Bibliothèque numérique
medic@

Bulletins et mémoires de la société de chirurgie de Paris

Tome XXXIV, 1908. - Paris : Masson, 1908.
Cote : 90027

PARIS biu Santé

(c) Bibliothèque interuniversitaire de santé (Paris)
Adresse permanente : http://www.biusante.parisdescartes.fr/histmed/medica/cote?90027x1908

BULLETINS ET MÉMOIRES

DE LA

SOCIÉTÉ DE CHIRURGIE

DE PARIS

TOME XXXIV — 1908

PARIS — L. MARETHEUX, IMPRIMEUR
1, rue Cassette, 1

BULLETINS ET MÉMOIRES

DE LA

SOCIÉTÉ DE CHIRURGIE

DE PARIS

PUBLIÉS CHAQUE SEMAINE

(EXCEPTÉ PENDANT LES VACANCES DE LA SOCIÉTÉ)

par les soins des Secrétaires de la Société

M. FÉLIZET
Secrétaire général

ET

MM. RICARD ET LEJARS
Secrétaires annuels



TOME XXXIV — 1908

90029

PARIS
MASSON ET Cie, ÉDITEURS
LIBRAIRES DE L'ACADÉMIE DE MÉDECINE
120, BOULEVARD SAINT-GERMAIN

1908



STATUTS

DE LA

SOCIETÉ NATIONALE DE CHIRURGIE

DE PARIS

FONDÉE LE 23 AOUT 1843

ET RECONNUE D'UTILITÉ PUBLIQUE LE 29 AOUT 1859

TITRE PREMIER.

Constitution et but de la Société.

ARTICLE PREMIER

Il est formé à Paris une Société de chirurgie qui prend le nom de *Société de Chirurgie de Paris.*

ART. 2.

Elle a pour but l'étude et les progrès de la chirurgie; ses travaux comprennent tout ce qui peut concourir à cet objet.

TITRE II.

Composition de la Société.

ART. 3.

Sont fondateurs de la Société :

MM. AUG. BÉRARD, chirurgien de l'hôpital de la Pitié, professeur de clinique chirurgicale à la Faculté de médecine de Paris, membre de l'Académie nationale de médecine de Paris.

MM. G. Monod, chirurgien de la Maison royale de santé, agrégé libre à la Faculté de médecine de Paris.

Alph. Robert, chirurgien de l'hôpital Beaujon, agrégé libre à la Faculté de médecine de Paris.

Michon, chirurgien de l'hôpital Cochin et du collège Louis-le-Grand, agrégé libre à la Faculté de médecine de Paris.

Guersant (fils), chirurgien de l'hôpital des Enfants.

Vidal (de Cassis), chirurgien de l'hôpital du Midi, agrégé libre à la Faculté de médecine de Paris.

Danyau, chirurgien-professeur adjoint de la Maison d'accouchement, agrégé libre à la Faculté de médecine de Paris.

Lenoir, chirurgien de l'hôpital Necker, agrégé à la Faculté de médecine de Paris.

Malgaigne, chirurgien de l'hôpital de Lourcine, agrégé à la Faculté de médecine de Paris.

P. Huguier, chirurgien de l'hôpital de Lourcine, agrégé à la Faculté de médecine de Paris.

Ph. Rigaud, professeur de clinique chirurgicale et de médecine opératoire à la Faculté de médecine de Strasbourg, ex-chirurgien du Bureau central des hôpitaux de Paris.

Nélaton, chirurgien de l'hospice de la Vieillesse (hommes) agrégé à la Faculté de médecine de Paris.

Denonvilliers, chirurgien du Bureau central des hôpitaux de Paris, agrégé à la Faculté de médecine de Paris, chef des travaux anatomiques de la Faculté de médecine de Paris.

Maisonneuve, chirurgien du Bureau central des hôpitaux de Paris.

Chassaignac, chirurgien du Bureau central des hôpitaux de Paris, agrégé à la Faculté de médecine de Paris.

Cullerier, chirurgien du Bureau central des hôpitaux de Paris.

Marjolin (fils), chirurgien du Bureau central des hôpitaux de Paris.

Art. 4.

La Société se compose de membres titulaires, de membres honoraires, d'associés étrangers, de correspondants nationaux et de correspondants étrangers.

Art. 5.

Le nombre des titulaires est fixé à 35; celui des associés étrangers à 20; celui des correspondants nationaux à 125, et celui des correspondants étrangers à 70. Le nombre des membres honoraires est illimité.

ART. 6.

Les membres titulaires et honoraires ont seuls voix délibérative; ils peuvent seuls faire partie des commissions et prendre part aux élections. Les titulaires, seuls, peuvent faire partie du bureau.

ART. 7.

Les conditions de toute candidature pour les places de titulaires et de correspondants nationaux sont : 1° d'être *docteur en médecine* ou *en chirurgie*; 2° d'avoir présenté à la Société un travail inédit; 3° d'avoir adressé à la Société une demande écrite spéciale.

ART. 8.

Seront nommés membres honoraires : 1° les titulaires qui, après au moins dix ans de titulariat, en feront la demande et obtiendront le consentement de la Société; 2° les chirurgiens des hôpitaux civils et militaires de Paris en exercice depuis plus de douze ans, qui en feront la demande écrite et qui obtiendront au scrutin secret la majorité des suffrages; 3° en outre, la Société se réserve le droit de nommer directement aux places de membres honoraires des chirurgiens éminents qui n'auraient pas fait acte de candidature. Mais ces dernières nominations ne pourront avoir lieu que sur une demande écrite signée de dix membres titulaires et sur l'avis favorable d'une commission chargée de faire à la Société un rapport sur cette demande.

ART. 9.

Les associés et correspondants étrangers sont choisis par la Société, sur la présentation et sur le rapport d'une commission spéciale, parmi les chirurgiens célèbres par leurs travaux, leur pratique ou leurs écrits, et parmi ceux qui ont envoyé un travail manuscrit ou imprimé.

ART. 10.

Toutes les élections se font au scrutin secret et à la majorité absolue des membres présents. Les élections des titulaires et des honoraires n'ont lieu que lorsque les deux tiers des membres titulaires prennent part au scrutin. Pour les autres élections, il suffit de la moitié plus un des membres titulaires.

Quand il doit être procédé à une élection, les membres titulaires et honoraires sont avertis par une convocation spéciale.

TITRE III.

Administration de la Société.

ART. 11.

Le bureau est ainsi composé :

Un président.
Un vice-président.
Un secrétaire général.
Deux secrétaires annuels
Un bibliothécaire-archiviste.
Un trésorier.

ART. 12.

Le président, élu pour un an, n'est rééligible qu'après une année d'intervalle. Le secrétaire général, nommé pour une période de cinq ans, n'est pas rééligible à la fin de cette période, mais il peut être réélu plus tard. Les autres membres du bureau sont nommés pour un an et rééligibles.

ART. 13.

Le bureau représente la Société vis-à-vis des tiers.

ART. 14.

Le président remplit les fonctions d'ordonnateur : il signe les mandats de dépense, de concert avec le secrétaire général.

ART. 15.

Le trésorier rend chaque année un compte détaillé de sa gestion.

ART. 16.

Les délibérations relatives à des aliénations, acquisitions ou échanges d'immeubles et à l'acceptation de dons ou legs sont subordonnées à l'autorisation du gouvernement. Elles ne peuvent être prises qu'après une convocation spéciale, et à la majorité des deux tiers des membres titulaires et honoraires présents.

TITRE IV.

Ressources de la Société.

ART. 17.

Les ressources de la Société se composent :

1° Du revenu des biens et valeurs de toute nature appartenant à la Société;

2° Du droit d'admission pour les titulaires et correspondants nationaux ; ce droit est fixé à 20 francs ;

3° De la cotisation mensuelle payée par les membres titulaires et honoraires ; le montant en est fixé chaque année par la Société ;

4° De la cotisation annuelle payée par les membres correspondants nationaux ;

5° Des amendes encourues suivant qu'il sera statué par le règlement ;

6° Du produit des publications ;

7° Des dons et legs qu'elle est autorisée à recueillir ;

8° Des subventions qui peuvent lui être accordées par l'Etat.

ART. 18.

Les fonds libres sont placés en rente sur l'État.

TITRE V.

Des Séances et de la publication des travaux.

ART. 19.

La Société se réunit en séance toutes les semaines ; les séances sont publiques. La Société suspend ses séances du premier août au premier mercredi d'octobre. La Société peut se former en comité secret.

ART. 20.

Il y a tous les ans une séance solennelle publique.

L'ordre du jour de la séance se compose :

1° D'un rapport fait par le président sur la situation morale et financière de la Société ;

2° Du compte rendu par le secrétaire général ou l'un des secrétaires, délégué par le président, des travaux de la Société pendant le courant de l'année ;

3° De l'éloge des membres décédés ;

4° Du rapport sur les mémoires et les thèses envoyés pour les prix, s'il y a lieu.

ART. 21.

Le procès-verbal de la séance, le rapport du président et le compte rendu du secrétaire sont adressés à M. le ministre de l'instruction publique.

ART. 22.

La Société publie chaque année un volume de ses travaux.

TITRE VI.

Dispositions générales.

ART. 23.

La Société s'interdit toute discussion étrangère au but de son institution.

ART. 24.

Un règlement particulier, soumis à l'approbation du ministre de l'instruction publique, détermine les conditions d'administration intérieure, et, en général, toutes les dispositions de détail propres à assurer l'exécution des statuts.

ART. 25.

Nul changement ne peut être apporté aux statuts qu'avec l'approbation du gouvernement.

ART. 26.

En cas de dissolution, il sera statué par la Société convoquée extraordinairement sur l'emploi et la destination ultérieure des biens-fonds, livres, etc., appartenant à la Société. Dans cette circonstance, la Société devra toujours respecter les clauses stipulées par les donateurs en prévision du cas de dissolution.

RÈGLEMENT

DE LA

SOCIÉTÉ NATIONALE DE CHIRURGIE

DE PARIS

TITRE PREMIER.

Attributions du bureau.

ARTICLE PREMIER.

Le président règle l'ordre d'inscription des personnes qui ont des communications à faire à la Société ; il appelle les sujets à traiter conformément à l'ordre du jour ; il dirige les discussions, met aux voix les propositions, recueille les suffrages et proclame les décisions de la Société. Il nomme, de concert avec les autres membres du bureau, les commissions chargées des rapports ou des travaux scientifiques ; il veille à la régularité des listes de présence et les arrête à heure fixe, ainsi qu'il sera dit à l'article 10 ; enfin, il assure le maintien de l'ordre.

ART. 2.

Le président, en cas d'absence, est remplacé par le vice-président.

ART. 3.

Le secrétaire général a pour fonctions de préparer l'ordre du jour de chaque séance, de faire le dépouillement préalable des pièces de la correspondance manuscrite ou imprimée, de les mettre en ordre et d'en présenter une analyse sommaire ; de rédiger et de signer les délibérations, les lettres écrites au nom de la Société, ainsi que tous les actes émanant d'elle ; d'enregistrer toutes les pièces, de composer des notices ou des éloges et de faire enfin le

compte rendu annuel des travaux de la Société. Ce dernier travail pourra être fait par l'un des secrétaires annuels, ainsi qu'il est dit en l'article 20 des statuts.

Le secrétaire général, en cas d'absence ou de maladie, peut être remplacé provisoirement par l'un des secrétaires annuels.

Les secrétaires annuels sont chargés de rédiger les procès-verbaux des séances, d'en faire la lecture et d'en surveiller l'impression, de concert avec le secrétaire général.

ART. 4.

Toutes les pièces adressées à la Société sont datées et paraphées par le secrétaire général, le jour même de leur réception. La présentation et la lecture de ces pièces sont constatées de la même manière.

ART. 5.

Le bibliothécaire est aussi le conservateur des archives; les livres, gravures, instruments, et tous les objets offerts à la Société ou acquis par elle, sont également mis sous sa garde. Il dresse ous les ans un catalogue et un inventaire des objets de tout genre qui lui ont été remis pendant l'année écoulée.

ART. 6.

Le trésorier a la charge de toutes les écritures relatives à la comptabilité de la Société ; il signe, de concert avec le président et le secrétaire général, les bordereaux de dépense ; il reçoit le prix des diplômes, les cotisations et le montant des amendes. Il est dépositaire des feuilles de présence et d'émargement; il solde les bordereaux de dépenses, en tient note exacte et rend un compte détaillé à la fin de l'année, à une commission spéciale, ainsi qu'il est dit à l'article 44.

TITRE II

Des séances.

ART. 7.

Les séances de la Société ont lieu tous les mercredis, de trois heures et demie à six heures, au siège de la Société rue de Seine, n° 12.

ART. 8.

Lorsqu'un membre correspondant ou un associé étranger assiste à la séance, le président en informe la Société, et mention en est faite au procès-verbal.

ART. 9.

Un registre spécial est ouvert sur le bureau, durant toute la séance, pour recevoir indistinctement les signatures de tous les membres présents. Les titulaires sont tenus, en outre, de signer en temps utile la feuille de présence et la feuille d'émargement.

ART. 10.

Tout membre titulaire qui n'aura pas signé la liste de présence avant quatre heures, et la liste d'émargement après quatre heures et demie, sera passible d'une amende de cinq francs. Il n'est admis d'excuse à cet égard que lorsqu'un membre a obtenu un congé pour des motifs reconnus légitimes.

ART. 11.

Les demandes de congés sont examinées par une commission de trois membres, nommée au scrutin et renouvelée tous les ans, qui, appréciant la validité des demandes, accorde ou refuse les congés. Ses décisions sont absolues.

ART. 12.

Les travaux des séances ont lieu dans l'ordre suivant :

1° Lecture et adoption du procès-verbal ;

2° Correspondance ;

3° Lecture des rapports ;

4° Lecture des travaux originaux ;

5° Présentations de malades, de pièces anatomiques et d'instruments.

Néanmoins, la Société peut, sur la proposition du bureau et selon le besoin, intervertir cet ordre de travaux.

ART. 13.

La Société entend la lecture des mémoires et des rapports, d'après leur ordre d'inscription et en donnant la préséance à ses membres. Cependant elle peut, par délibération expresse, accorder un tour de faveur à des personnes étrangères. Tout travail manuscrit adressé pour être lu en séance le sera à son tour d'inscription, après avoir été soumis à l'approbation du bureau. Cependant la Société peut, par délibération expresse, accorder un tour de faveur.

ART. 14.

Une lecture ne peut être interrompue, suspendue et renvoyée à une commission que d'après l'avis du bureau ; en cas de réclamation la Société, consultée, prononce une décision.

ART. 15.

Tout travail manuscrit communiqué par des personnes étrangères à la Société est déposé sur le bureau, et ne peut, dans aucun cas, être repris par l'auteur. Après le rapport fait, le travail et le rapport sont classés aux archives, et alors seulement l'auteur peut faire prendre copie de son ouvrage. Une exception est faite à cet égard pour les planches et dessins, qui resteront la propriété de l'auteur.

ART. 16.

Tout travail inédit présenté par des personnes étrangères à la Société sera l'objet d'un rapport soit verbal, soit écrit, selon son importance, et ainsi que le bureau en décidera. Cependant, si trois membres réclament contre la décision du bureau, la Société pourra la modifier. Si l'auteur publie son mémoire avant la lecture du rapport, ce rapport ne pourra avoir lieu devant la Société.

ART. 17.

Les commissions chargées de rapports écrits sont composées ordinairement de trois membres, et exceptionnellement de cinq. Les rapports verbaux sont confiés à un seul rapporteur.

ART. 18.

Le commissaire nommé le premier reçoit les pièces à examiner et en accuse réception sur un registre spécial. C'est lui qui est chargé de convoquer la commission, et celle-ci choisit elle-même son rapporteur.

ART. 19.

Tout rapport verbal devra être fait dans le mois qui suivra la remise des pièces au rapporteur; tout rapport écrit, dans un délai de deux mois. Toutefois, la Société pourra proroger ce délai si la nature du travail l'exige. Les commissaires en retard seront, au bout de trois mois, avertis publiquement en séance par le président, et celui-ci, après deux avertissements, aura le droit de nommer une autre commission.

ART. 20.

Si l'ordre des travaux de la Société ne permet pas d'entendre les rapports dans les délais précités, le rapporteur justifiera de l'accomplissement de ses devoirs, savoir : pour les rapports verbaux, par son inscription sur le registre du président; pour les rapports écrits, par le dépôt du rapport sur le bureau.

ART. 21.

Tout rapport est discuté avant d'être mis aux voix. La parole est en conséquence accordée à tous les membres qui la réclament, chacun à son tour et suivant l'ordre d'inscription dressé par le président. Si toutefois une discussion s'animait assez pour que des orateurs déclarassent s'inscrire *pour* ou *contre*, la parole serait accordée alternativement à un orateur *pour* et à un orateur *contre*.

ART. 22.

Par exception à l'article précédent, la parole doit être accordée à tout orateur qui la demande, durant le cours de la discussion, pour rétablir la question, pour réclamer la clôture ou l'ordre du jour, et enfin pour un fait personnel.

ART. 23.

Le même membre ne peut obtenir plus de trois fois la parole dans une discussion, à moins d'une décision de la Société.

ART. 24

Le rapporteur a le droit de prendre la parole le dernier.

ART. 25.

Le président rappelle à l'ordre quiconque dépasserait les limites de la discussion scientifique, et il rappelle à la question tout orateur qui s'éloignerait de l'objet de la discussion.

ART. 26.

La discussion, une fois ouverte, ne peut être fermée que de deux manières : ou bien parce qu'aucun membre ne demande plus la parole, ou bien parce que la Société, consultée, prononce la clôture ou l'ordre du jour.

ART. 27.

En conséquence, le président ne peut, de sa propre autorité, interrompre ou terminer une discussion, proposer la clôture ou l'ordre du jour, et, pour consulter la Société à cet égard, il faut que la clôture ou l'ordre du jour proposé par un membre soit appuyé par deux autres membres au moins. Toutefois, dans le cas où l'ordre ne pourrait être rétabli, le président, après avoir consulté les autres membres du bureau, a le droit de lever la séance.

ART. 28.

Après la discussion d'un rapport, les conclusions seules sont mises aux voix ; s'il y a des amendements appuyés, ils ont la priorité. Si cependant la proposition nouvelle entraînait le rejet des conclusions du rapport, celles-ci seraient mises aux voix les premières.

ART. 29.

Les personnes étrangères à la Société ne peuvent assister à la lecture et à la discussion des rapports faits sur leurs ouvrages. Le secrétaire général est chargé de leur adresser la copie certifiée des conclusions adoptées.

ART. 30.

Les communications faites par les membres de la Société ne sont pas soumises à un rapport, et la discussion peut s'ouvrir immédiatement après. Néanmoins, sur la demande de trois membres, la Société peut passer à l'ordre du jour et renvoyer la discussion à la séance suivante.

ART. 31.

Après la clôture des discussions ouvertes sur les travaux des membres de la Société, on passe à l'ordre du jour si nulle proposition n'est faite. Tout membre titulaire ou honoraire a le droit de réclamer l'envoi du travail discuté au comité de publication ; si cette proposition est appuyée au moins par deux autres membres, elle est immédiatement mise aux voix.

ART. 32.

La Société n'autorise aucuns frais de dessin ou de moulage d'une pièce pathologique sans que la description écrite de celle-ci et l'observation qui s'y rattache aient été préalablement déposées sur le bureau.

TITRE III

Comité secret.

ART. 33.

Les comités secrets ont lieu le jour des séances de la Société, à quatre heures et demie. Toute lecture, toute discussion doit immédiatement cesser à l'heure indiquée.

ART. 34.

Le comité secret est annoncé en séance par le président huit jours à l'avance. Les membres absents sont avertis par lettre dans le courant de la semaine. Exceptionnellement, et seulement pour cause majeure et urgente, le président, sur l'avis du bureau, peut décider que le comité secret aura lieu le jour même.

ART. 35.

Chaque membre titulaire ou honoraire a le droit de provoquer un comité secret. A cet effet, il dépose sur le bureau une demande écrite et motivée, signée de lui et de deux autres membres. Le président, après avoir pris connaissance de cette proposition et consulté le bureau, accorde ou refuse le comité secret. Toutefois, les demandes rejetées par le président peuvent toujours être soumises à la Société, qui prononce souverainement.

ART. 36.

Dans les comités secrets, convoqués suivant les formalités indiquées dans les deux articles précédents, les membres présents pourront voter, quel que soit leur nombre; il suffira, pour la validité du vote, que la majorité des assistants y ait pris part, excepté dans les cas prévus par les articles 66, 73 et 74 du règlement.

TITRE IV.

Recettes et dépenses.

ART. 37.

Le droit d'admission dans la Société est fixé à 20 francs pour les membres titulaires, honoraires et correspondants nationaux. Le diplôme des associés et des correspondants étrangers est gratuit.

ART. 38.

Les membres titulaires et honoraires sont soumis à la même cotisation mensuelle, fixée comme il est dit en l'article 17 des statuts. Les membres honoraires nommés avant le 1er janvier 1862 sont exempts de cette cotisation.

ART. 39.

Les membres correspondants nationaux nommés après le 1er janvier 1862 sont soumis à une cotisation annuelle de 25 francs, qui est perçue à leur domicile, aux frais de la Société, à la fin de chaque année Néanmoins tout membre correspondant national

qui en fera la demande pourra être exempté de sa cotisation annuelle, moyennant une somme de 500 francs, qui sera versée par lui, en deux annuités de 250 francs chacune ou en une seule fois, entre les mains du trésorier de la Société, pour être jointe aux fonds disponibles de la Société et être placée en rentes sur l'État.

ART. 40.

Le trésorier fait recouvrer les amendes sans retard et porte en compte les frais de ces recouvrements.

ART. 41.

Tout membre qui, trois mois après la mise en demeure faite par le trésorier, n'aura pas versé le montant de sa cotisation et des amendes qu'il aura encourues, recevra successivement deux avertissements officiels, signés par le président et par les autres membres du bureau. Si ces avertissements sont sans effet, il sera déclaré démissionnaire et perdra ses droits à sa part de propriété des objets appartenant à la Société.

ART. 42.

Le trésorier conserve les listes de présence comme pièces de comptabilité; il tient, en outre, un registre exact de toutes les amendes encourues pour toutes les causes spécifiées dans le présent règlement.

ART. 43.

Les recettes provenant de la vente des publications de la Société seront encaissées par le trésorier aux échéances convenues avec les libraires chargés de la vente, et le placement en sera fait le plus tôt possible.

ART. 44.

Les frais de bureau et d'administration sont réglés par le bureau et acquittés par le trésorier, sur le visa du président.

ART. 45.

Les frais de publication sont réglés par le Comité de publication et acquittés par le trésorier, sur le visa du président.

ART. 46.

Le trésorier présente ses comptes dans l'avant-dernière séance de décembre. Une commission composée de cinq membres est nommée par le sort, séance tenante, et doit faire un rapport détaillé sur ces comptes dans la séance suivante. La Société vote ensuite sur ce rapport; après quoi, s'il y a lieu, le président donne

au trésorier décharge de sa gestion sur ses registres mêmes. Tout retard dans la présentation de comptes ou du rapport fera encourir au trésorier ou à chacun des commissaires une amende de cinq francs par chaque séance.

ART. 47.

Immédiatement après le renouvellement du bureau, une commission composée de trois membres est désignée par le sort pour examiner le catalogue des pièces anatomiques, dessins, instruments, etc., confiés au bibliothécaire-archiviste. Cette commission fait son rapport dans la séance suivante. Le président donne au bibliothécaire décharge de sa gestion sur le catalogue même. Tout retard dans la présentation du catalogue ou du rapport fera encourir au bibliothécaire ou à chacun des commissaires une amende de cinq francs par chaque séance.

TITRE V.

Droits des membres honoraires et correspondants nationaux

ART. 48.

Les membres honoraires et correspondants nationaux nommés après le 1er janvier 1862 reçoivent gratuitement toutes les publications de la Société.

ART. 49.

Les membres honoraires nommés à partir du 1er janvier 1863 jouissent des mêmes droits que les titulaires, excepté du droit de faire partie du bureau. Ils sont exempts des amendes. Ils peuvent faire partie des commissions, mais ils n'y sont pas obligés.

ART. 50.

Les membres correspondants nationaux nommés après le 1er janvier 1862, qui assistent à une séance ou à un comité secret, ont voix consultative dans les délibérations.

ART. 51.

Les membres honoraires et correspondants nationaux nommés avant le 1er janvier 1862 sont admis, sur leur demande, à jouir des droits énoncés dans les trois articles précédents, à la condition de se conformer aux prescriptions des articles 38 et 39.

TITRE VI.

Publications.

ART. 52.

Le comité de publication se compose du secrétaire général et des deux secrétaires annuels, ainsi qu'il est dit à l'article 3.

ART. 53.

Les travaux imprimés de droit sont les mémoires et rapports dus aux membres titulaires, honoraires et correspondants de la Société. Par exception, et sur délibération expresse ratifiée par un vote rendu en séance publique, l'Assemblée pourra faire retrancher d'un mémoire ou rapport dû à un membre titulaire, honoraire ou correspondant certaines parties qui sembleraient n'avoir pas un caractère exclusivement scientifique.

L'Assemblée peut, sur la proposition du rapporteur, décider l'impression intégrale d'un mémoire adressé par une personne étrangère à la Société.

ART. 54.

Les manuscrits doivent être remis séance tenante au secrétaire annuel en fonctions. Celui-ci devra remettre, le lendemain de la séance, avant 10 heures du matin, à l'éditeur de la Société, les mémoires, rapports et procès-verbaux de discussion, classés et prêts pour l'impression, ainsi qu'il est dit aux articles 3 et 12.

ART. 55.

Ces *Bulletins et mémoires* sont publiés par fascicules hebdomadaires, paraissant avant la séance suivante. Le dernier fascicule contient la table analytique des matières et auteurs, dressée par les soins du secrétaire annuel en fonctions.

ART. 56.

Les auteurs des travaux publiés pourront faire faire à leurs frais un tirage à part à cent exemplaires. Ce chiffre ne pourra être dépassé sans l'autorisation du bureau.

TITRE VII.

Élections.

Élections du bureau.

ART. 57.

Les élections du président, du vice-président, du secrétaire général, des secrétaires annuels, du bibliothécaire-archiviste et

des membres du Comité de publication ont lieu dans l'avant-dernière séance de décembre. Le nouveau bureau entre en fonctions dans la troisième séance de janvier.

Élections des titulaires.

ART. 58.

Les places de titulaires sont déclarées vacantes par une délibération spéciale. Il ne peut être déclaré plus d'une place vacante à la fois.

ART. 59.

Un mois après la déclaration de vacance, la Société nomme au scrutin de liste, et à la majorité absolue des membres présents, une Commission de trois membres chargée de faire un rapport d'ensemble sur les titres des candidats et de dresser une liste de présentation. Ce rapport devra être fait trois semaines après que le secrétaire général aura remis à la Commission les pièces justificatives.

ART. 60.

Le rapport est lu en comité secret et discuté séance tenante. En cas de désaccord entre la Commission et l'Assemblée sur le classement proposé, le rapport est renvoyé à la Commission pour supplément d'information. Si le désaccord persiste à la séance suivante, il est voté sur chaque candidat, si 10 membres en font la demande écrite, et l'Assemblée établit définitivement la liste de présentation. Le vote pour la nomination a lieu publiquement dans la séance suivante; il n'a lieu que si les deux tiers des membres titulaires assistent à la séance.

Élections des correspondants.

ART. 61.

Le secrétaire général est chargé : 1° de dresser le tableau des membres correspondants nationaux et étrangers; 2° de dresser les deux listes des candidats aux places de membres correspondants; 3° de conserver toutes les indications et toutes les pièces relatives à chaque candidat.

ART. 62.

La Société est appelée à élire des membres correspondants, soit nationaux, soit étrangers, toutes les fois que le bureau, d'après l'examen du cadre des membres correspondants, et d'après

l'examen des listes de candidats, déclare la vacance d'un certain nombre de places.

ART. 63.

Le nombre des places déclarées vacantes pour chaque élection ne peut dépasser le tiers du nombre des candidats.

ART. 64.

Dans la séance qui suit la déclaration de vacance, la Société nomme au scrutin de liste, et à la majorité absolue, une Commission de quatre membres chargée de présenter un rapport sur les candidatures et de dresser une liste de candidats par ordre de mérite. Le secrétaire général est adjoint de droit à cette Commission. Le rapport devra être fait dans le délai d'un mois.

ART. 65.

Le rapport est lu en comité secret et discuté séance tenante. En cas de désaccord entre la Commission et l'Assemblée, il sera procédé comme il est dit à l'article 60. L'élection a lieu publiquement dans la séance suivante, à la majorité absolue et au scrutin de liste lorsque plusieurs places sont déclarées vacantes à la fois. Elle n'a lieu que lorsque la moitié plus un des membres titulaires assistent à la séance.

TITRE VIII.

Radiations.

ART. 66.

En cas d'indignité, résultant d'une faute grave de droit commun ou professionnelle, une Commission spéciale, réunie par le bureau, pourra proposer la radiation d'un membre titulaire, associé ou correspondant.

Cette Commission sera composée, outre les membres du bureau, de cinq membres titulaires et honoraires élus au scrutin de liste, en comité secret, par les membres titulaires et honoraires convoqués spécialement à cet effet.

Quinze jours après le dépôt du rapport de la Commission, la Société, prévenue par convocation spéciale, vote au scrutin secret sur la proposition de la Commission.

L'intéressé a le droit de présenter ses explications, soit verbalement, soit par écrit, tant à la Commission que devant la Société.

La présence de la moitié plus un des membres titulaires de la Société est nécessaire pour la validité de la délibération. La radia-

tion ne peut être prononcée que par une majorité des deux tiers des suffrages exprimés.

En cas d'insuffisance du nombre des votants, le scrutin sera recommencé à la séance suivante, après une nouvelle convocation, sans que cette fois il soit nécessaire de réunir un nombre de votants déterminé.

Dans ce cas encore, la radiation ne sera prononcée que par une majorité des deux tiers des suffrages exprimés.

TITRE IX.

Concours et prix.

ART. 67.

La Société décerne tous les ans les prix résultant des dons particuliers qui lui ont été faits. Elle se conforme aux intentions des donateurs.

ART. 68.

Les membres titulaires et honoraires sont exclus de ces concours.

ART. 69.

Lorsque l'anonymat est exigé, les mémoires doivent porter une épigraphe apparente; le nom et l'adresse de l'auteur sont dans une enveloppe soigneusement cachetée, sur laquelle est répétée l'épigraphe.

ART. 70.

Les mémoires sont renvoyés, pour chaque prix proposé, à une Commission de trois membres, élus en séance publique et au scrutin de liste.

ART. 71.

Cette Commission fait son rapport en comité secret et soumet son jugement à la ratification de la Société. En cas de désaccord entre la Commission et l'Assemblée, une nouvelle Commission sera nommée.

TITRE X.

Seances annuelles.

ART. 72.

La séance annuelle a lieu le troisième mercredi de janvier. Le Bureau de l'année révolue est chargé de préparer l'ordre du jour de cette séance, suivant les prescriptions de l'article 20 des statuts.

TITRE XI.

Revision du règlement.

ART. 73.

Toute proposition tendant à modifier le règlement devra être signée au moins par trois membres titulaires ou honoraires, déposée sur le bureau et renvoyée à l'examen d'une Commission de cinq membres titulaires, nommés au scrutin de liste et à la majorité relative. Le rapport de cette Commission sera lu et discuté en comité secret dans la séance suivante. Le vote aura lieu immédiatement après la clôture de la discussion, et la proposition ne sera adoptée que si, la moitié au moins des membres titulaires étant présents, elle réunit les deux tiers des voix des membres titulaires et honoraires présents. Ce vote ne sera valable que si tous les membres titulaires et honoraires ont été personnellement convoqués.

ART. 74.

Toute proposition tendant à modifier les statuts devra être signée de dix membres titulaires ou honoraires, déposée sur le bureau et soumise à l'examen d'une Commission de cinq membres titulaires, nommés au scrutin de liste et à la majorité absolue. Le rapport de la Commission sera lu et discuté en comité secret. Le vote aura lieu immédiatement après la clôture de la discussion. Tous les membres titulaires ou honoraires devront être invités personnellement à assister à ce comité secret, et la présence des titulaires y sera obligatoire. Si la modification proposée réunit les deux tiers des voix des membres présents, le bureau sera chargé de soumettre le nouvel article à l'approbation du gouvernement, conformément à l'article 25 des statuts.

PRIX DE LA SOCIÉTÉ DE CHIRURGIE

La Société de chirurgie dispose de six prix : le prix DUVAL, le prix LABORIE, le prix Dubreuil, le prix GERDY, le prix DEMARQUAY et le prix RICORD; *les trois premiers sont annuels, les trois derniers sont biennaux.*

Le prix DUVAL a été fondé par Jacques-René Duval, membre de la Société de chirurgie de Paris. Le 12 juillet 1854, la Société a pris la décision suivante : « La Société de chirurgie de Paris, après une donation de M. Duval, fonde, à titre d'encouragement, un prix annuel de la valeur de 100 francs, en livres, pour l'auteur de la meilleure thèse de chirurgie publiée en France dans le courant de l'année. Autant que possible, les recherches doivent porter sur un seul sujet et s'appuyer sur des observations recueillies par l'auteur lui-même dans un service d'hôpital.

« Tous les auteurs, anciens et modernes, qui ont traité le même sujet, devront être indiqués, ainsi que la source précise des citations.

« Sont seuls admis à concourir : les docteurs ayant rempli les fonctions d'internes définitifs dans les hôpitaux ou ayant un grade analogue dans les hôpitaux militaires ou de la marine. » Les aides-médecins de la marine nommés au concours sont assimilés aux internes des hôpitaux (4 novembre 1885).

Les thèses soutenues depuis le 1er novembre de l'année 1896 jusqu'au 1er novembre de l'année 1897 seront seules admises à concourir. Les candidats devront adresser franco deux exemplaires de leur thèse au secrétariat de la Société avant le 1er novembre 1897. Par la bienveillance de M. le Dr MARJOLIN, membre fondateur de la Société, le montant du prix Duval est porté de 100 à 300 francs à partir de 1886; le prix ne pourra être partagé.

Le prix Édouard LABORIE a été fondé par Mme veuve Laborie, le 6 mai 1868. Il est annuel et de la valeur de 1,200 francs.

La Société a pris en 1868 les décisions suivantes : « Le prix Édouard Laborie sera décerné chaque année dans la séance solennelle de la Société (troisième mercredi de janvier) à l'auteur du meilleur travail *inédit* sur un sujet quelconque de chirurgie adressé à la Société pendant l'année courante.

« Les auteurs sont libres de choisir les sujets de leurs mémoires; toutefois, la Société indiquera tous les six ans un sujet de mémoire pris parmi les points de la chirurgie dont le docteur Laborie s'est plus particulièrement occupé.

« Tous les docteurs et élèves en médecine, français et étrangers, sont admis à prendre part au concours.

« Les mémoires, écrits en français, en latin, en anglais ou en allemand, devront être envoyés (affranchis) à M. le Secrétaire général de la Société de chirurgie de Paris, 12, rue de Seine, avant le 1er novembre de chaque année.

« Les manuscrits doivent être adressés dans les formes académiques, c'est-à-dire non signés, mais portant une épigraphe reproduite sur la suscription d'une lettre renfermant le nom, l'adresse et les titres du candidat. »

Le prix Gerdy a été fondé par Vulfranc Gerdy, en souvenir de son frère P.-N. Gerdy, membre de la Société de chirurgie. Ce prix, fondé le 26 novembre 1873, est biennal et de la valeur de 2.000 francs.

Le sujet à traiter par les concurrents est indiqué par la Société et donné deux années à l'avance. Les règles du concours sont celles du prix Laborie.

Le prix Demarquay a été fondé en 1875, par Jean-Nicolas Demarquay, membre de la Société de chirurgie, qui a légué à la Société une somme de 10.000 francs. Le prix est biennal et de la valeur de 700 francs.

Le sujet, indiqué par la Société, est donné deux années à l'avance; les règles du concours sont celles du prix Laborie.

Le prix Ricord a été fondé, en 1889, par Philippe Ricord, membre de la Société de chirurgie, qui a légué à la Société une somme de 5.000 francs. Le prix est biennal et de la valeur de 300 francs.

Il est décerné à l'auteur d'un travail inédit sur un sujet quelconque de chirurgie ou d'un mémoire publié dans le courant de l'année et n'ayant pas encore été l'objet d'une récompense dans une autre Société.

Les manuscrits pourront être signés. A cette différence près, les règles du concours sont celles du prix Laborie.

Le prix Dubreuil a été fondé, en 1901, par Henri-François-Alphonse Dubreuil, membre de la Société de chirurgie, qui a légué à la Société une somme de 15.000 francs. « Les intérêts de cette somme placée sur l'État à 3 °/₀, serviront à cette Société pour la fondation d'un prix annuel destiné à récompenser un travail sur un sujet d'orthopédie. »

PERSONNEL

DE LA

SOCIÉTÉ NATIONALE DE CHIRURGIE

COMPOSITION DU BUREAU POUR L'ANNÉE 1908

Président	MM.	Ch. Nélaton.
Vice-Président		Reynier.
Secrétaire général		Félizet.
Secrétaires annuels		Ricard et Lejars.
Trésorier		Arrou.
Archiviste		A. Broca.

MEMBRES HONORAIRES

10 février 1897 . .	MM.	Anger (Théophile), titulaire de.	1876
3 mai 1899 . . .		Berger, titulaire de.	1878
26 juillet 1893 . .		Chauvel, titulaire de	1882
14 décembre 1898.		Delens, titulaire de.	1877
5 mai 1886. . . .		Duplay, titulaire de.	1868
28 mars 1886. . .		Guéniot, titulaire de.	1868
22 novembre 1882.		Guyon (Félix), titulaire de.	1863
17 avril 1907. . .		Hennequin, titulaire de	1896
17 février 1904 . .		Kirmisson, titulaire de.	1885
3 mars 1886. . .		L. Labbé, titulaire de	1865
23 janvier 1889. .		Lannelongue, titulaire de	1872
19 mai 1897 . . .		Lucas-Championnière.	1875
17 février 1892 . .		Le Dentu, titulaire de.	1873
4 mai 1898. . . .		Monod, titulaire de	1880
13 mars 1895. . .		Perier, titulaire de	1875
14 avril 1905. . .		Peyrot, titulaire de.	1882
7 février 1900 . .		Pozzi (S.), titulaire de.	1881
19 février 1902 . .		Reclus (Paul), titulaire de.	1883
26 février 1901 . .		Richelot, titulaire de.	1882
7 mars 1906. . .		Schwartz, titulaire de.	1886
13 février 1907 . .		P. Segond, titulaire de	1887
27 octobre 1886. .		Marc Sée, titulaire de.	1868
28 novembre 1894.		Terrier, titulaire de.	1874

MEMBRES TITULAIRES

(35)

26 juillet 1899 . .	MM.	Albarran.
23 mars 1904. . .		Arrou.
12 juin 1890. . . .		Bazy.
20 décembre 1899.		Beurnier.
18 décembre 1895.		Broca (Aug.).
13 décembre 1893.		Chaput.
21 juin 1898 . . .		Delbet.
9 mars 1892. . .		Delorme.
9 mai 1900 . . .		Demoulin.
22 avril 1903 . . .		Faure.
26 avril 1891 . . .		Félizet.
16 février 1898. .		Guinard.
10 mars 1897. . .		Hartmann.
12 décembre 1888.		Jalaguier.
21 mai 1901 . . .		Legueu.
22 juillet 1896. . .		Lejars.
6 décembre 1905.		Mauclaire.
10 mai 1893. . . .		Michaux.
22 mai 1907 . . .		Morestin.
29 juillet 1887. . .		Nélaton.
14 décembre 1892.		Picqué.
16 juin 1897 . . .		Potherat.
10 mai 1887 . . .		Quénu.
4 janvier 1888. .		Reynier (P.).
18 juillet 1894. . .		Ricard.
27 juillet 1904 . .		Rieffel.
15 février 1899 . .		Rochard.
11 juillet 1888. . .		Routier.
7 mai 1902 . . .		Sebileau.
24 juillet 1907. . .		Souligoux.
27 juin 1906 . . .		Thiéry.
22 juin 1892. . . .		Tuffier.
12 avril 1905 . . .		Villemin.
22 avril 1896 . . .		Walther.

MEMBRES CORRESPONDANTS

NATIONAUX (125)

MM. Auffret, marine.
Baizeau, armée.
Baudon, à Nice.
Badal, professeur à la Faculté de Bordeaux.
Barette, à Caen.
Barnsby, professeur suppléant à l'École de médecine de Tours.
Bœckel (Jules), à Strasbourg.
Boissarie, à Sarlat.
Bonnet, armée.
Boursier, chirurgien des hôpitaux de Bordeaux.
Bousquet, professeur à l'École de Clermont.
Braquehaye, à Bordeaux.
Brault, à Alger.
Brousse, armée.
Broussin, à Versailles.
Bruch, professeur à l'École d'Alger.
Buffet, à Elbeuf.
Cahier, armée.
Carlier, à Lille.
Cauchois, chirurgien de l'Hôtel-Dieu, à Rouen.
Cerné, professeur de clinique à l'École de Rouen.
Chavannaz, agrégé à la Faculté de Bordeaux.
Chavasse, armée.
Chevassu, armée.
Chénieux, professeur à l'École de Limoges.
Choux, armée.
Chupin, armée.
Claudot, armée.
Closmadeuc, chirurgien de l'hôpital de Vannes.
Combalat, professeur à l'École de Marseille.
Couteaud, médecin de la marine.
Dardignac, armée.
Dayot, professeur suppléant à l'École de médecine de Rennes.
Defontaine, au Creusot.

MM. Delacour, à Rennes.
Delagénière (Henri), au Mans.
Delagenière (Paul), professeur à l'École de médecine de Tours.
Delanglade, professeur à l'École de Médecine de Marseille, chirurgien des Hôpitaux.
Delore, ex-chirurgien-major de la Charité, à Lyon.
Demons, professeur à la Faculté de Bordeaux.
Demmler, armée.
Denucé, professeur à la Faculté de Bordeaux.
Dieu, armée.
Dubar, professeur à la Faculté de Lille.
Dubourg, à Bordeaux.
Dudon, chirurgien des hôpitaux de Bordeaux.
Duret, professeur à la Faculté libre de Lille.
Ehrmann, à Mulhouse.
Estor, professeur à la Faculté de médecine de Montpellier.
Étienne, à Toulouse.
Ferraton, armée.
Février, professeur agrégé à la Faculté de Nancy.
Fontan, professeur à l'École de Toulon.
Fontoynont, professeur à l'École indigène de Tananarive.
Forgue, professeur à la Faculté de Montpellier.
Gaujot, armée.
Gellé, chirurgien de l'hôpital de Provins.
Gervais de Rouville, à Montpellier.
Girard, marine, à Bordeaux.
Gripat, professeur à l'École d'Angers.
Gross, professeur à la Faculté de Nancy.
Guelliot, chirurgien des hôpitaux de Reims.
Guermonprez, professeur à la Faculté libre de Lille.
Guillet, professeur à l'École de Caen.
Hache, professeur à la Faculté de Beyrouth.
Heurtaux, professeur à l'École de Nantes.
Houzel, à Boulogne-sur-Mer.
Hue (François), professeur suppléant à l'École de Rouen.
Hue (Jude), à Rouen.
Imbert, agrégé à la Faculté de Montpellier.
Jeanbrau, à Montpellier.
Jeanne, à Rouen.
Kœberlé, à Strasbourg.
Lagrange, professeur agrégé à la Faculté de Bordeaux.
Lanelongue, professeur à la Faculté de Bordeaux.
Latouche, à Autun.
Le Clerc, à Saint-Lô.
Lemaître, à Limoges.
Linon, armée.
Loison, armée.
Malapert, à Poitiers.

MM. MALHERBE fils, professeur à l'École de Nantes.
MARTIN (A.), professeur à l'École de médecine de Rouen.
MASSE, professeur à la Faculté de Bordeaux.
MAUNOURY, chirurgien de l'hôpital de Chartres.
MÉNARD, chirurgien de l'hôpital de Berck.
MIGNON, armée.
MONOD (Eugène), chirurgien des hôpitaux de Bordeaux.
MONPROFIT, professeur suppléant à l'École d'Angers.
MONTEILS, à Mende (Lozère).
MORDRET, au Mans.
MOTY, médecin principal de l'armée.
MOUCHET, à Sens.
NIMIER, armée.
NOTTA, chirurgien de l'hôpital de Lisieux.
OVION, à Boulogne-sur-Mer.
PAMARD, chirurgien en chef de l'Hôtel-Dieu d'Avignon.
PAUCHET, à Amiens.
PAUZAT, armée.
PEUGNIEZ, professeur à l'École d'Amiens.
PHOCAS, professeur agrégé à la Faculté d'Athènes.
POISSON, professeur à l'École de Nantes.
PONCET (A.), professeur à la Faculté de Lyon.
POUSSON, professeur agrégé à la Faculté de Bordeaux.
QUEIREL, chirurgien des hôpitaux de Marseille.
REBOUL, à Nîmes.
ROBERT, armée.
ROHMER, professeur à la Faculté de Nancy.
ROUX (Gabriel), professeur suppléant à l'École de Marseille.
SIEUR, armée.
SIRUS-PIRONDI, chirurgien de l'hôpital de Marseille.
SCHMIDT, armée.
TACHARD, armée.
TÉDENAT, professeur à la Faculté de Montpellier.
TÉMOIN, à Bourges.
TOUBERT, armée.
TOUSSAINT, armée.
VALLAS, professeur agrégé à la Faculté de Lyon.
VANVERTS, à Lille.
VAST, chirurgien de l'hôpital de Vitry-le-François.
VILLAR, à Bordeaux.
VILLENEUVE, chirurgien des hôpitaux, à Marseille.
VINCENT, professeur à l'École d'Alger.
WEISS, professeur à la Faculté de Nancy.

MEMBRES ASSOCIÉS ÉTRANGERS

(20)

4 janvier 1888. .	MM.	Bryant (Th.), Londres.
11 janvier 1893. .		Cheever, Boston.
29 janvier 1902. .		Czerny, Heidelberg.
17 janvier 1900. .		Esmarch, Kiel.
17 janvier 1906. .		Horsley, Londres.
2 février 1898. .		Julliard, Genève.
16 janvier 1901. .		Keen, Philadelphie.
17 janvier 1906. .		Kelly (Howard-A.), Baltimore.
janvier 1880. .		Lister, Londres.
16 janvier 1901. .		Mac Burney, New-York.
17 janvier 1900. .		Mac Ewen, Glascow.
16 janvier 1907. .		Mayo Robson, Ledds.
15 janvier 1908. .		Murphy, Chicago.
27 janvier 1904. .		Reverdin (Auguste), Genève.
20 janvier 1886. .		Reverdin (Jacques), Genève.
15 janvier 1908. .		Sonnenburg, Berlin.
20 janvier 1886. .		Tilanus, Amsterdam.
17 janvier 1906. .		Ziembicki (Lemberg), Galicie.

MEMBRES CORRESPONDANTS ÉTRANGERS

(70)

---

17 janvier 1906. .	MM.	Ballance Londres.
22 janvier 1896. .		Bayer, Prague.
7 janvier 1903. .		Berg, Stockholm.
3 janvier 1892. .		Bloch (O.), Copenhague.
16 janvier 1901. .		Bradford, Baltimore.
2 février 1898 . .		Bruns, Tübingen.
29 janvier 1902. .		Bull (William G.), New-York.
17 janvier 1906. .		Buscarlet, Genève.
11 janvier 1905. .		Butlin, Londres.
4 janvier 1888. .		Ceccherelli (A.), Parme.
4 janvier 1889 . .		Chiene, Édimbourg.
15 janvier 1908. .		Cranwell, Buenos-Aires.
10 janvier 1894. .		Demosthen (A.), Bucharest.
17 janvier 1906. .		Depage, Bruxelles.
27 janvier 1904. .		Djemil-Pacha, Constantinople
16 janvier 1906. .		Dudley-Tait, San-Francisco.
15 janvier 1908. .		Dollinger, Budapest.
16 janvier 1895 . .		Durante (Fr.), Rome.
29 janvier 1902. .		Von Eiselsberg, Vienne.
9 janvier 1879. .		Galli, Lucques.
15 janvier 1908. .		Garré, Bonn.
13 janvier 1864. .		Gherini, Milan.
16 janvier 1907. .		Giordano, Venise.
2 février 1898 . .		Girard, Berne.
9 janvier 1879 . .		Gritti, Milan.
7 janvier 1903. .		Heresco, Bucharest.
31 décembre 1862.		Hutchinson (J.), Londres.
16 janvier 1907. .		Israel, Berlin.
21 janvier 1891 . .		Jamieson (Alex.), Shanghaï.
17 janvier 1900 . .		Jonnesco, Bucharest.
27 janvier 1904 . .		Kalliontzis, Athènes.
13 janvier 1892. .		Kocher, Berne.

13 janvier 1892. .	MM.	Kouzmine, Moscou.
21 janvier 1891. .		Kummer, Genève.
15 janvier 1908. .		Lane (A.), Londres.
20 janvier 1897. .		Lardy, Constantinople.
7 janvier 1903. .		Lennander, Upsal.
2 février 1898. .		Levchine, Russie.
16 janvier 1884. .		Lucas (Clément), Londres.
11 janvier 1893. .		Martin (Édouard), Genève.
21 janvier 1891. .		De Mooy, La Haye.
20 janvier 1897. .		Novaro, Bologne.
15 janvier 1890. .		Pereira-Guimaraès, Rio-Janeiro.
21 janvier 1885. .		Plum, Copenhague.
16 janvier 1907. .		Psaltoff, Smyrne.
21 janvier 1891. .		Romniceanu, Bucarest.
7 janvier 1880. .		Rose (Edm.), Berlin.
25 janvier 1890. .		Roux, Lausanne.
17 janvier 1900. .		Rydygier, Lemberg.
7 janvier 1880. .		Saboia, Rio-Janeiro.
31 décembre 1862.		Sangalli, Pavie.
21 janvier 1885. .		Saltzmann, Helsingfors.
20 mars 1867. . .		Simon (John), Londres.
16 janvier 1901. .		Sneguireff, Moscou.
17 janvier 1900. .		Souchon, Nouvelle-Orléans.
21 janvier 1885. .		Stimson (Lewis A.), New-York.
31 décembre 1862.		Testa, Naples.
20 janvier 1886. .		Thiriar, Bruxelles.
10 janvier 1894. .		Thornton, Londres.
17 janvier 1906. .		Trendelenburg, Leipzig.
11 janvier 1893. .		Vlaccos, Mytilène.
11 janvier 1893. .		Wier, New-York.
17 janvier 1906. .		Willems, Gand.

PRÉSIDENTS

DE LA SOCIÉTÉ DE CHIRURGIE

DEPUIS SA FONDATION

1844.	MM.	A. Bérard.
1845.		Michon.
1846.		Monod père.
1847.		Lenoir.
1848.		Robert.
1849.		Cullerier.
1850.		Deguise père.
1851.		Danyau.
1852.		Larrey.
1853.		Guersant.
1854.		Denonvilliers.
1855.		Huguier.
1856.		Gosselin.
1857.		Chassaignac.
1858.		Bouvier.
1859.		Deguise fils.
1860.		Marjolin.
1861.		Laborie.
1862.		Morel-Lavallée.
1863.		Depaul.
1864.		Richet.
1865.		Broca.
1866.		Giraldès.
1867.		Follin.
1868.		Legouest.
1869.		Verneuil.
1870.		A. Guérin.
1871.		Blot.
1872.		Dolbeau.
1873.		Trélat.
1874.		Maurice Perrin.
1875.		Le Fort.
1876.		Houel.
1877.	MM.	Panas.
1878.		Félix Guyon.
1879.		S. Tarnier.
1880.		Tillaux.
1881.		de Saint-Germain.
1882.		Léon Labbé.
1883.		Guéniot.
1884.		Marc Sée.
1885.		S. Duplay.
1886.		Horteloup.
1887.		Lannelongue.
1888.		Polaillon.
1889.		Le Dentu.
1890.		Nicaise.
1891.		Terrier.
1892.		Chauvel.
1893.		Ch. Tenier.
1894.		L.-Championnière.
1895.		Th. Anger.
1896.		Ch. Monod.
1897.		Delens.
1898.		Berger.
1899.		Pozzi.
1900.		Richelot.
1901.		Paul Reclus.
1902.		G. Bouilly.
1903.		Kirmisson.
1904.		Peyrot.
1905.		Schwartz.
1906.		Paul Segond.
1907.		Quénu.
1908.		Nélaton.

BIENFAITEURS

DE LA SOCIÉTÉ DE CHIRURGIE

René Duval et René Marjolin, fondateurs d'un prix annuel de 300 fr.

Édouard Laborie, fondateur d'un prix annuel de 1.200 francs.

Vulfranc Gerdy, fondateur d'un prix biennal de 2.000 francs.

Pierre-Charles Huguier, donateur d'une rente annuelle de 1.000 francs, et Mme Huguier, sa veuve, donatrice d'une somme de 10.000 francs, destinées à favoriser les publications scientifiques de la Société.

Demarquay, fondateur d'un prix biennal de 700 francs.

Ricord, fondateur d'un prix biennal de 300 francs.

Dubrueil (de Montpellier), donateur d'une somme de 15.000 francs.

Paul Guersant, — Lenoir, — Payen, — Velpeau, — Gerdy, — Baron Larrey, — Ch. Nélaton, — Le Dentu, — Delens, — Lucien Hahn, — Ch. Périer, — Monteils, — Ch. Monod, donateurs de livres pour la bibliothèque de la Société.

La Société de chirurgie reçoit régulièrement les publications périodiques suivantes :

Paris. — Annales de gynécologie. — Annales des maladies des organes génito-urinaires. — Archives de médecine et de chirurgie spéciales. — Archives de médecine et de pharmacie militaires. — Archives générales de chirurgie. — Archives provinciales de chirurgie. — Bulletin de l'Académie de médecine. — Bulletin de la Société de médecine militaire française. — Bulletin de la Société médicale des bureaux de bienfaisance de Paris. — Bulletin de la Société médico-chirurgicale de Paris. — Bulletin médical. — Bulletins et mémoires de la Société de chirurgie. — Comptes rendus de la Société d'obstétrique, de gynécologie et de pédiatrie. — Gazette des hôpitaux. — Journal de médecine et de chirurgie pratiques. — Le Médecin praticien. — La Presse médicale. — Progrès médical. — La Province médicale. — Revue de chirurgie. — Revue de médecine. — Revue d'orthopédie. — Revue de stomatologie. — Revue française de médecine et de chirurgie. — Tribune médicale.

Province. — Bulletin de la Société de chirurgie de Lyon. — Bulletin de la Société scientifique et médicale de l'Ouest (Rennes). — Bulletins et Mémoires de la Société de médecine et de chirurgie de Bordeaux. — Compte rendu annuel et procès-verbaux des séances de la Société de médecine de Nancy. — Le Centre médical et pharmaceutique (Commentry). — Gazette hebdomadaire des sciences médicales de Bordeaux. — Gazette médicale de Nantes. — Marseille médical. — Le Nord médical (Lille). — Normandie médicale. — Poitou médical. — Recueil des actes du Comité médical des Bouches-du-Rhône. — Revue médicale d'Amiens.

Étranger. — Annals of Surgery (Philadelphie). — Archiv für klinische Chirurgie (Berlin). — Archives of the Middlesex Hospital (Londres). — Archivos de la Policlinica (Habana). — Atti della Societa milanese di medicina e biologia (Milan). — British medical Journal (Londres). — Bulletin de l'Académie royale de médecine de Belgique. — — Bulletin médical de Québec. — Gazette médicale de Strasbourg. — Johns Hopkins Hospital Reports (Baltimore). — Journal and proceedings of the royal Society of New South Wales (Sydney). — Medizinische Klinik (Berlin). — Medical Record (New-York). — Annual Report of the Henry Phipps Institute (Philadelphie). — Revista de chirurgie (Bucarest). — Revue médicale de la Suisse romande (Genève). — Revue médico-sociale (Bruxelles). — Transactions of the american otological Society (New Befdord). — Transactions of the american surgical Association (Philadelphie).

Le Bibliothécaire de la Société : Dr Lucien Hahn.



Phototypie Berthaud

CHESELDEN

IA 20

Masson & Cie, Éditeurs

LES

COLLECTIONS ARTISTIQUES

DE

LA SOCIÉTÉ DE CHIRURGIE

DE PARIS

(1843-1908)

ABRÉVIATIONS

Bull. — *Bulletin*, puis *Bulletins et mémoires de la Société de Chirurgie.*
Mém. — *Mémoires de la Société de Chirurgie.*
M. F. — Membre fondateur.
M. — Membre honoraire ou titulaire.
M. C. N. — Membre correspondant national.
M. A. E. — Membre associé étranger.
M. C. E. — Membre correspondant étranger.

Les collections artistiques de la Société de Chirurgie de Paris, riches surtout en portraits de chirurgiens et de médecins, tirent leur principale origine de la libéralité des membres de la Société, de leurs parents ou de leurs amis.

René Marjolin (*Bull.*, 20 octobre 1852) et le baron Larrey (*Bull.*, 2 juillet 1869, 22 octobre 1879, 31 mars 1880) se sont montrés particulièrement généreux.

Le Dr Payen, mort en 1870, et le Dr Manec, mort en 1884, n'ont fait, ni l'un ni l'autre, partie de la Société. Celle-ci leur doit pourtant une grande reconnaissance. Le beau portrait de Cheselden, par Richardson (n° I A 20) est la plus précieuse des pièces que lui légua le Dr Payen (voy. au sujet du legs Payen, *Bull.*, 23 février et 2 mars 1870). Celle que lui donna le Dr Manec est un tableau d'Horace Vernet (n° I B 3).

Le catalogue qui suit donne la description détaillée de chaque

pièce de la collection, accompagnée de notes s'il y a lieu, les qualités, dates et lieux de naissance et de décès du titulaire de chaque portrait, ainsi que les indications bibliographiques abrégées des biographies, en renvoyant autant que possible aux articles du *Dictionnaire Dechambre*.

La lecture des *Bulletins* de la Société a permis de retrouver la date d'entrée de plusieurs pièces. Elle a fait constater aussi la disparition de deux d'entre elles. La lithographie du tableau de Rivoulen : *Première opération de taille faite en présence du roi Louis XI, par Germain Colot, au cimetière Saint-Séverin, en 1474*, donnée par le baron Larrey le 10 juillet 1861, et le portrait du professeur Depaul, donné par M. Amédée Depaul le 10 février 1886, n'ont pu être retrouvés.

Il faut également regretter ici l'absence de la médaille d'argent, frappée en 1893 à l'occasion du cinquantenaire de la Société.

I

TABLEAUX, ESTAMPES ET PHOTOGRAPHIES

A. — PORTRAITS

1. LES GRANDES FIGURES DE LA MÉDECINE.

Composition allégorique réunissant, au nombre de 56, les savants qui ont le plus illustré l'art de guérir dans tous les pays et dans tous les temps, depuis Hippocrate jusqu'à Claude Bernard. Inscription : *Histoire de la Médecine. Décoration du grand Amphithéâtre de la Faculté de médecine de Paris. Peinture murale par Urbain Bourgeois*, 1895. *Dessiné et reproduit par Noé Legrand*, 1908. L'estampe mesure 1 mètre de long ; elle est accompagnée d'une notice historique et descriptive, illustrée par l'auteur.

Noms des personnages représentés :

Aaron d'Alexandrie.	Arétée de Cappadoce.
Aétius d'Amide.	Aristote.
Albucasis.	Arnaud de Villeneuve.
Alcmæon.	Asclépiade.
Alexandre de Tralles.	Avicenne.

Baillou.	Harvey.
Batischua.	Hérophile.
Barthez.	Hippocrate.
Cl. Bernard.	Jean de Milan.
Bichat.	Laënnec.
Bordeu.	La Peyronie.
Broussais.	Larrey.
Celse.	Ant. Louis.
Côme (frère) [Baseilhac].	Mauriceau.
Constantin l'Africain.	Mondino.
Corvisart.	A. Paré.
Desault.	Paul d'Egine.
J. Despars.	J.-L. Petit.
Dioscoride.	Pline l'Ancien.
J. Dubois.	Pythagore.
Dupuytren.	Rabelais.
Erasistrate.	Rhazès.
Falloppio.	Riolan.
Fernel.	M. Servet.
Galien	Sydenham.
Gariopontus.	Thémison de Laodicée.
Guillaume de Salicet.	Van Helmont.
Guy de Chauliac.	Vésale.

(Voy. *Bull.*, 11 mars 1908. Don de M. Noé Legrand.)

2. **AMMON** (Friedrich-August von). Ophtalmologiste allemand, né à Göttingue en 1799, mort à Dresde en 1861. M. A. E. Biographie par Louis Hahn dans : *Grande Encyclopédie*.

En buste, de trois quarts à gauche. Inscription : *Geheimer med. Rath Dr. von Ammon, Königl. Sächs. Leibarzt. Zum Besten des Augenkrankenheilvereins in Dresden.* — Lithographie par WEINHOLD, 1846.

3. **ARENDT** (Nikolas). Médecin russe, né en 1785, mort à Saint-Pétersbourg en 1859. M. A. E. Biographie par Heine dans : *Med. Zeitung Russlands*. Saint-Pétersbourg, 1859, p. 352.

En buste, de trois quarts à gauche. Inscription : *Leijb medik Arendt.* — Lithographie par KRÜGER.

4. **BAUCHET** (Louis-Joseph). Chirurgien français, né à Violaine (Pas-de-Calais) en 1826, mort à Paris en 1865. M. DECHAMBRE.

En buste, de profil à gauche. — Photographie par PIERRE PETIT.

5. **BEAU** (Joseph-Honoré-Simon). Médecin français, né à Collonges (Ain) en 1806, mort à Ferney (Ain) en 1865. DECHAMBRE.

En buste, de trois quarts à droite. — Photographie par TRINQUART.

Inscription manuscrite : *Le Dr J.-H.-S. Beau, agrégé à la Faculté de médecine, membre de l'Académie de médecine, médecin de la Charité, chevalier de la Légion d'honneur. Né le* 8 *mai* 1806, † *le* 11 *août* 1865. *A M. le Dr Parrot. Souvenir d'affection. Veuve Beau.*

[Parrot (Marie-Jules), 1829-1883. Médecin français, auteur d'une notice nécrologique de Beau, publiée dans les *Archives générales de médecine*, 1865, vol. II, p. 589.]

6. **BÉGIN** (Louis-Jacques). Chirurgien militaire français, né à Liége (Belgique) en 1793, mort à Locrouan (Finistère) en 1859. M. DECHAMBRE.

En buste, de trois quarts à droite; uniforme militaire. Fac-similé de signature. — Lithographie par MAURIN (1843).

7. **BÉRARD** (Auguste). Chirurgien français, né à Varrins (Maine-et-Loire) en 1802, mort à Paris en 1846. M. F. DECHAMBRE.

En buste, de trois quarts à gauche. Fac-similé de signature. — Lithographie par MAURIN (1845).

Une étiquette collée sur le cadre porte l'inscription : *Aug. Bérard* (1802-1846), *membre fondateur* (voy. *Mémoires*, t. IV, p. 29).

8. **BÉRARD** (Pierre-Honoré-Marie). Physiologiste français, né à Lichtenberg (Bas-Rhin) en 1797, mort à Saint-Maurice (Seine) en 1858. M. DECHAMBRE.

En buste, de profil à droite. Fac-similé de signature. — Lithographie par MAURIN (1846).

Ce portrait, reproduit par Corlieu (*Centenaire de la Faculté de médecine de Paris*. — Paris, 1896, in-4°), est, par erreur, classé sous le nom de : BÉRARD (AUGUSTE), dans le *Catalogue* [imprimé] *de la collection des portraits conservés au département des estampes de la Bibliothèque nationale*.

9. **BERTRAND-PIBRAC** (Gilles de). Chirurgien français, né à Saint-Frajou (Haute-Garonne) en 1693, mort à Paris en 1771. DECHAMBRE.

En buste, de profil à gauche, dans un médaillon rond. Inscription : *Egide de Bertrand Pibrac, Écuyer, Chevalier de l'ordre du*

Roy, Directeur de l'Académie royale de Chirurgie, Premier Chirurgien de feue la Reine d'Espagne et Chirurgien-major de l'École royale militaire. — Gravure par J. MARCHAND, 1770, d'après LEMONNIER.

10. **BICHAT** (Marie-François-Xavier). Anatomiste et physiologiste français, né à Thoirette (Ain) en 1771, mort à Paris en 1802. DECHAMBRE.

En pied, de trois quarts à droite, la main gauche appuyée sur une table d'autopsie, où est couché un cadavre. — Gravure par WAQUEZ, d'après ÉMILE BÉRANGER.

Planche extraite, comme l'indique une note manuscrite, de : *Le Plutarque français...*, par Ed. Mennechet. — Paris, 1835-1841, in-8°. — 2e *éd.*, 1844-1847.

(Voy. aussi n° I A 34).

11. **BONNET** (Amédée). Chirurgien français, né à Ambérieux (Ain) en 1809, mort à Lyon en 1858. M. C. N. DECHAMBRE.

A mi-corps, de trois quarts à droite. — Photographie [par C. DELORD, 1857].

12. **BONNET** (Amédée).

En buste, de trois quarts à droite. Inscription : *Le Dr Amédée Bonnet, né à Ambérieux (Ain), le 19 mars* 1809, *mort à Lyon le 1er décembre* 1858. — Photographie par C. DELORD, 1857. [Même cliché que n° 11.]

(Voy. *Bulletin*, 3 décembre 1873. Don de Mme Amédée Bonnet.)

13. **BOUDOU** (Pierre). Chirurgien français, mort en 1751. Biographie par Monpart dans : *Journal de la Santé*, 1902, p. 221.

En buste, de trois quarts à gauche, dans une bordure ovale. Inscription : *Petrus Boudou, Chirurgus nosocomii parisiensis primarius. Optime merito avunculo offerebat Matth. Doublet, chirurgus parisiensis*, 1743. — Gravure par C.-L. DUFLOS.

[Matthias Doublet, neveu de Pierre Boudou, ne saurait être confondu avec son homonyme qui mourut le 27 août 1720, selon l'*Index funereus chirurgorum parisiensium*.]

14. **BOYER** (Alexis, baron). Chirurgien français, né à Uzerches (Corrèze) en 1757, mort à Paris en 1833. DECHAMBRE.

En buste, de trois quarts à droite. Fac-similé de signature. — Lithographie par MAURIN.

15. **BOYER** (Alexis, baron).

En buste, de trois quarts à gauche. — Gravure par MARIAGE.

16. **BRESCHET** (Gilbert). Chirurgien français, né à Clermont-Ferrand en 1784, mort à Paris en 1845. DECHAMBRE.

En buste, de trois quarts à gauche. Fac-similé de signature. — Lithographie par MAURIN (1838).

17. **BROCA** (Pierre-Paul). Chirurgien français, né à Mezin (Lot-et-Garonne) en 1824, mort à Paris en 1880. M. Biographie par Louis Hahn dans : *Grande Encyclopédie.*

En buste, de trois quarts à gauche. — Gravure par CH. COURTY, 1880.

(Voy. *Bulletin*, 30 mars 1881. Don de Mme Broca.)

18. **BRODIE** (Sir Benjamin Collins). Chirurgien anglais, né à Winterslow (Comté de With) en 1783, mort à Londres en 1862. M. A. E. DECHAMBRE.

A mi-corps, assis de trois quarts à gauche. Inscription : *Sir Benjamin Collins Brodie, Bart Sergeant Surgeon to the King, F. R. S., &c.* — Gravure par C. TURNER, 1836.

(Voy. *Bull.*, 23 novembre 1853. Don de M. Prescott Hewett.)

19. **CHELIUS** (Maximilian-Joseph). Chirurgien allemand, né à Mannheim en 1794, mort à Heidelberg en 1876. M. A. E. Biographie par Louis Hahn dans : *Grande Encyclopédie.*

En buste, de trois quarts à gauche. Fac-similé de signature et devise autographiée : *In dubiis prudenter, in certis fortiter.* — Lithographie par SCHERTLE.

20. **CHESELDEN** (William). Anatomiste anglais, né à Somerley (Leicester) en 1688, mort à Bath en 1752. DECHAMBRE.

En buste, de trois quarts à droite. Robe rouge et bonnet grenat. — Peinture à l'huile 75 × 62, non signée, de [ou d'après] RICHARDSON, souvent reproduite par la gravure et la lithographie.

(Voy. *Bulletin*, 2 mars 1870. Legs du Dr J.-F. Payen.)

21. **CLOQUET** (Germain-Jules, baron). Chirurgien français, né à Paris en 1790, mort à Paris en 1883. M. Biographie par A. Corlieu, dans : *France médicale*, 1883, p. 277.

A mi-corps, assis de trois quarts à gauche. Fac-similé de signature. — Lithographie par Z. BELLIARD.

— Dédicace manuscrite : *A mon ami le Baron H. Larrey. Souvenir. Cloquet.*

22. **CLOT-BEY** (Antoine-Barthélemy). Chirurgien français, né à Grenoble en 1793, mort à Marseille en 1868. M.C.N. DECHAMBRE.

En buste, de trois quarts à droite; uniforme égyptien. D'après le buste sculpté de *Dantan* (voy. n° 150); on voit, sur le socle, le serpent d'Esculape et la coupe d'Hygie et l'inscription : *Dantan jeune, Caire*, 1840. — Photographie.

23. **COLLOT** [ou Colot] (Philippe). Lithotomiste français, né en 1593, mort à Luçon en 1656. Biographie par Turner dans : *Gazette hebdomadaire de médecine et de chirurgie*, 1880, pp. 33, 49.

En buste, de trois quarts à gauche, dans une bordure ovale. Armes. Inscription : *Philippes Collot, opérateur pour l'extraction de la pierre*. — Gravure par EDELINCK.

24. **COOPER** (Sir Astley Paston). Chirurgien anglais, né à Brooke (Comté de Norfolk) en 1768, mort à Londres en 1841. DECHAMBRE.

A mi-corps, assis de trois quarts à droite. Inscription : *Sir Astley Cooper, Bart F. R. S. Surgeon to the king and Guy's Hospital... Most respectfully dedicated to Lady Cooper*. — Gravure par J. S. AGAR, 1825.

25. **COWPER** (William). Anatomiste anglais, né près d'Abresford (Comté de Hampshire) en 1666, mort à Londres en 1709. DECHAMBRE.

En buste, de trois quarts à gauche, dans une bordure ovale. Inscription : *Gulielmus Cowper, Chyrurgus*. — Gravure par J. SMITH, d'après le tableau de J. CLOSTERMAN.

26. **CRAMPTON** (Sir Philip). Chirurgien anglais, né à Dublin en 1777, mort à Dublin en 1858. M.A.E. DECHAMBRE.

En buste, de trois quarts à gauche. Inscription : *Sir Philip Crampton, Bart F. R. C. S. I. Surgeon general of the forces, and surgeon in ordinary to the queen in Ireland*. — Dessin au fusain 33 × 23, non signé.

27. **CULLERIER** (Michel-J.). Chirurgien français, né à Angers en 1758, mort à Paris en 1827. DECHAMBRE.

En buste, de trois quarts à droite. Inscription : *Docteur en chirurgie, Professeur de chirurgie et de clinique spéciale, chirurgien en chef, membre de l'Académie royale de médecine, né à*

Angers le 8 juin 1758, mort à Paris le 3 janvier 1827. — Lithographie par FOURNIER DE BERVILLE (1827).

Ce portrait montre que Cullerier était borgne de l'œil gauche. « C'est dans le cours de ses occupations et par leur fait même qu'il perdit un œil. Il ouvrait un bubon : une partie du pus atteignit cet organe, et y détermina une ophtalmie qu'on ne put borner à temps. » (Notice sur M. Cullerier et ses travaux par Trélat dans : *Journal des progrès des sciences médicales*, Paris, 1827, in-8°.)

28. **DANYAU** (Antoine-Constant). Accoucheur français, né à Paris en 1803, mort à Paris en 1871. M. F. DECHAMBRE.

En buste, de trois quarts à gauche. — Photographie par ALOPHE.

(Voy. *Bull.* 18 octobre 1871. Don de M. G. Danyau et de Mme Bucquoy.)

29. **DEGRAVERS**. Ophtalmologiste français.

En buste, de profil à droite, dans un médaillon rond. Deux livres ouverts à droite et à gauche du médaillon, portant pour titres, l'un : *Dissertation sur les moyens de remédier aux vues foibles*, 1774; l'autre : *L'oculiste ou traité physico-médical et chirurgical*, 1777. Inscription : *Degravers, oculiste*. — Gravure par C. MACRET, 1777.

30. **DELPECH** (Jacques-Mathieu). Chirurgien français, né à Toulouse en 1777, mort à Montpellier en 1832. DECHAMBRE.

En buste, de trois quarts à droite. Fac-similé de signature. — Lithographie par MAURIN (1847).

31. **DENMAN** (W.) [?]

A mi-corps, assis, de profil à droite. — Photogravure par J.-C. WITT.

32. **DENONVILLIERS** (Charles-Pierre). Anatomiste français, né à Paris en 1808, mort à Paris en 1872. M. F. DECHAMBRE.

A mi-corps, assis de trois quarts à gauche. Fac-similé de signature. — Lithographie par BORNEMANN, d'après photographie de PIERSON.

Dédicace manuscrite : *A M. Paul Berger, souvenir de* 1868. *C. Denonvilliers.*

(Voy. *Bulletin*, 9 mars 1892. Don de M. Berger.)

33. **DESAULT** (Pierre-Joseph). Chirurgien français, né à Magny-

Vernois (Haute-Saône) en 1744, mort à Paris en 1795. DECHAMBRE.

En buste, assis, de trois quarts à droite. Inscription : *P.-J. Desault, chirurgien en chef de l'Hôtel-Dieu de Paris.* — Gravure par L.-J. CATHELIN, 1791, d'après C.-N. COCHIN, 1788.

34. **DESAULT** (Pierre-Joseph).

En buste, de trois quarts à droite. Sur la même planche se trouve le portrait de BICHAT (Marie-François-Xavier), en buste, de trois quarts à droite. — Gravure par GEILLE, d'après J. BOILLY.

C'est en raison des liens d'affection qui unissaient Bichat à son maître Desault, qu'on a pensé à graver leurs portraits sur une même planche.

35. **DESCHAMPS** (Joseph-François-Louis). Chirurgien français, né à Chartres en 1740, mort à Paris en 1825. DECHAMBRE.

En buste, de trois quarts à gauche, dans un ovale. Inscription : *J. F. L. Deschamps, chirurgien en chef du g^d hôpital de la Charité de Paris, conseiller du Comité de l'Académie de chirurgie de Paris, &c., né à Chartres le* 15 *mars* 1740. *Offert par son ami et élève P. Dumont.* — Gravure par MALEUVRE, d'après le tableau de DAVEINE.

36. **DIEFFENBACH** (Johann-Friedrich). Chirurgien allemand, né à Kœnigsberg en 1794, mort à Berlin en 1847. M.C.E. DECHAMBRE.

En buste, de profil à droite. Fac-similé de signature. — Lithographie par MACHER, 1845,

(Voy. *Bulletin*, 26 mars 1884. Don du baron Larrey.)

37. **DIONIS** (Pierre). Chirurgien français, né à Paris, mort à Paris en 1718. DECHAMBRE.

En buste, de trois quarts à droite, dans une bordure ovale tronquée. Inscription : *Petrus Dionis, chirurgus Serinissimæ Delphinæ primarius.* — Gravure non signée, d'après une peinture de BOULOGNE.

38. **DUBOIS** (Antoine, baron). Accoucheur français, né à Gramat (Lot) en 1756, mort à Paris en 1837. DECHAMBRE.

En buste, de trois quarts à gauche. — Gravé sous la direction d'AMBROISE TARDIEU.

39. **DUBOIS** (Antoine, baron).

En buste, de profil à gauche. Fac-similé de signature. Inscription : *Dubois, né à Gramat près Cahors, le* 17 *juillet* 1756. — Lithographie par BAZIN JEUNE.

40. **DUPUYTREN** (Guillaume, baron). Chirurgien français, né à Pierre-Buffières (Haute-Vienne), en 1777, mort à Paris en 1839. DECHAMBRE.

En buste, de trois quarts à droite. — Lithographie par MAURIN.

41. **DUVAL** (Jacques-René). Chirurgien français, né à Argentan (Sarthe) en 1758, mort à Paris en 1854. M. DECHAMBRE.

En buste, de trois quarts à droite. — Photographie d'après une peinture non signée.

Une étiquette collée sur le cadre porte l'inscription : *J. René Duval*, 1758-1854, *Bienfaiteur de la Société.*

42. **FABRE** (Pierre). Chirurgien français, né à Tarascon en 1716, mort en 1793. DECHAMBRE.

En buste, de profil à droite, dans un médaillon. Inscription : *Petrus Fabre e chirur. paris. Colleg. et Academia, scholarum prof. regius, etc. Ex dono amicitiæ.* — Gravure par M.-L.-A. BOIZOT, d'après L.-S. BOIZOT.

43. **FOLLIN** (François-Anthime-Eugène). Chirurgien français, né à Harfleur en 1823, mort à Paris en 1867. M. DECHAMBRE.

A mi-corps, assis, de trois quarts à droite. — Photographie par PIERRE PETIT.

44. **GENSOUL** (Joseph). Chirurgien français, né à Lyon en 1797, mort à Lyon en 1858. M. C. N. DECHAMBRE.

En buste de trois quarts à droite. — Photographie.

Inscription manuscrite au dos : *Gensoul, ancien chirurgien de l'Hôtel-Dieu de Lyon.*

45. **GENSOUL** (Joseph).

En buste, de trois quarts à droite. Inscription : *Joseph Gensoul, né à Lyon le* 8 *janvier* 1797, *chirurgien en chef de l'Hôtel-Dieu de Lyon de* 1826 *à* 1832, *lauréat de l'Institut, Chevalier de la Légion d'honneur, mort à Lyon le* 4 *novembre* 1858. — Photographie [Même cliché que n° 44.]

46. **GERDY** (Pierre-Nicolas). Chirurgien français, né à Loches (Aube) en 1797, mort à Paris en 1856. M. DECHAMBRE.

En buste, de trois quarts à droite. Fac-similé de signature. — Lithographie d'après nature par MAURIN (1847).

47. **GERDY** (Pierre-Nicolas).

En buste, de trois quarts à gauche. — Lithographie en noir [par Lacauchie, 1842], légèrement coloriée à la main.

Inscription manuscrite au dos : *Offert à la Société de Chirurgie par le Dr C. Thilmier, 5 avril* 1876.

48. **GOERCKE** (Johann). Chirurgien militaire prussien, né à Sorquitten (Prusse orientale) en 1750, mort à Sans-Souci près de Potsdam en 1822. DECHAMBRE.

En buste, de trois quarts à gauche, dans un médaillon ; uniforme militaire. Inscription : *Dr. Johann Gœrcke, General-Stabs-Chirurgus und Chef des Militair-medicinal-wesens der Königl. preuss. Armee, geh. ober-medicinal Rath, Director der med.-chir. Pepiniere und med. chir. Academie für das militairw., Ritter des rothen Adlerordens dritter, des eisernen Kreuzes zweiter Classe, u. mehrerer auswärtigen Orden, Mitglied mehrerer gelehrten Gesellschaften, u. s. w.* — Gravure par FR. BOLT.

49. **GRAEFE** (Albrecht von). — Ophtalmologiste allemand, né au Finkenherde, près de Berlin, en 1828, mort à Berlin en 1870. M.A.E. DECHAMBRE.

A mi-corps, assis, de trois quarts à gauche, dans une bordure ovale. Fac-similé de signature. — Lithographie par C. VON WILDT.

50. **GRAEFE** (Carl-Ferdinand von). Chirurgien allemand, né à Varsovie en 1787, mort à Hanovre en 1840. DECHAMBRE.

En buste, de trois quarts à gauche; uniforme militaire. — Lithographie par RINCK.

51. **GRAEFE** (Carl-Ferdinand von).

En buste, de trois quarts à gauche; uniforme militaire. — Gravure par BOLT, d'après KRÜGER, 1837.

52. **GRANDJEAN** (Guillaume). Chirurgien belge, né à Saive (pays de Liége) en 1731, mort en 1796. Biographie dans : Becdelièvre : *Biogr. liégeoise.*

En buste, de trois quarts à droite dans une bordure ovale.

Inscription : *Guillaume Grandjean, chirurgien oculiste, né à Sève, pays de Liége, le* 28 *novembre* 1729 (? Confusion possible avec la date de naissance de son frère). — Gravure par GAILLARD, 1784, d'après DESHAYS, 1779.

53. **GUÉRIN** (Alphonse-François-Marie). Chirurgien français, né à Ploërmel (Morbihan), en 1816, mort à Paris en 1895. M. Biographie par Reclus dans *Bull.*, 1896, p. XXXVI. M.

A mi-corps, assis, de trois quarts à gauche. — Photographie. (Voy. *Bulletin*, 1er mai 1895. Don de Mme F. Guérin.)

54. **GUERSANT** (Paul-Louis-Benoît). Chirurgien français, né à Dreux en 1800, mort à Paris en 1869. M. F. DECHAMBRE.

A mi-corps, de trois quarts à gauche. — Photographie par ADAM SALOMON.

Inscription manuscrite au dos : *Offert à la Soc. imp. de Chirurgie par M. René Blache, le* 17 *nov.* 1869.

55. **HEISTER** (Lorenz). Chirurgien allemand, né à Francfort-sur-le-Mein en 1683, mort à Bornum (Brunswick) en 1758. DECHAMBRE.

En buste, de trois quarts à droite, dans une bordure ovale. Armes. Inscription : *Laurentius Heisterus, D. medicin. ac chirurg. prof. publ. Helmstad. natus Francof. ad Moen. an.* 1683. — Gravure par J.-G. WOLFGANG, 1729.

56. **HÉVIN** (Prudent). Chirurgien français, né à Paris en 1715, mort à Paris en 1789. DECHAMBRE.

En buste, de trois quarts à gauche, dans une bordure ovale. Inscription :

Des secrets de son art profondément instruit,
Il sçut en écarter tout sistème inutile,
Et joignant au sçavoir les charmes de l'esprit
Il en rendit l'étude agréable et facile.

Gravure à l'eau-forte. Anonyme.

57. **HEYFELDER** (Johann-Ferdinand-Martin). Chirurgien allemand, né à Küstrin (Prusse) en 1798, mort à Wiesbaden en 1869. M. A. E. DECHAMBRE.

A mi-corps, assis de trois quarts à gauche. Inscription : *Dr. Heyfelder, Professor der Heilkunde an der Universität Erlangen.* — Lithographie par V. SOLOME.

(Voy. *Bulletin*, 30 avril 1862. Don du baron Larrey.)

58. **HIPPOCRATE**. Médecin de l'île de Cos du ve siècle avant J.-C. DECHAMBRE.

En buste, de trois quarts à gauche, dans une bordure ovale. Inscription : *Hippocrate, médecin, né dans l'isle de Cos. Les écrits qu'il a laissés servent de base à l'étude de la médecine. Il vivoit l'an du monde* 3560.

Chez les Grecs qu'étonna son rare et docte essor
Dans un art inventé pour être salutaire,
Il fut des médecins et le prince et le père
Et parmi nous il l'est encore.

Gravure anonyme.

L'exemplaire de la Bibliothèque nationale porte la mention : *Suite de Desrochers.*

59. **HOIN** (François-Jacques). Chirurgien français, né à Dijon en 1748.

En buste, de profil à gauche, dans un médaillon rond. Inscription : *Hoin (Fra. Jac.), D^r^ en médecine, m^tre^ en chirurgie, associé de l'Académie des sciences, arts et belles-lettres de Dijon, &c. Né à Dijon le* 27 *octobre* 1748. — Gravure [par FESSARD, d'après, CL.-J.-B. HOIN.]

60. **HOUEL** (Charles-Nicolas). Chirurgien français, né à Saint-Aubin-du-Vieil-Evreux en 1815, mort à Paris en 1881. M. DECHAMBRE.

En buste, de trois quarts à gauche. — Photographie par PIERRE PETIT.

(Voy. *Bull.*, 1er mars 1882. Don de Mme Houel.)

61. **HUGUIER** (Pierre-Charles). Chirurgien français, né à Sézanne (Marne), en 1804, mort à Paris en 1873. M. F. DECHAMBRE.

A mi-corps, de trois quarts à gauche. Fac-similé de signature. — Lithographie par BORNEMANN.

62. **IMBERT-DE-LONNES** (A. D.). Chirurgien militaire français, né à Vacqueyras (Vaucluse) en 1745, mort à Paris en 1820. DECHAMBRE.

En buste, de face, dans une bordure ovale; uniforme militaire.

Inscription : *Imbert-de-Lonnes, inspecteur général du service de*

santé, chirurgien en chef de l'armée de réserve, 28 *germinal an* 8.

De son art bienfaisant il agrandit la sphère.
Esculape conduit sa main,
Minerve sa pensée; il réunit enfin
L'art de guérir et l'art de plaire.
Par le citᵉⁿ Palissot.

Gravure par GODEFROY, d'après CHASSELAS.

63. **JAEGER**, chevalier de Jaxthal (Friedrich). Ophtalmologiste autrichien, né à Kirchberg-sur-la-Jaxt (princ. de Hohenlohe) en 1784, mort à Vienne en 1871. M. A. E. Biographie par Rothmund dans : *Allgemeine deutsche Biographie.*

En buste, de trois quarts à droite. Fac-similé de signature. Inscription : *Friedrich Jaeger, Doctor der Medicin und Chirurgie, Kais. Kœnigl. Rath, Stabsfeldarzt, Professor der Augenheilkunde, Ritter des Königl. bayer. Verdienstordens v. heil. Michael, der medic. Facultät zu Wien, und verschiedener gelehrten Gesellschaften Mitglied, etc., etc.*

Lithographie de STAUB, d'après un tableau de J. ENDER.

64. **KUEHNE** (Friedrich). Chirurgien allemand, né à Reetz (Nouvelle-Marche), en 1600, mort à Nüremberg en 1667.

A mi-corps, de trois quarts à droite, la main appuyée sur une table où sont des livres, un crâne, des instruments de chirurgie, etc. Armes. Inscription : *Friderich Kühne, Barbierer, Oculist, Stein- und Bruch schneider, auch Stadt und Wund-Artzt, ward gebohren den* 2. *Martii A°* 1600 *zu Reetz in der Neuen Marck, starb in Nürnberg, den* 12. *Januar A°* 1667.

Wann Rath, Kunst, Fleisz, Erfahrenheit.
Den Todt vertrieben fern und weit :
So währ Herr Kühn gestorben nicht;
Doch lebet stets sein guth Gerücht.
Es wird noch weisen aus sein Grab,
Was man an Ihm verloren hab.

Seinem werthen und wohlverdienten Freund schriebe dieses zu schuldigem Ehrengedächtnis. Johann Michel Dilherz, Prediger und Professor in Nürnberg.

Gravure par J. SANDRART.

65. **LABORIE** (Jean-Edouard). Chirurgien français, né à Paris en 1813, mort à Paris en 1868. M. Biogr. par Trélat dans : *Bulletin*, 1869, p. 543.

A mi-corps, assis, de trois quarts à gauche. — Photographie. Inscription manuscrite : *Offert à la Société impériale de Chirurgie, Vve Ed. Laborie.*

66. **LA MARTINIÈRE** (Germain Pichault de). Chirurgien français, né à Argenton-l'Eglise (Deux-Sèvres) en 1696, mort à Bièvre (Seine-et-Oise) en 1783. DECHAMBRE.

A mi-corps, de trois quarts à droite, le bras gauche appuyé sur le socle d'une pyramide portant le médaillon de Louis XV déjà vieux. Devant le socle un génie montre à la France l'Ecole de chirurgie. Plus bas on lit sur des papiers roulés : *Etablissement d'Ecoles publiques en chirurgie : Bordeaux, Toulon, Toulouse, Lyon, Orléans, Nantes.* La main droite montre des voitures d'ambulance près desquelles des chirurgiens soignent des blessés; au fond une bataille. Cordon d'un ordre. Inscription : *D. D. Germano Pichault de La Martinière, regi a secretioribus consiliis Sti Michaelis equiti, Ludov. XV Chirurgo primario, Regiae Academ. totiusque Regni chirurg. praesidi et auspice Ludovico rege dilectissimo.*

Quod utilem operam
Tum in conservandis civibus.
Bello
Tum in promovenda arte sua
Domi praestiterit.
Offerebat amoris et obsequii pignus, Remig. L. B. d'Olblen.

Gravure par R. GAILLARD, d'après LATINVILLE.

La peinture à l'huile de Latinville est dans le cabinet du directeur de l'Ecole du Val-de-Grâce. Voy. Desaivre (Dr Léo) : *Germain Pichault de La Martinière.* — Blois, 1895, in-8°.

67. **LA MARTINIÈRE** (Germain Pichault de).

En buste, de trois quarts à droite, dans une bordure ovale. Inscription : *Mes. Germin Pichault de La Martinière, Conseiller d'Etat, Cher de l'ordre du Roi, Premier chirurgien de Sa Majesté, Président-né de l'Académie royale de Chirurgie; Chef de la Chirurgie du Royaume.* — Gravure par DUCHENNE, d'après la peinture de LATINVILLE. (Voy. n° 65.)

68. **LANFRANC**. Chirurgien italien du XIIIe siècle, né à Milan. DECHAMBRE.

En buste, de trois quarts à gauche, dans une bordure ovale. Inscription : *Lanfranc, Professeur en chirurgie de Paris au treizième siècle.* — Gravure par FIQUET, d'après la peinture de AL.

69. **LA PEYRONIE** (François Gigot de). Chirurgien français, né à Montpellier en 1678, mort à Versailles en 1747. DECHAMBRE.

A mi-corps, assis, de trois quarts à gauche. Inscription : *Franciscus de la Peyronie, Lud. XV Reg^s Christ^mi Primar^s regior. medicor. consilii socius, Academiae regiae chirurgicae Praeses munificentissimus, natus die XV^a januarii MCLXXVIII, obiit 25^a die aprilis MDCCXLVII.* — Gravure par J. DAULLÉ, 1755.

70. **LA PEYRONIE** (François Gigot de).

En buste, de trois quarts à gauche. Armes. Inscription : *François de La Peyronie, Conseiller, premier chirurgien du Roi Louis XV, son médecin consultant, et fondateur de l'Académie royale de Chirurgie, né à Montpellier en* 1665 [?] *décédé en* 1747. — Gravure par PRUNEAU, 1776.

71. **LARREY** (Dominique-Jean, baron). Chirurgien militaire français, né à Beaudéan (Hautes-Pyrénées) en 1766, mort à Lyon en 1842. DECHAMBRE.

En buste, de trois quarts à gauche. — Lithographie par MAURIN.

72. **LARREY** (Félix-Hippolyte, baron). Chirurgien militaire français, né à Paris en 1808, mort à Bièvre (Seine-et-Oise) en 1895. M. Biographie par RECLUS, dans : *Bull.* 1898.

En buste, de trois quarts à gauche; uniforme d'académicien. — Photographie.

73. **LAWRENCE** (William). Chirurgien anglais, né à Cirensester (Gloucestershire) en 1783, mort à Londres en 1867. M.A.E. DECHAMBRE.

A mi-corps, de trois quarts à droite; robe de professeur. Inscription : *William Lawrence Esqr F. R. S., surgeon and lecturer on surgery at St. Bartholomews Hospital, painted by suscription for his pupils and friends.* — Gravure par E. R. WHITFIELD, d'après le tableau de H. W. PICKERSGILL.

74. **LAWRENCE** (William).

A mi-corps, assis, de trois quarts à gauche. — Photographie. Inscription manuscrite au dos : *W. Lawrence, chirurgien en chef de l'hôpital St Barthélemy de Londres.*

75. **LE BLANC** (Louis). Chirurgien français, né à Pontoise, mort à Orléans à la fin du XVIIIe siècle. DECHAMBRE.

En buste, de profil à droite, dans un médaillon. — Gravure par A. DE SAINT-AUBIN, d'après COCHIN, 1750.

76. **LE CAT** (Claude-Nicolas). Chirurgien français, né à Blérancourt (Oise) en 1700, mort à Rouen en 1768. DECHAMBRE.

En buste, de trois quarts à gauche, dans une bordure ovale tronquée. Inscription : *Claude-Nicolas Le Cat, écuyer, Doct. en méd. et 1er chirurgi. de l'Hôtel-Dieu de Rouen, Profess., Démonst. royal des Académies de Paris, Londres, Madrid, Berlin, des Académies impériales des curieux de la nature et de Saint-Pétersbourg, de l'Institut de Bologne; secrétaire perpétuel de l'Académie des Sciences de Rouen*, etc. — Gravure par WILL, 1747, d'après THOMIERS.

La peinture à l'huile de Thomiers appartient à la Faculté de médecine de Paris (salle Pasteur).

77. **LE FORT** (Léon-Clément). Chirurgien français, né à Lille en 1829, mort au Brion (Loiret) en 1893. M. Biographie par A. DUREAU dans : *Grande Encyclopédie.*

En buste, de trois quarts à gauche. — Photographie par PIERRE PETIT, 1893.

(Voy. *Bull.*, 14 février 1894. Don de Mme Le Fort.)

78. **LENOIR** (Adolphe). Chirurgien français, né à Meaux en 1802, mort à Paris en 1860. M. F. DECHAMBRE.

En buste, de trois quarts à droite. Fac-similé de signature. — Lithographie par PATEVÉ, 1859.

Une étiquette collée sur le cadre porte l'inscription : *Lenoir* (1802-1860), *membre fondateur, bienfaiteur de la Société.*

79. **LISFRANC** (Jacques). Chirurgien français, né à Saint-Paul (Loire) en 1790, mort à Paris en 1847. DECHAMBRE.

En buste, de trois quarts à gauche. Inscription : *J. Lisfranc, chirurgien en chef de l'hôpital de la Pitié, Professeur de clinique extne et de médecine opératoire.* — Lithographie par H. GARNIER. (*Galerie universelle*, publiée par Blaisot, n° 211.)

80. **LISFRANC** (Jacques).

Un buste, de trois quarts à gauche, dans une bordure ovale. — Lithographie par MAURIN.

81. **LOUIS** (Antoine). Chirurgien français, né à Metz en 1723, mort à Paris en 1792. DECHAMBRE.

En buste, de profil à gauche, dans une bordure ovale. Inscrip-

tion : *Antoine Louis, secrétaire perpétuel de l'Académie royale de chirurgie, Professeur et censeur royal, chirurgien consultant des armées du Roi, de la Société R^le des Sciences de Montpellier, Inspect^r des hôp^aux milit^es et de charité du grand R^me, Doct^r en droit de la Faculté de Paris, avocat au Parlement.* — Gravure par DUPIN, 1778.

82. **MAC GRIGOR** (Sir James). Chirurgien militaire anglais, né à Cromdale (Invernessshire) en 1771, mort à Londres en 1858. DECHAMBRE.

En buste, de trois quarts à droite. Fac-similé de signature. D'après le buste sculpté de H. ADLARD. — Photographie.

Inscription manuscrite : *J. M. Grigor, inspecteur général du service de santé militaire.*

83. **MALGAIGNE** (Joseph-François). Chirurgien français, né à Charmes-sur-Moselle (Vosges) en 1806, mort à Paris en 1865. M. F. DECHAMBRE.

A mi-corps, assis, de trois quarts à droite. Fac-similé de signature. — Lithographie.

84. **MARESCHAL**, seigneur de Bièvre (Georges). Chirurgien français, né à Calais en 1658, mort au château de Bièvre (Seine-et-Oise) en 1736. DECHAMBRE.

En buste, de trois quarts à droite, dans une bordure ovale. Inscription : *Georges Mareschal, cons^r premier chirurgien du Roi, chevalier de l'ordre de St-Michel, né à Calais en* 1658, *mort au ch^au de Bièvre le* 13 *décembre* 1736. — Gravure par J. DAULLÉ, d'après FONTAINE.

On ignore ce qu'est devenue la peinture de Fontaine. Voy. à ce sujet : comte Gabriel Mareschal de Bièvre. *Georges Mareschal, seigneur de Bièvre.* — Paris, Plon, 1906, in-8°.

85. **MARJOLIN** (Jean-Nicolas). Chirurgien français, né à Ray-sur-Saône (Haute-Saône) en 1780, mort à Paris en 1850. M. DECHAMBRE.

En buste, de trois quarts à gauche. — Gravure par H^tte GARNIER, d'après la peinture d'ARY SCHEFFER.

86. **MAUCHART** (Burchard-David). Chirurgien allemand, né à Marbach (Wurtemberg) en 1696, mort à Tübingue en 1752. DECHAMBRE.

En buste, de trois quarts à droite. Armes. Inscription : *Bur-*

cardus David Mauchart, M. D. et chirurg. D. consil. et archiater Wirtemberg, med. anat. et chirurgiae prof. ord., nat. Marbach d. 19 apr. MDCXCVI. — Gravure par J.-J. HAID, d'après la peinture de W.-D. MAIER.

87. **MAUNOIR** (Jean-Pierre). Chirurgien suisse, né à Genève en 1768, mort à Genève en 1861. DECHAMBRE.

A mi-corps, assis, de trois quarts à gauche. — Lithographie par A. M.

88. **MAURICEAU** (François). Accoucheur français, né à Paris en 1637, mort en 1709. DECHAMBRE.

En buste, de trois quarts à droite, dans une bordure ovale. Inscription : *Franciscus Mauriceau, artium magister et antiquus magistrorum chirurgorum parisiensium Societati præpositus.* — Gravure par PICART, 1693, d'après la peinture de BOULOGNE.

La Faculté de médecine de Paris (salle Debove) possède un beau portrait de Mauriceau attribué à BOULOGNE.

89. **MAYOR** (François-Isaac). Chirurgien suisse, né au château de Bières (Suisse) en 1779, mort à Genève en 1855. M. A. E. DECHAMBRE.

A mi-corps, assis, de trois quarts à gauche. Inscription : *F.-J. Mayor, de Genève, Docteur en chirurgie,* 1779-185. — Lithographie par J. HÉBERT.

90. **MÉRY** (Jean). Chirurgien français, né à Vatan (Indre) en 1645, mort à Paris en 1722. DECHAMBRE.

En buste, de trois quarts à droite. Fac-similé de signature. Inscription : *Jean Méry, chirurgien de la famille de Louis XIV, de l'Hôtel-Dieu et des Invalides, &c., membre de l'Académie des Sciences, &c., &c., né à Vatan (Indre) en* 1645, *mort à Paris en* 1722. — Photographie de MARAIS, d'après une peinture anonyme.

C'est d'après la peinture que possède la Faculté de Médecine de Paris (salle Debove), qu'a été faite cette photographie.

91. **MICHON** (Louis-Marie). Chirurgien français, né à Montcenis (Saône-et-Loire) en 1803, mort à Paris en 1866. M. F. DECHAMBRE.

En buste, de trois quarts à gauche. — Gravure par TOUTIÈRE, d'après MENTIER.

Inscription manuscrite : *L. M. Michon, l'un des fondateurs de la Société de Chirurgie.*

92. **MICHON** (Louis-Marie).

En buste, de trois quarts à droite. — Photographie par TRINQUART.

Une étiquette collée sur le cadre porte l'inscription : *Michon, membre fondateur.*

93. **MIDDELDORPF** (Albrecht-Théodor). Chirurgien allemand, né à Breslau en 1803, mort à Keilhau (princ. de Schwarzburg-Rudolstadt) en 1865. M. C. E. Biographie dans : *Grande Encyclopédie.*

A mi-corps, assis, de trois quarts à droite. Fac-similé de signature. — Lithographie.

Dédicace au crayon : *A monsieur le baron Larrey, souvenir et hommage de son tout dévoué confrère. Middeldorpf. Breslau, le 25 mai 1857.*

(Voy. *Bull.*, 11 mai 1881. Don du baron Larrey.)

94. **MONOD** (Frédéric-Clément-Constant-Gustave). Chirurgien français, né à Copenhague en 1803, mort à Paris en 1890. M. F. Biographie dans : *Grande Encyclopédie.*

En buste, de trois quarts à gauche. Inscription : *Dr Gustave Monod*, 1803-1890. — Photogravure par DUJARDIN.

(Voy. *Bull.*, 3 juin 1891. Don de M. Ch. Monod.)

95. **MONTAGNE** (Jean-François-Camille). Médecin et botaniste français, né à Vaudoy (Seine-et-Marne) en 1784, mort à Paris en 1866. DECHAMBRE.

A mi-corps, assis de trois quarts à droite. — Photographie par TRINQUART.

96. **MORAND** (Sauveur-François). Chirurgien français, né à Paris en 1697, mort à Paris en 1773. DECHAMBRE.

En buste, de profil à droite, dans un médaillon. Inscription : *Salvator Franciscus Morand, regii ordinis eques, favente, filiorum natu maximo, J. Fr. Clemente Morand saluberrimae facult., in universitate Pariensi Doctore regente, offerebat Fr. Carolus Toullain, filius, excudens.* — Gravure par AUG. DE St AUBIN, 1768, d'après C.-N. COCHIN.

97. **MORAND** (Sauveur-François).

En buste, de trois quarts à gauche. Inscription : *Sauveur François Morand, Ecuyer, chevalier de St-Michel, chirurgien de*

Paris, Docteur en médecine, censeur royal, inspecteur général des hôpitaux militaires, chirurgien major des Invalides, Pensionnaire de l'Académie royale des Sciences, secrétaire perpétuel de celle de Chirurgie membre de celles de Rouen, Londres, Pétersbourg, Stockholm, Bologne et Florence. Dulcis amicitiae pignus oblatum a D. Guerin, chirurgo parisiensi, 1749. — Gravure par Mlle HAUSSARD l'aînée, d'après la peinture de FONTAINE.

98. **MOREAU** (Jean-Nicolas). Chirurgien français.

En buste, de profil à droite, dans un médaillon. Inscription : *Jean-Nicolas Moreau, Premier Chirurgien de l'Hôtel-Dieu de Paris.* — Gravure par P. E. MOITTE, d'après C. N. COCHIN fils, 1763.

99. **MOREL-LAVALLÉE** (Victor-Auguste-François). Chirurgien français, né à Bion (Manche) en 1811, mort à Paris en 1865. M. DECHAMBRE.

A mi-corps, assis, de profil à droite. — Photographie.

100. **MOTT** (Valentine). Chirurgien américain, né à Glencove (État de New-York) en 1785, mort à New-York en 1865. M. A. E. DECHAMBRE.

En buste, de trois quarts à droite. Fac-similé de signature. Inscription : *Valentine Mott, Emeritus professor of Surgery in the University of New York.* — Lithographie par DAVIGNON, 1856, d'après une photographie de MEADE.

Dédicace manuscrite : *For my distinguished friend Baron Larrey. V. Mott.*

101. **MOTT** (Valentine).

En buste, de trois quarts à droite. D'après un buste sculpté. — Photographie.

102. **NAEGELÉ** (Franz-Carl). Chirurgien allemand, né à Düsseldorf en 1771, mort à Heidelberg en 1851. DECHAMBRE.

En buste, de trois quarts à droite. Inscription : *Dr. Franz Carl Naegelé Gr. herzogl. bad. Geheimrath u. Professor an der Universität zu Heidelberg.* — Lithographie par C. LALLEMAND.

103. **PALETTA** (Giovanni-Battista). Chirurgien italien, né à Montecretese, près du lac Majeur en 1747, mort à Milan en 1832. Biographie par CARRON DU VILLARDS dans : *Gaz. méd. de Paris*, 1833, p. 265.

A mi-corps, assis, de trois quarts à droite. Inscription : *Gio-*

Battista Paletta, Professore di anatomia e chirurgia, Cavaliere della corona ferrea, membro del Cesareo R. Istituto delle scienze ed arti, uno dei quaranta della Societa italiana, socio di molte Accademie, etc. — Gravure par J. BERNARDI, d'après V. RAGGIO.

104. **PARÉ** (Ambroise). Chirurgien français, né au Bourg-Hersent (Mayenne) en 1509 ou 1510, mort à Paris en 1590. DECHAMBRE.

En buste, de trois quarts à gauche, dans une bordure ovale. Inscription : *Ambroise Paré, Premier chirurgien de Henry II, de François II, de Charles IX et de Henry III.* — Gravure [extraite d'un ouvrage imprimé, car elle porte la mention : *pag.* 244], par RAVENET, d'après HUMBLOT.

105. **PATIN** (Charles). Médecin français, né à Paris en 1633, mort à Padoue en 1693. DECHAMBRE.

En buste, de trois quarts à droite ; manteau à collet d'hermine, A droite : armes. A gauche : emblème (cigogne les ailes déployées avec la devise : *Omne solum patria est forti*, allusion à l'exil de Charles Patin). Inscription : *Carolus Patinus eques divi Marci, Doctor medicus parisiensis, in Archi-lyceo Patavino primarius chirurgiæ professor.* MDCLXXXI. — Gravure anonyme.

106. **PAYEN** (Jean-François). Médecin français, né à Paris en 1800, mort à Paris en 1870. DECHAMBRE.

En buste, de trois quarts à droite. Fac-similé de signature. — Lithographie.

107. **PERCY** (Pierre-François, baron). Chirurgien militaire français, né à Montagney (Haute-Savoie) en 1754, mort à Lagny (Seine-et-Marne) en 1825. DECHAMBRE.

En buste, de trois quarts à gauche : uniforme d'académicien. — Gravure par LESTUDIER-LACOUR, d'après la peinture de DELAPLACE.

108. **PERCY** (Pierre-François, baron).

En buste, de trois quarts à gauche ; uniforme d'académicien. — Gravure par PRÉVILLE, d'après la peinture de DELAPLACE.

109. **PETIT** (Antoine). Chirurgien français, né à Orléans en 1722, mort à Olivet (Loiret) en 1794. DECHAMBRE.

En buste, de profil à gauche, dans une bordure ovale. Inscription : *Antoine Petit, médecin du Roi, professeur d'anatomie et de chirurgie, inspecteur des hôpitaux militaires.* — Gravure par LE BEAU, d'après DESRAIS.

110. **PETIT** (Antoine).

En buste, de profil à gauche, dans un médaillon. Inscription : *Antoine Petit, Docteur Régent et ancien professeur de la Faculté de médecine à l'Université de Paris, membre des Académies royales des Sciences de Paris et de Stockholm, professeur d'anatomie et de chirurgie au Jardin du Roy, Inspecteur des hôpitaux militaires du royaume, &c.*

De l'honneste et du beau faisant mon bien suprême
A servir les humains j'ai consacré mes jours.
Puisse le ciel en terminer le cours
Quand je ne pourray plus vivre que pour moi-même.
Petit.

Gravure par P. LAURENT, d'après A. PUJOS, 1774.

111. **PETIT** (Antoine).

En buste, de profil à droite. Inscription : *Antonio Petit, viro immortali Dic-Discip. Duchanoy D. M. P. et Accad. scient. Div. Socius.* — Gravure par G. BENOIST.

112. **PETIT** (Jean-Louis). Chirurgien français, né à Paris en 1674, mort à Paris en 1750. DECHAMBRE.

En buste, de trois quarts à droite, dans une bordure ovale. Inscription : *Jean-Louis Petit, Chirurgien juré à Paris, de l'Académie royale des Sciences et de la Soc. Roy^le de Londres, Censeur et Démonstrateur R^al, ancien Prévôt de St Côme, ancien Direct^r et Secrét^re de l'Acad. royale de Chirurgie, C. F. Lesne, Chirurg. juré à Paris et son élève, lui a dédié ce portrait*, 1742. — Gravure par BALECHOU, d'après la peinture de VIGÉE.

113. **PITARD** (Jean). Chirurgien français, né à Aunay (Calvados) en 1228, mort à Paris en 1315. DECHAMBRE.

En buste, de trois quarts à droite. Inscription : *Jean Pittard, Premier chirurgien de St Louis, de Ph. le Hardy, de Ph. le Bel, Chirurg. du Roi au Châ^et de Paris, a formé la Soc^té des Chirurg^s de St Côme et l^r a donné des statuts.* — Gravure par C. DUPUIS.

114. **PLANIS-CAMPY** (David de), dit l'Edelphe. Chirurgien français, né en 1589.

En buste, de trois quarts à droite. Inscription : *David de Planis Campy dit l'Edelphe, Chyr. du Roy. Ae 37.*

Mortels, n'arrestés vos esprits
Qu'à considérer ces escrits

Non les attraicts de ce visage ;
Car les doctes de ce bas lieu
L'estiment, voyant son ouvrage.
Lamy du Parnascide Dieu I.-B.

Gravure par LASNE, d'après la peinture de D. DU MOUSTIER.

115. **PLATNER** (Johann-Zacharias). Chirurgien allemand, né à Chemnitz en 1694, mort à Leipzig en 1747. DECHAMBRE.

En buste, de trois quarts à gauche. Armes. Inscription : *Joannes Zacharias Platner, Regis Pol., Elect. Sax. a consiliis aulæ et just. med. prof. prim. ord. med. decanus perpetuus in Acad. Lips. rlq. rlq.* — Gravure par BERNIGEROTH, d'après la peinture de E.-G. HAUSMANN.

116. **PORTA** (Luigi). Chirurgien italien, né à Pavie en 1800, mort à Pavie en 1875. M. A. E. DECHAMBRE.

A mi-corps, assis, de trois quarts à gauche. — Photographie par DURONI.

Inscription manuscrite au dos : *Porta, Professeur de chirurgie à l'université de Pavie.*

117. **QUESNAY** (François). Chirurgien français, né à Méré, près de Montfort-l'Amaury (Seine-et-Oise) en 1694, mort à Versailles en 1774. DECHAMBRE.

En buste, de trois quarts à droite. Armes effacées. Inscription : *D. Franciscus Quesnay, ex Montfort natus die 4ª junii* 1694. — Lithographie reproduisant une gravure par FRANÇOIS 1767, d'après la peinture de FREDOU.

La peinture à l'huile de Fredou appartient à la Faculté de médecine de Paris (salle Debove).

118. **QUESNAY** (François).

En pied, assis, de trois quarts à droite. Inscription : *Franciscus Quesnay, in utraque medicina magister, academiæ Reg. chirurg. Paris. Secretarius et scholæ profess. Regius e reg. scientiar. et liberal. art. Acad. Lugdun. et medicus celsiss. et potentiss. ducis de Villeroy.* — Gravure par J.-G. WILLE, d'après J. CHEVALIER, 1745.

119. **READ** (Sir William). Ophtalmologiste anglais, mort à Rochester en 1715. Biographie dans : S. Lee : *Dictionary of national biography.*

En buste, de trois quarts à droite, dans une bordure ovale. Inscription : *M. William Read, the famous oculist.* — Gravure par W. FAITHORNE.

120. **RIBERI** (Alessandro). Chirurgien italien, né à Stroppo (Piémont) en 1794, mort à Turin en 1861. M. A. E. DECHAMBRE.

En buste, de profil à gauche; uniforme. D'après un buste sculpté. — Photographie.

121. **RICHERAND** (Anthelme-Balthasar, baron). Chirurgien français, né à Belley (Ain) en 1779, mort à Villecresne (Seine-et Oise) en 1840. DECHAMBRE.

En buste, de trois quarts à gauche. Fac-similé de signature. — Lithographie par MAURIN.

122. **RICHET** (Didier-Dominique-Alfred). Chirurgien français, né à Dijon en 1816, mort à Hyères en 1891. M. Biographie par Louis HAHN dans : *Grande Encyclopédie.*

En buste, de trois quarts à droite. — Photographie.

123. **RICHET** (Didier-Dominique-Alfred).

En buste, de trois quarts à droite. Inscription : *A. Richet*, 1816-1891. — Photographie.
(Voy. *Bull.*, 20 mars 1895. Don de M. Ch. Richet.)

124. **RICHTER** (Georg Gottlob). Médecin allemand, né à Schneeberg en 1694, mort à Göttingue en 1773. DECHAMBRE.

En buste, de trois quarts à droite; robe doctorale. Armes. Inscription : *Georgius Gottlob Richter. Phil. ac medic. D. Potent. Britanniæ Regis ac Elect. Brunsvicens. Consiliarius aulicus et archiater, Prof. medic. primarius in universitate Georgia Augusta, Acad. imper. nat. curios. et Societat. Teut. Lipsiensis et Gœtting. Collega.* — Gravure par J.-J. HAID, d'après G.-D. HEUMANN.

125. **RICORD** (Philippe). Chirurgien français, né à Baltimore en 1800, mort à Paris en 1889. M. Biographie par A. Dureau dans : *Grande Encyclopédie.*

A mi-corps, assis, de trois quarts à gauche. Inscription : *Dr Ph. Ricord*, 1800-1889. — Photographie par FRINQUART, 1869.
(Voy. *Bull.*, 19 février 1890. Don de Mme Saleta-Ricord.)

126. **ROBERT** (César-Alphonse). Chirurgien français, né à Marseille en 1801, mort à Paris en 1862. M. F. DECHAMBRE.

En buste, de trois quarts à gauche. — Lithographie par DEMOUFFY.
Deux étiquettes sont fixées sur le cadre. Elles portent pour

inscription, l'une : *Robert, membre fondateur*, l'autre : *Offert à la Soc. de Chirurgie de Paris par la famille de M. Robert, janvier* 1864.

127. **ROUX** (Philibert-Joseph). Chirurgien français, né à Auxerre en 1780, mort à Paris en 1854. M. DECHAMBRE.

A mi-corps, assis, de trois quarts à droite. Fac-similé de signature. Inscription : *Roux, professeur de la Faculté de médecine de Paris, chirurgien de l'Hôtel-Dieu, membre de l'Institut.* — Lithographie par A. COLLETTE.

Une étiquette collée sur le cadre porte l'inscription : *Roux* (1780-1854).

128. **SABATIER** (Raphaël-Bienvenu). Chirurgien français, né à Paris en 1732, mort en 1811. DECHAMBRE.

En buste, de trois quarts à droite. — Gravure par FORESTIER, d'après la peinture de Mme SABATIER.

129. **SABATIER** (Raphaël-Bienvenu).

En buste, de trois quarts à gauche, dans une bordure ovale ; robe de professeur. Inscription : *R. B. Sabatier, Chirurgien consultant de Sa Majesté l'Empereur et Roi, Chirurgien en chef à l'Hôtel impérial des militaires invalides, Membre de la Légion d'honneur, de l'Institut de France et de plusieurs Académies nationales et étrangères, Professeur à la Faculté de médecine de Paris.* — Gravure par DEQUEVAUVILLIERS, fils.

130. **SANSON** (Louis-Joseph). Chirurgien français, né à Nogent-sur-Seine (Aube), mort à Paris en 1841. DECHAMBRE.

En buste, de trois quarts à gauche. Fac-similé de signature. — Lithographie par MAURIN.

131. **SCARPA** (Antonio). Anatomiste italien, né à La Motte (Frioul) en 1747, mort à Bonasco, près de Pavie en 1832. DECHAMBRE.

En buste, de trois quarts à droite, dans une bordure ovale. Inscription : *Antonio Scarpa, Professore di notomia e chirurgia nella R. I. università di Pavia.* — Gravure par L. ANTONINI.

132. **SCHMUCKER** (Johann-Lebrecht). Chirurgien militaire prussien, né à Berlin en 1712, mort à Berlin en 1786. DECHAMBRE.

En buste, de trois quarts à gauche, dans un médaillon. Inscription : *Schmucker (J.-L.), Koeniglicher Preussischer erster General-chirurgus.* — Gravure par J.-C. KRÜGER.

133. **SIMPSON** (James Young). Chirurgien écossais, né à Bathgate (comté de Linlithgow) en 1811, mort à Edimbourg en 1870. M. A. E. DECHAMBRE.

En buste, de trois quarts à gauche. Inscription : *James Y. Simpson, Esq. M. D. F. R. C. S.* — Gravure, 1850, d'après un daguerréotype de POPOWITZ.

134. **SORBET** (Claude-Léger). Chirurgien français.

En buste, de profil à gauche, dans un médaillon. Inscription : *Claude-Léger Sorbet, ancien chirurgien major de la 1re compagnie des mousquetaires, chevalier de l'ordre du roi.* — Gravure par P.-E. MOITTE, d'après C.-N. COCHIN.

135. **SUE** (Jean-Joseph). Chirurgien français, né à La Colle (Var) en 1710, mort en 1792. DECHAMBRE.

En buste, de profil à droite, dans une bordure ovale. Inscription : *Jean-Joseph Sue, Professeur et Démonstrateur aux écoles royales de Chirurgie, de l'Académie royale de Peinture et Sculpture, conseiller du Comité perpétuel de l'Académie Rle de Chirurgie, de la Société Rle de Londres, Censeur Rl et Chirurgien major de l'Hôpital de la Charité.*

Sçavoir profond, esprit aimable,
On ne sçait qu'admirer le plus
Dans cet artiste secourable
Ou ses talents ou ses vertus.

par d'Avesnes.

136. **TILLAUX** (Paul-Jules). Chirurgien français, né à Aunay-sur-Odon (Calvados) en 1834, mort à Paris en 1904. M. Biogr. par NÉLATON dans *Bull.*, 1906, p. 92.

A mi-corps, de trois quarts à gauche. Fac-similé de signature. — Photogravure (*La France contemporaine*, 3745), d'après photographie de PIERRE PETIT.

(Voy. *Bull.*, 22 février 1905. Don de MM. Amodru et Houzeau.)

137. **TŒRNBOM** (Joh. Fredr.). Chirurgien suédois.

En buste, de trois quarts à droite, dans une bordure ovale; uniforme. Inscription : *Joh. Fredr. Törnbom, assessor et chirurgus prim. ad legion. Westmann; Reg. colleg. medici Sv. membrum.* — Gravure anonyme.

138. **VAVASSEUR** (Guillaume). Chirurgien français du XVIe siècle. Biographie dans : Devaux (J.) : *Index funereus chirurgorum parisiensium.* — [Paris, s. d.], in-4°.

En buste, de trois quarts à gauche, dans une bordure ovale. Inscription : *Guillaume Vavasseur, Premier chirurgien du roy François I, qui obtint pour la Chirurgie de Paris en l'année* 1544 *les privilèges de l'Université.* — Gravure par FIQUET, d'après la peinture de AL.

139. **VELPEAU** (Alfred-Armand-Louis-Marie). Chirurgien français, né à Brèche (Indre-et-Loire) en 1795, mort à Paris en 1867. M. DECHAMBRE.

En buste, de trois quarts à droite. — Photographie.
Une étiquette collée sur le cadre porte l'inscription : *Velpeau*, 1795-1867. *Bienfaiteur de la Société.*

140. **VERMONT** (Charles-Toussaint de). Accoucheur français du XVIIIe siècle. DECHAMBRE.

En buste, de trois quarts à droite, dans une bordure ovale. Inscription : *Celeberrimo viro D. D. Carolo-Tussano de Vermont, Regi a sanctioribus consiliis, regiæ chirurgiæ Academiæ consiliario, Reginæ christianissimæ pro re obstetricia Chirurgo sagacissimo*, &c. — Gravure par L.-F. DE VERMONT, d'après la peinture de NAVARRE.

141. **VÉSALE** (André). Anatomiste belge, né à Bruxelles en 1514, mort à l'île de Zante en 1564. DECHAMBRE.

A mi-corps, disséquant un cadavre. — Lithographie par A. MOUILLERON, d'après la peinture de E. HAMMAN.

142. **WINSLOW** (Jacques-Bénigne). Anatomiste danois, né à Odense (île de Fünen) en 1669, mort à Paris en 1760. DECHAMBRE.

En buste, de trois quarts à droite, dans une bordure ovale. — Gravure par A.-L. ROMANET, d'après C.-N. COCHIN.

143. **WITTWER** (Michaël-Gottfried). Chirurgien allemand, né à Baltenburg (Poméranie), en 1686.

A mi-corps, la main posée sur une boîte d'onguent; tête de mort. Armes. Inscription : *Michaël Gottfried Wittwer, chirurg. civ. & baln. Noribergensis ut numeriosoris et senatus, nat. Baltenburgii in Pomerania* 30 *martii A. C.* 1686. — Gravure par G. LICHTENSTEGER, 1725, d'après P. DECKER.

B. — SUJETS DIVERS

1. ACADÉMIE ROYALE DE CHIRURGIE.

Cérémonie de réception à l'Académie. Inscription : *Apollo salutaris, Regia chirurgiæ Academia Pariensis.* MDCCLI. — Gravure, par P.-F. TARDIEU, d'après C.-H. EISEN.

2. ACADÉMIE IMPÉRIALE DE CHIRURGIE-MÉDECINE DE VIENNE. Fondée en 1785 par Joseph II.

Frontispice de : Brambilla : *Discours sur la prééminence et l'utilité de la chirurgie prononcé... à l'ouverture de l'Académie...* Bruxelles, 1786, in-8°. Représente les deux faces de la médaille de cette Académie par I. N. WIRTH.

Effigie, à droite de Joseph II avec l'inscription : *Josephus II Augustus.* Au revers, les bâtiments de l'Académie et l'inscription : *Curandis militum morbis et vulneribus Academia medico-chirurgica instituta Viennæ* MDCCLXXXV. — Gravure.

3. AMPUTÉE DES DEUX SEINS.

Malade opérée pour double hypertrophie mammaire par le Dr Manec à l'hôpital de la Charité en 1858. — Peinture à l'huile 53 × 45, par HORACE VERNET.

Le cadre porte l'inscription : *Horace Vernet à son ami Manec.*

(Voy. *Bull.*, 4 avril 1883. Don de M. Manec et *Nouvelle iconographie de la Salpêtrière*, septembre-octobre 1907.)

4. SOCIÉTÉ RUSSE DE CHIRURGIE EN MÉMOIRE DE PIROGOW A SAINT-PÉTERSBOURG.

Adresse à la Société de Chirurgie de Paris à l'occasion de son cinquantenaire en 1893.

Cette adresse porte les signatures manuscrites du président de la Société, B. Ratimoff, et des deux secrétaires ; elle est ornée en tête du portrait lithographié, en buste, de trois quarts à droite dans une bordure ovale de :

PIROGOW (Nikolas-Iwanowitch). Chirurgien russe, né à Moscou en 1810, mort à Saint-Pétersbourg en 1881. DECHAMBRE.

(Voy. *Bull.*, 25 octobre 1893.)

II

SCULPTURES ET MÉDAILLES

1. **BRODIE** (Sir Benjamin Collins). Voy. n° I A 18.

Médaille de bronze, signée W. WYON, de 70 millimètres de diamètre.

A. Brodie, en buste, de profil à gauche. Inscription : *Brodie.*

B. Femme alimentant la feu d'une lampe : Inscription :

E tenebris tantis tam clarum extollere lumen qui potuisti
Consocii et discipuli gratulantes. MDCCCXLI.

Un exemplaire en or de cette médaille fut offert à Sir B. C. Brodie par ses élèves et ses amis, lors de sa retraite en 1841.

(Voy. *Bull.*, 23 novembre 1853, 14 janvier 1862. Don de M. Prescott Hewett.)

2. **CHAUSSIER** (François). Médecin français, né à Dijon en 1746, mort à Paris en 1828.

Buste, de trois quarts à gauche, par ALLIER, 1828. — Plâtre ; 54 centimètres de hauteur.

(Voy. *Bull.*, 2 mars 1870. Legs de M. Payen.)

3. **CLOQUET** (Germain-Jules, baron). Voy. n° I A 21.

Buste, de trois quarts à gauche ; en robe de professeur, par DANTAN jeune, 1866. — Plâtre ; 36 centimètres de hauteur.

(Voy. *Bull.*, 26 mars 1884. Don du baron Larrey.)

4. **CLOT-BEY** (Antoine-Barthélemy). Voy. n° I A 22.

Buste, de trois quarts à gauche ; uniforme égyptien, par DANTAN jeune, 1840. — Plâtre ; 36 centimètres de hauteur.

(Voy. *Bull.*, 26 mars 1884. Don du baron Larrey.)

5. **COME** (Jean BASEILHAC, en religion frère). Lithotomiste français, né à Pouyastruc (Hautes-Pyrénées) en 1703, mort à Paris en 1781. DECHAMBRE.

Buste, de trois quarts à droite ; robe de moine. — Plâtre bronzé ; 58 centimètres de hauteur.

(Voy. *Bull.*, 2 mars 1870. Legs de M. Payen.)

6. **DAVIEL** (Jacques). Ophtalmologiste français, né à La Barre (Eure) en 1696, mort à Genève en 1762. DECHAMBRE.

Médaillon de bronze, signé : H. BOVY, de 22 centimètres de diamètre.

En buste, de profil à gauche.

Cartouche de cuivre fixé sur le cadre et portant l'inscription : *Jacques Daviel*, 1696-1762.

7. **DUPUYTREN** (Guillaume, baron). Voy. n° I A 40.

Buste, de trois quarts à droite. — Plâtre bronzé; 48 centimètres de hauteur.

(Voy. *Bull.*, 2 mars 1870. Legs de M. Payen.)

8. **GERDY** (Pierre-Nicolas). Voy. n^{os} I A 46-47.

Buste, de face, par A. DUMONT, 1858. Inscription : *Gerdy, Pierre-Nicolas, professeur à la Faculté de médecine, chirurgien de l'hôpital de la Charité, membre de l'Académie de médecine, né à Loches (Aube), le 1er mai 1797, mort à Paris le 18 mars 1856.* - Bronze; 62 centimètres de hauteur.

9 et 9 *bis*. **GOSSELIN** (Athanase-Léon). Chirurgien français né à Paris en 1815, mort à Paris en 1887. M. Biographie par Louis Hahn dans : *Grande Encyclopédie*.

Plaquette d'argent, rectangulaire, signée : O. ROTY, *juillet* MDCCCLXXXVII; de 55 × 42 millimètres.

A. — Gosselin, en buste, de profil à gauche, coiffé d'un bonnet. Inscription : *Dr Léon Gosselin, 10 juin 1815-30 avril 1887, membre de l'Institut, né à Paris. Président de l'Académie des sciences, professeur à la Faculté de médecine, chirurgien de l'hôpital de la Charité, membre de l'Académie de médecine, président de la Soc^{té} c^{le} des médecins de France.*

B. — Figure féminine assise au chevet d'un malade. Livres; robe et toge de professeur. Inscription : *Clinique chirurgicale de l'hôpital de la Charité; leçons sur les hernies. — Virum optimum manu et doctrina multis salutarem discipuli et amici.*

(Voy. *Bull.*, 22 janvier 1890. Souscription de la Société.)

10. **GUÉNEAU de MUSSY** (Noël-François-Odon). Médecin français, né à Paris en 1813, mort à Paris en 1885. DECHAMBRE.

Buste, de trois quarts à droite, par CRAUK. — Bronze; 56 centimètres de hauteur.

11. **GUERSANT** (Paul-Louis-Benoit). Voy. n° I A 54.

Buste, de trois quarts à gauche, par FÉLIX MARTIN. Inscription : *P. Guersant, ancien président de la Société de Chirurgie, né le* 18 *mars* 1800, *décédé le* 13 *octobre* 1869. *Offert par l'auteur F^x Martin, son neveu*, 1873. — Bronze ; 53 centimètres de hauteur.

(Voy. *Bull.*, 29 janvier 1873. Don de M. René Blache.)

12. **KŒBERLÉ** (Eugène). Chirurgien français, né à Schlestadt en 1828. M.C.N. Biographie dans : Pagel (J.). *Biographisches Lexikon hervorragender Aerzte*, 1901.

Plaquette d'argent rectangulaire, signée : RINGEL D'ILLZACH, 1907, de 65 × 49 millimètres.

A. — Kœberlé, en buste, de profil à gauche. Inscription : *Dr E. Kœberlé.*

B. — Soleil se couchant derrière un cartouche portant l'inscription : *A Kœberlé* ; sur un ruban : *Ses élèves, ses amis.* Branches de chêne et de laurier. En exergue l'inscription : *Le jour de ses quatre-vingts ans. IV janvier MDCCCCVIII.*

13. **LABORIE** (Jean-Edouard). Voy. n° I A 65.

Buste, de trois quarts à gauche. — Marbre ; 77 centimètres de hauteur.

14. **LARREY** (Dominique-Jean, baron). Voy. n° I A 71.

Buste, de face, par CARLE ELSHOECT, 1842. — Bronze ; 64 centimètres de hauteur.

15. **LORAIN** (Paul-Joseph). Médecin français, né à Paris en 1827, mort à Paris en 1875. Biographie par Louis Hahn dans : *Grande Encyclopédie.*

Buste, de trois quarts à droite, par JULES THOMAS, 1877 ; robe de professeur. Inscription : *P. Lorain*, 1827-1875. — Marbre ; 80 centimètres de hauteur.

16. **MARJOLIN** (Jean-Nicolas). Voy. n° I A 85.

Buste, de trois quarts à gauche, par DANTAN jeune, 1838. — Bronze ; 64 centimètres de hauteur.

(Voy. *Bull.*, 20 octobre 1852.)

17. **MARJOLIN** (René). Chirurgien français, né à Paris en 1812, mort à Paris en 1895. M.F. Biographie par Reclus dans : *Bull.*, 1899.

Buste, de trois quarts à droite, par J. CAVELIER. — Bronze; 60 centimètres de hauteur.

(Voy. *Bull.*, 8 janvier 1896. Don de Mme Marjolin.)

18. **PARÉ** (Ambroise). Voy. nº I A 104.

En pied, la main droite maintenant la tête penchée en avant, par DAVID (d'Angers). Inscription sur le socle : *Je le pansay et Dieu le guarit.* — Plâtre bronzé; 50 centimètres de hauteur.

D'après la statue inaugurée à Laval le 29 juillet 1840.

(Voy. *Bull.*, 20 octobre 1852.)

19. **ROSTAN** (Léon Louis). Médecin français, né à Saint-Maximin (Var) en 1791, mort à Paris en 1866. DECHAMBRE.

Buste, de trois quarts à droite, par ETEX, 1835. — Marbre; 68 centimètres de hauteur.

20. **TRÉLAT** (Ulysse). Chirurgien français, né à Paris en 1828, mort à Paris en 1890. M. Biographie par Louis Hahn dans : *Grande Encyclopédie.*

Médaillon de bronze, signé J.-C. CHAPLAIN, 1892, de 44 centimètres de diamètre.

En buste, de trois quarts à gauche. Inscription : *Dr Ulysse Trélat*, 1828-1890.

21. **TROUSSEAU** (Armand). Médecin français, né à Tours en 1801, mort à Paris en 1867. DECHAMBRE.

Buste, de trois quarts à droite. Inscription : 19 mars 1868. — Marbre; 68 centimètres de hauteur.

22. **VELPEAU** (Alfred-Armand-Louis-Marie). Voy. nº I A 139.

Buste, de trois quarts à gauche, robe de professeur, par DANTAN jeune, 1857. — Bronze; 65 centimètres de hauteur.

Dr Lucien HAHN.

Dr Ernest WICKERSHEIMER.

BULLETINS ET MÉMOIRES

DE LA

SOCIÉTÉ DE CHIRURGIE

SÉANCE DU 8 JANVIER 1908

Présidence de M. Nélaton.

Procès-verbal.

La rédaction du procès-verbal de la précédente séance est mise aux voix et adoptée.

Correspondance.

La correspondance comprend :

Les journaux et publications périodiques des deux dernières semaines.

M. Bazy. — M. le Dr Suarez de Mendoza (de Madrid) m'a demandé de déposer sur le bureau de la Société de chirurgie un volume écrit en espagnol, intitulé : *Diagnostic et traitement des maladies des voies urinaires; leçons élémentaires.*

Comme l'indique le titre, ce volume n'a que la prétention de mettre au point les questions qu'il traite.

A propos de la correspondance.

1° — Une observation de M. Dionis du Séjour (de Clermont-Ferrand), sur *un étranglement du pénis par une bague d'or.*

2° — Deux cas de *splénectomie*, par M. KALLIONZIS (d'Athènes). — M. VILLEMIN, rapporteur.

3° — M. DEMOULIN dépose sur le bureau deux observations de chirurgie des voies biliaires, par M. le Dr SCHMIDT, chirurgien de l'hôpital de Nice.

La première est intitulée : *Lithiase biliaire, obstruction du cholédoque. Cholédochotomie, drainage de l'hépatique. Guérison.* — La seconde : *Occlusion du cholédoque. Cholécystostomie, amélioration. Réapparition des accidents. Cholécystentérostomie. Guérison.*

M. DEMOULIN, rapporteur.

Lecture.

Contribution à l'étude de la stérilisation de la peau,

par M. le professeur PHOCAS, membre correspondant.

Je me suis demandé si la stérilisation des mains, si difficile à obtenir par les moyens habituels, ne pouvait se réaliser plus facilement par l'introduction de la main et son séjour prolongé dans un appareil de Bier à air chaud. On sait que ces appareils sont de véritables étuves à air chaud, dans lesquelles la main ou une autre partie du corps peut séjourner impunément pendant un long espace de temps à une température qui varie de 60 à 200 degrés.

Je me suis livré aux expériences suivantes :

Dans une première série d'expériences (mars 1907) je me suis infecté un doigt avec une culture pure de staphylocoque doré, culture qui m'a été fournie par le laboratoire de microbiologie de la Faculté.

Après avoir mis ma main dans l'étuve de Bier et l'y avoir gardée pendant vingt minutes à 125 degrés, j'ai inoculé avec le même doigt un milieu solide de culture sur une plaque de Pétri.

Au bout de vingt-quatre heures il s'est développé une colonie de cultures.

J'ai varié les expériences toujours avec le même résultat. Cette première série d'expériences démontre que le séjour prolongé de la main infectée dans une étuve de Bier, n'est pas suffisant pour désinfecter la peau quelles que soient la durée du séjour et la température qui n'a cependant pas dépassé 150 degrés. — Ces

expériences ne sont pas en désaccord avec les données connues de la microbiologie sur la résistance des microbes dans une température sèche.

Dans une autre série d'expériences que j'ai faites avec M. Dentrinos (mai 1907), je me suis demandé si l'usage de l'étuve de Bier, incapable à lui seul à stériliser la peau infectée, ne pouvait du moins être d'une certaine utilité en venant en aide au simple lavage.

Après avoir infecté mes doigts avec une culture de staphylocoque je me suis lavé les mains pendant dix minutes avec du savon et je les ai essuyées avec une compresse stérilisée sans user de substances antiseptiques. Mes doigts ainsi traités étaient encore capables d'inoculer un milieu de culture.

Mais si après le lavage je plaçais la main dans une étuve de Bier pendant vingt minutes à la température de 125 degrés et si je répétais l'expérience d'inoculation, le milieu de culture restait absolument stérile au bout de quarante-huit heures et les jours suivants.

J'ai varié les expériences de cette seconde série toujours avec les mêmes résultats.

Je crois donc que je suis autorisé à conclure que l'étuve de Bier, à la température de 125 degrés, a une certaine action sur la peau *très légèrement infectée*, et qu'il s'agit là d'un moyen adjuvant qu'on pourrait utiliser dans certains cas, quand on n'a pas confiance aux moyens de désinfection habituels.

Pour mon compte personnel, j'use de ce moyen pour désinfecter rapidement le champ opératoire de malades qui n'ont pu être soumis aux moyens habituels de désinfection, quand il s'agit par exemple de pratiquer du jour au lendemain une laparotomie. Les résultats cliniques m'ont paru encourageants.

A l'occasion du procès-verbal.

Traitement de l'hémarthrose du genou par la ponction, la mobilisation immédiate et la méthode de la progression des résistances.

M. Toubert, *membre correspondant*. — Si j'ai bien compris la pensée de M. Rochard, les principales caractéristiques de sa méthode sont : 1° de commencer les mouvements dès que l'articulation a été vidée ; 2° de ne faire que des mouvements actifs, avec poids progressivement lourds.

Certes, la plupart des chirurgiens s'entendent aujourd'hui pour considérer le « médicament mouvement » comme excellent dans la thérapeutique des hydarthroses et hémarthroses, mais ils ne paraissent pas encore absolument d'accord sur le « mode d'administration et les doses ». On ne peut, semble-t-il, apporter des arguments valables pour ou contre la « posologie » conseillée par M. Rochard qu'après des essais thérapeutiques institués conformément à ses indications précises.

En ce qui me concerne, je n'ai qu'à me louer de les avoir suivies, dans un cas tout récent, dont voici la relation :

Observation. — Le sapeur M..., du 2e régiment du génie, entre dans le service de chirurgie de l'hôpital militaire de Montpellier, le 29 octobre 1907, pour une entorse du genou gauche, survenue la veille dans l'exercice dit du « saute-mouton », le poids du corps ayant porté tout entier sur le pied gauche po é à faux. Le gonflement rapide et considérable de l'articulation permet d'affirmer l'hémarthrose. Ponction au trocart, le 30, par mon collègue et ami le médecin-major Vallet; issue de 300 grammes de sang non coagulé. Pansement aseptique recouvert d'une bande de caoutchouc très modérément serrée. Le 5 novembre, la bande est enlevée : la tuméfaction est encore notable. Des mouvements passifs limités sont imprimés au genou : le gonflement articulaire augmente : il est dû sans doute à l'épaississement de la synoviale, car une ponction faite le 15 novembre ne ramène que quelques gouttes de liquide. On reprend la mobilisation prudente : le gonflement se reproduit, avec épanchement liquide; je fais, le 22 novembre, une troisième ponction : issue de 100 grammes environ de liquide gluant, citrin. A partir de ce jour, le traitement suivant est institué : massage quotidien, avec mouvements actifs et passifs, suivis de douche chaude locale et d'enveloppement caoutchouté; électricité tous les deux jours, d'abord courant continu, puis faradisation. Le 1er décembre, l'articulation a repris son volume normal; elle n'est plus douloureuse; mais il existe une atrophie notable du quadriceps crural : le vaste interne en particulier se devine à peine sous le doigt, il ne se voit pas, même dans les efforts volontaires les plus intenses. La mensuration, faite à 6 centimètres au-dessus de la base de la rotule (je crois, en effet, que le maximum d'atrophie s'observe au quart inférieur du membre et qu'on a tort de prendre la circonférence souvent trop haut), donne les résultats suivants : à droite, 33 centimètres; à gauche, 30 centimètres. La marche est très difficile, même en terrain plat et *a fortiori* en escalier; il faut une canne, et encore le malade traîne fortement la jambe.

Le 20 décembre, c'est-à-dire, sept semaines environ après l'entorse du genou, je commence le traitement conseillé par M. Rochard, ou, plus exactement, les mouvements actifs avec poids lourds. Le quatriceps est toujours flasque et presque inerte; la circonférence du membre est de 30 cent. 5 à gauche; la marche ne se fait pas sans

canne. Je débute par un poids de 3 kilogrammes en utilisant l'appareil à chariot de Volkmann, qui sert classiquement pour l'extension continue du membre inférieur et que j'ai complété par un étrier. Je fais faire trois séances par jour, après m'être assuré que le malade, fort intelligent et pressé de guérir, a bien compris mes instructions. Le 24 décembre, M... m'apprend qu'il sent la force revenir dans sa cuisse et qu'il peut marcher sans canne, mais il me signale, avec étonnement, l'apparition d'une « bosse qui grossit depuis deux jours à côté de l'os du genou ». Je constate avec plaisir que c'est le vaste interne qui fait un relief net et dur. Je porte le poids à 4, puis à 5 kilogrammes, et je fais alterner les exercices en position couchée avec ceux en position assise. Le 1er janvier 1908, le malade marche sans canne avec la plus grande facilité et sans fatigue : il n'est gêné que pour descendre les escaliers. Il s'intéresse beaucoup au traitement, dont il constate les rapides effets et le suit scrupuleusement. Le 4 janvier, le muscle quadriceps fait un relief presque normal; la mensuration donne 32 centimètres de circonférence à gauche, et 33 centimètres à droite. Le malade va incessamment quitter mon service.

Voilà donc un cas, qui n'est certes pas des plus favorables, où la technique conseillée par M. Rochard a donné des résultats satisfaisants autant que rapides. Or, j'ai pu juger par comparaison. Les hémarthroses et hydarthroses traumatiques, en effet, sont très fréquemment observées dans le milieu militaire, résultant d'accidents professionnels (gymnastique, équitation, conduite de voitures), et il m'est arrivé d'en avoir à la fois quatre ou cinq en traitement en même temps dans mon petit service de chirurgie. Comme mes collègues, j'ai toujours été frappé de la rapidité avec laquelle s'atrophiait et de la lenteur avec laquelle se régénérait le quadriceps crural. Et cependant, j'ai pour principe de ponctionner l'articulation très tôt (dès que l'épanchement est stationnaire, car je crois, d'après ma pratique, que la ponction d'un épanchement en voie d'augmentation est vouée à l'insuccès et doit être recommencée), et je fais ensuite une immobilisation très relative, une simple contention avec une courte bande de caoutchouc, sorte de genouillère élastique improvisée. Dès le huitième jour en général, mes malades sont massés avec grand soin quotidiennement, par moi-même ou en ma présence, et électrisés tous les deux jours dans le service d'électrothérapie dirigé par le professeur Imbert, de la Faculté de médecine.

Malgré cela, la durée du séjour à l'hôpital est pour ces malades de cinq à six semaines en moyenne, parfois davantage, sans compter le congé de convalescence d'un mois nécessaire avant la reprise de la vie militaire. Or, j'ai vu le sujet dont l'observation est relatée plus haut faire, en deux semaines de traitement par les

mouvements actifs avec poids lourds, des progrès rapides que ne permettait pas d'escompter le peu d'efficacité des traitements antérieurs suivis depuis sept semaines. Aussi ai-je maintenant la conviction qu'à l'avenir, en modifiant ma pratique conformément à la technique suivie par M. Rochard, je guérirai mes malades plus vite et mieux que par le passé.

M. Rochard. — Ainsi que je m'y attendais et qu'il arrive assez fréquemment à cette tribune, la thérapeutique que M. de Champtassin et moi sommes venus vous exposer, aurait été déjà suivie par certains de nos collègues; mais je vais vous montrer qu'entre ce qu'ils font et ce que nous vous recommandons, il y a des nuances, et ces nuances sont telles qu'elles changent complètement l'aspect du traitement.

Tout d'abord, la thérapeutique classique de l'hémarthrose du genou, celle qu'on enseigne, celle qu'on lit dans les livres et qui même est suivie par la grande majorité des chirurgiens, consiste après ponction à immobiliser le membre dans un appareil plâtré sous une compression énergique et à attendre pour faire de la mobilisation que l'épanchement soit résorbé et les muscles bien atrophiés. Je suis venu vous dire de faire tout le contraire.

Je n'insiste pas sur la ponction adoptée depuis longtemps par tous; mais, en ce qui me concerne, on ne m'ouvrira jamais le genou pour traiter un épanchement sanguin qui doit toujours guérir par une ponction bien faite et à plus forte raison ne me fera-t-on pas un lavage de l'articulation; voilà déjà un point qui me sépare de mes collègues Hartmann, Tuffier et Lucas-Championnière.

Quant à la mobilisation tout le monde en fait, même ceux qui mettent des appareils plâtrés; mais le tout est de savoir à quel moment on la commence. M. de Champtassin et moi nous vous disons : « Mobilisez aussitôt la ponction faite. » M. Hartmann attend quelques jours, par atavisme, nous dit-il. MM Routier, Tuffier, Lucas-Championnière ne nous l'ont pas dit, mais doivent faire de même. Eh bien! c'est cet atavisme qu'il faut faire cesser; car il est urgent d'apporter à la fibre musculaire le moyen de se refaire avant qu'elle n'ait été définitivement touchée. Comme les morts de la légende, les amyotrophies vont vite, surtout quand elles ont pour cause un traumatisme articulaire; en quarante-huit heures la fibre est déjà impressionnée; aussi ne faut-il pas perdre de temps : il faut faire travailler le muscle de suite et cela en le soumettant à la méthode de la progression des résistances.

Cette dernière ne consiste pas à mettre un poids vague au bout d'une ficelle et à le faire tirer ou pousser par le malade, en l'augmentant suivant la fantaisie de l'opérateur et en s'arrêtant quand

la cuisse peut soulever un poids de 3 ou 4 kilos, comme le faisait avant notre communication, je crois, M. Gauthier, dont on a cité le nom et dont, du reste, M. de Champtassin et moi avons soigné des malades qui gardaient bel et bien leur atrophie. Cela, du reste, n'est que l'application de la méthode dite de l'opposant en gymnastique suédoise. Ce que nous préconisons est tout autre chose. Il faut, dans un premier temps, faire travailler tous les muscles de la cuisse, les muscles de la face postérieure comme ceux de la face antérieure, de façon à permettre les mouvements faciles du fémur sur le tibia; puis, cela fait, commencer par un poids de 1 kilo environ, qui suivant l'état du muscle sera en deux ou trois séances porté à 3 kilos. Les mouvements seront d'abord faits dans la position horizontale du malade avec une poulie de renvoi jusqu'à ce que la cuisse puisse, suivant la musculature du sujet, pousser de 5 à 6 kilos. A ce moment, le malade fera des mouvements d'extension de la jambe sur la cuisse, cette dernière étant fixée sur le plan du lit et le poids étant supporté par un étrier fixé au pied. Enfin on n'aura fini la progression, que lorsque le sujet aura pu, dans la position horizontale, pousser le poids de 30 kilos, c'est-à-dire la moitié du poids qu'il soulève quand il fait passer son corps de la position accroupie à la station verticale. A l'aide d'un appareil spécial facile à réaliser, on ne doit employer que la contraction dynamique, la seule utile, en supprimant la contraction frénatrice qui fatigue le muscle inutilement, sans remédier à l'atrophie : on arrive ainsi en quelques jours à rendre au muscle non seulement son périmètre normal, mais encore à le faire soulever avec le membre malade le même poids qu'avec le membre sain. Ce rapport est en effet constant entre les deux chiffres, à ce point que lorsqu'on donne le périmètre du membre on doit pouvoir dire le poids que ce membre soulève et réciproquement.

M. Championnière, dans la séance du 18 décembre 1907, m'a fait dire que je lui avais objecté qu'il ne connaissait pas la question; je ne me serais jamais permis de répondre pareille chose à l'ancien maître de l'Hôtel-Dieu qui forcément la travaille depuis plus longtemps que moi. Ce que je lui ai dit, c'est qu'il ne connaissait pas la méthode préconisée par M. de Champtassin et par moi. Il nous a fait valoir en effet dans la dernière séance qu'il employait les mêmes procédés que nous, alors qu'il défend une doctrine toute contraire. Il a soutenu dans tous ses travaux que le traitement de choix des atrophies musculaires consistait surtout dans l'effleurage, manœuvre la plus légère du massage, et ensuite dans la mobilisation douce, car, écrit-il, « *les petits mouvements, les mouvements de peu d'amplitude très répétés jouent un grand rôle*

dans le développement et dans la régénération musculaire. La gymnastique à faire ne serait donc *qu'une mise en action de très petits mouvements répétés avec une grande persévérance* ».

Ces idées sont toujours siennes, puisque nous les retrouvons développées dans la thèse que le Dr Paul-H. Lucas-Championnière, vient de soutenir récemment : « Essai comparatif des différents procédés de développement musculaire », Paris, 1906, thèse inspirée par le Dr Just Championnière, nous dit l'auteur.

Il y est écrit, page 7 : « *Le développement musculaire n'est pas, comme le prétendent certains auteurs, proportionnel à la résistance imposée au muscle, c'est-à-dire au poids qu'il supporte.* » Plus loin, page 68 : « *Tous ceux qui se sont occupés particulièrement de la question gymnastique sont bien pénétrés de l'importance et de l'efficacité des mouvements répétés qui ne demandent pas d'efforts.* » Et dans les conclusions, il est dit que pour développer un muscle : « *Certains exercices doivent être rigoureusement exclus, le procédé dit des « poids lourds » avant tout, car ils vont, et celui-ci en particulier, à l'encontre des principes fondamentaux sur lesquels doit être basé tout système ayant pour but le développement musculaire.* » C'est absolument tout le contraire que nous sommes venus défendre ici, M. de Champtassin et moi, en insistant sur l'inutilité de la quantité des mouvements, mais sur l'efficacité de leur qualité et sur la grande résistance qu'on doit opposer aux muscles pour les faire se développer.

Pour ce qui est de l'arthrite blennorragique, au sujet de laquelle mon maître Berger m'a demandé quelques explications, nous n'avons traité que des cas n'étant plus dans la période du début ; mais notre collègue en médecine, M. le Dr Queyrat, a soigné des cas aigus avec l'appareil du Dr de Champtassin et en suivant sa technique. Il a obtenu un tel succès, qu'il a fait sur ce sujet une communication à la Société médicale des Hôpitaux (séance du 26 juillet 1907). Il a cité deux observations : dans la première, il a fait la ponction six jours après le début des accidents et a commencé dix jours après la ponction la progression des résistances, n'ayant pas pu commencer avant, à cause de l'apparition d'une orchiépididymite aiguë ; vingt-deux jours après le début du traitement le malade reprenait ses occupations. Dans la deuxième observation, la ponction a été faite huit jours après les premiers accidents, le malade ayant 38°9 de température. Le liquide retiré ensemencé donna (chose rare) une culture pure de gonocoques. Quatre jours après la ponction, la jointure fut mobilisée avec application de la progression des résistances, et dix-huit jours après la ponction le malade sortait pouvant marcher sans douleurs.

Des tumeurs inflammatoires para-intestinales.

M. LEJARS. — En reprenant ici, à l'occasion du travail de M. Robert Proust, la question des tumeurs inflammatoires para-intestinales, je pensais bien que le dossier allait s'enrichir encore et que des observations nouvelles seraient produites. Ce ne sont point, en effet, des éventualités rares que ces tumeurs d'apparence néoplasique, et, sans insister sur les commentaires cliniques auxquels elles se prêtent, je voudrais vous en rapporter un exemple de plus : il nous a été adressé, à propos de la discussion qui vient de finir, par M. le Dr Delvoie (de Tongres).

Le voici, en résumé : Le 23 juillet dernier, notre confrère belge opérait une institutrice de quarante-six ans d'un fibrome utérin très volumineux, et, dit-il, « remontant jusqu'aux côtes »; l'hystérectomie abdominale se fit sans incident, mais, alors que, l'utérus enlevé, il allait péritoniser, il s'aperçut de l'existence d'une autre masse fibromateuse, grosse comme les deux poings, intra-pelvienne et sous-péritonéale : après incision du feuillet séreux, il l'énucléa et l'extirpa, à son tour, et la cavité cruentée qui résultait de cette ablation fut tamponnée avec des mèches de gaze. Tout se passa fort bien : au sixième jour, il y eut une petite élévation thermique, les mèches furent retirées, la température resta à 38°, 38°2, pendant deux ou trois jours encore, puis l'accident disparut. Trois semaines après, « la malade était prise, brusquement, de fortes douleurs de ventre, analogues à des coliques hépatiques », sans fièvre; le lendemain, les douleurs avaient cessé, mais trois semaines plus tard elles se reproduisaient encore, avec les mêmes caractères, et duraient deux jours. Pendant ce temps, l'état général de l'opérée devenait inquiétant; elle ne se « remontait » pas, elle maigrissait, se nourrissait mal, jaunissait; l'angle inférieur de la plaie, par où sortaient les mèches, n'en finissait pas de se cicatriser; les urines contenaient du pus; les douleurs de ventre s'accusaient de plus en plus, localisées à la région de la vésicule biliaire; « en même temps, il y avait de petites élévations de température, tantôt 37°6, tantôt 38°; un soir même, la température atteignait 38°5 ». Au commencement de septembre, on constatait, du côté de la vésicule biliaire, dans la zone douloureuse, une tumeur dure, grosse comme une mandarine; vers le 25 septembre, cette tumeur avait acquis le volume d'une orange; elle était fort dure au palper.

La déchéance de la malade s'aggravant à vue d'œil, le chirurgien intervint une seconde fois, pratiqua une incision sur le bord externe du droit, et découvrit la tumeur sous-hépatique : il recon-

nut d'abord que la vésicule était toute normale ; quant à la tumeur sous-jacente, elle adhérait à tous les organes ambiants et dut être séparée d'abord du grand épiploon, après une série de ligatures en chaîne ; elle était intimement soudée au côlon transverse, près de son angle droit, et semblait faire corps avec lui. Aussi le confrère qui assistait M. le Dr Delvoie lui conseilla-t-il de réséquer l'angle colique. Toutefois, M. Delvoie réussit à trouver « un plan de clivage », et, « avec d'infinies précautions », à détacher la tumeur et à libérer l'intestin, du reste, fortement aminci. Ainsi extirpée, la tumeur avait, macroscopiquement, « toutes les apparences d'un carcinome des mieux caractérisés ». Les suites de cette intervention ne furent troublées que par la survenance d'une fistule stercorale, qui dura trois semaines, et se ferma seule. Dès les premiers jours, l'état général s'était amélioré de la façon la plus franche, l'appétit avait reparu ; aujourd'hui la guérison est achevée et la santé est redevenue florissante. Par suite d'un accident, la tumeur n'a pu être conservée et soumise à l'examen histologique, mais toute l'évolution clinique suffit à démontrer que, malgré ses apparences de néoplasme malin, cette tumeur para-intestinale était d'origine et de nature inflammatoires.

A ce propos, je me permettrai d'ajouter une seule réflexion : c'est que le diagnostic de ces tumeurs suspectes, toujours fort malaisé, sans doute, l'est moins pourtant, si l'on est bien prévenu de leur relative fréquence et de leurs caractères d'évolution, lorsqu'elles se développent à la suite d'interventions abdominales, comme dans le fait de M. Robert Proust et dans celui que nous venons de rapporter ; l'obscurité est beaucoup plus grande, et la confusion beaucoup plus difficile à éviter, lorsqu'elles apparaissent d'emblée, spontanément, — il le paraît, tout au moins, — sans traumatisme ni opération antérieure, au niveau d'un segment du gros intestin, et les faits de ce genre sont, d'ailleurs, aujourd'hui bien connus. Rappelons seulement, en manière de conclusion, que la préexistence d'accidents fébriles, fussent-ils tout passagers et tout bénins, reste l'élément le plus important du diagnostic.

Sur la gastro-entérostomie.

M. Ricard. — L'intéressante communication de M. Delbet démontre, expérimentalement, que la bouche gastro-intestinale établie sur un estomac sain, ne fonctionne pas lorsque la voie pylorique est normale.

Ainsi que l'ont justement fait remarquer nos collègues Tuffier et Hartmann, cette preuve expérimentale ne fait que confirmer ce

que savent déjà les chirurgiens qui s'occupent de la chirurgie gastrique. Nos collègues ont rappelé les expériences si probantes de Kelling, qui remontent à 1900. Dès 1899, d'ailleurs, notre collègue Hartmann, avec Soupault, avaient, dans un travail paru dans la *Revue de Chirurgie*, démontré que l'estomac gastro-entérostomisé continue à fonctionner en tant que réservoir et que la bouche intestinale ne constitue pas un orifice béant par où se vidange constamment le contenu gastrique.

Les preuves cliniques confirment cette manière de voir d'une façon indiscutable; et beaucoup d'entre nous ne pratiquent plus la gastro-entérostomie que lorsqu'il existe réellement un syndrome pylorique, si léger soit-il, et jamais dans d'autres cas.

Ce serait une erreur de croire que cette opinion soit acceptée par tous.

Aussi, les ingénieuses expériences de M. Delbet viennent très à propos donner l'appui de leur démonstration à une opinion qui n'est pas encore assez courante.

Il ne faut pas craindre de dire que la bénignité de la gastro-entérostomie conduisit certains chirurgiens à des excès opératoires. Et sans remonter bien haut, il suffira de nous reporter à deux ans en arrière, au Ier Congrès de la Société Internationale tenu à Bruxelles en octobre 1905, et nous serons édifiés.

Lisons d'abord une des conclusions du rapport de notre collègue Monprofit :

« Il est bien entendu que les différentes affections aiguës de l'estomac, celles qui sont causées par une infection, par une alimentation défectueuse, par les états généraux variés, doivent être soumises tout d'abord à l'examen et aux soins d'un médecin éclairé et attentif; mais il est important que cet honorable confrère soit un homme instruit, habile et non obstiné. Le nombre de ces confrères ira en augmentant désormais, à mesure que cette opinion se répandra : *les affections de l'estomac sont presque toujours justiciables d'un traitement chirurgical.*

« Lorsque les prescriptions de l'hygiène et de la thérapeutique rationnelle n'ont pas amené de guérison, ou lorsqu'il y a des rechutes au moindre écart de régime, lorsque la santé ne peut être maintenue qu'avec un régime très particulier, par exemple le régime lacté, alors nous devons intervenir.

« Je n'en suis pas du tout à dire comme certains auteurs : les conditions de l'intervention sont : 1° la stase ; 2° l'amaigrissement. »

Et ne croyez pas que ce soit là une opinion isolée. Au même Congrès, voici ce que dit Mayo Robson à propos de gastrites chroniques : « Dans nombre de cas de diagnostic douteux, quand le patient décline, perd ses forces et son appétit, bien qu'il n'ait

aucun symptôme positif de maladie organique; lorsque les moyens usuels de la médecine ont fait faillite, il faut pratiquer la gastro-entérostomie. »

Le troisième rapporteur, le Dr Rotgans, d'Amsterdam, résume dans un tableau synthétique les cas où la gastro-entérostomie est nécessaire, désirable ou autorisée, et range dans les cas où la gastro-entérostomie s'impose comme une nécessité, ceux où le malade est atteint de douleurs violentes ou de longue durée, et ceux qui présentent de la simple émaciation.

Aussi, voici trois rapporteurs qui dans un Congrès des plus récents affirment que l'anastomose gastro-intestinale s'impose dans les cas de dyspepsie rebelle ou douloureuse. Cette opinion était très répandue parmi les membres du Congrès, qui ne parlaient de rien moins que d'enlever le traitement des malades de l'estomac aux médecins « internistes ».

On le voit donc, les expériences de Delbet viennent encore à leur heure et contribueront à faire préciser davantage encore les indications de la gastro-entérostomie. Il est, en effet, bien entendu que dès l'instant où la gastro-entérostomie ne met pas l'estomac au repos par une vidange complète et immédiate du réservoir gastrique, cette opération ne saurait, à elle seule, constituer le traitement complet et définitif de l'affection pour laquelle elle a été pratiquée.

Il ne faut pas perdre de vue qu'elle ne fait que suppléer à un fonctionnement défectueux du pylore en facilitant une évacuation qu'un trouble pylorique rendait difficile ou impossible. Mais l'estomac continue à recevoir les aliments et à les élaborer, avec sa muqueuse et ses glandes malades, avec sa motricité affaiblie.

D'où cette conclusion que les opérés de gastro-entérostomie doivent être soumis à une thérapeutique post-opératoire des mieux conduites, et à un régime diététique des plus sévères.

En un mot, la gastro-entérostomie *n'est guère qu'une étape chirurgicale dans le traitement médical des affections de l'estomac.*

Si, d'après Parmentier et Denécheau, les résultats de la gastro-entérostomie sont mauvais dans 7 p. 100 de cas, médiocres dans 39 p. 100 et parfaits dans 54 p. 100, c'est que, dans la plupart de ces mauvais cas, le malade opéré a été abandonné à lui-même dès l'opération et livré à un régime alimentaire imprudent; le chirurgien pensant à tort qu'en pratiquant la gastro-entérostomie, il avait libéré l'estomac de ses fonctions digestives.

Je ne suivrai pas notre collègue Tuffier dans l'énoncé de ses hypothèses sur l'évacuation de la digestion gastrique; je le félicite d'avoir pu suivre sur l'écran radioscopique les différentes phases de la digestion, j'avoue avoir été moins heureux que lui.

M. Tuffier part de là pour expliquer le *circulus viciosus* dans les gastro-entérostomies; bien que ce point soit en dehors de la question soulevée par notre collègue Delbet, je tiens, à ce propos, à rappeler trois cas de ma pratique, où je crus avoir à combattre cette complication post-opératoire.

Mon premier cas de *circulus viciosus* remonte à seize ou dix-sept ans; c'était aussi mon premier cas de gastro-entérostomie. Il s'agissait d'une jeune femme très émaciée, atteinte de vomissements incessants, et que mon regretté maître Rendu faisait descendre dans le service d'Heurteloup que je suppléais alors. J'étais à ce moment peu documenté sur les mérites réciproques des différents procédés de gastro-entérostomie et, tout comme M. Jourdain faisait de la prose, j'eus recours sans le savoir au procédé antérieur précolique de Wolfler. Le résultat ne se fit pas attendre, les vomissements bilieux devinrent incessants et force me fût d'intervenir. Je revois toujours, une fois la laparotomie faite, les deux anses intestinales venant de l'estomac, l'une à droite volumineuse, distendue, cylindrique; l'autre plus à gauche, petite, mince, rétractée du volume du doigt. L'indication était nette.

Je fis l'anastomose des deux anses intestinales accolées et sous nos yeux, par l'anastomose jéjuno-jéjunale, la circulation intestinale se rétablit. Je pense bien que dans l'espèce il s'agit d'un *circulus viciosus*. Tout vomissement cessa dès la deuxième opération, et la malade guérit.

Un deuxième cas fut plus malheureux; je crus à un *circulus viciosus* qui n'existait pas, et ma malade mourut. Voici le fait tristement instructif. Il s'agit d'une garde-malade de la ville atteinte de sténose pylorique. Dès le soir de la gastro-entérostomie, vomissements bilieux incessants. Le surlendemain, les vomissements continuant, je pratique une duodéno-jéjunostomie, mais ce fut en vain. Les vomissements reviennent, abondants et verdâtres; j'ouvre à nouveau le ventre pour porter remède à la situation qui devenait alarmante, et je suis étonné de trouver un estomac énorme distendu, mais rien d'anormal, ni rougeur, ni exsudation, rien au niveau de mes opérations précédentes. J'avoue que je ne songeai à ce moment nullement à la dilatation aiguë de l'estomac, si bien décrite par notre collègue Reynier, et je pratiquai une nouvelle gastro-entérostomie; mais ce fut inutile, les vomissements continuèrent, et la malade mourut dans le collapsus sans avoir jamais présenté de température anormale. Malheureusement nous ne pûmes pratiquer l'autopsie.

Je dois dire que la malade s'était absolument refusée aux lavages de l'estomac.

Dans ce cas, évidemment, il ne fallait pas incriminer le *circulus*

viciosus ; j'ai pratiqué deux anastomoses complémentaires, et cela inutilement ; c'était bien un de ces cas graves de dilatation aiguë de l'estomac. C'est le seul que j'aie rencontré sur plus de 200 cas de gastro-entérostomie.

Un troisième cas présente également son intérêt. Il s'agit encore d'une femme à pylore sténosé. La gastro-entérostomie est rendue difficile par des adhérences de perigastrite. Le lendemain et le surlendemain, vomissements bilieux que n'arrêtent pas les lavages de l'estomac.

Comme il y a un peu de température et que la région opérée est sensible au toucher, je pratique une deuxième laparotomie et je trouve de la rougeur et de légers exsudats autour de l'anastomose : une partie du surjet séro-séreux est relâchée ou détruite ; la suture profonde est intacte et tout à fait étanche. J'essuie avec soin le foyer opératoire et je refais les sutures là où elles sont défectueuses, sans toucher à l'anastomose elle-même. Je ferme le ventre en établissant un drainage. Les vomissements cessèrent dès le lendemain, et la malade guérit.

Ce sont les trois faits de ma pratique où j'ai pu songer au *circulus viciosus*. On voit qu'il paraissait exister dans le premier des cas, mais que dans l'autre il s'agissait d'une dilatation aiguë de l'estomac, et dans le troisième d'une légère infection péritonéale.

En suivant notre collègue Tuffier je me suis écarté de la communication de Delbet, mais j'y reviens. Notre collègue Delbet tire de ses expériences négatives que : la gastro-entérostomie donne toujours le même résultat quel que soit le procédé employé.

Je suis de cet avis, si le procédé est bon en lui-même ; mais j'en conclus que si tous les procédés recommandables sont identiques comme résultat, le plus simple est le meilleur. Et si la vidange gastrique ne se fait pas mieux par le procédé en Y que par un autre procédé, pourquoi ne pas adopter exclusivement le procédé de von Hacker, avec ou sans les petites modifications de technique que j'y ai apportées. C'est un procédé d'une simplicité et d'une rapidité d'exécution telle, qu'il me paraît illogique de chercher une technique d'une complexité au moins inutile.

J'admets, avec Delbet, que, quelles que soient les qualités de l'anastomose gastro-intestinale, cette anastomose restera toujours inutile en cas d'estomac et de pylore normaux, mais comme nous ne pratiquons cette gastro-entérostomie que dans des cas où de par le fait de lésions pyloriques elle doit fonctionner, ce serait une erreur de croire qu'il est permis d'implanter n'importe où une anastomose d'une dimension quelconque. La simple logique veut que l'anastomose soit large, très large, qu'elle soit implantée sur le point le plus déclive possible, c'est-à-dire plus sur le bord

même de la grande courbure que sur la face de l'estomac. J'ajouterai qu'il faut placer cette anastomose dans un point le plus rapproché possible du pylore. Une anastomose ainsi établie se trouve dans les meilleures conditions pour recevoir la poussée que les contractions de l'estomac impriment à la masse alimentaire.

En résumé, du fait que la gastro-entérostomie ne fonctionne pas si elle est établie sur un estomac de forme normale avec un pylore normal, elle est contre-indiquée dans tous les cas où il n'existe pas ni déformation gastrique ni contracture pylorique.

Le procédé le plus simple a la même valeur que le procédé le plus compliqué; il y a donc intérêt à s'adresser à la technique la plus simplifiée, sans oublier qu'une bouche anastomosique large, déclive et juxta-pylorique, est dans les meilleures conditions de fonctionnement.

M. Souligoux. — Les expériences très intéressantes que vous a relatées M. Delbet mettent en évidence d'une façon saisissante ce fait que sur un conduit musculaire, à fibres longitudinales et circulaires, les matières contenues tendent toujours à suivre la direction longitudinale.

Ce qui se passe, en effet, dans un estomac sur lequel on a pratiqué une gastro-entérostomie, sans qu'il y ait obstacle mécanique ou physiologique du côté du pylore est facile à comprendre.

Les fibres longitudinales tendent à pousser les aliments vers le pylore, et les fibres circulaires en se contractant ferment la bouche gastro-intestinale qui sera d'autant plus facilement oblitérée que la muqueuse gastrique mobile sur la couche musculaire tend à exagérer ses replis et à se froncer sous l'influence de la contraction de l'organe. C'est ce qui explique que, même quand l'anastomose est faite au moyen d'un tube rigide, rien ne passe directement par elle dans l'intestin, l'orifice en étant oblitéré par la muqueuse.

Ces faits, d'ailleurs, étaient faciles à prévoir si on se rapporte à ce qui se passe pour l'intestin.

J'ai fait, à plusieurs reprises, pour obstruction intestinale, une fistule cæcale avec fixation de la muqueuse à la peau, puis, ayant levé l'obstacle, j'ai toujours vu la fistule se fermer d'elle-même sans intervention secondaire.

Inversement, j'ai pratiqué sur un malade du service de M. Nélaton, porteur d'un large anus cæcal, fait pour remédier à une obstruction due à un cancer du côlon ascendant, une large anastomose iléosigmoïdienne. Rien ne passait néanmoins par l'anastomose, toutes les matières continuant à sortir par l'anus artificiel. Un lavement donné par le rectum ressortait aussi par cet

anus artificiel, preuve que la perméabilité de l'anastomose était parfaite.

C'est la même expérience faite sur l'intestin, que celle que M. Delbet nous a montrée sur l'estomac.

Il est impossible en effet de guérir une fistule stercorale, quand il existe au-dessus d'elle un obstacle permanent, par la simple entéro-anastomose. Il faut créer un obstacle entre la fistule et l'anastomose, en un mot faire l'exclusion de l'intestin malade. A ce prix seul, l'entéro-anastomose fonctionnera.

De même on peut dire que presque toutes les fistules stercorales se fermeront spontanément dès que l'on aura procuré aux matières le libre parcours dans l'intestin. C'est ce que j'ai fait, par exemple, pour un cas de cancer inextirpable de l'angle splénique, où j'ai rétabli la continuité de l'intestin par une large anastomose établie entre le côlon transverse et le côlon descendant.

N'est-ce pas, d'ailleurs, par le même mécanisme que guérit spontanément la fistule du cholédoque que crée le chirurgien dans l'oblitération de ce canal par un calcul ou par toute autre cause accidentelle ?

Je terminerai en disant que dans tout l'appareil digestif les anastomoses sont inexistantes en tant qu'utilité s'il n'y a pas d'obstacle anatomique ou physiologique dans la *continuité de l'organe*. J'entends par le mot physiologique, la contraction du pylore.

M. Guinard. — MM. Tuffier, Hartmann, etc., nous disent que les conclusions de M. Delbet étaient bien connues de tous les chirurgiens. M. Ricard nous dit maintenant que les trois rapporteurs du Congrès de chirurgie, il y a deux ans, avaient été unanimes pour conseiller la gastro-entérostomie quand les traitements médicaux d'une maladie de l'estomac suffisamment prolongés ont été impuissants. Je crois vraiment qu'on peut mettre d'accord l'expérimentation et la clinique. Que disent les expériences de M. Delbet ?

Elles démontrent qu'après une gastro-entérostomie sur un estomac sain, rien ne passe par la nouvelle bouche et tout s'écoule par le pylore.

Que dit la clinique?

C'est que dans bon nombre de cas, la gastro-entérostomie améliore considérablement et souvent guérit des malades qui avaient de la stase pylorique.

Ces deux conclusions ne sont pas incompatibles.

En dehors du cancer du pylore, dans beaucoup de cas la stase pylorique est due à un spasme du pylore causé par une gastrite ulcéreuse ou autre. Et la simple taille stomacale suffit à faire

céder le spasme pylorique, en sorte qu'après l'opération l'estomac se vide. Que ce soit par la nouvelle bouche, ou par le pylore, le drainage stomacal est parfait après l'opération ; c'est tout ce qu'on peut demander et la gastro-entérostomie est absolument légitime.

Quant au *circulus viciosus* dont a parlé M. Ricard, je dis depuis longtemps qu'on décrit sous ce nom des accidents de causes très diverses. Aux causes signalées par M. Ricard j'ajouterai les phénomènes inexplicables de gastro-succorrhée qui succèdent parfois aux opérations sur l'estomac. J'ai opéré en 1900, à Bicêtre, un malade qui avait une sténose cicatricielle du pylore : pendant huit jours, après sa gastro-entérostomie, mon opéré vomit des cuvettes entières de liquide muqueux, deux et trois cuvettes par jour. Il guérit d'ailleurs très bien, sans aucune intervention nouvelle.

En somme, le *circulus viciosus* d'origine mécanique est relativement rare et je crois, comme Ricard, que la gastro-entérostomie en Y qui a été imaginée pour éviter cet accident doit être rejetée. Pour ma part je m'en tiens toujours à la gastro-entérostomie postérieure, et, lorsque la face postérieure de l'estomac est trop envahie, je fais la gastro-entérostomie antérieure qui m'a donné d'excellents résultats. Il faut avoir soin, dans les deux cas, de faire une bouche grande et de la placer le plus près possible de la grande courbure, malgré le voisinage des vaisseaux.

M. Routier. — Je viens d'observer un cas qui confirme cliniquement les résultats expérimentaux de mon ami Delbet et qui, tout au moins, démontre que la gastro-entéro-anastomose n'est pas la panacée pour toutes les affections chroniques de l'estomac que le médecin n'a pas pu guérir.

Le 2 décembre dernier, un de mes confrères, très soigneux et très attentif auprès de ses malades, m'adressait une jeune fille de dix-huit ans, qu'il soignait depuis trois ans d'une affection douloureuse de l'estomac.

Jamais elle n'avait présenté le signe de l'ulcère simple. Depuis un an elle vomissait tout ce qu'elle prenait, on ne la soutenait plus qu'avec des lavements alimentaires et du sérum.

Elle en était arrivée à un degré de maigreur effroyable. La palpation ne décelait rien. J'étais convaincu qu'il s'agissait là d'une affection purement nerveuse et j'avais d'abord projeté de simuler une opération, d'endormir la malade et de lui faire une simple incision cutanée que j'aurais recousue.

Le 5 décembre j'endormis cette jeune fille, la palpation sous le chloroforme ne me donna aucune indication nouvelle ; je me décidai à faire une vraie laparotomie.

L'estomac était dilaté et le pylore, saisi entre mes doigts, me

donnait la sensation d'un anneau musculaire contracté, non la sensation d'une cicatrice fibreuse. Nulle part, sur l'estomac, on ne voyait de trace cicatricielle. A cause de cette contraction du pylore, je crus devoir faire une gastro-entéro-anastomose.

J'ouvre ici une parenthèse pour dire que je fais toujours la gastro-entéro-anastomose antérieure, et qu'avec elle j'ai obtenu de très bons résultats.

Il y a bien longtemps, pour une affection non cancéreuse du pylore, j'ai pratiqué une gastro-entéro-anastomose postérieure ; dès le second jour la malade vomissait continuellement ; je rouvris le ventre et trouvai que tout le paquet de l'intestin grêle s'était hernié et étranglé dans l'arrière-cavité de l'épiploon. J'eus la chance de le réduire et de sauver ma malade.

Cet accident me fit reprendre le procédé antérieur, auquel je suis resté fidèle ; j'y apporte quelques modifications personnelles auxquelles naturellement j'attribue mon succès.

Quoi qu'il en soit, ma jeune fille passa six jours sans vomir ; je crus la partie gagnée, mais, dès le douzième jour, les vomissements alimentaires recommencèrent.

Le 18, sur les conseils de mon ami Hartmann, je lui fis laver l'estomac et injecter de suite après un grand verre de lait.

Ce procédé semblait réussir, quand, le 19 au soir, les parents reprirent leur fille ; je n'ai plus eu de ses nouvelles.

Voilà donc un cas où, le pylore tout en étant malade ou tout au moins en fonctionnant mal, la nouvelle bouche d'évacuation stomacale créée par la gastro-entéro-anastomose n'a pas du tout rempli le rôle qu'on lui demandait.

M. Quénu. — Il semble, à entendre les communications de nos collègues, que la pathogénie du *circulus viciosus* soit entièrement élucidée. O je ne pense pas que les choses soient aussi simples. Je pratique toujours la gastro-entérostomie postérieure et, dans la grande majorité des cas, tout se passe simplement ; mais dans un fait que j'ai observé il y a quelques mois, les suites furent tout autres. L'opération, pratiquée pour un rétrécissement du pylore, avait été facile et il n'y avait eu aucune manipulation spéciale de l'intestin ; or, le lendemain de l'opération, je trouvai la malade avec des vomissements bilieux, un ventre plat et souple. Nous attribuâmes ces accidents au chloroforme, néanmoins on fit un lavage de l'estomac. Le lendemain, il n'y avait aucun doute sur l'existence d'un *circulus viciosus*. Mon assistant, M. Duval, ouvrit le ventre, ne trouva rien d'anormal du côté de la bouche gastro-intestinale, ni adhérences, ni signes de péritonite locale ; l'anse duodénale était distendue, l'anse jéjunale vide. M. Duval fit une gastro-entéros-

tomie antérieure. La malade succomba. L'examen nécropsique ne révéla rien qui pût expliquer les accidents et nous fûmes réduits à les attribuer à un trouble dynamique de l'intestin. Je ne pense pas, du reste, que la question du *circulus* soit encore à l'heure qu'il est considérée comme élucidée.

M. Arrou. — Le seul cas de *circulus viciosus* que j'aie observé a été consécutif à la seule gastro-entérostomie antérieure que j'aie faite. C'est une des raisons qui m'ont fait abandonner cette intervention, que remplace avantageusement, à mon avis, le procédé postérieur de von Hacker.

Mon malade était un cancéreux du pylore, qui, le soir de son opération, eut des vomissements abondants. Le fait ne m'étonna pas outre mesure, je mis cela sur le compte du chloroforme. Mais, le lendemain, il en était de même. Et de même encore toute la nuit suivante, si bien qu'à la quarante-huitième heure, je pratiquai très rapidement une deuxième laparotomie. Rien ne me donna la clef des accidents. Pas de rougeur, bonne suture déjà presque invisible, estomac non dilaté, anses non distendues. Je fis, toujours très vite, une entéro-anastomose, et refermai le ventre espérant avoir apporté le vrai remède. C'était une erreur. Les vomissements continuèrent, et mon opéré succomba quatre jours après sa première opération. L'autopsie fut faite et les pièces examinées. D'un mot, je puis dire qu'elles ne nous apprirent rien. C'est donc un nouveau cas de *circulus* que rien, absolument rien n'a pu expliquer.

M. Hartmann. — La discussion ayant un peu dévié et la question du *circulus viciosus* ayant été abordée par plusieurs de nos collègues, je vous demande la permission de vous dire un mot de quelques cas de *circulus viciosus* qui me reviennent à l'esprit. Sur un grand nombre de gastro-entérostomies, je n'ai observé qu'un petit nombre de reflux bilieux dans l'estomac.

Une fois il s'agissait d'un *circulus viciosus* vrai, identique à celui que nous a relaté notre collègue Ricard; une entéro-anastomose faite par mon assistant, M. Lecène, avec le bouton de Murphy, entre la branche ascendante dilatée et la branche ascendante vide de l'anse, amena la cessation immédiate des accidents, et la malade guérit.

Dans un deuxième cas, l'explication du reflux bilieux ne fut constatée qu'à l'autopsie. Après résection d'un pylore ulcéré et rétréci, suivi d'implantation duodéno-gastrique, j'ai vu toute la bile refluer dans l'estomac. A l'autopsie je trouvai un deuxième rétrécissement sur le duodénum, au-dessous de l'ampoule de

Vater. Avant l'opération, lorsque la bile était déversée entre les deux points rétrécis, elle finissait par passer à travers le rétrécissement duodénal, probablement moins serré que le pylorique. Dès que l'opération fut faite, la bile trouvant un libre passage vers l'estomac y arriva d'une manière continue. Comme dans le premier cas, une cause mécanique était ici très nette.

Mais il y a des cas où aucune explication mécanique n'est possible, tel le suivant : Après résection d'un cancer pylorique suivi de fermeture de la section stomacale et d'implantation duodéno-gastrique, toute la bile reflua dans l'estomac. Je fis faire toutes les huit heures un lavage de l'estomac, suivi de l'introduction immédiate par la sonde de 250 centimètres cubes de lait. Au bout de peu de temps le reflux bilieux cessa. Je me demande si, dans de pareils cas, il ne s'agit pas de contractions antipéristaltiques de l'intestin, si l'arrivée brusque du contenu gastrique dans un intestin habitué à ne rien recevoir ne provoque pas une révolte de cet intestin. C'est là une hypothèse qui demande confirmation. Ce qui est certain, c'est que pratiquement le traitement suivi est excellent et que toutes les fois qu'après une gastro-entérostomie il y a de petits accidents, un peu de reflux bilieux, il suffit de faire quelques lavages suivis de gavage immédiat pour voir les accidents cesser et tout s'arranger. Quelle que soit donc la valeur de l'hypothèse que je vous donne, le fait clinique certain, c'est qu'en suivant cette pratique on vient immédiatement à bout de ces petits incidents qui troublent quelquefois les premiers jours après une gastro-entérostomie.

M. Souligoux. — Je pense qu'un intestin manipulé longtemps est dépourvu de son endothélium et légèrement paralysé. S'il est rentré dans le ventre avec force, et s'il est rentré coudé, il reste coudé, il se produira un *circulus viciosus*.

M. Hartmann a émis pour expliquer le reflux de la bile dans l'estomac, l'hypothèse d'un antipéristaltisme ramenant le contenu dans l'estomac. Je viens apporter à l'appui de cette hypothèse un fait qui me semble probant.

Chez un homme à qui j'avais pratiqué une gastro-entérostomie postérieure, je vis se produire au bout de vingt-quatre heures des vomissements nettement fécaloïdes. J'étais cependant bien sûr d'avoir anastomosé la 1re anse jéjunale. Il est évident pour moi que ces matières revenaient de loin, par mouvement antipéristaltique Sous l'influence d'un lavage d'estomac, ces vomissements cessèrent, et le malade put s'alimenter dès le troisième jour.

Présentations de malades.

Extraction d'une balle fixée dans la lame perpendiculaire de l'ethmoïde.

M. MORESTIN. — Paul F..., cocher livreur, âgé de trente-cinq ans, est entré le 17 décembre dernier dans mon service à la maison Dubois. Il y a dix ans, cet homme avait été blessé d'un coup de revolver. La balle avait frappé la partie gauche du nez, au voisinage de sa base, un peu au-devant de l'orbite et du sac lacrymal, un peu au-dessous du tendon de l'orbiculaire. Une petite cicatrice déprimée marque encore aujourd'hui le siège de la blessure. Celle-ci s'était accompagnée d'une hémorragie nasale abondante. Transporté à l'Hôtel-Dieu, il y fit un court séjour. La balle fut recherchée avec l'explorateur de Trouvé introduit dans les narines. Mais on renonça à l'extraire. Aucun accident n'étant survenu au bout de quelques jours, F... rentra chez lui, reprit bientôt son existence habituelle et ne pensa plus à son projectile.

Pendant huit années, sa santé demeura parfaite. Depuis deux ans, F... présente un certain nombre de troubles qu'il ne songe pas tout d'abord à rapprocher de l'accident antérieur : vertiges, douleurs vagues dans la partie antérieure de la tête, sensation de gêne vers la racine du nez.

Il consulta divers médecins qui le considérèrent comme atteint de vertiges d'origine gastrique, le mauvais fonctionnement de l'estomac étant lui-même imputable à l'alcoolisme dont il était soupçonné. Après divers traitements inutiles, et une longue période de sobriété sans bénéfice, il finit par se rappeler que sa balle n'avait pas été extraite. Un examen radioscopique montra que le projectile était encore en place, et le malade vient nous trouver pour en être débarrassé. L'examen extérieur ne fournit d'autre enseignement que la petite cicatrice répondant à l'union de l'apophyse montante du maxillaire supérieur et de l'os propre du nez du côté gauche.

L'exploration des fosses nasales soit avec le spéculum, soit avec une sonde, ne nous donna aucune indication. Heureusement deux épreuves radiographiques, l'une de face, l'autre de profil, me permirent d'en reconnaître la situation très exacte du projectile. La balle était arrêtée dans la cloison des fosses nasales ; la majeure partie était à gauche de la cloison.

Pendant le peu de temps où le malade resta en observation, il n'y eut aucun écoulement purulent par les narines.

Le 24 décembre je pratiquai l'extirpation du projectile. Je traçai une incision en U renversé entourant la racine du nez, passant dans le fond de l'ensellure naso-frontale et descendant à droite et à gauche jusqu'au-dessous des limites du squelette osseux du nez. Puis, le squelette nasal fut divisé à la scie de haut en bas. Le nez fut ensuite rabattu en avant, ce qui me montra les fosses nasales béantes. L'hémorragie abondante un peu calmée, j'explorai les fosses nasales à la sonde, puis avec une curette. Celle-ci ramena d'abord quelques débris noirâtres et une petite esquille, nécrosée depuis longtemps, indiquant que j'étais tout près de la balle. M'aidant d'un index introduit le plus profondément possible dans la narine, je finis par charger, ébranler, et ramener en avant la balle, en même temps qu'un petit fragment de la cloison des fosses nasales. Le nez fut alors remis en place, et fixé seulement par des sutures externes à la soie très fine.

Les suites ont été d'une très grande simplicité, et n'ont été marquées par aucun incident. Les fils ont été retirés le huitième jour. La cicatrisation était complète. Dès lors j'ai supprimé tout appareil. Le nez a une configuration tout à fait normale ; il a repris rigoureusement sa configuration antérieure. Déjà la ligne d'incision est peu visible ; elle s'effacera bientôt complètement. Il n'y a aucune douleur, aucun gonflement au niveau du trait de scie. La mobilité de la partie détachée a déjà considérablement diminué, et nul doute que la réunion osseuse ne soit obtenue très prochainement. L'opéré a d'ailleurs, depuis plusieurs jours, quitté la maison Dubois et se dispose à reprendre incessamment son travail.

D'après les radiographies, comme d'après les constatations faites au cours de l'intervention, j'ai pu m'assurer très exactement que la balle avait perforé la partie antérieure de la lame perpendiculaire de l'éthmoïde et s'y était arrêtée, ayant une direction presque transversale. C'est une balle de 6 à 7 millimètres. Elle est très déformée par son passage à travers les os de la face. Elle devait être entourée d'une sorte de loge fibro-muqueuse. Au moment de son détachement et de son extraction par la curette, on vit sourdre une certaine quantité de pus par la narine gauche. Le projectile bien toléré pendant longtemps avait donc, au bout de longues années, provoqué une infection locale. Il est probable que de temps à autre un peu de pus devait s'écouler dans les fosses nasales à l'insu du malade. Cette suppuration, se vidant d'une manière intermittente et très incomplète, suffit à expliquer les

troubles présentés par le malade. Ils ont disparu complètement et presque subitement depuis l'intervention.

Tuberculose traumatique des gaines palmaires.
Traitement par la méthode de Bier. Amélioration rapide.

M. CHAPUT. — Il s'agit d'un homme de soixante-quinze ans, cordonnier, qui, le 15 septembre 1907, s'est piqué la phalangette de l'auriculaire gauche avec son alène. Au bout de huit jours le doigt commençait à enfler, puis la région palmaire interne et la région inférieure de l'avant-bras s'œdématièrent également, mais sans fièvre et sans douleurs.

Au commencement de novembre, on lui fit à la consultation de Lariboisière une incision de 2 centimètres sur la tuméfaction antibrachiale et des incisions punctiformes sur le doigt et à la paume; elles ne donnèrent issue qu'à du liquide citrin, légèrement louche. Peu après, l'éminence thénar présenta un gonflement analogue très marqué.

A l'entrée (19 novembre 1907), tous les doigts sont boudinés, le dos de la main est œdématié fortement, la paume est très tuméfiée, surtout aux éminences thénar et hypothénar; la tuméfaction remonte à trois doigts au-dessus du talon de la main.

On voit sur la partie inféro-interne de l'avant-bras la plaie d'incision dont les tissus sont violacés, et dont la sécrétion a les caractères du pus tuberculeux.

La pression est indolente, l'éminence thénar est très fluctuante, les mouvements actifs de la main et des doigts sont nuls et les mouvements passifs sont très limités.

Pas de ganglions épitrochéens ni axillaires appréciables.

Pas de fièvre. Rien aux poumons.

Le *19 novembre 1907*, application d'une bande de gaze assez serrée, appliquée au-dessus du coude, déterminant de l'œdème sans douleur, que le malade conserve toute la journée et qu'il enlève pendant la nuit. L'amélioration se fait très rapidement, la plaie de l'avant-bras cicatrise en quelques jours et, à la fin de décembre, la main a beaucoup diminué de volume en même temps que les éminences thénar et hypothénar présentent une dureté indice d'un travail de sclérose de guérison.

Aujourd'hui (8 janvier 1908) la diminution de volume et l'induration des gaines a augmenté, en même temps que les mouvements sont revenus dans une proportion très large.

La guérison n'est pas encore achevée, mais elle paraît devoir survenir complète d'ici à quelques semaines.

J'ai tenu à vous montrer ce malade, parce que les lésions permettent encore le diagnostic rétrospectif.

Je vous le présenterai bientôt complètement guéri.

Balle de revolver logée à la pointe du cœur.
Extraction de la balle après quatre mois. Guérison.

M. A. Guinard. — Le malade que je vous présente est un garçon de café âgé de vingt-six ans, qui, le 2 juillet 1907, reçut dans le dos, à bout portant, une balle de revolver. Une seconde balle de revolver vint faire une éraflure légère au niveau de la crête iliaque gauche. Immédiatement transporté chez un pharmacien, il ne perdit pas connaissance, mais fut pris d'une violente dyspnée accompagnée de toux avec une expectoration légèrement sanguinolente. On l'amena dans mon service à l'Hôtel-Dieu, salle Saint-Côme.

Quand mes internes, MM. Hautefort et Raymond, l'examinèrent, il se plaignait « d'étouffements » et avait une sensation « de sifflement dans la poitrine ». Leur attention fut surtout attirée du côté de l'abdomen, dont la paroi antérieure était contracturée et dure (ventre en bois), comme lorsqu'un viscère abdominal est intéressé. Ils se décidèrent cependant à attendre ma visite du lendemain matin.

Le 3 juillet, je trouve le blessé avec de la gêne de la respiration, une expectoration sanglante peu abondante et de l'emphysème sous-cutané dans le dos. L'orifice d'entrée de la balle siège exactement à 4 travers de doigt à gauche de la ligne des apophyses épineuses de la colonne vertébrale, dans le neuvième espace intercostal. Je suis frappé, comme mes internes, de la contracture de la paroi abdominale antérieure, et l'orifice d'entrée du projectile siège assez bas pour qu'on puisse craindre une lésion de l'estomac.

Je me décide donc, suivant ma pratique habituelle, à faire une boutonnière exploratrice sus-ombilicale. Ne trouvant pas trace de sang dans la cavité péritonéale, je referme aussitôt, en concluant que cette contracture des muscles abdominaux est destinée ici à immobiliser en partie le diaphragme. A la suite de cette intervention, le blessé continue à cracher du sang en petite quantité, et l'emphysème sous-cutané persiste pendant une douzaine de jours, comme l'expectoration sanguinolente.

Le 5 août, il quitte l'hôpital, ne présentant plus rien d'anormal, si ce n'est un peu de toux sèche avec une légère dyspnée à la marche. Jamais, pendant ce mois de séjour à la salle Saint-Côme, l'attention n'a été attirée du côté du cœur ; le pouls a toujours paru normal. Rien du côté de la plèvre. Après trois semaines de convalescence, il reprend son métier fatigant de garçon de café ; mais il se plaint de lassitude et de dyspnée ; de plus, les nuits sont mauvaises : il a des sueurs abondantes qui « mouillent deux et trois chemises par nuit » ; et il a des « sifflements dans la poitrine ». Enfin, quand il appuie un objet sur sa poitrine (table de café, etc...), il ressent dans la région précordiale une douleur aiguë, violente. Il vient alors à la consultation de médecine de l'Hôtel-Dieu, où on lui ordonne du valérianate d'ammoniaque.

La toux se calme alors, et il reste indemne pendant un mois pendant lequel il put faire son service normalement. C'est alors qu'il est pris de nouveau de dyspnée, de crises d'oppression, de sueurs profuses la nuit, de douleurs dans la région thoracique gauche et surtout au niveau du cœur. Il sent en même temps au niveau de la 6e côte, à deux travers de doigt en dehors de la ligne mamelonnaire gauche, une tuméfaction douloureuse qui le décide à entrer de nouveau dans mon service.

Quand je le vois, le 22 novembre 1907, la respiration est courte et la toux fréquente, et les signes locaux attirent surtout l'attention. La tuméfaction au lieu dit est étalée, recouverte d'une peau rosée, à tel point qu'on est surpris de ne pas trouver de fluctuation : il existe seulement un empâtement à ce niveau, et je ne doute pas un instant qu'il ne s'agisse là d'une réaction des tissus autour de la balle qui aurait ainsi traversé le thorax d'arrière en avant.

Je demande à M. Infroit de me faire une radiographie stéréoscopique à ce niveau, et je suis surpris de voir que la balle siège derrière les côtes, à plusieurs centimètres dans la profondeur, comme vous pouvez le constater sur le cliché.

Le 23 novembre, je pratique l'intervention, ayant sous les yeux le cliché de M. Infroit. Au moment où on commence la chloroformisation, je suis frappé de voir les battements de la pointe du cœur, exagérés par l'émotion du malade, soulever rythmiquement la tuméfaction, et je fais mon incision en me dirigeant en dehors, à partir du sommet de la tuméfaction. Je tombe dans un tissu réactionnel, scléreux, précostal, et je trouve un peu de pus très épais, concret, avec deux débris de laine noire. J'arrive alors sur la 6e côte et j'en enlève un segment de 2 à 3 centimètres pour explorer la profondeur. Je pensais trouver un trajet fistuleux qui me conduirait sur le projectile. Mais, à peine ai-je incisé le lit de

la côte que j'entre dans la cavité péricardique où le cœur bat violemment sur mon index. Portant alors mon index plus en dehors, j'effondre des adhérences, et il se produit un pneumothorax bruyant. J'ai à ce moment l'index très exactement placé entre le poumon et la paroi gauche et postérieure de la pointe du cœur, et c'est alors que je sens avec la plus grande netteté un corps étranger qui vient, rythmiquement, à chaque battement du cœur me frapper l'index, comme le marteau d'un plessimètre. Mon excellent interne, M. Hautefort, faisant la même manœuvre pendant que je cherche une pince appropriée, a exactement la même sensation que moi, et nous nous rendons très bien compte que la balle est « fichée » dans la pointe du cœur sur laquelle elle est maintenue par des adhérences pleuro-péricardiques. J'introduis une pince-longuette le long de mon index, et saisissant le corps étranger au vol, pour ainsi dire, je l'extrais sans grande difficulté. L'index sent très bien la logette où il siégeait, à la face postérieure de la pointe du cœur. Je termine alors rapidement, en laissant un drain court dans la cavité péricardique qui est absolument libre de toute adhérence en avant et en laissant un tampon de gaze chiffonnée en arrière, dans le trajet par où s'est fait le pneumothorax.

Le malade parut très faible après l'opération. Il fallut le remonter avec des injections de caféine et d'huile camphrée; mais le pouls ne dépassa jamais 100. Le drain péricardique fut enlevé au bout de quarante-huit heures. Deux jours après, épistaxis abondante et signes d'épanchement pleural à gauche avec température allant jusqu'à 39°8. Je fais une thoracentèse le 3 décembre et je ne retire que 300 centimètres cubes d'un liquide citrin. La température tombe alors à 37 degrés pour remonter dix jours après à 39°2. M. Hautefort fait alors une seconde thoracentèse, mais ne ramène pas de liquide.

Actuellement, tout est rentré dans l'ordre : l'état général du malade est parfait, et il est impossible de trouver du côté du cœur le moindre signe physique anormal. Cependant la plaie n'est pas encore complètement cicatrisée. Avant de vous présenter le malade, je l'ai fait ausculter par l'oreille compétente de mon ami Faisans. Il n'a absolument rien trouvé d'anormal du côté du cœur. Le murmure vésiculaire est très affaibli en avant dans toute la hauteur du poumon gauche et en arrière de même, ce qui est dû sans doute à la symphyse pleurale.

On peut se demander comment ces fragments de jaquette noire se trouvaient en avant de la 6e côte, alors que la balle qui les a entraînés était restée dans le thorax. Il est probable qu'ils ont subi la migration vers l'extérieur, comme cela arrive pour les corps étrangers en général, tandis que la balle était fixée dans le

tissu musculaire du cœur. Cette balle que je vous présente a 7 millimètres et se trouve entourée sur la moitié de sa circonférence par un fragment de chemise de toile.

Cette observation mérite de prendre place à côté de celles qui ont montré la tolérance des parois du cœur pour les corps étrangers.

Elle montre, en outre, qu'il ne faut pas préjuger du trajet de la balle d'après le siège de l'orifice d'entrée. Pour atteindre le cœur en pénétrant dans le thorax dans le 9e espace, il a fallu qu'elle se dirige de bas en haut et d'arrière en avant. Or, le blessé nous raconte qu'au moment où le mari meurtrier l'a blessé, il se penchait en avant pour causer avec la femme (beaucoup plus petite que lui) qu'il avait à son bras.

Quant à la radiographie, nous l'avions, en somme, mal interprétée. La balle paraît trois fois plus grosse qu'elle ne l'est en réalité, et, de plus, ses bords sont flous. Nous avions pensé que cela tenait à une question d'incidence des rayons X, et nous n'y avions pas attaché assez d'importance. En réalité, cette déformation, ce grossissement, ce flou étaient dus aux mouvements incessants de la balle à chaque mouvement de la pointe du cœur.

Enfin, cette observation démontre bien que la contracture des parois de l'abdomen se rencontre dans les plaies thoraciques en dehors de toute lésion d'un viscère abdominal; elle s'ajoute ainsi à quatre observations publiées récemment par M. Hildebrand dans le *Berl. klin. Wochenschr.*, 1907, n° 8, p. 338.

Présentations de pièces.

Cerclage du calcanéum.

M. F. Legueu. — Je vous présente les radiographies d'une malade sur laquelle j'ai pratiqué le cerclage du calcanéum. Il s'agit d'un beau type de cette fracture rare de Boyer, dite fracture par arrachement, dont les observations ne sont pas très communes, puisque Wœckler (1) récemment n'en publiait que 48 cas dans une revue sur ce sujet.

C'est la première fois, je pense, que le cerclage est utilisé pour cette fracture. Il a donné un très bon résultat.

Voici, d'ailleurs, l'observation très complète que m'a remise M. Deverre, mon interne.

(1) Wœckler. *Deutsche Zeitsch. f. Chir.*, t. CXXXII, 1936, p. 175-210.

Fracture du calcanéum par arrachement, traitée par cerclage métallique.

La nommée Marie Bi..., âgée de cinquante-trois ans, ménagère, domiciliée à Bagnolet, entre le 22 octobre 1907 à l'hôpital Tenon, salle Richard Wallace, lit n° 20, à la suite d'un accident qui vient de lui arriver.

Ce jour même (22 octobre), vers sept heures du soir, elle a fait une chute dans les conditions suivantes : en passant dans la cour de sa maison, au niveau d'une trappe qu'elle croyait bien fermée, elle est tout à coup tombée; la trappe, mal assujettie, s'était ouverte, et la malade s'est affaissée sur le rebord en maçonnerie de la trappe. Elle a senti alors une vive douleur au talon gauche, mais a pu, toutefois, se relever en s'aidant des mains; une fois debout, elle a pu marcher, quoique douloureusement, jusqu'à son escalier qu'elle a monté à quatre pattes, sans essayer de le monter normalement parce que sa marche était douloureuse et mal assurée. Mais elle a pu, accompagnée de quelqu'un il est vrai, redescendre normalement cet escalier et aller à pied jusque chez le médecin, qui l'a examinée et l'a envoyée dans notre service.

État actuel. — Voici les résultats de l'examen local (26 octobre) :

A l'*inspection*, on remarque une tuméfaction assez notable du cou-de-pied, surtout marquée en arrière; et à la place de la dépression sus-calcanéenne, on voit une légère voussure qui correspond, nous le verrons, au fragment supérieur.

On note des lésions superficielles; la face externe du cou-de-pied est le siège d'une ecchymose bleuâtre, sillonnée, en arrière de la malléole externe, de traînées plus foncées. Cette ecchymose s'est montrée le lendemain de l'accident, mais est allée en s'accentuant ces jours-ci; sur la face interne, la teinte ecchymotique est moins marquée. En arrière enfin, sur le flanc interne de la saillie précitée, se voit une phlyctène de la taille d'un petit haricot. Il n'y a pas de déformations en masse du pied; sa pointe, toutefois, est peut-être légèrement portée en dehors.

A la *palpation*, on sent manifestement que la voussure postérieure remarquée plus haut correspond à une saillie osseuse. Ce fragment est limité en bas par une ligne assez nette et au-dessous de lui on peut entrer le pouce dans une dépression notable, elle-même située au-dessus du fragment inférieur du calcanéum resté en place. On a incontestablement affaire à une fracture par arrachement de la face postérieure du calcanéum.

Au point de vue *fonctionnel*, on note de la *douleur* peu marquée au niveau de la malléole externe, mais très marquée (exquise même les premiers jours où elle était à l'hôpital) en touchant du doigt le rebord inférieur du fragment supérieur.

Il n'y a plus actuellement de douleur spontanée; seule la douleur provoquée existe à la palpation, et aussi, mais peu, en provoquant des mouvements de flexion ou d'extension du pied sur la jambe.

Ceux-ci sont d'ailleurs possibles spontanément et sans douleur ou à

peu près. En essayant de résister à l'abaissement de la pointe empaumée par la main gauche, on constate que la malade peut sans peine vaincre une résistance modérée; mais si, pendant cet essai, la main droite embrasse la masse musculaire du triceps, elle sent que celle-ci se contracte bien peu, alors qu'au contraire la palpation du long péronier latéral accuse manifestement des contractions pendant cette épreuve. D'ailleurs, si, d'autre part, on prend entre les doigts le fragment supérieur du calcanéum et le tendon d'Achille, on constate qu'ils restent absolument immobiles quand la malade abaisse la pointe du pied auquel résiste la main gauche. On peut conclure de tout ceci que ces mouvements d'extension sont dus incontestablement, pour leur plus

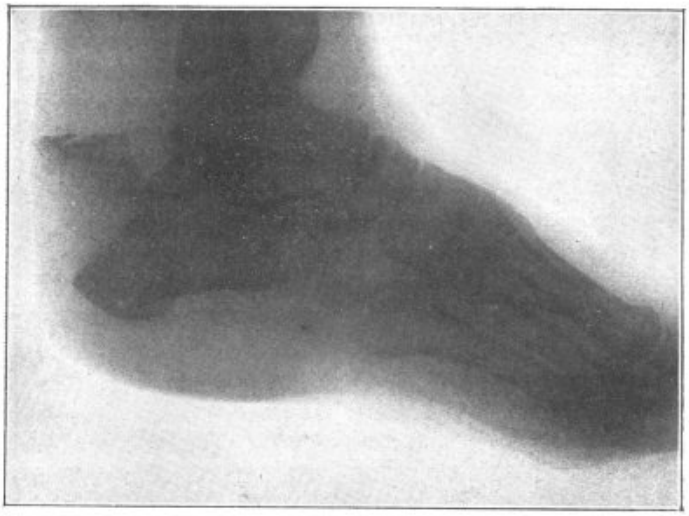

large part au moins, à la contraction synergique du long péronier latéral et du jambier postérieur.

Le diagnostic de « fracture par arrachement » est indiscutable; sans doute, c'est en résistant à la chute que la fracture s'est produite; la malade n'a pas perçu de craquement et peut difficilement préciser les circonstances mêmes de l'accident.

On la fait transporter au laboratoire de radiographie de Saint-Antoine, et le Dr Leray nous adresse de fort belles épreuves confirmant le diagnostic clinique : comme on peut le voir, un fragment cunéiforme atteignant presque le niveau supérieur de l'os par sa pointe a basculé en haut et sa base effleure la peau en arrière.

On décide de faire une réduction sanglante.

Le 28 octobre 1907, *opération* sous anesthésie lombaire de stovaïne Billon à 1/10 (6 centigr.).

Après désinfection soigneuse de la région (la phlyctène est forcément crevée au cours du lavage), on pratique une incision en U dont la branche horizontale vient jusqu'à 1 centimètre de la plante et dont les

deux jambages verticaux embrassent le foyer de la fracture. Le lambeau supérieur est relevé ; en le libérant, on ne tarde pas à tomber sur le foyer de la fracture ; on évacue quelques caillots sanguins et, après nettoyage soigneux à la compresse sèche du foyer de fracture, on constate que le fragment supérieur est réductible dans sa position normale ; un fil de bronze est alors passé autour du calcanéum, prenant çà et là dans la doublure fibro-périostique de l'os ; dans l'ensemble, c'est un cerclage métallique situé dans un plan oblique en bas et en arrière que forme le fil de bronze, qui est serré fortement pendant que l'aide assure



la coaptation des deux fragments en appuyant d'une main sur le fragment supérieur, en portant avec l'autre main le pied dans l'extension extrême. Après la ligature de quelques vaisseaux, on suture les téguments au catgut afin de pouvoir laisser la plaie immobile et sans renouveler son pansement sous un plâtre.

Celui-ci est immédiatement appliqué, le pied étant toujours maintenu dans l'extension forcée.

Suites normales les premiers jours.

Vers le dixième jour, petite élévation de température ; la malade tousse un peu et a quelque oppression pour respirer ; à l'auscultation, on note des râles congestifs aux bases. On applique quelques ventouses et on prescrit une potion calmante. Le lendemain, quelques crachats hémoptoïques. La température reste aux environs de 38 degrés pen-

dant quelques jours. La malade a fait sans aucun doute *un petit foyer d'embolie pulmonaire*. Malheureusement, on n'a pas recherché en temps utile la lipurie pour voir si l'on avait affaire, comme cela est vraisemblable, à une embolie graisseuse.

Le vingt-cinquième jour, on enlève le plâtre; ce qui reste de catguts non éliminés est enlevé aux ciseaux; on laisse un petit pansement local, mais immédiatement on commence à masser le triceps.

Depuis, le massage a été régulièrement poursuivi; la plaie locale est entièrement guérie.

La malade est envoyée à nouveau à la radiographie; les nouvelles épreuves du Dr Leray montrent que la réduction est à peu près complète; il reste toutefois une petite encoche en arrière entre les deux fragments; il semble que le fil de bronze est légèrement glissé en bas.

Au point de vue fonctionnel, l'état est très satisfaisant; les mouvements sont normaux et ne sont pas douloureux.

La malade, qui a été massée, commence à marcher dans les premiers jours de décembre et sort dans un état absolument satisfaisant le 19 décembre 1907.

Perforation typhique de l'intestin grêle. Suture. Mort au neuvième jour.

M. P. Michaux. — J'apporte à la Société de Chirurgie les pièces d'une suture intestinale pour perforation typhoïde de l'intestin grêle dont je vous demanderai la permission de vous communiquer ultérieurement l'observation complète.

La perforation s'est produite dans la convalescence d'une fièvre typhoïde grave. Je l'ai suturée trois heures après sa production. Le malade s'est bien défendu pendant cinq ou six jours, puis il a fléchi peu à peu et a succombé au neuvième jour.

Vous pouvez constater sur cette pièce que malgré la précaution que j'avais prise de faire ma suture sur les parties saines de l'intestin, la perforation s'est reproduite ponctiforme comme dans le premier cas et a emporté le malade, malgré les adhérences qui fixaient l'anse grêle à la paroi, du fait d'une péritonite presque latente principalement localisée au petit bassin que j'avais cependant pris soin de drainer largement par deux tubes où nous avons fait régulièrement l'aspiration.

Le Secrétaire annuel,

Rigard.

Paris. — L. Marretheux, imprimeur, 1, rue Cassette.

SÉANCE DU 15 JANVIER 1908

Présidence de M. Nélaton.

Procès-verbal.

La rédaction du procès-verbal de la précédente séance est mise aux voix et adoptée.

Correspondance.

La correspondance comprend :

1° — Les journaux et publications périodiques de la dernière semaine.

2° — Une note de M. le Dr Maurice Hache (de Beyrouth), intitulée : *Influence de l'évidement large et précoce sur l'évolution de l'ostéomyélite aiguë.*

Renvoyé à une Commission, dont M. Villemin est nommé rapporteur.

3° — Un cas d'*ectopie testiculaire, torsion du cordon, sphacèle de testicule, pris pour une hernie inguinale étranglée*, par M. le Dr Bruch, chirurgien-chef du service de la maternité de l'Hôpital français à Tunis.

M. Routier, rapporteur.

Rapports.

Luxation double de l'astragale avec rotation sur place ; astragalectomie, par M. le Dr LAPEYRE (de Tours).

Rapport de M. A. BROCA.

On trouve dans le traité de Malgaigne quatre observations — dues à Laumonier, Denonvilliers, Thierry et Foucher, — d'un déplacement rare, « étrange » où l'astragale, luxé dans ses deux articulations, supérieure et inférieure, subit une rotation sur place. A ces faits — dont les auteurs des articles correspondants dans nos grands traités classiques n'ont pas allongé la liste, — M. Lapeyre en ajoute un où l'astragale, ainsi devenu exactement transversal, avait subi une rotation en dedans d'un quart de cercle autour de son axe vertical. De ce petit nombre de cas, et de leur ancienneté, résulte que, depuis Malgaigne, on n'a donné de cette lésion qu'une description clinique assez peu précise : et, d'après Malgaigne, le diagnostic est impossible lorsque la tête de l'astragale ne fait pas saillie à travers une plaie des téguments. Or, chez le malade de M. Lapeyre, une déformation énorme et typique permet d'établir sans peine le diagnostic de la rotation.

Le malade est un homme de quarante ans, qui fut admis le 10 septembre 1907, à l'hôpital de Tours, quelques heures après une chute d'une hauteur de 4 mètres; la chute eut lieu sur les pieds réunis, puis le corps se renversa sur le côté, les jambes restant pliées sous le tronc. Le blessé ne put se relever en raison de la souffrance ressentie dans le pied droit; un médecin diagnostiqua une luxation et tenta sans succès de la réduire.

Le pied, dans son ensemble, était transporté en dedans, la malléole externe saillante au dehors menaçait la peau, tandis que la malléole interne était débordée par le pied en dedans; un « coup de hache » existait à la face interne de la jambe, à 6 centimètres environ au-dessous de la pointe de la malléole. Le pied est en outre porté en arrière, et le talon fait une saillie notable.

Au premier abord, on pourrait songer à une fracture du tibia avec arrachement de la pointe de la malléole externe, quelque chose de comparable, à l'envers, à une fracture de Dupuytren. Mais au-dessous des malléoles on sentait à la palpation une saillie transversale, facilement reconnue par l'astragale, dont la tête soulevait, en dedans et au-dessous de la malléole interne, la peau prête à être perforée. Calcanéum et scaphoïde étaient restés en place. De cette position transversale de l'astragale résultait un diastasis très marqué de la mortaise

tibiotarsienne. Les os de la jambe n'étaient pas fracturés, cliniquement au moins, car il n'est pas fait mention de radiographie.

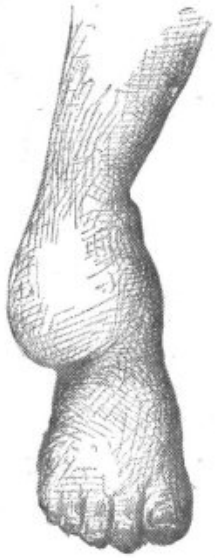

Fig. 1. — Déformation vue de face.

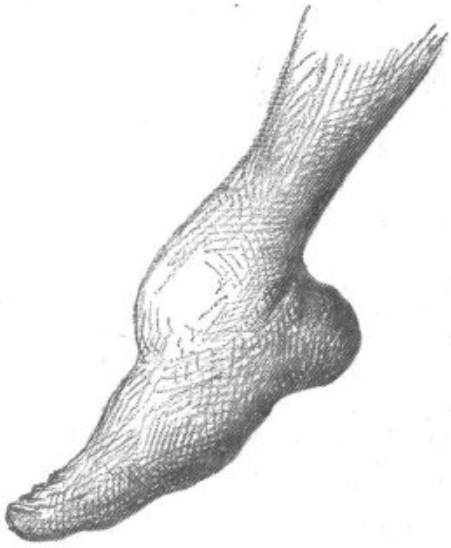

Fig. 2. — Déformation vue de profil. Côté interne.



Fig. 3. — Aspect vu de profil. Côté externe.

Le 12 septembre, M. Lapeyre fit une tentative infructueuse de réduction et, séance tenante, il pratiqua l'astragalectomie, par une incision

externe, recourbée en dedans de façon à suivre l'astragale déplacé. L'état constaté était exactement celui qui avait été diagnostiqué. L'astragale — qu'il avait été impossible, après incision, de réduire — ne tenait plus au calcanéum et aux os de la jambe que par quelques fibres ligamenteuses postérieures. Un appareil plâtré fut mis pendant une quinzaine de jours, et le 31 octobre l'opéré quittait l'hôpital, marchant bien, avec une néarthose solide, malgré un élargissement persistant de la mortaise.

Cette observation est donc un exemple de rotation pure en dedans. Il est à remarquer que, parmi les quatre cas réunis par Malgaigne, dans celui de Denonvilliers il y a fracture concomitante du col ; dans celui de Thierry, à la rotation en dedans et en arrière s'associait un renversement en dedans. Comme le cas de M. Laumonier remonte à 1790 et que celui de Foucher, anatomiquement identique, concerne une vielle luxation trouvée à l'autopsie, on conçoit l'intérêt de la description clinique que nous donne M. Lapeyre d'après un cas récent, où le diagnostic exact a été possible.

Je crois inutile de revenir sur la question, aujourd'hui jugée, des excellents résultats fonctionnels fournis par l'astragalectomie.

Je vous propose d'adresser nos remerciements à M. Lapeyre, et de déposer son Mémoire dans nos archives.

Prostatectomie hypogastrique en deux temps, par M. le Dr Mesley, de Gijon (Espagne).

Rapport par M. F. LEGUEU.

Nous avons reçu en juin dernier une observation de M. le Dr Mesley, ayant trait à une prostatectomie en deux temps.

Je résume d'abord son observation, en soulignant les points qui me paraissent les plus importants.

Il s'agit d'un malade de soixante-sept ans, qui était depuis longtemps en état de rétention incomplète sans distension. Les urines étaient troubles, la prostate très grosse, et, malgré que la sonde passât facilement, M. Mesley se décide pour une prostatectomie hypogastrique.

L'opération a lieu le 28 mai 1907. Mais le chloroforme est mal supporté, et le malade, qui est adipeux, se congestionne ; on doit diminuer l'inclinaison du plan incliné ; à l'incision, la paroi veineuse est fortement congestionnée, les veines dilatées. Toute la

région saigne abondamment, et ici je cite textuellement : « La paroi vésicale très épaisse saigne à son tour. Comptant que la vessie, une fois vide, se décongestionnera, j'attends quelques instants : l'hémorragie diminue à peine. La paroi abdominale étant très forte et adipeuse, et la vessie très friable, je ne puis explorer le bas-fond ; d'ailleurs, le sang aveugle la plaie, étant donnée la position presque horizontale qui ne permet pas l'écoulement spontané. L'exploration digitale, aidée d'un doigt rectal ganté, reconnaît une paroi à colonnes, deux gros lobes latéraux, et un lobe médian presque pédiculé qui fait clapet sur le méat interne. Cette exploration, bien que faite sans brutalité, remplit la vessie d'un flot de sang. »

Effrayé par cette hémorragie, notre confrère renonce à pratiquer dans cette séance la prostatectomie; il fait la cystostomie sus-pubienne en abouchant la vessie à la peau, il laisse dans la vessie un gros drain.

Six jours après, le malade est endormi au chloroforme, la plaie est réouverte et la prostatectomie est pratiquée; la prostate, qui pesait 95 grammes, est enlevée en trois morceaux. Le malade guérit.

Avec intention, je laisse de côté les détails qui n'ont pas trait au point spécial sur lequel M. Mesley attire notre attention et sollicite notre avis. Ici la prostatectomie en deux temps a été basée exclusivement sur l'hémorragie; cette conduite est-elle à recommander ?

Pour ce cas particulier d'hémorragie, je réponds : Non. M. Mesley a guéri son malade, et par conséquent il a bien fait. Mais il n'est pas prouvé qu'en procédant autrement, il ne l'aurait pas guéri. Il est tombé sur un mauvais malade, sur une chloroformisation difficile : la congestion asphyxique faisait saigner tous les vaisseaux, et peut-être qu'en laissant un peu le malade se réveiller on eût diminué la congestion et le saignement.

Une fois la vessie ouverte, on voit souvent des prostates saillantes comme celle-ci, qui saignent en nappe, partout, de leur surface vascularisée. Ce saignement n'est point dangereux, et par ailleurs il trouble peu une opération dans laquelle le propre est de ne rien voir, et il s'arrête très bien et très vite lorsque la prostate est enlevée et la loge prostatique au besoin tamponnée.

Aussi bien, je ne pense pas que pour l'hémorragie la séparation en deux temps de la prostatectomie soit autre chose qu'une mesure tout exceptionnelle et à ne pas recommander.

Mais il en est tout autrement lorsqu'on se place sur le terrain de l'infection. Chez les infectés, cette prostatectomie en deux temps est une mesure très sage lorsqu'elle s'adresse à des individus en

état de fièvre, avec mauvais état général. Dans ces conditions, la prostatectomie périnéale était encore possible parce qu'elle était une opération de drainage et de drainage déclive. Mais actuellement que la prostatectomie périnéale perd chaque jour du terrain, alors que tous les chirurgiens adoptent presque exclusivement la voie haute, ils s'exposeraient à des désastres s'ils abordaient par cette voie les foyers de pleine virulence auxquels je fais allusion. Aussi la prostatectomie en deux temps est-elle née comme un moyen terme, qui permet par une cystostomie préalable de diminuer l'infection et d'opérer avec sécurité. Audry est, je pense, le premier qui ait de la sorte fait précéder la prostatectomie de la cystostomie. Delanglade aussi l'a fait dans les mêmes conditions, et Carlier, Pauchet, Escat rapportaient au dernier Congrès d'urologie des observations de malades très infectés, qu'ils avaient pu ainsi, par une voie détournée et habile, améliorer à ce point que la prostatectomie pouvait être chez eux pratiquée avec la sécurité habituelle. Cette mesure est donc tout à fait recommandable à ce point de vue.

Je vous propose, messieurs, d'adresser nos remerciements à M. le Dr Mesley.

Hydronéphrose intermittente par kyste hydatique du rein gauche. Néphrotomie lombaire avec suture du rein et drainage. Guérison, par M. Pfihl, médecin en chef de la marine.

Rapport par M. BAZY.

M. Pfihl, médecin en chef de la marine à Brest, nous a envoyé une intéressante observation de kyste hydatique du rein ayant déterminé des crises d'hydronéphrose intermittente.

Elle se rapporte à un homme de trente-huit ans, adjudant d'artillerie coloniale, entré à l'hôpital de Brest le 9 avril dernier.

Il souffre de coliques néphrétiques depuis une dizaine d'années. Pendant l'accès, les urines se suppriment et il s'aperçoit qu'une tumeur se développe dans l'hypocondre gauche. Quand la crise est terminée, il urine abondamment et la tumeur disparaît.

« On ne saurait mieux, dit M. Pfihl, décrire un crise d'hydronéphrose intermittente. »

La cause est facile à trouver : car, après chaque crise le malade

rend, en urinant, un ou plusieurs globules mous de la grosseur d'un petit pois.

Après les deux crises douloureuses auxquelles assiste notre confrère, le malade a rendu une première fois un calcul du volume d'un pépin de raisin. Ce calcul était formé par du carbonate et du phosphate de chaux : il était creux et l'intérieur était rempli par du mucus gélatineux dans lequel on a trouvé les crochets caractéristiques. Une deuxième fois, il a rendu une vésicule molle ressemblant à un grain de raisin vide et dans laquelle on a trouvé aussi des crochets.

Pendant l'accès, on trouvait dans l'hypocondre gauche une tumeur rénitente très douloureuse, sans frémissement hydatique, mesurant $0^{m},28$ dans le sens transversal et $0^{m},15$ dans le sens vertical.

L'indication opératoire était nette.

M. Pfihl propose une intervention, qui est rapidement acceptée.

L'urine contient du pus, mais l'analyse donne des résultats satisfaisants, quoique l'analyse du sang indique une anémie assez forte, avec une hyperleucocytose assez prononcée.

L'épreuve du bleu de méthylène donne des résultats satisfaisants.

M. Pfihl veut aussi essayer la division intra-vésicale des urines : « Le diviseur de Luys, dit-il, est facilement introduit dans la vessie, mais le malade a failli avoir une syncope au moment où on s'apprêtait à l'ouvrir. » Et notre confrère a jugé inutile d'insister.

L'opération, faite le 4 mai dernier, a permis de constater que le kyste faisait saillie à la surface du rein, au niveau de son extrémité inférieure.

C'est là qu'on fait d'abord une ponction à la seringue de Pravaz, qui retire du liquide eau de roche, puis après avoir bien protégé les parties voisines avec des compresses formolées à 1 p. 1000, on fait une incision par laquelle sort d'abord 150 grammes environ de liquide et une quantité énorme de vésicules filles de toutes dimensions, depuis celles d'un œuf de pigeon jusqu'à celles d'un grain de millet.

Le doigt introduit dans la poche pénètre dans le bassinet, d'où il retire encore des vésicules, puis on fait une injection d'eau formolée qu'on laisse séjourner dans la poche cinq minutes.

« La membrane fertile est alors enlevée à peu près entièrement, sauf en quelques points où elle adhère trop fortement au tissu du rein, qui saigne dans les tentatives d'extraction. »

Deux drains sont poussés à frottement jusque dans le bassinet et le tissu du rein rapproché par deux points de fort catgut.

Suture au catgut des muscles.

Suture de la peau au crin de Florence.

L'urine rendue après l'opération n'a jamais contenu de sang : dans la première miction après l'opération, on trouve une quinzaine de vésicules flétries, le lendemain l'urine en contient encore une dizaine, puis on n'en trouve plus.

Les premiers jours le pansement a été abondamment mouillé par l'urine : peu à peu le malade a été de moins en moins mouillé. Le douzième jour, il a pu se lever. Il conserve toutefois une fistule urinaire jusqu'au 13 juin. Ce jour-là, il expulse une grosse hydatide flétrie. A partir de ce moment, le pansement est sec et la fistule se cicatrise assez vite pour que le 22 juin il puisse quitter l'hôpital, complètement guéri.

M. Pfihl fait suivre son observation de quelques réflexions sur le meilleur mode opératoire à employer en pareil cas, et il pense qu'il a employé le meilleur : c'est-à-dire qu'il a fait une simple néphrotomie.

Le bon résultat qu'il a obtenu justifie sa manière de faire.

M. Pfihl signale la rareté des kystes hydatiques du rein : sur 100 kystes, on n'en rencontre guère que 5 ou 6 dans le rein.

115 cas sur 2.111, d'après Houzel.
30 — sur 566, d'après Davaine.
80 — sur 983, d'après Neisser.

Le Dr Victor Nicaise, dans sa thèse et dans des recherches postérieures à sa thèse, a recueilli 382 observations de kyste hydatique du rein.

D'après les indications qu'il m'a fournies, on voit que sur ces 382 cas, il y a :

172 cas sans intervention.
210 — avec intervention.

Dans les cas sans intervention, l'ouverture du kyste dans le bassinet s'est produite une fois sur trois.

Dans les cas où on est intervenu, cette complication n'est survenue qu'une fois sur sept.

Toutes les fois qu'il y a rupture du kyste, il y a des coliques néphrétiques.

D'après Victor Nicaise, l'hydronéphrose se rencontre très rarement dans les kystes hydatiques du rein, car il n'en a signalé que deux cas, et encore l'un n'est-il pas très authentique.

L'hydronéphrose intermittente, d'après Victor Nicaise, n'avait pas été signalée.

J'ai cependant indiqué la possibilité de son existence dans

ces cas (Hydronéphrose intermittente, pathogénie et physiologie pathologique. *Ann. gén. urinaires*, 15 octobre 1907), puisqu'un hydatide peut boucher l'uretère et amener la rétention de l'urine dans le rein. C'est ce qu'a admis dans son cas M. Pfihl, quoiqu'il ne l'ait pas démontré et qu'il ne nous ait pas signalé les différences du volume du rein en état de crise douloureuse et en l'absence de crises.

Tous ces points sont intéressants, mais il en est un à mon avis qui l'est davantage, c'est celui de la nécessité de la séparation de l'urine des deux reins dans les cas analogues à celui-ci.

M. Pfihl nous dit qu'il a essayé de faire la séparation de l'urine des deux reins avec le séparateur de Luys : il n'a pas pu le faire, parce que le malade a eu une menace de syncope ; il s'en est passé et a procédé quand même à l'opération. Nous devons le remercier de la bonne foi avec laquelle il nous raconte tout ce qu'il a fait. Mais il me permettra de lui dire qu'il aurait pu tout aussi bien ne pas faire de séparation, et ce n'est pas moi qui le lui aurais reproché, car, de deux choses l'une : ou cette séparation n'est pas nécessaire ou elle l'est ; si elle n'est pas nécessaire, il était inutile de la tenter et d'imposer à un malade des souffrances capables de lui donner une lipothymie ; si elle était nécessaire pour l'opération, puisqu'on n'a pas pu la réussir, il ne fallait pas faire l'opération.

En fait, elle n'était nullement nécessaire, il s'agissait tout simplement de traiter un kyste hydatique du rein, et non de faire une néphrectomie ou même une simple néphrotomie. On ouvre le kyste, on enlève une plus ou moins grande étendue de la poche adventice et c'est tout. Que le kyste siégeât dans le rein ou ailleurs, peu importait Si, le rein sous les yeux on avait dû faire la néphrectomie, c'est que le rein n'eût rien valu, et alors encore la séparation de l'urine des deux reins était inutile.

De l'abus des explorations instrumentales.

Je serais mal venu à médire de l'exploration instrumentale de l'appareil urinaire, puisque seule elle nous permet de diagnostiquer à coup sûr certaines tumeurs de la vessie, les plus intéressantes, et de les opérer. On me concédera que j'ai le droit d'avoir quelque faiblesse pour les interventions dans les tumeurs de la vessie ; mais réellement je suis sûr qu'on abuse de ces explorations instrumentales.

Un malade a un peu de sang ou de pus dans l'urine, on ne se donne pas la peine d'étudier les symptômes pour faire un diagnostic ; on vous dira : il faut mettre un cystoscope dans la vessie.

Je n'exagère rien. Vous pouvez lire dans un des derniers numéros des *Annales des maladies urinaires* (Journal de Delefosse) la phrase suivante (il est vrai qu'elle émane d'un inventeur de cystoscope) :

« Le patient accuse les symptômes d'une cystite : nous recueil-« lons soigneusement les antécédents, analysons ses urines trou-« bles, quelque peu sanguinolentes, et ces dernières ne nous per-« mettent pas de formuler un diagnostic précis. Nous nous déci-« dons à faire un examen cystoscopique. »

C'est le cystoscope qui va faire le diagnostic, l'analyse des symptômes n'existe plus.

Cet abus de l'instrumentation ne va pas sans inconvénient :

1° C'est ainsi que je lisais dernièrement des observations où on avait fait la séparation de l'urine des deux reins, avant de faire une opération anaplastique sur l'uretère à sa partie supérieure. Après l'opération, une au moins des malades a eu une violente cystite. Or, dans ces cas la séparation était inutile : puisqu'on faisait une opération sur le rein, on allait le voir, juger par conséquent de sa valeur ; on eût pu se passer d'un cathétérisme urétéral, éviter la cystite qui paraît avoir été la conséquence de la manœuvre intravésicale des instruments.

Voici un autre exemple :

2° Un peu avant mes vacances, je suis appelé à voir une dame dont l'histoire est lamentable.

Atteinte de fièvre typhoïde grave, elle a dans sa convalescence une angiocholite avec cholécystite pour laquelle un de nos maîtres a dû faire une cholécystostomie. Les suites de cette opération étaient bonnes, quand elle est prise d'accidents rappelant ceux de la cystite ; son état devient à nouveau assez sérieux pour qu'on ait cru à de la tuberculose urinaire.

Ce diagnostic n'avait rien d'extraordinaire, cette malade ayant été assez affaiblie pour que la tuberculose pût facilement l'envahir.

Appelé à la voir, je diagnostique une pyélite bilatérale vulgaire, non tuberculeuse.

Sous l'influence d'un traitement approprié, les urines, qui étaient très purulentes, s'améliorent au point que l'urine de beaucoup de mictions était absolument privée de pus.

Sur ces entrefaites je m'absente ; je la revois après plus d'un mois d'absence, je trouve la situation considérablement aggravée. Du pus était revenu en quantité considérable, le rein gauche était gros et douloureux, ce qu'il n'était pas lors de mon premier examen.

Que s'était-il passé ? Un chirurgien appelé en mon absence avait fait le cathétérisme de l'uretère gauche, et la malade avait

rendu du sang pendant trois jours. C'est après cette opération que le rein cathétérisé était devenu gros, et le pus revenu abondant.

Simple coïncidence, dira-t-on? Je veux bien le croire, mais coïncidence fâcheuse, et qui ressemble à l'effet d'une cause.

Quel besoin y avait-il de faire le cathétérisme des uretères dans un cas comme celui-là ? J'en suis encore à me le demander.

3° Je viens de voir, avec le Dr Baudot, un malade à qui l'on a fait, en Égypte, une néphrotomie pour une pyonéphrose droite qui contenait environ 6 à 800 grammes de pus ; je laisse à penser ce que doit valoir un rein d'où on retire 6 à 800 grammes de pus.

Il conserve une fistule lombaire : il vient en France pour se faire guérir de sa fistule. Il voit un chirurgien qui se fait assister d'un spécialiste des voies urinaires. On lui fait, à deux reprises, le cathétérisme de l'uretère droit, ce qui aurait permis de constater que l'uretère est oblitéré à 2 centimètres du bassinet. On lui pratique alors une opération par voie lombaire, et on lui aurait trouvé un bassinet ossifié et trop adhérent pour l'enlever. Du reste, comme on n'a pas pu faire la séparation de l'urine des deux reins, on *juge imprudent* d'enlever ce rein. Oui ! on n'enlève pas un rein qui a contenu 800 grammes de pus et dont le bassinet est ossifié ; mais ceci n'est rien.

La fistule lombaire ne donne guère que du pus. Or, avant de le débarrasser de cette fistule, on veut lui faire :

1° Une analyse d'urine ;

2° La radiographie ;

3° Le cathétérisme de l'uretère gauche, c'est-à-dire du seul rein qui fonctionne, et c'est dans ces conditions que le Dr Baudot et le malade viennent me demander mon avis.

Analyse d'urine et radiographie tant qu'on voudra, répondis-je, mais cathétérisme de l'uretère du seul rein qui sécrète, je déclare que j'y suis complètement opposé. Et je suis bien persuadé que vous serez tous ici de mon avis.

Quoi ! on veut cathétériser l'uretère d'un rein quand ce rein est le seul à sécréter, et on n'a pas enlevé un rein dont le bassinet est ossifié et qui a contenu 800 grammes de pus, parce qu'on ne connaît pas la valeur fonctionnelle de l'autre, et, pour connaître cette valeur fonctionnelle, on veut faire le cathétérisme de son uretère, alors qu'il serait si simple de recueillir cette urine au méat urinaire, c'est-à-dire dans un vase? J'avoue ne pas comprendre.

Au reste, le malade est aussi de mon avis, car il a gardé un trop mauvais souvenir du cathétérisme antécédent.

Ainsi, on a fait courir à un malade tous les dangers de deux opérations (je parle du cathétérisme urétéral et de la tentative opératoire sur le rein), sans qu'il en ait recueilli le plus petit

bénéfice, et on veut lui faire courir encore les dangers d'un cathétérisme urétéral, en faisant passer un cathéter ou dans une vessie qui est peut-être infectée, ou dans un uretère qui l'est aussi, et dans lequel seul coule de l'urine, car le malade rend de l'urine légèrement trouble.

Je ne saurais trop m'élever contre ces abus du cathétérisme.

Sous prétexte de chirurgie scientifique, on donne tous les jours des crocs-en-jambe au bon sens. En réalité, les indications du cathétérisme urétéral, et, d'une manière générale, de la séparation de l'urine des deux reins, sont rares.

a) Ces jours derniers, je le démontrais encore à mes élèves à propos d'un cas de calcul rénal que j'ai enlevé par néphrolithotomie.

Il s'agit d'un jeune homme de trente-trois ans, venu me consulter en juin dernier, souffrant de son rein droit. Il n'en souffrait qu'au réveil et était un peu soulagé par son premier déjeuner; la matinée se passait avec des souffrances ou de la gêne, et ce n'est que dans l'après-midi qu'il ne souffrait plus; il pouvait alors se livrer à ses occupations.

Ce jeune homme avait fait, il y a seize ans, une chute à la suite de laquelle il urina du sang pendant quinze à vingt jours. Il souffrit ensuite dans le rein droit pendant deux à trois mois, puis ne sentit plus rien.

Il y a dix ans, chute d'une hauteur de 10 à 12 mètres à la suite de laquelle il se cassa la colonne vertébrale; et, de fait, il présente une voussure de la colonne lombaire, et sur une épreuve radiographique, on voit un cal latéral entre la 1re et la 2e lombaires, et un cal médian entre la 2e et la 3e.

Il souffre de son rein droit, du flanc droit, très exactement depuis cinq à six ans, avec la modalité que j'ai indiquée.

Quoique les conditions de l'apparition de la douleur fussent tout opposées à celles que détermine un calcul du rein, je lui demandai de se faire radiographier. Il me répondit que la radiographie avait été faite à Marseille et à Alger, et qu'elle était négative : de fait, elle l'était, ou mieux elle paraissait l'être.

En raison du traumatisme antécédent, je diagnostiquai néphrite avec périnéphrite douloureuse, et j'envoyai ce diagnostic au Dr Lebar qui m'avait adressé le malade, et proposai la décapsulation et la libération des adhérences.

Ce malade repartit pour Marseille : là il alla voir mon élève et ami le Dr Imbert, qui jugea utile de faire le cathétérisme de l'uretère droit, et il dut le *faire sous chloroforme*; remarquez : *sous chloroforme*.

Quelque incomplets qu'ils soient, j'en indique les résultats :

Rein droit (malade) . . .	0 gr. 56	d'urée par litre.
— gauche	3 gr. 76	—

J'ai demandé des renseignements complémentaires sur la quantité d'urine émise et sur le temps de l'expérience. On a répondu : 15 à 20 centimètres cubes pendant 15 à 20 minutes.

Je ne sais pas quelle conclusion il faut tirer de cette analyse ; mais j'avoue franchement qu'elle ne m'eût pas suffi à me guider beaucoup, et, dans tous les cas, elle ne m'aurait pas beaucoup engagé à intervenir, s'il fallait tenir compte de l'urée éliminée.

Bien autrement importante était à mon avis l'indication opératoire tirée de la douleur. Celle-là me forçait à agir sans que j'eusse à me préoccuper d'autre chose que de l'état général du malade et de savoir si celui-ci ne créait pas de contre-indication. Peu importait qu'il y eût une différence dans la puissance éliminatrice passagère de chaque rein pour l'urée, et j'estime que pour obtenir un aussi faible résultat que celui qu'a donné le cathétérisme urétéral, il était inutile de soumettre un malade aux ennuis et, disons le mot, aux aléas d'une chloroformisation.

Ce malade est revenu me voir il y a quelque temps ; mais, avant de l'opérer, je l'ai fait à nouveau radiographier par le Dr Krouchkoll à Beaujon. Or, nous avons vu au niveau du rein une tache qui nous indiquait la présence d'un calcul. Pour plus de sécurité, je l'ai fait radiographier à nouveau : même tache au même point ; je l'aurais fait radiographier tant qu'on aurait voulu, la radiographie n'étant une opération ni douloureuse ni dangereuse. Toutefois je l'ai fait une troisième fois, et toujours la même tache dans le même point. Cette tache existait aussi dans une des radiographies de province ; mais elle était trop faible pour être vue.

L'existence de cette tache et par suite de ce calcul n'a pu que me confirmer dans ma décision d'intervenir ; mais je n'avais pas eu besoin de la radiographie pour la prendre, car je l'avais prise quoiqu'on m'eût dit et que j'eusse vu sur des clichés que cette radiographie était négative.

Et j'ai trouvé le calcul, et j'ai trouvé aussi la sclérose rénale et périnéale ; le calcul se trouvait en partie dans du tissu fibreux de cicatrice, en partie dans le rein, mon opération me permettant de confirmer le diagnostic de néphrite et périnéphrite douloureuse que j'avais porté.

Je pourrais vous citer le cas d'une femme à qui on à fait une opération anaplastique de l'extrémité supérieure de l'uretère *après cathétérisme* de cet uretère, ce qui ne l'a pas empêché de suc-

comber à des phénomènes d'anurie vers le sixième jour, au dire de l'un des médecins qui l'ont soignée et de qui je tiens le fait.

Voici encore d'autres exemples.

b) Une jeune femme de trente et un ans, Mme P..., m'est envoyée par le Dr Millon pour une suppuration urinaire. Cette femme avait eu à plusieurs reprises des crises douloureuses dans l'hypocondre gauche et, en juillet dernier, on s'aperçut qu'elle avait de l'albumine dans l'urine, puis on y trouva du pus.

Depuis quelques jours apparaît une douleur lombaire qui empêche de mettre facilement un corset, et qui s'aggrave par la marche.

L'urine est très trouble, et la malade urine *deux fois* le jour et *deux fois* la nuit.

Le rein descend au niveau de l'ombilic, il paraît plus abaissé que gros. Par le toucher vaginal, l'uretère est gros et dur, mais régulier.

Rien à droite.

Je diagnostique une pyélonéphrite probablement tuberculeuse à gauche, avec intégrité du rein droit et propose la néphrectomie. A l'examen microscopique on trouve trois bacilles acido-résistants.

La malade est allée voir un autre chirurgien qui lui aurait fait la séparation de l'urine; mais elle n'a pu m'en fournir les résultats : elle sait seulement que du côté droit, c'est-à-dire du côté sain, l'urine était sanglante.

J'ai fait la néphrectomie. Je vous présente le rein, ou plutôt sa photographie en couleurs : il est à peu près complètement détruit, il est tuberculeux.

La malade est encore en traitement et en voie de guérison.

c) Le 13 décembre dernier, je suis appelé en consultation par mon ami le Dr Soulié pour voir une jeune femme de trente-trois ans qui a une hydronéphrose infectée.

Je vois, en effet, une femme très maigre qui a de l'urine brune teintée de sang avec une tumeur allant de l'hypocondre droit jusque dans la fosse iliaque, fluctuante *et flasque*.

Pas d'appétit, fièvre légère. La malade n'urine depuis plusieurs jours que 300 à 400 grammes d'urine.

On sent le rein gauche un peu gros, mais régulier. Le toucher vaginal ne donne rien, ni à gauche, ni à droite. Je propose la néphrectomie; le rein droit était trop manifestement malade et détruit pour qu'il fût encore utile et que tout le travail ne fût fait par le rein gauche.

J'ai donc fait la néphrectomie. Cette poche flasque contenait plus d'un litre de liquide hématique, le rein était détruit : il s'agissait d'une vraie hydronéphrose calculeuse; le calcul est, vous le

voyez, dans l'uretère, le bassinet n'existe pas à proprement parler, l'uretère se divise en quatre branches bien distinctes.

Le premier résultat de cette néphrectomie a été d'élever la quantité d'urine à 700 grammes la première fois, et, depuis, la quantité n'a fait qu'augmenter.

En revanche, je vais vous citer deux cas où j'ai cru utile et même nécessaire de faire le cathétérisme de l'uretère.

1° Dans un premier cas, il s'agissait d'une jeune femme de vingt et un ans, à qui un de mes amis avait enlevé un kyste intra-ligamenteux de l'ovaire gauche. Il avait dû laisser à cause d'un suintement léger de la plaie abdominale un drain, quand, au vingt-troisième jour, deux jours après un accès de fièvre, il voit couler par la plaie abdominale un liquide qu'il reconnaît bien vite être de l'urine.

Une injection de bleu de méthylène dans la vessie montre rapidement qu'il s'agit d'une fistule de l'uretère, et non d'une fistule de la vessie.

On peut recueillir séparément le liquide sortant par la fistule et celui qui est expulsé normalement, et on voit qu'ils n'ont pas la même composition chimique.

Mon ami me demande de venir voir la malade pour lui faire une opération anaplastique, si je la crois possible. Tout d'abord, avant de songer à une urétéro-cysto-néostomie, il aurait fallu savoir à quelle hauteur l'uretère était coupé. Or, rien dans l'acte opératoire ne pouvait faire supposer à quelle hauteur siégait la fistule.

S'il ne se fût pas agi d'une fistule abdominale, j'avoue que je n'aurais pas hésité à faire une laparotomie, puis à chercher l'uretère lésé et à me comporter suivant les indications, c'est-à-dire faire l'abouchement urétéro-vésical s'il eût été possible, ou bien refermer et enlever le rein; nous étions d'accord, mon confrère et moi, pour ne pas faire d'abouchement urétéro-intestinal, l'uretère et le rein étant légèrement infectés.

Mais une laparotomie dans ces conditions me parut une opération grave : il eût été difficile de se mettre à l'abri de l'infection partie de la fistule abdominale, et je résolus de demander au cathétérisme de l'uretère la solution de ce problème.

Et bien nous en prît.

Je fis d'abord la cystoscopie avec le cystoscope ordinaire. L'éclairage mauvais que j'eus me dissuada de faire le cathétérisme avec le cystoscope à cathétérisme urétéral. Je résolus de le faire avec le cystoscope à vision directe.

Pensant, comme l'opération qui avait été faite devait me le faire supposer, que c'était l'uretère gauche qui était atteint, je cherchai l'uretère gauche. Je le trouvai assez facilement et pus y

mettre une sonde qui s'enfonça très facilement. Deux hypothèses se présentèrent à notre esprit : ou il n'était pas lésé ou bien il ne s'agissait que d'une fistule latérale de l'uretère. Cette dernière hypothèse était peu admissible; il fallait donc que ce fût l'uretère droit qui fût lésé. Pour nous en assurer, séance tenante je cherchai l'uretère droit et, ayant trouvé son orifice, j'y enfonçai la sonde; elle s'arrêta à 9 centimètres de profondeur : c'était donc l'uretère droit qui était fistuleux.

Il fallait donc s'adresser à l'uretère droit, et par conséquent au rein droit.

Nous avons fait la néphrectomie droite. Aujourd'hui cette jeune malade est guérie.

Voici un autre cas.

Il s'agit de la femme d'un étudiant en médecine qui est allée consulter le Dr Coyon pour des troubles dyspeptiques, un affaiblissement général, de l'amaigrissement.

En l'examinant, on lui trouve un rein gros.

Ce rein descend jusque dans la fosse iliaque; il a le volume des deux poings; il est assez régulier, mais, chose remarquable, la tumeur est mobile d'avant en arrière et de haut en bas; l'urine est trouble et de plus il y a des signes d'urétérite et par conséquent de pyélite légère de l'autre côté, c'est-à-dire à droite.

Les caractères de la tumeur gauche feraient penser à un néoplasme; il faudrait admettre par conséquent une coïncidence d'un néoplasme avec une légère pyélite droite.

Pour lever les doutes, je fais la cystoscopie d'abord et puis le cathétérisme de l'uretère gauche.

L'introduction du cathéter dans l'uretère est un peu douloureux; or, par ce cathéter, il ne s'écoule que quelques gouttes de liquide épais contenant des leucocytes seulement; du côté droit de l'urine contenant un peu de mucus en suspension.

Il s'agit donc d'un rein probablement détruit par pyélonéphrite — rein fermé ou à peu près, — avec intégrité relative du rein droit.

Au fond, j'aurais pu me passer de cette exploration; la cystoscopie m'eût suffi à me démontrer la quasi-intégrité du rein droit et, au besoin même, les seuls signes physiques et fonctionnels.

Mais l'opération était facile chez la femme, et un léger doute persistant dans mon esprit je n'ai pas hésité à y recourir.

En réalité, la nécessité de ces explorations instrumentales dans un but thérapeutique ou diagnostique, s'impose très rarement pour qui veut bien observer.

Tout à l'heure, je vous disais que cette façon de poser des indications ou des contre-indications opératoires par des analyses

soi-disant savantes est un trompe-l'œil. Je vous ai cité un malade à qui on ne trouve que 3 gr. 76 d'urée d'un côté et 0 gr. 56 de l'autre. D'après cette analyse, on n'aurait pas dû l'opérer. Je l'opère et il est guéri. En voici une autre à qui l'un des protagonistes du cathétérisme urétéral fait une simple opération anaplastique, c'est-à-dire n'enlève rien, et qui succombe.

Il faut demander à la séparation de vous dire d'où vient le pus, d'où vient le sang; c'est assez, et c'est quelquefois beaucoup, et même tout.

En terminant, je vous propose d'adresser des remerciements à M. Pfihl et de vous souvenir de son nom, lors de l'élection des correspondants nationaux.

M. F. Legueu. — Il me semble que M. Bazy, avant de reproduire contre le cathétérisme de l'uretère les fortes attaques dont il conserve le monopole, avait parlé de kyste hydatique.

C'est à ce propos que je voudrais dire quelques mots d'un malade que j'ai opéré autrefois.

Il s'agit d'une réduction sans drainage d'un kyste volumineux du rein gauche, et qui était en communication avec l'uretère. Je m'étais demandé si cette communication n'entraînerait pas quelques inconvénients dans la suite. Il n'en fût rien.

J'ai revu ce malade l'année dernière, il était dans un très bon état. Depuis il est mort, mais d'une maladie intercurrente.

Depuis, j'ai opéré par la réduction sans drainage un autre kyste hydatique du rein : celui-ci n'était pas ouvert dans l'uretère et le diagnostic ne fut fait qu'au cours de la laparotomie exploratrice. Cette malade a guéri très simplement, et actuellement, un an après l'opération, elle est dans un très bon état.

Communication.

Un cas de résection du foie,

par M. J.-L. FAURE.

La très intéressante communication que notre collègue Michaux nous a faite dans une des dernières séances, m'engage à vous communiquer une observation et une pièce qui me paraissent présenter, au moins au point de vue technique, un intérêt plus considérable encore.

Il s'agit d'une dame D..., que j'ai vue en province pendant ces vacances. Elle présentait dans le flanc droit une tumeur mobile, et comme ladite tumeur s'accompagnait de phénomènes généraux de plus en plus inquiétants, je pensai à un néoplasme de l'intestin et je conseillai une intervention pensant faire une extirpation du néoplasme ou une entéro-anastomose, au cas où une ablation m'aurait paru impossible.

Elle vint donc à Paris, où je l'opérai le 3 octobre dernier.

Je fis dans le flanc droit, le long du bord externe du grand droit, une incision de 15 centimètres environ. Je vis immédiatement qu'il ne s'agissait pas d'une tumeur de l'intestin, qui était parfaitement sain. Je libérai l'épiploon qui adhérait à la tumeur, j'en réséquai une partie, et je vis alors qu'il s'agissait d'une tumeur de la vésicule biliaire ayant envahi le foie. Celui-ci était infiltré par un néoplasme de la grosseur d'une petite orange, mais qui donnait l'impression de s'être développé dans le foie uniquement par contiguïté. Ne trouvant ni ganglions, ni noyaux secondaires, je ne pus me décider à rentrer ce cancer dans le ventre, sans essayer quelque chose, et je me décidai à l'enlever.

En explorant la vésicule, je sentis des calculs dans son intérieur. Je l'incisai vers sa partie moyenne, en un point où elle était saine, et j'enlevai trois gros calculs ayant chacun un diamètre de 2 centimètres environ. Un calcul beaucoup plus petit, enchatonné dans le canal cystique et que je ne pus extraire, fut laissé en place.

Ceci fait, je sectionnai la vésicule vers sa partie moyenne, en tissu sain et, après avoir protégé les régions voisines avec des compresses, je me mis en devoir de réséquer le foie.

Le pédicule hépatique à sectionner pour passer en tissu sain avait environ 12 centimètres de longueur sur une épaisseur variant de 3 à 5 centimètres. Je commençai par enserrer dans une grosse soie plate le bord libre du foie, en dedans de la vésicule, sur une largeur de 2 centimètres environ, et j'eus soin de ne serrer cette soie que très modérément. Puis, traversant le foie avec une aiguille de Reverdin dans l'intérieur même de la zone déjà liée, à 2 ou 3 millimètres des bords de cette zone, je passai une autre soie que je fis repasser un peu plus loin à travers le foie, et je la serrai de même très modérément, constituant ainsi un deuxième pédicule empiétant sur le premier. Et je fis ainsi cinq ou six pédicules empiétant les uns sur les autres, jusqu'à ce que je fusse arrivé au niveau du bord externe du foie. Je sectionnai alors la tranche hépatique, en tissu sain. J'eus ainsi une section qui présentait environ 12 centimètres de longueur sur 3 à 5 de largeur. Quelques artérioles donnaient

du sang. J'y plaçai des pinces à demeure. Puis je fixai quelques-uns des chefs de mes soies hépatiques dans l'épaisseur de la paroi abdominale, de façon à ce que la tranche hépatique ne risquât pas de saigner dans le ventre.

De même je fixai la partie de la tranche correspondant à la face convexe du foie aux hèvres de la plaie abdominale, de façon à parer aux dangers d'hémorragie. Je plaçai alors un drain dans la vésicule, je tamponnai la tranche hépatique et je terminai mon opération.

Les suites en furent des plus simples. Il n'y eut aucun incident, et, vingt-huit jours après son opération, la malade rentrait chez elle et faisait sans encombre un voyage de 600 kilomètres.

La pièce enlevée comprend le fond de la vésicule biliaire adhérente à un gros noyau hépatique du volume d'une petite orange. Le section a passé en tissu sain, au moins en apparence.

L'examen histologique a démontré que le foie est tassé autour du néoplasme, mais sain. La tumeur est un épithélioma cylindrique, qui s'est développé évidemment au niveau du fond de la vésicule.

Un mois après son retour, la malade présente des signes manifestes de récidive, avec des phénomènes de cystite, de pyélonéphrite et d'urémie qui l'ont emporté le 10 janvier, trois mois après son opération.

Si je n'ai pu obtenir une guérison durable, cette opération n'en est pas moins satisfaisante au point de vue purement technique.

J'insiste sur la facilité de cette résection du foie, malgré la largeur relative du pédicule sectionné.

La suture que j'ai faite et qui d'ailleurs n'a rien d'original, et que j'ai vu faire moi-même par notre collègue Pauchet, me paraît cependant mériter votre attention.

Je n'ai pas cru devoir employer les sutures compliquées qui ont été décrites, et qui me paraissent plutôt destinées à créer des difficultés qu'à les atténuer. Les sutures simples au fil de soie ou au gros catgut empiétant les unes sur les autres me paraissent les meilleures et je crois qu'il y a un très gros intérêt à ne les serrer que modérément, de façon à pratiquer une hémostase suffisante sans cependant couper le tissu hépatique.

Je crois en outre que, dans des cas analogues, il est très prudent de fixer la tranche hépatique dans l'épaisseur de la paroi abdominale.

M. Monod. — Notre collègue M. Faure nous a dit qu'il n'avait pas employé dans son cas les procédés compliqués conseillés pour la suture du foie. Je ferai remarquer que ces procédés ont été

inventés parce que le tissu hépatique se coupe facilement sous la striction des fils. Je demanderai donc à M. Faure s'il n'y a rien eu de pareil chez sa malade, ou comment il a fait pour éviter cet incident.

M. J.-L. Faure. — Le tissu hépatique a résisté, ce que j'attribue à ce que j'ai employé des fils un peu gros et que je les ai peu serrés.

Présentations de malades.

Extirpation par la bouche d'un ganglion sus-hyoïdien tuberculeux.

M. H. Morestin. — J'ai présenté, il y a quelques mois, à la Société de Chirurgie, une jeune fille à laquelle j'avais pratiqué l'extirpation par la *voie buccale* d'un ganglion tuberculeux occupant la région sous-maxillaire. Je crois cette voie excellente, et ce matin même j'ai fait une opération identique. Mais on peut aller plus loin et enlever par la bouche des ganglions tuberculeux occupant la partie antérieure de la région sus-hyoïdienne. Le présent cas en est un exemple :

Mlle Béatrice X... est âgée de dix-huit ans. Elle est de petite taille, de santé très délicate, s'enrhume très facilement. Atteinte d'hypertrophie amygdalienne, elle a dû subir, il y a quelques années, l'ablation des amygdales. Depuis quatre ou cinq ans, elle porte au-dessous du menton une tumeur arrondie formant une saillie très disgracieuse, tumeur dont l'évolution a été indolente et extrêmement torpide. A la palpation, cette masse paraît bien circonscrite, mobile, du volume d'une noix, de consistance ferme. Elle est située sous les téguments, sans adhérence sérieuse avec le plan musculaire. Elle répond à l'espace interdigastrique antérieur; elle fait une saillie un peu plus forte à droite du plan médian, et repose sur la partie interne du ventre antérieur du digastrique droit.

La dentition est excellente, mais il y a du coryza chronique, et un peu de gonflement scrofuleux des deux lèvres, surtout de l'inférieure.

Le diagnostic d'adénite tuberculeuse chronique à forme lymphomateuse me parut évident.

Le 12 octobre 1907, je pratiquai l'extirpation de cette masse par la voie buccale. J'incisai la muqueuse du sillon gingivo-génien du côté droit, détachant les parties molles avec les ciseaux le

long de la branche horizontale du maxillaire, et cheminant dans le tissu cellulo-adipeux sous-cutané, j'arrivai au niveau de la tumeur, dont je reconnus avec l'index les connexions. Écartant fortement la joue avec un Farabeuf et repoussant la tumeur avec les doigts vers la plaie buccale, je pus, avec les ciseaux, isoler en partie cette tumeur, puis la soulever avec une curette ; m'aidant enfin de l'index introduit dans la plaie, je réussis à rompre ses dernières connexions et à la ramener en totalité.

Après avoir comprimé pendant quelques minutes les parois de l'excavation laissée par l'ablation du ganglion, pour arrêter le suintement sanguin, je suturai la plaie muqueuse avec de la soie fine, appliquai extérieurement un pansement doucement compressif et plaçai dans le sillon géno-gingival une mèche iodoformée.

Pendant les trois premiers jours les suites s'annoncèrent parfaites, bien que la palpation permit de reconnaître au-dessus de l'angle de la mâchoire un léger gonflement arrondi simulant une adénite; une assez forte irritation du pharynx à la suite de la chloroformisation pouvait expliquer un engorgement sous-maxillaire.

Mais le 16 octobre, la malade fut prise de fièvre vive, la température s'éleva à 40 degrés, en même temps que le gonflement de la région sous-maxillaire augmentait beaucoup, et que la peau devenait rouge.

Il n'y avait plus de doute sur l'existence d'une infection ayant provoqué une suppuration dans la région sous-maxillaire. Chose intéressante, il n'y avait ni gonflement, ni douleur dans l'endroit occupé primitivement par le ganglion que j'avais enlevé.

Je fis sauter la suture, rouvris la plaie, et introduisant une sonde canelée vers la partie postérieure de la région sous-maxillaire où était le maximum de la tuméfaction, de la rougeur et de la douleur, je donnai issue à une cuiller à café environ de pus fétide. Dès le lendemain, la température était revenue à la normale. Des pansements quotidiens furent faits par la bouche, et amenèrent la cicatrisation de la plaie, qui fut obtenue en une vingtaine de jours.

La guérison est demeurée parfaite, rien ne permet de soupçonner l'opération subie, et notre jeune malade est grandement heureuse d'être débarrassée, dans ces conditions, de sa difformité.

L'infection partielle de la plaie n'a compromis en rien le résultat. Je dirai même que cette complication, que j'ai d'abord déplorée, augmente l'intérêt de l'observation. Je pense, en effet, et ce cas peut servir de preuve à l'appui, qu'un grand nombre de suppurations chaudes sous-maxillaires, telles que celles consécutives

aux adéno-phlegmons, peuvent être avantageusement évacuées par la bouche pour éviter des cicatrices extérieures.

M. Quénu.— Il y a bien des années que j'ai présenté une jeune fille que j'avais opérée pour un kyste dermoïde profond du plancher de la bouche par la voie buccale avec réunion par première intention, mais je mettrais aux indications de cette thérapeutique deux conditions :

1° C'est que la lésion enlevée fût aseptique ou pût être enlevée comme une poche close ;

2° C'est que l'état de la bouche fût assez parfait (absence de carie, etc.) pour qu'on pût compter sur de bonnes suites.

Quant à opérer et enlever des lésions septiques par la bouche, je me refuse à suivre M. Morestin dans cette voie.

M. Morestin. — L'extirpation par la bouche des kystes dermoïdes du plancher est une toute autre question, et beaucoup de chirurgiens ont traité ainsi cette affection.

Il n'en va pas de même des ganglions tuberculeux, et l'opposition qui se manifeste en ce moment en est la preuve.

Aussi, je prends acte du refus de M. Quénu de me « suivre dans cette voie », que je crois excellente.

J'espère que votre conviction se fera peu à peu, et je suis décidé à vous apporter successivement les faits qui se présenteront dans ma pratique. Un grand nombre d'adénopathies bacillaires sus-hyoïdiennes peuvent être, je le répète, enlevées par la bouche dans des conditions parfaites, et, je le pense aussi, des suppurations chaudes sous-maxillaires peuvent être évacuées par cette voie avec succès. La malade actuelle en est une preuve.

M. Quénu. — M. Morestin s'étonne que nous n'adoptions pas d'emblée sa pratique. Mais c'est un droit, j'imagine, pour un membre de cette Société, de ne pas se laisser convaincre par un fait unique et de le dire. Je crois du reste être un assez bon interprète de la Société en émettant les critiques que je viens de faire.

M. Kirmisson se rallie à l'opinion de M. Quénu.

Lipomes molluscoïdes généralisés.

M. Paul Thiéry. — Mme Magdeleine R..., ménagère, âgée de soixante-douze ans, entre le 13 janvier 1908, salle Delessert. Ses

antécédents sont excellents. Réglée à dix-neuf ans, elle a eu sept enfants qu'elle a tous nourris (quatre sont morts de méningite). A atteint la ménopause à cinquante-trois ans.

La malade, qui présente une hernie de la ligne de Spiegel, et est entrée à l'hôpital pour un néoplasme sous-mammaire, offre un type curieux de lipomes molluscoïdes généralisés dont elle est affligée depuis une quarantaine d'années.

Sauf le visage, la plante des pieds et la paume des mains, la peau est couverte de tumeurs plus ou moins saillantes dont on peut évaluer le nombre à un millier.

Leur volume varie d'une tête d'épingle à celui d'une noisette, d'une noix et d'un œuf de poule. Quelques-unes, rares du reste, sont enchâssées dans le derme ; les autres sont arrondies, sessiles ; d'autres pédiculisées. La peau est à leur niveau normale ou rose ou présente de fines arborisations vasculaires. La plupart sont molles ; d'autres nettement lobulées. Rien à signaler du côté du système nerveux.

Ce cas n'offre qu'un intérêt anatomo-pathologique, car en dehors de quelques-unes de ces tumeurs qui offrent un certain volume et dont la malade, malgré son âge, demanderait à être débarrassée, il ne saurait être question de faire une intervention chirurgicale pour chacune de ces tumeurs, et je ne pense pas qu'un traitement médicamenteux pourrait être suivi d'un résultat quelconque.

M. Kirmisson croit qu'il s'agit de molluscum et non pas de lipome.

M. Hartmann s'élève contre le terme de lipomes multiples. Les tumeurs ressemblent à des molluscums ; comme quelques-unes sont sessiles, que de plus il existe une tumeur du sein, on peut se demander, si l'on n'est pas en présence d'une maladie de Recklinghausen.

M. Reynier s'associe aux remarques de M. Hartmann.

Actinomycose.

M. Rouvillois présente un malade atteint d'actinomycose sus-hyoïdienne médiane.

Présentations de pièces.

Très volumineuse tumeur utérine chez une jeune fille de dix-neuf ans. Ablation. Guérison.

M. E. Potherat. — La tumeur que je vous présente, messieurs, m'a paru mériter votre attention, par son volume, par les conditions de son évolution, par sa nature intime.

Cette tumeur, vous le voyez, a la forme d'un rein très volumineux, avec un bord convexe très arrondi, deux faces lisses et arrondies, deux extrémités ou pôles, et un bord interne excavé à son milieu, exactement à la manière du hile du rein. L'une des extrémités est régulièrement arrondie, l'autre est un peu irrégulière, polylobée, comme un rein embryonnaire. Pesée quelques minutes après son ablation, cette tumeur a accusé un poids de *9 kilogrammes*. A ce moment, elle mesurait dans son plus grand axe $0^m,30$, dans son axe transverse $0^m,25$ et $0^m,28$, et dans son épaisseur $0^m,13$ à $0^m,18$.

Cette tumeur siégeait dans le ventre d'une jeune fille de dix-neuf ans, qui m'avait été adressée à l'hôpital de Bon-Secours, par mon ancien condisciple et ami le Dr Maurice Thierry. Elle était disposée de telle façon que le grand axe de la tumeur, était par rapport à l'axe médian du corps, oblique de haut en bas, de gauche à droite. Le pôle inférieur, polylobé, s'engageait en partie dans l'excavation pelvienne ; le bord convexe était tourné à droite, le bord concave regardait à gauche; le hile répondait à peu près au bord interne de la fosse iliaque gauche.

Quand je vous aurai dit, messieurs, que la malade est de toute petite corpulence, de toute petite taille, paraissant plutôt avoir quatorze à quinze ans que dix-neuf ans, et d'un poids inférieur à 35 kilogrammes, vous comprendrez aisément que cette tumeur remplissait l'abdomen et le distendait au maximum. En fait, le ventre était monstrueux ; plus développé même que celui d'une femme à la fin de la grossesse, car la tuméfaction remontait presque sous le thorax, dont les côtes inférieures étaient soulevées. La peau était excessivement tendue ; il existait un peu d'œdème sous-ombilical et périmalléolaire. Le ventre partout extrêmement tendu, était mat partout à la percussion ; il n'y avait de sonorité qu'en deux points : en bas, dans la fosse iliaque gauche ; en haut, dans la région hépatique ; le foie paraissait avoir disparu ; sa matité avait fait place à un météorisme très net ; en fait, au cours de l'opération, nous avons pu constater que cet

organe était refoulé vers la gauche, et que les anses intestinales, refoulées de toutes parts, s'étaient réfugiées en grande partie dans l'hypocondre droit.

Au toucher vaginal, on sent l'utérus, haut situé, avec un col d'apparence normale, et un corps utérin, qui tantôt paraît s'élargir, se perdre dans une masse volumineuse, tantôt paraît relativement distinct. Les culs-de-sac vaginaux sont libres ; tout au fond du postérieur très haut, on sent une masse dure, immobile, qui n'était autre que le pôle inférieur de notre tumeur réniforme.

Le diagnostic était des plus difficiles et je ne pus, par avance, en porter d'autre que celui de tumeur solide en grande partie, avec quelques points paraissant moins fermes, presque fluctuants, sans que je pusse, chez cette petite enfant, dire de quelle nature serait cette tumeur : toutefois, mes craintes étaient que ce ne fût une tumeur maligne. L'évolution n'éclairait guère notre diagnostic.

Huit mois auparavant, alors que cette jeune fille était employée comme domestique, elle s'était sentie souffrante au moment de ses règles, qui s'étaient subitement arrêtées. A ce moment, son ventre devait déjà contenir une tumeur, car un médecin appelé, avait, nous dit-elle, laissé entendre qu'elle pouvait être enceinte, et elle était rentrée chez ses parents où elle avait reçu l'accueil que comportait sa situation qui paraissait d'autant plus certainement être intéressante, que les règles ne reparurent pas dans la suite et ne se montrèrent pas pendant ces huit derniers mois. Toutefois, cette grossesse durait vraiment trop, il fallut bien accepter l'opinion du Dr Thierry qui affirmait qu'il ne pouvait y avoir là une grossesse. On ne percevait d'ailleurs pas de mouvements fœtaux, on entendait de gros souffles, mais pas de battements du cœur d'un fœtus.

L'état général se maintient bon chez cette grêle personne, qui n'a toutefois jamais été malade ; elle mange assez bien, ses fonctions gastro-intestinales s'exécutent bien ; elle a maigri un peu, c'est tout ; mais elle est très gênée par la distension de son ventre et par le poids ; elle s'essouffle en marchant, et ne peut se livrer, pour ainsi dire, à aucun travail. Elle désire vivement être opérée et débarrassée de son fardeau.

Après l'avoir tenue pendant quinze jours en observation, je l'opérai le 21 décembre dernier, c'est-à-dire, il y a maintenant vingt-cinq jours.

Je dus, pour permettre l'éviscération de cette tumeur, plongeant très loin dans les flancs et surtout dans le flanc gauche, et étendue à toute la hauteur de l'abdomen, inciser la ligne blanche,

depuis le pubis jusqu'à l'appendice xyphoïde. J'eus alors la grande satisfaction de constater que cette énorme tumeur n'avait que deux adhérences, une à droite, avec la paroi abdominale antéro-latérale sur une assez grande étendue, l'autre en haut, avec l'épiploon qui lui formait comme un gros pédicule vasculaire, grâce à un développement considérable de ses vaisseaux au niveau de cette adhérence, dont vous voyez encore la trace. En explorant, difficilement d'ailleurs, le petit bassin avec le doigt, j'avais senti l'utérus, les annexes, trompes et ovaires, et cru sentir un pédicule se rendant à la tumeur.

Celle-ci éversée hors du ventre, je constatai que ce pédicule existait en effet ; il était charnu, gros comme le pouce, long de 3 à 4 centimètres au plus ; il s'insérait d'une part à la tumeur au niveau de l'isthme, et d'autre part, et ceci n'est pas le point le moins intéressant de ce cas, *sur le fond même de l'utérus*, au milieu de ce fond, sans s'élargir, mais en se continuant directement avec l'utérus. Je l'enserrai dans un clamp, et la tumeur libérée des adhérences pariétales, signalées plus haut, put être enlevée en totalité. Je refermai complètement le ventre, en y laissant un drain, parce que les adhérences pariétales avaient laissé des surfaces saignantes ; ce drain fut enlevé au bout de quelques jours. La malade n'a eu aucun accident consécutif, aucune élévation de température ; elle va tout à fait bien et pourrait se lever, car sa paroi est totalement réunie, mais je prolonge un peu son séjour au lit en raison de la longueur inusitée de l'incision de l'abdomen.

Ainsi donc, messieurs, voici une tumeur de 9 kilogrammes, tumeur solide, arrondie, lisse, née assurément de l'utérus et rattachée à cet organe par un pédicule charnu, court, n'ayant contracté que quelques adhérences inflammatoires peu étendues, tumeur ayant donc l'aspect macroscopique d'un fibromyome utérin, sous-péritonéal, pédiculé. Cet aspect extérieur fut encore confirmé par l'examen de la coupe, qui présentait un tissu blanc, dur, criant sous le couteau, disposé en couches concentriques entre lesquelles on voyait parfois se dessiner une géode contenant un tissu séreux clair ; l'une de ces cavités séreuses, plus grande, était à la surface antérieure, c'était elle que nous avions perçu sous forme de foyer mou à l'examen clinique.

Était-ce donc un fibromyome utérin ? Le fait me paraissait au moins exceptionnel, qu'un aussi gros fibromyome utérin existât chez une jeune fille de dix-neuf ans. L'examen histologique était indispensable pour fixer ce point. Il fut pratiqué par un histologiste dont il suffit d'énoncer le nom pour affirmer la haute

valeur, mon cher maître M. Letulle, qui a bien voulu me remettre la note suivante :

« La tumeur est constituée essentiellement par d'énormes trousseaux de fibres musculaires lisses diversement entremêlées. Les vaisseaux artériels et veineux qui les accompagnent sont remarquables par leurs dimensions considérables. De place en place, les faisceaux de fibres musculaires s'écartent et laissent des espaces remplis de tissu conjonctif lâche, gorgé de liquide séreux et manifestement en voie de déliquescence. Toutefois il n'existent pas de géodes sur les fragments qui m'ont été soumis.

« En aucun point on ne trouve de tissu conjonctif suspect, encore moins d'îlots sarcomateux.

« Toute la tumeur est donc constituée par un myome pur en voie de dégénérescence mucoïde, sans transformation sarcomateuse. »

M. Letulle n'a pas observé de géodes, parce que j'avais pris, pour l'examen, des fragments en tissu dense; mais ces géodes existent nettement, on les voit à l'œil nu; il y a même, ainsi que vous pouvez en juger *de visu*, de grandes cavités à contenu séreux.

L'examen histologique a donc confirmé ce que faisait prévoir l'examen macroscopique; il s'agit bien là d'un fibromyome utérin: le fait est intéressant par la route d'une pareille tumeur chez un sujet adolescent; il est intéressant surtout au point de vue de l'avenir de cette enfant qui, par ailleurs, conserve un utérus complet, et des annexes tubo-ovariennes intactes.

Élections.

DEUX ASSOCIÉS ÉTRANGERS.

MM. Sonnenburg . . . . . 38 voix. Élu.
Murphy . . . . . 37 voix. Élu.

QUATRE CORRESPONDANTS ÉTRANGERS.

MM. Dollinger. . . . . 38 voix. Élu.
Garré . . . . . 36 voix. Élu.
A. Lane . . . . . 34 voix. Élu.
Cranwell. . . . . 33 voix. Élu.

DEUX CORRESPONDANTS NATIONAUX.

Premier tour.

MM. Jeanbrau. . . . . 22 voix. Élu.
Jeanne. . . . . 18 voix.
Brin . . . . . 17 voix.
Gaudier . . . . . 5 voix.
R. Picqué . . . . . 5 voix.
Lafourcade. . . . . 1 voix.
Coville. . . . . 1 voix.
Dubujadoux . . . . . 3 voix.

Deuxième tour de scrutin.

MM. Jeanne. . . . . 20 voix. Élu.
Brin . . . . . 12 voix.
Gaudier . . . . . 2 voix.
Un bulletin blanc.

MM. Jeanbrau et Jeanne sont élus correspondants nationaux.

Le Secrétaire annuel,

RICARD.

Paris. — L. MARETHEUX, imprimeur, 1, rue Cassette.

SÉANCE ANNUELLE

(22 janvier 1908.)

Présidence de M. QUÉNU.

ALLOCUTION DE M. QUÉNU

Messieurs,

Votre président a coutume, dans cette séance annuelle, de rappeler tous les faits qui ont pu toucher aux intérêts matériels et scientifiques de la Société. Mais, avant toute chose, il a le devoir très doux de vous adresser de publics remerciements.

Vous m'avez, mes chers collègues, singulièrement facilité la tâche par votre bénévole déférence aux nécessités de l'ordre dans les discussions, et par votre secrète sympathie dont je rapporte le motif principal à l'amour et au dévouement que vous sentiez en moi pour notre grande Société de Chirurgie.

Messieurs, on ne peut dire seulement que notre Société soit vivante, elle est exubérante de vie : j'en prends à témoin la richesse des documents dont votre secrétaire annuel vous donnera dans un instant lecture, et encore le programme chargé de vos discussions et communications que nous avons été obligé de transmettre à votre nouveau président.

Il est incontestable, Messieurs, qu'au point de vue de l'organisation scientifique et au point de vue de l'utilisation pleine et entière de nos ressources, nous sommes, vis-à-vis de quelques pays, dans un état de réelle infériorité. En Allemagne, le champ d'observation est infiniment plus vaste que chez nous, maint service de chirurgie comporte 200 et 300 lits, et personne ne s'est jamais avisé de distraire les consultations de la direction du chef de service.

D'autre part, le personnel des assistants ne souffre pas de cet

annuel renouvellement, de cette absence de hiérarchie qui caractérisent notre manière; il en résulte une moindre dissémination de l'effort, un temps suffisant pour mener à bien, sous la direction d'un même chef de service, le travail entrepris sous ses auspices.

Je n'insiste pas sur le côté matériel de notre organisation scientifique à l'hôpital : absence ou insuffisance de laboratoires, absence de laboratoires de radiographie, malgré les réclamations que j'ai portées au nom des chirurgiens des hôpitaux, il y a plus de quatre ans, à la 4e Commission du Conseil municipal. L'Assistance publique reste inerte et semble croire que la médecine et la chirurgie peuvent se faire, en 1908, de la même manière et avec le même outillage qu'il y a vingt-cinq ans.

Nous sommes, mes chers collègues, véritablement peu favorisés dans nos efforts, et comme cette tribune est, en fait, la tribune scientifique des chirurgiens des hôpitaux, j'ai cru de mon devoir d'apporter ici ces doléances, dans le faible espoir qu'elles seront entendues en haut lieu.

Si la chirurgie française ne fait pas trop mauvaise figure dans le monde, elle le doit sans conteste à la Société de Chirurgie : notre solide organisation pallie, si elle ne le corrige pas entièrement, le morcellement des champs d'étude. Ici, des chirurgiens de métier viennent dire sans réticences, avec une sincérité qu'on a voulu ailleurs bassement exploiter, ce qu'ils ont vu, ce qu'ils ont fait. La liberté des critiques, voire leur vivacité, sont tout à votre honneur, et nous pouvons dire, comme au temps de Dionis : ici les opérations de chirurgie sont racontées « à portes ouvertes ».

Ce sont là des traditions qu'il faut garder, car, pour les garder, il faut que notre Société continue à être ce qu'elle est : une Société limitée; je dis limitée et non fermée, et, pour ma part, tout en la maintenant dans ses tendances, je n'aurais vu que des avantages à ce que ses cadres fussent élargis. Un grand nombre de mes collègues et moi avons fait une tentative dans ce sens et demandé une revision des statuts afin de pouvoir augmenter le nombre des titulaires et celui des correspondants nationaux.

Nous n'avons pas réussi à convaincre les partisans du *statu quo*; notre démarche a tout au moins servi à tirer de l'oubli un article du règlement qui permet aux membres titulaires depuis dix ans d'obtenir l'honorariat.

Malheureusement, les statuts restent muets sur l'honorariat des correspondants nationaux, et véritablement, quand on a constaté le développement considérable de la vie scientifique en province, assisté à la création d'Ecoles de médecine et de foyers nouveaux de chirurgie, il est permis de déplorer que des chirur-

giens de carrière actifs et féconds, et qui tiennent une place importante dans l'enseignement, soient trop longtemps tenus à l'écart de notre Société.

Messieurs, il me reste le triste devoir de saluer une dernière fois les membres qui nous ont appartenu et qui nous ont quittés pour toujours.

Vous avez encore présent à l'esprit l'étonnement douloureux que nous a causé la disparition rapide et inattendue de notre collègue Poirier.

Poirier appartenait à la Société de Chirurgie depuis 1895; ses principales communications sur la résection du ganglion de Gasser, sur la rupture du tendon du quadriceps, sur le manuel opératoire de la gastrostomie, et surtout sur la technique opératoire de l'extirpation de la langue, portent toutes l'empreinte de l'anatomiste éminent qu'était notre regretté collègue. Sa liberté d'allure, son élégance, son talent oratoire sont présents à notre mémoire.

Parmi les correspondants nationaux, la mort a fait aussi quelques vides; la Société perd Folet de Lille, Herrgott de Nancy, Cottin de Dijon.

Le Dr Folet était professeur à la Faculté de Lille; il en devint ensuite le doyen. La plupart de ses travaux ont été publiés dans les Bulletins médicaux du Nord. Le professeur Folet n'a pas été seulement un chirurgien, il s'était fait une notoriété comme polémiste et comme historien.

Le professeur Herrgott, docteur de la Faculté française de Strasbourg, avant d'être spécialisé en accouchements, avait publié un grand nombre de travaux sur la chirurgie; son activité scientifique était considérable; il sera doublement regretté par nous tous comme Français et comme Alsacien.

Le Dr Cottin, professeur à l'École de Dijon, nous avait envoyé quelques travaux intéressants; il a été le camarade de beaucoup d'entre nous, l'ami de votre président, il méritait l'estime de tous.

Enfin parmi les correspondants étrangers nous avons à déplorer la perte de von Mosetig Moorhoff, professeur à l'Université de Vienne.

Messieurs, les élections dernières ont renouvelé votre bureau.

Mon vieil ami Ch. Nélaton, deux secrétaires annuels, Ricard et Lejars, sont venus compléter les cadres. D'autre part, l'honorariat conféré à MM. Segond et Hennequin a créé deux vacances et ouvert les portes du titulariat à nos jeunes collègues Morestin et Souligoux, que leurs nombreuses et intéressantes communications avaient depuis longtemps désignés à nos suffrages.

Nous nous sommes adjoint d'autre part comme correspondants nationaux MM. Jeanbrau, de Montpellier, et Jeanne, de Rouen. Vous avez élevé du rang de correspondant, à celui d'associé, MM. Sonnenburg et Murphy et choisi comme correspondants étrangers MM. Dollinger, Garré, Lane et Cranwell.

Avant de quitter définitivement cette chaire de président et de donner la parole au secrétaire annuel pour son rapport traditionnel, j'émets le vœu que la Société de Chirurgie continue à tenir sa glorieuse place dans la chirurgie mondiale.

COMPTE RENDU DES TRAVAUX DE LA SOCIÉTÉ

PENDANT L'ANNÉE 1907

par M. Chaput, secrétaire annuel.

Mes chers Collègues,

En préparant le compte rendu de vos travaux, j'ai constaté que nos Bulletins étaient pour le moins aussi intéressants que nos séances hebdomadaires ; bien plus, il m'a paru que la lecture de nos discussions faite d'une haleine était encore plus satisfaisante que de les écouter ici par fragments largement espacés.

Je ne puis me dispenser d'invoquer votre indulgence pour le travail que je vais vous soumettre ; ce n'est pas chose facile, en effet, que de résumer d'une manière intéressante et complète, et sans abuser de votre patience, 1.300 pages d'impression représentant environ 400 présentations.

J'ai fait pour le mieux, j'ai résumé les grandes discussions et signalé les communications les plus saillantes ; vous voudrez

bien m'excuser si j'ai omis quelques travaux malgré leur intérêt réel.

Il est de tradition parmi nous de communiquer de préférence des faits personnels et de ne pas abuser de la bibliographie. Tous vos travaux sont remarquablement courts, ils sont rédigés dans une langue nerveuse, souple, vivante, et je ne crains pas de dire qu'ils sont des modèles de style scientifique.

Grâce à l'influence personnelle de notre éminent président, M. Quénu, les figures se sont multipliées cette année d'une manière inespérée. C'est là une nouvelle attraction pour nos Bulletins, déjà si appréciés.

Mais j'ai hâte d'entrer dans mon sujet et de vous signaler tout d'abord les travaux relatifs à la pathologie générale.

Bien que le tétanos soit devenu très rare depuis l'antisepsie, il frappe encore de temps en temps les blessés atteints de plaies souillées; cette maladie n'est pas seulement émouvante, elle est encore très difficile à guérir et éminemment contagieuse. C'est pourquoi les chirurgiens la redoutent beaucoup.

Une longue discussion s'est engagée à ce sujet à l'occasion d'une observation de M. Guinard intitulée *Tétanos céphalique*, guéri par la sérothérapie intra-rachidienne.

La plupart des membres de la Société ont apporté leurs observations et le résultat de leur expérience.

Tandis que certains contestaient la valeur préventive du sérum antitétanique (Reynier, Mauclaire, Potherat, Beurnier), d'autres, comme M. Thiéry, se contentaient d'en douter; mais la majorité a admis l'efficacité du sérum préventif (Bazy, Championnière, Berger, Quénu, Legueu, Tuffier, Quinard, Schwartz, Demoulin, Monod, Routier, Walther).

On a même fait remarquer que les cas de tétanos survenus malgré le sérum préventif avaient été bénins dans l'ensemble.

L'unanimité de la Société a reconnu l'inefficacité curative du sérum en face du tétanos déclaré. Nos collègues ont admis que le sérum était innocent et certainement un peu utile dans ce cas, mais plusieurs d'entre eux (Bazy, Rieffel, Quinard, Schwartz, Potherat) ont préconisé en même temps que le sérum l'ancien traitement de Verneuil par le chloral.

MM. Guinard, Mauclaire et Walther ont paru croire à la vertu plus grande du sérum injecté par la voie rachidienne.

Il ressort encore de cette discussion la bénignité du tétanos céphalique et l'énorme mortalité du tétanos ordinaire.

Tout le monde connaît actuellement les dangers des opérations sur les hémophiles. MM. Weil et Broca nous ont appris qu'on

pouvait remédier aux dangers de l'hémophilie au moyen des injections sous-cutanées de sérum frais ou même de sérum antidiphtérique ou de tout autre sérum thérapeutique.

Il suffit que l'injection soit pratiquée quelques jours avant l'opération pour que celle-ci puisse s'exécuter sans danger.

D'après eux, l'action hémostatique du sérum est beaucoup plus efficace que celle du chlorure de calcium.

A ce propos, M. Tuffier a insisté sur l'action hémostatique du sérum artificiel, et M. Toussaint a communiqué un cas d'hémorragie épiploïque arrêtée par le sérum gélatiné et le sérum artificiel.

Des communications isolées ont été faites sur l'*Anesthésie* : celles de Gaudier et Kirmisson sur la *Rachistovaïnisation*, qui paraît donner chez l'enfant des résultats aussi brillants que chez l'adulte ; celles de Delbet et de Chaput sur les avantages et les inconvénients de la *Scopolamine*.

M. Bazy a étudié la valeur de l'*ophtalmo-réaction*, qui paraît être une précieuse ressource pour le diagnostic des tuberculoses chirurgicales.

M. Dieulafé signale que la *suralimentation imposée aux tuberculeux* les conduit à la lithiase rénale ; M. Pousson l'approuve et indique la fréquence de la lithiase après les néphrectomies pour tuberculose.

M. Thiéry présente une gigantesque *tumeur du maxillaire supérieur* à laquelle la radiothérapie a donné une poussée extraordinaire. Il faut n'user qu'avec ménagements de ces rayons, qui peuvent dans certains cas devenir plus redoutables qu'utiles.

La région céphalique nous a valu d'importantes discussions sur les cancers du pharynx, les parotidites, les coups de feu de l'oreille.

M. J.-L. Faure, qui a voué une haine spéciale au cancer, a étudié devant nous l'incision en T pour les cancers de l'amygdale, celle de Jaeger pour les tumeurs du voile du palais et la voie transhyoïdienne pour les cancers de la base de la langue. M. Sebileau, contrairement à M. Faure, préconise la trachéotomie préventive et rejette la résection du maxillaire inférieur ; il recommande la pharyngotomie médiane sus-hyoïdienne ou la pharyngotomie latérale sus-hyoïdienne selon le siège des lésions.

Toujours est-il que la mortalité de ces opérations est considérable, avec des récidives constantes. Cette gravité explique la répugnance que vous éprouvez pour ces délabrements.

Une courte communication de M. Morestin sur un cas de *parotidite* guérie par expression, a suffi pour amorcer une importante discussion à ce sujet. MM. Delbet, Routier, Hartmann, Walther,

Bazy, Tuffier, Morestin, Reynier, Loison célèbrent la vertu de l'expression parotidienne; cependant que MM. Broca, Quénu, Reynier, Loison, Picqué, Potherat, Mauclaire rappellent qu'il faut distinguer les parotidites canaliculaires justiciables de l'expression, des parotidites phlegmoneuses, gangreneuses, ganglionnaires qu'il est préférable d'inciser.

MM. Legueu et Picqué étudient avec soin les conditions favorisantes de la parotidite et concluent en préconisant l'antisepsie buccale.

MM. Robert et Lucien Picqué nous ont communiqué d'intéressants travaux sur le traitement des coups de feu de l'oreille. Tout en préférant la voie postérieure de Verneuil et Berger, ils ont montré que, dans certains cas, la voie pré-auriculaire pouvait présenter des avantages sérieux.

M. Sebileau conseille l'intervention immédiate après s'être entouré de tous les moyens de diagnostic : examen au spéculum, appareil Trouvé, radiographie. Selon le siège du corps étranger, il conseille l'opération par les voies naturelles ou par la voie rétro-auriculaire ou bien l'opération de Stacke ou de Schwartz.

M. Delbet conseille la voie postérieure comme plus souvent applicable; il a dû recourir à une trépanation cranienne sus-auriculaire dans un cas où le projectile était situé à la face supérieure du rocher.

A propos d'un projectile que M. Delbet chercha en vain dans le rocher et qui n'y était pas, MM. Quénu et Guinard observent que les balles entrées par l'oreille peuvent tomber dans le pharynx.

MM. Berger, Sieur, Loison, signalent la valeur de l'appareil Trouvé et celle des rayons X.

M. Reynier conseille de rechercher la balle en suivant son trajet de proche en proche.

Enfin, M. Schwartz rapporte un cas d'ablation d'un projectile par la voie pré-auriculaire.

Sans quitter cette région, signalons une étude de MM. Robert et Lucien Picqué sur les traumatismes du crâne. Ces auteurs préconisent l'incision exploratrice, suivie au besoin de la trépanation dans tous les cas d'hématome du crâne et dans toutes les plaies du cuir chevelu, afin de remédier aux accidents infectieux propagés à l'encéphale en cas de fracture, ou aux lésions encéphaliques qui peuvent ultérieurement conduire les blessés dans les asiles d'aliénés.

M. Toussaint a guéri un *coup de feu du crâne* compliqué de *rupture de la méningée* moyenne, pour la *trépanation* avec ligature de la méningée et drainage prolongé du cerveau.

Dans un cas d'*otite compliquée de mastoïdite*, M. Lapointe rap-

porté par Legueu, se basant sur la leucocytose céphalo-rachidienne, a *trépané la mastoïde et le toit de la caisse*, ouvert un abcès intra-dural, incisé la dure-mère malgré les données classiques, trouvé un *abcès intra-dural* et guéri son malade.

A l'inverse des précédents orateurs, M. Sebileau s'est préoccupé d'*obturer les orifices de trépanation* au moyen de *plaques* d'or qui ont été très bien tolérées.

Il nous a encore présenté un malade porteur d'un remarquable *appareil prothétique rétablissant chez lui la partie centrale* de la face enlevée par un coup de feu.

Vous vous rappelez aussi cet opéré de laryngectomie de M. Sebileau, qui nous fit un véritable discours, grâce à un *larynx artificiel* très parfait de Delair.

M. Thiéry a employé un *appareil* fabriqué par un dentiste, qui lui a permis de conserver les deux *maxillaires fracturés consécutivement*.

M. Vallas nous a indiqué les conditions nécessaires pour que la *prothèse immédiate du maxillaire inférieur, après résection*, puisse donner les beaux résultats qu'obtiennent nos collègues lyonnais.

Nous devons à M. Morestin plusieurs cas de *cancers étendus de la face*, enlevés largement et cicatrisés par autoplastie.

Notre collègue a encore enlevé un *ganglion sous-maxillaire* par le *vestibule de la bouche*, procédé plus esthétique que la cicatrice si redoutée des jeunes filles.

Citons encore une *restauration de la moustache* par M. Morestin, une *belle autoplastie de la lèvre inférieure* par la méthode italienne, de M. Berger, et une excellente *restauration des narines* de M. Jalaguier.

L'*opération de Brophy* n'était pas encore entrée dans la pratique courante, il est intéressant de signaler un beau résultat éloigné de cette opération, dû à M. Kirmisson.

L'*anastomose spino-faciale* a été discutée à propos d'un cas de régénération spontanée du nerf facial détruit au cours d'une ablation de la parotide, par M. Tuffier. M. Delbet a signalé que dans un cas l'anastomose, quoique réussie, n'avait pas permis le retour de la tonicité des muscles faciaux, que le malade grimaçait en remuant l'épaule et qu'il ne pouvait contracter sa face isolément.

M. Sieur nous a présenté deux malades atteints de *sténose laryngée* heureusement *traités par la laryngostomie* suivie de la dilatation au moyen de tubes de caoutchouc.

M. Guisez nous a présenté plusieurs cas de *corps étrangers des bronches* et même de *rétrécissement de l'œsophage*, traités avec succès par la méthode endoscopique.

M. Tuffier a exécuté les premiers temps de *l'opération qui consiste à aboucher à l'œsophage cervical* une *anse grêle, implantée par son autre extrémité sur l'estomac* et passant sous la peau, au-devant de la cage thoracique.

M. Sebileau a pu, par la *pharyngotomie rétro-thyroïdienne*, enlever avec facilité un *corps étranger de l'œsophage*; il considère cette opération comme plus bénigne que l'œsophagotomie externe.

MM. Jacob et J.-L. Faure ont rapporté un bel exemple de *goitre* traité heureusement par l'*exothyropexie*.

Nous étions jusqu'ici assez mal documentés sur les dangers de la résection du pneumo-gastrique, MM. Venot et Faure nous ont montré que cette opération était relativement peu grave (12 succès sur 13 cas) et que la simple excitation du nerf était souvent plus dangereuse que sa section.

Morestin approuve ces conclusions, mais Tuffier nous signale une pneumonie gangreneuse survenue à la suite de la section du pneumo-gastrique du même côté.

La question des accidents cérébraux de la ligature de la carotide primitive n'est pas encore résolue à notre entière satisfaction, et si M. Rochard nous présente un fait de ligature de la carotide et de la sous-clavière sans accidents, par contre, MM. Riche et Lejars nous ont communiqué une observation d'anévrisme brachio-céphalique où cette opération avait été suivie de mort en quelques heures, sans qu'on ait pu attribuer ces accidents à l'infection septique.

M. Guinard, analysant toutes les observations d'accidents cérébraux survenus au moment même où on serrait la ligature, s'efforce de prouver que dans tous ces cas les voies anastomotiques des deux carotides externes étaient insuffisamment perméables, ou bien que l'opérateur, ayant lié d'abord la sous-clavière, des caillots du sac pouvaient avoir été mobilisés dans la carotide.

M. Quénu lui a objecté que dans une observation personnelle les anastomoses des deux carotides externes étaient peu compromises par une extirpation partielle et ancienne de la langue et que l'état d'anémie du sujet paraissait avoir joué le rôle principal.

MM. Quénu, Tuffier proposent, lorsqu'on a dû lier la carotide interne et l'externe à leur origine, d'établir une anastomose entre les deux artères; M. Morestin conseille d'assurer la circulation de la carotide cérébrale au moyen d'une plastique veineuse mise en communication avec la carotide primitive.

Depuis une dizaine d'années, la chirurgie pulmonaire nous a fourni régulièrement d'importantes contributions; cette année encore nous avons eu une grande discussion sur les coups de feu du poumon, à propos d'une observation de MM. Beurnier et Cot-

tard, dans laquelle un blessé a dû sa guérison à une intervention large suivie de suture des plaies pulmonaires.

M. Championnière s'est montré, comme à l'Académie, partisan de l'expectation, ainsi que M. Demoulin.

M. Mauclaire a signalé un fait de guérison par simple ponction évacuatrice; M. Reynier conseille, avant d'intervenir, d'essayer le sérum gélatiné.

Tous les autres chirurgiens : Quénu, Ombrédanne, Duval, Delorme, Nélaton, Potherat, Rochard, Bazy, Tuffier, Ricard, Routier considèrent que l'expectation doit être la règle, mais que les cas très graves justifient l'intervention, surtout pour les plaies situées à gauche, avec un doute sur l'intégrité du cœur. De nombreux succès opératoires ont été communiqués par nos collègues.

M. Beurnier conseille d'opérer sans anesthésie générale; M. Quénu propose la pleurotomie exploratrice dans les cas douteux; M. Moty décrit l'ouverture de bout en bout du 5e espace, dont l'écartement forcé donne un jour considérable.

Les opérations pour *plaies du cœur* nous ont fourni une guérison de M. Baudet et deux décès de MM. Mauclaire et Riche. A ce propos, M. Quénu insiste sur les dangers du drainage préventif et sur les avantages du sérum intra-cardiaque dans les cas de syncope.

Glanons encore quelques communications isolées : celle de Walther, qui nous a présenté une *radiographie* démonstrative de *tumeur du médiastin;* une *gangrène pulmonaire* de Tuffier, *guérie par simple résection costale* sans ouverture du foyer, et un cas d'ulcération de l'aorte dans un foyer de pleurésie enkystée de Vanverts.

MM. Tuffier, Delbet, Vanverts, montrent encore les avantages de l'*aspiration pulmonaire* par la ventouse ou le siphon dans le traitement des *pleurésies purulentes*.

L'abdomen continue à être le théâtre de nos opérations préférées.

L'appendice est toujours en vedette aussi bien dans les amphithéâtres que dans les salons; à lui seul il a donné lieu à plusieurs discussions importantes.

Lorsqu'en 1904, l'un de nous préconisa ici même l'incision rectale des abcès appendiculaires pelviens, il ne fut suivi que par M. Reynier; ses autres collègues ne lui témoignèrent qu'une indifférence courtoise. Cette année, MM. Robert et Lucien Picqué, à propos d'un abcès pelvien guéri par incision périnéale, comparent les voies abdominale, parasacrée, rectale et périnéale et donnent la préférence à cette dernière. MM. Routier, Broca, Chaput, Reynier, Le Dentu, Mauclaire, Toubert, Poncet, Guinard recon-

naissent à la voie rectale des indications et des avantages certains.

M. L. Picqué nous présente encore un travail de MM. Jeanbrau et Anglada, établissant que le traumatisme ne peut occasionner l'inflammation aiguë d'un appendice sain, qu'il révèle ou aggrave seulement une appendicite préexistante plus ou moins latente.

MM. Legueu, Sieur, Broca, Tuffier, Routier partagent l'opinion des présentateurs; toutefois MM. Walther et Guinard sont moins affirmatifs et admettent que le traumatisme peut, dans certains cas, provoquer la formation d'adhérences qui couderont l'organe et occasionneront ultérieurement une appendicite.

MM. Lecène et Hartmann ont étudié l'appendice et son cancer, dont ils ont réuni 27 cas; cette lésion est ordinairement latente, ou bien elle se présente avec les symptômes d'une appendicite vulgaire.

De la discussion à laquelle prennent part MM. Routier, Nélaton, Mignon, Jalaguier, Quénu, Lejars, Monod, Championnière, Tuffier, Delbet, il ressort que ces cancers sont bénins et se généralisent rarement, qu'ils se développent surtout à l'extrémité de l'organe et sur les points sténosés, et qu'il faut examiner systématiquement tous les appendices qui présentent une zone dure. L'appendicite classique nous fournit encore un travail de Bonnet et Michaux sur le décollement du côlon pour favoriser la découverte des appendices cachés derrière cet organe, et une communication de Salesses et Bazy sur la mort subite par embolie à la suite de l'opération de l'appendicite.

MM. Quénu, Potherat, Reynier, Morestin, Barette ont observé des fistules rebelles appendiculo-cutanées qui ont guéri par l'ablation de l'appendice.

L'estomac nous fournit deux discussions intéressantes : MM. Tesson et Hartmann nous ont communiqué un travail très documenté sur l'estomac biloculaire; ils montrent le parti qu'on peut tirer de l'inspection, de la palpation, du lavage de l'estomac, de la diaphanoscopie, de la gastroscopie et des rayons X. Ils étudient les indications de la gastro-plastie, de la gastro-gastrostomie et de la gastro-entérostomie.

MM. Jeanne et Tuffier signalent que la radiographie peut être une cause d'erreur, l'estomac présentant normalement une forme biloculaire qu'on peut confondre avec un état pathologique.

M. Tuffier signale aussi plusieurs faits de rétrécissement de l'orifice de la gastro-entérostomie, paraissant dépendre surtout du rétablissement de la perméabilité du pylore; un fait de Reynier confirme cette opinion, mais M. Hartmann se demande si la suture muco-muqueuse n'a pas coupé les tissus, et M. Quénu

pense qne la nouvelle bouche a peut-être été attaquée par un ulcère peptique.

M. Delbet montre par des expériences ingénieuses que la bouche anastomotique ne fonctionne pas pendant la vie lorsque le pylore est perméable. M. Tuffier a fait d'intéressantes constatations radioscopiques sur la physiologie du pylore.

Je mentionne simplement une opération rare : une *gastro-colostomie* de M. Mauclaire.

L'estomac nous mène naturellement à l'intestin, où M. Ricard nous signale d'après Mathieu un *signe* important d'*occlusion intestinale incomplète* caractérisé par un clapotement péri-ombilical avec sonorité, résultant du mélange des gaz avec les liquides sécrétés en abondance par le bout supérieur de l'intestin grêle. MM. Tuffier, Delbet et Beurnier confirment la valeur de ce signe.

MM. Tesson et Delbet nous rappellent les *signes de la torsion complète de l'intestin grêle*, qui consistent en un ballonnement considérable, un épanchement liquide dans le péritoine et l'absence de vomissements fécaloïdes. M. Bull nous fournit peu après la preuve du bien fondé de cette description.

Pour en finir avec l'intestin grêle, je signale rapidement la discussion sur les *hernies propéritonéales*, par MM. Schwartz, Delbet, Broca, Quénu.

La *tuberculose iléo-cæcale* a été l'occasion de plusieurs communications fort intéressantes de MM. Delbet, Michaux, Routier, Massoulard, Demoulin, Hartmann, Guibal, Tuffier.

N'oublions pas deux *coups de feu de l'abdomen*, l'un de MM. Malartic et Rochard, l'autre de MM. Baudet et Picqué ; dans ce second fait, l'intestin et l'utérus gravide furent blessés ; ces auteurs font à ce sujet une étude d'ensemble sur les coups de feu de l'utérus gravide.

Le *gros intestin* nous fournit un fait intéressant de M. Hartmann : il a dans un premier temps réséqué un *cancer du côlon pelvien* ; plus tard, il a invaginé le côlon dans une incision faite au rectum, fixé l'extrémité du côlon à l'anus et complété la suture côlo-rectale par l'abdomen.

M. Tuffier en pareil cas extériorise l'anse malade dans un premier temps ; ensuite il résèque la tumeur hors du ventre et suture bout à bout. Les contractions intestinales font à la longue rentrer l'intestin dans le ventre.

M. Hartmann revient sur les affections du côlon en nous présentant une *radiographie du côlon iliaque* rétréci, obtenue en injectant par le rectum une *bouillie de bismuth*.

M. Tuffier consacre un long mémoire au *mégacôlon* ; il conclut que le meilleur traitement de cette affection consiste dans la

résection ou l'exclusion de la partie dilatée. MM. Schwartz et Lejars ont observé des faits semblables. Enfin Proust et Lejars, Potherat et Routier ont observé plusieurs faits de tumeurs ayant les caractères extérieurs du cancer, et dans lesquels l'examen histologique ne révéla que des lésions d'inflammation chronique; ces faits sont de nature à nous encourager à opérer les tumeurs du tube digestif.

Parmi les annexes du tube digestif, l'*épiploon et sa torsion* ont été étudiés par MM. Lapeyre, Bazy, Morestin, Mauclaire; mais le *foie* nous a fourni une plantureuse moisson : d'abord, quatre observations d'hépatico-duodénostomie de MM. Terrier, Delagénière, Delbet; ce sont les premières de nos Bulletins.

La discussion sur l'opération de Kehr a présenté une ampleur remarquable; amorcée par MM. Brin et Lejars, continuée par MM. Terrier, Routier, Bazy, Picqué, Souligoux, Mauclaire, elle nous a valu une mise au point de M. Hartmann, qui pense qu'on abuse un peu trop de cette opération; d'après lui, les cholécystostomies et les cholécystectomies sans drainage de l'hépatique ont fourni des guérisons aussi durables et une mortalité moindre. Il conseille de conserver quand on le peut la vésicule biliaire comme soupape de sûreté.

La *splénectomie* pour *rate leucémique* n'a pas cessé d'être une opération grave, ainsi que le prouve un fait de Rochard.

Le pancréas continue à faire parler de lui de plus en plus. M. Mauclaire a réséqué la tête de cet organe avec succès, mais il a pris la précaution d'établir une fistule biliaire de sûreté.

Les *pancréatites aiguës* ont été soigneusement étudiées par M. Guinard.

Notre collègue insiste sur le début brusque, la douleur cœliaque, l'amaigrissement rapide et la tuméfaction locale des pancréatites hémorragiques; il compare les opérations par les voies abdominale, lombaire et thoracique postérieure. MM. Faure, Monod, Delbet, Quénu déclarent que bon nombre d'abcès attribués au pancréas sont d'origine stomacale.

M. Guinard revient à la charge et montre que lorsqu'il n'y a pas de passé gastrique, les perforations stomacales produisent une péritonite généralisée; inversement, les abcès enkystés d'origine gastrique sont précédés par des symptômes de dyspepsie douloureuse.

La dernière discussion relative au tube digestif ne saurait avoir d'autre objet que le rectum.

Les plaies rectales étudiées par MM. Baudet et Quénu ont provoqué une discussion. Pour les uns, les plaies rectales sans perforation du péritoine doivent être traitées par les voies naturelles

(Baudet, Quénu). Celles avec perforation péritonéale réclament la laparotomie (Sieur, Guinard); toutefois, M. Delorme préconise, dans ces cas, le drainage par les voies naturelles, mais cette opinion est combattue par Quénu.

MM. Jeanne et Tuffier ont préconisé le traitement des *fistules ano-rectales* sans incision de l'intestin.

M. Abrand nous a communiqué une observation curieuse de *sigmoïdite tuberculeuse* traitée avec succès par la *méthode endoscopique*.

MM. Potherat, Schwartz, Quénu communiquent d'intéressantes observations de *tumeurs villeuses du rectum*; ils concluent que certaines formes pédiculées peuvent être opérées par les voies naturelles; les tumeurs sessiles exigent la résection des parois rectales et, dans certains cas, la résection circulaire du rectum.

La gynécologie abdominale n'est plus, comme il y a dix ans, notre sujet de prédilection; sans doute, on l'étudie dans les Sociétés spéciales, mais il faut aussi reconnaître que les méthodes actuelles subissent dans leur perfectionnement un temps d'arrêt qui n'est pas niable. Il est vrai d'ajouter que la mortalité opératoire est devenue si minime qu'on ne peut guère songer à l'abaisser davantage.

Nous n'avons aucune discussion gynécologique à vous signaler; à peine quelques *observations isolées*, telles que celle de M. Legueu : *Épithélioma du vagin opéré, resté sans récidive depuis dix ans.* Signalons aussi, de Faure : des pièces de *cancer utérin enlevé très largement, grâce à la désinsertion préalable du vagin*; de Morestin : une *rupture de kyste ovarique avec hémorragie grave au cours de la grossesse*; de Bazy, enfin : une *grossesse pelvienne*, guérie par ablation du fœtus et du placenta, la poche restant en place.

La chirurgie des *voies urinaires* nous a fourni deux intéressantes discussions : la première, que je mentionnerai simplement à cause son caractère un peu spécial, sur la *prostatectomie*, par MM. Pousson, Carlier, Legueu, Bazy; la seconde a trait à l'abouchement des uretères dans l'intestin. Elle a été amorcée par MM. Auvray et Delbet. Leurs opérations ont été suivies une fois de fistules urinaires temporaires qui ne compromirent pas la guérison. Dans un second fait, il y eut après l'opération des poussées d'infection rénale. Dans le troisième cas l'opération provoqua une fistule urinaire et stercorale par l'abdomen, tandis que l'écoulement vésico-vaginal persistait.

Ces exemples démontrent les immenses difficultés que présentent ces opérations.

Toutefois les implantations dans la vessie ont donné de très bons résultats à M. Delbet.

M. Legueu a signalé un cas où la malade paraissait parfaitement guérie; on trouva cependant à l'autopsie l'uretère oblitéré au niveau de la suture et le rein atrophié.

MM. Delbet, Bazy, Ricord discutent ensuite les moyens d'éviter l'insuffisance des sutures urétérales.

M. Bazy nous a présenté une pièce d'*hydronéphrose intermittente* occasionnée par une anomalie d'insertion de l'uretère, mais MM. Legueu et Delbet ont contesté cette interprétation.

MM. Walther et Guinard nous ont présenté de beaux résultats d'*orchidopexie* obtenus en fixant l'organe de l'autre côté de la cloison scrotale.

La *chirurgie des membres*, délaissée aux beaux jours de la chirurgie gynécologique, regagne de jour en jour du terrain. Elle nous a fourni cette année un grand nombre de communications dont la plupart ont pour objet les affections des os.

La pathogénie et le traitement des *ostéomes musculaires* a été étudiée par MM. Lop et Reynier; ils ont insisté sur le rôle joué par le massage dans la production des ostéomes. MM. Mauclaire, Sieur et Loison ont vu les ablations d'ostéomes du coude être suivies d'une ankylose partielle; ils conseillent en pareil cas la résection articulaire.

MM. Loison et Broca pensent que les ostéomes ne sont pas toujours formés aux dépens de fragments périostiques arrachés, mais qu'ils peuvent se développer autour de caillots intra-musculaires.

Les traumatismes du poignet nous ont fourni de nombreuses communications : d'abord celle de M. Quénu sur une *fracture partielle du rebord articulaire de l'extrémité inférieure du radius*.

M. Chaput a obtenu un bon résultat en *réséquant* l'extrémité inférieure *des os de l'avant-bras* pour un *cal vicieux du radius*.

Les *luxations du grand os* ont été l'occasion d'importantes communications de MM. Chaput, Tricot et Arrou, Rouvillois et Demoulin, Berger et Delbet, qui ont étudié avec soin la symptomatologie et les diverses méthodes de traitement de cette affection (résection et réduction non sanglante).

MM. Chaput et Loison ont montré que les *décollements épiphysaires du radius* survenus dans l'enfance s'accompagnaient d'arrêt de développement de cet os.

Pour guérir une *pseudarthrose rebelle* du radius, M. Delagénière a introduit une tige métallique dans le canal médullaire des deux fragments, il a ensuite enroulé autour des os une bandelette de périoste prise au tibia. Ce fait mérite d'être retenu.

La *résection du coude avec interposition musculaire* a fait l'objet des communications de MM. Bazy, Jacob, Quénu, Nélaton, Kirmisson, Berger, Delbet. Il résulte de ces travaux que l'interposi-

tion donne des résultats parfaits, même dans les cas d'hémirésection pour ankylose.

M. Routier a vu sur une radiographie l'encoche humérale des *luxations récidivantes* ; M. Mauclaire signale que l'encoche radiographique ne correspond pas toujours à une encoche réelle.

M. Couteaud nous a montré qu'on pouvait guérir les *fractures de la clavicule* sans déformation en laissant le bras pendre hors du lit, la main appuyée sur un support. Il y a là une précieuse ressource qui sera, je pense, appréciée des mondaines.

Je tiens à vous signaler encore le traitement des *luxations de la clavicule* par un élégant appareil de Heitz Boyer présenté par Faure, appareil formé de courroies et de sacs de caoutchouc remplis d'eau.

Je termine cette revue du membre supérieur en vous rappelant une intéressante communication de M. Tuffier sur l'*hyperémie veineuse* appliquée aux *inflammations aiguës*, un rapport très documenté de MM. Cranwell et Lejars sur les *kystes hydatiques de l'humérus*, les *sutures nerveuses* de MM. Bazy et Routier et un fait d'*anévrisme artério-veineux du coude* de Potherat, dans lequel le sac a été enlevé sans sacrifier les vaisseaux.

Au membre inférieur, M. Morestin a enlevé avec succès un *anévrisme poplité*.

M. Riche a pratiqué, non moins habilement, cette même opération, qui a été suivie de gangrène et d'amputation.

M. Legueu a traité par l'amputation une *rupture sous-cutanée des artères tibiales* consécutive à une élongation violente, et suivie de gangrène.

Le membre inférieur a été l'occasion d'une longue discussion sur le traitement de l'ostéomyélite aiguë.

M. Delbet a déclaré que la trépanation n'était pas obligatoire dans l'ostéomyélite, qu'elle était dangereuse dans certains cas en inoculant la moelle osseuse, et qu'elle était inutile lorsque l'os n'était pas altéré.

MM. Kirmisson, Toussaint, Broca, Routier, Tuffier ont partagé son avis, mais Championnière, Félizet, Mauclaire restent fidèles à la trépanation systématique, jamais dangereuse et souvent utile, disent-ils.

MM. Lapeyre et Broca ont observé un cas de *nécrose totale du tibia* qui fut suivie de régénération osseuse.

Dans un cas d'*ostéomyélite chronique*, M. Mauclaire a obtenu la guérison rapide d'un large *évidement* en greffant dans la cavité des *fragments de cartilages costaux*.

Les bons effets de l'*appareil de Hennequin*, pour les *fractures de cuisse*, ont été de nouveau mis en évidence par MM. Berger et Broca.

MM. Riche et Schwartz ont traité une *fracture du Dupuytren* avec *diastasis et enclavement de l'astragale* par l'*astragalectomie* et l'enclouage des deux os. Le résultat fonctionnel a été excellent.

M. Rochard et de Champtassin traitent l'*hémarthrose du genou* par la *ponction*, la *mobilisation* immédiate et le *travail musculaire avec progression des résistances* ; MM. Hartmann, Moty, Tuffier, Routier, Broca, Championnière se déclarent partisans de ce traitement.

Jetons en terminant un coup d'œil d'ensemble sur cet énorme bilan.

Nous remarquerons d'abord que, depuis quelques années, les questions relatives aux infections, à l'antisepsie, à la stérilisation ont cessé d'exciter notre curiosité. La science est d'ailleurs assez bien fixée sur beaucoup de points qui nous ont longtemps passionnés.

Les sujets qui à l'heure actuelle paraissent nous intéresser davantage sont la chirurgie du poumon, celle du tube digestif, du foie, du pancréas. Depuis les accidents du travail les fractures sont revenues en faveur ; les autoplasties, les anévrismes, les sutures nerveuses, le tétanos, l'anesthésie nous ont préoccupés pendant ces dernières années.

Par contre, nombre d'affections oto-rhino-laryngologiques, comme les otites, les abcès du cerveau, les polypes naso-pharyngiens, les corps étrangers, les rétrécissements des voies aériennes et de l'œsophage nous abandonnent peu à peu pour passer entre les mains des spécialistes. Nous avons le devoir d'accepter ce nouvel état de choses sans protester ; n'est-il pas vrai, en effet, que l'homme de science se réjouit de tous les progrès, même de ceux qui se font à ses dépens ?

La chirurgie cérébrale et médullaire n'ont jamais été très en faveur parmi nous ; celle de l'estomac subit un temps d'arrêt. Est-il dû à ce que la technique reste stationnaire ou bien au peu d'enthousiasme des médecins et des malades pour les opérations ?

Un phénomène très caractéristique en tout cas est la défaveur où sont tombées les grandes statistiques opératoires d'il y a quelques années, lesquelles, après corrections, aboutissaient presque constamment à une mortalité à peu près nulle. On a tant tiré sur cette corde qu'elle est devenue hors d'usage. La statistique n'est-elle pas le mensonge des chiffres !

Depuis la fondation des revues et des sociétés d'urologie, nous étudions beaucoup moins les affections des voies urinaires. La gynécologie abdominale nous intéresse moins qu'autrefois ; les méthodes paraissent fixées, elles sont tout près de la perfection,

et, à moins de découvertes nouvelles, il est peu probable que nous fassions de grands progrès dans cette voie.

Les affections du corps thyroïde sont rares dans le rayon de Paris, c'est pourquoi elles nous occupent peu. Le traitement des affections du sein, du rectum, de la langue ne progresse plus sensiblement ; les tumeurs blanches, les affections du testicule, celles des tendons ne nous fournissent plus que de rares sujets d'études.

La chirurgie devient de plus en plus conservatrice et la question des contre-indications opératoires devient de plus en plus importante. Le chirurgien doit de plus en plus devenir médecin sous peine d'être supplanté par des concurrents plus instruits.

Quoi qu'il en soit, notre moisson annuelle est toujours abondante et choisie et nous pouvons en être fiers. Souhaitons en terminant longue vie et prospérité à notre chère Société de Chirurgie.

ÉLOGE

DE

JULES ROCHARD

(1819-1896)

par M. G. FÉLIZET

Secrétaire général de la Société de Chirurgie.

Le capitaine Godard Rochard, fils du courrier de la malle du Havre à Paris, né à Vernon, s'enrôla en 1792, à l'âge de seize ans: il finissait sa quatrième au collège de la ville.

On ne perdait pas de temps alors. Dirigé la semaine suivante sur Dunkerque, qu'assiégeaient les Anglais et les Autrichiens, il reçut, à sa première sortie, une balle qui lui traversa la poitrine.

Miraculeusement guéri, il rejoignit en Hollande, après quelques semaines de convalescence, son régiment, le 60e de ligne, qu'il ne devait jamais quitter.

Rochard, après avoir fait toutes les campagnes de la République et de l'Empire, vit sa carrière brusquement arrêtée en 1813, en Espagne, par un coup de mitraille qui lui fracassa la jambe au-dessous du genou et nécessita l'amputation de la cuisse.

Il avait trente-neuf ans, quand sa pension de retraite fut liquidée, avec sa croix, à 1.600 francs...

Il se retira en Bretagne, où l'attendaient deux enfants nés d'un premier mariage et confiés, leur mère étant morte, à leur grand'-mère maternelle, à Saint-Brieuc.

Seul, désœuvré, mutilé, inutile, le cœur accablé, l'âme morte, il languissait de tristesse dans cette ville endormie, quand son ami M. Guernion, avoué au tribunal, lui fit épouser une dame veuve, Mme de La Vergée, mère de deux enfants.

C'est de ce mariage que naquit Jules Rochard.

***

Mme de La Vergée était une femme d'une grande beauté et surtout d'un esprit supérieurement cultivé. Elle avait découvert la grandeur d'âme, la douceur, le courage résigné, — elle avait deviné les tristesses de ce vaincu stoïque, trop fier pour se plaindre, ayant toujours une belle allure avec sa jambe de bois.

Ce ne fut certainement pas un mariage d'argent : le marié possédait pour tout avoir sa pension de retraite ; la mariée, restée veuve avec deux filles, était à peu près ruinée.

Comme il fallait que les enfants vécussent et qu'il n'est jamais honteux de travailler, la veuve, courageuse, s'était résolue, après la mort de son mari, à « faire du commerce ».

Avec le produit de ses dernières ressources, elle monta un modeste magasin dans une des rues les plus étroites de Saint-Brieuc, la rue Saint-Gouëno.

C'était une de ces petites boutiques pâles et mornes, froides même au plus fort de l'été, dans lesquelles, en dehors des jours de marché, l'arrivée d'une cliente est un événement.

L'étalage est plus que modeste : les enfants, en allant à l'école, ne daignent même pas s'arrêter devant quelques bonnets blancs aux brides raides, tenant compagnie à des cols soigneusement empesés ou tuyautés, à côté d'amples corsages bombés comme des voiles, que gonflerait une bonne brise arrière....

A l'intérieur, une table de travail portant un dévidoir et des pelotes ; contre le mur, des cartons — tabernacles rarement ouverts — qui contiennent la réserve des marchandises précieuses : broderies, guipures, dentelles, chefs-d'œuvre de la patience et de l'habileté arachnéenne de la maîtresse de la maison.

On travaillait surtout à façon et sur commande !

Mme de La Vergée, lingère, ne réussissait pas trop mal dans son commerce ; elle le continua après son mariage.

Le mariage fut célébré le 20 novembre 1818.

Le 30 octobre 1819, l'homme éminent, dont nous avons entrepris de faire l'éloge, naquit dans la pauvre petite chambre située au-dessus de la lingerie de la rue Saint-Gouëno.

Il fut présenté à l'officier de l'état civil par deux témoins : Théodore Jac, huissier, et Antoine Golfier, chirurgien.

Permettez-moi de ne pas m'excuser de la longueur des détails dans lesquels je suis entré sur la vie, le caractère et les mérites de Mme de La Vergée.

Ces détails sont précieux pour qui veut bien comprendre l'existence dont nous avons à faire l'histoire.

La suite dans les décisions, la continuité dans l'effort, la sérénité au cours des heures mauvaises, la ténacité dans la direction des choses, la fidélité entêtée au devoir, l'esprit de sacrifice, l'oubli de soi-même, la modestie, la simplicité, la tendresse, le charme, toutes ces qualités qui, dans la longue carrière du fils, ont provoqué souvent l'admiration, suscité parfois la jalousie, imposé l'estime, désarmé les haines, toutes ces qualités qui éclairent la grande figure de Jules Rochard et le feront vivre dans l'histoire de la médecine navale, c'est à l'humble petite lingère de Saint-Brieuc qu'il les doit, en grande partie.

* * *

C'est que nos mères ne nous créent pas en une seule fois.

La femme ayant conçu, prodigue sa substance pour la formation du petit être qui est en elle : tout son corps se donne sans compter et s'épuise.

L'enfant naît; de tous les animaux de la création, c'est le plus débile, le plus misérable, le plus laid. La mère le chérit, le couve, elle le nourrit, elle le berce, elle l'endort, cherchant dans la contemplation de sa petite âme encore endormie l'imperceptible lueur de ce qui sera plus tard le sentiment et la pensée.

La lueur est devenue avec le temps une lumière, le petit s'est fait alerte et fort, il agit, il écoute, il regarde, il comprend, il parle, encore un peu il questionne.

Voyez comme la mère et l'enfant s'entendent!

Le cœur bientôt entre en scène : on lui apprend à aimer ce qui est bien, à détester ce qui est mal; un travail s'accomplit, lent, puissant, irrésistible, et voici que sur la cire de l'âme qu'elle a tendrement façonnée la mère a enfoncé l'empreinte de toutes les qualités de son cœur et de son esprit.

Ce fut pour Jules Rochard la préparation utile et nécessaire à l'éducation de droiture et d'énergie, que l'exemple de l'intrépide soldat devait éclairer et guider dans toutes les périodes de sa carrière.

L'éducation par le père commença de bonne heure.

L'enfant était précoce : à la petite école, il apprit vite et comme en jouant, à lire, à écrire et à compter.

C'était un petit homme qui ne tenait pas en place, maigre comme une sauterelle et noir comme un grillon.

Seul, il était calme et réfléchi, mais la compagnie de ses camarades le transportait et l'exaltait jusqu'au tapage.

Saint-Brieuc est une ville triste, avec ses rues mal pavées, tortueuses, rétrécies encore en haut par l'avancée de pignons noirs, qui n'ont pas d'âge.

C'est à une demi-lieue de la ville, sur le front de mer, au port du Légué, que les enfants du pays allaient s'ébattre, près du bassin dans lequel se jette la rivière le Gouët. Là, en pleine liberté, la figure fouettée par le vent, les pieds nus dans les varechs, sur le sable caillouteux de la grève, le petit Rochard, avec les autres « mousses » de la bande, gagna une santé de fer.

On courait, on luttait, on apprenait à nager à toutes les heures de la marée, on plongeait, et, le soir, on rentrait rompu.

La nature, en Bretagne, est rude : les embruns, la pluie tenace, les coups de vent froid. En haut, des nuages noirs se poursuivent, se rejoignent, se heurtent, ne laissant voir qu'une partie du ciel gris et bas, comme dans l'écartement d'une déchirure.

La mer est une nappe glauque, tailladée par la mousse blanche des vagues. Alors même que le temps est beau, elle gronde et lance sans trêve ses grosses lames à l'assaut des rochers.

C'est une rage farouche que rien n'apaise et qui se traduit par une clameur sourde, continue, — harmonieuse comme une plainte et fière comme un défi !

Devant le champ de bataille des élément déchaînés, le corps s'endurcit, l'énergie se trempe, l'esprit se concentre.

Là est peut-être l'explication du mysticisme et de l'entêtement de l'âme bretonne.

***

Le capitaine Rochard encourageait ces escapades et ces exercices d'endurance. L'enfant était courageux et solide dans sa maigreur.

Il avait connu de bonne heure, par les récits de sa mère, l'histoire de la vie accidentée du soldat de l'Empire.

Les campagnes en Flandre, en Hollande, en Allemagne, en Italie, en Dalmatie, en Espagne enfin, ces pays-là il les connaissait : il les avait cherchés sur la carte.... Il y voyait son père combattant les ennemis et exposant sa vie pour la France et pour l'Empereur.

« Vive l'Empereur ! » n'était pas alors un cri séditieux; on le disait plus bas, maintenant, dans cette petite cité réactionnaire

des Côtes-du-Nord, où les soldats de l'Empire étaient regardés de travers et suspects. Ils se réunissaient souvent soit au café, soit chez Rochard, pour se souvenir ensemble et pour parler du « Grand Homme ».

Des amis de Paris copiaient, à leur intention, une chanson nouvelle de Béranger; c'était un événement. Cette chanson, le petit gas, qui n'avait pas sept ans, l'apprenait aussitôt et, le soir même, dans l'arrière-boutique de la pauvre lingerie close, sous la lueur indécise de deux chandelles fumeuses, hissé sur la table, il la chantait gravement aux vétérans attendris, qui la lui faisaient redire.

C'était *le Vieux Sergent* :

De quel éclat brillaient dans les batailles
Ces habits bleus par la victoire usés!
La Liberté mêlait à la mitraille
Des fers rompus et des sceptres brisés.
Les nations, libres par nos conquêtes,
Ceignaient de fleurs le front de nos soldats.
Heureux celui qui mourut dans ces fêtes!
Dieu, mes enfants, vous donne un beau trépas!

Le capitaine Rochard était le chef de ce petit clan de Français humiliés: l'autorité de sa croix, de son grade, de ses campagnes et de ses blessures lui avait conféré une sorte de présidence.

L'enfant, silencieux, regardait avec respect ce guerrier à l'aspect rude, dont la barbe rousse, de tout temps rebelle à la brosse, dispersait ses poils dans tous les sens, et avait valu à son propriétaire le sobriquet de Moustache, sous lequel il était connu, même en dehors de la 60e demi-brigade.

« Mon pauvre Moustache, lui avait dit son général, — le général Lamarque, — en voyant sa jambe fracassée, quelle blessure!

« — Cela devait arriver, répartit le capitaine, mais ce qu'il y a de plus triste, mon général, c'est que je suis f... pour l'armée! »

Parmi ceux qui assistaient à ces réunions, il n'y en avait pas un qui n'eût pris part à des combats, pas un qui n'eût vu cent fois la mort de près, sans faiblir.

Et l'enfant contemplait ces braves avec respect, et se gravait profondément cette parole de son père : « Que, dans la vie, il faut être franc, il faut être bon, il faut être brave; sans cela, on n'aime pas son Pays! »

Telle fut l'éducation du père

* * *

L'école primaire ne suffisait plus. Le petit Jules fut placé comme externe au collège de Saint-Brieuc. C'était une dépense appréciable, et nous ne savons pas au prix de quelles économies le modeste budget de la maison put se maintenir en équilibre.

Cet enfant de neuf ans le comprenait et souffrait sans rien dire. Il se jeta dans le travail à corps perdu, pour s'acquitter.

Il était le premier en tout. Un inspecteur d'Académie, en tournée à Saint-Brieuc, fut émerveillé par l'intelligence et le savoir du petit Jules Rochard; il parla de lui faire obtenir une bourse.

L'élève Rochard étant le fils d'un soldat de l'Empire, aucune suite ne fut donnée à cette proposition.

Les cinq années passées au collège de Saint-Brieuc peuvent être marquées comme l'épreuve la plus laborieuse qu'un cerveau d'enfant puisse affronter.

Les devoirs finis, les leçons apprises, l'écolier cherchait d'autres aliments à sa curiosité croissante.

Les récits de voyage, les ouvrages d'histoire naturelle le passionnaient et développaient en lui le goût des études scientifiques.

Son rêve se précisait : il deviendrait un savant.

Godard Rochard avait un frère qui, après avoir fait dans la Garde impériale toutes les guerres de l'Empire, s'était retiré, officier supérieur, à Vernon.

L' « oncle Pierre » était le richard de la famille. Il avait souvent demandé qu'on lui confiât le petit Jules; on n'avait jamais pu consentir à une séparation. Mais la vie devenait dure à Saint-Brieuc. Il fallut se décider, et l'enfant fut confié à son oncle et envoyé à Vernon, où il ne tarda pas à s'ennuyer.

Le désœuvrement lui pesait; ce fut une grande joie pour lui quand l'oncle Pierre lui apprit qu'il allait entrer comme interne au collège royal d'Évreux.

La déception fut cruelle. Le pauvre enfant tomba sur des condisciples épouvantables : des brutes. Pas de foi, pas de discipline; des maîtres sans autorité. Quelle différence avec le petit collège de Saint-Brieuc!

Le petit Rochard essaya de travailler et souffrit sans se plaindre.

Là se passèrent les années les plus tristes de son existence.

Quand il était à Vernon, abandonné à lui-même, la seule distraction de l'enfant était d'aller, soit en bateau, soit sur le chemin de

halage, voir la Seine couler lentement ses eaux grises, emportant les chalands chargés de marchandise vers le Havre.

Le Havre!... C'était la mer! Et le petit Breton déraciné se laissait bercer dans sa rêverie.

Il revoyait la mer près de laquelle il avait été si heureux, les matelots du port du *Legué*, ses vieux amis, — les mousses, ses camarades, avec lesquels on avait tant joué autrefois!

Comme tout cela était loin!...

Les jours passaient ralentis par l'ennui, un ennui que le travail n'arrivait pas à guérir.

Il avait la nostalgie de la mer. Il serait marin.

Mais il voulait se mettre rapidement en état de ne rien coûter à ses parents qui avaient fait déjà tant de sacrifices et il était trop fier pour admettre qu'on mît à contribution l'oncle Pierre, qui décidément ne l'aimait pas.

Il songeait déjà à un métier qui lui permettrait de naviguer, d'être utile aux marins, de s'en faire aimer, en même temps qu'il étudierait là-bas, « dans les Iles », les animaux et les plantes.

Il serait médecin de marine.

Au bout de quelques mois on embarquait; on touchait d'emblée une solde sérieuse, on gagnait sa vie; on ne serait plus à la charge de la famille.

Il se rappela même qu'un parent éloigné, Antoine Golfier, celui-là même qui avait déclaré sa naissance à la mairie, avait autrefois choisi cette carrière et qu'il en avait été content.

Jules Rochard prépara le concours avec l'ardeur tenace qu'il apportait à toutes choses. Il fut reçu à l'Ecole navale de Brest.

Il y entra le 8 septembre 1837. Il avait dix-sept ans.

Le 8 novembre 1838, il embarquait sur la corvette *la Bergère*, en rade de Brest, comme chirurgien de 3ᵉ classe.

***

Son œuvre est immense. Il a abordé toutes les branches de l'art de guérir, et chacune de ses incursions a été marquée d'un cachet de supériorité indiscutable.

Ses préférences étaient pour la chirurgie; il ne s'en cachait pas. Il a fait taire ses préférences et il a été loyalement, par le caractère impérieux de ses fonctions, contrairement à ses goûts, un médecin, un hygiéniste, un épidémiologiste, un administrateur, un organisateur, et en tout il s'est montré un serviteur hors ligne de son pays.

C'est qu'il était admirablement préparé par les exemples et la discipline de son enfance à ne jamais reculer et à faire face sans broncher aux obligations de la vie.

Sa mère avait fait de lui un homme de Tendresse, son père avait fait de lui un homme de Devoir; il pouvait maintenant marcher dans la vie avec honneur.

* * *

Chez le jeune chirurgien de 3e classe, la joie d'être pourvu, pour la première fois, d'un poste officiel et *rémunéré* n'était pas sans mélange. C'était une angoisse cruelle de se voir embarqué seul, chargé de la santé et de la vie d'une soixantaine d'hommes, équipage de la corvette *la Bergère*. Le sentiment de son ignorance, loin de l'accabler, le stimula à travailler à bord.

Mais que pouvait-il apprendre?

Un an après, le 18 février 1839, Jules Rochard fit, sur la corvette *l'Allier*, un voyage au Sénégal.

En 1841, après un brillant concours, il fut nommé chirurgien de 2e classe. Enfin, en 1845, le concours lui fit obtenir la 1re classe.

En huit ans, il avait conquis ses trois galons, mais on ne peut pas savoir au prix de quel travail acharné, à toutes les heures du jour et de la nuit, par tous les temps, le jeune médecin avait conquis le succès.

* * *

Entre temps, en 1841, la corvette *la Fortune* fit une longue expédition qui resta mémorable.

Quittant Brest le 26 mai 1841, le navire, après avoir doublé toucha le cap de Bonne-Espérance, l'île Bourbon et arriva à Calcutta. Les renseignements n'étaient pas aussi bien assurés qu'aujourd'hui. On tomba sur une formidable épidémie de choléra.

Le Gange, à l'embouchure duquel était mouillée *la Fortune*, charriait des cadavres. On les voyait descendre au fil de l'eau le long du navire et s'amonceler sur la chaîne des ancres, montant au niveau du pont et menaçant de l'envahir; il fallait les refouler.

La barre du Gange étant infranchissable, les hommes durent rester à bord dans un blocus de pestilence.

Une partie de l'équipage fut atteinte du choléra et paya un large tribut à la mort.

Le médecin de 2e classe Jules Rochard se multiplia et fit travailler les hommes valides à frictionner les malades, à les soigner, à les nettoyer. Il donnait, le premier, l'exemple et, pendant plus de vingt-cinq jours, il ne connut pas le repos, à peine le sommeil. Les hommes l'admiraient et ne connaissaient que lui à bord.

Un jour, on ne vit pas le médecin dont les soins, la bonne humeur et l'entrain avaient le don magique de relever les courages.

Le mal l'avait frappé à son tour.

La consternation fut profonde : Rochard parti, qu'allait-on devenir?

L'attaque du choléra fut rude et pendant quelques jours on désespéra.

Sa vigoureuse constitution, son énergie, le sentiment qu'il avait d'être nécesssaire aux hommes, sa volonté enragée de ne pas mourir, tout cela fit que Jules Rochard ne mourut pas cette fois-là.

Convalescent, affaibli, se trainant avec peine, il se remit à donner des soins à ses malades.

Il prit les mesures utiles pour faire, sinon la désinfection, du moins le nettoyage de la corvette.

L'inaction étant toujours dangereuse, il fit travailler les matelots à des corvées de propreté.

On ne se hâtait pas de rentrer en France, pour ne pas apporter le fléau avec soi.

Rochard profita d'une occasion de descendre à terre pour visiter le Cambodge et le royaume de Siam.

Quand, vingt mois après son départ, *la Fortune* rentra à Brest, sur ses 150 hommes d'équipage, la moitié manquait à l'appel.

Jules Rochard fut à la suite de cette campagne nommé chevalier de la Légion d'honneur.

C'était un chef adoré des marins. Il n'était pas familier, il était affable et bienveillant; il était avant tout très juste.

Sa conduite à bord de *la Fortune* devant Calcutta lui valut une popularité sans pareille.

Dans les rues de Brest les marins saluaient avec respect ce jeune médecin, brun, maigre, marchant vite, la tête penchée, qui n'avait rien de plus pressé, étant à terre, que d'aller à l'hôpital, à l'amphithéâtre, à la Bibliothèque, qui étudiait toujours et partout, « comme si, disaient-ils, il n'était pas assez savant comme cela, pour sauver la vie des hommes!... » Avec lui on pouvait embarquer pour n'importe où.

Ce que les marins ne pouvaient pas dire, c'est comment il avait su les comprendre.

Il savait si bien parler à leur âme, pénétrer dans leur esprit et leur donner la confiance et le courage!

Dès ses premières années, il avait appris à les connaître avec les pêcheurs du Légué, dans leur simplicité, dans leur complaisance, dans leur intrépidité, dans leur résistance à la peine et jusque dans leur indigence.

N'était-on pas pauvre aussi, chez nous? N'était-on pas forcé de regarder à la dépense et même souvent de se priver?...

C'est que la Pauvreté, quand elle n'est pas piquée par l'Envie et que le cœur est haut, est une rude force. N'est-ce pas elle qui impose le travail, qui enseigne l'endurance, qui conseille la bonté, qui apprend la résignation, qui suggère le courage et le mépris de la mort? N'est-ce pas elle enfin qui fait germer dans l'âme des hommes ces vertus qui les font nobles et compatissants?

Bénie soit la Pauvreté!

***

Le grade de chirurgien de 1re classe marquait une sélection importante dans la carrière de la médecine navale.

Le service de santé bifurquait en deux corps : le *corps naviguant* et le *corps enseignant*.

Avant de prendre un parti, Jules Rochard, le croirait-on? hésita.

Il aurait aimé continuer à vivre la vie de ces braves gens de mer qui l'aimaient tant, dans la fréquentation des officiers avec lesquels son urbanité, sa modestie, sa distinction, son charme lui avaient créé des relations exquises.

Mais il pensa que la meilleure façon de témoigner son intérêt aux marins était de leur préparer, pour les assister dans leurs expéditions, des médecins instruits et bien dressés.

Il pensa aussi que le titre de professeur était le résultat d'un concours difficile.

Cette difficulté même le décida : il serait professeur.

Il remplit, pendant deux ans, les fonctions de chef des travaux anatomiques de l'Ecole de Brest. Aussitôt après, un brillant concours lui valut le grade de professeur.

Le voici revenu, après un long détour, à la chirurgie, objet de la prédilection de ses premières années d'études.

Il enseignera l'anatomie, la physiologie, la médecine opératoire avec un éclat et un succès sans précédent.

Il fera des élèves, et ces élèves continueront le bien qu'il voulait faire à ses marins : ainsi il n'aura pas cessé d'être avec eux.

Notre éminent collègue, le Dr Auffret, ancien directeur du service de santé à Brest, a fait, au lendemain de la mort de Jules Rochard, une étude remarquable des travaux et de la carrière de son prédécesseur.

Il nous l'a montré successivement : *Chirurgien-chef à Brest* (1854), — *Médecin-chef à Lorient* (1863), — *Directeur du service de santé à Brest* (1870), — *Inspecteur général du service de santé à Paris* (1875).

Il l'a connu, il l'a assisté dans sa pratique, et il nous a transmis quelques précieux renseignements que nous serons heureux de citer.

C'est à Jules Rochard chirurgien, c'est à l'auteur de l'« Histoire de la Chirurgie Française au XIXe siècle » qu'il nous tarde d'arriver.

***

Chirurgien, il le fut jusqu'au plus haut degré de la perfection. Ceux qui l'ont connu à Lorient et à Brest se rappellent avec quelle conscience, avant d'agir, il examinait les malades et les blessés, avec quelle sagacité de médecin et de chirurgien il précisait les indications d'intervenir, avec quelle probité il se décidait à opérer.

C'est qu'à cette époque, la question de vie et de mort se posait à l'occasion des interventions les plus minimes. Pour agir, il fallait des raisons impérieuses, décisives, et ces raisons, c'est l'impartiale discussion clinique qui les faisait paraître en un diagnostic lumineux.

Là était la partie grave et difficile du rôle de chirurgien.

Le reste était un jeu, un plaisir, un charme, une délectation de la main et des yeux! Et l'on pouvait dire de l'opération qu'elle était *la récompense du diagnostic*.

Avec une science anatomique consommée, avec une habileté opératoire merveilleuse et un inébranlable sang-froid, Jules Rochard pouvait tout entreprendre.

Le Dr Auffret nous rapporte une historiette caractéristique :

« *C'était*, dit-il, *en* 1856 ; *après une année d'études, chirurgien de* 3e *classe nouvellement promu, je montais ma première garde à l'hôpital de Brest. Deux forçats, chargés du soin de surveiller une mine paresseuse, qui ne voulait pas partir, après quelques minutes d'attente, se disposaient à la visiter de près, quand elle fit subitement explosion.*

« *L'un des deux hommes avait été tué sur le coup, le second était porté mourant à l'hôpital. Après l'avoir pansé avec tout le soin dont était capable ma jeune expérience, je fis appeler le second chirurgien en chef.*

« *Rochard arrive, examine le blessé, prend un bistouri, incise le cou, extrait de la plaie un fragment de pierre qui avait coupé la jugulaire interne et la carotide primitive, et qui servait de bouchon protecteur, jette une double ligature sur chacun des deux vaisseaux béants et quitte, moins d'une heure après son entrée, la salle d'opération, en reprenant le cigare qu'il avait déposé pour prendre le bistouri.*

« *Il lui est arrivé plusieurs fois depuis*, continue le Dr Auffret, *de me rappeler cette opération que nous avions, disait-il, pratiquée ensemble.*

« *J'avoue que je me suis souvent souvenu de la belle prestance de notre chef en cette circonstance grave, comme de la belle intervention dont j'avais été le témoin privilégié; j'ajouterai que je ne me suis jamais rappelé y avoir collaboré.* »

Si nous relevons les publications d'ordre chirurgical, à part l'HISTOIRE DE LA CHIRURGIE FRANÇAISE AU XIXe SIÈCLE, qui est une œuvre impérissable, nous trouvons, il faut le reconnaître, un bagage bibliographique assez léger : des mémoires sur les *hématocèles de la tunique vaginale*, sur le *traumatisme produit par l'explosion des mines*, sur l'*opération de l'anus artificiel*, sur l'*ulcère de Cochinchine*.

Nous ne devons pas oublier un gros travail intitulé : *Le Service chirurgical de la flotte en temps de guerre*, travail condensé qui servit de base à l'élaboration des règlements fixant les dispositions à prendre pour le combat, à bord des navires, — les soins à donner aux blessés pendant l'action, — les débarquements et les transbordements, etc.

C'est que, dans sa carrière toujours occupée, Jules Rochard n'avait eu jamais que l'occasion de faire la chirurgie de marine.

La chirurgie qu'il avait pratiquée, celle qu'il avait pour mission d'enseigner, était la chirurgie courante des accidents et des complications journalières : les fractures, les luxations, les plaies, les brûlures, les hémorragies, les coups de feu, les complications infectieuses.

* * *

En 1756 parut à Brest, chez l'éditeur Romain Malassis, un petit livre intitulé : MANUEL DES OPÉRATIONS LES PLUS ORDINAIRES DE LA CHIRURGIE, *pour l'instruction des élèves chirurgiens de la marine de l'Ecole de Brest, par M. de Courcelles, médecin du roi et de la marine.*

Ce modeste ouvrage, parfaitement oublié aujourd'hui, a été pendant près d'un demi-siècle le *vade-mecum* des chirurgiens navigateurs.

« *Dans les circonstances présentes* (1756), dit l'auteur, *les fréquents et nombreux armements exigeant, pour le service des vaisseaux, un nombre de chirurgiens beaucoup plus grand que l'établissement de l'Ecole le comporte, on est obligé d'en faire venir d'ailleurs pour y suppléer. Mais ceux qui nous viennent ici de toutes parts ne sont point toujours fort instruits et le peu de temps qu'ils ont à rester à l'hôpital n'est pas suffisant.*

« *J'ai pensé qu'il pourrait être du bien du service*, « dont je fais mon unique objet », *de renfermer dans un petit volume portatif un recueil des opérations que l'on a le plus souvent occasion de pratiquer surtout à la mer.* »

Est-il possible de se présenter avec plus de modestie? Et pourtant dans ce livre, que l'éloge de Jules Rochard nous donne l'occasion d'exhumer aujourd'hui devant vous, nous trouvons des préceptes qui donnent à ce très honnête de Courcelles, chirurgien du roi et de la marine, le caractère d'un précurseur :

1° PANSER DOUCEMENT.

2° PANSER MOLLEMENT.

3° PANSER PROMPTEMENT, pour ne pas laisser la plaie exposée à l'air, *surtout lorsqu'il est chargé d'exhalaisons nuisibles.*

C'est pourquoi l'auteur conseille, « *si c'est une plaie de conséquence, de panser le malade dans son lit, les rideaux fermés, ayant soin pendant les pansements de tenir un réchaud de braise allumé pour donner à l'air un degré de température convenable* ».

Tout est pratique dans ce petit manuel de chirurgie navale, tout est prévu jusque dans les plus petits détails.

Voyez les conseils du chapitre de l'AMPUTATION :

« *On prend le couteau* (c'était alors dans la marine le couteau-faucille) *et on le fait entrer obliquement, de bas en haut, dans les chairs, mais sans aller tout à fait jusqu'à l'os, afin de ne pas émousser le tranchant, précaution qui n'est pas à négliger, dans un combat naval, où il faut beaucoup opérer avec le même tranchant, n'étant pas à portée d'en avoir de rechange, ni de le faire repasser.* «

* * *

Jules Rochard fut un chirurgien utile.

Il ne croyait pas déroger en traitant une fracture et vous pouvez être assuré qu'il y excellait.

Il y a justement quelques jours, le hasard me fit rencontrer un ancien ingénieur des constructions navales, aujourd'hui personnage important dans l'Etat, que Jules Rochard avait soigné en 1874 pour une fracture de l'extrémité inférieure du radius, avec une déformation poussée jusqu'au renversement.

Le résultat était idéal. Le chirurgien en avait été très fier.

Laissez-moi vous conter une histoire :

C'était quelque temps avant la guerre ; les enfants en promenade au cimetière de Lorient découvrirent que le fossoyeur était aveugle ! Ils ne mirent pas en doute un seul instant que leur père pût guérir le pauvre homme, et ils l'amenèrent en toute confiance à la maison.

Rochard fit quelques jours après l'opération de la cataracte par extraction, et le malade vit clair !... L'histoire eut un retentissement énorme dans la ville et dans les environs.

Les aveugles affluèrent vers la maison du médecin de marine qui avait le don de « rendre les yeux ».

La spécialité ne chôma pas tant que Rochard resta à Lorient.

Jules Rochard fut un clinicien sagace, un opérateur habile, et si nous ne trouvons pas à l'actif de ses publications des observations extraordinaires, ce n'est pas qu'il n'aurait pas été à la hauteur des entreprises marquantes, c'est que ses fonctions, limitées à la médecine navale, ne lui en ont pas apporté l'occasion.

Et voici que me reviennent à la mémoire les lignes qui terminent la préface de l'honnête Monsieur de Courcelles, « médecin du Roi et de la Marine » : « *N'ayant pas de plus forte ambition que celle de former des chirurgiens capables et expérimentés, en état de secourir utilement des sujets dont la conservation est précieuse à l'Etat, ma satisfaction sera complète si ce petit ouvrage peut y contribuer.* »

* * *

L'*Histoire de la Chirurgie Française au XIXe siècle*, représente quinze années de travail, et d'un travail acharné, sans préjudice

du temps que réclament les fonctions absorbantes du service de santé à Lorient et à Brest.

Est-il besoin de dire que pendant le grand branle-bas des organisations à Brest en 1870, il n'y avait de travail que pour la défense du pays?

« Dès le début de la guerre, dit le Dr Auffret, il se préoccupe et s'inquiète moralement, il se surmène physiquement pour veiller aux besoins de son grand établissement hospitalier qui va recevoir plus de 1.200 malades à la fois, pour créer des ambulances, pour distribuer le personnel, pour assurer les médicaments et le matériel qui doivent répondre aux besoins des centaines de malades et de blessés qui arrivent à tout instant.

« Quels sont ceux qui, à Brest, à cette époque, peuvent se rappeler sans émotion les interminables convois au-devant desquels on allait, à la gare, dans la neige, toujours aux heures de nuit, et pour lesquels il avait dû tout prévoir! tout : nourriture, vêtement, pansement?

« Rochard se multipliait pour faire face à des exigences sans cesse renaissantes et dont pas un détail ne s'accomplissait en dehors de son œil vigilant. »

Le travail est le grand consolateur. La tempête finie, Jules Rochard reprit l'œuvre interrompue, avec l'énergie silencieuse d'un caractère qui ne veut pas plier.

L'apparition de l'ouvrage, en 1873, fut un événement. Le monde savant put saluer l'avènement d'un historien, d'un philosophe, d'un penseur et d'un écrivain de premier ordre.

Voyez comme l'auteur donne les raisons qui l'on conduit à écrire l'histoire :

« *Les études historiques ont un charme sans pareil. Il n'est pas pour l'intelligence de satisfaction plus délicate que celle qui consiste à suivre l'évolution d'une pensée à travers les âges, en assistant aux transformations qu'elle subit pour se dépouiller de sa gangue de préjugés et d'erreurs.*

« *C'est aux maîtres de l'art, aux professeurs vieillis dans l'enseignement et dans la pratique qu'il conviendrait de se charger d'un pareil travail; mais pas un d'eux ne l'a fait, pas un ne s'apprête à le faire, et c'est pour cela que nous l'avons entrepris.* »

Jules Rochard explique dans sa préface les difficultés de la tâche qu'il a assumée, et nous ne pouvons que citer ses paroles.

« *Mener de front l'histoire et la critique, parler d'événements qui se sont produits en dehors du milieu dans lequel on a vécu, nous a paru d'abord une entreprise téméraire; mais en y réfléchissant, nous*

sommes arrivé à nous convaincre que, pour bien apprécier les faits, il n'était pas indispensable d'y avoir été mêlé. Un certain degré d'éloignement est même nécessaire, pour en saisir l'enchaînement et pour les juger sans prévention et sans parti pris. Il en est de même lorsqu'il s'agit des hommes, on ne saurait être impartial à l'égard de ceux qu'on a trop connus. Les figures historiques sont comme les grands tableaux : pour les bien voir, il faut les regarder à distance.

« Il nous a fallu souvent faire des excursions sur le terrain de la science étrangère. Tout en nous efforçant d'attribuer à chacun la part de gloire qui lui revient, nous nous sommes surtout appliqué à faire ressortir le caractère particulier de la chirurgie française, en signalant les côtés par lesquels on s'écarte ou se rapproche des tendances particulières aux autres nations. Nous avons la conscience d'être resté impartial envers tout le monde, même envers l'Allemagne. La justice est de droit commun, c'est la seule chose qu'on doive à ses ennemis ».

Ces pages fières étaient écrites au lendemain de nos malheurs, dans l'universelle désolation des catastrophes. Et déjà certains écrivains, avec une logique de leur façon, ne craignaient pas de proclamer la déchéance totale de la France!

Voyez avec quelle dignité sévère et aussi quelle sagesse Jules Rochard s'exprime :

« L'Allemagne, il ne nous coûte pas de le reconnaître, a puissamment contribué, depuis un demi-siècle aux progrès des sciences médicales. Il entre, sans doute, dans son bilan bien des valeurs de mauvais aloi, bien des emprunts qui mériteraient un autre nom. Mais en retranchant ce qui ne lui appartient pas, son lot est encore assez riche pour contenter son orgueil et ce serait manquer à la dignité que de chercher à l'amoindrir.

Enfin voyez cette déclaration qui exprime, sous une forme admirable, la philosophie médicale de Jules Rochard :

« Les connaissances médicales forment un tout indissoluble...

« La chirurgie n'est que la médecine avec une arme de plus : toutes les deux ont le même point de départ, procédant des mêmes principes, et mettant en œuvre les mêmes moyens. Inséparables dans leur but et dans leur essence, elles le sont également dans leur passé; l'histoire de la chirurgie ne peut pas plus se renfermer dans l'étude de ses procédés et de ses instruments, que celle de la médecine ne peut tenir dans l'examen de ses doctrines. Les progrès de l'anatomie et de la physiologie les dominent également; toutes les questions de pathologie générale leur sont communes; les progrès de l'hygiène et de la thérapeutique les intéressent au même titre; les doctrines

médicales les éclairent ou les égarent également... l'idée dominante de notre travail consistait à faire ressortir cette union. »

***

L'Histoire de la Chirurgie Française au XIXe siècle aura constitué pour nous autres le principal titre de gloire de Jules Rochard. Il ne faut pas penser à analyser cette revue des progrès de la chirurgie pendant près de cent ans.

Il fallait posséder une érudition profonde, une patience surhumaine, un courage tenace, une méthode inflexible pour mener à bien une tâche pareille. Il fallait surtout avoir été dans la pratique aux prises avec les difficultés, les angoisses, les responsabilités, les incertitudes et les joies de la chirurgie active.

Nous ne pouvons pas lire, sans admiration, cet inventaire détaillé des acquisitions de l'art, notées, pour ainsi dire, au jour le jour et jugées avec l'impartialité de l'Histoire.

Ce qui séduit dans cette œuvre, ce n'est pas la science consommée des faits, ce n'est pas l'ordre rigoureux des divisions : c'est le souffle, c'est la couleur, c'est la vie même évoquée.

Jules Rochard ne s'est pas montré seulement un savant et un historien ; il a été un grand artiste par la magie de sa reconstitution des caractères et des époques.

Je ne connais rien de plus saisissant que l'histoire de la réorganisation de la chirurgie navale en 1793, sous l'impulsion de Gaspard Monge.

A l'appel du pays en danger, jeunes ou vieux, les médecins offrent à Brest, à Rochefort, à Toulon, leur bonne volonté, leur dévouement, leur attachement au devoir, leur esprit de sacrifice.

La mort n'y allait pas à demi. A côté des séries de héros obscurs, anonymes, détruits avec leurs hommes, sautés avec leurs navires dans les journées d'Aboukir et de Trafalgar, l'Histoire découvre et cite avec fierté les noms de ceux qui se sont dévoués et dont la mort n'a pas voulu.

« *Lorsque le feu prit à bord de* l'Achille (à Trafalgar), *le chirurgien-major Saint-Hilaire refusa de quitter son poste et continua à opérer. Il ne céda qu'au moment où les flammes allaient lui fermer toute issue et se jeta à la mer avec un matelot auquel il venait de couper le bras et qu'il continua à soutenir au-dessus des flots, jusqu'au moment où les canots anglais les ressaisirent tous les deux.* »

On ne pouvait admettre que Jules Rochard pût laisser échapper l'occasion que lui offrait l'histoire d'expliquer et de faire res-

sortir le rôle glorieux et obscur joué par la médecine navale dans les guerres de la République.

« *Le corps des chirurgiens de la marine*, dit-il, *n'a pas vu surgir, pendant cette période de guerres, aucune illustration qui puisse se comparer à celles de Percy et de Larrey. Les tristes conditions dans lesquelles ils étaient appelés à servir ne laissaient de place que pour le dévouement individuel et le sacrifice ignoré.*

« *Les forces navales ne se prêtent pas, du reste, au rôle élevé du chirurgien en chef d'armée, qui concentre dans ses mains tous les détails d'un grand service et qui, le jour de la bataille, assiste de ses conseils et de son exemple un nombreux personnel répandu dans les ambulances et sur le lieu de l'action.*

« *Dans une escadre, chaque vaisseau a son rôle individuel et se bat pour son compte; chaque chirurgien a la responsabilité de son service et ne relève que de son initiative.*

« *A l'époque à laquelle nous nous reportons, cet isolement était encore plus complet qu'aujourd'hui...*

« *La pénurie du personnel forçait même souvent à confier le poste de chirurgien-major à des officiers de santé de 2e ou de 3e classe.*

L'expérience s'acquérait vite dans ces temps désastreux, mais, dans cette vie toute d'action, nos confrères se bornaient à faire leur devoir, sans se préoccuper d'en laisser la trace; aussi leurs éclatants services ne se sont-ils conservés que dans le souvenir de leurs camarades. Il va, s'éteignant chaque jour avec l'existence de ceux qui en ont été les témoins... »

Personne ne comprit mieux que Jules Rochard la grandeur mélancolique et la noblesse du rôle des médecins de la marine.

Depuis le moment où ses fonctions l'amenèrent à avoir des subordonnés jusqu'au jour où il fut appelé, grand maître de la médecine navale, au poste d'inspecteur général du Service de santé, on peut dire que le personnel médical fut l'objet de la plus vigilante équité.

La politique n'avait pas encore enlevé les colonies à la Marine, L'action des médecins s'étendait partout, à bord et à terre, où ils suivaient leurs hommes. Il fallait une grande expérience, la conscience scrupuleuse, l'amour de la justice de Jules Rochard pour faire face à la tâche difficile et délicate entre toutes de les juger.

Qu'il soit embarqué, qu'il soit à terre, dans les pires pays, au milieu de populations hostiles, le médecin est aussi un soldat exposé autant que ses hommes.

La solidarité médicale est louable, mais ce n'est pas à ce sentiment, plutôt étroit, que Rochard obéissait en faisant tenir un état exact des mérites et des titres de chacun.

L'impulsion venait de plus haut : l'amour de la justice, le bonheur de découvrir et de faire récompenser des actes qui seraient demeurés inconnus, une grande tendresse pour ceux qui peinent, qu'on oublierait si facilement et qui n'ont que vous pour les défendre, voilà les raisons qui ont fait du proconsulat de Jules Rochard l'époque heureuse de la médecine navale.

Le pouvoir a toujours des charmes, mais les charmes qui avaient le plus de prix aux yeux de l'inspecteur général, c'était la joie de servir la justice, d'encourager et de récompenser le travail, le dévouement et le courage. N'était-ce pas le réveil des impressions de son enfance pauvre et comprimée, écoulée dans la compagnie des braves, terrassés par la fortune, mais obstinés quand même dans la fière espérance des jours meilleurs ?

Le courage ! voilà la qualité première du marin pour qui le danger menace à toute heure et partout. Ce n'est pas pour les troupes de mer que l'on aurait pu consacrer la division absurde et surannée des *combattants* et des *non-combattants*.

A bord, le combat ne s'arrête jamais. Le péril est pour tout le monde. Que le navire saute ou qu'il coule à fond, tout le monde y passe : il n'y a pas de jaloux !

Pour l'armée de terre, la distinction n'est pas moins absurde que pour la flotte, avec ces balles qui portent la mort à plus de 2.000 mètres et ces obus... Mais passons.

Dans son rapport à la Convention du 7 frimaire an III, Fourcroy disait :

« *La Convention apprendra avec sensibilité que plus de* 600 *officiers de santé ont péri depuis dix-huit mois au milieu et à la suite des fonctions mêmes qu'ils exercent.*

« *C'est une gloire pour eux, puisqu'ils sont morts en servant la Patrie.* »

C'est dans ces idées, dont la forme lapidaire eût enthousiasmé son père, que Jules Rochard avait été élevé.

Le courage était une qualité de tradition.

Nous avons vu avec quelle résolution Rochard, à Calcutta, avait affronté le choléra, qu'il observait pour la première fois, relevant le courage de ses marins et ayant à peine le temps de se remettre de l'attaque qui l'avait terrassé, pour reprendre son service interrompu.

En 1865, médecin-chef, il était sur le petit haleur qui fait le service de Lorient à l'hôpital de Port-Louis. Un matelot, montant un you-you de corvée, avait pris la remorque. La corde s'engageant dans l'hélice, l'embarcation chavira.

Un homme à la mer !

Non, **deux** ! — car, aussi vite que la pensée, le médecin-chef

s'était jeté tout habillé à l'eau et ramenait bientôt à la surface le malheureux en perdition.

L'année suivante, il se portait au secours d'un petit imprudent que le courant entraînait au large, et le ramenait sain et sauf.

Il s'agissait de son fils Eugène, notre collègue, que voici !

***

Son avancement a été rapide : il devait être à cinquante-six ans inspecteur général du service de santé de la Marine. Mais, entre temps, Jules Rochard avait déjà rendu son nom célèbre par des travaux remarquables de Médecine comparée, de Climatologie, d'Hygiène et d'Anthropologie qui lui ouvrirent les portes de l'Académie de Médecine.

En 1849 Jules Rochard s'était marié à Brest.

Mlle Proux, fille d'un lieutenant de vaisseau était âgée de dix-sept ans. Elle appartenait à une illustre famille de marins, les Bouet-Vuillaumez.

Elle a été la compagne de cette longue carrière de travail, elle a partagé, au milieu de l'estime universelle, cette vie noble et simple entre toutes.

Elle a été l'éducatrice de quatre enfants, dont son mari, éducateur plutôt distrait, put, à juste titre, être fier.

Comme la Romaine, elle a filé la laine et gardé la maison.

En vérité, Jules Rochard a été un homme parfaitement heureux. Il a donné à sa vieille mère la joie d'assister à ses premiers succès et au commencement de sa célébrité.

Il a généreusement payé la dette des angoisses, des privations, des sacrifices et de la misère du passé, en rendant la pauvre petite marchande de la rue Saint-Gouëno fière de son fils.

Elle est morte en 1863.

Le capitaine Godard Rochard s'est alors attaché à son fils et ne l'a plus quitté.

Il est mort dans ses bras à 84 ans.

Un des deux fils a embrassé avec ardeur la carrière des armes : il est chef de bataillon d'infanterie, breveté de l'École de guerre.

L'autre avait choisi la médecine navale. Après avoir gagné au concours le grade de médecin de 1re classe, il a démissionné pour prendre part aux concours des hôpitaux de Paris.

C'est Eugène Rochard, notre collègue et notre ami, le meilleur et le plus modeste des hommes.

Une épidémie de choléra ravageait Toulon pendant les années de 1884-1885.

Après quelques mois d'arrêt complet, l'épidémie réapparut brusquement dans une explosion de cas foudroyants et frappa plusieurs bâtiments de la flotte.

Le cuirassé *le Colbert* fut le plus sévèrement éprouvé.

Un jeune médecin se fit remarquer par son infatigable dévouement et par son entrain.

Il resta seul sur la brèche, faisant plus que son devoir, jusqu'à la fin de l'épidémie.

Sa surprise fut profonde le jour où on lui apprit qu'il était proposé pour la croix.

Un mot caractéristique de Jules Rochard. Après avoir lu les rapports mentionnant la conduite du Dr Eugène Rochard, à bord du *Colbert :*

— Quel malheur que ce soit mon fils !

— Pourquoi ?

— Je l'aurais fait décorer !...

Le Dr Eugène Rochard, médecin de 1re classe à la marine, fut *tout de même* fait chevalier de la Légion d'honneur.

Jules Rochard eut aussi deux filles,

L'aînée épousa un officier de marine des plus distingués, le capitaine de frégate Simart, répétiteur à l'Ecole polytechnique.

La plus jeune est demeurée l'ange du foyer, elle s'est consacrée à sa famille.

Elle est aujourd'hui la compagne fidèle, vigilante et *maternelle* de sa mère, sur laquelle les années, les inquiétudes et les tristesses ont passé sans enlever un trait à la finesse et au charme de son esprit : les deux femmes vivent au fond de Passy, dans le culte du souvenir.

J'ai tenu à les voir. Elles m'ont fait l'honneur, il y a quelques jours, par une pâle matinée de décembre, de me recevoir dans un appartement modeste, plein des souvenirs de Celui qu'elles pleurent encore.

Et nous avons parlé de Lui...

* * *

En 1883, Jules Rochard fut l'objet d'une tentative de meurtre. C'était un soir de novembre, il rentrait du ministère par une pluie battante, blotti sous son parapluie et marchant à grands pas.

Un inconnu lui tira par derrière, presque à bout portant, deux coups de revolver.

Une des balles toucha la colonne lombaire, l'autre traversa la poitrine; l'assassin s'enfuit.

Rochard ne tomba pas; il gagna la rue du Cirque, où il habitait, en vomissant des flots de sang.

En rentrant, il dit simplement à sa femme et à sa fille : « Je viens d'être assassiné aux Champs-Élysées. Je ne me connais pas d'ennemis ».

Le blessé resta plusieurs jours entre la vie et la mort. Il guérit.

La balle inférieure avait touché l'apophyse épineuse d'une vertèbre lombaire et était sortie, sans avoir produit de lésions.

La balle supérieure avait traversé le poumon droit et s'était logée en avant; on ne sut jamais où.



Quand, après quelques semaines de maladie, Rochard put quitter la chambre, sa première visite fut pour l'Académie de Médecine.

A son entrée, on l'acclama.

« *Je vous remercie, mes chers collègues*, dit-il. *De cette pénible aventure il me sera donc resté un peu de plomb dans le poumon et beaucoup de reconnaissance dans le cœur.* »

L'auteur de ce meurtre était venu cinq jours après se constituer prisonnier. C'était un aliéné, échappé de Ville-Évrard, qui ne connaissait pas même de nom sa victime.

* * *

Le 25 janvier 1886, Rochard (Jules-Eugène), inspecteur général du Service de santé de la marine, grand-officier de la Légion d'honneur, fut mis à la retraite.

Son état portait :

CINQ CENT QUATRE-VINGT-DOUZE MOIS, DIX-SEPT JOURS DE SERVICE.

On ne me croirait pas si je disais quel était le chiffre des appointements de ce grade unique d'inspecteur général.

La retraite calculée était si modeste que cet homme, de soixante-sept ans, fut obligé, pour soutenir son simple train de maison, de travailler.

On lui avait souvent proposé l'occasion de gagner quelque

argent. Sa réponse avait toujours été qu' « étant au service de l'État, il devait à l'État tout son temps ».

La retraite en rendant à Jules Rochard sa liberté, lui permit d'accepter les offres, qu'il avait autrefois déclinées.

C'est alors qu'il organisa et dirigea le service médical d'une grande compagnie d'assurances.

Cet emploi, beaucoup moins fatigant que ses fonctions de la marine, rapportait de sérieux émoluments.

Cet homme, souverainement désintéressé, disait, en plaisantant, que la richesse avait fait son entrée dans la maison, quand avait sonné l'heure de la retraite!

Jules Rochard n'avait gardé aucune trace de ses blessures de 1883.

Il était aussi vif, aussi alerte, aussi infatigable que jamais.

Cependant, à partir de 1895, sa santé déclina. Il ne voulait pas en convenir. Il ne se plaignait pas, mais il devenait pâle et maigre. Il souffrait. En 1896, il prit un jour à part son fils Eugène et lui montra un empâtement très douloureux de la région lombaire.

Notre maître le Dr Ch. Perier fut consulté. Il reconnut une collection profonde, correspondant à la blessure ancienne de l'arc vertébral lombaire. Il l'ouvrit. La douleur, à la suite de l'opération, s'atténua et disparut. Mais les forces ne revenaient pas. Le malade s'épuisait, on prit la résolution de le transporter à la campagne,

On partit pour Versailles au milieu de juillet.

Le dévouement de sa femme et de ses enfants ne put pas accomplir le miracle de le sauver.

Jules Rochard s'éteignit doucement, entouré des siens, le 13 septembre 1896.

Il repose dans le cimetière de Passy.

* * *

Les morts vont vite! Néanmoins après douze ans nous nous rappelons tous la figure intéressante de Jules Rochard. L'Académie de médecine, dont il avait été le président, était l'objet de sa prédilection. Le mardi, nous le voyions arriver à pas pressés, bien avant l'heure de la séance.

C'était un homme de taille moyenne, mais que sa maigreur et son attitude penchée faisaient paraître plus grand.

Il y aurait de la présomption à vouloir esquisser son portrait en

quelques lignes, car je ne crois pas qu'on puisse rencontrer des expressions plus changeantes. Et ces expressions, au gré des circonstances, imprimaient à la physionomie les modifications les plus inattendues.

Un front droit, très large et très haut, renforcé en bas par ces saillies sus-orbitaires auxquelles on attribue d'ordinaire la mémoire visuelle puissante.

Un nez long, légèrement aquilin, descendant par une ligne pure à un lobule délicat. Les narines bien dessinées, avec des ailes singulièrement mobiles.

La mâchoire inférieure puissante, le menton haut et dur des tenaces, les pommettes plutôt saillantes ; telle était dans son ensemble la conformation du visage très accentué de Jules Rochard.

La nature avait fait, comme on dit, de l'ouvrage solide, sacrifiant le modelé aux plans et produisant dans la charpente plus de force que de douceur.

C'est aux yeux qu'il était réservé de corriger la rudesse de la structure et d'en adoucir les lignes. Ils étaient très grands, logés sous la broussaille saillante des sourcils.

C'étaient des yeux discrets et profonds, qui semblaient s'effacer dans une expression de rêverie abandonnée, quand l'âme était au repos, mais c'étaient des yeux puissants, qui savaient briller, pétiller, rire, éclater, dominer et séduire par la force magnétique de l'âme qui les animait.

C'était des yeux tantôt gris, tantôt bleus, avec des éclaircies de vert, de ces yeux qui n'appartiennent qu'à la race des côtes de la Bretagne, des yeux graves et doux, sur lesquels le gris des nuages, le bleu lavé du ciel et l'émeraude ternie de l'Océan semblaient avoir déposé leurs couleurs, comme si la Nature avait eu le caprice d'assortir la physionomie des êtres et de fixer le reflet de l'âme des choses dans le regard des hommes !

C'est au Dr J. Bergeron, secrétaire perpétuel de l'Académie de médecine, que je dois d'avoir fait la connaissance de l'auteur de la CHIRURGIE FRANÇAISE AU XIXe SIÈCLE.

Bergeron et Rochard étaient liés depuis longtemps par la plus solide amitié. Ils s'étaient rapprochés, dans la communauté de leurs études d'hygiène, par la profonde estime qu'ils professaient l'un pour l'autre.

Il y avait aussi une communauté d'origine dont ils subissaient peut-être l'influence : le père de Rochard était l'intrépide guerrier, qui avait eu la carrière que vous savez.

Le père de Bergeron, lui aussi, avait servi l'empereur. Il avait

parcouru l'Europe comme médecin-major des armées de la République et de l'Empire.

C'était un homme brave et doux, qui, sa mission terminée, s'était discrètement retiré à Moret, où il s'était consacré à l'éducation de son fils.

Rochard et Bergeron avaient été élevés à l'école du devoir, de l'abnégation et du sacrifice. La droiture de leur carrière relevait d'une communauté d'idées premières, qui devaient forcément rapprocher ces deux bons Français.

* * *

On a parlé souvent du talent oratoire de Jules Rochard.

A l'Académie de Médecine, dans les Congrès, il était étincelant. Mais il faut ajouter que cet éclat n'était après tout que le produit d'une documentation approfondie et d'une dialectique aiguisée.

Mais quelle préparation, quel travail dans le choix et le classement des arguments !

Ici, à la Société de Chirurgie, quand il prenait la parole, c'était une autre forme d'éloquence, faite à dessein de précision, excluant presque l'élégance. Notre maître M. Ch. Perier me disait que son influence sur ses collègues était considérable.

C'est comme causeur qu'il était incomparable. Personne ne savait mieux que lui, laissant son esprit au repos, éveiller et soutenir l'intérêt, se mettant à la portée de son auditoire, le charmant, l'instruisant avec une bonne grâce et une gentillesse qui faisaient qu'on ne se lassait jamais de l'entendre.

Là, est le secret de l'art délicieux de la causerie.

Cet homme, qui avait vu tant de pays, qui avait connu tant d'hommes célèbres et qui savait tant de choses, était un modeste, avant tout. Il causait, non pas pour lui, mais pour les autres : l'attrait était chez lui une des formes de la bonté : son principal désir était, en se faisant entendre, de charmer.

Il charmait par le sujet. Il charmait par l'expression exquise, élégante, vive, lumineuse, pittoresque, il charmait surtout par sa voix chaude, grave, harmonieuse ; une voix « prenante », dont la séduction se complétait de tout le magnétisme du regard.

Orateur, causeur, homme d'esprit, homme du monde, Jules Rochard était tout cela. C'était bien, mais ce qui me semblait supérieur en lui, d'une supériorité qui ne passera pas, c'est son talent d'écrivain. Vous en avez pu juger par les passages que j'ai

extraits de sa préface à l'*Histoire de la Chirurgie française au XIXe siècle.*

Par la précision et l'élégance de son style, Jules Rochard s'est montré un artiste de premier ordre. Il connaissait à fond les grands maîtres de la langue française, il les avait étudiés, médités, disséqués, afin de mettre à jour le secret de leur séduction.

A cette connaissance de lettré, il avait ajouté ce que les enseignements d'une enfance amère, d'une jeunesse laborieuse et réfléchie, d'un âge mûr, éprouvé par la poursuite de tant de sciences, par la pratique de toutes les compassions en présence de toutes les douleurs humaines. Voilà ce qui donne au style de Jules Rochard cette puissance, cette chaleur, cette vie et cette originalité, qui sont la marque de son talent!

* * *

Nous vous avons fait assister à la genèse et au développement de cette nature d'élite.

Nous aurions voulu faire comprendre quels encouragements la vie de cet homme de devoir apporte aux jeunes.

Sans fortune, sans appui, par la seule force des exemples devant lesquels il fut élevé, par la puissance d'une volonté indomptable, il a haussé son âme, et de la hauteur à laquelle ses idées ont été élevées, il a dominé les intérêts, les mesquineries, les cupidités du monde; il a jugé sévèrement la vanité des ambitieux, égoïstes et inutiles, que préoccupent exclusivement la récompense et le salaire; il a compris que ce qui fait la grandeur de notre vie, c'est le bien que nous répandons.

Depuis la situation la plus infime jusqu'aux dignités les plus hautes de sa carrière, il a travaillé sans relâche pour les petits, pour les silencieux, pour les résignés, pour les abandonnés, pour les créatures oubliées de Dieu.

Sa journée finie, le soir venu, il s'est arrêté, aussi pauvre qu'au jour de sa naissance.

A ceux qui lui auraient demandé ce qu'il avait tiré de sa vie, il aurait pu répondre simplement : « J'AI SERVI ! »

PRIX DÉCERNÉS EN 1907

(SÉANCE DU 24 JANVIER 1908.)

Prix Marjolin-Duval (300 francs). — Le prix est décerné à M. le Dr Gernez, ancien interne des hôpitaux, pour son travail intitulé : *Du traitement chirurgical de l'invagination intestinale chronique.*

Prix Gerdy (4.000 francs). — Le prix est décerné à MM. Catz et Kendirdjy; — une mention honorable de 1.200 francs à M. Lance, — et un encouragement à M. Robert Picqué de 800 francs.

PRIX A DÉCERNER EN 1908

(SÉANCE ANNUELLE DE JANVIER 1909.)

Prix Marjolin-Duval (300 francs). — A l'auteur (ancien interne des hôpitaux ou ayant un grade analogue dans l'armée ou la marine) de la meilleure thèse inaugurale de chirurgie publiée dans le courant de l'année 1907.

Prix Laborie (1.200 francs). — A l'auteur d'un travail inédit sur un sujet quelconque de chirurgie. Les manuscrits destinés au prix Laborie doivent être anonymes et accompagnés d'une épigraphe reproduite sur la suscription d'une enveloppe renfermant le nom, l'adresse et les titres du candidat.

Prix Dubreuil (400 francs). — Prix annuel destiné à récompenser un travail sur un sujet d'orthopédie.

Prix Ricord, bisannuel (300 francs). — A l'auteur d'un travail inédit sur un sujet quelconque de chirurgie, ou d'un mémoire publié dans le courant de l'année et n'ayant pas été l'objet d'une récompense dans une autre Société.

Les manuscrits destinés au prix Ricord peuvent être signés.

Les manuscrits, comme pour le prix Laborie, doivent être anonymes et accompagnés d'une épigraphe sur la suscription d'une enveloppe renfermant le nom, l'adresse et les titres du candidat.

Les travaux des concurrents devront être adressés au secrétaire général de la Société de chirurgie, 12, rue de Seine, avant le 1er novembre 1908.

PRIX A DÉCERNER EN 1909

(SÉANCE ANNUELLE DE JANVIER 1910.)

Prix Marjolin-Duval (300 francs), à l'auteur (ancien interne des hôpitaux ou ayant un grade analogue dans l'armée ou la marine) de la meilleure thèse inaugurale de chirurgie publiée dans le courant de l'année 1908.

Prix Laborie (1.200 francs), à l'auteur d'un travail inédit sur un sujet quelconque de chirurgie.

Les manuscrits destinés au prix Laborie doivent être anonymes et accompagnés d'une épigraphe reproduite sur la suscription d'une enveloppe renfermant le nom, l'adresse et les titres du candidat.

Prix Dubreuil (400 francs), destiné à récompenser un travail sur un sujet d'orthopédie.

Les travaux des concurrents doivent être adressés au secrétaire général de la Société de Chirurgie, 12, rue de Seine, avant le 1er novembre 1908.

Prix Demarquay, bisannuel (700 francs). — Le sujet proposé est : *Traitement de l'obstruction des voies biliaires.*

Prix Gerdy, bisannuel (2.000 francs). — Le sujet proposé est : *Tumeurs du pancréas.*

Le secrétaire général,
FÉLIZET.

Paris. — L. MARETHEUX, imprimeur, 1, rue Cassette.

SÉANCE DU 29 JANVIER 1908

Présidence de M. Nélaton.

Procès-verbal.

La rédaction du procès-verbal de la précédente séance est mise aux voix et adoptée.

Correspondance.

La correspondance comprend :

1°. — Les journaux et publications périodiques de la dernière semaine.

2°. — Deux lettres, l'une de M. Jeanne, l'autre de M. Jeanbrau, remerciant la Société de chirurgie de les avoir nommés membres correspondants.

3°. — Une médaille en argent, frappée en l'honneur du Dr E. Kœberlé, le jour de ses quatre-vingts ans (4 janvier 1908) ; elle est adressée à la Société par le Comité des anciens élèves et des amis de M. Kœberlé, à Strasbourg ; elle est l'œuvre du sculpteur Ringel, d'Illzach.

4°. — Une lettre de M. le Dr Monteils (de Mende), qui annonce l'envoi et fait don à la Société de plusieurs ouvrages anciens :

Haller : *Disputationes ad morborum historiam et curationem* (Lausanne, 1757-1760), 7 vol. in-4°.

Gall et Spürzheim : *Anatomie et physiologie du système nerveux* (Paris, 1810-1819), 4 vol. in-4° et atlas.

Mesuë : *Opera* (Lugduni, 1642), in-fol.

Fernel : *Universa medicina* (Lutetiæ, Paris, 1567), in-fol.

Dupuytren, Sanson et Bégin : Mémoire sur l'opération de la pierre (Paris, 1836), in-fol.

Alibert : Clinique de l'hôpital Saint-Louis. *Traité des maladies de la peau* (Paris, 1883), in-fol.

M. le PRÉSIDENT adresse des remerciements à M. MONTEILS, au nom de la Société.

5°. — Une lettre de M. QUÉNU, président sortant, demandant à être nommé membre honoraire.

6°. — Une observation de M. FONTOYNONT, intitulée : *Fracture du crâne suivie d'hémiplégie précoce et de contractures secondaires. Trépanation* (publiée plus loin).

7°. — Un travail de M. le Dr Lucien HAHN, bibliothécaire de la Société, écrit en collaboration avec M. le Dr Ernest WICKERSHEIMER, et intitulé : *Un cas d'hypertrophie mammaire, illustré par Horace Vernet*. Ce mémoire, extrait de la *Nouvelle Iconographie de la Salpêtrière* (1907), concerne un tableau conservé à la Société de chirurgie, à qui il avait été offert en 1883 par le Dr DESPRÈS, au nom du Dr MANEC, ancien chirurgien de l'hôpital de la Charité.

A propos de la correspondance.

1°. — M. HENNEQUIN dépose sur le bureau un ouvrage écrit en collaboration avec M. ROBERT LŒWY, et intitulé : *Les luxations des grandes articulations ; leur traitement pratique* (Paris, Alcan, 1908).

2°. — M. LUCIEN PICQUÉ offre à la Société le sixième volume de sa *Chirurgie des aliénés* (Année 1906).

M. le PRÉSIDENT remercie MM. HENNEQUIN et PICQUÉ au nom de la Société de chirurgie.

3°. — M. MAUCLAIRE dépose sur le bureau de la Société deux observations de M. RENÉ LE FORT, intitulées : la première, *Deux cas de prolapsus du rectum* ; la deuxième, *Sarcome de l'omoplate. Amputation interscapulo-thoracique.*

M. MAUCLAIRE est nommé rapporteur.

4°. — M. HARTMANN dépose sur le bureau une observation de MM. MACDONALD et MACKAY (de Huelva, en Espagne), intitulée : *Tétanie gastrique ; gastro-entérostomie ; guérison.*

M. HARTMANN est nommé rapporteur.

5°. — M. HARTMANN dépose sur le bureau une observation de M. MANTEL (de Saint-Omer), intitulée : *Epiplocèle crurale droite étranglée, opérée et guérie. Obstruction intestinale. Epiplocèle gauche opérée sans résultat. Entérostomie. Cure de l'anus artificiel. Guérison.*

M. HARTMANN est nommé rapporteur.

6°. — M. SCHWARTZ dépose sur le bureau une observation de M. le Dr MÉRIEL (de Toulouse), intitulée : *Sigmopérisigmoïdite tuberculeuse chronique sténosante coïncidant avec un énorme kyste ovarique. Occlusion aiguë.*

M. SCHWARTZ est nommé rapporteur.

7°. — M. DELORME dépose sur le bureau un travail de M. le Dr DEMANCHE, médecin principal de 1re classe à l'hôpital militaire de Lille, intitulé : *Plaie du poumon ; thoracotomie ; guérison.*

M. DELORME est nommé rapporteur.

Lecture.

Fracture du crâne suivie d'hémiplégie précoce et de contractures secondaires. — Trépanation tardive suivie d'une guérison presque complète,

par M. FONTOYNONT, membre correspondant.

L'observation que j'envoie de Tananarive est intéressante parce qu'elle nous prouve d'une part la nécessité de l'intervention immédiate dans les traumatismes du crâne, fait d'ailleurs admis par nous tous ; de l'autre, combien les limites de l'intervention peuvent être reculées avec espoir de succès.

Ravoninja..., âgé de quinze ans, tombe le 20 décembre 1906 du haut d'un arbre, la tête la première, et rencontre en arrivant sur le sol une pointe aiguë de bois provenant d'une vieille souche. On le releva. Il avait des vertiges, des bourdonnements d'oreille et

de l'aphasie. Il put toutefois rentrer jusque chez lui et se coucher. Les parents remarquèrent qu'il portait à la tête, à gauche, une plaie profonde laissant voir l'os. Une heure après l'accident, le blessé sent un engourdissement de la main droite, puis de la jambe droite, prélude d'une hémiplégie qui, le lendemain, était complète, accompagnée de paralysie faciale et d'aphasie.

On le transporta à l'hôpital le plus proche, à Ankazobe (à une centaine de kilomètres de Tananarive). Là, le médecin indigène désinfecta la plaie, nota qu'elle avait quatre millimètres de large sur deux millimètres de long, insignifiante par conséquent, qu'elle siégeait à la région pariétale gauche, à trois travers de doigt au-dessus de l'oreille, que sa forme était triangulaire, à sommet situé en avant, que l'hémiplégie était complète avec paralysie faciale et aphasie persistante. Peu après son entrée à l'hôpital, très exactement cinq jours après l'accident, le blessé fut pris de phénomènes méningés. La plaie suppura. Il eut 39 degrés, des vomissements bilieux répétés, une insommie absolue avec agitation et maux de tête très violents. Cela dura cinq jours. La plaie du cuir chevelu avait été largement agrandie, drainée et les phénomènes cessèrent rapidement. Un mois après, vers la fin de janvier 1907, les phénomènes de méningite reparurent mais ne durèrent que quelques heures.

Durant le cours des mois de janvier et de février, la paralysie fit place peu à peu à une contracture très prononcée sans que jamais il y eût de phénomènes épileptiques ni d'athétose. La plaie du cuir chevelu se cicatrisa lentement en même temps que les cheveux repoussaient et la cachaient.

Le jeune malade, complètement infirme, se traînant avec difficulté, incapable de se servir de la main à cause d'une contracture très prononcée des fléchisseurs, la bouche complètement déviée, la parole à peu près inintelligible, mais l'intelligence, d'ailleurs très supérieure à la moyenne, entièrement conservée, fut évacué sur l'hôpital indigène de Tananarive, où il entra le 2 avril.

Je trouvai dans la région pariétale gauche, à trois travers de doigt au-dessus de l'oreille, sur une ligne verticale passant par le tragus, une petite plaie triangulaire en voie de cicatrisation non douloureuse à la pression, sans la moindre suppuration.

Face. — La face est à peu près normale (je dis à peu près, car il y a une légère contracture). Le malade siffle mais avec difficulté. La parole est très embarrassée.

Membre supérieur. — Au membre supérieur droit, les doigts sont fléchis en contracture sur la main, la main sur l'avant-bras et le bras lui-même pend flasque le long du tronc. Avec beaucoup de difficultés, il remue ce bras, qui est très atrophié. Les mouve-

ments y produisent de légers tremblements. La sensibilité est intacte. La force mesurée au dynamomètre est nulle alors que le membre supérieur sain donne 26 kilogrammes.

Membre inférieur. — Il est atrophié. Le pied est contracturé en extension forcée et dévié en dedans. Le réflexe rotulien est presque complètement aboli. La trépidation épileptoïde est très facilement provoquée, très nette et dure longtemps. La sensibilité est intacte. La station debout est possible, mais la marche est très difficile et se fait en fauchant d'une manière très prononcée.

Le malade est gardé en observation pendant quelques jours, et pendant ce temps l'on observe, fait nouveau, cinq crises convulsives d'une durée chacune de dix minutes environ, se produisant sans raison connue et toutes identiques les unes aux autres. Les yeux sont déviés en haut et à droite ; le membre supérieur droit se raidit et est agité de mouvements. La jambe contracturée est animée de mouvements convulsifs, mais moins prononcés qu'au bras. Les mouvements commencent par la bouche et les yeux, se continuent par le bras. La jambe se met en mouvement la dernière. La température, normale avant l'accès, monte à 38 degrés aussitôt après.

Le 26 avril, j'opère le malade. Un large lambeau rabattu met à nu le pariétal, où l'on aperçoit au niveau de la cicatrice une petite perte de substance osseuse en partie comblée, mais permettant encore le passage d'un stylet. Plusieurs couronnes de trépan mettent à nu la dure-mère, qui adhère à l'os assez loin des bords de la cicatrice osseuse. Au niveau et tout autour de la perte de substance, la dure-mère est déprimée et épaissie. Le cerveau ne bat pas. J'incise la dure-mère et je trouve, adhérents à elle et mêlés à la substance cérébrale sous-jacente, de très nombreux cheveux implantés sur un morceau de cuir chevelu. Nettoyage, drainage à la gaze et sutures.

Les suites opératoires sont excellentes. Au bout de quarante-huit heures, j'enlève le drain, qui est propre, et une petite mèche est remise chaque jour jusqu'à la complète guérison, qui se produisit dans la quinzaine suivante.

Le fait le plus remarquable fut l'amélioration rapide du côté de la face, de la parole et des membres. Chaque jour, un progrès fut constaté. Au bout d'un mois, la parole est redevenue parfaite. La contracture du poignet et de la main sont très atténuées. Le malade peut se servir de la main. Dès qu'elle est fatiguée, toutefois, la contracture reparaît, mais beaucoup moins intense. La force évaluée au dynamomètre, qui était absolument nulle avant l'opération, est de 20 kilogrammes. La contracture des pieds a disparu. Le malade marche sans fatigue, mais fauche encore un peu. La

trépidation épileptoïde n'existe plus. Le réflexe rotulien autrefois aboli a reparu.

Il a été revu à la fin de novembre et nous dit que les crises convulsives n'ont plus eu lieu. La contracture persiste encore très légèrement mais n'est pas trop gênante, puisqu'il peut se servir de sa main et arrive même à écrire. Il fauche encore très légèrement en marchant.

Que conclure de tout ceci ?

1° Ce qui est l'avis de nous tous, à l'heure actuelle, que ce malade aurait dû être trépané préventivement aussitôt après la chute ;

2° Qu'il aurait dû l'être, en tout cas, dès l'apparition de la suppuration et des phénomènes méningés ;

3° Que la trépanation est indiquée, même lorsqu'il y a contracture prononcée et que cette trépanation, quoique tardive, peut donner de bons résultats. C'est ce dernier point qui fait l'intérêt de mon observation, sans cela très banale.

Les cas, en effet, où les contractures bien accusées ont été supprimées ou même atténuées après trépanation sont rares. Est-ce à dire que ce jeune homme soit définitivement guéri ? La prudence commande de ne pas se prononcer à ce sujet. Qu'il me soit permis de remarquer cependant que d'avril à décembre l'amélioration n'a fait que croître.

Le mécanisme de la lésion est assez curieux. Il a fallu une chute de haut sur un corps pointu qui, faisant l'office d'emporte-pièce, a trépané le crâne et projeté à l'intérieur, outre les esquilles que je n'ai pas retrouvées, parce que vraisemblablement éliminées par la suppuration, une rondelle de peau greffée sur la dure-mère, rondelle encore vivante avec des cheveux et ayant commencé à pousser à l'intérieur de la cavité cranienne, en pleine substance cérébrale. Y avait-il eu fissure autour de la perte de substance osseuse ? C'est probable. Je n'ai pu le constater sur les morceaux d'os, ma libération osseuse s'étant étendue largement autour de la lésion.

Communications.

Nouveau procédé de prostatectomie par mobilisation temporaire du segment ano-rectal,

par M. le Dr Jules BOECKEL (de Strasbourg),

Correspondant de l'Académie de médecine et de la Société de chirurgie.

C'est sur un nouveau procédé de prostatectomie que je désire attirer, pour un moment, l'attention de la Société de chirurgie.

L'idée de ce procédé, qui n'a pas été employé, que je sache, m'a été suggérée au cours d'une extirpation de rectum cancéreux. Frappé du fait que, dans cette dernière opération, la prostate est forcément mise à nu dans toute son étendue, par conséquent très facilement accessible, j'ai imaginé de pratiquer la *mobilisation temporaire du segment ano-rectal* pour extirper soit la prostate hypertrophiée, soit les tumeurs malignes de cet organe, soit encore pour ouvrir les *abcès chauds* de la prostate.

En ce qui concerne les *tumeurs* de la prostate, j'ai eu recours trois fois à ce nouveau procédé : deux fois pour des cancers de la prostate, compliqués de cancer du rectum; une fois pour une hypertrophie prostatique.

Dans le premier cas, rien de plus simple, une fois le cancer du rectum opéré, que d'extirper la prostate. Dans les cas avancés, la prostate, généralement adhérente au rectum, s'enlève en même temps que ce dernier, en un seul bloc. Ici, le procédé opératoire ne comporte pas de description spéciale.

Il n'en est pas de même du procédé de mobilisation temporaire du rectum que j'ai récemment imaginé et employé avec le plus grand succès.

Voici la technique opératoire que j'ai adoptée :

Tout d'abord, le malade est préparé et anesthésié, et, pour le dire en passant, la *rachistovaïnisation*, à laquelle j'ai eu recours chez mes malades, peut être employée ici avec de très grands avantages. Chez mes opérés, l'anesthésie, grâce à cette méthode, a été absolue, et j'ai pu agir avec la plus grande sécurité, sans avoir eu, ni pendant, ni après l'acte opératoire, la moindre alerte.

Le sujet est couché sur le ventre, le bassin étant surélevé à l'aide d'un gros coussin. Une sonde en gomme est préalablement introduite dans la vessie, pour servir de conducteur. Le réservoir urinaire a été largement désinfecté auparavant.

Cela fait, l'opération proprement dite commence. Elle comprend les temps suivants :

I. *Dissection du rectum et mise à jour du triangle recto-urétral.* — Incision verticale commençant au niveau de la base du coccyx et circonscrivant l'orifice anal en forme de raquette. La peau et le tissu cellulaire sous-cutané sont divisés. Avec les doigts, on décolle le rectum aussi haut que possible sur les côtés. En bas, vers l'extrémité de la raquette, on ne tarde pas à rencontrer le muscle recto-urétral, qu'on sectionne avec des ciseaux. A partir de ce moment, le décollement du rectum se poursuit aisément, pour peu qu'on soit tombé dans un bon plan de clivage. Bientôt, on arrive sur le sommet de la prostate. Sur les côtés, on achève le décollement le long de ses bords latéraux jusqu'à sa base. Quelquefois, il faut sectionner les fibres les plus inférieures du releveur de l'anus, pour bien dégager la prostate; celle-ci étant alors bien visible, on relève vers la partie supérieure de la plaie ce tronçon ano-rectal, et on le confie à un aide.

L'hémorragie est très minime, pour peu que l'on renonce aux instruments tranchants et que l'on se serve uniquement des doigts recouverts d'une compresse stérilisée.

La forcipressure d'une branche de l'hémorroïdale inférieure, couchée transversalement sur l'extrémité inférieure du rectum, peut être nécessaire. Plus haut, quelques branches de l'hémorroïdale moyenne donnent parfois un peu de sang. Il suffit d'appliquer quelques pinces sur ces vaisseaux, à titre temporaire, pour arrêter l'hémorragie. Je n'ai jamais été dans le cas de faire une seule ligature, l'hémostase définitive à l'aide des pinces à forcipressure ayant toujours été obtenue.

Le rectum, ainsi disséqué sur une hauteur de 7 à 9 centimètres, met à nu le triangle recto-urétral avec, au fond, la prostate bien visible.

II. *Incision de la capsule prostatique et énucléation successive des divers lobes de la prostate.* — Recherchant avec le doigt la sonde conductrice, qui a été introduite dans la vessie au début de l'opération, on incise la capsule prostatique à 2 millimètres environ de la sonde, en commençant par le côté droit, par exemple. Avec l'index, on décolle la capsule autant que faire se peut. L'énucléation se fait alors très facilement; dans certains cas, il faut saisir le lobe que l'on veut ainsi énucléer, à l'aide d'une pince érigne, et l'attirer à soi; quelquefois il est nécessaire de donner un coup de ciseaux sur quelques brides qui, vers le haut, unissent la capsule au lobe en question. Après avoir répété

la même manœuvre du côté opposé, on peut considérer ce temps de l'opération comme terminé.

Dans ce cas, le canal de l'urètre n'a pas été sectionné. C'est donc d'une *prostatectomie partielle* qu'il s'agit, car la partie des lobes prostatiques en rapport direct avec le canal urétral a été respectée.

Cette opération partielle peut convenir aux cas où les lobes latéraux seuls sont en cause. Elle est insuffisante lorsque le lobe médian est hypertrophié, soit isolément, soit concurremment avec les lobes latéraux. Dans ces cas, c'est à la *prostatectomie totale* qu'il faut recourir. J'y procède de la façon suivante :

Après avoir agi tout d'abord comme précédement, c'est-à-dire après avoir énucléé la prostate dans sa presque totalité, j'attire à l'aide d'une pince érigne la partie du lobe prostatique avoisinant le canal de l'urètre et je l'excise à l'aide des ciseaux, avec la portion prostatique correspondante du canal de l'urètre. Du côté opposé, je procède de la même façon.

Le doigt introduit dans la brèche ainsi créée, explore à son aise le canal et le lobe médian ; lorsqu'il existe, on peut alors le sectionner très facilement.

L'hémorragie est en général peu abondante.

Le cul-de-sac prostato-périnéal peut être ouvert pendant ce temps ; il est facile de le fermer séance tenante à l'aide d'une fine suture au catgut ou à la soie.

IIIe *Temps*. — Il comporte (prostatectomie totale) la réunion du bout vésical de l'urètre au bout périphérique, à l'aide d'une suture au catgut, et ne mérite pas de description spéciale.

IVe *Temps*. — Le tronçon ano-rectal est rabattu et replacé dans sa position normale.

Lorsqu'il y a lieu, on le fixe par quelques sutures perdues non perforantes, aux fibres du releveur de l'anus.

On termine l'opération en suturant la plaie à l'aide de quelques crins de Florence ; puis on place un tampon de gaze dans le triangle recto-urétral, en ménageant une petite ouverture à la partie inférieure de la plaie.

Telle est l'opération que j'ai pratiquée récemment sur un sujet de soixante-cinq ans, atteint depuis plusieurs mois d'une incontinence d'urine, liée à une hypertrophie de la prostate. Les urines sont claires et non infectées. La vessie remonte jusqu'à l'ombilic.

La prostate énucléée comme je viens de le dire mesure 17 centimètres de circonférence.

Le lendemain de l'opération, le pourtour de l'anus prend une teinte légèrement bleuâtre ; mais au bout de quatre jours, tout rentre dans l'ordre et l'anus reprend sa coloration normale.

Pendant une dizaine de jours, le malade ne peut retenir ses selles. A partir du onzième, il devient continent de sa vessie et de son rectum et guérit radicalement au bout d'un mois.

Je termine, en ajoutant que, grâce à ce procédé, on sait où l'on va, on voit ce que l'on fait. On n'agit donc pas à l'aveugle, comme c'est souvent le cas dans la prostatectomie périnéale, où l'on n'a généralement que le doigt comme unique guide.

Donc opération facile, bien réglée, sans surprises, sans hémorragies, que les plus habiles n'ont pu éviter toujours.

Loin de moi maintenant la prétention de croire que ce procédé inédit détrônera les procédés jusqu'ici usités. Ceux-ci ont fait leurs preuves, celui-là est tout récent.

Aussi l'avenir seul dira s'il doit être rangé parmi les procédés de choix, ou si, comme je le crois, il devra être considéré comme un procédé de nécessité, applicable seulement dans certaines conditions spéciales.

Dans tous les cas, j'estime qu'il mérite de fixer l'attention, soit qu'on veuille l'utiliser dans l'hypertrophie prostatique simple, soit qu'on veuille l'employer comme voie d'accès dans les tumeurs ou les abcès de la prostate.

M. F. Legueu. — Le décollement du rectum proposé par M. Bœckel dans son intéressante communication, n'a pour but, d'après ce qu'il me semble, que de donner du jour.

A ce point de vue donc, il convient de distinguer les tumeurs malignes et les hypertrophies simples.

Pour les tumeurs malignes, il est nécessaire d'avoir beaucoup de jour, pour faire l'opération de Young; l'opération périnéale transversale ne donne pas toujours un jour suffisant. Et je conçois que là on cherche à étendre la largeur de la voie périnéale d'accès.

Mais pour l'hypertrophie, je ne vois pas à première vue l'avantage de procéder comme le propose M. Bœckel; la plaie élargie est plus apte à l'infection. Etant déclive toujours, elle peut plus facilement rester fistuleuse, et je crains qu'elle ne donne pas plus d'avantages que cette prostatectomie haute, que nous faisons aujourd'hui simplement, facilement et bénignement.

C'est une objection un peu théorique, il est vrai, que je fais au procédé de M. Bœckel ; les faits nous montreront dans quelle mesure mes objections sont fondées.

M. Bazy. — Quoique j'accepte les conclusions de M. Legueu en ce qui concerne la prostatectomie périnéale comparée à la prostatectomie transvésicale, je ne me placerai pas au même point de

vue que lui. Je me bornerai à ce qui concerne la prostatectomie périnéale.

M. Bœckel nous dit que par l'incision prérectale de Nélaton on ne voit pas ce qu'on fait, Je crois qu'en employant les instruments de Young et de Proust, pour attirer la prostate vers le périnée, on voit très bien ce que l'on fait et j'ai présenté ici deux adénomes prostatiques des deux lobes réunis par un isthme comme un corps thyroïde hypertrophié, de telle sorte que j'ai bien vu ce que je faisais. J'ai aussi enlevé par ce procédé des adénomes prostatiques pesant plus de 180 grammes; on peut donc voir très bien ce que l'on fait.

M. Delorme. — M. Bœckel me pardonnera de lui faire une observation au sujet de son procédé. Comme M. Quénu, je pense que la dénudation du rectum extra-sphinctérienne, en amenant la section des nerfs sphinctériens, ne peut qu'être suivie de paralysie du sphincter. Ne pourrait-on pas éviter cet accident grave en conservant l'incision de J. Bœckel, et en laissant le sphincter — incisé en avant, sur le raphé médian — en laissant ce sphincter adhérent aux parties molles de sa périphérie? Je ne sais ce que ce mode opératoire donnerait et comme jour et comme résultat; il est permis de penser qu'il laisserait un jour suffisant.

M. Quénu. — Le procédé qui vient à l'esprit de M. Delorme a été mis en pratique : il consiste à passer entre la muqueuse et la face interne du sphincter jusqu'au bord supérieur de celui-ci, puis alors à regagner la face externe du rectum. C'est par ce procédé que j'ai opéré par extirpation quelques malades atteintes de rétrécissements syphilitiques du rectum (j'en ai montré ici un exemple), et c'est par lui que les chirurgiens lyonnais ont ces derniers temps opéré certains cancers du rectum. Il a été réalisé avec ou sans section du muscle sphincter. Je comprendrais à la rigueur une section des faisceaux antérieurs des releveurs pour élargir sa voie, mais dénuder partout le rectum pour une hypertrophie de la prostate me paraît fort exagéré. Et puis, si vous dénudez le rectum latéralement, comment faites-vous pour ménager les nerfs sphinctériens et éviter la paralysie sphinctérienne?

M. Tuffier. — Je crois que M. Bœckel est dans le vrai quand il veut élargir le champ opératoire périnéal pour attaquer les *tumeurs malignes de la prostate*, mais je ne le suivrai pas s'il veut aborder par son procédé la simple prostate hypertrophiée ; cette dernière question est d'ailleurs secondaire étant donné le terrain perdu chaque jour par la voie périnéale dans l'accès de cette glande

atteinte de simple adénome. Je me suis trouvé, au contraire, en face de difficultés opératoires inhérentes à l'ablation des tumeurs malignes prostatiques et j'ai eu beaucoup de peine à mener à bien ces opérations par la boutonnière périnéale trop étroite. La voie suspubienne n'est guère applicable, et dans ces cas il nous faut bien passer par le périnée. L'exiguïté du champ opératoire rend le plus souvent l'exérèse difficile et risque de la laisser incomplète, et cette exiguïté est la principale cause d'interventions en partie aveugles, alors qu'elles demandent une grande précision. Je serais donc tout disposé à voir dans l'élargissement du champ opératoire un réel progrès.

M. Bœckel. — Je répondrai à M. J. Delorme que j'ai tenté d'appliquer le procédé qu'il vient de décrire. Je n'ai pas réussi, le jour n'étant pas suffisant. Alors j'ai libéré l'anus et un côté du rectum. Je n'ai pas eu plus de jour. C'est ce qui m'a déterminé à poursuivre la mobilisation complète.

A M. Quénu, je dirai que, comme lui, j'ai eu les plus vives appréhensions au sujet de la section du nerf sphinctérien. Or, l'expérience m'a prouvé que cette crainte n'était pas fondée, attendu que mon opéré, au bout d'une quinzaine de jours, est redevenu continent de son rectum.

En somme, comme MM. Legueu et Tuffier, je crois que mon procédé sera surtout applicable aux tumeurs malignes de la prostate, dont l'ablation par la voie périnéale offre de grandes difficultés, tandis que par le procédé que je préconise elle deviendra beaucoup plus simple, moins laborieuse surtout.

En ce qui concerne l'hypertrophie prostatique simple, je ne voudrais pas généraliser et faire de mon procédé un procédé applicable à tous les cas. Je le réserverai uniquement pour les cas qui concernent les sujets doués d'un certain embonpoint ; chez ceux-ci, l'opération par le périnée est laborieuse et assurément plus sanglante que par la voie que j'ai décrite.

Traitement des traumatismes anciens du poignet par la résection totale,

par M. VALLAS.

Dans les chutes sur le poignet, le plus souvent c'est le radius qui se casse. Mais il peut arriver que cet os échappe au traumatisme et que ce soit le carpe lui-même qui éprouve des dégâts. Il se produit alors soit une fracture du scaphoïde, soit une luxation

du semi-lunaire en avant, soit des désordres plus complexes allant de la dislocation des os de la première rangée à la luxation médio-carpienne complète. Je ne parle pas de lésions plus exceptionnelles, telles que les fractures du pyramidal ou du col du grand os.

La plupart de ces lésions, dont le diagnostic est aujourd'hui possible, grâce à la radiographie, sont justiciables d'un traitement immédiat capable de donner un bon résultat fonctionnel. On réduit les luxations ou dislocations de la première rangée. Le semi-lunaire énucléé de sa loge avec ou sans un fragment scaphoïdien et faisant saillie sous la peau de la région antérieure du poignet a été maintes fois extrait par une petite incision et le poignet a gardé sa mobilité. Il en est de même de la fracture du scaphoïde qui guérit souvent seule et qui, dans certains cas douloureux, a été traitée avec succès par l'ablation isolée de cet os. Il n'en va pas de même dans les cas anciens, où le déplacement a persisté, soit parce que le diagnostic n'a pas été fait immédiatement, soit parce qu'il a été impossible de remettre les parties dans leur état normal. Le changement de rapport des os, la production d'ostéophytes dont le plus petit joue un grand rôle dans des articulations aussi serrées et aussi exactement ajustées que celle du carpe, entretiennent une gêne fonctionnelle et des douleurs progressives, surtout lorsqu'un nerf du voisinage se trouve comprimé. En outre, la rétraction cicatricielle des déchirures ligamenteuses ne tarde pas à supprimer le jeu des surfaces articulaires déformées, et finalement l'ankylose du poignet est constituée.

J'estime que dans ces conditions les opérations partielles capables de réussir dans les cas récents, comme je le disais tout à l'heure, sont hors de mise, et qu'il faut recourir de préférence à la résection totale du poignet. J'ai eu à soigner six cas de cette catégorie, et c'est d'après les observations de ces six blessés que je me sens autorisé à formuler cette conclusion.

Voici, très brièvement résumées, ces six observations :

I et II. — Jeune fille de dix-huit ans. Ankylose traumatique des deux poignets. Opérée en 1902. A gauche : résection typique, résultat excellent. A droite : après échec de plusieurs résections partielles, résection totale du carpe. Très bon résultat. Revue en 1906. La jeune fille a repris ses occupations.

III. — Homme de cinquante-deux ans. Luxation du semi-lunaire. Résection totale du poignet quatre mois et demi après l'accident. Opéré en 1902. Revue en 1906. Très bon résultat.

IV. — Homme de quarante ans. Luxation en avant du semi-lunaire. Ankylose presque complète et douleurs très pénibles avec irradia-

tions dans les quatre premiers doigts. Résection complète du carpe en 1903. Revu en 1906. Très bon résultat.

V. — Homme de vingt-huit ans. Luxation médio-carpienne incomplète, fracture du scaphoïde. Résection incomplète du carpe avec conservation du trapèze et du trapézoïde. Mauvais résultat.

J'ai proposé à ce blessé une opération complémentaire. Il a refusé, probablement pour des motifs procéduriers.

VI. — Homme de trente-deux ans. Luxation médio-carpienne incomplète. Résection du carpe moins le trapèze. Persistance des douleurs. Libération du médian inclus dans une masse cicatricielle, puis enfin ablation du trapèze et d'un autre noyau osseux appartenant probablement au trapézoïde. Après cette dernière intervention, le blessé s'est déclaré très amélioré et a quitté l'hôpital.

Comme vous le voyez, ce n'est qu'après des échecs répétés par les opérations partielles que je suis arrivé à la résection complète. Aujourd'hui ma conviction est très ferme sur ce point, et c'est à cette intervention que j'aurai recours toujours et d'emblée. Le déblaiement total de la loge carpienne est nécessaire pour éviter le retour de l'ankylose et supprimer les douleurs.

Cette résection, d'ailleurs, qui donne de très beaux succès dans les lésions infectieuses du carpe, guérit très vite dans les cas traumatiques; la réunion se fait en quelques jours par première intention, et, comme il est alors possible d'instituer de très bonne heure un traitement de mobilisation post-opératoire, on obtient des résultats presque parfaits au double point de vue de la force et de la mobilité de la jointure.

M. Lucas-Championnière. — J'ai été vivement intéressé par la communication de M. Vallas, et je ne saurais trop appuyer sa proposition thérapeutique. Je n'ai malheureusement pas un grand nombre de faits à l'appui de cette proposition, quoique j'aie fait un bon nombre de résections du poignet. Je n'en ai fait qu'une seule pour traumatisme ayant déterminé une ankylose du poignet.

Le résultat a été excellent et je suis convaincu, qu'en règle générale, le résultat de la résection du poignet, pour ankylose non d'origine tuberculeuse, donnera les meilleures suites.

Je crois, comme lui, que ces résections totales et tardives s'appliqueront très bien dans les cas de luxations partielles plus ou moins compliquées des os du carpe. Mais je fais une réserve sur la découverte possible et tardive de ces cas par la radiographie.

Les indications données en pareil cas par la radiographie sont bien plus difficiles à juger qu'on ne le croit généralement. J'ai vu affirmer par des radiographies la luxation d'un des os du carpe,

alors qu'il n'y avait manifestement aucune luxation, mais seulement une ankylose consécutive à un mauvais traitement de la fracture du radius.

Je ne nie pas du tout cette sorte de lésion. Mais je pense qu'on en a récemment exagéré la fréquence.

Quant à l'intervention proposée par M. Vallas, c'est la seule qui me paraisse utile dans ces cas difficiles.

M. Routier. — Sans avoir l'expérience de M. Vallas, j'ai eu l'occasion de traiter un jeune homme qui, après un traumatisme du poignet, avait une luxation du semi-lunaire, accompagnée de tout petits fragments ; j'ai simplement enlevé le semi-lunaire et les petits fragments, et j'ai eu, après une réunion primitive, un excellent résultat fonctionnel.

Ce cas, dont j'ai fait faire des radiographies, sera mentionné dans le rapport que va faire sur ce sujet M. Delbet.

M. Pierre Delbet. — Je vous ai bien souvent entretenu de ces énucléations du semi-lunaire consécutives aux luxations du grand os. Je veux d'autant moins y revenir aujourd'hui que j'ai à vous faire trois rapports sur ce sujet. Je me borne à dire que l'ablation du semi-lunaire (avec ou sans fragment du scaphoïde) suivie de la restauration du poignet dans l'axe de l'avant-bras, m'a donné des résultats si parfaits que je la considère comme la méthode de choix.

M. Lucas-Championnière. — Je tiens à faire remarquer que nos collègues discutent deux choses différentes. M. Vallas n'a pas abordé le traitement des faits, assez rares, dans lesquels la radiographie permet de diagnostiquer une luxation d'un os du carpe à une époque voisine du traumatisme. C'est un cas fort différent, tout à fait justiciable d'opérations partielles.

Nous avons parlé de ces ankyloses du poignet, de date plus ou moins ancienne, dues à des lésions du poignet caractérisées par des traumatismes assez divers, luxations ou autres lésions. Pour ces traumatismes éloignés, la résection, et surtout la résection totale, me paraissent seules avoir une chance de donner des résultats définitifs satisfaisants pour les mouvements du poignet.

M. Chaput. — Je vous ai présenté, il y a quelques mois, un cas de luxation du semi-lunaire avec fracture du scaphoïde, cas ancien avec ankylose.

J'ai pratiqué simplement l'ablation du semi-lunaire et des fragments du scaphoïde, et le résultat a été excellent.

Par conséquent, jusqu'à plus ample informé, j'ai peu de tendance à pratiquer la résection totale du carpe, et je me contenterai de la résection partielle.

M. Pierre Delbet. — L'un de mes cas datait aussi de plusieurs mois.

Présentations de malades.

Rupture indirecte de l'artère épigastrique.

M. F. Legueu. — Je vous présente un malade qui a eu une lésion rare, une rupture de l'artère épigastrique avec déchirure correspondante de la gaine postérieure du droit. Il en est résulté un hématome considérable qui s'est fait dans la loge prévésicale.

Voici l'observation, rédigée d'après les notes prises par mon interne, M. Huchet :

G... (Pierre), quarante-six ans, entré le 8 juillet 1907 dans mon service de l'hôpital Tenon, salle Lisfranc, n° 16.

Le 6 juillet, vers cinq heures du soir, en jouant à la balle, le malade a fait un faux pas et est tombé sur le côté droit, sur un terrain plat. Le malade ressent à ce moment une douleur superficielle dans le ventre, en bas et à droite, au-dessous de l'ombilic. En même temps, apparaît rapidement une tumeur du volume du poing.

Le malade rentre chez lui à pied, mais les mouvements deviennent de plus en plus difficiles et douloureux ; il se couche.

Un médecin est appelé, qui diagnostique une hernie, masse la région ; mais le massage est très douloureux.

Le lendemain, 7 juillet, c'était un dimanche, on pratique deux séances de massage, et on maintient toute la journée des cataplasmes sur le ventre. Malgré cela, le malade souffre de plus en plus ; il entre à l'hôpital le 8 juillet.

Le malade, qui est *spécifique* et présente, en outre, des lésions *de tuberculose* fistulée et guérie, au niveau de l'épididyme droite, a le ventre nettement déformé. Sur le grand droit du côté droit, on note une tumeur diffuse, dure comme du bois, qui dessine la gaine de ce muscle et s'arrête brusquement à 3 ou 4 centimètres au-dessous de l'ombilic. Cette tumeur n'est pas fluctuante. Elle s'arrête au niveau d'une ligne qui répond vraisemblablement à une des intersections fibreuses de ce muscle. Il y a en même

temps un hématome de la bourse droite avec ecchymose superficielle. Cette ecchymose a même gagné la partie supérieure de la cuisse droite. La bourse gauche, la partie supérieure de la cuisse gauche sont intactes.

Sur la paroi abdominale commence à se dessiner une légère teinte ecchymotique.

Le malade ne peut contracter sa paroi de ce côté, et il lui est impossible de s'asseoir. Il ne peut faire effort, n'a pas été à la selle depuis l'accident, mais a rendu des gaz.

Il est tourmenté par un besoin incessant d'uriner, qui l'oblige à émettre fréquemment de petites quantités d'urine; les besoins sont douloureux, bien que les urines soient claires, et sont rapportés au col de la vessie.

En présence de ces symptômes, je diagnostiquai une rupture du muscle droit, et comme le malade souffrait beaucoup, que la température s'élevait à 38°3, je me décidai à l'opérer.

L'opération eut lieu le 8 juillet, sous chloroforme.

Laparotomie latérale sur le milieu du muscle droit du côté droit. Incision de la peau et de la gaine intacte du grand droit. Le muscle lui-même apparaît intact, et il faut le traverser en entier pour arriver à la collection. Celle-ci est constituée par un volumineux hématome. La quantité de sang peut être évaluée à 800 ou 1.000 grammes.

Une fois les caillots évacués, on peut constater que la paroi postérieure de la gaine du droit a été rompue, et que l'épanchement s'est fait dans la cavité de Retzius, décollant le péritoine jusqu'aux environs de l'ombilic, et refoulant même en arrière la vessie. La face postérieure du pubis apparaît, en effet, nettement, à nu, au fond de la plaie.

En examinant la face postérieure du muscle droit, je trouve l'artère épigastrique rompue ainsi que ses deux veines ; l'artère saigne encore, et sa rupture explique l'importance considérable de l'épanchement sanguin.

L'artère est liée au catgut ; les caillots sont soigneusement épongés dans toute l'étendue très profonde de la plaie. Un gros drain est laissé dans le bas de la plaie, qui va jusqu'au-devant de la vessie, et le muscle est reconstitué autour de la peau.

Le lendemain, le malade a de la fièvre, 39 degrés; les jours suivants, la température revient à la normale, et la cicatrisation s'effectue sans accident.

En somme, cet homme a eu une rupture partielle du muscle droit portant sur la partie postérieure de la gaine postérieure de ce muscle ; l'artère épigastrique a été entraînée et déchirée; elle n'était pas athéromateuse.

Inconvénients et abus des injections de paraffine.

M. H. Morestin. — Les injections de paraffine sont susceptibles d'être utilement employées en chirurgie réparatrice. Elles peuvent rendre d'appréciables services, surtout depuis que l'usage de la paraffine dure, injectée à froid, a considérablement réduit les inconvénients ou dangers de la méthode.

Mais il était malheureusement à prévoir qu'une pratique en apparence aussi simple ne resterait pas toujours entre des mains soigneuses, et donnerait lieu à des applications hasardeuses, discutables, et même à de regrettables abus.

Le 3 décembre 1907, mon excellent maître Richelot m'adressait, à la Maison Dubois, Mme R..., couturière, jeune encore, atteinte d'une tumeur mammaire dont la nature paraissait fort inquiétante. Dans le sein droit, manifestement plus volumineux que celui du côté opposé, on percevait une masse dure, mal limitée, s'étendant depuis l'aréole jusqu'au voisinage de l'aisselle.

Cette tumeur, indolente à la pression, était largement adhérente à la peau, qui présentait avec netteté, sur une surface comparable à celle d'une pièce de deux francs, le signe dit de la peau d'orange. Elle adhérait également au grand pectoral. La malade nous raconte qu'elle s'est aperçue fortuitement deux mois auparavant, pendant sa toilette, de l'existence de cette masse déjà grosse comme une noix. La tumeur a augmenté rapidement, et aujourd'hui elle est du volume d'une mandarine. Cet ensemble de signes était fort impressionnant, et, à n'envisager que la tumeur, très dure, adhérente et mal limitée, on ne pouvait s'empêcher de penser immédiatement à un carcinome, du plus fâcheux pronostic. Cependant un examen un peu plus complet montrait que le mamelon n'avait subi aucune rétraction et même qu'il était resté parfaitement souple, véritable anomalie dans un cancer ayant envahi une grande étendue de la mamelle.

D'autre part, la palpation de l'aisselle, très facile chez cette femme maigre, ne révélait l'existence d'aucune adénopathie.

Si cette lésion n'était pas cancéreuse, quelle pouvait être sa nature? La malade n'avait jamais eu d'enfants. Elle avait fait, à la vérité, deux fausses couches, mais très précoces, qui n'avaient été suivies d'aucune complication mammaire, ni même d'aucun écoulement lacté bien appréciable par le mamelon. On ne pouvait donc songer à un de ces vieux abcès à évolution torpide qui parfois se développent tardivement dans les mamelles infectées pendant la lactation.

La tuberculose pouvait être invoquée avec plus de vraisemblance. La forme confluente de la bacillose mammaire donne parfois cet aspect. A la vérité, elle s'accompagne habituellement d'adénopathie axillaire, et ici il n'y en avait point. Cherchant dans les antécédents du sujet, nous avions retrouvé une bronchite d'assez longue durée, à la rigueur suspecte. L'auscultation cependant ne révélait rien d'anormal.

Au bout de mon examen, je demeurais indécis entre une tuberculose possible et un cancer probable, quand la malade, devinant à la tournure de notre entretien qu'on allait lui proposer une opération sérieuse, et vivement alarmée par cette perspective, finit par nous révéler la cause des accidents. Trois ans auparavant, ayant ouï parler des embellissements procurés par les injections de paraffine, elle s'était laissé convaincre et avait consenti à s'y soumettre. On lui fit dans chaque mamelle quatre injections de 5 centimètres cubes, en deux fois, à un mois d'intervalle. Le résultat ne parut pas mauvais à l'intéressée; la très légère augmentation de volume des seins lui donna quelque contentement. Il semble bien toutefois, à contempler la mamelle gauche, demeurée en l'état, que l'amélioration morphologique ait été en somme assez insignifiante. Les injections avaient été, nous dit la malade, plus douloureuses à droite qu'à gauche. Le sein droit resta pendant plusieurs semaines assez sensible à la pression. Du côté gauche, la palpation ne révèle encore aujourd'hui aucun empâtement, aucune bosselure anormale.

Ces révélations éclairaient le diagnostic; nous nous trouvions en présence d'une pseudo-tumeur inflammatoire, développée autour de l'amas de paraffine.

Les jours suivants, sous l'influence peut-être des examens répétés auxquels la mamelle fut soumise, l'empâtement augmente, devient légèrement sensible à la pression; les téguments présentent une teinte rosée, puis rougeâtre à la partie la plus saillante de la tuméfaction. En peu de jours la fluctuation devient manifeste dans un petit espace arrondi, grand comme une de nos anciennes pièces de 20 centimes.

Le 6 décembre, je pratiquai à la partie externe et inférieure du sein, sur une ligne allant du mamelon vers l'aisselle, le long du bord inférieur du grand pectoral, une incision de 4 à 5 centimètres. Il s'écoula une cuillerée à café de pus grisâtre, où l'on pouvait reconnaître quelques gouttelettes d'apparence huileuse. La cavité fut curettée. La curette ramena des masses d'un gris jaunâtre, avec çà et là des amas d'un gris clair translucides. Je m'arrêtai seulement quand l'instrument ne ramena plus rien et eut partout rencontré des tissus résistants et de consistance

fibreuse. Deux drains furent laissés dans la plaie. L'un d'eux fut retiré dès le lendemain, 7 décembre. Le 11, l'autre fut enlevé, la plaie ne donnant presque plus rien.

Le 28, la cicatrisation était obtenue. Mais cette guérison n'est peut-être pas absolument définitive. A la partie moyenne de la cicatrice, se produit de temps à autre une petite croûtelle sous laquelle s'accumule une goutte de sérosité sanguinolente. Un empâtement dur du volume d'une petite noix persiste au-dessous de cette cicatrice ; il est possible que je sois conduit plus tard à une autre intervention pour faire disparaître à la fois la masse pathologique et le suintement persistant.

Dans les masses jaunâtres et grisâtres retirées par la curette, on a pu reconnaître de petits dépôts de paraffine.

Ainsi la tolérance pour cette substance peut cesser au bout d'un temps relativement très long, puisqu'ici, les accidents sont survenus seulement au bout de trois ans.

Or, il s'agissait d'une quantité minime de paraffine, par rapport à celle qui serait réellement nécessaire pour donner aux seins l'ampleur désirable.

Il ne me paraît pas que ce soit là une bonne application de la méthode paraffinée. Il faudrait faire diffuser dans la mamelle une masse considérable de substance prothétique. Or, le volume de la mamelle change énormément avec l'âge et les conditions physiologiques, et, à supposer que l'opération réussisse temporairement, il faudrait la recommencer un peu plus tard. Si l'on songe en outre à la facilité des infections dans cette région, aux inconvénients qui pourraient en résulter au cours des lactations, aux très fâcheuses conséquences de cette tentative, quand la paraffine n'est pas tolérée, on ne peut, d'autre part, apporter aucun bon argument en faveur de cette application de la méthode paraffinée. Réserve faite peut-être de quelques cas absolument exceptionnels, je pense qu'elle doit être complètement repoussée.

Que dire alors du fait étrange que je veux maintenant vous rapporter, où l'on a pratiqué des injections de paraffine sous le fourreau de la verge !

Le paraffinome péno-scrotal qui en est résulté a exigé une intervention des plus laborieuses, grâce à laquelle le sujet a été, d'ailleurs, très heureusement débarrassé.

Il s'agit d'un jeune homme de vingt-six ans, entré le 5 décembre dernier dans mon service à la Maison Dubois. Ce malade présentait une singulière difformité de la verge, qui avait l'apparence d'une massue aplatie de haut en bas, à grosse extrémité antérieure. L'organe tout entier était d'un blanc jaunâtre bizarre.

A la palpation, on sentait un empâtement général du fourreau s'étendant depuis l'extrémité antérieure du prépuce porté bien au-devant du gland jusqu'au voisinage de la racine de la verge. Çà et là, on reconnaissait au milieu de cet empâtement général des masses dures, grosses comme des pois, des haricots ou des noisettes, formant de légères bosselures peu appréciables à la vue, mais très aisément reconnaissables à la palpation. Dans le scrotum, à gauche de la ligne médiane, on percevait en outre une masse allongée, s'étendant à la partie antérieure depuis l'insertion supérieure de la bourse correspondante jusqu'au contact du testicule. Comme les masses situées sous le fourreau, celle du scrotum était ferme, indolente à la pression, elle était beaucoup mieux isolée et plus mobile au milieu des parties environnantes.

Le prépuce, malgré ses dimensions énormes, avait conservé une certaine souplesse ; il pouvait, sans trop de peine, être retroussé et laissait découvert un gland parfaitement sain. Les corps caverneux et l'urètre étaient intacts ; la lésion était corticale, superficielle.

J'aurais été sans doute dans un grand embarras pour formuler un diagnostic, si le malade, troublé par mes questions, n'avait confessé qu'il avait subi, trois ou quatre ans auparavant, toute une série d'injections de paraffine dans le prépuce et sous le fourreau de la verge.

On n'avait jamais fait de piqûre dans le scrotum, mais la masse scrotale s'expliquait tout naturellement comme une fusée, une coulée paraffinique.

Le pauvre garçon n'avait retiré aucun bénéfice de l'augmentation de volume de l'organe acquise à ce prix. Bien au contraire, il en était gêné et fort honteux, et demandait instamment à en être débarrassé.

L'opération eut lieu le 9 décembre.

Je pratiquai une circoncision en gardant la plus grande partie du revêtement interne du prépuce qui avait, par bonheur, conservé sa mobilité, tandis que le revêtement externe était très adhérent à la masse pâteuse sous-jacente.

Je sacrifiai donc le prépuce, moins une partie de son feuillet interne, et même une certaine étendue de la peau du fourreau.

Puis je disséquai avec une peine inouïe les masses jaunâtres plus ou moins adhérentes à la peau s'étendant jusqu'à la racine de l'organe et extirpai en outre la masse scrotale. Ce fut, je le répète, d'une très grande difficulté.

Les suites furent bonnes, à cela près qu'il se produisit un hématome qui nécessita l'enlèvement des sutures scrotales, et une mortification annulaire heureusement très limitée de la partie

antérieure du fourreau, qui amena l'élimination d'une petite rondelle cutanée.

La guérison est complète ; le jeune homme est parti guéri le 1er janvier. Le résultat est très beau ; l'opéré paraît simplement avoir subi une circoncision. Depuis l'opération, il a pu même avoir des rapports sexuels, dans des conditions très satisfaisantes, nous dit-il.

M. Mauclaire. — Dans les hémiatrophies de la face, les injections de paraffine peuvent avoir leur utilité. J'ai publié dans la *Revue d'Orthopédie* en 1903 et présenté ici, il y a cinq ans, une malade ayant une malformation de ce genre congénitale (?) lui rendant la vie sociale très pénible. La paraffine injectée à chaud est encore tolérée actuellement ; on la sent très bien sous forme de plaques comblant les parties déprimées, et l'existence de la malade, obligée de travailler en atelier, est actuellement tolérable.

Deux radiographies de fractures malléolaires.
1° Fracture par diastasis de Maisonneuve ; 2° Fracture verticale interne du plateau tibial inférieur.

M. Chaput. — J'ai l'honneur de vous présenter deux radiographies intéressantes.

A. La première est relative à un cas de fracture malléolaire par diastasis.

Il s'agit d'un homme de quarante-six ans qui s'est tordu le pied.

A l'entrée, on constate du ballottement avec choc astragalien, mais pas de bascule de la malléole externe.

La malléole interne est tuméfiée et douloureuse. Il existe également une douleur limitée à 5 centimètres de la tête du péroné.

Mon externe, M. Pignot, se basant sur ces signes, diagnostique une fracture par diastasis.

La radiographie montre une fracture de la partie moyenne de la malléole interne, avec intégrité de la partie inférieure du péroné. La région de l'articulation péronéo-tibiale inférieure présente deux signes importants sur lesquels j'ai insisté dans mon livre sur les fractures malléolaires : 1° un élargissement de l'espace péronéo-tibial qui mesure 8 à 10 millimètres de largeur (normalement il mesure 3 à 4 millimètres) ; 2° un empiètement de 1 à 2 millimètres du tubercule antérieur du tibia, sur l'aire du péroné (normalement cet empiètement est d'environ 10 milli-

mètres). On peut affirmer le diastasis quand on observe en même temps les deux signes : élargissement de l'espace clair péronéo-tibial et empiètement minime du tubercule antérieur du tibia sur l'aire du péroné (empiètement inférieur à 1 centimètre).

La radiographie de l'extrémité supérieure du péroné montre une fracture oblique en bas et en dedans, commençant à 5 centimètres de l'apophyse styloïde du péroné.

B. La deuxième radiographie est relative à un homme de quarante et un ans, qui a fait une chute avec torsion du pied.

Les signes cliniques sont les suivants : gonflement bimalléolaire, bascule de la malléole externe.

Mobilité anormale siégeant à trois doigts de la pointe malléolaire interne.

La radiographie montre une fracture du péroné oblique en bas et en dehors, descendant à 4 centimètres au-dessus de la pointe malléolaire.

L'extrémité inférieure du tibia présente un trait de fracture verticale partant du milieu du plafond de la mortaise et remontant un peu obliquement en haut et en dedans, pour se terminer par une pointe très aiguë sur la face interne du tibia, à 10 centimètres de la pointe malléolaire interne.

La moitié interne du plafond de la mortaise est dénivelée par une légère ascension de 3 à 4 millimètres.

J'ai traité ce malade par le simple massage pour éviter les raideurs possibles.

Ce qui caractérise la fracture par diastasis de Maisonneuve, ce sont les trois faits suivants :

1° Bâillement de l'interligne péronéo-tibial inférieur ;

2° Intégrité de l'extrémité inférieure du péroné ;

3° Fracture du péroné au tiers supérieur.

La fracture de la malléole interne est un phénomène contingent et accessoire dont Maisonneuve ne pouvait connaître, n'ayant pas eu à sa disposition la radiographie.

Présentations de pièces.

Kyste du ligament large à développement anormal.

M. Souligoux. — Femme âgée de quarante-six ans. Réglée à treize ans. Pas d'enfants ni de fausse couche. Pertes blanches depuis dix-huit ans. Le ventre a commencé à grossir il y a cinq ans.

Difficultés pour uriner et aller à la selle. Troubles gastriques (pesanteur, mauvaises digestions, vomissements).

Depuis trois ans elle éprouve quelques troubles de compressions. Elle a remarqué de l'enflure passagère de la cheville gauche, il y a un an.

Depuis deux ans et demi, hyperesthésie de la face externe de la cuisse droite sur une zone répondant sensiblement au territoire du fémoro-cutané. A ce niveau, le moindre contact provoque une sensation douloureuse; de même, la douleur est provoquée par le fait de se baisser ou de s'accroupir.

Examen. — Ventre très gros, bombé, pointant en avant, néanmoins un peu flasque, et tombant sur ses bords. Circulation collatérale peu marquée.

A la contraction des muscles de l'abdomen, légère éventration au niveau de la ligne blanche. Ombilic étalé.

Fluctuation très nette, comme dans l'ascite. Sous la peau, on perçoit plusieurs noyaux, durs, de la grosseur d'une noisette. Ils sont au nombre de trois, dont deux sur le flanc droit, au-dessus d'une ligne horizontale passant par l'ombilic et l'autre, moins volumineux, sur le flanc gauche.

Percussion. — Matité sur tout le ventre, jusqu'à quatre travers de doigt au-dessus de l'ombilic, sauf dans la région inférieure gauche, où il y a de la sonorité qui persiste quand on fait coucher la malade sur le côté gauche. Cette dernière attitude ne fait pas apparaître de sonorité à droite. Dans la position de Trendelenburg, les zones de matité ne changent pas.

Dans la position debout, le ventre ne tombe pas, mais bombe en avant.

Toucher vaginal. Cul-de-sac droit libre. Cul-de-sac postérieur et gauche, sensation de masse résistante qui semble se continuer avec le col. Cette sensation n'est pas modifiée par la différence d'attitude.

Opération. — Après incision de la paroi, on arrive de suite, sans avoir *ouvert la cavité péritonéale*, sur un kyste à paroi sail-

lante, bleuâtre, sillonnée de grosses veines. L'on décolle la paroi en réclinant l'ouraque vers la droite.

Le kyste est ponctionné; l'on retire environ 12 litres d'un liquide très fluide, très clair.

La poche, saisie avec des pinces, est facilement disséquée. Les parois en sont minces et transparentes. A gauche et en bas du même côté, on aperçoit par transparence le côlon pelvien, qui en est séparé sans grande difficulté, et la tumeur finalement s'énuclée. Il n'y a pas de pédicule.

En examinant le ventre, on voit que la cavité péritonéale n'a pas été ouverte. Par une incision du péritoine, on constate, en introduisant le doigt, que c'est le péritoine pariétal qui formait l'enveloppe inférieure du kyste. Dans le fond, se voit l'utérus recouvert de péritoine.

Le léger trou fait au péritoine est suturé. La cavité extrapéritonéale est drainée. Guérison sans incidents.

Quelle est l'origine de ce kyste? Je pense qu'il s'agit d'un kyste du ligament large développé à gauche, repoussant en avant le péritoine pelvien et le côlon pelvien, et qu'il y a eu ensuite adhérences entre les deux feuillets péritonéaux, adhérences qui se sont formées de plus en plus à mesure que le kyste subissait une évolution ascendante.

Tuberculose massive du rein droit. Néphrectomie et ablation de l'uretère.

M. Souligoux. — Mme L..., âgée de vingt-quatre ans, entre dans le service pour une volumineuse tumeur de la région lombaire droite.

Pas d'antécédents particuliers. Réglée à treize ans et régulièrement depuis une grossesse arrivée à terme il y a huit mois avec accouchement normal; au cours de cette grossesse, cette femme a présenté une forte albuminurie. Depuis son accouchement, la malade a eu des hématuries répétées et a vu se développer progressivement dans la région lombaire et l'hypocondre droit une tumeur; les hématuries sont abondantes, répétées, prolongées, surviennent sans cause, sont peu influencées par la marche et absolument indolores. La couleur de l'urine est rouge vif; le sang est intimement mélangé à l'urine. Depuis ces cinq derniers mois, l'hématurie est presque continuelle. Dans l'intervalle des hématuries, l'urine est claire. En outre, dès le début des accidents, la malade a présenté de l'incontinence nocturne des urines. A l'heure actuelle, cette incontinence a été remplacée par deux ou trois

mictions nocturnes. Le jour, elle urine toutes les deux heures et demie.

La tumeur que l'on constate actuellement et qui semble du volume d'une tête fœtale a augmenté progressivement sans jamais provoquer de douleurs. Pas de douleur à la miction. La quantité d'urine est en moyenne de 900 centimètres cubes.

Quatre jours avant son entrée à l'hôpital, la malade aurait été prise de douleurs extrêmement vives siégeant au niveau de la région lombaire gauche, sans vomissements ni fièvre. Ces douleurs cessent peu après son entrée dans le service.

Examen. — Femme amaigrie, anémiée, mais ayant conservé son activité physique. L'auscultation fait entendre au sommet droit une respiration rude et haute, mais pas de râles crépitants ni de craquements.

On voit, au niveau de l'abdomen, à droite, la tumeur faisant saillie sous la peau; elle est volumineuse, présente de grosses lobulations; elle fait saillie aussi dans la région lombaire. Par le palper bimanuel, on la mobilise facilement. Elle est rénitente, presque fluctuante, et un peu douloureuse au niveau de sa partie interne. Sur sa partie antérieure et interne elle est sonore. On la sépare nettement du foie.

Le rein gauche est un peu volumineux.

Par le toucher vaginal on sent l'extrémité de l'uretère droit épaissie et indurée, donnant l'impression d'un crayon.

Examen vésical. — Epreuve des trois verres, montre une hématurie totale. Capacité vésicale, 125 grammes.

L'examen au cystoscope, pratiqué par le Dr Luys, montre des altérations de la muqueuse vésicale (congestion, hémorragie). L'orifice de l'uretère droit est impossible à trouver. Le cathétérisme de l'uretère gauche est très facile; et on recueille ce qui sort du rein droit par une grosse sonde vésicale, pendant que l'urine du rein gauche s'écoule par la sonde urétérale. On obtient à droite 2 à 3 centimètres cubes de liquide purulent et sanguinolent et, dans le même temps, à gauche, 20 centimètres cubes d'urine claire et limpide.

L'analyse chimique des urines donne les résultats suivants :

	URINE vésicale.	URINE du rein droit.	URINE du rein gauche.
Chlorure. . .	3 gr. 50	3 gr, 15	4 gr. 75
Phosphates. .	1 gr. 50	0 gr. 75	1 gr. 10
Urée.	8 gr. «	7 gr. »	10 gr. 25
Albumine . .	traces	traces	traces

L'examen des sédiments urinaires, pratiqué suivant la méthode

de Hallion, montre de très nombreux leucocytes à noyau polymorphe en proportion supérieure au pourcentage normal des polynucléaires du sang. On trouve encore du bactérium coli et quelques microbes banaux, mais pas de bacilles de Koch.

Inoculation au cobaye. Mort au 30e jour, de tuberculose généralisée.

Le diagnostic de tuberculose rénale avait été posé avant de connaître le résultat de l'inoculation au cobaye.

Opération. — Incision latérale, partant du bord des côtes descendant jusqu'à la crête iliaque pour se recourber sur le bas en suivant celle-ci. Section des muscles. Arrivé sur le péritoine pariétal, celui-ci est récliné en avant et en dedans et la tumeur, facilement décortiquée, se montre constituée par de grosses lobulations; sa surface est lisse, rosée, sillonnée de quelques veinules. Elle est très facilement attirée au dehors. Les pinces sont placées sur les vaisseaux, on dégage l'uretère que l'on sépare des tissus avoisinants, et l'on constate bientôt qu'à 5 ou 6 centimètres au-dessous du hile, il est boursouflé, de volume irrégulier, et que ses parois sont indurées. On l'isole et, en le décollant, l'on va jusque dans le petit bassin, aussi près de la vessie que possible. On le sectionne après l'avoir lié et l'on cautérise le bout vésical. On enlève ainsi environ 20 centimètres d'uretère.

On place dans le petit bassin un drain et une mèche de gaze. Suture des muscles et de la peau.

Au cours de l'opération, on ne constate pas de ganglions au niveau du hile, et le péritoine n'a pas été ouvert.

Examen de la pièce. — Une incision longitudinale montre que la substance rénale a disparu et est remplacée par une masse caséifiée analogue à du mastic de vitrier, contenue dans trois grandes loges. L'uretère, parois épaissies, contient dans toute son étendue ce même mastic qui l'oblitère et le remplit complètement.

Les suites opératoires furent très simples. Par le drain s'écoule les premiers jours un peu de sérosité louche; le drain est retiré le 15e jour et la plaie est définitivement cicatrisée le 23e jour. Les urines sont claires et ne contiennent plus de sang. Une analyse d'urine faite un mois après l'opération donna les résultats inscrits plus haut pour l'urine vésicale.

Le Secrétaire annuel,

RICARD.

Paris. — L. MARETHEUX, imprimeur, 1, rue Cassette.

SÉANCE DU 5 FÉVRIER 1908

Présidence de M. Nélaton.

Procès-verbal.

La rédaction du procès-verbal de la précédente séance est mise aux voix et adoptée.

Correspondance.

La correspondance comprend :

1°. — Les journaux et publications périodiques de la dernière semaine.

1° — La lettre du Dr Pighetti, annonçant la mort de son grand-père, le Dr Sirus-Pirondi, membre correspondant, et décédé à Marseille, ce 11 janvier, à l'âge de quatre-vingt-dix sept ans.

2° — M. Walther dépose sur le bureau le volume donnant le compte rendu du 20e Congrès de Chirurgie.

3° — Un mémoire du Dr Nicolopoulos, sur *un anévrisme artério-veineux de l'artère sous-clavière* :
M. Villemin, rapporteur.

Lecture.

Influence de l'évidement large et précoce sur l'évolution de l'ostéomyélite aiguë,

par M. le Dr MAURICE HACHE, membre correspondant.

La discussion soulevée à la Société de Chirurgie par la communication de M. Delbet le 16 juillet dernier, a remis en question l'opportunité de la trépanation immédiate des os atteints d'ostéo-

myélite aiguë. Le discrédit qui a paru frapper cette pratique sous l'influence d'une observation malheureuse, a des conséquences pratiques trop considérables pour que je n'apporte pas en sa faveur le résultat de mon expérience personnelle basée sur plus de 220 interventions pour ostéo-myélite.

Sur ces 220 cas, en éliminant les os plats comme l'os iliaque et le maxillaire inférieur et les ostéo-myélites tuberculeuses dont le pronostic est différent, ainsi que 60 faits ayant trait à des ostéo-myélites prolongées, il n'en reste que 92 pouvant servir à élucider la question qui nous occupe.

Ma pratique a consisté dans l'incision large des parties molles jusqu'à l'os et dans l'évidement en gouttière de toute la partie atteinte. Cet évidement est fait d'emblée en cas de lésion manifeste (hyperostose, sonorité ou coloration anormales, ou trépanation spontanée); en cas de doute, elle est précédée d'une perforation exploratrice avec une mèche fine. L'augmentation de diamètre de la cavité médullaire, même sans suppuration, est pour moi une indication suffisante de trépanation, mais, dans ce cas, si la lésion est étendue, deux fenêtres convenablement espacées peuvent suffire au drainage et au curettage de la couche friable qui tapisse souvent ces cavités dilatées. J'ai ainsi « tunellisé » plusieurs tibias d'une épiphyse à l'autre et quelques-uns ont conservé leur vitalité.

Cette manière de faire m'a donné sur 92 cas aigus, 3 morts après dix jours, trois semaines et deux mois.

Localement, l'os trépané a subi une nécrose consécutive, ordinairement limitée dans 14 cas, nécrose constatée le plus souvent de deux à six mois après l'opération, au bout de vingt mois seulement dans un cas, et dès le quinzième jour, dans un des cas mortels. Dans un cas d'ostéite bipolaire du radius, malgré la résection du quart supérieur et l'évidement du quart inférieur, le malade m'est revenu au bout de trois ans avec une ostéo-myélite prolongée typique.

Trois fois j'ai observé des récidives locales après guérison apparente et reprise des fonctions du membre, au bout de trois ans dans deux cas et de sept ans dans l'autre; il ne s'agissait chez ce dernier malade que d'un abcès sans dénudation osseuse appréciable.

Enfin, j'ai observé, sur 7 opérés, le développement de nouveaux foyers à distance :

1° A l'extrémité supérieure du fémur, huit jours après la trépanation de l'extrémité inférieure;

2° Dans le tibia, quinze jours après un évidement du fémur (cas mortel);

3° A la partie supérieure du tibia, quinze jours après l'évidement de son quart inférieur;

4° A la partie moyenne du fémur, un mois après sa trépanation en bas, les deux foyers étant séparés par une cloison osseuse;

5° Dans la partie inférieure de l'humérus, deux mois après l'évidement de ses trois quarts supérieurs;

6° Dans le tibia, deux ans après un évidement du fémur;

7° Chez un dernier malade trépané au tiers inférieur du fémur droit, un second foyer s'est développé au bout d'un an dans le fémur gauche et deux autres, cinq ans après, au niveau du grand trochanter et du foyer opératoire du fémur droit.

J'ai revu à longue échéance, bien rétablis, avec ou sans d'insignifiantes fistules, 14 de mes opérés :

Un au bout de	17 ans.
Un au bout de	7 ans.
Trois au bout de	4 à 5 ans.
Sept au bout de	1 à 2 ans.
Deux au bout de	7 à 8 mois.

Les conditions un peu spéciales de ma clientèle hospitalière me permettent de supposer que la plupart de ceux qui ne sont pas revenus sont restés bien guéris, mais leur dissémination et l'absence d'adresse exacte dans les pays d'Orient rendent illusoire toute enquête à ce sujet.

Ces résultats me paraissent plaider en faveur de la trépanation immédiate, qui a presque toujours arrêté les accidents généraux et réduit à 15 p. 100 les nécroses consécutives, surtout en considérant qu'il s'agissait presque toujours de foyers étendus comprenant le quart du fémur et la moitié du tibia ou de l'humérus par exemple. 13 fois l'évidement a porté sur la totalité du tibia, 12 fois il s'est agi de foyers multiples et 12 fois d'ostéites bipolaires portant 3 fois sur le fémur, 4 fois sur l'humérus et 5 fois sur le tibia.

Sur ces 92 interventions pour ostéo-myélite aiguë, je n'ai rencontré que deux cas de phlegmon sous-périostique, sans lésion médullaire, sur le tibia, chez un enfant de trois ans guéri en dix-huit jours et revu six ans après en parfait état, et sur l'humérus chez un garçon de vingt ans. Chez ce dernier, une perforation exploratrice n'a pas empêché la guérison de se faire aussi en dix-huit jours.

Dans un troisième cas, l'incision faite le neuvième jour m'avait fait tomber sur un tibia d'apparence tellement normale que je ne le trépanai pas. La fièvre et les douleurs disparurent immédiatement, mais, vingt jours après, l'os s'était notablement hyper-

trophié, et, dix jours plus tard, j'en extrayais un séquestre de 8 centimètres comprenant toute la circonférence de la diaphyse. Ce malade a complètement guéri en trois mois, mais je ne puis m'empêcher de croire que la trépanation immédiate lui aurait évité la formation d'un séquestre aussi considérable.

Cette observation est, de plus, un intéressant exemple de l'impossibilité qu'il y a à se prononcer au moment d'une intervention précoce sur l'évolution ultérieure de la nécrose. L'incertitude existe dans les deux sens, pour ainsi dire, et j'ai plusieurs fois été heureusement surpris de voir granuler et revivre un os trouvé sonore et avasculaire au moment de l'évidement et presque entièrement séparé de ses épiphyses. On peut seulement dire que tout espoir de vitalité de l'os n'est pas perdu tant que le décollement périostique n'est pas complet.

La perforation exploratrice peut-elle déterminer l'infection de la moelle encore saine? On peut le craindre théoriquement, mais l'observation de M. Delbet ne me paraît pas démonstrative et je me permets de l'interpréter autrement que lui.

Il a opéré son malade au huitième jour d'une forme gravement infectieuse qui a continué à évoluer; la trépanation qu'il accuse n'a élevé la température que de quatre dixièmes de degré et rien ne prouve, surtout si le décollement périostique primitif remontait jusqu'à lui, que le foyer supérieur qu'a évacué la seconde trépanation n'existait pas dès le début, puisque aucune rémission n'a suivi l'évacuation du foyer périostique. Ma dernière observation se superpose presque exactement à la sienne, avec une virulence très atténuée, et si j'avais fait dans ce cas une perforation exploratrice, on aurait pu l'accuser aussi d'avoir déterminé la nécrose.

A l'occasion du procès-verbal.

Perforation intestinale au cours de la fièvre typhoïde. Laparotomie. Mort au 10e jour.

M. P. Michaux. — A la fin d'une des dernières séances, j'ai eu l'honneur de vous présenter les pièces d'une perforation intestinale typhique, que j'ai traitée par la laparotomie et la suture deux heures et demie après le début des accidents.

Je vous apporte aujourd'hui l'observation détaillée de ce malade et de mon intervention chirurgicale, malheureusement terminée par la mort de mon opéré, dix jours après l'intervention.

Vous me permettrez d'y ajouter quelques réflexions cliniques et thérapeutiques qui m'ont été suggérées, tant par cette observation personnelle que par la lecture des travaux publiés sur ce sujet dans ces dernières années.

Le problème de l'*Intervention chirurgicale dans les perforations intestinales de la fièvre typhoïde* reste encore un des problèmes les plus difficiles de la chirurgie moderne.

Si le nombre des guérisons va sans cesse en augmentant, il n'en est pas moins vrai que le succès est encore loin de couronner toutes les tentatives, même parmi celles qui sont faites par les meilleurs chirurgiens et dans les meilleures conditions possibles.

On conçoit facilement que la réparation d'une perforation, au centre de tissus fortement altérés, que la guérison de la péritonite généralisée diffuse qui en est la conséquence, soient très difficiles à obtenir sur des sujets très profondément débilités par une maladie aussi grave que la dothiénentérie.

En dépouillant avec soin les observations publiées dans ces quatre dernières années tant en France qu'à l'étranger, j'ai été frappé de ce fait que le nombre des opérations et des guérisons semblait plus élevé en Amérique qu'en France et en Europe.

Déjà, dans la Revue très étudiée et très complète qu'il a publiée dans le numéro du 6 janvier 1904 de la *Semaine médicale*, M. M. Cazin a montré que, sur 358 faits soigneusement étudiés, il n'y avait que 49 opérations françaises donnant 40 morts et 9 guérisons.

Le relevé des interventions pratiquées dans notre pays depuis cette époque donne des résultats analogues.

C'est par unités que l'on compte les faits nouveaux rassemblés dans la thèse de François (Paris, 1903-1904), dans le travail de Devic et Froment (*Revue de médecine*, 1905), dans la thèse de Blaire (1904-1905), dans la thèse de Béros (Bordeaux, 1907), et dans les présentations de Rochard et de Toussaint, à la Société de Chirurgie.

Sur les douze faits relevés dans ces quatre dernières années dans les travaux sus-mentionnés et dans les journaux de province, c'est à grand'peine qne nous avons relevé quatre guérisons.

Parmi les travaux allemands, nous citerons le mémoire de Zézas (*Wiener klin.*, 1904), un travail de Menn (1905) avec deux observations, et un autre de Kœhler (*Deutsche med. Woch.*, 1907). Pour être complet, je dois encore mentionner quelques rares observations éparses dans les travaux italiens de del Piano (1904), de Basile (1905) et de Calvini (1906).

Il est difficile, par contre, de se faire une idée du nombre et de la richesse des publications de langue anglaise parues depuis 1904 sur l'intervention chirurgicale dans les perforations de la fièvre typhoïde. Notre zélé bibliothécaire, M. Lucien Hahn, a bien voulu m'en établir l'index bibliographique, et je suis sûr que le chiffre en atteint la centaine, s'il ne la dépasse.

Vous me permettrez de citer parmi les plus importants :

Ceux de Barrs et Thompson, de Drury et Taylor, de Scott, d'Heuston, de Goodall en Angleterre, et surtout les travaux américains de Harte et Ashurts, d'Hays, d'Anderson, de G. Woolsey (1906) et de Long (1907).

On y trouve notamment des statistiques, comme celles de Manges, avec 19 cas de perforations, 16 opérations, 5 guérisons, et de Woolsey, 17 cas, dont 6 personnels, avec 5 guérisons.

Le nombre des cas heureux d'intervention va donc en augmentant au moins en Amérique, et il y a là des résultats contradictoires, entre lesquels il est difficile de se prononcer.

Où donc est la vérité? Dans les observations de l'ancien continent ou dans celles du nouveau?

La question vaut ce me semble la peine d'être posée, et je serais très heureux si ce travail pouvait amener nos collègues à nous communiquer leurs résultats et leurs impressions.

La question ainsi posée, voici dans ses traits principaux l'histoire de mon malade d'après les notes de M. Tinel, interne de M. Troisier, de Mlle Dreyfus, externe du service, de M. Planson, mon interne, et de M. Legal la Salle, externe de mon service :

X..., vingt-six ans, terrassier, entre dans le service de M. Troisier, salle Monneret, lit n° 2, le 30 novembre 1907, avec tous les signes d'une fièvre typhoïde légère au cinquième ou sixième jour. La maladie suit son cours normal. Il n'y a pas d'accidents cérébraux, pas ou peu de symptômes abdominaux, ce sont les signes thoraciques qui dominent la scène : bronchite intense cantonnée dans les grosses bronches.

Il existe d'ailleurs un certain nombre de taches rosées lenticulaires très nettes : la rate est volumineuse, perceptible sur une largeur de quatre à cinq travers de doigt.

Le malade se plaint de courbature généralisée, d'insomnie, de quelques légers maux de tête. Il n'a pas eu d'épistaxis, il n'a pas de diarrhée.

Le tracé thermométrique est tout à fait normal. Pendant les deux premiers jours qui suivent l'entrée du malade à l'hôpital, la température s'élève peu à peu de 39 à 40 degrés; elle reste ensuite aux environs de ce chiffre pendant une douzaine de jours, à part quelques modifications dues à l'action des bains froids, puis elle se met à descendre à partir du vingt et unième jour.

Elle était à 38°6, le 20 décembre au matin, lorsque le malade, qui n'avait présenté jusque-là aucun des signes considérés comme caractères prémonitoires de la perforation de l'intestin, est pris tout d'un coup, à huit heures et demie du matin, d'une douleur excessivement vive, dans la partie inférieure et droite de l'abdomen.

La douleur s'irradie nettement vers le cordon et jusque dans le testicule droit. Elle est assez vive pour arracher des gémissements au malade.

Devant ces symptômes inquiétants, l'infirmière qui le soigne ne lui fait point son lavage intestinal habituel. A son arrivée, M. Tinel constate la douleur localisée et un certain degré de défense musculaire. M. Troisier note en plus la présence d'une certaine submatité à la partie inférieure de l'abdomen et à droite. Peu à peu la douleur s'étend à l'ombilic et tend à se généraliser à tout l'abdomen.

Le ventre est rétracté, une ou deux anses intestinales se dessinent cependant très légèrement sous la paroi. En même temps se produit une brusque défervescence de la température, qui tombe à 37°6. Cette brusque chute ne s'accompagne d'ailleurs d'aucune modification appréciable du pouls, qui monte graduellement de 92 à 100; il est bien frappé.

Devant cet ensemble, M. Troisier n'hésite pas une minute à poser le diagnostic de perforation intestinale, il me fait appeler, et, le diagnostic ne me paraissant pas douteux, je propose l'intervention chirurgicale immédiate.

Pendant qu'on procède aux préparatifs du transfert, on fait au malade une injection d'une ampoule de nucléinate de soude pour augmenter sa résistance.

Quand on apporte le malade dans ma salle d'opérations, il est onze heures; les traits sont tirés, les yeux excavés, les pommettes colorées; il y a de la dyspnée. Le ventre est encore rétracté, rigide, surtout dans la fosse iliaque droite. Les extrémités sont légèrement cyanosées, le pouls bien frappé et régulier. La douleur est plus étendue, moins violente qu'au début.

Tout est prêt pour l'opération. M. Le Gal la Salle, externe du service, donne le chloroforme; je suis assisté de M. Planson, mon interne. M. Troisier et ses élèves assistent à l'opération.

L'anesthésie est conduite très doucement avec l'appareil de Ricard; pendant que le malade s'endort, on procède au lavage de la paroi abdominale suivant les règles habituelles. Le champ opératoire est garni de compresses de toile stérilisées.

Je fais une incision médiane de 12 centimètres environ à égale distance de l'ombilic et du pubis, et très rapidement j'ouvre la cavité péritonéale; il s'écoule un peu de sérosité jaune verdâtre.

Immédiatement, je tombe sur une des dernières anses de l'intestin grêle, qui présente sur son bord libre une grosse élevure rouge percée à son centre d'un petit orifice punctiforme, de la dimension d'une tête d'épingle, par lequel s'échappe une toute petite quantité de liquide intestinal. C'est bien la plaque de Peyer perforée à son centre. Il n'y

en a point d'autres perceptibles dans le voisinage. L'anse intestinale est enveloppée d'une compresse stérilisée et confiée à l'aide.

Nous nous occupons de suite de la séreuse péritonéale, manifestement enflammée. Il y a déjà de la sérosité louche dans le cul-de-sac de Douglas ; il y a un peu de liquide à la partie inférieure du mésentère, et quelques fausses membranes au-dessus et au-dessous de l'anse perforée.

Nous nettoyons avec soin la séreuse infectée, nous la touchons à l'eau phéniquée forte, chaude ; puis ce nettoyage fait soigneusement et rapidement, nous revenons à la perforation intestinale.

Par une ligne de douze à quinze points de suture de Lembert, j'enfouis vers la lumière du tube la perforation et la plaque de Peyer. J'ai soin que les fils ne traversent pas les parties malades des tuniques, et que la lumière du tube intestinal soit suffisamment respectée.

L'occlusion est parfaite, l'anse est réduite dans le ventre après avoir été touchée au sublimé et à l'eau phéniquée forte.

Je place un drain au-dessus, un drain au-dessous de l'anse perforée ; ce dernier descend jusqu'au fond du cul-de-sac de Douglas.

Quatre fils d'argent ferment la paroi en un seul plan ; je pose un crin de Florence sur chacun des tubes de drainage pour le maintenir en place.

L'opération a été idéale de simplicité et de rapidité : elle n'a pas duré plus de dix à douze minutes.

Pansement à la gaze sèche. Ouate et bandage de corps fortement serré.

Le malade est reporté dans son lit, dans une petite chambre d'isolement attenant au service. Il a très bien supporté l'opération, son pouls est sensiblement le même qu'avant l'opération, il oscille entre 92 et 96.

Suites opératoires. — Sous l'influence de l'injection de nucléinate de soude, la température s'élève quelques heures à 39 degrés pour redescendre le soir à 36°6. On lui injecte sous la peau 25 centigrammes de caféine, 4 centimètres cubes d'huile camphrée et 500 grammes de sérum.

Le 22 décembre au matin l'état général est bon, le malade calme. Température 36°2, pouls 104 ; la figure est bien reposée.

On change le pansement, traversé par un suintement assez abondant de sérosité légèrement sanguinolente. Le ventre est souple, non douloureux ; on fait l'aspiration des liquides.

On donne au malade une cuillerée d'eau d'Evian toutes les heures. Injection de 800 grammes de sérum et de 6 centimètres cubes d'huile camphrée ; 2 pilules d'opium de 0 gr. 025. Le malade se plaint de la soif.

23 *décembre.* — Le malade est un peu plus fatigué, la soif toujours vive, mais il n'y a pas de vomissements, peu de douleurs ; le ventre reste souple ; 7 à 800 grammes de sérum sous-cutané ; 6 piqûres d'huile camphrée.

24 *décembre.* — Le malade a été plus agité la nuit, il s'est levé pour boire, pendant un moment d'absence du veilleur. Il se plaint à nouveau

du ventre, qui est manifestement plus tendu que les jours précédents ; le suintement des drains est peu considérable.

Le pouls est à 110, la température toujours basse. On constate le début d'une petite escarre sacrée.

25 *décembre*. — Le malade est toujours assez agité. Pendant la nuit, il s'est levé à plusieurs reprises. Il se plaint aujourd'hui de coliques vives, mais l'état est sensiblement stationnaire. Le ventre est toujours douloureux, mais moins tendu que la veille. Le pouls est assez régulier et bien frappé.

On continue le sérum et l'huile camphrée.

26 *décembre*. — Le malade est plus abattu, les traits sont tirés, les yeux cernés. Le ventre relativement souple.

Le malade se plaint toujours de coliques avec ténesme et épreintes.

La quantité d'urine rendue dans les vingt-quatre heures est d'un litre ; elles ne contiennent ni sucre, ni albumine. L'aspiration par les tubes à drainage donne toujours issue à une petite quantité de liquide purulent, légèrement fétide.

Spartéine. Lavement huileux ; lavement laudanisé.

27 *décembre*. — Coliques ; deux selles diarrhéiques. Ventre souple, mais douloureux ; la température ne dépasse pas 38°2, mais le pouls s'élève, il monte à 120.

28 *décembre*. — L'état est stationnaire, toujours inquiétant. On enlève plusieurs fils d'argent. La glace est supprimée et remplacée par des compresses chaudes humides. On fait plusieurs aspirations par jour dans les tubes à drainage pour évacuer le contenu des foyers péritonéaux.

29 *décembre*. — Le malade est visiblement plus fatigué ; le pouls toujours fréquent et faible ; trois selles diarrhéiques, un peu de délire ; un vomissement verdâtre ; l'escarre sacrée a augmenté de dimensions.

30 *décembre*. — L'état va s'aggravant sans cesse. Il y a des vomissements, du délire. Le pouls est petit, fuyant, entre 140 et 150.

La respiration est précipitée, entre 60 et 64.

La plaie a une odeur sphacélique, ses bords sont rouges, le fond plutôt grisâtre.

Le soir, à 8 heures, le malade succombe dans le coma. Nous sommes au onzième jour de l'opération.

Autopsie. — Nous n'avons pu faire l'autopsie complète, mais il nous a été possible par notre incision abdominale de nous rendre compte de l'état du péritoine et de recueillir et d'examiner l'intestin.

Les anses intestinales adhèrent à la paroi ; elles sont rouges, congestionnées, particulièrement dans le petit bassin. Des fausses membranes, nombreuses et blanchâtres, agglutinent entre elles toutes ces anses ; çà et là, il y a de petites collections liquides séreuses ou séro-purulentes.

L'examen attentif de l'iléon et du gros intestin ne révèle aucune perforation secondaire.

Mais au centre de la suture, d'ailleurs en bon état, il existe un petit point imperceptible où un des fils semble avoir coupé, et par où on

voit sourdre un peu de liquide intestinal. Il y a donc récidive de la perforation sur place, malgré la suture.

I. — Remarques cliniques.

Comme on le voit, tout est classique dans cette observation :

La *perforation* se produit au cours du 4e septénaire de la fièvre typhoïde, au 25e jour, chez un sujet jeune (vingt-six ans) du sexe masculin. On sait que la perforation est plus fréquente chez l'homme, chez les sujets jeunes, et qu'elle est particulièrement fréquente dans le cours du 3e et du 4e septénaire de la fièvre typhoïde ; c'est au 27e jour qu'un certain nombre de chirurgiens américains placent le maximum de fréquence.

Nous sommes donc ici dans les règles étiologiques.

Anatomiquement, la perforation intestinale est *unique* ; elle est *petite*, *punctiforme* ; elle siège sur *l'iléon*, dans les 25 centimètres qui précèdent le cæcum ; elle est placée sur le bord libre de l'intestin. L'incision médiane nous conduit immédiatement sur elle.

Cliniquement, pendant les deux heures et demie qui se sont écoulées entre la perforation et notre intervention chirurgicale, les *signes de la perforation intestinale* chez notre malade ont été les suivants :

1° Douleur subite, violente, localisée à la partie inférieure et droite de l'abdomen ;

2° Angoisse vive ;

3° Rétraction du ventre, légère défense musculaire ;

4° Légère submatité à la partie inférieure de l'abdomen ;

5° Chute brusque de la température, sans modification bien appréciable du pouls ;

6° Absence de nausées et de vomissements.

Ces symptômes se sont présentés à nous avec une intensité et une netteté qui méritent de fixer notre attention ; permettez-moi d'y insister.

De l'enquête minutieuse faite dans le service de M. Troisier, il résulte qu'il n'y a eu *aucun phénomène prémonitoire* important pendant les heures qui ont précédé la perforation.

X... était dans le décours d'une fièvre typhoïde non douteuse, d'intensité moyenne, surtout caractérisée par la bronchite.

Aucun phénomène abdominal n'attirait l'attention.

L'observation spécifie : ni diarrhée, ni hémorragie intestinale, ni douleur abdominale, ni météorisme.

Il n'y avait donc absolument aucun des signes que l'on considère comme devant faire craindre la perforation.

La maladie suivait son cours, plus prolongé peut-être qu'il

n'aurait dû l'être, puisque nous étions au 25e jour. Sa température, en défervescence régulière depuis six jours, marquait 38° 8 la veille au soir, 38° 6 le matin même, une demi-heure avant l'accident ; l'état général n'était pas mauvais, quand, *brusquement*, sans aucune cause appréciable, sans mouvement exagéré, le malade est pris d'une *douleur excessivement violente*.

Cette douleur est primitivement *localisée au bas-ventre et à droite* ; elle *s'irradie* nettement *vers le cordon et le testicule*.

Tous ces caractères sont classiques : *douleur subite et violente* localisée d'abord à la partie inférieure de l'abdomen et à droite. L'irradiation dans le cordon et vers le testicule a déjà été signalée : elle est minutieusement indiquée entre autres dans l'observation de Sabrazès et de Rocher (Béros, *Thèse* de Bordeaux, 1907.)

Peu à peu la douleur s'étend au bas-ventre, puis à l'ombilic et à tout l'abdomen.

A ces signes d'une importance capitale, je ne voudrais ajouter qu'un trait :

A voir l'*anxiété*, l'*angoisse douloureuse* que traduisait la contraction des traits de la face, la demi-cyanose des pommettes, le battement des ailes du nez, l'expression de souffrance marquée par ses yeux brillants et excavés, à entendre les gémissements du malade, on se rendait compte de l'intensité et du retentissement de la douleur.

A ce signe premier, à ce symptôme dominant par sa localisation, sa brusquerie et sa violence, l'examen médical ajoutait deux constatations importantes qui venaient en accroître encore la valeur, suivant la très juste remarque de G. Woolsey : je veux parler de la *rigidité de la partie inférieure des muscles de la paroi abdominale antérieure* et d'une *légère submatité dans la fosse iliaque droite et à l'hypogastre*.

Nous notons expressément un certain degré de *défense musculaire*, surtout marquée à la partie inférieure et droite de l'abdomen, et dans la même région un certain degré de matité ou plutôt de *submatité*, indice certain de réaction péritonéale et de péritonite commençante, comme nous l'avions fait remarquer aux élèves, M. Troisier et moi.

La température a été prise une demi-heure après le début des accidents : le thermomètre marquait 37°8, alors que la veille au soir il était à 38° 8 et le matin à 38° 6.

L'*hypothermie* a donc été pour ainsi dire *immédiate* ; la chute de la température a été très nette, mais elle n'a pas dépassé *un degré* une heure et demie après la perforation.

Sans nier les faits d'hyperthermie signalés par MM. Lereboullet,

Brouardel, Griesinger, Arnoult et Lemoine et par nos collègues Lejars et Monod, j'aurais grande tendance pour ma part à croire que ce que l'on observe *tout d'abord*, c'est de l'*hypothermie*.

C'est l'opinion du professeur Dieulafoy, qui a noté des chutes de 4 et 5 degrés; c'est l'opinion de Keen (de Philadelphie), de Cushing; c'est celle de Zézas et de bien d'autres.

Je crois avec Hagopoff, avec Harte, que les divergences qui existent sur ce point entre les différents auteurs tiennent en partie aux différents moments où l'on a pris et noté la température.

Quant au *pouls*, il n'était pas extrêmement modifié chez notre malade, malgré son anxiété et son angoisse.

Le pouls, qui marquait 92 à 9 heures un quart, était à 100 à 10 heures, à l'arrivée de M. Troisier, et à 11 heures, lorsque le malade fut amené à la salle d'opération.

Il eût été très intéressant de connaître l'*état de la tension artérielle* avant et après la perforation, car on a noté dans un certain nombre de cas une hypertension très nette précédant la perforation. Cette recherche n'a malheureusement pu être faite, non plus que la *numération des leucocytes*. On sait d'ailleurs que ces signes ne sont pas constants.

Nous n'avons observé ni *nausées*, ni *hoquet*, ni *vomissements*. Il n'y a pas eu non plus de *frissons* proprement dits, mais une sorte de *tremblement* en rapport avec l'intensité de la douleur. Ce tableau clinique se présentait avec une telle netteté qu'il n'était pour ainsi dire pas possible de se tromper. En fait, personne ne s'y est mépris, et dès que notre excellent collègue M. Troisier est arrivé auprès du malade, il a immédiatement posé le diagnostic, établi l'existence de la défense musculaire abdominale, d'une légère submatité dans le tiers inférieur du ventre, et il nous a immédiatement fait appeler.

II. — De l'intervention chirurgicale dans la perforation intestinale typhique. — Indications. — Technique. — Résultats.

Le problème de l'intervention chirurgicale pour perforation intestinale au cours de la fièvre typhoïde se posait pour la première fois devant moi.

Je voudrais l'envisager à mon tour devant vous à propos de cette observation :

1° Dans ses indications;
2° Dans sa technique;
3° Principalement dans ses résultats.

Je serai bref sur les deux premiers chapitres : en dehors de

quelques cas exceptionnels d'allure clinique anormale, ou de perforations multiples, je ne crois pas que ce soit là le point difficile de la question.

Vous me permettrez, par contre, d'insister davantage sur le chapitre des *Résultats*, car c'est dans leur évaluation exacte que résident, à mon avis, la solution du problème et les raisons sérieuses que nous avons de persévérer malgré tout à intervenir chirurgicalement dans les cas de perforation intestinale au cours de la fièvre typhoïde.

1° *Indications.*

L'intervention chirurgicale s'impose toutes les fois qu'on se trouve en présence d'une perforation intestinale certaine.

L'indication me paraît aussi urgente s'il y a doute et hésitation; on sait d'ailleurs que les opérations faites dans ces circonstances, pour des perforations qui n'existaient pas, — de fausses perforations, — ont donné d'excellents résultats.

L'intervention chirurgicale est le seul traitement logique de la perforation ; elle est donc toujours indiquée.

Je ne vois à cette règle générale qu'une exception : celle qui résulte d'un trop mauvais état général. Il est évident qu'il ne viendra à la pensée d'aucun chirurgien d'intervenir chez un malade moribond, sans pouls, avec les extrémités froides, et la certitude absolue que le malade succombera sur la table d'opération et sous le couteau.

Des succès ont été obtenus dans les cas les plus graves; on est donc en droit de toujours opérer en dehors du cas mentionné plus haut.

Rien de tout cela n'existait chez notre malade; nous avions affaire à un sujet jeune, vigoureux ; son cœur, son foie étaient en bon état ; sa bronchite était restée limitée aux grosses bronches; les urines ne renfermaient ni sucre ni albumine.

D'autre part, sa dothiénentérie touchait à sa fin ; on était en droit d'espérer que l'amélioration de l'état général lors de la convalescence exercerait une action favorable sur les suites opératoires.

Ainsi, non seulement il n'y avait dans notre cas aucune contre-indication à l'intervention chirurgicale, mais, bien au contraire, l'indication opératoire se présentait avec une netteté, une précision, une urgence indiscutables : les accidents s'étaient présentés avec une brusquerie, une violence, une intensité, une hypothermie si nettes que le diagnostic de perforation intestinale ne

faisait de doute pour personne et, devant cette certitude, l'intervention chirurgicale s'imposait sans discussion.

Sans doute la perforation d'un appendice se traduit par les mêmes phénomènes douloureux survenant avec la même brusquerie, mais on n'y rencontre pas cette hypothermie peut-être très passagère à laquelle j'attache pour ma part une grande importance.

D'ailleurs qu'importe, puisqu'en pareil cas il faudrait aussi intervenir de suite et sans la moindre hésitation.

Partisan systématique de l'*intervention aussi précoce, aussi hâtive que possible*, nous nous trouvions dans des conditions aussi favorables que nous pouvions le désirer.

Le peu de temps qui s'était écoulé depuis le moment de la perforation devenait lui-même une indication urgente.

Les constatations que nous avons faites au cours de notre intervention confirment d'ailleurs une fois de plus la nécessité de ne pas perdre une seule minute, et nous ne pouvons que remercier d'une façon toute particulière notre distingué collègue M. le Dr Troisier d'avoir si bien et si rapidement posé le diagnostic et fixé l'indication opératoire.

2° *Technique.*

La technique opératoire a été, dans notre cas, aussi simple que rapide ; toutes les fois qu'on se trouvera comme nous en présence d'une petite perforation unique d'un abord facile, toutes les fois qu'on sera appelé de bonne heure, la ligne de conduite sera celle que nous avons suivie nous-même.

Je la résumerai de la façon suivante :

1° Anesthésie douce au chloroforme.
2° Laparotomie médiane. Recherche de la perforation.
3° Traitement de l'intestin. Suture longitudinale.
4° Traitement du péritoine. Nettoyage et drainage.

1° *Anesthésie.* — Tous les modes d'anesthésie ont été appliqués aux opérations pour perforations typhiques. Un certain nombre de chirurgiens utilisent l'anesthésie locale à la cocaïne ; je citerai, entre autres partisans de cette méthode, Cushing et Hays.

G. Woolsey, qui s'est servi de la cocaïne locale dans ses deux premiers cas, a été gêné par la rigidité des parois ; aussi préfère-t-il l'anesthésie générale.

C'est aussi mon opinion ; il me semble qu'il est inutile que le malade assiste à la suture de son intestin et au nettoyage de sa cavité péritonéale

Rien n'est plus facile, grâce aux appareils dont nous disposons, — appareil de Ricard, — appareil de Roth-Dreger, — que d'anesthésier les malades avec une très petite quantité de chloroforme.

Notre opération n'a pas duré plus de dix à douze minutes. La quantité de chloroforme donnée avec l'appareil de Ricard a été extrêmement petite. L'anesthésie a été douce, facile, complète, sans alerte, sans excitation anormale; elle nous a donné toute satisfaction.

2° *Laparotomie médiane. Recherche de la perforation.* — C'est volontairement que j'ai choisi la *laparotomie médiane*. J'ai fait une incision de 12 centimètres à égale distance de l'ombilic et de la symphyse pubienne.

Cette incision nous conduit immédiatement sur l'anse perforée; avec le minimum possible de manipulations, nous avons pu amener au dehors l'anse perforée, et l'isoler en l'entourant de compresses aseptiques.

Ce premier temps exécuté, nous procédons, dans des conditions exceptionnelles de simplicité et de rapidité, à l'exploration de la cavité abdominale; nous nous assurons qu'il n'existe aucune autre plaque de Peyer menaçant de se perforer, ni même perceptible à la vue.

L'exploration intestinale terminée, ou plutôt conjointement avec elle, nous nous rendons compte des lésions péritonéales déjà existantes; nous notons dans le cul-de-sac de Douglas l'existence d'une certaine quantité de sérosité citrine, déjà légèrement louche, avec fausses membranes blanchâtres dans le voisinage; on retrouve également liquide et fausses membranes sur la portion de mésentère qui correspond à l'anse perforée, et dans la fosse iliaque droite.

Dans le reste du péritoine, les anses intestinales sont saines en apparence.

Avec la plus grande facilité, nous apprécions donc les lésions intestinales et la péritonite déjà très nettement caractérisée, deux heures et demie après la production de la perforation.

J'indiquerai encore ici les facilités que donne la laparotomie médiane pour traiter ces lésions et pour assurer le drainage si important des liquides septiques contenus dans la cavité péritonéale.

J'ajouterai, pour être aussi complet que possible, que je n'ai constaté dans mon cas particulier aucun de ces ganglions mésentériques, sur l'existence et l'inflammation desquels notre excellent collègue de l'armée M. Toussaint a si justement appelé votre attention dans un travail encore présent à votre esprit.

3° *Traitement de la perforation intestinale. Suture longitudi-*

nale. — Après avoir nettoyé du mieux possible la cavité péritonéale et le cul-de-sac de Douglas, nous procédons à la *suture de l'anse perforée.*

L'anse, soigneusement entourée de compresses stérilisées, est maintenue sur les champs opératoires hors du ventre, entre les doigts d'un aide qui assurent la coprostase.

La suture circulaire diminue trop visiblement le calibre de l'intestin.

La *suture longitudinale* est évidemment la seule possible : l'anse intestinale est lavée au sublimé et à l'eau phéniquée forte. Nous refoulons la plaque de Peyer tout entière au fond d'un pli longitudinal parallèle à l'axe de l'iléon, pour ne pas passer de fils de suture au niveau des parties rouges qui correspondent à la plaque de Peyer et risqueraient de se couper trop facilement. Ceci fait, nous appliquons une dizaine de points de suture séparés à la soie fine, suivant le procédé de Lembert, en ayant soin de dépasser largement la région de la plaque tuméfiée.

Cette suture est faite en un seul plan, sauf au niveau de la perforation, où nous ajoutons deux points complémentaires de renforcement.

La suture est tout à fait satisfaisante; nous nous assurons qu'elle permet le libre passage des liquides et des gaz dans l'anse suturée et qu'elle ne provoque ni coudure brusque, ni rétrécissement infranchissable. Si, demain, je me trouvais à nouveau en face d'une autre perforation, j'aurais recours au même procédé.

Je ne me déciderais à faire une résection intestinale que si j'avais affaire à une grosse perforation dont l'occlusion nécessiterait un rétrécissement trop accentué de l'anse suturée.

Dans le travail cité plus haut, Zézas a relevé 142 cas de suture sur 53 guérisons et 20 cas seulement de résection intestinale avec 8 guérisons.

4° *Quant au traitement de la péritonite*, vous me permettrez de ne pas l'aborder ici pour laisser à la perforation tout l'intérêt de la discussion.

Aussi bien le seul véritable traitement de la péritonite, c'est le traitement préventif, qui consiste à opérer de très bonne heure, à fermer de suite la perforation, pour éviter une infection prolongée du péritoine par les liquides infectieux qui s'échappent de l'intestin.

En dehors de ce traitement, les uns recourent aux grands lavages salés et antiseptiques; les autres, et je suis du nombre, préfèrent un nettoyage soigné à l'aide de compresses sèches, stérilisées, suivi de quelques attouchements à l'eau salée chaude,

puis à la liqueur de Van Swieten, ou encore à l'eau phéniquée forte ou enfin à l'eau oxygénée.

Toutes ces manières de faire ont leurs défenseurs; aucun n'a jusqu'ici présenté des résultats nettement convaincants, et je ne connais rien pour ma part qui exerce une action réelle et efficace pour nous débarrasser de cette redoutable complication.

Pour gagner du temps, nous terminons par une suture des trois plans en un seul aux fils d'argent avec trois points superficiels au crin de Florence.

L'opération, en résumé, a été exceptionnellement rapide, elle n'a pas duré plus de douze minutes; je puis sans présomption dire qu'elle nous a donné toute satisfaction.

J'ajouterai, pour être complet, que nous avions tenté avant l'opération l'*injection sous-cutanée de nucléinate de soude* qui a été recommandée comme augmentant la résistance des malades. Cette injection a provoqué l'élévation de température habituelle (à 39 degrés); elle n'a pas eu, je crois, d'influence appréciable.

3° *Résultats.*

J'ai dit plus haut que la solution du problème du traitement chirurgical de la perforation typhique était dans l'évaluation exacte des résultats.

Mais on sait combien ces évaluations sont difficiles à faire avec précision; la confiance que l'on peut accorder aux chiffres a le devoir d'être très sévèrement limitée. J'ai entrepris une revision soignée de toutes les observations, mais je n'ai pu terminer en temps voulu ce travail, que je publierai à part. Qu'il me suffise pour aujourd'hui de faire ressortir la contradiction apparente qui existe entre les résultats des opérations faites dans notre pays et de celles que j'ai relevées dans les journaux américains des quatre dernières années, et, d'autre part, d'établir les conditions opératoires susceptibles d'influencer favorablement le résultat.

D'une manière générale, les résultats de l'intervention chirurgicale en France n'ont pas été heureux. Les cas de Carlier, de Boussenot, de Mouisset, de Cazin, de nos collègues Routier, Chaput, le mien se sont terminés par la mort.

Billon (de Marseille) a été plus heureux que nous dans un cas de typhus ambulatoire. Vous avez encore présent à l'esprit le rapport de notre collègue Rochard et ses judicieuses remarques.

Le nombre de guérisons chirurgicales est beaucoup plus considérable en Amérique : j'ai pu relever, dans des recherches rapides au cours de ces quatre dernières années, trente à trente-cinq guérisons.

Vous me dispenserez de vous les énumérer toutes; j'espère en donner prochainement un tableau détaillé dans un travail d'ensemble que j'ai entrepris.

Je vous citerai seulement ici : 3 guérisons de Haggard, 4 guérisons de Fitch, un travail de Manges (*Mount Sinaï Hosp. Rep.*, New-York, 1905); 16 cas opérés sur 19, avec 5 guérisons, et un intéressant travail de George Woolsey, chirurgien de Bellevue Hosp., à New-York (*Annals of Surg.*, 1906), où se trouvent relatées 17 opérations avec 4 guérisons, soit une mortalité de 76 p. 100. Sur ces 17 cas, Woolsey en a opéré 6 personnellement, avec 2 succès, ce qui donne 33 p. 100 de succès.

Les conditions qui exercent sur les résultats une action avantageuse sont les suivantes :

1° *Jeune âge du sujet*;
2° *Epoque de la perforation*;
3° *Précocité de l'intervention*;
4° *Simplicité et rapidité de l'intervention.*

1° *Age du sujet.* — Les résultats sont d'autant meilleurs qu'on opère *sur des sujets jeunes.* L'âge le plus favorable est de douze à vingt ans.

Pour G. Woolsey, le pourcentage des guérisons, chez les enfants de six à quinze ans, est environ le double de celui des adultes.

Les quatre guérisons de leur statistique particulière portent sur des sujets de neuf, treize, dix-sept et vingt-trois ans.

Elsberg a relevé dans sa statistique 25 cas de perforations opérées chez des enfants. La mortalité de ces cas ne dépasse pas 36 p. 100, c'est-à-dire qu'elle est à peu près la moitié de celle des adultes.

Envisagées au point de vue de l'âge, les guérisons relevées par Zézas se répartissent de la manière suivante :

De 1 à 10 ans.	12	guérisons.
De 10 à 20 ans.	24	—
De 20 à 30 ans.	21	—
De 30 à 40 ans.	12	—
De 40 à 50 ans.	9	—

2° *Période de la dothiénentérie où se produit la perforation.* — Les statistiques démontrent que les interventions chirurgicales faites pour perforations du début (deux premières semaines) ou perforations de la convalescence sont celles qui donnent les meilleurs résultats.

Tandis que Keen ne relève que 15 guéris sur 80 opérés pendant les trois premières semaines, et particulièrement dans la troi-

sième, il compte 22 succès sur 42 cas opérés après la troisième semaine, soit 52 p. 100 au lieu de 18,75.

Les relevés de Pédarré et de Béros (1907) donnent les meilleures statistiques pour les deux premières semaines et la convalescence.

Tandis que dans les rechutes on ne compte que 33 p. 100 de succès, la proportion atteint 66 p. 100 pour les convalescences.

Ces conclusions sont conformes à celles de Monod et Vanverts, de Cazin, de Garcin, de Devic et Froment.

3° *Précocité de l'intervention.* — L'opinion de Keen, de Philadelphie, qui prétendait que l'opération faite dans les douze secondes heures donnait de meilleurs résultats que les interventions faites dans les douze premières, n'est pas admise par la majorité des chirurgiens.

Pour ma part, je persiste à croire et à dire bien haut avec Lejars que *le plus tôt, c'est le mieux.*

Sur 48 guérisons, Cazin relève 23 opérations faites dans les douze premières heures.

Sur 16 guéris, M. Loison en relève 6 entre la sixième et la douzième heure, et 4 entre douze et vingt-quatre heures.

Sur 113 cas réunis par Hartmann, 75 opérés des vingt-quatre premières heures donnent 19 guérisons : 25,33 p. 100; 38 opérés après vingt-quatre heures ne donnent que 6 guérisons : 13,63 p. 100.

Zézas donne à peu près les mêmes résultats : sur 67 cas opérés dans les vingt-quatre premières heures, nous trouvons 30 guérisons, tandis que sur 23 opérés plus tard, 3 seulement survécurent.

Sans doute, la rapidité, la précocité de l'intervention ne sont pas un gage assuré du succès; trop nombreuses encore sont les morts pour des opérations faites de très bonne heure, très rapidement et très bien.

C'est qu'en effet le succès n'est pas fonction étroite de la précocité et de la rapidité de l'intervention; il dépend d'une quantité d'autres causes : gravité de la maladie, état des viscères, âge du malade, degré de l'infection, etc., etc.;

4° *Simplicité et rapidité de l'intervention.* — Ce que nous venons de dire de la précocité de l'intervention s'applique intégralement à la simplicité et à la rapidité de l'opération. Il va de soi qu'une opération conduite très simplement et très rapidement comme la nôtre devrait donner des résultats bien meilleurs que les cas complexes où on a plusieurs perforations à suturer, et où l'opération se prolonge près d'une heure au lieu d'être conduite en quelques minutes.

Je viens de résumer rapidement les circonstances de nature

à favoriser le succès de l'intervention chirurgicale. J'ai déjà dit plus haut pourquoi, même dans les cas les plus favorables, on était loin d'obtenir toujours un bon résultat.

Ajoutons ici que ce résultat est très souvent obtenu avec beaucoup de peine, que les opérés doivent, pour arriver à une guérison complète, traverser bien des complications dangereuses, fistules intestinales, abcès enkystés du péritoine, adhérences intestinales, fistules et suppurations pariétales, parotidites, pleurésies infectieuses. C'en est assez pour comprendre toutes les imperfections trop laissées dans l'ombre des belles statistiques des guérisons opératoires.

La lecture attentive des observations est, à cet égard, particulièrement instructive et intéressante.

Réponse à quelques objections.

On a fait à l'intervention chirurgicale dans les cas de perforation intestinale au cours de la fièvre typhoïde un certain nombre d'objections que je résumerai en quelques lignes et dont il ne faut pas exagérer la valeur.

1° On a dit : le diagnostic n'est pas toujours bien établi, vous risquez de faire une opération inutile. Je réponds : ce sont celles qui donnent les meilleurs résultats. Thèse Pédarré : 8 guérisons sur 9 cas.

2° *Les lésions multiples sont fréquentes.* Les cas de perforations multiples existent, cela n'est pas douteux ; Keen, 138 uniques, 19 doubles, 3 triples, sur 167 cas.

La thèse de N. Mauger en relève 9 exemples sur 94 cas.

C'est évidemment une complication ennuyeuse qui allonge l'opération : Cazin a eu quatre perforations à suturer, mais malgré tout le succès à pu être obtenu. (Price, Anderson, Power, Harte, Eschers.)

3° D'autres perforations peuvent se produire ultérieurement.

Nos collègues Routier, Brun, Morestin en ont observé des exemples. Zézas en a relevé 8 observations.

4° La perforation peut se reproduire sur place.

Comme cela c'est produit dans mon cas.

Mais ce sont là des cas exceptionnels qui diminuent les chances opératoires, mais ne doivent pas arrêter le chirurgien.

Quoiqu'elles soient sujettes à bien des critiques justifiées, les statistiques, sans être encore bien brillantes, vont cependant s'améliorant ; elles donnent aujourd'hui une proportion de 25 à 35 p. 100 de guérisons.

Zézas a relevé 253 cas d'intervention chirurgicale pour perforation typhique avec 95 guérisons, soit 37,2 p. 100.

Sans exagérer la valeur des chiffres et en sachant bien qu'un grand nombre de cas malheureux ne sont pas publiés, on y trouve néanmoins une justification pour intervenir en cherchant par la rapidité du diagnostic et de l'intervention à obtenir les meilleurs résultats.

Je m'arrête pour ne pas abuser plus longuement de votre bienveillante attention.

Je serais heureux si ces quelques considérations hâtives pouvaient inciter mes collègues à apporter ici les résultats de leur pratique, et si la discussion ainsi provoquée pouvait amener les médecins à poser plus rapidement le diagnostic et par conséquent à nous appeler plus rapidement, puisque, malgré l'imperfection des résultats obtenus, le *traitement chirurgical* reste le *seul* et *unique* traitement applicable à la perforation intestinale dans la fièvre typhoïde.

A propos des gastro-entérostomies.

M. Pierre Delbet. — Je n'ai, Messieurs, que deux mots à dire, ce sont des mots de remerciements.

Je vous avais apporté une pièce expérimentale de gastro-entérostomie pour vous montrer qu'il n'y avait rien à lui reprocher, ni au point de vue anatomique ni au point de vue mécanique. Je voulais tout simplement me mettre à l'abri d'un reproche qui vient facilement à la bouche lorsqu'on parle du mauvais fonctionnement des gastro-entérostomies et qui consiste à dire qu'elles sont mal faites.

Plusieurs de nos collègues ayant demandé la parole à propos de cette communication, il m'a semblé convenable de vous apporter l'ensemble de mes expériences avant de laisser engager une discussion.

Dans ma pensée, ces expériences devaient servir de noyau à un mémoire. J'aurais groupé autour d'elles ces faits de fistules duodénales qui n'ont en rien été modifiées par des gastro-entérostomies. Tuffier a cité ces faits.

J'aurais conclu que vaine est l'entreprise de mettre au repos par la gastro-entérostomie un estomac dont le pylore n'est ni rétréci, ni contracturé. Cette conclusion, Hartmann l'a formulée.

En somme, Messieurs, mon mémoire, vous l'avez fait et vous lui

avez donné plus d'autorité qu'il n'en aurait eu. Aussi, je n'ai, je le répète, qu'à vous remercier.

M. TUFFIER. — Nous avons cherché à bien préciser les conditions dans lesquelles il fallait étudier la valeur fonctionnelle de la gastro-entérostomie. J'ai affirmé que sur un estomac normal avec pylore normal, la gastro-entérostomie ne fonctionnait pas, et j'ai ajouté : si le pylore est normal anatomiquement et si l'estomac est malade, quelle qu'en soit la lésion, la gastro-entérostomie peut fonctionner, mais aucune expérience et aucun examen ne nous permet de dire la valeur fonctionnelle de la nouvelle bouche, pas plus que la durée et les limites de sa fonction.

M. F. LEGUEU. — Avant que la discussion ne soit close, je demande à ajouter une observation qui peut avoir un certain intérêt.

J'ai opéré, il y a deux ans, un malade pour une dyspepsie rebelle, avec ulcère chronique, mais sans signes de rétrécissement du pylore. Les vomissements, en effet, étaient rares, intermittents, et il n'y avait actuellement, au moment où j'opérais ce malade, que des douleurs.

Ce malade a eu, de l'opération, un résultat très favorable.

Depuis deux ans, ce résultat s'est maintenu.

Or, j'ai voulu le revoir ces jours-ci et le radioscoper afin de voir si le pylore ou la bouche fonctionnaient.

Or, j'ai vu, avec MM. Leven et Baret, que la bouche seule fonctionnait, et que l'estomac est supprimé. Les liquides passent de l'œsophage dans l'intestin. Je répète que ce malade n'avait pas cliniquement d'imperméabilité du pylore ; chez lui, il est donc intéressant de constater que la bouche fonctionnait très bien.

M. HARTMANN demande à M. Legueu sur quels signes il s'est fondé pour dire que le pylore n'était ni rétréci, ni contracturé.

M. MONPROFIT se range à l'avis de M. Legueu, et croit qu'il n'y a pas besoin qu'il y ait une obstruction du pylore pour que la gastro-entérostomie soulage le malade.

Rapports.

Abcès du poumon d'origine dysentérique. Intervention. Guérison, par M. le Dr MARION.

Rapport par M. TUFFIER.

Le cas de chirurgie pulmonaire dont M. Marion vous a entretenus est rare par sa cause première, puisque je n'ai pu réunir que quatre observations semblables (Terrier, Opie, Bunting, Lafleur) (1).

Je vous résumerai rapidement la partie médicale de son histoire déjà publiée par M. Nattan-Larrier.

Un colonial, dont l'âge n'est pas indiqué, passe successivement : 1° de 1898 à 1905, à Madagascar, où il prend un accès pernicieux; 2° à la Côte-d'Ivoire, où il est atteint d'une rectite dysentérique; 3° au Congo, où il est frappé d'une grave *dysenterie*. Entre temps, il séjournait quelques mois en France. C'est en mars 1906, dans ce dernier séjour au Congo, qu'il est pris, au cours de son infection intestinale, d'un malaise général, d'un accablement et d'une véritable prostration, d'un *point de côté à droite*, puis de toux, de légères hémoptysies qui deviennent abondantes vers le mois de juin, et enfin d'expectoration purulente rougeâtre; le tout accompagné d'une fièvre quotidienne à maximum vespéral. Ces accidents persistent jusqu'à son retour ici en septembre 1906, époque à laquelle M. Marion le trouve dans l'état suivant :

Le côté droit du *thorax* présente une légère voussure en même temps qu'un peu d'œdème plus accentué vers l'aisselle. La percussion dénote une zone de matité remontant jusqu'à la cinquième côte en arrière. Dans toute cette zone, la respiration et les vibrations ont disparu; il n'y a ni souffle, ni pectoriloquie aphone, ni égophonie. La respiration et les vibrations reparaissent progressivement au-dessus de cette zone, et le sommet paraît absolument normal. La *matité pulmonaire* se continue avec celle du foie, celui-ci débordant le rebord thoracique de 2 centimètres.

L'état général est sérieusement atteint; le malade a beaucoup maigri, il présente une teinte légèrement subictérique, les jambes sont œdématiées, les doigts hippocratiques, la fièvre existe tous les jours, mais légère, 37°6 le soir.

(1) Opie. *John Hopkin's Hospital, Bulletin*, 1901, p. 219.
Bunting. *Arch. für Schiff. und Tropen Hygien.*, 1906, n° 3, p. 73.
Lafleur. *John Hopkin's Hosp., Bulletin*, 1891, *in* Bunting.

Les crachats sont toujours abondants, 250 grammes environ, dans la journée, expulsés surtout le matin. Il se présentent sous l'aspect d'un liquide épais, brun rougeâtre. Laissé au repos dans un verre, le liquide se divise en trois couches : une supérieure, mousseuse, légèrement rosée ; une moyenne, liquide, claire, assez semblable à du sirop de groseille ; une inférieure, épaisse, gris rougeâtre. L'examen microscopique démontrait dans cette dernière couche l'existence de caillots, mais *aucune trace de tissu spécial* pouvant indiquer l'origine du pus. Les éosinophiles étaient en grande abondance. En outre, on constatait au microscope la présence de nombreux *amibes*, mais on notait l'absence de tout microbe.

Une radiographie pratiquée montra que l'opacité hépatique se prolongeait en haut jusqu'au niveau de la partie postérieure de la cinquième côte, mais en somme ne donna rien de précis.

En raison de l'histoire du malade, on pensa qu'il s'agissait d'un abcès d'origine dysentérique, et à cause des caractères du liquide et de la fréquence des abcès du foie, d'une collection ayant pris naissance dans la glande hépatique et s'étant fait jour à travers les bronches.

L'opération s'imposait. Avant d'intervenir, voulant savoir par où on aborderait le foie, on pratiqua une série de ponctions exploratrices qui ne donnèrent aucun résultat ; on ne s'en étonna pas autrement, car l'abcès s'évacuant constamment, la cavité devait être de minime importance.

L'opération fut pratiquée le 12 octobre 1906. On fit une *incision verticale sur le bord externe du grand droit* commençant au rebord thoracique. Par cette incision, on explore le foie sans rien trouver d'anormal et, pensant que mon exploration est incomplète, on mène à l'extrémité supérieure de la précédente *une autre incision parallèle au rebord thoracique*, qui permet de disséquer un lambeau musculo-cutané et de réséquer le rebord thoracique suivant la méthode classique. Afin d'avoir plus de jour, on fend ensuite verticalement les insertions du transverse et du diaphragme. A ce moment on peut voir admirablement toute la face supérieure du foie, et constater qu'il est partout régulier de forme, et de consistance, qu'en aucun point il n'existe d'adhérences avec le diaphragme. Ne trouvant aucun renseignement dans cette exploration, on pratique *trois ponctions* sans résultats.

Persuadé cependant toujours qu'il s'agit d'un abcès du foie, M. Marion a cherché l'adhérence qui forcément doit relier le foie, le diaphragme et le poumon, non plus par l'abdomen, mais *par la voie thoracique*. Pour cela, on prolonge en haut l'extrémité externe de l'incision parallèle au bord thoracique, on relève plus haut la peau

et les muscles et on résèque les cinquième, sixième et septième côtes jusqu'à une ligne verticale passant par l'aisselle, puis on incise franchement horizontalement la plèvre sur une longueur de 10 centimètres. L'air entre brusquement dans la plèvre, en même temps que la partie antérieure du poumon se rétracte sans que la respiration du malade se trouve sensiblement modifiée, ce qui ne nous étonne pas, car *la base du poumon adhère* au diaphragme et évite des rétractions totales. A sa grande surprise, M. Marion ne trouve au centre de cette adhérence aucun orifice diaphragmatique par lequel le pus pût arriver du foie au poumon.

A ce moment, on est sur le point d'abandonner la partie, d'autant plus que l'exploration du poumon à la main n'indiquait aucune modification de consistance. Cependant, reprenant l'examen du poumon *à la vue*, on constata, faisant saillie à la base, une gouttelette de pus. L'élargissement de l'orifice minuscule par lequel elle suintait conduisit alors dans une cavité du volume d'une orange, d'où s'écoula une quantité de pus minime mais en tout semblable au liquide expectoré. Cette cavité fut largement ouverte.

Pensant que l'abcès ne devait pas être loin de la face postérieure du poumon et trouvant que le drainage serait mieux placé en arrière, on voulut, à ce moment, ouvrir la cavité par derrière. Pour cela, mettant le malade sur le côté, on incise la paroi thoracique postérieure comme pour une opération d'empyème, on résèque une côte, pénètre dans la plèvre et se met en devoir de rechercher l'abcès à travers la substance pulmonaire. « Malgré que je connus son siège en avant, il me fut impossible de le retrouver par derrière, et je me contentai de placer un drain pleural. » En avant, je mis dans la cavité de l'abcès très largement ouverte, deux gros drains et des mèches, puis je refermai l'incision abdominale et ne suturai que partiellement l'incision thoracique antérieure, laissant une vaste brèche afin de pouvoir surveiller et traiter, le cas échéant, les parois de la cavité de l'abcès.

Les suites de cette intervention longue (une heure et quart) furent beaucoup plus simples qu'on n'osait l'espérer. La température tomba immédiatement; le lendemain, les crachats étaient seulement verdâtres comme ceux d'une bronchite. Par contre, par les drains antérieurs s'écoulait du liquide en tout semblable aux crachats anciens.

Le malade reprit rapidement des forces. Au bout de huit jours je supprimai le drain pleural postérieur. L'écoulement par les drains antérieurs diminua rapidement et, six semaines après, il ne persistait plus qu'une fistule antérieure insignifiante.

A ce moment, le malade partit pour la campagne, d'où il annon-

çait à la fin de décembre sa guérison complète. Les restes de bronchite avaient également complètement disparu. Il a été revu en janvier 1908 en parfaite santé.

J'aborderai à propos de cette observation deux points de la chirurgie des abcès du poumon : leur *diagnostic* et leur *pathogénie*. Dès 1897, dans mon rapport du Congrès de Moscou, j'avais conclu à la nécessité d'une précision plus grande dans le diagnostic des suppurations pulmonaires, précision qui devait porter avant tout sur le siège, puis sur le volume et le nombre des abcès. Il semble que toutes les monographies et les études d'ensemble sur la question aient été dirigées de ce côté, où je me suis efforcé moi-même d'apporter quelques éclaircissements. La longue et laborieuse opération que je vous ai rapportée nous montre à quelles manœuvres complexes, mutilantes et dangereuses on est conduit par le seul fait d'entreprendre une opération sans diagnostic précis. C'est à coup sûr l'enseignement le plus manifeste fourni par ce document, surajouté d'ailleurs à tant d'autres. Ce qu'il fallait déterminer chez le malade de M. Marion comme chez ceux dont j'ai rapporté l'histoire, c'était la localisation hépatique ou pulmonaire de la lésion.

J'ai rapporté ici même il y a quelques années semblable difficulté à propos d'un kyste hydatique de la base du poumon droit. La question de localisation divisait en deux camps les nombreux consultants appelés à se prononcer; une bonne moitié tenait pour la face convexe du foie, l'autre pour le lobe inférieur du poumon. Il semble que la radiologie permette actuellement le diagnostic dans un grand nombre de cas. Ce n'est pas à la radiographie, c'est à la radioscopie qu'il faut demander les meilleurs renseignements.

Dans ces abcès d'origine dysentérique, la localisation est d'autant plus importante que nous sommes habitués chez les coloniaux à considérer le foie comme le siège d'élection presque univoque des suppurations consécutives, et comme pour apporter un trouble plus constant et plus profond à l'hésitation de la clinique, dans toutes nos observations l'abcès *pulmonaire* siège *à droite*. Son début dans le cours d'une dysenterie aiguë, l'apparition subite du point de côté à droite (regardé comme le fameux point de côté hépatique des abcès tropicaux), la fièvre intermittente à grandes oscillations et à maximum vespéral cadrent nettement avec cette affection, et si avec le temps survient une hémoptysie, puis une vomique dont le pus contient des amibes, on porte le diagnostic « abcès du foie ouvert dans les bronches ». C'est en effet la complication commune et banale. Maintenant que nous sommes pré-

venus par les deux observations de Nattan-Larrier, le fait d'Opie et le nôtre, un examen un peu plus complet s'imposera et la localisation pourra être précisée. Les symptômes de cette complication dysentérique sont exclusivement pulmonaires; le point de côté est épineux ou sous-scapulaire; le foie n'est ni volumineux, ni abaissé, il est indolore. Les signes d'auscultation et de percussion sont ceux d'une collection remontant jusqu'à la 5e côte et descendant pour se confondre avec la matité hépatique. Les hémoptysies sont plus fréquentes que dans les abcès du foie, enfin la radioscopie apportera un appoint sérieux dans cette localisation. Mais l'erreur est d'autant plus excusable que la *coïncidence* de suppurations hépatiques et pulmonaires n'est pas rare; si chez notre malade le foie paraissait intact, ceux de Bunting et d'Opie avaient été déjà opérés d'abcès hépatiques, et l'observation de Lafleur m'a tout l'air d'un cas d'abcès hépatique primitif ouvert dans les bronches et compliqué ultérieurement d'un abcès secondaire du poumon. On comprend quelles incertitudes planent sur le diagnostic de ces cas complexes.

Voici les principaux *éléments du diagnostic radioscopique* entre un abcès du foie et un abcès du lobe inférieur du poumon, tels qu'ils ressortent de nos examens avec le Dr Haret :

A l'état normal, le tissu hépatique se manifeste à l'écran par une opacité ; à l'état normal, le tissu pulmonaire est tout à fait transparent.

Si nous avons un abcès du dôme hépatique, nous ne le reconnaîtrons que par la déformation de la limite supérieure de l'ombre hépatique, c'est-à-dire que la collection nous donnera une ombre qui empiétera sur la clarté pulmonaire ; *cette ombre aura un contour supérieur net* qui sera le diaphragme refoulé.

Si nous avons un abcès du poumon, nous aurons également une opacité empiétant sur la clarté pulmonaire normale, *mais* l'atmosphère congestive qui entourera cette collection se manifestera ici par une ombre mal délimitée et faible ; nous *n'aurons donc plus de contours bien définis entre une collection sus-diaphragmatique et une collection sous-diaphragmatique*.

En effet, s'il s'agit d'un abcès du foie, par exemple, deux cas se présentent : 1° on a nettement une déformation de l'ombre du dôme hépatique qui ne permet pas de douter de la présence d'un abcès du foie;

2° L'image obtenue ne montre pas nettement la déformation de ce dôme avec les contours nets de la collection, mais on a une *délimitation supérieure très nette* due au diaphragme et une image claire pulmonaire donnant la preuve de l'intégrité absolue du poumon, aspect que l'on n'a jamais quand la lésion est sus-dia-

phragmatique, car le poumon participe, dans une certaine mesure, à la lésion.

Dans une pleurésie, la limite supérieure du liquide donne une ombre très floue, et l'image pulmonaire n'est pas d'une clarté absolue, le poumon étant toujours un peu atélectasié.

Dans un hydro ou pyo-pneumothorax, on constatera la persistance de la direction horizontale du niveau supérieur du liquide, malgré les mouvements de latéralité du malade.

Dans un foyer pulmonaire, pneumonie par exemple, on n'obtiendra pas de démarcation nette du contour de ce foyer.

Enfin, il me faut citer le moyen préconisé par M. Achard, moyen qui consiste à évacuer par une ponction une certaine quantité de liquide, à remplacer ce liquide dans la poche par de l'air stérilisé et à examiner ensuite le malade à l'écran.

S'il s'agit d'un abcès du foie, la zone claire produite par le gaz est surmontée d'une bande noire arciforme correspondant au diaphragme, et qui la sépare d'une autre zone claire correspondant à la clarté pulmonaire.

S'il s'agit d'une pleurésie purulente, il n'y a pas de bandelette arciforme, mais on a transformé la pleurésie en un pyo-pneumothorax, et l'on a alors l'image spéciale, c'est-à-dire que, malgré les changements d'attitude du malade, on a le niveau du liquide, qui se déplace et qui reste toujours horizontal.

Je ne sais si ce moyen a été mis en pratique; pour ma part, je ne l'ai jamais vu employer, mais, en théorie, il semble parfait.

Les ponctions aspiratrices, les « probe punction » employées largement avant ou pendant l'opération, sont un élément de diagnostic souvent insuffisant; elles manquent souvent le but — et j'ai maintes fois insisté sur ce point. Voici comment je les emploie actuellement, et je crois bon de vous signaler cette technique comme un perfectionnement quand il est possible de l'exécuter. Dans les localisations difficiles, je fais la *ponction sous la radioscopie*; j'ai employé ce procédé l'année dernière dans deux cas de tumeur primitive du poumon et cela avec plein succès. Le malade, d'abord aseptisé comme pour toute ponction, est placé derrière l'écran fluorescent et la région plus ou moins opaque, siège des lésions, est circonscrite au moyen du diaphragme de Béclère. Le siège le plus favorable à la ponction est déterminé et l'aiguille est enfoncée dans le thorax; mais dès ce moment cette aiguille métallique est visible à l'écran; sa direction, sa profondeur, son évolution, sa pénétration dans le foyer pathologique sont suivies exactement, et vous êtes, grâce à cet artifice, certains de ne pas manquer le foyer; vous êtes certains, si vous l'avez atteint, d'avoir pénétré à une profondeur déterminée de la lésion.

Le thorax devenu presque transparent grâce aux rayons X, permet de suivre votre aiguille comme si elle pénétrait dans un bloc de verre légèrement opalescent. Cette ponction faite *de visu* permet, non seulement de localiser le mal, mais d'en préciser la nature. En effet, j'ai examiné ainsi un Espagnol avec mon ami Netter et MM. Landouzy et Dieulafoy. Le siège de la lésion était assuré par la radioscopie; *sa nature* néoplasique et non kystique a été déterminée par ce mode d'exploration. Chez ma malade de l'hôpital, la ponction fut faite avec le trocart que je vous présente, — c'est celui dont M. Mauté et moi avons donné la description et le mode d'emploi; — il permet d'obtenir des coupes microscopiques parfaitement démonstratives (*La Presse médicale*, n° 86, p. 601).

M. Mauté et moi avons pu constater qu'il s'agit d'un épithélioma primitif du poumon. Cette coupe est identique à celles qui furent prélevées sur un fragment de la tumeur après la mort du malade que je me refusai d'opérer. Je crois que la *ponction sous la radioscopie*, quand elle est possible, doit être employée dans les cas de diagnostic difficile; elle doit se substituer à la ponction simple et aveugle, et elle peut rendre de grands services. Ce n'est d'ailleurs qu'une application des heureuses tendances qui caractérisent la chirurgie actuelle, substitutions des moyens physiques de diagnostic et des procédés de précision aux méthodes aveugles de tâtonnement.

J'arrive à la *pathogénie* de ces abcès.

Les collections suppurées intra-pulmonaires dites abcès du poumon, sont le plus souvent des pleurésies interlobaires totales ou partielles, consécutives elles-mêmes à une phlegmasie, gangreneuse ou non, du parenchyme. Les suppurations d'origine dysentérique reconnaissent un *processus embolique* qu'il est facile de suivre. Dans l'observation de M. Marion, M. Nattan-Larrier a trouvé dans le pus les amibes, à l'exclusion de tout microbe; l'origine intestinale de l'abcès n'est pas douteuse. Cette constatation n'est pas rare, elle a été faite dans tous les cas où l'examen micrographique a été pratiqué. Toutefois, il faut signaler avec Tanon la difficulté de mettre en évidence la présence de ces amibes qui se confondent dans certains cas avec les globules du pus.

Ces abcès pulmonaires siègent à droite avec une constance remarquable. Ils se produisent dans deux circonstances : tantôt leur développement suit celui d'un abcès hépatique (cas de Opie et de Bunting), tantôt ils sont d'emblée d'origine intestinale. Dans le premier cas, l'infection hépatique peut précéder de plusieurs mois la localisation pulmonaire. Le mode de pénétration intra-

pulmonaire du processus infectieux amibien a été pris sur le fait même dans une observation de Bunting (*Archiv für Schiff. und Tropen Hygien.*, 1906, n° 3, p. 73).

Un nègre vient mourir à l'hôpital sans avoir pu fournir comme renseignement sur son passé pathologique que celui-ci : il a été laparotomisé quelque temps auparavant pour un cancer au foie. Son autopsie montre : une colite ulcérative chronique amibienne, un abcès du foie et un abcès du poumon droit parfaitement indépendants l'un de l'autre et n'ayant aucune communication entre eux ; une thrombose de la veine cave inférieure avec embolie d'une artériole pulmonaire et infarctus hémorragique. L'examen microscopique démontra la présence des *amibes dans le thrombus de l'artériole pulmonaire*. L'abcès du poumon, plus petit que celui du foie, communiquait avec une bronche et son contenu était semblable à celui de la glande hépatique. C'est donc bien par voie sanguine pulmonaire que le poumon avait subi l'atteinte du processus pathologique.

Ces abcès ouverts largement doivent guérir. J'insiste sur le mot *ouverts largement*. J'ai étudié autrefois devant vous les causes de la chronicité des suppurations pulmonaires et de leurs fistules. Je vous ai montré que les abcès aigus à parois souples étaient susceptibles d'une guérison rapide, alors que les collections anciennes entourées d'une épaisse coque fibreuse, d'une sclérose pulmonaire souvent compliquée d'ectasies bronchiques, étaient difficiles à guérir et laissaient fréquemment des trajets fistuleux analogues à ceux des empyèmes chroniques. Ici, rien de semblable, ce sont des abcès aigus qui, opérés de bonne heure et étant amicrobiens, doivent guérir rapidement. L'opération de M. Marion est une preuve à ajouter à celles que je vous ai données, et une autre observation de M. Nattan-Larrier, où deux ouvertures parcimonieuses successives ne donnèrent que de médiocres résultats, entrecoupés pendant plusieurs mois de périodes septicémiques, en est un autre exemple. Ces accidents ne cédèrent qu'à une ouverture large du foyer qui amena en quelques jours la guérison.

Messieurs, je vous propose de remercier M. Marion de son observation intéressante, où il a pu montrer la valeur de ses qualités chirurgicales, et je vous demande de vous rappeler son nom lors du classement des candidats au titre de membres de notre Société.

Messieurs, je ne voulais ici que faire l'histoire de cette curieuse variété d'abcès du poumon consécutifs à la dysenterie et montrer les difficultés du diagnostic entre une collection

hépatique supérieure et un abcès pulmonaire inférieur. Vous avez à ce propos repris toute l'histoire de la chirurgie du poumon ; je pourrais vous y suivre avec des observations personnelles, mais cela remplirait au moins toute cette séance.

Il est, dans ce que vous avez dit, des notions acquises et classées ; la difficulté du diagnostic, les erreurs de la ponction, les insuffisances de la radiographie, le petit volume des cavités que tout permettait de croire très vastes, l'action de la thoracoplastie dans leur guérison, tout cela est connu. Il se dégage cependant de cette discussion quelques faits ; vous admettez avec moi que la radioscopie est plus démonstrative et plus utile que la radiographie ; vous acceptez, sauf impossibilité matérielle, le moyen que je vous propose : faire la ponction sous la radioscopie. Cette ponction est plus précise que celle que vous pourrez faire à l'aveugle, c'est là un léger progrès dans le diagnostic.

J'ai insisté dès 1897 sur les difficultés de localiser une lésion ; j'ai montré dans une série de publications ultérieures que la radiographie pas plus que la quantité d'expectoration ne permettaient une notion exacte sur les dimensions des cavités intrapulmonaires, j'ai cité des exemples de véritables vomiques de 200 grammes en une seule expulsion, et, cependant, il s'agissait de petites cavités à peine du volume d'une noisette. Tous ces faits ont été exposés et je ne puis les discuter à nouveau.

M. F. Legueu. — A l'appui de ce que vient de dire notre collègue Tuffier sur les difficultés du diagnostic des collections pulmonaires par la radiographie, j'ai opéré, il y a quelques mois, un malade qui m'avait été adressé par mon collègue Caussade à Tenon. Les signes stéthoscopiques et la radiographie montraient que la collection correspondait à la 7e côte gauche un peu en arrière. Fort de ces indications, mais inquiet cependant de ne pas avoir l'examen radiographique, je fis le volant thoracique au niveau des 6e, 7e et 8e côtes. Et, le poumon dans la main, je n'ai pu arriver à trouver la collection. Le malade avait eu sous le chloroforme une vomique de 600 grammes, et sa collection était vidée. Aussi bien j'ai cherché de haut en bas, à droite, à gauche, et, ne trouvant rien, j'ai dû m'arrêter. Le malade, qui était très affaibli, a succombé quelques jours plus tard ; et à l'autopsie on a vu que la collection était antérieure, plus antérieure que la zone de nos recherches, et quelques centimètres seulement de tissu pulmonaire m'en séparaient. Je n'avais cependant senti aucune induration à ce niveau.

Je regrette que la radioscopie n'ait pas été faite, mais à Tenon

nous n'avons pas de radiographie. J'exprime à nouveau sur ce sujet mes regrets, persuadé que cela ne servira à rien.

M. WALTHER. — L'observation que vient d'analyser mon ami Tuffier nous montre une fois de plus la difficulté considérable de la localisation précise des lésions pulmonaires.

Depuis longtemps l'expérience nous a montré que les signes d'auscultation et de percussion nous trompaient souvent, nous faisant reporter les lésions à la périphérie, suivant les bandes de sclérose pulmonaire.

La radiographie et la radioscopie nous ont donné un nouveau moyen d'exploration fort précieux et très utile. La radioscopie surtout, comme l'a très bien dit Tuffier, nous permet, par la possibilité de faire varier l'incidence des rayons, de mieux localiser les opacités, d'en étudier plus exactement la forme, l'étendue, les rapports.

Mais dans quelques cas toutes ces explorations sont insuffisantes à nous renseigner.

Je puis vous rapporter un nouvel exemple de cette difficulté de détermination du siège des lésions. Chez une jeune fille de quatorze ans, présentant les symptômes d'une cavité pulmonaire consécutive à une gangrène localisée, l'exploration radioscopique aussi bien que la radiographie montraient une large opacité du lobe inférieur du poumon droit. Je fis une résection costale assez large et incisai le lobe inférieur, que je trouvai complètement sclérosé, dur, sans trace de cavité. J'explorai alors la scissure interlobaire inférieure : elle était absolument libre. Je fis l'exploration du lobe moyen, de la scissure interlobaire supérieure, sans rien trouver. J'attaquai enfin le lobe supérieur, et là je trouvai une cavité du volume d'une petite noix, à contenu fétide, gangreneux. Ce foyer n'avait donné aucune opacité à la radioscopie ni à la radiographie et l'opacité constatée au niveau du lobe inférieur était due à l'épaississement de la plèvre et à la sclérose du poumon.

Tuffier vient de conseiller de faire la ponction pendant l'examen radioscopique, de façon à pouvoir suivre de l'œil la direction de l'aiguille et à la diriger exactement sur le foyer. Cela est très séduisant et très logique.

Malheureusement, je crains que dans les cas difficiles, dans ceux précisément dont nous nous occupons en ce moment, cette méthode ne soit guère applicable.

Même lorsque nous avons mis à nu le poumon, les ponctions que nous pratiquons directement sur l'organe que nous avons sous la main peuvent ne donner aucun résultat et il faut alors inciser franchement le poumon pour trouver la cavité.

M. P. Michaux. — Notre collègue M. Tuffier a très justement insisté sur les difficultés du diagnostic clinique et radiographique des cavités purulentes pulmonaires. Nous avons déjà autrefois indiqué nous-même ces difficultés et la discordance énorme qui existe entre l'abondance des vomiques et les dimensions de la cavité purulente.

Dans les cas de ce genre où j'ai eu à intervenir, le lobe pulmonaire découvert et en mains, j'ai été extrêmement frappé de la souplesse extraordinaire du parenchyme pulmonaire autour de ces cavités extrêmement petites. Les cas où ces cavités purulentes sont entourées d'une coque appréciable sont excessivement rares; c'est ce qui explique qu'on ait les plus grandes difficultés à diriger son trocart à la recherche de la cavité. De là ces ponctions multiples qui restent presque toujours blanches, quoique faites sous les yeux du chirurgien et pour ainsi dire entre ses doigts.

M. Ricard. — J'ai observé un cas où, malgré un examen très consciencieux, un abcès pleural superficiel fut pris pour une collection intrapulmonaire centrale. La radioscopie peut donc donner lieu à des erreurs d'interprétation, même lorsqu'elles paraissent être faites dans les meilleures conditions.

Il est bien entendu que, malgré ses imperfections, la radioscopie reste, pour nous, d'un secours des plus précieux, et qu'il faut toujours l'employer lorsqu'on le peut.

M. Pierre Delbet. — Le triomphe de la radiographie et de la radioscopie en fait d'affections pulmonaires, ce sont les kystes hydatiques. Ils donnent une ombre d'une belle opacité et d'une netteté de contours admirable.

Pour les autres affections qui intéressent les chirurgiens, les rayons X donnent parfois des indications précieuses, mais je suis de l'avis de nos collègues Michaud et Ricard, on ne peut pas absolument compter sur eux. Leurs échecs s'expliquent d'autant mieux que parfois des lésions très petites déterminent des symptômes très graves.

J'ai eu à intervenir dans quelques cas de ce genre, et, comme Michaux, j'ai été frappé de la violente discordance qui s'accuse parfois entre la lésion et les symptômes.

Au point de vue de la localisation par l'auscultation, mon ami Walther vient de dire qu'on avait tendance à la faire trop excentrique. Tuffier avait dit autrefois : « On vise trop bas. » Cela est parfaitement vrai pour les foyers qui siègent au-dessous du hile. Mais pour ceux qui sont situés au-dessus du hile on vise trop

haut. En somme, les bruits stéthoscopiques se propagent dans le sens du courant d'air inspiratoire, et c'est pour cela que j'ai proposé ici même de substituer à la formule de Tuffier cette autre formule plus générale : « L'on vise excentriquement par rapport au hile. »

L'un de mes cas, qui remonte à une époque où les rayons de Rœntgen étaient à peine connus, — peut-être même ne l'étaient-ils pas du tout, — a trait à une dame qui, à la suite d'une affection subaiguë, avait conservé une expectoration extrêmement abondante. Elle rejetait par jour un litre et demi de crachats fétides. A part quelques petites poussées qui survenaient de temps à autre autour du foyer, l'état général n'était pas mauvais. Mais l'abondance et la fétidité de l'expectoration interdisaient à la malade tout commerce social et c'est pour cela qu'elle se décida à l'opération.

Mon ami Vaquez qui la soignait et moi croyions à une pleurésie interlobaire. M. Potain avait émis l'hypothèse de dilatations bronchique. L'opération, après résection costale, me conduisit sur un poumon dur et scléreux. Je l'incisai au bistouri et je dus franchir au moins 5 centimètres avant de trouver la moindre cavité. Là j'en trouvai une, mais si petite, que je restai convaincu que l'intervention ne serait d'aucune utilité. Je mis un drain dans cette cavité, j'y fis des attouchements avec diverses substances, et le résultat fut surprenant. L'expectoration disparut presque complètement. Le drain donnait peu, mais la malade qui voyait en lui son salut tint à le garder. Elle reprit la vie ordinaire, enchantée du résultat. Tous les matins sa femme de chambre enlevait le drain, le nettoyait et le remettait. Cinq ou six mois après, la malade arriva chez moi affolée. La veille, son drain était sorti sans qu'on s'en aperçût et on n'avait pas pu le réintroduire. Le petit orifice s'était refermé. Je ne cherchai pas à remettre le tube en place et, à partir de ce moment, la malade vécut sans lui. Deux ans après, environ, elle présenta une affection que l'on observe parfois à la suite des vieilles affections pleuro-pulmonaires : un abcès du cerveau auquel elle succomba.

Un autre cas remonte à trois ans. Un homme jeune, à la suite d'une affection aiguë, avait conservé une expectoration d'une extrême abondance avec phénomènes de septicémie chronique. La radiographie fournit des renseignements concordants avec les données de l'auscultation et de la percussion. Là encore je trouvai un très petit foyer que je drainai. Le résultat fut excellent. L'expectoration diminua progressivement. J'ai revu le malade l'an dernier, environ deux ans après l'intervention : il crachait encore un peu, mais pas de façon à en être gêné, et sa santé était florissante.

Je crois qu'une part de ces résultats doit être attribuée aux résections costales, mais je ne veux pas aborder ce sujet.

Pour en revenir à la radiographie et à la radioscopie, je répéterai qu'elles sont des ressources précieuses, qu'il faut y recourir toutes les fois qu'on le peut, tout en sachant qu'elles ne nous fournissent pas toujours des renseignements aussi précis que nous le voudrions.

M. Walther. — Je demanderai à mon ami Ricard si dans son observation on avait fait des radiographies. Je crois, en effet, qu'en pareil cas des radiographies faites l'une d'avant en arrière, une autre d'arrière en avant, une autre obliquement, pourraient peut-être renseigner sur le siège du foyer.

Je vous ai rapporté un cas d'insuffisance de l'exploration radiologique, mais je suis moins pessimiste que mon ami Delbet. Je crois que, dans la pluralité des cas, la radiographie, la radioscopie surtout, peuvent nous renseigner sur le siège des foyers pulmonaires. J'en ai de nombreuses observations; je suis assez souvent intervenu avec l'indication très précise qui me guidait sûrement. Les exemples que l'on vient de citer montrent simplement que certains cas échappent encore à l'exploration radiologique, mais celle-ci nous donne le plus souvent de très utiles renseignements.

M. Mauclaire. — J'ai eu l'occasion d'utiliser la radiographie dans deux cas : l'un de gangrène pulmonaire et un autre d'abcès pulmonaire.

Dans le cas de gangrène, il y avait un foyer inférieur que j'ai ouvert, guidé par la radiographie; c'était un petit foyer. Un deuxième foyer, plus gros, m'échappa, malgré des ponctions exploratrices multiples. Le malade fit un autre gros foyer gangreneux dans l'autre poumon et il succomba.

Dans le cas d'abcès pulmonaire probable (?), il s'agissait d'un jeune homme qui expectorait des crachats en quantité énorme et d'une fétidité extraordinaire. La radiographie localisait bien le foyer par une zone obscure très nette. Après résection costale, je trouvai des adhérences pleurales qui permirent d'entrer dans le poumon à 4 à 5 centimètres de profondeur. Je ne trouvai pas de véritable poche, mais plusieurs petits foyers avec du pus, et les ponctions ne permirent pas de déceler d'autres foyers collectés. J'arrêtai là mon intervention et le malade a été amélioré par l'opération; toutefois, actuellement, un an après l'opération, il a encore de temps à autre des expectorations fétides. Je pense qu'il s'agissait soit de dilatation bronchique locale, soit de petits abcès

pulmonaires alvéolaires microscopiques, comme dans les cas rapportés par MM. Michaux et Delbet.

M. Chaput. — J'ai vu ce matin un malade qui présentait tous les signes d'une pleurésie interlobaire : sonorité et respiration un peu rude sur toute la hauteur du thorax, diminution légère des vibrations, vomiques abondantes et fréquentes. Une ponction faite par le Dr Ladroitte au niveau du 7e espace gauche a ramené du pus; cependant la radiographie n'a révélé aucune lésion en foyer, mais seulement quelques opacités diffuses, bien que la ponction ait semblé démontrer l'existence d'un foyer important.

M. Pierre Delbet. — Je vous demande pardon de reprendre la parole. J'ai oublié de vous citer le plus intéressant de mes cas. Et puis, je voudrais dire à mon ami Walther que nos opinions sur la radiographie me paraissent identiques.

Voici cet autre cas : un homme jeune, trente-deux ans, je crois, d'une santé vigoureuse, avait été pris d'accidents infectieux graves sans qu'on pût en déterminer l'origine. Pendant deux mois et demi, on avait passé en revue de nombreuses hypothèses sans qu'aucun diagnostic pût être maintenu. Un jour, le malade eut une petite vomique, et on trouva quelques signes du côté du poumon droit. Malgré la vomique, la fièvre continua, l'état général restait très grave. Mon ami Widal, appelé en consultation, jugea qu'il y avait lieu d'opérer, mais après qu'on aurait fait une tentative de localisation, soit par la ponction, soit par la radiographie. Le professeur Dieulafoy appelé ensuite avec Widal estima que les signes stéthoscopiques étaient assez précis, et opina formellement pour que l'opération fût faite le plus tôt possible, sans qu'on perdît de temps à faire une radiographie, et il marqua sur le thorax le point où devait être faite la pneumotomie.

C'est dans ces conditions que j'arrivai pour opérer (ce n'était point à Paris), n'ayant jamais vu le malade et ne sachant rien de ce qui s'était passé. Quand je fus mis au courant et que je vis le malade profondément infecté, avec l'aspect d'un moribond, je fus bien fâché d'être pris dans une aventure qui paraissait devoir être fertile en surprises fâcheuses, d'autant plus que l'insuffisance de mon oreille chirurgicale ne me révélait rien de bien précis. Je ne regrettais pas beaucoup la ponction, car les lésions sont parfois si petites qu'on ne peut vraiment compter sur elle, mais je regrettais la radiographie.

Je réséquai une côte au point marqué par le professeur Dieulafoy et, à travers le périoste et la plèvre pariétale qui ne présen-

tait pas le moindre épaississement, je vis le poumon se mouvoir librement : il n'y avait pas d'adhérences.

Confiant dans la règle dont je parlais tout à l'heure, je me portai plus haut, c'est-à-dire plus près du hile, et je réséquai la côte sus-jacente. Là aussi, le poumon était libre. Alors, sautant une côte, je fis une nouvelle résection quatre côtes au-dessus de la première attaquée. Il n'y avait pas encore d'adhérences, mais un léger épaississement, et la faible excursion du poumon indiquaient que j'approchais du foyer. Je réséquai la côte située au-dessus (par conséquent cinq côtes au-dessus du point de départ), et je trouvai enfin des adhérences manifestes. J'incisai le poumon et j'arrivai dans une cavité irrégulière et, cette fois encore, bien petite. Je la drainai.

Je pensais bien que le malade si profondément infecté ne supporterait pas une pareille opération. Chose vraiment singulière, étant données les faibles dimensions de la cavité, la température tomba immédiatement. La convalescence, naturellement très lente, ne fut troublée par aucun incident digne d'être noté, et le malade se remit complètement. L'opération date de cinq ou six ans et il se porte dans la perfection.

Communication.

Résultats immédiats de l'urétrotomie interne,

par M. Alf. POUSSON.

Les nombreuses méthodes et procédés qui se disputent la faveur des chirurgiens dans le traitement des rétrécissements de l'urètre, sont la preuve que nous ne possédons pas l'idéale thérapeutique de cette affection. Urétrectomie, urétrotomie externe, urétrotomie interne, électrolyse, divulsion, dilatation immédiate progressive, dilatation lente progressive, ont encore de nos jours chacune leurs partisans. Assurément, les indications respectives de toutes ces opérations se trouvent dans la diversité clinique des strictures urétrales ; mais si l'on envisage, comme je me propose de le faire dans cette communication, les seuls rétrécissements inflammatoires ou blennorragiques à leur période d'état, — si je puis employer cette expression, — c'est-à-dire exempts de toutes les complications, on constate qu'il existe une divergence de vues sur le choix du traitement qu'il convient de leur appliquer.

Dans notre pays, l'urétrectomie et l'urétrotomie externe sont bannies de la thérapeutique de la variété de rétrécissements que je vise, mais à l'étranger un certain nombre de chirurgiens pratiquent volontiers la section externe de ces strictures et lui donnent la préférence sur la section interne.

C'est cette dernière, l'urétrotomie interne, qui rallie la majorité des chirurgiens français. Cependant, dans ces dernières années, l'électrolyse s'est dressée en rivale de cette vieille méthode ; en outre, certains opérateurs pratiquent encore la divulsion et la dilatation immédiate progressive.

A mon avis, ces deux opérations, dues au génie inventif de Voillemier et de Léon Le Fort et qui se ressemblent par leur action mécanique sur les tissus de la stricture au point de n'être que deux procédés instrumentalement différents d'une même méthode, trouvent leur judicieux emploi dans les cas particuliers de rétrécissements larges, élastiques, irritables, rétractiles (*resilient strictures* des Anglais), dans les infiltrations étendues et molles des parois urétrales (*softstrictures*).

J'y ai eu recours pour ma part un assez grand nombre de fois, et m'en suis bien trouvé. Mais c'est en vain qu'on essaierait de les appliquer au traitement des rétrécissements étroits et résistants, et si l'on parvenait à forcer le passage rétréci avec les instruments qu'elles emploient, ce ne serait pas sans risquer de grands dangers. La mise en jeu de l'extensibilité et de la dilatabilité des tissus, base physiologique de la méthode, ne saurait, en effet, être réalisée en pareil cas, et c'est l'éclatement et la fissuration de l'urètre qu'on obtiendrait.

Lorsque l'on se trouve en présence de rétrécissements blennorragiques serrés et résistants, se dérobant à l'action de la dilatation lente progressive, qui, ai-je besoin de le rappeler, est et demeure la seule méthode de traitement véritablement efficace des angusties de l'urètre, l'urétrotomie interne et l'électrolyse sont les seules méthodes qui s'offrent au chirurgien pour lever l'obstacle.

Des publications scientifiques et des discussions soulevées au sein des sociétés savantes, il ressort que l'électrolyse linéaire de *Jardin* à forts courants, allant jusqu'à 25 à 30 milliampères, qui, seuls, peuvent entamer les tissus pathologiques, n'a pas tenu les promesses qu'on fondait sur elle et n'a pas conquis droit de cité dans la pratique chirurgicale.

L'urétrotomie interne, malgré les nombreuses attaques dont elle n'a cessé d'être l'objet, demeure donc encore l'opération de prédilection des chirurgiens.

L'instrumentation de Maisonneuve avait déjà réalisé un grand progrès dans la pratique de cette opération ; la précision apportée

à la technique de ses moindres détails, par notre maître à tous, le professeur Guyon, avait réduit presque à néant sa mortalité ; enfin l'antisepsie, tout en permettant d'intervenir chez des malades auxquels on n'aurait pas osé toucher naguère, semble encore avoir accru sa bénignité.

C'est en prévenant un certain nombre d'accidents autrefois assez fréquents, tels que urétrite, abcès périurétraux, prostatite, accès de fièvre, que l'antisepsie a rendu ici, comme dans toutes les autres interventions sur l'appareil urinaire, des services inappréciables.

Ce faisant, elle a permis de ne plus s'en tenir au procédé primitif de Maisonneuve, se bornant à inciser en un seul point le tissu strictural, mais de faire des sections multiples, des points rétrécis. De la sorte, le bénéfice de l'opération a été étendu à des formes de strictures en croissant, en valvules plus ou moins circonférentielles, qui paraissaient, il y a quelques années, s'y soustraire. Dans un autre ordre d'idées, l'incision interne du canal a pu être appliquée sans danger au traitement d'écoulements urétraux rebelles entretenus par des infections et des infiltrations rétrostricturales.

Plus j'avance dans ma carrière chirurgicale, plus j'ai de tendance à pratiquer l'urétrotomie interne. Ainsi je n'hésite pas à y y avoir recours chez nombre de malades venant à la consultation de l'hôpital, qui pourraient sans doute être traités par la dilatation en s'y présentant régulièrement pendant quelques semaines. Leur temps d'hospitalisation, qui est en moyenne d'une semaine, leur porte assurément un préjudice moindre que l'obligation de venir tous les jours ou tous les deux jours aux manœuvres de la dilatation.

Je procède d'ailleurs sans aucune préparation à cette petite opération, et j'incise souvent le rétrécissement le matin même de l'entrée du malade dans mes salles. L'urétrotomie interne à sections unique ou multiples n'a pour moi guère plus d'importance qu'une simple dilatation, sauf qu'elle exige le séjour au lit pendant trois jours.

Généralement je fais lever l'opérer dans le courant du quatrième jour, et je le renvoie chez lui le septième ou le huitième jour, après lui avoir fait une première séance de dilatation.

Je n'insisterai pas sur le manuel opératoire que j'emploie. Il est pour l'urétrotomie interne à section unique avec l'instrument de Maisonneuve celui recommandé par le professeur Guyon, et pour l'urétrotomie à sections multiples d'arrière en avant avec les instruments d'Albarran ou de Desnos celui que suivent ces deux chirurgiens.

Après ces quelques considérations touchant la place qui est due selon moi à l'urétrotomie interne dans le traitement des rétrécissements de l'urètre, je désire vous faire connaître les résultats de ma pratique.

Je ne puis vous donner le chiffre exact des urétrotomies que j'ai pratiquées, car je n'ai pas conservé de notes sur tous les malades de ma clientèle personnelle, et, par suite de circonstances particulières, je n'ai pu faire le relevé des registres des premières années de mon service à l'hôpital.

En calculant d'après la moyenne des dernières années, je ne crois pas me tromper en disant que ce chiffre dépasse 600.

Sur ce nombre, je n'ai perdu que trois malades des suites immédiates de l'opération. Ces trois décès sont survenus chez des sujets opérés *in extremis* ; deux d'entre eux étaient des vieillards soignés dans des services de médecine pour des accidents pulmonaires et dont le rétrécissement jusqu'alors ignoré s'était compliqué de rétention complète. Le troisième était atteint de pyélo-néphrite et de phénomènes infectieux généraux très graves lorsque je fus appelé à l'opérer. Deux autres de mes malades succombèrent très indirectement à l'intervention. L'un, diabétique, fut pris, quelques jours après l'urétrotomie, de lymphangite gangreneuse des organes génitaux, qui l'emporta à la fin de la troisième semaine. L'autre, homme très vigoureux de trente-quatre ans, s'étant une après-midi couché sur l'herbe à l'ombre des arbres, au vingtième jour après son opération, contracta une néphrite suraiguë à laquelle il succomba en quarante-huit heures. Je ne crois pas qu'il faille imputer ce décès à l'urétrotomie, mais, bien que je puisse être en droit d'invoquer le bénéfice des circonstances atténuantes pour mes quatre autres opérés, je les inscris à son passif. La léthalité de l'urétrotomie entre mes mains a donc été de cinq décès sur 600, soit moins de 1 p. 100.

C'est sensiblement le même pourcentage que l'on trouve dans les statistiques étendues du professeur Guyon, du professeur Albarran et des élèves de l'école de Necker.

Je suis donc en droit de déclarer avec eux que l'urétrotomie interne est une des opérations les plus bénignes de la chirurgie.

Non seulement sa mortalité est aussi réduite que nous pouvons l'espérer, mais encore les accidents post-opératoires qu'on lui a reprochés comme à plaisir pour la discréditer sont les uns beaucoup moins fréquents qu'on l'a dit et les autres tout à fait exceptionnels.

Parmi ces derniers se placent : les suppurations du canal, les inflammations périurétrales, l'infiltration d'urine, les cavernites, la lymphangite de la verge, la prostatite, les orchites. De toutes ces

complications, je n'ai observé que trois fois des abcès périurétraux siégeant deux fois au périnée et une fois dans la portion pénienne du canal. Tous ces malades ont guéri sans fistule après incision simple. Je n'ai jamais vu d'infiltration d'urine. Quant aux autres accidents peu graves de lymphangite, de cavernite, je ne me rappelle pas en avoir observé. Il en est de même de la prostatite et des orchites.

L'urétrotomie interne me paraît d'ailleurs plus propice à combattre les inflammations de la prostaste et des testicules qu'à les provoquer. Je ferai les mêmes réflexions à propos des écoulements urétraux, et je rappellerai ce que je disais il y a un instant, à savoir : que chez un certain nombre de mes malades la persistance d'un suintement de l'urètre, réfractaire à tous les autres moyens de traitement, m'a déterminé à pratiquer l'incision interne du canal.

L'hémorragie, au dire des chirurgiens hostiles à l'urétrotomie interne, serait fréquente et abondante après cette opération. Il n'en est rien. Lorsqu'on incise en un seul point la stricture à l'aide de l'urétrotome de Maisonneuve, le saignement est véritablement insignifiant. Il n'a jamais dépassé dans mes opérations les plus sanglantes la valeur d'une cuillerée à café. Après les sections multiples d'avant en arrière l'hémorragie est plus abondante. Je me rappelle encore les appréhensions que faisait naître dans mon esprit l'écoulement sanguin lors de mes premières opérations par ce procédé. Aujourd'hui, je ne conçois plus aucune crainte, même lorsque l'hémorragie atteint une cuillerée ordinaire et même davantage. Je sais qu'elle s'arrêtera d'elle-même dès la mise à demeure régulière de la sonde à bout coupé. A côté des hémorragies primitives, au moment même de la section, il y a lieu d'envisager les hémorragies retardées, survenant quelques heures après la fin de l'acte opératoire et pendant tout le temps que la sonde séjourne dans le canal. Ces hémorragies résultent toujours du mauvais fonctionnement de la sonde qui, s'obstruant, laisse passer l'urine entre ses parois et celles du canal. Elles peuvent aussi reconnaître pour cause l'irritation exercée sur la plaie urétrale par la sonde, lorsqu'elle est trop abaissée pour pénétrer dans le goulot de l'urinal, ou encore lorsqu'elle est d'un volume trop considérable. Pas plus que les hémorragies primitives, ces hémorragies retardées ne sont graves. Je ne les ai observées qu'un très petit nombre de fois, et elles ont cessé d'elles-même sitôt le retrait de la sonde. Il est enfin des hémorragies secondaires ou consécutives qui ont une signification plus grave. Elles se produisent quelques heures et même quelques jours après l'enlèvement de la sonde, alors qu'aucun accident local ne

semble plus être à redouter. Elles sont sous la dépendance soit d'une infection aiguë septicémique fébrile, soit d'un état dyscrasique, notamment l'hémophilie. J'ai observé chez deux de mes opérés ces hématuries secondaires. Chez tous les deux elles furent profuses, durèrent trois à quatre jours et m'inspirèrent les plus grandes inquiétudes. Cependant mes malades n'avaient ni fièvre ni aucun indice d'infection ; ils ne présentaient non plus aucune dyscrasie ; de sorte que je n'ai pu déterminer la cause de cet accident.

La fièvre est le plus constant des accidents observés après l'urétrotomie interne. Je trouve dans les thèses de deux de mes élèves, MM. Alfred Hubert et Colombani, écrites la première il y a dix ans et la seconde l'année dernière, des indications précises sur sa fréquence. Sur 62 rétrécis opérés dans mon service, M. A. Hubert a relevé 29 accès fébriles, soit presque 1 fois sur 2 ; M. Colombani, sur 24 cas également de mon service, n'en a relevé que 7, soit 29 p. 100, ou un peu moins que le tiers des cas. Cette proportion des accès fébriles chez mes opérés de l'hôpital ne se retrouve pas chez mes opérés de la ville. En analysant les observations de cette dernière catégorie de malades, je suis conduit à admettre que la fièvre se rencontre 1 fois sur 6. J'attribue non au défaut de surveillance, mais à l'insouciance et à l'indocilité des malades de l'hôpital, cette grande fréquence des accès fébriles. Ces accès sont en effet dans la très grande majorité des cas provoqués par les mouvements qui, déplaçant la sonde, troublent la régularité de son fonctionnement, et surtout par le refroidissement. C'est principalement après la suppression de la sonde que l'on voit la fièvre s'allumer, et on apprend presque toujours en interrogeant le malade et surtout son entourage qu'une imprudence a toujours été commise, qui s'est ajoutée à l'action de l'urine sur la plaie urétrale pour la déterminer. Si fréquente qu'elle soit, la fièvre ne présente presque jamais un degré de gravité qui doive préoccuper. Le frisson est souvent très violent, la température très élevée (je l'ai vue dépasser 41 degrés chez un de mes malades), mais tout se réduit à un seul accès, et dès le lendemain matin la température tombe au-dessous de la normale. Lorsque les accès se renouvellent, il est rare qu'ils durent plus de trois ou quatre jours. Ils sont alors moins intenses et la rémission matinale n'est jamais aussi complète, le thermomètre restant à quelques dixièmes au-dessus de 37 degrés.

Après avoir appelé l'attention de la Société sur le peu de gravité de l'urétrotomie d'après les données de ma pratique, je voudrais bien vous dire quels ont été les résultats thérapeutiques de mes opérations. Je possède des renseignements trop peu con-

cluants et trop vagues pour le faire. D'ailleurs, mon but en prenant quelques instants de votre séance hebdomadaire, a été simplement d'affirmer devant vous l'excellence des résultats immédiats d'une intervention qui n'a jamais perdu l'estime des chirurgiens soucieux de leur art, mais qui demeure encore pour certains médecins et malades l'objet d'une épouvante injustifiée.

Présentations de malades.

Double pied bot paralytique avec déformation considérable et marche sur le dos du pied. Tarsectomie étendue avec résections étendues des malléoles et du plateau tibial inférieur. Excellent résultat.

M. Chaput. — Le nommé R..., âgé de vingt-neuf ans, employé de commerce, présentait, lorsque je le vis en 1906, un double pied bot varus équin très prononcé avec marche sur le dos du pied et bourse séreuse au niveau de la tête de l'astragale. La voûte plantaire était très creuse; l'extrémité postérieure du 5e métatarsien était volumineuse et saillante.

La malléole externe était fortement déplacée en arrière, les muscles du mollet étaient fortement atrophiés (paralysie infantile).

Sur le pied droit, moins déformé, l'opération exécutée le *24 octobre 1906* fut relativement simple; anesthésie lombaire; je fis une incision en H sur la face dorsale externe du pied et, après dissection des lambeaux, j'enlevai d'abord l'astragale et sectionnai le tendon d'Achille; malgré ces opérations, la flexion du pied restait incomplète par suite de la butée de la malléole externe sur la surface astragalienne postérieure du calcanéum. J'évidai largement cette surface sans résultat; j'enlevai enfin la malléole externe et j'obtins alors une réduction convenable; la guérison se fit simplement.

Le *6 novembre 1906*, anesthésie lombaire. J'opérai le pied gauche en présence de notre collègue A. Reverdin, de Genève, par une incision en L le long du péroné et du bord externe du pied. J'enlevai d'abord l'astragale, puis le scaphoïde; la flexion ne pouvant être réalisée, j'enlevai ensuite la malléole externe qui butait sur le calcanéum, puis la malléole interne qui butait aussi; je constatai alors que la partie interne de l'épiphyse tibiale butait encore sur le calcanéum, j'en enlevai un coin interne. La réduction fut alors satisfaisante. Réunion immédiate.

Les membres malades ayant été immobilisés à l'aide de simples

attelles en fil de fer, les pieds s'immobilisèrent en équinisme léger qui rendit la marche et la station debout impossibles.

Le *15 février 1907*, anesthésie lombaire ; je fis la section des deux tendons d'Achille et essayai en vain de fléchir les deux pieds ; il y avait ankylose fibreuse serrée.

J'incisai verticalement en dedans du jambier entérieur, et sectionnai l'ankylose avec l'ostéotome. Le redressement se fit facilement. Un plâtre fut appliqué sur les pieds fléchis à angle aigu et laissé trois semaines.

Le malade put ensuite se lever, marcher et se chausser comme tout le monde.

Le résultat esthétique que je vous présente est aussi beau que ceux qu'on nous a présentés jusqu'ici.

Réflexions. — Le point le plus intéressant de cette observation, c'est l'obstacle formé par les deux malléoles et aussi par le bord interne de l'extrémité inférieure du tibia.

Sur l'un des pieds, la réduction n'a pu être obtenue que par la résection des deux malléoles et d'une portion de l'épiphyse tibiale.

Je n'ai pas eu un instant la pensée d'enlever le cuboïde, qui ne jouait aucun rôle dans l'irréductibilité ; on voyait nettement que la butée osseuse avait lieu simplement par la rencontre des malléoles et du tibia avec le calcanéum ; leur suppression suivie de réduction a bien prouvé que là seulement était l'obstacle.

Malgré la suppression de la malléole externe que combat M. Championnière, dont nous admirons tous les travaux sur le pied bot, le pied ne s'est pas dévié, il est resté en bonne position. L'ablation de la malléole interne et d'une partie du tibia n'a eu aucune conséquence fâcheuse.

La cicatrisation en équinisme qui a été d'abord obtenue s'explique de la façon suivante :

Après les larges résections osseuses que j'avais faites, la flexion du pied arrivait assez facilement à l'angle droit, mais il fallait forcer un peu pour aller au delà.

D'autre part, le bourrage de la cavité opératoire a empêché la flexion d'atteindre 90 degrés. Je n'ai pas voulu mettre d'appareil plâtré pour rendre les pansements plus faciles, et c'est ainsi que la première consolidation s'est faite avec un équinisme léger mais qui, siégeant sur deux côtés, rendait la station debout impossible.

La section au ciseau de la néarthrose fibreuse est intéressante, je ne sais si elle a déjà été pratiquée. Elle a donné un excellent résultat.

Actuellement, la forme du pied gauche est excellente ; à droite, le pied est transporté en masse en dehors et l'aspect est moins flatteur, bien que les fonctions soient excellentes.

Il est à remarquer que le pied droit, sur lequel les résections osseuses ont été le plus larges, présente la forme la plus satisfaisante.

Les mouvements du pied sont peu étendus, mais la flexion dépasse l'angle droit; la marche est très satisfaisante.

Présentation d'une enfant atteinte de foyers multiples d'ostéomyélite.

M. Villemin. — Il a été beaucoup question de l'ostéomyélite dans ces derniers temps à la Société de Chirurgie. Permettez-moi de vous présenter un cas duquel partisans et adversaires de la trépanation osseuse pourront tirer un enseignement.

L'histoire pathologique de cette fillette, âgée de neuf ans et demi, remonte à quatre années. Elle fut prise de douleurs avec gonflement de la jambe gauche, et le diagnostic de douleurs de croissance fut posé comme toujours. Puis tout rentra dans l'ordre.

Il y a deux ans, nouvelle atteinte avec douleurs vives de l'avant-bras gauche et du bras droit, œdème considérable, phénomènes généraux alarmants. Au cours de cette poussée, des fistules s'établirent à l'avant-bras gauche et une fracture spontanée se fit au bras droit.

Aucune intervention d'aucune sorte n'a donc été pratiquée sur cette enfant. La négligence de la mère a laissé évoluer la maladie en toute liberté.

Les particularités intéressantes que le squelette de l'enfant présente sont les suivantes :

Le tibia gauche est hyperostosé dans son tiers supérieur; le droit est en partie hérissé d'épines osseuses; le cubitus gauche contient un volumineux séquestre qui en occupe les trois quarts supérieurs, et, par deux fistules spontanées, s'écoule une suppuration dont l'odeur seule ne permet pas de mettre en doute l'origine osseuse; l'humérus gauche est hyperostosé également; l'humérus droit s'est fracturé au-dessus de l'épiphyse, une pseudarthrose flottante absolument indolore s'est constituée au milieu d'une vaste cavité kystique du volume d'une orange, qui doit selon toute vraisemblance contenir un liquide dont les caractères ont fait créer la variété spéciale appelée *périostite albumineuse*.

Les quatre radiographies ci-jointes montrent admirablement des détails qu'une description serait trop longue à énumérer.

Voilà donc une enfant qui a eu deux atteintes d'ostéomyélite : la première n'a donné naissance qu'à des ostéophytes; la seconde,

plus sévère, a touché le cubitus en entier et l'a nécrosé en partie. De son côté l'humérus était atteint assez profondément pour se fracturer tout seul; la poche liquide qui englobe le foyer représente très probablement un décollement périostique dont l'abcès a perdu sa virulence et est resté kystique.

Aurait-on dû avoir recours à l'incision simple ou à la trépanation du canal médullaire pour éviter ces accidents?

M. Arrou. — Je connais cette enfant, et l'ai examinée à Saint-Louis avec quelques-uns de nos collègues. A mon avis, il s'agissait de lésions syphilitiques non douteuses, ce que démontrent, outre l'évolution, l'état de ses dents, l'existence de kératite interstitielle, etc... Mais il peut très bien se faire que des lésions d'ostéomyélite aiguë aient frappé certaines autres parties du squelette. Cette coïncidence n'a rien d'invraisemblable.

M. Kirmisson fait remarquer que l'enfant présentait de la kératite interstitielle et que les caractères des fistules se rapportaient également à la syphilis.

Kyste hydatique du muscle coraco-brachial.

M. H. Morestin. — Les kystes hydatiques des muscles ne sont pas fréquents; néanmoins chacun a pu en observer, et l'on doit y penser toujours quand on se trouve en présence d'une tumeur musculaire. J'ai moi-même communiqué autrefois à la Société anatomique (janvier 1897) un cas de kyste hydatique du biceps où le diagnostic avait pu être fait d'une façon à peu près ferme.

Mais dans le cas actuel il était véritablement bien difficile de soupçonner la nature de la lésion, tant à cause de son point de départ dans un muscle peu important, le coraco-brachial, que de son aspect clinique assez déconcertant.

Le sujet de l'observation est une jeune femme de vingt-neuf ans, d'origine alsacienne, très grande, très forte, patronne d'une boucherie, entrée le 15 janvier 1908 dans mon service à la Maison Dubois. Par pur hasard, au mois de novembre 1907, elle a reconnu, à la partie supérieure et interne de son bras gauche, la présence d'une tumeur du volume d'une noisette. Ayant eu l'occasion d'examiner la malade vers le milieu de décembre, j'ai constaté que cette tumeur était située sur les limites de l'aisselle et de la face interne du bras, un peu au-devant de la ligne figurant le trajet de l'artère humérale, en arrière et un peu au-dessous du tendon du grand

pectoral. Elle formait un relief assez accusé soulevant des téguments intacts. Son volume était comparable à celui d'une petite noix; elle avait, au dire de la malade, notablement grossi depuis quelques jours.

Elle était indolente à la pression, de consistance assez ferme, mobile en tous sens, mais paraissant toutefois adhérer légèrement dans la profondeur. Elle présentait plusieurs bosselures et comme une ébauche de lobulation. Rien ailleurs, aucune maladie antérieure, santé splendide, aucun trouble du côté des vaisseaux et nerfs du membre supérieur, rien dans l'aisselle.

Je fus frappé de l'aspect insolite de cette petite tumeur, et ne pus m'arrêter à un diagnostic précis. Je songeai à un lipome, à un fibro-lipome, et surtout à un fibro-sarcome. Quand la malade entra à Dubois, la tumeur avait grossi encore et sa consistance s'était modifiée, elle était plus molle.

Nos collègues Dujarier et Savariaud étant venus dans mon service, je m'empressai de leur demander leur avis ; tous deux renoncèrent à émettre une opinion, et je finis moi-même pas n'en plus avoir.

Le 20 janvier, j'opérai la malade en présence de Savariaud. Au moment de commencer l'intervention, nous pûmes, mes internes et moi, constater la fluctuation devenue manifeste, alors qu'elle n'était pas perceptible trois jours auparavant.

Je pratiquai une incision de 7 centimètres longeant la partie antérieure de la tumeur. Celle-ci reconnue, je la séparai aisément de la graisse sous-cutanée, mais elle s'enfonçait profondément, et son extirpation, sans être difficile, exigea une dissection assez délicate, qui me permit d'ailleurs d'établir avec soin ses rapports.

Je pus reconnaître et rejeter en avant la veine basilique, deviner en arrière le paquet vasculo-nerveux brachial et saisir la tumeur jusqu'au corps charnu du coraco-brachial. Elle était implantée à la face interne de ce muscle, que tendait l'abduction du bras, par un pédicule large comme le bout de l'index, et je dus exciser quelques fibres musculaires pour la détacher complètement.

La plaie fut refermée par quelques crins de Florence. J'ajoute immédiatement que les suites ont été de la plus extrême simplicité, qu'au sixième jour les fils ont pu être retirés et qu'au huitième l'opérée, bien guérie, pouvait rentrer chez elle.

L'examen de la pièce montra qu'il s'agissait d'une poche oblongue, grisâtre, qui était allongée verticalement; le pédicule se détachait de sa partie postérieure pour s'enfoncer dans l'épaisseur du coraco-brachial. En la palpant on la sentait molle et manifestement fluctuante. En l'ouvrant d'un coup de ciseau, je donnai

d'abord issue à du pus jaunâtre, la valeur d'une cuillerée à bouche environ. Dans ce pus, on put reconnaître des débris de membranes hydatiques, et même une hydatide complète, encore transparente, parfaitement et aisément reconnaissable.

La ponction exploratrice, à laquelle on aurait pu songer, ne nous aurait pas conduit au diagnostic, la présence du pus aurait fait penser qu'il s'agissait d'un abcès froid. La suppuration du kyste est cependant un fait récent; c'est sans doute l'infection du kyste qui a déterminé l'accroissement relativement rapide de la tumeur. Je signale surtout ce cas à cause de la localisation exceptionnelle dans un muscle secondaire. Les erreurs de diagnostic en matière de kystes hydatiques sont légion, et je confesse sans remords qu'ici j'avais, de concert avec Dujarier et Savariaud, renoncé à en faire un. Une tumeur incluse dans un muscle éveille assurément l'idée d'un kyste hydatique. Mais ici la tumeur s'était énucléée de la masse musculaire, et son pédicule la rendait mobile en tous sens, lui donnait l'apparence d'une production occupant le tissu cellulaire sous-cutané. Comment soupçonner ses connexions et sa nature?

Ajoutons en terminant que cette jeune femme a dans sa boucherie deux chiens, danois énormes, qui ne la quittent jamais; ils vivent avec la famille dans la promiscuité la plus complète. Cette circonstance explique à merveille l'étiologie de l'affection.

M. Thiéry fait remarquer que ces kystes sont relativement très fréquents; que la thèse de Marguet, passée vers 1890, en contient plus d'une centaine de cas, et que le biceps, le brachial antérieur et le coraco-brachial sont pour ces kystes un lieu d'élection.

M. Morestin. — Je n'ai pas eu, vous le pensez bien, la prétention de découvrir les kystes hydatiques des muscles. Je connais la thèse, déjà ancienne, de Marguet. Un de mes élèves a fait plus récemment la sienne sur ce sujet. Mais je suis très sûr que cette affection est peu fréquente et que les kystes hydatiques du coraco-brachial ne se rencontrent pas tous les jours. Les difficultés extrêmes, insolubles, du diagnostic, dans ce cas particulier, m'ont engagé à vous le communiquer.

Ophtalmoplégie.

M. Savariaud présente un malade atteint de fracture de la base du crâne avec ophtalmoplégie complète, interne et externe. Guérison spontanée.

Corps étranger (tuyau de carton) de la vessie. — Calcul secondaire. — Taille hypogastrique. — Guérison.

M. Bazy. — Le calcul que j'ai l'honneur de vous présenter s'était développé dans la vessie d'un jeune homme de dix-huit ans qui m'avait été adressé d'un département voisin comme atteint de tuberculose rénale.

Le médecin qui me l'a adressé avait pensé à faire ce diagnostic, d'une part parce que ce garçon avait une suppuration intermittente de l'oreille datant de l'enfance, parce que le père avait présenté autrefois des signes de tuberculose pulmonaire, et d'autre part parce qu'à deux reprises il y avait eu une hématurie assez abondante.

En effet, au mois de mai, la maladie paraissait avoir débuté par une hématurie. Cette hématurie était assez abondante au début, puis elle a diminué; elle avait apparu à la suite d'une fatigue assez grande. Elle s'était montrée à nouveau après une course.

En même temps que l'hématurie, s'étaient montrées la pollakiurie et la douleur, surtout douleur terminale, et l'urine était devenue purulente.

J'ai été frappé de ce fait, que la marche aggravait la douleur, le repos la calmait, et, de plus, qu'il n'y avait pas de *pollakiurie nocturne*, de même que l'hématurie ne s'était produite qu'après des secousses assez violentes.

On l'avait traité par des instillations de gaïacol iodoformé qui n'avaient produit qu'un résultat éphémère.

Le repos surtout calmait le malade.

Frappé de ces constatations, je prends une bougie à boule pour explorer l'urètre : je sens un frottement. Séance tenante, je prends un explorateur vésical métallique et sens un calcul volumineux.

Je pensai immédiatement à un calcul de l'enfance, quoique j'eusse été frappé du son sourd et mat qu'avait rendu l'explorateur. Je crus devoir l'expliquer par le développement de concrétions phosphatiques autour d'un calcul urique, ou d'oxalate de chaux. C'était, en tout cas, un calcul volumineux, et je jugeai bon de proposer la taille hypogastrique, sachant combien les calculs de l'enfance sont durs. J'ai fait cette opération dans les derniers jours de décembre.

L'enfant a guéri très rapidement. Mais j'ai été frappé de la facilité avec laquelle la sonde à demeure que j'avais placée s'est incrustée.

En effet, au huitième jour, elle était tellement incrustée qu'elle s'était bouchée, ce qui fit désunir un peu la suture vésicale qui paraissait être suffisante. Le malade se levait le dix-huitième jour et est aujourd'hui complètement guéri.

J'ai fait couper la pierre, et j'ai trouvé au centre un corps étranger ; je l'ai fait examiner par mon interne en pharmacie qui, au microscope, avait trouvé des couches concentriques rappelant vaguement la structure du tissu ligneux dans certains points.

J'ai fait avouer à ce garçon qu'il s'agissait d'un tube de carton qu'il s'était introduit dans l'urètre une dizaine de jours environ avant la première hématurie, c'est-à-dire au moi de mai.

Ainsi ce calcul s'était développé en l'espace de huit mois au plus.

Le corps étranger mesure 4 centimètres de long, 8 millimètres de diamètre.

Le calcul mesure 6 centimètres de long, 4 centimètres de large, 3 centimètres d'épaisseur.

Présentations de pièces.

Tuberculose du côlon, résection du cæcum et du côlon ascendant.

M. Routier. — La pièce que j'ai l'honneur de présenter ici provient d'une opération que j'ai pratiquée il y a sept jours, à une jeune femme de trente et un ans.

Elle comprend le cæcum en entier et la majeure partie du côlon ascendant, 27 centimètres de longeur du gros intestin.

Les deux bouts intestinaux du grêle et du côlon transverse ont été fermés par une ligature et un surjet à la Lembert, et les deux ont été ensuite anastomosés latéralement.

La valvule iléo-cælcale, le cæcum tout entier sont sains; la tumeur tuberculeuse a 10 centimètres de hauteur; elle était très sténosante, ayant jusqu'à 2 centimètres d'épaisseur.

Je dois dire que la grosse dificulté a consisté dans l'isolement de cette volumineuse masse ; le méso était très épaissi par des masses tuberculeuses ; j'ai dû le réséquer jusqu'auprès de la colonne vertébrale.

L'épiploon était semé de granulations tuberculeuses; je l'ai cependant laissé en place pour ne pas compliquer l'opération, et aussi pour recouvrir la région de l'anastomose espérant que la laparatomie guérirait ces granulations.

La malade va bien, j'espère pouvoir vous la présenter sous peu.

M. Marion présente un rein, atteint de pyonéphrose partielle, possédant deux uretères et deux pédicules vasculaires.

M. Legueu, rapporteur.

M. Savariaud présente un fibrome volumineux chez une jeune fille de dix-sept ans.

M. Potherat, rapporteur.

Élection.

HONORARIAT

31 votants. — M. Quénu : 28 voix.

M. Quénu est nommé membre honoraire.

Le Secrétaire annuel,

Ricard.

Paris. — L. Marethieux, imprimeur, 1, rue Cassette.

SÉANCE DU 12 FÉVRIER 1908

Présidence de M. Nélaton.

Procès-verbal.

La rédaction du procès-verbal de la précédente séance est mise aux voix et adoptée.

Correspondance.

La correspondance comprend les journaux et publications périodiques de la dernière semaine.

A propos de la correspondance.

M. Sebileau dépose sur le bureau de la Société deux observations, l'une de M. le Dr Henri Aboulker, intitulée : *Epithélioma de la glotte*; l'autre de MM. Sabatini et H. Aboulker, intitulée : *Epithélioma pédiculé de la paroi latérale du pharynx ayant simulé un épithélioma du larynx. Laryngectomie. Pharyngectomie.*

M. Sebileau est nommé rapporteur.

A l'occasion du procès-verbal.

A propos des abcès du poumon chez les dysentériques coloniaux.

M. Loison. — Chez les sujets atteints d'abcès de la face supérieure du foie, il arrive fréquemment, quand on ne donne pas assez vite issue au pus par le bistouri, que l'abcès, après avoir perforé le diaphragme, creuse dans le tissu pulmonaire une simple

cheminée, pour gagner une bronche par laquelle il s'évacue au dehors.

Parfois le pus migrant à travers le poumon ne rencontre pas immédiatement la voie bronchique qui lui permettra de s'éliminer par vomique; il va alors se collecter dans le parenchyme pulmonaire, et finalement on se trouve en présence d'un abcès en bouton de chemise, avec foyer pulmonaire et foyer hépatique, les deux plus ou moins volumineux et communiquant entre eux.

Je laisse de côté ces cas de suppurations propagées du foie au poumon, à travers une perforation évidente du diaphragme, et ne veux envisager que les abcès développés dans le lobe inférieur du poumon droit et ne se trouvant pas en continuité avec un foyer purulent hépatique.

J'ai eu l'occasion de recueillir à l'hôpital militaire de Marseille trois observations qui rentrent dans ce cadre; je résumerai très succinctement deux d'entre elles qui ont déjà été publiées.

Obs. I (Résumée) (1). — B..., 1er régiment étranger, quarante ans, rapatrié de Madagascar, entre à l'hôpital de Marseille le 14 octobre 1901.

17 *octobre*. — Incision et drainage, par la voie transpleurale, d'un abcès du lobe droit du foie, du volume d'une mandarine.

14 *décembre*. — Un nouvel abcès contenant un demi-litre de pus est ouvert par la première incision.

15 *janvier* 1902. — Evacuation d'un troisième abcès communiquant avec la plèvre droite, à travers le diaphragme; issue d'un litre environ de pus.

4 *février*. — Il existe des signes stéthoscopiques indiquant la persistance d'un épanchement à la base droite en arrière, et d'autre part un bénigué introduit dans la cavité pleurale par l'incision antérieure ne donne pas le contact de la paroi thoracique postérieure, par suite de l'interposition d'une lame de poumon. J'ouvre la plèvre en arrière, en passant par le champ de la 10e côte, et évacue une grande quantité de liquide séreux, mais pas de pus.

Le malade se cachectise de plus en plus, fatigué par une toux fréquente; il expectore des crachats spumeux et purulents, à odeur gangreneuse.

L'auscultation du poumon gauche ne dénote rien d'anormal et celle du droit n'est guère possible au niveau de la base.

15 *février*. — Le décès a lieu.

L'*autopsie* montre que les foyers d'hépatite suppurée sont complètement cicatrisés. La face supérieure du foie adhère au diaphragme qui est devenu lardacé.

Le lobe inférieur du poumon droit est uni au diaphragme par sa face

(1) Publiée *in-extenso*, dans la *Revue de Chirurgie*, 1906, 1er semestre, p. 543.

inférieure et à la paroi thoracique par son bord externe; il sépare la cavité pleurale en deux parties : l'antérieure est le siège du foyer purulent drainé et la postérieure contient l'épanchement séreux évacué en dernier lieu.

Le lobe pulmonaire inférieur, dur, hépatisé, renferme dans son centre, près de sa partie antérieure, une cavité du volume d'une grosse orange, remplie de pus glaireux, à odeur gangreneuse, contenant en suspension des débris de tissu pulmonaire sphacélé et communiquant largement avec une grosse bronche remplie de pus, de même que la trachée.

Obs. II (Résumée) (1). — C..., 10e régiment d'infanterie coloniale, entre à l'hôpital militaire de Marseille le 24 juillet 1903, pour hépatite suppurée d'origine dysentérique.

25 *juillet*. — Ouverture et drainage d'un abcès du lobe droit du foie, en passant par le champ de la 8e côte réséquée sur la ligne axillaire moyenne.

6 *août*. — Le malade, au lieu de se remonter, s'affaiblit de plus en plus; il tousse beaucoup, mais crache peu. On note, depuis son entrée, l'existence de râles humides disséminés dans la poitrine, mais plus abondants à la base droite. On ponctionne sans succès le foie, à plusieurs reprises, pensant trouver un nouvel abcès au niveau de sa face supérieure.

20 *août*. — L'amaigrissement est extrême : submatité à la base droite; absence du murmure vésiculaire au-dessous de l'angle de l'omoplate; on perçoit dans cette région quelques râles humides, mais pas de souffle. Toux fréquente, sans expectoration.

25 *août*. — Sensation d'étouffement et mort.

Autopsie. — L'abcès du foie incisé est réduit aux dimensions d'un œuf de poule; il existe un second abcès du volume d'une petite noix, séparé du premier et occupant la face antérieure du lobe droit.

Le lobe inférieur du poumon droit ne s'affaisse pas après l'ouverture de la poitrine; il adhère à la paroi thoracique par sa face postérieure, et la face inférieure est intimement soudée au diaphragme. Ce lobe inférieur droit est distendu par un abcès du volume d'une tête de fœtus, contenant du pus mucoïde, jaune-grisâtre, avec des écheveaux de tissu cellulaire en suspension. Le foyer purulent semble bien clos et ne communique avec aucune bronche importante ayant pu permettre sa vidange par vomique.

Le diaphragme présente une perforation de 4 à 5 centimètres de diamètre, par laquelle le pus vient en contact avec une surface érodée et légèrement excavée, de même dimension, et occupant le bord postéro-supérieur du foie.

Obs. III. — X..., sergent au 2e régiment étranger, trente ans, a six ans et demi de séjour colonial.

En *juin* 1901, il est traité pour dysenterie à l'hôpital d'Hanoï.

(1) *Loc. cit.*, p. 548.

En *janvier* 1903, il est soigné au Tonkin pour congestion du foie, puis rapatrié; il arrive le 25 avril à l'hôpital de Marseille, où il est placé dans le service de mon excellent et distingué collègue et ami, M. le médecin principal Troussaint.

Le malade, émacié et anémié, expectore des crachats sanguinolents. On note de la submatité à la base droite, de l'obscurité de la respiration et quelques râles de bronchite à ce niveau.

8 *mai*. — Fièvre peu élevée. Dyspnée sans toux; peu d'expectoration. Zone de matité à la base droite, se confondant avec celle du foie, remontant en avant jusqu'au mamelon et en arrière jusqu'à la pointe de l'omoplate. Cette matité présumée hépatique mesure en avant 12 travers de doigt de hauteur, et ne déborde pas les fausses côtes en bas. A l'auscultation on entend un souffle expiratoire lointain dans l'aisselle droite. Le malade accuse une douleur localisée en dedans et au-dessous du mamelon droit, avec irradiation à l'épaule et à l'hypocondre du même côté.

Le foie a été ponctionné à plusieurs reprises, sans succès.

9 *mai*. — On ponctionne la plèvre sur la ligne axillaire et on donne issue à du liquide séreux, louche, dans lequel le microscope montre des globules de pus.

11 *mai*. — Le malade est évacué en chirurgie, à fin d'opération.

Le diagnostic de probabilité étant « abcès du foie, avec retentissement pleuro-pulmonaire », je pratique, avec le trocart moyen de l'appareil Potain, une ponction au neuvième espace intercostal, sur la ligne axillaire postérieure, point où la douleur à la pression présente le maximum d'acuité. Il s'écoule un peu de sang hépatique, mais pas de pus. Je résèque la neuvième côte à ce niveau, sur une longueur de 6 centimètres, et à l'ouverture de la plèvre il sort un verre environ de liquide louche.

L'exploration digitale permet de constater que la plèvre est libre en dehors et en avant, tandis qu'en arrière le poumon est fixé à la paroi thoracique par des adhérences fibrineuses faciles à rompre et dont on ramène quelques fragments à l'extérieur.

Le lobe inférieur du poumon droit est très induré et de consistance ligneuse, tandis que le foie donne une sensation de rénitence normale, quand on le palpe à travers le diaphragme sous lequel on le sent glisser pendant les mouvements respiratoires. Le poumon droit adhère intimement par sa face inférieure à la convexité du diaphragme et on perçoit nettement un sillon horizontal de séparation entre la dureté ligneuse pulmonaire et la consistance rénitente hépatique. L'union est tellement intime que je ne puis rompre les adhérences avec l'index qui tente de s'insinuer entre le diaphragme et la base pulmonaire, dans le but de rechercher un abcès du foie ouvert dans le poumon.

Toujours hanté par l'idée de suppuration hépatique, je ponctionne la glande encore une fois, directement à travers le diaphragme et ne trouve pas de pus.

Je borne là l'intervention, place deux drains dans la cavité pleurale et fais le pansement.

Pendant l'opération pratiquée sous le chloroforme, la respiration fut très embarrassée, et il se produisit des râles trachéaux; le pouls était petit et fréquent.

La dyspnée accompagnée de râles trachéaux persista dans l'après-midi, la toux fut presque continue et le malade cracha environ 250 à 300 grammes de sang presque pur.

12 *mai.* — Les crachements de sang ont cessé, mais les râles trachéaux persistent et l'état reste inquiétant. Température : 37°3 le matin et 38°2 le soir; pouls : 128.

15 *mai.* — Le malade fait de la fièvre rémittente, avec une température oscillant aux environs de 39 degrés le soir et 37 degrés le matin. Le pouls est de jour en jour plus fréquent et plus faible. Les crachats peu abondants sont de couleur abricot. Il persiste de la matité de la base droite, à partir de l'épine de l'omoplate. La respiration paraît s'entendre dans toute la hauteur du poumon droit; on perçoit quelques râles pendant la toux, mais pas de souffle.

L'état s'aggrave de plus en plus. Jour et nuit le patient est secoué par une toux sèche et fatigante qui ne permet l'expulsion d'aucun crachat. Pouls : 148.

17 *mai.* — Sensation d'étouffement dans la nuit et mort dans la matinée.

Autopsie. — Les différentes coupes faites à travers le parenchyme hépatique ne montrèrent aucune altération macroscopique appréciable de son tissu. La glande n'adhérait pas anormalement au diaphragme et on ne vit aucune trace d'abcès récent ou ancien à la face supérieure du foie.

Tout le lobe inférieur du poumon droit était occupé par un vaste abcès, du volume de deux gros poings. Dans le pus glaireux qui contenait en suspension des fragments de tissu pulmonaire sphacélé, on rechercha sans succès des indices de kyste hydatique. La cavité n'était en communication avec aucune bronche importante.

Ces trois observations vont nous permettre d'entrer dans quelques courtes considérations sur la pathogénie, le diagnostic et le traitement des abcès de la base du poumon droit chez les dysentériques.

1° *Pathogénie.* — La pathogénie de ces abcès semble être variable et le processus de l'infection pulmonaire ne semble pas avoir été le même dans nos deux premières observations et dans la troisième.

Dans les observations I et II, la suppuration pulmonaire coïncidait avec un ou plusieurs abcès occupant la face convexe du foie. Il est donc possible que l'inflammation se soit transmise par contiguïté, du foie au poumon, à travers le diaphragme enflammé et unissant par des adhérences les deux organes. Les lymphatiques

constitueraient ainsi les voies de propagation de l'infection et l'abcès du poumon serait secondaire à l'abcès du foie.

Dans l'observation I, le pus collecté dans le foyer pulmonaire a fini par s'évacuer par les bronches, tandis que dans l'observation II il est resté en tension dans la cavité, et c'est probablement pourquoi il a perforé consécutivement le diaphragme et érodé légèrement la face supérieure du foie. Il est vrai qu'on peut songer aussi dans ce cas à la production d'une suppuration pulmonaire par continuité, un petit abcès développé à la surface convexe du foie ayant perforé le diaphragme pour venir se collecter dans le poumon. Les deux interprétations sont défendables.

Il en est tout autrement de la dernière observation. Le foie ne contenait pas d'abcès, et il n'était pas possible d'invoquer la propagation de l'inflammation de la glande hépatique au parenchyme pulmonaire, soit par continuité, soit par contiguïté.

Force est donc de songer à l'ensemencement du poumon par la voie sanguine, et d'admettre, comme l'a démontré Bunting, d'après Tuffier, l'existence d'une embolie dans une artériole pulmonaire, avec infarctus hémorragique dans le tissu du poumon. L'embolie proviendrait de la muqueuse du côlon ulcérée par le processus dysentérique; l'abcès pulmonaire ainsi produit serait de nature amibienne et d'origine métastatique.

2°. *Diagnostic.* — Le diagnostic de l'existence et de la situation de ces abcès me paraît très difficile, pour ne pas dire impossible, à établir par les moyens cliniques ordinaires.

Chez mon premier malade, l'expectoration de crachats à odeur gangreneuse m'a fait songer à l'existence d'un abcès pulmonaire, mais je n'ai pu le localiser.

Chez les patients des observations II et III, les signes cliniques pulmonaires étaient tellement flous et l'obsession de suppuration hépatique si tenace dans mon esprit, que d'énormes abcès du poumon restèrent non reconnus, quoique soupçonnés cependant dans une certaine mesure.

Il eût été nécessaire de recourir à la radioscopie et surtout à la ponction exploratrice, pour affirmer un diagnostic plus qu'hésitant.

Je songeai à employer la radioscopie, ainsi que je l'ai fait à plusieurs reprises et avec grand bénéfice, dans des cas d'abcès de la face convexe du foie à évolution thoracique (1). Mais lorsque les malades sont fatigués et ne peuvent rester debout devant l'écran fluorescent, comme c'était le cas, il y a lieu de recourir à un dispositif de support spécial, et il me faisait défaut.

(1) Ed. Loison. *Les Rayons de Rœntgen*, Paris, Doin, 1905, p. 657.

Pourquoi, me direz-vous, n'avoir pas pratiqué de ponction exploratrice du poumon? Dans mes trois observations, je fis une pleurotomie postérieure, j'évacuai un épanchement séreux de la plèvre et sentis sous le doigt le poumon adhérent et fortement induré. Il était tout indiqué de plonger une aiguille ou un trocart dans ce bloc suspect. Cette détermination était la seule rationnelle et devait se présenter tout naturellement à l'esprit, alors que l'existence possible d'un abcès du foie ouvert dans le poumon ne se vérifiait guère.

Je ne le fis pas, car si je suis très partisan des ponctions exploratrices du foie que j'utilise largement et facilement, je redoutais beaucoup à l'époque les ponctions du poumon, en raison de la possibilité d'hémoptysies inquiétantes.

A l'avenir je ponctionnerai le poumon, lorsque je l'aurai sous le doigt, et je le ponctionnerai également à travers la paroi thoracique intacte, en suivant autant que possible la progression de mon aiguille, sous le contrôle de l'écran radioscopique.

3° *Traitement.* — Sur le traitement je serai très bref. Ayant pour principe de passer par le champ d'une côte et de traverser la plèvre oblitérée ou non, pour aller inciser les abcès de la face supérieure du foie, la même voie me servira pour ouvrir au besoin un abcès de la base du poumon et je me garderai bien de recourir au procédé employé par M. Marion, dans l'observation qui vous a été rapportée à la dernière séance.

Sur la suture du foie.

M. Walther. — Tout récemment mon ami J.-L. Faure, apportant ici une observation de résection d'un segment de foie envahi par un épithélioma de la vésicule biliaire, a attiré notre attention sur l'hémostase de la plaie, sur le mode de suture du foie.

Faure a appliqué une série de sutures en U au gros catgut, en a obtenu un excellent résultat et conclut que cette suture, la plus simple, est la meilleure.

Je le crois aussi, et c'est pour appuyer cette conclusion que je me permets de vous rappeler en quelques mots une observation que je vous ai présentée il y a cinq ans(1).

(1) Résection d'un lobe surnuméraire du foie (pièce présentée à la séance du 29 juillet 1903). *Bulletin de la Société de Chirurgie*, 1903, p. 888.

Il s'agissait d'une femme que j'opérais croyant à une cholécystite avec crises paroxystiques extrêmement douloureuses.

La tumeur que nous avions sentie n'était point la vésicule, mais un gros et large lobe surnuméraire se détachant de la face inférieure du foie à droite du col de la vésicule.

La malade était une alcoolique invétérée ; le foie était gros, très congestionné, et ce lobe appendu sous le foie, en battant de table, était aussi très vasculaire, congestionné, violacé. Je craignais à cause de cette vascularisation, à cause de la profondeur du pédicule, d'avoir quelque difficulté à assurer l'hémostase.

Je plaçai à la base de ce lobe, tout près de son insertion au foie, une série de quatre ligatures en U avec du gros catgut, en imbriquant les points. Ces ligatures, très lentement, très soigneusement serrées, je fis une résection en forme de V de façon à obtenir deux lambeaux cunéiformes qui pussent bien s'accoler. La surface de section ne donna pas d'hémorragie, et je terminai par un affrontement très exact des deux lèvres de section à l'aide d'une série de points de catgut fin.

Le résultat fut excellent ; la réunion se fit par première intention et la malade guérit sans incident.

Le lobe enlevé mesurait 15 centimètres de longueur, 8 centimètres de largeur, 3 travers de doigt d'épaisseur.

Je crois que cette suture très simple est excellente, à condition d'imbriquer les points ; on voit l'hémostase se faire à mesure qu'on serre les fils.

Lorsqu'en effet tous les fils ont été passés, l'écoulement sanguin par les orifices de passage de l'aiguille est assez abondant. Lorsqu'on serre le premier fil, on voit très nettement le suintement sanguin s'arrêter à l'orifice du bout du second fil qui est pris dans l'anse du premier ; l'orifice de l'autre bout du second fil continue à saigner ; en serrant ce second fil, on arrête de même le suintement sanguin du premier bout du troisième fil et ainsi de suite, de sorte qu'à la fin l'hémostase est complète.

Dans le cas que je vous rapporte, les ligatures ont été serrées progressivement, lentement, jusqu'à arrêt de l'hémorragie par les points de suture, mais sans déchirer le tissu du foie.

On pourrait reprocher à ce mode de suture de multiplier les perforations du foie par passage de l'aiguille ; il y a en effet deux fois plus de perforations que dans une suture en chaîne. Mais ce léger inconvénient est compensé par ce fait que les trous d'aiguille enserrés dans l'anse voisine ne saignent pas ; de plus, l'hémostase semble mieux assurée par ce fait que les anses de fil enserrent en s'entre-croisant une moins grande épaisseur de tissu te qu'une striction moins forte peut suffire.

Je crois donc qu'avec cette suture très simple on obtient un aussi bon résultat qu'avec la très bonne suture recommandée par M. Auvray, qui est plus compliquée et peut-être plus difficile à serrer au degré voulu.

En 1900, j'ai fait à la Société un rapport sur un « nouveau procédé rapide d'hémostase du foie », que vous avait présenté M. Chapot-Prévost (1).

Ce procédé, qui avait été expérimenté neuf fois sur des animaux et appliqué ensuite avec succès dans un cas de section du foie pour séparation de monstre double xiphopage, consistait essentiellement, vous vous le rappelez, en une série de sutures en chaîne enchevillées comprenant le foie et traversant la paroi abdominale pour se nouer en dehors sur des bourrelets de gaze. Ce procédé ne diffère pas beaucoup de ce que nous faisons depuis bien longtemps dans la marsupialisation des kystes hydatiques. Il est très bon, mais n'est applicable que dans les cas où l'on agit sur une portion superficielle du foie. Il a l'inconvénient de fixer l'organe par une adhérence très solide et permanente.

De plus, même en pareil cas, je crois que l'imbrication des points en U assure mieux l'hémostase que le passage des points en chaîne pour les raisons que je vous ai dites tout à l'heure.

Il m'est arrivé deux ou trois fois, en incisant des abcès profonds du foie ou même des kystes hydatiques suppurés recouverts d'une assez épaisse couche de tissu hépatique, de voir saigner abondamment la tranche de section.

Dans un cas même, au cours d'une incision postérieure par la méthode d'Israël, j'ai vu une hémorragie très violente de la tranche du foie. Dans tous les cas la suture simple en U à points imbriqués m'a donné une hémostase parfaite.

Je crois donc qu'ici, comme en beaucoup d'autres cas, la suture la plus simple est aussi la meilleure.

M. Ricard. — Dans un cas de cancer pylorique, je trouvai une adhérence hépatique par infiltration du néoplasme. Avant de tenter la pylorectomie, je dus voir si la mobilisation de la masse était possible. Après m'être convaincu que seule l'adhérence hépatique était la cause de la fixité de la tumeur, je procède à la résection du coin hépatique, et aussitôt la masse pylorique se mobilise.

Je laisse de côté la pylorectomie qui suivit cette libération pour ne considérer que ce qui intéresse la discussion d'aujourd'hui, c'est-à-dire la suture de la plaie hépatique.

La plaie du foie en face laquelle je me trouvai, était produite par

(1) *Bulletin de la Société de Chirurgie*, 1900, p. 1097.

l'extirpation d'une masse grosse comme une noix verte, elle saignait en nappe. Je passai des points en U pour obtenir l'hémostase. Mais leur striction se fit irrégulièrement, les chefs déchirant plus ou moins le tissu hépatique. Je décide alors de pratiquer simplement une suture à points séparés et je passe trois points de *gros* catgut, que je serre *modérément*. A chaque fil que je serre, je constate que se fait l'hémostase. Je place sur la ligne de sutures des compresses de gaze et je continue la pylorectomie. Quand elle est terminée, c'est-à-dire une heure après, je retire les compresses placées sur la ligne de sutures; l'hémostase s'est maintenue parfaite. Le malade a d'ailleurs parfaitement guéri.

M. Mauclaire. — J'avais demandé la parole pour appuyer ce qui a été dit au point de vue et de la gravité du pronostic et des difficultés du diagnostic de l'épithélioma de la vésicule biliaire. C'est à ce point de vue que je résume le cas suivant, observé chez une femme de vingt-sept ans entrée à l'hôpital Dubois en janvier dernier. Elle souffrait de la région hépatique depuis un an, mais depuis quelques mois seulement une tumeur était apparue dans la région de la vésicule. Elle fut examinée par deux chirurgiens : l'un pensait à un kyste hydatique, l'autre diagnostiqua un cancer du foie. A la palpation la masse était assez profonde, sans adhérence à la paroi. Elle était mobile avec les mouvements respiratoires du foie. Le 26 janvier, je fis une laparotomie exploratrice, et je trouvai un cancer vésiculaire déjà très infiltré dans le tissu hépatique voisin et gagnant la face inférieure; il était inextirpable. La tumeur avait le volume de deux poings d'adulte réunis. Comme dans le cas de M. Michaux, elle était blanchâtre, bosselée, mais sans adhérences à l'intestin. Elle n'était pas un peu pédiculée comme dans le cas de M. Faure. Un fragment fut enlevé et examiné, il s'agissait d'épithélioma. Trois mois après, cette jeune femme présentait des métastases néoplasiques dans l'humérus, le sternum, le crâne; elle avait des crises subintrantes d'épilepsie, de l'exophtalmie, etc. Elle succomba rapidement.

Je croyais l'épithélioma primitif assez rare, mais dans un travail récent Garbarini (1) signale 46 cas de cancer primitif de la vésicule biliaire sur 10.000 autopsies, soit 0,46 p. 100.

M. Walther. — Je tiens à répondre un mot à ce que vient de dire mon ami Ricard. Je suis tout à fait d'accord avec lui sur la possibilité d'assurer l'hémostase par de simples points séparés sur la tranche, dans un cas de résection peu étendue du bord du foie.

(1) Garbarini. *Tumeurs malignes du foie et des voies biliaires, au point de vue chirurgical*. Parma, 1907, page 296.

Mais je crois que dans le cas dont je vous ai rapporté l'observation, je n'aurais pu me contenter de cette suture.

Celle que j'ai employée est tout aussi simple, et je crois que tout le succès de l'hémostase tient au degré de striction des fils. Il faut les serrer très doucement, très légèrement, pour ainsi dire juste assez pour arrêter l'écoulement sanguin ; mais il faut, je crois, éviter de déchirer le tissu du foie.

Kousnetzoff et Pensky ont pensé qu'il fallait serrer assez fortement les fils, au risque de broyer pour ainsi dire dans les anses le tissu hépatique, pour bien étrangler les vaisseaux. Je crois, au contraire, je le répète, qu'une ligature modérément serrée peut, sans déchirer les tissus, faire une bonne hémostase.

Ce sur quoi je tiens encore à insister, c'est sur l'utilité de faire une suture à points imbriqués et non pas une suture en chaîne. La striction des fils placés en chaîne a pour résultat d'agrandir les points de perforation et de les faire suinter. Au contraire, dans la suture à points imbriqués, comme je l'ai dit, et comme je l'ai vu très nettement, l'hémostase complète se fait à mesure qu'on serre les points, à condition de les serrer doucement et sans couper les tissus.

M. F. Legueu. — J'ai sur les deux points en discussion à fournir quelques réflexions, à savoir, sur les tumeurs de la vésicule biliaire et sur les sutures du tissu hépatique.

En ce qui concerne les tumeurs de la vésicule biliaire, elles sont d'une morphologie très variable. Il y a douze ans, j'ai observé une tumeur qui ressemblait à un kyste de l'ovaire et remplissait tout l'abdomen. Il y avait bien une adhérence hépatique dont j'avais constaté la présence avant l'opération, mais j'y avais attaché peu d'importance, puisque je pratiquai l'incision dans la région sous-ombilicale.

Dès l'ouverture du ventre, je reconnus à sa couleur rouge foncé, à ses veines énormes, à ses adhérences très étendues, une tumeur maligne. Elle était fluctuante; je l'ouvris, et je trouvai là une série de choses pulpeuses, liquides, demi-liquides; mais ma main, introduite dans la tumeur pour rechercher ses connexions, ramena quelques calculs qui avaient tous les caractères des calculs biliaires. C'était la preuve de la connexion hépatique. J'agrandis par en haut mon incision, et je pus constater en effet que la tumeur était largement insérée sur la face inférieure du foie.

Je n'en demandai pas davantage, et, faisant la marsupialisation de cette tumeur kystique, je terminai l'opération.

La malade, très cachectique avant l'opération, mourut peu de temps après. Et l'autopsie indiscrètement faite par la plaie montra que c'était une tumeur de la vésicule biliaire.

L'examen histologique, pratiqué par M. Latteux, montra qu'il s'agissait d'un lymphadénome de la vésicule biliaire : cette variété de tumeur est très rare.

J'en viens maintenant à la question des sutures hémostatiques à placer sur le foie. Deux fois j'ai enlevé de très grosses tumeurs du foie, et la première fois que cela m'est arrivé, j'ai dû imaginer extemporanément un procédé d'hémostase : ce procédé m'a paru simple, et je l'ai répété la seconde fois. Il a pour avantage de restreindre au minimum le passage des fils dans le foie, et, sans entre-croisement, m'a permis de faire une bonne hémostase. J'ai décrit ce procédé au Congrès de Chirurgie de 1901, et les observations de mes deux malades guéries sont relatées dans la thèse de mon élève Steiner.

M. TUFFIER. — Je crois que nous pouvons nous entendre sur l'hémostase dans les pertes de substance du foie. Laissant les sutures compliquées aux cas d'affrontement difficile ou impossible, je crois que la suture simple à points séparés peut donner de bons résultats, sous la double condition de passer un fil de catgut *volumineux* et de faire une *striction suffisante* pour l'hémostase et insuffisante pour couper le tissu hépatique. C'est dans cette striction que se trouve l'élément le plus important du succès. Il est bien entendu qu'il faudra également tenir compte de la lésion pathologique de la glande hépatique, qui la rend plus ou moins vasculaire et friable.

Dans une observation de perte de substance pour tumeur, plaie d'ailleurs restreinte de la face inférieure du foie, j'ai pu ainsi obtenir l'hémostase; le tissu hépatique était, il est vrai, légèrement sclérosé.

Rapport.

Exclusion unilatérale du gros intestin pour entéro-colite muco-membraneuse grave. Guérison, par M. OMBRÉDANNE.

Rapport de M. A. GUINARD.

Voilà plus d'un an que je suis chargé de faire un rapport sur une observation de M. Ombrédanne qui a trait à la cure opératoire de l'entéro-colite muco-membraneuse.

N'ayant jamais pratiqué d'opération pour cette affection,

j'attendais qu'une occcasion me permit d'accoler une observation à celle de M. Ombrédanne ; mais je ne puis encore aujourd'hui que vous rapporter l'opération de notre collègue et les réflexions qu'elle m'a suggérées.

Sa malade, âgée de trente-neuf ans, a un passé pathologique tel que vous pourrez l'imaginer quand je vous aurai dit qu'elle souffrait depuis l'âge de dix-huit ans de cette cruelle affection qu'on appelle l'entérite muco-membraneuse.

Réglée à quatorze ans, sans antécédents personnels ou héréditaires à noter, elle a commencé, à dix-huit ans, à souffrir du ventre et à avoir de la diarrhée avec trois ou quatre selles par jour. Les douleurs, siégeant dans les fosses iliaques, augmentèrent peu à peu d'intensité et la constipation succéda bientôt à la diarrhée. Bouilly, trouvant de la rétroflexion utérine, prescrit alors de grands lavages intestinaux. Mais les douleurs prirent alors un caractère paroxystique et firent bientôt de la malade une véritable infirme.

Au bout de dix ans d'une vie précaire, des troubles génitaux apparaissent et, pour parer à des métrorragies répétées, un accoucheur des hôpitaux pratique une dilatation et un curettage. Les accidents intestinaux redoublent et on voit apparaître dans les selles des pseudo-membranes, du sang, de petits « morceaux de chair » et de la sérosité fétide.

Un an après, le même opérateur fait une hystérectomie supravaginale pour fibrome utérin et laisse les annexes en place. Mais il ne se produit aucune sédation dans les symptômes douloureux. Après une saison à Châtel-Guyon, les crises douloureuses s'exaspérèrent, revenant quatre et cinq fois par jour et accompagnées de vomissements bilieux. Membranes, mucus, sable dans les selles. Quand, six mois après, M. Ombrédanne voit la malade, l'amaigrissement fait de rapides progrès. Comme les douleurs prédominent à droite, et comme le palper laisse percevoir un appendice volumineux et très sensible à la pression, il lui enlève l'appendice (10 mai 1905) ; il en profite pour extirper du même coup les annexes des deux côtés avec des ovaires bourrés de kystes. L'appendice, très long, rouge et arborisé, était flasque, complètement rempli de matières fécales, avec une muqueuse piquetée de rouge dans son tiers terminal. Quatre jours après l'opération, les douleurs reparurent avec les mêmes caractères.

Saison à Plombières. — Résultat nul. Une tentative de traitement par l'électrisation échoue rapidement, et, en novembre 1905, la malade est dans un état nerveux très grave.

Elle rédige de volumineux cahiers où elle analyse copieusement tout ce qu'elle ressent, avec un luxe extraordinaire d'images et de

comparaisons pour caractériser ses douleurs. C'est alors qu'à bout de patience, elle songe au suicide.

M. Ombrédanne, voyant que toutes les ressources médicales et hydrominérales ont été épuisées, examina de nouveau la malade en décembre. Il constata très nettement que les douleurs siégeaient surtout à droite et sur le côlon transverse. La sensibilité au palper diminuait nettement à partir de l'angle splénique du côlon. Il pensa que les lésions prédominant dans la moitié droite du gros intestin, il était logique de tenter l'exclusion de ce segment intestinal, ce qui pourrait guérir l'état de neurasthénie grave de la malade, considéré comme le résultat et non comme la cause de l'entérite.

L'opération fut pratiquée le 20 décembre 1905, et ici je cite textuellement :

« Anesthésie au chloroforme avec l'appareil de Ricard. Laparotomie sous-ombilicale. Je vois le cæcum relié à la paroi abdominale antérieure par une adhérence longue de 4 centimètres, de même largeur, mais d'une minceur extrême. Elle est sectionnée d'un coup de ciseau, sans donner de sang. Le fond du cæcum présente une zone lisse, brillante, d'aspect cicatriciel, dans laquelle cinq ou six grains noirs semblent incrustés; on dirait des grains de poudre après un coup de feu tiré de près. Ces grains sont la trace de la carbonisation du moignon au thermo-cautère, au cours de ma première opération.

« Le cæcum n'est pas dilaté ; il contient des gaz qui lui donnent la forme sphérique. Il est beaucoup plus rouge que le reste du gros intestin, et, par places, de grandes plaques d'un blanc mat, livides, irrégulières, lui donnent un aspect dépoli qui tranche sur la rougeur du fond, des arborisations vasculaires sont très visibles sur toutes les portions rouges. Au palper, la paroi cæcale semble plutôt épaissie ; il n'y a pas de différence fournie par le palper entre les zones livides et les zones rouges.

« Section de l'iléon entre deux pinces de Kocher, à 4 centimètres de la valvule de Bauhin. Le mésentère est sectionné dans le prolongement de l'incision sur environ 5 centimètres de hauteur ; deux petites veines donnent sur chaque tranche et sont liées.

« Les deux tranches intestinales sont fermées par un surjet au catgut ; ces lignes de suture sont enfouies sous deux surjets superposés, exécutés à la soie 00. Le moignon juxta-costal est alors abandonné.

« J'attire au dehors le côlon pelvien. Il est très pâle. Je le suis jusqu'au rectum, puis, remontant en sens inverse, j'arrête

l'emplacement de l'entéro-anastomose, à environ 6 centimètres au-dessus du détroit supérieur; ce point sera le point le plus inférieur de l'abouchement.

« Alors je cherche à fermer la boutonnière qui va se produire entre le mésocôlon pelvien et la tranche aboutissant au bout proximal de l'iléon, fermé et invaginé. Pour cela, un surjet de soie 00 fixe cette tranche au mésocôlon pelvien, au niveau correspondant à l'abouchement que je me propose de faire. Ce temps est délicat et assez difficile : le mésentère de l'iléon est implanté tout à fait à droite du rachis ; le mésocôlon pelvien est implanté à plus de 5 centimètres à gauche de ce rachis ; aussi, une fois mon surjet terminé, je m'aperçois qu'il reste dans la profondeur un orifice admettant le pouce. Un second surjet plus profond, dont certains points sont faufilés sous le péritoine de la fosse iliaque, ferme définitivement cet orifice; l'aiguille courbe travaille à grande profondeur.

« Alors j'établis l'entéro-anastomose : l'incision intestinale a environ 6 centimètres de longueur; sur l'iléon, j'ai laissé un segment terminal, plein, d'environ 3 centimètres, correspondant à la portion invaginée.

Surjet muqueux au catgut 00; surjet séreux à la soie 00. Les parois intestinales sont bonnes, non friables.

« Je suis frappé par la pâleur et l'aspect lavé, lisse, de la muqueuse du côlon pelvien.

« L'abouchement terminé, je m'aperçois que l'index peut encore passer sous l'iléon; trois points de catgut achèvent de fixer le mésentère iléal au méso-côlon pelvien à ce niveau. Je m'assure par-dessus et par-dessous de l'accolement parfait des mésentères. Je place un drain n° 30 devant l'anastomose, un autre derrière. Sutures.

« Les suites de l'opération sont des plus simples. Dès le 3e jour, la malade rend des gaz. Le 5e jour, trois selles spontanées, en diarrhée. Émission de gaz très abondante. Les 6e, 7e, 8e jour, la diarrhée persiste, diminue, puis reprend le 11e jour. Le 12e jour, j'enlève mes deux drains : il s'écoule quelques gouttes de sérosité louche; l'orifice se ferme en une huitaine de jours. A partir du 13e jour, une seule garde-robe par jour, presque normale. La malade se lève le 20e jour et sort quelques jours après.

« Depuis le jour de son opération, les crises douloureuses n'ont plus reparu. La malade renaît à la vie normale. Son poids augmente régulièrement : de 43 kilogrammes, il s'élève, le 28 janvier, à 45 kilogrammes; le 20 février, à 47 kilogrammes; le 12 mars, à 47 kil. 500.

« Je l'ai revue le 17 mars. Elle ne souffre plus et travaille. Elle

est radieuse. Pourtant, dans la fosse iliaque droite, on perçoit, à la palpation, une masse dure, arrondie, du volume d'une noix, très sensible à la pression, douloureuse quand on la palpe profondément, que je crois être le moignon de l'iléon et le cæcum rétracté. Je pense que cette dernière manifestation, d'une affection vieille de vingt et un ans, diminuera peu à peu et disparaîtra à la longue. »

Voilà, certes, un beau succès qui mérite d'être enregistré dans nos Bulletins. Je voudrais seulement faire remarquer qu'il s'agissait là d'une colite muco-membraneuse et, dans les travaux que j'ai pu lire sur ce sujet, j'ai vu qu'on mêlait dans les statistiques les colites ulcéreuses, les colites chroniques et les colites à pseudo-membranes. Et puis, dans chacune de ces classes de colites, il y a encore des distinctions à faire.

En particulier, dans les observations de « colite ulcéreuse », il y a nombre de colites tuberculeuses. « On ne trouve guère dans les côlons, dit Letulle, que deux sortes de lésions bien connues : la dysenterie chronique et la colite tuberculeuse. » Il est clair que la colite muco-membraneuse doit être séparée des colites ulcéreuses. On trouve cette distinction bien établie dans la thèse de Labey (Paris, 1902). Dans le cas particulier de M. Ombrédanne, le fait capital est que l'anse sigmoïde et le rectum étaient sains : les lésions étaient cantonnées dans le cæcum et les côlons, et cela pouvait se diagnostiquer en clinique par l'inégale répartition de la douleur provoquée par la palpation. L'exclusion de toute la partie sus-sigmoïdienne du gros intestin était donc très indiquée, mais je pense qu'on ne saurait généraliser cette pratique, car, le plus souvent, l'anse sigmoïde et même le rectum sont pris. Et alors, l'exclusion cæco-colique, avec anastomose iléo-sigmoïdienne ou iléo-rectale, est évidemment insuffisante. Dans le *Centralblatt f. Chir.*, de 1901, n° 30, on trouve une observation de Lympius tout à fait analogue à celle de M. Ombrédanne (sauf pour la technique de l'anastomose qui a été faite avec le bouton de Murphy). La guérison a été aussi parfaite. Dans le *Mitteilungen aus den Grenzgebieten der medizin und Chirurgie*, de 1903 (p. 372), on trouve sur ce sujet un intéressant mémoire de Nehrkorn où il est relaté dix cas d'iléo-sigmoïdostomie avec ou sans exclusion, et il compte un mort et neuf guérisons.

Jusqu'à 1902 (*Thèse* de Labey), c'est à l'anastomose simple qu'on avait eu recours, et M. Labey citait huit entéro-anastomoses pour deux exclusions, dont celle de Lympius citée plus haut.

Après examen des observations et après le beau succès de M. Ombrédanne, je me rallie complètement à sa manière de faire, et, pour moi, le traitement chirurgical de choix dans les cas

graves de colite muco-membraneuse, c'est l'exclusion des côlons avec anastomose iléo-sigmoïdienne.

Dans le mémoire de Nehrkorn, on trouve la relation de trois iléostomies qui ont donné une mort, une guérison et une amélioration. Je crois que cette opération est jugée et ne saurait être recommandée. On y trouve aussi dix observations de colostomies à gauche avec sept guérisons et un échec complet, et enfin treize typhlostomies avec deux morts, cinq guérisons, une amélioration et trois échecs.

Toutes ces méthodes doivent céder devant celle dont a usé avec succès M. Ombrédanne. Il y a pourtant un procédé fort élégant que je désire mettre en relief : c'est la fistulisation du cæcum et de l'appendice.

La fistulisation de l'appendice préconisée par Baker Gibson et dont M. Segond nous a parlé ici même a donné des succès inespérés. Dans un mémoire de l'*American Journal of Surgery* (juin 1905), Tuttle cite dix-sept guérisons, après des lavages topiques par la fistule appendiculaire. Il me semble que ce procédé n'est pas assez vulgarisé en France, et il doit entrer en parallèle avec l'exclusion colique suivie d'anastomose iléo-sigmoïdienne, d'autant plus qu'il s'adresse aussi bien aux colites qui ont atteint le gros intestin en totalité jusqu'au rectum. Dans le mémoire de Nehrkorn, on a sept observations de fistulisation du cæcum ou de l'appendice avec six guérisons. Je conclus donc que, de tous les traitements chirurgicaux préconisés contre les cas graves de colite muco-membraneuse, il ne faut retenir que la fistulisation appendiculaire de Baker Gibson qui s'applique à tous les cas, et l'exclusion des côlons avec anastomose iléo-sigmoïdienne telle qu'elle a été exécutée par M. Ombrédanne, et qui concerne les colites sans retentissement sur l'S iliaque. Dans un article des *Archives provinciales de Chirurgie*, de 1905 (p. 669), MM Pauchet et Prieux ont montré tout ce qu'on peut attendre du traitement chirurgical dans les formes rebelles de cette terrible affection. Il est bon de savoir quelle est la technique de choix pour cette intervention. L'anastomose simple de l'iléon avec l'anse sigmoïde que recommande M. Labey dans sa thèse est insuffisante : elle doit céder le pas à l'anastomose avec exclusion unilatérale. Et, pour terminer, je fais remarquer que M. Ombrédanne s'est attaché avec un soin extrême à obturer minutieusement l'orifice rétro-intestinal qui résulte de l'accolement des deux anses anastomosées. Il suffit de lire la relation de son opération pour voir l'importance qu'il attache à cette pratique. On ne saurait trop, en effet, insister sur ce point. Dans une observation envoyée à M. Labey par Giordano, la mort survint par étranglement d'une anse intestinale dans cet

orifice après une iléo-sigmoïdostomie. Et M. Ombrédanne, en suturant soigneusement les mésos des deux anses anastomosées et en les accolant au péritoine pariétal, a suivi les préceptes que MM. Pierre Duval et Labey, après expérimentation sur des chiens, ont pu formuler avec raison (*Thèse* de Labey, Paris, 1902).

Pour me résumer, je dirai : 1° pour l'entérite muco-membraneuse vraie (à l'exclusion des colites ulcéreuses), il ne faut intervenir chirurgicalement que dans des cas particulièrement graves (comme celui de M. Ombrédanne) ; 2° pratiquer la fistulisation de l'appendice, si tout le gros intestin est pris ; 3° faire non pas une entéro-anastomose simple, mais une exclusion unilatérale du cæcum et des côlons, quand l'anse sigmoïde et le rectum sont sains.

Je vous propose, Messieurs, d'adresser des remerciements à M. Ombrédanne pour son intéressante observation, qui lui constitue un titre de plus pour la prochaine place de membre de la Société de Chirurgie.

M. Tuffier. — Je voudrais faire remarquer deux faits à mon collègue Guinard. L'appendicostomie avec lavage pratiquée contre une entérite muco-membraneuse, ne me paraît pas une manœuvre très avantageuse, car je ne vois pas la différence entre un lavage du gros intestin fait par le rectum ou un lavage fait par le cæcum. C'est un lavement à rebours. Quant à l'exclusion *unilatérale* qu'il nous figure, elle ne prouve absolument pas que les matières de l'intestin grêle suturé à l'anse sigmoïde ne remontent pas dans le côlon descendant et libre.

M. Guinard. — Je trouve au contraire une très grande différence entre un lavage qui va du cæcum à l'anus, c'est-à-dire dans le sens du péristaltisme physiologique, et un lavement ordinaire : c'est ce dernier qui va « à rebours » et qui refoule vers le cæcum les sécrétions pathologiques. Et puis, est-on bien sûr avec un lavement ordinaire que le liquide pénètre jusqu'au cæcum, alors que le muscle intestinal est contracturé et comme tétanisé ? Enfin ce qui me paraît péremptoire, malgré toutes les théories, c'est que les malades guérissent par la fistulisation appendiculaire alors que les lavements ordinaires sont inefficaces.

M. Tuffier. — Je transforme mon interpellation théorique en interpellation pratique : l'opération pratiquée contre une *entéro-colite pseudo-membraneuse* ne serait justifiée que par des accidents terriblement graves. Cette femme était, comme toutes ses congé-

nères atteintes de la même maladie, une névropathe à abdomen dolent et friande d'opérations, car elle en avait déjà subi trois, si je ne me trompe. J'ai vu beaucoup de ces malades, je crois qu'il faut bien les examiner et n'y guère toucher.

Présentations de malades.

Kyste hydatique du foie.

M. WALTHER. — Le malade que je vous présente est entré dans mon service, à la Pitié, le 7 novembre dernier. Il était depuis le 25 août dans le service de mon collègue et ami M. Dalché, qui voulut bien me le montrer et me le confier.

Il avait un foie énorme et le diagnostic était resté très hésitant. M. Chauffard, qui l'avait vu quelque temps avant son entrée à la Pitié, avait pensé à un kyste hydatique, à cause d'une légère éosinophilie. M. Dalché pensait à un sarcome. Notre collègue M. Gosset, qui me remplaçait dans mon service pendant les vacances, avait été appelé par M. Dalché à voir le malade et pensait aussi à un sarcome; en tout cas, il recula devant l'intervention.

Lorsque je fis l'examen au mois de novembre, j'écartai l'idée de sarcome à cause de la durée de la maladie qui remontait à sept mois, de la conservation de l'état général, des résultats de l'examen du sang qui était normal, sauf un léger degré d'éosinophilie. Les urines ne contenaient ni sels biliaires, ni pigments biliaires.

Voici l'examen du sang, que je dois à l'obligeance de M. Joltrain, interne en médecine à la Pitié :

Examen de sang pratiqué le 17 janvier 1908.

Globules rouges.	4.748.000
Globules blancs.	6.800
Polynucléaires	60
Mononucléaires.	16
Lymphocytes	20
Eosinophiles	4
H = 90	

Donc, sang normal avec légère éosinophilie.

Malgré l'absence d'antécédents spécifiques scrupuleusement recherchés, je fis faire un traitement mixte : iodure à l'intérieur et frictions d'onguent napolitain.

Dès le lendemain du début du traitement, l'amélioration fut frappante. La dyspnée très pénible diminua, le malade éprouva un soulagement qui s'accentua encore les jours suivants, si bien que je crus avoir affaire à une hépatite spécifique. Le volume de la tumeur diminua de 2 centimètres en hauteur (25 centimètres au lieu de 27) et surtout en largeur.

Cependant, au bout d'un certain temps, la diminution de volume s'arrêta et la tumeur plus saillante en avant, au-dessous du rebord costal, devint plus tendue, plus arrondie, et offrit tous les caractères d'un kyste hydatique.

Je fis l'opération le 17 janvier et trouvai un gros kyste uniloculaire, sans vésicules filles, contenant plus de six litres de liquide clair. Après avoir enlevé la membrane interne, je fis la suture de l'incision du kyste sans capitonnage.

La guérison fut régulière, sans incident.

J'ai cru intéressant de vous présenter ce malade à cause de la difficulté particulière du diagnostic, de la valeur de l'éosinophilie et du résultat passager, mais bien net, que nous avait donné le traitement spécifique.

Présentations de pièces.

Obstruction intestinale par calcul biliaire.

M. E. Potherat. — Je vous présente un calcul que j'ai retiré de l'intestin d'une femme de soixante-dix ans, amenée à l'hôpital de Bon-Secours au mois de décembre dernier. Cette malade nous avait été amenée parce qu'elle n'émettait plus depuis quelques jours ni matières fécales, ni gaz. Le ventre n'était ni ballonné, ni douloureux, le pouls était satisfaisant, il n'y avait pas de vomissements. Observée pendant deux jours, la malade paraissait devoir se rétablir sans intervention ; elle avait rendu un peu de matières fécales et des gaz malodorants.

Mais le troisième jour au matin, elle eut un vomissement fécaloïde ; l'obstruction était donc certaine. Je me mis en devoir de l'opérer. Mais fidèle à l'enseignement de mon maître Trélat, je m'efforçai de faire au préalable un diagnostic, au moins approxi-

matif. L'absence du ballonnement, la vacuité manifeste du gros intestin, l'apparition première des douleurs autour et au-dessus de l'ombilic, permettaient aisément de localiser l'obstacle sur l'intestin grêle. Mais en pratiquant un palper méthodique, je sentis très nettement sur la ligne médiane, un peu au-dessus du pubis une petite masse dure, analogue à celle que donnerait un néoplasme intestinal localisé. J'éliminai toutefois l'idée d'une tumeur organique pour deux raisons : d'abord ces tumeurs sont assez rares sur l'intestin grêle ; en second lieu, la malade n'avait présenté aucune manifestation pathologique jusqu'à l'apparition des signes d'obstruction. Je fus ainsi amené à porter le diagnostic au moins probable de calcul biliaire.

Je fis une laparotomie médiane, toute petite, au niveau même de la tumeur que j'avais sentie ; j'arrivai de suite sur cette tumeur ; elle était dans une anse grêle que j'amenai au dehors : les parois de cette anse intestinale étaient manifestement saines, mais tendues, et amincies par distension due à la masse contenue dans la cavité intestinale et dont la couleur noirâtre se traduisait à travers la paroi de l'intestin. Aucune lésion circonvoisine, soit du mésentère, soit du péritoine, ou des anses voisines. D'un côté de la tumeur, l'intestin était distendu, modérément d'ailleurs, par des gaz ; de l'autre côté, le conduit était vide, rétracté : je me trouvais donc bien en présence de l'obstacle au cours des matières et des gaz ; et cet obstacle était un corps dur, ovoïde, indépendant des parois, un calcul en un mot. L'intervention devenait des plus simples ; je fis sur le bord opposé au mésentère une incision rectiligne de l'intestin, j'extirpai très facilement le calcul ; je fis ensuite une suture en deux plans des lèvres de l'incision et pus constater le passage des gaz de la portion distendue dans la partie rétractée. Je réduisis l'anse opérée et refermai complètement le ventre. Le tout avait duré très peu de temps, moins de temps qu'il ne m'en a fallu pour rédiger cette note.

La malade rendit peu après cette opération des gaz fétides et quelques matières ; les vomissements ne se reproduisirent plus ; néanmoins la pauvre vieille de soixante-dix ans ne put se relever, elle déclina peu à peu et s'éteignit sans souffrances le surlendemain de l'intervention.

Le calcul enlevé avait le volume et la forme d'un petit œuf de poule. L'examen qui en a été fait par mon interne en pharmacie M. Leuzey a montré qu'il était constitué par des sels biliaires, de la cholestérine et du carbonate de chaux. C'est donc bien un calcul biliaire.

Je ne vous dirai pas, bien entendu, comment ce calcul est arrivé dans l'intestin grêle, n'ayant aucun élément pour jalonner la

route suivie ; qu'il ait accompli une migration par les voies biliaires normales, ou qu'il ait pris une voie anormale, il s'est déplacé sans aucun retentissement, car, jusqu'aux accidents récents d'obstruction intestinale, cette femme de soixante-dix ans n'avait jamais été malade peu ou prou de toute sa vie, malgré huit grossesses normales.

Grossesse (extra cavité utérine) tubo-interstitielle. Inondation péritonéale. Mort.

M. Tuffier. — Les drames de la grossesse extra-utérine sont nombreux et bien connus, aussi je ne vous présente cette pièce et ces photographies en couleur que pour montrer une *localisation* que je n'ai vue que deux fois.

Vendredi dernier, une jeune femme de vingt-trois ans était chez son dentiste et, la tête longtemps renversée en arrière, eut en se relevant une syncope assez longue d'où elle sortit, accusant une douleur dans l'hypogastre. Des piqûres d'éther, puis une piqûre de morphine permirent de la ramener à un état suffisant pour le transport chez elle. Le lendemain samedi, à onze heures, son médecin me demandait et je trouvai une femme mourante, sans connaissance et ayant tous les signes d'une hémorragie interne; le ventre était submat à la partie inférieure gauche, le toucher vaginal négatif. Utérus normal de forme, de volume, de consistance, les culs-de-sac libres. La laparotomie faite une heure après me fit constater une inondation sanguine énorme du péritoine; allant de suite aux annexes, j'amenai *les deux trompes et les deux ovaires absolument intacts*. Mais l'utérus soulevé au niveau du champ opératoire me fit voir une rupture à l'angle utéro-tubaire gauche. Je l'enlevai en quelques minutes, je vous le présente. Il existe une nidation localisée exactement à l'angle tubo-utérin avec une rupture comprenant seulement la surface péritonéale et le parenchyme utérin et remplie d'un caillot. A la coupe, cavité utérine doublée d'une caduque, orifice interne de la trompe fermé, paroi utérine intacte, cavité de grossesse située exactement dans le tiers externe du trajet interstitiel de la trompe. Ma malade ne succomba que trois heures après l'opération.

C'est ma seconde observation de grossesse tubo-interstitielle; j'ai opéré chez la femme d'un confrère, une grossesse de siège intersticiel étant au second mois, la malade a guéri très simplement.

Cancer du gros intestin.

M. MICHAUX. — Je présente à la Société de Chirurgie un cancer du gros intestin que j'ai extirpé hier. La malade entrée dans mon service il y a trois mois pour des accidents d'occlusion intestinale avait subi au préalable un anus contre nature sur le cæcum.

Ce qui est intéressant dans cette observation, c'est le siège de la tumeur sur l'angle gauche du côlon et la libération qui s'est effectuée sans trop de difficultés par une incision en ⊢ à hanche verticale sur le bord externe du grand droit de l'abdomen.

J'ai pratiqué l'extirpation de la tumeur et fait un abouchement termino-latéral en raison de la différence du calibre des deux bouts de l'intestin.

L'opération s'est accomplie dans de très bonnes conditions et ce matin l'état de ma malade était satisfaisant.

Des erreurs de la radiographie dans le diagnostic des calculs de l'uretère.

M. ROCHARD présente la radiographie d'une malade dont voici l'observation :

Malade radiographiée pour arthrite sèche de la hanche gauche. Ombre linéaire suivant le détroit supérieur gauche, attribuée à un calcul de l'uretère. Erreur d'interprétation, dénoncée par le cathétérisme de l'uretère. Athérome de l'artère iliaque externe.

Mme D..., soixante-sept ans, entrée salle Denonvilliers, le 9 novembre 1907, sortie le 18 janvier.

Rien n'est à noter dans les antécédents héréditaires : Le père est mort à cinquante-six ans de congestion pulmonaire, la mère à soixante-six ans de bronchite chronique, une sœur à trente-huit ans (suite de couches), une autre sœur à dix-neuf ans de fièvre typhoïde, trois frères et sœurs en bas âge. De sa famille il ne reste qu'un frère bien portant.

Egalement rien n'attire l'attention dans les antécédents personnels. Elle est réglée à quatorze ans, mariée à dix-neuf ans : de ce mariage un enfant mort à un mois, après des accès convulsifs. La ménopause survient à quarante-cinq ans sans que la santé en soit altérée.

Il y a cinq ans, à la suite d'un effort, elle ressent des douleurs vives au niveau de la hanche gauche, douleurs qui, momentanément atté-

nuées, vont progressivement reparaître à l'occasion d'une fatigue, du froid, devenir continues avec des exacerbations, douleurs qui, s'accompagnant depuis trois ans de claudication, ont fait de la malade une véritable infirme, d'après sa propre expression.

Examen du 15 novembre 1907. — Que sont ces douleurs pour lesquelles la malade entre à l'hôpital ?

Ce sont des douleurs vagues sur le pourtour de l'articulation de la hanche gauche, douleurs constantes, térébrantes, douleurs lancinantes principalement le long du sciatique ; l'émergence de ce nerf au niveau de l'échancrure sciatique est, du reste, particulièrement douloureuse ; il en est de même des points fessiers (l'examen nous prouvera que l'inflammation du nerf a son point de départ dans l'inflammation de l'article).

Ces douleurs s'accentuent par la marche, les pressions, les mouvements imprimés à l'articulation : ceux-ci se font du reste aisément, sauf la flexion et l'abduction qui sont un peu limitées. Ces mouvements s'accompagnent de craquements perçus et par l'oreille et par la main appliquée sur l'articulation.

Le membre inférieur gauche est notablement raccourci, cela tenant d'une part à la mauvaise position du bassin relevé du côté malade, d'autre part à l'usure du rebord cotyloïdien (le grand trochanter se trouvant légèrement élevé au-dessus de la ligne de Nélaton-Rose, et plus saillant que du côté opposé). Ces déformations ont naturellement entraîné un peu de scoliose et d'ensellure lombaire.

La marche s'accompagne d'une claudication très prononcée.

Le membre inférieur gauche est atrophié, en particulier les régions fessière et de la cuisse.

En somme, c'est bien le type de l'arthrite sèche de la hanche des vieillards (Morbus coccæ senilis), avec ses mouvements étendus, ses craquements et ses douleurs.

Les bruits aortiques sont rudes, le pouls radial dur.

La signature du rhumatisme chronique se trouve dans la déformation symétrique des deux index, caractérisée par la flexion de la phalangette sur la phalangine.

Notre diagnostic est confirmé par l'épreuve radiographique, qui nous montre une déviation du bassin, et une ascension légère du grand trochanter. *Mais M. Infroit a été frappé par un détail qu'il tient à nous signaler*, **détail qui fait tout l'intérêt de cette observation** :

C'est une ombre linéaire suivant le détroit supérieur gauche et qui pourrait être attribuée à un calcul de l'uretère (par analogie avec d'autres interprétations radiographiques confirmées par l'extraction d'un calcul).

Le toucher vaginal, combiné au palper abdominal, ne décèle rien.

Le cathétérisme de l'uretère gauche est pratiqué par M. Luys, qui ne constate aucun obstacle. L'uretère gauche donne normalement.

A quoi donc attribuer cette ombre?

Certainement pas à un ostéophyte. C'est alors que *M. Infroit, ayant remarqué que, chez les artério-scléreux, les artères (et en particulier celles*

de l'avant-bras) pouvaient faire obstacle au passage des rayons, eut l'obligeance de radiographier les membres supérieurs de notre malade. Sur cette radiographie, l'artère cubitale est parfaitement marquée. La preuve était faite. Cette ombre suivant le détroit supérieur était due à une artère athéromateuse, l'artère iliaque externe.

Par contre, voici une autre observation due à M. Luys, dans laquelle l'erreur a été contraire.

Si la radiographie fait, nous dit M. Luys, parfois voir sur des clichés des calculs urétéraux qui ne sont pas, comme dans l'observation de M. Rochard, il existe aussi un certain nombre de faits dans lesquels les rayons de Roentgen n'enregistrent pas sur la plaque photographique des calculs urétéraux qui existent. Voici une observation de ce genre :

M. V..., âgé de trente-neuf ans, a eu depuis l'âge de trente ans de nombreuses crises de coliques néphrétiques tantôt du côté droit, tantôt du côté gauche et presque toujours suivies de l'émission de calculs. Le 29 novembre 1907, il vient me trouver, se plaignant de souffrir de son rein gauche; tout récemment il a eu une crise douloureuse ayant duré sept à huit heures, mais ne s'étant pas terminée par l'émission de graviers. Comme l'exploration de l'uretère gauche me paraissait indiquée, je lui fis, avec mon cystoscope à vision directe, le cathétérisme de l'uretère gauche. L'introduction de la sonde urétérale fut particulièrement difficile, car l'orifice de l'uretère était caché au milieu d'une boule d'œdème, et ce ne fut qu'à la faveur d'une éjaculation urétérale que je pus introduire une sonde urétérale n° 7 qui pénétra ensuite jusqu'au bassinet. La mesure de la capacité du bassinet montra que le bassinet était nettement dilaté et mesurait environ 30 à 40 grammes. Après un lavage soigné du bassinet à l'eau boriquée et au nitrate d'argent, je retirai lentement la sonde urétérale, et à ce moment je pus très nettement percevoir la sensation d'un frottement dur, d'un râpement sur la sonde urétérale. M. Pappa, interne des hôpitaux, qui se trouvait présent à cette exploration, perçut également nettement la même sensation. Le diagnostic de calcul de l'uretère gauche paraissait donc bien probable. Le malade fut alors envoyé à la radiographie, qui fut effectuée dans les meilleures conditions par M. Aubourg. Le 4 décembre 1907, M. Aubourg me faisait savoir qu'il n'y avait pas trace de calculs dans l'uretère gauche, et, comme signe de certitude que la radiographie avait été bien faite, il me signalait que sur son cliché on pouvait voir parfaitement la présence du psoas. Le 8 décembre 1907, c'est-à-dire quatre jours après, le malade, après une crise horriblement douloureuse, rendait deux calculs de la grosseur de deux haricots qui sont présentés en même temps que cette observation. Je revis le malade le 13 décembre suivant, et, afin de me rendre compte si l'uretère gauche était libre, je pratiquai de nouveau le cathétérisme de

l'uretère gauche, avec mon cystoscope à vision directe, et cette fois, je pus très facilement pénétrer dans l'orifice urétéral et pousser la sonde jusqu'au bassinet. En retirant la sonde, je ne pus absolument pas percevoir la moindre sensation de frottement sur la sonde. Afin de tâcher de trouver la cause de l'erreur manifeste de la radiographie dans ce cas, je portai les calculs rendus par le malade au Dr Aubourg, et nous les examinâmes ensemble à l'écran radioscopique; tous deux marquaient parfaitement leur ombre sur l'écran. Ce n'est donc pas à leur composition qu'il faut rattacher la cause de l'erreur de la radiographie.

Le Secrétaire annuel,

RICARD.

Paris. — L. MARETHEUX, imprimeur, 1, rue Cassette.

SÉANCE DU 19 FÉVRIER 1908

Présidence de M. Nélaton.

Procès-verbal.

La rédaction du procès-verbal de la précédente séance est mise aux voix et adoptée.

Correspondance.

La correspondance comprend :

1°. — Les journaux et publications périodiques de la dernière semaine.

2°. — L'envoi d'un ouvrage de clinique chirurgicale, par M. le Dr Cranwell (de Buenos-Ayres), membre correspondant.

3°. — Une note de M. le Dr de Mooy, médecin principal de l'armée hollandaise, sur un *cadre porte-malade pour le service de campagne*.

A l'occasion du procès-verbal.

Concrétion du petit bassin simulant un calcul de l'uretère. Radiographie.

M. Lucien Picqué. — La radiographie donne dans la recherche des corps étrangers une précision vraiment mathématique, et, néanmoins, il est des renseignements qu'elle ne peut fournir et qu'il ne faut pas lui demander.

La radiographie que je vous présente est intéressante à cet égard et vient à l'appui de celle de notre collègue Rochard.

Il s'agit d'une malade qui avait présenté une série de crises de coliques néphrétiques. La division des urines et leur examen chimique n'avait rien donné de spécial. Je pratiquai une néphrectomie exploratrice qui ne donna aucun résultat. Cette malade revint quelques mois après, avec les mêmes souffrances. Sur ma demande, M. Contremoulins voulut bien me remettre l'épreuve suivante, qui démontre de chaque côté l'existence de concrétions que je plaçai dans l'uretère. Je pratiquai dès lors à droite et à

gauche l'opération d'Israël, de façon à aborder l'uretère dans sa portion pelvienne. Je fis la première à l'hôpital Bichat et la deuxième à Lariboisière. Or, l'intervention me démontra que, des deux côtés, les calculs étaient en dehors de l'uretère.

Il est évident que si j'avais à l'aide de la clinique contrôlé les renseignements fournis par l'épreuve radiographique, je ne serais pas intervenu. Mais, chose curieuse, depuis l'opération, les crises ont complètement disparu.

Cholécystite calculeuse. Processus scléreux intra-hépatique. Résection du parenchyme hépatique.

M. Lucien Picqué. — Les cas de résection du foie qui vous ont été communiqués par plusieurs de nos collègues m'ont engagé à vous présenter un cas où j'ai été amené à agir de la même façon, mais dans des circonstances un peu différentes.

Mme Amélie L..., trente-neuf ans, m'est envoyée par le Dr M. Choquet, le 14 janvier 1908, dans mon service de l'hôpital Lariboisière.

Cette malade a présenté une série de crises manifestes de lithiase biliaire et, récemment, tous les signes d'une obstruction du canal cholédoque qui a spontanément disparu.

A l'examen, on constate l'existence d'une tuméfaction douloureuse au niveau de la vésicule biliaire.

Je me décidai alors à une intervention.

Je pratiquai la longue incision latérale à laquelle j'ai recours habituellement de préférence à l'incision de Kehr. Je découvris alors une vésicule biliaire rétractée, à parois épaisses, et contenant dans sa cavité une quantité considérable de calculs.

Son extrémité libre forme une masse arrondie très dure, et présente avec le foie une union tellement intime qu'on pouvait facilement croire à l'envahissement du tissu hépatique par une néoplasie secondaire. Adhérences épiploïques très étendues à ce niveau.

Je pratiquai dès lors la résection du parenchyme hépatique.

Le segment triangulaire enlevé présente à peu près les dimensions de celui que M. Michaux vous a présenté, 5 à 6 centimètres à sa base, et 7 à 8 centimètres de hauteur.

Quelques vaisseaux hépatiques saignent assez abondamment sur la tranche. Hémostase provisoire à l'aide de compresses. La tumeur ne tient plus au foie que par la vésicule. Je procède alors à sa dissection et je place un fil de soie au niveau du canal cystique.

Il résulte, de cette résection, un large hiatus, formé en plein tissu hépatique. Pas plus que mon collègue Michaux, je n'eus recours aux procédés compliqués de suture qui ont été décrits. Je passe simplement trois fils de suture en U à travers le foie et je les serre peu pour éviter de couper le tissu hépatique.

La simple juxtaposition des tranches du tissu hépatique m'a suffi dans ce cas. Je crois donc que le procédé de suture préalable qu'a suivi Faure n'est pas indispensable, au moins dans tous les cas.

Je n'ai pas non plus cru devoir fixer, ainsi que le recommande Faure, la tranche hépatique dans l'épaisseur de la paroi abdominale, dans le but de parer aux dangers d'hémorragie. Je me contentai d'un tamponnement hémostatique fait avec de la gaze et qui fut retiré le quatrième jour.

Les suites opératoires ont été absolument apyrétiques. La malade a guéri facilement.

L'examen de la pièce a démontré qu'il ne s'agissait pas d'un néoplasme : la vésicule est simplement le siège d'un épaississement très notable.

M. Guinard. — Dans notre dernière séance, à propos d'un rapport que je vous ai fait sur une observation de M. Ombrédanne ayant trait à la cure chirurgicale des colonévroses graves, quelques-uns d'entre vous ont émis des doutes sur la persistance de la cure en pareil cas. Je tiens à dire que la malade de M. Ombrédanne qu'il a opérée en 1905 (il y a plus de deux ans) est dans un état aussi satisfaisant que possible. M. Ombrédanne va nous la présenter à la fin de cette séance, et vous verrez que la cure se maintient; le poids de l'opérée a augmenté de 12 kilogrammes.

Des opérations pour cancers de la vésicule biliaire.

M. Quénu. — J'ai demandé la parole non pour apporter des faits personnels d'extirpations de vésicules biliaires cancéreuses, mais pour discuter, d'après les observations publiées, la valeur thérapeutique de ces extirpations.

J'ai observé personnellement quatre exemples de cancers de la vésicule biliaire, dont un secondaire à un cancer du pylore ; dans aucun il ne m'a été permis de par l'extension des lésions de tenter l'exérèse, et j'ai dû me borner à une laparotomie exploratrice.

La dernière malade que j'ai opérée, âgée de quarante-cinq ans environ, présentait de l'ictère depuis deux mois. Cet ictère avai été précédé de douleurs plutôt continues, avec exacerbation, mais

sans crises de coliques hépatiques bien caractérisées. On ne sentait aucune tumeur par la palpation.

L'opération eut lieu il y a environ deux mois en présence du Dr Durand-Fardel. Je me fis un large jour avec l'incision de Kehr, mais je ne pus découvrir d'emblée la vésicule à cause des adhérences intimes qui unissaient le côlon au bord antérieur du foie. Comme aucune évidence de cancer n'existait, je tâchai de me frayer un passage et j'excisai un tissu dur, squirrheux, au milieu duquel je trouvai une petite cavité remplie de liquide muqueux. L'exploration de l'hiatus de Winslow me fit, d'autre part, constater le long du cholédoque des ganglions indurés. Je drainai et refermai.

La portion de tissu excisé était composée d'épithéliome cylindrique.

Les suites opératoires furent normales et la cicatrisation obtenue complètement au bout de trois semaines.

Je puis ajouter à ces interventions celle d'une laparotomie exploratrice que je fis avec le diagnostic de cancer de la vésicule biliaire. Chez une malade cachectique adressée à l'hôpital par Chauffard, on sentait, à la palpation, dans la région vésiculaire, une tumeur arrondie et douloureuse.

L'ouverture nous montra qu'il s'agissait d'un cancer du foie limité de forme mamelonnée.

Avant de l'exciser, j'explorai les deux surfaces du foie, et bien m'en prit, car je découvris à distance de petits nodules de cancer.

En France, nous possédons peu d'observations de cholécystectomies pour cancers; cela tient vraisemblablement à ce que, d'une manière générale, les interventions sur l'appareil biliaire sont moins communes chez nous qu'en Allemagne et en Angleterre, et qu'en fait la grande majorité des cas opérés l'ont été avec le diagnostic d'empyème de la vésicule ou de lithiase et non avec celui de néoplasme.

Terrier et Auvray avaient réuni 34 cas d'extirpation de la vésicule pour cancer, dont 18 sans résection du foie et 16 avec résection du foie.

Quel a été le bénéfice apporté aux malades par l'opération dans ces 34 cas? Il faut l'avouer, il a été fort médiocre. Ce n'est pas que la mort immédiate ait été par trop fréquemment notée, la mortalité a été en effet de 8, soit 23 p. 100. Si ces risques immédiats étaient compensés par les chances d'une survie de quelque importance, il n'y aurait rien à dire, mais en retranchant les 8 morts des 34 cas, et encore 9 cas où les résultats éloignés ne sont pas mentionnés, nous obtenons 17 guérisons opératoires avec résultats éloignés mentionnés.

Or, sur ces 17 cas :

5 fois, la récidive et la mort sont survenues en moins de	2 mois et demi.
3 fois, au bout de	3 mois.
4 fois, au bout de	6 mois.
2 fois, au bout de	7 mois.
1 fois, au bout de	8 mois.

Dans un cas de Czerny, il n'y avait pas de récidive après sept mois, voilà tout ce qu'on sait.

Seul, le cas de Hochenegg, se détache des autres par la survie, qui se mesure non plus par mois mais par années. La récidive ne survint en effet que deux ans après et la mort trois ans après l'opération.

J'ai recherché si les observations postérieures à cette statistique, qui est de 1901, étaient ou non confirmatives du mauvais pronostic opératoire des tumeurs de la vésicule biliaire.

Voici d'abord les cas de nos collègues :

Michaux : opération le 15 juin, récidive fin novembre ; moins de cinq mois après l'opération.

Faure : opération le 3 octobre 1907, mort le 10 janvier ; soit, trois mois de survie.

Parmi les observations de Mayo-Robson, au nombre de 4, il en est une (obs. 369) dans laquelle les suites éloignées ne sont pas mentionnées (pas d'examen histologique non plus du reste).

Dans une deuxième observation (485), le chirurgien a pratiqué une cholécystectomie avec hépatectomie ; mort, quatre mois après.

Dans une troisième observation, l'hépatectomie a été encore ajoutée à la cholécystectomie ; opération en 1903 ; pas de suites éloignées, l'édition de Mayo-Robson étant d'ailleurs de 1904.

Dans une quatrième observation enfin, la masse néoplasique occupait la vésicule biliaire, le foie et le pylore et avait envahi la gaine du muscle droit.

On pratiqua :

Une excision du muscle droit,
Une cholécystectomie,
Une hépatectomie partielle,
Et une pylorectomie.

L'observation a été publiée le 13 avril 1901, dans le *British Medical*.

En 1903, le malade allait bien. Je dois dire que l'observation anatomique m'a paru un peu sobre de détails ; elle se borne à ceci : « L'examen microscopique a montré que la tumeur était un carcinome à cellules cylindriques ». Ces lésions étendues avec for-

mation d'un abcès dans le muscle droit ressemblaient tellement à celles qu'on peut observer dans certains ulcères peptiques du pylore, que, étant données, d'une part, l'étendue du mal et d'autre part la non-récidive après deux ans, on serait en droit d'exiger un examen microscopique détaillé qui manque dans l'observation.

Moynihan (*Brit. Med.*) a publié le 8 novembre 1902 le récit d'une opération dans laquelle il réséqua la vésicule cancéreuse et le cystique à sa jonction avec l'hépatique. Pas de suites éloignées.

Johnson (*Ann. of Surgery*, 1903), l'extirpation de toute une masse dans laquelle était englobée la vésicule biliaire; à l'examen, épaississement considérable des parois; tumeur maligne; petits calculs. Guérison opératoire.

Examen anatomique insuffisant.

Garland Sherill (*Ann. of Surgery*, 1906) publie deux observations de cancers de la vésicule, opérés par résection.

Première observation : mort opératoire par shock.

Deuxième observation : cholécystectomie avec hépatectomie; guérison opératoire.

Körte a pratiqué 8 fois la cholécystectomie pour cancer de la vésicule biliaire :

1. Cancer de la vésicule, cholécystectomie le 12 septembre; mort le 3 novembre; survie de moins de deux mois.

2. Lithiase et cancer de la vésicule, cholécystectomie; mort un an après, de métastase.

3. Lithiase et cancer de la vésicule et du foie, cholécystectomie, curettage des noyaux hépatiques; mort, trois mois plus tard.

4. Cancer avec empyème de la vésicule, ectomie; mort quelques semaines après.

5. Cancer avec empyème de la vésicule. Ectomie. Mort un mois après l'opération.

6. Lithiase et cancer de la vésicule, sténose du pylore. Cholécystectomie et gastro-entérostomie postérieure. Mort un mois après.

7. Lithiase et cancer de la vésicule, empyème de la vésicule, cholécystectomie le 31 mai 1899. Revue en 1904, sans récidive, soit quatre ans et demi après.

8. Lithiase et cancer de la vésicule, calcul du cholédoque, cholécystectomie. La tumeur était petite et pénétrait un peu dans le foie; on extirpa la vésicule et une couche suspecte de parenchyme hépatique. L'examen microscopique montra un épithélioma cylindrique des glandes de la vésicule.

La malade était en très bonne santé en 1903, deux ans et deux mois après l'opération.

Dans une observation de Worner (31e Congrès, Berlin, avril 1902),

on porte le diagnostic d'empyème de la vésicule, on enlève de la peau qui est infiltrée et la vésicule avec très peu de parenchyme hépatique.

L'opération datait de trois ans et la femme se portait toujours bien au moment de la publication. Il s'agissait d'une tumeur pédiculée de la vésicule biliaire et d'une autre petite tumeur sensible dans le cystique. Examen microscopique : adéno-carcinome.

Enfin trois cas de Friedheim (*Beiträge für klin. Chir.*, Bd XLIV, p. 188).

Dans un premier, on extirpe la vésicule sans tissu hépatique ; la vésicule renfermait des papillomes dégénérés en cancer, ceci en 1898.

Deux ans après, la malade est opérée pour un cancer du sein. Deux ans après, soit quatre ans après l'opération hépatique, récidive dans le creux de l'aisselle.

Mort à la fin de 1902, soit quatre ans de survie.

Deuxième cas. — Lithiasique présentant de l'ictère. Le 20 mars 1901, extirpation de la vésicule ; diagnostic anatomopathologique : adénocarcinome de la vésicule biliaire.

Malade revue le 13 juin 1904 en excellent état de santé, soit trois ans après.

Troisième cas. — Extirpation de la vésicule et hépatectomie ; la malade vivait un an après, mais avec des métastases dans le foie.

Dans une observation de Lyangren (*Nordesk. tidsk f. thev.*, en suédois), et anal. dans le *Centralbl.* de 1903, II, p. 1198, il s'agit d'une vieille lithiasique qui, à un moment donné, présente des accidents de cholécystite. On extirpe la vésicule non ouverte avec un peu de tissu hépatique. Le parenchyme hépatique attenant à la vésicule renfermait un noyau carcinomateux gros comme une noix.

Pas de récidive après huit mois.

En résumé, j'ai recueilli depuis la publication de l'ouvrage de Terrier et Auvray 21 observations nouvelles de cholécystectomies pour cancers, ce qui, avec les deux de nos collègues Faure et Michaud, fait 23 cas.

Ces 23 opérations n'ont donné qu'une mort par shock opératoire (cas de Garland) ; la plupart ont été complexes et ont nécessité l'extirpation de la zone hépatique contiguë ; quelques-unes ont été plus compliquées encore, puisqu'on a dû ajouter à l'ectomie du foie et de la vésicule soit une pylorectomie, soit une gastro-entérostomie postérieure.

Un mort sur 23, cela fait une mortalité de moins de 4, 5 p. 100 au lieu des 23 p. 100 de la statistique de Terrier.

Il est remarquable que, sur les 57 opérations ainsi réunies, la

mort n'a été attribuée dans aucun des cas à l'hémorragie ; syncope, septicémie, péritonite, shock : telles sont les raisons invoquées dans les 10 cas mortels.

Or, les pratiques d'hémostase ont été très différentes ; je pense donc, comme M. Faure, que les dangers de l'hémorragie ont été fort exagérés et que les sutures en U des tranches excisées, avec constriction modérée, suffisent dans la plupart des cas.

Cette bénignité opératoire relative contraste avec la gravité des opérations pour cancers des voies principales.

Au point de vue des suites éloignées, voici ce que l'analyse des 23 cas nous donne : il faut en retrancher 1 cas mortel et 5 dans lesquels les suites éloignées ne sont pas indiquées ; il reste 17 cas.

Dans le cas de Michaux, survie de.	5 mois.
Dans le cas de Faure, survie de.	3 mois.
Dans un cas de M. Robson, survie de	4 mois.
Dans six cas de Körte	quelques semaines.
	un mois.
	un mois.
	deux mois.
	trois mois.
	un an.
Dans un cas de Friedheim.	un an.

Il n'y avait pas de récidive :

Dans le cas de Lyungren.	après 8 mois.
Dans le cas de Wörner.	après 3 ans.
Dans un cas de Körte	après 2 ans et 2 mois.
Dans un autre cas de Körte	après 4 ans et demi.
Dans un cas de Friedheim	après 3 ans.

Dans un autre cas de Friedheim, la mort ne survint qu'après quatre ans, à la suite d'une récidive de tumeur du sein opérée une première fois deux ans après l'opération hépatique.

Enfin dans le quatrième cas de Mayo-Robson, l'opéré allait bien deux ans après l'intervention complexe qui avait englobé la vésicule du foie, le pylore et un segment du droit de l'abdomen : nous avons fait des réserves sur la nature de la lésion.

En n'en tenant pas compte, il nous reste, sur 57 opérations, 6 cas où la survie a été d'une réelle importance, et, sur ces 6 cas, 4 dans lesquels la récidive ne s'était pas montrée de deux ans et deux mois à quatre ans et demi après l'opération.

Ces derniers faits permettent peut-être d'en appeler de l'impression désespérante qui se dégageait des premières statistiques ; il est possible d'ailleurs que nombre de vésicules biliaires aient

été enlevées pour empyèmes, et qui avaient subi une dégénérescence néoplasique; il a dû se passer vraisemblablement pour la vésicule ce qui est arrivé pour les trompes de Fallope.

Körte a d'ailleurs appelé l'attention sur ce fait, que la plupart des vésicules épithéliomateuses enlevées avaient été prises pour des empyèmes. Il importerait donc de faire toujours examiner au microscope les vésicules biliaires que nous extirpons. Nous avons recherché dans l'analyse des observations si les plus longues survies avaient correspondu à une forme spéciale de néoplasme.

Dans le cas de Hochenegg, il est parlé d'une infiltration cancéreuse des parois vésiculaires.

Dans celui de Wörner, il est question d'adénocarcinome, mais, des deux petites tumeurs, l'une était pédiculée.

Dans une observation de Friedheim, où il y eut une survie de quatre ans, l'épithélioma affectait la forme papillaire.

Dans une deuxième, du même auteur, il est encore question d'un tissu végétant; pas de détails sur le troisième malade de Friedheim.

Dans une observation de Körte, l'examen porte : épithélioma cylindrique des glandes de la vésicule. Il semblerait d'après ces quelques faits que les formes papillaires présenteraient une malignité moindre, ce qui s'accorde assez bien avec ce que nous savons des épithéliomas végétants en général.

La conclusion à tirer de cette étude analytique que j'ai cru utile de vous présenter, c'est que, malgré les mauvais résultats, et j'entends les résultats tardifs des premières séries opératoires, nous ne sommes pas autorisés à nous laisser aller au découragement et à rejeter les tentatives de cure radicale des localisations épithéliales dans les voies biliaires accessoires.

Rapports.

Brèche cranienne restaurée par la prothèse métallique, par M. Rouvillois,

Rapport de M. H. MORESTIN.

M. Rouvillois, agrégé au Val-de-Grâce, nous a communiqué un fait des plus intéressants de prothèse cranienne.

S'inspirant des cas antérieurs de notre collègue Sebileau et avec l'assistance du même collaborateur, M. Delair, très habile dentiste, il a fermé à l'aide d'une plaque d'or la perte de substance consécutive à une trépanation entreprise quelques mois auparavant, à l'occasion d'un grave traumatisme céphalique, et quand il nous a

présenté son opéré au mois d'octobre dernier, nous avons tous pu constater que le résultat était très remarquablement beau.

M. Rouvillois ayant exposé en fort bons termes les circonstances dans lesquelles il a été amené à intervenir et la technique qu'il a suivie, il m'est agréable de vous lire tout d'abord l'histoire de son malade telle qu'il l'a rédigée :

M. de V..., officier de cavalerie, tombe le 28 octobre 1906, dans une course à Lyon et reçoit un coup de pied de cheval dans la région temporale droite. Transporté aussitôt à l'hôpital militaire Desgenettes, le médecin-chef, M. le médecin-principal Descour et moi, l'examinons deux heures environ après l'accident. Nous trouvons un vaste hématome de toute la région temporale avec une petite plaie superficielle. Le blessé ne présentait aucun symptôme moteur, sensitif ou psychique. Il en présentait si peu, qu'il désirait quitter l'hôpital immédiatement après avoir été pansé. Nous ne partageâmes pas cet optimisme et décidâmes d'intervenir sur-le-champ, afin d'explorer complètement le squelette sous-jacent à l'hématome temporal.

L'agrandissement de la plaie, sous forme d'une incision cruciale, nous fit découvrir une fracture avec vaste enfoncement de toute la région. Des fissures s'étendaient en étoile, au delà de la plaie opératoire. L'une d'elles, ascendante, put notamment être suivie jusqu'à la suture sagittale, d'où elle passait du côté opposé. M. Descour releva les fragments enfoncés, enleva les esquilles et fit l'hémostase et la désinfection complète du foyer de fracture. La dure-mère était intéressée, et une certaine quantité de substance cérébrale s'élimina au dehors.

Le malade supporta très bien cette intervention. Il resta apyrétique et ne présenta aucun signe de réaction cérébrale. Mais, comme il fallait s'y attendre, le cerveau fit hernie à travers la plaie dure-mérienne, et ne se réduisit que partiellement, après élimination d'un bloc de substance cérébrale dont on peut évaluer le volume à celui d'une noix. Cette complication retarda singulièrement la cicatrisation définitive, qui ne se produisit que le 15 janvier 1907. Quand celle-ci fut achevée, le malade présentait une hernie cérébrale, avec cicatrice adhérente et animée de battements.

M. de V... partit en convalescence et vint me voir, au Val-de-Grâce, à l'issue de celle-ci, au mois de mai dernier. Depuis l'intervention, il n'avait éprouvé aucun trouble, mais le cerveau faisait naturellement toujours hernie et battait hors de la boîte cranienne en faisant une saillie de 2 centimètres.

La cicatrice principale, légèrement oblique de haut en bas et d'arrière en avant, était adhérente au cerveau sur une largeur de 2 centimètres et demi et sur une longueur de 4 centimètres et demi. La brèche osseuse siégeait immédiatement au-dessus du pavillon de l'oreille, en pleine écaille temporale. Elle avait une forme ovalaire, à petite extrémité antéro-inférieure, et présentait dans son grand axe une longueur

de 5 centimètres, et dans son petit axe une longueur de 3 centimètres et demi. Dans ces conditions, malgré l'absence complète de toute réaction cérébrale, le cerveau n'en était pas moins dépourvu de toute protection, et était à la merci du moindre traumatisme. Il était difficile et même dangereux pour M. de V... de reprendre son service d'officier de cavalerie auquel il tenait par-dessus tout.

Nous envoyâmes ce malade, M. le professeur Sieur et moi, à M. Delair, qui nous engagea à intervenir et à obturer la perte de substance par une plaque métallique, analogue à celle qu'il avait posée au malade de M. Sebileau.

Si nous avions hésité à entreprendre cette intervention, le petit incident qui se produisit les jours suivants aurait achevé de vaincre nos hésitations.

Le lendemain matin du jour où M. Delair et nous, avions examiné notre blessé, celui-ci fut pris d'une crise épileptiforme, la première qu'il ait présentée depuis son accident. Cette crise était due, à n'en pas douter, aux traumatismes répétés qui avaient été nécessités la veille par l'examen de la région et par les mensurations précises de la brèche osseuse. C'était là une preuve que le cerveau, mal protégé par la cicatrice du cuir chevelu, réagissait au moindre choc ; c'était là une indication formelle pour tenter l'intervention, qui seule pouvait protéger efficacement le cerveau.

L'opération, telle que nous la concevions, devait consister :

1° A libérer et à réséquer la cicatrice adhérente au niveau de la hernie cérébrale. La nécessité de ce premier temps nous empêchait de penser à tailler le lambeau temporal classique, à charnière inférieure, qui aurait eu le grand avantage de s'appliquer sur la plaque, et de la cacher complètement, en reportant loin d'elle la ligne de suture;

2° A mettre à nu le champ de prothèse ;

3° A poser la plaque métallique ;

4° A réunir le cuir chevelu par-dessus l'appareil, en taillant au besoin un lambeau dans la région pariétale, en le faisant glisser de la quantité nécessaire pour obtenir une réunion parfaite et pour recouvrir complètement la plaque métallique.

Je pratiquai l'opération le 19 juillet 1907 avec mon maître, M. le professeur Sieur, qui voulut bien m'aider et me guider de ses conseils au cours de l'intervention.

Je circonscrivis la cicatrice dans une double incision courbe en forme d'ovale très allongé et en commençai la dissection. Celle-ci ne put être effectuée qu'avec une grande lenteur, car la cicatrice était mince, presque pelliculaire. En outre, je ne connaissais pas exactement l'état de la substance cérébrale sous-jacente qui devait être dépourvue de sa dure-mère, puisqu'à travers celle-ci le cerveau avait fait hernie pendant plusieurs semaines et avait laissé éliminer une partie de sa substance. Je sculptai dans le tissu cicatriciel en respectant une lame mince qui devait jouer le rôle de dure-mère.

La cicatrice étant disséquée et réséquée, il fallait, dans un second temps, mettre à nu le champ de la prothèse. Le périoste fut décollé

sur tout le pourtour de l'orifice osseux, la hernie fut libérée de ses adhérences fibreuses avec le squelette, de façon à rendre possible l'introduction de la plaque dans l'orifice sans qu'elle fît de saillie au-dessus du plan de la voûte cranienne. Ce temps fut, comme dans le cas de M. Sebileau, assez laborieux en raison des adhérences solides qu'avait contractées la partie herniée avec le squelette. L'hémorragie fut assez abondante, puisque nous nous trouvions dans le territoire de l'artère méningée moyenne, dont la principale branche ne put être pincée qu'avec beaucoup de difficulté.

Le champ de prothèse ayant été mis à nu, M. Delair fora lui-même, à 3 millimètres des bords de la brèche, les trous qui devaient recevoir les trois griffes de la plaque. Celle-ci fut un peu cintrée de façon à ne pas exercer une compression trop considérable sur le cerveau. Elle fut martelée et ajustée contre les bords de la brèche osseuse, de manière à se perdre insensiblement sur eux. Les griffes avaient été au préalable recourbées de telle façon que la plaque était au même niveau que la voûte cranienne. La hernie cérébrale était complètement réduite. Ainsi posée, la plaque était si bien fixée que M. Delair ne jugea pas utile de consolider les griffes avec les petits coins qu'il a préconisés et qu'il avait posés au malade de M. Sebileau.

Il ne restait plus, dans un quatrième temps, qu'à recouvrir la plaque.

La perte de substance déterminée par l'excision de la cicatrice était trop considérable pour que nous puissions songer à rapprocher les deux lèvres de la plaie même avec une suture forcée. Aussi, je taillai dans la région pariétale un lambeau rectangulaire, que je fis glisser en bas pour recouvrir la plaque. Des sutures furent soigneusement faites et, quand tout fut achevé, il ne restait plus, à la partie supérieure, du lambeau, qu'une perte de substance triangulaire, à sommet antérieur que j'abandonnai à la cicatrisation par bourgeonnement.

Les suites opératoires furent remarquablement simples. Les fils furent enlevés au huitième jour. La partie supérieure de la plaie qui avait été abandonnée au bourgeonnement était cicatrisée six semaines après.

Quelques semaines seulement après l'intervention, l'opéré de M. Rouvillois pouvait sans inconvénient se livrer à des marches prolongées et aux plus violents exercices. Il a repris actuellement son service avec le même entrain qu'autrefois. Il reste des heures à cheval, sans éprouver ni douleurs ni fatigue.

Jusqu'à présent la plaque métallique est tolérée, acceptée par l'organisme, et l'on peut espérer qu'elle restera en place définitivement.

Bien qu'il n'y eût chez ce malade aucun trouble cérébral, je pense que l'intervention était ici parfaitement indiquée. Il y avait une hernie cérébrale, une cicatrice mince, adhérente au cerveau ; dans ces conditions des accidents devaient tôt ou tard se développer, à plus forte raison étaient-ils à redouter pour ce sujet,

que son métier oblige même en temps de paix à une vie assez rude et notamment à de longues chevauchées au soleil le plus brûlant comme au froid le plus vif. Il fallait détruire la mauvaise cicatrice adhérente, libérer le cerveau, réduire la hernie.

Mais la question vaut d'être examinée à un point de vue plus général. Il me semble que l'occasion est opportune pour discuter les indications de la prothèse sous-cutanée dans les pertes de substance du crâne, et rechercher les procédés susceptibles de la réaliser d'une manière simple, pratique et efficace.

Depuis très longtemps, les chirurgiens se sont préoccupés de la réparation des brèches craniennes, et l'on a proposé un très grand nombre de procédés d'obturation ; les uns empruntent les éléments de la réparation au sujet lui-même, soit dans le voisinage sous forme de lambeaux cutanéo-osseux, soit à distance sous forme de fragments prélevés sur un os éloigné comme le tibia, soit en réimplantant les rondelles enlevées par le trépan ou les fragments détachés par un traumatisme ; d'autres utilisent des pièces squelettiques prélevées sur un animal sacrifié au moment de l'intervention ; d'autres emploient des morceaux de crâne pris sur le cadavre humain et stérilisés. On a recommandé encore la poudre d'os calcinés, les plaques d'os décalcifiés. Certains ont employé des lames de verre, des plaques de celluloïd, d'autres des plaques métalliques, d'argent, d'aluminium, d'or enfin, comme cela a été fait dans le cas qui nous occupe.

Il n'y a pas lieu d'exposer ici l'historique ni les détails de ces divers procédés, d'autant plus que la littérature concernant ce sujet déjà vieux est considérable. La plupart des documents utiles à consulter ont été d'ailleurs collectés et analysés dans les livres bien connus de notre laborieux Chipault.

A parcourir ces divers travaux et aussi ceux qui sont postérieurs aux patientes recherches de Chipault, il semble que les auteurs qui ont écrit sur la réparation des pertes de substance du crâne aient pour la plupart une opinion arrêtée sur la nécessité de fermer ces brèches craniennes, de rendre à l'encéphale une enveloppe osseuse aussi complète que possible.

En acceptant cette tendance, on est conduit à rechercher systématiquement l'occlusion du plus grand nombre des pertes de substance.

Mais si ces idées sont assez répandues dans les livres et les mémoires, il est facile de s'assurer que, dans la pratique, la plupart des chirurgiens s'abstiennent en général de toute réparation. Sans doute il est souhaitable théoriquement de ne jamais laisser une voûte cranienne présentant une solution de continuité ;

sans doute cette conduite est *a priori* plus satisfaisante, plus rationnelle, plus élégante, mais l'expérience a prouvé d'une part que beaucoup de tentatives faites dans ce sens étaient demeurées inutiles, et d'autre part qu'un grand nombre de malades vivaient dans des conditions très supportables avec un crâne plus ou moins incomplet.

Quels sont en effet les accidents imputables aux pertes de substance du crâne ? Les lacunes craniennes créées par le traumatisme ou le chirurgien entraînent-elles par elles-mêmes des inconvénients assez sérieux pour nécessiter l'application régulière d'un appareil prothétique ?

Il me paraît certain tout d'abord que l'on a beaucoup exagéré les fâcheuses conséquences des brèches craniennes abandonnées à elles-mêmes. J'ai pour ma part pratiqué un certain nombre de trépanations sans avoir recours à aucune prothèse. Parmi les survivants, je n'en ai vu aucun chez qui l'on pût attribuer à la brèche osseuse un accident quelconque. Je vous ai présenté autrefois (24 octobre 1900) une femme à laquelle j'avais enlevé un gros sarcome du crâne, au mois de mai 1899, en créant une très vaste perte de substance. Il n'en était résulté rien que de très favorable à l'égard des fonctions de l'encéphale.

Je cite ce cas parce qu'il est assez démonstratif à cause des grandes dimensions de la baie cranienne, mais j'ai pu suivre plusieurs autres malades ayant subi des trépanations plus ou moins larges et chez lesquels, en vérité, aucun symptôme pathologique ne pouvait être attribué à la perforation du crâne. Quand il y avait des accidents : troubles mentaux, oculaires, sensoriels, moteurs, crises épileptiformes, ils devaient être logiquement rattachés aux lésions du cerveau lui-même, produites à l'occasion du traumatisme et de ses complications.

Dans l'immense majorité des cas, si la perte de substance est peu étendue, grande comme une pièce de 5 francs, par exemple, ou plus petite, et si la dure-mère est intacte, la brèche ne provoque ni accident, ni ennui. Quand la dure-mère a été déchirée ou incisée, quand le cerveau lui-même a été plus ou moins profondément lésé, il en résulte, certes, trop souvent des conséquences fâcheuses, mais alors la solution de continuité osseuse joue un rôle assez secondaire.

Non seulement la perte de substance ne peut guère être par elle-même une source d'accidents (réserve faite pour les étranges tentatives de Kocher et Beresewsky), mais il n'est pas toujours prudent de songer à la fermer : ainsi, dans les trépanations faites dans l'épilepsie essentielle, ou traumatique, ou symptomatique d'une lésion corticale quelconque ou à titre palliatif dans les tumeurs pour

décomprimer l'encéphale, ou après l'ablation de tumeurs malignes dont on doit toujours redouter la récidive, ou après les interventions pour abcès intracraniens, pour hématomes infectés.

Cela réduit déjà beaucoup les indications d'obturation des brèches. Il faut encore laisser de côté les pertes de substance occupant la partie basse de la tempe, cette région étant défendue par des parties molles relativement épaisses, des aponévroses résistantes, la saillie de l'arcade zygomatique du malaire et du contour orbitaire.

De plus, chez l'enfant, toute réparation paraît devoir être ajournée ; d'abord, il n'est pas impossible d'observer dans le jeune âge une ossification spontanée au moins partielle, puis l'accroissement du crâne, l'évolution rapide et perpétuelle du tissu osseux rendraient sans doute instable le résultat obtenu par l'intervention réparatrice.

D'ailleurs, on se préoccupe de plus en plus dans les trépanations, de ménager, quand la chose est possible, la paroi cranienne ; de sauvegarder des esquilles ou des fragments incomplètement détachés ; de pratiquer des résections temporaires ; de tailler des volets cutanéo-osseux qui sont remis en place l'opération terminée.

La réparation des brèches craniennes me paraît devoir être parfois un complément utile des interventions entreprises pour libérer le cerveau adhérent à une cicatrice superficielle.

C'était justement le cas du malade de M. Rouvillois. L'opération doit être alors entreprise sans attendre que des accidents se soient développés. Sans doute, une intervention pratiquée après leur apparition ne serait peut-être pas sans efficacité, mais l'acte chirurgical préventif est de beaucoup préférable.

Mais quand on intervient dans ces conditions, c'est bien la libération du cerveau adhérent, la destruction de la cicatrice mauvaise que l'on recherche d'abord et avant tout. La prothèse intervient comme complément de l'opération. Il est impossible d'admettre qu'à elle seule une prothèse cranienne, si bien faite soit-elle, puisse avoir une influence quelconque sur des altérations des centres nerveux, déjà réalisées, mais on comprend très bien qu'il soit avantageux de mettre le cerveau libéré à l'abri de toute pression, même légère, de le soustraire au plus léger choc.

Indépendamment des raisons valables que l'on peut tirer de la pathologie pour rechercher l'obturation des brèches craniennes, des considérations d'ordre esthétique à elles seules suffisent amplement à justifier, dans certaines circonstances, une intervention réparatrice. Il est très certain qu'une perte de substance cranienne intéressant le front, entraîne une difformité choquante, que chez

un sujet chauve ou médiocrement chevelu une dépression de la voûte cranienne attire fâcheusement l'attention. Combler la dépression, faire disparaître la difformité, c'est rendre au sujet un signalé service.

Ainsi, soit pour contribuer à la disparition de quelques accidents qui survivent au traumatisme ou à des trépanations diverses, soit plutôt pour les prévenir, soit pour satisfaire à une indication plastique, il y a lieu de temps à autre de restaurer, de compléter artificiellement la boîte cranienne, et c'est là une intéressante question de chirurgie réparatrice.

Jusqu'ici nous n'avons envisagé que les pertes de substance osseuse avec conservation des téguments. Ce sont les cas de beaucoup les plus communs. Ceux où il y a en même temps destruction d'une notable étendue de peau et de crâne sont d'un intérêt beaucoup plus pressant, et ici encore il faut distinguer entre les cas où la dure-mère est intacte et ceux où elle est détruite elle aussi. Ces conditions sont réalisées très rarement par des traumatismes, parfois par des processus pathologiques, la syphilis principalement, parfois par le chirurgien enlevant une tumeur à point de départ osseux et adhérente aux téguments, et plus souvent un cancer d'origine cutanée, adhérent au crâne.

Avec une petite brèche, il est possible d'abandonner sous un pansement aseptique la dure-mère exposée. Elle se couvre de bourgeons charnus qui se confondent bientôt avec ceux des surfaces environnantes, et l'on peut ultérieurement y appliquer une greffe. J'ai suivi cette conduite dans un cas communiqué l'an dernier à la Société de dermatologie.

Dans d'autres cas, on peut secondairement rapprocher les bords de la plaie. C'est ce que j'ai fait chez une femme blessée dans un accident de chemin de fer dont j'ai relaté l'observation au Congrès de chirurgie (1905).

Quand la perte de substance est assez vaste, il me paraît sage de la couvrir immédiatement, quand il s'agit du moins d'une brèche opératoire avec un lambeau prélevé dans le voisinage, lambeau que je préfère formé simplement de parties molles.

Si plus tard le cancer ne récidivait pas, on pourrait secondairement soulever ce lambeau pour installer une plaque protectrice. J'ai fait une grande autoplastie cutanée, l'année dernière, pour mettre à l'abri la dure-mère largement exposée par une grande baie frontale laissée par l'ablation d'une récidive profonde et étendue d'un épithéliome d'origine cutanée. Je ne songeai à aucune prothèse immédiate après une opération déjà longue et grave et avec la perspective d'une pullulation prochaine de la tumeur. Au bout de quelques mois, en effet, la tumeur reparut et

envahit si rapidement la région temporale et l'orbite que toute tentative nouvelle devenait inutile.

On sera conduit d'une façon générale dans tous les cas où il y aura eu élimination pathologique de séquestres craniens étendus avec destruction des téguments, à renoncer à toute tentative de prothèse tant que la cicatrisation n'aura pas été obtenue, tant que la guérison ne sera pas formellement acquise.

Par contre, dans quelques cas de résections chirurgicales cutanéo-craniennes médiocrement étendues, pour lésions aseptiques, le chirurgien serait autorisé à adapter immédiatement une pièce prothétique, s'il est outillé en conséquence et à la couvrir d'un lambeau Cette manière de faire serait plus simple et meilleure que les tentatives d'ostéoplastie à l'aide de lambeaux cutanéo-osseux prélevés dans le voisinage, lambeaux toujours très difficiles à tailler correctement.

Nous devons maintenant nous demander si les indications que nous avons admises à la réparation cranienne peuvent être à l'heure actuelle convenablement réalisées.

Il n'y a pas lieu d'insister sur l'implantation d'os décalcifiés qui se résorbent très vite, pas davantage sur l'insertion de fragments d'os mort, encore moins sur la poudre d'os. Les transplantations d'os vivants empruntés à l'animal ou au sujet lui-même ne donnent pas de résultat durable; quand l'os n'est pas éliminé peu de jours après l'opération, il se détruit progressivement, n'ayant jamais contracté avec les parties voisines que des connexions précaires, et sa nutrition demeurant toujours imparfaite.

On peut, il est vrai, tenter la réimplantation des rondelles de trépan, mais les cas où cette réimplantation est logiquement indiquée sont bien rares et ceux où elle a réussi rarissimes.

L'autoplastie par lambeaux ostéo-périostiques aurait de plus grandes chances de succès. Elle me paraît utile et praticable dans certaines circonstances, mais exceptionnellement, étant compliquée, difficile à bien faire. C'est une opération qui paraît devoir être souvent plutôt dévastatrice que réparatrice, et, somme toute, donner un résultat esthétique assez médiocre. Or, nous avons admis que c'était principalement au niveau du front et de la partie antérieure du crâne, et surtout dans un but plastique, que ces interventions étaient indiquées.

L'obturation de la brèche par prothèse sous-cutanée par l'installation d'une plaque plus ou moins résistante, ayant les dimensions de l'orifice et en épousant exactement les contours, est beaucoup plus séduisante.

Les tentatives faites dans ce sens ont, il est vrai, trop souvent

déçu leurs auteurs, mais beaucoup de ces échecs doivent être attribués aux conditions imparfaites dans lesquelles l'opération a été pratiquée. C'est que la pratique n'était pas encore complètement orientée vers l'asepsie, c'est que la stérilisation de la plaque n'a pas été absolument rigoureuse, c'est que sa fixation n'a pas été exactement réalisée. Les perfectionnements généraux de la technique peuvent à eux seuls réduire déjà le chiffre des insuccès.

Parmi les matériaux utilisés pour ces prothèses craniennes, beaucoup sont très recommandables. Sebileau et Rouvillois nous ont montré des opérés porteurs de plaques d'or, confectionnées par M. Delair, et fort bien tolérées, et il n'y a aucune raison pour que le même résultat ne soit obtenu même dans des pertes de substance plus étendues. L'or est excellent pour la prothèse, les tissus s'en accommodent fort bien. Malheureusement, ces plaques d'or représentent une valeur considérable, sans parler du travail de l'artiste chargé de les modeler. La plaque du malade de M. Rouvillois vaut plus de cent francs. C'est un chiffre bien élevé pour nos clients pauvres et nos hôpitaux, pauvres aussi.

Or, d'autres métaux moins coûteux semblent *a priori* susceptibles d'être acceptés aussi favorablement par les tissus. Ainsi, l'argent, dont nous nous servons couramment depuis longtemps pour nos sutures osseuses perdues. De même l'aluminium, le plomb et divers alliages.

M. Lemerle qui, dans une thèse récente (1907), a bien étudié expérimentalement cette question de la prothèse interne, montre que l'on peut utiliser le fer, le cuivre. L'argent lui paraît un métal de choix. Une des meilleures substances que l'on puisse employer en prothèse plastique est, nous dit-il, l'amalgame d'argent et d'étain.

On a donc l'embarras du choix et, dans ces conditions, il me semble qu'il vaut mieux employer les matériaux les moins coûteux.

La tolérance dépendra non du métal, mais de la stérilisation de la plaque et de sa bonne mise en place. Il est bon, comme le fait M. Delair, de perforer de nombreux trous la plaque prothétique, d'en faire, si vous voulez me permettre cette comparaison, une *lame criblée*. Cette disposition donne plus de légèreté à la plaque, empêche l'accumulation, sous sa face profonde, de sang ou de sérosité, ou de liquides septiques si, par malheur, la plaie s'infectait. En outre, des formations conjonctives s'insinuent dans les orifices de cette lame criblée et contribuent à en assurer la stabilité.

La prothèse métallique avec les métaux durs n'est malheureusement pas d'un emploi très facile. Le chirurgien doit s'adjoindre un collaborateur mécanicien ; ce dernier doit lui-même étudier

attentivement le malade, prendre des mesures très précises, se livrer à un travail assez délicat, intervenir lui-même au cours de l'opération, marteler encore la plaque, la river lui-même. Tout cela est assez compliqué.

Le chirurgien n'a pas toujours sous la main le mécanicien adroit, susceptible de l'assister. Cet aide extraordinaire et non chirurgien doit jouer un rôle important au cours d'une intervention, qui ne peut réussir si l'asepsie n'est pas absolue. Il échappe plus ou moins au contrôle de l'opérateur, qui garde cependant toute la responsabilité de l'acte chirurgical. La réalisation de ces prothèses n'est donc possible que dans des opérations longuement préméditées, et dans des conditions particulières d'assistance.

Ce n'est pas là la solution définitive, ni même une solution réellement pratique.

Il est souhaitable que le chirurgien puisse conduire son opération de bout en bout et se tirer d'affaire par ses propres moyens. Or, il n'est pas besoin de donner aux pièces prothétiques une très grande résistance; il ne s'agit pas de forger un casque destiné à supporter de grandes violences, mais seulement de défendre le cerveau contre de légères pressions, des micro-traumatismes, ou même simplement de soulever les téguments, de combler une excavation, de restaurer la forme. Dans ces conditions, le patient n'a pas absolument besoin d'un crâne fortifié. Il lui suffira sans doute que la brèche soit close et la difformité effacée. L'on pourra avantageusement recourir aux plaques de celluloïd, dont on dit grand bien dans certains mémoires étrangers, et dont l'application est très facile, attendu que le chirurgien peut les modeler, les tailler, les adapter extemporanément aux dimensions de la perte de substance. Le plomb, si aisément malléable, si bien toléré, peut rendre des services analogues. Enfin, je pense que, parmi les matériaux utilisables en pareil cas, on pourrait compter le godiva, qui, dans l'eau chaude, se ramollit et se laisse pétrir et façonner, enfoncer comme un mastic dans toutes les anfractuosités et qui devient dur en se refroidissant. En quelques instants, on peut ainsi modeler et appliquer une plaque prothétique. Ces manœuvres, certes, sont à la portée du chirurgien, qui n'aura nulle peine à perforer la plaque encore fraîche d'un certain nombre de trous, à en lisser les deux faces, à bien adapter ses bords à ceux de la brèche cranienne. Quelques expériences sur des animaux me permettent de croire que l'on pourrait tirer parti chez l'homme de cette méthode si simple.

En résumé : 1° la réparation des brèches craniennes, un peu négligée peut-être, offre quelques indications, qu'il n'y a d'ailleurs pas lieu de trop élargir; 2° pour cette restauration, les plaques

métalliques dures sont préférables aux transplants d'os décalcifiés, d'os vivant ou d'os mort, et parmi les métaux utilisables, on a l'embarras du choix, mais les procédés plus simples (plaques de métaux malléables, de celluloïd, de godiva), affranchissant l'opérateur de la tutelle d'un collaborateur mécanicien, nous paraissent encore mieux appropriés aux besoins de la pratique.

M. Picqué. — La question de la prothèse cranienne n'intéresse pas seulement l'esthétique, mais elle domine toute la chirurgie cérébrale et soulève de nombreuses objections auxquelles je désire répondre dans une communication spéciale. Je demande à M. le Président de vouloir bien m'inscrire pour une communication sur ce sujet.

M. Quénu. — Parmi les métaux recommandés pour fabriquer les plaques obturatrices, M. Morestin nous signale le plomb. Ne craindrait-il pas la possibilité d'accidents d'intoxication saturnine, étant données la surface considérable des plaques et l'altération facile du métal ?

M. Mauclaire. — A propos de l'intoxication par le plomb, je dirai que j'ai fait un plombage dans une cavité osseuse post-ostéomyélitique. Peu à peu, le plombage, d'abord bien adapté et moulé dans la cavité, a déterminé de l'ostéite raréfiante tout autour de lui. La malade, une petite fille de dix ans, a présenté un liséré gingival. J'ai dû enlever le plombage, qui n'était pas plus gros qu'une noix. Par contre, j'ai eu à examiner un soldat qui, depuis douze ans, avait une balle dans le genou : il ne présentait pas de symptômes d'intoxication saturnine. Il faut probablement tenir compte de la prédisposition individuelle et des tissus et organes dans lesquels séjourne le plomb.

M. Loison. — D'après les observations faites sur des sujets porteurs depuis longtemps de balles logées, même de balles du poids de 40 à 50 grammes tirées par les anciens fusils de guerre, il semble qu'il ne se soit produit des accidents d'intoxication saturnine que dans les cas où le corps étranger siégeait dans un foyer infecté. Lorsque la balle était enkystée par une coque fibreuse, était tolérée et paraissait se comporter comme un corps aseptique, on n'observait pas d'accidents.

Lecture.

M. Savariaud. — Sur le *volvulus de l'intestin*. Relations entre le volvulus de l'S iliaque et le mégacôlon non congénital.

M. Demoulin, rapporteur.

Communications.

L'asepsie intégralement conservée,

par M. FÉLIZET.

C'est le problème difficile de l'approvisionnement des salles d'opération et de pansement.

Rigoureusement, une boîte de gaze ou d'ouate ouverte ne devrait plus servir; un flacon de vaseline stérilisée une fois débouché devrait être renvoyé à l'étuve.

C'est là, il faut bien le dire, une objection sérieuse à l'adoption systématique de l'asepsie dans les services de consultation.

Comment conserver intégralement l'asepsie des produits qui ne sont pas immédiatement employés?

Le Dr Edmundo Escomel semble avoir résolu la question au moyen d'une disposition aussi simple qu'ingénieuse.

C'est précisément parce que la question présente un caractère général et qu'elle touche à des intérêts importants qu'il m'a semblé juste de ne pas laisser à cette communication les proportions d'une simple présentation d'appareil.

Le Dr Escomel exerce à Aréquipa, la deuxième ville du Pérou. Il y a importé les procédés et les méthodes de nos services européens. Il avait remarqué que les produits stérilisés pour sa salle de consultation (ouate, compresses, vaseline) cessaient en très peu de temps d'être stériles et que c'est spécialement à leur surface que les éléments d'infection se localisaient.

Escomel n'est pas seulement un chirurgien avisé et soigneux, c'est un micrographe entendu et un bactériologiste.

Il fit de nombreuses cultures et retrouva sur ses terrains d'épreuve la floraison de toutes les variétés des germes qui flottaient dans l'atmosphère de la salle.

Leur installation d'emblée sur les surfaces établissait le point de départ extérieur de l'invasion. Les parties centrales demeuraient fort longtemps aseptiques, jusqu'à ce que progressivement elles fussent gagnées par la contamination.

Le processus ne donnait lieu à aucun doute. L'asepsie se trouvait certainement exposée sans défense à l'attaque contaminante des germes du dehors.

C'est à protéger son asepsie que tendirent ses premiers efforts.

La perfection des fermetures, émeri paraffiné, occlusion par le caoutchouc etc., etc., toutes ces précautions étaient « à côté », puisque le principal danger est précisément dans l'ouverture répétée des récipients.

Ce qu'il fallait réaliser, c'était une action protectrice constante, indépendante de l'ouverture et de la fermeture des bocaux.

Là-bas, au Pérou, privé du secours des artistes verriers ou mécaniciens dont nous sommes gâtés ici, Escomel réalisa son idée avec l'assistance d'un petit chaudronnier docile.

D'emblée le résultat fut plus qu'encourageant et, pendant deux ans, on ne fit pas autre chose.

En même temps qu'il se servait dans le service de la consultation de ses récipients perfectionnés, Escomel faisait et répétait des expériences bactériologiques simples et démonstratives.

Deux petites soucoupes garnies de gélose étaient exposées, la durée d'une semaine, dans deux bocaux séparés.

Dans le flacon à fermeture ordinaire, les cultures pullulaient.

Dans le flacon à couvercle préparé, aucun microbe n'était visible le 8e ou le 10e jour.

C'est à Paris que le Dr Escomel se proposait de répéter ces expériences avec la rigueur et dans la tranquillité que de telles études exigent.

Notre collègue le Dr Letulle ouvrit libéralement à notre confrère péruvien son laboratoire de l'hôpital Boucicaut. Les expériences furent répétées, multipliées et mises au point.

Le Dr Letulle a bien voulu me permettre de le devancer ici dans la présentation des expériences du Dr Escomel, qu'il doit soumettre prochainement à la Société de Médecine Publique et de Génie Sanitaire.

Il y a deux séries d'expériences :

Première série. — « J'ai pris, dit le Dr Escomel, deux bocaux à large ouverture, l'un avec son couvercle ordinaire, l'autre muni du couvercle que j'ai imaginé, tous les deux stérilisés rigoureusement.

« J'ai déposé dans l'intérieur de chacun d'eux une boîte de Petri à la gélose.

« J'ai débouché plusieurs fois les deux bocaux pendant la même durée et j'ai obtenu les cultures n° 1 dans le bocal ordinaire, tandis qu'aucun microbe n'a poussé dans le Petri n° 2 déposé dans le bocal muni de mon couvercle.

« Voici les deux boîtes de Petri :

« Comparez la stérilité de l'une avec la pullulation des microorganismes de l'autre. Vous n'y voyez pas seulement des staphylocoques, mais encore de nombreux champignons. »

Deuxième série. — « Plus démonstrative encore a été une deuxième série d'expériences.

« Les deux bocaux étant dans les mêmes conditions que précé-

A



B



FIG. 1.

A. — Boite de Petri conservée dans un flacon à couvercle antiseptique.
B. — Boite de Petri conservée dans un flacon à couvercle ordinaire.

demment, non seulement j'ai fait les opérations de débouchages successifs, tels qu'on les fait dans les consultations pour les besoins du service, mais encore j'ai ensemencé plusieurs espèces de microbes dans les boîtes de Petri.

« Les résultats ont été des plus nets, car, *non seulement les microbes des poussières n'ont pas cultivé, pas plus que ceux qui avaient été semés d'une manière expresse dans le Petri n° 2. Tandis que dans la boîte n° 1, renfermée dans le bocal à couverture ordinaire, le développement microbien tant des ensemencements que des germes atmosphériques est vraiment frappant.* »

J'arrive — et ce sera très court — au dispositif grâce auquel l'asepsie est intégralement conservée dans les bocaux de pansement, en dépit des ouvertures et des fermetures répétées dans le service.

En fait, l'asepsie est protégée par une atmosphère à renouvellement constant de vapeurs antiseptiques assez puissantes pour

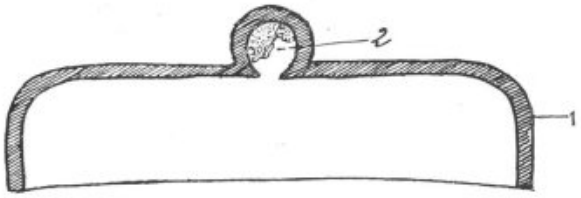

FIG. 2.

1. — Coupe schématique du couvercle.
2. — Cavité dans laquelle on met l'antiseptique volatil.

stériliser les germes envahisseurs et assez douces pour ne provoquer aucune irritation inutile sur les plaies.

Ce sont des vapeurs lourdes qui tombent lentement d'une petite cellule ménagée dans la paroi du sommet du couvercle et qui loge une petite éponge imprégnée d'une solution à 40 p. 100 de formaldéhyde ; par le fait de leur densité, les vapeurs formolées descendent en rasant les parois du bocal et en se diffusant autour des pièces du pansement à protéger dans leur asepsie.

En très peu de temps, une atmosphère antiseptique emplit la capacité du bocal.

Ce n'est pas une fermeture, c'est un couvercle qui repose simplement sur l'épaulement du bocal. Les bords de l'ouverture demeurent ainsi plongés dans l'atmosphère antiseptique du récipient.

Or, les bords et le goulot, nous le savons, représentent dans la verrerie chirurgicale la *zone dangereuse* au point de vue des contaminations; cette zone dangereuse est précisément neutralisée dans le dispositif indiqué par le Dr Escomel, et réalisé par M. Leune.

Ce n'est peut-être pas de l'asepsie dans toute la rigueur exclusive du dogme. Accordez-moi que c'est de l'asepsie dont l'autonomie est respectée et bénéficie du régime du protectorat.

C'est de la bonne chirurgie.

Lymphangiectasie du scrotum. — Lymphorragies,

par M. GUELLIOT.

M. GUELLIOT. — Le jeune homme que j'ai l'honneur de présenter aujourd'hui me paraît devoir intéresser les membres de la Société de chirurgie, parce qu'il a une affection rare et qu'il a déjà été vu par quelques-uns d'entre vous, il y a huit ans.

En 1903, il avait alors treize ans, il entre à l'Hôtel-Dieu à Reims pour une tumeur récidivée de la racine de la cuisse gauche. Il avait été opéré quatre ans auparavant par M. Reynier et on avait, d'après lui, parlé de lipome. La tumeur était en effet recouverte d'une longue cicatrice à laquelle elle adhérait étroitement ; en dehors et en dedans ses limites étaient peu nettes. Du volume des deux poings, elle avait une consistance molle, avec quelques parties plus dures vaguement lobulées ; c'était assez bien l'aspect d'un lipome diffus.

L'ablation en fut faite le 21 septembre 1903 : une longue incision elliptique me permit d'enlever à la fois la cicatrice et la tumeur. Celle-ci, mal bridée, reposait profondément sur les muscles, dont il fut assez facile de la séparer ; mais je dus sectionner trois ou quatre gros troncs lymphatiques qui laissèrent échapper un liquide blanchâtre. Les vaisseaux furent liés, la peau suturée avec un petit drain.

La tumeur enlevée était en partie adipeuse ; ailleurs le tissu était plus mou et ressemblait à celui du molluscum. Malheureusement, il n'y eut pas d'examen histologique.

Plus de quatre ans après, ce jeune homme, qui habite dans le département de la Marne, vient de nouveau me voir : il n'y avait pas de récidive sur place, mais le scrotum avait considérablement augmenté de volume ; il était le siège de varices lymphatiques très apparentes.

G.-G. est rentré dans mon service le 1er février dernier.

C'est depuis un an environ que les bourses ont commencé à grossir ; l'hypertrophie occupe à la fois le scrotum et le fourreau de la verge. De grosses varices lymphatiques transversales, avec de petites ampoules translucides, développées surtout du côté gauche, donnent absolument l'aspect du « Lymph-Scrotum » des Anglais.

De temps à autre, d'abord tous les mois, puis tous les six ou sept jours, une de ces varices crève et il en sort un liquide blanc, lactescent, laissant rapidement déposer dans le vase qui le contient un culot de fibrine. Cette lymphorragie est très abondante. La première, quelques jours après l'entrée du malade à l'hôpital, atteignait un litre ; une autre, un demi-litre. Hier même, j'ai vu la lymphe sortir en quantité, goutte à goutte dans la position horizontale, en jet continu dans la position verticale (1.200 gr.).

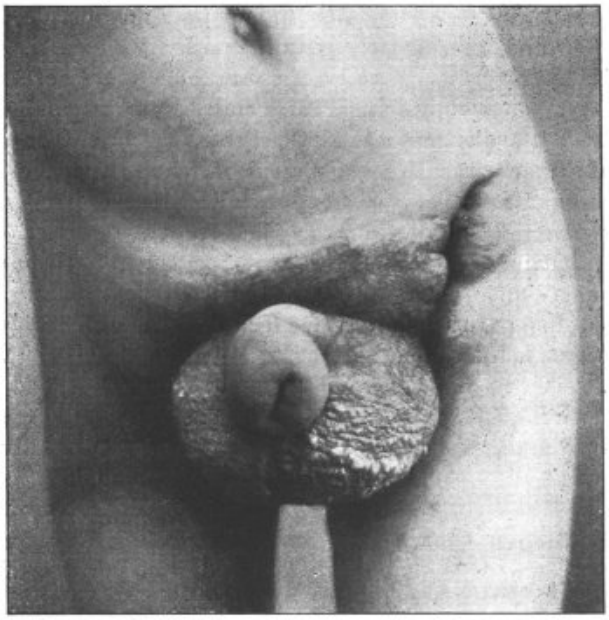

Le cas était d'autant plus intéressant que ce jeune homme, né à Paris et habitant aux environs de Reims, n'a jamais quitté la France. En cherchant ces cas analogues publiés dans ces dernières années, j'en ai pu constater la rareté. La plupart de ceux qui sont classiques, comme les observations de Demarquay, de Nélaton et Anger : ceux encore qui ont été montrés ici par M. Robert, M. Schwartz ou publiés par M. Le Dentu, sont des cas exotiques. La pathogénie en est fixée : ils sont symptomatiques de la *filariose*.

Les observations de lymphangiectasie indigène sont beaucoup moins fréquentes (cas de Chipault), et, en cherchant, j'en ai trouvé une qui, je le crois bien, est le premier chapitre de l'histoire du petit malade dont je viens de donner sommairement la suite.

En effet, le 10 janvier 1900, M. Reynier présentait ici même un

enfant de neuf ans qu'il avait opéré en janvier 1899 d'une tumeur dans l'aine gauche. Il avait d'abord pensé à un lipome diffus, — ce qui justifiait le renseignement donné par l'opéré, — puis à un *angiome lymphatique*, et c'est sous ce titre que figure l'observation dans les Bulletins. L'examen histologique de la tumeur fut publié avec figure, dans un Bulletin suivant : M. Decloux y trouva des vaisseaux lymphatiques dilatés et des vestiges de ganglions : il pensa à une rétro-dilatation lymphatique, par obstacle d'ailleurs inconnu, avec lésions d'inflammation chronique.

M. Reynier persista dans son idée de lymphangiome, et ce diagnostic fut admis par M. Pierre Delbet.

Ainsi, voici une tumeur d'origine lymphatique qui récidive après quelques années, puis l'ectasie lymphatique avec ses conséquences (hypertrophie éléphantiasique) s'étend au scrotum, à gauche d'abord, puis à droite. Un nouveau symptôme vient de se produire qui accentue encore cette marche extensive des lésions. A la suite d'une lymphorragie, le malade a eu brusquement une élévation de température allant à 40° degrés, qui a disparu en deux jours ; quelques jours après, nouvel accès moins violent. Or, depuis ce temps, il s'est fait à droite, c'est-à-dire du côté sain, dans la région inguinale interne, une tuméfaction mollasse, très caractéristique, qui n'existait pas il y a vingt jours et qui, tout en diminuant un peu dans ces derniers jours, est encore très appréciable.

Le jeune homme demande à être débarrassé de la partie exubérante de son scrotum. Je crois l'opération assez facile et sans trop de risque, à condition de faire une lymphostase soignée. Mais est-elle indiquée en présence de cette marche envahissante ?

Je serais heureux d'avoir à ce sujet l'avis des membres de la Société de chirurgie.

Inutile d'ajouter que je n'ai pas trouvé de filaires dans le sang recueilli le soir : M. Reynier avait déjà fait en 1900 la même constatation négative. L'examen du liquide a été absolument négatif au point de vue microbien.

M. Monod. — Je demanderai à M. Guelliot quelle opération il compte faire. La lésion paraît dépasser les limites du scrotum. Il faut donc faire des réserves au point de vue du résultat thérapeutique.

M. Guelliot. — Je compte faire la résection du scrotum comme dans l'éléphantiasis, en liant avec soin tous les troncs lymphatiques.

Présentations de malades.

M. Ombrédanne présente en parfaite santé la malade atteinte de colite muco-membraneuse grave qu'il a opérée et qui a fait l'objet du rapport de M. Guinard.

Kyste hydatique du foie.

M. Walther. — La malade que je vous présente est âgée de vingt-neuf ans.

En 1896, elle est prise de douleurs dans l'hypocondre droit, où se développe progressivement une tumeur qu'on reconnaît être un kyste hydatique du foie. Elle entre en février 1897 à l'hôpital Saint-Antoine, dans le service de M. Blum, qui l'opère le 13 février. L'opération fut faite en deux temps : 1° incision de la paroi abdominale ; 2° huit jours après, ouverture large du kyste. La plaie fut complètement fermée au bout de quatre mois.

En 1903, au mois de novembre, elle entre de nouveau dans le service de M. Blum pour une récidive de kyste hydatique. M. Blum l'opère cette fois en une seule séance, par marsupialisation de la poche.

Les deux tumeurs ne siégeaient pas, ou du moins ne faisaient pas saillie au même point de la paroi, car la première incision dont vous voyez la cicatrice fut faite presque horizontalement au-dessous du bord costal droit ; la seconde fut verticale sur le bord du grand droit. Cette fois la plaie mit sept mois à se fermer.

En 1906, la région épigastrique augmente de volume, est tendue, et le gonflement s'accroît progressivement. Au mois de juin 1907 apparaît de l'ictère ; peu à peu la malade maigrit, s'affaiblit, et, au mois d'octobre, est prise de douleurs très vives.

Elle entre dans mon service à la Pitié dans les derniers jours de novembre 1907.

A ce moment elle est d'une maigrenr extrême, très cachectique ; l'ictère est foncé ; dyspnée très pénible ; douleurs constantes dans toute la région supérieure de l'abdomen et la base du thorax. Matité de 25 centimètres sur la ligne médiane. Epigastre et hypocondre très distendus à la percussion de la tumeur, frémissement hydatique net. L'opération fut faite le 6 décembre, suivant les règles habituelles.

Incision médiane passant dans la gaîne du grand droit du côté droit.

Le kyste, très volumineux, faisait saillie à la face convexe du foie.

Ponction et évacuation de 4 à 5 litres de liquide eau de roche. Injection de formol à 1/100. Incision large, extraction de nombreuses vésicules filles, puis de la membrane interne entière. Suture de la poche par points de catgut.

Le foie, revenu à son volume normal, ne remonte pas sous le diaphragme, il existe un espace de 3 à 4 travers de doigt entre la concavité du diaphragme et la face supérieure de l'organe. Il est maintenu en bas, fixé à la paroi abdominale par une très large adhérence de sa face convexe au niveau des anciennes cicatrices de marsupialisation, surtout au niveau de la cicatrice verticale de la deuxième intervention.

En raison de l'état très cachectique de la malade, de cet ictère par compression des voies biliaires, je ne voulus pas prolonger l'intervention et détacher ces très larges et très solides adhérences; d'autant plus que la séparation du foie, véritablement fusionné là avec la paroi, aurait mis à nu une très large surface cruentée dont l'hémostase eût pu être difficile et longue et eût probablement nécessité un drainage.

Je ne touchais donc pas aux adhérences et je fermai la paroi complètement.

Les suites furent simples, la réunion parfaite; toutefois, pendant une quinzaine de jours, il y eut un peu d'élévation de température, l'ictère disparut rapidement.

La malade qui avait quitté l'hôpital le 14 janvier, est revenue nous voir avant-hier, et j'ai pensé qu'il pouvait être intéressant de vous la présenter à cause de cette succession de trois kystes hydatiques, mais surtout à cause de cette fixation du foie à la paroi abdominale. Vous pouvez voir en effet que le foie est toujours abaissé; on peut facilement introduire les doigts sous le rebord thoracique et palper la face supérieure de l'organe.

Cette adhérence ne gêne pas la malade; elle n'en souffre pas. J'avais l'intention, dans le cas où elle éprouverait quelque douleur, quelque gêne, d'intervenir à nouveau pour libérer le foie. Mais, comme vous pouvez en juger, elle ne souffre pas, elle a repris des forces et son embonpoint, et je crois inutile de rien faire actuellement.

Hémarthrose du genou.

M. WALTHER. — Le malade que je vous présente, âgé de quarante-quatre ans, est entré dans mon service à l'hôpital de la Pitié, le 9 janvier dernier, pour une hémarthrose du genou droit, consécutive à une chute faite le 6 janvier sur la jambe en flexion et en abduction.

Hémarthrose de moyenne intensité. Le genou est plein de liquide mais pas très tendu.

La ponction évacuatrice fut pratiquée le jour même et la gymnastique commencée dès le lendemain.

Le résultat fut excellent et l'épanchement ne se reproduisit pas.

Mais c'est là le fait sur lequel je tiens à insister : malgré les exercices régulièrement faits depuis le début, nous vîmes le quadriceps s'atrophier sous nos yeux. Chaque jour l'état du muscle était vérifié à la palpation et à la mensuration. C'est le 14 janvier, cinq jours après le commencement du traitement, que l'on constate pour la première fois que, pendant la contraction, le muscle est moins dur; il n'y a aucune différence encore à la mensuration.

Le 16 janvier, on constate une diminution de 1 centimètre de la circonférence très soigneusement mesurée à 12 centimètres au-dessus du bord supérieur de la rotule (différence entre ces deux côtés).

Le 19 janvier la diminution de circonférence est de 2 centimètres; pendant la contraction du muscle, la masse du vaste interne est molle et fait peu saillie.

Le 1er février, la différence de circonférence s'élève à 3 centimètres. Puis, sous l'influence de la gymnastique régulièrement continuée, le quadriceps reprend peu à peu une consistance plus ferme, le volume du muscle augmente et aujourd'hui, 19 février, on ne trouve plus qu'une différence à peine appréciable, un demi-centimètre environ entre les deux membres.

M. Delherm a eu l'obligeance d'explorer, dans le service de M. Babinski, la contractilité du quadriceps atteint et a consigné les résultats de son examen dans la note suivante :

Examen du 20 février 1908.

Au courant faradique, on constate une légère diminution des réactions électriques pour le quadriceps malade. Avec la bobine employée, contraction à la division 13 du côté sain, et à la division 11 du côté malade.

Au galvanique : on obtient la contraction du côté sain, avec 2 à 3 milliampères environ. Du côté malade, avec seulement 4 et 5 milliampères.

Il existe donc une légère hypoexcitabilité au galvanique et au faradique, sans aucune trace de DR, ni complète, ni partielle.

La résistance électrique est diminuée du côté malade.

Les contractions sont plus spasmodiques et brusques du même côté.

J'ai cru intéressant de vous présenter ce malade pour insister sur ce fait, que l'atrophie s'est établie sous nos yeux malgré le traitement régulièrement suivi.

Ce malade marchait bien et aurait pu être considéré comme guéri au bout de dix ou quinze jours; mais je crois que s'il avait été abandonné à lui-même, s'il n'avait pas continué de faire régulièrement les exercices gymnastiques, il aurait gardé une atrophie permanente du triceps, qui n'aurait pas manqué d'entrainer les accidents habituels : gêne de la marche, hydarthrose à répétition, petites entorses du genou, etc.

M. Rochard. — Je répondrai à M. Walther qu'il est tout à fait extraordinaire de voir l'atrophie se produire sept ou huit jours après le traumatisme articulaire. J'ajouterai que la mensuration du périmètre de la cuisse est tout à fait incertaine : il y a, en effet, sur les membres traumatisés, et notamment sur la cuisse dans les cas d'hémarthrose, des suffusions sanguines, des œdèmes qui disparaissent au bout de quelques jours, et c'est à cet œdème que doit être due la diminution remarquée par M. Walther dans le périmètre du membre.

Le seul moyen vraiment exact et scientifique est de se rendre compte du nombre de kilos que peut progressivement soulever le quadriceps. Il faut, de plus, que les mouvements soient bien faits et que la progression des résistances soit bien suivie; dans ces conditions j'ai toujours vu le muscle se redévelopper rapidement, sur certains malades; j'ai même constaté au bout de quinze jours de traitement une plus grande force dans le membre autrefois atteint que dans le membre sain.

M. Walther. — Je dirai à mon ami Rochard que dans le cas particulier il n'y avait pas d'œdème, que la mensuration du triceps a été faite assez haut au-dessus de l'articulation, et de plus que la sensation de mollesse du muscle pendant la contraction, qui est encore un bien meilleur signe que la contraction, était évidente.

Il y a donc bien eu atrophie très nette, malgré les exercices gymnastiques.

Je crois qu'il est bon d'insister sur la nécessité de prolonger longtemps ces exercices, pour éviter les accidents ou les ennuis dus à l'atrophie du quadriceps.

M. Savariaud. — Ablation d'un cancer de l'S iliaque, par la méthode extra-péritonéale. Cure de l'anus artificiel. Guérison. — M. Bazy, rapporteur.

Présentations de pièces.

Tumeur de la partie inférieure de la région carotidienne, d'origine thyroïdienne.

M. Walther. — J'ai enlevé le 3 février la tumeur que je vous présente chez une femme d'une soixantaine d'années que j'ai observée avec mon ami le Dr Ladroitte.

Cette tumeur, qui s'était développée depuis six mois environ, était profondément située à la base du cou sous le sterno-mastoïdien, des gros vaisseaux sur le trajet.

Elle avait environ le volume d'une grosse noix. Son pôle inférieur plongeait derrière la clavicule. Elle avait une certaine mobilité. On pouvait facilement la déplacer en arrière, la faire glisser sous le chef claviculare du sterno-mastoïdien ; il était au contraire impossible de la refouler en avant. Elle ne pouvait être refoulée en bas; on pouvait lui imprimer un très léger déplacement en haut.

Il n'existait aucun signe fonctionnel, ni douleur, ni dyspnée, ni signes de compression ou d'irritation du grand sympathique.

La facilité de mobilisation de la tumeur en arrière semblait exclure l'adhérence à la gaine des vaisseaux ; mais je ne pouvais m'expliquer la fixité absolue, la sensation d'arrêt éprouvée lorsqu'on cherchait à refouler la masse en avant. Il n'y avait pas d'adhérence au sterno-mastoïdien mais il semblait bien exister cependant une adhérence profonde ou un pédicule retenant la tumeur et empêchant le déplacement en avant.

L'opération fut faite le 3 février.

Longue incision le long du bord antérieur du sterno-mastoïdien, se prolongeant jusque sur le sternum.

Le sterno-mastoïdien est récliné fortement en arrière. La tumeur se dessine alors nettement, saillant sous l'aponévrose moyenne et croisée dans son tiers supérieur par l'omo-hyoïdien qui est sectionné avec l'aponévrose.

La tumeur apparaît alors complètement à nu. Sur son bord antérieur et sa face externe rampe la jugulaire interne. J'essaie de séparer la veine, mais l'adhérence est intime.

Je tente alors d'isoler la tumeur en arrière pour la faire basculer et pour essayer plus commodément de la séparer de la jugulaire, mais elle est très solidement fixée en arrière et, pour dégager son bord postérieur, je sectionne transversalement le chef sternal du sterno-mastoïdien.

Le bord postérieur est fusionné avec des plans fibreux qui sont sectionnés progressivement. Cette adhérence solide du bord pos-

térieur explique l'impossibilité de déplacement en avant qui avait été constatée à l'exploration.

Le bord postérieur isolé, je dégage le pôle supérieur, puis le pôle inférieur logé derrière la clavicule.

La face postérieure est alors progressivement dégagée à son tour en faisant basculer la tumeur. Elle est adhérente au pneumogastrique et à la carotide qui sont disséqués au bistouri.

La tumeur est alors complètement isolée et ne tient plus qu'à la jugulaire. J'essaie de nouveau de disséquer la veine ; mais il y a plus qu'une adhérence, il existe une fusion intime des parois de la veine avec le néoplasme, qu'il faudrait entamer pour isoler la veine. Je fais donc la résection de la veine sur une longueur de 6 centimètres environ.

Les suites furent simples. La réunion se fit par première intention.

La tumeur enlevée avait le volume d'une très grosse noix. Elle était bien encapsulée, un peu bosselée, et présentait à sa surface au pôle inférieur deux ou trois petites masses surajoutées du volume d'un pois environ et comme aplaties sur la masse principale.

M. le Dr Borrel a bien voulu se charger de faire l'étude de la pièce et a consigné les résultats de son examen dans la note suivante :

Tumeur de la région carotidienne.

La tumeur envoyée le 3 février 1908, de consistance solide, de la grosseur d'un œuf de poule, présente une surface mamelonnée, et bien limitée ; autour de la tumeur principale sont des saillies secondaires de la grosseur d'une noisette, mais faisant corps avec la tumeur principale.

A la coupe, la tumeur présente un aspect hyalin, homogène, et la surface de section est très régulière.

Des frottis de la tumeur montrent des lambeaux d'épithélium cylindrique et des boules visqueuses qui se colorent en rouge par la méthode de Giemsa. Ces masses visqueuses intercellulaires se retrouvent sous formes de grains et de boules beaucoup plus petites dans les cellules épithéliales ; ce sont manifestement des boules de sécrétion.

Les coupes fixées par liqueur chromo-acéto-osmique et colorées par rouge magenta-picro-indigo-carmin, montrent d'une façon évidente la structure de la tumeur ; elles rappellent tout à fait les coupes de glande thyroïde normale.

Un tissu conjonctif plus ou moins dense, suivant les endroits, circonscrit des séries de loges plus ou moins grandes, tapissées par un épithélium cylindrique.

L'épithélium est disposé en une seule couche cellulaire. Toutes les cavités tapissées par l'épithélium contiennent des boules de sécrétion,

et comme sur les frottis certaines cellules contiennent encore cette même substance.

Au centre de la tumeur, des cavités principales sont formées par la réunion des cavités secondaires, et des dépôts de sels calcaires sont évidents, car à la coupe le rasoir crie et est facilement ébréché.

La structure de la tumeur est remarquablement homogène, comme le montre la photographie.

Rien ne rappelle un épithélium pavimenteux d'origine ectodermique.

Etant donnés le siège et la structure de la tumeur il est à peu près certain que cette tumeur s'est développée aux dépens de quelque formation thyroïdienne ou para-thyroïdienne.

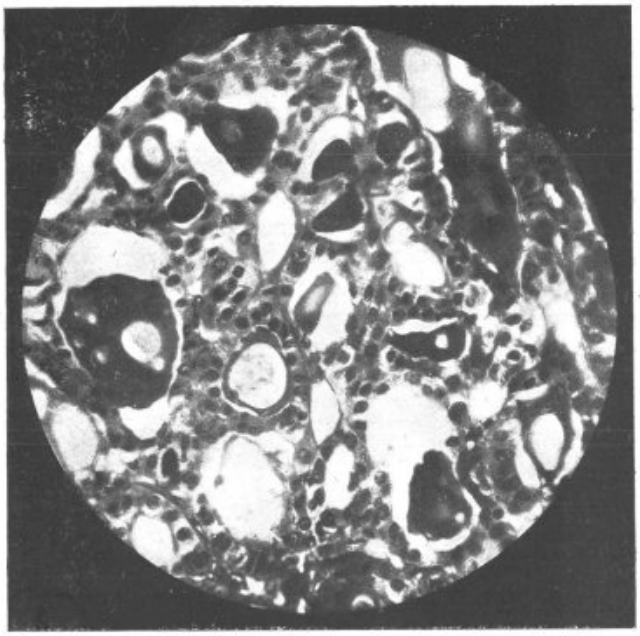

A cette note M. Borrel a eu l'obligeance de joindre une coupe que vous pouvez examiner et deux très belles photographies microscopiques dont une en couleur que je vous présente en son nom.

Il s'agit donc bien ici d'une tumeur épithéliale d'origine thyroïdienne, développée aux dépens d'un lobule thyroïdien aberrant.

Cette tumeur s'est développée dans la gaine des vaisseaux et au contact immédiat de la jugulaire, comme le prouve la fusion intime avec la veine. Elle siégeait en arrière de la veine, qu'elle a refoulée progressivement en avant et en dehors, la séparant du pneumogastrique et de la carotide.

Quelques cas de luxations et fractures irréductibles ou compliquées du coude.

M. CHAPUT. — J'ai observé, dans ces dernières années, plusieurs faits de fractures de l'olécrane ou de l'extrémité inférieure de l'humérus compliquées de luxation ou de déplacements irréductibles et ayant nécessité une résection articulaire.

La rareté de ces faits m'engage à vous les communiquer.

Le premier fait peut s'intituler :

Fracture de l'olécrane avec luxation du coude en avant et irréductibilité au cours de l'opération ; résection complète, guérison.

Le 29 mai 1904, le nommé L..., âgé de vingt-neuf ans, fut blessé par les éclats d'un madrier volumineux.

A l'entrée, on constate une tuméfaction considérable du coude gauche ; il existe une énorme poche ecchymotique et œdémateuse dans la région olécranienne, un gros hématome en avant du pli du coude et un autre à la partie supéro-externe de l'avant-bras.

On constate que l'olécrane est brisée à sa base et mobile latéralement ; le cubitus n'est pas perçu dans la moitié supérieure, il est luxé en avant ainsi que le radius. Le coude présente des mouvements latéraux accentués.

La radiographie révèle une fracture de l'olécrane, oblique en bas et en arrière ; les deux os de l'avant-bras sont luxés en avant de l'extrémité humérale, ils correspondent au milieu de la hauteur de la trochlée.

Le 4 *juin*, je fais une tentative infructueuse de réduction sous chloroforme.

Le 14 *juin*, le gonflement ayant suffisamment diminué, je pratique sous éther une incision verticale postérieure de Park.

Après dénudation des surfaces osseuses, il m'est impossible d'obtenir la réduction de la luxation.

Je résèque l'extrémité inférieure de l'humérus sans parvenir à réduire, j'enlève ensuite successivement l'olécrane, la tête radiale, le crochet coronoïdien.

La réduction est enfin obtenue facilement.

La plaie est bourrée à la gaze aseptique, et le membre est immobilisé en extension.

J'ai perdu de vue le blessé au moment des vacances, et sa convalescence n'a pas été dirigée méthodiquement.

Il en est résulté une ankylose rectiligne constatée par mon ami M. Demoulin, ankylose qui serait d'ailleurs curable par une nouvelle opération avec interposition musculaire.

Ce fait présente plusieurs particularités dignes de remarque.

D'abord, il s'agit d'une luxation du coude en avant. Nous savons que ces luxations sont de deux espèces bien différentes ;

dans un premier groupe se placent les luxations sans fracture de l'olécrane, lesquelles ne sont possibles qu'avec un choc direct atteignant l'olécrane de bas en haut et d'arrière en avant dans la flexion forcée du coude, — de ce genre est l'intéressante observation de M. Fontoynont relatée plus loin.

L'autre groupe de luxations en avant s'accompagne de fracture de l'olécrane ; dans ce cas, le choc agit d'arrière en avant sur le coude en extension. C'est au second groupe qu'appartient notre observation, et ces faits étant très rares, elle méritait à ce seul point de vue d'être publiée.

Il est très intéressant de constater la rapidité avec laquelle est survenue l'irréductibilité, puisque l'accident ayant eu lieu le 29 *mai*, la réduction sous chloroforme tentée le 4 juin n'a pu réussir.

On pourrait objecter que les tractions n'ont pas été assez vigoureuses, mais je répondrai que les tractions ne pouvaient réussir, puisque, lors de l'opération pratiquée le 14 juin, malgré la mise à nu des extrémités osseuses, par l'opération, la réduction n'a pu être obtenue. La résection humérale elle-même n'a pas permis la réduction, il a fallu encore réséquer le cubitus au-dessous de l'apophyse coronoïde et l'extrémité radiale.

Le résultat définitif (ankylose rectiligne) a été défectueux, parce que le malade n'a pu être surveillé convenablement ; peut-être aussi, dans un cas de ce genre avec tendance invincible à l'irréductibilité et à l'ankylose, eût-il fallu faire d'emblée l'interposition musculaire.

Voici le titre de la deuxième observation :

Fracture oblique de l'extrémité inférieure de l'humérus, compliquée de plaie, avec déplacement du fragment inférieur et du coude en avant ; irréductibilité. Résection du fragment huméral et de l'olécrane. Guérison.

En mai 1907, Ch..., âgé de soixante-deux ans, est tombé sur le coude de sa hauteur.

A l'entrée, on constate une fracture de l'extrémité inférieure de l'humérus droit, avec déplacement du coude en avant. Une extrémité osseuse aiguë a perforé la peau au niveau de la partie culminante du coude.

Le premier diagnostic : fut luxation du coude en avant avec fracture comminutive de l'humérus et perforation cutanée.

La radiographie montra une fracture humérale basse, oblique en bas et en arrière, siégeant à 4 centimètres du bord inférieur de la trochlée. Le fragment inférieur était placé parallèlement à et au-devant du fragment supérieur, qui descendait jusqu'au sommet de l'olécrane ; le fragment était en outre perpendiculaire à l'olécrane.

La radiographie montrait encore des images osseuses arrondies et bizarres, du diamètre d'une pièce de 1 franc, coiffant l'apophyse coronoïde.

La réduction manuelle étant impossible et la plaie s'étant infectée avec température élevée, je fis, le 11 mai 1907, une incision longitudinale postérieure.

Le fragment inférieur, étant impossible à réduire, fut réséqué; je sectionnai l'olécrane à sa base et je réséquai les pointes aiguës latérales du fragment huméral supérieur.

Je constatai que les images osseuses coiffant la coronoïde étaient dues à des corps étrangers articulaires anciens siégeant à ce niveau.

La plaie fut bourrée, et le membre immobilisé d'abord en extension, puis en flexion. A la sortie de l'hôpital, l'articulation paraissait ne pas devoir s'assouplir facilement; je ne l'ai pas revu depuis.

Cette observation est intéressante sous plusieurs rapports.

En raison de la situation basse de la fracture et du déplacement du fragment inférieur en avant et en haut, et de l'ascension de l'olécrane déplacé en avant, on pouvait croire tout d'abord à une luxation du coude en avant, mais la constatation du siège de l'épithrochlée qui avait suivi le cubitus permit de localiser exactement la fracture.

Il n'y avait pas, à proprement parler, luxation du coude, mais déplacement en masse du coude en avant, empruntant l'apparence d'une véritable luxation.

La preuve de la situation basse de la fracture nous est donnée par la largeur de l'extrémité inférieure du fragment supérieur, très visible sur la radiographie.

Il est très intéressant de noter que, de même que dans l observation précédente (fracture de l'olécrane avec luxation en avant et irréductibilité), la réduction fut impossible, même par manœuvres sanglantes, sans résection.

Je n'ai pas revu ce malade, mais à sa sortie, en juin 1907, le coude, fléchi à angle droit, présentait un enraidissement de mauvais augure.

Ici encore, en me basant sur le tempérament rhumatisant du sujet, sur ses corps étrangers articulaires indiquant la tendance à l'ankylose, j'aurais pu pratiquer l'interposition musculaire, mais le blessé était un paysan ayant besoin d'un membre solide. Je pense qu'une ankylose à angle droit lui aura été plus profitable.

Voici le titre de ma troisième observation :

Fracture en T comminutive de l'extrémité inférieure de l'humérus avec plaie et infection grave. Hémirésection du coude. Guérison.

Le 4 décembre 1907, une femme de cinquante-quatre ans a fait une chute dans son escalier. Amenée à l'hôpital, on constata une fracture

basse de l'humérus avec plaies punctiformes au niveau desquelles on percevait la présence de fragments osseux pointus. Il y avait ecchymose et un œdème considérable.

La radiographie révéla une fracture oblique en bas et en avant, descendant jusqu'au cartilage articulaire et des éclats osseux multiples projetés dans les parties molles, quelques-uns ayant perforé la peau. Les jours suivants, la température s'élevait progressivement en même temps qu'apparaissait au niveau du bras le signe d'un phlegmon bronzé.

Je l'opérai d'urgence le 7 décembre 1907 : incision médiane postérieure, ablation de l'extrémité humérale inférieure, qui est divisée en fragments multiples, dont deux volumineux comprenant l'un l'épitrochlée et la moitié de la trochlée, l'autre, la seconde moitié de la trochlée, le condyle et l'épicondyle ; les autres fragments sont petits, irréguliers et échappent à la description. L'anesthésie à la stovaïne lombaire fut parfaite et ses suites nulles.

La plaie fut irriguée à l'eau oxygénée, saupoudrée de perborate de soude et bourrée de gaze à l'ektogan. La malade est sortie cicatrisée et en bon état le 30 janvier 1908.

Le résultat fonctionnel ne peut être indiqué, le cas étant trop récent, mais la souplesse du coude promet un fonctionnement satisfaisant.

Je dois faire observer que, dans ce cas, la rétraction musculaire, jointe à l'obliquité du trait de fracture, aurait certainement fait remonter le fragment huméral inférieur derrière le fragment supérieur et que la réduction de ce déplacement eût été probablement très difficile ou même impossible comme dans les cas précédents. Si elle s'était faite, la consolidation aurait laissé subsister en avant la saillie du fragment supérieur qui aurait rendu impossible la flexion complète.

La résection a remédié d'abord à l'infection déjà développée, ensuite à l'irréductibilité probable, et enfin à l'ankylose certaine qu'aurait produite la saillie du fragment supérieur en avant, et l'ostéo-arthrite si fréquente chez les vieillards.

Si le chevauchement des fragments et l'irréductibilité n'ont pas été constatés, c'est sans doute parce que la malade était une femme âgée, maigre, avec des muscles graciles altérés par le traumatisme ; avec le temps, l'ascension du fragment inférieur ne pouvait manquer de se produire.

Quoique très différentes les unes des autres, ces trois observations présentent des analogies et des points de contact intéressants.

Dans tous ces cas, il s'agit de fractures des extrémités articulaires du coude (humérus ou olécrane). Dans les deux premiers cas où il s'agissait de manœuvres, la rétraction des muscles vigoureux du bras a amené une irréductibilité précoce et absolue mais sans les manœuvres sanglantes.

Dans le troisième cas, le peu de développement des muscles d'une femme âgée n'a pas permis en quatre jours à la rétraction de faire son œuvre.

Dans tous les cas, la résection a permis la réduction et la désinfection du foyer.

La raideur du coude survenue dans les deux premiers cas, indique qu'il faut surveiller la convalescence des blessés, et pratiquer d'emblée l'interposition musculaire lorsqu'on a des raisons de désirer la mobilité du coude, et des motifs sérieux de redouter l'ankylose.

Luxation du coude en avant.

M. FONTOYNONT, *membre correspondant*. — Les luxations complètes du coude en avant sont chose assez rare pour que l'observation, la photographie et la radiographie du cas que j'ai observé, il y a quelques mois, à Tananarive, vous soient présentées.

Voici l'observation :



Ramanampy, enfant de quatre ans, s'amusait à glisser sur le derrière le long d'un talus en pente haut de 5 à 6 mètres quand, dans une de ces descentes, il perdit l'équilibre, continua sa glissade sur le côté droit en flexion, l'avant-bras reposant à faux sur le sol inégal, tandis que le bras appuyait, au contraire, en totalité sur le plan obliquement descendant et assez uni du talus gazonné. Je le vis trois jours après la chute, lorsqu'il arriva dans mon service de l'hôpital indigène de Tananarive. Je trouvai le membre supérieur très déformé, tel que le montre la photographie ci-jointe. Le bras était œdématié dans toute l'étendue de son tiers inférieur et de son tiers moyen. L'avant-bras était gonflé dans tout le tiers supérieur. Cette augmentation de volume ne laissait percevoir que très mal le pli du coude. Le membre tout entier décrivait une courbe à concavité interne regardant le thorax. Il paraissait raccourci, d'autant plus que l'épaule, du même côté, était très abaissée. Et, de fait, à la mensuration, il existait, de ce côté, une diminution de près de 1 centimètre.

A la palpation, on sentait nettement l'épitrochlée, mais beaucoup plus en arrière que normalement. L'épicondyle n'était pas perceptible.

En avant, on sentait une pointe, le bec de l'apophyse coronoïde avec au-dessus une autre pointe moins perceptible, le bec de l'olécrane. Enfin, sur le côté interne et un peu en dessous, une saillie, la tête radiale.

Les mouvements spontanés étaient nuls. En revanche, les mouvements provoqués étaient assez étendus. On pouvait très facilement faire exécuter à la main les mouvements de pronation et de supination. La flexion du bras était possible, sans être parfaite. L'extension était, en revanche, très facile, plus étendue même que normalement.

Sur la radiographie, on peut constater que la luxation est des plus nettes et qu'elle est complète en avant. Le cubitus et le radius sont situés en totalité en avant de l'humérus et fortement remontés le long de lui. De plus, l'humérus a décrit une demi-rotation, de telle sorte qu'il se présente presque de champ sur une vue antéro-postérieure; ce qui explique pourquoi à la palpation l'épitrochlée était seule sentie.

La réduction sous chloroforme put très facilement être exécutée au quatrième jour de l'accident. L'avant-bras étant, avec la main gauche, fortement tiré vers le bas, fut progressivement fléchi pendant que la main droite agissant avec les pouces refoulait très fortement en haut et en avant l'humérus, tout en lui imprimant un léger mouvement de rotation par pression sur l'épitrochlée saillante.

L'immobilisation momentanée sous plâtre, suivie, au bout d'une semaine, de mobilisation et de massage, m'a donné un résultat fonctionnel très bon.

Présentation d'appareil.

M. Bidou présente un *arthromoteur général.*

Rapporteur : M. Morestin.

Le Secrétaire annuel,

Ricard.

Paris. — L. Marethеux, imprimeur, 1, rue Cassette.

SÉANCE DU 26 FÉVRIER 1908

Présidence de M. Nélaton.

Procès-verbal.

La rédaction du procès-verbal de la précédente séance est mise aux voix et adoptée.

Correspondance.

La correspondance comprend :

1°. — Les journaux et publications périodiques de la semaine.

2°. — Un volume intitulé : *Technique précise de radiothérapie et de radioscopie* par le Dr Vaudet, avec préface du professeur Gaucher (Paris, Leclerc, 1908).

3°. — Un travail de M. le Dr Dujardin-Beaumetz, médecin-inspecteur général de l'armée, intitulé : *Mémoire sur l'emploi du rétracteur métallique du baron Percy dans l'amputation de la jambe et de la cuisse* (Montpellier, 1907, in-8°).

A propos de la correspondance.

1°. — M. Richelot. — J'ai l'honneur de présenter à la Société la traduction de l'ouvrage de Freyer sur l'*hypertrophie de la prostate*, par le Dr de Valcourt.

Vous savez que M. de Valcourt est un de nos jeunes confrères; il a à peine quatre-vingts ans. Dernièrement, il s'est fait enlever la prostate; et, pour marquer sa reconnaissance, il a traduit l'ouvrage de son opérateur. Il y a ajouté son observation

personnelle, le récit de ses douleurs et de sa merveilleuse guérison. A ce double titre, l'ouvrage est intéressant.

2°. — M. SEBILEAU dépose sur le bureau une observation de M. le Dr COVILLE (d'Orléans) intitulée : *Epithélioma de la région juxta-laryngienne du pharynx. Pharyngectomie. Mort le douzième jour d'hémorragie foudroyante.*

M. SEBILEAU, rapporteur.

A l'occasion du procès-verbal.

Cancer de la vésicule biliaire.

M. P. MICHAUX. — L'observation de volumineux cancer de la vésicule biliaire que j'ai apportée à la tribune de la Société de Chirurgie à la fin de l'année dernière, et qui se trouve consignée dans nos Bulletins, a déterminé plusieurs de nos collègues, MM. J.-L. Faure, Mauclaire, Legueu, Quénu, à vous communiquer également les faits qu'ils avaient eux-mêmes rencontrés.

Je me félicite doublement de cet apport : premièrement, parce que la discussion soulevée, et notamment l'intéressante communication de notre collègue M. Quénu précisent l'existence de deux ou trois types cliniques encore mal connus; secondement, parce qu'elle paraît avoir apporté quelque simplification dans la difficile question de la suture du foie.

I. — Il y a donc des tumeurs malignes, des cancers de la vésicule biliaire qui se présentent avec l'allure clinique des grosses cholécystites calculeuses.

Parfois leur dureté, leurs bosselures, leur retentissement général laissent entrevoir le diagnostic; si l'étiquette de cancer ne peut être apposée d'une façon certaine, du moins le siège et les connexions hépatiques ne font-ils de doute pour personne.

Les observations de J.-L. Faure et de Mauclaire nous en apportent deux exemples : dans le fait de Mauclaire, la tumeur est sessile; dans celui de notre collègue Faure, la tumeur est comme pédiculée.

Dans un cas comme dans l'autre, le parenchyme hépatique voisin est envahi, et c'est ce caractère anatomique qui rapproche ces tumeurs des cas plus complexes dont mon collègue Legueu et moi avons apporté ici des exemples.

Notre collègue Quénu a très justement rappelé à la fin de sa communication l'existence de *tumeurs malignes plus limitées, d'apparence papillomateuse*, dont j'avais moi-même rapporté un cas dans le travail que je vous ai communiqué à propos de mon observation.

Pour exceptionnels que soient les faits de Körte, de Friedheim, de Worner, il n'en reste pas moins, suivant la très juste remarque de M. Quénu, que des lésions malignes papillaires peuvent se produire dans la vésicule biliaire avec l'allure d'*empyèmes de la vésicule* (Körte), et avec un pronostic moins sombre et un avenir moins désespérant.

Indépendamment de ces tumeurs dont le siège dans la vésicule biliaire et les connexions avec le foie rendent le diagnostic relativement facile, mon observation et celle de mon collègue et ami Legueu établissent l'existence d'un autre type, d'un diagnostic extrêmement difficile, pour ne pas dire impossible avant l'opération.

Dans nos deux observations, les tumeurs extrêmement volumineuses se présentent avec tous les caractères des *tumeurs végétantes de l'ovaire*. Ce n'est qu'au cours de l'intervention chirurgicale qu'on s'aperçoit de leur indépendance des annexes de l'utérus, et ultérieurement de leurs connexions avec le parenchyme hépatique et la vésicule biliaire.

L'envahissement du parenchyme hépatique est, on peut le dire, un des traits communs qui relient les faits apportés dans cette discussion.

Cet envahissement n'a jamais été bien considérable, puisque nous avons tous été conduits à pratiquer une excision en V, pour pratiquer l'ablation totale de la tumeur.

Cependant, dans quelques cas, l'extension s'était faite également au pylore et aux muscles voisins; Mayo Robson s'est vu dans l'obligation d'en pratiquer l'extirpation.

Parmi les signes cliniques qui me paraissent dignes d'être notés spécialement, vous me permettrez de ne retenir votre attention que sur les faits suivants :

1° Il n'y a dans nos observations aucun caractère de lithiase. Pas d'antécédents lithiasiques. Pas de coliques hépatiques. Pas de douleur vésiculaire ni d'ictère;

2° Les connexions de la tumeur et du foie sont expressément indiquées dans mon observation; si je n'y ai pas attaché d'importance, c'est que je croyais à une adhérence hépatique de la tumeur maligne de l'ovaire que j'avais diagnostiquée à tort.

En fait, si les *tumeurs végétantes de l'ovaire* adhèrent souvent très étroitement à tous les segments du tube digestif, à l'épiploon,

au mésentère et aux parois abdominales, l'adhérence au parenchyme hépatique et au pylore est plus rare.

Il existe donc des faits exceptionnels dans lesquels il faut tenir compte de la continuité de la matité de la tumeur avec la matité du foie.

Bien qu'elles ne s'appuient que sur un petit nombre de faits, les remarques anatomiques et cliniques sur lesquelles nous venons d'insister nous paraissent devoir être ajoutées aux descriptions classiques que nous ont tracées les travaux de nos devanciers.

II. — Secondairement, à propos du traitement de ces tumeurs, nous avons parlé de *résection hépatique* et de *suture du foie*.

Sur cette importante question thérapeutique, nous sommes tous d'accord ; — le fait n'est point si fréquent, qu'il ne mérite d'être signalé.

Tous, nous avons eu recours, pour rapprocher les surfaces cruentées du parenchyme hépatique, à des procédés de suture excessivement simples, et tous nous nous en sommes très bien trouvés.

Je me garderai bien de sortir de mon sujet, et d'élargir outre mesure la question que j'ai à envisager.

Vous me permettrez toutefois de vous rappeler que les résections cunéiformes, portant sur le bord tranchant du foie, nous mettent évidemment dans des conditions favorables pour obtenir simplement, et à peu de frais, une hémostase convenable du foie.

Il serait sans doute exagéré et dangereux de vouloir appliquer à toutes les plaies et à toutes les régions du foie, les modes de suture qui conviennent aux résections du bord antérieur ou tranchant du foie. Ici les vaisseaux hépatiques sont plus éloignés de leurs divisions centrales, ils sont forcément plus ténus, et, partant, leur hémostase doit être plus facile.

Il en irait sans doute autrement de grosses déchirures portant sur le milieu de la face convexe ou encore sur la région du hile et son voisinage.

Cette réserve faite — et elle a son importance — il est très intéressant de souligner en regard l'accord parfait qui règne entre nous sur les méthodes simples de suture du foie.

Depuis le mémoire classique de Terrier et d'Auvray, nous vivions dans l'idée que la suture du foie était chose difficile, qu'il fallait, pour la réaliser, des méthodes complexes, des procédés spéciaux.

Nous savons aujourd'hui que, tout au moins dans les conditions où nous étions placés, l'*hémostase du foie* peut être réalisée très simplement, soit par des points directs, soit par des points en U, imbriqués.

Les points directs ont été suffisants dans mon opération.

Les points en *U imbriqués* ont paru préférables à nos collègues Faure, Legueu, Quénu, Ricard et Walther; en cas d'insuffisance des points simples, c'est ce mode de suture qui me paraît aussi le plus rationnel et le meilleur.

On reproche aux points en chaîne de couper et d'agrandir le tunnel de passage des fils, d'où des hémorragies plus abondantes au niveau des fils.

En résumé, il semble bien que l'*hémostase hépatique* soit souvent *simple* et *facile à obtenir* à la condition :

1° D'employer de gros fils (soie ou catgut);

2° De peu serrer les fils pour ne pas couper et déchirer le tissu hépatique.

L'avenir dira si cette méthode simple peut être étendue à presque tous les cas, et si nous pouvons renoncer définitivement aux sutures en chaîne.

Rapport.

Proctoscope, présenté par le Dr Tuttle (de New-York).

Rapport de M. HENRI HARTMANN.

Le proctoscope que nous a présenté le Dr Tuttle se compose d'un large cylindre sur la partie latérale duquel se trouve un petit tube métallique, fermé à son extrémité distale par une ampoule de cristal. Dans le petit tube vient s'engager une tige qui porte à son extrémité une lampe électrique.

Pour introduire le proctoscope, on y place un mandrin que l'on retire dès qu'on a franchi la région sphinctérienne pour le remplacer par un obturateur pourvu à son extrémité d'une glace transparente et latéralement d'une tubulure qui permet d'insuffler le rectum à l'aide d'une double poire élastique, comparable à une soufflerie de thermocautère (fig. 1).

C'est, en somme, un type de proctoscope pneumatique avec lumière terminale.

Un grand nombre d'entre vous ont certainement l'habitude de la proctoscopie. Comme cependant elle ne me semble pas occuper en France la place qu'elle mérite, je vais profiter de l'occasion qui se présente pour vous exposer ce qu'elle est actuellement et pour vous dire les avantages que j'en ai retirés. Si je me permets de le

faire, c'est que cette question n'a jamais été abordée dans notre Société. Il me semble intéressant que chacun de nous vienne dire ce qu'il en pense. On sera ainsi fixé sur la valeur diagnostique et thérapeutique de la proctoscopie.

Jusqu'à ces dernières années, on se contentait d'examiner le canal anal et les quelques centimètres de rectum immédiatement sous-jacents.

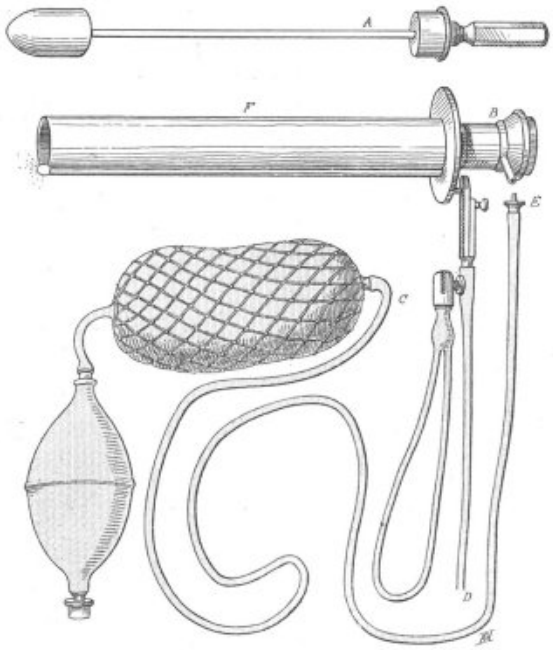

Fig. 1. — Proctoscope de Tuttle.

A, mandrin. — B, obturateur pourvu d'une glace. — C, poignée. — D, fils conducteurs de l'électricité. — E, soufflerie. — F, tube prostoscopique.

C'est en 1895 seulement que Kelly établit :

1° Qu'avec des tubes droits on pouvait arriver jusque dans le côlon pelvien et même jusque dans le côlon descendant, ce que contestent Tuttle (1) et Abbott (2) ;

2° Qu'en se servant de la simple pression de l'air atmosphé-

(1) Tuttle. *Diseases of the anus, rectum and pelvic colon*, New-York, 1903, p. 126.

(2) A. W. Abbott. The examination of the sigmoid colon. *American Journ. of gynæcol. and obstet.*, New-York, 1900, t. II, p. 20.

rique, on pouvait obtenir le déplissement de l'intestin et en examiner ainsi facilement les parois.

Avant lui, Allingham avait fait construire des spéculums cylindriques ; Marion Sims avait montré que, dans la position génu-pectorale, le vagin se déplissait par suite de l'arrivée de l'air dans son intérieur et, dès 1870, Van Buren avait appliqué à l'ampoule rectale le mode d'examen préconisé par Sims pour le vagin.

Les spéculums tubulaires et la distension du rectum par l'arrivée de l'air atmosphérique dans la position génu-pectorale étaient donc choses connues ; le nom de Kelly mérite cependant d'être attaché aux méthodes actuelles de proctoscopie parce que le premier il a rendu pratique ce mode d'examen, parce qu'il l'a vulgarisé, parce qu'il a étendu notablement le champ d'exploration et qu'à la proctoscopie il a ajouté la sigmoïdoscopie.

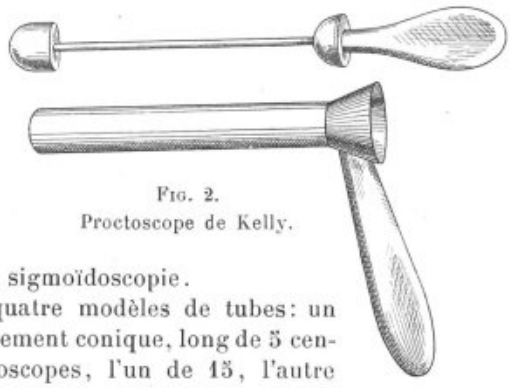

FIG. 2.
Proctoscope de Kelly.

Kelly se sert de quatre modèles de tubes : un sphinctéroscope légèrement conique, long de 5 centimètres, deux proctoscopes, l'un de 15, l'autre de 20 centimètres, un sigmoïdoscope long de 30 centimètres. Il s'éclaire en renvoyant dans le tube à l'aide d'un miroir frontal les rayons émanés d'une lampe électrique placée sur le sacrum (1).

Peu après les publications de Kelly, d'autres chirurgiens recoururent à l'éclairage à l'aide d'une lampe portée à l'extrémité profonde du tube et à la distension du rectum par l'insufflation.

C'est à ce type d'instrument qu'appartiennent les proctoscopes de Laws (2), de Pennington (3), ainsi que celui que vous a présenté Tuttle (4).

(1) Howard A. Kelly. *John Hopkins Hospital Bulletin*, Baltimore, décembre 1894 ; *Annals of surgery*, Philadelphie, 1895, t. I, p. 468, et 1903, t. I, p. 924 ; *Operative Gynecology*, New-York, 1898, t. I, p. 119 et 2e éd., 1906, t. I, p. 123. Drueck se sert de même des rayons réfléchis par un miroir frontal (Charles J. Drueck, *Medical Record*, New-York, 15 juillet 1905, p. 97).

(2) William V. Laws. *Philadelphia med. Journ.*, 7 oct. 1899 et 20 janv. 1900.

(3) J. Rawson Pennington. *Journ. of the american medical Association*, 30 septembre 1899.

(4) James P. Tuttle. *Trans. americ. proctologic. Society*, 1901 ; *Internation. Journ. of surgery*, New-York, 1902, t. XV, p. 3 et 16 ; *Medical News*, New-York, 1902, et *Diseases of anus, rectum and pelvic colon*, New-York, 1902, p. 119.

Des instruments du même genre ont été construits ensuite en Allemagne par Strauss (1) et en Angleterre par Mummery (2).

En France, tout récemment, MM. Lion et Bensaude ont publié la description d'un proctoscope qui rappelle beaucoup celui que Tuttle nous a présenté (3).



Fig. 3. — Technique de la procto-copie, d'après Kelly.

(1) Strauss. Technik und Indikationen der Procto-Sigmoskopie. *Zeitschrift für ærztliche Fortbildung*, Iena, 1906, nº 21, et *Berliner klin. Woch.*, 1902, nº 4; 1903, nº 48, et 1905, p. 1137. La tige et la lampe sont libres dans la cavité du tube.

(2) P. L. Mummery. *The sigmoidoscope*, London, 1906. L'extrémité du tube proctoscopique est épaissie de manière à se terminer par un bord large et arrondi, moins vulnérant par conséquent pour la muqueuse rectale. La lampe est placée le long de la paroi supérieure du tube et à 1 centimètre et demi de son extrémité, de manière à ce qu'elle risque moins d'être souillée par les liquides qui quelquefois s'écoulent des parties supérieures de l'intestin; au point de vue de la propreté, cet instrument présente les mêmes inconvénients que celui de Strauss.

(3) Lion et Bensaude. L'endoscopie recto-colique. *Gazette des Hôpitaux*, 4 juin 1897, p. 749.

Aucun de ces proctoscopes ne nous paraît remplir tous les desiderata.

Celui de Kelly est incontestablement le plus simple, le plus facile à nettoyer, mais il nécessite l'emploi du miroir frontal, ce qui gêne un peu quand on n'en a pas l'habitude.

Les proctoscopes à lampe profonde ont l'inconvénient de ne pouvoir être aussi facilement nettoyés, en particulier la longue tubulure des proctoscopes de Tuttle et de Lion-Bensaude. On est exposé, au cours d'un examen, à la souillure de la lampe, ce qui supprime le foyer lumineux et oblige, soit au changement de la

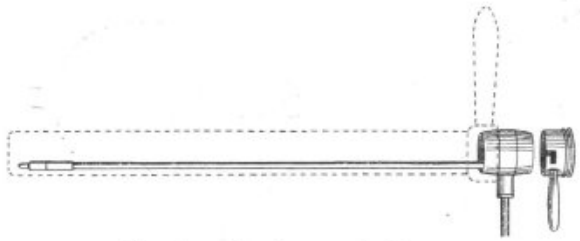

Fig. 4. — Proctoscope de Strauss.



Fig. 5. — Proctoscope de Mummery.

lampe lorsqu'elle est libre dans la lumière du tube (appareils de Strauss, de Mummery, de Lion-Bensaude), soit au retrait complet de l'instrument et au nettoyage du capuchon de verre fermant l'étui de la lampe lorsqu'elle est contenue dans un tube clos (appareil de Tuttle). Lorsque l'examen est un peu long, on peut, de l'avis même de ceux qui se servent couramment de ces proctoscopes, être obligé de changer la lampe qui s'échauffe. Je sais bien qu'aujourd'hui on a des lampes dites froides; malheureusement, ces lampes sont trop souvent chaudes, malgré le dire des fabricants.

Aussi nous servons-nous, depuis un certain nombre d'années, d'un instrument que nous avons fait construire d'après un modèle

(1) Kelen. Ueber den praktischen Wert der Recto-Romanoskopie. *Pester med. chir. Presse*, 1904, n° 11.

dont nous ignorons l'auteur, et que nous avons légèrement modifié.

Comme l'urétroscope de Keyes, comme celui de Noguès, c'est un instrument qui porte sa lampe à l'extérieur. Il présente donc, au point de vue du nettoyage et de la désinfection, les avantages du

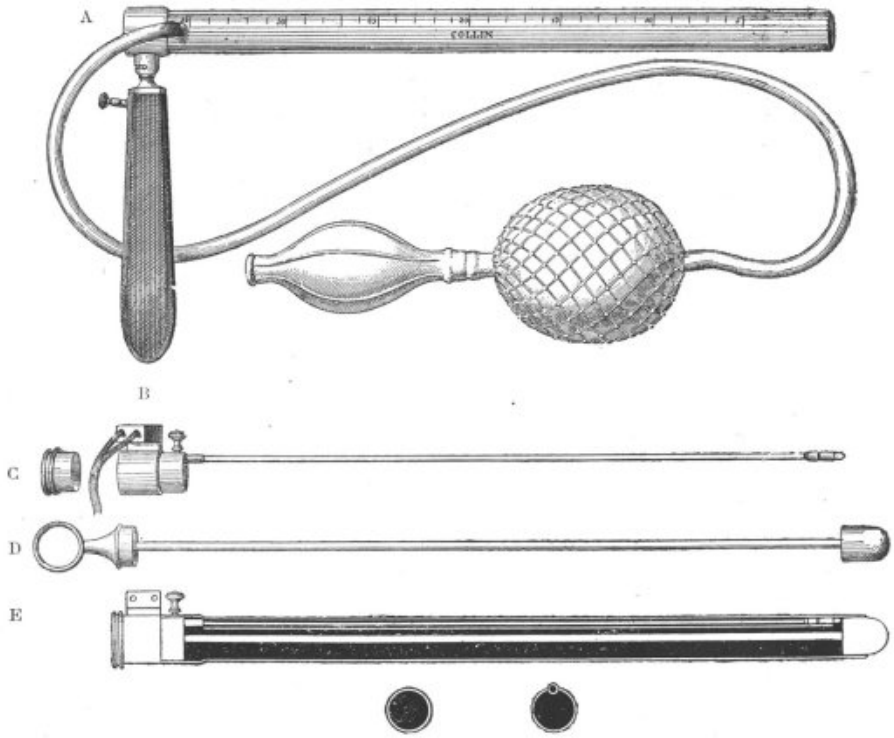

Fig. 6. — Proctoscope de Lion et Bensaude.

A, gros tube du rectosigmoïdoscope de 35 centimètres de long muni de son manche et de l'appareil à insufflation. — B, la tige porte-lampe avec l'anneau et la petite vis qui servent à la fixer à l'extrémité proximale du gros tube. — C, petit obturateur à glace destiné à fermer l'extrémité proximale de l'instrument pendant l'insufflation. — D, mandrin obturateur. — E, coupe longitudinale de l'instrument complet. Le mandrin obturateur en place. La lampe et sa tige dans le petit conduit ou tube destiné à les protéger. — F, coupe transversale montrant l'insertion, sur le gros tube du petit tube, ou conduit destiné à protéger la lampe et sa tige.

proctoscope de Kelly; il évite les inconvénients du miroir frontal et permet à l'opérateur de se déplacer sans, pour cela, risquer de décentrer les rayons lumineux.

On ne peut, il est vrai, faire avec lui l'insufflation directe de l'intestin, mais c'est une manœuvre inutile lorsqu'on recourt à la position génu-pectorale. Dans cette position, la masse intestinale tombe vers le diaphragme, le rectum s'étire et se déplisse spontanément. Il en résulte un appel d'air dans son intérieur, ce qui réalise une insufflation spontanée très suffisante; nous pouvons l'affirmer, d'après les nombreux examens que nous avons pratiqués.

J'ajouterai même que cette insufflation présente des inconvénients. Sultan a récemment publié, dans le *Deutsche Zeitschr. f. Chir.*, un cas de rupture du côlon pelvien par l'insufflation. Celle-ci provoque souvent des coliques douloureuses et est quelquefois mal supportée. Nous avons été frappé de ce fait que les malades se plaignaient plus de l'insufflation que de la position génu-pectorale.

De plus, l'insufflation nécessite la fermeture du tube à son orifice externe par une glace transparente, ce qui empêche, le cas échéant, d'essuyer un point de muqueuse avec un tampon et de se livrer à toutes les manœuvres (excision de parcelles de tumeur pour biopsie, cautérisations, etc.) auxquelles on désire se livrer. Il faut chaque fois enlever l'obturateur, et alors on se retrouve dans les conditions des proctoscopes dépourvus d'appareils pneumatiques. L'ablation de cet obturateur demande même certaines précautions parce que, si on l'enlève brusquement, on s'expose à voir, par suite du reflux brusque de l'air, l'intestin être poussé dans la lumière du tube, ce qui entraîne quelquefois une lésion de la muqueuse.

Enfin, à la fin de l'examen, il est nécessaire, avant de retirer l'instrument, d'enlever la lame obturatrice pour permettre à l'air insufflé de ressortir.

Si nous ajoutons que, même de l'avis des partisans de l'insufflation de Tuttle en particulier, dans les cas de sphincters un peu lâches, l'air insufflé ressort, au point qu'on est obligé de comprimer l'anus avec une collerette de coton humide ou de gaze, nous voyons que les proctoscopes pneumatiques sont loin de présenter des avantages compensant leurs inconvénients.

Le seul reproche que l'on pourrait *a priori* adresser aux proctoscopes à lumière externe, c'est que la lampe est un peu loin du point à examiner. Ce reproche est théorique. Avec l'éclairage externe, au lieu d'avoir une toute petite lampe ne donnant qu'une lumière assez faible, on peut avoir une lampe notablement plus forte; l'éclairage est alors suffisant pour permettre de voir nettement non seulement le rectum, mais encore la plus grande partie du côlon pelvien.

Instrumentation. — L'appareil instrumental, dont nous nous servons couramment (fig. 7), se compose de quatre *tubes* dont le diamètre intérieur est de 20 millimètres et dont la longueur varie : 5 centimètres, 14 centimètres, 20 centimètres, 28 centimètres (fig. 7). Le plus court convient pour l'examen du canal anal, le deuxième pour celui de l'ampoule rectale, le troisième

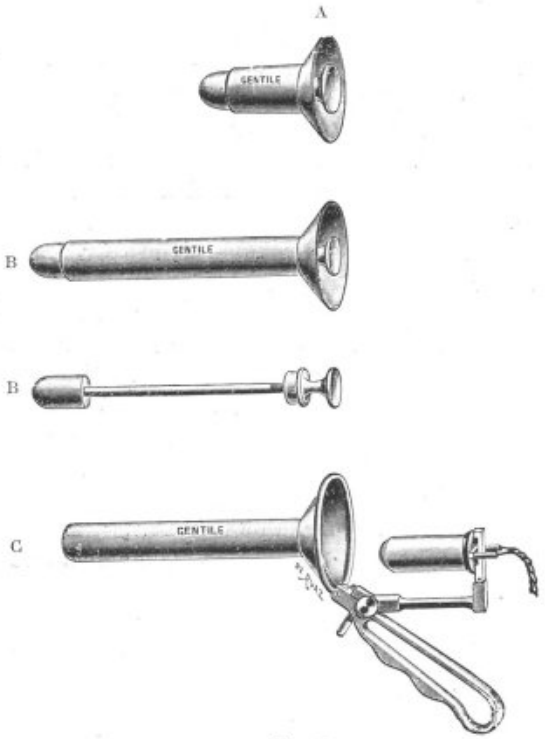

Fig. 7.

A. — Spéculum ani.
B. — Proctoscope et son mandrin.
C. — Proctoscope avec son manche et son appareil d'éclairage.

pour la jonction recto-sigmoïdienne, le quatrième pour l'anse sigmoïde.

Chacun de ces tubes est pourvu d'un *mandrin obturateur*, destiné à faciliter son introduction à travers la région sphinctérienne; pour éviter l'aspiration de la muqueuse au moment du retrait du mandrin, que Schreiber reproche à l'instrument de Kelly, nous avons fait creuser le mandrin obturateur d'une petite cannelure. Sur le pavillon évasé du tube se fixe un cercle

pourvu d'un manche, servant à la fois de poignée directrice pour l'appareil et de support à la *lampe*.

Nous avons, de plus, fait fabriquer une pince, dont les mors ont été remplacés par deux petites curettes, et qui peut servir, soit de porte-coton, soit d'instrument destiné à prélever des fragments de tumeur pour une biopsie (fig. 8). Il suffit de saisir le morceau que l'on veut examiner, puis de ramener la pince fermée à soi pour avoir, dans la petite boîte constituée par la concavité des mors, le fragment que l'on va couper et étudier au microscope.

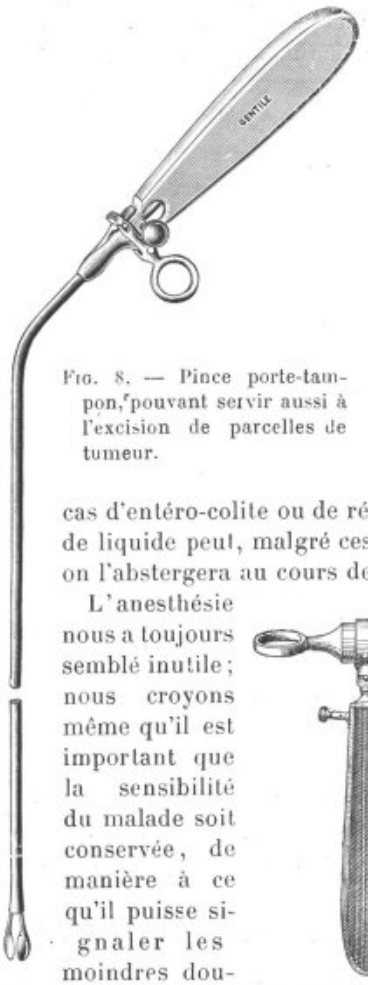

Fig. 8. — Pince porte-tampon, pouvant servir aussi à l'excision de parcelles de tumeur.

Technique de l'examen. — Il est bon de donner la veille un purgatif, puis le matin, trois heures avant l'examen, un lavement évacuateur. Dans certains cas d'entéro-colite ou de rétrécissement de l'intestin, un peu de liquide peut, malgré ces précautions, continuer à filtrer; on l'abstergera au cours de l'exploration.

L'anesthésie nous a toujours semblé inutile; nous croyons même qu'il est important que la sensibilité du malade soit conservée, de manière à ce qu'il puisse signaler les moindres douleurs que provoquerait l'examen. Seule la traversée des sphincters est quelquefois un peu pénible chez les malades pusillanimes. Un simple badigeonnage de l'intérieur du canal anal avec une solution concentrée de cocaïne suffit à faire disparaître toute sensibilité à ce niveau et à amener le relâchement des sphincters. L'emploi des courants de haute fréquence, à l'aide d'un appareil spécial (fig. 9), conduit, ainsi que l'ont montré Lion et Bensaude,



Fig. 9. — Dispositif pour application de courants de haute fréquence (Lion et Bensaude).

Proctoscope de 10 centimètres de long, avec son manche et son mandrin obturateur, terminé par un embout en forme de cône, pouvant servir d'électrode dilatatrice.

au même résultat; mais il nécessite des appareils coûteux et peu transportables. Étant donné qu'on arrive au même résultat avec un peu de cocaïne, nous n'avons jamais éprouvé le besoin de recourir à ces complications inutiles.

Le malade est placé en position génu-pectorale (1); il faut, pour obtenir de cette position tout ce qu'elle peut donner, avoir soin que les reins soient creusés et que le malade ne fasse pas le gros dos.



Fig. 10. — Technique de la proctoscopie.

Le proctoscope étant garni de son mandrin et bien vaseliné, on le présente à l'orifice anal et l'on appuie légèrement sur celui-ci, priant le malade de pousser comme pour aller à la selle. L'effort ainsi réalisé amène le canal anal sur le proctoscope qui se trouve

(1) Rosenheim préconise la position latérale de Sims (Rosenheim, *Zeitsch. f. klin. Medic.*, 1904).

P. Duval conseille la position dorsale, jambes repliées, bassin élevé (Pierre Duval, *Traité de chirurgie du cancer du côlon pelvien*, Plon, Paris, 1902). Il nous a semblé que cette position, qui a l'inconvénient de nécessiter une table spéciale, ne donne pas un déplissement du rectum aussi parfait que la position génu-pectorale. Nous sommes sur ce point d'accord avec Schreiber, qui, étudiant l'influence de la pression abdominale sur le rectum, dans les diverses attitudes, trouve qu'elle est réduite au minimum dans la position génu-pectorale (Julien Schreiber, *Die Rekto-Romanoskopie auf anatomische physiologischer Grundlage*, Berlin, 1903).

avoir dépassé les sphincters et être entré dans l'ampoule rectale sans avoir provoqué la moindre douleur.

On adapte alors la lampe, on l'allume, et à partir de ce moment on ne chemine plus que sous le contrôle de la vue. La direction de l'instrument doit être à diverses reprises modifiée pour franchir les replis valvulaires saillant dans l'intérieur du rectum. Rien n'est plus facile que de passer par suite de la distension du rectum par l'air atmosphérique. Il suffit de regarder et de toujours guider l'appareil avec une grande douceur, l'inclinant successivement d'un côté ou de l'autre pour franchir les plis valvulaires. Toute

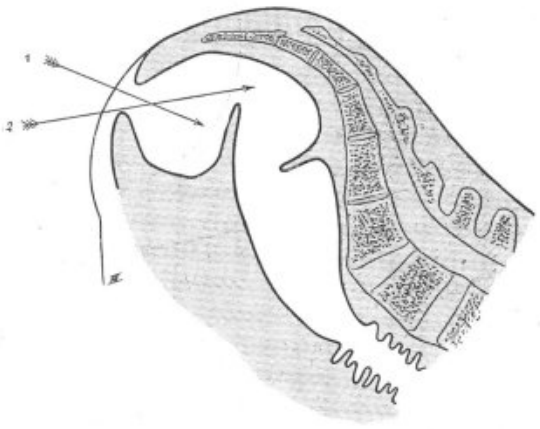

FIG. 11. — Inclinaisons successives du tube proctoscopique.

cette muqueuse de l'ampoule, abstraction faite des replis valvulaires, est lisse, d'un rouge pâle avec quelques vaisseaux arborisés à sa surface.

Au moment où l'on arrive à la jonction recto-sigmoïde, on peut éprouver quelques hésitations; le promontoire fait saillie en arrière sous la forme d'une éminence arrondie dont la consistance dure peut être appréciée en amenant à son contact l'extrémité du tube proctoscopique; il existe un pli muqueux en avant, si bien qu'il semble que le rectum se termine en cul-de-sac. En ramenant un peu à soi l'instrument, puis cherchant de nouveau, on arrive toujours à trouver l'orifice. A partir de ce moment, la distension gazeuse de l'intestin par l'arrivée de l'air extérieur est moindre. Souvent on voit se faire sentir jusqu'à ce niveau l'influence des mouvements respiratoires; le côlon pelvien bâille et se ferme suivant que le malade expire ou inspire; toujours cependant

l'instrument le pénètre avec facilité, absolument comme un doigt dans un gant.

Cette simple introduction de l'instrument a déjà permis de se rendre rapidement compte de l'état des parties; nous croyons néanmoins qu'il est bon de ne pas le retirer brusquement, mais, le ramenant lentement à soi, d'examiner avec soin la muqueuse de la profondeur vers l'orifice anal, faisant ainsi une proctoscopie

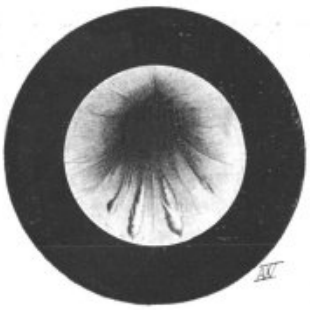

Fig. 12. — Anus.

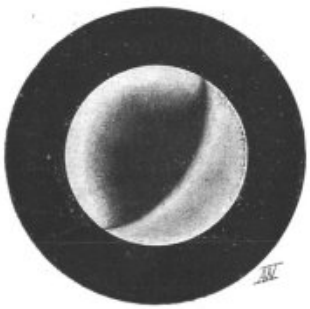

Fig. 13.
Ampoule rectale avec une valvule.

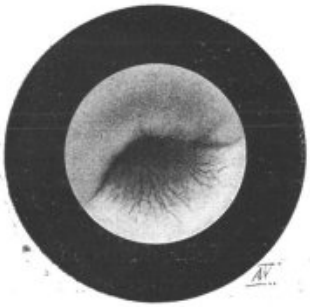

Fig. 14.
Jonction recto-sigmoïdienne.

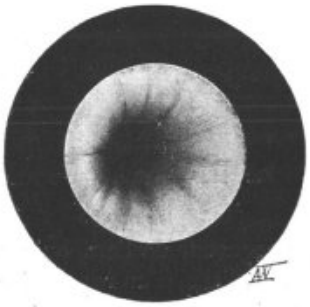

Fig. 15. — Côlon pelvien.

rétrograde. A part le moment de la traversée anale et quelquefois un peu de pesanteur à l'hypogastre, le malade ne doit, pendant toute la durée de l'exploration, éprouver aucune sensation pénible.

Indications. — Jusqu'ici, nous ne nous sommes guère servi de la proctoscopie que comme *méthode d'exploration*. Nous avons, grâce à elle pu voir nettement les lésions de proctites catarrhales, de proctites blennorragiques, etc. Plusieurs fois le proctoscope nous a permis de découvrir des tumeurs du côlon pelvien assez haut placées

pour pouvoir être enlevées par la voie abdominale, d'en exciser un fragment et de faire une biopsie. Il est bien évident que ce mode d'exploration ne doit pas dispenser de faire au préalable le toucher rectal et même, pour les tumeurs un peu haut situées, le palper bimanuel que facilite beaucoup la position élevée du bassin et qui restent les explorations fondamentales.

La proctoscopie a cependant son utilité et constitue un excellent adjuvant de nos anciennes méthodes; elle doit être appliquée à l'étude des maladies du rectum comme le cystoscope l'est à celles de la vessie.

Elle peut encore rendre d'autres services. Notre collègue Chaput, dans un intéressant rapport, nous a ici même montré les avantages que l'on en peut retirer au point de vue du traitement de certaines lésions de la partie terminale du tube digestif. Nous y avons eu recours pour cathétériser des rétrécissements infranchissables à la sonde dirigée à l'aveugle, faciles à traverser lorsque avec un tube proctoscopique on voyait l'orifice inférieur du rétrécissement. Cette *proctoscopie thérapeutique* semble actuellement déjà occuper une place assez grande à l'étranger, en particulier en Angleterre et en Amérique. Hermann Braw (1) et Chittenden Hill (2) ont publié sur ce point des articles intéressants. On peut, par ce moyen, traiter, après les avoir reconnues, certaines proctites ulcéreuses qu'on confond le plus souvent avec des entérites catarrhales à cause de la diarrhée qu'elles déterminent et qu'on guérit par des injections antiseptiques et astringentes, combinées avec des cautérisations directes des ulcérations.

Les applications de nitrate d'argent, de solutions d'ichtyol dans la glycérine à 15 p. 100 ou de baume du Pérou dans de l'huile de ricin dans les mêmes proportions, rendraient aussi des services.

T.-C. Martin, de Washington, attribuant certaines constipations chroniques à un développement congénital exagéré des valvules de Houston, ou à leur hypertrophie et à leur épaississement à la suite d'un processus inflammatoire chronique, incise la ou les valvules hypertrophiées à travers le proctoscope et suture ensuite leur bord libre. D'autres écrasent ces valvules avec une pince spéciale ou, comme J.-M. Lynch, de New-York, les sectionnent avec le galvano-cautère.

Nous ne nous étendrons pas plus longtemps sur ces applica-

(1) Herman A. Brav. The diagnostic value of a proctoscopic examination in proctitis with some remarks on that affection. *New-York med. J. and Philad. med. J.*, 4 juillet 1903, p. 23.

(2) T. Chittenden Hill. The technic to be observed in the examination and local treatement of the upper rectum and pelvic colon. *Boston med. and surg. Journ.*, 5 déc., 1907, p. 747.

tions diverses de la proctoscopie en thérapeutique, n'ayant pas d'expérience sur ce point. Il nous suffira d'avoir appelé votre attention sur elles et de vous avoir montré qu'il y avait là pour nous un champ d'action que nous avons peut-être un peu trop délaissé.

Présentation du rectoscope à lumière frontale du Dr Abrand.

M. Chaput. — Je vous présente un rectoscope construit sur les indications de M. le Dr Abrand; il se compose d'un long tube métallique rectiligne, de 35 centimètres de longueur et de 2 centimètres de diamètre.

Son extrémité profonde est légèrement emboutie pour ne pas



blesser la muqueuse; cette disposition permet de se passer de mandrin.

Le pavillon présente un entonnoir court de 6 centimètres de diamètre dont la surface interne est noircie pour éviter les reflets lumineux gênants pour l'opérateur.

La source d'éclairage n'est pas fixée au pavillon comme dans les rectoscopes de Kelly, de Luys, de Lion; elle n'est pas représentée par une petite lampe intérieure comme dans les modèles de Tuttle et Strauss; M. Abrand se sert du miroir frontal avec lampe électrique fixée au miroir, actionnée par un accumulateur portatif.

Voici les avantages de cet instrument :

Il est très simple, il ne comporte ni mandrin, ni lampe intérieure, il est donc facile à nettoyer.

La lumière frontale est plus avantageuse que les lampes fixes qui gênent les manœuvres chirurgicales et peuvent se casser ou se salir.

L'entonnoir collecte les rayons lumineux et évite de tâtonner pour projeter les rayons dans le tube.

L'avantage principal de la lumière frontale, c'est qu'elle permet de faire varier l'incidence lumineuse sans mobiliser le rectoscope.

Il devient facile de distinguer les différents aspects de la muqueuse et de découvrir des détails très fins, tels que des fistules à orifices étroits.

Cet instrument est d'un emploi si facile qu'on peut l'employer utilement dès la première séance, sans apprentissage préalable.

M. Pierre Delbet. — Tous les rectoscopes se ressemblent. Les tubes sont les mêmes. Les instrumenis ne diffèrent guère que par le mode d'éclairage. Et à ce point de vue, il y en a deux types : les rectoscopes à lumière interne, et les rectoscopes à lumière externe.

La lumière externe peut être fournie, soit par un miroir frontal, soit par une lampe.

Le miroir est commode avec les tubes courts, mais singulièrement incommode avec les tubes longs, parce que le moindre mouvement de la tête fait dévier le rayon réfléchi. La lampe de l'appareil de Hartmann paraît munie d'une forte lentille et doit bien éclairer. Je n'en ai pas l'expérience, mais je crains que la manière dont elle se place ne gêne l'examen.

Pour ma part, je donne la préférence aux rectoscopes à lumière interne, pour la raison très simple que la petite cannelure qui permet l'introduction de la lampe n'empêche pas de se servir de la lumière externe. Avec un rectoscope à lumière interne, on peut donc se servir alternativement ou même simultanément des deux lumières, ce qui est impossible avec les rectoscopes à lumière externe.

Hartmann a indiqué les inconvénients, voire même les dangers de l'insufflation du rectum, et il a justement fait remarquer qu'elle est complètement inutile. Il suffit de mettre le malade dans certaines positions pour que l'air aspiré déplisse suffisamment le rectum. Mais la position génu-pectorale qui est très pénible pour les malades, qui a quelque chose de particulièrement choquant, n'est heureusement pas la seule qui conduise à ce résultat. On l'obtient plus aisément en mettant les malades dans la position de la taille et en les inversant légèrement.

Communications.

Myopathie (type scapulo-huméral) traitée par la scapulopexie,

par M. VICTOR PAUCHET (d'Amiens),
Membre correspondant de la Société de Chirurgie.

Il s'agit d'un homme de vingt-six ans, atteint d'une myopathie à type juvénile d'Erb. Les deux membres supérieurs étaient atteints d'atrophie, les deux épaules étaient ballantes. Du côté droit, j'ai fixé l'omoplate aux côtes par une suture métallique. Le côté gauche n'a pas été traité chirurgicalement. Il est donc possible de s'assurer du résultat obtenu et d'apprécier la valeur de l'opération orthopédique.

Sans entrer dans des détails qui n'intéressent pas le chirurgien, je dois pourtant dire quelques mots de la maladie et du malade pour justifier l'indication opératoire.

Les atrophies musculaires progressives sont, les unes, d'origine *médullaire*, et dues à une poliomyélite antérieure. Cette première classe correspond à la maladie d'Aran-Duchenne.

Les autres sont des *myopathies*, c'est-à-dire qu'elles répondent à des lésions primitives des muscles. Notre malade est atteint précisément de myopathie, dite à type scapulo-huméral, parce que le syndrome atrophique est localisé aux racines des quatre membres : bassin, cuisses, et surtout épaules et bras.

Voici, en quelques mots, l'histoire de ce malade telle qu'elle nous a été communiquée par le Dr Courtellemont, qui l'a présenté à la Société médicale de Picardie (1).

C'est un homme de vingt-cinq ans, dont une aïeule et un frère sont atteints de lésions analogues. Lui-même n'a présenté rien d'anormal jusqu'à l'âge de quinze ans. Entre quinze et vingt ans, la perte fonctionnelle des muscles scapulaires et brachiaux s'est établie peu à peu et parallèlement à l'atrophie. De vingt à vingt-cinq ans, les mêmes phénomènes se sont produits du côté du bassin et des cuisses.

Les lésions du membre inférieur nous intéressent peu. Sans doute, le malade marche « en canard », en se dandinant, par suite de l'atrophie des muscles du bassin et de la cuisse. Il se tient cambré en arrière pour compenser l'atrophie des muscles spi-

(1) Courtellemont. *Société médicale de Picardie*, mai 1907.

naux. Sa poitrine est étriquée par la disparition des muscles qui l'étoffent normalement et lui donnent une « taille de guêpe », mais le seul trouble qui a poussé notre collègue Courtellemont à avoir recours au chirurgien, c'est l'atrophie et la perte fonctionnelle des muscles de l'omoplate.

Normalement, pour que nous puissions utiliser les muscles du bras et de l'avant-bras, il faut que l'omoplate soit solidement fixée au tronc par les muscles trapèze, rhomboïde, angulaire, grand dentelé, etc. Dès que ces muscles disparaissent, l'omoplate devient flottante et ne donne plus aucun point d'appui au membre supérieur. Considérez, en effet, l'épaule gauche qui n'a point été encore opérée.

L'omoplate a basculé en haut et en dehors, entraînée par le poids du membre supérieur. Ce mouvement de bascule a porté l'angle supérieur de l'omoplate dans le creux sus-claviculaire, et vous le voyez en avant faisant nettement saillie. Ce même mouvement a élevé l'angle inférieur de l'omoplate, et l'a dirigé vers la colonne vertébrale et a réalisé cette déformation dite *scapula alata*. En effet, le bord interne de l'os se détache en forme d'aile. Si vous priez le malade d'étendre le membre supérieur, vous constatez que le mouvement d'abduction dépasse à peine 45 degrés, mais si je fixe l'omoplate avec les mains, après l'avoir ramenée à sa position anatomique, vous constatez que la puissance fonctionnelle du bras est singulièrement accrue et que les mouvements sont beaucoup plus étendus : le patient tient le bras horizontal et passe l'avant-bras sur la tête. C'est cette constatation qui a justifié l'intervention. Le Dr Courtellemont, interne du professeur Raymond en 1903, avait vu à la Salpêtrière un cas semblable. Notre collègue Pierre Duval opéra ce malade et fixa l'omoplate aux côtes. Le sujet fut présenté à l'Académie de médecine, le 3 mai 1904, par le professeur Raymond.

N'ayant pas à Amiens les Comptes rendus de l'Académie, j'ignore si j'ai suivi la technique de Pierre Duval, mais l'opération m'a paru devoir être très simple. Voici comment je l'ai exécutée avec l'aide du Dr Perdu.

Le sujet couché sur le ventre, j'ai fait une longue incision parallèle au rachis, de la 1re à la 9e côte, à deux travers de doigt des apophyses épineuses. J'ai ruginé, d'une part, la fosse sous-scapulaire de l'omoplate, et, d'autre part, la face externe des côtes sur une longueur de 8 centimètres. Ce sont les côtes 3, 4, 5 et 6 que j'ai attaquées. J'ai ensuite percé huit trous dans l'omoplate à 1 centimètre de son bord spinal, ces trous forés sur une même verticale. J'ai exécuté la fixation à l'aide de quatre fils de cuivre. L'anse du fil passait sous la côte entre l'os et la lame périosto-

pleurale décollée et les deux extrémités dans deux trous de l'omoplate.

Quand la fixation a paru suffisante, j'ai suturé la peau par points séparés.

Le membre supérieur et le tronc ont été entourés d'un grand pansement ouaté maintenu rigide par une bande plâtrée.

L'immobilisation a duré deux mois.



Fig. 1. — Après l'opération.

Du côté gauche (non opéré), saillie de l'omoplate, qui bascule en avant.
Du côté droit (opéré), l'omoplate est fixée à sa position normale par quatre points métalliques aux côtes 3, 4, 5, 6.

Dès que le Dr Perdu leva l'appareil, il y a six mois, le résultat était acquis. Vous pouvez constater ce qu'il est aujourd'hui et comparer avec le côté non traité.

L'omoplate occupe sa position anatomique et se trouve bien fixée au thorax. Elle n'est plus entraînée en haut et en avant par le poids du membre supérieur. L'angle inférieur de cet os ne s'écarte plus en forme d'aile comme du côté non encore opéré, et l'angle supérieur ne coiffe plus l'épaule comme un cimier, ainsi

que vous le constatez du côté malade en regardant le sujet de face. Il y a là une restauration anatomique complète. Etudions maintenant la restauration physiologique. Si nous prions le patient d'exécuter les mouvements du bras, nous voyons combien leur amplitude est accrue. Il peut amener le membre supérieur dans la position horizontale et porter la main sur sa tête.

Quand la même opération aura été faite du côté gauche, cet



FIG. 2. — Après l'opération.

Du côté gauche (non opéré), l'angle supérieur de l'omoplate fait saillie en cimier de casque au-dessus du creux sus-claviculaire.

Du côté droit (opéré), l'articulation de l'épaule occupe sa place normale, l'omoplate reste cachée derrière le thorax.

homme aura gagné beaucoup au point de vue de la capacité au travail; au lieu d'être un infirme incapable de se servir de ses membres supérieurs, il pourra exercer un métier.

Une objection peut se poser : quel sera le bénéfice de cette opération, si la paralysie gagne complètement le bras, ou si la vie est trop courte pour que le sujet en profite? Eh bien, cette maladie

évolue très lentement. Notre malade peut vivre encore trente ans et plus, il profitera donc de son opération.

Un reproche qui pourrait encore m'être fait est la perte de temps que ces deux opérations successives ont occasionné à ce malade. C'était la première fois que je pratiquais cette intervention ; j'ai voulu essayer d'un côté, avant d'entreprendre la guérison de l'autre. J'ai immobilisé le thorax et le bras pendant deux mois. Il est très possible qu'un appareil plus simple eût suffi, et qu'une durée moins longue de convalescence ait procuré l'adhérence osseuse.

Le seul fait à retenir de cette opération, c'est l'amélioration apportée par la chirurgie à une infirmité quasi complète, amenée par une affection nerveuse incurable.

Je vous présente une radiographie de ce malade. Vous voyez les sutures métalliques qui unissent l'omoplate aux côtes et vous constatez que, du côté opéré, l'omoplate occupe sa situation anatomique normale, l'angle inférieur du scapulum correspond à la septième côte.

M. Quénu. — M. Duval a opéré une série de malades dont j'ai revu quelques-uns au bout d'un an. Le résultat fonctionnel s'était très bien maintenu.

Périnéphrite suppurée à la suite de la néphrectomie,

par M. F. Legueu.

Lorsque, à la suite d'une néphrectomie pour pyonéphrose non tuberculeuse, un malade conserve ou retrouve à longue échéance les trois symptômes qui ont conduit à l'opération : la fièvre, la tumeur rénale ou périrénale, la pyurie, qu'y a-t-il ? que se passe-t-il ? que convient-il de faire ?

Telles sont les questions que je me suis posées à propos d'un malade dont l'observation me paraît intéressante à rapporter.

Observation. — *Périnéphrite suppurée ouverte dans l'uretère après une néphrectomie pour pyonéphrose. Echec de l'incision. Guérison après pyélectomie et urétérectomie totale.*

J'ai opéré, le 2 novembre 1905, à Necker, un malade, R. P..., âgé de trente-quatre ans, dont l'histoire était celle-ci :

En mai 1904, il fut opéré à l'hôpital pour une pyonéphrose gauche

non tuberculeuse datant de quelques années. L'opération se passa sans incidents, malgré quelques difficultés tenant au volume de la poche.

La plaie fut largement drainée; elle se ferma néanmoins complètement au bout de six semaines.

Mais alors que l'examen préparatoire avait montré l'intégrité fonctionnelle du rein droit, les urines, après l'opération, restèrent troubles. Chaque jour, dans le vase ou le bocal, les urines déposaient un abondant dépôt, à tel point que, si l'on avait ignoré que le malade ait subi antérieurement une néphrectomie, on aurait pu affirmer qu'il était encore porteur d'une pyonéphrose.

La vessie fut traitée sans résultats; elle était d'ailleurs absolument intacte, et la cystoscopie pratiquée par M. Pasteau, qui avait aidé à l'opération et avait continué à suivre le malade, montra une *éjaculation purulente absolument nette du côté correspondant à la néphrectomie.*

Il y avait donc de ce côté, dans l'uretère ou au-dessus de l'uretère, une suppuration qui, ne trouvant pas à s'éliminer par une plaie, continuait à se déverser par l'uretère dans la vessie.

Pendant un an, le malade resta dans cet état, sans traitement, et sans modification. Les mictions étaient rares et sans douleurs; seulement, les urines contenaient une abondante quantité de pus, l'état général restait parfait.

Au bout d'un an cependant, le malade ressentit quelques douleurs, quelques élancements dans le flanc gauche. Peu à peu, très lentement, la douleur augmenta, en même temps qu'un empâtement profond était en train de se constituer et devenait appréciable. La température s'élevait à 38°1, 38°2.

C'est dans ces conditions que le malade me fut montré par M. Pasteau, qui, ayant aidé à la précédente opération, était très à même de m'affirmer que la néphrectomie avait été correcte et totale.

Il fallait avant tout inciser et évacuer cette assez grosse ulcération qui s'évacuait par l'uretère.

J'opérai ce malade le 2 novembre 1905.

Je fis une incision lombaire sur le trajet de la première incision, et j'arrivai lentement à une assez grande profondeur et le long de la colonne vertébrale, à une masse dure, qui tenait ferme à la paroi. Je l'incisai au bistouri, doucement, prudemment, et, après avoir erré dans des plans de clivage, que créait mon doigt, j'arrivai dans une cavité lisse, régulière, en entonnoir, et qui, en bas, s'abaissait vers l'uretère et devait en effet se continuer avec l'uretère.

Qu'était cette cavité? Le bassinet lui-même? Je ne le pense pas, car la paroi était absolument régulière. L'uretère? Je ne le pense pas non plus, car le calibre de la poche était bien supérieur à celui qu'avait ou que pouvait avoir l'uretère. Je pensai que de l'uretère était partie une infection qui, là, avait colonisé, avait élaboré une zone périphérique de protection pendant qu'au centre une suppuration de faible virulence évacuait vers l'entrée le produit de sa sécrétion journalière.

Réséquer cette poche, il n'y fallait pas penser; les adhérences considérables qu'elle avait contractées de tous côtés s'y opposaient. Je

renonçai donc à l'enlever. Je cherchai aussi l'uretère pour le lier, ou du moins pour l'enlever. Mais je n'eus pas plus de succès de ce côté, et je ne pus, au milieu de cette masse fibreuse considérable, arriver à reconnaître et à isoler l'uretère.

Je me contentai donc de manier longuement cette poche, et je sortis de cette intervention aussi peu satisfait que possible. Je sentais bien que je ne n'avais pas fait œuvre suffisante, et l'avenir ne tarda pas d'ailleurs à confirmer mes prévisions.

A la suite de cette opération, la fièvre tomba, et à ce point de vue le malade fut amélioré; mais il conservait une fistule, la suppuration se faisait jour par la voie lombaire que je lui avais ouverte, mais elle continuait. Et le malade rendait du pus et par l'uretère et par sa fistule.

Pendant un an, il en fut ainsi, sans que j'aie constaté la plus petite modification dans le sens favorable. Le malade ne voulait plus rester dans cet état, c'est alors que je procédai à une troisième opération.

Le malade entra dans mon service de l'hôpital Tenon, et, le 23 novembre 1905, je procédai à l'opération suivante :

Le malade, endormi, est couché sur le côté droit.

Je pratique une longue incision qui va de l'épine du pubis à la région lombaire; on rencontre dans cette région la cicatrice résultant de la précédente opération et aboutit à la fistule purulente.

J'incise la couche musculaire et arrive dans la fosse iliaque. Le péritoine est décollé assez difficilement, car, à la suite des opérations antérieures, il a contracté des adhérences avec la paroi. Je l'ouvre deux fois et ai bien soin de fermer intégralement les brèches ainsi créées.

J'arrive ainsi au foyer de périurétrite, et alors, renonçant à aborder l'uretère dans la zone d'induration, où je n'ai pu le découvrir la première fois, je vais à la vessie, je cherche l'uretère sortant de la vessie, je le reconnais au sommet d'une périurétérite intense qui, descendant de haut, se dirige vers la vessie sans l'atteindre. Je coupe le cordon urétéral au ras de la vessie, et, incisant de bas en haut sur lui la gaine de sclérose qui l'entoure, je le vois se laisser aisément décortiquer, aussi facilement que le rein au cours d'une néphrectomie lombaire. Et je parviens jusqu'au haut, jusqu'à la région lombaire, d'où l'uretère ramène avec lui *une partie large, évasée du bassinet, qui lui faisait suite*.

Cette fois j'étais bien sûr d'avoir fait une opération complète; celle-ci cependant n'avait pas été sans difficultés; j'avais, à plusieurs reprises, ouvert le péritoine, le pus de l'uretère s'était répandu dans toute cette plaie très large. Je drainai largement en haut et en bas, et reconstituai par la suture les plans musculaires et cutanés de la paroi.

Le malade supporta, mieux que je ne le craignais, cette opération. Il guérit vite, et la plaie se réunit dans toute son étendue, sauf au niveau des drains. Dès le jour de l'opération, les urines furent absolument limpides. En six semaines, toute trace de fistule était terminée, et le malade quittait mon service, en bon état, le 29 décembre 1906.

Je l'ai revu depuis; il a considérablement augmenté de volume, sa santé est tout à fait prospère.

L'uretère enlevé, examiné par mon chef de laboratoire M. Verliac, ne

présentait aucune lésion tuberculeuse ou néoplasique; il était seulement infiltré dans tous ses plans de leucocytes polynucléaires. C'était simplement un uretère infecté.

De cette observation, j'ai deux conclusions pratiques à tirer.

La première a trait à la pathogénie de ces suppurations de la loge lombaire après la néphrectomie et de ces pyuries persistantes. Une des causes principales, je ne dis pas la seule, de ces suppurations, que j'appelle périnéphrites, parce que je ne trouve pas d'autre terme pour les caractériser, n'est autre que la conservation ou du bassinet ou des fragments du bassinet dans la plaie après des opérations souvent difficiles, mais qu'on a souvent pu cependant avoir complètes.

Laisser au cours d'une néphrectomie quelques fragments détachés du parenchyme rénal n'a pas du tout la même importance. Ces fragments s'atrophient, ils disparaissent et, au bout d'un certain temps, on n'en trouve plus trace que sous la forme d'un noyau fibreux : j'en ai la preuve dans une autopsie récente.

Les fragments du bassinet, au contraire, ne peuvent s'atrophier : ils persistent; s'ils restent en contact avec l'uretère, ils font un abcès enkysté qui se vide par l'uretère et la vessie. Sinon, ils font un abcès tardif, à date éloignée, qui s'ouvre par la région lombaire. Ils produisent ou entretiennent une « périnéphrite après la néphrectomie »; j'en ai eu récemment un nouvel exemple.

Et la conclusion qui se dégage de cette constatation, c'est qu'il faut toujours s'astreindre, au cours de la néphrectomie, à enlever le bassinet tout entier, et à poursuivre même l'uretère sur la plus grande longueur possible. D'ailleurs, la crainte de laisser dans la plaie une partie du bassinet a fait à peu près abandonner par tous les ligatures en masse du pédicule au cours de la néphrectomie pour les ligatures isolées des vaisseaux avec isolement du bassinet. C'est la seule façon d'éviter l'incident auquel je fais allusion. Mais il est de ces néphrectomies, qui sont tellement difficiles et laborieuses que l'on fait comme on peut : et, dans ces cas-là, on sera exposé aux inconvénients que je signale.

La deuxième conclusion, à laquelle je suis amené, est d'ordre pratique.

En présence d'une de ces suppurations persistantes à la suite de la néphrectomie, l'ouverture par la voie lombaire ne suffit pas, et il convient de recourir à l'ablation des fragments conservés du bassinet et de l'uretère correspondant. L'uretère, dans ces cas-là, est d'ailleurs le seul guide sur lequel on puisse se baser pour arriver à découvrir, au milieu d'une périnéphrite interne, scléreuse et suppurée, les fragments conservés du bassinet.

Mais, pour pratiquer cette urétérectomie totale, on peut se trouver, comme il m'est arrivé, aux prises avec une difficulté considérable : c'est celle qu'il y a de découvrir le conduit au milieu de la périurétérite intense qui l'environne et qui le masque, et dans laquelle il n'est ni simple ni peut-être bénin de plonger au hasard le bistouri.

Constatant, au contraire, dans mon observation que la péripyélite suivait la périnéphrite, qu'elle était descendante, qu'elle était en bas moins intense qu'elle ne l'était en haut, je suis allé en bas d'abord, au contact de la vessie, reconnaître l'uretère, l'aborder ; de là, je l'ai suivi de bas en haut, en biaisant sur lui-même la péripyélite ; il se laissa « dégainer » avec la plus grande facilité et je ramenai avec lui cette partie du bassinet, qui était, je pense, tout le mal, et de la conservation de laquelle avaient résulté tous les accidents, qui avaient fait suite à la néphrectomie.

Et pour conclure, je dirai : si habituellement l'uretère demande à être enlevé de haut en bas, parce que le rein constitue, pour le découvrir, un point de repère, alors même qu'il est perdu au centre d'une périurétérite intense, au contraire, c'est de bas en haut qu'il faut le chercher lorsque, perdu lui-même au milieu de ces indurations fibreuses, il est en haut dépourvu de tout point de repère.

Ce petit point de technique, pour insignifiant qu'il paraisse au premier abord, a donc peut-être son importance, puisque, faute de m'y être conformé, j'ai fait une opération inutile, et que je n'ai pu réussir que le jour où je l'ai adopté.

M. Bazy. — Je ne peux qu'approuver les réflexions de M. Legueu sur la nécessité de bien faire la ligature du pédicule et l'extirpation complète du bassinet avec une étendue plus ou moins grande de l'uretère.

Pour ce qui me concerne, je n'ai pas observé des accidents analogues à ceux qu'à signalés M. Legueu.

Car depuis plus de douze ans, quand j'ai à faire une néphrectomie, après avoir dénudé le rein, j'effondre la capsule en bas vers la fosse iliaque, et vais tout d'abord sectionner l'uretère entre deux pinces, puis, détachant l'uretère de bas en haut, je sépare le bassinet des tissus voisins et fixe le pédicule vasculaire.

Je lie l'uretère et le cautérise.

Grâce à ce procédé, on sait que l'uretère s'atrophie et même, dans les cas d'urétérite tuberculeuse, on n'a pas de fistule due à la persistance de l'uretère.

M. TUFFIER. — Je me permettrai de retenir deux points de la communication de M. Legueu. Le premier a trait à la ligature spéciale de l'uretère dans la néphrectomie. Toutes les fois que je le puis, je fais toujours cette ligature spéciale; je l'ai toujours faite et toujours recommandée. Elle a comme avantage de faciliter l'abord du pédicule rénal de bas en haut, et surtout elle permet de ne pas avoir dans le pédicule un cordon qui tire par en bas, tandis que l'autre tire par en haut, risquant de faire faire bague à la ligature.

L'abord et la recherche de l'uretère en région saine, quand il est malade plus haut, est une pratique qui s'impose là comme dans la découverte de tout organe pris dans une gangue cicatricielle ou inflammatoire; qu'il s'agisse d'aller chercher dans une cicatrice un nerf sectionné, un tendon coupé ou un cholédoque fistuleux, il faut aller de la partie anatomiquement saine vers la région malade.

Lecture.

M. FRÉDET. — *Rupture traumatique du rein, traitée par la suture.*
M. MORESTIN, rapporteur.

Présentations de malades.

Luxation du métatarse avec diastasis entre le 1er et le 2e métatarsiens; extirpation du 1er et du 2e cunéiformes (1).

M. QUÉNU. — Ce jeune malade, âgé de vingt-six ans, a eu le pied pris sous un cheval dans les premiers jours de janvier. Nous avons constaté à son entrée l'existence d'une luxation des 2e, 3e et 4e métatarsiens en dehors et l'existence d'une luxation du 1er métatarsien en bas; en outre, la radiographie montrait un diastasis énorme entre le 1er et le 2e métatarsiens et l'interposition entre ces deux os de l'extrémité antérieure du grand cunéiforme, le pied était très gonflé et la voûte plantaire complètement effacée.

Il fut impossible sous le chloroforme d'obtenir la réduction; je fis séance tenante une incision dorsale, constatai l'impossibilité

(1) L'observation détaillée sera publiée dans la *Revue de Chirurgie*.

d'obtenir à ciel ouvert et par propulsion dorsale la réduction des os. Je me décidai à extirper le 1er cunéiforme (qui était du reste fracturé) et le 2e cunéiforme, qui était disloqué.



Je rapprochai par des catguts le 1er métatarsien du scaphoïde et tâchai d'obtenir aussi par des sutures le rapprochement des métatarsiens.

Un mois après, le malade se levait et marchait dès le lendemain de son premier lever. Vous pouvez constater qu'il marche sans

boiter et sans souffrir, à une allure rapide, et qu'il peut même courir.

En 1906, M. Chaput nous a présenté une radiographie analogue



à celle que je vous montre, analogue surtout par le diastasis entre les métatarsiens, car chez sa malade le grand cunéiforme et le 1er métatarsien avaient gardé leurs connexions.

M. Chaput n'est pas intervenu opératoirement; le résultat fonctionnel n'a pas été communiqué à la Société.

Pièce de deux sous ayant séjourné quatre ans dans l'œsophage; extraction avec l'aide de l'œsophagoscopie.

M. Routier. — Ce jeune garçon de quatorze ans que je vous présente a été amené dans mon service il y a quelques jours, afin que je le tranquillise, car il s'obstinait à affirmer à ses parents qu'il avait toujours dans l'œsophage une pièce de deux sous qu'il avait avalée il y a quatre ans, le 13 juillet 1903.

A cette époque, il était dans les Ardennes; quand il eut avalé cette pièce, on le conduisit chez un médecin; on ne sait pas trop me raconter ce qui s'est passé; il avait une dysphagie complète; on lui administra un vomitif, sans résultat, et on le nourrit avec du lait et des œufs.

Depuis, cependant, la déglutition se faisait mieux, mais il était obligé de boire à chaque gorgée, aussitôt qu'il voulait manger comme tout le monde; la viande surtout est ce qui passait le moins bien; ces jours derniers, le dysphagie avait augmenté.

De suite, je pratiquai l'examen de l'œsophage avec les olives exploratrices.

La plus petite seule arriva dans l'estomac, non sans avoir butté contre un rétrécissement qui siégeait à 0^{m}, 25 des incisives.

Je n'eus à aucun moment la sensation du contact avec un corps métallique.

Le fait du rétrécissement était patent; pour savoir si le sou y était encore, j'ai fait radiographier le jeune sujet, et vous pouvez voir le disque métallique arrêté au niveau de la quatrième vertèbre dorsale environ.

Fort de la radiographie, je priai mon ancien interne et ami le Dr Guisez, qui, vous le savez, s'est fait une spécialité de la recherche et de l'extraction des corps étrangers œsophagiens ou bronchiques, de venir avec son instrumentation.

Hier, 25 février, M. Guisez, le malade endormi, pratiqua l'œsophagoscopie.

Il dut, pour vaincre le spasme de l'œsophage, cocaïniser la partie initiale du conduit, et bientôt il pénétra.

M. Guisez constata l'existence d'une poche œsophagienne pleine de mucus, qu'il assécha avec sa pompe, puis il arriva au point inférieur et aperçut la tranche noire du sou.

Il essaya de me la faire voir; je dois dire que je n'ai pas su voir grand'chose.

Mais aussitôt, il put avec une pince plate spéciale à action

terminale saisir le sou qu'il retira en même temps que le tube à œsophagoscopie, le tout fut fait rapidement et élégamment.

Je n'insiste pas pour vous dire la supériorité d'une pareille manœuvre, bien supérieure et bien préférable à toutes celles auxquelles j'aurais pu me livrer.

L'enfant va parfaitement, comme vous pouvez le voir.

Présentation de malade orchidopexié.

M. Walther. — J'ai l'honneur de présenter à la Société un jeune garçon de quatorze ans et demi, que j'ai opéré le 17 janvier dernier, pour une ectopie inguinale gauche, par le procédé que je vous ai déjà plusieurs fois exposé et que j'emploie depuis maintenant huit ans.

Comme vous le voyez, le résultat est le même que celui que vous avez constaté chez tous mes opérés :

Testicule abaissé, très libre, très mobile, situé plus bas que celui du côté opposé, cordon absolument souple et mobile.

Présentations de pièces.

Calcul de l'uretère pelvien du côté droit ;
extraction par laparotomie sous-péritonéale. Guérison.
Observation du service du professeur Pozzi (Hôpital Broca).

M. Pozzi. — Mme Rab... (salle Récamier), lit n° 36, âgée de trente et un ans. Au début de novembre 1907, est envoyée par son médecin à l'hôpital Broca, avec un diagnostic hésitant entre appendicite et néphroptose. Depuis six ans, en effet, la malade se plaint de douleurs siégeant dans la fosse iliaque droite, irradiant à la région lombaire du même côté, et revenant par crises. (Auparavant elle n'a jamais été malade. Il y a quatre ans, à vingt-sept ans, première grossesse. Accouchement à terme d'un enfant vivant. L'année suivante, fausse couche de trois mois sans complications.)

Les crises douloureuses sont espacées d'une façon irrégulière, mais sont devenues plus fréquentes et plus longues pendant ces derniers mois. Elles sont accompagnées de nausées ou de vomis-

sements, d'arrêt des matières et de gêne d'émission des gaz. Pendant la crise, le ventre est dans son ensemble douloureux à la pression et la quantité de l'urine émise est diminuée. Il y en a au contraire une abondante émission lorsque la crise est terminée. Il subsiste un peu d'endolorissement de la fosse iliaque dans l'intervalle des crises, surtout dans la station verticale. La malade a noté un peu de pollakiurie diurne, mais pas de fréquence nocturne.

Examen. — La palpation permet de constater que le rein droit n'est pas mobile. Il est légèrement augmenté de volume, mais non douloureux. L'appendice ne semble pas en cause. En revanche, en pressant profondément au point où l'uretère croise le détroit supérieur, on réveille une douleur caractéristique. Le toucher vaginal combiné à la palpation abdominale montre un utérus normal et des annexes saines, mais il fait constater la présence sous la paroi latérale du vagin, au niveau du cul-de-sac droit, d'une nodosité dure, de la forme et du volume d'un haricot, un peu allongée et dirigée obliquement de haut en bas et d'arrière en avant.

On pose le diagnostic de *calcul de l'uretère pelvien* du côté droit, et la malade est adressée à M. Infroit pour avoir, si possible, la confirmation radiographique de ce diagnostic.

Examen radiographique, par M. Infroit (cliché n° 1985, fig. 1). — Premier examen le 13 novembre « semblant révéler un calcul ». Second examen de contrôle le 15. L'examen comparé des épreuves auquel se livre M. Infroit montre l'existence évidente d'un calcul. Il se présente sous forme d'une petite tache allongée, irrégulière, située exactement au point de croisement de l'horizontale unissant les bords supérieurs des deux cavités cotyloïdes et de la perpendiculaire abaissée de l'extrémité antérieure de l'interligne sacro-iliaque droit.

Séparation des urines par le Dr Luys. — Le 29 novembre, application du séparateur par le Dr Luys, *pendant trente-cinq minutes*. Les urines recueillies dans la vessie immédiatement avant la séparation sont troubles. Le résultat de la séparation est typique. A droite, quelques gouttes de liquide blanchâtre et trouble. A gauche, éjaculation rythmique régulière d'une urine absolument limpide.

Rein gauche.		**Rein droit** (*côté malade*).	
Volume : 7 centimètres cubes.		Volume : 1/2 centimètre cube.	
Urée par litre	12 gr. 80	Urée	Présence.
Chlorures	11 gr. 20	Chlorures	—

Cathétérisme explorateur et dilatation urétérale. — Le Dr Luys pratique avec son cystoscope à vision directe le cathétérisme de l'uretère droit. Une fine bougie est arrêtée à environ 2 centimètres de l'abouche-

ment vésical. On décide alors de faire une série de dilatations « urétérales progressives ». Le 4 décembre, première séance. Le Dr Luys passe successivement des bougies en étain des nos 8, 10, 12 de la filière Charrière. On obtient ainsi un contact calculeux très net. On arrive facilement au no 16 dans les séances ultérieures. Le Dr Luys fait ensuite deux introductions de laminaires laissées chacune vingt-quatre heures à demeure et fait des tentatives infructueuses de préhension. Il en arrive ainsi à porter le diagnostic de *calcul enclavé*. Pensant que dans ces conditions il n'y a pas lieu de chercher davantage à faire une extraction par les voies naturelles, le professeur Pozzi décide une intervention sanglante.

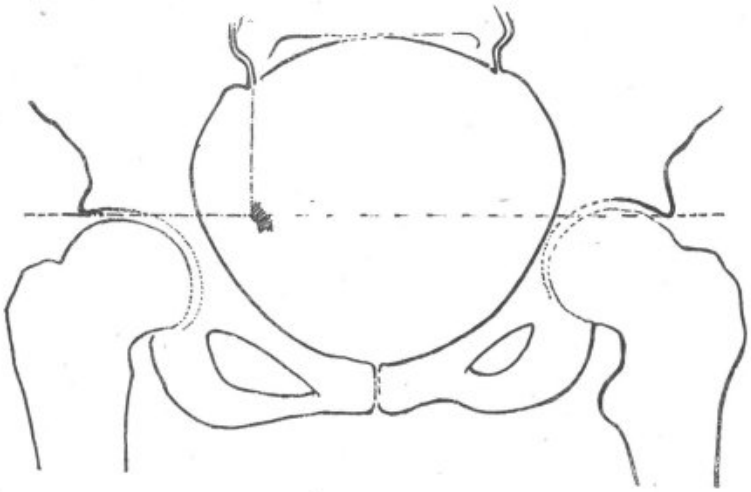

Laparotomie latérale sous-péritonéale le 9 janvier 1908 (Professeur Pozzi). — Incision de la ligature de l'artère iliaque externe du côté droit. Décollement du péritoine et abord de la fosse iliaque. On pénètre ensuite dans le petit bassin, immédiatement au ras de la veine iliaque externe. Un aide soulève alors la base du ligament large au moyen du doigt introduit dans le vagin, ce qui permet de disséquer l'uretère à ce niveau sans travailler à une trop grande profondeur. Le conduit est incisé sur la saillie du calcul. L'extraction de ce dernier présente quelques difficultés parce qu'il est complètement enchâtonné et très adhérent à la muqueuse dont il faut enlever un lambeau. Un large drainage est laissé au contact de l'incision urétérale (gaze iodoformée (1).

Suites opératoires : simples. Les premiers jours il passe une notable quantité d'urine par la plaie, mais cet écoulement cesse complètement le 20 janvier, à la suite du placement à demeure d'une sonde vési-

(1) Le calcul pèse 60 centigrammes. Il est d'aspect noirâtre et recouvert d'une enveloppe muqueuse adhérente, par suite de son enchâtonnement très marqué. Son analyse sera faite ultérieurement.

cale (1). La plaie est entièrement cicatrisée le 10 février, un mois après l'opération. La malade se lève. Plus de douleurs.

Séparation des urines de contrôle, le 21 février (Dr Luys). — Application du séparateur par le Dr Luys pendant quarante-cinq minutes. L'urine retirée de la vessie immédiatement avant la séparation est légèrement trouble (louche). La séparation donne les résultats suivants : à gauche, l'urine est limpide. Il s'en écoule 9 centimètres cubes pendant l'examen. A droite, du côté opéré, il s'en écoule dans le même temps (quarante-cinq minutes) une plus grande quantité, mais d'une urine beaucoup plus pâle et un peu trouble.

Rein gauche.	**Rein droit** (*côté opéré*).
Volume : 9 centimètres cubes.	Volume : 17 centimètres cubes.
Urée par litre. . . . . 24 gr.	Urée par litre. . . . . 9 gr. »
Chlorures. . . . . 15 gr.	Chlorures. . . . . 7 gr. 50
Urine jaune claire.	Urine pâle très trouble.

Vessie.

Urée	18 gr.
Chlorures.	12 gr.

Donc la quantité d'urine rendue par le rein droit après l'opération est devenue double de celle du côté gauche, et si on la compare à ce qu'elle était avant l'extraction du calcul, on voit qu'elle est passée de 1/2 centimètre cube à 17 centimètres cubes, dans un temps sensiblement comparable (trente-cinq et quarante-cinq minutes). On doit noter que les quantités d'urine du rein gauche (intact) sont demeurées les mêmes.

Il est donc évident qu'avant l'opération, l'uretère n'était pas complètement bouché (au moins à certaines périodes), tandis qu'il a été complètement débouché par l'extraction du calcul. J'attire enfin spécialement l'attention sur la polyurie qui s'est manifestée du côté opéré. Le volume total est presque doublé à droite (côté opéré). Mais la proportion des matériaux solides demeure malgré cela un peu moindre, l'augmentation de la quantité d'urine portant entièrement sur l'eau éliminée. L'urine, du côté opéré, est pâle, un peu louche, mais ne paraît pas purulente. (L'examen microscopique sera fait au moment d'une exploration prochaine.)

(1) On peut se demander si l'écoulement par la plaie n'était pas dû en majeure partie au reflux par le bout vésical de l'uretère.

État fonctionnel d'une entéro-anastomose au bout de vingt et un mois.

M. Pozzi. — Il s'agit d'une malade opérée en mai 1906, et dont l'observation a été présentée au Congrès de chirurgie en 1906.

Observation. — *Pyosalpinx bilatéral très adhérent à l'utérus et au pelvis. Hystérectomie abdominale totale. Section de l'uretère droit. Suture bout à bout pour invagination avec entropion. Guérison.*

Cette malade, âgée de vingt-huit ans, qui avait déjà subi deux laparotomies antérieures, présentait un pyosalpinx bilatéral excessivement adhérent. Opération le 29 mai 1906. Double ablation des annexes par laparotomie; la décortication de la poche du côté droit entraîna la section de l'uretère qui fut suturé par invagination avec entropion suivant le procédé que j'ai décrit au Congrès de chirurgie; drainage par le vagin et par la plaie abdominale, suites opératoires très simples. La cicatrisation de la plaie abdominale s'est faite rapidement, mais pendant huit jours une certaine quantité d'urine passe par le drainage abdominal; à la fin de juin, la cicatrisation est complète. Le Dr Luys pratique alors la séparation des urines et constate qu'il s'écoule de l'urine par les deux uretères. Dans un deuxième examen, le 25 octobre 1906, le Dr Luys note que le mode d'émission urinaire des deux uretères est un peu différent : à gauche, uretère intact, éjaculation urinaire rythmique comme à l'état normal; à droite (uretère suturé), léger affaiblissement de la contractilité de ce conduit.

La malade est à ce moment en santé parfaite; le cathétérisme de l'uretère fait à cette époque par le Dr Luys montre qu'une sonde n° 5 est arrêtée dans l'uretère opéré à une distance de 8 centimètres environ; il y a là évidemment une valvule formée par l'invagination, mais elle ne gêne nullement le débit de l'urine et ne joue pas l'office d'un rétrécissement.

Le 14 février 1908 (vingt et un mois après l'opération), nouvelle séparation des urines par le Dr Luys: *à droite*, l'urine tombe en bavant sans force; elle est légèrement trouble et plus abondante qu'à gauche.

A gauche, éjaculation nette, urine limpide.

Rein gauche.		**Rein droit** (*côté opéré*).	
Volume : 4 c.c. 5.		Volume : 8 centimètres cubes.	
Urée par litre	16 gr. 01	Urée par litre.	5 gr. 12
Chlorures	19 gr. »	Chlorures.	6 gr. 4
Urine jaune claire.		Urine pâle.	

Il faut noter ici le fait qui a déjà été souvent signalé dans les

cas de rétention rénale : la polyurie notable coïncidant avec une diminution des matériaux solides du côté opéré.

J'ai retrouvé le même phénomène chez une seconde malade, opérée de calcul de l'uretère, que je présente à la Société de chirurgie aujourd'hui même.

Cette observation m'a paru intéressante en ce qu'elle montre la persistance de la suture et de la perméabilité de l'uretère au bout d'une longue durée (près de deux ans, vingt et un mois) et le maintien de la guérison sans insuffisance rénale notable.

Entérocèle inguinale avec diverticule de Meckel.

M. E. Potherat. — Messieurs, l'organe que je vous présente s'est révélé à moi dans les conditions suivantes :

Je pratiquais la cure radicale d'une hernie inguinale droite chez un vigoureux homme de quarante-deux ans, exerçant la profession de boulanger, hernie dont la première manifestation remontait à quatre ans environ et qui, mal maintenue par un bandage, avait depuis trois ans été abandonnée à elle-même. Depuis quelques mois, cet homme éprouvait de vives douleurs abdominales, il avait des vomissements de temps en temps : c'est ce qui le décida à réclamer l'opération. Cette hernie était très volumineuse, scrotale, paraissait constituée en majeure partie, sinon en totalité, par de l'intestin; car elle était sonore à la percussion et réductible avec gargouillement. Toutefois, elle ne se réduisait pas entièrement; il persistait, après réduction complète, une masse mollasse, assez lisse : il était permis de croire que c'était là de l'épiploon adhérent.

Je me mis donc en devoir de pratiquer la cure radicale : les viscères réduits aussi complètement que possible, j'ouvris, sur la face antérieure, le sac libéré de toutes parts. C'est alors que je me trouvai en présence de ce que j'avais cru être de l'épiploon. Ce que je vis n'était pas de l'épiploon, mais un tractus charnu, épais, du volume et de l'aspect extérieur d'une anse grêle dont les parois seraient enflammées, épaissies et un peu ridées. Ce corps charnu s'engageait dans l'abdomen par le collet du sac; du côté opposé, il s'élargissait quelque peu en massue ou crosse et adhérait fortement au fond du sac, épaissi, induré à ce niveau, par suite, à n'en pas douter, d'une inflammation ancienne et prolongée. Je libérai l'organe de ces adhérences; je l'eus alors dans la main et pus nettement constater sa consistance charnue, que

je ne saurais mieux comparer qu'à la sensation donnée par une vessie revenue sur elle-même ou un gros pénis à l'état flasque. Je tirai l'organe à moi et, avec un peu d'effort, il vint tout entier au dehors, entraînant avec lui une anse d'intestin grêle, très augmentée de volume, à parois très épaissies, à surface extérieure grenue ; c'était assurément l'anse qui avait coutume d'habiter le sac herniaire et qui avait subi une inflammation répétée. Le tractus charnu s'insérait sur le bord libre, convexe de cette anse grêle, dont il avait l'aspect extérieur et la consistance ; en pressant cette anse, on faisait refluer des gaz dans le tractus, d'où il était facile de les chasser ensuite dans l'anse. Ce tractus était donc en continuité de tuniques et de cavité avec l'anse grêle. Il mesurait plus de 15 centimètres de long ; j'ai déjà dit qu'il avait le volume d'une anse grêle modérément distendue, mais dont les parois eussent été très épaissies. Sa circonférence était, au milieu, de 10 centimètres ; l'anse sur laquelle il s'insérait avait elle-même le volume d'une portion de gros intestin distendu et à parois hypertrophiées.

Le doute n'était plus possible ; nous nous trouvions en présence d'un diverticule de Meckel, que je me mis en devoir de réséquer. Je fis une section à 1 centimètre environ de l'anse grêle ; sur la surface de section, large comme une pièce de 2 francs, les différentes tuniques intestinales apparurent avec leurs caractères habituels ; la muqueuse, en particulier, était très belle, épaisse, exubérante sur la coupe. Je fermai la surface de section par deux plans de suture : un profond, comprenant toutes les tuniques ; un superficiel, séro-séreux. Je réduisis l'anse herniée et j'achevai la cure radicale. Le malade, opéré depuis six jours, va tout à fait bien ; il n'a eu aucune élévation de température, aucune manifestation abdominale ; il est allé à la garde-robe et commence à s'alimenter.

Il n'est pas fréquent de rencontrer un diverticule de Meckel dans une hernie inguinale ; pour mon compte personnel, je ne l'avais encore jamais rencontré, malgré un nombre d'interventions se chiffrant par milliers ; mais ce qui est surtout tout à fait exceptionnel, c'est le volume de ce diverticule hernié, volume dû vraisemblablement à l'ancienneté de la hernie, à son irréductibilité par adhérences, aux compressions répétées du bandage, peut-être. C'est pourquoi il m'a paru intéressant de vous présenter cette pièce peu banale.

M. Guibé. — Résultat fonctionnel éloigné d'une résection totale de la clavicule et de l'acromion pour une tumeur de la partie externe de la clavicule (Endothéliome ?).

M. Legueu, rapporteur.

Tuberculose isolée de l'S iliaque.

M. P. Michaux. — La pièce que je vous présente est un cas de tuberculose isolée de l'anse sigmoïde que j'ai réséquée il y a deux jours dans mon service à l'hôpital Beaujon.

Ce qu'il y a de plus remarquable dans cette pièce, c'est son isolement, l'intégrité presque complète des annexes voisines et du péritoine.

La lésion était adhérente à la trompe et à l'ovaire du côté gauche, l'épiploon l'enveloppait complètement; autour de la tumeur ainsi formée, il n'existait aucun foyer inflammatoire. Malgré toutes les précautions prises, le décollement de la tumeur, facile, pratiqué sous nos yeux, a cependant ouvert l'intestin, heureusement vide.

Nous avons pu ensuite facilement, la coprostase faite, extirper les annexes gauches, puis les 10 à 12 centimètres de l'S iliaque altérés par l'invasion tuberculeuse.

Cela fait, j'ai rapproché les deux bouts divisés par une suture termino-terminale; j'ai fermé le ligament large et, pour plus de sûreté, j'ai laissé un tamponnement dans le petit bassin. L'état de ma petite malade était, ce matin, satisfaisant; si le résultat se maintient bon, je vous communiquerai ultérieurement l'observation complète.

M. Ricard, au nom de M. Lop, de Marseille : 1° *Cholécystectomie*; 2° *Double hygroma chronique professionnel.*

M. Ricard, rapporteur.

Ascite chyliforme
dans un cas de carcinomatose péritonéale secondaire.

M. MAUCLAIRE. — M. Guelliot nous a présenté dans la dernière séance un cas de lymphorragie abondante au cours d'un éléphantiasis scrotal nostras non filarien. Voici un liquide chyliforme d'origine péritonéale dans un cas de carcinomatose péritonéale secondaire.

OBS. — Il s'agit d'un homme de quarante-quatre ans, entré en décembre dernier dans mon service à l'hôpital Dubois. Cet homme a été opéré en décembre 1906 par M. Marion pour un néoplasme de la région mammaire à l'hôpital Beaujon dans le service de M. Michaux. Neuf mois après l'abdomen augmenta de volume et présenta tous les caractères d'une ascite. Une ponction évacuatrice donna issue à plusieurs litres d'un liquide de couleur blanc jaunâtre ressemblant à du petit-lait avec grumeaux à odeur fétide analogue à celle du fromage; sa densité était de 1,018, sa réaction très faiblement acide, — très riche en albumine, 54 grammes par litre, — riche en sels (4 gr. 8), — un peu de bile, — de la fibrine.

Il contenait de nombreux leucocytes, quelques cellules endothéliales et quelques hématies. Les urines peu abondantes (500 grammes par jour) avec albuminurie, excès d'indican, d'urobiline, d'azote (7 gr. 9), de chlorures (2 gr. 40), de phosphates (1 gr. 500).

Deux autres ponctions ont été faites en novembre. L'amaigrissement est très marqué. Le malade a des vomissements fréquents, un peu verdâtres. Il n'y a ancune récidive locale mauvaise.

J'ai cru devoir faire une laparotomie exploratrice. J'ai évacué cinq litres de liquide chyliforme; les anses intestinales sont agglutinées par des fausses membranes abondantes. L'épiploon est ratatiné, réduit à un boudin appendu à la grande courbure de l'estomac. Il contient de nombreux noyaux indurés, néoplasiques. Plusieurs noyaux existent sur le péritoine pariétal. Drainage.

Le malade succombe trois jours après l'opération. A l'autopsie on trouve de nombreux ganglions au devant de la colonne vertébrale. Il est impossible d'isoler le canal thoracique. Nombreux noyaux cancéreux dans l'épiploon. Le foie est petit, très dur, cirrhotique.

L'examen histologique, dû à l'obligeance de M. Aynaud a montré qu'il s'agit d'épithélioma cylindrique.

L'examen chimique dû à l'obligeance de M. Galliard, chef de laboratoire de M. Lannelongue, a montré que le liquide chyliforme contient :

Graisse	6 gr. » p. 1000
Extrait sec	32 gr. » p. 1000
Cendres	7 gr. » p. 1000
Chlorure de sodium	5 gr. » p. 1000
Urée	0 gr. 80 p. 1000

Traces d'albumine précipitable à froid par l'acide acétique.

Au microscope : quelques cellules dont la nature ne peut être précisée.

Ce cas m'a paru intéressant à présenter ici, car en chirurgie des ascites chyleuses ou chyliformes ne sont pas fréquentes. Dans les services de médecine, cette ascite chyliforme serait assez fréquente.

Je n'ai vu qu'un deuxième cas semblable d'ascite chyliforme ; ce fut chez un enfant. Ici l'épanchement chyliforme s'ouvrit spontanément à l'ombilic. Le liquide était tellement blanc que je pensais à une fistule gastro-cutanée par où sortait le lait absorbé par le malade. En réalité il s'agissait d'une péritonite tuberculeuse.

Je rappellerai que les ascites chyleuses ou chyliformes s'observent dans les cas de carcinomatose et tuberculose péritonéale, carcinomatose ou cirrhoses du foie, cardiaque ou tuberculeuse, filariose, rupture traumatique ou spontanée par compression de la citerne de Pecquet.

Le Secrétaire annuel,

RICARD.

Paris. — L. MARETHEUX, imprimeur, 1, rue Cassette.

SÉANCE DU 4 MARS 1908

Présidence de M. Nélaton.

Procès-verbal.

La rédaction du procès-verbal de la précédente séance est mise aux voix et adoptée.

A l'occasion du procès-verbal.

Erratum.

M. Pozzi attire l'attention sur un erratum du dernier Bulletin. Sa communication doit être intitulée : *urétéro-anastomose* et non *entéro-anastomose*. Il y aura lieu de modifier ce titre pour la table des matières.

Correspondance.

La correspondance comprend :

1°. — Les journaux et publications périodiques de la semaine.

2°. — Une lettre du ministre de l'Instruction publique, annonçant l'attribution à la Société de Chirurgie d'une subvention de 500 francs.

A propos de la correspondance.

M. Félizet. — L'eau oxygénée ne rend pas encore à la chirurgie les services qu'il était permis d'en attendre, et la raison en est dans les conditions mal calculées et défectueuses du dégagement du gaz oxygène.

Le Dr Claret, du Havre, est arrivé par l'association du permanganate de potasse à régler ce dégagement.

Il adresse à la Société un petit mémoire qui mérite plus qu'une mention et qui devra être renvoyé à l'examen d'une Commission.

Le travail de M. Claret est renvoyé à une Commission dont M. Villemin est nommé rapporteur.

Communication.

Fibrome de l'épiploon, pesant 3.050 *grammes*,

par M. HEURTAUX (de Nantes), correspondant de la Société de Chirurgie.

J'ai l'honneur d'adresser à la Société de Chirurgie le fait suivant, que sa rareté m'engage à livrer à la publicité :

La femme L..., trente-sept ans, demeurant à Sucé (Loire-Inférieure), vient me consulter le 26 décembre 1907 pour une tumeur du ventre.

L'abdomen présente un volume comparable à celui d'une grossesse d'environ sept mois.

Cette femme a eu trois enfants, actuellement âgés de quatre ans, deux ans et demi et deux mois.

Or, la tumeur doit remonter à cinq ans au moins, car avant sa première grossesse la malade avait déjà remarqué que son ventre présentait un certain volume.

A la naissance du premier enfant, il y a quatre ans, le médecin présent crut après l'expulsion du fœtus qu'il y avait un second enfant; le toucher vaginal ne tarda pas à le détromper.

La seconde et la troisième grossesses furent normales et les accouchements se firent d'une façon naturelle comme le premier.

Dans l'intervalle des grossesses les règles avaient été régulières, les pertes de sang modérées.

La santé générale de la femme L... a toujours été bonne : ni

amaigrissement, ni décoloration des tissus. Depuis quinze jours seulement des pesanteurs, des tiraillements incommodes se font sentir dans l'abdomen.

Examen du ventre. — Tumeur globuleuse, médiane, soulevant tout l'hypogastre. Au palper, on la trouve étendue depuis le pubis jusqu'à deux travers de doigt au-dessus de l'ombilic. Sa consistance, très dure, rappelle celle des fibromyomes de l'utérus. Absence complète de fluctuation dans toute l'étendue de la tumeur. Matité absolue; sur les côtés, dans les fosses iliaques, et au-dessus de l'ombilic, on retrouve la sonorité normale des intestins.

Au toucher vaginal, on sent le col utérin de petit volume et le corps de l'utérus lui-même paraît normal. Les culs-de-sac vaginaux sont libres.

Je diagnostique un fibrome développé dans le fond de l'utérus.

Rien du côté des autres organes : appétit régulier, digestions faciles; selles naturelles, miction normale.

Opération pratiquée le 30 décembre 1907. — Incision s'étendant du pubis à l'ombilic. Quand on arrive au péritoine, on trouve cette membrane adhérente à toute la zone de tumeur qui lui correspond et le décollement en est pénible. Sur les côtés et profondément, le néoplasme adhère à toutes les anses intestinales voisines, mais ces adhérences sont faciles à dissocier. L'extrémité de la trompe droite a contracté une intime union avec le tissu de la tumeur, mais cette adhérence n'a que le volume d'un petit tuyau de plume. L'ovaire droit, accolé à la trompe, est distant de la tumeur et parfaitement sain. Les annexes gauches sont tout à fait libres. Aucune connexion de la tumeur avec la vessie, ni avec le corps utérin, lequel, de petit volume, est profondément placé dans l'excavation pelvienne.

En haut, le tissu du néoplasme se confond intimement avec le grand épiploon; celui-ci, épaissi, charnu, très vasculaire, doit être sectionné pour qu'on puisse libérer la tumeur. De nombreuses ligatures sont mises sur ses vaisseaux. Il est de toute évidence que la tumeur a pris naissance dans la moitié inférieure de l'épiploon.

Les parois abdominales ont été réunies comme j'ai coutume de le faire : surjet au catgut pour le péritoine; suture de Clado pour les autres plans. Un gros drain a été placé à l'angle inférieur de la plaie.

Guérison de la malade sans incident.

Examen de la pièce. — La tumeur pèse 3.050 grammes. De

forme ovoïde, elle rappelle vaguement un gros cerveau avec ses saillies mamelonées et ses scissures.

Divisée avec le bistouri sur la ligne médiane, elle offre au tranchant la résistance des fibromyomes de l'utérus.

Sur la coupe, on voit une partie centrale blanche, d'aspect franchement fibreux, ayant la forme d'une large bande qui parcourt presque tout le grand diamètre de la tumeur et qui envoie des prolongements dans la périphérie de la pièce. La portion périphérique de la tumeur a une couleur brun rougeâtre, mais sa consistance est aussi dure que dans la partie centrale. La zone périphérique brune représente à peu près les neuf dixièmes de la masse totale de la tumeur.

Examen histologique. — La pièce a été présentée à la Société anatomique de Nantes; le professeur Albert Malherbe a bien voulu se charger de l'examen histologique. Il a constaté que la tumeur est uniquement constituée par du tissu fibreux, sans traces de fibres musculaires lisses.

Remarques. — L'examen histologique ne laisse donc aucun doute sur la nature de cette tumeur : il s'agit d'un fibrome pur, sans addition d'aucun autre tissu.

Mais peut-on discuter sur son point de départ?

Pourrait-on admettre que le néoplasme s'est développé dans l'épaisseur des parois abdominales, d'où il aurait pu évoluer ultérieurement dans la cavité du ventre? Cette hypothèse me paraît inadmissible. En aucun point de la surface de la tumeur on ne trouvait trace d'un pédicule pouvant la rattacher aux tissus des parois abdominales; dans toute la zone répondant à la paroi, le péritoine, très adhérent il est vrai, mais bien continu, tapissait la surface du tissu fibreux.

Peut-on d'autre part supposer qu'un fibromyome utérin, développé au sommet de la matrice, a pu progressivement s'en détacher, le pédicule ayant peu à peu diminué de volume au point de se rompre à un moment donné, en sorte que toute connexion aurait cessé d'exister entre la tumeur et l'utérus? Je ne le crois pas. Le corps utérin avait une apparence si normale, il était de si petit volume, sa surface si nette n'offrant aucun indice cicatriciel, que je ne puis croire à une évolution de cette nature. Du reste, l'examen histologique me paraît trancher la question d'une façon indiscutable : on n'a trouvé dans la tumeur aucun élément musculaire lisse, ce qui n'aurait pas manqué d'exister dans le cas d'une origine utérine.

Il ne nous reste donc que l'épiploon; et remarquons que celui-ci, hypertrophié, très vasculaire, se continuant sans délimi-

tation précise avec le néoplasme, révèle le rôle qu'il a joué dans le développement du fibrome.

Des faits de cette nature ont-ils été observés? Je n'ose répondre par la négative ; mais pour ma part il m'a été impossible d'en découvrir aucune trace.

Discussion.

A propos de la communication de M. Rochard sur le traitement de l'hémarthrose du genou par la mobilisation.

M. J. LUCAS-CHAMPIONNIÈRE. — Je ne voudrais pas être très long en prenant la parole à propos du procès-verbal. Pourtant il me faut, pour être compris, m'étendre un peu sur certaines questions accessoires qui ont été introduites en dehors de moi dans le débat et qui précisément nécessitent mon intervention.

Je vous ai dit que le traitement des traumatismes du genou par la mobilisation, par une gymnastique qui régénère les muscles ou, pour mieux dire, prévient leur dégénérescence et empêche l'ankylose, ne pouvait être une nouveauté pour moi.

Il y a plus de trente ans que je prêche nos collègues sur le même sujet, et j'assiste aujourd'hui à un spectacle auquel je suis accoutumé de longue date.

L'introduction de la mobilisation remplaçant l'immobilisation dans le traitement des traumatismes osseux et articulaires apporte un tel changement, un tel bouleversement dans cette thérapeutique, que ceux mêmes qui ont été les plus lents à l'accepter, constatant la métamorphose sur les sujets qu'ils traitent ainsi par le mouvement, imaginent volontiers qu'ils ont fait des découvertes considérables qui ne sont en réalité que la constatation de l'excellence du principe que j'ai toujours défendu.

Souvent pourtant leurs observations ne montrent même qu'une chose : c'est que la mobilisation est un principe si parfait après ce genre de traumatisme que, quel que soit le mode de mobilisation, même s'il est mauvais, il en résulte souvent qnelque chose de bon si on compare la méthode nouvelle aux désastres de l'immobilisation.

Notez, Messieurs, que je ne veux rien dire contre le procédé employé par M. Rochard et M. de Champtassin. Mais je tiens à répéter à M. Rochard que je n'ai pas accepté sa réflexion, à savoir que je ne le connaissais pas. A l'encontre de beaucoup d'autres,

epuis ces trente années, toutes les fois que j'ai su qu'on préconisait un procédé quelconque de mobilisation, j'ai tâché de le connaître. Comme celui-ci a été présenté en plusieurs circonstances, j'ai eu le loisir de m'en informer.

J'ajoute que j'avais des raisons particulières de m'y intéresser plus qu'à d'autres. Donc, si j'ai pris la parole, c'est parce que je savais de quoi j'allais parler.

Je vous ferai remarquer que je n'ai rien dit contre cette méthode, et j'ai admis pour très exact ce que nous a dit M. Rochard qu'il en avait eu d'excellents résultats et je n'en doute pas du tout. Ces résultats ont-ils été meilleurs ou plus mauvais que ceux d'autres méthodes de mobilisation? Là, je ne peux rien lui dire, pas plus qu'il ne peut rien m'apprendre, parce qu'il n'a pas fait d'études comparées qui puissent lui permettre d'affirmer dans un sens ou dans l'autre.

Mais moi, qui ai fait beaucoup et depuis bien longtemps des études de ce genre, je puis lui dire ce que mon expérience m'a appris et ce qui me fait penser, sans que je veuille en aucune manière contester ses résultats, que l'on peut avoir des résultats tout aussi satisfaisants et peut-être plus satisfaisants par d'autres procédés qui dérivent toujours du même principe de mobilisation.

En définitive, vous avez ici parlé de l'hémarthrose, mais tous les traumatismes du genou mènent à l'hémarthrose sous des formes différentes, et depuis la fracture de la rotule jusqu'à l'entorse la plus simple, vous trouverez des traumatismes du même ordre et des phénomènes d'atrophie secondaire des muscles absolument du même ordre.

Or, dès ma première opération pour fracture de rotule, il y a vingt-sept ans, j'ai dit à mes collègues : gardez-vous bien d'immobiliser le membre, et le plus vite possible faites-lui faire des mouvements passifs, puis des mouvements actifs le plus rapidement possible.

J'ai montré que, pour enrayer l'atrophie musculaire ou pour la faire disparaître, le massage, qui est toujours suivi d'une mobilisation passive, puis active, joue un rôle capital.

J'en ai donné des exemples à foison.

Je conçois pourtant fort bien que ceux de nos collègues qui ont continué à immobiliser les sujets, soient surpris et charmés des résultats qu'ils observent aujourd'hui n'ayant jamais voulu étudier ceux que j'avais montrés.

Je vois cela tous les jours, à propos de toutes les fractures pour lesquelles peu à peu on découvre en France ou à l'étranger ce que j'ai décrit et pratiqué depuis plus de vingt ans.

En ce qui concerne l'hémarthrose et la ponction articulaire sur laquelle M. Rochard fait beaucoup de fond, nous allons commencer à différer un peu d'opinion.

Je crois que dans l'immense majorité des cas d'hémarthrose, quand l'épanchement sanguin est peu abondant, le grand avantage du massage combiné à la mobilisation, c'est qu'il rend la ponction inutile.

En ce qui concerne la ponction elle-même, sans avoir conservé contre elle la répugnance que justifieraient les faits d'autrefois, qu'on cite souvent, sans se souvenir qu'elle a causé d'abominables désastres et qu'on ne devrait jamais vanter personne de l'avoir faite à l'époque préantiseptique, j'estime que du moment que l'épanchement sanguin est très abondant, le seul cas dans lequel je la trouve utile, l'ouverture articulaire donne plus de sécurité. Contrairement à lui, je me la ferais faire certainement en pareil cas. Mais seulement par un de mes élèves, attendu qu'il y a ouverture et ouverture articulaire et que, hormis certaines méthodes, je ne voudrais pas plus de ponctions que d'ouverture articulaire.

M. Rochard, à propos de la régénération musculaire, fait bon marché du massage. Je ne sais si chez lui cette dénégation est le résultat d'une expérience personnelle ou d'une idée théorique. Mais je suis convaincu que s'il l'avait étudié aussi longtemps, aussi complètement que je l'ai fait avec mes élèves et avec des hommes qui se sont donné beaucoup de mal pour poursuivre ces études, il aurait une autre opinion de l'influence du massage sur le développement de la puissance musculaire.

Toutefois, je lui concéderai volontiers que l'immense majorité des masseurs ne se doute pas de ce qu'il faut faire pour bien masser et mener à bien une régénération musculaire.

Je reste donc convaincu qu'après les hémarthroses, pour la résorption de l'épanchement, pour la disparition de la douleur, et pour le retour de la fonction musculaire, le massage est d'importance capitale et qu'on a toujours tort de négliger cette partie du traitement.

Ayant expliqué pourquoi, sur ces points, je ne partage pas du tout les exclusions prononcées par M. Rochard, j'arrive au procédé particulier qu'il suit et à la spécificité duquel il attribue des succès que je n'entends pas du tout nier.

M. Rochard m'ayant reproché de n'avoir pas trouvé le procédé *scientifique*, je vais lui expliquer pourquoi je l'ai dit et pourquoi ce mot, qui n'a rien de blessant, est l'expression de la vérité.

Ici, je suis bien obligé d'être un peu plus long et de faire une digression parce que M. Rochard a introduit dans la discussion la thèse de mon neveu qui n'avait rien à voir dans cette discussion.

J'ai, Dieu merci, assez publié sur la matière pour qu'on prenne mes opinions là où je les ai formulées et pas dans une thèse dont je ne vous dirai pas de mal, mais pour laquelle je me suis contenté de donner quelques conseils à un bon élève qui, ayant fait beaucoup d'entraînement, a cherché à montrer, en suivant des principes que je lui avais signalés, ce qu'il avait observé lui-même au cours de cet entraînement.

Pour introduire cette citation dans le débat, M. Rochard a cité les passages qui peuvent être opposés à ceux d'une thèse de M. de Champtassin sur un sujet analogue.

Je connais la thèse de M. de Champtassin depuis longtemps. Je m'y suis intéressé. J'en ai causé avec lui. Je lui ai expliqué pourquoi je ne partageais pas ses opinions et je suis convaincu, comme je vais vous le dire, qu'elle n'a pas grand'chose à voir dans le procédé du traitement de l'hémarthrose, et que, pas plus qu'aucune des publications faites sur l'entraînement, elle ne peut se réclamer d'observations purement scientifiques quoiqu'elle ait été bien faite et accompagnée de bonnes observations.

Cette thèse, consacrée à la justification de ce qu'on appelle la théorie des poids lourds, cherche à justifier la plus vieille méthode empirique d'entraînement qui soit connue.

Je suis convaincu qu'on n'avait pas d'autre méthode à l'époque de l'âge de pierre. L'homme qui voulait s'exercer à devenir fort devait rechercher les plus gros cailloux jusqu'à ce qu'il trouvât celui qu'il ne pouvait pas soulever.

Cette méthode consiste à faire travailler les muscles suivant la plus grande tension qu'ils puissent obtenir.

En un mot, le muscle croît d'autant plus qu'on lui fait subir ses contractions les plus élevées en puissance.

C'est la plus vieille méthode employée encore par beaucoup d'athlètes et qui a personnellement très bien réussi à M. de Champtassin.

La thèse de M. de Champtassin se complique de la théorie de la structure musculaire qui lui fait affirmer que les athlètes naissent athlètes, et que, quel que soit le mode de travail que l'on fasse employer par un sujet, son système musculaire ne s'accroîtra pas s'il n'y est disposé. Si, par hasard, il s'accroît, cet accroissement ne se maintiendra pas.

Or, cette thèse est contredite aujourd'hui par une autre pratique tout aussi empirique, tout aussi peu scientifique, je m'empresse de le dire, sans voir là une épithète mal sonnante. De là la méthode et la théorie des poids légers, théorie suivie dans une pratique plus récente, sans être aussi moderne qu'on veut bien le dire.

Les adeptes de cette théorie admettent que, pour croître, le

muscle doit travailler en petite tension, que la répétition de ses contractions est plus importante que leur puissance, que pour faire développer le muscle, le poids lourd est inutile. C'est là ce qui a conduit l'un des athlètes les plus connus et les plus intéressants, Sandow, à dire : « Je n'ai jamais travaillé qu'avec des haltères pesant dix livres anglaises. »

Pour ceux qui ont adopté cette méthode, le gros poids n'est employé qu'à la fin du travail pour vérifier la puissance musculaire acquise, tandis que pour le précédent l'usage du gros poids était l'élément de développement.

A l'heure actuelle on peut dire que pour tous les sports, pour toutes les œuvres athlétiques méthodiques, la méthode du poids léger est employée. Elle est employée pour toutes les œuvres de vitesse comme pour toutes les œuvres de force.

Les athlètes cyclistes qui veulent faire de la vitesse s'exercent à une allure moyenne et modérée et font de temps en temps un essai de pointe finale. Mais il ne font cet excès musculaire que de temps en temps et jamais tous les jours.

Ce principe est appliqué partout, non seulement à l'homme, mais aux animaux.

Je dis que l'observation de ce principe, tout en étant moderne, n'est pas aussi neuve qu'on veut bien le dire. Vous trouverez dans le beau livre de la *Physiologie des exercices du corps*, de mon ami Lagrange, des remarques sur ces faits.

Vous trouverez dans un livre qui n'a rien de scientifique, le livre de Hugues Leroux *Sur les forains*, cette remarque que : dans les cirques, les jongleurs sont souvent très remarquables comme athlètes. Il y en a des exemples célèbres, par exemple celui du fameux Cinquevalli qui jonglait avec un boulet de canon et une feuille de papier, et enlevait ensuite à bout de bras un cheval harnaché.

Ceux qui défendent cette théorie y ajoutent une remarque qui va cette fois devenir pour nous de la plus haute importance, car nous allons rentrer dans notre sujet.

Par cette méthode des poids légers, des contractions répétées, vous pouvez, non seulement développer l'ensemble de la musculature, mais vous pouvez à volonté, en localisant les contractions, faire développer un groupe musculaire ou même un muscle isolé. C'est la théorie qu'applique si bien Desbonnets.

Voici une proposition très importante pour nous, parce que nous allons la retrouver dans l'application.

Qu'est-ce que je conseille, restant conséquent avec cette théorie des poids légers, toutes les fois qu'il faut réparer un muscle atrophié ou l'empêcher de s'atrophier ?

Un massage léger et direct sur le muscle qui *favorise sa nutrition* et contribue à lui rendre sa *puissance musculaire*.

Un massage articulaire qui favorise les *résorptions* et fait tomber la *douleur*.

Des mouvements passifs modérés qui entretiennent la *souplesse articulaire*.

Des mouvements *actifs* courts, répétés, en petite tension, *sans jamais amener de fatigue musculaire*.

Je ne ferai faire des mouvements plus puissants que pour savoir où j'en suis du rétablissement de la valeur musculaire et articulaire du sujet.

Or, que fait M. Rochard? Est-il tellement conséquent avec la thèse de M. de Champtassin que le rappel de la thèse de mon neveu, qui n'avait rien à voir avec des faits même actuels, fût bien nécessaire pour vous faire comprendre?

Je ne le crois pas. Je ne pense pas qu'il présente la *progression* comme appartenant à lui ou à M. de Champtassin.

La progression est de l'essence de toute gymnastique sérieuse.

Elle était dans les préceptes et surtout la pratique d'Amoros, de Lainé. Le mérite des Suédois, c'est de l'avoir mieux suivie que ne le font d'habitude les professeurs de gymnastique français, si peu éclairés.

Mais il n'y a aucun de ceux qui se disent les régénérateurs de l'espèce humaine qui ne tienne la progression comme un élément nécessaire de toute éducation musculaire locale ou générale.

Il emploie un système qui lui permet de multiplier tous les éléments de ses mouvements. Mais c'est ce que font tous ceux qui savent leur métier en variant les procédés.

Son procédé est-il meilleur que les autres? Je l'ignore, je veux bien l'admettre. Je suis convaincu du reste que M. de Champtassin, très ingénieux et bon observateur, a dû très bien régler ses effets, et que, connaissant la mécanique des membres, il a su tirer de ses notions physiologiques une bonne méthode de travail.

Mais est-elle conséquente avec ses principes des poids lourds? Je vous avoue que, jusqu'à mensurations très précises, j'en doute beaucoup, et je vais vous dire pourquoi.

Pour être conséquent, il faudrait faire travailler les muscles atrophiés ou en voie d'atrophie avec autant de force qu'ils peuvent en développer, et dès le lendemain aborder un poids plus lourd pour progresser et se développer par l'excès de l'effort essayé.

Cette manière de faire peut être bonne sans doute. Mais il faudra des variations dynamométriques pour la vérifier.

Peut-être réussirait-elle dans des cas exceptionnels et chez des sujets jeunes chez lesquels la réparation est toujours facile.

Mais tout ce que j'ai vu des réparations musculaires m'indique qu'elle échouerait.

Toutes les fois que j'ai vu un de nos élèves vouloir aller trop vite, toutes les fois que je l'ai vu dépasser la force permise, je l'ai vue échouer et retarder la mise au point des sujets.

La contraction violente des muscles peut être utilisée dans le développement d'un muscle normal, et surtout d'un muscle d'athlète ; elle détruit le muscle qui a tendance à l'atrophie.

Je suis convaincu que c'est la cause de l'échec habituel de la faradisation dans ces cas.

On prescrit la faradisation des muscles d'une façon banale, et je l'ai vue souvent achever l'atrophie musculaire. N'ayant pas vu M. de Champtassin opérer, mais ayant lu attentivement ce qui en a été dit, je pense que sa méthode est, en somme, une mobilisation très attentive, suivant de près l'évacuation d'une articulation, et n'a que de fort lointains rapports avec la théorie des poids lourds.

Même, à cause de mes multiples observations, je suis très convaincu qu'en employant des poids moins lourds que ceux qu'il prend et en utilisant d'autres moyens, il réussirait encore mieux que par ceux qu'il a employés et qui ont étonné surtout ceux qui, coutumiers des méfaits de l'immobilisation, ont été justement frappés des bienfaits d'une mobilisation méthodique. Mais fait-il mieux que nous n'avons fait ? je ne le crois pas.

J'ai montré dans notre ancien local de la Société de Chirurgie, un homme âgé qui a grimpé les étages vingt et un jours après une opération de suture de rotule.

On a vu au Moulin Rouge un acrobate dont j'avais suturé la rotule deux mois auparavant et qui recommençait un double saut périlleux, sa spécialité.

C'est le cas de dire que : qui peut le plus, peut le moins. Aussi, depuis bien longtemps, je ne considère plus l'hématome traumatique du genou comme une lésion grave.

Dans l'entorse du genou, je ne me préoccupe que de la déchirure du ligament latéral. Tout le reste est de peu de conséquence. Je conçois que tous ceux qui immobilisent encore les articulations après les traumatismes, voient les choses autrement que moi, et je m'explique toute leur surprise des résultats qu'on leur fait connaître.

Mais je suis un peu blasé sur ces résultats. Il n'y a qu'un point sur lequel je ne suis pas blasé : celui de savoir si un procédé nouveau est plus avantageux ou plus instructif. C'est pour cela que j'ai lu attentivement les communications qu'on vous a faites. Mais avec toute la bonne volonté du monde, je n'ai pu y voir que

ce que je vous ai dit, un procédé intéressant appliqué par un homme expert en gymnastique. Mais je n'y vois pas un progrès sur ce que je connais de longue date.

Rapport.

De la rachistovaïnisation, par MM. Chochon-Latouche et Mesley.

Rapport de M. CHAPUT.

M. Chochon-Latouche, interne à Lariboisière, m'a communiqué sa statistique de 1907.

Elle se compose de 80 observations qui se groupent de la façon suivante :

Opérations sur les membres inférieurs des organes génitaux, l'anus	49
Hernies	22
Laparotomies	5
Opérations hautes	4

M. Latouche a employé la solution de stovaïne ou de stovacocaïne à 4 p. 100, alcoolisée, il n'a eu aucun insuccès d'anesthésie.

Il a noté seulement les inconvénients suivants : hyperthermie, céphalée et vomissements, crises épileptiformes.

Il a observé trois fois une hyperthermie importante persistant 3 ou 4 jours, qui l'a conduit à enlever le pansement ; la plaie était cependant aseptique.

Je n'ai jamais observé d'hyperthermie aussi persistante ; je l'attribue à ce que notre jeune confrère n'a pas fait l'évacuation préventive du liquide céphalo-rachidien.

Il a observé deux fois une céphalée violente avec vomissements ; dans ces deux cas, il ne fut fait ni évacuation préventive ni évacuation tardive ; dans un troisième cas, l'évacuation tardive fit cesser rapidement les accidents.

Dans un cas, le malade présenta des crises épileptiformes le jour de l'opération ; ces crises disparurent sans laisser de traces.

M. Latouche reconnaît à la rachistovaïnisation les avantages suivants :

Facilité d'opérer sans aides.

Excellence de l'anesthésie qu'il a obtenue avec des doses très faibles (3 centigrammes pour les hernies).

Satisfaction des malades, qui se sont fait opérer deux fois par le même procédé.

Notre confrère a même pu, en suivant notre exemple, pratiquer quatre opérations élevées (dans le membre supérieur ou le thorax) avec des doses de 8 centigrammes de stovacocaïne.

Dans trois cas il y eut un fléchissement appréciable du pouls qui céda à la caféine.

Notons qu'un sujet âgé, très infecté et très cachectique, a subi une incision pour phlegmon sous-pectoral avec anesthésie haute, et qu'il a supporté l'opération sans aucun incident.

Il est intéressant de noter que de jeunes chirurgiens comme M. Latouche ont pu obtenir avec la plus grande facilité des anesthésies parfaites pour des opérations sur l'abdomen, le thorax et le membre supérieur.

Notre confrère Mesley, de Gijon (Espagne), est un partisan convaincu de la rachistovaïnisation ; il l'a pratiquée 61 fois en quelques mois, dans sa clinique privée, et il a obtenu des résultats excellents, sauf deux fois où l'anesthésie a été insuffisante.

Pour lui, cette méthode est bien supérieure au chloroforme pour les opérations infra-ombilicales ; l'aveu est précieux de la part d'un observateur impartial.

Je ne puis accepter son opinion que la position déclive est pénible pour les malades rachistovaïnisés, j'ai tous les jours la preuve du contraire.

M. Mesley a observé que les tractions sur les organes abdominaux étaient pénibles sous la rachistovaïne ; mon expérience est en contradiction avec la sienne ; il est vrai que notre technique est différente, que j'emploie la scopolamine préalable, et que mes doses sont plus fortes (6 à 8 centigrammes au lieu de 5 centigrammes).

Notre collègue a fait 8 rachistovaïnisations chez des enfants ; le plus jeune avait dix-sept jours et le plus âgé treize ans ; ses résultats ont été parfaits ; il est d'accord avec M. Gandier, qui est aussi un chaud partisan de la stovaïne lombaire en chirurgie infantile.

M. Mesley n'a obtenu en général qu'un écoulement très minime du liquide rachidien à travers l'aiguille, et il semble attribuer ce détail à une question de race, car il opère en Espagne.

Mon opinion est toute différente ; pour moi, ces écoulements minimes s'expliquent par l'émoussement de l'aiguille à court biseau qui fait emporte-pièce et se bouche partiellement. Il faut

tenir compte aussi de l'obturation partielle de l'aiguille par la rouille.

On remédie à ces inconvénients en employant, comme je le fais, une aiguille à court biseau et à trou latéral.

A côté d'un ensemble de résultats excellents, M. Mesley a observé trois faits de céphalée après rachistovaïnisation et deux cas d'anesthésie incomplète.

Dans la première observation, il s'agit d'une femme de quarante et un ans, opérée d'appendicite à froid ; on lui injecte d'abord un quart de milligramme de scopolamine, puis 5 centigrammes de stovaïne pure additionnée d'acide lactique, et l'anesthésie est médiocre. Je note de suite que cette dose de 5 centigrammes est insuffisante pour une laparotomie, opération qui exige au moins 6 centigrammes de stovaïne.

Le troisième jour, apparaît une céphalée pénible avec bourdonnements d'oreilles et vertiges. La céphalée persista dix jours, mais les bourdonnements ne disparurent qu'au bout de six mois.

M. Mesley attribue cette céphalée à la syphilis, dont la malade présentait des stigmates nets.

Pour moi, il y a encore autre chose : d'abord, l'absence d'évacuation du liquide rachidien au moment de l'injection lombaire, et ensuite l'absence d'évacuation du liquide lors de l'apparition de la douleur.

Je n'observe que très rarement la céphalée, et elle ne dure jamais longtemps, parce que, dès qu'elle apparaît, je fais une évacuation abondante de liquide. En général, une seule évacuation suffit.

Dans la seconde observation, on injecte 4 centigrammes de stovaïne pure pour un curettage utérin. Au bout de deux jours apparaît une douleur violente de tête qui, plus tard, occupe les épaules, avec engourdissement des membres supérieurs, ou se localise à la région lombaire.

M. Mesley note que la douleur cesse quand la malade garde l'immobilité et redouble quand elle lève la tête ; il ajoute que la malade s'étant levée, les douleurs de tête, qui avaient disparu, reparurent très intenses ; il observe encore qu'une évacuation de 10 centimètres cubes, le huitième jour, n'a pas amené de soulagement.

A mon avis, l'évacuation a été un peu tardive, et elle a été trop modérée ; il aurait fallu évacuer 20 ou 30 centimètres cubes, et, au besoin, recommencer plusieurs fois.

Le retour de la céphalée après le lever de la malade ne m'étonne

pas, et je conseille de garder le lit quelques jours après la disparition des douleurs.

Dans la troisième observation, on injecte 6 centigrammes de stovaïne pour une fistule urétrale. La céphalée survient le troisième jour; le malade se lève pour se distraire; aussi les vomissements apparaissent. Malgré cela, le malade rentre chez lui; naturellement, la céphalée continue, lorsque, au quinzième jour, on constate des signes de syphilis ancienne; on administre du mercure et la céphalée disparaît le lendemain. Cette observation mérite les mêmes réflexions que les précédentes. Le rôle du traitement mercuriel paraît bien douteux, étant donnée la rapidité de la guérison.

Les deux dernières observations sont des échecs d'anesthésie.

Dans l'un des cas, il s'agit d'un homme de trente ans, peu alcoolique, ayant reçu une injection de 5 centigrammes de stovaïne pour une opération de retournement de la vaginale.

Il est dit que le malade a poussé des cris pendant toute l'opération, mais qu'il n'a pas fait de mouvements de défense. Ce malade paraissait particulièrement nerveux, car il criait également quand on coupait le catgut, et il criait également quand, au dixième jour, on lui mettait un suspensoir.

Malgré cette nervosité excessive, je pense qu'on aurait pu rendre le malade très calme pendant l'opération en injectant, une heure avant l'opération, un quart de milligramme de scopolamine. Dans ma pratique personnelle, les insuccès d'anesthésie n'existent pour ainsi dire pas; je n'en ai pas eu un seul cas en 1907.

La dernière observation est très intéressante en ce sens que le sujet a subi, le 21 mars 1907, une amputation du pied à la stovaïne lombaire avec une très bonne anesthésie.

La gangrène ayant récidivé, le 6 novembre on injecte 7 centigrammes de stovaïne pour amputer la jambe; il y eut des fourmillements dans les jambes, mais sans anesthésie. On dut opérer au chloroforme.

J'ai observé récemment un fait analogue; il s'agissait d'un jeune homme auquel je fis, le 5 décembre, une anesthésie totale pour une balle dans la main avec 8 centigrammes de stovacocaïne.

Le calme du malade fut absolu ; il dormait quand on ne lui adressait pas la parole. La tentative d'extraction du projectile ayant échoué, je la renouvelai le 10 décembre, avec 10 centigrammes de stovacocaïne; le malade se plaignit pendant toute l'opération, mais ne présenta pas de mouvements de défense.

L'anesthésie fut cependant assez satisfaisante puisqu'à la fin de l'opération il ne percevait pas la piqûre de l'aiguille. Il avait cependant reçu une dose plus forte que la première fois.

J'ai observé déjà plusieurs fois des faits analogues, et voici l'explication qui me paraît la plus admissible.

Je pense que la première injection irrite légèrement les méninges spinales, et qu'il se fait à la surface de la moelle et des racines une légère exsudation fibrineuse qui protège en partie les organes contre l'action de la deuxième injection. Par conséquent, lorsqu'on pratique l'anesthésie lombaire pour la seconde fois, il est indiqué d'employer une dose plus forte pour obtenir une anesthésie complète; il est bon aussi de faire l'injection préalable de scopolamine.

En résumé, on évitera la céphalée par la ponction évacuatrice préventive et par la ponction tardive, avec repos au lit.

Les insuccès de l'anesthésie seront évités par les précautions suivantes : chez les femmes et les sujets nerveux, et pour les opérations abdominales, on injectera aux malades un quart de milligramme de scopolamine une heure avant l'opération.

Statistique des rachistovaïnisations pratiquées en 1907,

par MM. Chaput et Pascalis.

Du 1er janvier au 31 décembre 1907 il a été pratiqué **847** opérations dans mon service. Je ne puis utiliser ce chiffre global, qui doit être diminué des opérations pratiquées par le chirurgien de garde, de celles faites pendant les vacances, de celles pratiquées par les internes, et enfin des opérations insignifiantes pratiquées sans anesthésie ou avec anesthésie locale; — toutes ces opérations à déduire s'élèvent environ à **200**; — il nous reste donc **647** opérations à considérer, sur lesquelles 435 ont été pratiquées à l'anesthésie lombaire, 30 à l'anesthésie locale et seulement 182 à l'anesthésie générale.

Les 435 opérations de la rachistovaïne doivent se décomposer en deux groupes: un premier groupe composé des opérations exécutées par mes internes et un second groupe contenant les opérations exécutées par moi-même.

Les opérations pratiquées par mes internes, MM. Planson, Chevallier, Pascalis, Burcker, sont au nombre de **258**; elles auraient pu être plus nombreuses, mais, toutes les fois qu'il s'agissait de cas

graves ou de maladies nerveuses, je recommandais à ces messieurs d'employer l'anesthésie générale.

Ces 258 opérations se subdivisent ainsi :

Opérations sur les membres inférieurs	57
Opérations sur les organes ano-génitaux	108
Opérations sur les hernies	65
Opérations sur l'abdomen	25
Opérations sur le thorax	3
Total	258

Ces 258 opérations n'ont donné lieu qu'à deux échecs.

Un malade atteint de péritonite par perforation est mort une heure après le retour à son lit.

L'état de ce malade était si grave qu'il était de ceux qui meurent avec ou sans anesthésie. En bonne logique, il convient de ne pas le compter au passif de la méthode. J'ajouterai que ce malade aurait pu survivre un peu à l'opération si nous avions connu la valeur du sérum intra-veineux.

Trois opérations ont été pratiquées sur le thorax par MM. Pascalis et Chevallier pour ostéites costales et pour lipome du dos. Dans une de ces observations, un malade jeune (vingt ans) et très nerveux, ayant reçu 8 centigrammes de stovaïne, a présenté de l'anesthésie de tout le corps pendant deux jours. Il a eu en outre un délire violent le soir de son opération ; ces incidents n'ont pas laissé de suites. Les trois autres anesthésies élevées ont été régulières et n'ont pas présenté d'incident.

Le groupe des opérations pratiquées par moi-même s'élève à 214, sur lesquelles 177 ont été faites à l'anesthésie lombaire, 10 à l'anesthésie locale; restent donc seulement 27 anesthésies générales.

Je ne me suis nullement limité aux membres inférieurs et aux hernies, mais j'ai fait un grand nombre de laparotomies et d'opérations sur les régions élevées (thorax, membres supérieurs; tête et cou).

Voici les détails des chiffres par région :

Sur le membre inférieur j'ai pratiqué 30 opérations, dont 24 ont été faites à la rachistovaïne.

Je n'ai pas à donner le détail de ces opérations; ce sont les mêmes que celles que vous pratiquez vous-mêmes dans vos services (amputations, résections, ablations de tumeurs, etc.).

Je compte encore 34 opérations sur les régions ano-génitales avec 33 anesthésies lombaires.

J'ai opéré 11 hernies, toutes par l'anesthésie lombaire.

J'ai pratiqué 90 laparotomies avec 82 anesthésies lombaires.

Les 68 laparotomies à la stovaïne pratiquées chez les femme se composent de :

2 kystes de l'ovaire.
4 laparotomies exploratrices.
30 hystérectomies (pyosalpinx).
8 fibromes utérins.
1 cancer utérin.
5 grossesses extra-utérines.
1 hystérectomie abdominale pour prolapsus.
1 hystéropexie.
1 cholécystectomie.
1 cholédocotomie.
1 entérostomie pour corps étranger.
1 kyste hydatique du foie.
5 appendicites.
4 éventrations et hernies ombilicales.
1 néphrorraphie.
1 abcès sous-phrénique.
2 urétéro-cystostomies.

Les 14 laparotomies à la stovaïne pratiquées chez les hommes se composent d'*appendicites*, *ruptures du rein*, *gastro-entérostomies*, *éventrations*.

On voit, par l'importance de ces opérations, que la rachistovaïne fournit une anesthésie pouvant être mise en parallèle avec celle de l'éther et du chloroforme.

J'ai pu remonter encore plus haut; j'ai fait 10 opérations sur le thorax, dont 8 à la stovaïne lombaire; ce sont :

2 pleurotomies;
1 ablation de balle du thorax (incision simple);
1 kyste suppuré du sein;
3 opérations complètes pour cancer du sein;
1 adénome mammaire.

Sur 28 opérations *sur le membre supérieur*, j'en ai fait 16 à la rachistovaïne; en voici l'énumération :

5 résections du coude;
1 amputation de l'avant-bras;
2 synovites bacillaires du poignet;

2 opérations pour balle dans le carpe;
1 ostéomyélite du radius;
1 fracture compliquée du radius (résection et suture);
1 résection du poignet pour fracture irréductible;
1 amputation multiple des doigts;
2 réductions de fracture du radius.

J'ai pu enfin anesthésier la tête, de façon à y pratiquer des opérations importantes.

Sur 9 opérations sur cette région, 3 ont été faites à l'anesthésie lombaire :

1 extirpation de cancer de la parotide;
1 extirpation de ganglions tuberculeux du cou;
1 ablation de ganglions tuberculeux parotidiens.

Je ne m'attarderai pas sur les opérations à la stovaïne pratiquées sur les régions basses (membres inférieurs, hernies, région ano-rectale), les faits ont maintenant acquis droit de cité et les chirurgiens qui ont adopté cette méthode pour les opérations basses sont maintenant légion; mais je veux surtout insister sur l'importance des chiffres suivants : 82 grandes laparotomies et 27 opérations sur les régions élevées (thorax, membre supérieur, tête et cou) exécutées sous l'anesthésie lombaire.

En y joignant les 3 opérations sur le thorax pratiquées par mes internes, nous arrivons à 30 anesthésies élevées.

Maintenant que mon expérience est plus grande, j'espère bien vous apporter, l'an prochain, une statistique d'opérations ne comprenant qu'un nombre infime d'anesthésies générales.

Il me reste à vous donner quelques détails sur la technique, sur les qualités de l'anesthésie, sur les inconvénients et dangers de la méthode, sur les moyens d'y remédier, et enfin sur les contre-indications.

Pour les opérations basses, j'ai employé cette année des solutions à 4 p. 100 de stovacocaïne, mais, depuis quelque temps, je me suis rallié à la stovaïne pure, qui m'avait donné autrefois des échecs (1) qui ne se reproduisent plus actuellement.

Cette solution de stovaïne pure est isotonique et alcoolisée à 10 p. 100, d'après les conseils de Sicard, ce qui la rend plus active et plus bénigne.

Pour éviter les maux de tête, je fais, comme M. Lefilliatre, une

(1) Les échecs sont souvent dus à ce que les malades manquent de confiance dans la méthode; ils se plaignent parce qu'ils ont peur, bien que leur anesthésie soit excellente.

évacuation de 15 à 30 centimètres cubes avant l'injection de *stovaïne*.

Pour les laparotomies et les opérations hautes, je prends quelques précautions supplémentaires : j'injecte, une heure avant l'opération, un quart de milligramme de scopolamine sous la peau, et je bande les yeux et les oreilles du malade.

J'emploie, en outre, une solution de stovaïne à 2 p. 100; cette grande masse de liquide diffuse davantage et augmente la hauteur de la région anesthésiée.

Chez plusieurs femmes obèses, je ne pouvais sentir les apophyses épineuses; j'ai incisé la peau, j'ai senti avec le doigt les apophyses, et j'ai pu guider l'aiguille jusqu'au liquide rachidien.

L'anesthésie de la rachistovaïne est parfaite, la résolution est complète, la face est colorée, la pupille non modifiée, le pouls est plutôt ralenti.

Quand on a injecté au préalable la scopolamine, les malades restent assoupis sans parler, pendant toute l'opération; cependant, lorsqu'on leur adresse la parole, ils répondent avec une lucidité parfaite.

J'emploie les doses suivantes de stovaïne : 4 à 5 centigrammes pour les membres inférieurs et les hernies, 6 centigrammes pour l'abdomen, 8 à 10 centigrammes pour les régions élevées.

Sur les 177 anesthésies lombaires que j'ai faites cette année, je n'ai eu qu'un demi-échec d'anesthésie; il s'agissait d'une femme opérée pour grossesse extra-utérine; la plus grande partie de l'opération fut faite à la stovaïne, avec quelques plaintes, mais je dus faire la suture de la paroi à l'anesthésie générale.

Chez les 176 autres malades, les anesthésies ont été parfaites.

J'ai eu comme témoins nos collègues Souligoux, Baudet, Savariaud, Cunéo, Lombard, Luc, Guisez, Reverdin, Abrand, Saxtorph et de nombreux chirurgiens roumains, italiens, américains et anglais.

J'ai observé trois fois des incidents méritant d'être signalés; une amputation du sein a présenté de la pâleur avec petitesse du pouls, qui ont disparu avec une injection de caféine.

Une seconde amputation du sein cancéreux chez une femme âgée et obèse qui avait reçu 9 centigrammes de stovaïne présenta les phénomènes suivants : arrêt du pouls radial (avec conservation du pouls carotidien, pâleur et perte de connaissance. Ces accidents disparurent rapidement au moyen d'une injection de sérum intraveineux.

Enfin un malade en occlusion aiguë et très épuisé présenta une syncope complète et grave; il revint très facilement à lui au moyen d'une injection intraveineuse de sérum artificiel.

Aucun des 173 autres malades n'a présenté d'accidents.

Comme accidents consécutifs, j'ai observé 6 fois la céphalée, qui a toujours cédé à la première évacuation de liquide céphalo-rachidien jointe au repos horizontal.

J'ai vu une paralysie transitoire du fémoro-cutané, due à l'emploi d'une solution de stovaïne à 10 p. 100 ayant imprégné trop fortement les racines de ce nerf.

J'ai vu aussi un cas de parésie du moteur externe chez un syphilitique ayant reçu une dose élevée pour opération sous le bras.

Ce malade présentait avant l'opération le signe d'Argyll avec inégalité pupillaire. Cette parésie a guéri seule en dix jours.

Aucun des autres malades n'a présenté le moindre inconvénient. Plusieurs ont été anesthésiés plusieurs fois à la stovaïne et j'ai revu un certain nombre d'anciens malades après des mois et des années.

Pour remédier aux accidents survenant pendant l'opération, il faut avant tout maintenir la tension intravasculaire et l'irrigation du bulbe par les moyens suivants : caféine à haute dose, position déclive de Trendelenburg, sérum sous-cutané et enfin sérum intraveineux.

Pour remédier aux accidents tardifs (céphalées, parésies), il faut faire l'évacuation abondante du liquide rachidien au moment de l'injection ; il faut après l'opération maintenir les malades au lit la tête basse lorsqu'ils ont une céphalée même légère, et leur faire une évacuation abondante de liquide rachidien. Les accidents éclatent généralement au moment où les malades se lèvent, surtout quand ils se lèvent précocement.

Il est bon de recommander aux malades de rester au lit sans s'asseoir pendant quatre jours au moins, afin d'éviter plus sûrement la céphalée.

Les avantages de la rachistovaïne comparés à l'anesthésie générale sont : sa bégninité plus grande pour les opérations basses chez les sujets résistants ; on ne voit pas avec cette méthode la mort subite pour une dilatation anale.

La rachistovaïne choque moins les malades que l'anesthésie générale ; elle ne provoque pas l'albuminurie, elle ne donne pas de vomissements consécutifs ; elle est avantageuse pour les malades qui craignent l'anesthésie générale, elle permet l'alimentation immédiate de tous les malades, sauf les laparotomisés.

Y a-t-il des contre-indications à l'anesthésie lombaire à la stovaïne ? Elles ne sont pas absolues, mais il faut savoir que les vieillards et les sujets épuisés sont particulièrement exposés à la syncope — surtout avec de hautes doses ; jusqu'à nouvelle infor-

mation il sera bon de s'abstenir de hautes doses chez ces sujets, mais on pourra chez eux employer des doses de 5 à 6 centigrammes, à la condition d'avoir à sa disposition de la caféine et de quoi faire l'injection intraveineuse.

Si l'on tient compte des faits que je viens de vous communiquer, si on veut bien remarquer que j'ai fait cette année 177 opérations à la stovaïne lombaire contre 27 à l'anesthésie générale, il semble permis de penser que l'anesthésie lombaire peut, dès à présent, se poser en rivale de l'anesthésie générale, pour la plupart des opérations.

Résumé.

1° Sur 647 opérations exécutées cette année dans mon service par moi et mes internes, 435 ont été faites à l'anesthésie lombaire sans un cas de mort; 181 à l'anesthésie générale et 30 à l'anesthésie locale.

2° J'ai fait personnellement 177 opérations à l'anesthésie lombaire contre 23 anesthésies générales seulement.

3° Sur ce chiffre, je compte 82 grandes laparotomies, 11 opérations sur le thorax, 16 opérations sur le membre supérieur et 3 opérations sur la tête, toutes faites à l'anesthésie lombaire.

4° Je n'ai eu ni échec ni mort.

5° On évitera les syncopes par l'emploi de la caféine et du sérum intraveineux.

6° On évitera les maux de tête et tous les accidents tardifs par l'évacuation préventive du liquide rachidien, par l'évacuation tardive de liquide, et par le repos au lit.

7° Les doses élevées de stovaïne sont contre-indiquées chez les sujets très débiles.

8° On peut faire sans danger toutes les opérations à la stovaïne lombaire sous la réserve des contre-indications précédentes.

M. Hartmann. — Je voudrais vous mettre en garde contre l'idée que la rachistovaïnisation est une méthode absolument innocente. Bien que je n'aie qu'une pratique limitée de ce mode d'anesthésie, j'ai vu deux morts survenir dans mon service et toutes deux dans les mêmes conditions. La première fois, j'étais l'opérateur et pratiquai une prostatectomie transvésicale (incidemment, je vous dirai que la rachistovaïne a le gros avantage de rendre cette opération à peu près exsangue). Ayant quelque difficulté à introduire le doigt dans le rectum, je fis soulever le siège du malade pour glisser un coussin au-dessous; à ce moment précis le malade pâlit, le pouls radial devint imperceptible; il

resta dans le même état lipothymique pendant sept heures et succomba à ce moment, malgré les injections de caféine et de sérum artificiel. La solution injectée était la stovacocaïne à la dose de 0,07 centigrammes.

Dans le deuxième cas, il s'agissait d'une femme entrée pour un volvulus. Le chirurgien de garde appelé fit une injection de 0,07 centigrammes de stovaïne pure. Éprouvant quelques difficultés à rentrer l'intestin, il fit mettre la malade en position élevée du bassin. A ce moment précis, et comme chez mon malade prostatectomisé, il y eut pâleur extrême de la face et mort rapide, sans qu'aucun des moyens employés pût aboutir à ranimer la malade.

Il est évident que, dans le premier cas, il s'agissait d'un vieillard, que dans le second, la femme était épuisée. N'empêche que je crois bon de vous mettre en garde contre la croyance à l'innocuité absolue de cette méthode, et qu'en particulier il y a lieu de prendre certaines précautions et de ne pas élever le bassin par crainte d'une diffusion de liquide vers la région bulbaire à ce moment.

M. Le Dentu. — J'ai fait très peu de rachicocaïnisations et de rachistovaïnisations, parce que je crois que ce mode d'anesthésie n'est guère indiqué que là où l'anesthésie générale est impossible. Dans ces limites on peut ne pas lui faire un trop mauvais accueil. Il faut savoir qu'à côté des accidents graves et des morts, il y a lieu d'enregistrer des accidents moins importants qui comportent certains inconvénients assez sérieux. Sur un très petit nombre de cas, j'ai observé une paralysie complète du groupe des muscles de l'épaule qui a duré quinze jours ou trois semaines, et une paralysie de la vessie ne pouvant s'expliquer que par l'action de la stovaïne.

La dose employée dans ces deux cas a été modérée. Les accidents de peu de gravité doivent nous mettre en garde contre les complications redoutables pouvant aboutir de suite ou rapidement à la mort.

M. Rochard. — Comme M. Le Dentu, j'ai eu des accidents à la suite de l'emploi de la stovaïne lombaire, notamment un cas de paralysie du moteur oculaire externe, un cas de rétention d'urine et un cas d'incontinence des matières fécales.

C'est pour cela que je réserve cette méthode d'anesthésie à des cas où le chloroforme est contre-indiqué.

Du reste, les cas de mort doivent être peut-être plus nombreux qu'on ne pense; j'en connais un pour ma part, et comme tous

les décès par ce mode d'anesthésie n'ont pas été enregistrés, il est difficile de se faire une idée exacte sur la nocivité ou l'innocuité de l'emploi de la stovaïne lombaire.

M. E. Schwartz. — J'ai recours à la rachistovaïnisation depuis deux ans et j'en suis généralement satisfait. Toutefois, je mets une sourdine à cette satisfaction.

J'ai observé plusieurs fois de la rétention d'urine qui a duré quelques jours et qui nécessita le cathétérisme. Ce n'est évidemment pas un accident grave, mais tout le monde sait ce que cela peut donner quand par hasard un cathétérisme n'est pas aseptiquement pratiqué. Ces rétentions ont été observées par série dans certains cas et peut-être y a-t-il là un vice de préparation responsable.

J'ai observé une autre fois une monoplégie du membre inférieur que j'ai reconnue rapidement pour une monoplégie hystérique et qui a guéri par suggestion.

M. Paul Reynier. — Je n'ai pas personnellement expérimenté la rachianesthésie, soit avec la cocaïne, soit avec la stovaïne, ce genre d'anesthésie m'ayant toujours inspiré une méfiance telle que je ne me laisserais pas rachianesthésier, et que dans ces conditions je ne me décide pas à faire à mes malades ce que je ne me laisserais pas faire à moi-même. Si en effet je n'ai pas fait de rachianesthésie, par contre, ma conviction ne se basant sur aucun fait assez décisif, j'ai laissé faire, par mes assistants, des rachianesthésies dans mon service. Or, ce que j'ai vu à la suite de ces rachianesthésies a été loin de m'encourager à imiter mes collègues. Comme le signalait M. Chaput, j'ai vu des céphalées plus ou moins durables ; mais j'ai encore vu des accidents plus graves. Dans un cas, il s'agissait d'une femme à laquelle on avait fait, pour un prolapsus, une colpopérinéorraphie. Elle avait été rachicocaïnisée. J'étais arrivé au moment où se faisait cette rachicocaïnisation, et j'avais demandé à ma surveillante de prendre l'adresse, voulant avoir des nouvelles de cette malade, plusieurs mois après cette rachicocaïnisation, je dirai tout à l'heure pourquoi. Or, dans la soirée, j'ai été appelé dans mon service pour une autre malade. En arrivant, je vois ma surveillante venir me dire qu'elle était heureuse de me voir pour me montrer la malade rachicocaïnisée le matin, qui, tout d'un coup, venait d'être prise d'un état syncopal. En effet, m'approchant, je voyais une malade inerte, ne répondant pas, dans un état de stupeur, et dont, malgré une injection d'éther, la respiration se faisait à peine. Pendant que je la regardais, la respiration s'arrêta. Connaissant physiologiquement

ces intoxications par ces substances anesthésiques, cocaïne, stovaïne, héroïne, qui se traduisent par une sorte de paralysie bulbeuse du centre respiratoire, je fis immédiatement la respiration artificielle, qui m'avait déjà réussi dans un état d'intoxication identique par l'héroïne. En effet, avec la respiration artificielle, je pus, pendant un quart d'heure, entretenir la respiration, puis peu à peu, en ne quittant pas la malade, en l'excitant, je vis cette respiration se rétablir, la malade sortir de cet état de stupeur, et répondre aux questions. On lui fit des piqûres de caféine et d'huile camphrée. On la surveilla toute la nuit, et le lendemain matin tout danger avait disparu. Mais cette malade avait eu la chance que je fusse arrivé à temps pour faire cette respiration artificielle; j'ai la conviction qu'elle serait morte dans cet état de stupeur par le fait de cette paralysie respiratoire.

J'ai encore le souvenir d'un autre malade rachistovaïnisé; huit jours après son opération, il fut pris de douleurs dans les deux jambes, douleurs qui l'empêchaient de dormir, et qui nécessitèrent des injections de morphine pour disparaître après une huitaine de jours de souffrance.

Un troisième malade, qui avait été rachistovaïnisé pour l'ouverture d'un abcès bombant dans le rectum, d'origine appendiculaire, fut pris, sur la table, d'une diarrhée due à la paralysie rectale, et devant ce flux diarrhéique on fut obligé de le remettre dans son lit sans avoir été opéré. Le surlendemain, je le trouvais avec des douleurs de tête et des douleurs dans les cuisses, et me suppliant de l'opérer moi-même en l'anesthésiant avec le chloroforme, ne voulant plus repasser par la rachianesthésie.

Et si M. Chaput croit que ses malades préfèrent la rachianesthésie, je peux lui affirmer que dans mon service c'est tout le contraire, et que j'ai vu bien des malades, surtout ceux qui avaient vu des rachianesthésies, refuser de se faire rachianesthésier eux-mêmes et réclamer la chloroformisation.

Je citerai enfin une observation, dont j'ai la connaissance par M. le Dr Laignel-Lavastine, d'un homme à qui on avait fait de la rachistovaïnisation pour réduire une fracture bimalléolaire. Cet homme n'avait eu aucun accident immédiat. Mais un mois après, il entrait dans le service de médecine de M. Landouzy, où M. Laignel le vit pour une paralysie complète des quatre membres et des muscles de la nuque. Il ne pouvait ni lever, ni tourner sa tête, qui tombait en avant, quand on le redressait; par le fait de sa paralysie, il était comme une sorte de pantin articulé dont on a coupé les fils; comme il n'avait pas de trouble de sensibilité, on ne pouvait penser à l'hystérie.

Or, qui de nous ne craindrait de se voir ainsi, après une rachi-

anesthésie, réduit à l'état de pantin? Et cependant notre homme guérit au bout de quinze jours; peu à peu, sa paralysie disparut, et il partait, la mobilité étant revenue aux qnatre membres. Mais dans l'avenir, que résultera-t-il pour sa moelle, de cette atteinte, même passagère, mais assez profonde, puisqu'elle a duré un certain nombre de jours?

Et cette question peut être posée. Car sans vouloir rien affirmer, j'ai été assez frappé de voir, à une consultation que je fais dans un hôpital de Levallois, venir me trouver des malades qui avaient été rachistovaïnisés dans un service d'un hôpital voisin, se plaignant de marcher avec peine depuis leur opération. Et en effet, je les voyais traîner les jambes; mais n'y avait-il pas là une coïncidence, car pour quelques-uns il y avait des débuts d'artériosclérose. Je ne les avais pas vus marcher avant leur opération et mon observation était par suite incomplète. Mais l'impression qu'ils m'avaient faite était assez forte pour que dorénavant je cherche à suivre les malades qui auront été rachianesthésiés à ma connaissance et que je demande à mes collègues qui ont pratiqué ce genre d'anesthésie s'ils n'ont pas eu eux-mêmes dans leur pratique à relever des troubles nerveux à longue échéance, pouvant être rapportés à ce traumatisme, si léger qu'il soit et à cette intoxication momentanée des centres nerveux.

M. Guinard. — Je placerai la question uniquement sur le terrain que vient d'indiquer M. Reynier : les suites éloignées de l'anesthésie lombaire. Vous savez que j'ai fait par centaines des anesthésies à la rachicocaïne. Je n'ai jamais eu d'accidents immédiats et cependant je l'ai complètement et définitivement abandonnée. Des collègues, des amis, des élèves me demandent souvent pourquoi je ne l'emploie plus : je ne l'ai jamais dit positivement, pour des raisons extra-médicales que l'on comprendra aisément. Je vais le dire ici aujourd'hui, car les faits dont je vais parler remontent maintenant à plusieurs années. Ils me sont présents à l'esprit comme s'ils étaient d'hier.

Une première fois, je pratique en ville une hystérectomie vaginale pour un cancer du col de l'utérus chez une femme de cinquante ans. Tout se passe à souhait et les assistants sont émerveillés du mode d'anesthésie. Trois mois après, cette malade commence à avoir de la parésie des membres inférieurs, puis progressivement devient gâteuse et meurt ramollie avant la fin de l'année.

Quelque temps après, j'opère dans une maison de santé de la ville, la mère d'un de mes amis pour une simple déchirure du périnée. Tout va fort bien. Au bout de trois semaines, je trouve la

malade assise sur son lit mangeant un potage. Je lui dis que tout est fini, qu'elle peut s'en aller dès le lendemain. A peine étais-je dans la cour avec le fils de la malade, qu'une sœur venait nous chercher en hâte : la malade venait de mourir subitement.

Enfin, voici une troisième observation. Je fais en ville un anus iliaque sous l'anesthésie lombaire. Le malade, âgé de cinquante-deux ans, se remet très rapidement. L'anus artificiel fonctionne régulièrement et le cancer rectal continue à évoluer lentement. Au bout de trois mois, le malade commence à ne plus vouloir se lever : il se plaint de faiblesse des membres inférieurs. Puis, en quelques semaines, il devient gâteux et meurt ramolli au sixième mois.

Avant de faire de la rachicocaïnisation, je n'avais jamais observé des faits semblables. Depuis que je n'en fais plus, je n'ai plus jamais rien vu d'analogue. Il m'est resté de ces faits une « impression » que je signale. Evidemment, je n'ai aucune démonstration à donner : je n'ai pas fait l'autopsie des sujets en question, et personne que moi n'a jamais établi une relation de cause à effet entre ma rachicocaïnisation et les accidents présentés par le malade. L'entourage de ces trois malades, aussi bien que leurs médecins, n'a jamais songé à incriminer mon mode d'anesthésie, et je serais d'ailleurs désolé que ces lignes tombent sous leurs yeux. Il n'en reste pas moins dans mon esprit une impression fâcheuse. Je suis peut-être en présence de simples coïncidences : malgré cela, je reste « mal impressionné » et je ne fais et ne ferai plus jamais de rachicocaïnisation, sauf pour les cas exceptionnels où l'anesthésie générale est contre-indiquée.

M. Nélaton. — J'ai observé deux faits qui m'ont impressionné. L'un des cas est exactement semblable à celui de M. Guinard. Il s'agissait d'un serrurier, atteint de fistule anale. L'acte opératoire et les suites furent normaux. Mais trois mois après, mon opéré devint paraplégique, eut de l'incontinence de l'urine et des matières fécales et finalement succomba.

M. Labbé. — Ce qui me frappe dans cette discussion, ce sont les accidents à longue distance. Il y a là un danger à surveiller et sur lequel mes collègues doivent avoir l'attention attirée.

M. Tuffier. — Je comptais laisser la rachianesthésie faire son chemin sans reprendre la parole à son avantage, ayant suffisamment porté tout le poids des discussions antérieures. Les faits qui viennent d'être rapportés m'obligent à vous dire ce que j'en sais.

Depuis 1899, je suis resté fidèle à l'anesthésie par voie rachidienne par la cocaïne puis par la stovaïne. J'ai toujours suivi la technique et obéi aux seules indications que j'ai maintes fois précisées. La stovaïne a sur la cocaïne le grand et le seul avantage de ne pas diffuser, et par conséquent de mettre à l'abri des accidents bulbaires qui sont le réel obstacle à l'anesthésie rachidienne. J'emploie la stovaïne pure et seule, sans adjonction d'aucun autre adjuvant ; j'injecte 5 à 6 centigrammes.

La question nouvelle qui seule mérite examen est celle de la possibilité d'*accidents tardifs*. Je suis depuis huit ans à l'hôpital Beaujon, j'y revois mes opérés, je n'ai jamais vu aucun accident nerveux, durable ou éloigné, imputable à ce mode d'anesthésie, et je serais très satisfait de savoir si mes collègues ont vu un seul de mes malades ayant eu des accidents de ce genre. J'ai signalé à maintes reprises tous les inconvénients passagers de la méthode, mais vous me permettrez de croire que depuis neuf ans, et comptant par milliers mes anesthésies rachidiennes, j'aurais bien eu sur le même nombre de malades quelques accidents si j'avais usé du chloroforme. Je suis tout prêt à abandonner mon procédé, mais tant qu'il me sera fidèle je lui dois réciprocité.

Présentations de malades.

Cholécystectomie pour cholécystite calculeuse et hépatico-duodénostomie pour oblitération du cholédoque.

M. Bazy. — La malade que je vous présente a été opérée par moi le 14 janvier dernier.

Je lui ai fait une cholécystectomie pour une cholécystite calculeuse et une hépatico-duodénostomie pour une oblitération du cholédoque au niveau de l'ampoule de Vater.

Cette oblitération me paraît de nature inflammatoire comme celle qui siégeait au niveau du col de la vésicule biliaire, et sur laquelle j'insisterai dans une prochaine communication.

Epithélioma de la face développé sur une cicatrice de lupus. Extirpation. Opérations réparatrices consécutives.

M. H. MORESTIN. — Le 25 avril 1907 notre collègue de Saint-Louis M. Danlos m'adressait ce jeune homme alors âgé de vingt-cinq ans, atteint, malgré son jeune âge, d'un épithélioma facial déjà très étendu.

Alexandre F... avait eu vers l'âge de quinze ans un lupus à début nasal qui s'était propagé aux téguments du nez, à la région sus-orbitaire gauche et à la paupière inférieure du même côté. A Nice, où il habite, il subit à plusieurs reprises, de 1898 à 1901, des cautérisations au thermo-cautère. Un peu plus tard, (1902) on lui fit à Turin, sous le chloroforme, un curettage très énergique suivi d'application de nitrate d'argent. La cicatrisation fut obtenue, mais quelques mois après la lésion reparaissait sur le côté gauche du nez. On institua, à Marseille cette fois (1902-1903) un traitement par l'électrolyse, d'ailleurs sans résultat. En 1903, nouveau curettage pratiqué à Turin, suivi de guérison momentanée.

En 1904, récidive vers la racine du nez au niveau du grand angle de l'œil gauche. Une ulcération apparait et s'étend avec lenteur. En janvier 1906, il retourne à Turin, subit des curettages successifs et des applications répétées de rayons X. En octobre, il se transporte à Florence, et là encore est soumis aux rayons X jusqu'en janvier 1907. Mais, loin de diminuer, l'ulcération gagne de plus en plus. Fatigué de tant d'efforts inutiles, il renonce pendant quelque temps à tout traitement. Mais les lésions augmentent rapidement et le malade a bien remarqué qu'elles ne ressemblent plus du tout à la maladie primitive. Il vient alors à Paris, se confie à Danlos, qui juge inopportune toute thérapeutique non chirurgicale.

Au moment de son entrée à Dubois, F... présente une grande ulcération, s'étendant depuis le sourcil gauche jusqu'au bord de la narine correspondante qui est échancré et partiellement détruit. Cette ulcération à fond végétant, papillomateux, saignant très facilement au moindre frottement, entouré d'un bourrelet saillant, est sûrement cancéreuse. Les deux paupières sont détruites dans leur tiers interne, suspectes dans leur tiers moyen. Le malade ne peut les écarter spontanément. Les lésions s'étendent à la conjonctive palpébrale, à la conjonctive bulbaire, aux voies lacrymales. Le globe oculaire a conservé sa mobilité et l'on peut s'assurer en écartant les paupières que la vision persiste, intacte.

Les téguments sont envahis sur une grande étendue dans la région sous-orbitaire gauche : ils sont également pris dans tout l'espace compris entre les deux yeux. A droite, les lésions ne s'arrêtent qu'au voisinage immédiat de la commissure palpébrale. En outre, on voit sur l'aile du nez, à droite, une ulcération très suspecte. Toutes les parties du revêtement tégumentaire du nez qui ne sont pas envahies par le néoplasme sont constituées par du tissu cicatriciel. On voit encore des cicatrices dans la région sous-orbitaire gauche. La plaque cancéreuse adhère solidement à la paroi orbitaire et à la paroi antérieure du sinus frontal, à l'os propre du nez, à la branche montante du maxillaire et à la partie voisine du contour orbitaire du côté gauche.

Pas de ganglions engorgés. Etat général excellent.

Le 27 avril, je pratique l'exérèse des lésions. Je sacrifie les téguments de la moitié droite du nez, et la moitié gauche du nez dans toute son épaisseur et toute sa hauteur, os et cartilage compris, les téguments de la région sous-orbitaire gauche, les deux tiers internes des deux paupières, la moitié interne du sourcil, le globe de l'œil du côté gauche, les téguments inter-sourciliers, réséque les parois antérieure et orbitaire du sinus frontal gauche, l'apophyse montante du maxillaire, l'unguis, la masse latérale de l'ethmoïde, le rebord orbitaire inférieur, le plancher de l'orbite, la paroi interne du sinus maxillaire et une partie de la paroi antérieure.

L'opération est bien supportée, ses suites très simples.

L'examen histologique de la tumeur, pratiqué par M. Lefas, montre qu'il s'agit d'un épithélioma parvimenteux tubulé, sans globes cornés. Dans les cicatrices on ne trouve plus d'éléments lupiques.

Le 12 juin, je commence la réparation du nez en taillant un très grand lambeau frontal qui est retourné, rabattu, fixé d'une part, sur l'extrémité de la cloison du nez, d'autre part, suturé au contour de la brèche, à la limite de la lèvre supérieure et de la joue.

La plaie d'emprunt est légèrement réduite par des fils qui ne peuvent qu'en rapprocher les bords, sans permettre l'affrontement.

Le 10 juillet, j'achève de fermer l'énorme brèche faciale en prélevant un lambeau temporal. Après avoir tracé une incision circonférentielle à un centimètre de la brèche et retourné la lèvre interne de cette incision, largement avivé ainsi le bord externe du lambeau frontal devenu partie constituante du nez, je fixe le renversement de la bordure obtenue par ce travail préliminaire, en passant quelques fils de catgut formant une sorte de taillis. Puis je taille sur la tempe gauche et la partie voisine du front un large

lambeau à pédicule inférieur que je dissèque, mobilise et ramène en le faisant pivoter d'arrière en avant, dans l'aire de la perte de substance, où il est fixé par quelques fils. Ce lambeau emporte une bande du cuir chevelu, dont les poils doivent plus tard se confondre avec la partie restante du sourcil.

La plaie d'emprunt est laissée telle quelle.

Le résultat de cette opération est satisfaisant, le lambeau frontal et le lambeau temporal s'unissent parfaitement, et la perte de substance est ainsi complètement voilée. Reste à parachever ce travail par quelques retouches.

Le 2 octobre, j'excise un mamelon génien résultant de la torsion du lambeau temporal. Je fais l'application de greffes de Thiersch sur les plaies d'emprunt du front et de la tempe, réduites spontanément dans des proportions considérables mais dont la cicatrisation tarde à s'achever.

Lors de l'opération d'exérèse, je m'étais contenté d'extirper à droite les téguments cicatriciels et la petite ulcération qui se trouvait de ce côté au voisinage de l'aile. Mais la lésion qui en ce point paraissait encore superficielle avait en réalité gagné la profondeur.

La reproduction d'une ulcération néoplasique en ce point m'obligea au commencement de décembre à extirper l'aile droite du nez.

Le 24 janvier 1908, je reconstitue cette partie du nez en prenant un lambeau sur la joue droite.

Enfin, dans le courant de février, j'ai procédé à une retouche pour façonner un orifice narinaire du côté gauche.

Le malade est actuellement tout à fait guéri et quittera incessamment la Maison Dubois.

Le résultat est en somme satisfaisant pour un aussi mauvais cas. La réparation de ces grandes mutilations faciales est difficile ; elle n'est le plus souvent réalisable qu'en associant des lambeaux pris sur deux ou trois régions différentes ; elle exige beaucoup de patience tant de la part du chirurgien que de la part du malade. Il est souvent nécessaire de procéder en plusieurs temps. Chez ce malade, il était absolument impossible de faire autrement.

Comme je l'ai déjà fait remarquer dans une présentation antérieure, à propos d'un cas assez analogue, il s'est formé un plan fibreux résistant aux dépens de la couche profonde des lambeaux. On sent en effet une membrane résistante et tendue comme une peau de tambour sur laquelle glissent les téguments qui en sont devenus dans une certaine mesure indépendants.

Au total, le nez est présentable ; ses orifices narinaires sont convenables, n'étant ni trop spacieux, ni trop étroits et n'ayant

pas tendance à se rétrécir. Le sujet peut se moucher très facilement.

La brèche étant voilée par un rideau tégumentaire, le sujet peut désormais retourner à la vie sociale.

Sa figure actuelle n'est pas choquante; elle attirera encore moins l'attention quand il sera pourvu de lunettes foncées. Le sourcil reconstitué à l'aide d'une bande de cuir chevelu contribue utilement à améliorer la physionomie.

Présentation de pièce.

Cancer du cæcum.

M. RICARD présente un cancer du cæcum avec obstruction intestinale.

Le Secrétaire annuel,

RICARD.

Paris. — L. MARETHEUX, imprimeur, 1, rue Cassette.

SÉANCE DU 11 MARS 1908

Présidence de M. Nélaton.

Procès-verbal.

La rédaction du procès-verbal de la précédente séance est mise aux voix et adoptée.

Correspondance.

La correspondance comprend :

1°. — Les journaux et publications périodiques de la semaine.

2°. — Une lettre de M. J.-W. Mac Alister, secrétaire de *The Royal Society of medicine*, demandant l'échange de nos Bulletins avec les *Proceedings* de cette Société.

3°. — Une lettre de M. Noé Legrand, sous-bibliothécaire à la Bibliothèque de la Faculté de médecine de Paris, offrant à la Société de Chirurgie une épreuve, qu'il nous adresse, de son estampe : *Histoire de la médecine*. Cette gravure reproduit pour la première fois la peinture murale de M. Urbain Bourgeois, décorant le grand amphithéâtre de la Faculté de médecine de Paris. Elle est accompagnée d'une *Notice historique et descriptive*, illustrée.

M. le Président transmet à M. Noé Legrand les remerciements de la Société de Chirurgie.

A propos de la correspondance.

MM. CERNÉ et DELAFORGE (de Rouen) adressent à la Société un volume intitulé : *La Radioscopie clinique de l'estomac normal et pathologique* (Paris, J.-B. Baillière).

M. LE PRÉSIDENT remercie MM. CERNÉ et DELAFORGE, au nom de la Société de Chirurgie.

M. LUCAS-CHAMPIONNIÈRE. — Je dépose sur le bureau de la Société, de la part de M. Robert Jones, le chirurgien de Liverpool que vous avez vu au dernier Congrès de chirurgie, le compte rendu du procès fait en Angleterre contre MM. Lynn Thomas et Skyrme.

Ce procès nous intéresse tous, car il pourrait être ici plaidé demain avec des conséquences identiques.

Ce procès, plaidé deux fois en Angleterre et terminé par la condamnation des médecins, a été fait par un blessé atteint de fracture de l'extrémité supérieure de l'humérus droit compliquée de luxation de l'épaule.

La luxation fut, par M. Skyrme, réduite immédiatement par le procédé du talon. Deux heures plus tard, M. Lynn Thomas, le chirurgien bien connu de Cardiff, le vit et constata que la crépitation affirmait qu'il y avait une fracture de l'extrémité supérieure de l'humérus.

Sur la demande du patient, il dit que la radiographie pourrait être faite, mais ne donnerait aucun renseignement nouveau utile au traitement et serait coûteuse.

Le sujet fut traité par la position du bras sans attelles, et la radiographie faite plus tard montra que les fragments n'étaient pas juxtaposés exactement.

Le malade blessé partit en voyage, subit divers traitements mécanothérapiques et conserva de la douleur et une gêne des mouvements.

Il poursuivit ses médecins :

Parce qu'on ne lui avait pas fait immédiatement une radiographie;

Parce que le procédé du talon pour la réduction n'est pas un procédé justifié;

Parce que les fragments osseux n'avaient pas été juxtaposés;

Parce que la fracture aurait dû être traitée par un appareil immobilisateur;

Parce que M. Lynn Thomas avait refusé de faire une opération sanglante pour remettre les choses en place.

Les avocats évoquaient l'autorité des livres classiques, pour affirmer que les règles d'un bon traitement des fractures n'avaient pas été suivies, et par conséquent qu'il y avait faute professionnelle d'où résultaient les incommodités subies par le patient.

Celui-ci demandait des dommages-intérêts de 50.000 francs.

Après deux procès, l'un à Cardiff, l'autre à Londres, dans lesquels les plus hautes autorités chirurgicales ont été entendues en témoignage, et malgré les affirmations de ces autorités que le traitement avait été régulier, jury et juge ont condamné.

Le dommage a été fixé à 5.000 francs.

Ces conclusions ont été prises, malgré les autorités les plus compétentes. Les jurés ont accepté de juger suivant l'autorité des livres. On a rappelé une publication de M. Trèves en faveur de l'immobilisation, datant de douze années, et cela malgré l'opinion exprimée par M. Treeves, témoin, qu'à l'heure actuelle il ne donnerait plus semblable conseil.

La profession en Angleterre proteste contre les conclusions d'un semblable procès et demande aux confrères des pays étrangers, comme aux confrères anglais, d'affirmer :

Qu'un semblable jugement ne peut les détourner d'appliquer à leur client le traitement qu'ils jugent le meilleur pour lui ;

Qu'aucun médecin ne saurait être lié par les enseignements d'un livre classique, qui peut être très arriéré sur les progrès de la thérapeutique ;

Que la restitution exacte de la forme de l'os brisé n'est pas habituellement réalisée. Les rayons X montrent aujourd'hui ce que l'étude des pièces pouvait enseigner autrefois.

Un chirurgien ne saurait être considéré comme coupable, parce qu'il emploie des méthodes différentes de celles employées avant lui ; car, toute méthode de progrès diffère des méthodes antérieures.

Si les chirurgiens du passé avaient été liés par une immuable routine, aucun progrès de la chirurgie en aucun pays n'aurait été possible.

Telle est la protestation à laquelle nous demandons à nos collègues de la Société de Chirurgie de s'associer. Si le même procès était jugé demain chez nous, nous aurions, pour notre compte, à soutenir exactement les mêmes propositions.

A l'occasion du procès-verbal.

Sur un signe de diagnostic du siège de l'occlusion intestinale.

M. RICARD. — J'ai présenté, l'année dernière, l'observation d'un malade chez lequel mon collègue et ami Mathieu avait, dans un cas de lésion intestinale de diagnostic difficile, affirmé qu'on était en présence d'une obstruction intestinale, que cette obstruction était incomplète et bas située. L'intervention chirurgicale montra le bien fondé de cette triple affirmation, puisqu'il s'agissait d'un pincement latéral de la terminaison de l'iléon.

La semaine dernière, entrait dans mon service la malade dont j'ai présenté la pièce à la fin de février.

Voici, résumée, cette observation :

Il s'agit d'une femme de quarante-deux ans, très amaigrie, envoyée par le Dr Jacquemin. Depuis deux mois elle se plaint de troubles intestinaux. Elle a des besoins impérieux d'aller à la selle et émet des selles liquides noirâtres, puis s'établissent des alternatives de diarrhée et de constipation. Enfin, il y a six semaines, apparaissent des douleurs au niveau de l'estomac, s'irradiant dans tout l'abdomen. Le ventre se ballonne ; les anses intestinales se contractent, produisant des bruits de gargouillement s'entendant à distance. La malade reste quatre à cinq jours sans aller à la selle, puis survient une débacle diarrhéique.

Fin février, les douleurs sont de plus en plus vives, « coupant la respiration ». L'ingestion des liquides est suivie de vomissements immédiats. Le ballonnement du ventre s'exagère. C'est à ce moment que le Dr Jacqnemin, appelé près de la malade, l'envoie dans le service.

L'examen de la malade, pratiqué le 29 février au soir, donne les renseignements suivants :

Ventre très ballonné, ni selles, ni gaz depuis trois jours. Douleurs vives dans la région sous-ombilicale, survenant toutes les cinq à six minutes et s'accompagnant de contractions intestinales nettement visibles à travers la paroi abdominale de la malade très amaigrie. Quelques vomissements peu abondants.

La percussion donne un son tympanique partout, sauf dans les parties déclives où il existe de la submatité. La palpation ne fournit aucun renseignement. Le toucher vaginal et le toucher rectal sont négatifs. Le pouls est faible à 80, la température à 37 degrés. L'état général est relativement bon.

Deux heures après l'entrée, un lavement chaud provoque une évacuation abondante, qui est suivie le lendemain et le surlendemain de selles diarrhéiques.

Le ventre diminue dans des proportions assez notables. Les vomiturition disparaissent. La malade peut ingérer, sans vomissements, du lait coupé de moitié eau.

Le diagnostic s'impose; il s'agit nettement d'une obstruction incomplète de l'intestin, probablement par néoplasme. Mais où siège la lésion? Aucun signe ne nous permet de le préciser, le palper ne révèle rien, la douleur est diffuse.

Le 3 mars, je prie M. Mathieu de venir voir la malade.

Voici le résultat de cet examen :

Décubitus dorsal. — Le ventre fait une saillie modérée, surtout marquée dans les régions sus et sous-ombilicales.

La percussion brusque réveille les contractions intestinales et leur gargouillement spécial. Ces contractions se dessinent *sur toute la hauteur de l'abdomen* et ne gagnent pas les parties latérales. Cette percussion brusque détermine le *clapotement* si caractéristique, signalé déjà dans la première observation que j'ai rapportée ici. Ce clapotement est rendu plus évident encore et même perçu à distance, quand on secoue transversalement la malade par les deux crêtes iliaques. Les parties médianes sont sonores à la percussion, les flancs sont mats.

Décubitus latéral. — En couchant alternativement la malade sur le côté droit et sur le côté gauche, la matité se déplace et se perçoit du côté déclive. Tout d'abord le phénomène ne se produit pas dans le décubitus latéral gauche, mais, en renouvelant la manœuvre et en donnant au liquide le temps de se déplacer, on voit la matité se déplacer et devenir latérale gauche.

Devant ces signes : dilatation de l'intestin grêle sur toute la hauteur de l'abdomen, clapotement péri-ombilical, absence de réaction du côté du gros intestin, on porte le diagnostic de lésion voisine de la terminaison de l'intestin grêle.

Opération le 4 mars. — Malgré la précision du diagnostic, je pratique la laparotomie médiane, qui dût être complétée par une incision transversale en T, dirigée à droite, me permettant d'arriver sur une tumeur fixée au niveau du détroit supérieur. Cette tumeur englobait l'ovaire et la trompe droite, ainsi que la terminaison de l'intestin grêle. Cet intestin était énorme, du volume du poignet; sa vascularisation était très grande, et ses couches musculaires très hypertrophiées.

Je pratiquai la résection de la masse, et terminai par une anastomose latéro-latérale iléo-colique.

A la dissection de la pièce, je trouvai un cancer du fond du

cæcum et de la base de l'appendice, avec une induration ligneuse étranglant l'intestin grêle, dont la muqueuse était saine, mais dont le calibre admettait à peine une sonde cannelée.

Ce que je veux retenir de cette observation, c'est que, grâce à certains signes cliniques, le siège de l'obstruction put être diagnostiqué avec précision et c'est sur cet ensemble de signes que je me permets d'attirer à nouveau l'attention.

Sur le traitement de l'hémarthrose du genou par la ponction, la mobilisation et la méthode de la progression des résistances.

M. Rochard. — Je vais terminer la discussion sur le traitement de l'hémarthrose du genou, en répondant à M. Lucas-Championnière.

Je serai aussi bref que possible afin de ne pas lasser votre patience, et pour ce faire je ne suivrai pas M. Lucas-Championnière sur le terrain des sports.

Ce dernier nous a parlé tout à la fois développement musculaire et entraînement, athlétisme et action de jongler, mêlant le tout ensemble quoique ces questions soient bien différentes. C'est ainsi que pour prendre l'exemple du cycliste qu'il a choisi, quand ce dernier fait de l'entraînement sur une piste avec la même machine, il habitue son cœur et ses poumons à la fatigue, ses reins à des fonctions plus actives, son système nerveux à une endurance plus grande, et cependant à la fin de son entraînement il a la même force dans les muscles de ses jambes, le même périmètre au niveau de ses cuisses et de ses mollets. Ses muscles n'ont pas eu en effet à développer à chaque tour de roue une force plus grande, mais simplement à soutenir un effort plus long.

Je n'insiste pas sur ces questions malgré tout leur intérêt; elles pourront être discutées ailleurs. M. de Champtassin et moi nous maintenons intégralement ce que nous avons dit sur l'aptitude musculaire que présente tout homme à sa naissance. Si on pouvait en effet faire croître un muscle indéfiniment par l'exercice, on arriverait à produire une musculature tellement puissante qu'à la première contraction elle briserait comme verre les leviers osseux qui la soutiennent, et, en admettant, ce qui n'est pas, que le squelette s'accroisse en proportion des muscles, on serait susceptible de créer des athlètes géants, ce qui n'est jamais arrivé. Du reste, ce que nous disons est conforme à la loi de la morphologie. On naît athlète comme on naît faible, comme on naît avec une grande acuité visuelle ou myope, comme on naît gras ou

maigre. Mais, par l'exercice bien compris on arrive à faire arriver un muscle à un état hypertrophique qu'il conserve tant qu'on le fait travailler, mais qui cesse dès qu'on le laisse au repos. C'est logique; mais je laisse ces questions, ayant hâte d'arriver au fond même du débat du traitement de l'hémarthrose.

Il me sera difficile encore de suivre M. Lucas-Championnière, qui, à propos de l'épanchement sanguin dans l'articulation du genou, vous a parlé de la fracture de la rotule. Je me limite donc au seul point que M. de Champtassin et moi avons abordé devant vous.

Certes M. Lucas-Championnière fait de la mobilisation depuis longtemps, mais je ne sache pas qu'il vous ait jamais conseillé de commencer aussitôt après l'évacuation du liquide sanguin, non seulement à faire faire des mouvements à l'articulation du genou, mais encore à faire travailler le triceps atrophié en lui faisant donner toute la force qu'il peut.

Du reste, disions-nous dans notre communication, évacuation de l'article et mobilisation ne sont que les deux premières étapes nécessaires pour arriver à la troisième, *de beaucoup la plus importante*, qui est le traitement de l'atrophie musculaire consécutive au traumatisme du genou.

M. Lucas-Championnière soutient que le massage et la méthode dite des poids légers sont les meilleurs; je le regrette, mais nous sommes d'un avis tout à fait opposé. Il me dit que je n'ai pas l'expérience du massage; c'est là un moyen trop facile de combattre des arguments. La négation n'est pas un raisonnement scientifique, ceci dit à mon tour sans vouloir l'offenser, et il me serait trop aisé de lui rétorquer qu'il n'a pas l'expérience du traitement de l'atrophie musculaire par la méthode des poids lourds.

Il s'étonne que je lui aie cité la thèse de son neveu; c'est lui qui l'a inspirée: elle a paru en 1906, c'est donc le dernier travail fait sur la matière; elle a pour titre : *Essai comparatif sur différents procédés de développement musculaire*, et de plus elle combat la méthode dite des poids lourds que nous soutenons ici. Je ne pouvais, il me semble, mieux m'adresser.

Pour résumer la question, M. de Champtassin et moi nous vous disons : Prenez un malade atteint d'hémarthrose, gardez-le au lit pendant vingt jours, faites-le masser par qui vous voudrez, faites-lui faire autant de mouvements qu'il le pourra sans résistance, et au bout de vingt jours il aura toujours de l'atrophie et n'aura pas récupéré la force de son triceps.

Prenez le même malade, faites-lui faire matin et soir une séance de quinze à vingt minutes en lui faisant toujours pousser des poids de plus en plus lourds; au bout de ce temps il arrivera à

soulever avec la jambe malade le même poids qu'avec la jambe saine, environ 30 kilos, ce qui est la moitié du poids qu'un homme moyen doit soulever avec ses deux membres inférieurs quand il passe de la situation accroupie à la situation verticale. J'espère que ce poids de 30 kilos par membre inférieur suffira pour prouver à M. Lucas-Championnière que c'est bien la méthode des poids lourds que nous employons.

Je ne sais si M. Lucas-Championnière a des notions particulières sur la façon dont l'homme de l'âge de pierre s'y prenait pour développer ses muscles, mais je puis lui donner un renseignement peut-être encore un peu plus précis. Milon de Crotone était arrivé, dit la fable, à cette force prodigieuse qui lui permettait, en se jouant, d'assommer un bœuf d'un coup de poing ; en prenant ce bœuf à l'état de veau quelques jours après sa naissance, en le chargeant sur ses épaules et en faisant avec ce fardeau un certain trajet; en continuant cet exercice jusqu'à ce que le veau fût arrivé à l'état adulte, il faisait donc de la progression des résistances. Mais on ne nous a pas dit qu'il ait appliqué la méthode au traitement des atrophies musculaires. Comme conclusion, nous vous disons que nous avons voulu seulement vous faire part d'une méthode qui nous a donné d'excellents résultats chez nos malades, espérant aussi pouvoir en faire bénéficier les vôtres.

M. Lucas-Championnière. — Il y aurait encore beaucoup à répondre. Il serait facile de continuer longtemps cette discussion. Pour ne pas fatiguer nos auditeurs, je me permets seulement de rappeler que c'est précisément M. Rochard qui a introduit ici la question de l'entraînement avec la thèse de mon neveu, qui n'avait absolument rien à voir avec l'hémarthrose du genou.

J'ai tâché de ramener la discussion à l'hémarthrose. M. Rochard m'affirme qu'il a obtenu des résultats impossibles à obtenir avec des procédés qu'il n'a pas essayés. Moi je ne conteste pas ses résultats, je me contente de lui opposer ceux que je connais bien et qui ont été rapidement favorables, parce qu'ils ne se servaient pas de poids lourds.

A propos des perforations typhiques de l'intestin.

M. MORESTIN. — Depuis plusieures années déjà la nécessité absolue du traitement opératoire des perforations typhiques est admise non seulement par tous les chirurgiens, mais par tous les médecins, trop bien informés eux-mêmes de l'effroyable gravité de cette complication. Chacun de nous a donc pu recueillir quelques observations concernant ce sujet, et, dans les conditions lamentables où se trouvent à l'ordinaire les patients, enregistrer sans surprise moins de succès que de revers.

Je me rends volontiers à l'appel de notre collègue Michaux, et vous apporte l'exposé de ma pratique.

J'ai eu l'occasion d'intervenir cinq fois pour des perforations typhiques, dont une de l'appendice. En outre, j'ai pratiqué une laparotomie demeurée exploratrice dans un cas où le diagnostic de perforation se trouva en défaut.

Voici l'histoire de ces malades :

I. — Je résume brièvement la première qui a été publiée dans la thèse de Mauger (Paris, 1900), qui a été citée dans d'autres publications et à laquelle M. Michaux a fait allusion. Au dixième jour de sa fièvre, une fillette est prise d'hémorragie intestinale. La perforation s'établit presque aussitôt après, et le lendemain la péritonite est diffuse et l'état aussi grave que possible. Incision sur le bord externe du droit, à droite. Suture d'une petite perforation à 12 ou 15 centimètres du cæcum, contre-ouverture à gauche. Large drainage, amélioration inespirée et résurrection véritable.

Malheureusement, au bout de quinze jours, une nouvelle perforation se produit et l'enfant succombe.

II. — Le 5 novembre 1905, je fus appelé à 11 heures du soir à l'hôpital Saint-Antoine, dans le service de M. Blum, auprès d'un homme de vingt-huit ans, amené de Vincennes dans la soirée. Atteint d'une fièvre typhoïde qui devait être dans sa troisième semaine, cet homme avait été pris dans l'après-midi de ce même jour, 5 novembre, vers 5 heures, d'une vive douleur dans l'abdomen, et son état, déjà grave, était devenu très vite fort alarmant. Le transport de Vincennes à Saint-Antoine le fatigue et l'affaiblit beaucoup, et je le trouve dans le plus triste état. Mauvais facies, pâleur jaunâtre, les yeux extrêmement cernés et enfoncés dans l'orbite. Respiration rapide, pouls 130, température 38°5. D'après une note du médecin, elle oscillait entre 39 et 40 degrés. Pas de vomissements ni même de nausées, mais de temps à autre une

sorte de hoquet. Refroidissement des extrémités. Le ventre est très ballonné, tendu, partout sonore à la percussion, même dans la région hépatique.

Sur-le-champ je pratique une incision abdominale sur le bord externe du muscle droit, à droite, ne doutant pas que le malade n'eût une perforation intestinale suivie d'inondation septique du péritoine. L'ouverture de l'abdomen donne issue à une grande quantité de gaz, puis à de la sérosité et à du pus séreux très fétide. Les anses intestinales aperçues étaient très distendues. Attirant l'intestin grêle et l'examinant à partir du cæcum, je trouvai rapidement à 22 centimètres de la terminaison de l'iléon une perforation occupant le bord libre. Cette perforation, petite, fut oblitérée en peu d'instants par un double surjet à la soie fine. Entre ce point perforé et le cæcum, j'aperçus deux petites taches jaunes, au niveau desquelles la paroi intestinale déjà mortifiée était en imminence de perforation. Ces deux plaques sphacéliques furent enfouies sous deux surjets à la soie. Çà et là sur les dernières anses grêles, au cours de ces manœuvres, je pus reconnaître plusieurs plaques de Peyer tuméfiées.

Je laissai deux drains dans la plaie, en plaçai un autre par une contre-ouverture sur la ligne médiane, ce dernier drain s'enfonçant dans le Douglas. Ether, caféine, sérum en abondance. L'opéré succomba le lendemain.

III. — Le 16 mars 1906, je fus appelé dans le service de M. Chantemesse, auprès d'un jeune homme de dix-huit ans, René G..., imprimeur, entré à l'hôpital le 2 mars. Les prodromes de sa maladie remontaient au 16 février, jour où il avait dû abandonner son travail ; mais il n'avait pris le lit que le 23 février, en proie à un violent mal de tête.

Dans le service de M. Chantemesse on put constater des taches rosées, l'augmentation de volume de la rate, l'hyperthermie continue et tous les signes de la fièvre typhoïde, sauf la diarrhée.

Le 15 mars, à midi, le malade s'est plaint d'une douleur aiguë et subite dans la fosse iliaque droite, jusque-là indolente et souple. Le pouls pris à ce moment était à 120, la température était à 39 degrés ; le ventre, peu tendu, se laissait palper. Dans l'après-midi les douleurs reviennent de temps à autre, comme des coliques. Le soir, à 7 heures, la température dépasse 40 degrés, le ventre est tendu.

Le lendemain, 16 mars, la douleur abdominale est diffuse, le moindre contact est douloureux. L'abdomen est tendu et contracturé. La température est à 39°8, le pouls à 120, régulier et plein. Pas de vomissement.

Appelé dans l'après-midi, je trouve le malade, à 4 heures, avec 40 degrés, pouls 120, assez bon, la langue humide, l'abdomen contracturé, non ballonné. Pas de vomissements.

L'intervention est aussitôt décidée et pratiquée. Je fais à droite, sur le bord externe du muscle droit, une incision de 10 centimètres. L'ouverture du péritoine donne issue d'abord à de la sérosité louche, puis à du pus en abondance. J'aperçois des anses couvertes de fausses membranes, sans pourtant aucune limitation de l'épanchement; la péritonite est diffuse. Partant du cæcum, j'attire l'intestin grêle, reconnaissant des plaques de Peyer épaissies, dures et formant à la surface de l'intestin des taches rouges plus ou moins larges, au niveau desquelles plusieurs points sont menaçants. A 75 centimètres du cæcum, je trouve la perforation, qui est petite, 5 à 6 millimètres environ. Je fais deux plans de sutures à la soie. L'ouverture de l'abdomen est laissée béante. J'y place cinq drains irradiant en tous sens et ramenant du pus en quantité de tous les côtés. Je pratique même une contre-ouverture à gauche, pour y placer un autre gros drain descendant dans le bassin plein de pus et de liquide intestinal.

Sérum en abondance.

Le lendemain, 40 degrés, pouls 120. Pas de vomissements. Pansement. Aspiration du liquide péritonéal.

Le 22 mars, je revois le malade et le trouve en bonne voie, la température s'est abaissée depuis le 19. Depuis le 21, elle oscille entre 38 et 39 degrés. Je retire quatre drains sur six. Le pouls est bon, le facies satisfaisant, le ventre indolent, plat et souple. Les évacuations alvines se sont rétablies. Dès ce moment, on peut commencer à se rassurer sur les suites de la complication qui a nécessité notre intervention. Mais la fièvre continue pendant longtemps encore et ne cesse que vers la fin d'avril.

Pendant qu'évoluait la pyrexie, les plaies abdominales achevaient paisiblement de se cicatriser. Le malade est sorti guéri de l'hôpital le 22 juin.

IV. — Le 5 mai 1906, M. Chantemesse me faisait appeler à l'hôpital du Bastion 29 auprès d'un malade âgé de vingt-sept ans, Emile G..., journalier, en traitement dans son service depuis le 7 avril.

Le 30 mars, le malade avait dû arrêter son travail, se sentant très fatigué et souffrant beaucoup de la tête. Au moment de son entrée, la température était de 39 degrés; il y avait des taches rosées, et l'urine contenait de l'albumine. Pas de diarrhée.

Au cours de la maladie, une congestion pulmonaire intense bilatérale donna de graves inquiétudes.

La courbe thermométique, assez irrégulière, oscille habituellement entre 39°4 et 38 degrés jusqu'au 4 mai.

Dans la nuit du 4 au 5, vers minuit, le malade est pris subitement d'une douleur aiguë dans l'abdomen. Le pouls s'accélère, s'élève à 120; la température descend au-dessous de 37 degrés. Des hoquets surviennent. La palpation montre un ventre dur comme du bois, avec hyperesthésie très accentuée.

Je suis appelé dans la matinée.

Le pouls est assez bon, 88; mais la température est de 36 degrés. Le facies est très mauvais, tiré, grippé. Les extrémités sont froides. J'interviens immédiatement, à 11 heures, ouvre le ventre sur le bord externe du droit; le péritoine est plein de liquide louche. Je trouve, à 15 centimètres de la valvule iléo-cæcale, une perforation relativement large; on y pourrait facilement introduire l'index. Elle est promptement fermée par un double surjet. Trois drains à droite, contre-ouverture dans la fosse iliaque gauche. Après l'opération, le pouls est à 120. Le soir, la température atteint 39°6. Contre toute attente, l'opéré semble se remonter.

Le 7 mai, au matin, je le trouve avec le ventre souple, plat, indolent. Tout semble s'arranger de ce côté. Le pouls est à 120, la température à 38°4, la langue est plus humide et le facies moins altéré que le jour de l'opération. Malheureusement le malade tousse, il a de l'encombrement bronchique et une grande gêne respiratoire. Dans la journée la dyspnée augmente et, vers le soir, le malade succombe.

V. — Le 7 mai 1906, j'étais mandé d'urgence au Bastion 29 pour un malade du service de M. Chantemesse, étudiant, âgé de vingt-trois ans, en traitement à l'hôpital depuis le 27 avril.

Le 3 avril, ce jeune homme avait été pris de courbature et de céphalalgie. Le 7 étaient survenues des douleurs dans le côté droit de l'abdomen, au niveau de la fosse iliaque principalement. Nausées fréquentes. Deux vomissements.

La température s'est élevée progressivement, et, depuis le 20 avril, oscille autour de 39 degrés. Epistaxis. Diarrhée très abondante et très fétide. Le malade a eu jusqu'à vingt selles dans la même journée.

Au moment de l'entrée, la température est de 40 degrés, le malade est pâle et très fatigué, la langue blanchâtre, rouge sur les bords.

Dès cet examen, on constate que le ventre, partout assez souple, est douloureux à la pression, principalement dans la région cæcale. Albumine dans l'urine. Sérodiagnostic positif. Du 27 avril au 2 mai la température ne descend pas au-dessous de 39 degrés,

et le 2 elle dépasse 40 degrés. Du 3 au 7, elle oscille entre 39°5 et 38°4.

Le 7, à six heures du matin, le malade est pris subitement d'une douleur abdominale très violente, assez vive pour lui arracher des cris. La palpation du ventre est extrêmement douloureuse et même impossible ; la paroi abdominale est contracturée. Le pouls est à 120, la température à 38°4.

Quand j'arrive auprès du malade, à 9 heures, la douleur est calmée, le ventre est peu douloureux à la pression sauf au niveau de la fosse iliaque droite. L'abdomen s'est détendu, et il y a peu de défense. Pas de sonorité préhépatique ni de matité hypogastrique. Il n'y a pas eu de vomissements, mais deux selles diarrhétiques depuis le matin.

Je pratique sans retard la laparotomie latérale sur le bord externe du muscle droit. Le péritoine contient une grande quantité de liquide extrêmement fétide, séro-gommeux, puis grisâtre et puriforme, mélange de pus, de sérosité et de liquide intestinal.

Les anses intestinales sont très vascularisées ; sur les dernières anses grêles, j'aperçois de nombreuses plaques de Peyer tuméfiées. C'est sur l'appendice que siège la perforation, au voisinage de son extrémité libre. Cet appendice est énorme, plus gros que le doigt, épais, mou et d'un rouge violacé. J'en fais l'ablation.

Une contre-ouverture est pratiquée dans la fosse iliaque gauche. Je laisse six drains.

L'opéré est mort le surlendemain, 9 mai.

VI. — Le 21 mars 1906, j'ai été appelé au Bastion 29 pour un enfant de dix ans en traitement depuis le 9 février pour une fièvre typhoïde très grave. M. Chantemesse et son interne avaient diagnostiqué une perforation et non sans de bonnes raisons, car il y avait eu un énorme et brusque abaissement de température, une accélération considérable du pouls, de la contracture de la paroi abdominale, en même temps que le facies prenait un type péritonéal. Acceptant sans effort l'opinion si autorisée de M. Chantemesse, j'ouvris directement l'abdomen sur le muscle droit. L'incision donna issue à une faible quantité de liquide jaunâtre chargé de flocons fibrineux. J'aperçus des anses vascularisées sur lesquelles se dessinaient de volumineuses plaques de Peyer enflammées, formant de larges taches rouges. Il n'y avait aucune perforation. Je me hâtai de refermer sans drainage la boutonnière iliaque que j'avais pratiquée. L'opération, faite sous une bouffée de chloroforme, avait duré quatre minutes. Elle n'eut aucune suite fâcheuse ; au contraire, l'enfant se remonta et ne présenta plus aucun phénomène du côté de l'abdomen. Par contre, il fut pris quelque

temps après d'une pleurésie, dont il guérit après trois thoracentèses. Le petit malade put quitter l'hôpital au bout de quelques semaines, assez bien rétabli; mais, je crois qu'il a succombé peu après dans sa famille. En tout cas, la laparotomie ne lui avait porté aucun préjudice. L'observation est relatée en détails dans la thèse de Roy (Paris, 1907).

Si nous laissons de côté ce dernier cas, nous voyons qu'au total de cinq malades opérés pour perforation typhique un seul a survécu.

En sauver un, c'est déjà quelque chose, puisque celui-là, sans l'opération, serait mort très certainement. Il est juste d'ajouter que l'enfant de l'observation I a succombé à une deuxième perforation, et que le sujet de l'observation IV a été emporté par des accidents pulmonaires. Une série plus longue me donnera peut-être une proportion meilleure, peut-être pire.

Sans doute les résultats obtenus dans le traitement opératoire des perforations typhiques dépendent dans une certaine mesure de la technique adoptée par le chirurgien, de la durée de l'intervention et des soins consécutifs, mais ils sont influencés principalement par les conditions où se trouve le sujet au moment de la tentative chirurgicale. Or, nous trouvons presque toujours le malade dans l'état le plus déplorable ; et si les succès sont rares, il n'y a vraiment pas lieu de s'en étonner.

Au moment où survient la perforation, le malade, atteint le plus souvent d'une fièvre typhoïde grave par elle-même, a déjà usé sa résistance. Depuis quinze, vingt, vingt-cinq jours, il lutte contre une terrible infection et y suffit à peine. La paroi intestinale cède et livre passage à un flot septique, d'autant plus abondant que le contenu de l'iléon chez les typhiques est ordinairement plus fluide, d'autant plus redoutable que sa teneur microbienne est plus considérable et que la virulence de ces microbes est particulièrement exaltée. L'ensemencement péritonéal est énorme et se diffuse immédiatement. Aucune barrière n'est organisée, nulle adhérence. La péritonite survenant dans de telles conditions ne peut qu'être d'une effroyable gravité, et si l'intervention n'est pas très précoce elle sera presque certainement stérile.

En dehors de la péritonite interviennent encore parfois d'autres causes d'insuccès, état des poumons, infection générale très profonde, déjà à la veille d'entraîner la mort, affaiblissement causé par une hémorragie intestinale.

Keen, qui a si bien étudié la question qui nous occupe et si chaleureusement plaidé la cause de l'intervention, a soutenu et cru prouver par la statistique que les succès les plus nombreux

avaient été obtenus dans les opérations faites après les premières douze heures. Il admet que la perforation et l'effusion septique qui en est la conséquence déterminent d'abord un choc profond, extrêmement défavorable à toute tentative chirurgicale.

Par contre, l'extension de la péritonite n'est pas moins redoutable et commanderait l'intervention sans délai si le choc ne mettait le malade hors d'état de la supporter. Il faudrait donc surveiller le malade et tâcher de choisir son moment. « Le meilleur chirurgien, dit-il, comme le meilleur marin, sera celui qui saura éviter à la fois Scylla et Charybde. »

Mais, malgré l'autorité de Keen, cette manière de voir ne paraît guère avoir été prise en considération. L'opinion générale est, au contraire, qu'il faut courir sus à la perforation et l'aveugler dans le plus court délai. Les médecins eux-mêmes étant bien pénétrés de cette nécessité nous livrent actuellement leurs malades aussitôt leur diagnostic établi.

Malheureusement ce diagnostic est souvent difficile à préciser, au stade très précoce où l'intervention aurait des chances sérieuses de réussite. Sans doute, quand la péritonite est diffuse et presque irrémédiable, il n'y a jamais d'incertitude; sans doute, dans un grand nombre de circonstances nous disposons de signes très précieux permettant d'affirmer tout de suite la perforation. Mais les cas sont nombreux aussi où l'on a perdu plusieurs heures, et je parle de médecins très expérimentés et très au courant de cette question spéciale, avant de se croire autorisé à une laparotomie. Chez certains typhiques très affaiblis par leur maladie, les symptômes de perforation restent assez longtemps obscurs. La contraction de la paroi abdominale, à laquelle les chirurgiens attachent avec raison une si grande importance, est parfois instable et peut manquer au moment de l'examen. Chez des malades dont j'ai rapporté l'observation, après avoir été constatée de la façon la plus nette par les internes de M. Chantemesse, elle avait cessé quand j'arrivai pour l'opérer.

La chute brusque de la température est assurément une indication fort utile, mais ce signe lui-même est parfois en défaut. Dans mon observation II elle ne s'est pas produite, non plus que dans l'observation V. Notez qu'il s'agit de malades de M. Chantemesse, observés avec un soin extraordinaire et pour ainsi dire sans interruption. Même fugace, elle aurait été reconnue et enregistrée. Par contre, dans l'observation VI une chute énorme se produit en même temps que le facies devient mauvais, que le pouls s'accélère, que la paroi se contracture. Tout semble indiquer une perforation. J'ouvre l'abdomen, il n'y a pas de perforation.

La thèse de M. Roy (1907) relate plusieurs faits du même genre.

Les signes qui nous révèlent cette grave complication sont donc parfois d'une interprétation très délicate, et des cliniciens consommés peuvent demeurer hésitants pendant les quelques heures qui suivent la perforation, à plus forte raison quand il s'agit d'en reconnaître l'imminence comme le voudrait Cushing. Aucun de ces signes n'a une valeur absolue, et il faut, comme toujours, essayer de se faire une opinion en les rapprochant, en les interprétant, en les contrôlant l'un par l'autre. De tous, celui qui m'a paru le plus significatif et le plus constant, c'est la vive douleur se déclarant subitement dans la partie inférieure de l'abdomen.

D'ailleurs, je pense que le moindre doute à cet égard doit conduire à l'intervention. Je suis, pour ma part, tout à fait décidé à pratiquer une incision exploratrice dès qu'il y aura un soupçon quelconque de perforation : puisqu'il suffit d'une boutonnière faite au péritoine pour être immédiatement fixé, on s'y résoudra sans peine, en songeant au bénéfice qui peut en résulter pour le malade, et d'autre part à la bénignité complète de cette incision pour laquelle suffirait au besoin l'anesthésie locale, comme le proclame avec raison Cushing. Si jamais exploration chirurgicale fût justifiée, c'est bien dans ces cas obscurs où dans l'attente de signes de certitude on peut si facilement laisser perdre au malade sa dernière chance de salut.

Il faut hésiter d'autant moins à agir contre les perforations typhiques, que leur traitement est des plus simples dans l'immense majorité des cas. Il suffit d'un minimum d'anesthésie, quelques bouffées de chloroforme, ou même anesthésie locale à la cocaïne.

J'ai fait constamment dans la fosse iliaque droite une incision de 8 à 10 centimètres. Le cæcum et la terminaison de l'intestin grêle sont immédiatement découverts. La perforation siégeant toujours sur une des dernières anses de l'iléon est très rapidement reconnue, en examinant l'intestin grêle à partir du cæcum, sans manipulations inutiles, sans lutte avec le paquet intestinal. La perforation habituellement petite est aveuglée par un double surjet à la soie très fine, fait avec une aiguille de couturière. C'est l'affaire d'un instant. Des contre-ouvertures sur le bord externe du droit à gauche ou sur la ligne médiane sont souvent indispensables pour livrer passage à des drains multiples.

Dans tous mes cas, ce drainage énorme s'imposait, et il n'y avait qu'à laisser les plaies béantes.

Que l'incision soit médiane ou latérale, l'opération diffère en somme très peu. Je la préfère néanmoins latérale. La recherche

de la perforation peut être faite en partant du cæcum, très vite, très méthodiquement ; l'on n'est aucunement gêné par l'intestin, et les manœuvres sont réduites à leur plus grande simplicité.

La durée de l'intervention doit être de quelques minutes et le traumatisme opératoire ne doit pas dépasser le strict nécessaire.

Dans le domaine de la technique, nous ne pouvons, en somme, espérer pour l'instant que des améliorations sans grande importance.

Ce qu'il faut surtout souhaiter, c'est d'arriver auprès du malade en temps opportun. Les conditions dans lesquelles il se trouve font le succès où l'insuccès de l'intervention. Le chirurgien est ici au bout du médecin. Il ne voit le typhique que secondairement. Les résultats seront un peu meilleurs si les médecins, qui tous aujourd'hui acceptent volontiers la nécessité de l'opération quand leur conviction est faite au sujet de la perforation, vont encore un peu plus loin et admettent l'opportunité d'une action chirurgicale exploratrice dès le moindre soupçon, et si une organisation hospitalière plus parfaite permet d'intervenir sur-le-champ. Il suffit de parcourir les observations, pour voir quel temps précieux a été perdu entre le moment où l'intervention a été décidée par le médecin et celui où elle a été pratiquée par le chirurgien.

M. Souligoux. — J'ai eu à intervenir trois fois pour des perforations intestinales dans la fièvre typhoïde.

Dans le premier cas, je fus appelé dans le service de M. Chantemesse pour une malade ayant tous les signes d'une perforation depuis trois heures. Le ventre était dur, le facies grippé, le pouls petit. J'incisai dans la fosse iliaque droite, et je constatai qu'il y avait déjà une péritonite manifeste ; j'amenai l'iléon dans la plaie et je vis une perforation qui semblait minuscule ; par ce petit orifice sortait du liquide intestinal. Mais en examinant cette perforation, je pus me rendre compte qu'en réalité la perforation était beaucoup plus large ; elle était en effet cachée par le péritoine soulevé qui, lui-même, était perforé au centre. L'aspect était celui d'une phlyctène. J'enlevai le péritoine et j'aperçus la perforation, d'une étendue d'une pièce de 50 centimes. Je réséquai tout le pourtour de la fistule, de façon à pouvoir passer mes fils autant que possible en tissus sains. Je laissai la plaie ouverte et drainai très largement. La malade mourut vingt-quatre heures après.

Dans le deuxième cas, je fus appelé presque immédiatement après les signes de perforation, chez une vieille femme, âgée d'environ soixante ans, qui était à la fin de sa fièvre typhoïde. Le pouls était encore bon, le facies peu altéré. Je trouvai une perforation siégeant à la base de l'appendice. Je réséquai l'appendice

et la portion du cæcum attenante et suturai en tissu sain. La malade alla bien pendant quatre jours; la mèche avait été enlevée, le drain était resté en place. A la fin du quatrième jour, des phénomènes nouveaux de perforation et de péritonite se déclarèrent et la mort survint rapidement.

Chez mon troisième malade, il s'agit d'une fièvre typhoïde à marche assez anormale.

Il s'agit d'un jeune homme de trente ans qui, du 12 au 19 novembre 1906, eut, jour et nuit, des migraines violentes et continuelles.

Le 19 novembre, il est forcé de se mettre au lit, avec une température de 40 degrés. Cette fièvre dure pendant une vingtaine de jours. Constipation assez intense, urines rares et très colorées. Le malade est bourré de pyramidon. Dès le 24 novembre, le malade éprouve un peu de douleur, surtout à la pression, dans la fosse iliaque droite. A ce moment des lavages d'intestin sont institués, ce qui apporte un soulagement temporaire. Vers le vingtième jour la température diminue, son maximum pendant deux ou trois jours étant de 38 degrés.

A ce moment, c'est-à-dire au 10 décembre, le malade a un vomissement; la douleur qu'il accusait sous le bas-ventre s'accentue, en même temps que la température prend une marche toute différente. Elle est en général de 37 degrés le matin, et le soir de 39°5 à 40 degrés. La douleur dans la fosse iliaque droite est telle, qu'il est impossible au malade de se coucher sur le côté droit. Il n'y a pas d'empâtement, pas de collection sensible au toucher. Le foie est normal; on constate un peu de défense musculaire au niveau du lobe gauche. Le cœur est normal et le pouls atteint 130 pulsations au moment de l'accès du soir.

Le 26 décembre, le Dr J...., frère du malade, le ramène à Paris, et fait placer de la glace sur la région iliaque droite. La douleur disparaît rapidement à ce niveau. Mais, à ce moment, la sensibilité de la région hépatique devient extrêmement vive et les oscillations de la température continuent.

C'est à cette période que je fus appelé à voir M. J... Il était d'un amaigrissement extrême, le pouls était rapide, la langue sèche. J'examinai très soigneusement la région iliaque, que je trouvai souple, non douloureuse. Je pratiquai le toucher rectal, qui ne me donna aucune indication.

Au niveau de la région hépatique, il semblait manifestement qu'une voussure soulevait la paroi à la hauteur de la vésicule biliaire. En ce point, la douleur était si vive que la palpation était presque impossible. Le muscle droit était contracturé, et le malade tenait ses deux cuisses fléchies.

Je pensai qu'il s'agisssait d'une cholécystite d'origine typhique et conseillai une intervention. Toutefois, avant d'intervenir, je demandai que l'on fît venir mon maître, M. Peyrot, qui, après un examen très attentif et prolongé, émit l'avis qu'il s'agissait d'un abcès développé dans la partie supérieure de la gaine du droit, et venu peut-être d'une péripleurite, comme nous en avions déjà observé quelques cas ensemble.

J'opérai le malade le lendemain. Sous l'influence du chloroforme, la voussure disparut, mais l'incision me montra une vésicule biliaire saine, et pas la moindre trace d'inflammation autour.

Me rappelant les symptômes douloureux qu'avait éprouvés le malade auparavant dans la fosse iliaque droite, j'agrandis mon incision vers le bas jusqu'à deux travers de doigt de l'arcade de Fallope, j'explorai le côlon ascendant, le cæcum. Dans celui-ci, je sentis plusieurs petites masses indurées dans sa paroi, et j'attirai l'appendice, qui était libre, sans adhérences. Cet appendice était boursouflé en son milieu. J'en fis l'ablation et le mis sur un plateau, son orifice oblitéré par une pince. Sous l'influence de la rétraction, nous le vîmes se perforer spontanément et laisser écouler, par la perforation, un liquide sanieux et purulent.

Le malade guérit parfaitement. Deux jours après, la température revint à la normale et l'état général s'améliora rapidement.

L'examen de l'appendice nous fit voir une perforation siégeant en son milieu; toute la paroi était détruite, sauf le péritoine qui, seul, avait résisté. Si nous avions attendu quelques jours, peut-être même seulement quelques heures, la perforation se fût produite spontanément, amenant avec elle toutes ses complications.

Quinze jours après la guérison du malade, sa femme eut à son tour une fièvre typhoïde, qui évolua sans complications.

Somme toute, sur trois cas de perforation, j'ai obtenu deux morts et une guérison, et encore, dans ce cas, n'était-elle pas définitive.

Les cas de mort sont extrêmement fréquents. Ainsi, Harte et Ashurt (*Annals of Surgery*, janvier 1904) donnent la relation de 362 cas de perforation typhique, avec 94 guérisons et 268 morts, soit 74,03 p. 100 de mortalité. Comme bien des cas de mort n'ont pas été publiés, il n'est pas douteux que le pourcentage de la mortalité est encore bien plus élevé.

Les causes sont multiples et sont dues soit à ce que l'intervention s'est faite trop tard, en pleine péritonite, soit à ce que les sutures n'ont pas tenu, soit encore à ce qu'une nouvelle perforation s'est produite.

Généralement, en effet, les sutures ne tiennent pas, et cela n'a rien qui doive surprendre; l'intestin qui avoisine la perforation

est, en effet, enflammé, œdématié, et, au bout de quelques jours, les fils coupent et la perforation, comme dans le cas de M. Michaux, se reproduit.

Dans les deux cas que je rapporte, j'avais cependant pris la précaution de réséquer tout le pourtour de la perforation, de façon à faire porter mes points de suture en tissu sain. On voit que cela n'a servi à rien et qu'une des malades est morte de perforation secondaire.

Aussi, comprend-on qu'en présence de ces intestins œdématiés, durs, où il existe une perforation, mais où d'autres se préparent, des chirurgiens n'aient pas hésité à pratiquer la résection de l'anse malade.

La résection est une opération longue et grave, et je me demande si, en présence d'une perforation que l'on vient de suturer, l'on ne serait pas en droit de pratiquer une exclusion de toute la partie terminale de l'iléon, 60 à 80 centimètres, en pratiquant une entéro-anastomose iléo-sigmoïdienne après écrasement et ligature de l'intestin grêle, suivant le procédé que j'ai indiqué ici. Le segment exclu étant mis au repos, les ulcérations auraient tendance à guérir et les accidents de la perforation, si elles venaient à se reproduire, seraient atténués d'autant.

Je n'ignore pas qu'une exclusion pratiquée dans ces conditions est grave, mais si elle est exécutée rapidement en trente ou quarante minutes, le choc sera réduit au minimum. Ce sera un risque à courir, mais il sera moindre peut-être que si on laisse continuer le passage des matières par un conduit qui peut, à tout instant, leur donner issue dans la cavité péritonéale.

J'ai d'ailleurs employé ce procédé dans un cas d'ulcérations tuberculeuses de la terminaison de l'iléon et du cæcum, sans sténose, mais avec fièvre s'élevant à 39°5 et même 40 degrés le soir, contre 38 degrés le matin. L'intestin grêle était épaissi, œdématié sur une étendue de 30 centimètres à partir de l'iléon.

La jeune fille à qui j'ai pratiqué cette exclusion est aujourd'hui très bien portante.

M. F. Legueu. — En 1901, j'ai communiqué ici deux observations de laparotomies pour perforation intestinale au cours de la fièvre typhoïde. L'une d'elles avait été suivie de guérison, et mon ami Lejars vous avait présenté un rapport sur ces deux observations.

Depuis lors, j'ai eu l'occcasion de pratiquer deux autres fois la même opération, et je me propose de vous résumer ces quatre observations. Sur quatre cas, je n'ai eu qu'une guérison, c'est celle que je vous ai communiquée en 1901 : il s'agissait d'un

enfant de quinze ans, opéré à l'hôpital d'Aubervilliers au vingt-deuxième jour d'une fièvre typhoïde.

L'opération put être pratiquée six heures après la perforation : déjà, la péritonite était assez étendue. La perforation fut suturée, le ventre drainé et le malade guérit.

Dans mes trois autres cas, je n'ai pu empêcher la terminaison fatale.

Sur une enfant de dix ans, opérée le 29 septembre 1899, au quinzième jour d'une fièvre typhoïde, je ne pus intervenir que douze heures après la perforation. Je trouvai une perforation à 15 centimètres du cæcum, du diamètre d'une pièce de cinquante centimes. Suture. Drainage. Mort le lendemain.

Le 12 août 1901, une jeune femme de trente-deux ans, atteinte de fièvre typhoïde au troisième septénaire, fait une perforation à trois heures du matin. Je la vois seulement à deux heures de l'après-midi, soit onze heures après le début des accidents. La laparotomie est pratiquée : la perforation siège à 22 centimètres du cæcum sur l'intestin grêle. Elle est *punctiforme*. Suture. Drainage. Mort.

Ma quatrième observation a trait à une femme de trente-deux ans que j'opérai le 6 novembre 1902 à l'Hôtel-Dieu. Depuis quinze jours, elle était atteinte de fièvre typhoïde. *Quatre jours avant*, elle avait ressenti des douleurs vives dans le ventre ; le ventre à partir de ce moment s'était ballonné.

J'opérai sur la ligne médiane : je trouvai à *dix* centimètres au-dessus du cæcum, une perforation des dimensions d'*une tête d'épingle* entourée de fausses membranes. La malade mourut deux jours après.

Dans tous ces cas, le diagnostic a été fait par la douleur, la hausse de la température, l'accélération du pouls et l'altération du facies. Dans tous ces cas, l'opération a confirmé ce diagnostic.

Dans tous les cas, j'ai eu assez de peine à faire la suture : l'intestin est épais, friable, il se déchire sous la pression des fils, et il est nécessaire, parfois, ou de faire une suture imparfaite, ou de la protéger par l'épiploon qu'on approche à sa surface. Le drainage, malgré cela, est toujours nécessaire, et dans un cas j'ai vu la fistule stercorale succéder à l'opération. Elle n'a pas, d'ailleurs, duré longtemps.

Parmi les facteurs du pronostic se trouvent tout naturellement la rapidité du diagnostic et la précocité de l'intervention. Mes opérations ont été faites à la onzième heure, à la douzième heure, après quatre jours. La seule malade qui a guéri a été opérée à six heures.

Le pronostic est aussi influencé par l'âge de la gravité de la

fièvre typhoïde, et enfin et aussi par les dimensions de la perforation.

Dans un cas, la perforation était punctiforme; après quatre jours, elle était presque environnée d'une péritonite localisée, et si j'avais vu l'opérée plus tôt je pense que je l'aurais sauvée.

Traitement des perforations de l'intestin grêle, dans le cours de la fièvre typhoïde.

M. Loison. — Le 5 décembre 1900, j'ai eu l'honneur de présenter à la Société de Chirurgie un malade que j'avais opéré pour une *péritonite suppurée, diffuse, consécutive à une perforation typhoïdique de l'intestin grêle*, et qui avait eu la rare chance de guérir.

L'observation figure dans vos Bulletins, et elle a été le point de départ d'un travail sur la question que j'ai publié dans la *Revue de Chirurgie*, le 10 février 1901.

Ce cas heureux à la suite d'un certain nombre d'autres à évolution également favorable qui nous venaient de l'étranger, attestait que l'intervention chirurgicale pouvait prêter un utile secours à la thérapeutique médicale, dans ces situations cliniques considérées par certains comme plus ou moins désespérées, et j'avais pris la résolution d'intervenir pareillement, si les circonstances le comportaient à nouveau.

En 1903, à l'hôpital militaire de Marseille, j'opérai un deuxième malade dans les conditions suivantes :

Observation. — B..., caporal au 3e de ligne, entre à l'hôpital, le 8 août, pour une fièvre typhoïde, dont le début remonte à sept jours. Les taches rosées ont apparu le 12 août et le séro-diagnostic fut positif le 14 août.

Le 26 *août*, à onze heures du matin, le malade s'étant levé pour aller à la selle, ressentit une vive douleur dans la région hypogastrique, douleur qui diffusa ensuite dans tout le bas-ventre.

Je vis le patient vers quatre heures du soir. La douleur restait vive dans tout l'hypogastre et elle était exagérée par la moindre pression de la paroi abdominale. Je notai l'absence de vomissements, de météorisme et de toute contracture de défense de la paroi. La température qui était de 38°8 le matin, ne monta qu'à 39 degrés dans l'après-midi. Le pouls battait à 88, fort et régulier.

Opération à cinq heures du soir. — Sous le chloroforme, je pratique une laparotomie médiane, sous-ombilicale, au moyen d'une incision longue de 10 à 12 centimètres. A l'ouverture du péritoine, il s'écoule du liquide jaune trouble, contenant des flocons fibrineux en suspension. L'intestin est rouge et présente par places des exsudats fibrineux à sa surface. Je vais droit au cæcum et à l'appendice qui sont sains. Sans pouvoir trouver nettement l'anse grêle qui s'insère sur le cæcum,

je saisis celle qui occupe son voisinage immédiat et déroule progressivement le petit intestin. Sur le bord opposé à l'insertion mésentérique, à 40 centimètres environ de la valvule de Bauhin, je découvre une perforation ayant le diamètre approximatif d'un grain de riz.

L'anse malade étant maintenue hors de l'abdomen, je ferme la perforation par une suture en bourse, au fil de lin, et par-dessus je place cinq ou six points à la Lembert, de façon à former un pli perpendiculaire au grand axe de l'intestin. Après avoir dévidé quelques nouveaux centimètres d'intestin, sans trouver d'autres perforations, je rentre l'anse suturée, en ayant soin de la maintenir au contact de la plaie pariétale.

Je ne pratiquai pas de lavage du péritoine et me contentai d'écouvillonner le petit bassin avec des compresses en gaze.

Le drainage de la cavité abdominale étant assuré au moyen d'un gros tube en caoutchouc capitonné de gaze, je rétrécis la plaie de laparotomie par deux points de suture à chaque extrémité, puis je recouvris le ventre d'un pansement sec et légèrement compressif.

Après l'opération, on pratiqua une injection sous-cutanée de 500 grammes de sérum et on la renouvela dans la nuit.

27 *août*. — Le malade a mal dormi la nuit et continue à souffrir du ventre. Il n'a pas eu de selles et a uriné difficilement. Absence de vomissements. Température : 36°6, ce matin. Pouls à 88, fort et régulier.

On prescrit 1.500 grammes de sérum, de la glace, du champagne et quelques cuillerées de lait.

Le ventre qui était souple dans la matinée se ballonne dans la soirée. Il y a absence de selles, et il se produit deux vomissements bilieux.

Le thermomètre monte à 37°5 le soir; le pouls est à 104.

28 *août*. — Le ventre reste ballonné. Température : 37°7 ce matin; Pouls à 108. Plusieurs vomissements bilieux pendant l'après-midi; gaz par l'anus, mais pas de selles.

Température : 38°2 le soir. Pouls : 120.

29 *août*. — Nuit agitée. Vives douleurs de ventre; vomissements bilieux. Température : 37°8 ce matin. Le pouls à 124, devient de plus en plus mauvais et monte à 140 vers dix heures. Les vomissements sont incessants. Les extrémités sont froides et la peau couverte de sueur. Le ballonnement du ventre est considérable et la respiration devient de plus en plus gênée.

La mort a lieu à dix heures du soir. L'autopsie, même partielle, n'a pu être pratiquée.

Je ne veux pas rééditer, à propos de cette nouvelle observation, toutes les considérations que j'ai exposées autrefois devant vous, ou dans mon article de la *Revue de Chirurgie*.

Il est entendu maintenant que l'intervention chirurgicale est susceptible de procurer des guérisons.

D'autre part, on admet que les chances heureuses semblent

être d'autant plus grandes que les trois conditions suivantes se trouvent réalisées :

1° Que la perforation s'est produite à une époque plus tardive de l'évolution de la fièvre typhoïde ;

2° Que l'intervention a suivi de plus près le moment où la perforation s'est manifestée ;

3° Que l'acte opératoire a été mené plus rapidement.

Si nous comparons nos deux cas sous ces rapports, nous voyons que chez notre premier malade la perforation s'est faite au seizième jour et l'intervention a eu lieu à la quinzième heure, tandis que chez le second, c'est au vingt-cinquième jour que la perforation s'est manifestée et c'est à la sixième heure que j'ai opéré.

La durée de l'acte chirurgical a été sensiblement d'une demi-heure dans un cas comme dans l'autre.

Or, c'est précisément le second cas, celui qui semblait réunir les conditions les plus favorables, qui s'est terminé par décès ; et je dois ajouter qu'au moment de l'intervention l'état général du second malade était meilleur que celui du premier.

Il semble donc exister d'autres conditions que celles relatées ci-dessus, et qui doivent entrer en ligne de compte.

Je me bornerai, pour tenter de justifier cette opinion, à commenter dans leurs points essentiels deux groupes de cas publiés, les uns par MM. les médecins-majors Fix et Gaillard (*Archives de médecine militaire*, mars 1903) ; les autres par Escher (*Mitteilungen aus den Grenzgebieten der Medizin und Chirurgie*, Heft 1, 1903).

Nos collègues français ont opéré quatre malades et ont eu trois guérisons ; le nombre des cas traités et des succès relatés par le chirurgien autrichien est précisément le même. Il a été obtenu d'un côté et de l'autre 75 p. 100 de succès, chiffre très élevé et très encourageant.

Les opérés guéris de Fix et Gaillard étaient des soldats de la Légion étrangère de vingt-cinq et trente ans ; ceux d'Escher avaient respectivement huit ans, treize ans et demi et dix-sept ans.

Les trois malades d'Escher furent opérés vers le vingt-cinquième jour de l'évolution de leur fièvre typhoïde, à la vingt-deuxième, à la vingt-huitième et à la quatre-vingtième heure après la perforation. Ceux de Fix se trouvaient au onzième, au quatorzième et au vingtième jour de la maladie quand les premiers symptômes de la perforation apparurent. L'intervention eut lieu au deuxième jour dans un cas et au troisième jour dans les deux autres.

Comment interpréter ces succès ? Escher attribue les siens au mode d'intervention utilisé. Au lieu de faire la suture de la per-

foration, il se borne à la fixer à la peau et crée ainsi un anus artificiel temporaire. Les avantages de cette pratique sont les suivants : réduction de la durée de l'acte opératoire et diminution du choc traumatique ; dérivation à l'extérieur des toxines contenues dans l'intestin grêle et réalisation, de la sorte, de l'idée émise par certains médecins qui ont conseillé d'établir de parti pris un anus artificiel sur la terminaison de l'iléon, dans les fièvres typhoïdes graves. Il semble, en outre, que la soupape de sûreté que représente l'anus artificiel placé sur la terminaison de l'intestin grêle prévienne la survenance de nouvelles perforations, en diminuant la tension intra-intestinale, et prévienne également le développement d'un iléus paralytique par distension et forcement de l'intestin. L'action désastreuse de l'iléus sur la respiration et la circulation résulte du refoulement du diaphragme par la masse intestinale ; elle a été bien évidente chez notre deuxième opéré et a été la cause principale de la mort.

Je suis donc disposé, à l'occasion, à employer la pratique d'Escher, dans des cas déterminés. Si j'étais appelé à intervenir pour une perforation produite dans le cours des trois à quatre premiers septénaires de la fièvre typhoïde, alors que l'opération ne donne guère que 14 p. 100 de guérisons, après la suture, au dire d'Escher, j'établirais un anus iléal, pour dériver les toxines intestinales qui constituent alors le danger ; au contraire, dans les interventions vers la fin du quatrième septénaire et au delà, qui fournissent de 37 à 57 p. 100 de succès (Escher), je suturerais la perforation à la façon habituelle.

Bien que la question de la suture et de la non-suture ait une certaine importance, ce n'est pas là que gît, peut-être, la cause principale du succès, puisque Fix et Gaillard ont suturé, tandis qu'Escher a fistulisé l'anse perforée.

Ce qui frappe surtout, en étudiant ces deux séries d'observations, c'est que l'intervention a eu lieu relativement tard après le début de la perforation, de un jour à plus de trois jours.

Il semble donc, contrairement à ce que nous pensions jusqu'ici, que le retard dans l'intervention, loin d'être un facteur nuisible, serait, au contraire, avantageux dans une certaine limite. Aussi y aurait-il lieu de commencer par traiter médicalement la péritonite engendrée par la perforation intestinale, et de moins se presser pour prendre le bistouri.

M. Tuffier. — J'ai été appelé six fois à intervenir pour des perforations au cours de la fièvre typhoïde : deux fois pour des péritonites généralisées, deux fois pour des péritonites qui se sont localisées et deux fois pour des erreurs de diagnostic.

Mes deux premiers malades, atteints vers le troisième septenaire de perforations, ont été opérés l'un dix heures, l'autre environ vingt-quatre heures après le début des accidents. Tous deux avaient une perforation unique qui fut suturée; l'un est mort le lendemain, le second trois jours après; ce dernier, dont l'autopsie fut faite dans le service de M. Debove, avait une seconde perforatiion qui s'était certainement faite après mon opération.

Les deux péritonites localisées ont été vues l'une avec notre collègue Widal, l'autre m'a été adressée par le professeur Chantemesse. Le premier, âgé de vingt-huit ans, avait eu tous les signes d'une perforation; mais, quand nous le vîmes, les accidents paraissaient localisés et l'état général était tellement déplorable que je résolus d'attendre. Je lui fis, vers le vingt-sixième jour l'ouverture d'une collection purulente énorme et fétide du flanc droit; après des accidents de sphacèle de la plaie, il guérit. Le second, envoyé dans mon service, avait subi lors de ses signes de perforation le traitement par le nucléinate de soude dans le service de Chantemesse; il présentait quand je l'ai vu les signes d'une péritonite localisée; je lui ai ouvert, après un mois, une énorme collection purulente droite et il guérit. Je l'ai opéré secondairement pour enlever l'appendice, qui avait été probablement le siège de la perforation typhique.

Deux fois j'ai été témoin d'erreurs de diagnostic. Une fois, à Beaujon, un clinicien hors pair, M. Fernet, m'a fait opérer un malade qui avait *tous les signes* d'une perforation; la laparotomie ne révéla aucune solution de continuité de l'intestin, mais une rougeur très marquée de la région iléo-cæcale. Une seconde fois, pendant que j'opérais, on vint me demander d'un service de médecine pour opérer une perforation typhique. Je vis le malade, et le tableau paraissait bien complet et bien net; malgré cela je fis faire séance tenante, par M. Mauté, un examen du sang qui fit constater une leucopémie marquée; je refusai d'intervenir et le malade guérit parfaitement.

Le diagnostic de ces perforations me paraît plus délicat qu'on ne le dit; certaines péritonites par contiguïté peuvent donner le change et, en tout cas, le complexus pathologique donné comme pathognomonique ne l'est pas toujours. L'opinion de ceux de mes collègues qui proposent une laparotomie exploratrice ne me paraît pas acceptable; cette méthode est toujours un pis-aller, mais ici, l'état général vraiment très grave de ces typhiques la rend particulièrement dangereuse. C'est ce même état qui me fait repousser dans le manuel opératoire l'exclusion de l'intestin qui demanderait « quarante minutes »; si vous craignez une perfora-

tion, mettez un bon drain au voisinage de la suture, cela sera moins dangereux et peut-être aussi efficace.

Je partage les idées reçues et admises depuis longtemps, et par tous : précocité du diagnostic, rapidité de l'intervention, difficulté des sutures là comme dans tous les tissus enflammés; mais ce que vous n'avez peut-être pas assez répété, c'est *la gravité et la rapidité de l'infection par un intestin diarrhéique et typhique*, c'est surtout l'absence ou *la difficulté de production des adhérences* dans ces péritoines d'infectés leucopémiques. Aussi, M. Chantemesse a-t-il parfaitement agi en proposant de favoriser la leucocytose dans ces cas par l'adjonction d'un leucocytogène, le nucléinate de soude. Je le crois plus utile là que dans toutes les autres indications leucoprophylactiques où il a été proposé.

Présentations de malades.

Extraction d'un projectile logé dans le lobe occipital; nécessité d'un repérage exact par la radiographie,
par M. Lucien Picqué.

M. Picqué. — La localisation des projectiles intracraniens est toujours délicate; de nombreuses méthodes ont été préconisées.

La plus précise est celle de Contremoulins; sa supériorité consiste surtout dans l'aiguille guide qui, au cours de l'opération, empêche le chirurgien de s'écarter de l'endroit précis où siège le projectile. Bien qu'elle reste la méthode de Choix, celle-ci ne paraît pas indispensable lorsque les balles sont logées peu profondément dans la boîte cranienne.

Il suffit que la radiographie indique l'endroit précis où la trépanation doit être faite; la profondeur est suffisamment indiquée par l'épreuve de face ou de profil.

Il s'agit donc d'un moyen de contrôle utile qui, à différentes reprises, a permis à M. Infroit de guider le chirurgien dans la recherche.

Voici d'ailleurs la note que M. Infroit a bien voulu nous remettre.

La localisation se fait en quatre temps. Pas de châssis spéciaux, pas de fauteuil pour maintenir la tête dans telle ou telle position.

Le malade est simplement étendu sur une table en bois.

Suivant que le projectile a pénétré à droite où à gauche de la

tête, cette dernière reposera sur le côté droit où sur le côté gauche, elle sera immobilisée à l'aide de sangles lorsque la plaque sensible, enveloppée dans du papier noir, aura été interposée entre la table et la tête.

La situation du projectile étant inconnue, on fera tomber le rayon normal sur l'orifice d'entrée de la balle et l'ampoule sera placée à $0^{m},75$ de la plaque.

Ce cliché développé révèle la situation approximative du corps étranger qui se trouve soit sur la ligne médiane, soit dans la partie antérieure, soit dans la partie postérieure du crâne.

Il est indispensable que le résultat de la première plaque soit connu avant de continuer les recherches, car il doit indiquer la position qu'occupera la tête pour le second cliché.

Il ne faut pas perdre de vue que la radiographie ne donne qu'une projection, et pour éviter que cette projection n'indique le corps étranger à plusieurs centimètres du siège réel, il est de toute nécessité que la balle soit aussi rapprochée que possible de la plaque sensible.

Le deuxième examen devra être pratiqué dans le sens antéro-postérieur ou postéro-antérieur suivant que la balle se trouve dans la partie antérieure ou postérieure du crâne.

Une fois ce deuxième cliché obtenu on se trouve en présence d'un renseignement suffisant pour déterminer la partie du crâne qui est la plus rapprochée de la balle.

A cet effet, il suffit de mensurer les images représentées sur les clichés et de reporter ces deux points de repère, celui de profil et celui de face, sur la tête du blessé. L'un d'eux indiquera l'orientation et l'autre la profondeur.

C'est ce point de repère que j'indique par un anneau métallique fixé au crâne à l'aide de collodion; puis je refais deux nouvelles épreuves, face et profil, dans les mêmes conditions que les premières, en faisant toutefois varier la position de l'ampoule qui est amenée. Si ces mesures ont été prises exactement, l'anneau qui apparaît sur le cliché se trouvera en face du projectile.

Les épreuves ci-jointes ont été faites dans les conditions indiquées ci-dessous :

L'épreuve A représente une balle dans la partie postérieure du cerveau ;

B représente la même balle avec son point de « repère » qui est face au projectile, et la distance entre cet anneau et la balle représente la profondeur ;

C est le résultat de l'examen antéro-postérieur après la mensuration.

L'épreuve D montre une balle dans la partie antérieure avec point de repère.

L'épreuve E représente la même balle radiographiée dans le sens postéro-antérieur; l'anneau et la balle se trouvent tous deux légèrement à gauche de la ligne médiane.

J'ai eu recours à cette méthode dans le cas suivant. Le résultat a été excellent.

L..., Raymond, âgé de vingt ans, venu du service de mon excellent collègue, le Dr Vallon, de Saint-Anne, entre au Pavillon de chirurgie le 8 septembre 1907; il porte dans la cavité cranienne depuis seize années une balle de revolver qui a pénétré dans l'orbite et a détruit le globe oculaire. Ce jeune homme a été présenté par mon collègue Dupré, médecin des hôpitaux, à la Société de neurologie, pour des troubles intéressants qu'il présente au niveau des membres du côté opposé et sur lesquels je n'ai pas à insister ici.

M. Infroit voulut bien, sur ma demande, fixer le siège du projectile, nous en pratiquâmes l'extraction avec l'aide de M. Grégoire, prosecteur de la Faculté, et de Liné, mon ancien interne.

Les divers temps de l'opération furent les suivants :

1° Taille d'un lambeau occipital cutané à charnière inférieure;

2° Craniectomie portant sur la moitié droite de l'écaille occipitale au niveau du point repéré par M. Infroit (résection définitive par le procédé de M. Horsley);

3° Section de la dure-mère légèrement adhérente au lobe occipital;

4° Exploration du cerveau et extraction du projectile situé à 1 cent. et demi de profondeur dans la substance cérébrale;

5° Suture sans drainage.

L'état du côté gauche n'a pas été modifié depuis l'opération.

M. Loison. — Le procédé de repérage des balles logées à la périphérie du crâne et du cerveau, que vient d'indiquer M. Picqué, ne présente rien de bien nouveau. Je l'ai appliqué et décrit il y a longtemps, et d'autres chirurgiens y ont eu recours, sans doute, avant moi.

Paralysie faciale traumatique datant de quinze ans, avec régénération partielle depuis cinq ans.

M. Tuffier. — Cette jeune femme, âgée de vingt-sept ans, a eu, à l'âge de douze ans, le facial droit sectionné dans une opération de mastoïdite. Je l'ai vue pour la première fois il y a sept ans; sa paralysie faciale était complète, les paupières droites n'avaient pas été fermées depuis huit ans, l'œil était le siège d'un léger larmoiement, la bouche était fortement déviée à gauche, et le masque droit était immobile.

Peu à peu, après quelques faradisations sans résultat, les mouvements sont revenus spontanément et progressivement. Vous voyez actuellement qu'il est difficile de dire, au repos, de quel côté est la paralysie; le facial supérieur a recouvré son pouvoir, l'œil se ferme, le front se plisse; le facial inférieur est moins brillant, les releveurs de la lèvre supérieure et de la commissure fonctionnent, mais incomplètement.

Je vous ai présenté, dans une précédente séance, une femme atteinte de double paralysie faciale, chez laquelle le facial supérieur s'était également régénéré après plusieurs années de paralysie, suite de résection.

Tout cela pour vous dire qu'il ne faut pas perdre patience dans l'attente du retour spontané des mouvements après section ou résection du facial.

M. Pierre Sebileau. — Les cas de régénération tardive du facial dans le genre de celui que nous présente Tuffier sont très rares; j'ajoute qu'ils sont surprenants. Pour ce qui me concerne, cependant, je n'en suis plus à croire que toute section du facial, au moins dans le trajet pétro-mastoïdien du nerf, est nécessairement suivie de paralysie définitive. C'est d'une manière purement théorique qu'on attribue à une simple compression du nerf par le pansement ou à une simple irritation traumatique ou septique de ses fibres les paralysies post-opératoires qui guérissent. Il en est, à coup sûr, parmi celles-ci, qui ressortissent à la section totale du nerf. Et n'est-il pas vrai que ce nerf semble particulièrement bien disposé pour la restauration anatomique, enfoui dans son canal qui guide et oriente la réunion des deux bouts.

En tout cas, il y a, dans ces faits de régénération tardive ou éloignée du nerf facial un enseignement intéressant et qu'il est bon de garder en mémoire pour le jugement qu'aura l'avenir à porter sur les indications et la valeur des anastomoses hypoglosso- ou spino-faciales.

M. ROCHARD. — Pour appuyer ce que vient de dire M. Tuffier sur la régénération du facial, j'en ai un exemple bien net. Il s'agissait d'un gardien de la paix chez lequel j'eus à extirper une balle entrée dans le rocher et ayant déterminé une paralysie faciale complète.

Je l'ai retrouvé trois ou quatre ans après mon intervention, et, à mon grand étonnement, j'ai constaté que la paralysie faciale avait presque complètement disparu, l'orbiculaire des paupières se fermait et la face n'était plus asymétrique.

Contention des fractures mandibulaires.

M. PIERRE SEBILEAU. — Je vous présente deux malades atteints de fracture médiane totale du maxillaire inférieur. Le troisième sujet que je m'étais promis de vous montrer manque au rendez-vous que je lui ai donné; son cas vous eût plus particulièrement intéressé. Ce blessé, en effet, aujourd'hui guéri d'une fracture de la mâchoire supérieure dont la cicatrisation semblait, aux premiers jours qui suivirent l'accident, tout à fait impossible. Le traumatisme, qui s'était produit par cause directe, avait réalisé la formation d'un gros fragment triangulaire à base inférieure qui portait trois dents, les deux incisives et la canine, et qui était complètement détaché du reste de la mâchoire. Ce lambeau osseux, retenu seulement par une mince languette de la fibro-muqueuse du sillon gingivo-labial, flottait et tombait dans le vestibule de la bouche. Il semblait n'y avoir rien autre chose à faire qu'à en pratiquer la facile extraction. Du reste, autour de lui, les tissus étaient contus, déchiquetés, menacés de sphacèle. C'est d'ailleurs ainsi qu'avaient jugé des choses les Drs Rodier et Capdepont, chargés du service dentaire de l'hôpital Lariboisière.

Or, l'idée me vint de tenter la conservation et d'appliquer au blessé un de ces appareils que j'ai déjà décrits ici et qui ont été fabriqués et appliqués, pour la première fois, je crois, par mon élève Georges Lemerle. C'est mon autre élève Ducournau, qui, dans ce cas particulier, se chargea de cette délicate prothèse dont le succès fut si complet que le blessé a pu cicatriser sa mâchoire, conserver son gros fragment cunéiforme et garder les trois dents ébranlées que portait celui-ci.

Je vous rappelle en deux mots en quoi consiste ce procédé de contention que j'ai déjà longuement décrit devant vous. Il faut réduire la fracture et prendre un moule en plâtre de la mâchoire, revenue, par réduction du déplacement, à sa forme normale. Sur

ce moule, à la suite d'une série de moulages et de contre-moulages, on construit par emboutissage une gouttière métallique cupuliforme (aluminium, argent, melchior, or) dont les alvéoles reçoivent les dents. Cette gouttière ne peut évidemment s'appliquer, étant donné son mode de fabrication, que sur la mâchoire parfaitement mise en place, avec rétablissement intégral de l'articulation dentaire. Elle maintient dès lors les fragments dans un état de coaptation parfaite. Elle est scellée au ciment et devient inamovible.

Elle est à peine fixée que le blessé, auquel elle rend artificiellement, non seulement la continuité et la solidité de la mâchoire, mais encore l'intégrité de l'articulation dentaire, peut mastiquer comme s'il n'avait subi aucun traumatisme.

Une petite échancrure pratiquée sur la berge de l'appareil permet aux sécrétions du foyer de la fracture de s'évacuer ; elle facilite les irrigations et la surveillance de la blessure.

C'est ainsi qu'ont été traités les deux malades que je vous présente. Tous les deux sont consolidés.

M. Michaux. — J'ai déjà, à deux ou trois reprises, appelé l'attention de la Société de Chirurgie sur ces procédés prothétiques de contention des fractures du maxillaire qui constituent incontestablement aujourd'hui le traitement de choix de ces fractures.

J'ai eu notamment un blessé atteint de fracture marginale médiane du maxillaire inférieur avec fragment tenant à peine par un lambeau de muqueuse.

Le fragment a été réappliqué, maintenu par un appareil prothétique permettant l'irrigation du foyer, point à mon avis très important dans ces fractures ouvertes.

Il est très certain que cette méthode donne des résultats immédiats extrêmement remarquables pour le rétablissement de la fonction masticatrice, et je crois qu'il n'y a plus aujourd'hui d'autre traitement à appliquer aux fractures des mâchoires.

M. Hartmann. — Deux mots seulement pour appuyer ce que viennent de dire nos collègues Sebileau et Michaux. Le meilleur traitement des fractures des maxillaires est incontestablement l'application d'un appareil moulé sur les dents, laissé en place et permettant la consolidation de la fracture. Un de mes anciens élèves, le Dr Mahé, a eu l'occasion d'appliquer plusieurs fois ces appareils moulés dans mon service, et toujours j'ai été frappé de l'excellent résultat obtenu, si bien que, depuis longtemps, je ne pratique plus ni ligature des dents, ni suture du maxillaire, les résultats obtenus par la simple pose d'une gouttière exactement

moulée sur les dents m'ayant paru très supérieurs à ceux qu'on obtenait autrefois, par des procédés plus complexes.

M. Savariaud présente un malade atteint de *pseudo-kyste du pancréas*.

M. Reynier, rapporteur.

Présentations d'appareils.

M. Ombredanne présente un *appareil pour l'anesthésie par l'éther*.

M. Nélaton, rapporteur.

M. Lemaitre présente un *appareil à anesthésier* de Ricard, combiné avec le *masque* de Camus, pour une anesthésie mixte au chlorure d'éthyle et au chloroforme.

M. Sebileau, rapporteur.

Présentation de radiographie.

Fracture de l'extrémité supérieure de l'humérus avec luxation méconnue par un radiographe.

M. Chaput. — Je vous présente une radiographie sur verre d'un traumatisme de l'épaule et je vous demande votre diagnostic, étant en discussion à ce sujet avec un radiographe non médecin.

— MM. Ricard, Potherat, Routier, Hennequin, Arrou, Sieur, Loison, Thiéry, Beurnier, Morestin, déclarent qu'ils constatent une fracture de l'extrémité supérieure avec luxation.

M. Chaput. — Je suis très heureux d'avoir votre avis, le radiographe en question ayant soutenu contre moi qu'il n'y avait pas de luxation.

Présentation de pièce.

Kyste dermoïde de l'ovaire. Rupture par pression, évacuation intra-péritonéale. Accidents graves.

M. E. Potherat. — Le kyste que je vous présente, Messieurs, et qui provient du petit bassin et de l'abdomen d'une femme de

cinquante-neuf ans, est un kyste dermoïde. Un rapide examen de la pièce ne laisse aucun doute sur la nature de celle-ci.

La présence de cheveux, de masses sébacées, de plaques osseuses et de dents est caractéristique.

Jusqu'ici rien de particulier, ces kystes sont bien connus et j'en ai, pour mon compte personnel, apporté de nombreux exemples, trop nombreux peut-être, à cette Société même. Le cas actuel n'offre rien de spécial, sauf l'importance des pièces osseuses, la multiplicité des dents très belles, très développées, insérées toutes sur une pièce osseuse, d'ailleurs informe, sauf une fixée directement sur la paroi membraneuse, sans interposition osseuse. Ces dents sont au nombre de cinq.

Un autre point sur lequel je n'insiste pas, c'est que ce kyste a pu être extrait en totalité, par énucléation, malgré son grand volume. C'est un point que j'ai montré ici, et qui est acquis aujourd'hui grâce encore à d'autres travaux, que les kystes dermoïdes de l'ovaire n'ont pas leur point de départ dans la substance même de l'ovaire, mais en dehors de cette substance, qu'ils peuvent par conséquent et par un clivage attentif en être séparés ; ces kystes sont donc des productions juxta-ovariennes et non-ovariennes proprement dites.

Si je vous ai apporté cette pièce, c'est surtout en raison de son évolution clinique, qui rattache ce cas à l'histoire de la rupture des kystes ovariques.

Ce kyste existait naturellement depuis longtemps ; il était déjà, il y a seize ans, assez développé pour que notre collègue le docteur Bousquet, de Clermont-Ferrand, ait, à cette époque, voulu l'opérer, ce à quoi la malade se refusa formellement, bien décidée croyait-elle, à ne s'y résigner jamais quoi qu'il advînt. En fait, cette femme put porter sa lésion sans douleurs gênantes, sans trop de développement de l'abdomen jusqu'à la fin de l'année dernière ; elle était restée bien portante et très alerte, malgré son âge.

Mais, à la fin de décembre, elle se trouva prise tout à coup dans la foule amassée sur le parcours du cortège funèbre d'un homme politique important. Elle chercha à se dégager, mais elle fut roulée, pressée, fortement comprimée à un moment donné. Elle en éprouva une vive douleur dans le ventre ; elle put se traîner chez elle, mais devint dès ce moment très malade : le ventre se ballonna, des vomissements apparurent ; la fièvre éclata ; une anorexie complète s'ensuivit. Ces accidents ne s'atténuent pas dans les semaines qui suivent ; le ventre prend un développement invraisemblable ; la malade ne s'alimente plus du tout ; elle vomit fréquemment, elle dépérit considérablement, enfin des accidents

d'occlusion intestinale aggravent singulièrement ce triste tableau.

C'est dans ces conditions que je dus l'opérer.

Je trouvai le kyste flasque, flottant partiellement dans le ventre; celui-ci occupé par une quantité de liquide brunâtre, louche, sale, qui remplit près de quatre seaux de toilette, représentant plus de cinquante litres de liquide ; le kyste lui-même contenait encore six à huit litres d'un liquide semblable à celui qui s'était écoulé de la grande cavité péritonéale. Dans ce liquide flottaient des masses de substance sébacée.

Je fis rapidement l'énucléation du kyste et la toilette du ventre; celui-ci était tapissé partout d'épaisses fausses membranes adhérentes ou flottantes. La masse intestinale était réduite à presque rien; 50 à 60 centimètres de l'intestin grêle, à partir du duodénum étaient distendus, noirâtres ; un étranglement membraneux limitait cette distension ; au-dessous, l'intestin grêle était vide, réduit au volume du petit doigt; le gros intestin lui-même était réduit à une masse insignifiante.

Les conditions, vous le voyez, étaient déplorables, je pus achever l'opération, fermer le ventre, après Mickulicz et drainage; mais la malade ne tarda pas à succomber, grâce à la cachexie qu'avaient amenée les vomissements, l'anorexie, l'absence totale d'ingesta depuis plusieurs semaines.

Cette malade avait donc eu une rupture de son kyste, rupture remontant vraisemblablement à la compression qu'elle avait subie il y a deux mois et demi. Comment cette compression périphérique a-t-elle pu amener la rupture du kyste, compression exercée par la foule, ne l'oublions pas ? Et particulièrement d'un kyste résistant comme l'est un dermoïde? Toutes les explications sont permises, mais elles sont purement hypothétiques ; il se pourrait que les dents longues, très longues aient joué un rôle capital dans cette rupture.

Je ne m'étendrai pas sur les accidents que la rupture a entraînés; c'est là un sujet assez vaste sur lequel je me propose de revenir un de ces jours, dans une communication spéciale.

M. MARION, présente une pièce de *résection d'une vésicule séminale et castration pour hémorragie des voies génitales.*

M. HARTMANN, rapporteur.

Le Secrétaire annuel,
RICARD.

Paris. — L. MARETHEUX, imprimeur, 1, rue Cassette.

SÉANCE DU 18 MARS 1908

Présidence de M. Nélaton.

Procès-verbal.

La rédaction du procès-verbal de la précédente séance est mise aux voix et adoptée.

Correspondance.

La correspondance comprend les journaux et publications périodiques de la semaine.

Déclaration de vacance.

M. le Président déclare qu'à la suite de l'admission à l'honorariat de M. Quénu, une place de membre titulaire est devenue vacante; les candidats ont *un mois* à dater de ce jour pour présenter leurs demandes.

A propos de la correspondance.

1°. — Un travail de M. le Dr Rafael Cestero, intitulé : *A propos des parotides opératoires*;

2°. — Une observation de M. le Dr Le Jemtel (d'Alençon), intitulée : *Tumeur inflammatoire juxta-intestinale. Opération. Guérison.*

Les deux mémoires sont renvoyés à une Commission dont M. Lejars est nommé rapporteur.

A l'occasion du procès-verbal.

Difficultés du diagnostic de certaines luxations de l'épaule compliquées de fracture.

M. Toubert, *membre correspondant*. — A propos du cas de fracture du col anatomique du col de l'humérus compliquée de luxation de la tête humérale, communiqué à la Société de Chirurgie le 11 mars 1908, je me permettrai de relater l'observation inédite d'un cas analogue, qui lui aussi a présenté une certaine difficulté de diagnostic, même après radiographie, ce qui prouve que les résultats fournis par l'examen aux rayons X ne sont pas toujours aisés à interpréter, même par des médecins.

Observation. — Le préposé des douanes B... est envoyé dans mon service de l'hôpital militaire de Montpellier, le 18 novembre 1907, avec le diagnostic de luxation irréductible de l'épaule droite, datant de cinquante-six jours. Il me raconte qu'à la suite d'une chute violente sur l'épaule, il s'est produit un gonflement rapide du moignon et une impotence totale et immédiate du membre supérieur. Il aurait été traité pour contusion violente de l'épaule par des massages alternant avec l'immobilisation dans une écharpe. Il est dans un état stationnaire depuis l'accident : il souffre de l'épaule au moindre mouvement et il a des fourmillements dans les deux derniers doigts de la main droite. Une radiographie, faite avant son entrée à l'hôpital, aurait montré la tête humérale luxée sous la clavicule. Je n'ai pu obtenir communication de l'original, ni en négatif sur verre, ni en positif sur papier. Je n'ai pu en voir qu'un soi-disant décalque, que je considère comme un simple schéma, tant les contours du squelette sont nettement dessinés.

A l'examen clinique, je constate qu'à la vue le profil du moignon scapulaire apparaît identique à droite et à gauche ; pas de méplat en épaulette. Au palper, je sens une masse dure sous l'acromion, mais j'en sens une autre aussi dure au-dessous et même un peu en dedans de la coracoïde. La distance séparant l'épicondyle de l'extrémité externe de l'acromion est identique à droite et à gauche. Je pense à une luxation sous ou même intracoracoïdienne, compliquée de fracture de la tête humérale, mais je ne puis préciser les détails. Je fais soumettre le malade à l'examen radiographique ; malgré trois essais successifs, le résultat manque de netteté : cependant il est manifeste que le squelette huméral projette une ombre sous et intracoracoïdienne et une sous-acromiale. Sans m'attarder à des finesses de diagnostic anatomique, je décide d'intervenir, pour les raisons suivantes : 1° l'épaule est absolument immobile : tous les mouvements se passent entre le scapulum et le thorax ; 2° il y a des douleurs névralgiques dans tout le membre supérieur et des fourmillements dans les deux derniers doigts,

symptomatiques d'une compression nerveuse ; 3° il existe une hypoesthésie notable de la face postérieure du moignon de l'épaule, qui me fait craindre pour la valeur fonctionnelle du nerf circonflexe.

Je décide de faire une simple réduction sanglante après libération, si c'est suffisant ; mais je me réserve d'aller jusqu'à la résection de la tête, si c'est nécessaire, en limitant toutefois l'exérèse osseuse au minimum, car le malade me dit avoir besoin de solidité plutôt que d'une très grande mobilité dans son épaule.

L'opération est faite le 27 novembre. L'incision classique de l'arthrotomie pour résection, suivant le sillon delto-pectoral, me conduit, au-dessous du deltoïde, dans des tissus fibreux durs, ne m'offrant aucun repère. Je finis par rencontrer du doigt la coulisse bicipitale. J'incise le long d'elle, en remontant ; je décortique le périoste et je tombe dans un foyer de fracture en voie de consolidation assez avancée. L'ensemble forme une sorte de massue, dont la partie renflée présente un volume notablement supérieur à celui de l'extrémité supérieure d'un humérus normal. En faisant coin, avec la rugine convexe, j'arrive à dissocier aisément les fragments et je constate alors que le trait de fracture principal suit d'abord la coulisse bicipitale, verticalement, puis s'infléchit en dehors, à angle obtus, pour suivre le col anatomique et atteindre le cartilage articulaire à hauteur de l'extrémité supérieure de la grosse tubérosité. Du point où se fait le changement de direction, part de ce trait de fracture principal un trait horizontal qui va de dedans en dehors et sépare la diaphyse de la grosse tubérosité en suivant la base de celle-ci. Cela rappelle la fracture par éclatement du grand trochanter, avec cette différence qu'à la hanche c'est le col fémoral qui fait éclater l'apophyse, tandis qu'ici ce sont sans doute les fibres compactes de la diaphyse qui ont été les agents de cet éclatement.

Je fais des tentatives de réduction à ciel ouvert, après avoir dégagé la tête articulaire, m'aidant comme d'un levier de la branche d'un davier de Farabeuf, dont l'extrémité lisse embrasse dans sa concavité la convexité de la surface cartilagineuse. Je n'obtiens pas le moindre déplacement. Persuadé alors que c'est la grosse tubérosité éclatée qui « fait cale », je la résèque, en suivant simplement les traits de fracture, et j'ai alors la satisfaction de voir la tête humérale réintégrer sa place sous une légère pression. Je juge inutile de sacrifier cette tête humérale, de peur d'avoir une épaule ballante, et j'arrête là mon intervention. Suture. Drainage. Mobilisation au 8e jour.

Au bout d'un mois, j'ai rétabli une mobilité suffisante, sinon parfaite. L'angle formé par l'humérus avec la verticale atteint 45° à 50° sans que l'omoplate se mobilise. L'horizontalité du bras exige le concours du scapulum. Mais je n'obtiens ainsi que des mouvements passifs. Quand je demande au malade de tenir son bras rigide à 90°, il ne peut le faire que pendant un temps très court : le deltoïde a des tremblements fibrillaires qui se précipitent rapidement et la fatigue survient très vite. Je fais faire de la galvanisation et de la faradisation pendant deux mois, dans le service d'électrothérapie du professeur Imbert, mais sans grand succès : le deltoïde reste toujours insuffisant, quoique en somme peu

atrophié en apparence. Cependant mon malade est satisfait : il peut s'habiller seul, écrire, soulever des objets, écarter son bras du tronc jusqu'à 45° de la verticale.

Réflexions. — Je ne veux appeler l'attention que sur trois points de cette observation.

1° Au point de vue du *diagnostic*, le gonflement et l'impotence articulaire immédiats et persistants devaient faire porter le diagnostic de fracture, ou de luxation, ou de luxation compliquée de fracture, au lieu du diagnostic de contusion violente de l'épaule. Au début, c'est-à-dire peu de temps après l'accident, l'absence de méplat sous-acromial ne devait pas être une raison suffisante pour rejeter l'hypothèse de luxation. Et plus tard, quand fut obtenue la première radiographie, la présence de la calotte humérale sous le coracoïde ne devait pas non plus faire porter le diagnostic pur et simple de luxation irréductible, puisqu'il y avait un signe discordant, le relief quasi normal de la région sous-acromiale.

2° Au point de vue du *pronostic*, il faut retenir la haute valeur du signe de Th. Anger, l'hypoesthésie de la face postérieure du moignon de l'épaule, qui permettait de prévoir, dans le cas particulier, l'élongation probable du nerf circonflexe, avec ses conséquences au point de vue de la valeur fonctionnelle du deltoïde.

3° Au point de vue du *traitement*, les fractures par éclatement de la grosse tubérosité humérale, dont certaines intéressent au moins en partie le col anatomique, comme dans mon cas, paraissent devoir comporter une thérapeutique chirurgicale un peu différente de celle des fractures pures du col anatomique, et, en matière de résection de l'extrémité supérieure de l'humérus fracturée et luxée, l'éclectisme paraît de mise plutôt qu'une formule unique et rigide.

Discussion.

A propos des perforations typhiques de l'intestin.

M. Rochard. — MM. Morestin et Tuffier nous ont apporté chacun l'observation d'un malade chez lequel ils avaient pratiqué la laparotomie, croyant avoir affaire à une péritonite par perforation dans le cours d'un fièvre typhoïde. J'ai pour ma part un cas absolument semblable que je vais vous résumer brièvement.

Etant l'assistant du professeur Berger à l'hôpital Beaujon, je

fus appelé à 9 heures à mon arrivée, dans le service du professeur Debove, auprès d'un convalescent de fièvre typhoïde qui présentait les symptômes d'une perforation intestinale. C'était le diagnostic du service, et ce fut le mien, quand je constatai un facies grippé, les yeux caves, le front couvert de sueurs froides et des douleurs terribles dans le ventre avec prédominance du côté droit. Ces douleurs avaient éclaté subitement à 6 heures du matin avec une violence inouïe et ne laissaient de cesse au pauvre patient. Le ventre était à peine ballonné et la palpation permettait de reconnaître de la contracture des muscles de l'abdomen. Le pouls battait plus de 100 pulsations à la minute et la température était au-dessous de 37 degrés.

J'opérai immédiatement et je ne trouvai rien ni du côté du cæcum, ni du côté de l'appendice, peut-être un peu de rougeur de ces parties, pas de liquide dans le ventre et rien dans le reste du tube intestinal; je refermai le ventre, et le malade guérit sans incidents.

Y a-t-il un moyen de différencier la véritable perforation de cet ensemble de symptômes que j'ai appelés la *fausse perforation typhique*? Je ne le crois pas. Mon malade présentait tous les symptômes décrits dans les ouvrages qui traitent de la perforation intestinale dans la fièvre typhoïde; il y avait même une température un peu abaissée, un peu d'hypothermie, signe de grande valeur pour M. Dieulafoy.

Aussi suis-je absolument de l'avis de M. Morestin : il faut opérer dans ces cas-là.

J'ai déjà recommandé cette ligne de conduite dans un article paru dans la *Gazette des Hôpitaux*, et les faits que je connais dans lesquels on est intervenu en pareilles circonstances sont là pour m'encourager. Mon malade a guéri, ainsi que celui de M. Morestin et de M. Tuffier; il en est de même d'un autre typhique opéré par MM. Alglave et Boneau (*Tribune médicale*, mai 1904). M. Delorme a aussi cité un succès analogue ici même (séance du 20 décembre 1900).

Donc sur cinq malades opérés pour fausse perforation typhique il y a eu cinq guérisons. Ces faits ne sont pas là pour nous détourner de l'intervention qui s'impose devant un ensemble de symptômes qui sont exactement ceux de la véritable perforation.

M. Ricard. — Comme mes collègues, je viens apporter mes cas d'intervention pour perforation intestinale d'origine typhique. Ces cas sont peu nombreux, ce qui se comprend. L'urgence de l'intervention les rend plus fréquemment justiciables des chirurgiens de garde que des chirurgiens chefs de services.

Je ne suis intervenu que deux fois, et deux fois avec succès.

Le premier cas remonte à plusieurs années. C'est le triomphe de l'opération précoce. Mon collègue M. Mathieu, alors médecin à l'hôpital Andral, m'envoie à l'hôpital Saint-Louis un typhique qui, dans le troisième septénaire d'une fièvre typhoïde, venait d'être pris d'une douleur brusque dans la fosse iliaque, au moment même de la visite. Deux heures après, ce malade était dans mon service, à l'hôpital Saint-Louis. Etat général très bon, pouls normal, température normale. Comme seul symptôme, une douleur vive sous-ombilicale à droite, avec défense de la paroi.

Une laparotomie médiane nous montra une anse d'intestin grêle, à 15 ou 20 centimètres du cæcum, déjà agglutinée avec d'autres et présentant sur son bord libre, au centre d'une plaque de Peyer violacée, une petite perforation grosse comme un grain de millet. Trois sutures séro-séreuses au catgut 00 et drainage. La guérison fut parfaite.

Le deuxième cas démontre, au contraire, que, dans les cas en apparence les plus graves, on est en droit d'intervenir et d'escompter un succès qu'*a priori* on ne pouvait espérer.

Dans cette observation, il s'agit d'une jeune fille d'une vingtaine d'années, en traitement dans le service du Dr Le Noir, à l'hôpital Saint-Antoine, pour une fièvre typhoïde. Cette malade, dans la nuit, à une heure qu'il n'a pas été possible de préciser, mais probablement vers minuit, fut prise de douleurs abdominales vives qui la firent pousser des cris et se tordre dans son lit. Quand nous la vîmes avec M. Le Noir, elle était dans le même état; son examen était des plus difficiles, le ventre était rétracté, et la malade y laissait à peine toucher; pas de vomissements; le pouls et la température ne nous donnaient aucun renseignement.

L'intervention nous montra une péritonite déjà diffuse avec une grande quantité de sérosité louche dans laquelle nageaient des détritus intestinaux colorés par la bile, et, sur une plaque de Peyer, une perforation laissant encore passage à des mucosités glaireuses jaunâtres. Autour de cette perforation, deux ou trois élevures blanchâtres ressemblant à des boutons d'acné semblaient faire craindre de nouvelles perforations : sutures au catgut 00, large drainage constitué par deux gros drains, l'un vers la lésion, l'autre plongeant dans la cavité pelvienne. Un seul point métallique réunit la paroi abdominale, de façon à assurer un écoulement facile de la sécrétion péritonéale. Les suites furent des meilleures et la malade guérit et de sa fièvre typhoïde et de sa perforation.

M. SIEUR. — Comme le diagnostic de *perforation intestinale* au cours de la fièvre typhoïde est la plupart du temps entouré de très grandes difficultés, on ne saurait faire fi des symptômes secondaires, attendu qu'ils peuvent, dans certaines circonstances, lever les derniers doutes et permettre ainsi au médecin de faire, en temps utile, appel au chirurgien.

Aux symptômes que vous a signalés M. Michaux, je crois donc devoir ajouter l'*apparition des troubles vésicaux* et la *suppression des selles*.

Les *troubles vésicaux* ont été nettement relevés chez un certain nombre de malades qu'il m'a été donné d'examiner. La miction était pénible, douloureuse, et cette gêne fonctionnelle est évidemment le résultat de la rapide propagation de l'inflammation péritonéale au petit bassin.

La *suppression des selles* a d'autant plus de valeur que les typhiques ont ordinairement des selles nombreuses à la période à laquelle s'observe la perforation. Je sais bien qu'on peut lui reprocher d'être un symptôme tardif, puisque, pour constater son existence, on doit attendre un nombre suffisant d'heures et que cette attente peut être préjudiciable au malade. Mais ainsi, que le faisait remarquer notre collègue Ferrier à la Société médicale des Hôpitaux, il est rare que le médecin soit appelé à constater le début des accidents. « C'est souvent six heures, huit heures et même plus après l'apparition des premiers symptômes abdominaux qu'il peut examiner le malade pour la première fois; puis il faut faire intervenir encore le temps perdu pour prendre l'avis d'un collègue, pour proposer l'opération; bref, le malade, dans la plupart des cas, ne peut être généralement opéré au plus tôt que de la dixième à la quinzième heure. Dans ces conditions, on peut donc souvent tenir compte de l'appoint que peut donner au diagnostic la constatation de la suppression des selles (1). »

Je crois qu'à l'heure actuelle tout le monde est d'accord sur l'utilité de pratiquer une opération hâtive si l'on veut avoir des chances de guérir son opéré. Nos collègues de médecine eux-mêmes, après quelques hésitations, se sont rangés à cette opinion et les statistiques signalées par M. Michaux ne peuvent que les encourager à y persister. Mais ce serait s'illusionner beaucoup que de faire dépendre tout le succès de cette unique cause. La fièvre typhoïde est avant tout une affection générale et la perforation intestinale, qui peut survenir pendant son évolution, est

(1) Ferrier. Du diagnostic de la perforation intestinale typhoïdique au point de vue de l'intervention chirurgicale. *Bulletins et mém. de la Soc. méd. des Hôpitaux de Paris*, t. XVIII, 3e série, p. 104, 1901.

une complication très grave sans doute, mais qui ne doit pas nous faire perdre de vue les lésions qui siègent dans d'autres organes. Le foie, les reins, la rate, le poumon et le système nerveux peuvent être dégénérés et leurs altérations sont capables de faire échouer la laparotomie la plus hâtive et la plus judicieusement conduite.

Je regrette pour ma part que dans un trop grand nombre d'interventions suivies de mort on n'ait pas songé à pratiquer à l'autopsie l'examen des principaux viscères, parce que cet examen nous aurait fourni parfois l'explication d'échecs que n'explique pas l'état des lésions intestinales ou péritonéales. Et je suis convaincu que si quelques-uns de nos collègues de médecine n'ont témoigné tout d'abord qu'un faible enthousiasme à l'égard des tentatives chirurgicales dirigées contre la perforation typhoïdique, c'est parce qu'ils n'ignoraient pas combien étaient précaires les chances d'une opération entreprise dans de semblables conditions.

J'ai eu l'occasion d'intervenir trois fois sans avoir la chance de guérir mes opérés, et comme, dans les trois cas, la mort est attribuable à une cause différente, j'ai cru utile de vous les rapporter.

Obs. I. — *Fièvre typhoïde ayant débuté par des symptômes broncho-pulmonaires ; rechute, péritonite par perforation intestinale, laparotomie trente heures après le début des accidents. Mort.*

F..., soldat de 2e classe au 24e d'infanterie, est malade depuis le 5 octobre 1900 : frissons pendant une durée de trois quarts d'heure, puis douleurs vives dans le côté gauche du thorax au niveau des dernières côtes.

Admis à l'hôpital le 7 octobre, on constate les signes non douteux d'une bronchite capillaire à petits foyers disséminés.

Le 14 octobre, alors que les signes stéthoscopiques du côté de la poitrine s'étaient légèrement atténués, on note de la diarrhée et l'apparition de taches rosées.

L'affection typhique évolue normalement jusqu'au 22 octobre, date à laquelle la défervescence tend à devenir définitive.

Le 30 octobre, retour de la diarrhée et de la température, qui monte le soir à 38°3.

Le 2 novembre, la langue est sèche, la diarrhée plus abondante, la température vespérale supérieure à 38 degrés, le pouls à 120, et il existe quelques taches rosées avec des râles sous-crépitants fins à la base droite, sur une hauteur de 4 travers de doigt.

Le 5 novembre, à 3 heures du matin, le malade a éprouvé brusquement, sans effort préalable, des douleurs abdominales assez vives ; puis celles-ci se sont calmées assez vite, sans disparaître toutefois complètement.

A 8 huit heures du matin, ces douleurs semblent réduites à peu de chose, puisque le malade n'attire sur elles l'attention de notre collègue

et ami Ferrier, dans le service duquel il était traité, qu'à la suite d'une demande précise de ce dernier à l'effet de savoir si le ventre était douloureux. Les douleurs ne se révèlent, en effet, avec une certaine acuité que par la toux, les déplacements et surtout la palpation ; celle-ci développe une sensibilité assez marquée dans le flanc droit.

Pas de selles depuis le 4 au soir, pas de vomissements. Pouls, 124.

A midi, au moment d'un nouvel examen, le malade paraît assez tranquille ; la température est de 38°2; le pouls, petit, à 120 ; la respiration à 25 et 30 ; facies légèrement grippé, langue sèche au centre, pas de hoquet ni de nausées. Le ventre est peu tendu, mais le malade accuse à la palpation une sensibilité assez vive au niveau de la fosse iliaque droite ; le reste de l'abdomen est sensible, mais la douleur est manifestement faible, comparée à celle qu'éprouve le malade dans la fosse iliaque droite. Pas de refroidissement ni de cyanose des extrémités ; sueurs profuses ; intelligence parfaite. En raison du calme du malade, notre collègue Ferrier estime qu'il n'existe probablement pas de perforation, mais que la paroi intestinale doit être tellement amincie au niveau d'une plaque de Peyer qu'il se fait à son voisinage de la péritonite adhésive.

A 5 h. 1/2 du soir, il nous appelle auprès du malade, dont l'état est sensiblement le même qu'à midi. Pouls à 130 ; température à 38°6 ; respiration à 35 ; toujours pas de nausées ni de hoquet. Le ventre n'est que très légèrement tympanisé, mais la douleur gagne le flanc gauche ; légère défense de la paroi pendant la palpation ; pas de selles.

Le toucher rectal ne relève aucune tuméfaction, mais il est un peu douloureux. L'utilité d'une intervention nous paraît indiquée, et elle n'est en grande partie remise au lendemain qu'en raison des difficultés matérielles que présente son exécution immédiate. On prescrit une injection de sérum, une injection de 15 centigrammes de caféine et une de 1 gramme d'éther ; en outre, potion avec XXV gouttes de teinture de digitale.

6 *novembre*, 8 heures du matin. — Pendant la nuit, le malade a présenté deux vomissements jaune verdâtre ; ce matin, les douleurs abdominales ne sont pas plus accusées que la veille au soir, elles sont toujours circonscrites à la région sous-ombilicale de l'abdomen et ne possèdent une certaine acuité que lorsqu'on explore cette région. Le tympanisme, toujours modéré, ne s'est pas accentué ; toutefois, le malade signale que *la miction est douloureuse*. Pouls à 126. Température, 38°4.

Anesthésie au chloroforme sans incidents ; incision sous-ombilicale médiane ; infiltration séreuse du tissu cellulaire sous-péritonéal ; le péritoine ouvert, issue d'une abondante quantité de sérosité purulente jaune verdâtre avec bulles gazeuses indiquant l'existence d'une perforation. Anses intestinales très rouges, recouvertes par places d'exsudat fibrineux ; la main, introduite dans la fosse iliaque droite, ramène presque aussitôt une anse grêle portant une perforation large comme une lentille et par laquelle s'écoule en abondance le contenu intestinal. On l'aveugle immédiatement avec quatre points de Lembert et six nouveaux points surajoutés. Un lavage avec bouillon très chaud

(55 degrés) est fait dans la cavité du petit bassin et ramène une assez grande quantité de sérosité avec flocons fibrineux. Trois mèches de gaze sont appliquées au voisinage de la suture et la partie supérieure de l'incision est rétrécie par deux points.

Dans la soirée, injections de sérum caféiné et potion de digitale.

7 *novembre*. — La nuit a été calme ; le malade n'a pas souffert ; il a même dormi à plusieurs reprises ; pas de vomissements. Pouls, 145. Température, 37°8.

8 *novembre*. — Le malade paraît un peu plus abattu que la veille ; température, 40 ; pouls, 150. Décès à 11 heures du matin par syncope (cinquante heures après l'opération).

Autopsie. — Seules les anses de la portion inférieure de l'abdomen sont vascularisées et recouvertes sur quelques points seulement de quelques rares flocons fibrineux. Dans les flancs et au fond du petit bassin, on ne trouve qu'une à deux cuillerées de liquide légèrement louche. La perforation siégeait à $1^{m},10$ de la valvule iléo-cæcale, et elle est exactement fermée par les sutures. En effet, en remplissant d'eau l'intestin sous une pression suffisante pour le dilater, on constate que la suture résiste et ne laisse filtrer aucune gouttelette de liquide.

Sur la terminaison de l'intestin grêle existent de nombreuses plaques de Peyer ulcérées, mais aucune d'elles ne semblait devoir donner lieu à une nouvelle perforation.

Le cœur est sain, tandis que le foie est atteint de dégénérescence graisseuse et que les reins ont une décoloration de la substance corticale qui indique vraisemblablement la dégénérescence de l'épithélium.

En résumé, l'autopsie semble avoir démontré que les lésions péritonéales étaient certainement moins considérables qu'au moment où fut pratiquée la laparotomie. Le malade, cependant, ne put, en raison des lésions qu'il présentait du côté du foie et du côté des reins, résister à la continuation de l'infection typhique.

Obs. II. — *Fièvre typhoïde compliquée d'hémorragies intestinales profuses et d'hématémèses infectieuses ; perforation intestinale au cours du troisième septénaire ; laparotomie faite dix heures après la perforation. Mort.*

Ch..., ajourné deux ans pour faiblesse de constitution, rentre de Laghouat à Alger par étapes au moment de sa libération fin octobre 1903. Dans les premiers jours de novembre, il se plaint de courbature, d'insomnie, de manque d'appétit, de céphalalgie et de fièvre. Evacué sur l'infirmerie du dépôt des isolés, il y reste quatre jours en observation avec une température qui oscille entre 39 et 40 degrés le soir.

Admis à l'hôpital du Dey, le 10 novembre, avec le diagnostic de fièvre typhoïde, que confirme le lendemain le séro-diagnostic, son affection semble devoir tout d'abord évoluer normalement. Le 15, notre collègue et ami Vigerie, qui lui donne ses soins, constate la présence d'un peu

de sang dans les selles et prescrit de l'ergotine et de la glace sur le ventre.

Le lendemain, 16, l'hémorragie est telle, que notre collègue évalue à 2 litres la quantité de sang perdue par les selles et qu'il nous fait demander en vue d'une intervention possible.

Le 17 au matin, la température est à 36 degrés, le pouls est presque incomptable et le malade a une teinte cireuse tout à fait caractéristique. Aucune intervention n'est évidemment possible et on se borne à d'abondantes injections de sérum et à la prise à l'intérieur d'une potion d'adrénaline.

Dans la soirée, les selles sont à peine teintées par le sang, mais le malade a des nausées fréquentes suivies de vomissements noirs indiquant, sinon une hémorragie stomacale par ulcération de la muqueuse, du moins une transsudation sanguine d'origine infectieuse.

Le malade paraissait néanmoins moins abattu; le pouls, à 130, s'était relevé grâce aux injections de sérum.

Dans la nuit du 17 au 18 novembre, alors que Ch... était très calme, il éprouve dans le ventre une douleur brusque qu'il compare lui-même à celle que peut produire la décharge d'un coup de fusil. A dater de ce moment (1 heure du matin), *les selles se suppriment*, la respiration devient plus courte, le pouls monte à 140, la température à 38°4 et les vomissements noirs sont incessants. Ventre douloureux, surtout dans la fosse iliaque droite, mais sans tympanisme bien accusé. C'est dans cet état que nous le trouvons à 11 heures du matin, le 18, et que nous nous décidons à l'opérer immédiatement.

Comme l'état général est très grave, que le malade est exsangue et le pouls à peine perceptible, on injecte au cours de l'opération 1 litre de sérum contenant 1 gramme de caféine.

Anesthésie sans incidents; incision médiane sous-ombilicale; issue immédiate de gaz et de liquide verdâtre mélangé de matières fécales dans lequel baignent les anses grêles fortement injectées. On saisit l'une d'elles au niveau de la fosse iliaque droite et l'on découvre une perforation du diamètre d'une lentille qui occupe le fond d'une plaque de Peyer ulcérée et fortement ecchymosée. On aveugle cette perforation par deux surjets à la soie et l'on s'assure rapidement qu'aucune des plaques de voisinage ne menace de s'ulcérer à son tour. Lavage au sérum chaud (35 degrés) du cul-de-sac de Douglas avec une sonde à double courant et, quand le liquide revient clair, on introduit quatre gros tubes à drainage : deux dans le cul-de-sac recto-vésical et un dans chaque fosse iliaque.

L'opération ayant été rapidement menée, l'opéré se réveille facilement. Dans la soirée, il est calme, se sent soulagé et n'a plus de vomissements, mais son pouls reste très faible, malgré une injection de 2 litres de sérum faite à dose fractionnée dans la soirée.

19 *novembre*. — La nuit a été tranquille, mais le matin il y a eu quelques nausées suivies de l'expulsion de matières noires. Ventre souple, non douloureux, émission de 300 grammes d'urine; intelligence nette; mais ce qui est inquiétant, c'est l'état du pouls, qui faiblit de

plus en plus. Une injection de sérum caféiné est faite à 8 heures du matin et, deux heures après, on pratique une injection de sérum intraveineuse. Celle-ci redonne d'abord au pouls une force factice qui permet de compter les pulsations, mais la mort survient sans réaction à midi, vingt-quatre heures après l'intervention.

Autopsie. — A l'ouverture du ventre, on trouve environ 150 grammes de liquide trouble au fond du bassin. Les anses intestinales sont agglutinées entre elles par quelques flocons fibrineux et leur surface péritonéale présente en maints endroits une teinte ecchymotique due à de petites suffusions sanguines sous-séreuses.

La suture de la perforation est parfaitement étanche, ainsi qu'on peut s'en assurer en introduisant dans l'intestin grêle du liquide sous pression. L'intestin ouvert, on constate que de nombreuses plaques de Peyer sont ulcérées, surtout celles qui se trouvent au voisinage de l'abouchement dans le cæcum.

La surface du cæcum est elle-même occupée par une vaste ulcération qui a détruit la majeure partie de la muqueuse et infiltré et aminci la couche musculo-séreuse.

Dans l'estomac, on retrouve une certaine quantité du liquide noir qui était vomi pendant la vie, mais nulle part sur la muqueuse stomacale on ne trouve d'ulcérations, ni même de piqueté hémorragique.

En résumé, il est évident que chez notre second opéré la mort doit être attribuée, non au retard apporté à l'intervention, puisque celle-ci a été pratiquée dès la dixième heure qui a suivi la perforation, mais à la gravité des lésions intestinales et surtout à l'infection générale qui a été la cause des hémorragies profuses survenues brusquement au cours du troisième septénaire de la maladie.

Obs. III. — *Fièvre typhoïde compliquée de perforation au cours de la troisième semaine. Laparotomie neuf heures après le début des accidents. Mort.*

D..., en traitement à l'hôpital du Dey pour blennorragie, présente, à partir du 2 juillet 1904, des signes manifestes de dothiénentérie que confirme la séro-réaction pratiquée à la date du 11 juillet.

L'évolution de la maladie ne présente rien d'anormal pendant les deux premières semaines, quand, dans la nuit du 18 au 19 juillet, à minuit, à la fin d'une selle, le malade est pris d'une douleur intense au niveau de la fosse iliaque droite, suivie de plusieurs vomissements.

19 *juillet.* — Le matin, à la visite, les traits sont tirés, le pouls régulier, à 100. Température : 38°7; les grandes inspirations et les renvois gazeux par la bouche sont très douloureux. Le ventre est dur, rétracté, et l'exploration profonde en est très pénible. La pression réveille une douleur qui a son maximum dans la fosse iliaque droite, en arrière du grand droit, presque au point de Mac Burney. La percussion donne de la matité dans les flancs.

Pensant, avec notre collègue Vigerie, qu'il existe une perforation, nous nous décidons à intervenir immédiatement, soit neuf heures environ après le début des accidents.

Anesthésie au chloroforme sans incidents: incision médiane sous-ombilicale; issue d'une grande quantité de liquide louche dans lequel baignent les anses grêles fortement injectées. En dévidant les deux derniers mètres d'intestin grêle, nous trouvons, chemin faisant, des plaques de Peyer véritablement énormes et une induration considérable des ganglions mésentériques correspondants. A 10 centimètres à peine de l'embouchure dans le cæcum, perforation de la grandeur d'une pièce de 20 centimes, par laquelle s'échappe le contenu intestinal. A l'aide d'une aiguille mousse de Roux, j'essaie d'aveugler cette perforation, mais je ne puis serrer les fils, tant est friable et saignante la paroi intestinale. Néanmoins, à l'aide d'une sorte de suture en bourse à deux étages, je réussis à mettre fin à l'issue du contenu intestinal, mais je ne me fais aucune illusion sur la valeur d'une pareille suture.

Une sonde à double courant, enfoncée dans le cul-de-sac de Douglas, ramène les matières fécales qui s'y étaient accumulées. Deux gros drains sont ensuite introduits jusqu'au fond du cul-de-sac; un troisième est glissé dans la fosse iliaque gauche, mais, pour drainer la fosse iliaque droite, je fais, au point le plus déclive, une contre-ouverture le long du bord externe du grand droit, de façon à placer facilement des mèches de gaze et un drain au contact de la suture intestinale.

Une injection de sérum caféiné a été faite au cours de l'intervention qui a été très rapidement exécutée.

Le soir, pas de shock; pas de nausées, ni de vomissements; miction spontanée; pas de douleur du ventre. Température : 37°8; pouls, à 88.

20 *juillet*. — Nuit assez bonne; l'opéré a un peu dormi; pas de nausées; langue humide, facies meilleur; intelligence nette; pouls oscille entre 80 et 90. Température : 37°5; 600 grammes d'urines fortement colorées; quelques envies d'aller à la selle.

1.500 grammes de sérum caféiné sont injectés dans la journée.

21 *juillet*. — Hier soir, la température est remontée à 39°2; 2 litres d'urines dans les vingt-quatre heures; pouls fort, mais plus rapide, à 120; pas de douleurs ni de tympanisme abdominal; une selle peu abondante dans la journée. Injection de 2 litres de sérum.

22 *juillet*. — Dans la soirée d'hier et dans la nuit, il s'est produit une véritable débâcle intestinale qui a notablement affaibli l'opéré et amené une chute de la température à 37°8. Soif vive, langue sèche; respiration courte, fréquente; pouls faible à 120; extrémités froides sans cyanose. Injections de sérum caféiné par fractions de 500 grammes, à 6 heures et demie du matin, 8 heures et 11 heures. Injection d'huile camphrée et injection de morphine pour diminuer la diarrhée.

Mort à midi et demi, sans aucune réaction.

A l'autopsie, peu de liquide au pourtour de la suture intestinale, qui s'est réouverte à sa partie supérieure et siège à 8 centimètres au-dessus du cæcum. Le foyer était parfaitement limité par les mèches et drainé

par le drain. Quant à la fosse iliaque gauche et au cul-de-sac de Douglas, ils sont vides de liquide.

L'intestin grêle ouvert, on ne constate de lésions que dans les 70 à 80 derniers centimètres, mais elles y sont presque confluentes et revêtent un caractère ulcéreux particulièrement prononcé. En deux points sus-jacents à la perforation, la paroi intestinale n'est même représentée que par la séreuse. Rien à noter du côté du cæcum; ganglions mésentériques très tuméfiés, mais non suppurés; foie et reins décolorés; cœur normal.

Là encore l'opération a été hâtive, mais elle n'a pu s'opposer à la marche de l'affection intestinale, dont les lésions étaient tout particulièrement graves. Si l'opéré avait vécu vingt-quatre heures de plus, nous aurions sans doute trouvé, à l'autopsie, deux nouvelles perforations.

Conclusions. — Mes trois observations me paraissent donc venir à l'appui de l'opinion que j'ai cru devoir émettre dès le début de ma communication, à savoir que le succès de l'intervention dans la perforation intestinale d'origine typhique ne saurait dépendre uniquement de la précocité de son exécution. Et si, dans ma première intervention, les circonstances m'ont obligé à intervenir très tardivement, la mort me paraît néanmoins devoir être attribuée plutôt aux lésions hépatiques et rénales rencontrées à l'autopsie.

Quant au manuel opératoire, je pense qu'il faut autant que possible aveugler la perforation intestinale. Mais si les parois de l'intestin sont trop friables ou si les lésions sont trop étendues, j'estime qu'il est plus sage de fixer la perforation aux lèvres de l'incision cutanée et de l'isoler du reste du ventre à l'aide de mèches de gaze. Vouloir faire des résections intestinales chez des malades aussi affaiblis que le sont les typhiques et dans un milieu aussi infecté, c'est s'exposer à une mort rapide par shock opératoire. Enfin, quand les ulcérations occupent une assez grande hauteur de la fin de l'intestin grêle et font craindre, comme chez notre dernier opéré, la production de *perforations secondaires*, je suis d'avis de *créer un anus en amont* de ces lésions, afin de dériver le contenu intestinal dont la présence constante est une cause d'irritation pour les plaques de Peyer ulcérées et ne peut que favoriser leur perforation.

Rapport.

1° *Luxation traumatique du scaphoïde et du semi-lunaire gauches en avant*, par M. FERRON (de Laval). 2° *Dislocation du carpe droit*, par M. LOUIS BAZY. 3° *Luxation en avant du semi-lunaire et de la moitié supérieure du scaphoïde fracturé*, par M. ROBERT PICQUÉ.

Rapport de M. PIERRE DELBET.

Messieurs, j'ai à vous faire des rapports sur trois travaux dont les titres diffèrent :

Le premier, de M. Ferron (de Laval), est intitulé : *Luxation traumatique du scaphoïde et du semi-lunaire gauches en avant*.

Le second a pour titre : *Dislocation du carpe droit*, et est dû à M. Louis Bazy, interne des hôpitaux.

Le troisième, signé de M. Robert Picqué, professeur agrégé au Val-de-Grâce, est intitulé : *Luxation en avant du semi-lunaire et de la moitié supérieure du scaphoïde fracturé*.

Sous ces titres divers, dont aucun d'ailleurs ne me paraît satisfaisant, sont données trois observations, qui, si elles ne sont pas identiques, font partie cependant de ce groupe de traumatismes dont je vous ai déjà entretenus bien des fois.

Je vous demande la permission de les faire rentrer dans un lot de 126 autres observations que j'ai pu recueillir et de vous donner en même temps le résultat de recherches expérimentales que je poursuis depuis près de trois ans sur cette question. Il me semble qu'elle a un réel intérêt scientifique et pratique.

Depuis Pouteau et Colles, la fracture de l'extrémité inférieure du radius avait absorbé en quelque sorte toute la pathologie traumatique du poignet. On ne saurait douter que, sous l'empire de leurs idées, beaucoup d'erreurs de diagnostic ont été faites. On a diagnostiqué bien des fractures du radius qui n'existaient pas. Nous avons tous vu de ces traumatismes carpiens qui ont été pris pour des fractures radiales et, sur les 129 observations que j'ai pu étudier, je compte 19 faits seulement où le diagnostic a été posé dès le début.

Ce n'est pas que la connaissance de ces traumatismes carpiens qui ne sont ni des luxations radio-carpiennes, ni des luxations médio-carpiennes, soit de date absolument récente. En 1851, Maisonneuve en a observé un cas en faisant l'autopsie d'un indi-

vidu qui avait succombé à d'autres lésions simultanément produites dans le même accident et, avec sa merveilleuse sagacité d'observation, il en a donné une excellente description.

La véritable acquisition récente consiste en ceci : à côté des fractures du radius qui, avec leurs diverses variétés, gardent le premier rang, il existe une autre lésion qui tient la seconde place par ordre de fréquence, lésion qu'il importe de connaître, parce que son pronostic est grave et qu'elle nécessite un traitement spécial, lésion un peu variable dans ses détails, mais dont toutes les variétés reconnaissent un même processus. Ce processus fondamental, je l'ai déjà affirmé ici bien des fois, c'est une luxation dorsale du grand os qui entraîne avec lui dans son déplacement tous les autres os du carpe, moins le semi-lunaire, auquel reste souvent attaché un fragment du scaphoïde fracturé, et parfois une parcelle ou même la totalité du pyramidal. Il s'y ajoute, dans certains cas, une énucléation secondaire du semi-lunaire qui exécute un mouvement de rotation ayant pour charnière le ligament radio-lunaire antérieur. Ce déplacement secondaire, particulièrement frappant sur les radiographies, a été considéré à tort comme la lésion principale et primordiale. Aussi a-t-on souvent donné à cette affection le nom de luxation du semi-lunaire. Cette dénomination est tout à fait vicieuse. Malgré tout ce que nous avons pu dire sur ce sujet, ici même, mon maître, M. Kirmisson et moi, on continue à l'employer, puisqu'elle sert de titre à deux des observations qui sont l'occasion de ce rapport.

Quant à l'expression de « dislocation du carpe », qui est de M. Destot, elle a le grand avantage de ne contenir aucune faute de nomenclature, mais le grand tort de pouvoir s'appliquer à n'importe quel traumatisme carpien.

La dénomination qui me paraît la plus conforme à nos habitudes, sinon à nos règles de nomenclature et à la vérité, me semble être celle de *luxation dorsale du grand os*, à laquelle il faut ajouter, suivant les cas, comme complément, *avec ou sans fracture du scaphoïde et du pyramidal*, *avec ou sans énucléation du semi-lunaire*.

C'est une affection fréquente. J'ai pu en réunir 129 observations et je n'ai pas la prétention d'avoir fait une statistique complète. Je me suis préoccupé d'avoir des faits utilisables, plutôt que d'en avoir beaucoup. Mon but est non pas la façade, mais la solidité de la construction.

D'ailleurs les notions dont je vous ai souvent entretenus et sur lesquelles je vous demande la permission de m'étendre un peu plus longuement aujourd'hui, ne sont pas basées seulement sur la clinique, mais aussi sur l'expérimentation.

Lilienfeld et Tavernier, dont la thèse est pleine de documents précieux, ont fait des expériences qui ont souvent échoué et donné, lorsqu'elles ont réussi, des résultats variables. Bien avant que la thèse de Tavernier fût publiée, j'avais avec l'aide de mon ami le Dr Dezarnaulds, qui était alors mon interne, fait un certain nombre d'expériences qui ont donné les résultats les plus satisfaisants.

Nous avons eu recours à un procédé si simple qu'il s'est présenté certainement à l'esprit de tous ceux qui se sont occupés de cette question. Il consiste à mettre l'avant-bras du sujet en flexion à angle droit, de manière qu'il soit vertical, le coude reposant sur la table. La main est placée en extension forcée, et on la tient de façon que l'extension soit plus marquée du côté cubital, ou, si l'on préfère, de manière à produire une très légère pronation, ou bien encore, de façon que la paume ne regarde pas directement en haut, mais légèrement en dedans. Ces trois expressions désignent la même chose, je les emploie successivement pour bien faire comprendre la position, car cela est important.

La main étant bien maintenue dans cette position, on frappe avec un maillet de bois de haut en bas sur les deux croissants du carpe et on frappe obliquement, comme si on voulait chasser la main en arrière et en dehors.

Nous avons réussi, Dezarnaulds et moi, avec cette technique, à reproduire toutes les variétés de lésions qui ont été constatées, soit par les radiographies, soit au cours des opérations.

Ces premières expériences ont été faites pendant l'été 1905, dans le laboratoire de M. Segond, alors professeur de médecine opératoire. Pendant les vacances, le garçon zélé jeta toutes mes pièces. Comme je n'avais pas de dessins et que mes notes étaient insuffisantes, je recommençai les expériences à l'automne et réussis une seconde fois à produire toutes les variétés de lésions. Tout récemment, pour élucider certains points de détails qui restaient obscurs, j'en ai fait encore quelques-unes et, dans un cas, il m'a suffi d'une extension forcée, vigoureuse, pour arriver au résultat cherché.

Quoi qu'on en ait dit, il est donc facile de produire expérimentalement ces luxations du grand os. Mais j'ai à ajouter quelques mots qui permettront de comprendre pourquoi les expérimentateurs ont en général assez mal réussi.

L'an dernier, je voulus refaire à Clamart quelques luxations du grand os dans un but de démonstration; j'échouai constamment. Le plus souvent, le maillet écrasait les cornes du croissant carpien; je produisis quelques fractures du radius, mais pas une luxation du grand os.

Ainsi on réussit assez aisément à l'Ecole pratique; on échoue régulièrement à Clamart. La différence des procédés de conservation des cadavres explique cette antithèse. A Clamart, les ligaments sont bien plus résistants que les os; à l'Ecole pratique, c'est le contraire. Ceux qui voudront étudier à nouveau ces traumatismes carpiens feront donc bien d'aller à l'Ecole et non à Clamart.

D'ailleurs, même à l'Ecole, on ne réussit pas à tout coup. Il faut choisir les sujets, et ceci va me conduire à noter quelques circonstances prédisposantes.

Sur les sujets très âgés, je n'ai jamais réussi. Le radius se fracture, et sur le vivant les choses se passent de même. Sur 81 blessés dont l'âge est noté :

4	avaient	de 15 à 20 ans.
23	—	de 21 à 30 ans.
39	—	de 31 à 40 ans.
8	—	de 41 à 50 ans.
7	—	de 51 à 60 ans.

A cela il faut ajouter 11 malades dont l'âge n'est pas exactement donné, mais qui étaient sûrement jeunes, puisque 1 était externe des hôpitaux de Lyon, 9 étaient soldats en activité et 1 gymnaste.

Ainsi sur 92 malades, 73 étaient entre vingt et quarante ans. Les luxations du grand os sont rares après cinquante ans; elles sont également très rares avant vingt ans, ce qui s'explique sans doute par la facilité plus grande à cette époque de la vie des décollements épiphysaires.

A côté de l'âge, il est d'autres circonstances prédisposantes ou facilitantes qui doivent avoir autant d'importance chez le vivant que sur le cadavre.

Avec ces poignets à articulations serrées, dont les mouvements n'ont qu'une petite excursion, on ne réussit pas : on n'obtient que des fractures. Au point de vue expérimental, les petites mains de femme, très souples, sont les plus favorables. Si, en clinique, l'affection a été surtout observée sur des hommes, cela tient à ce qu'il faut un traumatisme assez violent pour la produire et que les femmes y sont moins exposées.

Enfin en examinant les trois semi-lunaires que j'ai enlevés en totalité sur mes malades et aussi ceux des cadavres sur lesquels j'ai réussi à produire expérimentalement la luxation, il m'a semblé que leur face inférieure était peu concave, que leurs cornes, surtout la postérieure, étaient peu développées. Cette faible concavité de la surface articulaire destinée au grand os devient très apparente quand on compare ces semi-lunaires à d'autres;

aussi, je crois qu'il y a là une circonstance prédisposante, importante.

Le rôle de ces conditions prédisposantes : âge, longueur des ligaments, forme du semi-lunaire, me semble bien établi par ce fait que sur un cadavre, quand on a réussi à luxer le grand os d'un côté, on peut être sûr de réussir de même de l'autre côté.

Il y a quelques cas de luxation bilatérale sur le vivant. Holmes signale deux pièces provenant du même malade déposées au musée de l'hôpital Saint-Georges. Quervain a observé une luxation bilatérale chez un malade. J'en ai moi-même observé un autre cas et je vous ai déjà présenté les deux semi-lunaires enlevés avec le fragment de scaphoïde qui leur attenait.

Quel que soit le rôle des circonstances prédisposantes, il va sans dire que sur le vivant, quand les deux poignets sont traumatisés, il ne faut pas s'attendre à y trouver des lésions symétriques. Les conditions des accidents sont trop variables. Destot, Gauthier ont vu une simple entorse d'un côté avec une luxation de l'autre. Les malades de Pollosson et de Louis Bazy avaient une luxation d'un côté et de l'autre côté une fracture du radius.

Ces préliminaires étant établis, j'arrive à l'anatomie pathologique.

Je vous demande la permission de vous exposer la succession des lésions telles qu'on peut les produire et les suivre par l'expérimentation. A chaque étape je me reporterai aux documents cliniques, de telle sorte que le mécanisme et l'anatomie pathologique seront étudiés d'un coup.

Le premier phénomène constant, c'est la rupture des faisceaux du ligament antérieur qui vont au grand os.

Il y a un autre phénomène, inconstant celui-là, qui, lorsqu'il se produit, est contemporain de la rupture ligamenteuse et peut même la précéder, c'est la fracture du scaphoïde.

Je reviens sur ces deux points :

Lorsqu'on fait l'expérience après avoir enlevé les tendons fléchisseurs, on voit le ligament antérieur céder, et il peut se rompre de manières différentes.

Tantôt le ligament capito-radial cède au niveau de son insertion sur le grand os, de telle sorte qu'une partie du ligament reste appendue à la corne antérieure du semi-lunaire. Peut-être peut-il entraîner une parcelle osseuse du grand os. Vous pouvez voir un exemple de cette disposition sur la pièce que je vous fait passer.

Tantôt la rupture se produit au niveau de la corne du lunaire : l'extrémité de cette corne peut même être arrachée et elle reste alors appendue aux fibres ligamenteuses qui demeurent fixées au grand os. Vous voyez l'arrachement de cette corne antérieure du

lunaire sur cette autre pièce. Sur certaines radiographies, ce minuscule fragment osseux marque son ombre et il explique pourquoi, sur ces mêmes radiographies, le semi-lunaire paraît très peu concave.

Quel que soit le mode de la déchirure, le résultat est toujours le même; l'articulation du semi-lunaire et du grand os devient béante en avant. Quant aux solides ligaments cubito et surtout radio-lunaires, ils sont toujours intacts. Les connexions du semi-lunaire avec le radius et le cubitus ne sont nullement troublées. J'aurai à revenir bien des fois sur ce point important.

Mais nous ne pouvons aller plus loin sans parler du scaphoïde et du pyramidal.

La fracture du scaphoïde est fréquente. Sur 113 cas suffisamment détaillés, je relève 53 faits avec fracture et 60 sans fracture. C'est une proportion de près de moitié. Si j'en croyais les faits qui ont été présentés ici et ceux que j'ai observés moi-même, je dirais qu'elle est encore plus considérable.

Nous avons à déterminer le moment où se produit cette fracture, son siège et son mécanisme.

J'ai eu l'attention attirée sur la précocité de la fracture du scaphoïde par un cas que j'ai observé en 1903. Un interne des hôpitaux fait une chute de pétrolette sur la main étendue et ressent une douleur vive dans la région du poignet. Je l'examine peu de temps après et je constate que le radius est intact. Il n'y a pas non plus de déplacement des os du carpe. Une sensiblité très vive à la pression dans le fond de la tabatière anatomique fait penser à une fracture du scaphoïde : la radiographie, que voici, montre cette fracture. Ainsi dans ce cas la seule lésion était la fracture du scaphoïde, et la netteté du trait, l'absence de toute autre déformation de l'os donnait à penser que l'écrasement n'y entrait pour rien et qu'elle était due à un arrachement. Comme elle ne s'accompagnait d'aucune autre lésion, il fallait bien qu'elle fût primitive.

Depuis, j'ai acquis la certitude qu'il en est souvent ainsi. Dans une expérience, ayant entendu un craquement net avant qu'aucune déformation se fût produite, je me suis arrêté, j'ai disséqué la pièce et je vous la présente. Le ligament antérieur était éraillé, mais incomplètement déchiré, et déjà le scaphoïde était fracturé, comme vous le voyez. Il n'y a donc pas de doute sur ce point : la fracture du scaphoïde, lorsqu'elle doit se produire, est un phénomène primitif.

Le siège de la fracture est toujours le même, ainsi que vous pouvez le voir sur ces photographies. Elles ont été faites d'après des pièces qui sont les unes pathologiques, les autres expérimentales. Comme j'ai négligé de le noter, je ne puis vous dire les-

quelles sont pathologiques, lesquelles expérimentales, car elles ne présentent aucune différence appréciable.

Le trait de fracture est transversal ; il passe au ras du point où finit le ligament interosseux scapho-lunaire, c'est-à-dire à

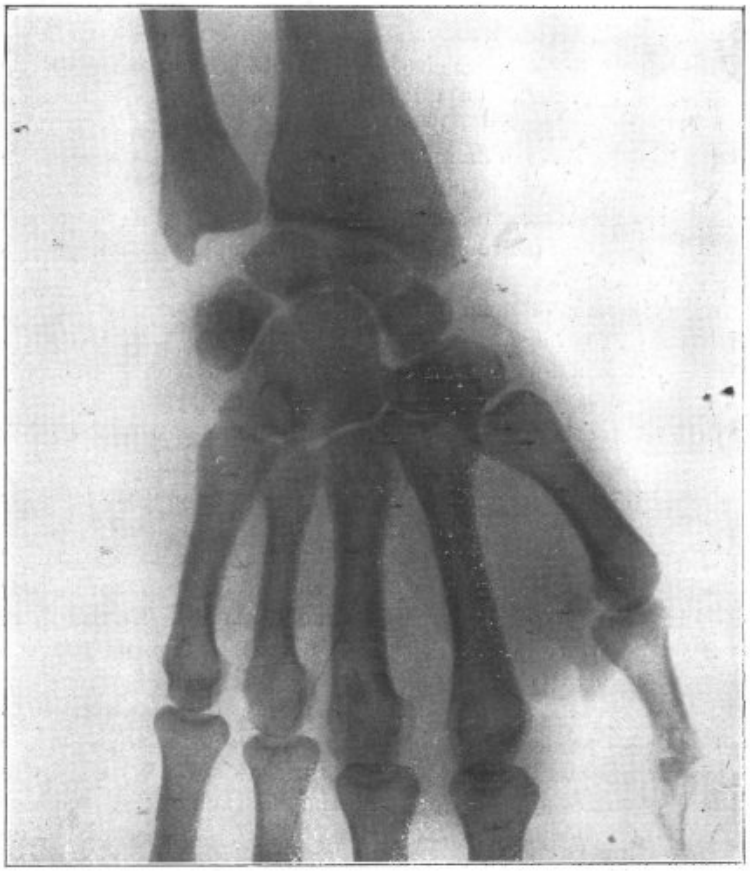

FIG. 1. — Fracture du scaphoïde.

peu près à la moitié de la surface articulaire destinée au grand os. Suivant qu'il est plus ou moins oblique en bas et en dehors, une portion plus ou moins étendue de la surface convexe destinée au radius reste dans le fragment distal.

Je vous ai déjà fait remarquer plusieurs fois ici que jamais ces scaphoïdes fracturés ne présentent la moindre trace d'écrasement. C'est une preuve que la fracture reconnaît l'arrachement pour

mécanisme et le siège même du trait au ras du point où s'arrête le ligament interosseux vient la corroborer (1).

Quelles que soient les apparences, le mécanisme de l'arrachement ne peut être prouvé que si l'on montre quels agents ligamenteux le produisent. Ces agents existent si bien, que l'on pourrait dire que cette fracture est en quelque sorte une dissociation physiologique du scaphoïde. On a souvent émis cette idée, les uns pour la défendre, les autres pour la combattre, que le scaphoïde appartient en quelque sorte aux deux rangées du carpe. Sans entrer dans cette discussion, je me borne à faire remarquer qu'il est, d'une part, solidement attaché par sa partie inférieure au grand os, ainsi qu'au trapèze, et, d'autre part, par sa partie supérieure, au semi-lunaire et au radius. Ces dernières attaches méritent d'être étudiées avec un peu plus de soin qu'elles ne le sont d'ordinaire.

Il existe d'abord un ligament interosseux scapho-lunaire, encroûté de cartilage, qui prend part à la constitution du condyle carpien. Il a la forme d'un croissant, épais à ses deux cornes, plus mince à sa partie moyenne. Tout le monde le connaît.

Ce n'est pas tout. Le ligament radio-lunaire passe comme un pont par-dessus le scaphoïde sans y adhérer. Cependant il existe un ligament radio-scaphoïdien. Vous le voyez sur cette pièce, je l'ai représenté sur cette figure.

Il est situé sous le ligament radio-lunaire. Pour le voir, il faut ouvrir l'articulation par sa face postérieure (fig. 3) et, après avoir écarté la première rangée carpienne des os de l'avant-bras, regarder d'arrière en avant. On voit alors très bien un faisceau très inégalement développé suivant les cas, mais parfois très beau (vous pouvez en juger sur la pièce). Il s'insère en haut sur le petit espace triangulaire qui sépare en avant la surface scaphoïdienne de la surface lunaire du radius. De là, il vient se jeter sur le bord antéro-supéro-interne du scaphoïde.

Voici donc la situation. L'os est fixé d'une part au radius et au lunaire, d'autre part au grand os et au trapèze. Quand l'extension devient brutalement excessive, l'os est entraîné en arrière par ses liens avec le grand os et le trapèze, retenu en avant par ses liens avec le semi-lunaire et le radius. Si la violence du traumatisme est suffisante, il faut que les ligaments ou l'os cède. Nous avons vu que les deux éventualités se produisent avec une fréquence à peu près égale. Tantôt les ligaments radio et luno-scaphoïdien se

(1) Je ne nie pas d'une manière générale les fractures du scaphoïde par écrasement. Je dis seulement que la fracture précoce qui accompagne les luxations dorsales du grand os se fait par arrachement.

déchirent et le scaphoïde reste attenant au grand os et au trapèze ; tantôt le scaphoïde se fracture et sa moitié supérieure reste

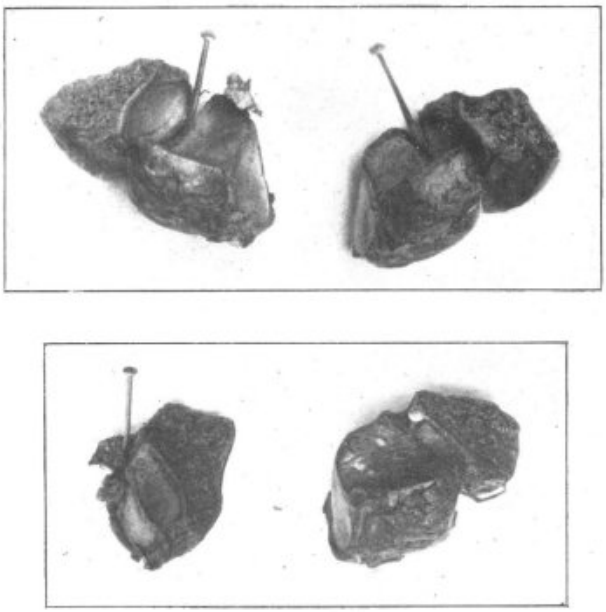

Fig. 2. — Semi-lunaires avec fragments scaphoïdiens.

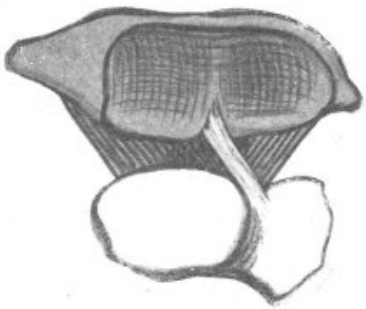

Fig. 3. — Ligament radio-scaphoïdien profond.

La figure représente seulement le fragment proximal du scaphoïde fracturé.

fixée au radius et au lunaire, tandis que sa moitié inférieure reste adhérente au trapèze et au grand os.

Y a-t-il des cas où les moyens d'union du scaphoïde avec le trapèze et le grand os cèdent seuls, de telle sorte que l'os naviculaire reste en totalité attenant au semi-lunaire et au radius? Cette disposition est exceptionnelle. Chase et Codman, Humphray et Cerné l'ont observé chacun une fois.

Dans un cas de Potel, il est dit que le scaphoïde était luxé en totalité en avant. Le professeur Dubar l'a extirpé, mais par morceaux, de sorte qu'il est difficile d'affirmer qu'il était resté fixé en totalité au semi-lunaire (1).

D'autre part, y a-t-il des faits où la partie supérieure du scaphoïde fracturé ait été trouvée indépendante et du semi-lunaire et du grand os? Tavernier, dans son excellente thèse, interprète de cette façon une radiographie d'un cas de Destot. La figure qu'il en donne présente des particularités qui rendent, à mon avis, son interprétation incertaine. Le seul fait où l'indépendance du fragment proximal du scaphoïde ait été bien constaté est un cas d'Ombrédanne, qui me l'a communiqué. Dans ce cas, le cubitus et le radius portant le semi-lunaire sortaient par une vaste plaie qui s'étendait du talon de la main à 6 ou 7 centimètres au-dessus. Ombrédanne extirpe le semi-lunaire, qui tient fortement à la partie antérieure du radius « par une lame fibreuse épaisse de 2 millimètres ». Puis, introduisant le doigt dans la plaie, « il ramène un fragment osseux, absolument libre, qui est formé par les deux tiers internes du scaphoïde ». Sur ce point, il n'y a pas de doute, le fragment scaphoïdien était bien libre. S'était-il fracturé secondairement, ou bien, la fracture étant primitive, le fragment proximal avait-il été secondairement détaché du semi-lunaire et du radius? La violence du traumatisme et l'étendue des dégâts permettent de tout supposer. Si curieux que soit ce fait, je ne crois pas qu'on puisse en tirer des conclusions sur le mécanisme des cas ordinaires, et je me borne à l'enregistrer (2).

Voyons maintenant ce qui se passe du côté du pyramidal. Expérimentalement, je l'ai vu plusieurs fois rester tout entier attaché

(1) Un des cas de Sulzberger est donné comme une luxation de la rangée distale du carpe sur le dos de la rangée proximale. Il y aurait donc eu une véritable luxation médio-carpienne.

(2) Il est possible d'ailleurs que, dans certains cas, il se produise une fracture secondaire du scaphoïde par écrasement. Ainsi dans un cas de Wittek, il est dit, d'après la radiographie, que le scaphoïde était en trois fragments. L'existence d'un troisième fragment est difficilement conciliable avec le mécanisme de l'arrachement.

Forgue, dans une autopsie, a vu quelques petits éclats entre les deux fragments du scaphoïde. J'ai vu moi-même un éclat dans un cas où j'avais arrêté l'expérience avant la luxation et où la fracture ne pouvait être due qu'à l'arrachement.

au radius et au semi-lunaire. En clinique, je ne connais que le cas de Sulzberger où cette disposition ait été observée. En tout cas, l'expérimentation prouve sa possibilité.

En règle générale, le pyramidal se détache du radius et du semi-lunaire pour suivre les os de la seconde rangée. Quelquefois il se fracture; ainsi, dans les cas de Maisonneuve, de Durand, de Hodges, de Hangton et Holt et de de Quervain. Très souvent, un tout petit fragment de l'os est arraché par le ligament pyramido-lunaire et y reste appendu.

Suivons maintenant l'évolution des lésions. Le semi-lunaire est resté solidement fixé en haut. Aucune de ses connexions avec les os de l'avant-bras n'est modifiée. Du côté du scaphoïde, les ligaments radio et luno-scaphoïdien ont été déchirés, ou bien l'os s'est fracturé. De même du côté du pyramidal, il y a ou fracture ou déchirure ligamenteuse. Les choses sont préparées pour la luxation, mais il n'y a pas encore de déplacement. Comment va-t-il se produire?

Le grand os entraînant avec lui, outre les os de la seconde rangée, partie ou totalité du scaphoïde et le plus souvent la totalité du pyramidal, glisse en arrière et légèrement en dehors, et, contournant le croissant postérieur du semi-lunaire, passe sur sa face dorsale. La luxation est constituée.

Quelquefois le traumatisme continue, et l'extrémité inférieure des os de l'avant-bras, le radius portant le semi-lunaire comme une mâchoire porte une dent, passe entre les tendons, déchirant la peau, et fait issue au dehors. Il en était ainsi dans les cas de Malgaigne, de Berger, de Buchanan, de Hodges, de Kœrte, d'Albertin (2), d'Ombrédanne. M. Couteau nous a présenté ici une étude sur les cas de ce genre, et il n'en est pas, il me semble, qui montre mieux la faute que l'on commet en donnant à ces lésions le nom de luxation ou déplacement du semi-lunaire. Il est vraiment étrange que l'on choisisse pour désigner le déplacement le seul os du carpe dont les connexions proximales ne sont pas modifiées. Et je reste stupéfait quand je vois dans des travaux importants intitulés « déplacements traumatiques du semi-lunaire », dans des observations qui portent pour titre « luxations du semi-lunaire », des phrases comme celle-ci : « Le semi-lunaire a conservé ses rapports normaux avec le radius. »

Laissons de côté ces traumatismes à grand fracas et étudions d'un peu plus près la situation des divers os, après que le grand os a passé sur le dos du semi-lunaire.

Tout d'abord je dois faire remarquer que le déplacement de la main ne se fait pas uniquement dans le plan antéro-postérieur, mais aussi dans le plan transversal. En examinant les radio-

graphies, j'avais remarqué que la ligne verticale qui marque la séparation du grand os et du crochu est déjetée en dehors. En faisant des calques de radiographies de luxations et en les reportant sur des radiographies de mains normales, j'ai pu me rendre compte que ce déplacement en dehors est bien réel. Il est seulement de quelques millimètres, mais il existe. Sur les pièces expérimentales, après avoir produit la luxation, si on la réduit, et que, tenant bien la main et l'avant-bras on la reproduise doucement, on sent très bien qu'au moment où le grand os contourne la corne



FIG. 4. — Position postérieure du scaphoïde dans les luxations sans énucléation du semi-lunaire.

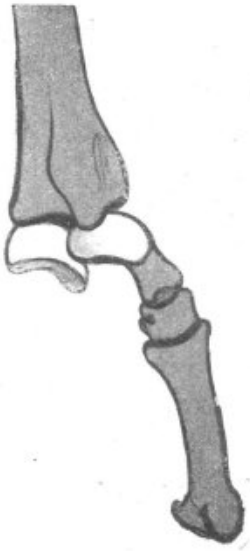

FIG. 5. — Position antérieure du scaphoïde dans les luxations sans énucléation du semi-lunaire.

postérieure du semi-lunaire, toute la main glisse en dehors, et on ne peut pas l'empêcher de le faire. Quand bien même on cherche à s'y opposer, le mouvement de translation externe se produit en même temps que la luxation en arrière. Je crois qu'il est dû à la direction des surfaces articulaires.

Le chevauchement dans le sens antéro-postérieur se mesure exactement par l'épaisseur du semi-lunaire, puisque le grand os passe en arrière de la corne postérieure. Mais il ne faut pas s'attendre à trouver cliniquement une saillie postérieure très considérable, parce que le semi-lunaire, même lorsqu'il n'est pas énucléé (j'arriverai dans un instant au cas d'énucléation), se place

dans la position de flexion. Sa corne postérieure est ramenée un peu en avant, ainsi qu'on peut le voir sur les deux figures suivantes.

Quant à l'ascension du grand os derrière le semi-lunaire, elle varie suivant que le scaphoïde est ou n'est pas fracturé. C'est lui en effet qui règle l'ascension.

Le scaphoïde peut prendre deux positions. Tantôt il se renverse en arrière, de telle sorte qu'il présente sa concavité en haut et en avant. Quand il prend cette attitude, son articulation avec le trapèze bâille fortement en avant, et son extrémité supérieure fait une notable saillie en arrière du radius sur lequel il s'arc-boute.



Fig. 6. — Position des deux fragments du scaphoïde fracturé.

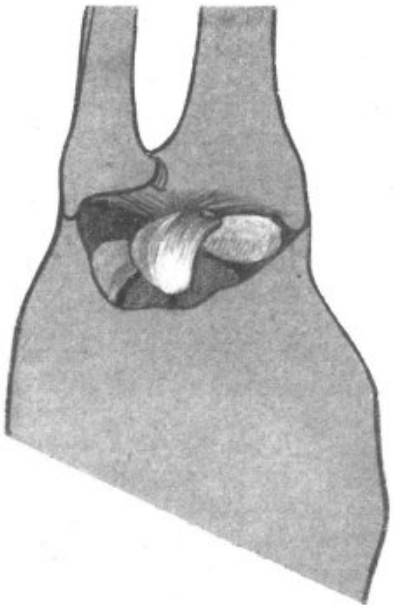

Fig. 7. — Position des os dans les luxations du grand os sans énucléation du semi-lunaire.

Tantôt, au contraire, il se couche en avant en exécutant un mouvement de torsion autour de son grand axe, de telle façon que sa facette articulaire radiale regarde très fortement en avant. Alors son bord postérieur vient buter contre la surface articulaire inférieure du radius (1) et limite l'ascension du grand os. J'ai essayé de représenter ces deux dispositions par la figure ci-jointe.

Quand le scaphoïde est fracturé, son segment distal se place à peu près verticalement, et c'est la surface de fracture qui vient buter contre l'extré-

(1) Peut-être arrive-t-il quelquefois qu'il casse à ce moment en butant contre le radius. Cette fracture secondaire expliquerait que dans son cas Ombrédanne ait pu trouver le fragment proximal du scaphoïde complètement libre.

mité inférieure du radius. L'ascension du grand os est alors un peu plus considérable. (Voyez fig. 6.)

Dans un cas, le scaphoïde non fracturé semble avoir écrasé la partie externe du radius. Les cas sont moins rares où il fait éclater l'apophyse styloïde.

Quelle position prend le pyramidal? Il se couche sur le crochu comme le scaphoïde, en position antérieure sur le grand os; mais cela n'a pas grand intérêt, car il ne bute pas contre le ligament triangulaire, comme le scaphoïde sur le radius (fig. 7).

Il me reste à dire quel est, à cette première période, l'état des ligaments. J'ai déjà indiqué en quel point se rompent les divers faisceaux des ligaments antérieurs. Ce sont les seuls qui soient déchirés.

Chose curieuse : quand, en disséquant les pièces expérimentales, on enlève les tendons de la face dorsale, on constate qu'aucun os n'est à nu de ce côté. Les minces ligaments dorsaux sont décollés; ils forment une sorte de poche dans laquelle se loge la tête du grand os, et la partie supérieure du scaphoïde quand il n'est pas fracturé; mais aucune articulation n'est ouverte.

Les ligaments latéraux, interne et externe, sont intacts. Le professeur Forgue l'a constaté dans une autopsie; je l'ai plusieurs fois vérifié sur des pièces expérimentales.

En somme, dans ce premier degré de la luxation, les désordres ne sont pas très considérables, et il semble, qu'à ce degré, la réduction puisse donner de bons résultats.

J'ajoute que sous le chloroforme elle doit être facile, car elle ne rencontre aucun obstacle mécanique sérieux. Sur le cadavre, la luxation ne tient pas. Il suffit d'un mouvement quelconque pour remettre les os en place. Maisonneuve l'a constaté en faisant une autopsie. Je l'ai maintes fois vérifié sur les pièces expérimentales. Je crois que sur le vivant, c'est seulement la contracture simultanée des fléchisseurs et des extenseurs qui maintient le déplacement, en appliquant fortement le grand os sur le dos du semi-lunaire.

Avec l'énucléation du semi-lunaire, tout change.

Il faut d'abord voir ce qui empêche qu'elle ne se produise dans tous les cas. C'est simplement un petit ligament, de forme trapézoïdale, qui va du bord postérieur du semi-lunaire au bord postérieur de la facette scaphoïdienne du radius. Ce petit ligament, que j'ai représenté sur la figure ci-jointe, joue vraiment le rôle de frein. Tant qu'il est intact, les mouvements du semi-lunaire sont très limités. Dès qu'il est déchiré, l'os devient d'une extrême mobilité. Son énucléation par rotation est inévitable : la

moindre pression la produit. Elle se fait autour du ligament radio cubito-lunaire, qui sert de charnière; mais c'est une charnière lâche, qui permet des mouvements transversaux. Aussi les

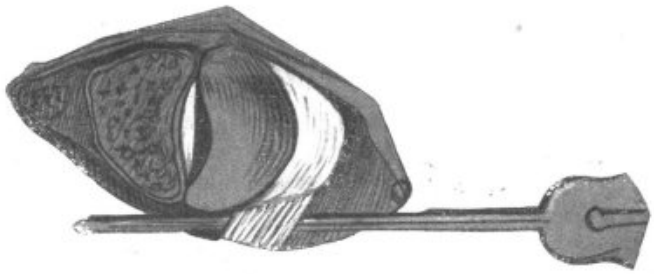

Fig. 8. — Frein du semi-lunaire.

positions que peut occuper le semi-lunaire sont très variées, et nous allons voir que ces variétés de position expliquent très bien les différentes apparences que prend l'os, ou plutôt son ombre, sur les radiographies.

Lorsque le frein du semi-lunaire est déchiré, la pression du grand os sur sa face postérieure produit inévitablement l'énucléation par rotation que rien n'entrave plus La rotation est d'environ 90 degrés. Elle est représentée de profil sur la figure 9. On la voit très nettement sur la radiographie ci-jointe. (Voyez fig. 10.)

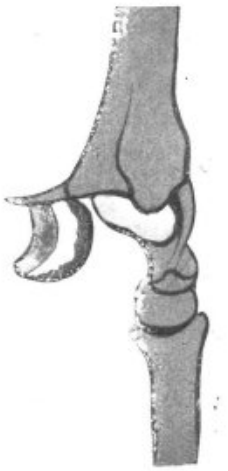

Fig. 9. — Rotation de 90 degrés du semi-lunaire.

J'ai dit qu'outre sa rotation dans le sens antéro-postérieur, le semi-lunaire peut présenter des mouvements dans le sens transversal lorsque son frein est déchiré. Ces mouvements dépendent sans doute tout simplement des tendons entre lesquels se place l'os. Ils sont assez étendus; leur excursion est de plus d'un centimètre. Ils sont fort complexes, et il serait aussi long qu'inutile de vouloir les décrire en détail avec des mots. J'ai représenté les deux positions extrêmes, la position la plus externe sur la figure 11 et la position la plus interne sur la figure 12. Ces deux figures permettront, j'espère, de comprendre que le semi-lunaire puisse présenter sur les projections radiographiques des aspects très différents et aussi qu'il puisse, suivant les cas, comprimer le médian, ce qui est fréquent,

ou le cubital, ce qui est rare, car la situation interne extrême, qui nécessite une forte tension ligamenteuse, est elle-même exceptionnelle.

La rotation du semi-lunaire peut aller plus loin. L'os peut décrire un arc de 180 degrés, de telle sorte que sa concavité regarde non plus en avant, mais en haut. Dans cette situation, qui est représentée de profil par la figure 14, le ligament radio-semi-lunaire est fortement tendu. Aussi le bord antérieur de l'os devenu postérieur est-il un peu attiré en dehors, tandis que son bord postérieur, devenu antérieur, est déjeté légèrement du côté cubital. C'est la position qui est représentée sur la figure 13.

Le semi-lunaire ne peut tourner davantage sans que le ligament radio-lunaire antérieur ne se déchire. Cependant, la déchirure n'est pas totale; quelques-unes de ses fibres persistent. M. Berger a dû les sectionner dans deux cas où le semi-lunaire était remonté devant le radius, et Hessert a trouvé le semi-lunaire, qui était sur le muscle carré pronateur, encore retenu par quelques fibres.

La rotation était de près de 270 degrés dans le cas de M. Ferron, ainsi qu'on peut en juger sur la figure ci-jointe.

Il nous reste à voir ce que deviennent les autres os lorsque le semi-lunaire est énucléé.

Voici ce qui se passe lorsque le scaphoïde n'est pas fracturé. Le carpe, moins le semi-lunaire bien entendu, subit un triple mouvement, en haut, en avant et en dedans.

Si le scaphoïde est en position antérieure, il se couche de plus en plus sur le grand os, ce qui permet une ascension de celui-ci. S'il est en position postérieure, il devient presque horizontal, face convexe en haut, et le grand os vient prendre contact avec la face inférieure du radius.

Dans le premier cas, c'est le scaphoïde couché sur le grand os qui se met en rapport avec la face inférieure du radius, de telle sorte que le grand os est maintenu à distance. Il y a cependant une certaine ascension, et par conséquent un raccourcissement du carpe. Cette ascension est rendue possible par ces deux faits : 1° Que le scaphoïde se couche de plus en plus sur le grand os de telle sorte que sa facette articulaire radiale regarde fortement en avant; 2° Que la main se déplaçant en dedans, il ne porte plus sur l'apophyse styloïde, mais bien sur la partie la plus élevée de la face articulaire inférieure du radius qu'il recouvre presque tout entière, y compris la facette destinée normalement au semi-lunaire. On voit ces dispositions sur les figures 16 et 17.

Le trapèze en s'inclinant sur l'os crochu subit un mouvement

du même ordre, mais en sens inverse, de telle sorte que sur les pièces expérimentales on voit les deux os trapèze et scaphoïde se

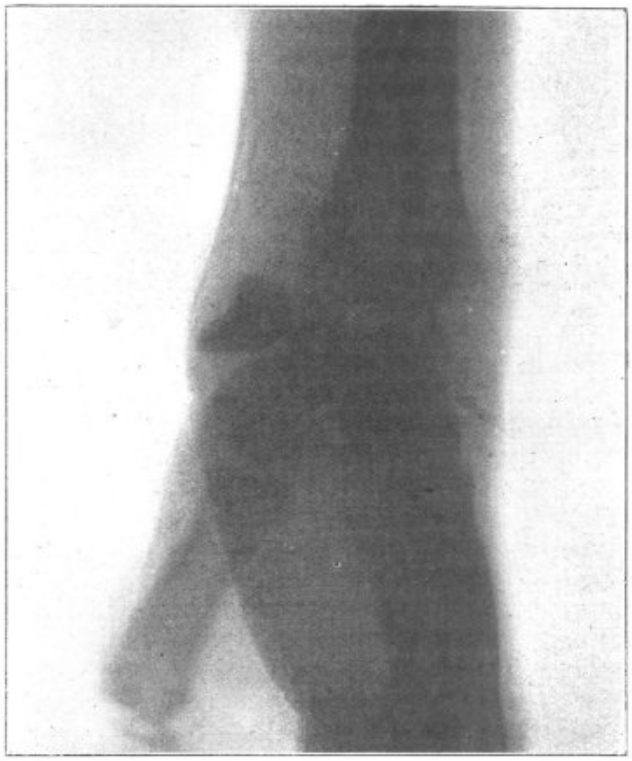

Fig. 10. — Rotation de 90 degrés du semi-lunaire.

rapprocher sous le semi-lunaire comme les deux articles d'une pince de homard, e l'espace qui persiste entre eux, fortement



Fig. 11.
Position externe du semi-lunaire.



Fig. 12.
Position interne du semi-lunaire.

rétréci, devient tout à fait insuffisant pour recevoir le semi-lunaire.

Ainsi l'énucléation de ce dernier a pour résultat d'augmenter le raccourcissement, mais de corriger le déplacement postérieur et le déplacement latéral externe.

La position du scaphoïde est beaucoup moins externe sur les figures 16 et 17 que sur la figure 7, la translation radiale de la main est corrigée. D'autre part, on voit très nettement sur la radiographie du malade de M. Ferron (fig. 15) la correction complète du déplacement postérieur. Le grand os est sous le radius. La différence paraîtra plus frappante si l'on veut bien comparer la figure 15 à la figure suivante (fig. 18). Sur cette dernière le semi-lunaire est en place, aussi le déplacement postérieur du grand os est-il très apparent.

Quand le scaphoïde est fracturé, son fragment proximal suit le semi-lunaire, tandis que l'extrémité supérieure de son fragment distal et la tête du grand os viennent se coller contre l'extrémité inférieure du radius. Le raccourcissement est à son maximum. (Voyez fig. 19 et aussi fig. 15).

Telle est je crois, Messieurs, la façon dont les choses se passent. Les détails dans lesquels je suis entré, permettent il me semble, de répondre bien facilement aux objections qui ont été faites à la théorie que je soutiens.

Ces objections se réduisent à deux. Certains chirurgiens n'ont pas constaté de raccourcissement de la main, ou bien ont constaté en opérant que le grand os restait à une certaine distance du radius. Ces constatations n'ont rien de surprenant, car tant que le frein du semi-lunaire n'est pas rompu et que cet os reste en place, le raccourcissement est fort minime, et le grand os reste éloigné du radius.

D'autres n'ont constaté aucun déplacement postérieur et, en raison de ce fait, ils refusent d'admettre la luxation du grand os. Le raison n'est pas bonne, bien que l'absence de saillie en arrière soit réelle. Nous avons vu qu'après l'énucléation du semi-lunaire qui est elle-même consécutive à la luxation du grand os, le déplacement postérieur se corrige complètement. (Voyez fig. 15.)

Il me reste à vous signaler les lésions concomitantes que l'on a observées dans certains cas et qui constituent de véritables complications.

Dans un assez grand nombre de faits, on voit sur les radiographies l'ombre d'une série de petits points osseux; j'en ai déjà expliqué l'origine : arrachement de la corne antérieure du semi-lunaire, arrachement d'un petit fragment du trapèze, arrachement d'un petit fragment du scaphoïde qui reste appendu à la corne postérieure du semi-lunaire. Ces petits arrachements, en

apparence sans importance, méritent d'être signalés, car ils sont peut-être capables de troubler le fonctionnement du carpe.

Du côté des os de l'avant-bras, on a observé, soit des fractures



Fig. 14. — Semi-lunaire en position externe.
(Radiographie du malade du Dr Robert Picqué.)

de l'extrémité inférieure du radius, soit des fractures des apophyses styloïdes.

Gauthier, Codman et Chasse, Wolff ont signalé des fractures de l'extrémité inférieure du radius. Dujarrier et Wendt ont constaté des fractures du type de Rhéa Barton. Gross semble également en avoir observé une.

La fracture de l'apophyse styloïde du radius a été notée par Poncet, Benkwitz, Buchanan, Hangton et Holt, Sulzberger. Celle de l'apophyse cubitale est relatée dans des cas de Benkwitz, de Chau et Codman (2) de Sulzberger.

Enfin, les deux apophyses, radiale et cubitale, étaient fracturées dans les cas de Lauenstein, de Wolf et dans un cas récent que mon ami Routier a bien voulu me communiquer. J'en donne ici la radiographie (fig. 18), car elle paraît montrer avec évidence que la fracture de l'apophyse styloïde cubitale est due à un arrachement, tandis que celle de l'apophyse radiale est due à un éclatement. En effet, l'apophyse cubitale est entraînée en bas ; au contraire, l'apophyse radiale est refoulée en haut et en dehors, comme si elle avait éclaté sous la pression du fragment distal du scaphoïde fracturé.

J'ai enfin terminé l'exposé du mécanisme et de l'anatomie pathologique. J'espère réussir à être plus bref sur les symptômes, car le plus grand nombre de ceux-ci découlent directement de ce qui vient d'être dit.

Étiologie. — En général, les malades sont tombés sur la main en extension. Dans quelques cas, l'accident a été dû à un retour de manivelle ; je n'insiste pas sur cet accident du travail, car avec les manivelles que l'on fait actuellement, il n'y a pas de retour possible. Parfois, les conditions étiologiques sont si nettes que l'accident a l'air d'une expérience. Ainsi, un malade de Vallas avait le talon de la main appuyé sur le manche d'une pioche lorsqu'il reçut sur le coude tenu en l'air une masse provenant d'un éboulement.

Mais il y a trois faits où il est dit que le traumatisme a agi sur la main fléchie. Tavernier discute les deux cas de Taaffe et de Wendt et les met en doute. Le fait de Gallony paraît indiscutable. Il s'agit d'un mécanicien dont la manche fut prise dans une « bielle animée d'un mouvement assez lent. Son bras a été entraîné et la main, serrée violemment, fut mise en position de flexion forcée ».

Il est difficile d'expliquer le mécanisme de ces cas exceptionnels. J'ai réussi une fois à produire par la flexion forcée une luxation dorsale du grand os, mais je n'ai pas poussé plus loin l'étude de ce mécanisme exceptionnel.

Symptômes. — Les phénomènes immédiats sont extrêmement variables. Un certain nombre de malades ont perdu connaissance, mais il est plus intéressant de noter que chez quelques-uns la douleur n'a pas été très vive.

Gouilloud raconte qu'un externe des hôpitaux de Lyon tombe de cheval sur la face dorsale du poignet, remonte sur sa bête et continue sa promenade pendant un quart d'heure.

Un lieutenant observé par M. Poncet était également remonté à cheval après l'accident, et avait encore fait trois kilomètres. Un ouvrier, dont Hœfliger a rapporté l'histoire, a pu travailler pendant une heure et demie après le traumatisme. De même, l'artilleur d'Ecot continue son travail. Chasse et Codman nous disent

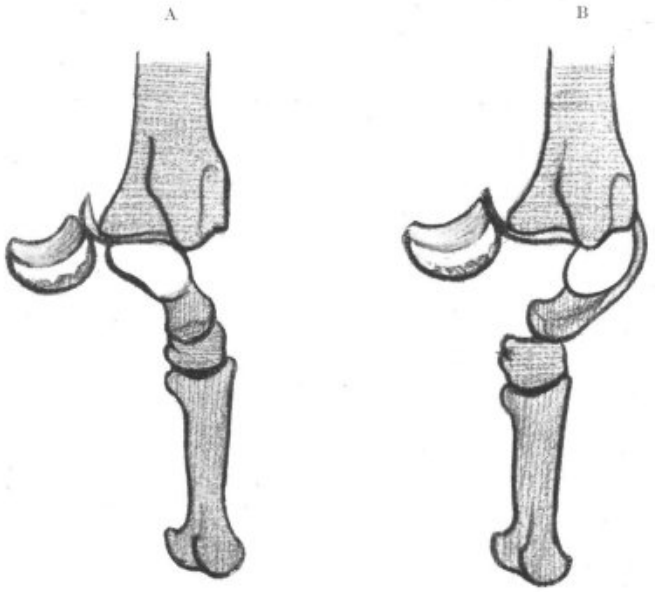

FIG. 14. — Rotation à 180 degrés du semi-lunaire.

A. Position antérieure du scaphoïde.
B. Position postérieure du scaphoïde.

qu'un malade observé par Graenough a essayé de travailler toute une journée avec sa luxation.

Il est bon de connaître ces faits, car l'indolence relative du début pourrait éloigner de l'esprit du médecin l'idée d'une lésion aussi sérieuse.

En général, la douleur, vive dès le début, s'accroît encore pendant les heures qui suivent.

Quelle est la *position de la main* immédiatement après l'accident? Je dois d'abord rappeler que son attitude n'est pas commandée par des ligaments, comme l'est, par exemple, celle du fémur dans les luxations régulières de la hanche. Sur le cadavre, que la luxation soit d'ailleurs accidentelle ou expérimentale, la

position n'est pas fixe. Sur le vivant, c'est la contracture musculaire qui la commande. On comprend donc et qu'elle ne soit pas toujours la même, et qu'elle soit très fixe. M. Segond insiste sur ce fait que la main est comme clouée. Il en est habituellement ainsi, mais pas toujours; la main conserve parfois une certaine mobilité.

En général, elle est dans une position intermédiaire à la flexion et à l'extension, et les doigts sont à demi fléchis.

Je dois dire que c'est sur la position de la main qu'on trouve le moins de détails dans les observations.

Chez le malade de Ferron, elle était en flexion très accusée. Le semi-lunaire énucléé avait subi une rotation de près de 270 degrés.

Il me semble que la main est à peu près toujours en rectitude quand le semi-lunaire reste en place. Dans ces conditions les fléchisseurs et les extenseurs sont à peu près également tendus.

Après l'énucléation du semi-lunaire, la main peut se mettre en flexion, car les extenseurs sont moins tendus par suite de la réintégration du grand os sous le radius, tandis que les fléchisseurs sont plus irrités par la saillie de l'os.

Je n'ai pas à revenir sur le déplacement latéral. J'ai montré, en étudiant l'anatomie pathologique, comment il se produit quand le semi-lunaire reste en place et comment il se corrige quand cet os est énucléé. Gauthier, Chasse et Codman, Gross, Wittek, Wolff, Pollosson, L. Bazy, dans l'observation qu'il nous a communiquée, ont noté le déplacement radial.

C'est un mouvement de translation de la main en totalité. Ce déplacement peut être corrigé en apparence par une inclinaison de la main du côté cubital; c'est sans doute ce qui est arrivé dans le cas de Chaput, car notre collègue a noté que bien que la main fût déjetée sur le bord cubital, l'extrémité inférieure du cubitus était plus saillante que du côté sain. La *dépression sous-cubitale* peut donc avoir un certain intérêt.

Quelques chirurgiens ont noté l'absence de déplacement en arrière. Je n'ai pas besoin de revenir sur ce point. Là encore tout dépend de l'énucléation du semi-lunaire. Si le semi-lunaire reste en place, le déplacement en arrière est manifeste et il se traduit cliniquement par un dos de fourchette.

Quand le semi-lunaire est énucléé, le déplacement postérieur se réduit, parce que les os luxés rentrent sous le radius.

Mais qu'il y ait ou qu'il n'y ait pas de déplacement postérieur, il y a un symptôme qui ne manque jamais, c'est l'épaississement du diamètre antéro-postérieur du poignet.

La saillie s'accuse davantage en arrière quand il n'y a pas

d'énucléation; elle se marque surtout en avant quand il y a énucléation, mais *l'augmentation du diamètre antéro-postérieur est constante*, et l'épaississement siège plus bas que dans la fracture du radius.

En palpant le poignet d'avant en arrière, on sent qu'il est devenu plus globuleux, et dans bien des cas, lorsqu'il s'est pro-

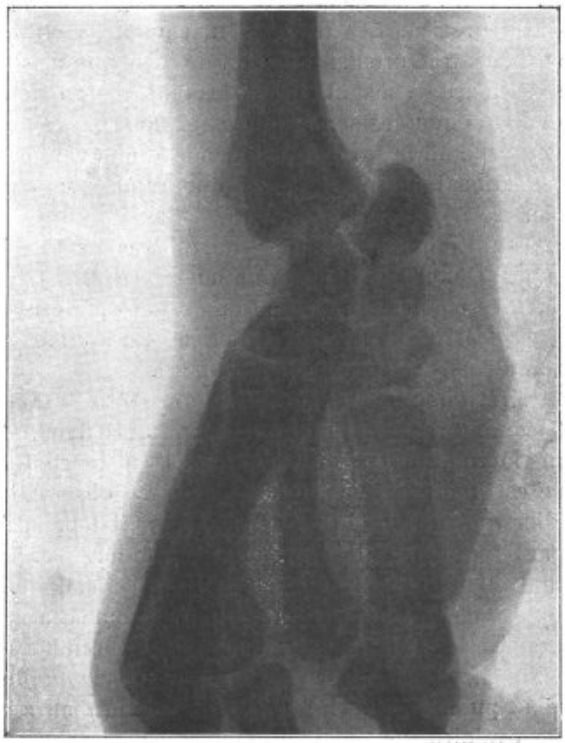

Fig. 15. — Rotation du semi-lunaire de près de 270 degrés. (Malade de M. Ferrou).

duit une grosse infiltration œdémateuse, c'est tout ce que l'on sent.

Si on a la chance de voir le malade immédiatement après l'accident, avant que l'œdème dur se soit produit, ou bien si on l'examine quand la tuméfaction commence à disparaître, la palpation peut fournir des renseignements plus précis.

Dans les luxations sans énucléation du semi-lunaire, les saillies à la face dorsale sont diversement placées suivant que le scaphoïde s'est renversé en arrière ou couché en avant.

Dans le premier cas, le bord postérieur de la surface articulaire du radius est masqué dans sa partie externe, au-dessous de laquelle on sent la saillie du scaphoïde, plus manifeste que celle du grand os.

Au contraire, lorsque le scaphoïde s'est couché en avant, le bord postérieur du radius est plus apparent. Anatomiquement, il y a au-dessous de lui une dépression qui devrait le rendre très manifeste. Mais il ne faut pas s'attendre à sentir ces détails d'une manière très précise. Les tendons masquent les os, et ils sont tendus par la contracture des muscles, de sorte que la palpation de la face postérieure se faisant au travers d'un réseau de cordages rigides ne donne que des sensations assez floues.

Cependant, quand le scaphoïde est couché en avant ou fracturé (sans énucléation lunaire), la saillie du grand os en arrière est perceptible.

Dans ces conditions, on ne sent pas de saillie en avant. D'ailleurs, il n'y en a pas. Quant à la dépression laissée en avant au-dessous du semi-lunaire par le déplacement du grand os, je crois qu'il est à peu près impossible de la sentir. Le ligament annulaire est trop rigide pour se laisser déprimer par le doigt.

Au contraire, lorsque le semi-lunaire est énucléé, on peut le sentir, et, comme il est naturel, on le sent avec d'autant plus de netteté que la rotation est plus complète. L'existence de la saillie antérieure est expressément signalée dans 24 observations. Elle est vague lorsque la rotation ne dépasse pas 90 degrés, l'os étant masqué par les tendons. Elle devient très nette lorsque, la rotation s'accentuant, le semi-lunaire s'engage entre les tendons. Dans ce cas, presque tous les observateurs la comparent à la saillie que ferait une noisette. Parfois, la saillie anormale semble être sous la peau. Elle était assez nette dans deux cas pour que les observateurs aient pu en analyser tous les détails. Auban a pu sentir une masse ovalaire, peu mobile dans le sens transversal, mais assez mobile de bas en haut, et formée de deux parties légèrement mobiles l'une sur l'autre. Il a cru reconnaître dans les fragments extirpés le semi-lunaire et le pyramidal. On peut se demander si ce n'était pas le morceau proximal du scaphoïde. Dans le cas de Potel, Dubar a également senti que la saillie était constituée par deux parties.

Enfin, dans le cas de Hessert, le semi-lunaire étant sur le carré pronateur, la saillie était franchement au-dessus de la ligne bi-styloïdienne. Dans les cas de ce genre, qui sont d'ailleurs fort rares, on pourrait être tenté d'attribuer la saillie à un fragment du radius fracturé. Il y a là une cause d'erreur pour le diagnostic, mais, à vrai dire, elle ne me paraît pas très dangereuse, car

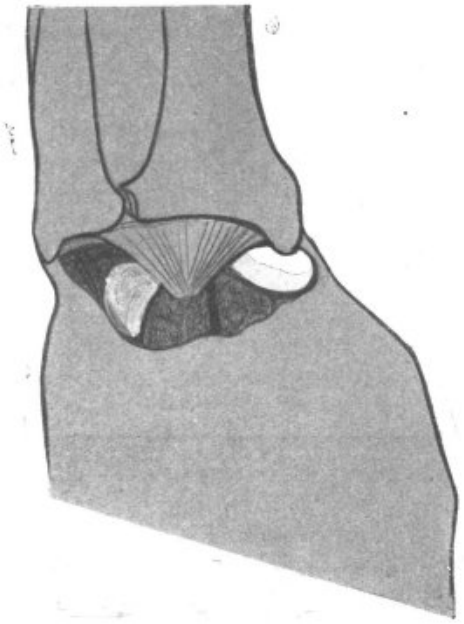

FIG. 16. — Rotation de 90 degrés du semi-lunaire.

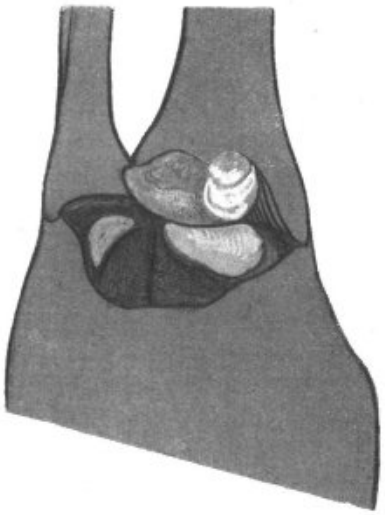

FIG. 17. — Rotation à 180 degrés du semi-lunaire.

lorsque la rotation dépasse 180 degrés, le ligament radio-lunaire est rompu, au moins en partie, et le semi-lunaire présente une certaine mobilité.

L'exploration de la tabatière anatomique peut fournir des renseignements, mais elle a été assez négligée. Fougerousse l'a trouvée comblée et très douloureuse, et Destot signale qu'elle était remplie par la saillie du scaphoïde.

Si l'on veut bien se reporter aux schémas que je donne, on comprendra que la dépression comprise entre les tendons du long abducteur et du court extenseur d'une part, du long extenseur de l'autre, est supprimée par la saillie du scaphoïde dans le premier degré de la luxation, et surtout lorsque le scaphoïde intact prend la position postérieure. Lorsque le scaphoïde est fracturé, la tabatière n'est pas modifiée en profondeur, mais la pression à son niveau est douloureuse.

Le *raccourcissement* du carpe est un phénomène constant. Mais il est très variable. De quelques millimètres seulement, quand le semi-lunaire reste en place, il peut dépasser un centimètre après l'énucléation de cet os.

Wittek (dans deux cas), Wolff se sont contentés de noter un raccourcissement très apparent. D'autres ont essayé de le mesurer. Hœfliger et Robert Picqué ont constaté un raccourcissement de 5 millimètres. Sulzberger a mesuré 6 millimètres, Fougerousse 8. Dumont, Sulzberger (dans un autre cas), Labady, Auban ont trouvé un centimètre, Hœfliger plus d'un centimètre, et Bœhr 2 centimètres, ce qui est énorme.

La mensuration exacte de ce raccourcissement est fort difficile. C'est ce qui explique que ses résultats ne concordent pas toujours avec ceux de la radiographie. Ainsi Durand note un raccourcissement de 1 1/2 à 2 centimètres dans une luxation sans énucléation où la radiographie montre un chevauchement insignifiant du grand os sur le semi-lunaire et, d'autre part, Kaufmann et Wendt n'ont pas trouvé de raccourcissement dans deux cas où la tête du grand os touchait presque le radius.

Bérard a noté dans un cas que le raccourcissement était plus marqué en dehors qu'en dedans. L'anatomie pathologique me fait penser qu'il doit en être souvent ainsi, mais la moindre inclinaison de la main suffit à corriger cette différence, de telle sorte qu'elle est fort difficile à constater et qu'elle ne peut avoir d'importance clinique.

Quels points de repère faut-il choisir pour effectuer les mensurations? On a proposé de prendre comme point de repère inférieur l'extrémité du médius. C'est courir au-devant des erreurs. Le même doigt n'a pas toujours la même longueur aux deux mains;

et, d'autre part, lorsque les doigts sont fléchis, la mensuration serait impossible. L'extrémité inférieure des métacarpiens est un point de repère meilleur et elle a l'avantage de pouvoir être sentie même lorsqu'il y a une infiltration œdémateuse du poignet. Si l'on veut mesurer sur la ligne médiane, je ne crois pas qu'on puisse trouver de point de repère inférieur plus sûr que la tête du troisième métacarpien.

Mais sur les parties latérales il vaut mieux, je crois, prendre pour point de repère l'extrémité supérieure du premier et du cinquième métacarpien.

En haut, sur la ligne médiane, l'extrémité inférieure du radius n'est pas toujours facile à sentir, mais sur les côtés les deux apophyses styloïdes, lorsqu'elles ne sont pas fracturées, fournissent un excellent point de repère.

Si l'on veut arriver à quelque précision, il faut prendre les mesures au compas, car les saillies anormales ou l'œdème peuvent fausser les mensurations faites au ruban.

Tavernier, qui n'attache pas grande importance aux mensurations, recommande l'exploration suivante. « Si l'on saisit, dit-il, entre le pouce et l'index le poignet dans le sens transversal, on remarque que l'on ne peut pas insinuer comme normalement la pulpe du doigt entre la pointe de l'apophyse styloïde et la base du premier métacarpien; les deux saillies se sont rapprochées, témoignant du raccourcissement axial du massif carpien. »



FIG. 18. — Luxation sans énucléation d semi-lunaire. Déplacement postérieur du grand os.

Les troubles fonctionnels sont fort variables. Il faut étudier à ce point de vue les mouvements de l'articulation radio-cubitale, ceux du poignet et ceux des doigts.

Dans les quelques cas où on a examiné les mouvements de pronation et de supination, on les a trouvés tantôt libres (Gauthier, Hessert, de Quervain, Robert Picqué), tantôt complètement impossibles (Ecot, Fougerousse, Hœfliger).

La flexion et l'extension du poignet sont toujours extrêmement limitées. Les petits mouvements que l'on peut produire dans certains cas s'accompagnent de craquements. En général, quand on cherche à produire des mouvements provoqués, on sent une résistance invincible.

Les mouvements d'adduction et d'abduction, à moins d'ankylose secondaire, sont en général possibles.

Destot a observé un malade qui avait conservé le libre mouvement des doigts. Ils étaient également libres chez le malade, un aliéné, que Robert Picqué a observé et opéré dix mois après l'accident. Ce sont là des exceptions. En général, les doigts sont à demi fléchis. Les mouvements possibles sont ou bien nuls, ou bien de très faible excursion, de telle sorte que le malade ne peut ni les amener au contact de la paume ni les étendre.

M. Ferron a noté que les premières phalanges se fléchissaient légèrement sous l'influence des interosseux, mais que les deux dernières étaient complètement immobiles. Souvent l'extension mécanique elle-même est rendue complètement impossible par la contraction des fléchisseurs.

L'ecchymose signalée par Codeman et Chase et par Née est fort inconstante et n'a aucune importante.

Je n'ai pas parlé jusqu'ici d'un symptôme d'une extrême importance : la compression nerveuse. Elle est signalée dans 41 des 125 observations que j'ai étudiées. Je suis convaincu, comme Tavernier, qu'elle est plus fréquente. Elle ne manquait dans aucun des trois cas que j'ai opérés. Mais elle ne s'accuse pas toujours par des symptômes qui forcent l'attention. Et il est certain que dans bien des cas on ne l'a pas cherchée.

Des trois observations qui sont l'occasion de ce rapport, celle de M. Robert Picqué est la seule où la sensibilité ait été explorée : elle était d'ailleurs intacte. M. Louis Bazy ne mentionne rien sur ce point. M. Ferron ne parle pas non plus des nerfs, mais il signale que le pouce, l'index et le médius étaient violets. Il est vraisemblable que cette coloration était due à des troubles vaso-moteurs déterminés par la compression du médian.

Dans les 41 cas où les phénomènes de compression nerveuse

ont été notés, ils portaient quatre fois sur le cubital. Dans les 38 autres cas, c'est le médian qui était en cause.

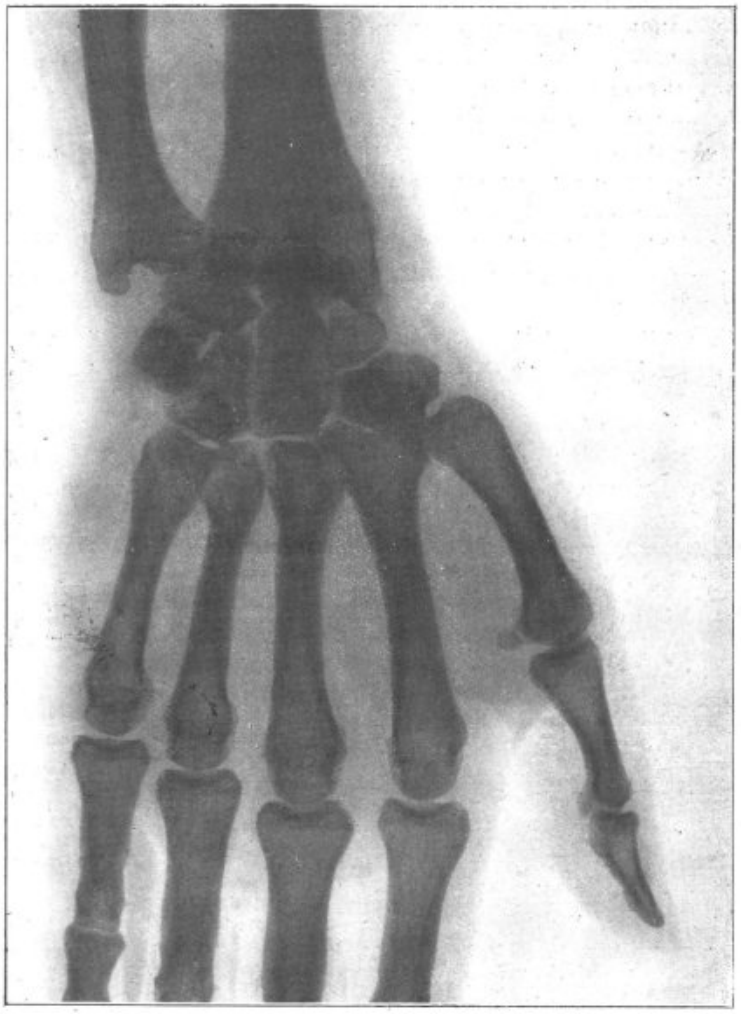

FIG. 19. — Luxation du grand os avec énucléation du semi-lunaire et du fragment postérieur du scaphoïde.

Ce que j'ai dit des déplacements transversaux du semi-lunaire après rupture de son frein permet de comprendre que la compression du cubital soit possible et aussi qu'elle soit rare. Il faut ajouter que la topographie des troubles nerveux n'est pas toujours très

précise. Tantôt le territoire du médian n'est pas atteint dans toute son étendue ; tantôt, comme dans un cas de Durand, la sensibilité est diminuée à la fois dans le domaine du cubital et dans celui du médian. Ceci peut s'expliquer par des anastomoses.

La diminution de la sensibilité est, dans certains cas, le seul signe de compression nerveuse. On comprend qu'il faille le rechercher. Il peut s'y ajouter une sensibilité marquée au froid, ou bien une sudation exagérée. Dans quelques cas on note des phénomènes de paresthésie et parfois les horribles douleurs de la névrite. Elles étaient intolérables chez le premier malade que j'ai observé et que je vous ai présenté en 1904. Elles s'accompagnent d'atrophie musculaire du côté des interosseux quand le cubital est en cause, du côté de l'éminence thénar lorsque le médian est atteint.

Y a-t-il une relation entre la rotation du semi-lunaire et les compressions nerveuses? On est tenté de le croire, mais les faits prouvent qu'il n'en est rien.

Sur les trois cas de compression du cubital, il en est deux où le semi-lunaire avait été énucléé : ce sont ceux d'Auban et de Berger, et un où il était resté en place : c'est celui de Durand.

Pour le médian, je n'ai pu arriver à établir dans quelle proportion exacte les phénomènes de compression coïncident avec l'énucléation du semi-lunaire. Mais ce que je puis affirmer, c'est que des phénomènes de compression très nets ont été observés dans des cas où le semi-lunaire était resté dans ses rapports normaux avec le radius. Il en était ainsi chez mon premier malade qui, avec un semi-lunaire en place, présentait des phénomènes de névrite très graves.

Diagnostic. — Il ne me paraît pas douteux que le diagnostic des luxations du grand os puisse être posé dans la grande majorité des cas, même en l'absence de radiographie.

L'établissement du diagnostic comportera fatalement une première phase négative, une phase d'élimination. Devant tout traumatisme du poignet, on pense d'abord aux diverses fractures de l'extrémité inférieure du radius. Leur fréquence y oblige. Il faut commencer par les éliminer.

C'est assez simple. Les relations des apophyses styloïdes ne sont pas troublées, et, hormis les cas exceptionnels où la rotation du semi-lunaire dépasse 180 degrés, on constate que la déformation est située au-dessous de l'extrémité inférieure des os de l'avant-bras.

Dans les cas exceptionnels où le semi-lunaire remonte en avant d'eux, il semble assez facile de constater par sa mobilité que la saillie n'est pas due à un fragment du radius.

Ces symptômes négatifs doivent immédiatement faire penser à une luxation du grand os, car, après la fracture du radius, c'est certainement la lésion traumatique la plus fréquente de cette région.

En propre, la luxation du grand os ne possède que deux symptômes constants, le raccourcissement du carpe et l'augmentation



Fig. 20. — Luxation du grand os sans énucléation du semi-lunaire. Fracture des deux apophyses styloïdes. (Radiographie du malade de Routier.)

de son diamètre antéro-postérieur. Ces deux signes ont l'un et l'autre une grande valeur.

Cependant ils ne sont pas pathognomoniques. Ils permettent évidemment d'éliminer l'entorse simple, mais ils ne permettent pas d'éliminer les autres lésions du carpe.

D'après Vallas et Tavernier, le raccourcissement peut être très marqué, 7 à 8 millimètres, dans les simples écrasements du semi-lunaire sans aucun déplacement. Ils ont signalé chacun un cas où le raccourcissement, seul signe physique, avait fait porter le dia-

gnostic de luxation et où la radiographie a montré un simple écrasement du semi-lunaire. Je ne puis rien dire de ces écrasements que je n'ai jamais observés.

Les deux signes réunis, raccourcissement et augmentation du diamètre antéro-postérieur, permettent-ils d'affirmer la luxation en question? Pas d'une manière absolue, car il est bien certain qu'ils existeraient dans une luxation radio-carpienne ou dans une luxation médio-carpienne. Mais l'ensemble des faits récents, dont l'anatomie pathologique est bien établie, soit par la radiographie, soit par les interventions, prouve justement que les luxations radio-carpiennes ou médio-carpiennes pures sont d'une extrême rareté, tandis que les luxations du grand os avec les diverses lésions concomitantes que je viens de passer en revue sont relativement fréquentes. Cette acquisition récente, et c'est en cela qu'elle a de l'intérêt, permet de dire que dans les cas où l'on trouve à la fois le raccourcissement et l'épaississement du poignet, on n'a que bien peu de chances de se tromper en affirmant la luxation du grand os.

Le diagnostic présente naturellement un caractère de certitude absolue quand on peut bien délimiter le semi-lunaire saillant en avant avec ou sans fragment scaphoïdien.

Quelle est la valeur diagnostique des phénomènes de compression nerveuse? Je la crois considérable. Je n'ignore pas qu'on a décrit des compressions du médian dans les fractures de l'extrémité inférieure du radius. Certains de ces cas paraissent incontestables, ainsi par exemple les trois qui ont été rapportés ici même par Bouilly en 1884. Mais ils sont infiniment rares. Je ne crois pas qu'on en ait publié un seul depuis que la radiographie permet de vérifier ou de corriger les diagnostics, en sorte que les phénomènes de compression nerveuse à la suite d'un traumatisme du poignet me paraissent fournir une forte présomption en faveur de la luxation du grand os.

Fort intéressant me paraît être le phénomène noté une fois par Tavernier et que l'on retrouvera peut-être dans d'autres cas si on le cherche. Tavernier a constaté qu'en exerçant une pression sur la face postérieure du grand os, on déterminait des douleurs dans le domaine du médian.

En somme, je crois que, pour qui connaît la lésion, le diagnostic peut-être établi sans grandes difficultés. C'est la radiographie qui me l'a fait faire sur le premier malade que j'ai observé en 1904; mais sur le second, qui présentait une lésion bilatérale, je l'ai fait aisément avant la radiographie.

Peut-on pousser le diagnostic plus loin et reconnaître à quelle variété de lésions on a affaire? La précision du diagnostic peut

avoir un intérêt au point de vue des indications thérapeutiques. S'il n'y a pas grand avantage à savoir si le scaphoïde est fracturé ou non, je crois qu'il est avantageux de reconnaître l'énucléation du semi-lunaire. Peut-être pourrait-on le faire en se basant sur les symptômes suivants.

Luxation du grand os sans énucléation du semi-lunaire.

Déformation en dos de fourchette.
Saillie perceptible en arrière du grand os et, dans certains cas, du scaphoïde.
Translation externe de la main. Dépression sous-cubitale.
Raccourcissement léger.
Tabatière anatomique comblée, s'il n'y a pas de fracture; douloureuse, s'il y a fracture du scaphoïde.

Luxation du grand os avec énucléation du semi-lunaire.

Pas de déformation en dos de fourchette.
Pas de saillie osseuse en arrière.
Pas de translation externe de la main.
Saillie antérieure perceptible.
Raccourcissement marqué.
Tabatière anatomique peu modifiée.

Je conviens que j'ai établi ces sortes de schémas plutôt d'après nos expériences que d'après les observations. L'avenir nous dira ce qu'ils valent, si les observateurs veulent bien prendre des observations complètes.

La radiographie permet de lever tous les doutes et de préciser le diagnostic. Avec deux bonnes épreuves, l'une de face et l'autre de profil, on peut déterminer la situation des divers os. Si la position du scaphoïde est parfois délicate à apprécier, celle du grand os et du semi-lunaire se lisent aisément, et c'est le point important.

Pronostic. — Le pronostic de cette affection est grave quand elle est abandonnée à elle-même. Je ne m'occupe pas des luxations qui s'accompagnent de perforation et d'issues des os au travers de la peau, mais seulement des luxations fermées. Leur pronostic est sérieux.

Il serait inutilement long d'étudier l'évolution isolée de chaque symptôme. Je me bornerai à signaler que Eigenbrodt a observé dans un cas la disparition des phénomènes de compression nerveuse qui existaient après l'accident: ce cas est tout à fait exceptionnel.

En général, les troubles nerveux persistent ou même s'aggravent.

Je dois noter que l'atrophie non seulement des muscles de la main, mais de ceux de l'avant-bras a été constatée dans nombre de cas anciens, et aussi que sur les radiographies de vieilles luxations, les os du carpe sont généralement flous, transparents comme s'ils étaient déminéralisés.

Il me semble plus utile au point de vue du pronostic d'étudier les résultats dans leur ensemble.

Sur 40 cas qui n'ont pas été soignés faute de diagnostic ou qui ont été soignés par le massage et la mécanothérapie, je compte 8 résultats satisfaisants, 5 résultats médiocres et 27 résultats franchement mauvais.

8 résultats satisfaisants.

3 cas de Benkwitz, traités avec la mécanothérapie.

1 cas d'Eigenbrodt. — La mobilité était presque complète. Le malade, âgé de trente-cinq ans, avait subi deux traumatismes, l'un à l'âge de douze ans, l'autre un mois avant qu'Eigenbrodt le vit. On ne sait à quel moment s'était faite sa luxation.

1 cas de Staffel. — La flexion du poignet est impossible; mais les autres mouvements sont normaux et le malade est si peu gêné qu'il refuse l'intervention.

1 autre malade de Staffel avait la mobilité et la force presque intactes.

1 cas de Wittek. — Un an après l'accident, il y a assez peu de troubles pour qu'on ne fasse pas d'intervention.

1 cas de Wolff. — Limitation des mouvements sans gêne fonctionnelle.

5 résultats médiocres.

1 cas de Durand. — Douleur. Sudation. Sensibilité au froid. L'extension des mouvements est de 40 degrés. Au dynamomètre, le malade donne 70 du côté droit sain, et 10 du côté gauche malade. A dû quitter son métier de forgeron.

1 cas de Benkwitz, où le résultat de la mécanothérapie a été à peu près nul.

1 cas de Dubar, où les mouvements de flexion et de latéralité étaient difficiles, mais sept mois seulement s'étaient écoulés depuis le traumatisme.

1 cas d'Eigenbrodt. — Quatorze mois après, les phénomènes de compression du cubital ont disparu, mais il y a eu des crampes des doigts : les mouvements sont un peu limités.

1 cas de Kaufmann. — La flexion et l'extension sont réduites de moitié, mais les doigts fonctionnent bien.

27 résultats mauvais.

1 cas d'Apelt. — Le malade ne peut fermer Le poing. L'index reste à 7 centimètres de la paume de la main.
1 cas de Berger. — Trois mois après l'accident, les mouvements sont très limités et la main est en griffe.
1 autre cas de Berger, vu deux mois et dix jours après l'accident. — Les troubles sont assez notables pour justifier une intervention.
1 cas de Bœhr. — Poignet à peu près ankylosé.
1 cas de Chaput. — Huit mois après, mouvements nuls. Douleurs très vives. Anesthésie du médian.
1 cas. Melville, Chan et Codman. — Le malade avait subi plusieurs traumatismes et l'affection datait probablement de plus de vingt ans. Poignet raide. Engourdissement du médian. Atrophie de l'avant-bras.
1 autre cas des mêmes auteurs. — Six semaines après, les doigts sont raidis en demi-flexion.
1 cas de Paul Delbet. — Quatre mois après, le malade n'a que 15 degrés de flexion.
1 cas de Pierre Delbet. — Trois mois après, poignet immobile. Mouvements des doigts presque nuls. Douleurs intolérables dans le domaine du médian.
1 cas de Duperrier. — Au bout d'un mois, les mouvements sont abolis.
1 cas de Hanyton et Holt. — La malade a refusé l'opération. Mauvais résultat.
1 cas publié par Hildebrandt dans lequel Kœnig dut enlever le semi-lunaire huit ans après l'accident.
1 cas de Hœfliger. — Neuf mois après, le poignet a 45 degrés de flexion, mais les doigts restent à 5 centimètres de la paume.
1 autre cas de Hœfliger. — Ankylose presque complète du poignet et des doigts étendus.
1 cas de von Lesser. — Compression du médian. Extirpation du semi-lunaire dix-huit mois après.
1 cas de Lilienfeld. — Aucune amélioration huit semaines après. Ablation de l'os.
1 cas de Loison. — Ankylose presque complète sept à huit ans après.
1 cas de Potel. — Six mois après, main froide et cyanosée. Mouvements très limités.
1 autre cas du même auteur. — Mouvements très limités au bout de six mois. Troubles trophiques du côté de la peau et des muscles.
1 cas de Quervain. — Luxation bilatérale. Raideur. Extirpation des deux côtés.
1 cas de Sulzberger. — Ankylose du poignet. Les doigts restent à trois centimètres de la paume de la main.

1 cas de Tixier et Bérard. — Ankylose presque complète. Main en griffe. Peau luisante.
4 cas de Vallas qui nous ont été communiqués récemment.
1 cas de Wolff. — Poignet presque ankylosé sept mois après.

Ainsi, sur 40 malades, il y en a 32 qui auraient certainement bénéficié d'une intervention primitive. Un grand nombre d'ailleurs ont été opérés secondairement.

Il est important de remarquer que certains de ces troubles sont très graves au point de vue fonctionnel. L'immobilité du poignet est certainement très fâcheuse; mais enfin bien des professions peuvent s'en accommoder. Au contraire, l'impossibilité de fléchir les doigts rend la main à peu près inutilisable. Et on a vu que dans un assez grand nombre de cas, les doigts restent à plusieurs centimètres de la paume.

Il n'est donc pas douteux que l'affection nécessite impérieusement un traitement immédiat.

Traitement. — En fait de traitement, je ne parlerai ni du massage, ni de la mécanothérapie. J'ai rangé tous les faits où ce genre de traitement a été employé dans les cas non traités. J'estime en effet que ce traitement est de peu d'utilité dans les cas de ce genre et je ne saurais souscrire à l'affirmation de mon ami Lejars lorsqu'il déclare dans son livre qu'en pratique courante le massage suffit.

Il y a quatre modes de traitement des luxations du grand os : 1° la réduction par manœuvres externes; 2° la réduction sanglante; 3° la réduction après extirpation du semi-lunaire avec ou sans le fragment proximal du scaphoïde; 4° la résection.

Je tiens à faire remarquer tout de suite que l'ablation du semi-lunaire n'est qu'une manière d'arriver à la réduction. Après l'ablation de l'os, il faut remettre en place les autres os du carpe, c'est-à-dire ramener le poignet en avant. Quand il y a énucléation du semi-lunaire, les os qui restent après l'ablation se trouvent à peu près en bonne place; mais lorsqu'il n'y a pas d'énucléation, ils sont à la fois en arrière et en dehors. Il est donc important de ramener la main dans l'axe de l'avant-bras. Cette réduction se fait, après l'ablation du semi-lunaire, avec une extrême facilité, et sans doute elle s'est faite toute seule lorsqu'on ne l'a pas exécutée intentionnellement. Mais peut-être y a-t-il des cas où la réduction ne s'est pas faite, et cela peut expliquer certains résultats médiocres.

Je n'insisterai pas sur la résection. Cette question a été discutée ici récemment à l'occasion d'une communication de M. Vallas.

La résection n'est jamais de mise au début. Même dans les cas anciens, même lorsque le poignet est très raidi, je crois que ses indications sont tout à fait exceptionnelles. Nous verrons que nombre de cas anciens ont été traités avec succès par l'ablation du semi-lunaire.

M. Ferron a pratiqué, deux mois et demi après l'accident, une résection partielle; il a enlevé, outre les os luxés, une lamelle de radius et de cubitus. Le résultat a fini par être assez satisfaisant, mais il a fallu dix-huit mois de massage, d'électricité, de mécanothérapie pour l'obtenir. Encore les mouvements de supination sont-ils limités, ce qui n'arrive guère quand on ne touche pas aux os de l'avant-bras. M. Ferron n'a pas fait de parti pris cette résection radio-cubitale. Il y a été en quelque sorte obligé, parce qu'il avait pris la voie postérieure et qu'il ne pouvait atteindre par là le semi-lunaire énucléé (voir fig. 10) avec un fragment du scaphoïde. Cela confirme ce que je disais ici le 22 mai 1906 : la voie postérieure est détestable. Il ne faut la prendre que si l'on est décidé à faire la résection, et celle-ci n'est presque jamais indiquée.

Taaffe semble avoir fait la première réduction en 1869. Mais c'est Destot qui a surtout préconisé cette réduction, et c'est sous son influence que les chirurgiens de Lyon l'ont érigée en méthode de choix. Tavernier commence le chapitre du traitement par ces mots auxquels on est tout à fait tenté de souscrire : « Dans les cas récents, le traitement devra être celui de toutes les luxations récentes : la réduction. » A l'étranger, Wendt, Chase et Codman semblent avoir adopté les idées de Destot.

La grosse question est de savoir si la réduction est vraiment la méthode de choix dans tous les cas récents.

Si séduisante qu'elle soit au point de vue théorique, il n'y a que les faits qui puissent nous renseigner sur sa valeur.

A l'heure actuelle, il est assez difficile d'en tirer un enseignement, car, dans la majorité des cas, les tentatives de réduction n'ont été faites qu'un temps plus ou moins long après l'accident.

Voici d'abord, rangés par ordre alphabétique, les cas où les tentatives de réduction ont échoué. Ils sont au nombre de 13 :

1. *Chase* et *Codman*. — H., quarante-deux ans. Rotation considérable du semi-lunaire. Tentative immédiate de réduction sous l'éther, par le Dr Mills. Un examen ultérieur montre que le semi-lunaire est toujours en avant des fléchisseurs.

2. *Chase* et *Codman*. — H., quarante-cinq ans. On fait, un mois après l'accident, trois tentatives sous anesthésie, le 9, le 12 et le 14 février. C'est seulement la troisième qui réussit.

3. *Chase* et *Codman*. — H., trente-quatre ans. Réduction six semaines après l'accident, sous l'éther. La réduction ne tient pas.

4. *Hangton* et *Holt*. — Tentative précoce de réduction sous anesthésie, avec l'aide de l'écran fluorescent. Echec complet. Ultérieurement, on a fait deux opérations singulières.

5. *Lilienfeld*. — Tentative de réduction sous anesthésie après le dix-huitième jour. Echec. Ablation ultérieure du semi-lunaire.

6. *Lilienfeld*. — Essai infructueux de réduction sous anesthésie, après le vingt-deuxième jour.

7. *Dujarrier*. — M. Hennequin fait une tentative infructueuse de réduction deux mois et demi après l'accident. Dujarrier extirpe ultérieurement le semi-lunaire, avec le fragment proximal du scaphoïde.

8. *Poncet*. — Tentative de réduction environ un mois après. Immobilisation de deux mois. Le malade ne peut reprendre son service qu'un an après. Cinq ans après, le résultat fonctionnel est excellent. Mais la palpation et la radiographie montrent que la réduction n'a pas été obtenue.

9. *De Quervain*. — Luxation bilatérale. Tentative immédiate de réduction, par le Dr Richard. De Quervain fait ultérieurement l'ablation.

10. *Richou*. — On tente la réduction plusieurs fois, mais sans succès, plus de quinze jours après l'accident. Extirpation ultérieure du semi-lunaire et du fragment proximal du scaphoïde.

11. *Stimson*. — Tentative infructueuse de réduction deux semaines après l'accident. Extirpation ultérieure.

12. *Wittek*. — Un médecin fit une tentative immédiate de réduction, qui s'accompagna d'un claquement net. On constata ultérieurement que la luxation n'était pas réduite.

13. *Wolff*. — Réduction précoce sous anesthésie. Immobilisation pendant huit jours dans une gouttière, puis quatorze jours dans un plâtre. Un an après, une radiographie montre que la réduction n'a pas été obtenue.

Sur ces treize cas, il y en a peut-être quelques-uns où la réduction a été obtenue, et où la luxation s'est reproduite secondairement sous l'appareil. Les choses semblent s'être ainsi passées dans les trois faits suivants :

1° Ferron, dans l'observation qu'il nous a envoyée, dit que le docteur Garnier, qui a vu le malade immédiatement après l'accident, a essayé de réduire. « Il lui semble qu'il y parvient, mais la luxation se reproduit instantanément. »

2° Hildebrandt raconte l'histoire d'un officier qui a été traité dans le service de Kœnig. On essaya de réduire sous anesthésie ; on crut y parvenir, et on immobilisa le membre en extension. Quand on enleva le bandage, on constata que la luxation s'était reproduite.

3° Labady rapporte dans sa thèse l'histoire d'un malade de Broussin chez qui on crut également obtenir la réduction. Seize jours après, lorsqu'on enlève le plâtre, on constate que le déplacement s'est reproduit.

Il y a en outre quatre cas où la réduction a été incomplète.

1. Chase et Codman. Sur un nègre de vingt-sept ans, on fit une réduction sous l'éther. Une radiographie faite ultérieurement montra que le semi-lunaire se trouvait avoir une position antérieure à celle qu'il occupe régulièrement. Trois ans après, le résultat fonctionnel était bon.

2. Laroyenne. La réduction est faite cinq jours après l'accident Pendant près de deux mois, le poignet resta douloureux, impotent; l'anesthésie du médian persista. Une radiographie faite alors par M. Destot, montra que, là aussi, le semi-lunaire faisait encore un peu saillie en avant. Les fonctions ont fini par se rétablir d'une manière satisfaisante.

3. Villard tente la réduction sous anesthésie treize jours après l'accident. Après des manœuvres très laborieuses, on juge la réduction obtenue. Neuf jours après, on constate que la position de l'os est vicieuse et l'auteur pense que la réduction s'est reproduite sous l'appareil plâtré.

Une nouvelle séance est faite neuf jours après sous anesthésie. Il fallut des manœuvres « extrêmement violentes » pour obtenir la réduction. Le malade reste longtemps impotent. Cinq mois après, il a recouvré un peu plus de la moitié de sa force, mais il persiste des fourmillements dans les doigts du milieu et sa main devient bleue dès qu'elle est exposée au froid.

4. Dans un cas de Gauthier, le résultat de la réduction faite par Destot a été bien plus singulier. La radiographie, ou du moins les calques que Tavernier en donne, montrent que la tête du grand os est bien dans la concavité du semi-lunaire, mais la rotation antérieure du semi-lunaire a été transformée en rotation postérieure, de telle sorte que sa concavité regarde presque directement en arrière. Gauthier attribue ce résultat singulier à une fracture concomitante du radius. Je suis très tenté de croire qu'il est dû à la flexion qui termine les manœuvres de réduction, car sur le cadavre j'ai obtenu une lésion identique par la flexion forcée.

Au point de vue fonctionnel, le résultat a été franchement mauvais.

Il reste à voir quel a été le résultat dans les cas où la réduction a été obtenue et s'est maintenue. Je compte seulement neuf observations de ce genre.

1. *Bérard.* — Le scaphoïde était fracturé. Bérard fait la réduction sous anesthésie deux jours après l'accident. La radiographie montre que la réduction est parfaite. Le blessé a pu reprendre son travail moins de deux mois après l'accident, et le résultat éloigné a été excellent.

2. *Destot.* — Tavernier, qui a publié l'observation, dit : « Le semi-lunaire n'a que légèrement basculé autour de son axe transversal. »

La réduction a été faite vingt-quatre jours après l'accident. Le semi-lunaire est bien remis en place; le fragment scaphoïdien comble la tabatière anatomique.

Les mouvements s'accompagnent de craquement. Ceux qui nécessitent de la force sont arrêtés par la douleur. Il y a une certaine diminution de la sensibilité au bout des trois premiers doigts. Le résultat est cependant très satisfaisant, puisque le malade, quatre mois après, avait retrouvé sa virtuosité de pianiste.

3. *Durand.* — Le semi-lunaire et le fragment proximal du scaphoïde ont conservé leurs rapports normaux avec le radius. Réduction immédiate, vérifiée par plusieurs radiographies.

Deux mois et demi après, les mouvements sont encore limités et douloureux; la force est réduite.

Le malade a écrit plus de deux ans après que les mouvements étaient entièrement libres. Il ressent seulement une douleur brusque et assez violente lorsqu'il veut manier un tournevis.

4. *Ecot.* — Le semi-lunaire a conservé ses rapports avec le radius. Le scaphoïde était fracturé. Réduction sous anesthésie cinquante-sept jours après le traumatisme. La réduction a été vérifiée par de nouvelles radiographies. Un mois et douze jours après, le blessé commence à pouvoir se servir de sa main.

5. *Gouillaud.* — Le semi-lunaire avec le fragment proximal du scaphoïde fracturé a conservé ses rapports avec le radius. Quatre jours après l'accident, réduction sous anesthésie, confirmée par la radiographie. Quinze jours d'immobilisation dans le plâtre. Huit jours après, le poignet avait déjà repris ses mouvements. Résultat parfait au point de vue des mouvements, mais l'anesthésie et les troubles trophiques du côté du médian ont duré longtemps.

6. *Pollosson.* — L'observation manque de détails sur la rotation du semi-lunaire. La radiographie de face publiée dans la thèse de Tavernier paraît montrer qu'il n'y en avait pas. Le scaphoïde était fracturé; le texte signale en outre une fracture de la partie scaphoïdienne du radius : il est bien difficile de s'en rendre compte sur la reproduction radiographique qui figure dans la thèse de Tavernier.

La réduction fut faite par le Dr Destot sous anesthésie. La main reste complètement impotente pendant un mois. Les fourmillements des doigts persistent pendant plus de deux mois. Puis l'amélioration se fit progressivement et, dix-huit mois après, la main avait repris toutes ses fonctions.

7. *Sulzberger.* — « Le cliché de profil montre que l'os semi-lunaire luxé du côté palmaire a tourné un peu autour de son axe transversal. »

Réduction immédiate sous anesthésie. Cinquante jours après, le malade part avec les mouvements de la main et des doigts complètement libres, sauf une petite limitation de la flexion dorsale du poignet. C'est un résultat excellent.

8. *Taaffe.* — L'observatien de Taaffe remonte à 1869. L'auteur vit le blessé dix minutes après l'accident et put réduire sous chloroforme. Le résultat fut parfait.

9. *Wendt.* — Fracture du scaphoïde. Il est difficile de savoir le degré de rotation du semi-lunaire. Réduction sous chloroforme vérifiée par

la radiographie. Deux mois et cinq jours après, l'extension et la flexion de la main sont encore un peu douloureuses.

Les interventions sanglantes ont été beaucoup plus nombreuses. J'en compte 39.

De ce bloc, j'éliminerai les cas de Malgaigne, O'Hara, Albertin, Hodges, Kœrte, Ombrédanne, où les os de l'avant-bras sortaient à travers la peau, le radius portant le semi-lunaire.

Dans 8 cas, les chirurgiens ont opéré par la voie dorsale.

1. Je vous ai déjà parlé des difficultés qu'a rencontrées M. Ferron par cette voie.

2. Hangton et Holt enlevèrent d'abord le scaphoïde, puis ultérieurement le semi-lunaire et le pyramidal par la voie dorsale. Ils ont fait en somme une résection de la première rangée du carpe. Les mouvements sont devenus parfaits, mais après des exercices prolongés et mobilisation sous anesthésie.

3 et 4. Chez le malade de *Quervain*, la lésion était bilatérale. Du côté gauche, il fit, par la voie dorsale, l'ablation du fragment proximal du scaphoïde et tenta de réduire le semi-lunaire. L'ayant saisi avec une pince à séquestre, il le remit en place et essaya de suturer les débris des ligaments. Mais, au premier essai de mobilisation, les sutures sautent et l'os se reluxe. Il est obligé de l'enlever. Reprise des mouvements actifs et passifs au bout de quatorze jours.

Du côté droit, de Quervain, toujours par la voie dorsale, extirpe le scaphoïde, qui est en trois fragments, et le semi-lunaire, qui a exécuté une rotation de 90 degrés et qui est encore retenu par ses ligaments palmaires.

Deux mois après, le malade reprend son métier de maçon: il a la moitié de sa capacité de travail.

5. *Hœfliger*, dix semaines après l'accident, entreprit l'extirpation par la voie dorsale. Il enlève d'abord le scaphoïde, puis entame le semi-lunaire à la curette tranchante et, finalement, est obligé de faire une seconde incision pour l'enlever. Trente-cinq jours après, l'impotence est aussi complète qu'avant l'opération.

6. Dans un autre cas, Hœfliger, passant également par la voie dorsale, extirpa facilement le semi-lunaire, neuf mois après l'accident. Deux mois après, les mouvements du poignet se faisaient bien, mais les doigts, à leur maximum de flexion, restaient à 1 centimètre de la paume de la main.

7 et 8. *Tricot* a opéré deux malades par la voie postérieure, et vous vous rappelez que notre collègue Arrou nous a présenté un rapport sur ses observations. Dans son premier cas, il lui fallut enlever, outre le fragment scaphoïdien, le pyramidal et une bonne partie de la tête du grand os avant d'atteindre le semi-lunaire. L'opération avait été faite trente-quatre jours après l'accident. Le blessé a récupéré une

notable partie des mouvements, la force est à peu près la moitié de ce qu'elle est à l'autre main.

Dans le second cas de M. Tricot, le scaphoïde n'était pas fracturé. Il a fait, comme dans le premier cas, l'ablation du scaphoïde, du pyramidal et de la tête du grand os pour atteindre le semi-lunaire. L'opération a été faite cinquante jours après l'accident. Les mouvements du poignet sont restés limités, ceux des doigts ont repris toute leur amplitude, avec moitié de la force.

Il n'est pas douteux, et tout le monde, je crois, l'admet, qu'il faut passer par la voie antérieure.

Ce point étant acquis, il reste à déterminer ce qu'il faut faire par l'arthrotomie antérieure.

On a essayé parfois de réduire à ciel ouvert. Richon l'a tenté, mais n'a pu réussir, et a immédiatement enlevé le semi-lunaire avec le fragment scaphoïdien. Nous retrouverons cette observation.

Dans un des cas de Codman et Chase, on a réussi la réduction à ciel ouvert, mais le fragment scaphoïdien avait été antérieurement enlevé : le résultat a d'ailleurs été médiocre.

Vallas a fait une reposition sanglante. Mais, d'après Cousin, dans la thèse duquel ce cas est rapporté, il y avait une luxation de la deuxième rangée du carpe en avant. Il s'agit donc d'une lésion différente de celle que nous étudions. Le malade est sorti de l'hôpital avec le poignet à peu près complètement ankylosé.

Voici les cas où l'on a pratiqué l'extirpation du semi-lunaire, le scaphoïde n'étant pas fracturé. Je les ai rangés d'après le temps écoulé entre l'accident et l'opération.

Luxation du grand os sans fracture du scaphoïde.
Ablation du semi-lunaire.

1° Moins de quinze jours après l'accident.

Lauenstein. — Les deux apophyses styloïdes étaient fracturées. Le malade n'a pas été suivi.

2° Moins d'un moins après l'accident.

Lilienfeld. — Trois cas. Dans deux, le résultat a été excellent. Le troisième malade n'a pas été suivi.

3° Dans le second mois.

Berger. — La raideur persiste un mois après.
Jaboulay. — Poignet solide, peu mobile.
Dujarrier. — Bon résultat au point de vue de la mobilité, mais diminution de la force.

Eigenbrodt. — Bon résultat. Neuf mois après, les mouvements ne présentent qu'un peu de limitation de la flexion.
Eigenbrodt. — La flexion du poignet est limitée et l'index ne peut atteindre la paume de la main.
Gallony. — Bon résultat.
Gross. — Le malade n'a pas été suivi.

4° Après trois mois.

Berger. — Bon résultat.

5° Après quatre mois.

Paul Delbet. — Le malade sort de l'hôpital le onzième jour avec la totalité des mouvements.
Gamgee. — Bon résultat.

6° Au cinquième mois.

Wendt. — Très bon résultat.
Hildebrandt. — Le jeune homme quitte l'hôpital quatre semaines après, sans troubles fonctionnels.

7° Au sixième mois.

Potel. — Bon résultat.
Wendt. — Peu d'augmentation des mouvements, mais diminution des douleurs.

8° Après dix-huit mois.

Von Lesser. — Bon résultat constaté trois mois après l'opération.

9° Après quatre ans.

Gross. — Trois semaines après, il y a plutôt aggravation.

10° Après huit ans.

Hildebrandt. — Bon résultat.

Dans le cas de Cameron, l'opération a été assez précoce, mais sa date exacte n'est pas indiquée. Le malade a quitté l'hôpital sans infirmité du poignet.

Il en est de même pour un cas de Chisolm. Le résultat fut également très bon.

Luxation du grand os avec fracture du scaphoïde.
Extirpation du semi-lunaire et du fragment proximal du scaphoïde.

1° Moins de quinze jours après l'accident.

Stimson. — Bon résultat.
Pierre Delbet. — Lésion des deux côtés. Ablation bilatérale. Bon résultat.

2° Moins d'un mois après l'accident.

Louis Bazy. — Deux mois après l'opération, les mouvements du poignet sont limités, les doigts fonctionnent bien.

3° Un mois après.

Pierre Delbet. — Bon résultat.
Hessert. — Amélioration ; mais, l'état normal ne sera jamais atteint.

4° Dans le second mois.

Chase et *Codman.* — Le malade recouvre la moitié des mouvements ; il peut reprendre son métier de plâtrier.
Lilienfeld. — Il persiste une certaine raideur.
Richon. — Résultat médiocre.

5° Après six mois.

Dujarrier. — Bon résultat.

6° Après dix mois.

Robert Picqué. — Quinze jours après l'opération, les mouvements ont repris deux tiers de leur amplitude.

7° Après onze mois.

Chaput. — Le malade a retrouvé la moitié des mouvements et toute sa force.

8° Après un an.

Chase et *Codman.* — Le poignet reste raide sans douleur.

Dans le cas d'Auban, l'ablation a été faite plus de soixante-douze

jours après l'accident. On a enlevé le semi-lunaire et le pyramidal.

Il me reste à signaler un cas complexe d'Hildebrandt, où, bien que le scaphoïde fût fracturé, on a enlevé le semi-lunaire seul. Après un premier traumatisme, on avait cru réduire, mais la luxation s'était reproduite. Six mois après, une nouvelle chute amène une augmentation des troubles nerveux, Hildebrandt enlève le semi-lunaire. Le fragment du scaphoïde cause des douleurs. Le malade est obligé de porter un bandage, mais, grâce à ce bandage, il peut se servir de sa main.

Il est difficile de tirer de ces faits des conclusions fermes. Il faut bien tenir compte et de la variété des lésions et de l'époque de l'intervention; mais en le faisant, on arrive à multiplier les groupes rationnels, de telle façon que chacun d'eux ne contient plus qu'un nombre de faits insignifiants, et bien des malades n'ont pas été assez suivis pour qu'on puisse juger du résultat définitif. Tout pourcentage est impossible.

Mais pour celui qui manie les documents, qui les étudie, qui les lit à diverses reprises, il s'en dégage certaines impressions qui ne sont peut-être pas sans valeur. Ce sont ces impressions que je vous demande la permission de vous communiquer, en attendant, ce qui ne saurait tarder maintenant, que des faits immédiatement diagnostiqués et rationnellement traités nous renseignent définitivement sur quelques points qui restent imprécis.

La réduction n'est point ici le remède héroïque qu'elle est pour les autres luxations. Je ne parle naturellement que des cas où elle a été complète et où elle s'est maintenue.

Si l'on excepte l'observation de Taaffe, qui remonte à 1869 et comporte peut-être une part d'incertitude, le cas de Gouilloud est le seul où la main ait recouvré ses mouvements en trois semaines. Encore les troubles trophiques et l'anesthésie dans le domaine du médian ont-ils persisté pendant quatre mois.

Je le dis tout de suite pour ne plus avoir à y revenir, quelle que soit la méthode de traitement que l'on emploie, les troubles trophiques, lorsqu'ils existent, mettent naturellement un certain temps à guérir, tandis que les douleurs disparaissent dès que le nerf n'est plus comprimé.

Ce qui rend plus étonnant le résultat dans le cas de Gouilloud, c'est que le scaphoïde était fracturé. Or, la fracture du scaphoïde à elle seule entraîne une gêne du poignet qui dure au moins trois semaines. Aussi il me paraît probable que la phrase de Gouilloud « le poignet avait déjà repris ses mouvements » ne doit pas être

prise dans le sens d'une restauration fonctionnelle complète, d'autant plus que dans la suite de l'observation l'auteur insiste sur ce fait que, deux mois après, le blessé put écrire une copie d'internat.

La fracture du scaphoïde, si elle ne gêne pas la réduction, retarde certainement la restauration fonctionnelle, puisque encore une fois la simple fracture entraîne une assez longue impotence. Et nous voyons, en effet, que dans le cas de Bérard, où la réduction a été faite immédiatement, le scaphoïde étant fracturé, le blessé n'a pu reprendre son travail qu'au bout de deux mois.

Si elle retarde le résultat, la fracture du scaphoïde le compromet-elle en cas de réduction? Je ne le crois pas, car, dans les cas de Bérard, de Destot, de Durand, de Pollosson, le résultat définitif a été excellent. Il est vrai que, dans le dernier cas, il a fallu l'attendre dix-huit mois.

Je ne vois qu'un cas de réduction immédiate d'une luxation sans fracture du scaphoïde, il appartient à Sulzberger.

Le résultat a été excellent : le malade a quitté l'hôpital avec des mouvements libres, sauf une petite limitation de l'extension, mais il l'a quitté cinquante jours seulement après la réduction.

En somme, je le répète, les résultats de la réduction dans les luxations du grand os ne sont pas comparables à ceux que donne cette méthode pour les autres luxations. Si singulier que cela puisse paraître, les faits autorisent à dire qu'il faut plus de temps pour se remettre d'une luxation dorsale du grand os que d'une luxation de la hanche, les deux étant traités par la réduction couronnée de succès.

A cela, il faut ajouter que la réduction a échoué, qu'elle a été insuffisante ou insuffisamment maintenue dans deux tiers des cas; et dans un tiers de ceux-ci, les manœuvres avaient été faites à une époque assez rapprochée de l'accident.

Bien qu'il soit difficile de le démontrer par les faits, parce qu'ils ne sont pas rapportés avec assez de précision, je suis convaincu que la grande cause des échecs et des réductions incomplètes dans les cas récents, c'est la rotation du semi-lunaire. Toutes les fois que son frein postérieur est rompu, cet os devient si mobile que la réduction est sinon absolument impossible, du moins tout à fait aléatoire. Alors même qu'on croit l'obtenir, ou elle est incomplète, ou le semi-lunaire est placé dans une nouvelle position vicieuse, ou bien la réduction ne tient pas.

En somme, la rotation du semi-lunaire, comme je l'ai déjà dit ici, me semble contre-indiquer les tentatives de réduction.

Dans les cas récents, sans rotation du semi-lunaire, on est certainement autorisé à la tenter parce qu'elle est en somme la

méthode la plus sûrement inoffensive ; mais elle n'est inoffensive qu'à la condition qu'on ne se livre pas à des manœuvres trop violentes.

Vous savez en quoi consistent ces manœuvres : extension de la main — traction dans l'axe de l'avant-bras sur la main étendue — puis mouvement de flexion exécuté pendant que l'on appuie sur la face dorsale du carpe et sur la face palmaire de l'extrémité inférieure des os de l'avant-bras. Je n'insiste pas. Ce sont exactement les mêmes temps que ceux qui ont été réglés par mon maître Farabeuf, pour la réduction de la luxation métacarpo-phalangienne du pouce, et d'ailleurs vous les connaissez tous.

Ces manœuvres doivent être faites sous le chloroforme donné jusqu'à résolution complète. J'estime qu'elles doivent être faites avec douceur ; je ne suis pas sûr que les manœuvres violentes et répétées soient sans inconvénient pour les nerfs. Et les résultats de la réduction ne sont pas tels qu'on doive rien lui sacrifier.

En somme, l'étude des faits ne m'a pas conduit à partager l'enthousiasme de l'École lyonnaise pour la réduction. Pour ma part, je ne l'essayerais que dans les cas récents, sans rotation du semi-lunaire ; avant de la tenter, je préparerais tout pour l'opération, et, si des tentatives correctes et modérées échouaient, j'opérerais immédiatement.

Quelle est l'opération de choix ?

Je serai bref sur la résection du carpe, dont j'ai déjà parlé. Malgré les faits intéressants de Vallas, qui ont été publiés dans la thèse de Tavernier et qu'il nous a présentés récemment ici, je ne puis considérer la résection du carpe comme un traitement des luxations du grand os. L'ancienneté même considérable de la lésion ne la commande pas, puisque je viens de vous rapporter des faits datant de six mois, dix mois, quatre ans et même huit ans où l'ablation du semi-lunaire a donné de bons résultats.

L'ankylose dans les faits anciens est-elle une indication de résection ? Peut-être dans certains cas, mais il faut bien s'entendre. Les malades qui réclament les secours de la chirurgie un certain temps après l'accident, ont souvent la main à peu près immobile ; mais elle n'est pas pour cela ankylosée : c'est la contracture qui l'immobilise. Ce n'est donc, à mon avis, que dans le cas où on constaterait au cours de l'opération une ankylose véritable qu'on serait autorisé à faire la résection du carpe

La question qui se pose est celle-ci : faut-il s'efforcer de réduire la luxation sans faire d'exérèse, ou bien doit-on d'emblée enlever le semi-lunaire avec le fragment proximal du scaphoïde si celui-ci est fracturé ?

Les tentatives de réduction sanglante qui ont été faites ne sont pas encourageantes.

Dans un des cas rapportés dans le mémoire de Chase et Codman, le Dr Torbert avait enlevé le fragment scaphoïdien et cherché à réduire, mais sans succès. Une autre tentative de réduction sous-cutanée ayant également échoué, on fit la réduction à ciel ouvert. Le résultat fonctionnel fut très médiocre.

Dans un autre cas du même mémoire, où l'on pratiqua aussi la réduction sanglante après plusieurs tentatives de réduction non sanglante, le résultat fut encore médiocre.

Vallas a fait la réduction par voie dorsale, dans un cas où la seconde rangée du carpe était luxée tout entière sur la première. Le poignet s'est ankylosé.

Richon, dans un cas datant de trente-quatre jours, a essayé de réduire après avoir incisé, mais il n'y réussit pas et dut enlever le semi-lunaire avec le fragment proximal du scaphoïde. Le résultat fut médiocre.

Tout cela ne surprendra personne; car c'est une loi chirurgicale que les réductions péniblement obtenues dans les luxations un peu anciennes ne donnent pas de bons résultats.

Aussi, je crois que dans les cas qui ne sont pas tout à fait récents, il vaut mieux faire d'emblée l'ablation du semi-lunaire.

Pour les luxations récentes, la question est plus difficile à trancher. Cependant il faut bien voir comment elle se pose.

Dans la majorité des cas récents, sans rotation du semi-lunaire, où l'on fera immédiatement des tentatives de réductions bien dirigées, on peut considérer comme probable que l'on réussira.

L'intervention sanglante se fera donc surtout dans les cas où le frein du semi-lunaire est déchiré, c'est-à-dire dans ceux où cet os a subi un mouvement de rotation. Dans ces conditions, je suis convaincu qu'il vaut mieux enlever le semi-lunaire. Nous avons vu ce qui est arrivé à de Quervain, qui avait fait la réduction par la voie postérieure et même essayé de reconstituer les ligaments par la suture. Au premier essai de mobilisation, la suture a cédé et l'os s'est reluxé. Tout ce que j'ai dit de la réduction sous-cutanée dans les cas d'énucléation du semi-lunaire s'applique naturellement à la réduction sanglante. De sorte qu'en définitive cette dernière ne me paraît presque jamais indiquée.

En somme, l'ablation du semi-lunaire est l'opération de choix. Il est bien entendu que, dans tous les cas où le semi-lunaire n'a pas subi de rotation, elle doit être suivie d'un temps de réduction. Il faut ramener ce qui reste du carpe dans l'axe de l'avant-bras. Cela se fait avec une extrême facilité et il est probable que, dans bien des cas, cette reposition s'est faite toute seule. Mais peut-être

y a-t-il des faits où elle ne s'est pas produite et cela peut expliquer certains résultats médiocres.

A l'ablation du semi-lunaire, il faut ajouter celle du fragment proximal du scaphoïde lorsque cet os est fracturé. Hildebrandt ne s'est pas félicité de l'avoir laissé. Il est d'ailleurs facile, dans la majorité des cas, de l'enlever avec le semi-lunaire auquel il est fixé (1).

Le résultat de ces ablations suivies de réduction est, dans leur ensemble, très satisfaisant. Certes, quand on trouve des observations où il est dit que l'opéré au bout de dix à douze jours a recouvré la totalité des mouvements, on ne peut s'empêcher de croire que le chirurgien a escompté ses espérances, mais il n'en reste pas moins vrai que les malades guérissent aussi bien qu'après la réduction par manœuvres externes et qu'ils ne mettent pas plus de temps à le faire.

L'expérience a montré qu'un poignet peut fonctionner parfaitement sans semi-lunaire. Si nous sommes suffisamment renseignés sur l'avenir physiologique d'un poignet privé de semi-lunaire, nous le sommes beaucoup moins sur son avenir anatomique. Tavernier a publié les radiographies d'un opéré de Jaboulay faites quatre ans après l'opération. Le poignet dans ce cas manquait de souplesse. Les reproductions des radiographies sont si obscures que je me déclare incapable de les interpréter. Je me borne à transcrire ce qu'en dit Tavernier, qui a vu les épreuves elles-mêmes. « Celle de face montre la loge du semi-lunaire en partie comblée par un noyau osseux néoformé ; le scaphoïde, très engainé sous le radius, s'articule avec toute la surface articulaire de cet os. Le pyramidal s'est rapproché du cubitus et doit être au contact du ligament triangulaire. Le cliché de profil montre que le scaphoïde a basculé, mais cette bascule, au lieu de déplacer son pôle proximal en arrière, s'est produite par déplacement de sa base en avant ; le reste du carpe, grand os et trapèze en particulier, a été aussi entraîné en avant. »

Quand on a enlevé le fragment proximal du scaphoïde fracturé, les modifications anatomiques du carpe sont plus considérables. Voici trois radiographies de face, l'une du malade de M. Robert Picqué, les deux autres de celui de mes malades qui avait les deux poignets atteints. Elles montrent bien nettement ce qui se passe. La tête du grand os, l'extrémité supérieure du fragment distal du scaphoïde viennent s'articuler directement avec le radius. En même temps, le pyramidal remonte, et on dirait sur ces radio-

(1) Dans un cas de Stimson, on a enlevé le fragment scaphoïdien sans le semi-lunaire. Le résultat a été des plus médiocres.

graphies qu'il déprime le ligament triangulaire. Cette ascension d'ensemble se fait sans modification de l'axe de la main. Parfois il semble que le fragment du scaphoïde chevauche légèrement sur le radius.

Voici maintenant la radiographie de profil d'un malade opéré

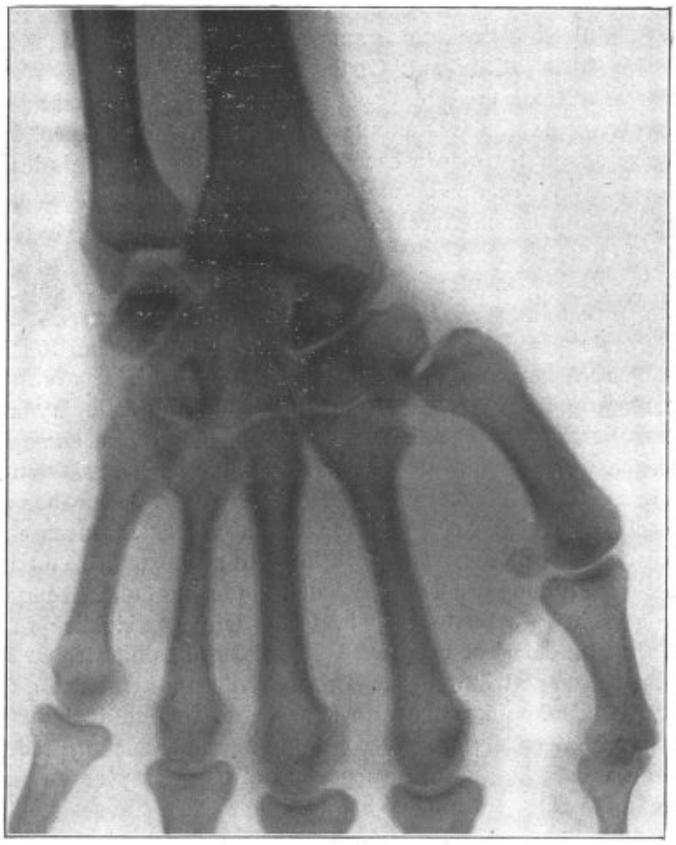

Fig. 21.

par mon ami Routier; on voit que dans le plan antéro-postérieur l'axe du poignet et de la main sont parfaitement dans le prolongement de celui de l'avant-bras.

Les résultats que l'on obtient dans les cas où le scaphoïde étant fracturé on enlève en même temps le semi-lunaire et le fragment scaphoïdien, sont-ils inférieurs à ceux que donne l'ablation du semi-lunaire seul quand le scaphoïde n'est pas fracturé? On peut

poser la question plus simplement puisque nous avons vu que le fragment proximal du scaphoïde fracturé doit être enlevé, et dire : la fracture du scaphoïde aggrave-t-elle le pronostic opératoire? Tavernier le soutient, en s'appuyant sur la statistique suivante :

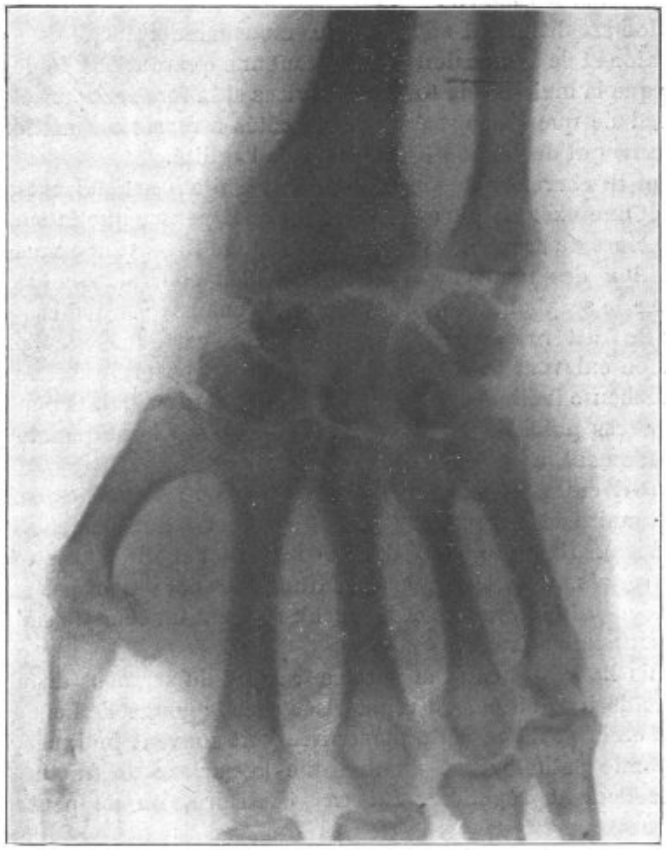

FIG. 22.

Sur 3 résultats	mauvais	3	fractures du scaphoïde.
Sur 17 —	assez bons	9	fractures du scaphoïde.
Sur 10 —	très bons.	1	fracture du scaphoïde.

et encore, dans ce dernier cas, avait-on enlevé la totalité du scaphoïde et le pyramidal en même temps que le semi-lunaire.

Il ne faut pas trop se laisser impressionner par cette statis-

tique. Je ne veux pas dire qu'on doive considérer la fracture du scaphoïde comme une circonstance heureuse. Mais il est certain qu'on obtient des résultats fonctionnels satisfaisants après l'ablation du fragment proximal du scaphoïde.

On use très peu des mouvements extrêmes du poignet. Si les doigts se fléchissent bien, si la pronation et la supination sont normales, si les mouvements d'abduction et d'adduction ont une certaine amplitude, il suffit que les mouvements dans le sens de la flexion et de l'extension aient en tout une quarantaine de degrés pour que la main rende tous les services si la force est conservée. Le malade que j'ai opéré des deux côtés a repris son métier de couvreur qui demande de la force et de l'agilité.

Faut-il chercher à améliorer ces résultats satisfaisants, en faisant une exérèse plus étendue? On peut penser que la surface de fracture du scaphoïde frottant contre le radius est une cause de limitation des mouvements. Et cette idée pourrait conduire à enlever le scaphoïde en totalité. Mais nous savons que ces surfaces de fracture se recouvrent vite de fibro-cartilage, et, d'autre part, en enlevant tout le scaphoïde, on s'exposerait à produire une fâcheuse inclinaison de la main sur le bord radial. Cependant Dubar (cas publié par Potel), qui a enlevé tout le scaphoïde par morcellement, a obtenu un bon résultat.

Faut-il enlever toute la première rangée du carpe, scaphoïde, semi-lunaire et pyramidal (le pisiforme est naturellement hors de cause). Hangton et Holt l'ont fait, je l'ai dit, et s'en sont bien trouvés. Cependant, les conditions ne paraissent pas meilleures quand le grand os et le crochu forment un condyle saillant sans soutiens latéraux.

Louis Bazy, trouvant la surface fracturé du segment distal du scaphoïde irrégulière, l'a régularisée avec la gouge de Legouest. Je ne crois pas que cette manœuvre soit souvent indiquée, car l'anatomie pathologique montre que la surface de fracture est habituellement régulière. En cas contraire, on ne peut que l'approuver.

En somme, je persiste à considérer l'ablation par la voie antérieure du semi-lunaire avec le fragment proximal du scaphoïde (lorsque le scaphoïde est fracturé) comme l'opération de choix.

Je crois qu'il y a intérêt à faire cette opération d'une manière précoce. Il faut la faire avec le minimum de traumatisme. Louis Bazy a été obligé de faire deux incisions, parce que son malade avait eu auparavant une plaie par un éclat de verre qui avait sectionné des tendons et que le tissu de cicatrice se laissait mal écarter. Quand les tissus n'ont pas subi d'altération antérieure, il est facile d'enlever le semi-lunaire avec le fragment

scaphoïdien par une incision menée le long du bord interne du grand palmaire et intéressant le ligament annulaire. Lorsque le semi-lunaire a subi un mouvement de rotation, c'est d'une extrême facilité. La difficulté est un peu plus grande quand le semi-lunaire a conservé ses rapports normaux avec le radius parce que, outre le

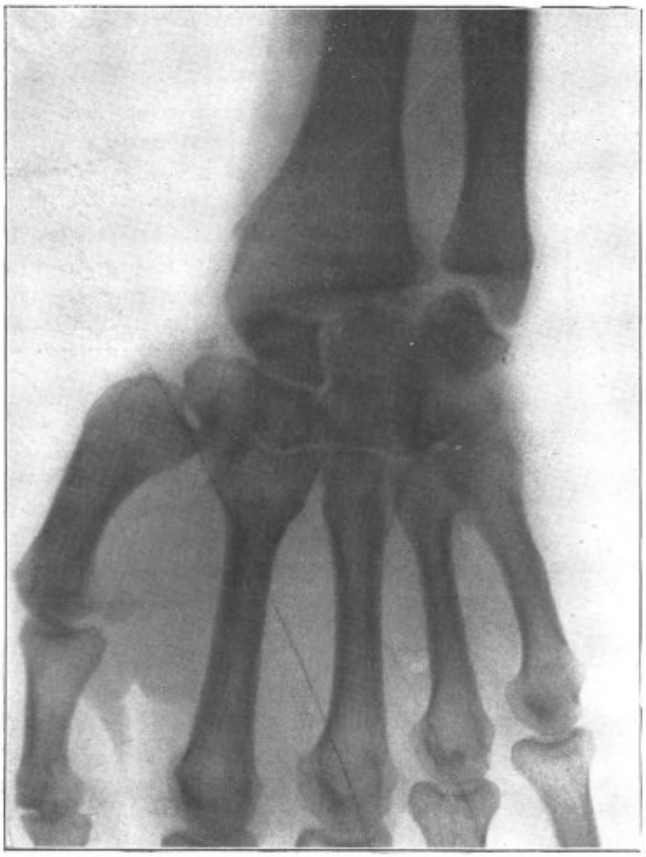

FIG. 23.

ligament antérieur, il faut sectionner le frein postérieur. Dans mes trois cas, j'ai cependant pu enlever d'une seule pièce le semi-lunaire et le fragment scaphoïdien. Bien d'autres l'ont fait et c'est ainsi, je crois, qu'il faut procéder. Les ablations par morcellement exposent à laisser de petites parcelles d'os qui peuvent gêner les mouvements.

Les résultats me paraissent dépendre beaucoup de la perfection de l'asepsie et des soins consécutifs. Je me borne à indiquer ces deux points sur lesquels je ne puis m'étendre.

On sait que les plaies qui ont cliniquement le décours le plus aseptique contiennent très souvent des microorganismes pathogènes. Ceux-ci, alors même qu'ils n'entravent nullement la réunion par première intention, sont capables de déterminer une



FIG. 24.

réaction articulaire qui peut à son tour entraîner une limitation des mouvements.

Je crois que la présence d'un simple drain mis dans l'articulation peut avoir le même résultat.

Les soins consécutifs me paraissent avoir une extrême importance. Louis Bazy, comme la plupart des autres opérateurs, a immobilisé le poignet de son malade dans un appareil plâtré, et il l'a immobilisé pendant vingt-deux jours. Robert Picqué n'a pas mis d'appareil plâtré au sien. C'est cette seconde manière que je préfère. Je me suis contenté de mettre à mes malades un panse-

ment ordinaire un peu épais, un peu compressif, mais sans attelle.

Je crois qu'après les traumatismes non septiques des articulations, l'immobilisation complète et la mobilisation excessive sont également néfastes. Les très petits mouvements que fait un malade sous un pansement compressif ne sont pas assez étendus pour amener un déplacement, mais ils sont très utiles aux muscles et à la réparation de l'articulation. Quant à la mobilisation trop précoce et trop violente après les luxations, tout le monde a reconnu ici qu'elle est pleine d'inconvénients. C'est entre ces deux excès, immobilisation absolue, mobilisation excessive, qu'il faut tâcher d'évoluer avec tact.

Messieurs, je vous propose, en terminant, d'envoyer les remerciements de la Société aux trois auteurs des observations qui ont été l'occasion de ce trop long rapport.

Présentations de malades.

M. Robert Picqué présente le malade dont il a lu l'observation en décembre 1907 :

Rupture du pancréas par contusion abdominale. Laparotomie; pancréatectomie partielle. Guérison.

M. Guinard, rapporteur.

Restauration d'une perte de substance très étendue de la joue et des lèvres.

M. H. Morestin. — Cette petite fille, âgée de dix ans, Louise N..., est entrée le 12 novembre 1907 dans mon service à la maison Dubois, un brave homme charitable ayant eu pitié de sa situation très misérable et me l'ayant fait adresser de Quimper par l'entremise du Dr Plouzané. Comme on en peut juger d'après le moulage et les dessins pris au moment de son arrivée, la difformité était horrible. La joue gauche dans sa totalité était détruite; il n'en restait aucun vestige; les deux lèvres avaient subi une perte de substance très importante, d'un tiers environ. Tout le pourtour de la bouche était occupé par des surfaces cicatricielles, couvrant en partie les régions massétérine, malaire et sous-orbitaire. Les

parties restantes des deux lèvres étaient éversées, attirées pour la supérieure en haut vers l'aile gauche du nez, pour l'inférieure en bas vers le menton et fixées par des brides cicatricielles.

On notait un certain degré d'ectropion de la paupière inférieure gauche.



Fig. 1.

L'écoulement perpétuel de la salive fait vivre cette enfant dans un état de malpropreté constant. Elle éprouve, en outre, de grandes difficultés à s'alimenter, bien qu'il n'y ait qu'un léger degré de constriction des mâchoires. Son état général est médiocre, tant à cause de cette alimentation imparfaite et de la perte constante de salive, que de la misère où elle a vécu. La difformité répugnante dont cette pauvre petite fille était atteinte en a fait une sorte de paria, un objet d'horreur. On n'a pas voulu

d'elle à l'école, elle n'a pu être admise nulle part au contact d'autres enfants. Elle a mendié tristement jusqu'au jour où une intervention bienfaisante a permis son transport à Paris.

L'origine de la difformité, d'après les renseignements qui nous ont été transmis, remonte à un traumatisme grave survenu dans



FIG. 2.

la première enfance, il y a six ou sept ans. L'enfant aurait été renversée par une voiture dont les roues auraient passé sur la face et déterminé de graves lésions, fracture des maxillaires et dilacération des parties molles.

A la suite de cet accident, les soins ayant fait d'ailleurs absolument défaut, survinrent des accidents infectieux graves qui entraînèrent la mortification de la joue et des parties voisines. Après avoir été bien près de succomber, la malheureuse élimina ses

escarres, cicatrisa ses plaies et guérit, gardant une abominable difformité.

Ce récit doit être tenu pour exact, quant au traumatisme initial, car on retrouve des traces certaines de fractures des deux mâchoires. Au-dessous de la pommette gauche, des masses



Fig. 3.

osseuses, irrégulières, appartenant au maxillaire supérieur, montrent qu'il y a eu un bouleversement de cet os, et la disposition des dents semble aussi l'indiquer. Pour le maxillaire inférieur, il a dû être brisé en deux points, au niveau de la ligne médiane, et à l'union de la canine et de la première petite molaire. Le fragment intermédiaire s'est éversé et consolidé dans cette attitude vicieuse. L'arc maxillaire inférieur est asymétrique, et la concavité de sa face postéro-interne est plus accusée à gauche du plan médian.

Le 15 novembre, je procédai à la réparation, de la manière suivante : 1° Je détachai ce qui restait de la lèvre supérieure par une incision horizontale la libérant complètement, la séparant du nez, et se prolongeant vers la droite jusque sur la joue. Je détachai de même la lèvre inférieure du menton, par une incision se



Fig. 4.

prolongeant jusqu'au delà de ses limites du côté droit. L'une et l'autre furent attirées fortement vers la gauche, fixées dans cette nouvelle attitude, et, après avivement des parties correspondantes, suturées l'une à l'autre, de manière à reconstituer une commissure gauche, occupant sa place normale à un petit travers de doigt en dehors de la narine gauche. La commissure droite attirée fortement répondait alors presque à la ligne médiane.

Le rétablissement de la symétrie de l'orifice buccal fut remis à plus tard.

2° Pour la brèche génienne, je taillai sur tout son pourtour une collerette large de 2 centimètres que je disséquai et retournai, face cutanée ou plutôt cicatricielle vers l'intérieur de la cavité buccale, et face cruentée vers l'extérieur. Puis je prélevai sur le cou, dans les régions sus et sous-hyoïdiennes un énorme lambeau, aussi large et plus long que la paume de la main, que je fis pivoter autour de son pédicule postérieur et appliquai sur la brèche, le fixant à tout le pourtour et notamment aux parties correspondantes des deux lèvres.

La plaie d'emprunt du lambeau était considérable. Pour la fermer, j'eus recours à un décollement tégumentaire poursuivi jusqu'au-devant du thorax. Ayant ainsi mobilisé les téguments du cou au-dessous de la plaie et ceux de la partie avoisinante du thorax, je pus effacer complètement cette plaie et suturer, en ayant soin de fléchir la tête.

Les suites furent très bonnes et l'opération réussit parfaitement. Le lambeau vécut, s'unit au plan sous-jacent, aux lèvres et à tout leur pourtour, sauf en haut et en avant où il y eut une petite désunion et où persista un orifice de 7 ou 8 millimètres. La réunion de la plaie cervicale s'effectua primitivement, dans des conditions parfaites ; il n'en résulta aucune raideur, aucune limitation des mouvements, et la peau mobilisée s'adapta fort bien à ses rapports nouveaux.

Le 14 janvier, je débridai la commissure droite, réséquai sur chaque lèvre au voisinage de la tranche de section une bande cutanée de dimension appropriée, et, éversant la muqueuse, la suturai à la peau. J'excisai vers la gauche un peu de la bordure rouge, qui paraissait en excès par rapport à la moitié droite du nouvel orifice buccal.

Enfin, le 27 janvier, je pratiquai une nouvelle intervention ayant pour but : *a*) de fermer l'orifice persistant à la limite de la lèvre supérieure et du lambeau transporté du cou sur la joue ; *b*) de corriger l'ectropion de la paupière inférieure gauche.

Je disséquai tout d'abord le trajet, et le retournai comme un doigt de gant vers la bouche, puis extirpai les tissus cicatriciels bridant la paupière, et enfin prélevai sur la région temporale un lambeau à pédicule inférieur que je fis pivoter d'arrière en avant, pour l'installer sur la surface cruentée ainsi préparée.

Au bout de quelques jours, le résultat cherché était obtenu, le lambeau bien vivant était greffé dans de bonnes conditions, et l'orifice était comblé définitivement. La plaie d'emprunt tempo-

rale, abandonnée à elle-même, s'est séparée secondairement, et, depuis une dizaine de jours, la cicatrisation est complète (fig. 3 et 4).

Pour un cas aussi défavorable, ces interventions ont donné, il me semble, le maximum d'amélioration que l'on peut attendre de la chirurgie réparatrice. La bouche est continente, presque régulière, ses bords sont bien souples.

La joue est elle-même très souple ; l'enfant n'est aucunement gênée pour parler ni pour manger. Les mâchoires s'écartent au même degré qu'avant la fermeture de la brèche.

L'aspect de la figure est très acceptable, et, par rapport à la hideuse difformité d'autrefois, c'est une métamorphose véritable.

J'insisterai sur trois points de technique : 1° le déplacement des parties demeurantes des lèvres et de la joue droite pour reconstituer l'orifice buccal ; 2° l'étendue considérable du lambeau prélevé sur le cou, lambeau assez grand pour couvrir toute la joue ; 3° la fermeture immédiate de l'énorme plaie d'emprunt cervicale à l'aide d'un vaste décollement tégumentaire, pratique que je ne cesse de recommander depuis plusieurs années.

Fracture du col de l'humérus avec luxation de la tête humérale.

M. Walther. — Le malade que je vous présente est entré hier matin dans mon service à l'hôpital de la Pitié, pour des lésions dues à un traumatisme qui remonte à quinze jours.

L'examen clinique montre une fracture du col et en même temps un déplacement de la tête en dedans et en avant. La cavité glénoïde est vide ; le doigt s'enfonce sous l'acromion et il est facile de sentir la tête au-dessous de l'apophyse coracoïde.

La radiographie que je vous présente et qui a été faite ce matin même dans mon service par M. Garnier, permet de confirmer les résultats de l'exploration clinique.

Ce malade est précisément celui qui avait été observé par mon ami M. Chaput, et dont la radiographie nous a été apportée mercredi dernier par notre collègue.

J'ai pensé qu'il était intéressant de vous présenter le malade lui-même, que M. Chaput n'a pu vous montrer parce qu'il avait quitté le service où il était entré après son accident.

Présentation de photographie.

Sarcome.

M. Bazy présente, à défaut de la pièce que pour des circonstances particulières il n'a pu apporter, la photographie en couleur d'un cas de sarcome en partie kystique pédiculé de l'estomac enlevé par laparotomie. Le pédicule, du volume d'un pouce environ, s'insérait sur la face postérieure de l'estomac à deux travers de doigt de la grande courbure et sur sa face péritonéale.

Le kyste contenait six litres de liquide sanguinolent; la partie solide était environ du volume des deux poings.

Inutile de dire que le diagnostic n'avait pas été fait : j'avais pensé à un kyste du pancréas et la ponction pendant l'opération avait semblé me donner raison.

Cette observation devant paraître dans un travail de mon interne Burgaud, je ne veux pas insister sur l'observation du malade; je dirai simplement que la tumeur a été examinée par mon ami Letulle, qui a résumé son opinion en disant : la tumeur est un sarcome fusiforme en pleine activité, sans aucun signe de dégénération ou de mortification.

La guérison a été aseptique : le malade se levait le quinzième jour.

Présentations d'instruments.

Abaisse-langue de Mahu.

M. Ed. Schwartz. — J'ai l'honneur de vous présenter un instrument qui me paraît bon et qui est dû au docteur Mahu.

Il s'agit d'un ouvre-bouche combiné avec un abaisse-langue pour les interventions sur le palais, les amygdales, le pharynx, etc., constituant un instrument antostatique permettant l'usage des deux mains, épargnant un aide pour maintenir la langue abaissée. Il y a déjà des instruments nombreux construits dans le même but, mais il n'y en a aucun qui puisse aussi bien remplir que celui-ci les conditions de simplicité et de légèreté unies avec une bonne fixité.

Il se compose : 1° d'un ouvre-bouche genre Doyen à crémaillère mobile, à la branche inférieure duquel est fixée une glissière de forme prismatique rectangulaire A mobile autour d'un point B

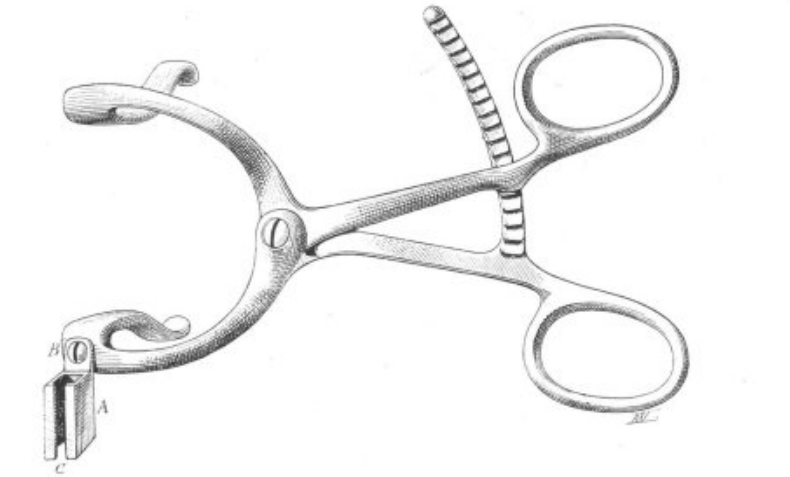



dans un plan de front passant par lui. La glissière est ouverte à la partie médiane de sa face antérieure par une fente longitudinale C; 2° d'un abaisse-langue proprement dit, dont la palette linguale forme un angle aigu avec la tige. Cette tige incurvée présente

à sa partie moyenne E une partie suffisamment amincie pour pénétrer dans la fente C, tandis que la portion supérieure D est

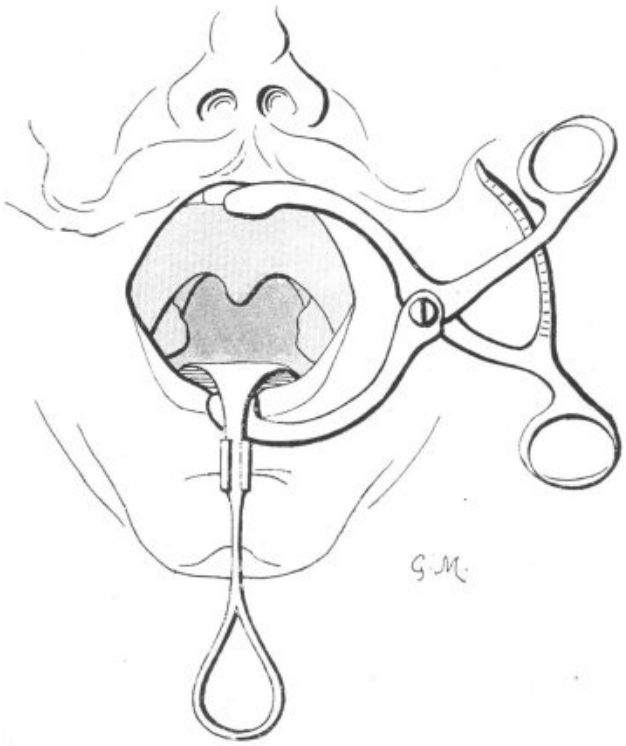

en forme de prisme exactement calibré sur le prisme intérieur de la glissière et capable, par suite, de glisser en elle à frottement doux. L'abaisse-langue tient par le mécanisme du porte à faux.

M. Georges Luys présente son *rectoscope*, construit sur les mêmes indications que son *cystoscope à vision directe* et qu'il a présenté en août 1907.

M. Pierre Delbet, rapporteur.

Le Secrétaire annuel,
Ricard.

Paris. — L. Maretheux, imprimeur, 1, rue Cassette.

SÉANCE DU 25 MARS 1908

Présidence de M. Nélaton.

Procès-verbal.

La rédaction du procès-verbal de la précédente séance est mise aux voix et adoptée.

ERRATUM

La légende de la figure 7, page 389, s'applique à la figure 16, page 401, et réciproquement.

Correspondance.

La correspondance comprend :

1°. — Les journaux et publications périodiques de la semaine.

2°. — Deux mémoires, publiés plus loin, sur la *rachistovaïnisation*, de M. Pauchet et de M. Bœckel, membres correspondants.

A propos de la correspondance.

M. J. Lucas-Championnière. — Je dépose sur le bureau de la Société, de la part du Dr Suckling (de Birmingham), une brochure intitulée : *Movable or dropped kidney, its relations to diseases of the nervous system* (Rein mobile ou flottant, ses rapports avec les maladies du système nerveux). Cette brochure fait suite à plusieurs travaux que j'ai eu l'occasion de mentionner à l'Académie

de médecine, dans lesquels le Dr Suckling a établi les rapports du rein mobile avec la folie. Dans ces cas fort curieux, au nombre de vingt et un, il a amené la guérison, au moins momentanée, de la folie par la fixation du rein flottant.

Ces cas sont des plus intéressants. M. Suckling les interprète en attribuant les troubles nerveux à une intoxication due aux troubles de la fonction éliminatrice du rein. Je pense que l'interprétation théorique des faits peut être autre, et je l'ai rapportée aux tiraillements des capsules surrénales. Mais le fait clinique me paraît incontestable et digne de toute votre attention. Les faits signalés par M. Suckling et les chirurgiens qui ont exécuté la fixation du rein sous son inspiration, me paraissent dignes de l'attention de tous les membres de la Société de Chirurgie.

Discussion.

Rachistovaïnisation.

M. V. Pauchet (d'Amiens). — J'avais pratiqué, il y a cinq ou six ans, une quarantaine de rachicocaïnisations. Ayant appris les deux cas de mort rapportés par Legueu, à la Société de Chirurgie, j'ai cessé d'avoir recours à la rachianesthésie. Depuis dix-huit mois, ayant vu pratiquer la rachistovaïnisation par MM. Tuffier et Chaput, j'y ai recours systématiquement dans presque toutes les opérations sous-ombilicales. J'en ai pratiqué plus de 300 (304).

Je ne parlerai pas des *quarante rachicocaïnisations* environ que j'ai pratiquées à une époque actuellement trop éloignée pour que les détails soient restés précis dans ma mémoire. Je n'ai pas eu de mort, j'ai été plusieurs fois impressionné par de petits accidents qu'on observe à un moindre degré avec la stovaïne.

Mes *trois cent quatre rachistovaïnisations* ont été pratiquées les unes suivant la technique de Tuffier, les autres suivant celle de M. Chaput.

Les sujets gardent la position assise, ou inclinée en avant, pendant trois à cinq minutes après l'injection. Toutes les laparotomies ont reçu, une heure avant, une injection sous-cutanée de 1/4 de milligramme de scopolamine et de 1 centigramme de morphine.

Voici les accidents que j'ai observés :

L'anesthésie a été nulle ou incomplète.

Des *troubles circulatoires* et *respiratoires* ont apparu au cours

de l'intervention : figure pâle, lèvres exsangues, respiration irrégulière, angoisse, pouls petit et rapide. Ces accidents ont cessé avec une injection de caféine.

Des *vomissements* ont apparu au cours de l'intervention.

De la *céphalée*, survenue fréquemment du premier au huitième jour au point de provoquer l'insomnie.

La *rétention d'urine*, chez quelques opérés d'hémorroïdes ou de hernies. Cet accident s'observe aussi bien avec le chloroforme.

Une *rachialgie* persistante a été signalée trois ou quatre fois, au point de gêner les mouvements du malade.

Une *névralgie iléo-lombaire* violente a duré quinze jours.

Je n'ai *pas observé de cas de mort*, immédiats ni éloignés.

Si maintenant je veux établir une proportion sensiblement exacte de ces accidents, voici comment je pourrais la résumer d'après mes cas personnels :

Sur 10 *rachistovainisations* : j'observe **un** *insuccès* complet ou relatif. Il faut avoir recours à l'éther soit pour toute l'opération, soit pour les cinq ou dix premières minutes ;

Trois interventions avec incidents immédiats ou consécutifs : céphalée, vomissements, troubles respiratoires, troubles circulatoires, douleurs de reins, et **six** *anesthésies parfaites*. Ces dernières sont supérieures à celles que donne l'anesthésie générale. Il n'existe pas de shock, les malades sont très satisfaits, l'immobilité cadavérique du patient facilite l'intervention.

Je dois signaler également parmi les accidents, la *rupture d'une aiguille d'acier* que j'ai dû extraire immédiatement à l'aide d'une incision et d'une pince.

Ces rachianesthésies ont été exécutées par moi-même ou par un collègue. J'ai remarqué que les insuccès étaient fréquents entre les mains d'un même opérateur. La technique doit jouer un rôle important.

Le point le plus intéressant de la rachianesthésie réside *dans les dangers qu'elle comporte*. Est-elle, oui ou non, plus grave que la narcose générale? Bien que je n'aie pas eu de mort, l'impression qui se dégage de mes interventions est que ce mode d'anesthésie pourrait être dangereux entre les mains d'opérateurs inexpérimentés.

Je pense cependant que les dangers résultant des troubles circulatoires doivent être minimes, entre les mains des chirurgiens qui savent ne pas se départir d'une technique impeccable et d'une asepsie rigoureuse.

Tout en éprouvant l'impression d'un danger possible pour les rachianesthésiés, je considère que *ce procédé trouve de nombreuses indications* et doit être répandu.

Les *opérations sur le périnée, l'anus et les membres inférieurs* sont facilitées par l'anesthésie qui est presque toujours parfaite et par la parésie des membres inférieurs. Pour ces interventions, le chirurgien peut se contenter d'une faible dose de stovaïne et éviter la diffusion bulbaire en laissant le malade assis pendant cinq minutes, ou en employant une solution salée à 10 p. 100 qui alourdit l'alcaloïde.

Les chirurgiens des grandes villes n'ont peut-être pas un intérêt urgent à remplacer dans leur maison de santé ou à l'hôpital le chloroforme par la stovaïne, ils ont toujours un bon chloroformisateur à leur disposition. Mais actuellement, la pratique chirurgicale se répand dans les plus petits centres; des praticiens exécutent souvent les opérations d'urgence (amputations, hernies étranglées, réductions de fracture, etc.). La rachianesthésie évite *plus d'un aide*, car indépendamment d'un anesthésiste de fortune, il faut des bras solides pour tenir le patient qui dort généralement fort mal, et amoindrit encore les aptitudes chirurgicales de l'opérateur.

D'ailleurs, indépendamment du rôle que la rachianesthésie doit jouer dans la chirurgie rurale, elle est éminemment précieuse dans certaines opérations. J'ai opéré récemment deux hernies ombilicales sphacélées chez des sujets obèses congestifs avec œdème des bases pulmonaires. L'intervention a duré une heure, et une heure et quart, l'anesthésie a été complète et les malades ont guéri. A deux reprises, j'ai pratiqué la lithotritie chez des sujets cardiaques et pulmonaires qui n'auraient pu supporter la narcose. Enfin je signalerai le cas d'un malade atteint de tumeur sessile de la vessie que j'opérai il y a deux ans et demi. Endormi à l'éther, puis au chloroforme, il ne cessa de pousser pendant l'opération malgré une anesthésie générale très bonne. Dès que je touchais le trigone vésical, les efforts du malade faisaient bomber les parois de l'organe et gênaient horriblement l'excision du néoplasme.

Un an plus tard, la récidive survint, le patient fut réopéré sous l'anesthésie rachidienne. La seconde opération fut éminemment facile ; pas un mouvement, pas un réflexe ne gênèrent les manœuvres. Depuis dix-huit mois, il n'y a pas eu de récidive.

Je considère donc que la rachistovaïne est une méthode pleine d'avenir, qui rend déjà de grands services. Nous devons être reconnaissants envers les chirurgiens qni ont précisé ses indications et sa technique. Sans doute, la méthode est encore jeune et comporte un grand nombre d'inconvénients, mais, au lieu de la condamner, nous devons chercher à la mieux connaître et à l'améliorer.

Rachistovaïnisation.

M. le Dr J. Bœckel (de Strasbourg). — J'ai eu recours à la rachistovaïnisation dans les 156 cas suivants :

I. — *Organes génitaux et périnée* :

Autoplastie de la verge	1 cas.
Abcès de la grande lèvre	1 —
Abcès périnéal	1 —
Gangrène scrotale. Incisions multiples et drainage	1 —
Castration, dont 1 double	3 —
Cure radicale d'hydrocèle, dont 2 doubles	8 —
Prostatectomies	2 —

II. — *Rectum et anus* :

Dilatation de l'anus	3 cas.
Fistule anale	1 —
Hémorroïdes :	
Dont dilatation de l'anus	3 —
Résection	4 —
Cancer du rectum :	
Extirpation avec résection du coccyx	4 —

III. — *Laparotomies* :

Cure radicale de hernies, dont 5 doubles avec hydrocèle	27 cas.
Hernies étranglées	3 —
Appendicite	1 —
Taille sus-pubienne	1 —
Anus iliaque	1 —
Gastrostomie (cancer du cardia)	1 —
Laparotomie exploratrice (cancer inopérable de l'estomac)	1 —
Gastro-entérostomie	1 —
Laparotomie pour cæcopexie	2 —
Résection iléo-cæcale	1 —
Kyste ovarique, dont 1 double	3 —
Cholécystectomie	1 —

IV. — *Membre inférieur* :

A. — Amputations :

De la jambe	9 cas.
De la cuisse	15 —
Désarticulation des orteils	2 —
Désarticulation de la cuisse	1 —

B. — Fractures compliquées :

De la jambe avec suture osseuse	2 cas.

C. — Résections :

Genou	8 —
Partielle du tarse, astragalectomie	1 —
Totale	2 —
Ogston	1 —
Evidements osseux du :	
Tibia	3 —
Rotule	1 —
Péroné	2 —
Sacrum	1 —
Articulation sacro-iliaque	1 —
Ostéotomie pour genu valgum	1 —
Exostose du fémur	1 —
Pied bot (adulte)	1 —
Fistule osseuse du fémur	1 —
Redressement de fracture de jambe et de cuisse	2 —

V. — *Divers.*

Hygroma du genou	7 cas.
Hygroma de la tête du 1er métatarsien	1 —
Arthrotomie du genou pour corps étranger	1 —
Luxation du genou	2 —
Résection de la saphène	1 —
Sciatique	4 —
Ganglion synovial du pied	2 —
Extirpation de ganglions inguinaux	1 —
Lipome du flanc	1 —
Abcès de la cuisse, de la hanche et du genou	6 —
	156 cas.

Résultats :

Sur ces 156 cas, j'ai eu :

a) **124** *succès complets*, c'est-à-dire que j'ai obtenu 124 anesthésies *absolues*.

b) **16** *demi-succès*; par là, j'entends que les malades ont ressenti quelques douleurs plus ou moins vives, notamment pendant la ligature des vaisseaux, la suture de la peau, la traction sur un sac herniaire, par exemple; malgré ces insuccès partiels, dans ces cas l'opération a pu être menée à bien.

c) *Deux* fois j'ai dû avoir recours à l'anesthésie locale pour terminer l'opération.

d) Deux fois j'ai eu des *succès partiels*. Je m'explique :

Dans un cas, il s'agissait d'une cure radicale de hernie double. L'anesthésie fut parfaite pour l'un des côtés; pour le deuxième côté opéré dans la même séance, l'incision de la peau ne fut pas ressentie; mais pour les temps suivants, je dus recourir au chloroforme et achever l'opération sous la narcose, l'opéré éprouvant à chaque coup de bistouri, à chaque traction, des douleurs intolérables. J'ajoute que la première opération n'avait pas duré plus de dix minutes.

Dans un deuxième cas (résection iléo-cæcale), le retour de la sensibilité se fit après une heure, et, comme je n'avais pas complètement terminé la suture de la paroi, je dus recourir au chloroforme, car le malade gémissait et se plaignait énormément.

e) Douze fois j'eus un *échec* complet et je dus employer le chloroforme. Il faut dire que dans deux cas la canule n'avait pu être introduite dans le canal rachidien.

Dans deux autres, il se produisit au moment du retrait de la canule une hémorragie inquiétante. Force fut de tamponner la région lombaire et de recourir à la narcose. J'ajoute que ces deux derniers cas avaient été traités en mon absence par mes internes.

Dans quatre cas, enfin, j'ai obtenu l'anesthésie absolue du *côté opposé* à la lésion qu'il s'agissait de traiter (hydrocèle et hernies). J'ai dû recourir cette fois encore au chloroforme.

En résumé, sur 156 cas, j'ai eu :

16 échecs complets,
16 succès partiels,
124 succès complets.

Accidents immédiats :

Une mort au bout de vingt-quatre heures, dans un cas de désarticulation de la hanche, chez un sujet ultra-cachectique âgé de trente-quatre ans et atteint de fistules multiples du pourtour de la hanche.

L'autopsie démontra que la moelle et le canal rachidien étaient absolument *normaux*.

Il y avait dans le pancréas un foyer crétifié; de plus, une ostéite très étendue du bassin et des ganglions inguinaux caséeux au-dessus et au-dessous du Poupart. La rachistovaïne ne pouvait donc être incriminée.

Complications immédiates :

Trois cas de *douleurs* vives dans les cuisses et les jambes pendant deux jours.

Neuf cas de *céphalée* pendant trois à huit jours.

Neuf cas de *syncopes*, dont une sérieuse au cours de l'opération avec persistance des nausées pendant trois à cinq jours.

Deux cas d'hémorragie par la piqûre.

Un cas de *diplopie* pendant cinq et six jours.

Soit 24 complications passagères sur 154 cas. Je ne compte pas, bien entendu, les deux cas où l'on ne put pénétrer dans le canal rachidien.

Comme *conclusion*, je dirai que l'impression qui m'est restée de l'emploi de cette nouvelle méthode d'anesthésie est qu'elle ne saurait détrôner ni l'éther, ni le chloroforme. Je ne voudrais pas dire qu'elle est moins dangereuse que l'anesthésie par ces deux narcotiques. Les faits que je possède ne sont pas assez nombreux encore pour me permettre d'établir un parallèle équitable. Cependant, je reconnais que cette méthode bien appliquée pourra, dans nombre de circonstances, remplacer avantageusement le chloroforme, qui, lui non plus, n'est pas dénué de tout danger. C'est donc encore une question à poursuivre, avant de conclure au rejet ou à l'emploi exclusif de cette méthode, dont Tuffier et Chaput ont été les principaux promoteurs.

Traitement chirurgical des perforations intestinales typhiques.

M. Mauclaire. — Je viens apporter aussi le résultat de ma très faible expérience en ce qui concerne le traitement chirurgical des perforations intestinales typhiques. Je suis intervenu quatre fois pour des perforations intestinales typhiques *réelles ou présumées*. Il est évident tout d'abord que M. Michaux, dans son très intéressant travail, n'a pas eu en vue les phlegmons stercoraux consécutifs à une perforation intestinale typhique et venant s'ouvrir à la peau.

Cette variété de perforation est rare, M. Tuffier en a rapporté un cas. Je résumerai simplement le fait suivant, dans lequel je pense qu'il s'agissait d'une perforation portant sur le cæcum ou le côlon ascendant. Il concerne un homme de quarante ans, soigné en 1900, pour une fièvre typhoïde caractéristique, avec taches, diarrhée, melæna, etc., et diagnostiquée par plusieurs médecins compétents. Le vingtième jour, ce malade présenta des symptômes progressifs et non brusques de péritonite, puis une tuméfaction se produisit dans l'hypocondre droit. Il s'agissait d'un abcès que j'ouvris par la voie lombaire et d'où sortit un mélange

infect de pus et de matières fécales. Le malade guérit progressivement. Je pense qu'il s'agissait bien ici d'une perforation intestinale typhique et non pas d'une appendicite typhoïdique.

M. Michaux n'a donc eu en vue que les perforations intestinales se faisant brusquement et directement dans la grande cavité péritonéale.

Or, j'ai eu l'occasion d'intervenir trois fois dans des cas de perforations intestinales typhiques, réelles ou présumées.

Ma première observation a été publiée en 1902 avec tous ses détails dans la thèse de M. Pédarré (Paris, 1902). Il s'agissait d'un enfant de huit ans soigné à l'hôpital des Enfants-Malades par M. Méry. Il fit une perforation intestinale au 18e jour de sa fièvre typhoïde. Je ne suis intervenu que trois jours après la perforation. L'enfant était dans un état très grave, il y avait des matières fécales dans la cavité péritonéale. L'orifice intestinal était très petit, lenticulaire; il fut suturé facilement. Après une légère amélioration passagère, le malade succomba dix jours après l'intervention.

Mon deuxième cas concerne un typhique soigné en 1907 dans le service de M. Courtois-Suffit, à l'hôpital A. Dubois. Il s'agissait d'une fièvre typhoïde, de forme grave ataxo-adynamique, avec plusieurs hémorragies intestinales d'intensité moyenne. Une douleur abdominale survint le 15e jour sans hypothermie, ni vomissements. La douleur maxima était dans la fosse iliaque droite, sans contracture de la paroi abdominale, ni hyperesthésie cutanée. L'examen du sang montra une leucocytose légère avec polynucléose prédominante.

Les signes d'une péritonite insidieuse ne furent évidents qu'au bout de quarante-huit heures. L'intervention fut pratiquée aussitôt. Il s'agissait d'une péritonite purulente généralisée qui fut simplement drainée; l'état du malade ne permit pas de rechercher la perforation.

Le malade succomba. A l'autopsie, on trouva une perforation sur l'iléon, à 15 centimètres environ de la valvule iléo-cæcale. Une autre plaque de Peyer, au voisinage, était sur le point de se perforer.

Dans le cas suivant, je suis intervenu dans une *prétendue perforation*.

Il s'agissait d'une jeune fille de vingt et un ans, soignée à l'hôpital A. Dubois dans le service des contagieux de M. Courtois-Suffit. Au 13e jour, au milieu de la nuit, la malade éprouve brusquement une douleur abdominale un peu généralisée, sans hypothermie brusque. L'abdomen n'est pas très douloureux à la pression, sans contracture de la paroi. Le pouls est petit, filant.

Disparition de la sonorité hépatique. J'ajouterai que depuis quelques jours la malade avait de la pyurie.

Intervention six heures après le début de la douleur. Je trouve les anses intestinales normales, pas de traces de péritonite, pas d'épanchement péritonéal. Je ne déroule pas l'intestin et je ferme rapidement l'abdomen. La malade succomba six heures après l'intervention. Comme d'habitude, l'autopsie a été refusée, aussi je ne peux dire la cause de ce collapsus abdominal.

Cette question du *diagnostic des perforations* est un point très intéressant, très discuté, et, je crois aussi, très important.

En effet, le diagnostic n'est pas toujours facile avec la péritonite typhique par propagation, avec l'appendicite au cours de la fièvre typhoïde, avec la thrombo-phlébite des vaisseaux mésentériques, avec le collapsus cardiaque, avec l'insuffisance hépatique aiguë, au cours de la fièvre typhoïde (Roger).

Bien des exemples de fausses perforations (1) typhoïdiques opérées (cas de Rochard, Delorme, Alglave, Courtois-Suffit, Morestin), ou non opérées, ont été publiés. Ces cas de *fausse perforation* sont assez fréquents.

L'état grave dans lequel se trouvent les typhiques le plus souvent, ne doit pas trop faire abuser de la laparotomie exploratrice comme moyen de diagnostic. Celle-ci d'ailleurs est contre-indiquée dans les cas de péritonites par propagation, péritonites parfois simplement fibro-adhésives et non pas toujours séro-purulentes. Et si de nombreux cas de laparotomies exploratrices bien supportées par les malades ont été publiés, il faut savoir aussi que, sans aucun doute, tous les cas de laparotomies exploratrices suivis de mort rapide n'ont pas été publiés.

Le *pronostic* de l'intervention est en rapport non seulement avec la précocité de l'opération, mais aussi avec la force de résistance du sujet, avec la variété de fièvre typhoïde que présente le malade, variété ataxique, variété adynamique, var. ataxo-adynamique, avec les lésions cardiaques ou autres que peut présenter le sujet et qu'il n'est pas toujours facile d'apprécier au préalable.

Au point de vue thérapeutique, déjà en 1902 j'ai fait établir par M. Pédarré un tableau de 52 cas d'intervention qui nous montrait que si l'opération a lieu dans les dix-huit heures qui suivent la perforation, la guérison s'observe dans 30 p. 100 des cas. Dans les résultats opératoires, il faudrait aussi tenir compte

(1) Voir : Chauveau. Péritonite typhique, *Thèse de Paris*, 1907. — Roy. Les péritonites par propagation au cours de la fièvre typhoïde, *Thèse de Paris*, 1907. — Blaise. Les fausses perforations intestinales dans la fièvre typhoïde, *Thèse de Paris*, 1904.

de la variété de la fièvre typhoïde (V. ataxique, V. adynamique) que présente l'opéré, mais cette classification n'est pas possible, étant donnée la brièveté des observations publiées.

Je suis donc tout à fait de l'avis de notre collègue Michaux quand il nous dit que « malgré l'imperfection des résultats « obtenus, le traitement chirurgical reste le seul et unique traite- « ment applicable à la perforation intestinale dans la fièvre « typhoïde ».

Quant aux opérations logiques mais très graves qui ont été proposées, telle que l'iléo-sigmoïdostomie, comme traitement préventif de la perforation, de prime abord, il y a lieu d'hésiter à l'admettre, car évidemment il ne suffit pas que l'opération soit faite, il faut qu'elle ait des chances d'être supportée. La simple appendicostomie préventive me paraîtrait préférable, mais, je le répète, le collapsus général et cardiaque du malade sont souvent tels que l'on comprend bien comment l'anus iliaque sur l'intestin grêle ait été pratiqué comme traitement ultra rapide d'une perforation, bien que ce soit un bien mauvais pis-aller. Parfois même, l'état général est tel que toute opération serait désastreuse. Aussi dans deux cas de ce genre, où la perforation était cependant évidente, j'ai renoncé à toute intervention.

A propos des perforations intestinales d'origine typhoïdique.

M. Lucien Picqué. — J'ai eu l'occasion d'intervenir deux fois seulement dans des cas de perforation typhoïdique, et dans aucun de ces deux cas je n'ai pu sauver le malade.

Mon expérience, vous le voyez, est bien limitée, et cependant je vous demande la permission d'intervenir dans le débat parce que des circonstances particulières m'ont permis d'envisager certains points relatifs au diagnostic et aux indications opératoires.

Voici d'abord mes deux observations résumées (d'après les notes qui m'ont été adressées par le Dr Clermonthe).

Obs. I. — De B... (Eugène), dix-neuf ans, engagé volontaire au régiment de zouaves, à Alger, arrive en congé à Paris avec une fièvre typhoïde. Sur la demande de la mère, je confie ce jeune homme à mon élève et ami le Dr Clermonthe. Celui-ci voit le malade pour la première fois le 1er août 1906, à 9 heures du matin. Température, 39°3 avec tous les signes d'une fièvre typhoïde dans son deuxième septénaire.

La mère du malade apprend que son fils a été pris, il y a une dizaine

de jours, en Algérie, où il est en garnison, de fièvre violente avec température élevée. Le médecin militaire, croyant à des accès de fièvre paludéenne, envoie le malade en France. Pendant le voyage et jusqu'à ce jour, la température est restée élevée; de plus, le malade a continué à s'alimenter et n'a reçu aucun soin spécial.

Le diagnostic de fièvre typhoïde est confirmé par le séro-diagnostic.

Le malade est soumis aux bains à 24 degrés; il réagit bien; jusqu'au 10 août, la température oscille entre 39 et 40 degrés (moyenne des températures vespérale et matinale) sans jamais dépasser cette dernière température. Pouls au voisinage de 90. Pas de diarrhée notable (deux ou trois selles par jour, 2 litres d'urine par jour. Pas d'albumine. Pas de complication pulmonaire. Le malade boit du lait et des infusions diurétiques. Pas d'aliment solide. Désinfectants intestinaux. Pas de purgatifs ni de lavements.

Le 7 août, le malade commence à sauter le bain de 6 heures du matin et en fait de même le 8 et le 9. Le 10 au matin, à 6 heures et demie, en plein repos, le jeune homme accuse une douleur assez vive en urinant, et qui s'irradie vers les bourses.

La température a subitement monté à 40°7. A l'examen, M. Clermonthe constate que le ventre est souple et indolore dans toute son étendue. Pas de ballonnement. Pas de vomissement ni de nausée. Le pouls est à 90. M. Picqué voit le malade à midi. Pas de symptôme nouveau. Aucun signe à l'auscultation thoracique. La température a un peu baissé et est au voisinage de 40 degrés. La douleur en urinant a diminué. En raison de l'absence d'abaissement thermique et aussi du peu de symptômes locaux, M. Picqué ne peut se décider à admettre d'emblée la perforation et demande à revoir le malade dans la journée.

A 4 heures, il est rappelé en toute hâte : le malade a eu, à 3 heures et demie, un vomissement. Le pouls est à 116. Il y a de l'anxiété du visage. La respiration donne 36 à la minute. Le ventre est légèrement ballonné. Le malade est transporté dans une maison de santé, où M. Picqué l'opère à 6 heures, avec l'aide de M. Clermonthe et de M. Ch. Liné, son ancien interne. Longue incision de la fosse iliaque. Aussitôt le péritoine ouvert, il s'écoule une quantité notable de sérosité louche semblable à celle que fournit certaine péritonite diffuse.

Le cæcum et les anses grêles forment un magma adhérent, dans lequel il est impossible de trouver la perforation. Drainage de la fosse iliaque à la gaze. Une incision médiane laisse écouler une notable quantité de sérosité louche. Une mèche de gaze est placée au niveau du pubis. Une troisième incision est pratiquée dans la fosse iliaque gauche. Le malade succombe le lendemain à midi, soit dix-huit heures après l'intervention, trente heures après le début des accidents.

Je tiens à relever dès maintenant dans cette observation la gravité de la forme clinique de cette fièvre typhoïde, l'absence de dépression thermique au moment de la perforation, enfin la rapi-

dité d'évolution de la péritonite et l'impossibilité de trouver la perforation.

Voici maintenant ma deuxième observation.

Obs. II. — R... (Georges), vingt-trois ans, entre dans mon service de l'hôpital Bichat, le 13 juin 1907, salle Jarjavay, n° 25. Ce malade vient d'un service de médecine, où il se trouvait au douzième jour d'une fièvre typhoïde. La fièvre typhoïde a évolué jusqu'alors normalement. Il s'agit d'une forme de moyenne gravité. Subitement, le malade ressent des douleurs aiguës dont le maximum siège dans la fosse iliaque droite. Il existe de ce côté une défense très nette de la paroi. Les douleurs sont accompagnées de vomissement. Le pouls qui était à 110 monte à 140. (La courbe de la température a été égarée et je ne puis donner aucun renseignement à cet égard). Dans ce cas, le diagnostic est évident.

Transporté de suite dans mon service, je l'opère trois heures après le début de la perforation. L'incision médiane donne lieu à l'écoulement d'un liquide abondant, fécaloïde. Les anses sont dilatées et très vascularisées. Une perforation longue de 3 millimètres de diamètre existe sur l'iléon, au voisinage de la valvule iléo-cæcale. La grande friabilité de la paroi rend la fermeture très difficile. Drainage.

L'état général s'aggrave rapidement après l'opération et le malade meurt vingt heures après l'intervention.

Le premier des deux cas que je viens de vous relater m'avait particulièrement impressionné ; je me reprochais de m'être laissé influencer par l'absence d'abaissement thermique et de ne pas être intervenu plus tôt, et j'ai pensé que la mort de ce malade pouvait être attribuée au retard apporté à l'opération.

Peu de temps après, des manœuvres militaires m'amenaient au camp de Châlons, dans le service d'un chirurgien très distingué de notre armée, le Dr Dubujadoux. Il me montra parmi ses malades un soldat atteint d'une perforation intestinale au cours d'une typhoïde et qu'il venait de guérir par l'intervention chirurgicale.

J'avais encore présent à l'esprit le souvenir du drame pénible dont je vous ai donné le court résumé dans ma première observation. Je ne manquai pas de lui demander quelques renseignements sur la pratique de cette chirurgie dans les hôpitaux militaires.

Je fus frappé des conditions excellentes dans lesquelles se trouvent nos confrères de l'armée. J'y reviendrai plus loin.

M. Dubujadoux ayant eu, d'ailleurs, l'occasion d'intervenir plusieurs fois dans des cas analogues, je l'ai engagé vivement à vous adresser ses observations.

Il a bien voulu me charger de vous les présenter. Je désire donc en faire devant vous un court résumé et insister spécialement sur certains points intéressants.

Les cas de M. Dubujadoux sont au nombre de 6 : 5 de ces cas ont été opérés, 2 au camp de Châlons dans des formes larvées, 4 à Nîmes, où, assurant le service médico-chirurgical, notre confrère a pu suivre les malades depuis leur entrée dans les salles.

C'est en effet là une condition vraiment parfaite pour étudier cette question si délicate de l'intervention chez les typhoïdiques, puisqu'en suivant l'évolution de la maladie, connaissant ses moindres modalités cliniques, on peut non seulement intervenir dès le début, comme le demandaient nos collègues dans la dernière séance, mais encore et surtout, connaître les diverses variétés de la fièvre typhoïde dans lesquelles on est appelé à intervenir, c'est-à-dire apporter dans la question des indications et du pronostic des éléments d'application dont il n'a pas encore été parlé au cours de la discussion.

Voici maintenant le résumé de ces cas :

Obs. I. — *Perforation intestinale au neuvième jour d'une fièvre typhoïde. Dilatation aiguë post-opératoire de l'estomac et de l'intestin. Phénomènes prolongés d'obstruction et de circulus viciosus. Guérison.*

B..., 76e régiment de ligne, vingt-sept ans, tombe malade le 31 juillet 1906, en rentrant de la manœuvre. Entre à l'hôpital le 2 août. Se plaignait de céphalée, de courbatures et de cauchemars. Diarrhée. La température descend assez brusquement et se maintient à 37,5 les 5 et 6 août; le 7 elle débute à 36,8, mais le soir remonte à 38,8 pour revenir à 37,5 le matin du 8, qui est le neuvième jour de la maladie.

Ce même matin, entre 8 et 9 heures, au moment d'un effort de défécation, éclate subite, violente, une douleur au côté droit du ventre. Position dans le lit en chien de fusil. Pas de vomissements. Après midi, le thermomètre est à 40. Le médecin traitant pense à une appendicite et applique de la glace. Diète absolue.

M. Dubujadoux voit le malade à 6 heures. Le pouls est à 104; la température à 39,8.

Le ventre partout ballonné se défend à droite; la sensibilité maxima suit le bord externe du droit.

Depuis l'apparition de la douleur, ni vomissements, ni nausées, ni hoquet, ni selles, ni gaz par l'anus.

M. Dubujadoux pense à une perforation précoce dans une typhoïde dans laquelle la température donne la courbe pas très rare de la typhoïde à fausse défervescence initiale. Ce diagnostic n'est pas accepté de suite par les assistants de notre confrère. Les accidents s'aggravent et l'intervention n'est pratiquée que vingt-quatre heures après le début des accidents.

L'incision médiane amène des bulles de gaz, du liquide louche

inodore. Les anses grêles sont très rouges, lisses, sans fausses membranes. Le cæcum est très gonflé, pâle ; *l'appendice est normal.*

On constate à 35 centimètres de la valvule 3 plaques de Peyer banales, et aussitôt après apparaît la perforation large de 0,006 au centre d'une plaque longue de 0,03, large de 0,025. Cette plaque est assez molle ; on peut sans peine passer les fils et les serrer. Trois plans de points séparés à la Lembert donnent une fermeture bien étanche. Deux drains sont placés au fond du bassin. Suture à trois étages. Dans la fosse iliaque droite, incision de 0,04 pour le passage du drain vers le cæcum.

Voilà les points principaux de cette opération qui a duré deux heures.

Les suites opératoires ont été pénibles : dilatation aiguë post-opératoire de l'estomac et de l'intestin ; phénomènes prolongés d'obstruction, de circulus viciosus.

Ces points seront étudiées par l'auteur dans un travail spécial et je ne veux pas y insister ici. Le 25 septembre le malade est guéri.

Le seul fait qu'il me paraît intéressant de noter est l'usage que notre confrère a fait des injections de sérum. Il a en 33 injections de sérum fait passer dans le tissu cellulaire de son malade 27 litres 700 pendant une période de quinze jours.

Le fait vaut la peine d'être signalé, car on peut *a priori* redouter l'influence de l'hypertension artérielle chez des malades dont l'appareil circulatoire présente une fragilité réelle. Dans mon cas, je n'ai pas osé y avoir recours dans la crainte de provoquer des ruptures vasculaires ou des hémorragies consécutives.

Obs. II (résumée). — M..., 19e régiment d'artillerie, entre le 12 septembre 1902, sixième jour de la maladie ; la température est à 40°1, se maintient dans les jours suivants aux environs de 40 degrés. Pas de stupeur. Pas de délire apparent. Diarrhée modérée. Quatre selles par jour. Pouls 115.

Ventre modérément ballonné, indolent, très peu sensible à la pression. Urine au taux de 2 à 3 litres, ne contient que des traces d'albumine.

Le 16 au matin, nous voyons M..., à 7 heures, au sortir du bain ; la nuit a été très calme.

A 8 heures au lit, en plein repos, il éprouve une douleur subite et violente au flanc droit. A 7 heures, la température rectale marquait 39°6 ; à 8 heures et demie, elle marque 40. Pouls, 120. Le thermomètre monte progressivement à 41 degrés. La famille refuse l'opération. La mort arrive le lendemain. La perforation est à 35 centimètres du cæcum.

Obs. III (résumée). — C..., 38e régiment d'artillerie, réserviste, trente ans, entre à l'hôpital le 22 septembre 1903. Sixième jour de la maladie. Pouls, 100. Bains froids.

Ballonnement modéré. Ventre indolent. Pas de stupeur. Pas de délire

apparent. La température moyenne se tient à 39°3. Polyurie 4 litres le 25, 6 litres du 26 au 27. Traces d'albumine. Pouls, 80.

Le 27, après le bain de 4 heures du matin, douleur vive et subite dans le flanc droit : le ventre est plutôt rétracté. Pouls à 110. Défense musculaire. La température a fléchi de 3 dixièmes depuis 4 heures.

A 8 heures et demie, température, 40°6. Pouls, 100. Pas de nausées ni de vomissements. A 10 heures, moins de six heures après l'apparition de la douleur, laparotomie médiane. Liquide louche. Epiploon normal. Vascularisation des anses. La perforation est à 35 degrés du cæcum, large comme une tête d'épingle au centre d'une plaque de Peyer épaisse et très dure. Deux plans de suture à la Lembert. Drainage.

La température descend jusqu'au sixième jour et oscille ensuite entre 37°8 et 38°3. Le pouls se maintient longtemps à 84, puis passe le 8 octobre à 100, 112 et 140. Le ventre s'était affaissé après l'opération et les gaz avaient repris leur cours.

Parotidite le 9 octobre. Désunion et sphacèle de la plaie; la mort survient le 10 octobre, treize jours après l'opération.

Obs. IV (résumée). — C..., sergent au 40e régiment d'infanterie, vingt et un ans, hospitalisé le 23 juillet 1904, troisième jour de la maladie. Traitement immédiat par les bains.

Il existe une courbe d'ascension thermique très élevée indiquant une typhoïde longue et grave.

Aucune complication du côté de la rate, du foie et du thorax. Ventre peu ballonné et indolent, urine entre 2 et 3 litres. Trois selles par jour. Pas de stupeur. Pouls entre 72 et 90.

Le 8 août, vers 10 heures du soir, dans son lit, bien au repos, douleur violente au niveau de l'ombilic, suivie de plusieurs selles. Vomissements de 10 heures à 1 heure. Le pouls monte à 112. Le ventre est partout douloureux, il y a de la défense musculaire. A 10 heures du matin, laparotomie médiane.

Sérosité limpide mêlée de flocons fibrineux. La perforation est à 40 centimètres du cæcum, ronde, large de 0,004, à bords ocreux minces, dans une plaque rigide qu'on peut très difficilement plisser. Deux plans de suture à la Lembert. Trois gros drains, un pelvien, un vers chaque fosse iliaque. Injection de 500 centimètres cubes de sérum.

Les accidents s'amendent localement pour reparaître rapidement, la température reste élevée. Le 13 août, le malade a une série d'hémorragies intestinales qui coïncident avec l'ingestion d'aliments que le malade s'est fait apporter en cachette.

Le malade succombe le 17 août.

Obs. V (résumée). — R..., maréchal des logis, au 3e régiment d'artillerie coloniale, vingt-sept ans, entre à l'hôpital le 11 avril 1904, le troisième jour de la maladie. Traitement balnéaire immédiat. La courbe thermique touche son apogée le cinquième jour à 40°5; au treizième jour la courbe moyenne est à 38°7. Ventre modérément ballonné et

indolent. Les selles, d'abord au nombre de quatre par jour, se réduisent à deux le 19 août. Pas de stupeur.

Le 22 août, en sortant du bain de 4 heures du matin, c'est-à-dire au treizième jour, tout à coup le malade éprouve une douleur vive dans le flanc droit.

Avant le bain, température rectale 38°6; 7 heures, 39 degrés. Pouls, 112 au lieu de 108. Le ventre n'est pas ballonné, mais la fosse iliaque droite est tendue, douloureuse, la paroi se défend.

A 11 heures, sept heures après la douleur, intervention.

Perforation de 0m,01 au centre d'une plaque très rigide, à 0m,30 du cæcum; deux plans de suture à la Lembert. Inondation fécale dans le péritoine. Lavage à l'eau salée; trois gros drains, comme dans l'observation IV.

La péritonite continue à évoluer. Le malade succombe en quarante-huit heures.

Obs. VI (résumée). — Ch..., soldat au 155e de ligne.

Le malade est à l'hôpital depuis le 26 août 1905 pour une angine.

La température oscille autour de 37 degrés.

Le 29 août, douleur subite dans le ventre et à droite.

Une heure après, le thermomètre est à 39°4, pouls 72.

M. Dubujadoux voit le malade, et, comme il vient d'un centre où existe une épidémie de typhoïde et qu'il éprouve depuis quelques jours des malaises vagues, il diagnostique une perforation dans une fièvre typhoïde larvée.

Le 30, intervention, quatorze heures après le début.

Incision latérale droite. Liquide louche. Intestin rouge, ganglions iléo-cæcaux volumineux indurés; à 0m,20 du cæcum, perforation ronde, large comme une lentille, au centre d'une plaque de Peyer rigide. Trois plans de suture à la Lembert. Deux drains, l'un dans le cul-de-sac recto-vésical, l'autre dans le cæcum. Au quatrième jour, désunion de la plaie opératoire et les matières commencent également à filtrer par la plaie intestinale. Le 23 septembre, la suture est refaite avec facilité, mais les fils cassent à nouveau.

Le malade succombe le 8 octobre, quarante et un jours après l'opération.

L'autopsie démontra, à 0m,10 en aval de la perforation, l'existence d'un coude brusque de l'intestin grêle qui, d'après notre collègue, a pu amener une rétention sus-jacente des matières.

Si l'on vient à consulter les statistiques globales qui ont été publiées, on ne peut manquer d'éprouver un véritable découragement en présence des résultats obtenus.

Mais si l'on examine de près les observations, on arrive à des constatations utiles qui peuvent nous guider dans les indications opératoires. Sous ce rapport, les observations de M. Dubujadoux présentent un réel intérêt.

Le seul malade qu'il a guéri présentait une forme larvée. La température oscillait autour de 37 degrés, et ce n'est qu'après la perforation que la température est montée à 39°8. Si l'on peut regretter que le séro-diagnostic n'ait pas été fait, on ne saurait cependant émettre le moindre doute sur l'existence de la fièvre typhoïde, puisque l'intervention a mis le chirurgien en face de lésions intestinales caractéristiques.

Or, la guérison d'une perforation typhoïdique au cours d'une forme larvée est un fait important à noter, et je suis un peu surpris que l'auteur ne l'ait pas signalé.

On doit évidemment établir une distinction importante au point de vue du pronostic opératoire entre ces formes larvées, qui laissent à l'organisme ses moyens de défense, et les formes ordinaires comme celles que j'ai observées, et tant d'autres, où le malade présente, depuis vingt jours et souvent plus, une température supérieure à 40 degrés.

Dans le premier cas, on peut dire que le malade se trouve dans les conditions d'un sujet porteur d'une perforation d'origine traumatique et qui doit guérir s'il est opéré à temps et à l'aide d'une bonne technique.

Dans le deuxième cas, le malade est gravement atteint dans sa résistance. Les chances de succès sont beaucoup moindres. Je crois donc qu'il convient, pour mieux apprécier les indications et la gravité de l'intervention, de distinguer les formes cliniques de la typhoïde ; il faut également, et pour les mêmes raisons, connaître les complications qui peuvent exister au moment de l'opération du côté du rein, du cœur et du poumon.

C'est ainsi que, dans son observation III, le malade urine 6 litres par jour ; il a de l'albuminurie, et le malade présente une gangrène de la plaie à laquelle il succombe le treizième jour.

Dans son observation IV, le malade, qui présentait une température élevée, a des hémorragies graves et répétées, et succombe le septième jour.

Ces cas ne peuvent être comparés entre eux. En outre des formes cliniques qui jouent, comme on le voit, un rôle dont on ne saurait nier l'importance, il faut tenir également le plus grand compte des complications locales qui peuvent se produire.

M. Dubujadoux fait remarquer qu'il n'a observé consécutivement à la perforation que des péritonites aiguës semblables à celles qui se produisent à la suite d'une perforation quelconque. Il en était de même dans mes deux cas.

Il est évident que plus on interviendra de bonne heure, comme il a été dit par plusieurs de nos collègues, plus on aura de chance de limiter la diffusion et de guérir le malade.

Voici un premier fait, mais il en est d'autres à considérer qui vont nous montrer que la mort ne saurait être, dans tous les cas, le résultat du retard apporté à l'opération et que bien des facteurs interviennent pour l'expliquer.

Dans un des cas de M. Dubujadoux (obs. V), qui présentait une forme demi-larvée, puisque le malade n'avait que 38°5 au moment de la perforation, et qu'on pouvait espérer guérir, il se fit une abondante inondation de matières fécales dans le péritoine; la péritonite continua malgré l'opération et enleva le malade en quarante-huit heures. Il avait été opéré cependant au bout de sept heures. Ici la forme clinique n'est pas seulement en cause et l'on peut dire que c'est surtout la complication locale (épanchement stercoral) qui a entraîné la mort.

Il en a été ainsi de mon deuxième cas.

Dans d'autres cas, ce sont des accidents locaux post-opératoires qu'on peut incriminer.

C'est ainsi que dans une forme franchement larvée et dans laquelle la température, comme chez le premier malade, oscillait autour de 37 degrés, les sutures ont cédé tardivement et le malade a succombé le quarante et unième jour.

Il est intéressant de remarquer que, des cinq opérés de notre confrère, c'est celui qui avait été opéré le plus tard, c'est-à-dire au bout de vingt-quatre heures, qui a guéri.

Celui opéré à la septième heure (obs. V) a succombé le plus rapidement.

Le malade n° 3, opéré à la sixième heure, a survécu douze jours.

Le n° 4, opéré entre onze et douze heures, a survécu treize jours.

Le n° 6, opéré à la seizième heure, a survécu quarante et un jours.

Le n° 1, opéré à la vingt-quatrième heure, a guéri.

Ces chiffres montrent bien que si la précocité de l'intervention est un facteur de premier ordre, il convient de tenir également compte, ainsi que je l'ai dit plus haut, des conditions variables dans lesquelles se trouvent les malades au moment de l'opération et aussi des suites opératoires.

On voit, en résumé, que des distinctions sont indispensables à faire, d'une part, au point de vue de l'état général (forme clinique de la typhoïde, complications diverses), et de l'état local (forme de la péritonite, accidents divers du côté des sutures et de la plaie), pour juger la question si délicate de l'intervention chirurgicale dans le traitement des perforations intestinales d'origine typhoïdique.

Mais il n'en est pas moins vrai que, toutes choses égales d'ailleurs, il faut encore, comme il a été déjà dit, que l'intervention

soit précoce. Aussi le diagnostic doit lui-même être rapidement établi.

Pour le professeur Dieulafoy, la péritonite typhoïdique se déclare insidieusement ou, tout au moins avec des symptômes atténués; il insiste sur le hoquet, même léger, s'il survient au troisième septénaire ou se surajoute à des vomissements, des nausées, un météorisme plus accusé, mais il signale surtout la chute brusque de la température, qui peut tout d'un coup s'effondrer jusqu'à l'hypothermie et ne se relève que lentement.

Notre confrère Dubujadoux, qui a pu suivre pas à pas les malades, a consigné avec soin les divers signes qui peuvent conduire au diagnostic.

Chez tous ses malades, la complication a débuté comme dans le cas d'une perforation quelconque du tube digestif : douleur initiale subite, violente, accidents fonctionnels consécutifs.

Dans aucun cas il n'y a eu de symptômes précurseurs. Pas de douleur spontanée du ventre. Pas de ballonnement exagéré. Sensibilité iliaque très modérée. Pas d'hémorragie intestinale ni de diarrhée abondante. Pas de tachycardie. La marche de la fièvre ne donne pas d'indications particulières : la courbe des températures de la veille est semblable à celle des températures de l'avant-veille.

La douleur apparaît à l'occasion d'un effort en sortant du bain ou même au repos dans le lit.

Elle se produit dans la fosse iliaque, parfois vers l'ombilic, et reste en général cantonnée quelque temps au niveau de la zone d'origine pour diffuser ensuite plus ou moins vite.

Quant à la température, contrairement à l'opinion des auteurs, elle subit une élévation brusque et progressive, qui débute au moment même de la perforation et coïncide avec l'apparition de la douleur.

Dans un de mes cas je ne suis intervenu tardivement que parce que la température n'avait pas baissé et que, confiant en ce signe classique, j'avais hésité au début à admettre la perforation. Il en a été de même dans tous les cas de Dubujadoux. Dans un seul le thermomètre a fléchi de 3 dixièmes pendant une heure.

Premier cas. — 37°5 au moment de la perforation; monte d'emblée à 39°8.

Deuxième cas. — A 7 heures du matin, température, 39°6; à 8 heures, perforation; une heure plus tard, saute du thermomètre à 40 degrés, l'ascension thermique se continue jusqu'à la mort.

Troisième cas. — A 4 heures du matin, temp., 39°3, la perforation se fait après le bain; à 7 heures du matin la température a fléchi de 0,3, mais à 8 heures et demie elle a fait un bond à 40°6.

Quatrième cas. — Une heure après l'apparition de la douleur on a déjà une élévation thermique de 0,6 puis la température augmente de 0,2 chaque trois heures jusqu'au moment de l'opération.

Cinquième cas. — La chaleur s'accroît de 0,4 dans les deux heures après la perforation et encore de 0,7 dans les trois heures suivantes, à peine un temps d'arrêt par l'opération. Mort le lendemain avec 42 degrés.

Sixième cas. — A 4 heures du soir on avait température 37°3; à 6 heures, une demi-heure après l'accident, elle est de 39°8.

La fièvre baisse dans le courant de la nuit; elle reprend son mouvement ascendant à partir de 7 heures du matin. Si donc parfois on constate un abaissement thermique, celui-ci n'est pas initial.

La marche du pouls est également intéressante à signaler, car celui-ci n'est pas toujours influencé dès les premiers instants; il paraît même, comme dans deux cas, se calmer parfois après une première accélération, mais bientôt plus ou moins vite, il accélère définitivement son allure. On constate donc, dans quelques cas, une dissociation en sens inverse de celle que nous avons l'habitude de constater.

Obs. I.	9 heures après la perforation. . .	Pouls :	104
	12 heures après la perforation. . .	—	86
	16 heures après la perforation. . .	—	90
Obs. III.	La veille de la perforation.	Pouls :	84
	1/2 heure après la perforation . . .	—	116
	1 heure plus tard	—	100
Obs. IV.	Avant la perforation	Pouls :	90
	Six heures après	—	112
Obs. V.	La veille	Pouls :	108
	3 heures après la perforation . . .	—	112
Obs. VI.	1/2 heure après la perforation. . .	Pouls :	72
	8 heures plus tard	—	100
	4 heures plus tard	—	108

En résumé, la douleur initiale, au moins dans les cas que je vous rapporte, a été le seul signe direct de la perforation et a toujours été rapidement suivie d'une ascension thermique. Quand l'abaissement thermique s'est présenté, celui-ci a toujours été secondaire. Le pouls est parfois paradoxal.

Les autres signes signalés par les auteurs comme le hoquet et le vomissement, relèvent de la péritonite mais semblent se montrer tardivement.

En tout cas, il convient comme dans toutes les variétés de perforation intestinale d'établir le plus rapidement possible le dia-

gnostic de celle-ci avant l'apparition de signes qui viennent confirmer l'existence de la péritonite qui en est la conséquence fatale.

M. Hartmann. — Je n'ai qu'une très petite expérience personnelle de la question en discussion et ne voudrais pas combattre l'axiome chirurgical généralement accepté, qui veut que la perforation intestinale par ulcération typhique soit traitée par l'ouverture immédiate de l'abdomen et l'oblitération de la perforation. Je crois cependant, puisque chacun de nous relate ici les résultats de sa pratique, devoir vous apporter l'histoire des trois cas de perforation typhique en présence desquels je me suis trouvé, bien qu'ils ne plaident pas en faveur de l'intervention immédiate. Aucun de ces trois cas ne me paraissait se présenter dans de bonnes conditions pour une opération; j'ai attendu et n'ai pas eu à m'en repentir.

Chez les trois malades, les signes cliniques étaient les signes habituels de la perforation : chute brusque de la température, accélération du pouls, douleur abdominale.

Dans l'un d'eux, les symptômes dataient de la veille; on sentait déjà un empâtement, l'état général était mauvais; j'ai pensé qu'il valait mieux ne rien faire. Tout s'est arrangé, mais, cinq jours plus tard, éclataient les signes d'une nouvelle perforation, et, cette fois, la malade succombait. A l'autopsie, on trouvait la première perforation enkystée et une deuxième perforation, à distance, en péritoine libre.

Dans le deuxième, l'état était le même; tout s'est arrangé et, trois mois plus tard, j'opérais l'enfant d'appendicite et obtenais la guérison.

Le troisième cas est tout récent. Il s'agissait d'une jeune fille de seize ans, traitée par les bains pour une fièvre typhoïde grave, dans le service de mon collègue M. Talamon. D'après les notes que m'a remises son interne M. Chenot, au trente-troisième jour de la maladie, la malade fut prise de douleurs abdominales violentes, ayant débuté dans la fosse iliaque gauche et rapidement généralisées à tout l'abdomen; à deux reprises, dans la nuit qui suivit, il y eut des vomissements porracés. *Les jours précédents, il y avait déjà eu quelques vomissements.*

Le lendemain matin, 17 janvier, la température était tombée de 40°5 à 37°4, mais le pouls, très petit, était monté à 150. Le facies était grippé, la langue sèche et blanche; la douleur abdominale était généralisée, prédominant toujours dans la fosse iliaque gauche; le ballonnement était considérable.

Du 17 janvier au 3 février, l'état resta à peu près le même, la température oscillant entre 38 et 39 degrés, le pouls entre 130

et 150; il y avait des vomissements, quelques garde-robes diarrhéiques, un ballonnement considérable de l'abdomen. La malade reçut quotidiennement 1 litre de sérum et on lui fit des injections d'huile camphrée.

Le 25 janvier, appelé par M. Talamon, nous constations qu'il existait une diminution de la sonorité dans la partie gauche de l'hypogastre, et pensions qu'une collection était en voie de formation.

Le 31 janvier, un peu de muguet.

Le 3 février, les douleurs sont plus violentes, la diarrhée est arrêtée, la malade a de nouveau des vomissements et souffre de coliques violentes. Au toucher rectal, on sent une tuméfaction en avant de la paroi antérieure, tuméfaction molle et dépressible. Nous donnons un peu de bromure d'éthyle, dilatons l'anus, plaçons une valve de Sims sur la paroi postérieure et faisons, au bistouri, une incision de la paroi antérieure du rectum. Il sort une quantité énorme de pus fécaloïde. Le soir, la température tombe à 37°8 avec un pouls à 140; les douleurs cessent, le ventre se déballonne et la malade guérit.

Ces trois cas montrent que, même en l'absence d'intervention immédiate, les perforations typhiques de l'intestin sont susceptibles de l'enkyster, et que l'on peut ainsi obtenir encore des guérisons.

Cela ne doit pas étonner, les perforations typhiques se faisant progressivement comme celles de l'appendicite vulgaire et pouvant, dès lors, déterminer quelquefois des adhérences protectrices avant qu'elles n'aient envahi toute l'épaisseur des tuniques intestinales.

Bien que nous soyons tombé sur une série heureuse, nous ne croyons pas qu'il y ait lieu de compter sur ces enkystements. Les faits communiqués au cours de cette discussion montrent que les résultats ne sont pas brillants; ils deviendront beaucoup meilleurs lorsque nos collègues de médecine rechercheront avec soin les signes précurseurs de la perforation complète, ceux qui indiquent le retentissement péritonéal léger précédant la perforation complète : des vomissements, une sensibilité exagérée ou une rigidité de l'abdomen, tous symptômes qui précèdent la chute de la température, indice de l'écoulement du contenu intestinal dans le péritoine après perforation complète. Dans notre troisième observation, la malade avait eu des vomissements pendant les jours qui avaient précédé l'éclosion des signes de péritonite grave. Ceux-ci auraient pu mettre l'attention en éveil, faire exercer une surveillance continue et conduire à l'intervention précoce. La leucocytose qui existerait à ce moment, au dire de Cushing, leu-

cocytose qui disparaît souvent ensuite lors de péritonite septique généralisée, pourrait peut-être nous être à ce moment d'un utile secours. En intervenant ainsi d'une manière ultra-précoce, on améliorera certainement les statistiques. C'est dans ce sens, croyons-nous, qu'il faut diriger nos efforts.

M. M. Quénu. — J'ai peu d'expérience personnelle sur la question des perforations typhiques, je n'ai été appelé que trois fois auprès de malades qui avaient ou étaient soupçonnés avoir une perforation. J'ai l'impression que le diagnostic, facile quand le tableau clinique est au complet, n'est pas sans présenter en maint cas quelque incertitude. Sans doute quand, après des vomissements et une crise douloureuse abdominale, on trouve un ventre dur et tendu avec défense musculaire, un pouls augmenté de fréquence, on est en droit d'affirmer presque une perforation, mais les choses ne sont pas toujours aussi nettes.

Il y a quelques semaines, j'ai été appelé auprès d'une enfant chétive de sept à huit ans, convalescente d'une fièvre typhoïde et fort éprouvée par sa maladie. Dans la nuit, elle avait été prise de douleurs abdominales avec prédominance dans le côté droit du ventre, puis elle vomit à deux reprises différentes dans la matinée. Je la vis avec MM. Guinon et Touchard, ses médecins, à 6 heures du soir. Elle était grognon, assez agitée, pâle : la température rectale s'était abaissée à 35°5, nous étions assez indécis. Le ventre n'était pas tendu et le pouls n'était pas bien fréquent. L'abaissement de la température m'avait impressionné, mais l'enfant avait de la glace sur le ventre depuis le matin et M. Guinon nous dit qu'il avait observé de ces hypothermies chez les jeunes enfants auxquels on avait appliqué de la glace sur le ventre. Nous nous décidâmes pour l'abstention et l'alerte n'eut pas de suite.

Dans une autre circonstance, j'avais examiné une jeune fille, arrivée à la fin de sa fièvre typhoïde à l'hôpital Pasteur. M. Duval m'accompagnait. Des douleurs subites dans le ventre et des vomissements avaient éveillé l'idée d'une perforation, mais le lendemain matin, au moment où nous vîmes la malade, le pouls avait baissé au-dessous de 100; le ventre n'était sensible que dans la fosse iliaque droite et nous crûmes à une petite poussée de péritonite par propagation plutôt qu'à une perforation : notre interprétation était fausse. Dans la soirée les accidents s'accentuèrent et aboutirent rapidement à la mort.

La plupart des signes n'ont pas une valeur absolue et l'importance de l'examen leucocytaire a été elle-même exagérée. J'accorde que le doute doit plutôt profiter à l'intervention, néanmoins je ne suis pas persuadé que celle-ci soit tellement inoffensive qu'on l'a

dit, quand elle s'adresse à des sujets à la fois débilités et infectés. Je n'en veux pour preuves que cette statistique que j'emprunte à Mitchell, de Philadelphie (*The Pensylvania medical journal*, janvier, 1908). Sur 93 cas opérés à Pensylvania hospital, on a trouvé la perforation dans 74 cas, mais dans 19 cas cette perforation n'existait pas : or, sur ces 19 cas opérés, 11 malades moururent, soit une mortalté de 57,8 p. 100. Hays, sur 19 cas récents où il est intervenu, a rencontré 2 cas dans lesquels il n'y avait pas de perforation : dans l'un il y avait de la péritonite, dans l'autre, il n'y avait aucune lésion définie, bien qu'il y eut des symptômes de péritonite.

Les Américains paraissent avoir au point de vue des perforations typhiques une grosse pratique. Je parlais des 93 cas opérés à Pensylvania hospital, un seul chirurgien, Hays, arrive avec 38 cas et une proportion de 36,8 p. 100 de guérison.

Il faut savoir que dans l'espace de moins de quatre ans (trois ans et neuf mois) il y a eu 29.000 cas de fièvre typhoïde à Philadelphie et qu'il meurt par an 35.000 typhiques aux Etats-Unis.

Les chirurgiens américains ont donc une pratique étendue et la plupart insistent sur les difficultés des indications thérapeutiques dans certains cas.

Dans une troisième observation toute récente, je suis intervenu et j'ai bien cru tenir un succès. Le sixième jour de l'opération la température était à 36,8 et le pouls à 100. Le ventre s'était assoupli, la circulation intestinale s'était rétablie quand, bruquement, les choses tournèrent mal : la malade succomba le huitième jour après la production d'une fistule intestinale.

Il s'agissait d'une jeune fille de vingt-trois ans, domestique, entrée dans le service de M. Chauffard le 16 février dernier, avec une fièvre typhoïde. Au commencement de mars, la température était dans la période décroissante; le 4, on administra un purgatif; le 5, à 7 heures du soir, la malade accusait, depuis quelques heures déjà, des douleurs dans la fosse iliaque droite. Dans la nuit du 5 au 6, vomissements et diarrhée. La température, qui était à 37°5 le matin, s'élève à 40 degrés.

Le 6 au matin, la température est à 39°5, le pouls à 144. La malade est transportée dans le service à 11 heures du matin. Le ventre est ballonné, très douloureux à la pression, dur et tendu.

Opération environ vingt heures après la perforation. Laparotomie latérale; écoulement de liquide sale.

L'anse attenant au cæcum occupe la cavité pelvienne; elle y est adhérente par une assez grande surface. Nous l'amenons au dehors avec précaution, et après l'avoir décollée de ses adhérences pelviennes : elle est rouge, saignante, tomenteuse, recouverte çà et là de débris de membranes fibrineuses; une perforation, large

à y passer l'index, siège à 20 centimètres environ du cæcum ; ses bords sont déchiquetés ; la paroi intestinale est comme inerte, rigide et friable tout autour ; le siège de la perforation n'est pas habituel ; il n'est pas au bord opposé à l'insertion mésentérique, il avoisine cette dernière. J'essaye en vain d'en suturer les bords ; je me sers, en désespoir de cause, du mésentère, que je plisse, et j'arrive ainsi à une oblitération assez satisfaisante. J'isole l'anse malade entre deux compresses de gaze que je fais sortir par la plaie, et je draine le petit bassin.

Les suites immédiates furent favorables ; dès le lendemain, la température s'abaissait à 37°4, puis à 37 degrés, puis au-dessous de 37 degrés.

Suivant une marche parallèle, le pouls tombait de 144 à 124, puis à 116, puis à 100 ; le ventre devient souple le deuxième jour après l'opération, après émission de gaz ; le facies était devenu excellent et la malade réclamait de la nourriture.

Mais, le sixième jour, les matières diarrhéiques commencèrent de couler par la plaie.

Le lendemain, septième jour, la température s'éleva, ainsi que le pouls. Le facies devient péritonéal, et la mort survint à la fin du huitième jour.

A n'en pas douter, les accidents dus à la perforation avaient cédé, quand la perforation s'est réouverte au sixième jour par suite de l'insuffisance de la suture et de l'insuffisance de la protection de l'anse malade. Quel enseignement puis-je tirer de ce cas doublement malheureux ?

L'insuccès n'est attribuable qu'à l'échec des sutures intestinales ; l'opération avait triomphé des accidents de la perforation, malgré qu'il y eût eu vingt heures d'écoulées entre le début des douleurs et l'intervention chirurgicale ; à ce point de vue, ce cas viendrait à l'appui de l'opinion de Keen, que semble partager notre collègue M. Loison : « Le retard dans l'intervention, loin d'être un facteur nuisible, serait, au contraire, avantageux, dans certaines limites et il y aurait lieu de commencer par traiter médicalement la péritonite engendrée par la perforation » ; voilà ce que nous disait notre collègue dans une de nos dernières séances.

Je ne puis souscrire à ces conseils et je pense qu'ils proviennent d'une interprétation erronée des faits.

Les faits de Escher et de Fix et Gaillard sont indiscutables ; ils nous donnent des exemples de succès avec des opérations faites, nous dit-on, 22, 28, 48, 72, 80 heures après la perforation. Mais comment juge-t-on de la date de la perforation ? par des accidents douloureux et fébriles ; or, rien ne prouve que ces premiers accidents ne répondent simplement à la péritonite préperforante.

Ce que je reproche surtout à cette conception, c'est qu'elle ne distingue pas la perforation libre de la perforation adhérente ; la première troue un intestin libre sans adhérences aucune et permet au contenu de se répandre dans le ventre. Dans la seconde, l'ulcération a bien détruit toute l'épaisseur des parois intestinales, mais le processus moins brusque a permis à une certaine défense de s'établir : on constate des plaques de fibrine, des exsudats blanchâtres comme dans les deux observations de Chevalier rapportées ici par Bazy et terminées toutes deux par la guérison ; on observe des adhérences entre deux anses, ou de l'anse perforée à la paroi pelvienne, comme dans notre fait personnel.

Ces derniers faits sont déjà des faits sélectionnés, moins graves de par leur évolution ; le résultat heureux de l'intervention ne peut donc être attribuable au retard de l'intervention : le mauvais cas, la perforation en péritoine libre, n'aurait pas attendu trente-six ou quarante-huit heures pour mourir. Il peut dans certaines statistiques y avoir plus de succès avec des interventions tardives, mais dans les appendicites aiguës il peut y avoir aussi plus de succès avec des interventions faites au douzième jour qu'au quatrième. Les cas ont été moins graves non pas parce qu'ils ont été opérés tardivement, mais parce que d'emblée leur évolution a été différente, et on a pu songer à les opérer tardivement parce que leur gravité avait été moindre. Je ne crois donc pas qu'il faille tirer de ces faits la conclusion qu'en a tirée M. Loison. A un point de vue tout différent, le fait d'avoir en s'enflammant esquissé une défense locale, n'est pas sans quelques inconvénients. Le péritoine rouge et saignant, toutes les tuniques intestinales elles-mêmes deviennent friables et se prêtent mal à une fermeture de la perforation.

Je regrette pour ma part d'avoir en pareilles circonstances tenté cette oblitération et de n'avoir pas, à l'exemple de Escher, fixé la perforation à la peau en établissant préalablement des points de fixation entre le péritoine de la paroi et les surfaces intestinales distantes du point malade. Ce serait, je pense, la meilleure conduite à tenir dans tous les cas où l'état des tissus qui avoisinent une large ouverture de l'intestin n'inspire qu'une confiance médiocre dans la solidité et l'étanchéité des sutures.

C'est à une conclusion thérapeutique analogue qu'est arrivé Hays ; il semble même préférer au simple adossement à la paroi d'une perforation suturée la franche bouche intestinale, l'entérostomie. C'est la méthode que Escher, de Trieste, a publiée en 1901, elle aurait ce double avantage d'offrir une garantie contre le défaut de solidité des sutures et de constituer en même temps un traitement de la péritonite.

Hays a employé huit fois cette méthode et a obtenu trois guérisons et encore, sur les cinq décès, deux malades sont morts de pneumonie, dont l'état abdominal était satisfaisant.

Il nous paraît très vraisemblable que notre malade eût guéri si nous avions suturé sa perforation à la paroi.

D'après la lecture des travaux publiés, nous estimons que c'est là réellement la meilleure conduite à tenir avec une perforation large et des tissus friables.

Nous aurions recours à la suture en cas de ces petites perforations, que dans les observations on compare à des têtes d'épingles, spécialement si l'opération pouvait être rapprochée de l'heure de la perforation. En cas de perforation libre, la précocité est vraiment la raison nécessaire du succès.

Gibbion, de Philadelphie, intervient quatre fois. Dans deux cas, il opère dix-huit et vingt heures après le début des accidents; il a deux morts. Dans deux autres cas, il intervient une heure et demie et trois heures après, il obtient deux guérisons.

Un dernier point encore, relativement au choix de l'incision. L'incision dans la fosse iliaque a quelques inconvénients, au point de vue de la recherche et de la libération des anses adhérentes dans le petit bassin; elle peut avoir des avantages au point de vue du drainage et surtout au point de vue de l'entérostomie.

Rapport.

Sur une statistique de cancers utérins traités par l'hystérectomie abdominale, par M. le Dr JAYLE.

Rapport de M. J.-L. FAURE.

Messieurs, dans la séance du 21 novembre 1906, en vous exposant les résultats que m'avait donnés l'hystérectomie abdominale dans le traitement du cancer du col de l'utérus, je m'étais engagé à revenir au bout d'un an vous dire ce qu'il était advenu de ces malades, et de celles que j'ai pu opérer dans le courant de l'année 1906. C'est cet engagement que je veux remplir aujourd'hui, en profitant de l'occasion qui m'en est offerte par un rapport sur une importante communication de notre confrère le Dr Jayle. C'est qu'en effet cette communication, qui fut faite immédiatement

avant les vacances, le 30 juillet 1907, vient confirmer, d'une façon absolue, mes conclusions de l'année dernière.

Je n'insisterai pas sur la partie historique pourtant fort intéressante dans laquelle Jayle nous rappelle que, dès 1895, à la Société des médecins de Francfort, Ries, de Chicago, a préconisé contre le cancer utérin une méthode opératoire qui se rapproche infiniment de celle qui porte le nom de Wertheim : ablation de l'utérus et d'une collerette vaginale, extirpation large du foyer cancéreux, extirpation systématique des ganglions iliaques. Il n'est donc pas douteux que Ries ait eu la vue claire et la conception nette des conditions à remplir pour réaliser la cure du cancer du col utérin. D'ailleurs il ne fut pas le seul, et vers la même époque et dans les deux ou trois années qui suivirent Rumpf, Clarck, Kelly, Piéser, Giordano, Jonnesco, et d'autres encore marchèrent dans la même voie. Mais les opérations sur l'utérus son aujourd'hui si multipliées, le nombre des opérateurs est si grand, qui dans tous les pays du monde suivent des chemins parallèles, qu'il est souvent bien difficile de savoir quel est celui qui fut vraiment le premier à ouvrir une voie nouvelle. Cela est plus difficile encore lorsqu'il s'agit, comme ici, d'un ensemble et d'une combinaison de manœuvres opératoires plutôt que d'un procédé technique bien déterminé.

Or, quels que soient les droits de Ries et de tous les autres, il n'est pas douteux que c'est Wertheim qui, par ses publications, par ses travaux multipliés par la persévérance admirable de ses recherches de laboratoire et de ses investigations cliniques, par l'énergie avec laquelle il les a poursuivies pendant de longues années, a fait plus que qui que ce soit pour la création, pour le perfectionnement et pour la diffusion de cette méthode opératoire, et c'est pourquoi il me paraît conforme à la justice de lui donner son nom.

La communication de notre confrère Jayle tire son intérêt principal de la statistique qu'elle contient. Il nous expose simplement les résultats qu'il a obtenus dans le traitement du cancer utérin, et les chiffres qu'il nous donne valent mieux que tous les arguments. Ce sont des faits.

Mais je crois qu'il vaut mieux écarter de la discussion les cancers du corps de l'utérus. Quelque intéressants qu'ils soient, ils ont une évolution trop différente des cancers du col pour qu'il soit permis de les étudier en même temps. Nous savons tous qu'ils restent longtemps localisés et que, dans ce cas, l'hystérectomie donne des résultats excellents et des guérisons durables.

Il n'en est pas moins toujours utile, ne fût-ce que pour convaincre les incrédules, de donner des chiffres lorsque l'occasion

s'en présente. Ceux que nous donne Jayle sont en vérité des plus beaux.

Sur cinq cancers du corps de l'utérus opérés depuis 1900, un est mort au bout de six ans, de cause inconnue. Les quatre autres malades sont en bonne santé et sans trace de récidive :

Une après 5 ans et 3 mois,
Une après 4 ans,
Une après 3 ans 1/2,
Une après 1 an.

Bien que, pour cette dernière, le temps écoulé soit encore trop court, cette petite statistique n'en constitue pas moins un exemple admirable de ce que peut donner dans le cancer du corps utérin une thérapeutique bien comprise.

Mais les résultats qui me paraissent le plus intéressants sont ceux qui ont été obtenus dans le cancer du col utérin, parce que c'est à propos de celui-ci que la discussion se prolonge et que les sceptiques demeurent nombreux.

Sur vingt-trois cancers du col, cinq ont succombé à l'opération, soit 21,7 p. 100. Cela n'est pas excessif étant données les conditions véritablement très mauvaises dans lesquelles ont été opérées certaines malades. Il faut bien se persuader que cette opération restera grave tant qu'elle s'adressera à des femmes épuisées et qui ne viennent trouver le chirurgien que lorsqu'il est trop tard pour pouvoir faire œuvre vraiment utile.

Restent dix-huit malades opératoirement guéries, et ce sont celles-là qui peuvent seules nous renseigner sur l'efficacité de l'intervention.

Sur ces dix-huit malades, six sont actuellement guéries :

Une depuis 6 ans et 7 mois,
Une depuis 3 ans et 9 mois,
Une depuis 3 ans et 7 mois,
Une depuis 3 ans et 6 mois,
Une depuis 3 ans et 5 mois,
Une depuis 4 mois.

Si l'on écarte cette dernière comme trop récente, il reste cinq malades guéries depuis plus de trois ans, soit 30 p. 100 des malades sorties vivantes de l'opération.

C'est un chiffre qui, il y a quelques années à peine, eût passé pour incroyable, mais que nous commençons à nous habituer à entendre.

Et cependant, si l'on va au fond des choses, les résultats sont

beaucoup plus favorables encore que ne semblent l'indiquer les chiffres que je viens de citer.

En effet, si l'on entre dans le détail des observations, on constate que sur les vingt-trois malades opérées pour cancer du col, six présentaient des cancers parfaitement localisés au col de l'utérus sans envahissement des ligaments larges, et dix-huit des cancers avec propagation soit au vagin, soit aux ligaments larges.

Ces dix-huit cas de cancers propagés ont fourni les cinq morts opératoires et n'ont donné aucune guérison définitive. Et les six guérisons ont été fournies par les six cas de cancers localisés. Et voilà qui est vraiment impressionnant.

Nous savons tous que les cancers déjà diffus sont détestables et que les entreprises opératoires que nous sommes, par la force des choses, entraînés à faire sur eux donnent lieu à plus de déboires que de satisfactions; mais combien sommes-nous ici qui pensions que des cancers, même très localisés, puissent donner des résultats semblables, et que sur six cancers opérés dans des conditions favorables, six se retrouvent guéris dont cinq après un laps de temps dépassant trois ans et demi?

C'est une idée à laquelle, avec la technique nouvelle, nous devons nous habituer, et personnellement, après ce que j'ai vu, je n'en éprouve aucun étonnement, et ces résultats ne font que me confirmer dans cette impression que j'ai déjà manifestée, à savoir que le cancer de l'utérus est, après le cancer du sein, le plus curable de tous, à condition, bien entendu, qu'il soit opéré avant qu'il ait dépassé les limites de l'utérus d'une façon irrémédiable.

Et c'est ici que les résultats que j'ai personnellement obtenus me paraissent plus encourageants encore que ceux, pourtant très remarquables, dont je viens de vous entretenir.

C'est, qu'en effet, sur les malades que j'ai opérées et qui sont restées guéries, il en est plusieurs qui se présentaient dans des conditions très mauvaises, avec envahissement du vagin et infiltration de la base du ligament large. Mais il est évident que ce sont là des succès sur lesquels il ne faut pas trop souvent compter et que, s'ils suffisent à nous décider lorsque nous hésitons à opérer les cas avancés, les récidives et les catastrophes trop fréquentes auxquelles nous assistons doivent nous convaincre de plus en plus que le salut n'est pas dans les opérations étendues, mais qu'il réside dans les opérations précoces.

Messieurs, il y a un an, il y a même quinze mois, je suis venu à cette tribune vous dire les résultats que m'avait donnés l'hystérectomie abdominale dans le cancer du col de l'utérus. Je tiens à profiter de l'occasion qui m'est offerte aujourd'hui pour vous

mettre au courant de faits nouveaux que j'ai pu observer. Comme l'année dernière, je ne vous entretiendrai que des malades opérées depuis un an au moins, et comme ma dernière statistique s'arrêtait à la fin de 1905, je n'ai comme malades nouvelles que celles que j'ai opérées pendant le courant de l'année 1906.

J'en ai opéré fort peu, sept seulement, dont six à l'hôpital Tenon et une dans le service de Routier, qui m'a fait le grand honneur de me confier une de ses malades.

Sur ces sept malades, j'en ai perdu une, qui a succombé le douzième jour à des phénomènes de septicémie subaiguë. Les six autres ont guéri sans incidents particuliers. Parmi elles, une malade, celle de Routier, était un cas opératoire excellent. Les lésions étaient très légères, tout à fait au début, l'utérus était parfaitement mobile, et l'examen histologique n'a pas été probant. Il y a donc des réserves formelles à faire dans ce cas quant à la réalité de l'existence d'un cancer.

Une autre avait un utérus encore assez mobile, avec gros col bourgeonnant, mais culs-de-sac souples; en somme, lésions moyennes et cas relativement favorable.

Toutes les autres avaient des lésions avancées, avec culs-de-sac envahis, infiltration plus ou moins étendue des ligaments larges, mobilité utérine laissant à désirer. Elles étaient, en somme, comme celles qui nous arrivent la plupart du temps de longs mois après le début de leur mal, au moment où leur santé générale commence à s'altérer sérieusement.

Sur ces six malades, il en est trois qui ont récidivé rapidement.

La malade de Routier, opérée le 7 juillet 1906, est actuellement parfaitement guérie, dix-neuf mois après son opération. Mais ce cas n'a qu'une valeur relative, étant donnés les doutes qui existent sur la nature même du mal.

Une autre, Mme G..., opérée le 8 mai 1906, pour des lésions assez étendues mais n'ayant pas dépassé les limites du col, est en parfait état de santé vingt et un mois après son opération.

La dernière, enfin, opérée le 24 juillet, pour des lésions plus graves encore et qui ont nécessité une dissection très pénible des uretères et de la base de la vessie, est actuellement, au bout de dix-neuf mois, dans un état excellent.

J'ai opéré ces divers malades par la méthode vagino-abdominale et, avec les malades que j'ai opérées dans le courant de cette année, mon expérience est maintenant assez grande pour que j'aie pu me faire une opinion plus ferme.

Comme j'ai déjà eu l'occasion de le dire ici même, je pense que l'hystérectomie vagino-abdominale présente un avantage très sérieux, c'est celui de permettre, à la suite de la désinsertion

du vagin, l'ascension de l'utérus pendant le temps abdominal, et, par conséquent, de faciliter dans une assez large mesure la dissection des uretères et de la région péri-cervicale, ce qui constitue, je ne saurais trop le répéter, le point capital de l'opération.

Je crois donc, toutes réflexions faites, et après une expérience d'une trentaine de cas, que l'hystérectomie vagino-abdominale présente des avantages et doit être faite de préférence à l'abdominale pure dans les cas difficiles, dans ceux qui ne présentent pas une mobilité utérine parfaite et que l'on croit cependant devoir opérer. Dans ces conditions, la dissection des uretères et du bloc néoplasique est plus commode, et l'amorce de l'opération par la partie inférieure de ce bloc facilite simplement la fin de l'opération en indiquant au chirurgien la limite inférieure des parties qu'il doit enlever.

Mais lorsqu'on se trouve en présence d'un cancer au début, lorsque l'utérus est parfaitement mobile, et que la dissection des uretères ne présente pas de difficultés sérieuses, je crois que l'hystérectomie vagino-abdominale présente plus d'inconvénients que d'avantages et que nous devons lui préférer l'hystérectomie abdominale pure.

En somme, Messieurs, les quelques opérations que j'ai faites en 1906 ne nous apprennent pas grand'chose de nouveau, elles me confirment seulement dans cette conviction que la guérison durable est chose commune.

Mais l'examen des malades dont je vous avais entretenus l'année dernière est à mon avis plus instructif encore. Je me suis enquis de nouveau de ce qu'elles étaient devenues, je les ai revues, et voici ce que j'ai constaté.

Toutes les malades que j'avais retrouvées guéries à la fin de l'année dernière, malades qui pour la plupart avaient été opérées dans des conditions médiocres ou mauvaises, sont demeurées guéries actuellement, et pour chacune d'elles la durée de la guérison s'allonge de quinze mois.

De sorte que sur les 12 malades opérées de 1901 à 1905, par la méthode de Wertheim, et sorties vivantes de l'hôpital, j'en retrouve toujours 9 avec des guérisons qui se répartissent ainsi :

Une depuis 2 ans et 6 mois.
Une — 2 ans et 7 mois.
Une — 3 ans et 7 mois.
Une — 4 ans et 1 mois.
Une — 4 ans et 7 mois.
Une — 4 ans et 9 mois.
Une — 5 ans et 3 mois.
Une — 5 ans et 8 mois.
Une — 5 ans et 9 mois.

J'ai enfin revu une malade opérée en avril 1899 et toujours guérie depuis huit ans et dix mois.

Une seule de ces malades présente une particularité qu'il faut signaler.

C'est la dernière des malades de cette série, opérée il y a deux ans et cinq mois. Elle présentait dès cette époque de violentes douleurs dans la région costale droite. Après son opération ces douleurs persistèrent au point qu'il fallut employer la morphine d'une façon continue. Elles devinrent si intenses que, le 10 février 1907, j'ai pratiqué la résection de deux nerfs intercostaux au point où siégeait le mal. L'amélioration a été nulle, la malade est actuellement complètement morphinomane et une tumeur du volume d'un œuf s'est développée au niveau du point où j'avais pratiqué la résection des nerfs intercostaux, vers le 6e espace intercostal droit, un peu en avant de la ligne axillaire. Quelle est la nature de cette tumeur? je l'ignore. Les douleurs énervantes dont se plaint la malade sont-elles causées par un noyau vertébral quelconque? je ne le sais pas davantage. Je ne sais qu'une chose, c'est que la guérison locale s'est maintenue d'une façon absolue, et c'est là tout ce qui nous occupe. Ce point le plus important, la persistance remarquable de la guérison chez toutes les malades dont je vous avais parlé l'année dernière, me confirme de plus en plus dans cette idée que lorsqu'une malade est restée deux ou trois ans sans récidive elle a de très fortes chances de demeurer guérie d'une façon définitive.

Je n'insiste pas davantage, et je ne veux pas revenir encore sur l'importance de ces résultats et sur les enseignements que nous y devons trouver.

Les résultats obtenus par Jayle ne font que les confirmer. Ils viennent en outre démontrer d'une façon presque mathématique, en même temps que l'efficacité de l'opération, l'importance qu'il y a à opérer les malades de très bonne heure, puisque toutes les malades qu'il a opérées d'une façon précoce sont demeurées guéries.

C'est une vérité qui est devenue banale et je m'en voudrais d'insister sur elle si l'expérience de tous les jours ne nous démontrait pas d'une façon trop certaine qu'elle est encore trop peu répandue puisque les malades qui nous sont amenées pour être opérées dans de bonnes conditions sont encore relativement rares, et puisqu'on voit encore des faits comme celui que j'ai vu cette année, où une malade de trente-deux ans lui a été conduite pour un épithélioma très avancé et ayant atteint les culs-de-sac vaginaux et qui était restée perdant du sang pendant dix-huit mois, sans que son médecin, qui n'a pourtant pas l'excuse de la vieillesse, prît la peine de la toucher.

Il dépend de nous, de notre action, de notre propagande, et jusqu'à un certain point de notre conviction personnelle, que ces faits se fassent de plus en plus rares, et que les cancers de l'utérus soient à l'avenir opérés d'une façon de plus en plus hâtive.

Messieurs, je vous propose d'adresser à M. le Dr Jayle nos remerciements pour la très intéressante observation qu'il nous a communiquée.

Présentations de malades.

Anévrysme artério-veineux du sinus caverneux.

M. Paul Thiéry. — Le malade que j'ai l'honneur de vous présenter est atteint d'une affection relativement rare, et je désirerais avoir votre avis sur l'opportunité d'une intervention. Cet homme, de vingt-quatre ans, s'est tiré, le 12 février 1906 une balle de revolver dans la fosse temporale droite. Il fut transporté à l'hôpital dans le service de notre collègue Demoulin, qui le trouva dans le coma et constata que la balle traversant le crâne et le cerveau de part en part était sous le muscle temporal gauche ; il incisa et enleva le projectile : il n'y avait à ce moment aucun signe cérébral et seulement une très légère protrusion de l'œil *gauche*.

Dès que le blessé eut repris connaissance, il perçut dans la tête, du côté droit, comme le « tic tac » d'une montre. Ces bruits avaient d'ailleurs disparu à sa sortie de l'hôpital, trois mois après l'accident. A ce moment, dit-il, son œil *droit* était légèrement saillant, mais c'est surtout depuis trois mois que l'exophtalmie a pris des proportions inquiétantes. Depuis sa sortie de l'hôpital, le blessé n'a présenté que :

1° Deux syncopes survenues à des dates qu'il ne peut préciser ;

2° Des céphalées bi-mensuelles durant une journée et lui donnant une sensation d'hypertension intra-cranienne.

Il est entré dans notre service à l'hôpital Tenon pour une brûlure de la jambe, et c'est l'exophtalmie qui a attiré notre attention sur l'accident ancien qui date maintenant de deux ans. Actuellement, l'œil est en exorbitisme prononcé ; il y a strabisme interne ; la conjonctive oculaire et palpébrale est injectée, très vasculaire ; il y a blépharite ciliaire et léger chémosis. Il existe un peu d'œdème de la paupière supérieure, épiphora et léger myosis ; le blessé voit bien, mais il y a diminution de l'acuité visuelle,

l'image est un peu confuse, la sensibilité cornéenne est émoussée et il y a diminution du réflexe d'accommodation ; l'examen ophtalmoscopique n'a pas été fait.

Au-dessus de l'œil exorbité, on constate une tumeur veineuse du volume d'une noisette, pulsatile, qui est le siège d'un *thrill* qui est très localisé et n'irradie pas. L'auscultation de l'orbite et même de la loge temporale permet de percevoir un souffle systolique avec redoublement peu accusé.

Tous ces phénomènes cessent par la compression de la carotide primitive que le blessé supporte facilement. L'exophtalmos pulsatile est en grande partie réductible par une compression prudente et graduelle des parties molles de l'orbite.

Il ne semble pas douteux :

1° Que le malade soit atteint d'un anévrysme ;

2° Qu'il ne s'agit pas simplement d'un anévrysme de l'artère ophtalmique ;

3° Qu'il s'agit d'un anévrysme artério-veineux du sinus caverneux type Nélaton ;

4° Qu'aucun des nerfs optiques n'a été intéressé.

Nous sommes quelque peu hésitant pour instituer un traitement chirurgical quoique connaissant bien la question, car c'est le cinquième ou sixième cas de ce genre que nous avons l'occasion d'observer. De ces cas, plusieurs n'ont pu être suivis ; l'un, traité par la ligature de la carotide primitive, a été amélioré pendant quelques mois seulement (observé dans le service de M. Polaillon) ; un autre a guéri : il s'agissait d'un anévrysme artério-veineux bilatéral du sinus caverneux pour lequel notre maître Le Fort fit la ligature *des deux carotides primitives* à un mois d'intervalle. C'était une jeune fille, qui guérit.

Enfin, il y a quelques années, nous fûmes appelé pour examiner une dame qui, au cours d'une discussion avec un valet de chambre, ressentit brusquement « une déchirure dans le crâne ». Elle eut des troubles cérébraux qui la firent interner dans une maison de santé. Un médecin des hôpitaux, deux anciens internes firent le diagnostic de tumeur cérébrale et jugèrent l'assistance d'un chirurgien au moins inutile. Je n'eus pas de peine à faire le diagnostic d'anévrysme artério-veineux et je proposai la ligature de la carotide, sans cacher au mari mes appréhensions, bien que Le Fort ait fait remarquer la bénignité relative de cette grave opération lorsqu'il y avait lésion du sinus caverneux et de la carotide. Un collègue que j'appelai en consultation opina dans le même sens, et l'opération fut décidée puis ajournée sur l'avis d'un de nos maîtres appelé à voir cette malade. Il pensa à de la syphilis

possible et voulut essayer un traitement spécifique. L'épreuve ne dura pas longtemps.

Nous n'entendîmes plus parler de la malade, mais nous apprîmes quelque temps après qu'un autre chirurgien appelé avait, d'accord avec son collègue médecin, pratiqué la ligature de la carotide : la malade avait succombé peu d'heures après l'opération.

Notre malade actuel présente peu de troubles : il voit, il va et vient, et sa santé générale est assez bonne, mais l'avenir est sombre et il réclame lui-même une intervention. Les cas heureux que nous avons observés nous poussent à intervenir, mais l'échec désastreux que nous venons de relater nous arrête, et nous ne voudrions exposer notre malade aux risques d'une intervention qu'après avoir pris votre avis, tout en faisant remarquer que depuis trois mois la marche de l'affection est gravative et nous donne la plus grande inquiétude pour l'avenir de ce garçon, que la compression de la carotide paraît temporairement efficace et qu'il semble qu'une ligature serait bien supportée; cependant nous n'ignorons pas que les accidents sont parfois tardifs et peuvent survenir assez longtemps après l'opération, alors même que le succès paraît acquis.

M. Reynier. — Je rappellerai à M. Thiéry que j'ai ici présenté une malade atteinte d'anévrisme artério-veineux du sinus caverneux d'origine traumatique, que j'ai guérie avec la ligature de la carotide primitive suivie des injections de sérum gélatiné, telles qu'elles ont été préconisées par MM. Lancereaux et Paulesco. Mais je lui parlerai encore d'une malade que j'ai suivie pendant plus de trois mois dans le service de M. Lancereaux. Cette malade était atteinte d'un anévrisme artério-veineux de même nature que le premier que je viens de citer. Je proposai la ligature de l'artère carotide. Mais M. Lancereaux, devant l'hésitation de la malade à subir cette opération, se contenta de faire pendant plus de trois mois des injections de sérum gélatiné. Et, à ma très grande surprise, la malade, par ce simple traitement, guérit complètement. Elle fut présentée à l'Académie cette année, et là, la guérison fut officiellement constatée.

M. Demoulin. — J'ai déjà entretenu, l'année dernière, la Société de ce malade. Il s'était tiré, en février 1906, une balle de revolver dans la région temporale droite, balle que j'ai retrouvée sous le muscle temporal gauche. Je vous le citais comme un remarquable exemple de la bénignité de certaines plaies du cerveau.

Je n'ai point constaté chez le malade, pendant les trois semaines

où il est resté dans mon service, le moindre signe d'un anévrisme artério-veineux siégeant au niveau du sinus caverneux droit.

Je demanderai à mon collègue Thiéry à quelle date se sont montrés les premiers signes de la lésion.

Présentation d'une malade ayant subi, il y a huit ans, la résection de l'articulation temporo-maxillaire droite pour une ankylose de cette articulation.

M. E. Kirmisson. — Messieurs, rien ne saurait être plus instructif pour nous que de revoir à longue échéance nos opérés. C'est en effet le seul moyen de juger de la valeur réelle de nos interventions. C'est à ce titre que je vous présente aujourd'hui une jeune fille que je vous ai montrée déjà dans la séance du 10 janvier 1900. J'ai pratiqué chez elle, le 21 novembre 1899, la résection de l'articulation temporo-maxillaire droite pour une ankylose de cette articulation survenue à l'âge de sept ans et demi et consécutive à une otite post-scarlatineuse (1). Aujourd'hui, comme vous le voyez, le résultat ne laisse rien à désirer ; la malade peut ouvrir normalement la bouche ; la seule déformation qui reste, c'est un peu d'asymétrie faciale, tenant à ce que le côté gauche de la face est un peu moins développé que le droit. De tels faits nous permettent de conclure que la résection temporo-maxillaire constitue une excellente opération.

Le traitement prothétique des fractures du maxillaire inférieur.

M. Hartmann. — Tout dernièrement, à propos d'une communication de notre collègue Sebileau sur le traitement des fractures du maxillaire inférieur par des appareils prothétiques, je vous disais que depuis des années j'avais recours à des appareils analogues dus à l'habileté de mon élève et ami le Dr Mahé, dentiste des hôpitaux.

Les hasards de la clinique ayant amené ces jours-ci dans mon service un malade atteint de fracture du maxillaire inférieur, j'en profite pour vous le montrer porteur d'un de ces appareils.

(1) Voyez *Bulletins et Mémoires de la Société de Chirurgie*, 1900, p. 33.

Homme âgé de vingt ans, tombé dans une cave d'une hauteur de 3 mètres, perd connaissance et ne revient à lui qu'une demi-heure après l'accident, saignant abondamment par la bouche et par l'oreille droite.

Lorsque nous voyons le malade le lendemain de l'accident, il est un peu abruti, a de la fièvre, 38°4; nous constatons l'existence d'une fracture du maxillaire inférieur, dont le trait passe entre l'incisive médiane et l'incisive latérale du côté droit. Le chevauchement est considérable, le fragment médian taillé en biseau aux dépens de sa face externe chevauche en dedans du fragment externe de la largeur de près de deux dents. Il y a une plaie sous-mentonnière, dont les bords sont fortement contus.

Pansement de cette plaie, lavages antiseptiques fréquents de la bouche.

La température, après être montée à 39 degrés le 8, descend progressivement pour atteindre la normale le 12; en même temps le gonflement, correspondant à la contusion sous-mentonnière, a considérablement diminué. Aussi demandons-nous à notre ami le Dr Mahé de vouloir bien venir prendre l'empreinte de ses mâchoires pour lui fabriquer un appareil prothétique.

Le 15, nous procédons à l'application de cet appareil avec le Dr Mahé. La réduction de la fracture dont le trait suppure est impossible sans anesthésie. Après chloroformisation nous ne l'obtenons qu'avec de grandes difficultés. Il faut une force assez considérable pour arriver à maintenir les fragments en bonne position. Dans ces conditions le Dr Mahé applique, mais imparfaitement, la gouttière modelée sur les dents et la fixe avec quelques fil d'argent. Les jours suivants, l'appareil, qui n'a pu être enfoncé à fond sur les dents, se déplace un peu. Le 21, on peut l'enfoncer à fond, on resserre les fils et depuis ce moment la fracture reste parfaitement réduite, comme vous pouvez le constater.

Ce traitement des fractures du maxillaire inférieur par des gouttières métalliques moulées sur les dents n'est pas nouveau et je ne viens ici revendiquer aucune priorité pour le Dr Mahé. Ce n'est que l'aboutissant, le perfectionnement de tentatives multiples, dont la première idée remonte à Morel-Lavallée, qui moulait l'arcade dentaire dans une gouttière en gutta-percha. Je ne sais quel est le premier qui a appliqué sur les dents une gouttière métallique moulée. Ce qui est certain, c'est que Angle décrit très nettement ce mode de traitement; il conseille une mince coiffe métallique, estampée de manière à emboîter exactement les couronnes, et recouvrant assez de dents pour assurer le support nécessaire, le tout étant solidement cimenté aux dents (1). Dans

(1) Edward-H. Angle. *Méthode pour la régularisation des dents et pour le traitement des fractures des maxillaires*, traduction française par Darin, p. 110.

son ouvrage, Angle dit qu'il avait été précédé d'un an par John H. Martindale, qui avait cimenté en position, dès 1887, une attelle construite d'après le modèle de Kingsley, dans le but de renoncer à la coiffe sous-mentonnière et aux bandages (1).

En France Gravollet-Leblan, en 1892, a publié un beau succès par l'application d'une simple gouttière sur les dents (2) ; Martinier en a relaté plusieurs observations (3) ; Billet dit s'en être très bien trouvé (4). Ici même, en 1905, notre collègue Michaux a exposé les bons résultats qu'il avait obtenus avec le Dr Roy par l'application d'appareils prothétiques à points d'appui interdentaires (5) ; enfin, en 1906, mon maître Quénu nous a présenté un malade porteur d'un appareil fabriqué par Mahé, et mangeant à sa guise (6).

Nous ne multiplierons pas ces citations. Elles suffisent à établir que si les gouttières moulées et fixées sur les dents ont été fabriquées et appliquées « pour la première fois » dans le service de notre collègue Sebileau, par M. Lemerle, elles ont déjà été employées à maintes reprises par d'autres chirurgiens. Les résultats obtenus concordent avec ceux que nous a signalés Sebileau ; ils sont toujours excellents.

Ce traitement prothétique repose sur la constance des rapports des arcades dentaires, supérieure et inférieure. Après avoir pris une empreinte des deux mâchoires et obtenu ensuite un modèle en plâtre, on sectionne celui-ci au niveau de la fracture. Puis, sur ce modèle sectionné, on opère la réduction en se guidant sur le modèle de l'arcade dentaire supérieure. Sur le modèle en plâtre ainsi corrigé on confectionne une gouttière métallique qu'on applique sur l'arcade dentaire du malade après avoir de même réduit la fracture.

Un seul point varie : c'est le mode de fixation de la gouttière

(1) Nous rappellerons que l'appareil de Kingsley est constitué par une gouttière moulée sur les dents et prolongée par deux cornes qui sortent de la bouche, se recourbent sur les joues et sont réunies par un pansement sous-mentonnier ; celui-ci assure la fixité de la gouttière et forme en même temps attelle inférieure. (Voir Mahé, De l'appareil de Kingsley. *Revue de Chirurgie*, 1897, p. 781).

(2) Gravollet-Leblan. *Odontologie*, 1892, p. 53.

(3) Martinier. *Ibidem*, 1892, p. 193 ; 1893, p. 55 et 1895, p. 6.

(4) Billet. Fracture double du maxillaire inférieur. Contention par une gouttière en aluminium fixée par des rivets. *Archives provinciales de Chirurgie*. Paris, 1896, p. 289.

(5) Michaux. *Bulletins et Mémoires de la Société de Chirurgie*, 1905, p. 235.

(6) Quénu. Traitement des fractures du maxillaire inférieur par la gouttière métallique. *Bulletins et Mémoires de la Société de Chirurgie*, 1906, p. 1121.

métallique, scellement par un ciment, maintien par de petits fils métalliques passant dans les interstices dentaires.

Le scellement assure évidemment une fixation plus complète, mais comme il exige une siccité parfaite et simultanée de toutes les dents à fixer, nous ne le conseillons que pour les cas où le déplacement n'est pas grand et la réduction facile.

Lorsque, au contraire, on se trouve, comme sur le malade que nous venons de vous montrer, en présence d'une fracture difficile à réduire, même après anesthésie générale, lorsqu'il est impossible d'obtenir la siccité de l'arcade dentaire, il est, je crois, plus pratique de fixer la gouttière aux dents par des fils.

Cette manière de faire est d'autant plus précieuse que, même incomplètement appliquée, la gouttière maintient dans une certaine mesure les fragments, ce qui permet quelquefois de rendre, au bout de trois à quatre jours, parfaite, une réduction que l'on n'avait pu obtenir complète au début; il suffit alors de resserrer les fils pour fixer définitivement les fragments en bonne position. C'est ce qu'a fait M. Mahé sur le malade que nous venons de vous présenter.

M. Pierre Sebileau. — Je voudrais apaiser le souci de mon ami Hartmann. Je n'ignore pas plus que lui que nous n'avons, ni l'un ni l'autre, inventé la contention des fractures des mâchoires par la prothèse dentaire. Mais cela n'enlève rien aux différences qui existent entre l'appareil construit par Mahé pour son malade et les appareils construits par Lemerle pour les miens.

Ces appareils de Lemerle sont des gouttières cupuliformes inamovibles, scellées sur l'arcade dentaire; l'appareil de Mahé est une gouttière amovible, retenue par une ligature.

L'idée de Lemerle est celle-ci : réduire très précisément la fracture ce qui est presque toujours possible; prendre l'empreinte de l'arcade dentaire revenue pour ainsi dire, par réduction, à l'état normal; prendre également l'empreinte de l'arcade dentaire correspondante, ce qui, dans les cas rares où la réduction n'a pu être faite, permet de la réaliser sur l'appareil par rétablissement de l'articulation dentaire; construire par emboutissage, à la suite d'une série de moulages et de contre-moulages, une gouttière cupuliforme qui représente exactement l'arcade déplacée, telle qu'elle était avant son déplacement, et dans son articulation parfaite avec l'arcade opposée; enfin sceller cette gouttière sur les dents. Et cette sorte de gaine, de coque inamovible, image en creux de la formation dentaire, étant donnée la manière dont elle est construite, ne peut évidemment s'adapter et se placer sur son arcade qu'à la condition que celle-ci soit ramenée par réduction

parfaite à l'articulation normale; elle est si solide, elle fait à ce point corps avec la mâchoire, que la mastication est presque immédiatement réalisable sans qu'il y ait à craindre le moindre déplacement de l'appareil ni, par conséquent, des fragments.

M. Hartmann. — Je continue à croire que l'appareil que je viens de vous présenter a les plus grandes analogies avec ceux que nous a montrés notre collègue Sebileau. Comme je l'ai dit et comme je le répète, dans un cas de déplacement très difficile à réduire, il est préférable de fixer par des fils et de ne pas essayer le cimentage, la siccité des parties étant à peu près impossible à obtenir en pareil cas. Du reste, qu'il s'agisse de fixation par des fils ou de cimentage, rien n'est nouveau, comme je l'ai dit.

M. Pierre Sebileau. — Les explications complémentaires d'Hartmann montrent, mieux que je n'aurais pu le faire, la différence qu'il y a entre l'appareil de Mahé et les appareils de Lemerle. Je crois donc inutile d'insister. Son malade et les miens ont grandement bénéficié de la prothèse dentaire : c'est la seule chose qui importe vraiment, et nous avons à nous féliciter l'un et l'autre d'avoir abandonné le traitement de nos patients à des élèves qui, par des moyens différents, leur ont rendu un égal service.

M. Pierre Delbet. — Je voudrais demander à mon ami Hartmann une simple explication.

Il nous dit que la réduction a été complétée quelques jours après la pose de l'appareil par le serrage des fils. C'est là ce que je ne puis comprendre.

L'appareil est un moulage des dents et il est d'une seule pièce. Lorsqu'il est placé, c'est-à-dire lorsqu'il a engainé l'arcade dentaire, la réduction doit être faite. Si elle n'est pas faite, c'est que l'appareil n'est pas bien construit et je ne vois pas le moyen de la faire ultérieurement, à moins que l'appareil ne soit en deux pièces, à moins qu'on ne le coupe, et alors le procédé ne ressemble plus du tout à celui que nous a décrit Sebileau.

Pyopneumothorax sous-phrénique par pancréatite aiguë gangreneuse.

M. Tuffier. — Ce jeune homme, entré le 5 janvier dans mon service et opéré le 11, était atteint d'un pyopneumothorax sous-

phrénique droit. — Des accidents aigus caractérisés par des douleurs violentes à l'épigastre surtout après les repas, de la fièvre et bientôt un état général grave l'avaient fait entrer à l'hôpital ; le diagnostic s'imposait ; une incision paramédiane sus-ombilicale me fit tomber sur une cavité contenant du pus et des gaz fétides, et limitée en bas par la face supérieure du foie, en haut par le diaphragme et se prolongeant jusqu'à la colonne vertébrale. Un gros drain avec aspiration guérit le malade en six semaines. Aucune trace de perforation gastrique à un moment quelconque, aucun symptôme intestinal, aucun accident rénal ne pouvaient expliquer cette suppuration dont seule une pancréatite aiguë suppurée pouvait être vraisemblement la cause.

Rétrécissement mécanique progressif des fentes palatines avant l'uronoplastie.

M. Pierre Sebileau. — L'an dernier, je vous ai présenté des enfants sur lesquels, avant de pratiquer la restauration de fissures palatines et alvéolaires très larges, j'avais, avec mes élèves Ducorneau et Lemerle, réalisé le rétrécissement progressif des fissures par l'adduction mécanique lente des deux mâchoires supérieures. J'ai insisté près de vous sur les grands avantages de cette méthode originale qui n'a, je crois, jamais été appliquée que par moi, et qui permet d'opérer ce qu'on peut appeler des « cas extrêmes ». Je vous présente aujourd'hui un adolescent jeune, sur lequel Lemerle vient d'appliquer, à ma demande, un appareil de rapprochement mandibulaire progressif. Les deux rangées molaires supérieures sont enfermées dans une gouttière cupuliforme scellée ; un grêle caoutchouc, dont on augmente de temps à autre la force de traction élastique, est tendu entre la gouttière droite et la gouttière gauche. Le jeune patient mastique et parle à son aise. Je vous montrerai dans quelques semaines le résultat obtenu.

Présentation d'instrument.

Pince trocart aspirateur.

M. Paul Reynier. — Je présente une pince trocart que M. Bruneau a construite sur mes indications et qui me paraît devoir rendre, dans certains cas déterminés, service. Cette pince est, sur une de ses branches, munie d'un trocart aspirateur Potain, d'un calibre minime. La pince fermée, la pointe du trocart dépassant, a le volume d'un trocart moyen de Potain. Cette pince nous permet



de ponctionner certaines collections, bombant dans le vagin, ou dans le rectum, dont le contenu nous est douteux. Si, après aspiration, on reconnaît l'existence de pus, on n'a qu'à écarter les branches pour donner issue à ce pus. Si, au contraire, la nature du liquide ne nous engage pas à ouvrir, on n'a qu'à retirer le trocart, et l'intervention se borne à une simple ponction exploratrice.

Présentations de pièces.

Exostose épiphysaire de l'extrémité supérieure de l'humérus.

M. J. Lucas-Championnière. — Je présente une pièce qui, pour n'être pas bien volumineuse ni bien rare, n'en a pas moins quelque intérêt. C'est une exostose congénitale de l'extrémité supérieure de l'humérus droit, que j'ai extirpée tout récemment. Il s'agissait d'un homme de trente-trois ans, qui savait depuis longtemps avoir quelque chose de gros à l'épaule droite, mais n'y prêtait aucune attention. Au cours d'une chute, il reçut sur l'épaule un choc assez violent, à la suite duquel cette épaule enfla considérablement et le fit beaucoup souffrir.

Il la montra à un médecin, qui diagnostiqua *un abcès* et voulut l'*ouvrir*. Il vint me la montrer, et je constatai un épanchement de sang considérable autour d'une tumeur dure sous-deltoïdienne. Je lui conseillai de laisser cet épanchement se résorber et de venir me trouver ensuite pour l'ablation de la tumeur. Après quelques semaines je le revis et l'opérai.

La tumeur osseuse, d'une grande dureté, soulevait le deltoïde. A l'aide d'une incision verticale, je pus la découvrir et en extirper, sans la briser, la plus grosse portion. Je complétai ensuite l'ablation par fragments.

C'était un type d'exostose épiphysaire, née au-dessous de l'artère humérale, immédiatement en arrière de la coulisse bicipitale. La profondeur du pédicule rendant l'extirpation difficile, je suivis très exactement le périoste, pensant bien que le nerf circonflexe avait chance d'être déplacé.

En effet, je pus le pincer dans mon champ opératoire et éviter de le couper.

Je pensais le rencontrer dans mon champ opératoire, car la contusion avait été si douloureuse, que la douleur me paraissait témoigner qu'il avait dû être atteint par le choc.

Après avoir enlevé la masse principale, j'enlevai encore par fragments des masses restantes. Une partie de ces masses osseuses a été perdue; cependant, il en reste là encore un poids de 40 grammes.

Ces exostoses épiphysaires me paraissent relativement rares à l'extrémité supérieure de l'humérus, car j'en ai enlevé partout ailleurs, genou, poignet, coude, articulation tibio-tarsienne, et c'est la première fois que j'en observe une à la partie supérieure de l'humérus.

Celle-ci ne me paraît du reste en rien différer de celles que j'ai enlevées ailleurs. Je ne vois de très spécial pour l'opération qu'elle n'a nécessité que le déplacement du nerf circonflexe qui expose à une lésion assez grave, eu égard au peu d'importance d'une telle opération et qui rend l'opération vraiment délicate.

Cette exostose qui était restée de longues années sans se développer que très lentement, était enveloppée d'une bourse séreuse considérable, ainsi que je l'ai déjà observé pour d'autres exostoses en autre situation.

Depuis un an ou deux, elle déterminait des douleurs de l'épaule qui n'avaient guère été interprétées et qui, après l'opération, m'ont paru en relation probable avec la distension du nerf circonflexe.

M. Sieur. — J'ai eu l'occasion de constater chez un jeune soldat une exostose volumineuse disposée en collerette autour de

la partie externe de l'extrémité supérieure de l'humérus et tout à fait indépendante de l'articulation. Elle répondait à la partie moyenne de la face profonde du deltoïde qu'elle soulevait d'une manière très appréciable sans gêner par trop ses fonctions. Le malade ne se souvenait pas d'avoir eu un traumatisme pour expliquer le développement de cette exostose et il refusa l'opération que je lui avais proposée.

Appendice iléo-cæcal.

M. E. Potherat. — Je vous présente un appendice iléo-cæcal qui était affecté de cancer à son extrémité libre et que j'ai enlevé il y a quelques mois, chez un malade bien portant aujourd'hui. L'examen histologique a été pratiqué par M. Letulle, et les deux photographies de préparations histologiques que je vous présente ont été exécutées dans le laboratoire de l'hôpital Boucicaut. Je vous apporterai, au début de la séance prochaine, l'histoire clinique de ce cas intéressant, avec la relation complète de l'examen histologique rédigée par M. Letulle lui-même.

Greffes des deux uretères sur le gros intestin.

M. Pierre Delbet. — J'ai l'honneur de présenter à la Société les pièces provenant d'une malade dont je vous ai déjà donné l'observation complète. Je lui avait fait, il y a dix-huit mois, la greffe de l'uretère droit sur le cæcum, et celle de l'uretère gauche sur la terminaison de l'anse sigmoïde. Je vous rappelle qu'au moment où je l'ai opérée, elle avait une double urétérite très marquée.

Cette malade est venue mourir dans mon service d'une double congestion pulmonaire. Je dois dire que sa santé n'était pas excellente. Sans présenter de symptômes graves, elle était pâle ; et bien qu'elle n'eût pas d'œdème, elle avait un peu l'aspect de certains brightiques.

Vous pouvez constater que l'orifice urétéro-intestinal ne s'est rétréci ni d'un côté, ni de l'autre. Il est parfaitement perméable et ne présente aucune trace de sclérose. Du côté gauche le calibre

de l'uretère est normal, j'y ai passé une sonde n° 7. La paroi est un peu épaissie, mais il me semble qu'elle l'est beaucoup moins qu'au moment de l'opération. Le rein est scléreux, mais sans grandes altérations macroscopiques.

Du côté droit, il y a une péri-urétérite intense. La fibro-lipomatose inflammatoire enserre les deux tiers postérieurs de l'uretère, c'est-à-dire celles de ses faces qui sont en rapport avec le tissu conjonctif. Sur sa face antérieure, sous le péritoine il n'y a aucune infiltration de graisse. Le calibre de cet uretère est certainement rétréci, surtout à sa partie moyenne, mais il n'est nulle part oblitéré. Il me semble particulièrement intéressant de constater que l'orifice artificiel dans l'intestin a conservé son calibre, tandis que les parties sus-jacentes sont rétrécies.

Le rein de ce côté présente plusieurs cavernes purulentes et il est en partie détruit. Comme cette pyonéphrose n'avait pas donné lieu à grands symptômes, je me suis demandé si elle était tuberculeuse. Mais l'examen histologique n'a montré aucune lésion qu'on puisse rapporter à la tuberculose.

Le Secrétaire annuel,

RICARD.

Paris. — L. MARETHEUX, imprimeur, 1, rue Cassette.

SÉANCE DU 1er AVRIL 1908

Présidence de M. Nélaton.

Procès-verbal.

La rédaction du procès-verbal de la précédente séance est mise aux voix et adoptée.

Correspondance.

La correspondance comprend :

1°. — Les journaux et publications périodiques de la semaine.

2°. — Des lettres de candidature de MM. Riche, Marion, Launay et Auvray.

3°. — M. A. Saillant, ancien interne des hôpitaux de Paris, à Montluçon, adresse une observation de *Kyste dermoïde de l'ovaire, rompu spontanément dans l'abdomen.*

Rapporteur : M. Potherat.

A l'occasion du procès-verbal.

Rétrécissement mécanique des fentes palatines avant l'uranoplastie.

M. Félizet. — Le resserrement de la fente palatine avant l'uranoplastie, tel que le réalisent M. Pierre Sebileau et ses élèves MM. Lemerle et Ducorbeau, est une chose avantageuse dans bien des cas.

Même dans les cas que M. Sebileau appelle les « cas extrêmes »,

le rapprochement des mandibules est appréciable en quelques mois, par le seul fait de la restauration des lèvres divisées.

Nos maîtres ne l'ignoraient pas, et ils tenaient pour un principe la règle d'opérer, avant tout, le bec-de-lièvre.

Que le résultat s'obtienne lentement par la suite et par le fait de l'opération du bec-de-lièvre, ou plus rapidement par les ingénieux et puissants moyens mécaniques imaginés par M. Sebileau, il est acquis et certain que l'adduction est possible et même qu'elle peut être portée très loin.

Mais la question est de savoir jusqu'à quel point il convient de la porter, cette adduction, et si une approche quasi contiguë rend l'opération de l'uranoplastie sensiblement plus aisée.

Or, dans la malformation dont nous parlons, l'écartement des maxillaires n'est pas le vice congénital essentiel.

Cet écartement résulte souvent aussi d'un arrêt de développement des maxillaires.

Il y a plus : les maxillaires ne sont pas seulement diminués, ils sont inégaux et asymétriques. Dans ces conditions, l'adduction, si on la poussait à l'extrême, aurait pour résultat la constitution d'un maxillaire supérieur, dont la portion alvéolo-dentaire n'épouserait pas l'arc, toujours bien constitué, du maxillaire inférieur.

La chirurgie aurait réalisé, par le resserrement des mandibules, un prognathisme qui rendrait la mastication impossible en même temps qu'elle aurait porté un coup sérieux à l'esthétique.

Or, avec la géniale opération qu'a créée Baizeau et que Trélat, Dolbeau, Ehrmann, Wolf et quelques autres ont perfectionnée et que nous pratiquons tous, la largeur de la fente palatine n'est pas la question prépondérante à considérer. L'essentiel, pour avoir fait une opération utile, est d'assurer une correspondance convenable des arcs maxillaires, supérieur et inférieur.

Le lambeau fibro-muqueux est toujours suffisant s'il est taillé au plus près des alvéoles et si une rugination égale, méthodique et serrée à l'os vous a donné une « bâche » mobile, épaisse et vivace, telle que l'*uranoplastie en deux temps* excelle à la produire.

On est vraiment surpris de voir avec quelle aisance la fente est recouverte et comment, pour l'assemblement des bords avivés, la suture opère sans tiraillement.

Le nouveau palais s'ossifie-t-il ? est-il destiné à rester un plafond fibreux, aussi solide que l'os? Nous ne le savons pas.

Ce que nous savons, c'est qu'il a rempli un office efficace et suffisant pour la respiration et pour la phonation.

L'opération aura réalisé la perfection fonctionnelle si elle a, en même temps, conservé ou préparé l'opposition et la corre

pondance des dents pour que la mastication des alvéoles se fasse avec puissance et précision.

Il faut donc, dans la pratique de l'uranoplastie, savoir faire la part du degré suffisant d'adduction qu'il convient de réaliser, en vue d'une utile restauration du palais.

Anévrysme artério-veineux du sinus caverneux.

M. Paul Thiéry. — Je désire ajouter un post-scriptum à l'observation du malade atteint d'anévrysme artério-veineux du sinus caverneux que j'ai présenté dans la dernière séance. M. Reynier m'avait conseillé d'essayer les injections gélatineuses. J'ai proposé au malade d'employer cette méthode, ne lui cachant pas que le traitement exigerait plusieurs mois : il s'y refusa et me demanda de l'opérer quel que dût être le résultat de l'opération, car je ne lui avais pas caché les risques auxquels cette intervention l'exposait.

J'ai fait, il y a trois jours, la ligature de la carotide primitive droite. La carotide mise à nu, je constatai que sa compression contre la colonne vertébrale faisait disparaître complètement le thrill et ne semblait produire aucun accident.

Je passai alors un fil de soie sous le vaisseau, mais avant de le serrer je laissai le malade se réveiller en partie, puis je serrai le fil très lentement, très graduellement, prêt à le sectionner s'il survenait un accident brusque; je crois cette conduite très prudente pour éviter les insuccès auxquels je faisais allusion dans la dernière séance.

Tout se passa normalement et, deux jours après l'opération, le malade s'asseyait dans son lit, mangeait comme d'habitude et se serait levé si nous n'avions insisté pour qu'il gardât un repos relatif. Je dois dire que jusqu'à présent l'exophtalmie ne semble pas avoir diminué; que le thrill qui avait disparu aussitôt après la ligature était intense hier, un peu moins accusé aujourd'hui. Mais il est évident que l'on ne saurait conclure si peu de temps après l'opération et que des semaines, même des mois, d'observation sont encore nécessaires. Dans quelques mois, si le malade n'était pas guéri, il y aurait lieu de discuter l'opportunité de la ligature de la carotide primitive gauche.

Discussion.

Perforations intestinales typhoïdiques.

M. Moty. — Je crois devoir apporter ma modeste contribution à l'étude des perforations typhoïdiques de l'intestin grêle en laissant de côté les cas d'appendicite au cours de la fièvre typhoïde, qui sont quelquefois d'un diagnostic si difficile mais qui doivent cependant être nettement séparés des premières.

Je ne possède que deux observations de perforations typhoïdiques ; toutes deux se sont terminées par la mort ; les voici en résumé :

Premier cas. — Fièvre typhoïde grave avec température oscillant entre 39 et 40 sur un soldat du 3e d'artillerie coloniale, venu de Toulon en permission et entré le 25 juillet 1903 à l'hôpital militaire Saint-Martin. Le 8 août, le malade, traité par les potions formolées à un gramme, semblait en bonne voie quand survient, vers trois heures du matin, une douleur subite s'étendant bientôt à tout l'abdomen.

A 9 heures un quart, laparotomie sous-ombilicale ; liquide coloré par la bile, mais sans odeur dans le péritoine ; on trouve sur l'intestin grêle, à trente centimètres de la valvule, une petite perforation sur laquelle on place un fil superficiel que l'on serre doucement et par-dessus lequel on fixe une frange épiploïque ; nettoyage rapide, suture, gros drain double, injection de morphine.

Le 9 août, amélioration apparente ; le pouls, qui était à 114 avant l'intervention, est descendu à 80, mais le mal s'aggrave dans la journée, mort le soir à 9 heures ; l'autopsie n'a pu être faite.

Deuxième cas. — Soldat du 24e d'infanterie, entré le 4 janvier 1903 pour fièvre typhoïde grave ; signes de perforation, le 31 janvier, à 4 heures du soir. La douleur s'étend immédiatement à tout l'abdomen et le pouls monte en même temps que la température ; le diagnostic reste en suspens jusqu'à 7 heures du soir ; à ce moment l'opération est jugée urgente en raison de la persistance de la douleur ; à 7 heures et demie chloroforme, laparotomie inférieure remontant un peu au-dessus de l'ombilic, intestins congestionnés et ballonnés, perforation à petite distance de la valvule. Une tentative de suture des bords échoue, on applique

plusieurs fils superficiels à un centimètre de la perforation et on les serre doucement en appliquant au-dessus d'eux une frange épiploïque que l'on fixe également au mésentère voisin pour éviter les tiraillements ; il est à noter que l'épiploon est très amaigri et semble peu résistant : deux gros drains, suture de la paroi. Le pouls monte à 110 dans la soirée ; le sérum en injection a été employé séance tenante.

L'état reste grave les jours suivants, on continue le sérum. Une amélioration semble se produire le 7 février avec pouls redescendu à 100, mais le lendemain apparaît une parotidite double avec aggravation de l'état général ; l'incision des parotides ne donne pas de pus, le pouls reste aux environs de 140, la plaie abdominale rend du pus d'odeur infecte, et tend à se désunir, une escharre se forme au sacrum. Mort le 13 février, quatorze jours après l'intervention.

L'autopsie faite le 14 février montre que la perforation était fermée ; on retrouve le fil des sutures en voie de se détacher ; l'épiploon n'a pas adhéré à l'intestin ; ceux-ci portent encore des plaques de Peyer engorgées et ulcérées à leur centre, mais pas de perforations. Il existe deux foyers contenant du pus épais et infect, l'un dans le petit bassin, l'autre sous le lobe droit du foie.

Mes observations tendent, on le voit, à confirmer, comme celles de mes collègues, la gravité des perforations typhoïdiques ; si l'on remarque combien sont graves de leur côté les poussées d'appendicite aiguë au cours de la fièvre typhoïde, même après une intervention précoce, rapide et régulière, on sera porté à penser que les faits de MM. Fin et Gaillard, ainsi que ceux de M. Escher rappelés par M. Loison, dans nos dernières séances, sont des séries heureuses, et qu'il ne faut pas compter les rencontrer souvent à l'avenir, même par la suture de la perforation à la peau, suivant la méthode d'Escher, bien que cette dernière pratique paraisse très indiquée dans la plupart des cas.

Nous restons cependant partisan de l'intervention hâtive qui paraît donner les meilleures chances de lutter avec succès contre la perforation.

M. H. Toussaint. — Ce dessin de deux pièces anatomiques, recueillies dans mon ancien service à l'hôpital militaire de Vincennes, m'a paru pouvoir figurer utilement au dossier du traitement chirurgical de la perforation de l'intestin au cours de la fièvre typhoïde.

Il s'agit, en effet, de deux cas de *perforite de l'iléon*, remontant

à vingt-quatre heures, au moment où je les aveuglai par suture longitudinale au catgut 00.

Tous deux étaient compliqués d'adénopathie suppurée du mésentère.

Mon premier opéré, en septembre 1905, eut une survie de quarante-huit heures. Au cours de l'intervention j'avais fait constater aux assistants la présence de deux ganglions mésentériques volumineux et en voie de ramollissement central. Après un moment d'hésitation, je les laissai en place.

L'autopsie nous montra que la coque ganglionnaire était restée intacte, mais affaissée, du fait de la résorption du contenu.

Et c'est ainsi qu'il y a lieu de poser la question suivante : cette échéance si rapidement mortelle n'a-t-elle pas été occasionnée par la non-intervention vis-à-vis de cette polyadénite?

Mon deuxième opéré, en octobre 1905, eut une survie de dix-huit jours. L'autopsie, faite par le Dr Berthomier, de Vichy, alors mon aide-major de réserve, nous mit en face d'une péritonite localisée, provoquée par l'éclatement d'un seul ganglion mésentérique abcédé.

On peut se rendre compte sur ce dessin, grandeur naturelle, que mes sutures d'intestin ont parfaitement tenu, qu'il n y a pas la moindre coudure, et que la lumière est suffisante pour laisser passer un tube du volume du pouce. Il m'est agréable de rappeler qu'en février 1903 j'avais été plus heureux, bien qu'ayant fait une erreur de diagnostic. Chez un typhoïsant au troisième septénaire, qui guérit sans la moindre éventration, croyant avoir affaire à une perforation de l'intestin, je fis l'ablation de l'appendice. Cet organe, à sa base, était en voie de fissuration par ulcère hémorragique, suite de folliculite, et déjà la péritonite était déclarée. Mais ici, le méso-appendice, pas plus que le mésentère, ne renfermaient de ganglions suppurés.

M. Rochard est le premier qui, de parti pris, soit allé enlever un ganglion mésentérique volumineux et ramolli, au cours d'une fièvre typhoïde. Il s'agissait d'une jeune femme, dont il a rapporté en 1900 l'observation à la Société de Chirurgie.

J'aime à croire que son opérée guérit complètement, parce que M. Rochard en face d'une pseudo-perforation, mais vis-à-vis d'une adénopathie mésentérique, crut qu'il était cependant plus prudent d'enlever ce ganglion.

Louis, Jenner, Fraenkel ont publié des cas de péritonite mortelle au cours de la fièvre typhoïde, provoquée par l'éclatement d'une poche ganglionnaire abcédée du mésentère.

En 1899, Audet relatait dans les *Archives de médecine militaire* le fait suivant :

Chez un typhoïdique au septième jour d'une perforation intestinale, qui avait semblé s'enkyster, M. Audet fait la laparotomie. L'opéré meurt neuf jours après, et l'autopsie montre qu'à la face inférieure du foie il existe une poche contenant du pus épais, paraissant provenir de la fonte purulente d'un ganglion lymphatique.

Messieurs, nous savons tous combien est réservé le pronostic de la fièvre typhoïde dans les pays chauds.

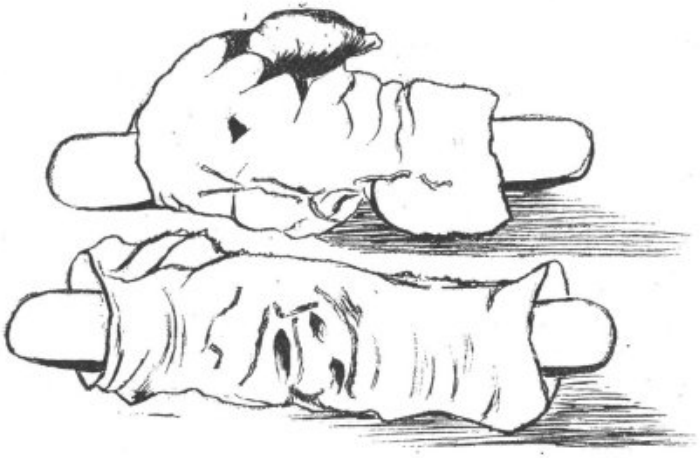

Fig. 1. — *Fièvre typhoïde.* Suture longitudinale de l'iléon perforé depuis vingt-quatre heures. Coexistence de deux ganglions mésentériques suppurés. Survie de quarante-huit heures. (En haut et à gauche de la figure est représenté un ganglion.)

Fig. 2. — *Fièvre typhoïde.* Suture longitudinale de l'iléon perforé depuis vingt-quatre heures. Suppuration tardive d'un ganglion mésentérique. Survie de dix-huit jours. Mort par péritonite périganglionnaire. (L'intestin a été incisé en trois points au niveau de sa solution de continuité, pour mettre en évidence l'épaississement cicatriciel où l'on aperçoit du catgut dissocié.)

En 1881-82, pour ne parler que de ce que j'ai vu en Tunisie et dans le Sud-oranais, la mortalité chez nos soldats typhoïdiques a été de 31 p. 100, et c'est la forme intestinale qui a localisé les complications de beaucoup les plus fréquentes (hémorragie, péritonite et perforation). Faut-il, pour enrayer ces hécatombes, que le praticien se rallie désormais à la donnée chirurgicale suivante, que nous avons personnellement prise comme règle de conduite?

C'est à son point initial, tenant le plus grand compte du ténesme vésical subit et synchrone avec la perforation, signe sur lequel

j'ai déjà appelé l'attention, que le médecin doit dépister, chez les typhoïsants, la fissuration de l'intestin ou de l'appendice avant leur éclatement, pour, au plus tôt, à l'instant même, passer la main à la thérapeutique chirurgicale.

Mais le chirurgien devra viser, de parti pris, inventorier et traiter les ganglions mésentériques ; leurs méfaits *post-opératoires*, révélés par l'autopsie, ne lui sont peut-être pas assez connus.

Puisse-t-il ainsi ne plus voir ses opérés, étant guéris d'une perforation intestinale, succomber à la péritonite symptomatique d'adénopathie suppurée du mésentère !

M. A. Mignon. — La discussion actuelle semblant devoir aboutir à l'appréciation de la valeur thérapeutique de l'intervention chirurgicale dans les perforations typhoïdiques de l'intestin, j'ajouterai aux cas déjà présentés ceux que j'ai observés.

Je suis intervenu quatre fois chez de jeunes soldats en pleine évolution de fièvre typhoïde.

Le premier était au 20e jour de la maladie ; le second au 30e ; le troisième au 25e jour et le quatrième au 40e jour et considéré comme hors de danger.

Les trois premiers malades se trouvaient dans le service d'un médecin très attentif, qui a diagnostiqué la perforation presque aussitôt sa production, ce qui a permis d'intervenir six heures, quatre heures, huit heures après l'accident. La quatrième fois, l'opération a été faite un peu plus tardivement, à la douzième heure.

Deux fois la péritonite nous a paru, après ouverture du ventre, localisée à la fosse iliaque droite et deux autres fois elle était généralisée à la partie inférieure de l'abdomen avec de la sérosité louche dans le petit bassin,

L'opération a toujours été menée très rapidement, grâce à l'introduction de la main droite jusqu'au cæcum et l'exploration de l'intestin grêle de l'attache cæcale jusqu'à la perforation. Celle-ci était localisée dans le dernier mètre de l'iléon, et son approche a été indiquée par la confluence des exsudats plastiques. L'ulcération elle-même s'est révélée par la sortie d'un liquide jaune semblable à du méconium à travers un trou ponctiforme.

Je n'ai eu aucune difficulté à fermer la fistule par quelques points séro-séreux ; et j'ai épongé, nettoyé aussi bien et aussi vite que possible, les parties les plus accessibles de la cavité abdominale. Un gros drain a été interposé entre les points de suture de la paroi.

Si je n'avais tenu compte que de l'acte opératoire, j'aurais eu l'espoir d'avoir sauvé les malades, tant son exécution avait été

facile et avait paru complète. Mais mes quatre opérés ont succombé dix-neuf, vingt-cinq, vingt-six et trente heures après l'opération.

A l'autopsie, pas d'épanchement dans la cavité abdominale, sauf un peu de sérosité au fond du petit bassin : une fois même, il n'existait que quelques lâches adhérences dans la zone de terminaison du grêle. Très peu de plaques de Peyer à la face interne de l'intestin. Etanchéité parfaite de la suture révélée par la distension de l'intestin à l'aide d'un courant d'eau qui a rompu une fois la paroi en un point supérieur à celui de la suture sans rompre la suture elle-même. De sorte que, après comme avant la mort, l'acte opératoire semblait avoir rempli toutes ses indications. Mais la faiblesse du cœur n'avait pu être entravée, et c'est à une adynamie cardiaque progressive que les quatre malades ont succombé.

Le seul avantage de l'intervention a été de rendre à ces typhoïdiques la mort un peu plus douce et de supprimer les terribles douleurs de la péritonite qui leur avaient fait accepter, dans leur somnolence, l'opération proposée.

M. Antonin Poncet. — La discussion qui se poursuit sur les perforations typhiques de l'intestin m'engage à verser aux débats sept observations de cette grave complication, traitées chirurgicalement à ma clinique par mon assistant, le Dr X. Delore, et par mon chef de clinique, le Dr R. Leriche.

Voici ces faits résumés et quelques brèves considérations qui nous paraissent en découler :

Obs. I. — *Perforation intestinale dans le cours d'un typhus ambulatoire. Laparotomie sept heures après le début des accidents. Mort trois jours après l'opération.*

C. T..., trente-trois ans, employé du P.-L.-M., entre le 5 janvier 1903 dans le service du Dr Chappet, à l'Hôtel-Dieu de Lyon.

Le 1er décembre 1902, sa fille, une enfant de six ans, prend une fièvre typhoïde grave dont elle guérit. Lui-même ressent, vers la même époque, des malaises qui augmentent peu à peu d'intensité. Ce n'est que le 27 décembre qu'il s'alite et prend son premier bain.

A son entrée à l'hôpital, la température atteint 40°5, l'abattement est profond, la langue rôtie, diarrhée modérée. Il existe une ulcération du pilier droit du voile du palais. Pouls à 120. Du 5 au 9 janvier, la marche de la fièvre typhoïde est normale.

Le 9 janvier, à 5 heures du matin, douleur brusque dans la fosse iliaque droite. On constate, à l'examen, une douleur diffuse dans l'abdomen, avec contracture de la paroi, accentuée surtout vers la fosse iliaque droite. Il existe de la matité dans les flancs droit et gauche,

pas de météorisme. La température n'a pas subi de modifications. Le facies est grippé, péritonéal. On porte le diagnostic de perforation intestinale d'origine typhique, et l'intervention est pratiquée par M. Delore, à la Clinique de M. le professeur Poncet, *sept heures après le début des accidents.*

A l'incision du péritoine, il s'écoule un flot de liquide, louche, purulent, avec quelques parcelles de matières fécaloïdes. Les anses intestinales, rouges, sont déjà agglutinées, par endroits, par des fausses membranes verdâtres. Le pus est surtout ramassé dans le petit bassin.

On reconnaît bien vite le siège de la perforation, à la sensation d'*induration*, de *rigidité*, que donne une grosse plaque de Peyer, plus large que les autres, et située sur le grêle à environ 50 centimètres de la valvule iléo-cæcale. Sur cette plaque, on voit deux perforations punctiformes, qui sont rapidement enfouies sous une suture séro-séreuse au catgut n° 0. Puis, la cavité péritonéale est asséchée et drainée avec un gros tube et des mèches. L'opération a duré quinze minutes en tout.

Malgré des injections de sérum, le malade succombait trois jours après.

A l'autopsie, la suture avait parfaitement tenu. Il existait des lésions de péritonite diffuse, et des plaques de Peyer. En outre, la rate était énorme, le péricarde rempli par un gros épanchement séro-purulent. Foie hypertrophié, graisseux. En somme, mort de péritonite et de pyohémie.

Obs. II. — *Perforation intestinale dans le cours d'un typhus ambulatoire. Laparotomie trois jours après le début des accidents. Mort trente-six heures après l'intervention.*

Il s'agissait d'un homme de trente-quatre ans, qui fut amené à l'Hôtel-Dieu de Lyon, le 23 juillet 1902, avec des signes de péritonite généralisée. Il disait que, depuis douze jours, il avait de la diarrhée et une légère céphalalgie, mais ces signes étaient si légers qu'il n'avait pas quitté son travail et consulté aucun médecin. Il avait même, il y a trois jours, manœuvré une pompe pendant trois heures de suite.

C'est à ce moment qu'il ressentit une vive douleur dans l'abdomen et dut s'aliter. Il n'a jamais vomi, mais n'a émis ni matières ni gaz par l'anus dans ces trois jours.

Actuellement, mauvais facies, trente respirations par minute, contracture très nette des parois abdominales. *Pouls à 70 par minute*, la température atteint 39°8. Léger météorisme. Par le toucher rectal, sensibilité du Douglas.

On porte le diagnostic de péritonite par perforation. Etant donnés, d'autre part, les commémoratifs : diarrhée, céphalalgie, etc., on pense à une perforation dans le cours d'un typhus ambulatoire.

L'opération, pratiquée aussitôt, donne issue à une grande quantité de matières fécaloïdes répandues dans le péritoine. Ces matières semblent venir de la partie déclive du petit bassin. Le doigt reconnaît, à ce niveau, une anse intestinale, de *consistance rigide*. Elle est attirée au dehors, et l'on voit alors une petite perforation, du diamètre d'une

grosse tête d'épingle, creusée sur une grosse plaque de Peyer. Les bords de la perforation sont excisés, puis, après lavage du péritoine et asséchement, M. Delore laisse cette anse exposée au dehors, créant ainsi une entérostomie rudimentaire. Le péritoine est largement drainé. Mort trente-six heures après. Il y eut opposition à l'autopsie, mais le diagnostic de perforation d'origine typhique fut confirmé nettement par le séro-diagnostic.

Obs. III. — *Perforation intestinale d'origine typhique remontant à quatre jours. Laparotomie. Mort douze heures après la suture de l'intestin perforé.*

Le sujet est un homme de trente ans, entré à l'Hôtel-Dieu de Lyon le 9 septembre 1906, en proie à de la fièvre, de l'abattement. La langue est rôtie, on constate du gargouillement dans la fosse iliaque droite, des taches rosées.

Deux jours après, survint une douleur abdominale vive dans la fosse iliaque droite; puis, progressivement, apparurent du tympanisme et bientôt des vomissements, tandis qu'il y avait arrêt complet des gaz et des matières. Le médecin qui soignait le malade a pensé à une perforation intestinale d'origine typhique ce matin seulement, 15 septembre, et l'envoie à la Clinique de M. Poncet. Les premiers signes de perforation typhique remontent donc à quatre jours. La température est restée toujours autour de 40 degrés, sans hypothermie appréciable, même passagère. L'abdomen est actuellement distendu à l'extrême, tympanique, le pouls est à 120. Matité dans les flancs, douleur au toucher rectal, arrêt complet des gaz et des matières ; en somme, des signes non équivoques de péritonite par perforation.

La laparotomie donna issue à deux litres de pus collecté dans le Douglas. Au fond de la collection, se trouve une anse toujours de *consistance spéciale, comme cartonnée*. Elle est attirée au dehors, sans difficulté. Sur elle, on trouve une plaque de Peyer, avec une perforation punctiforme. Aucune trace de matières fécales dans l'abdomen; mais seulement du pus, sans doute à cause de la petitesse de la perforation. Cet orifice intestinal est aveuglé par une suture au catgut. Puis la collection est drainée. Le malade, absolument épuisé, succombait douze heures après.

Après pareille temporisation, le résultat ne s'est pas fait attendre. C'est là un exemple à opposer aux partisans de l'expectation dans les péritonites typhiques.

Les deux observations qui suivent sont calquées sur la précédente. Les voici résumées :

Obs. IV. — *Perforation intestinale dans le cours d'un typhus ambulatoire. Laparotomie deux jours après les signes du début de la perforation. Mort vingt-quatre heures après l'opération.*

On se trouvait en présence d'un homme de cinquante et un ans, qui entrait à l'Hôtel-Dieu de Lyon, le 29 août 1906, avec tous les signes

d'une péritonite diffuse. Il était malade depuis quatre semaines et *alité depuis quinze jours*, avec le diagnostic de fièvre typhoïde, lorsqu'il ressentit une vive douleur abdominale, surtout dans la fosse iliaque droite. Le pouls était à 180, la température de 39 degrés, lorsqu'il fut examiné par M. Delore deux jours après ces signes du début de la perforation. Malgré son état désespéré, une laparotomie fut pratiquée, qui montra un appendice sain, des plaques de Peyer sur la terminaison de l'iléon. L'abdomen contenait, au moins, trois litres de liquide séro-purulent, libre dans la grande cavité. On ne jugea pas utile de chercher la perforation. Un drain fut mis à demeure avec quelques mèches. Mort vingt-quatre heures après.

Obs. V. — *Perforation intestinale dans le cours d'un typhus ambulatoire. Laparotomie quarante-huit heures après le début des accidents aigus. Mort quelques heures après l'intervention.*

Ce cinquième cas concerne un homme de cinquante ans, bien portant d'habitude, qui souffrait du ventre depuis trois semaines et qui avait de la céphalalgie, de la diarrhée. Il circulait toutefois, avec une température variant de 38°5 à 39 degrés, et, malgré des conseils médicaux, se refusait à suivre un régime pour une affection qu'il qualifiait de négligeable. Or, le 6 mars 1905, il ressentit, tout à coup, une vive douleur autour de l'ombilic, et s'alita en proie à des coliques et à des vomissements incessants. M. Delore l'examina le 8 mars seulement, c'est-à-dire quarante-huit heures après le début des accidents aigus. Il y avait des signes évidents de péritonite diffuse. Quant à sa cause, elle restait discutable. On élimina l'appendicite et l'on pensa, soit à une perforation de l'estomac, soit, plutôt, à cause des commémoratifs, à une perforation typhique. On trouva une anse grêle perforée, au centre d'une grosse plaque de Peyer. L'abdomen était rempli de pus et de débris à aspect fécaloïde. Un drain fut mis en place. Le sujet succombait quelques heures après cette intervention rapide.

Dans les deux dernières observations suivantes, de mon chef de clinique le Dr Leriche, le dénouement fut le même.

Obs. VI. — *Perforation intestinale au dixième jour d'une fièvre typhoïde légère. Laparotomie deux heures et demie après le début des accidents. Mort au quatrième jour* (1). — Adrien L..., âgé de trente et un ans, entre dans le service du Dr Mouisset pour un état subfébrile avec nausées et céphalée, datant de sept jours. Le 25 novembre 1906, malgré un séro-diagnostic négatif, on conclut à une fièvre typhoïde ; le malade prend cinq bains par jour. Au troisième jour, au bain de 2 heures du soir, brusque douleur dans le ventre. On fait appeler M. Leriche, qui le voit à 3 heures et demie, couché en chien de fusil, sans localisation douloureuse nette, *avec de la contracture des droits*, un pouls ample à 70, une température de 39°2. Pensant à une perforation, M. Leriche intervient

(1) Observation communiquée par MM. Mouisset et Jouffray, à la Société des Sciences médicales de Lyon, le 5 décembre 1906.

à 4 heures et demie, dans le service de M. Poncet. A l'ouverture du ventre, il s'écoule un liquide jaunâtre, déjà louche, avec quelques grumeaux fécaloïdes. On va droit au cæcum, et, en remontant l'iléon, on trouve très rapidement, à 20 centimètres, sur une grosse plaque de Peyer, une perforation à l'emporte-pièce des dimensions d'une tête d'épingle. Pas d'autres ulcérations. Suture séro-séreuse d'enfouissement à deux plans, greffe épiploïque. Asséchement du ventre et drainage à la gaze. Durée : vingt minutes.

Les jours suivants, le malade paraît vouloir guérir; il n'a aucun signe de réaction péritonéale, pas de ballonnement, pas de dyspnée, va à la selle. Le facies et le pouls sont bons. Abondante exsudation séreuse dans le pansement. Au quatrième jour, brusquement, sans douleurs, pouls incomptable, facies grippé, langue sèche; pas de vomissement, ni de ballonnement, écoulement considérable de pus par la plaie abdominale. Mort le soir. Autopsie impossible.

Il est probable qu'il y a eu une seconde perforation?

Obs. VII. — *Perforation intestinale dans le cours d'une fièvre typhoïde méconnue. Péritonite généralisée. Laparotomie. Anus contre nature. Mort.*

Ménagère de quarante ans, entre le 11 février 1907, au soir, dans le service du Dr Devic. Elle est dans un état de malaise croissant, avec fièvre légère et nausées depuis huit jours. Pas de diarrhée, mais, au contraire, constipation opiniâtre depuis les derniers jours. Ventre ballonné. Langue sèche. Quelques nausées.

L'interne de service, pensant à une occlusion par néoplasme fait prévenir M. Leriche, qui voit la malade à 6 heures du soir, et conclut à une péritonite généralisée. En l'absence de tout renseignement étiologique et de tout signe de localisation, la malade accusant quelques troubles digestifs anciens, on pensait à la perforation d'un ulcère latent, lorsqu'au moment de faire transporter la malade à la Clinique de M. Poncet, pour une laparotomie urgente, on apprend qu'elle a une fille en traitement, dans une salle voisine, pour fièvre typhoïde, et qu'un autre de ses enfants est convalescent de fièvre typhoïde. On fait alors le diagnostic ferme de perforation typhique. Effectivement, le ventre est rempli de pus, la fin de l'iléon est couverte de plaques de Peyer hypertrophiées et enflammées. L'une d'elles porte une perforation punctiforme qui est abouchée à la peau de manière à faire un anus contre nature. Colpotomie évacuant beaucoup de pus du Douglas. Drainage abdomino-vaginal avec gaze et drains. Incision et drainage des deux fosses iliaques. Mort, au troisième jour, avec le tableau complet de la péritonite diffuse.

En résumé :

1° Nous comptons sept morts sur sept typhiques laparotomisés pour perforation intestinale (1). Cette mortalité si impressionnante

(1) L'ouverture du ventre fut suivie 3 fois d'une suture de la perforation, 2 fois on s'en tint à une entérostomie, et 2 fois on crut devoir se contenter de la simple laparotomie avec drainage.

s'explique par la gravité de l'état de nos opérés, ainsi que le montre la lecture de leurs observations.

Nous avons quatre cas, très nets, de perforation, dans le *typhus ambulatoire*, et un cas de perforation dans une fièvre typhoïde méconnue. Ils confirment l'opinion des auteurs qui croient la perforation plus fréquente en pareil cas. Le malade continue, en effet, à marcher, à travailler, à manger, et ce défaut d'immobilisation de l'abdomen et de l'intestin ne saurait trop favoriser la perforation intestinale.

2° Le diagnostic ne repose pas toujours sur la série de signes qu'ont rapportés les auteurs. Un de nos malades n'avait-il pas un pouls à 70 pulsations, alors que la péritonite datait de trois jours, et que déjà les désordres abdominaux étaient fatalement mortels?

3° Six de nos typhiques ont présenté une *douleur brusque*, la plupart avaient de la contracture de la paroi. Aucun n'a présenté de la sonorité hépatique, pas plus que l'hypothermie signalée par le professeur Dieulafoy.

Les commémoratifs de fièvre typhoïde sont surtout importants.

4° En général, l'opération a montré *plus de lésions qu'on n'en pouvait soupçonner cliniquement*. Sept heures après la douleur brusque, un de nos opérés avait déjà une quantité considérable de liquide séro-purulent dans son péritoine.

5° Comme opération, faire vite, suturer la perforation au catgut fin, est certainement préférable à l'entérectomie. Quant à l'entérostomie, elle ne doit être qu'une opération de nécessité. Il faut opérer tôt. C'est encore la meilleure condition de réussite, malgré les succès de quelques opérations tardives (Depage, 1903). Si quelques typhiques opérés tardivement guérissent, cela tient probablement à la virulence atténuée et à leur résistance; mais combien d'autres mourraient, qui n'auraient pas la force de résister trois ou quatre jours, si l'on suivait cette doctrine de l'opération tardive !

Dans ces sept observations, sauf deux, l'opération fut tardive, soit deux, trois ou quatre jours après les signes du début. Ces résultats ne sont pas, encore une fois, en faveur de l'opération tardive, préconisée par quelques-uns.

Comme dans toute perforation intra-péritonéale de l'intestin, quelles qu'en soient, du reste, les causes et le mécanisme, l'expectation, un traitement médical, ne sauraient être proposés comme ligne de conduite. L'indication générale d'une intervention active reste, pour nous formelle, et cela malgré la gravité qui relève d'un état général souvent des plus mauvais.

Un dernier mot. On se méfiera tout particulièrement de

l'anesthésie chez de tels sujets, comme chez tous les malades profondément infectés, en état de très faible résistance.

Je reste partisan exclusif, en pareil cas, de l'anesthésie générale, mais elle doit être surveillée avec grand soin, et l'on doit s'en tenir au minimum d'anesthésique.

C'est ici également que l'usage de tel anesthésique, plutôt que de tel autre, a une grande importance. Il ne faut pas accroître la dépression déjà grande de l'opéré, sa tendance au collapsus..., il faut, en quelque sorte, si je puis dire, le *réveiller en l'endormant*. L'éther retrouve encore ici toute sa supériorité de moindre danger, sur le chloroforme.

L'éther est excitant, le chloroforme, au contraire, est dépressif, et si, dans le cas présent, je mets une fois de plus en parallèle ces deux agents anesthésiques, c'est que je connais un cas de mort sous le chloroforme, chez un typhique que l'on supposait atteint de perforation intestinale.

M. Pierre Delbet. — Je n'ai opéré qu'un seul cas de perforation typhique. Le malade a rapidement succombé. C'est pour cela que je tiens à donner son observation.

Le malade, âgé de trente-huit ans, était entré depuis deux jours dans le service du professeur Landouzy. Le mercredi 13 novembre, M. Caraven, interne de mon service, est appelé à 3 heures du matin près de ce malade, qui accuse des douleurs atroces à l'extrémité et à la face inférieure de la verge. Voici les notes qu'a prises M. Caraven :

« Le ventre est tendu, plat, assez résistant : je ne peux ni palper, ni percuter la vessie. Cette douleur au méat sans autre symptôme, me porte à penser qu'il s'agit de la rétention d'urine des typhiques, et je sonde le malade. Je retire environ 200 gr. d'une urine très claire, inodore, ne contenant pas de sang. Il n'y avait aucun obstacle au cathétérisme et le toucher rectal ne révéla rien d'anormal. Le malade n'est nullement soulagé : il claque des dents et souffre comme avant. Je ne relève aucun autre symptôme et ne fais aucun diagnostic. Le malade ne vomit pas. Il a eu une température très élevée, 40°2, la veille au soir.

« Le matin, le professeur Landouzy voit le malade et ne trouve rien d'anormal. A 3 heures de l'après-midi, M. Gougerot, interne du service de M. Landouzy, est appelé près de ce malade, qui continue à souffrir horriblement et ne peut uriner.

« Le jeudi matin, M. Vitry, chef adjoint de clinique, m'avertit qu'il me fait amener le malade. Les signes de perforation sont devenus manifestes; le mercredi soir, il s'est fait une chute

brusque de la température, qui a presque immédiatement remonté. Le ventre est dur, rétracté, le pouls incomptable. Le malade vient d'avoir un vomissement porracé. »

Je l'opère immédiatement. J'ouvre d'abord le péritoine près de l'ombilic et il s'écoule un flot de pus. A mesure que je prolonge l'incision vers le bas, le liquide qui sort du ventre prend de plus en plus nettement l'aspect de la diarrhée typhique. Je vais droit au cæcum et je déroule la portion terminale de l'intestin grêle. Assez loin du gros intestin, je trouve une perforation circulaire d'un bon centimètre de diamètre. Je la ferme par un double surjet au catgut. Les parois intestinales à son voisinage sont solides et portent très bien le fil.

Tout le petit bassin est rempli de liquide. Je sors les dernières anses grêles et je les lave avec du sérum chaud. Je termine par un drainage avec drain et mèches et fais faire des injections de nucléinate de soude.

Le soir de l'opération, le malade a un vomissement noir abondant. Le lendemain matin, il a un tympanisme énorme. Je veux lui faire un anus artificiel. Au moment où on le transporte, il vomit une quantité formidable de liquide noir verdâtre, et meurt. On n'a pu faire l'autopsie.

Le malade avait encore, quand je l'ai opéré, de très belles taches rosées. Il était donc au début de la période d'état.

Il me paraît, comme à M. Loison, que le pronostic est d'autant plus grave que la perforation est plus précoce. Le malade, qui lutte déjà péniblement contre la septicémie éberthienne, est mis, par sa perforation, dans un état d'infériorité définitive, surtout lorsque, avec un trou d'un centimètre de diamètre, il défèque abondamment dans son péritoine. De plus, il reste exposé à d'autres perforations, et les faits qui ont été rapportés ici contribuent à montrer que c'est une cause de mort assez fréquente.

Au contraire, à la période terminale, le malade, bien qu'affaibli, me semble dans des conditions meilleures, parce qu'il a déjà fabriqué son immunité, parce qu'il est moins exposé à d'autres perforations, et aussi parce qu'il a peut-être quelque chance de faire des adhérences autour de la perforation, ou d'en avoir fait avant qu'elle se produise. Il serait fort intéressant de savoir si on a observé des adhérences autour des perforations précoces. Malheureusement, les observations rapportées ici sont trop incomplètes pour permettre de préciser ce point. Je note cependant que dans le cas de Hartmann, qui s'est terminé par un gros abcès, la perforation s'était produite le trente-troisième jour, tandis que dans mon cas, où il n'y avait pas une seule adhérence, elle était très précoce.

Dans ce cas, à quel moment la perforation s'est-elle faite? Est-ce dans la nuit du mercredi au jeudi, quand le malade a ressenti cette brusque et violente douleur dans la verge? Est-ce le jeudi soir, au moment de l'abaissement fugitif de la température? Vraiment, je n'en sais rien, et je ne saurais dire si j'ai opéré mon malade à la trente-troisième ou à la seizième heure.

M. Loison a été conduit par l'analyse des statistiques de Fix et de Gaillard à la conclusion suivante : « Il semble donc, contrairement à ce que nous pensions jusqu'ici, que le retard dans l'intervention, loin d'être un facteur nuisible, serait, au contraire, avantageux dans une certaine limite. Aussi y aurait-il lieu de commencer par traiter médicalement la péritonite engendrée par la perforation intestinale et de moins se presser de prendre le bistouri. »

Sans discuter à fond cette question, je voudrais seulement faire remarquer que dans bien des cas de perforation brusque en péritoine libre, il ne se développe pour ainsi dire pas de péritonite, le malade meurt rapidement d'intoxication presque sans réaction locale.

Pour ma part, sachant qu'un malade a une perforation ulcéreuse de l'intestin et défèque dans son péritoine libre d'adhérences, je ne me résoudrais pas à retarder, si peu que ce fût, le moment de remédier à cet état de choses.

J'ai pensé, en opérant mon malade, à faire un anus contre nature ou même l'extériorisation de l'anse perforée. Ce qui m'a retenu, c'est la difficulté de faire en même temps un bon drainage. Il faut drainer, et si une anse intestinale fistulisée verse sur la paroi des flots de diarrhée typhique, les mèches et les drains sont inévitablement souillés.

Rapports.

Sur une observation de M. le Dr Richie, intitulée : *Hystérectomie abdominale totale chez une fibromateuse atteinte d'infection puerpérale. Guérison.*

Rapport de M. Ed. SCHWARTZ.

En novembre 1907, M. le Dr Riche vous présentait un utérus fibromateux qu'il avait enlevé trois jours après l'accouchement. La femme, épuisée par une abondante hémorragie, était gravement infectée par suite de la rétention dans l'utérus, obstrué par le fibrome, de lochies purulentes et fétides.

Lorsque l'on fit la section de l'utérus enlevé, on trouva au-dessus de la tumeur une cavité où stagnait un liquide d'une effroyable fétidité, malgré l'abondant lavage d'eau oxygénée pratiqué dans un premier temps opératoire, lavage qui certainement n'avait pas pénétré dans la cavité infectée.

Permettez-moi de vous résumer cette intéressante observation.

La femme L. J..., âgée de quarante et un ans, ne se connaissant pas de tumeur abdominale, avait mené à bien une grossesse normale. Elle accoucha chez elle le 14 octobre 1907. La délivrance s'accompagna d'une hémorragie notable et la sage-femme appela son médecin, qui diagnostiqua un fibrome et fit transporter l'accouchée à la Maternité. Elle y arriva dans un état inquiétant, le facies pâle, les extrémités froides, perdant encore beaucoup de sang. Après une toilette rapide, on constate que l'utérus, volumineux et dur, atteignait encore le niveau de l'ombilic.

Au toucher, l'on percevait à travers le col une tumeur molle du volume d'une tête fœtale insérée à gauche et en arrière.

On fit six injections de spartéine, une injection d'ergotine, deux injections d'huile camphrée; on essaya de faire un lavage intra-utérin qui ne put être qu'intra-cervical.

Tamponnement vaginal; oxygène. 600 grammes de sérum sous la peau. 600 grammes de sérum intra-veineux.

Le pouls restant petit et filiforme, on fit encore 500 grammes de sérum sous-cutané.

Vers deux heures, la malade commence à se remonter; à 4 heures elle entend et comprend ce qu'on lui dit.

Pouls, 140. Agitation; soif vive.

15 *octobre*. — La malade a été agitée la nuit, mais s'est un peu remontée.

Injection intra-utérine d'eau oxygénée suivie d'une injection naphtolée.

16 *octobre*. — Lochies fétides; le soir, pouls, 148; température, 38°3.

17 *octobre*. — Les lochies sont très fétides, pouls, 120; température 38 degrés.

La malade est passée à Cochin, dans le service de M. le Dr Schwartz.

Je la vois à deux heures; le facies est altéré, le ventre ballonné. La présence d'un fibrome volumineux est indubitable. Ecoulement fétide abondant par le vagin.

Opération. — Dans un premier temps, après savonnage et lavage du vagin, je fais une injection intra-utérine d'eau oxygénée, puis je ferme le col par un surjet à la soie forte.

Je change de gants et fais une laparotomie médiane.

Les anses intestinales sont très distendues, mais il n'y a ni liquide, ni exsudat dans le péritoine.

Hystérectomie classique et facile. Fermeture du vagin. Suture du péritoine antérieur au péritoine rectal. Drainage abdominal.

Ablation de l'appendice, qui se prolongeait par un long filament jusque dans la cavité pelvienne.

Suture de la paroi en deux plans.

Suites opératoires simples. Maximum thermique le deuxième jour, 38 degrés le soir.

M. le Dr Riche termine sa présentation par quelques réflexions sur le traitement de l'infection post-puerpérale par l'hystérectomie.

Il n'est pas partisan de cette opération dans les infections puerpérales en général. Insuffisante d'ordinaire quand la septicémie est en pleine évolution, elle est le plus souvent inutile dans les cas moins avancés. C'est, comme il le dit, une intervention qui n'atteint pas ou dépasse le but. Nous ne voulons pas rouvrir ici cette discussion, qui nous paraît réclamer encore une plus longue expérience, pour ne nous occuper que du cas spécial visé par le présentateur.

Lorsque l'infection est produite et entretenue par un obstacle mécanique empêchant le drainage de la cavité utérine, rendant illusoire les lavages intra-utérins et les différentes manœuvres faites pour désinfecter et drainer la cavité, l'hystérectomie nous paraît comme à lui le meilleur mode de traitement.

Peut-être cependant faudrait-il faire quelques réserves pour le cas où le fibrome, facilement accessible par les voies inférieures, pourrait être énucléé et par conséquent permettre l'évacuation et le nettoyage de la cavité utérine.

D'ailleurs notre confrère a déjà enregistré un succès dans un cas semblable qui a été présenté à la Société d'obstétrique de Paris, dans la séance du 16 novembre 1905.

L'observation est pour ainsi dire calquée sur celle que je viens de vous rapporter; l'hystérectomie subtotale, après toutes les tentatives faites pour drainer et désinfecter l'utérus obstrué par des fibromes, donna un excellent résultat, pratiquée quatre jours après l'accouchement.

Je m'associe donc tout à fait, à part les quelques réserves faites, aux conclusions de notre confrère, et je vous propose de lui adresser des remerciements et de déposer son observation résumée dans mon rapport dans nos archives.

M. Pierre Delbet. — J ai fait une hystérectomie dans des conditions qui se rapprochent de celles qui viennent de nous être

rapportées, mais qui en diffèrent aussi. Il s'agissait d'une sorte d'infection puerpérale chez une femme qui n'avait pas eu d'enfants. Je m'explique.

Une femme ayant dépassé la soixantaine est prise de pertes et de douleurs au mois de juin dernier. Elle consulte une doctoresse, qui lui déclare qu'elle n'a rien. Huit jours après, elle expulse un fibrome gros, dit-elle, comme une pomme de terre. Quelque temps après, elle en expulse un autre plus petit. Tout cela se passe sans accident.

Au mois de septembre, aux bains de mer, la malade expulse un troisième fibrome gros comme une orange. Cette fois, éclatent des accidents infectieux d'une extrême gravité : frisson violent, grosse élévation de température. Le docteur la voit et fait des lavages utérins à l'eau oxygénée. Les symptômes s'amendent un peu, mais la température reste élevée et la septicémie continue. Au bout de quelques jours, l'état général restant grave, il conseille de faire l'hystérectomie aussitôt que possible et ramène lui-même la malade à Paris, où je la vois avec lui.

Son état était tel, grandes oscillations thermiques, langue sèche, albuminurie, que je n'osai pas d'abord entreprendre une opération. Je fis des lavages utérins, des injections de sérum et de nucléinate de soude. L'état général se remonta un peu, mais la température restait élevée, les phénomènes infectieux continuaient. Comme il était manifeste que l'utérus contenait encore de petits fibromes, que ceux-ci, en gênant l'évacuation des sécrétions utérines, pouvaient être cause de la persistance des accidents infectieux, je me décidai à faire l'hystérectomie.

L'utérus était si ramolli par l'inflammation que, sous l'influence de tractions cependant très modérées, la paroi antérieure se déchira au niveau de l'insertion vaginale. Je fis cependant l'hystérectomie totale et je laissai le vagin largement ouvert avec un drainage.

La malade a fait à la suite de l'opération des abcès multiples. Sa convalescence a été longue, mais elle a guéri complètement.

M. Quénu. — Je demanderai à M. Schwartz si on a fait des cultures du fibrome supposé infecté, j'entends du tissu fibromateux et non de la cavité. Le pronostic opératoire des fibromes infectés dans leur trame et leurs vaisseaux constituants me semble infiniment grave, pendant ou en dehors de l'état puerpéral, et la plupart des opérations entreprises en pareil cas se terminent par la mort. Tout autre est le pronostic des infections purement cavitaires. Je m'associe donc aux réserves qu'a faites M. Routier au sujet de cette distinction capitale.

M. ROUTIER. — Je ne puis m'empêcher de vous soumettre la réflexion suivante :

Est-ce bien d'une infection puerpérale qu'il s'agit dans le cas que vient de nous rapporter notre collègue Schwartz? N'est-ce pas plutôt des accidents infectieux dus à la rétention des sécrétions dans l'utérus obstrué par ce fibrome?

Le succès obtenu serait pour moi une raison péremptoire pour étayer cette opinion.

M. PIERRE DELBET. — Je voudrais répondre à M. Schwartz que les fibromes éliminés par la malade n'étaient pas sphacélés, que les deux petits qui restaient dans son utérus ne l'étaient pas davantage. C'est la cavité utérine distendue par les fibromes qui, après leur expulsion, est devenue le siège de l'infection, comme cela arrive après l'expulsion d'un fœtus. C'est, si l'on veut, une grossesse fibreuse suivie d'accidents comparables aux accidents puerpéraux. C'est pour cela que j'ai cru pouvoir rapprocher ce cas de celui de M. Riche.

Nouveau procédé de contention des hernies par le bandage sangle, par M. le Dr ROBERT LŒWY.

Rapport de M. SCHWARTZ.

J'ai eu l'honneur de vous présenter il y a quelque temps déjà, en même temps que je déposai le travail de M. le Dr Robert Lœwy sur le bureau, le bandage sangle et quelques herniaux qui en étaient porteurs.

Je viens vous rendre compte aujourd'hui du travail de M. Robert Lœwy.

Celui-ci, tenant compte de ce fait que très souvent la paroi est défectueuse et qu'une bonne contention d'une hernie inguinale doit, en même temps que le maintien de la réduction de la hernie, soutenir la paroi relâchée, a combiné le port du bandage avec celui d'une sangle de Glénard.

Certes, nous avons tous déjà, dans certains cas de hernies avec parois très mauvaises, fait porter à nos herniaux et un bandage et une ceinture abdominale. Mais je ne sache pas que le dispositif ait été combiné de telle façon que les deux appareils soient parfaitement solidaires en remplissant efficacement le rôle qui leur est dévolu. Je vous rappellerai rapidement que le bandage sangle

ordinaire pour des hernies inguinales de moyen volume se compose :

1° D'une sangle élastique de Glénard, pouvant s'élargir dans le dos, mais se fermant par devant, à l'aide d'un dispositif très facile. Cette sangle porte au point convenable indiqué chez chaque malade une pelote herniaire qui y est solidement fixée; cette pelote a des formes variables suivant la hernie qui doit être contenue. Elle porte à sa partie externe, se voyant à travers la ceinture qui est coupée à ce niveau suivant un petit rectangle, une portion munie de douze trous dans l'un desquels sera accroché le ténon du bandage à ressort qui constitue la seconde partie de l'appareil.

2° Celui-ci est un ressort en acier garni sur toute son étendue, sauf à une extrémité qui porte deux tétons, un interne, l'autre externe. L'interne doit s'appliquer dans un des trous de la plaque perforée dont nous avons parlé plus haut; l'externe sert à fermer le bandage, il reçoit un des trous de la lanière qui le termine. Il se ferme par-dessus la ceinture à laquelle il est intimement réuni par derrière, parce qu'il passe dans une boucle qu'elle porte à ce niveau.

La pelote présente une articulation spéciale sur le bandage quand il s'agit de très grosses hernies scrotales difficiles à maintenir réduites. L'articulation du bandage tout en acier avec la pelote fixée toujours à la sangle se fait au moyen d'une lame terminale qui pénètre dans une glissière dont est munie la pelote.

Telle est *grosso modo* la description du bandage sangle, auquel sont annexés encore des sous-cuivres dont la fermeture se fait de façon qu'ils ne puissent pas se défaire facilement et par un mécanisme très simple.

J'ai employé moi-même un certain nombre de fois le bandage sangle chez des tousseurs, chez des vieillards, dans des cas enfin où la cure radicale ne me paraissait pas indiquée, et j'en ai été très satisfait. Il est bien entendu, et le Dr Robert Lœwy est tout le premier de cet avis, que le bandage sangle ne doit entrer en jeu que lorsque la cure radicale n'est pas indiquée ou n'est pas acceptée, et quand les bandages simples ne suffisent pas. Son travail se termine par la relation d'un certain nombre d'observations de malades qui tous ont largement bénéficié de ce mode de contention, après avoir porté en vain d'autres bandages. Voilà déjà deux ans que l'expérience continue et dans de bonnes conditions.

Pour mon compte, je suis très disposé à essayer ce nouveau bandage quand il me paraîtra indiqué, soit chez des hernieux inopérables, soit chez des hernieux opérés de hernies, mais chez

lesquels l'état de la paroi fera craindre une récidive à échéance plus ou moins rapprochée.

Je vous propose, Messieurs, d'adresser des félicitations à notre confrère, et de déposer son travail dans nos archives, en regrettant de ne pouvoir insérer dans nos bulletins le grand nombre de figures qui accompagnent sa description.

Communications.

Infections pleuro-pulmonaires à allures cliniques d'infections intrapéritonéales,

par M. A. MIGNON.

La tendance de certaines infections pleuro-pulmonaires à prendre le masque clinique d'infections péritonéales, est connue de tous les chirurgiens.

J'ai eu occasion d'observer une pneumonie et une pleurésie purulente droites, à symptomatologie thoracique nulle et accompagnées au début d'une douleur si violente dans la fosse iliaque droite et d'une contracture généralisée si accentuée des parois abdominales, que j'ai cru à une appendicite.

Une autre fois, j'ai vu succomber dans mon service un jeune soldat de l'armée coloniale qui m'avait été envoyé pour abcès du foie et à qui j'avais ouvert une collection purulente à la base du thorax droit. Il fut emporté par des accidents de pyohémie. L'autopsie ne montra que quelques adhérences du foie au diaphragme et une pleurésie généralisée qui était caractérisée par un nombre infini de petits alvéoles de 15 à 20 millimètres de côté et remplis de pus.

Dans le courant de l'année 1896, j'ai opéré un autre malade également colonial, que mon collègue de médecine avait fait passer dans mon service comme atteint d'abcès du foie et qui n'avait qu'une pleurésie enkystée de la base du poumon droit.

Malgré la prudence que de pareils faits m'ont imposée, je me suis laissé surprendre, il y a quelques mois, par une pleurésie diaphragmatique droite que j'ai considérée jusqu'à la fin comme un abcès sous-phrénique. L'ensemble des signes cliniques était si favorable à ce dernier diagnostic, que les premiers médecins qui ont soigné le malade se sont égarés, comme moi, qui l'ai vu le dernier.

L'observation me semble assez importante pour que je vous demande la permission de vous l'exposer en détails.

Le malade C..., dont il s'agit, était un homme âgé de quarante-quatre ans, habitant une petite ville de l'Est.

Il était traité depuis dix ans pour dyspepsie, par un médecin distingué, ancien interne des hôpitaux de Paris, et avait fait quatre saisons à Vichy.

Le 14 octobre 1906, à 6 heures et demie du soir, il est pris d'une très violente douleur en ceinture, avec un maximum au creux épigastrique et des irradiations sous l'omoplate droite. La douleur s'est continuée sans rémission pendant quatorze heures, donnant au malade la sensation qu'il était dans un cercle de feu. Elle a résisté à trois injections de morphine et s'est accompagnée de deux vomissements.

Le médecin traitant, duquel je tiens les renseignements précis que je vais vous donner, n'eut aucun doute sur la cause de cette crise douloureuse, et l'attribua à une colique hépatique, d'autant que, les jours suivants, les conjonctives étaient subictériques, les urines acajou et les selles décolorées.

Mais l'ictus douloureux ne fut pas suivi de la détente habituelle à la colique hépatique. Une douleur subsista à la région stomacale, augmentant avec les mouvements profonds de la respiration. Une fièvre assez élevée apparut, avec des oscillations autour de 38 degrés le matin et de 39 degrés à 39°5 le soir. En même temps, on voit se développer une voussure au creux épigastrique, voussure très douloureuse spontanément et au toucher, voussure rendant insupportable le contact des draps, voussure aussi nette pour le malade que pour le médecin. « Il m'était d'autant plus facile, nous a dit C... dans son interrogatoire, de remarquer le gonflement du creux de mon estomac, que je maigrissais à vue d'œil. » Le foie, percuté par le médecin, descendait jusqu'au nombril. Remarquons, en passant, la rapidité de l'amaigrissement du malade.

Cependant, celui-ci ne toussait pas. Il localisait lui-même son mal dans le ventre, à l'exclusion de la poitrine. L'auscultation, comme la percussion, demeuraient normales.

Notre confrère se vit obligé de compléter son premier diagnostic de colique hépatique par celui d'un abcès péri-hépatique consécutif à l'arrêt du calcul dans les voies biliaires. Il cherchait chaque matin un point fluctuant dans la zone tuméfiée, et crut un jour l'avoir perçu. Il constata aussi que les veines sous-cutanées abdominales étaient gonflées et saillantes, comme dans la cirrhose atrophique. La même remarque avait été faite par l'entourage du malade.

Et toujours, aucun signe n'attirait l'attention de personne du côté du thorax. Ce n'est que le dix-huitième jour après la crise épigastrique, que le côté droit devint douloureux. Le malade ressentit alors une violente douleur à la base du thorax droit et fut pris d'une petite toux sèche. Une nouvelle auscultation fit entendre des frottements pleurétiques avec bruits de cuir neuf des plus manifestes. Le médecin traitant dit à C... et à sa femme que cette pleurésie sèche était un bien, si douloureuse fût-elle, car le poumon et la cavité pleurale allaient être isolés, grâce à elle, de l'abcès péri-hépatique, par des cloisons protectrices.

A partir de ce moment, les symptômes thoraciques prennent le pas sur les symptômes abdominaux et même les remplacent, si je puis dire. Les phénomènes pleurétiques s'accroissent en même temps que les phénomènes sous-diaphragmatiques disparaissent. Il n'y a plus de douleurs épigastriques ; plus de voussure au creux de l'estomac. Les seules douleurs ressenties sont localisées dans le dos et l'omoplate droite.

Un autre médecin de la localité, également ancien interne des hôpitaux de Paris, appelé en consultation aux environs du 20 novembre, constata, comme le médecin traitant, qu'il existait de gros frottements généralisés au tiers inférieur de la plèvre droite, mais admit, contrairement au médecin traitant, que les symptômes initiaux devaient être attribués à une perforation de l'estomac et à un abcès sous-phrénique.

Cinq jours après cette consultation, et quarante jours après les premières douleurs, un dernier accident se produit avec la brusquerie des précédents : C... se met à cracher pour la première fois et abondamment un liquide couleur chocolat. L'expectoration continue les jours suivants, sans modification dans son abondance, produisant plus d'un litre de pus en vingt-quatre heures. La fièvre devient constante, avec des sautes de température vespérales et des sueurs profuses nécessitant deux et trois changements de linge par nuit. La maigreur, déjà si accentuée dès les premiers jours, devient encore plus grande.

C'est dans ces conditions que C... arrive au Val-de-Grâce le 31 mars 1907, cinq mois et demi après le début de son affection.

Il a été tout d'abord envoyé dans un service de médecine, où l'on constata qu'il était atteint d'une pleurésie purulente droite avec vomique. Mais comme les crachats n'avaient pas leur coloration habituelle, qu'ils étaient hémato-purulents, couleur chocolat, tels qu'on les observe dans les vomiques d'origine hépatique, on les supposa avoir pour point de départ un abcès du foie. Et tout de suite, l'attention de mon collègue se concentra sur la région de l'hypocondre droit. Il trouva que la matité hépatique

était augmentée de volume, et fit une ponction capillaire au-dessous du rebord costal droit. Il en retira un liquide chocolat semblable à celui de l'expectoration et conclut que la pleurésie était consécutive à un abcès du foie.

Le malade me fut alors adressé pour être opéré :

J'examinai C... le 4 avril. Il me fit l'effet d'un moribond. Son émaciation était extrême, les quintes de toux incessantes, et après chaque expectoration il retombait épuisé sur son lit.

J'eus la même impression que mon collègue de médecine, que le foie était en cause, tant la coloration rouge lie de vin des crachats était accentuée.

J'explorai successivement l'abdomen et la poitrine.

Le foie n'était pas hypertrophié en masse, comme on le voit dans certains abcès parenchymateux : il ne soulevait pas les côtes et ne distendait pas les espaces intercostaux dont la dépression était au contraire très marquée par le fait de l'amaigrissement : il était seulement refoulé en bas. Son bord inférieur descendait à cinq travers de doigt au-dessous de l'appendice xiphoïde et du rebord costal.

A l'auscultation du thorax droit, souffle lointain, inspiratoire et expiratoire, d'intensité moyenne, avec râles sous-crépitants fins, en arrière et dans le tiers inférieur du poumon. Broncho-œgophonie et pectoriloquie aphone, avec diminution notable des vibrations thoraciques à la partie moyenne.

En avant, râles sous-crépitants et vibrations normales.

Pour faire le diagnostic, je commençai par éliminer l'abcès parenchymateux du foie, tel que nous l'observons ordinairement dans notre service, puisque C... n'avait jamais été aux colonies.

Je rejetai également, en raison de son extrême rareté, l'abcès intra-hépatique par calcul biliaire, malgré l'opinion très autorisée du premier médecin traitant du malade.

J'admis que C... était atteint d'un abcès sous-phrénique ouvert dans la plèvre et les bronches droites et j'appuyai ce diagnostic sur les deux faits suivants :

1° Il y avait bien collection sus-hépatique, puisque le foie était abaissé de cinq travers de doigt, qu'une ponction capillaire pratiquée au-dessous des fausses côtes avait ramené un liquide semblable à celui de l'expectoration, et que tous les crachats étaient rouges lie de vin.

2° Il y avait bien eu infection abdominale avant l'infection thoracique, puisque j'avais le témoignage de deux médecins, anciens internes des hôpitaux de Paris, qui affirmaient que les

premiers symptômes avaient consisté en une douleur violente et une voussure au creux épigastrique.

Il m'apparaissait nettement, après l'examen attentif des antécédents du malade, que la marche de son affection avait présenté trois périodes :

Une première, de douleur violente, à allures de coliques localisées dans l'étage supérieur du péritoine et qui dura quatorze heures, sans aucune rémission;

Une deuxième, de voussure épigastrique, avec fièvre, qui se prolongea pendant quarante à quarante-cinq jours;

Une troisième, d'accidents thoraciques, qui commença par un point de côté et aboutit à la vomique. Cette dernière période efface la symptomatologie des deux précédentes.

Aucune objection ne se présentait à mon esprit, et mon raisonnement était en apparence si logique que je n'eus aucune peine à le faire admettre par mes collaborateurs.

J'essayai même de discuter la provenance de l'abcès sous-phrénique; et je pris acte de la longue durée de la dyspepsie de G... et de ses quatre saisons à Vichy pour admettre un ulcère perforant du tube digestif, soit de la petite courbure de l'estomac, soit plus vraisemblablement du duodénum, eu égard à la localisation de l'abcès dans la loge sous-phrénique droite.

J'ai pensé au pancréas, pour me conformer à la formule de M. Guinard, qu'il faut y penser toujours; mais j'ai rejeté, parce que maladie rare, l'hypothèse d'une pancréatite, encore que le malade en ait eu les quatre signes cardinaux : le début brusque, la douleur cœliaque, l'amaigrissement suraigu, et la tuméfaction locale.

J'arrêtai le plan opératoire, d'après la conception de deux poches purulentes : l'une primitive, au-dessous du diaphragme; l'autre secondaire, dans la plèvre. Je résolus d'ouvrir la plèvre, d'en explorer la cavité et de faire ensuite une incision sous-diaphragmatique postérieure à travers un des derniers espaces intercostaux pour vider l'acès sous-phrénique.

Ainsi fut fait le 6 avril, et sans anesthésie générale, tant le malade était affaibli.

Je pratiquai d'abord une pleurotomie avec résection partielle de la huitième côte sur la ligne prolongeant en bas l'angle inférieur de l'omoplate.

Il est sorti deux litres de liquide purulent épais et jaune verdâtre.

La cavité pleurale explorée à bout de doigt était tellement grande, que le poumon ne put être atteint en haut et en dedans.

Je ne sentis que la limite inférieure de la cavité pleurale. Elle me sembla convexe supérieurement comme le diaphragme.

Je l'explorai à son tour avec l'extrémité de l'index et la trouvai percée d'un orifice de la grandeur d'une pièce de cinq francs conduisant dans une cavité inférieure.

Mes prévisions étaient vérifiées : j'appelai diaphragme le plan convexe tendu entre les deux cavités supérieure et inférieure; et comme j'en avais reconnu la perforation, je passai au deuxième temps de mon opération : l'ouverture du soi-disant espace sous-phrénique.

Pour cela, je fendis en arrière et parallèlement à la précédente incision, la paroi thoraco-abdominale immédiatement au-dessus de la onzième côte. Quand toute l'épaisseur des parties molles fut sectionnée, mon doigt pénétra dans un espace de deux travers de doigt de hauteur, limité en haut par une voûte concave et en bas par une voûte résistante et convexe que je pris pour le foie. Il sortit de cette cavité inférieure du pus chocolat de même aspect que celui de l'expectoration. L'écartement des lèvres de l'incision nous permit de voir directement la cloison supérieure perforée de l'orifice des communications.

Deux drains dans l'incision pariétale supérieure, deux drains dans l'incision pariétale inférieure, et l'opération fut terminée.

J'ai eu temporairement la satisfaction d'avoir fait un diagnostic exact. J'avais trouvé à l'opération les lésions que je supposais exister cliniquement, et ma satisfaction se compléta du rapide relèvement de l'état de C...

Les crachements de pus ont cessé, et la température est tombée dès le soir de l'intervention. Tous les phénomènes morbides ont disparu peu à peu.

La convalescence n'a été entravée que par un urticaire généralisé qui a duré trois jours.

Le drain inférieur a été retiré le 24 avril, soit dix-huit jours après l'opération, et l'incision s'est fermée quarante-huit heures plus tard.

Le malade s'est levé pour la première fois le 26 avril. Ses forces sont revenues aussi vite qu'elles avaient disparu. L'appétit, excellent, s'est accommodé de tous les aliments.

Le drain de l'incision supérieure du thorax avait été enlevé à son tour le 20 juin.

Tout était allé à souhait. La cavité pleurale était comblée. Le foie était rentré dans sa loge et ne débordait plus les fausses côtes. L'état général était remarquable de force et d'apparence de santé. C... parlait de son départ prochain.

Mais voilà que dans la soirée du 27 juin, mon malade est pris

d'un violent mal de tête et d'une intolérable rachialgie de la nuque. Il ne peut plus se tenir debout et vomit abondamment plusieurs fois de suite.

Le 28, il est prostré, se plaint constamment de douleurs céphaliques et cervicales. La nuque est rigide, les pupilles inégales, les membres inférieurs en flexion, avec le signe de Kernig, la température à 39 degrés. Une ponction lombaire donna issue à du liquide céphalo-rachidien trouble. Le 28 au soir, la somnolence est commencée.

Tous les phénomènes nerveux s'exagèrent dans le courant de la nuit, et le 29, à 8 heures du matin, C... succombe à une méningite suppurée, avec 41 degrés de température.

La nécropsie nous a donné la vérité anatomique, et vous allez voir combien elle est éloignée de ce que je croyais être la vérité clinique.

Il n'y a d'exact que le diagnostic de méningite : l'arachnoïde encéphalique et spinale était en effet remplie d'un pus chargé de streptocoques.

A l'examen de l'étage supérieur de l'abdomen, tous les organes étaient sains, en dehors du foie, qui présentait par places des traces de dégénérescence granulo-graisseuse et quelques lâches adhérences avec la face inférieure du diaphragme. Les voies biliaires, l'estomac, le duodénum, le pancréas, la rate avaient leurs rapports, leur indépendance, leurs caractères extérieurs normaux. Aucune adhérence ; aucune trace d'inflammation ancienne. Le diaphragme, examiné par sa face péritonéale, était également sain et ne présentait aucune cicatrice indiquant une perforation antérieure.

Il était évident qu'il ne s'était rien passé d'anormal durant la vie au-dessous du diaphragme, dans la zone sous-phrénique, et que notre diagnostic clinique avait été erroné.

Nous avons passé à l'examen de l'hémithorax, et, au premier abord, la guérison de la pleurésie purulente nous a paru complète. Le poumon remplissait le thorax et était accolé à la surface de la paroi. C'est à peine s'il existait une petite cavité de la grandeur d'une noix en face du foyer de la résection de la 8e côte, pour représenter le reste de la grande poche purulente dont notre doigt n'avait pu atteindre les limites interne et supérieure au moment de l'opération.

En cherchant à explorer la face inférieure du poumon, nous avons trouvé l'explication de tous les phénomènes. Le pourtour de la base du poumon était fixé par des adhérences solides dans le sinus costo-diaphragmatique. Une perforation, encore incomplètement cicatrisée, existait à la partie postérieure de la base et

conduisait dans une petite poche entre le poumon et le diaphragme.

Il y avait donc eu d'abord pleurésie diaphragmatique enkystée sous la base du poumon, adhérente à sa périphérique, puis ulcération postérieure de la base du poumon, inondation de la grande cavité pleurale et, intercurremment, communication bronchique avec le foyer enkysté de pleurésie diaphragmatique.

Je vous ai fait un schéma pour vous montrer comment je m'explique maintenant la réalité des lésions. Vous voyez en *a* la poche sous-diaphragmatique, en *b* la grande poche pleurale, et

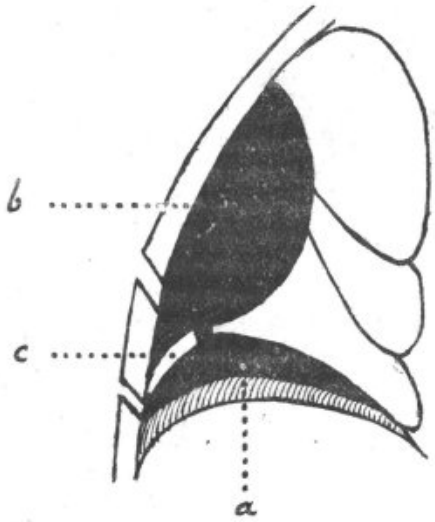

en *c* la lamelle étirée de la base du poumon avec son orifice de communication. Je vous rappellerai que l'ouverture des deux cavités *a* et *b* n'a pas donné lieu à la sortie d'un même liquide purulent. Tandis que le pus de la grande cavité pleurale était jaune, celui de la cavité sous-diaphragmatique était chocolat, semblable au pus de l'expectoration, ce qui nous permet d'admettre que le pus de la vomique venait de la cavité diaphragmatique.

En réalité, et en dépit de tous les signes abdominaux, C... n'avait jamais présenté d'autre maladie qu'une pleurésie diaphragmatique, compliquée plus tard de pleurésie latérale.

Les poumons n'avaient pas d'autres lésions qu'une congestion intense et peut-être un peu de dilatation bronchique. Le cœur était sain.

Si nous rapprochons maintenant les signes cliniques des lésions

anatomo-pathologiques, nous pouvons rétablir l'enchaînement des faits de la façon suivante.

La douleur angoissante, prolongée, du début, a été le symptôme initial de l'infection de la plèvre diaphragmatique.

La voussure du creux épigastrique était la conséquence de la collection sus-diaphragmatique qui abaissait le diaphragme.

L'intégrité primitive de la plèvre à l'auscultation et à la percussion prouve que l'infection a été longtemps localisée à la base du poumon. Le bruit de frottement ultérieur et les signes plus tardifs de pleurésie coïncident avec le moment où, la base du poumon étant perforée, l'infection sus-diaphragmatique s'est propagée à la grande cavité pleurale.

La couleur hématique de l'expectoration tenait à la richesse vasculaire des parois de la poche purulente sus-diaphragmatique.

Cette observation nous fournit une fois de plus la preuve qu'il n'y a de vérité certaine en médecine que pour les cas où les signes cliniques sont rapprochés des lésions anatomo-pathologiques rigoureusement constatées. Si je n'avais pas eu le regret de voir succomber mon malade à une complication inattendue, je me serais cru autorisé à vous présenter son cas clinique comme un fait indéniable, à mon sens, d'abcès sous-phrénique.

Je ne vois en effet aucune différence entre les signes présentés par mon malade et ceux de la malade, atteinte d'une pancréatite suppurée, que M. Faisans a adressée à M. Guinard pour être opérée (1). Il y a, dans les deux cas, superposition des symptômes subjectifs et objectifs.

Si l'on a chance de faire le diagnostic entre les collections purulentes sus et sous-phréniques, ce doit être au début de l'affection, quand il est possible de déterminer le niveau du diaphragme par les signes sthétoscopiques ou la radiographie.

On peut en effet admettre, au moins en théorie, que les abcès sous-phréniques refoulent le diaphragme dans le thorax, tandis que les pleurésies diaphragmatiques le refoulent dans l'abdomen.

M. Pierre Delbet. — M. Mignon, dans son intéressante communication, a surtout insisté sur les accidents pleuro-pulmonaires, qui sont pris pour des suppurations sous-phréniques ou hépatiques.

Il n'est pas rare que des inflammations du poumon déterminent dans la partie inférieure de l'abdomen des douleurs capables d'entraîner d'autres erreurs de diagnostic. Il y a sept ou huit ans,

(1) *Bull. Soc. Chir.*, 1907, p. 204.

je fus appelé en toute hâte près du fils d'un de nos anciens collègues d'internat pour l'opérer d'appendicite. Le galopin avait des douleurs très vives au point de Mac Burney. Mais la pression n'augmentait pas cette douleur; le ventre n'était ni ballonné, ni tendu. Bref, je ne trouvai pas les signes d'une appendicite.

Je demandai à un de nos collègues, médecin éminent, qui était près de l'enfant, s'il l'avait ausculté. Il me répondit que, n'ayant aucun doute sur le diagnostic d'appendicite, il n'avait point examiné l'appareil respiratoire. Je le priai de le faire, et il trouva un foyer de pneumonie, qui a d'ailleurs parfaitement guéri.

M. Mignon a cité un certain nombre de faits dans lesquels des affections pleurales ou pulmonaires ont été prises pour des suppurations sous-diaphragmatiques.

On pourrait prendre le contre-pied de sa communication et rapporter des faits où des suppurations sous-phréniques ont été prises pour des pleurésies. En voici un.

Un malade entre à Laënnec, dans le service de M. Bourcy, qui fait le diagnostic de pleurésie purulente. Il amène immédiatement le malade dans mon service et je l'opère séance tenante.

Je résèque une côte, j'ouvre la plèvre. Elle était saine. M. Bourcy n'en croyait pas ses yeux. Il brandissait sa seringue encore pleine de pus en faisant des gestes d'interrogation. Le diaphragme faisant une voussure anormale, je l'incisai au travers de la plèvre et il sortit une énorme quantité de pus. Le malade alla d'abord très bien; mais trois mois après environ, il succomba avec des accidents d'occlusion chronique. L'autopsie permit de constater que l'abcès sous-diaphragmatique était consécutif à une lymphangyte d'origine appendiculaire.

La difficulté de distinguer les abcès sus-phréniques des abcès sous-phréniques est souvent considérable. Guinard nous disait que dans la majorité de ces faits qu'il considère comme des pancréatites, on a fait le diagnostic de pleurésie. Un pyo-pneumothorax sous-phrénique est facilement pris pour une collection sous-diaphragmatique. L'erreur inverse sur laquelle a insisté M. Mignon et qui consiste à prendre une pleurésie diaphragmatique enkystée pour un abcès sous-phrénique est moins fréquente, parce qu'on pense plus volontiers à la plèvre; mais il nous a cité un cas où elle était presque inévitable.

M. Lucas-Championnière. — Les très intéressantes observations de M. Mignon paraissent se rapporter à un ordre de faits qui a souvent attiré notre attention. Les cas dans lesquels des symptômes abdominaux et surtout une douleur localisée à la fosse

iliaque droite, ont fait admettre de l'appendicite tandis qu'il existait une lésion sus-diaphragmatique, ne sont pas très rares. J'ai eu comme nombre de nos collègues l'occasion d'en observer quelques cas. Le plus caractéristique certainement fut celui d'un homme chez lequel je fus appelé dans les circonstances suivantes : il avait présenté de la fièvre, des vomissements, une douleur abdominale localisée à la fosse iliaque droite, de la constipation.

Son médecin ordinaire avait cru à une appendicite ; il appela en consultation un des maitres de la médecine, lequel affirma cette appendicite, et je fus appelé non pour donner mon avis mais pour opérer au plus vite.

Le sujet était oppressé, il avait de l'albuminurie ; je ne trouvais pas que les signes d'appendicite fussent évidents. J'examinai avec soin le malade et j'acquis la conviction qu'il avait une pleurésie droite. Une ponction évacua un liquide fort abondant.

Le sujet fut traité médicalement et succomba plus tard à des accidents de tuberculose, mais sans avoir jamais montré à nouveau d'accidents qui pussent être rapportés à de l'appendicite.

J'ai observé en d'autres circonstances d'autres faits de nature à induire en erreur et qui ont été suivis d'opérations d'appendicite dans lesquelles on n'a rien trouvé à l'appendice.

M. Paul Segond. — L'intéressante communication de notre collègue M. Mignon me remet en mémoire deux faits trop voisins de ceux qu'il nous signale, pour qu'il ne me semble pas indiqué de vous les résumer en peu de mots.

Le premier concerne une fillette de huit ans, auprès de laquelle j'ai été demandé d'urgence, il y a quelques mois. Il s'agissait, au dire du médecin traitant, d'une appendicite aiguë grave avec fièvre vive, état général inquiétant et point douloureux abdominal. Or, il y avait en effet de la fièvre et douleur vive au niveau de la région appendiculaire, mais un examen plus complet nous démontra bien vite que le point douloureux abdominal était symptomatique non point d'une appendicite, mais d'une broncho-pneumonie au début. Cette observation vient donc à l'appui de ce que M. Mignon et M. Delbet viennent de nous dire; mais je ne crois pas utile d'insister davantage. L'existence possible d'un *point de côté abdominal*, au début des affections pleuro-pulmonaires, surtout chez les enfants, est, en effet, chose bien connue et donnée tout à fait classique.

Ma deuxième observation est moins banale. Elle me parait être, en tout cas, une des meilleures preuves que l'on puisse donner, pour bien montrer les difficultés possibles du diagnostic différentiel des affections sus et sous-hépatiques.

Il s'agit d'une dame de cinquante ans environ, chez laquelle le professeur Dieulafoy me confia le soin d'évacuer une pleurésie droite d'origine appendiculaire. L'intervention fut très simple et la pleurotomie me permit d'évacuer une quantité notable de liquide non purulent, mais particulièrement fétide. Guérison parut d'abord s'en suivre, mais, peu de jours après, l'état général redevint mauvais, la fièvre reparut et, après nouvel examen, M. Dieulafoy n'hésita pas à attribuer cette rechute à un empyème sous-phrénique.

En présence de M. Dieulafoy et avec l'assistance de notre confrère le Dr Buffet (d'Elbeuf), je repris donc le bistouri. J'agrandis la fistule consécutive à la première intervention, je réséquai longueur suffisante de la côte sous-jacente, et, sectionnant le dôme diaphragmatique, je pénétrai largement dans l'espace sous-phrénique.

A notre grande déception, j'y trouvai bien quelques adhérences lâches, mais pas la moindre trace d'une collection purulente.

M. Dieulafoy n'en maintint pas moins son opinion. « Cherchez, cherchez encore, me dit-il, je vous affirme qu'il y a du pus quelque part. » Soit, et, devant pareille exhortation, je ne pouvais guère abandonner la partie, mais la situation n'en restait pas moins, je vous assure, bien délicate.

C'est alors que me souvenant de certain point douloureux dont la malade s'était plainte à droite de l'appendice xyphoïde, immédiatement au-dessous du rebord costal, je pris le parti d'abandonner mes perquisitions dorsales pour les poursuivre en avant. La patiente fut donc remise sur le dos (et vu son volume excessif, ce n'était pas mince besogne) et très prudemment, à l'aide d'une petite incision pratiquée juste au-dessous du rebord des fausses côtes, tout près de l'appendice xyphoïde, je pénétrai sous le diaphragme. Cette fois la route était bonne, et bien vite je tombai dans un abcès sous-phrénique contenant un verre de pus fétide. Guérison complète et définitive s'en est suivie.

M. Dieulafoy, dans le chapitre de son manuel intitulé : « Pleurésies appendiculaires, pyopneumothorax appendiculaire et empyème sous-phrénique appendiculaire » (1), cite le fait que je viens de rappeler, mais il oublie d'ajouter que sans la précision et la fermeté de son diagnostic médical, les choses n'auraient sans doute pas si bien tourné... Je suis heureux de réparer cette omission.

M. Kirmisson. — J'ai presque honte de prendre la parole pour

(1) Dieulafoy. *Manuel de pathologie interne*, 15e édition, t. I, p. 708. Paris, 1908.

rappeler qu'en ce qui concerne les enfants, la confusion entre la pneumonie et l'appendicite est un fait absolument classique, sur lequel nous ne manquons jamais d'appeler l'attention de nos élèves; ce qui rend l'erreur encore plus explicable, c'est qu'en même temps qu'ils accusent une douleur de ventre, les enfants présentent souvent, au début de la pneumonie, un ou plusieurs vomissements. Toutefois, l'on peut dire d'une manière générale que, tandis que dans l'appendicite le teint est plombé, le facies péritonitique, ce qui domine au contraire dans la pneumonie, c'est la coloration des pommettes et le teint vultueux.

M. Arrou. — Le point de côté abdominal, au début de certaines affections thoraciques, est un fait connu de tous. Il suffit d'ouvrir Grisolle, Guéneau de Mussy, pour se convaincre de cette vérité. Mais l'appendicite est venue embrouiller les choses; aussi n'est-il pas mauvais de revoir, de temps à autre, ce chapitre. Voici quelques cas de diagnostic différentiel difficile, observés par moi dans ces dernières années.

Un matin, dans mon ancien service de l'hôpital Saint-Louis, mon interne m'avertit qu'on vient d'amener une fillette d'une dizaine d'années qui présente tous les signes d'une appendicite aiguë : violente douleur dans la fosse iliaque droite, vomissements, élévation de température, pouls rapide. Tout cela date à peine de quelques heures, le cas se prête merveilleusement à une opération précoce. Je vais voir l'enfant. Mais, dès le pied de son lit, je suis frappé par un symptôme particulier très accusé chez elle : l'anhélation. Les ailes du nez battent, il y a une véritable anxiété respiratoire, des pommettes un peu rouges. Une courte auscultation me révèle une pneumonie du sommet droit, en pleine évolution, et déjà accusée par de gros signes. Cette enfant a guéri, mais il s'en est fallu de bien peu qu'elle fît une connaissance inopportune de la salle d'opérations.

A quelques jours de là, dans le même service, le même cas : signes classiques de la plus belle appendicite aiguë..., mais encore une dyspnée sérieuse. Cette fois, l'auscultation ne révéla qu'une demi-obscurité à la partie moyenne du poumon. Dès le soir, à la contre-visite de mon interne, la pneumonie était évidente.

Un troisième cas, toujours chez l'enfant (une dizaine d'années), se présenta dans des conditions un peu gênantes. Je trouvai un dimanche soir, en arrivant à la maison de santé, une fillette qu'on venait d'amener, avec prière instante de faire venir un chirurgien, n'importe lequel, pour l'opérer d'urgence d'une appendicite éclose la veille au soir, On me pria de la voir, et d'agir immédiatement. La pommette droite rouge de cette petite malade, ses quarante

respirations à la minute, me mirent en défiance, et là encore je découvris un gros foyer pneumonique, dont on trouvait les signes dans l'aisselle du côté droit.

Avant de passer à mon dernier cas, je dois mentionner que ces enfants avaient non seulement une douleur spontanée, mais bel et bien une demi-défense pariétale, moins accusée certes que dans les appendicites, mais pourtant indéniable.

Le quatrième malade, qu'a connu mon bon maître, M. Monod, et auprès duquel j'avais été appelé d'urgence à Saint-Antoine, se présentait encore comme un cas idéal d'opération précoce. Son point de côté datait du matin, et il était cinq ou six heures du soir. Mais, dès le pied du lit, je fus frappé de l'attitude de ce garçon de trente ans, qui s'était fait soutenir par deux oreillers, respirait difficilement et vite, parlait d'une voix courte, semblait indiquer lui-même le bon diagnostic, par son attitude particulière. Car il s'agissait d'une pleurésie droite, avec épanchement déjà, en tout cas avec une grosse matité et une absence complète de murmure vésiculaire dans la partie inférieure du poumon. Il fut ponctionné, à quelques jours de là, dans le service de M. Galliard.

Toutefois, et à défaut de la dyspnée révélatrice, un signe particulier attirait l'attention : si la douleur était bien iliaque, elle était seulement spontanée, et on ne pouvait l'exaspérer par la pression.

Ces faits sont peut-être sans grand intérêt, mais ils font partie de ce groupe de vérités qu'il est bon de rappeler quelquefois.

M. Tuffier. — L'importante communication de M. Mignon porte sur deux faits : 1° l'importance du point de côté abdominal dans les affections thoraciques ; 2° la possibilité d'un cloisonnement des pleurésies diaphragmatiques et leur diagnostic.

Nous sommes actuellement tous fixés sur la fréquence des points de côté abdominaux dans le cours des infections pleuro-pulmonaires. Au début de l'histoire clinique de l'appendicite, ces faits ont eu un intérêt, mais actuellement la méprise serait peu excusable, puisque nous sommes prévenus par notre expérience et les notions acquises.

L'existence des pleurésies à cloisons horizontales et simulant des collections sus et sous-diaphragmatique n'est pas douteuse et, pour ma part, je puis vous citer un exemple analogue à celui de M. Mignon, mais plus compliqué, puisque le cloisonnement était à trois loges superposées. J'ai observé le malade avec les Drs Boix et Létienne et il a été examiné par M. Chauffard.

C'était un jeune conditionnel qui avait été atteint, en garnison à Chartres, d'une fièvre typhoïde. Dans le décours de la maladie

s'était développée une pleurésie droite pour laquelle le malade fut ramené à Paris. La collection siégeait dans le tiers inférieur de la poitrine; elle s'accompagnait d'un état général extrêmement grave. Une ponction montra sa nature purulente et je fus appelé à l'ouvrir largement après résection de la 8e côte. La suppuration était franche, la cavité volumineuse était limitée en bas par une surface convexe lisse que je pris pour le diaphragme. Je drainai largement cette cavité. Les accidents fébriles cédèrent pendant quelques jours, puis les grandes oscillations à maximum vespéral reparurent, et comme rien dans la cavité ouverte n'expliquait cette rechute, on me mit en demeure de trouver une nouvelle cavité. Je ponctionnai ce diaphragme convexe qui limitait ma collection en bas et je trouvai une suppuration fétide; j'ouvre cette collection, et je m'aperçois nettement que je traverse une cloison fibreuse mince. Cette collection est, cette fois, bien limitée en bas par une surface dont l'étendue et la forme sont celles du diaphragme. La cavité est drainée et la fièvre tombe pour reparaître de nouveau avec ces mêmes caractères après quelques jours. J'explore les parois de ma première cavité et, trouvant cette fois-ci, sur la partie supérieure au plafond de cette cavité, une surface dure et lisse, je la ponctionne et j'en retire un liquide séreux louche. Nouvelle ouverture à travers la cloison et nouveau drainage. Mon malade, absolument cachectique, ne put faire les frais de la réparation de ces trois cavités et succomba quelques semaines plus tard.

Ces observations soulèvent la question du diagnostic différentiel entre les collections *sus* et *sous*-phréniques. Ce diagnostic difficile peut être fait, nous disent les radiographes; j'ai ici même, tout récemment, à propos d'un fait d'abcès dysentérique du poumon, étudié avec Huret les caractères différentiels de ces collections, et il faut toujours interroger les rayons X dans ces cas : ils nous donnent de précieux renseignements.

Il est un autre mode d'investigation qu'il ne faut pas négliger. M. Mignon nous disait ses hésitations au sujet d'un abcès du foie. Mais l'examen histologique du pus rend dans ces cas de grands services, et la constatation positive d'éléments hépatiques est la règle quand le liquide chocolat a pour origine un abcès du foie.

Malgré tous ces moyens accessoires, le diagnostic est souvent délicat et l'anatomie pathologique nous en donne les raisons.

M. Mignon. — Je n'ai parlé des inflammations pulmonaires à symptômes appendiculaires que comme préambule, ayant surtout le dessein de vous présenter le cas de mon malade et de faire

connaître que j'avais déjà fait des erreurs de diagnostic qui me tenaient en éveil.

L'examen des crachats et la radioscopie ont été faits; mais comme les résultats étaient négatifs, ils n'ont pu être utilisés.

M. LAUNAY. — *Appendicite herniaire chez un enfant.*
M. VILLEMIN, rapporteur.

Présentations de malades.

Ablation par la bouche d'un ganglion tuberculeux sous-maxillaire.

M. H. MORESTIN. — Le 15 janvier, à propos de la présentation d'une jeune fille opérée par la voie buccale pour une adénopathie sus-hyoïdienne, j'ai été argumenté avec vivacité.

Aucun de vous n'a semblé vouloir me donner son appui.

Désireux de vous convaincre, je vous ai promis d'apporter ici les faits nouveaux, tous les faits de ma pratique.

Vous vous rappelez que je réclamais l'utilisation de la voie buccale pour l'extirpation de certaines adénites tuberculeuses sus-hyoïdiennes antérieures et sous-maxillaires, et d'autre part pour l'évacuation de certaines collections septiques. Or, j'ai deux observations nouvelles, l'une concernant un ganglion tuberculeux sous-maxillaire, l'autre un gros abcès du plancher buccal ayant eu pour point de départ une carie de la 3e grosse molaire, et bombant dans la région sous-maxillaire.

Je ne peux pas vous montrer cette dernière opérée, qui n'y a pas consenti. Laissez-moi cependant vous affirmer qu'elle a parfaitement bien et rapidement guéri, après ouverture de son abcès, par une grande incision pratiquée entre la langue et la face interne de la mâchoire.

Mais voici l'autre malade que je vous disais le 15 janvier avoir opérée le matin même. Elle portait au-dessous de l'angle de la mâchoire, à gauche, un ganglion du volume d'une petite noix, arrondi, de consistance ferme, non douloureux et mobile. Le diagnostic n'était guère douteux; rien du côté de la bouche, des narines, de la face, n'expliquait l'adénopathie; par contre, il y avait eu antérieurement des bronchites répétées, et à l'auscultation les deux sommets étaient suspects.

Cette jeune fille est la camériste d'une de nos actrices connues; elle est habituée à considérer comme une chose très sérieuse le

souci des formes extérieures. Elle désire beaucoup être débarrassée de sa glande, mais la perspective d'une marque la chagrine énormément. Elle se décide à subir une intervention en raison de l'espoir que je lui donne de la guérir sans cicatrice.

Une incision sur la muqueuse génienne longue de 6 centimètres, tout près du sillon gingivo-génien, me donne accès dans la région sous-maxillaire. La glande est isolée peu à peu avec la sonde canelée; l'index achève sa libération et finalement la ramène vers la bouche. Après tamponnement pendant quelques minutes pour arrêter l'écoulement sanguin, je suture la plaie muqueuse par quelques fils de soie. Une mèche iodoformée est laissée dans le vestibule buccal. Les suites sont très bonnes. Dès le lendemain la malade avale de l'eau et des tisanes; au troisième jour, du lait. Les fils sont retirés le huitième jour. La réunion primitive a été obtenue sans incident.

Ces deux faits viennent à l'appui des conclusions que j'ai précédemment formulées. Laissant de côté l'abcès, je voudrais aujourd'hui insister surtout, à propos de la jeune fille que je vous présente, sur quelques détails de technique pour l'ablation des ganglions tuberculeux sous-maxillaires.

Il est bien entendu qu'il ne faut pas trop demander à ce procédé. Il est indiqué surtout pour les adénopathies mobiles, et autant que possible non suppurées.

Il faut pendant quelques jours préparer la bouche, avec ou sans le secours du dentiste; on peut arriver à mettre cette cavité dans un état de propreté très suffisante pour mener à bien l'intervention. Avant de commencer celle-ci, on peut d'ailleurs nettoyer la cavité buccale avec de l'eau oxygénée faible, et même avec de l'éther et de l'alcool.

L'anesthésie chloroformique est nécessaire.

L'attitude de l'opérée a de l'importance. La tête doit être défléchie, un peu basse, sans être pendante, la bouche tournée vers la lumière et maintenue ouverte par un écarteur à mâchoires placé du côté opposé à celui où l'on veut agir.

La joue du côté opéré doit être constamment maintenue par un aide qui la tire avec un écarteur de Farabeuf. Il est encore besoin d'attirer la langue loin de la plaie opératoire par deux fils traversant sa pointe et son bord voisin de la plaie. De petites compresses couvrent les dents inférieures et l'orifice sténonien.

L'incision de la muqueuse doit être placée non pas au fond même du sillon gingivo-génien, mais plutôt sur la joue elle-même, pour que la suture à la fin de l'opération soit plus facile. Il faut que cette incision soit relativement longue de 6 centimètres

environ, pour donner un large accès dans la région sous-maxillaire et permette aisément les manœuvres.

Enfin, avant de suturer, il est prudent d'attendre quelques minutes, de bourrer la plaie exactement avec des mèches, et de s'assurer, en les retirant, que l'hémorragie est arrêtée.

Quant les mèches reviennent à peine teintées de sang, on peut procéder à la suture. Il faut cependant appliquer un pansement comprimant bien exactement la région sous-maxillaire et la joue.

La mèche iodoformée laissée dans le vestibule est changée deux fois par jour. Les grands lavages de la bouche me paraissent inutiles et je me borne à faire nettoyer tous les recoins de la cavité avec de petits tampons de coton, trempés dans l'eau bouillie.

Fracture isolée de la grande apophyse du calcanéum par chute d'un lieu élevé.

M. E. Potherat. — Je vous présente, Messieurs, une radiographie, moins nette que vous ne pourriez le souhaiter, et qui montre cependant d'une manière manifeste une fracture complète sans déplacement de la grande apophyse du calcanéum.

Voici dans quelles conditions elle s'est produite.

Il s'agit d'un homme de vingt-huit ans, ouvrier carrier, qui, sous l'influence d'un délire accidentel, enjamba au milieu de la nuit la fenêtre de sa mansarde, située au troisième étage, roula sur le toit sous-jacent de sa maison, et tomba enfin sur le sol d'une hauteur de 3 à 4 mètres environ.

Comment tomba-t-il? Directement sur le pied à plat, sur le pied en talus, en équinisme, en varus, en valgus? Vous comprenez que dans les conditions où l'accident s'est produit, le malade ne peut nous renseigner.

Apporté à l'hôpital Broussais, il avait d'abord été dirigé sur la médecine, en raison de ses accidents délirants qui duraient encore; mais ceux-ci s'étant atténués, le malade put attirer l'attention sur son pied droit, dont il souffrait assez violemment.

Quand je pus l'examiner dans mon service, j'arrivai rapidement à localiser les douleurs dans la région calcanéo-astragalienne.

Je pensai de suite, en raison des commémoratifs, à une fracture du calcanéum par éclatement, mais le calcanéum n'est pas augmenté de volume dans le sens transverse, il n'est pas douloureux à la pression au niveau de son massif postérieur.

Pourtant, en prenant à pleines mains ce massif d'une part, le

massif antérieur du torse d'autre part, et en imprimant des mouvements en sens inverse dans le plan horizontal transverse, je perçus nettement de la crépitation osseuse, et je portai le diagnostic de fracture du calcanéum, mais fracture différente de celle qu'on observe habituellement dans l'éclatement.

Je résolus donc de faire pratiquer une radiographie, et, pour éviter au malade des douleurs trop vives pendant le transport de l'hôpital Broussais à la Salpêtrière, je mis un appareil plâtré, et c'est en raison de la présence de cet appareil que la radiographie est assez floue.

Néanmoins elle permet de voir d'une manière nette un trait de fracture vertical, détachant la grande apophyse du calcanéum sous forme d'un fragment cuboïde, un peu plus long que haut. Le trait vertical ne descend pas tout à fait jusqu'à la face inférieure du calcanéum; mais à 2 à 3 millimètres de cette face, il se porte presque horizontalement en avant en se rapprochant de plus en plus de cette face, de manière que le massif calcanéen se prolonge sous le fragment apophysaire par une mince lamelle plantaire très acérée.

Le fragment apophysaire s'est un peu élevé, élevant en même temps l'astragale, dont la tête saille un peu au-dessus du scaphoïde; la mortaise tibiale est un peu refoulée, en arrière.

Cette variété de fracture du calcanéum me semble rare; en tous cas, ni Malgaigne, ni Hamilton, ni la plupart de nos traités classiques n'en font aucune mention, bornant leur description à la fracture par arrachement de Boyer, à la fracture par écrasement de Malgaigne, et à la fracture de la petite apophyse ou fracture d'Abel, de Stettin.

Je n'essayerai pas d'indiquer par quel mécanisme la fracture de la grande apophyse du calcanéum peut se produire, puisque aussi bien je n'ai aucune indication pour étayer ce mécanisme. Cependant l'attitude de la jambe par rapport au pied semblerait faire croire qu'une adduction forcée, dans un équinisme modéré, serait une condition de nature à favoriser cette fracture. La crépitation dans le sens transverse était nette, l'épanchement sanguin modéré. Dans mon cas, il n'existait aucune lésion notable concomitante.

Exostoses ostéogéniques de l'extrémité supérieure de l'humérus.

M. Loison. — Je ne crois pas que les exostoses ostéogéniques de l'extrémité supérieure de l'humérus soient d'une rareté excessive. J'ai eu l'occasion d'en observer deux cas chez des soldats.

Une fois, il s'agissait d'un dragon qui m'avait été adressé de Vincennes, en mai 1899, par M. Delorme, pour être radiographié. Il présentait, au niveau de la face externe du moignon de l'épaule droite, une tumeur du volume d'une forte orange, soulevant le deltoïde dont les insertions inférieures étaient tiraillées.

Au dire du malade, la grosseur aurait apparu, à la suite d'une chute faite sur la main, dans un escalier, trois mois et demi auparavant.

La radiographie montra une belle exostose fongiforme adhérant à la partie externe et supérieure de l'humérus. Elle était constituée par une tête présentant la structure du tissu aréolaire, et un col formé par des systèmes de Havers parallèles, venant par leur base se continuer avec la paroi diaphysaire.

Le deuxième cas est tout récent, il concerne un soldat de la 22e section des commis et ouvriers.

En mai 1906, raconte-t-il, il reçut un coup de pied de cheval au niveau de la face externe du moignon de l'épaule droite.

Quelques mois plus tard, il remarqua l'existence d'une grosseur du volume d'une noix, à la partie externe et supérieure de l'humérus ; elle augmenta progressivement de volume par la suite et rendit les mouvements de l'épaule douloureux.

Le malade entre dans mon service à l'hôpital militaire du Val-de-Grâce, en octobre 1907.

On constate qu'à trois travers de doigt au-dessous de la voûte acromio-coracoïdienne, le deltoïde est soulevé par une tumeur du volume d'une grosse orange. Entre la surface de l'exostose et la face profonde du deltoïde se produisent des frottements accentués, pendant les mouvements actifs et passifs d'abduction, de rotation et de circumduction de l'épaule.

La radiographie faite en novembre par M. Tanton, professeur agrégé au Val-de-Grâce, montre que l'exostose est greffée sur une extrémité humérale supérieure notablement augmentée de volume. La tumeur n'est pas pédiculisée, comme elle l'était dans mon premier cas ; mais elle représente une pyramide à sommet tronqué, dont la base largement étalée se confond insensiblement avec la surface de l'os.

La partie la plus saillante de la tumeur est mal limitée et donne sur la radiographie l'apparence d'un ostéome formé par du tissu jeune, peu riche en sels calcaires.

Le 12 novembre 1907, sous le chloroforme, j'incise les téguments verticalement, sur le milieu de la tumeur, sur une longueur de 8 à 10 centimètres. Je passe entre deux faisceaux du deltoïde et découvre tant bien que mal l'exostose par la boutonnière musculaire ainsi créée, laquelle est limitée en haut par le nerf circon-

flexe et en bas par les insertions inférieures du deltoïde à la face externe de l'humérus. La surface de la tumeur osseuse est tapissée par une bourse séreuse, à paroi épaisses, à loges multiples, à l'intérieur desquelles se trouvent contenus quelques grains fibrineux riziformes ou hordéiformes, complètement libres. Je sectionne au ciseau et au marteau la base de l'exostose, puis, après son ablation, j'excave légèrement avec la gouge à main son point d'implantation sur l'humérus.

La partie principale et saillante de la tumeur est constituée par un tissu osseux très mou et très fragile, dont les aréoles sont occupées par une moelle jaunâtre parsemée de travées fibreuses blanchâtres. L'anneau basal représentant en quelque sorte le cône d'éjection de la masse molle est formé de tissu compact diaphysaire.

Je réunis complètement la plaie, sauf à son angle inférieur, par où sortait un drain de sûreté.

Le 18 novembre, j'enlevais les fils, la cicatrisation était complète et le malade partait en convalescence huit jours plus tard.

A sa rentrée au corps, en février 1908, il prétend ne pouvoir se servir de son membre supérieur droit, sans éprouver de la douleur.

Le 2 mars, comme il se déclare incapable de travailler, il rentre au Val-de-Grâce.

Je constate que la cicatrice opératoire est excellente et qu'aucune lésion objective ne permet d'ajouter foi aux allégations du sujet. Au bout de quelque temps, il convient du reste lui-même qu'il va mieux et se déclare en état de reprendre son service.

Dans mes deux observations l'exostose était devenue évidente après un traumatisme.

Chez le premier malade, la tuméfaction osseuse paraissait branchée, comme un champignon, sur la partie supéro-externe d'un humérus présentant une conformation extérieure absolument normale. Au contraire, dans le second cas, la métaphyse, ou bulbe supérieur de l'humérus, était fortement augmentée de volume sur la radiographie; l'exostose était formée par un os jeune, à contours imprécis; le sujet prétendait d'autre part que la tumeur était d'apparition récente et que son développement s'accompagnait de vives douleurs.

Un certain doute pouvant subsister sur sa structure, je priai M. le médecin-major Sacquépée, professeur agrégé au Val-de-Grâce, de vouloir bien en faire l'examen histologique.

Indépendamment du tissu osseux, il trouva en certains points un tissu de structure lymphadénique. La majeure partie de la coupe semblait constituée d'éléments divers : cellules rondes, cel-

lules étoilées, rares cellules multinucléées, diversement ordonnées et jamais confluentes.

Cette pièce, dit M. Sacquépée, rappelle la structure de certaines tumeurs conjonctives (lymphadénome, sarcome, myxome, sarcome à myéloplaxes), mais pas d'assez près pour qu'un semblable diagnostic puisse être posé avec certitude.

Sans faire état plus que de raison de ces données histologiques, je me bornerai à dire que depuis cinq mois bientôt que la tumeur est enlevée, il n'y a pas eu la moindre apparence de récidive.

M. HARTMANN. — Je me demande si l'on est bien en droit d'appeler exostose ostéogénique la lésion osseuse dont M. Loison nous montre en ce moment la radiographie.

La tumeur est plus basse que ne le sont ordinairement ces exostoses, elle est en dehors et non en dedans, enfin l'os est manifestement épaissi au niveau de la saillie.

Tuberculose des gaines palmaires guérie par la méthode de Bier.

M. CHAPUT. — Je vous ai présenté, il y a quelques semaines, ce malade de soixante-dix ans, qui en novembre dernier a présenté une synovite des gaines palmaires des plus graves. Cette synovite fut incisée, et, lorsque le malade se présenta à moi, il présentait des lésions indiquant l'amputation.

Sous l'influence de la méthode de Bier, l'amélioration fut très rapide.

Je vous ai présenté le malade en janvier dernier, la guérison n'était pas encore complète, mais j'ai voulu le présenter à cette époque pour que le diagnostic ne fût pas discuté.

Actuellement toute tuméfaction a disparu, et le malade est complètement guéri. Il ne lui reste qu'une légère diminution de flexion des doigts, surtout du 5e, résultant sans doute des adhérences occasionnées par l'affection antérieure.

Le Secrétaire annuel,

RICARD.

Paris. — L. MARETHEUX, imprimeur, 1, rue Cassette.

SÉANCE DU 8 AVRIL 1908

Présidence de M. Nélaton.

Procès-verbal.

La rédaction du procès-verbal de la précédente séance est mise aux voix et adoptée.

Correspondance.

La correspondance comprend :

1°. — Les journaux et publications périodiques de la semaine.

2°. — Une note de M. le Dr Coutaud, membre correspondant, sur *les phénomènes de pseudo-appendicite dans les affections aiguës thoraco-abdominales.*

3°. — Une observation de M. le Dr Rastouil (de La Rochelle), intitulée : *Fibrome utérin suppuré emprisonné dans une enveloppe ossifiée et ayant donné lieu à un abcès sous-péritonéal par propagation ouvert dans la cavité utérine. Hystérectomie abdominale. Guérison.*

Rapporteur : M. Walther.

A l'occasion du procès-verbal.

Phénomènes de pseudo-appendicite dans des affections aiguës thoraco-abdominales,

par M. COUTAUD.

Dans la dernière séance, divers orateurs ont signalé des phénomènes abdominaux pouvant en imposer pour une appendicite, alors qu'il s'agissait de pneumonies, de pleurésies ou d'abcès sous-phréniques. Voici un nouveau fait à l'appui de cette opinion.

Un de mes collègues soignait en 1904, à l'hôpital Saint-Mandrier, un colonial revenu du Tonkin depuis un an et soupçonné d'avoir un abcès du foie. Des ponctions hépatiques réitérées ne donnèrent aucun résultat. Quelques jours après, apparurent des phénomènes abdominaux avec fièvre (38°5 à 39°3) et douleur très vive au point de Mac Burney, sans vomissements. Mon collègue pensa à une appendicite, mais crut devoir attendre avant d'opérer. Du reste, son attention fut presque aussitôt détournée du ventre par l'apparition, d'abord, d'une pneumonie droite, ensuite d'un épanchement pleural enkysté dont la ponction ramena 1 litre et demi de sérosité louche. Après une légère amélioration, le malade mourut huit ou dix jours après son entrée. J'assistai à l'autopsie et je vis des cloisonnements dans la plèvre droite, une splénisation du poumon droit, des adhérences phréno-hépatiques légères, du pus crémeux dans le péritoine, des exsudats sur l'intestin et rien dans l'appendice. L'ouverture du foie donna l'explication : il y avait un très gros abcès dans le lobe droit et, dans le lobe gauche, un abcès gros comme un œuf présentant un pertuis s'ouvrant dans le péritoine.

Il est probable qu'il y a eu coïncidence entre le moment où cet abcès s'est crevé et l'apparition de la vive douleur signalée au point de Mac Burney. Il ne s'agissait point, en l'espèce, d'un foie appendiculaire, mais d'un phénomène douloureux d'excentricité qui a peut-être sa source dans un réflexe parti des ganglions semi-lunaires et du plexus solaire.

Fibromes et infection puerpérale.

M. Mauclaire. — A propos de l'observation de M. Riche et du rapport de M. Schwartz, je pourrais rappeler une observation semblable que j'ai publiée l'an dernier (1) et au sujet de laquelle j'ai fait faire la thèse de M. Georges Berger, basée sur 23 observations.

Il s'agissait d'une femme de trente-deux ans qui fit une fausse couche de deux mois et des accidents puerpéraux infectieux trois jours après. Le septième jour je fis un curettage utérin, la fièvre diminua mais avec des oscillations très élevées dès que l'on touchait à l'utérus. Un mois après, je fis l'hystérectomie abdominale subtotale. Au niveau de la cavité utérine, il y avait un fibrome sphacélé et suppuré.

La précocité des accidents me fait dire qu'il y a encore de l'infection puerpérale greffée sur un utérus fibromateux comme dans le cas de M. Riche. Mais je suis de l'avis de M. Routier, il n'est pas toujours facile de dire si l'on a affaire à de la fièvre puerpérale ou à une fièvre due uniquement à l'infection du fibrome facilitée par la congestion utérine gravidique.

A propos de la rachistovaïnisation.

M F. Legueu. — La discussion, soulevée l'autre jour par la communication de mon ami Chaput, est une occasion, pour ceux qui ont une certaine expérience de la rachistovaïnisation, de venir dire ce qu'ils en pensent.

J'ai, depuis deux ans, repris cette méthode ; mais, avant de donner mes résultats, je tiens à dire d'abord dans quelles limites et dans quel domaine j'en ai fait l'emploi.

Je dirai, sous ce rapport, que je ne me suis jamais élevé ni aux doses ni aux régions, qu'a atteintes mon ami Chaput : nos doses ont varié entre 5 et 7 centigrammes, et n'ont jamais dépassé cette dernière. Quant à l'application, il s'agissait toujours d'opérations basses, sur le périnée, les organes génitaux, les membres inférieurs. Il n'y a, dans ma statistique, qu'une ou deux laparoto-

(1) Société d'obstr., gynécol. et pédiatrie, 11 mai 1906; — G. Berger, Suppuration des fibromes au cours de la puerpéralité. *Thèse de Paris*, 1907.

mies ; et, pour l'appendicite même, je recours, le plus souvent, au chloroforme.

Ainsi, mon territoire fut limité à celui, qui toujours fut attribué à ces anesthésies médullaires, et, si quelques-uns de mes résultats n'ont pas été satisfaisants, on ne pourra du moins pas me dire que j'ai transgressé les indications et les limites de la rachistovaïnisation.

J'ai ainsi pratiqué 313 anesthésies de tous les âges, de tous les sexes.

Les *incidents pendant l'anesthésie* ont été rares : je ne compte pas les vomissements (10 cas) ni la défécation (4). Je parle des incidents sérieux, de nature à inquiéter. Je les ai vus sept fois se caractériser par de l'angoisse, par des sueurs profuses, de la syncope, de la lenteur du pouls. Dans un cas, ces accidents furent assez graves, pour me faire craindre une mort immédiate ; et chez un autre individu, chez un vieillard, il est vrai, je fus tellement impressionné par ces accidents, que je ne pratiquai pas l'opération et fis reporter le malade à son lit.

Après l'*anesthésie*, j'ai eu une série d'accidents insignifiants, tels que les vomissements, la céphalalgie très fréquente, la rétention de l'urine signalée quelquefois ou l'incontinence. Chez un malade, la rétention persiste neuf mois après l'anesthésie. Ces rétentions, même persistantes, à la suite de toutes les opérations sont si communes, que je ne puis vraiment en faire un grief considérable à la rachistovaïnisation.

Plus graves ont été deux syncopes survenues inopinément chez deux malades, dans la journée de l'opération, et ont rapidement disparu.

En outre, quatre malades ont eu une réaction méningée intense, pendant quatre à six jours, avec céphalée intense, contrature de la nuque, signe de Kernig, polynucléose intense ; ils ont guéri.

D'autres accidents ont été plus graves.

L'un d'eux est moins à attribuer à l'anesthésie, qu'à un défaut de soins et de précautions. Un jeune homme avait été anesthésié par moi en ville pour un cathétérisme de l'uretère : deux jours après, n'ayant rien, se levant, il demanda à partir. Je pensais qu'il rentrait chez lui, mais il partit en voyage. Or, dans le train, commencèrent des accidents de fourmillements dans les jambes, de douleurs dans le rachis : arrivé chez ses parents, les accidents s'accrurent, lenteur du pouls, syncope ; et, pendant quarante-huit heures, le médecin et l'entourage eurent l'impression que ce malade allait mourir. Il guérit et sans suite, et fut opéré plus tard au chloroforme.

Chez un autre enfant, chez lequel aucune faute ne fut commise,

j'ai vu pendant deux jours un état très intense de malaises, avec des lipothymies, des syncopes, pâleur de la face, pouls faible et ralenti ; j'ai craint chez lui un dénouement fatal. La ponction lombaire a montré une lymphocytose, qui a diminué peu à peu. Ce malade a guéri.

Un malade, âgé de soixante-six ans, est opéré de double hernie inguinale, le 10 août 1907. L'opération se passe sans incidents. A la suite, le malade a des vomissements, une céphalalgie intense ; il devient incontinent du côté vésical et du côté rectal ; ses membres inférieurs sont non paralysés, mais parésiés. Les vomissements durent, presque incessants, pendant six semaines, sans que rien d'autre puisse expliquer cette complication, et le malade, incontinent toujours, cachectique et considérablement amaigri, meurt le 23 septembre, d'une suite d'accidents dont l'origine remonte directement à l'anesthésie. Une seule des hernies a été secondairement infectée par l'incontinence et a suppuré superficiellement.

Voici enfin encore un malade, âgé de trente ans, qui est opéré d'une cure radicale le 11 mars 1907 ; il sort le 4 avril, mais il revient trois mois après avec de l'incontinence de l'urine, un prolapsus rectal très accentué dû à un relâchement considérable du sphincter. En outre, il a de la paraplégie partielle, il marche avec deux cannes, comme un ataxique, et la sensibilité est diminuée sur les membres inférieurs.

Ces accidents sont très sérieux.

Par ailleurs, la rachistovaïnisation ne s'est pas toujours montrée suffisante comme anesthésie.

Sur 313 cas, j'ai 250 anesthésies parfaites, absolues, irréprochables : j'ai 20 anesthésies insuffisantes, au cours desquelles le malade souffre, mais laisse faire l'opération, se plaint un peu, mais peut être raisonné et maintenu.

Mais aussi je compte 43 opérations, pour lesquelles l'anesthésie a été absolument nulle, ou tellement insuffisante que la chloroformisation était absolument nécessaire et que le malade assumait ainsi pour lui seul tous les inconvénients des deux méthodes d'anesthésie, sans avoir les avantages.

Mais avant d'arriver à ce chloroforme, que d'agitation, que de temporisation ! C'est une perte de temps considérable et ce n'est que le plus petit inconvénient.

Or, ces anesthésies insuffisantes ne résultent nullement d'un défaut de technique : elles proviennent de technique parfaite, irréprochable, d'injection faite nettement dans le canal médullaire. Et elles sont attribuables à ce que, chez certains individus et dans certaines conditions, une dose de 6 à 7 centigrammes de

stovaïne seule est absolument insuffisante à donner une analgésie parfaite.

Ainsi donc, avec des doses moyennes, on n'a pas toujours l'anesthésie nécessaire: la rachistovaïnisation est franchement insuffisante. Or, à cette même dose, elle n'est pas insignifiante, ainsi que le prouvent les accidents que je viens de signaler.

Ces accidents, ultérieurs surtout, me paraissent particulièrement graves et de nature à enlever toute sécurité à ce mode d'anesthésie.

Aussi bien, sans la rejeter complètement, je pense que son insécurité nous oblige à la restreindre à quelques applications exceptionnelles, et, plus particulièrement, aux contre-indications des autres méthodes.

M. Guinard. — Je ne veux pas laisser se terminer cette discussion sans ajouter quelques mots. Je voudrais dire à M. Tuffier que souvent le chirurgien n'est pas consulté pour les accidents tardifs, car le malade, fort heureusement d'ailleurs pour le chirurgien, ne met pas ces accidents sur le compte de la rachicocaïnisation. Cela explique comment M. Tuffier peut dire qu'il n'a pas vu d'accidents tardifs chez ses malades. J'ai reçu de différents côtés depuis le début de cette discussion des documents ; mais je ne veux pas en faire état ici. Voici pourtant un fait typique. En avril 1904, une nourrice de vingt-six ans a un abcès du sein. M. Tuffier incise cet abcès sous l'anesthésie rachidienne et tout se passe très bien. L'opérée, rentrée chez elle, est prise neuf jours après de paraplégie et entre à Lariboisière, où on la soigne dans un service de médecine avec la noix vomique, l'électricité, le massage, etc. Cette paraplégie guérit d'ailleurs parfaitement au bout de deux mois, sans que le médecin ait soupçonné qu'on lui avait fait une rachicocaïnisation pour lui ouvrir son abcès du sein.

En somme, je crois assez communs des accidents de réaction méningée après les injections rachidiennes.

Et s'il faut dire toute ma pensée, j'ajouterai qu'à mon avis les médecins abusent considérablement de la ponction lombaire. On la fait couramment dans les services de médecine, à propos de tout et de rien, et je ne suis pas très sûr que toutes les précautions chirurgicales soient strictement prises.

Et si, un an ou deux après, votre malade devient ataxique ou présente des accidents de myélite quelconque, je ne sais trop ce que vous répondrez s'il vous accuse d'avoir causé par votre ponction lombaire une irritation méningée. Je crois bien que la ponction n'y sera pour rien ; mais avec la mentalité nouvelle de nos malades, toujours prêts à poursuivre le chirurgien devant les tri-

bunaux, je pense que nous avons le droit de prendre nos précautions, et c'est là une des raisons qui m'ont fait renoncer à l'anesthésie par la voie rachidienne.

M. DEMOULIN. — Notre collègue Guinard, vient de dire que la ponction lombaire, même simplement exploratrice, pouvait donner lieu, parfois, à des incidents, et il se demande si, les experts près les Tribunaux la pratiquent, communément, chez les accidentés du travail, afin d'asseoir leur diagnostic.

Je puis lui donner une indication sur ce point. Trois fois, je me suis trouvé en expertise, avec des médecins éminents, pour des blessés, chez lesquels, la ponction lombaire aurait pu éclairer la situation. Deux fois, ils ont pensé qu'ils ne devaient pas la pratiquer ; une fois elle fut jugée absolument nécessaire, mais ne fut faite, qu'après que l'autorisation, par écrit, nous en eut été donnée par la mère du blessé. C'est assez dire, je pense, que les médecins experts n'agissent qu'avec prudence, et je suis bien certain que ceux qui ne le sont pas font de même.

Puisque, M. le Président a bien voulu me donner la parole, je lui demanderai de la conserver, pour dire mon sentiment sur la *rachistovaïnisation*. Je n'en ai qu'une faible expérience. Elle a été pratiquée un assez grand nombre de fois, dans mon service de l'hôpital Saint-Louis, depuis le 1er mai 1907 ; mais je ne vous parlerai ici que de cinquante cas, parce que ce sont les seuls qui aient été bien observés, et sur lesquels, mes internes, MM. Boncour et Dumas, ont pris des notes.

Je n'ai jamais été un chaud partisan de l'anesthésie par la voie lombaire. Voici pourquoi : au mois de mai 1899, je me suis rendu dans le service de notre collègue Tuffier, à Lariboisière ; il en était, si j'ai bonne mémoire, à sa cinquantième ou à sa soixantième rachicocaïnisation. Si j'ai été émerveillé du résultat obtenu, au point de vue de l'anesthésie, j'ai été frappé par les malaises accusés par les opérés : sensation de défaillance, pâleur de la face, douleur au creux épigastrique, envies de vomir ; relâchement, dans un cas, du sphincter anal avec émission de gaz.

La technique, à ce moment, n'était pas réglée définitivement, les résultats, je le sais, ont été bien meilleurs par la suite, mais je n'en suis pas moins resté sous l'impression que les malades rachicocaïnisés, étaient profondément intoxiqués, et je n'ai pas eu recours, par la suite, à la rachicocaïnisation.

Je me suis départi, tardivement, de ma réserve, avec l'apparition de la stovaïne ; je me suis laissé convaincre par la relation des excellents résultats, obtenus par les promoteurs de la rachistovaïnisation.

J'ai laissé la main à mes internes, parce que mes jeunes et distingués collaborateurs avaient l'habitude de la méthode, et qu'ils s'en montraient enthousiastes.

Je ne parle, ici, que de la rachistovaïnisation. Je ne l'ai employée que pour des malades, chez lesquels, la chloroformisation me paraissait dangereuse, même pratiquée avec l'appareil de Roth-Dreger, dont je me sers depuis le 1er mars 1905, appareil qui, soit dit en passant, m'a toujours donné les meilleurs résultats, c'est-à-dire, que je n'ai pas eu d'accidents à déplorer, et que je n'ai eu qu'un incident, une suspension brusque de la respiration pendant une minute.

La solution de stovaïne, dont je me suis servi, est celle de Billon que me fournit l'Assistance publique; elle est ainsi formulée : stovaïne et chlorure de sodium à 10 p. 100, ampoule de 1 centimètre cube (donc : 10 centigrammes de stovaïne par ampoule).

La dose employée, peut-être un peu trop forte, a été, en général, des deux tiers de l'ampoule, jamais plus, souvent un peu moins, soit de 6 à 8 centigrammes de stovaïne.

L'injection dans l'espace sous-arachnoïdien n'a jamais été faite, qu'après l'écoulement, dûment constaté, d'une petite quantité de liquide céphalo-rachidien, presque toujours, après aspiration d'un volume de ce liquide, égal à celui de la solution de cocaïne contenu dans la seringue; le patient étant assis sur le bord de la table d'opérations et mis dans le décubitus dorsal, la tête légèrement surélevée, aussitôt l'injection terminée.

Voici les résultats que nous avons obtenus, pour des opérations pratiquées sur les membres inférieurs, l'anus, les bourses; pour des cures radicales de hernie, et cela chez des malades de dix-sept à soixante-cinq ans :

Trois fois, l'anesthésie n'a pas eu lieu (homme de vingt-cinq ans, hernie inguinale ; jeune homme de dix-sept ans, *spina ventosa* d'un orteil; femme de soixante-trois ans, hernie crurale étranglée). J'ai dû, dans ces trois cas, recourir à l'anesthésie générale.

Une fois, l'anesthésie a été incomplète (cure radicale d'hydrocèle, chez un homme de quarante-sept ans); elle a été cependant suffisante, pour que je puisse exécuter l'opération, mais le malade n'était pas content.

Restent donc 46 cas, où l'anesthésie a été parfaite.

Trente et une fois les opérés n'ont éprouvé aucun malaise, à la suite de l'injection lombaire.

Treize fois des incidents se sont produits; je les rangerai dans plusieurs catégories, selon le symptôme prédominant.

C'est d'abord, la *céphalée*, et je ne parle que des cas où elle a été intense ; elle s'est montrée cinq fois.

Trois fois, elle a persisté de vingt-quatre à trente-six heures ; une fois, quarante-huit heures, et ici, elle a été accompagnée d'une élévation de la température (T. R. 40 degrés), qui s'est montrée le soir de l'intervention et ne s'est pas reproduite le lendemain.

Une fois enfin, la céphalée a persisté huit jours, mais je dois faire remarquer que le malade, albuminurique, accusait avant l'intervention, de légers maux de tête.

Quatre fois j'ai observé des *vomissements*, précédés et accompagnés d'une vive douleur épigastrique ; leur durée a été la suivante :

Une fois, trois jours, vomissements bilieux, fréquents, très abondants, qui n'ont cessé qu'après un lavage de l'estomac.

Trois fois, quatre jours, mais ces vomissements, bilieux encore, étaient rares et peu abondants.

Dans ces quatre cas de vomissements, il y avait, en même temps, céphalée, mais légère.

Quatre fois, j'ai constaté de la *rétention d'urine*, ayant nécessité le cathétérisme de la vessie ; mais, dans deux cas, il s'agissait d'opérations sur l'anus, et je ne crois pas pour eux devoir incriminer la rachistovaïnisation. Je devais cependant signaler ces faits.

La durée de cette rétention a été, une fois de vingt-quatre heures, une fois de quarante-huit heures, une fois de quatre jours, une fois de dix jours (ce dernier cas, chez une femme atteinte de hernie crurale étranglée).

J'ai enfin, observé deux malades qui, longtemps après la rachistovaïnisation, ont conservé des troubles, l'un de la vessie, l'autre du rectum et de la vessie ; ce ne sont plus là, des incidents, ce sont de véritables accidents.

Le premier de ces malades, est un homme de quarante ans, amputé de jambe. Il a eu, pendant cinq mois, des troubles de la miction ; il sentait le besoin d'uriner, mais devait attendre quelques instants avant de le satisfaire ; le jet d'urine était faible et sans force. Aujourd'hui, tout de ce côté est rentré dans l'ordre, mais, le blessé conserve de l'anesthésie périnéo-scrotale.

Le second malade est un homme de vingt-trois ans, atteint d'un gros tuberculome sous-cutané de la cuisse.

Après avoir eu de la rétention complète d'urine, pendant sept jours, il ne put aller à la selle que le cinquième jour, après l'administration d'un second purgatif, le premier pris la veille (quatrième jour), n'ayant pas donné d'évacuation.

Notre opéré a quitté le service, au bout de deux mois, conservant de la paresse de la miction, de la constipation.

Tels sont les résultats que j'ai observés ; je n'ai qu'un mot à ajouter, c'est que je ne pratiquerai plus la rachistovaïnisation.

M. J.-L. Faure. — Sans avoir jamais fait usage d'une façon suivie de l'anesthésie rachidienne, je l'ai cependant employée assez souvent pour me rendre compte qu'elle constitue un moyen d'insensibilisation véritablement merveilleux, et le jour où Tuffier a fait entrer dans la pratique chirurgicale cette méthode si simple et si élégante, il a fait une œuvre dont nul ne saurait contester l'importance et qui, peut-être, est de celles qui ne périront pas.

Il est certain que la rachistovaïnisation permet en général d'obtenir une anesthésie complète. Il est non moins certain, malgré les cas malheureux et dont certains sont d'ailleurs discutables qui nous ont été communiqués, qu'elle ne provoque que rarement des accidents sérieux et que, sous ce rapport, elle peut soutenir la comparaison avec tous les anesthésiques, quels qu'ils soient, dont l'emploi comporte toujours quelques risques inévitables.

Je ne pense pas que nous puissions nous bercer de l'espoir d'arriver jamais à manier des substances qui agissent sur le système nerveux d'une façon aussi profonde que le font les anesthésiques sans nous exposer à des accidents et parfois à des catastrophes que nul ne peut prévoir. Mais les risques de l'anesthésie sont insignifiants à côté de ceux que fait courir l'opération même qui la rend nécessaire, et si les accidents qu'elle provoque sont d'une brutalité qui nous émeut d'autant plus douloureusement qu'ils sont plus rares et plus inattendus, ils ne sauraient suffire à nous faire oublier ses bienfaits.

Je ne m'attarderai donc pas à comparer les dangers de l'anesthésie rachidienne à ceux de l'anesthésie générale. Les uns et les autres existent. Nous pourrons peut-être les réduire à des proportions négligeables, mais si nous voulons les faire disparaître, nous n'avons, dans l'état actuel de nos connaissances, qu'un seul moyen : c'est de renoncer à la chirurgie.

Je suis donc convaincu que l'anesthésie rachidienne produit presque toujours une insensibilité aussi complète que l'anesthésie générale, et que les dangers immédiats ou éloignés qu'elle fait courir ne sont pas plus considérables.

Eh bien, cette conviction ne m'empêche pas de penser que l'anesthésie rachidienne doit être réservée à des cas particuliers et que, loin de songer à étendre son domaine, comme veut le faire Chaput, nous devons, après expérience faite, restreindre de plus en plus ses indications.

C'est qu'en effet, si elle peut, et je veux bien l'admettre sans discussion, soutenir sous certains rapports la comparaison avec l'anesthésie générale, elle lui est, par contre, très inférieure par l'ensemble des conditions dans lesquelles nous sommes conduits à l'appliquer.

Et d'abord, je n'aime pas à voir un malade assister à son opération. C'est là une épreuve extrêmement pénible. Nous savons tous, et nous n'avons, pour nous en convaincre, qu'à faire un retour sur nous-mêmes, que ce n'est pas sans une grande émotion et même sans une certaine angoisse que l'on assiste pour la première fois à une opération. C'est un sentiment tout naturel et qui doit s'exagérer singulièrement lorsque cette première opération est faite sur soi-même. Je n'insiste pas sur les inconvénients qui peuvent résulter de cet état de choses en cas d'accident subit, hémorragie par exemple, comme il en peut survenir dans toute opération importante et en particulier dans une laparotomie. Il est évident que le chirurgien perd une partie de ses moyens d'action par le fait même de la présence morale de son malade.

Je ne comprends pas quel avantage il peut y avoir à pratiquer une grande opération abdominale — une hystérectomie, par exemple — sous l'anesthésie rachidienne. Pour qu'une hystérectomie soit facile à faire, il faut que l'inclinaison de la malade soit très forte et dépasse au besoin 45 degrés. Or, cette inclinaison est extrêmement pénible et même impossible à soutenir longtemps chez une malade éveillée, et si l'on y renonce on se crée volontairement des difficultés inutiles et qui peuvent parfois compromettre le succès d'une opération d'où dépend la vie ou la mort d'une femme.

D'autre part, la résolution des muscles abdominaux est également nécessaire pour placer convenablement les écarteurs indispensables à l'exécution correcte de ces grandes opérations, et l'anesthésie rachidienne ne provoque pas la résolution musculaire! C'est donc encore se créer volontairement des obstacles que de renoncer à l'anesthésie générale.

Et puis enfin, quels sont donc les inconvénients que présente cette dernière, en dehors des dangers de mort, qui ne sont pas supérieurs à ceux que fait courir l'anesthésie rachidienne, et qui d'ailleurs diminuent chaque jour avec l'emploi des appareils à anesthésie et des mélanges moins toxiques que le chloroforme? Il n'y a guère que les vomissements, et en particulier les vomissements post-opératoires, dont on peut invoquer les ennuis. Mais ils deviennent eux-mêmes exceptionnels, et personnellement, depuis deux ans que j'anesthésie mes malades avec le mélange de Schleich, et l'appareil de Roth ou celui de Ricard, je ne les vois plus que rarement, et mes malades, dès qu'ils sont réveillés, ne vomissent pour ainsi dire plus!

Gardons-nous donc de compliquer les choses les plus simples, et puisque nous avons l'anesthésie générale, pourquoi l'abandonner pour une méthode qui, si elle constitue une merveilleuse

expérience de physiologie, ne saurait entrer sérieusement en comparaison avec son aînée.

Est-ce à dire que l'anesthésie rachidienne doive être abandonnée d'une façon absolue ? Nullement. Mais elle doit être réservée aux cas où l'anesthésie générale présente des inconvénients évidents. On l'appliquera chez les malades pour lesquels une anesthésie ancienne aura démontré qu'il pourrait être dangereux de la renouveler, chez ceux qui sont dans un état de faiblesse et d'épuisement tels, qu'il paraît trop risqué de les endormir, chez certains cardiaques que l'on redoute de voir mal supporter le chloroforme. Et je comprends fort bien qu'à la campagne, un chirurgien qui ne dispose pas pour une opération urgente d'un aide capable d'endormir un malade, ait recours à l'anesthésie rachidienne qui peut constituer, dans ces conditions, une ressource infiniment précieuse.

Mais à l'hôpital et dans les conditions où nous pratiquons tous la chirurgie, je ne vois pas, je le répète, les avantages que peut présenter l'anesthésie rachidienne.

Et puis, j'imagine que si l'anesthésie générale n'existait pas, si nous n'avions pas à notre disposition cette méthode admirable qui permet d'opérer sur les vivants plus facilement encore que sur les cadavres, si nous ne connaissions que l'anesthésie rachidienne, nous soupirerions tous après le jour béni où quelque chirurgien, dans une heure d'inspiration, trouverait le moyen de nous donner le divin sommeil qui supprime, en même temps que la souffrance et l'angoisse de l'opéré, tout ce qui, chez l'opérateur, peut distraire son attention de ce qui doit être sa préoccupation exclusive : exécuter avec toute la perfection qui est en notre pouvoir cette œuvre dont l'accomplissement quotidien ne doit pas nous faire oublier la grandeur, — l'opération qui décide de la vie ou de la mort de celui qui s'est confié à nous.

Et puisque nous pouvons à la fois supprimer chez nos opérés la douleur, l'angoisse et la conscience, ne renonçons pas à cette méthode admirable qui a transformé notre art et décuplé notre puissance, pour la remplacer par celle que nous discutons aujourd'hui, et qui, quelle que soit la séduction que son élégance parfaite et sa simplicité presque miraculeuse exercent sur certains d'entre nous, ne mérite pas de détrôner son aînée, dont le passé est assez grand pour que nous ayons le droit de compter sur son avenir.

M. Routier. — Il y a quelques années, quand on commença à faire de la rachicocaïne, j'essayai cette nouvelle méthode, mais à la cinquième expérience je crus devoir m'arrêter, car un malade,

à la suite de l'injection de cocaïne dans le canal rachidien, passa huit heures dans un état alarmant, dont il sortit fort heureusement du reste.

Il y a deux semaines à peine, harcelé par mes internes, j'ai repris ces injections intrarachidiennes avec la stovacocaïne, et je n'ai jamais dépassé 6 centigrammes.

Depuis cette reprise, j'ai à peine fait une vingtaine d'injections intrarachidiennes de stovacocaïne.

J'ai constaté que, pour le curettage de l'utérus, l'anesthésie n'a pas été complète, et j'y avais déjà renoncé pour cette opération, ne voulant pas injecter de fortes doses de stovacocaïne.

Mais j'ai eu un malade qui a conservé l'anesthésie des membres inférieurs et de la parésie musculaire pendant quarante-huit heures; le tout a aujourd'hui disparu, le sujet est très bien.

J'allais suspendre cette pratique dans mon service à cause des communications faites ici mercredi dernier, lorsque mon interne m'a demandé la permission d'opérer une jeune femme, pour une fistule à l'anus. C'est ce qu'il a fait dimanche, 8 mars 1908.

Il a injecté 5 centigrammes de stovacocaïne; l'anesthésie a été parfaite, mais, presque immédiatement, elle a présenté des troubles circulatoires caractérisés par un état violacé des membres inférieurs, puis, toute la journée, cette malade a eu de l'anxiété, des sueurs, de la pâleur; tout cela a disparu; puis, il y a eu de nouvelles crises le lundi, le mardi et le mercredi; enfin, cette malade garde une céphalalgie très violente après six jours.

Sur ce très petit nombre de cas, vous le voyez, j'ai eu au moins deux cas ennuyeux; aussi, suis-je bien décidé à y renoncer, sauf cas particulier.

M. Paul Thiéry. — Après la dernière séance de la Société de Chirurgie où il fut question de ce procédé d'anesthésie, les chirurgiens ne s'abordaient qu'en disant : « La rachistovaïne a passé un vilain quart d'heure à la Société de Chirurgie! »

Et, de fait, les accidents signalés, dont plusieurs mortels, doivent nous faire hésiter, car ils paraissent nombreux, relativement au peu de cas d'anesthésie lombaire qui ont été pratiqués.

Ce procédé d'anesthésie mérite-t-il l'excès d'honneur que lui attribuent M. Chaput et M. Tuffier, ses seuls partisans jusqu'alors parmi nous, ou cette indignité dont l'accablent tous les autres orateurs, M. Guinard, M. Legueu, M. Demoulin et autres de nos collègues?

Il est un fait digne de remarque : c'est que la plupart des adversaires de la rachicocaïne ou stovaïne, sauf MM. Legueu et Demou-

lin, apportent un bien petit nombre de faits, et qu'il faudra totaliser les statistiques d'un grand nombre d'entre eux pour arriver à des chiffres imposants, c'est-à-dire convaincants.

Nous ne pouvons apporter nous-même qu'une faible contribution à cette étude : l'anesthésie lombaire nous a toujours laissé hésitant, non pas que nous n'en ayons vu de beaux résultats, mais parce qu'à côté de ces succès, nous avons eu connaissance d'échecs qui n'avaient pas reçu une grande publicité, et aussi parce qu'en cas d'accident ou d'incident, le chirurgien nous paraît singulièrement désarmé pour parer aux phénomènes soit d'intoxication soit d'excitation médullaire. Enfin, il faut bien le dire, la rachistovaïnisation constitue une expérience de physiologie des plus élégantes, des plus scientifiques, et, à cet égard, je n'ai qu'admiration pour elle ; mais, en dehors des cas où le chloroforme est absolument contre-indiqué, collapsus, hypothermie des états abdominaux, cardiopathies graves, etc..., et où elle constitue sans discussion la méthode de choix, cette anesthésie qui laisse le patient conscient de ce qu'on lui fait, yeux et oreilles ouverts pour voir ou entendre ce qui se passe, ce qui se dit, les impressions ou les impatiences du chirurgien, cette anesthésie consciente, dis-je, ne me paraît pas très désirable, et l'un de nos collègues me disait spirituellement à la dernière séance : « Si l'anesthésie chloroformique avait été inventée après la rachicocaïnisation, elle eût été considérée comme un grand progrès. »

D'une façon générale, les interventions, même de petite chirurgie, sur le canal rachidien, se font avec une prodigalité qui frise l'imprudence. Je veux parler de la simple ponction lombaire que l'on distribue *larga manu* dans les services de chirurgie, et peut-être plus encore dans les services de médecine : les expériences d'hypo- ou d'hypertension, les recherches cytologiques, etc., toutes ces recherches de laboratoire dont la clinique est actuellement encombrée en sont le prétexte. Or, l'exécution n'en est pas toujours innocente en dehors de toute injection anesthésique ; un hématorrachis n'est pas toujours évitable, parfois même une méningite rachidienne ; il y a eu faute d'antisepsie, c'est possible, mais la complication n'en existe pas moins, et il ne suffit pas de l'étiqueter « hypertension » pour la guérir, car la décompression n'en a pas toujours raison. Dernièrement encore, j'en observai un bel exemple dans mon service : un homme entre dans les salles, atteint de fracture évidente du crâne ; vite, on fait une ponction lombaire qui ramène du liquide fortement sanguinolent. Je trépane le malade : je trouve une fracture, mais le liquide céphalo-rachidien ne contient pas de sang et jaillit en hypertension, clair et limpide. Le sang contenu dans le produit de la ponction lom-

baire provenait donc de la piqûre d'une veine du rachis; or, pendant plusieurs jours, le blessé a présenté des signes graves de méningite rachidienne, avec douleurs lombaires épouvantables qui lui arrachaient des cris, et phénomènes de parésie après contractures des premiers jours; il a guéri, néanmoins.

Ce que je crains donc surtout, c'est plutôt la ponction lombaire qui précède l'anesthésie, que l'injection intrarachidienne de l'anesthésique elle-même, encore qu'elle ne soit pas toujours innocente.

Quant aux longues discussions sur la valeur relative de la stovaïne, de la cocaïne, de la stova-cocaïne ou de la scopolamine injectée préventivement, je crois que c'est faire bien grand cas de quelques atomes chimiques en plus ou en moins; les « atomes biologiques » dus à l'état physiologique de chaque sujet nous paraissent influer bien plus sur les succès ou les insuccès de la méthode; les auteurs ne sont d'ailleurs pas d'accord sur les faits, et tandis que certains, M. Lefilliâtre, par exemple, déclarent n'avoir plus d'accidents depuis qu'ils ont substitué la cocaïne à la stovaïne, d'autres, comme M. Chaput, déclarent n'en plus observer depuis qu'ils ont substitué la stovaïne à la cocaïne; enfin, les éclectiques n'ont confiance que dans le juste mélange de la cocaïne et de la stovaïne. Toutes les pratiques sont donc représentées et, fait curieux, toutes ont eu leurs incidents ou accidents et toutes triomphent. Il y a d'abord un fait bien curieux : c'est que les chirurgiens, qui discutent tant sur les effets comparatifs de la cocaïne et de la stovaïne, étudient si peu la valeur de la cocaïne que j'appellerai *originale*, la seule connue au début, et de la cocaïne *actuelle* ou cocaïne de synthèse.

D'après nous, l'anesthésie lombaire ne peut être comparée à l'anesthésie locale à la cocaïne, beaucoup plus simple, beaucoup plus inoffensive, et il y a abus quand on opère, sous anesthésie rachidienne, une lésion simple qui pourrait être traitée sous l'anesthésie locale.

L'anesthésie rachidienne doit être réservée aux cas où le chloroforme est contre-indiqué ou manifestement dangereux; il existe toute une catégorie de cas où elle est d'un précieux secours, et j'y ai déjà fait allusion : péritonite *in extremis*, collapsus ou hypothermie des obstructions intestinales, anémie aiguë grave des hématocèles péritonéales, lésions pulmonaires et cardiaques très graves, etc.

En dehors de ces cas, elle sera, comme tout procédé nouveau, trop peu employée par ceux d'entre nous qui n'en ont pas l'habitude, ou trop souvent par ceux qui en sont de fidèles partisans : c'est là l'erreur humaine et fatale que nous avons déjà observée

en ce qui concerne l'anesthésie locale, trop souvent délaissée alors qu'elle pourrait suffire, ou trop souvent mise en œuvre, suivant les opérateurs, alors qu'elle est insuffisante.

Craignant l'anesthésie lombaire, nous avons dit pourquoi, n'osant pas faire notre éducation sur des opérés et désireux néanmoins de nous faire une opinion à ce sujet, nous avons prié M. Kindirdjy, expert en pareille matière et collaborateur de M. Chaput, de venir faire dans notre service des anesthésies rachidiennes, et nous le remercions de son empressement.

Elles sont au nombre de six, trop peu nombreuses par conséquent pour avoir une valeur notable dans la discussion; mais elles peuvent contribuer à grossir la statistique. Elles se décomposent ainsi :

A. — Rachistovaine : 5 cas.
Rachicocastovaine : 1 cas.

A. — Rachistovaine : *Premier cas.* Femme de soixante ans : amputation de cuisse. Anesthésie nulle et il fallut donner le chloroforme. Pas d'accidents consécutifs. M. Chaput dit que chez des femmes âgées cet échec est fréquent et qu'il faut joindre l'injection préparatoire de scopolamine.

Deuxième cas. Homme de soixante-douze ans. Amputation d'un orteil pour mal perforant. Anesthésie très médiocre. L'anesthésie locale eût donné un résultat analogue. Pas d'accidents consécutifs.

Troisième cas. Homme de soixante-cinq ans. Opération de fistule anale. Anesthésie médiocre. Pas d'accidents consécutifs.

Quatrième cas. — Homme de vingt-huit ans. Cure radicale d'hémorroïdes. Anesthésie absolument parfaite. Aucun accident.

Cinquième cas. Homme de vingt-huit ans. Cure radicale d'hémorroïdes. Anesthésie parfaite. Accidents consécutifs sérieux et presque inquiétants le lendemain et pendant près de quatre jours : Céphalée, rachialgie intolérable, exagération des réflexes, hyperesthésie cutanée.

B. — Cocastovaine. Femme de quarante-quatre ans. Hystérectomie vaginale pour épithélioma. L'opération n'a duré que dix minutes, mais l'anesthésie était parfaite et le procédé a été, dans ce cas, d'une simplicité et d'une efficacité merveilleuses ; il est difficile après un cas de ce genre de ne pas être « entraîné » vers l'anesthésie lombaire. Aucun accident consécutif.

Notre statistique est donc trop pauvre pour que nous soyons autorisés à en tirer des conclusions : six cas, dont un échec absolu, deux résultats médiocres et trois parfaits. Une seule fois des accidents consécutifs notables et même inquiétants, mais qui ont été passagers. Tel est notre faible bilan.

Provisoirement nous ne pouvons conclure de façon ferme, mais

nous devons avouer que nous redoutons encore l'anesthésie lombaire, et sauf les cas nettement spécifiés plus haut, nous ne la croyons ni plus innocente ni plus efficace que la chloroformisation dont les indications restent plus étendues et les accidents relativement rares.

Je dois cependant ajouter un mot : c'est que, contrairement à ce qui a été dit, j'ai déjà rencontré deux malades qui, deux fois opérées, l'une sous le chloroforme, l'autre avec anesthésie lombaire, déclarent préférer de beaucoup le dernier procédé.

Depuis que ces lignes ont été écrites et la discussion sur le sujet se prolongeant, j'en ai profité pour augmenter ma statistique et j'ai pu observer les cas suivants (rachistovaïne, injection de 4 centigrammes) :

Homme de trente-quatre ans. Cure radicale d'hémorroïdes. Opération commencée douze minutes après l'injection. L'opération dure vingt minutes. Anesthésie parfaite. Pas de céphalée. Aucun accident consécutif.

Femme de cinquante-huit ans. Hernie crurale. Après cinq tentatives de ponction il est impossible de donner issue au liquide céphalo-rachidien. On opère au chloroforme, renonçant à injecter de la stovaïne.

Homme de vingt ans. Fistule anale. Opération au thermocautère commencée six minutes après l'injection. L'opération dure quatre minutes. L'opéré sent un peu, mais la douleur est très minime. Ultérieurement un peu de céphalée. Pas d'autres accidents.

Homme de trente-neuf ans. Hémorroïdes fissuriques. Dilatation anale. Dilatation faite cinq minutes après l'injection. Très bon résultat.

Homme de quarante-quatre ans. Ostéoarthrite d'un métatarsien. Trois tentatives de ponction n'amènent aucun liquide. On renonce au procédé et on donne le chloroforme.

Homme de trente-neuf ans. Ostéoarthrite du pied, déjà opérée sous le chloroforme. Deux tentatives de ponction du canal rachidien. On ne peut obtenir l'écoulement du liquide rachidien. On renonce au procédé et on donne le chloroforme.

Ces derniers cas ne modifient donc pas sensiblement mes conclusions précédentes : je fais toutefois remarquer que cette petite opération est assez délicate, puisque M. Kindirdjy a pu éprouver trois fois de suite un échec de technique, alors qu'il a à son actif plus de six cents cas d'anesthésie de ce genre ; je dois cependant ajouter qu'à son avis la faute en doit être imputée à l'imperfection du matériel instrumental, les aiguilles employées n'ayant que 50 millimètres de longueur, dimensions qui semblent d'ailleurs suffisantes pour pénétrer dans le canal rachidien des sujets n'offrant pas un embonpoint notable.

M. Pierre Delbet. — J'ai longtemps résisté à l'anesthésie par la voie intra-rachidienne. Je n'ai jamais injecté de cocaïne dans le liquide céphalo-rachidien. Après la découverte de la stovaïne, je me suis laissé entraîner par les articles de Kindirdji ; j'ai essayé la rachistovaïnisation. Je viens de faire l'inventaire de ces essais et je n'ai pas lieu de m'en réjouir.

Mon bilan est modeste. Je n'ai fait ou laissé faire dans mon service que 79 anesthésies rachidiennes et la plupart pour de petites opérations. Toutes ont été faites avec les ampoules de Bellion.

Sur ces 79 faits, 41 seulement ont été tout à fait satisfaisants. L'anesthésie a été parfaite; il n'est survenu aucun trouble, ni pendant, ni après l'opération. La méthode a vraiment eu le caractère idéal que lui attribuent ses partisans.

Voici quel était dans ce cas l'âge des malades et quelles ont été les doses employées :

De ces 41 malades :

6.	avaient de :	16 à 20 ans.
11.	—	21 à 30 ans.
3.	—	31 à 40 ans.
11.	—	41 à 50 ans.
4.	—	51 à 60 ans.
4.	—	61 à 70 ans.
1.	—	71 à 80 ans.

Les doses de stovaïne injectées ont été :

2 fois	de :	5	centigrammes.
13 fois	de :	7	—
8 fois	de :	8	—
6 fois	de :	9	—
2 fois	de :	10	—

Il reste 38 cas, près de la moitié, où il est survenu quelques accidents ou incidents.

Je compte d'abord 8 cas où l'anesthésie a été mauvaise.

Dans 4 cas, elle a été incomplète, je veux dire manifestement insuffisante. Les malades ont souffert. Ils avaient vingt-six, trente-deux, trente-cinq, soixante-deux ans. Les doses injectées avaient été deux fois 6, une fois 7, une fois 9 centigrammes.

Dans les quatre autres cas, l'anesthésie ne s'est pas produite et il a fallu recourir au chloroforme pour faire l'opération. Les malades avaient quinze, vingt-six, vingt-neuf et trente ans. Ils avaient reçu 5, 6, 7, 8 centigrammes et demi de stovaïne.

Ainsi il semble que ni l'âge des malades, ni les doses employées, ne puissent être incriminés pour expliquer les anesthésies insuffisantes.

Je distinguerai les accidents en trois groupes : accidents immédiats, accidents consécutifs et accidents tardifs.

J'appelle accidents immédiats ceux qui se produisent pendant l'opération.

Parmi ceux-là, j'ai à déplorer deux morts. Mais je dois vous donner quelques renseignements sur ces deux cas. Ils étaient incontestablement mauvais.

L'un des malades était mourant. C'était un vieillard de soixante et onze ans, chez qui mon interne, M. Caraven, avait pratiqué une cure radicale de hernie étranglée. L'opération avait été parfaitement correcte. Malgré cela, les accidents d'occlusion continuèrent; trois jours après l'opération, les vomissements, qui n'avaient pas cessé, devinrent fécaloïdes. M. Caraven se décide à tenter une nouvelle intervention. Il injecte 7 centigrammes de stovaïne Bellion. Voici les notes qu'il m'a remises à ce sujet : « L'injection est faite dans la station assise. Au moment où l'on recouche le malade, ses paupières s'abaissent, il devient très pâle, perd connaissance et meurt en cinq minutes. L'autopsie a montré que l'anse étranglée, encore reconnaissable à sa couleur rougeâtre, ne présentait aucune altération. Les anses sous-jacentes étaient très dilatées, formant un paquet à coudures multiples maintenues par des adhérences. »

« L'autre malade était une femme de soixante-quinze ans, qui avait une hernie ombilicale étranglée depuis plus de huit jours. Elle était emphysémateuse, avec des râles plein la poitrine. Je craignais que le chloroforme n'aggravât les lésions pulmonaires et c'est pour cela que j'ai eu recours à l'anesthésie rachidienne, car, dans ma pensée d'alors, cette méthode devait surtout vivre des contre-indications du chloroforme. J'injectai 8 centigrammes de stovaïne Bellion, et je commençai l'opération dès que l'anesthésie eut atteint l'ombilic. L'étranglement était dû à une simple coudure du côlon. Il suffit de quelques instants pour le lever. Presque aussitôt après la réduction de l'intestin, la malade émit bruyamment des gaz par l'anus. Elle accusait une sensation de bien-être un peu extraordinaire, répétant à diverses reprises : « Je me sens très bien ». Je fis rapidement la cure radicale. J'achevais les sutures, quand la malade, qui avait cessé de parler depuis une ou deux minutes, cessa aussi de respirer. Le cœur battait toujours. La respiration reprit et s'arrêta plusieurs fois jusqu'au moment où elle cessa définitivement. »

Certes, ces deux malades étaient dans les plus mauvaises conditions de résistance, mais il n'en est pas moins vrai qu'ils sont morts brusquement intoxiqués par la stovaïne.

Cinq malades ont eu pendant l'opération des vomissements qui se sont accompagnés de tendance syncopale et plusieurs fois d'incontinence des matières fécales. Ce dernier point mérite d'être noté d'une manière spéciale, car l'incontinence est singulièrement fâcheuse quand on opère sur le périnée.

Dans un cas s'est ajouté aux vomissements (8 centigrammes de stovaïne) une violente dyspnée. La malade, âgée de dix-huit ans, contractait violemment ses muscles respiratoires accessoires ; le pouls était très petit, la face extrêmement pâle. Cet état, réellement inquiétant, dura plus de dix minutes. On fit une injection de caféine. Quelques minutes après, une détente se produisit et peu à peu tout danger fut écarté. Mais nous retrouverons cette malade, qui a présenté des accidents secondaires.

Vingt-cinq malades ont présenté des accidents secondaires. Ces accidents peuvent être rangés sous les rubriques suivantes : 1° élévation de température ; 2° céphalée ; 3° crises épileptiformes ; 4° Troubles du côté de la vessie et du rectum ; 5° troubles paralytiques.

1° *Élévation de température.* Je n'ai observé qu'un seul cas d'élévation de température qui puisse être attribué à la rachistovaïnisation. Et encore la relation était-elle indirecte. Un malade de trente-six ans qui avait reçu de 7 à 8 centigrammes de stovaïne pour la résection d'un fragment de tibia saillant à la suite d'une fracture vicieusement consolidée, eut 40 degrés le soir de l'opération. Il avait eu des crises épileptiformes qui expliquent sans doute l'élévation de la température. C'est pour cela que je disais que la relation avec la rachistovaïnisation était peut-être indirecte.

Chez quelques autres malades, il y eut de légères élévations ne dépassant guère 38 degrés. Je n'en tiens pas compte et parce qu'elles étaient insignifiantes et parce qu'il n'est pas certain qu'on doive les attribuer à l'anesthésie.

2° La céphalée un est phénomène fréquent. Un tiers des malades environ s'en sont plaints. Dans bien des cas, elle commence seulement le second, et quelquefois le troisième jour de l'opération.

Parfois légère et transitoire, elle ne dure que vingt-quatre ou quarante-huit heures. Mais dans certains cas, elle est terrible et dure cinq, six et huit jours. Elle s'accompagne de raideur de la nuque, quelquefois de vomissements si forts que les malades ont

absolument l'aspect de méningitiques. Cependant je n'ai jamais observé le signe de Kernig. Il est vrai que je ne l'ai pas cherché dans tous les cas.

Un homme qui avait reçu 7 centigrammes pour une opération de Whitehead était dans un état de prostration telle que, s'il avait eu la moindre élévation de température, j'aurais été mortellement inquiet. Rien ne soulageait ses douleurs de tête, ses nausées : pendant huit jours il s'est tenu couché en chien de fusil, refusant tout aliment, restant d'une pâleur effrayante, et la ponction lombaire ne l'a pas soulagé.

Chez une femme de vingt-six ans, qui avait reçu 8 centigrammes, la céphalée a commencé le troisième jour ; elle s'est accompagnée de nausées, de vomissements et de tachycardie. Le pouls était à 108. La ponction lombaire a montré qu'il n'y avait pas d'hypertension du liquide céphalo-rachidien.

3° J'ai déjà parlé d'un malade de trente-six ans qui a eu, le soir de l'opération, huit crises épileptiformes subintrantes suivies d'une perte de connaissance de dix-huit heures. J'aurai encore à revenir sur lui. C'est d'ailleurs le seul cas où j'ai observé des crises de ce genre.

4° Les troubles vésicaux consistaient en incontinence ou en rétention. Il est d'ailleurs possible que certaines mictions par regorgement aient été prises pour de l'incontinence.

Ces troubles sont signalés dans neuf de mes observations. Trois malades avaient soixante-douze, soixante-quatorze, soixante-seize ans. On peut dire qu'ils étaient prostatiques. Mais ils n'avaient jamais eu de rétention d'urine auparavant et les opérations n'étaient pas de celles qui exposent à des troubles vésicaux (deux amputations et une suture de la rotule).

Chez un malade qui avait été anesthésié par la voie rachidienne pour une phlegmon de la jambe, la rétention d'urine est restée complète pendant vingt-deux jours et il avait encore des troubles urinaires quand il a quitté l'hôpital.

L'incontinence des matières fécales post-opératoire a été notée cinq fois. Elle n'a jamais persisté plus de quelques jours, mais c'est assez pour qu'elle soit fâcheuse dans les opérations portant sur le périnée.

Il est à noter qu'un garçon de vingt-six ans, qui avait reçu 6 centigrammes de stovaïne, a eu de l'incontinence des matières fécales pendant la journée de l'opération bien que l'anesthésie ait été fort incomplète.

5° Voici ce que j'ai observé en fait de phénomènes paralytiques : deux femmes ont eu une parésie légère et transitoire des membres inférieurs; l'une avait quarante-deux ans, l'autre dix-huit ans. Toutes deux avaient reçu 8 centigrammes de stovaïne.

Je passe à des accidents plus graves.

Un homme de trente-six ans, dont j'ai déjà parlé, avait reçu 7 centigrammes de stovaïne pour une opération insignifiante sur la jambe. L'après-midi, il a des crises épileptiformes subintrantes et il perd connaissance. Il reste comateux pendant dix-huit heures avec des pupilles extrêmement contractées. L'état est alarmant pendant vingt-quatre heures. Puis l'orage passe après quelques jours d'émission involontaire de l'urine et des matières, le malade se remet, et il quitte l'hôpital dans un état à peu près satisfaisant. Mais il a été revu un an après. On me dit qu'il n'a pu reprendre aucun travail, qu'il a l'aspect d'un vieillard, avec le chef branlant, les bras ballants et les jambes chancelantes.

Un autre malade, âgé de trente-deux ans, avait reçu 7 centigrammes de stovaïne pour faciliter la réduction d'une fracture de Dupuytren. C'est certainement le malade auquel M. Reynier a fait allusion dans sa communication. Il ne présente aucun accident ni immédiat, ni consécutif. Au bout de quarante jours, il accuse des phénomènes de parésie dans le trapèze, le grand dentelé, le deltoïde, le grand pectoral des deux côtés. La paralysie gagne les muscles des bras, de l'avant-bras et de la main. Elle touche les muscles de la nuque, du dos, des parois abdominales. Le malade est passé dans le service du professeur Landouzy, où il a fini par guérir. Je n'ai pas eu de ses nouvelles depuis sa sortie de l'hôpital.

Un troisième malade était infecté, mais les accidents, qui sont tout à fait ceux d'une myélite, ont éclaté avec une telle brusquerie qu'on ne peut les attribuer, il me semble, qu'à la rachistovaïne. C'est un homme de quarante-six ans, auquel j'avais fait une suture de la rotule le 4 juin 1907 sous le chloroforme. Il eut à la suite de cette opération un peu de lymphangite autour d'un point de suture. La réunion se fit cependant par première intention et il sortit le 30 juin, marchant bien.

Il fut ramené à l'hôpital le 1er juillet complètement ivre. Il venait de faire une chute sur les conditions de laquelle je ne suis pas exactement renseigné, et dans cette chute il avait rompu ses fils métalliques et sa cicatrice, de telle sorte que l'articulation était largement ouverte. On l'avait malheureusement conduit d'abord chez un pharmacien qui avait bourré la plaie de coton. Un de mes internes, M. Trèves, qui était à l'hôpital quand on y amena le blessé, fit une injection de 8 centigrammes de stovaïne. Il nettoya l'articulation, refit une suture de la rotule et une suture partielle

des téguments en laissant un drainage. L'anesthésie fut incomplète, mais il n'y eut pas d'accidents immédiats. Vingt-quatre heures après, les jambes étaient anesthésiées et parésiées; quarante-huit heures après, le malade avait une vaste escarre sacrée. Les membres inférieurs étaient complètement insensibles, et le sont restés jusqu'à la mort, qui est survenue le 2 septembre 1907.

Je ne veux pas mettre la mort exclusivement sur le compte de la rachistovaïne, car la plaie n'avait pas cessé de suppurer; les accidents septiques y ont certainement été pour beaucoup, mais vraiment il me semble difficile de nier les relations de la myélite avec la rachistovaïnisation.

Une autre malade, âgée de vingt-huit ans, a fait une escarre dix jours après une rachistovaïnisation à 7 centigrammes. Mon interne, M. Dupont, lui avait fait une colpotomie d'urgence pour une pelvipéritonite. Je me borne à la mentionner, car on a signalé des escarres après la colpotomie. Cependant je dois dire que je n'en avais jamais vu.

Je n'ai pas observé de paralysies oculaires; mais celles-ci ne paraissent pas très rares. Notre collègue Rochard en a signalé un cas. Mingazzini vient de leur consacrer une étude dans le dernier numéro de la *Revue neurologique*. Il rapporte un cas nouveau et cite huit autres faits antérieurement publiés par Rœder, Sandemann, Lœser, Muhsam, Feilchenfeld, Schœler.

Messieurs, la statistique personnelle que je viens de vous rapporter est nettement défavorable à la rachistovaïnisation. Je suis heureux que cette discussion m'ait fourni l'occasion de reviser les cas de mon service, car mon impression d'ensemble, sans être enthousiaste, était cependant partiale en faveur de la méthode, sans doute parce que la plupart des rachistovaïnisations que je vous ai rapportées ont été faites par mes internes et que je n'avais pas suivi les malades d'assez près. Ma partialité était due peut-être aussi pour une grande part aux publications et communications de nos collègues Chaput, Guinard et Tuffier. Ce qu'a dit ici mon ami Guinard est pour moi d'une importance particulière, car il ne faut pas oublier que ses travaux en collaboration avec Ravaud ont joué un grand rôle dans le développement de la méthode. Il avait le droit d'avoir pour elle des sentiments très tendres; aussi l'abandon qu'il en a fait est particulièrement significatif.

On me dira peut-être que les doses qui ont été employées dans mon service sont trop considérables; elles ont varié de 4 à 10 centigrammes. Or, Chaput nous dit que pour les anesthésies hautes il injecte couramment 10 centigrammes et s'en trouve bien.

D'ailleurs, dans mon service, deux malades seulement ont reçu 10 centigrammes et ils n'ont présenté ni l'un ni l'autre le moindre

accident. D'autre part, j'ai eu de mauvaises anesthésies avec 8 centigrammes et demi et 9 centigrammes, tandis que j'ai vu survenir des troubles avec des doses de 6, de 5 et même de 4 centigrammes. Enfin j'ai vu des troubles après des anesthésies fort incomplètes. Un malade de vingt-six ans a eu de l'incontinence des matières fécales après une injection de 6 centigrammes, bien que l'anesthésie ait été insuffisante. Et ce malade qui a eu des accidents de myélite avait beaucoup souffert de l'opération avec une injection de 8 centigrammes. Ainsi il semble que, chez certains malades, une dose insuffisante pour produire une bonne anesthésie soit déjà toxique.

Tout cela est paradoxal, et l'on se demande quelle est la pathogénie des accidents. On les a attribués à l'hyperpression. Dans deux cas, où j'ai fait des ponctions secondaires, justement pour remédier aux accidents, le liquide s'est écoulé goutte à goutte avec une extrême lenteur, il n'était certainement pas sous forte tension.

On les attribue encore à l'irritation de la séreuse amenant une diapédèse intense. Nous avons tous présent à la mémoire ce culot puriforme qui nous a été présenté par notre collègue Guinard. Mais avec les solutions isotoniques, cette diapédèse intense ne s'observe plus et, dans les deux cas dont je viens de parler, le liquide céphalo-rachidien était à la seconde ponction d'une transparence parfaite.

Pour expliquer les paralysies, on a supposé que la décompression due à l'évacuation d'une quantité notable du liquide céphalo-rachidien pouvait entraîner des hémorragies capillaires dans la moelle. Cette hypothèse peut expliquer peut-être les parésies transitoires des membres inférieurs que j'ai observées après l'opération, mais elle n'explique ni les paralysies des muscles de l'épaule ni les paralysies oculaires, puisque celles-ci ont toujours paru plusieurs jours après l'injection, huit à douze le plus souvent.

Il semble qu'on n'ait plus qu'à se rallier à l'origine toxique des accidents, et cette pathogénie ne paraît pas douteuse pour ceux qui surviennent immédiatement. Mais comment expliquer par la toxicité les accidents tardifs? Se fait-il dans certains cas une combinaison lente de la stovaïne avec la substance de la cellule nerveuse? N'est-il pas plus vraisemblable que chez certains malades il se produit, malgré l'isotonie, une réaction méningée? Cette explication, je la trouve dans la communication même de mon ami Chaput, car voici ce qu'il dit pour expliquer que l'on obtienne parfois une anesthésie insuffisante pour une seconde rachistovaïnisation, alors que la première avait donné un résultat satisfaisant : « Je pense que la première injection irrite légèrement

les méninges spinales, et qu'il se fait à la surface de la moelle et des racines une légère exsudation fibrineuse qui protège en partie les organes contre l'action de la deuxième injection. »

Cette opinion, qui, je le répète, est de Chaput, le grand champion de la méthode, ne laisse pas que de me causer une vive émotion, car il ne me paraît pas du tout indifférent d'entourer la moelle et les racines rachidiennes des malades d'une gaine de fibrine.

Je disais tout à l'heure que l'absence de rapport entre les doses et les accidents était paradoxale ; mais, ce qui l'est davantage, c'est la discordance des résultats notés par les divers chirurgiens.

L'ensemble des communications faites ici est défavorable à la méthode. Cependant, Chaput et Tuffier s'en félicitent sans réserves. A quoi peuvent tenir de pareilles divergences ? Ce ne peut être à une question de manuel opératoire. La technique de la ponction et de l'injection lombaire est très simple, et tout le monde la pratique de la même façon. Il ne peut être question de tour de main spécial. Dans mon service, les internes en ont pratiqué bien plus que moi, et il en est de même dans le service de Chaput. Sur 435, 177 ont été faites par lui et 258 par les internes. Chaput m'avait prié de lui communiquer ma statistique. Après avoir pris connaissance des notes que je viens de vous lire, il m'a demandé en quel point les ponctions rachidiennes ont été faites. Je puis lui répondre que l'aiguille a toujours été introduite, soit entre la 4e et la 5e lombaire, soit entre la 5e et le sacrum. Le pis qui puisse arriver, c'est que l'aiguille ne pénètre pas, et alors on ne fait pas l'injection. Aussi je ne m'explique pas que les résultats puissent être si différents.

J'ai considéré, pendant un certain temps, comme M. Le Dentu, que la rachistovaïnisation n'était guère indiquée que là où l'anesthésie générale paraissait dangereuse. Mais j'ai dû abandonner cette manière de voir à la suite d'un article que Chaput a publié dans la *Presse médicale*. Il insistait dans cet article sur les contre-indications de la méthode ; il en décrivait tant et de si étroites, que la conclusion aurait pu se formuler ainsi : rachistovaïne dans tous les bons cas ; chloroforme dans tous les mauvais. J'avoue que cet article m'avait refroidi.

La revision que j'ai faite de mes propres cas, l'intéressante discussion qui a eu lieu ici m'ont ramené au zéro absolu. Je renonce à la rachistovaïnisation. Y a-t-il quelque autre substance, tropacocaïne, novococaïne, alypine, qui soit à la fois plus anesthésique, moins toxique et moins irritante pour les méninges? On pourrait le croire d'après certains mémoires étrangers. J'attendrai d'en être plus sûr pour les employer.

Permettez-moi, Messieurs, d'ajouter quelques mots :

Je me suis dit que si les accidents nerveux tardifs étaient fréquents à la suite des rachistovaïnisations, on devait retrouver les malades dans les services spécialisés. Aussi je me suis informé près de quelques titulaires de ces services. Le professeur Marie m'a dit n'avoir jamais vu dans son service de Bicêtre de malade de ce genre. M. Babinski a observé une rétention d'urine prolongée. M. Dreyfus-Rose m'a envoyé l'observation suivante :

« Augustine B..., cinquante-deux ans, confectionneuse. Rachistovaïnisation le 17 février pour une petite intervention sur l'utérus. Anesthésie parfaite. La malade sort de Lariboisière trois jours après, sans avoir présenté aucun accident.

« Le 20 février, dès son arrivée chez sa fille, la malade est prise d'une céphalée extrêmement violente qui lui arrache des cris : des vomissements verdâtres apparaissent, et la malade ne tarde pas à tomber dans un état subcomateux, répondant à peine aux questions qu'on lui pose.

« Le 21 février, entrée à la Salpêtrière, où l'on constate : état d'obnubilation intellectuelle extrêmement prononcé ; il est impossible d'obtenir aucun renseignement de la malade ; vomissements porracés très abondants. Céphalée continue avec exacerbation par crises arrachant des cris à la malade ; palpation de l'abdomen douloureuse ; rétention d'urine, la vessie remonte jusqu'à l'ombilic ; incontinence des matières ; pas de paralysie ; réflexes normaux.

« Ponction lombaire ; liquide clair ; nombreux lymphocytes.

« Dans les jours suivants, amélioration très lente. Les vomissements disparaissent au bout de quatre jours. Les crises de céphalée s'écartent peu à peu. L'état intellectuel s'améliore un peu et, au bout de dix jours, la malade peut raconter son histoire.

« Le 17 mars, la céphalée ne se présente plus que par crises, espacées de trois ou quatre jours, surtout nocturnes. La rétention d'urine a fait place à de l'incontinence ; il y a également incontinence des matières. L'état intellectuel est toujours très déprimé ; la malade répond à peu près correctement aux questions qu'on lui pose, mais elle n'a aucune spontanéité et ne peut encore ni lire, ni écrire. »

Encore un mot, Messieurs. Il y a actuellement dans le service de M. le professeur Landouzy, à Laënnec, un malade qui est entré pour une sciatique double. On m'a demandé de voir si ce malade n'avait pas un mal de Pott. Je l'ai étudié avec soin sans pouvoir faire de diagnostic. Je n'ai pas trouvé de signe permettant de dire qu'il y ait un mal de Pott. Ce malade a été anesthésié par la voie

rachidienne, il y a deux ans et demi environ, pour une amputation d'orteil. Je me borne à signaler le fait sans en tirer aucune conclusion, car je ne sais pas du tout s'il y a une relation entre l'injection intra-rachidienne et les troubles actuels.

M. Paul Reclus. — Depuis la grande discussion qui se déroula devant la Société de Chirurgie, peu après la vulgarisation de la rachianesthésie, je n'ai plus eu recours à la méthode. J'avais une cinquantaine de fois environ injecté de la cocaïne dans le canal rachidien, et les résultats obtenus alors m'avaient paru si peu encourageants que j'y avais renoncé. Après les recherches de Ravaut et de Guinard, depuis qu'on s'était préoccupé de l'isotonie et que la découverte de la stovaïne fournit un anesthésique moins dangereux, j'ai eu à subir les assauts de mes anciens élèves et de mes internes, mais cette fois j'ai résisté. Je m'imagine que si dans l'évolution des êtres ceux-là seuls ont survécu qui ont su protéger leur moelle, comme pas un autre organe n'est protégé, sous une enveloppe cutanée, musculaire, osseuse, sous le liquide céphalo-rachidien et la triple tunique des méninges, c'est que cette moelle est d'une structure particulièrement délicate, et qu'il n'est pas indifférent de la soumettre au contact de substances toxiques. Aussi je me suis définitivement abstenu.

Ce n'est donc pas sur ce point que je voudrais présenter quelques réflexions. La grande objection que j'adresse à mes collègues qui pratiquent la rachianesthésie, c'est que la lecture de leurs statistiques démontre que les deux tiers des opérations qu'ils pratiquent à l'aide d'une méthode dont on vient de vous montrer les inconvénients redoutables, les deux tiers de ces opérations, dis-je, peuvent se pratiquer aisément, facilement, et sans faire courir aucun risque aux malades par l'emploi de l'anesthésie localisée. Et ici je veux répéter que j'y ai recours depuis vingt-deux ans, que j'ai pratiqué, grâce à elle, plus de dix mille interventions, et que jamais, jamais, je n'ai eu un accident mortel.

Du temps de la cocaïne, j'arrivais parfois à la limite des zones maniables; il m'est arrivé d'observer de la pâleur de la face, de l'anxiété, une excitation cérébrale, voilà tout; mais même ces légers troubles physiologiques, on ne les observe plus avec les anesthésiques nouveaux, et jamais, avec la stovaïne, avec les 37 centigrammes que j'ai atteints une fois, en solution à 1 p. 200, jamais je n'ai vu le moindre signe qui pût permettre de supposer que l'organisme était impressionné par l'anesthésique. Et cette faible toxicité des substances nouvelles a cet immense avantage de permettre d'être prodigue de l'anesthésique, et l'on en arrive presque à « infiltrer » tout le champ opératoire par la solution; en tout cas, je

ne crains pas de beaucoup élargir mes traînées anesthésiques, ce qui donne plus de champ à l'opérateur et lui permet de ne pas faire suivre au bistouri d'une manière aussi étroite la ligne anesthésiée.

Je ne me fais pas d'illusion et je sais que la méthode qui me rend tant de services n'est pas populaire. On peut s'expliquer son peu de succès — et j'ai mis longtemps à m'en apercevoir — par la difficulté de la technique : certes, la chloroformisation est plus délicate et aussi la rachianesthésie, mais du moins, lorsqu'on en possède la technique, elle est acquise une fois pour toutes, et pour toutes les opérations, tandis qu'avec l'anesthésie localisée, chaque intervention nécessite des manœuvres différentes et modifiées suivant la région et l'étendue du foyer opératoire, et c'est là, j'en ai peur, le véritable écueil de la méthode. Et voilà pourquoi j'ai si peu d'imitateurs parmi mes collègues.

Et je le regrette pour tous, car évidemment l'anesthésie locale est de toutes les anesthésies la moins redoutable. Vous savez les morts par le chloroforme, et les vomissements, les embarras gastriques qui si souvent secouent et fatiguent le malade après l'opération. Il y a des opérés qui en font une véritable maladie. Les divers discours que nous venons d'entendre nous prouvent qu'après la rachianesthésie les accidents ne sont ni moins redoutables ni moins nombreux. Rien de tout cela avec l'anesthésie localisée. Nous avons là une sécurité qui vaut bien qu'on ait recours à l'analgésie locale.

M. J.-L. Faure vient de nous rappeler les immenses bienfaits du chloroforme; il a mille fois raison. Le chloroforme peut remplacer tous les autres anesthésiques et aucun ne peut le remplacer dans tous les cas. C'est entendu et nul ne conteste cet aphorisme de sens commun. Avec l'anesthésie locale il n'en est pas ainsi, et l'opéré reste un témoin entendant et voyant; c'est absolument exact encore, et j'ai coutume de dire qu'avec l'anesthésie locale le bien aise de l'opéré s'achète au prix du malaise de l'opérateur. Mais n'est-ce pas notre rôle? et nous n'achèterons jamais trop cher l'avantage de ne pas exposer la vie de nos malades.

Certes, je n'ai pas la prétention d'amener mes collègues à ma pratique, mais ils devraient au moins accepter l'anesthésie localisée pour un certain nombre d'opérations et en apprendre la technique : les ablations des doigts, des orteils, l'ongle incarné, les tumeurs sous-cutanées ou cutanées, les panaris, la dilatation anale avec ou sans ablation d'hémorroïdes, les extirpations de paquets variqueux, les hydrocèles, les varicocèles, les castrations simples, les anus artificiels, les gastrostomies, les hernies étranglées, au moins chez les vieillards; je ne parle pas des cures radicales de hernie ombilicale, inguinale et crurale. C'est plus difficile, mais

avec les nouveaux anesthésiques, très facilement abordable cependant.

Justement j'ai opéré cette semaine un jeune garçon à qui, l'année dernière, j'avais dû descendre le testicule gauche dans les bourses, tout en pratiquant la cure radicale d'une hernie du même côté; il s'agissait d'un cardiaque et nous eûmes une alerte chloroformique assez sérieuse. Aussi cette année, malgré ce qu'a de délicat cette double opération simultanée, je n'ai pas hésité à recourir à l'anesthésie locale. Et le résultat en a été excellent. Et comparant son état à celui de l'année dernière dans les trois ou quatre premiers jours de l'opération, avec les vomissements incessants qui le tenaient éveillé jour et nuit, le garçonnet déclare que s'il avait à recommencer, c'est certainement l'anesthésie locale qu'il réclamerait.

Vous m'interrompez pour me dire que j'ai infiniment plus d'élèves et d'imitateurs que je ne le crois et que dans nos services respectifs on a très souvent recours à l'anesthésie locale. Aucune affirmation ne peut me faire un plus grand plaisir. Mais alors, s'il en est ainsi, je ne comprends plus! Comment se fait-il que lorsque je lis les statistiques qui viennent d'être apportées à cette tribune j'y vois, pratiquées à la rachianesthésie, deux tiers, j'insiste, Messieurs, deux tiers de vos opérations, et qui auraient pu être pratiquées facilement, sans douleurs, sans danger, par l'anesthésie localisée? Il y a là une grave contradiction qui m'échappe d'autant plus que vous venez de nous signaler avec une franchise absolue les méfaits de la rachianesthésie.

M. Quénu. — Mon ami Routier disait, au début de cette séance, qu'il avait fait comme tout le monde et qu'il avait fait ou laissé faire quelques rachianesthésies. Je déclare que pour ma part je n'ai jamais pratiqué d'anesthésie lombaire; j'ai toujours eu pour la moelle de mes semblables un respect poussé jusqu'à la superstition, et j'ajoute qu'en toute logique je n'ai jamais laissé faire autour de moi de rachcocaï- ou stovaïnisation. Je m'associe à ce que nous disait Reclus : nombre de petites opérations sont justiciables de l'anesthésie locale; il a tort de se croire isolé, je l'ai imité et, comme lui, surtout à la Fondation Pereire, j'use fréquemment de la cocaïnisation locale. Je m'associe d'autant plus à ces protestations que je sais pertinemment que les injections de stovaïne dans le rachis sont usitées par quelques-uns de nous pour de simples examens de l'anus et du rectum.

Il est une question toute différente : c'est celle des ponctions lombaires sans injection médicamenteuse. Quelques-uns de nos collègues, à propos des accidents du travail, nous ont mis en

garde contre des accusations possibles : les malades tabétiques, nerveux, paralytiques, etc., pourraient être enclins à attribuer à la ponction ce qui ne serait que le résultat de l'évolution naturelle et ultérieure de leur maladie. Nous ne devons pas nous laisser arrêter par ces considérations et ces craintes ; si notre blessé est atteint d'une fracture du crâne et que nous jugions utile au point de vue thérapeutique de le ponctionner, nous devons proposer cette ponction à la famille, quitte à l'avertir et à la mettre en garde contre une mauvaise interprétation des accidents futurs.

Présentations de malades.

Gastrostomie par torsion.

M. Souligoux. — Homme opéré depuis quinze mois.
Malade opérée depuis 1905.
La continence a toujours été parfaite.

Présentation d'instrument.

Ouvre-bouche du professeur Auguste Reverdin.

M. Jalaguier. — Notre collègue et ami Auguste Reverdin m'a prié de vous présenter un ouvre-bouche de son invention très supérieur, à mon avis, à tous les modèles connus. J'emploie cet ouvre-bouche depuis une dizaine d'années pour toutes mes opérations sur la voûte palatine. Il a l'avantage de pouvoir s'adapter à toutes les formes des maxillaires et à toutes les dispositions, plus ou moins défectueuses, des arcades dentaires. Lorsqu'il est bien installé, il ne se dérange pas, ou, du moins, ne se dérange que très exceptionnellement. Enfin, il n'obstrue en rien l'orifice buccal.

Le modèle primitif, qui m'a été très gracieusement offert autrefois par Auguste Reverdin, se compose de deux branches en arc, munies de crochets mobiles à position variable suivant les cas. C'est donc un simple ouvre-bouche.

Le modèle actuel que Reverdin m'a adressé pour que je vous le présente est muni, en outre, d'un abaisse-langue. Mais ce n'est pas le perfectionnement le plus intéressant. Auguste Reverdin a

fait disposer l'abaisse-langue de manière à pouvoir entretenir l'anesthésie avec un mélange de vapeurs de chloroforme et d'air envoyées vers l'orifice supérieur du larynx par un tube annexé à cet abaisse-langue. L'extrémité libre du tube est mise en communication avec une soufflerie analogue à celle de l'appareil de Richardson.

Grâce à ce dispositif, l'anesthésie obtenue par les moyens habituels peut être continuée sans ces interruptions continuelles qui sont si ennuyeuses dans les opérations d'urano-staphylorraphie.

Je ne me suis pas encore servi de ce nouvel ouvre-bouche perfectionné, mais Auguste Reverdin m'écrit qu'il l'emploie depuis quelque temps et qu'il en est très satisfait. Je ne manquerai pas de l'essayer à la première occasion.

Présentations de pièces.

Invagination chronique iléo-colique. Résection. Fermeture des deux bouts. Iléo-colostomie latérale. Guérison.

M. Henri Hartmann. — La pièce que je vous présente est constituée par la première partie du côlon, augmentée, un peu rouge et dilatée par la présence d'une tumeur. L'iléon dilaté, épaissi, rouge, œdémateux, s'enfonce dans le côlon, qui s'invagine lui-même, formant un repli séparé par un sillon de l'iléon. Le cæcum sain et l'appendice, appendus sur la partie inférieure de la tumeur, ne participent pas à l'invagination. Dans le mésocôlon épaissi, on trouve deux gros ganglions, dont un atteint le volume d'une amande verte, tous deux mous, uniformément gris à la coupe, sans points caséeux, semblant atteints d'inflammation banale.

Après ouverture du côlon, on voit saillir dans sa cavité, au-dessus du cul-de-sac cæcal conservé, une tumeur cylindrique. Cette tumeur, d'un rouge vineux à son extrémité, moins fortement colorée à sa racine, fait une saillie de 5 centimètres; son diamètre est de 4 centimètres. Elle se continue par une rigole avec la muqueuse du côlon.

Sur sa base sont des plis transversaux de coloration violacée, qui disparaissent vers le milieu de sa longueur pour faire place à une muqueuse de coloration vineuse, à surface granuleuse, ayant une consistance de carton humide. A son sommet, on voit un orifice arrondi, se continuant avec deux fentes latérales; cet

orifice, un peu irrégulier de forme, rappelle celui d'un col utérin déchiré et enflammé. L'index ne s'y engage qu'avec difficulté.

L'examen microscopique pratiqué par M. Lecène, montre qu'au niveau de la tête de l'invagination la muqueuse est très épaissie, complètement ulcérée; il n'y a plus trace de glandes ni d'épithélium de recouvrement; par contre, le chorion est proliféré, très enflammé et d'une grande richesse vasculaire. Pas de tuberculose. La musculaire au-dessous est intacte. L'examen d'un ganglion ne montre que des lésions d'inflammation banale.

Le malade qui portait cette tumeur est un jeune homme de dix-huit ans. Depuis quatre mois, il éprouvait des douleurs mal localisées dans l'abdomen, douleurs surtout marquées vers le milieu du ventre et un peu au-dessous de l'ombilic. Ces douleurs, qui n'avaient pas nettement le caractère de coliques, s'accompagnaient quelquefois de gargouillement et même d'un bruit perceptible à distance, sans que cependant il y eût à ce moment émission de gaz par l'anus. La douleur disparaissait à la suite du gargouillement ou d'un bruit que le malade compare à celui d'une sirène.

Dans les deux derniers mois, les douleurs étaient devenues beaucoup plus vives et le malade avait considérablement maigri. Les garde-robes étaient, en dépit de ces accidents, restées normales; il n'y avait ni constipation, ni diarrhée. Une seule fois, il y a six semaines, à la suite d'un lavage de l'intestin, il y eut une véritable évacuation de sang par l'anus. Mais, fait intéressant, l'examen chimique des matières, pratiqué à plusieurs reprises par M. J.-C. Roux, y a montré la présence constante d'un peu de sang.

Rien à relever dans les antécédents.

Lorsque nous examinons le malade pour la première fois, le 12 mars 1908, le ventre est plat, dépressible, bien qu'il y ait un peu de résistance de la paroi et que l'examen provoque de la douleur au niveau de l'hypogastre. En aucun point on ne trouve de la matité vraie, mais il existe une diminution de la sonorité à l'hypogastre et dans la partie immédiatement adjacente de la fosse iliaque droite, dont la plus grande partie ne montre aucune altération.

Le palper abdominal ne décèle qu'une certaine résistance de la région sans tumeur vraie; mais, par la combinaison du palper et du toucher rectal, on sent nettement une tumeur dure, du volume d'une pomme d'api, contre la paroi droite de l'excavation, immédiatement au-dessous du détroit supérieur; à gauche d'elle on trouve une masse moins dure, à limites indécises, mais cependant manifestement moins souple que la normale. Toute cette exploration est un peu douloureuse.

Le malade est pâle et amaigri ; il ne mange presque plus et souffre constamment.

Le 15, nous le purgeons avec 15 grammes d'huile de ricin.

Le 16, il est plus calme, mais, chose curieuse, la tumeur a changé de place ; elle affecte la forme d'un boudin dans la fosse iliaque droite ; à gauche de la tumeur, par des pressions brusques, on détermine dans une anse intestinale un clapotement manifeste.

Le 17 mars 1908, nous l'opérons : Incision sur le bord externe du grand droit, à droite. Le côlon est dilaté, un peu vascularisé, il contient une tumeur. L'iléon s'enfonce dans son intérieur. Il est



évident qu'il s'agit d'une invagination, au-dessous de laquelle on trouve le cæcum et l'appendice d'apparence normale. Le méso-côlon est au niveau de l'invagination, épaissi et vascularisé ; il contient plusieurs gros ganglions. Le tout est assez mobile.

J'avais à choisir entre les différents traitements préconisés dans de pareils cas : la dévagination, la résection du boudin invaginé à travers une ouverture faite au cylindre engainant, l'entéro-anastomose ou l'exclusion, la résection de la région malade. Comme je ne pouvais guère supposer que les lésions, de date ancienne, se laisseraient complètement réduire sans risques, que l'entéro-anastomose ne constitue qu'un pis-aller, que je craignais l'existence d'une lésion néoplasique ou tuberculeuse, point de départ de l'invagination, je pensai que la résection complète des parties constituait l'intervention de choix. Je m'y décidai d'autant plus volontiers que l'invagination était peu étendue et que la région iléo-cæcale se laissait facilement attirer au dehors.

Section de l'iléon entre deux pinces à mors élastiques. Oblitération du bout proximal par un double plan de suture, un total occlusif et hémostatique, un non perforant, enfouissant le premier. Section et ligature du mésocôlon par petits paquets, jusqu'à ce que nous arrivions au-dessus de la limite supérieure de la tumeur. Nous libérons progressivement le côlon de bas en haut. Section puis fermeture de ce côlon.

Une anastomose iléo-colique latérale est établie au niveau de la bande longitudinale antérieure du côlon.

Les fils des ligatures de la partie inférieure du mésocôlon sectionné sont repassés à travers le péritoine pariétal; la brèche péritonéale au-dessus est refermée par une suture en surjet.

Réunion de la paroi après pose d'un drain.

Dès le lendemain, le malade rend des gaz, il est purgé le troisième jour et a des évacuations intestinales. Aujourd'hui, après être resté dix-huit jours sans fièvre, sans le moindre phénomène réactionnel du côté du ventre, il s'alimente et peut être regardé comme guéri.

Luxations expérimentales du genou en dehors. Irréductibilité par interposition.

M. Pierre Delbet. — J'ai eu l'honneur de présenter à la Société, au mois d'octobre dernier, un malade auquel j'avais dû faire une arthrotomie pour une luxation irréductible du genou en dehors.

L'irréductibilité était due à l'interposition d'une bande musculaire du vaste interne.

Depuis, j'ai étudié expérimentalement cette variété de luxation et, sans entrer dans le détail de la question à laquelle je consacrerai un mémoire, je voudrais seulement vous montrer ces pièces expérimentales, sur lesquelles vous verrez clairement les deux modes d'interposition qui peuvent se produire dans les luxations externes du genou, et entraîner l'irréductibilité.

En général, la déchirure capsulaire se produit au niveau de l'interligne, de telle sorte qu'il n'y a pas d'interposition possible.

Mais quand le mouvement d'abduction forcée qui entraîne la luxation se produit pendant que la jambe est en flexion, la déchirure peut se faire plus haut et, d'autant plus haut, que la flexion est plus considérable.

Tantôt, la flexion étant légère, la déchirure se fait au-dessous de la limite inférieure du vaste interne. Elle porte à la fois sur les ailerons et les expansions de l'aponévrose superficielle, et remonte très obliquement de bas en haut et d'avant en arrière.

Ainsi est constitué ce grand lambeau fibreux, qui reste attenant au tibia. Je fais de l'abduction forcée : vous voyez le lambeau, entraîné par le tibia, passer sous le condyle interne du fémur. Si, maintenant, je cherche à réduire le déplacement, à ramener le tibia dans l'axe du fémur, le lambeau ne se dégage pas, il est pincé entre le condyle interne et le fémur. L'interposition fibreuse est produite.

Dans d'autres cas, il se fait une double déchirure. La capsule se déchire au niveau de l'interligne; puis, l'abduction en flexion avec rotation interne continuant, le condyle interne du fémur passe au travers du vaste interne dont une bande est séparée du corps du muscle. Cette bande vient, comme vous le voyez, s'insérer sur la partie inférieure de la rotule. Elle passe sous le condyle interne et se trouve également pincée entre le fémur et le tibia, lorsque l'on corrige l'abduction.

C'est cette interposition musculaire qui existait dans mon cas.

Je n'ai parlé que d'interposition. Il faudrait chercher si elle est seule en jeu, ou bien si le condyle n'est pas pris entre les deux lèvres de la déchirure, comme un bouton dans une boutonnière. Cette question, qui m'entraînerait beaucoup trop loin, sera étudiée dans un mémoire que je rédige en ce moment.

Je voudrais vous faire remarquer, car cela a une importance pratique, que, malgré l'interposition, on ramène facilement la jambe dans l'axe de la cuisse, car les lames fibreuse ou musculaire interposées sont peu épaisses. Aussi on pourrait croire sur le vivant qu'on a réellement réduit. Mais alors, la réduction ne tient pas. Il y a d'ailleurs deux signes qui permettent de reconnaître l'interposition : c'est une dépression cutanée qui se forme sous le condyle interne du fémur; c'est, en outre, la situation et la fixité de la rotule. Cette dernière ne revient pas tout à fait à sa place; elle reste un peu en dehors et elle n'a pas sa mobilité normale.

Vacances

En raison des vacances de Pâques, la prochaine séance de la Société de Chirurgie n'aura lieu que le **mercredi 29 avril 1908**.

Le Secrétaire annuel,
RICARD.

Paris. — L. MARETHEUX, imprimeur, 1, rue Cassette.

SÉANCE DU 29 AVRIL 1908

Présidence de M. Nélaton.

Procès-verbal.

La rédaction du procès-verbal de la précédente séance est mise aux voix et adoptée.

Correspondance.

La correspondance comprend :

1°. — Les journaux et publications périodiques des trois dernières semaines.

2°. — Une note de M. Toubert, membre correspondant.

3°. — La thèse, présentée au prix Dubreuilh, de M. Paul-Vital Badin, sur *La technique de la réduction des luxations congénitales de la hanche, par la méthode non sanglante*.

M. le Président annonce la mort de M. Terrier, membre honoraire et ancien président de la Société de Chirurgie.

Décès de M. Terrier.

ALLOCUTION DE M. NÉLATON

Depuis notre dernière séance, Messieurs, la Société de Chirurgie a été cruellement atteinte. M. Terrier est mort.

Le vide qu'il laisse parmi nous est grand, car il était un des membres les plus éminents de notre compagnie ; un de ceux dont les travaux ont le plus contribué à son développement, à son éclat.

De 1874, année où M. Terrier était entré à la Société de Chirurgie, jusqu'à 1891, époque à laquelle il fut appelé à la présider, la Société n'eut pas de membre plus actif, et tous les progrès accomplis dans notre art pendant cette période furent appréciés, discutés, dirigés par lui.

Depuis sa présidence, bien qu'il prît la parole moins souvent peut-être, son influence ne fut pas moins grande. Son opinion faisait loi et son approbation était recherchée de tous.

Personne d'entre vous, Messieurs, n'oubliera l'originale personnalité de notre maître. Toutes ses communications, les plus importantes comme les plus simples, étaient lues, presque à voix basse, sur un ton triste qu'il affectait de rendre monotone.

Elles étaient faites sans aucune recherche pour mettre en valeur ce qu'elles voulaient produire. C'était, la plupart du temps, une lecture d'observations très sévèrement prises, suivie de commentaires rapides et concluants.

Ces lectures étaient écoutées dans un silence respectueux. Car la force d'une opinion convaincue, sincèrement exprimée, est grande.

Après ses communications, M. Terrier aimait peu la discussion, et ses ripostes, habituellement narquoises, parfois dédaigneuses, ne comportaient guère la réplique. Aussi bien n'admettait-il pas les objections faites *a priori* à des communications qu'il avait longuement travaillées.

Messieurs, je crois pouvoir affirmer qu'il n'est pas un des membres de la Société de Chirurgie qui n'eût pour M. Terrier ou une grande affection ou une grande estime, et je crois exprimer les sentiments de tous en proclamant aujourd'hui que la

Société de Chirurgie vient de faire une grande perte en la personne d'un des représentants les plus illustres de la chirurgie contemporaine.

La séance est levée en signe de deuil.

ERRATUM

SÉANCE DU 8 AVRIL

Page 561, ligne 39, *au lieu de* : ... par quelques-uns de nous, *lire* : par quelques médecins...

Le Secrétaire annuel,

RICARD.

Paris. — L. MARETHEUX, imprimeur, 1, rue Cassette.



SÉANCE DU 6 MAI 1908

Présidence de M. Nélaton.

Procès-verbal.

La rédaction du procès-verbal de la précédente séance est mise aux voix et adoptée.

Correspondance.

La correspondance comprend :

1°. — Les journaux et publications périodiques de la semaine.

2°. — Une lettre de M. Delorme, qui, partant pour une mission au Maroc, demande un congé de deux mois.

3°. — Des lettres de MM. Félizet, Arrou et Potherat, s'excusant de ne pouvoir assister à la séance.

A propos de la correspondance.

M. Hartmann dépose sur le bureau une note de M. Lecène, intitulée : *Capsule surrénale aberrante trouvée dans le ligament large*.

M. Hartmann, rapporteur.

Discussion.

Sur les infections pleuro-pulmonaires et intrapéritonéales.

M. Toubert, *membre correspondant*. — A l'occasion de la discussion ouverte dans la séance du 1er avril 1908, à la suite de la très intéressante communication de M. Mignon sur les infections

pleuro-pulmonaires à allures cliniques d'infections intrapéritonéales, qui montre les difficultés du diagnostic différentiel entre les collections sus-phréniques et les sous-phréniques, j'ai l'honneur de soumettre à la Société de Chirurgie l'observation suivante, à titre de document clinique à verser au débat. Il s'agit d'un malade qui présenta des phénomènes alternativement thoraciques et abdominaux et dont le diagnostic resta oscillant pendant trois mois entre ces deux localisations anatomiques et ne fut fait qu'à l'intervention. C'était, à l'inverse du cas de M. Mignon, une collection sous-phrénique qui fut prise pour une collection sus-phrénique.

Histoire de la maladie. — M. S..., fonctionnaire colonial, âgé de trente-quatre ans, habitait depuis six ans le Haut-Tonkin, région fort salubre. Il n'a jamais eu ni dysenterie, ni diarrhée, et n'a été que légèrement atteint par le paludisme. Jusqu'en juin 1907, sa santé générale a été parfaite, avec un embonpoint notable (80 kilogrammes). En juin 1907, pendant la traversée, sur le bateau qui le ramenait en France, M. S... fut pris d'accès fébriles quotidiens. A son arrivée, il ne se remit pas et dut s'aliter à plusieurs reprises. En particulier, le 14 juillet 1907, à Paris, il survint des *symptômes abdominaux* si inquiétants (douleurs, fièvre, vomissements) que sa famille le crut perdu. Le traitement institué à ce moment fut purement symptomatique et il paraît qu'aucun diagnostic précis ne fut porté. Au commencement de septembre, le malade, revenu à son pays natal, dans un bourg de la Lozère, présenta des *phénomènes thoraciques* (toux à paroxysmes, expectoration albumineuse), que l'on traita par l'application en série de six vésicatoires. Il avait de la fièvre à oscillations (37 degrés le matin et 39 le soir environ) et maigrissait à vue d'œil. Le 15 septembre, M. S... vint consulter un médecin de Montpellier, qui pensa à une infection pleuro-pulmonaire ; un professeur de la Faculté, appelé à donner son avis, diagnostiqua une *suppuration à localisation pleurale ou hépatique* et conseilla à M. S... d'entrer dans mon service de chirurgie, à l'hôpital militaire, sans tarder, pour y être opéré d'urgence.

Examen clinique. — Le 17 septembre, je vois le malade pour la première fois. Je suis frappé par son aspect cachectique : il paraît avoir cinquante ans, bien qu'il n'en ait que trente-quatre. Ses membres sont émaciés au plus haut point, les joues sont creuses, les yeux enfoncés dans les orbites. En examinant le tronc du malade, je constate de suite une asymétrie évidente de la poitrine : en effet, la mensuration comparative de l'hémithorax droit et du gauche donne 5 centimètres de différence en faveur du droit. Tout l'hémithorax droit est douloureux, ainsi que l'hypocondre : il y a deux points plus sensibles, l'un dans la région de la vésicule biliaire, l'autre dans le prolongement de l'angle de l'omoplate, à hauteur de la neuvième côte. Le foie est augmenté de volume (13 centimètres sur la ligne mamillaire) et abaissé, débordant

de 2 centimètres les fausses côtes. La palpation minutieuse de l'abdomen, rendue facile par la maigreur du sujet, ne révèle aucun autre point douloureux, rien en particulier du côté des fosses iliaques droite ou gauche. Ni sucre, ni albumine, ni pigments biliaires dans les urines. L'examen de l'appareil respiratoire, pratiqué par mes collègues de l'hôpital, le médecin principal Vedel et le médecin-major Vallet, donne les résultats suivants : sur le tiers inférieur de la région pleuro-pulmonaire droite, matité absolue se continuant avec la matité hépatique, vibrations thoraciques abolies, murmure respiratoire non perceptible. Sur le tiers moyen, submatité, vibrations exagérées, obscurité respiratoire. Sur le tiers supérieur, respiration plutôt exagérée. Nulle part, ni souffles, ni râles. L'expectoration est abondante ; en une nuit, le malade a rempli deux crachoirs d'une écume sanguinolente. Trois ponctions exploratrices sont faites avec la seringue Pravaz, de haut en bas successivement, en suivant l'obliquité du neuvième espace intercostal ; une seule, sur la ligne axillaire postérieure, ramène du liquide épais hémato-purulent.

En somme, il y a *autant sinon plus de symptômes thoraciques que de symptômes abdominaux*. Si l'existence d'un foyer d'infection paraît certaine, sa localisation anatomique reste imprécise.

Cependant le diagnostic admis, après discussion, à la majorité de deux voix contre une, et non sans quelques réserves, fut celui d'abcès du foie avec pleurésie purulente consécutive probable et congestion pulmonaire de voisinage. L'intervention fut décidée séance tenante pour le lendemain : elle ne pouvait être différée.

Opération. — Elle eut lieu le 18, avec la collaboration de mon camarade Vallet et de mon interne Roques. L'anesthésie, que j'appréhendais un peu, à cause de l'état général et des phénomènes pulmonaires, fut facile et simple : 30 grammes de chloroforme suffirent pour la durée de l'opération, qui fut au total de 25 minutes. Je choisis la voie thoracique postérieure comme voie d'accès. Après incision le long de la neuvième côte et résection de celle-ci sur une longueur de 15 centimètres à partir de son angle postérieur, j'incisai prudemment, cheminant couche par couche, au milieu de tissus épais et stratifiés, impossibles à identifier au point de vue anatomique. J'arrivai ainsi, après avoir traversé une coque de 1 cent. 5, dans une poche d'où s'écoulèrent 600 à 700 grammes de pus couleur chocolat au lait assez mal lié. L'absence du bruit et de l'éclaboussement caractéristique me firent supposer d'emblée que je n'avais pas pénétré dans la cavité pleurale. En effet, l'exploration digitale me montra que j'étais dans un espace circonscrit en haut par le diaphragme, en bas par la face supérieure du foie et latéralement par des adhérences. J'avais, en somme, traversé la plèvre, dont les deux feuillets pariétaux formant cul-de-sac s'étaient fusionnés, et l'abcès évacué était un *abcès de l'espace sous-phrénique droit*. En explorant l'angle inféro-externe de cette loge, je trouvai à la surface du foie facilement reconnaissable, un point très ramolli ; ma pulpe digitale s'y enfonça sans difficulté et pénétra dans un *abcès intra-*

hépatique, d'où il sortit, grâce à des pressions exercées sur la paroi abdominale dans l'hypocondre droit, 600 à 700 grammes d'un mélange composé de tissus mollasses de couleur brun sale, d'aspect fébrineux, flottant dans un liquide sanieux plus fluide, de couleur plus claire. Je réséquai 15 centimètres environ de la dixième côte dans la partie qui répondait à la paroi postérieure de cette cavité intrahépatique, dont j'élargis facilement l'ouverture à l'aide de l'index recourbé en crochet. J'introduisis deux gros drains dans la poche sous-phrénique et trois dans la poche intrahépatique, sans faire ni curettage, ni lavage.

Suites opératoires. — Pas de shock; réveil facile. La fièvre cessa le soir même, pour ne plus revenir. L'expectoration sanglante disparut vingt-quatre heures après. Le pansement dut être renouvelé tous les jours, à cause de l'abondance des liquides sortant par les drains, sorte de purée hépatique, mêlée de sang et de pus, dont on peut évaluer la quantité quotidiennement à 150 ou 200 grammes environ. Au huitième jour, les drains sous-phréniques furent enlevés et les drains intrahépatiques raccourcis. Au dixième jour le malade put se lever. L'appétit revint vite et l'alimentation fut intégralement reprise sans inconvénient.

On pouvait croire que cette amélioration immédiate allait être suivie de guérison définitive, lorsque, à la fin de novembre (j'étais en congé en ce moment), mon remplaçant constata un jour qu'une injection d'eau oxygénée faite par un drain hépatique fut suivie d'expectoration spumeuse et sanglante, et cela fit porter le diagnostic de fistule hépato-bronchique; mais ces phénomènes disparurent spontanément, en quelques jours. Toutefois l'élimination de bouillie hépatique continua, toujours abondante, la dénutrition du malade s'accentua et il mourut de cachexie, par insuffisance de la glande hépatique sans doute, le 6 février 1908. L'autopsie ne put pas être faite.

L'histoire de ce malade témoigne surtout des *difficultés du diagnostic différentiel* entre les collections sus-phréniques et les sous-phréniques.

1° *A la période initiale*, la symptomatologie, d'ailleurs floue et imprécise, fut plutôt *abdominale*, avec un épisode aigu. On pouvait peut-être penser à ce moment, à la rigueur, à une appendicite fruste, mais on n'avait pas de raisons sérieuses de penser à un abcès du foie : certes le malade revenait d'Extrême-Orient, mais il n'avait jamais eu d'atteinte de dysenterie, ni même de diarrhée. Cependant M. Loison (*Revue de Chirurgie*, 1906) a cité, précisément à propos de malades venus du Tonkin, des cas où le paludisme seul a précédé l'abcès du foie.

2° *A la période d'état*, le diagnostic faillit être aiguillé du côté de l'appareil *pleuro-pulmonaire* par le résultat de l'examen du thorax. Certes, quand ils apparaissent tardivement, secondaire-

ment, consécutifs à des symptômes nettement hépatiques, même peu accentués et *a fortiori* accompagnés de douleur et de tuméfaction du foie, les symptômes de réaction pleurale ou pulmonaire deviennent presque pathognomoniques d'un abcès du foie compliqué de lésions de la plèvre et même du poumon. Mais il en va tout autrement quand le début abdominal a été assez flou pour ne pas orienter le diagnostic du côté du foie. Et même si on pense à un abcès de cet organe évoluant vers le thorax, un diagnostic différentiel délicat reste à faire entre l'abcès sous-phrénique et la pleurésie purulente. Or, on pense surtout à cette dernière, c'est-à-dire à l'abcès sus-phrénique, parce qu'il est plus fréquent que l'abcès sous-phrénique, à en juger tout au moins d'après les nombreux faits relatés par M. Loison dans son mémoire de la *Revue de Chirurgie*. Toutefois ce diagnostic ne doit pas être, théoriquement tout au moins, regardé comme impossible avant l'opération, si on a l'attention éveillée de ce côté : il s'appuierait sur deux signes : 1° l'absence de réaction pleurale précise et vive (toux spasmodique, dyspnée intense, etc.); 2° la constatation à l'examen radioscopique de l'abaissement du foie, coïncidant avec l'ascension du diaphragme, immobilisé et séparé de la glande hépatique par un certain intervalle, faits signalés par MM. Kelsch et Loison à l'Académie de Médecine (mars 1900).

3° *Pendant ou après l'intervention*, le diagnostic précis n'est pas toujours facile. Et, si M. Mignon a pris pour le diaphragme une languette pleuro-pulmonaire rendue méconnaissable par son infiltration et ses adhérences, j'avoue que, pour ma part, sans l'aspect caractéristique du tissu hépatique, j'étais exposé à faire la même erreur, « transposée dans l'abdomen », si l'on me permet cette expression, car la languette de tissu glandulaire pouvait être, en raison du diagnostic pré-opératoire, prise pour le diaphragme et celui-ci pour la base du poumon rétracté.

Or, ce n'est pas seulement pour une simple satisfaction clinique, d'ailleurs légitime, que nous nous efforçons de serrer au plus près le diagnostic différentiel entre l'infection pleuro-pulmonaire et l'infection hépatopéritonéale. Cette distinction intervient grandement dans le pronostic. En effet, les suites des infections sus-phréniques, c'est-à-dire des pleurésies purulentes, même anciennes, sauf les cas de cachexie avancée ou de loges purulentes multiples et peu accessibles, sont plutôt favorables. Au contraire, le pronostic des infections sous-phréniques, c'est-à-dire des abcès du foie ouverts dans une poche péritonéale, est toujours réservé, car le chirurgien ignore le plus souvent quelle est la quantité et surtout la qualité de ce qui reste de glande hépatique.

Les perforations intestinales de la fièvre typhoïde et leur traitement.

M. Chantemesse. — Je vous demande, Messieurs, d'excuser un médecin qui prend la parole à la Société de Chirurgie sur une question de thérapeutique chirurgicale déjà traitée avec ampleur par beaucoup d'entre vous. — La raison en est dans la nature du problème de pathologie qui se pose, autant médical que chirurgical, et dans ce fait que depuis dix ans j'ai vu passer dans mon service de typhiques du Bastion 29 environ 2.000 malades, et que j'ai pu observer de près, avec ou sans l'aide de chirurgien, trente-cinq cas de perforation de l'intestin survenue spontanément dans le cours de la fièvre typhoïde.

Quelle est la fréquence proportionnelle de cette terrible complication? C'est ce que les statistiques de notre pays n'indiquent pas.

Voici les renseignements que j'ai recueillis dans la littérature étrangère :

Murchison	1.580 cas.	48 perforations.
Griensinger	600 —	14 —
Flint	77 —	2 —
Curshmann	829 —	22 —
Harte — Montreal hospital	932 —	34 —
Harte — Episcopal hospital	1.555 —	34 —
Harte — Pennsylvania hospital	1.797 —	45 —
Total	7.370 cas.	199 perforations.

Pourcentage, 2,7 p. 100.

La fréquence des perforations intestinales est variable suivant la violence des épidémies et suivant qu'il s'agit du début ou de la fin d'une même épidémie. — C'est que la vraie cause ne réside, ni dans un traumatisme de l'intestin, ni dans un écart de régime du malade, mais dans la thrombose des vaisseaux sanguins des follicules lymphatiques, agminés ou isolés. Plus l'infiltration leucocytaire est intense dans les plaques de Peyer des typhiques, plus la lumière des petits vaisseaux sanguins est infarcie de globules blancs qui stagnent et de plaques sanguines qui forment un thrombus, partiel d'abord et ensuite total. Le malheur est que la nécrose d'origine thrombosique se fait sentir parfois jusque dans la séreuse péritonéale qui se mortifie. Et voilà la vraie cause des perforations. — C'est l'élimination de l'eschare, élimination parfois tardive, qui ouvre la cavité péritonéale. Deux conséquences découlent de ce fait : la première, c'est que la chute de l'eschare

ouvre parfois des vaisseaux, d'où hémorragie accompagnant la perforation ; la seconde, c'est que la perforation est réalisée souvent depuis quelque temps, parfois quelques heures, avant qu'on s'en doute, parce qu'il n'existe pas de signe appartenant toujours et en propre à la perforation. Il n'y a que des signes de péritonite, et celle-ci se développe plus ou moins vite suivant les cas. La péritonite peut exister sans perforation et des perforations multiples peuvent, suivant leur siège et leur volume, ne provoquer au début que des réactions péritonéales faibles.

Les symptômes que la description classique attribue à la perforation intestinale typhique sont les suivants : la douleur souvent brusque et intense, localisée ; la défense musculaire ; la disparition de la matité hépatique ; les nausées et les vomissements, l'abaissement de la température ; la fréquence du pouls ; la modification du visage. Aucun de ces signes n'appartient en propre à la perforation ; ils relèvent tous de la péritonite et on peut les voir réunis au cours de la fièvre typhoïde chez des malades qui n'ont pas de perforation de l'intestin. On craint la perforation, on opère ; on trouve au niveau d'une plaque de Peyer la séreuse péritonéale rouge, tuméfiée, enflammée, et dans le petit bassin une certaine quantité de liquide louche ; mais de perforation, pas de trace.

En revanche, cette complication se présente souvent d'une manière sournoise et évolue ainsi : après quelques douleurs abdominales qui se sont manifestées la veille ou plus récemment, mais qui n'ont pas été assez vives pour que le malade s'en plaigne, la douleur apparait dans le flanc droit ou dans la région péri-ombilicale ; il y a un peu de rénitence et de douleur localisée à la pression, mais aucun trouble de la température, aucune modification du pouls ni du visage, aucune nausée, aucun vomissement, pas de ballonnement du ventre, pas de suppression d'urine, ni de matières fécales, ni de gaz. Et cependant la perforation existe et les symptômes de péritonite vont successivement se dérouler jusqu'à la mort.

Le diagnostic est — à ce début — extrêmement difficile, et le médecin subit l'angoisse de savoir s'il faut ou s'il ne faut pas ouvrir le ventre du malade. Quelques-uns d'entre vous savent que j'ai eu plusieurs fois recours à des chirurgiens éminents qui n'ont pas voulu opérer, doutant de la réalité de la perforation. Dans un cas, le chirurgien, prévenu de suite, n'a pas osé intervenir, et à l'autopsie faite quatre jours plus tard, nous avons trouvé non pas une, mais sept perforations intestinales.

Le diagnostic est encore plus difficile dans les cas suivants qui ne sont pas signalés dans les descriptions classiques mais dont je puis affirmer l'existence. Certains malades, avant de souffrir du

ventre, avant d'attirer l'attention du médecin, présentent déjà un facies particulier, leurs yeux sont largement excavés; ils ont déjà une perforation et une péritonite localisée à marche lente, réalisée sans bruit, et qui ne sera découverte que quelques heures plus tard, lorsque les signes péritonéaux seront franchement développés.

Je le répète, il n'existe aucun symptôme qui, à lui seul, soit certain, nécessaire et précoce de la perforation intestinale typhique. Tous les signes sont empruntés à la péritonite et celle-ci se manifeste d'une façon plus ou moins bruyante suivant : le volume de la perforation, son siège, qui facilite ou interdit la localisation par des adhérences, et sa cause, c'est-à-dire la nature et la dose des espèces microbiennes auxquelles la perforation a livré accès dans le péritoine. L'accident intestinal n'est qu'une lésion anatomique; le vrai danger réside dans la qualité et l'abondance de la culture intrapéritonéale. Après perforation, le typhique qui a de la diarrhée est infiniment plus menacé que celui qui en est exempt. Si aucun symptôme n'est pathognomonique, il est juste de reconnaître que certains d'entre eux, même réunis en petit nombre, pourvu qu'ils soient suffisamment accusés, ont une importance très considérable et souvent décisive. C'est la douleur brusque ou assez brusque et localisée, c'est la rétraction du ventre et la rénitence limitée à la pression. Au début, il n'y a pas autre chose, et le diagnostic peut être soupçonné, mais non établi; dans les heures qui suivent, les signes se complètent, se surajoutent avec une rapidité d'autant plus grande que la péritonite marche plus vite; c'est l'extension de la dureté du ventre, la disparition de la matité hépatique, le pouls qui s'élève, la température qui descend quand le malade est sidéré, ou qui monte s'il fait un effort de résistance, le facies qui se modifie, le vomissement qui survient. Ce dernier symptôme est tardif, très grave, et vient trop tard pour être utilisé pour le diagnostic.

Il est un signe assez précoce, qui n'est point signalé dans les livres et que j'ai vu apparaître souvent dans les cas de péritonite typhique; il traduit la secousse subie par le système nerveux central : c'est l'épilepsie spinale provoquée surtout du côté de la lésion par le redressement brusque du pied sur la jambe.

Avant de parler du traitement, une question importante se pose : que deviennent ces perforations intestinales abandonnées à elles-mêmes? Leur pronostic n'a-t-il qu'une seule couleur? La mort est-elle à peu près certaine? Non, et, le traitement aidant, j'espère que leur avenir pourra être considéré d'un œil plus favorable.

Il est des perforations intestinales au cours de la fièvre typhoïde qui guérissent toutes seules, sans que ni le malade ni le

médecin ne se doutent de leur existence. Le trou creusé dans la paroi intestinale est bouché par un morceau du grand épiploon. En voici un exemple anatomique qui a été une trouvaille d'autopsie chez un malade qui n'a pas succombé à la péritonite.

Combien guérissent grâce à une adhérence avec une autre anse intestinale, avec l'épiploon, avec la paroi abdominale?

Nous ne le savons pas. Quelques-unes, très rares, se terminent, après ou sans opération, par un anus artificiel réparable.

Le vrai pronostic de la péritonite par perforation est dans le chiffre du pouls; la mort est la règle quand la fréquence du pouls s'élève régulièrement malgré l'état stationnaire apparent des autres symptômes.

Suivant la violence et la toxicité de l'infection péritonéale, la mort survient ordinairement en deux, trois ou quatre jours. Elle est parfois plus précoce, parfois plus tardive; elle peut se faire attendre quinze à vingt jours. J'ai vu des malades guérir par une opération et succomber deux ou trois mois plus tard à des phénomènes d'obstruction intestinale provoquée par des adhérences du péritoine.

L'autopsie donne la clef du mécanisme essentiel de la mort.

Le cadavre étant couché sur la table de l'amphithéâtre, le bassin forme une vaste coupe à bord circulaire *horizontal*, dans laquelle plongent les organes pelviens et des anses intestinales. Au fond de cette coupe, dans le cul-de-sac de Douglas, on trouve toujours une quantité de liquide égale à un demi-verre ou un quart de verre, parfois plus grande, liquide trouble, sanieux, louche.

Si l'on enfonce le doigt perpendiculairement au centre de cette cavité contenant du liquide, on sent qu'il déprime la masse musculaire du périnée et qu'il viendrait faire saillie un peu en avant de l'orifice anal. C'est dans cette région chez l'homme et dans le cul-de-sac vaginal chez la femme, que, théoriquement, devraient être placés les drains d'évacuation de ce liquide où grouillent d'innombrables microbes. Pour pénétrer directement au centre de cette coupe horizontale formée par le bassin, il suffit d'enfoncer verticalement le doigt dans l'abdomen, en prenant comme point de repère un point situé sur la ligne blanche, exactement à 5 centimètres au-dessus du bord supérieur du pubis. On tombe perpendiculairement au fond du cul-de-sac de Douglas. Dans les autopsies que j'ai faites, qu'il y ait eu ou non intervention chirurgicale, j'ai toujours trouvé du liquide dans cette cavité. Etant donnée la position du malade appuyé sur les oreillers du lit, c'est dans cette région que vient se collecter la majeure partie du liquide exsudé dans le péritoine. Malheureusement la topogra-

phie de la cavité abdominale permet encore la formation d'autres clapiers, en particulier dans les fosses iliaques, surtout la droite, clapiers que les drains de caoutchouc ne vident que d'une manière insuffisante. Aussi serait il utile, je crois, de placer le tronc du malade opéré dans une position relevée dans le lit, au lieu de le coucher à plat, afin de faciliter l'écoulement de tous les liquides vers le petit bassin d'où on pourra les extraire par aspiration. Les seuls drains qui m'ont paru véritablement utiles sont ceux qui plongent verticalement dans la cavité de Douglas, à droite et à gauche de la vessie et du rectum, et dans lesquels on peut introduire la sonde mise en communication avec un aspirateur. Le drain pelvien ne doit pas être unique. J'ai vu mourir un malade qui avait survécu quinze jours à l'opération. De son drain pelvien, on extrayait deux fois par jour le liquide qui, d'abord constitué par la sérosité sanieuse remplie de microbes, s'était peu à peu transformé, peuplé d'une quantité de leucocytes polynucléaires surchargés de bacilles qu'ils phagocytaient énergiquement. Un jour le malade alla moins bien, et cependant le liquide extrait du petit bassin diminuait de plus en plus de quantité et s'épaississait. La phagocytose se faisait très bien. A l'autopsie, j'ai constaté que, par une adhérence de la face antérieure du rectum avec la face postérieure de la vessie, la cavité de Douglas s'était, dans les derniers temps, divisée en deux poches : une seule était vidée par notre drain unique.

Je ne signale que pour mémoire la nécessité de bien fermer la perforation intestinale, comme aussi les autres particularités anatomiques qui ont une importance mois grande dans le traitement.

La mort étant produite exclusivement par la péritonite due à l'irruption dans le péritoine de matières septiques, faut-il, dès que l'existence de cette perforation est soupçonnée, ouvrir le ventre des malades pour aller à sa recherche et la fermer?

Question angoissante au premier chef. S'il est utile au malade qu'une grosse perforation soit bouchée le plus tôt possible, il faut dire aussi que le diagnostic, au début, est souvent très incertain, et que l'intervention chirurgicale, s'il n'y a pas de perforation, peut aggraver la situation du malade au lieu de l'améliorer. Et cependant cette intervention constitue très souvent, à condition qu'elle soit précoce, l'unique chance de salut!

Etre quand même pour l'opération hâtive, ou quand même pour l'abstention, est une solution simpliste mais non satisfaisante pour qui pèse les multiples éléments de ce problème. Comment la conscience du médecin va-t-elle se guider dans ce labyrinthe où manque un fil conducteur? Si tout de suite on était certain que la

perforation existe, et surtout qu'elle est volumineuse, qu'elle siège en un point où des adhérences ne se feront pas, que le contenu intestinal liquide va s'épancher facilement, qu'il est très septique, il faudrait ne pas perdre une seconde pour intervenir ; car le retard entraîne une menace formidable. Et l'on n'a pour se guider que la marche rapide des symptômes, l'hémorragie antécédente, la présence de la diarrhée !

Dans le cas où l'on hésite pour savoir s'il y a vraiment perforation, il faut savoir attendre au moins quelque temps, car une intervention chirurgicale n'est pas inoffensive tant s'en faut, et il est certainement de petites perforations que l'on peut *aider à guérir spontanément* sans opération. La pièce anatomique que je vous présente et une série de faits cliniques que j'ai observés, depuis que j'emploie les nouveaux traitements dont je vais vous parler, ne me laissent pas de doute à cet égard. Ils donnent tout au moins la conviction que, grâce à eux, dans un certain nombre de cas où l'inondation septique intestino-péritonéale n'est ni trop copieuse, ni trop violente, la résistance du péritoine peut être augmentée, soutenue, parfois jusqu'à la guérison spontanée, parfois jusqu'à la prolongation du délai qui permet une intervention chirurgicale encore efficace. Les deux traitements dont je parle se combinent, car ils ont pour effet l'un et l'autre d'accroître la leucocytose et la phagocytose péritonéales.

Le premier a été utilisé d'abord par Mikulicz non pas contre la perforation des typhiques, mais pour augmenter la résistance des malades à qui on devait le lendemain ouvrir le ventre. C'est l'injection sous-cutanée d'une solution stérilisée de nucléinate de soude qui, à la dose de 50 centigrammes renouvelée deux, trois fois toutes les vingt-quatre à trente-six heures, provoque une poussée de fièvre aseptique, fugace, avec augmentation de la quantité de globules blancs dans le sang et dans le péritoine. Certes, cette injection ne suffit pas à faire apparaître toujours dans l'abdomen des typhiques une exsudation leucocytaire abondante. Dans les cas graves, à marche rapide, l'infection péritonéale suraiguë exerce des phénomènes de chimiotaxie négative empêchant l'afflux des leucocytes et l'organisation d'une défense de la séreuse. Mais lorsque la culture péritonéale est moins intense, moins virulente, l'action du nucléinate de soude se manifeste à un haut degré. Même après des phénomènes de péritonite subaiguë, le malade peut se rétablir définitivement. Chez un malade atteint d'une grosse perforation intestinale, non opérée, j'ai vu la mort ne survenir, avec ce traitement, qu'au bout de quinze jours. A ce moment, le grand épiploon était tellement modifié et épaissi par l'infiltration leucocytaire, qu'il était difficilement reconnaissable à l'œil nu.

Après une expérience déjà longue, je puis affirmer que l'injection sous-cutanée de nucléinate de soude est un bon moyen pour augmenter la défense péritonéale contre l'infection.

Le second mode de traitement de la péritonite, qui se combine utilement avec le premier, est le surchauffage intermittent de l'abdomen, qui a pour effet de dilater les capillaires abdominaux, de faciliter la diapédèse, d'activer les mouvements amiboïdes des leucocytes, d'exalter la phagocytose, en un mot d'augmenter la puissance des procédés de défense naturelle de l'organisme. C'est l'antique remède de la chaleur des cataplasmes qui limitait le mal, qui souvent le guérissait en le faisant, comme on disait, *aboutir*. L'action thérapeutique bienfaisante du chauffage et du surchauffage des parties lésées est une constatation vieille comme la médecine.

Ce remède légué par la tradition, je l'ai appliqué à la cure du péritoine enflammé, à l'aide d'un appareil très simple. J'ai fait doubler avec deux lames de cuivre le cerceau ordinaire qui soutient les couvertures des malades; la cavité en est remplie d'eau chaude. C'est le cerceau chauffant construit par M. Adnet. Des ouvertures permettent d'introduire ou d'évacuer l'eau et de prendre sa température.

Voici le mode d'emploi. Ce cerceau chauffant est rempli d'eau (7 litres) à 60 degrés; cette eau est laissée en place trois ou quatre minutes pour chauffer l'appareil, ensuite évacuée et remplacée par une nouvelle quantité d'eau à 60 degrés. L'appareil est alors placé au-dessus de l'abdomen du malade comme un cerceau ordinaire. Les ouvertures ménagées par la concavité du cerceau, à l'épigastre et au pelvis, sont bouchées avec un peu de ouate, afin que le rayonnement calorique de la caisse de cuivre se concentre sur l'abdomen. L'appareil est laissé en place trois quarts d'heure, une heure, une heure et quart, et même une heure et demie, suivant la manière dont le sujet le supporte. Aucune douleur n'est ressentie et, constamment, souvent au bout de cinq minutes, le sommeil paisible vient et dure pendant toute l'application, à moins que la température du malade ne s'élève un peu trop et ne lui donne un excès de chaleur qui le réveille et dont il se plaint. A ce moment, une lotion fraîche de la tête, du cou, des quatre membres, procure un vif sentiment de bien-être. Les modifications produites par le surchauffage intermittent de l'abdomen et reconnaissables au bout d'une heure de son application, sont les suivantes : localement, apparition de garde-robes, de mictions, d'un assouplissement de l'abdomen et diminution de la douleur péritonéale; augmentation de 8/10 à 1 degré de la température rectale; augmentation un peu moins forte de la tem-

pérature de la paroi abdominale (l'appareil étant enlevé) et de la température axillaire ; augmentation de 8 à 10 pulsations radiales, de 4 à 10 respirations, et léger abaissement de la pression sanguine ; réchauffement des extrémités périphériques. Le nez est devenu froid, les mains cyanosées cessent de l'être et se couvrent de rougeur et de chaleur. Il y a rarement de la transpiration, au moins chez les typhiques. Ces modifications produites par le surchauffage artificiel ne persistent pas bien longtemps. Au bout d'une heure à une heure et demie, rarement deux heures, les modifications dont je viens de parler s'atténuent et disparaissent peu à peu. Le pouls, la respiration, la tension sanguine reviennent à leur état primitif. Les extrémités reprennent leur état de circulation imparfaite, mais l'amélioration de l'état abdominal persiste plus longtemps.

L'application du surchauffage peut être renouvelée deux ou trois fois par jour. Ordinairement, les patients la réclament parce qu'elle les fait dormir, qu'elle les soulage et calme l'agitation. Chez les délirants atteints non de fièvre typhoïde, mais d'érysipèle ou de pneumonie, le délire alcoolique a cessé après l'application de l'appareil, et le sommeil est venu prolongé et réparateur. L'occasion m'a encore manqué pour utiliser cet appareil, dans des cas de perforation intestinale opérés et de drainage péritonéal institué ; mais j'ai eu recours à lui dans des cas de petite perforation intestinale, non opérés, avec phénomènes de péritonite subaiguë bien nette, avec cyanose, refroidissement du nez et des extrémités, ballonnement, tension et douleurs du ventre, disparition de la matité hépatique, hyperleucocytose sanguine (12.000 leucocytes) et pouls à 140, etc.

Sous l'influence du nucléinate de soude et du surchauffage intermittent de l'abdomen, les symptômes se sont assez modifiés pour qu'après douze jours de traitement une guérison sans opération soit plus que probable.

Je résumerai cette note trop longue par quelques mots. Lorsque la perforation intestinale débute au cours de la fièvre typhoïde par des manifestations de péritonite brusque, bien nette, bien franche, avec rétraction abdominale limitée, et que ces signes ne s'atténuent pas au bout de peu d'heures, on est autorisé à intervenir chirurgicalement sans attendre les grandes modifications du pouls ou les vomissements. Lorsque, au contraire, ces symptômes sont beaucoup moins accusés, que le diagnostic est hésitant, il faut savoir attendre et utiliser le nucléinate de soude et le surchauffage artificiel de l'abdomen.

En cas d'intervention chirurgicale, l'incision doit être faite sur la ligne médiane, de façon à pouvoir placer verticalement les

drains essentiels, ceux qui permettent de vider par aspiration la cavité de Douglas où se rassemblent les liquides septiques de la péritonite en évolution. Le chirurgien doit aller à la recherche de la perforation en faisant le moins de changement possible dans la position actuelle des anses intestinales, car des phénomènes de résistance, des dépôts de fibrine et des embryons de fausses membranes sont déjà organisés pour immobiliser l'intestin et limiter l'infection. Il faut respecter autant que possible les adhérences en voie d'organisation.

Les malades que j'ai vus guérir après opération ont toujours été ceux chez lesquels le chirurgien avait fait le moins de bouleversement dans la position des anses.

Après suture intestinale, entourée si possible d'épiploon et pansement, le malade doit être placé dans son lit de façon que les liquides intestinaux puissent venir se collecter, par la pesanteur, dans la cavité de Douglas, où l'extraction en sera faite deux fois par jour.

Reste une mesure de prévention. Dès la première menace sérieuse de perforation, avant l'arrivée du chirurgien, il est utile, je crois, de pratiquer toujours une injection de 50 centigrammes de nucléinate de soude. La réaction provoquée par cette substance pourra mettre fin aux symptômes inquiétants et facilitera la besogne du chirurgien en cas d'intervention. Après opération, le surchauffage intermittent de l'abdomen, capable d'augmenter les conditions de résistance de la séreuse péritonéale, rendra, je l'espère, des services précieux.

Sur la rachistovaïnisation.

MM. Jonnesco et Pœnaru Caplesco (de Bucarest). — C'est en 1904, après avoir vu opérer M. le Dr Chaput à l'hôpital Boucicaut et entendu les communications de MM. Pouchet et Reclus, faites à l'Académie au mois de juillet, que nous avons importé pour la première fois en Roumanie la stovaïne, en nous la procurant de chez M. Poulenc.

Nous avons commencé à l'employer comme anesthésique local d'abord et nous avons publié nos premiers 22 cas dans notre revue *Spitalul*, 1904. Le résultat étant très satisfaisant, nous avons commencé à l'employer comme anesthésique médullaire et nous avons publié un travail dans notre *Revista de Chirurgie*, janvier 1904, sur les premiers 46 cas. Nous avons continué nos études sur les accidents, la dose de stovaïne, la topographie, et lorsque la dose

employée était de 6 centigrammes, nous avons publié les résultats obtenus sur 169 cas dans notre *Spitalul*, 1905. Aucun cas mortel.

Nous croyons avoir établi pour la première fois que la *paraplégie* complète du malade signifiant que l'*analgésie* était complète, il n'était plus nécessaire que de dire au malade : *lève le pied!* et lorsqu'il ne pouvait pas le remuer, on commençait l'opération. Nous voulons dire que, après cette observation, on ne piquait plus le malade pour savoir s'il sentait la douleur, comme on le faisait auparavant. La formule que nous avions établie était : *paraplégie* = *analgésie*, chose très simple, mais très utile.

Enfin, nous avons continué à employer cette méthode; nous avons augmenté la dose de stovaïne jusqu'à *10* centigrammes, qu'on emploie toujours pour les adultes.

Nous avons fait au mois de mai 1907 une communication très succincte à notre Société de Chirurgie sur *405* cas de rachistovaïnisation. De ces malades, 58 ont été opérés par le professeur Jonnesco, 278 par M. Caplesco, et les autres par les assistants de la Clinique. Nous vous envoyons le numéro du bulletin de notre Société où vous trouverez le résultat de cette communication.

Relativement aux complications, nous devons vous affirmer que nous n'avons eu jamais des accidents fâcheux.

La céphalalgie a été notée par nous dans une proportion d'environ 8-9 p. 100; très rarement les maux de tête ont persisté plus d'un jour, et presque toujours ont été de faible intensité.

Le pouls, nous l'avons trouvé quelquefois ralenti (60), et chez deux vieillards ne battait plus que 44 par minute. Chez deux autres que nous avons opérés pour occlusion, le pouls était devenu presque imperceptible après l'intervention, mais il est revenu peu de temps après.

Les vomissements ont été notés dans une proportion de 10 p. 100 dans les premières 200 rachistovaïnisations; dans les derniers cas seulement, de 7-8 p. 100. Ils sont caractéristiques, de courte durée, se produisent sans effort, éliminant vite le toxique (de cinq à dix minutes) après l'analgésie.

Les sueurs ont apparu à peu près dans la même proportion que les vomissements et nous ont paru presque toujours concomitantes. Il est à noter, d'après ce que nous avons observé, que, pendant le vomissement, les malades sont pâles et que ceux qui ont vomi et qui ont eu des sueurs n'ont presque jamais eu de maux de tête.

La vasodilatation a été observée très souvent chez les hommes opérés pour hernie, varicocèle, hydrocèle ou hémorroïdes; la zone génitale est hyperémiée; le pénis, surtout, devient turgescent.

Les douleurs lombaires n'ont été observées que très rarement, 2-3 p. 100; elles sont de courte durée; un seul malade s'est plaint pendant trois jours de douleurs dans les reins.

La température vespérale du jour de l'opération est remontée d'habitude à 38-38°5, quelquefois à 39-40 degrés, très rarement au-dessus. Lorsqu'elle n'a pas dépassé 38°5 à 39 degrés, elle tombe brusquement le lendemain à la normale; lorsqu'elle a dépassé 39 degrés, elle descend en lysis de deux à trois jours. Nous avons observé que la température stovaïnique ne gêne pas les malades comme les autres températures, et, de plus, qu'elle n'implique pas du tout le mal de tête. Il y a eu des malades avec température vespérale du premier jour 37°3, avec mal de tête, et des malades dont la température atteignait 39 ou 40 degrés même, sans mal de tête. Dans la majorité des cas, la température n'a pas dépassé 37°5 à38°6.

Les incontinences de matières ont été observées dans les cas où l'analgésie était parfaite et haute, mais seulement dans une proportion de 6 à 7 p. 100. Elle est passagère, apparaît vers la fin de l'intervention. La parésie intestinale est très précieuse dans les cas de volvulus; nous avons opéré trois malades pour occlusion par volvulus du côlon pelvien, qui était énormément distendu par les gaz, et, grâce à la parésie stovaïnique, nous avons pu vider les gaz et les matières par une légère expression faite de haut en bas sur l'anse distendue (après détorsion). Nous n'avons pas eu besoin de ces sondes et manœuvres rectales qui sont fâcheuses et insuffisantes dans de pareils cas et prolongent l'intervention.

Les rétentions d'urine ont été rarement observées chez les malades opérés pour varicocèle, hémorroïdes et hernies. Comme nous avons eu l'occasion d'opérer ces affections (250 hernies, etc.) aussi par l'anesthésie chloroformique, nous avons observé la rétention d'urine quand même, de sorte que nous ne pouvons accuser la stovaïne de produire la rétention.

La topographie de l'analgésie. — L'analgésie était remontée dans la majorité des cas jusqu'au niveau de l'ombilic ; d'autres fois, sans proportion fixe, elle remontait seulement aux crêtes iliaques, ou jusqu'aux dernières côtes, jusqu'au niveau des mamelles; elle a été générale du calcanéum au vertex dans une proportion de 2 à 3 p. 100. Nous ne parlons pas de la position inclinée de Trendelenburg, nous la jugeons très périlleuse.

La technique de la ponction. — Nous avons pratiqué la ponction le malade étant assis sur la table d'opération, toujours sur la ligne médiane entre la 3e et 4e lombaire ou entre la 2e et 3e chez les enfants. Le tronc fléchi en avant, la ponction a été faite par nous dans plus de 350 cas.

Nous n'avons jamais eu d'accidents dus à la ponction. Nous la pratiquons avec l'aiguille seule (sans seringue), la seringue est remplie de solution stovaïnique toujours 0,10 par centimètre cube pour adulte, 1,6 centigramme pour les enfants.

Après que le liquide jaillit, nous laissons s'écouler environ 2 ou 3 centimètres cubes, puis nous injectons la solution. Le malade est couché dans le décubitus dorsal et puis nous attendons, pour commencer, la paraplégie.

Il nous est arrivé deux fois seulement de ne pouvoir pénétrer dans le canal chez des malades scoliotiques et relativement vieux. Nous ne faisons jamais des mouvements; si l'aiguille n'a pas pénétré directement et du premier coup, nous la retirons pour recommencer.

Nous pouvons affirmer que dans une proportion de 90 p. 100 nous avons pénétré tout d'un coup.

Les enfants supportent très bien la stovaïne. A la clinique du professeur Jonnesco, on ne pratique d'orthopédie sur les membres inférieurs qu'à la stovaïne.

A un an, deux ans, trois ans, etc., on injecte 1, 2 ou 3 centigrammes et on intervient sur les pieds bots, soit par la méthode sanglante ou par la non sanglante.

Les fractures, les ténotomies, les appareil plâtrés sont appliqués seulement après la stovaïnisation rachidienne. C'est un avantage énorme, l'enfant ne bouge plus le pied, et le chloroforme devient inutile, les parents sont très assurés qu'il n'y aura pas d'accidents mortels.

La *durée* de l'analgésie a été d'environ une heure, une heure et demie. Quelquefois elle est de deux heures et même jusqu'à trois heures.

Elle est plus longue qu'une heure et demie depuis que nous employons 10 centigrammes de stovaïne pour les adultes.

La *chirurgie d'urgence* à la Clinique du professeur Jonnesco a été très souvent ou presque toujours pratiquée à l'aide de la rachistovaïnisation. Les amputations de jambe et de cuisse, les désarticulations, fractures de rotule, fractures de jambe (sutures métalliques), appareils plâtrés, etc., ont été pratiqués à l'aide de cet anesthésique parfait. Les occlusions, péritonites, hernies étranglées, etc., sans exceptions. Chez les malades intoxiqués par la stercorémie, le chloroforme serait fatal, tandis que la stovaïne nous a permis de faire des résections larges des intestins et des sutures qui demandent un long temps. Les avantages sont énormes à la campagne et seront énormes dans la chirurgie de guerre. *On peut travailler seul*, et nous avons opéré plus de 30 hernies étranglées ou non étranglées tout seul. Le malade peut tousser et faire apparaître le sac, etc.

Nous prenons seuls les instruments, les compresses et les fils, qui sont d'avance placés et disposés à notre portée. On n'a pas besoin de se hâter, car c'est la stovaïne qui ne presse pas comme le chloroforme.

Plus d'alertes, plus de souci, plus de bruit et plus d'ennuis.

Nous devons affirmer qu'il arrive des cas où la stovaïne n'est pas du tout analgésique et où l'on doit administrer le chloroforme. Ce n'est pas agréable.

Cela est vrai, mais nous croyons que la préparation chimique doit être quelquefois en petit défaut, où la préparation journalière. Peut-être on la fait trop bouillir ou stériliser. Peut-être lorsqu'elle vieillit elle s'altère par la lumière ou par l'oxygène de l'eau bouillante, nous ne pourrions l'affirmer.

Nous en sommes sûrs, qu'on perfectionne cette préparation et que cette méthode deviendra générale.

Nous avons pratiqué 480 anesthésies à la stovaïne sans mort.

65 ont été pratiquées par M. Jonnesco.
53 par l'agrégé Balesco.
20 par le Dr Jacobovici, chirurgien-adjoint actuel.
6 par le Dr Daniel, chef de clinique.
6 par le Dr A. Jiano, ex-interne.
315 par les autres internes ou externes et ont été pratiquées par M. Caplesco.

480

M. Beurnier. — Comme la plupart d'entre vous, Messieurs, j'ai été poussé par mes élèves à pratiquer la méthode d'anesthésie dont il est question ; et, d'après leurs idées enthousiastes, il semblait que les malades dussent en retirer grand profit.

Il a été fait dans mon service 201 rachistovaïnisations ; mais vous permettrez de ne faire état que de 87, faites par moi-même ou sous mes yeux, et qui sont les seules sur lesquelles je puisse, par conséquent, donner des observations exactes et détaillées.

Tout d'abord, et pour n'y point revenir, je dirai que les doses de stovaïne injectées ont varié de 5 à 8 centigrammes, et que toujours toutes les précautions recommandées, relativement à la position du malade, ont été minutieusement observées. L'injection a toujours été pratiquée entre la 3e et la 4e vertèbres lombaires, sauf dans trois cas où elle fut faite plus bas à cause de contre-indications résultant de malformations inhérentes au sujet : graisse, saillie exagérée d'une apophyse, induration des ligaments jaunes. Dans ces trois cas, d'ailleurs, il n'y eut pas d'accidents. La stovaïne était celle de Billon.

Dans quinze cas, sur ces 87 rachistovaïnisations, l'anesthésie fut incomplète : incomplète seulement dans dix, très incomplète

dans trois ; les malades nous disaient très nettement qu'ils souffraient, malgré les objurgations d'un de mes internes, très enthousiaste de la méthode, qui voulait absolument leur persuader qu'ils ne sentaient rien. Néanmoins, l'opération put être pratiquée. Enfin, dans deux cas, je dus avoir recours au chloroforme, les malades ayant conservé presque entièrement leur sensibilité. Dans toutes ces observations d'anesthésie incomplète, la dose de stovaïne injectée avait été de 7 à 8 centigrammes.

Je diviserai mes 87 cas suivant la nature des interventions pour lesquelles la rachistovaïnisation a été pratiquée.

Elle le fut 72 fois pour des cures radicales de hernies non étranglées ; 2 fois pour des hernies étranglées ; 3 fois pour des appendicites à froid ; 1 fois pour un phimosis ; 3 fois pour des hystérectomies vaginales ; 26 fois pour des hydrocèles, des fistules ou des périnéorraphies.

Pour les cinq cas comprenant les deux hernies étranglées et les trois appendicites à froid, je n'ai rien à signaler ; l'anesthésie fut bonne et régulière, et il n'y eut aucun accident.

Pous les 72 observations ayant trait à des cures radicales de hernies non étranglées, j'ai noté divers accidents. D'abord, chez dix opérés, il y eut une élévation thermique post-opératoire accompagnée de céphalées extrêmement violentes, de vomissements et de phénomènes méningés qui ne laissèrent pas que de m'inquiéter vivement ; heureusement, tous ces symptômes disparurent au bout de vingt-quatre à trente-six heures sous l'influence d'une ponction lombaire évacuatrice, que je pensai indiquée dans la circonstance. Je signale en passant l'ennui pour les malades d'avoir à subir cette deuxième intervention.

Dans quatre cas, nous observâmes une rétention d'urine persistant quatre, cinq et six jours, et cet accident se manifesta chez de jeunes sujets, ce qui n'est pas l'habitude, que je sache, après ce genre d'intervention, quand le malade a été anesthésié par d'autres moyens.

Dans douze cas, les opérés eurent des lipothymies au cours de l'intervention, sans syncope véritable.

Dans le cas que j'ai catalogué plus haut opération de phimosis, il ne s'agissait pas véritablement d'une opération de phimosis, mais d'une régularisation de lambeaux déchiquetés provenant d'une opération de phimosis pratiquée en ville par la simple section longitudinale antérieure. Le malade était un homme de soixante ans, très vigoureux et très bien musclé, sans aucune tare organique. La dose fut de 6 centigrammes, et l'anesthésie parfaite et régulière. L'opération avait lieu le matin, et tout se passa bien jusque vers 3 heures de l'après-midi. A ce moment, cet

homme, un artiste fort intelligent et qui nous a raconté très minutieusement ses sensations, commença subitement à ressentir dans les deux jambes des douleurs extrêmement violentes qu'il comparait à des morsures. En même temps, il lui fut impossible d'uriner. Ces douleurs et cette rétention d'urine durèrent trois jours, ainsi qu'une paralysie absolue de l'intestin, qui n'émit pas le moindre gaz pendant tout ce temps.

Il n'y eut aucune céphalée. Au bout de trois jours, alors que nous étions fort inquiets, tous ces phénomènes cessèrent brusquement comme ils étaient venus ; seuls, des fourmillements persistèrent encore deux jours dans les membres inférieurs.

Je n'avais pas jugé opportun de pratiquer la ponction lombaire à cause de l'absence de céphalée.

L'opération a eu lieu il y a un an environ ; j'ai revu ce malade ces jours derniers, et il n'a plus éprouvé aucun trouble.

Dans la catégorie que j'ai indiquée au début, comprenant vingt-six cas d'intervention sur le périnée et les organes génitaux, plus trois hystérectomies vaginales, j'ai observé huit cas de rétention d'urine durant de deux à trois jours, mais je ne crois pas devoir en faire état, ces phénomènes de rétention étant fréquents dans les opérations portant sur ces régions chez les malades anesthésiés par un autre procédé.

Il y eut cinq cas d'élévation thermique et de céphalée intense avec vomissements et phénomènes méningés analogues à ceux que j'ai signalés dans ma première catégorie ; je n'y reviens pas.

Mais, malheureusement, j'ai à noter ici deux accidents graves et un mortel, sur lesquels je vous demande la permission de dire quelques mots.

Le premier cas a trait à un malade d'une quarantaine d'années, opéré d'une hydrocèle vaginale. Ce malade, bien portant, sec, vigoureux, sans tare organique, eut, à partir du moment de l'opération, une paralysie absolue des sphincters vésical et anal. Au bout de trois semaines, cette paralysie était un peu atténuée, mais elle persistait encore deux mois après l'intervention. J'envoyai ce malade à mon collègue le Dr Babinski pour avoir son avis ; depuis, je ne l'ai pas revu, malgré mes recherches pour le retrouver. Il est probablement actuellement au nombre de ces malades dont un des orateurs précédents signalait la présence dans les services de médecine.

Une malade de vingt-huit ans, à laquelle était pratiquée une hystérectomie vaginale, fut prise pendant l'intervention de lipothymies successives qui nous causèrent la plus grande inquiétude ; nous finîmes par la tirer de cet état alarmant, mais au bout de

plusieurs heures seulement, par des injections multipliées de caféine et de sérum. Il n'y eut pas chez cette malade, à notre connaissance du moins, d'accidents consécutifs.

Enfin, je termine par le cas de mort, qui m'a, comme vous le pensez, vivement impressionné. Il s'agissait d'une femme de soixante-deux ans, vigoureuse, qui était entrée à l'hôpital pour subir une hystérectomie vaginale pour prolapsus utérin et une périnéorraphie. Rien à signaler dans son organisme, sauf un rétrécissement mitral. L'hystérectomie vaginale fut pratiquée sous l'anesthésie chloroformique sans aucun incident. Un mois plus tard, lorsqu'il s'agit de pratiquer la périnéorraphie, la malade, qui avait gardé un souvenir désagréable de l'odeur du chloroforme, demanda qu'on eût recours à la rachistovaïnisation. Il lui fut injecté 8 centigrammes de stovaïne. Six minutes après l'injection, elle fut prise de syncope et mourut brusquement. Toutes les précautions ordinaires de position avaient été prises.

En résumé, Messieurs, voici les résultats de ma statistique sur les accidents dans les quatre-vingt-sept cas bien observés que j'ai indiqués ici :

1 cas de mort;
1 cas de lipothymies successives graves ayant duré plusieurs heures et ayant donné lieu à de sérieuses inquiétudes;
12 cas de lipothymies légères au cours de l'opération;
4 cas de rétention d'urine ayant duré de quatre à cinq et six jours (abstraction faite des cas de rétention dans les opérations donnant souvent lieu par elles-mêmes à cet incident);
11 cas d'élévation thermique passagère avec céphalées intenses, vomissements et phénomènes méningés ayant guéri au bout de vingt-quatre à trente-six heures par une ponction lombaire évacuatrice;
1 cas de paralysie des sphincters vésical et anal ayant persisté deux mois au moins, le malade ayant été perdu de vue à cette époque.

Vous le voyez, Messieurs, cette statistique n'est pas brillante, et, encore, j'ignore si, parmi tous ces malades, il n'y en a pas qui ont à l'heure actuelle des accidents tardifs. Tous ces cas ne sont pas encourageants, et, désormais, je me promets de ne plus avoir recours à cette méthode, dont on a avec raison critiqué ici en termes éloquents les inconvénients moraux, sur lesquels je ne reviens pas, et qui m'a donné, comme à beaucoup d'entre vous, les piètres résultats que je viens de vous indiquer.

Je ne voudrais, à aucun prix, qu'on me fît à moi-même une rachistovaïnisation, et la plus élémentaire conscience me prescrit

d'appliquer à mes malades ce vieux principe toujours vrai : « Ne faites pas aux autres ce que vous ne voudriez pas qu'on vous fît à vous-même. »

M. Bazy. — J'ai peu d'expérience de la rachianesthésie, et pour cause.

Je ne ferai que dire mon opinion, d'après les quelques cas que j'ai vus ou que je connais.

Il est certain qu'on ne connaît pas tous les accidents, mortels ou non, causés par l'anesthésie lombaire.

Comme quelques personnes continuent à se servir de la cocaïne, je dirai que je connais le cas d'une dame à qui un chirurgien a fait une pneumotomie après rachicocaïnisation. Elle est morte sur la table d'opération, après avoir manifesté ces malaises, cette défaillance que l'on a signalés dans la rachicocaïnisation. Je ne connais pas le nom de ce chirurgien. Certainement, il n'appartient pas à notre Société, car il eût apporté ici ce cas, comme le font nos collègues.

Pour ce qui est de la rachistovaïne, je dirai que je l'ai employée 7 fois.

Une fois pour une opération de Gersuny : l'anesthésie n'a pu être obtenue avec 5 cent. de stovaïne ; j'ai dû employer le chloroforme.

C'est pourquoi, après cela, je me suis servi d'un mélange de cocaïne et stovaïne : 2 centigrammes de cocaïne, 4 centigrammes de stovaïne. C'était pour une lithotritie en ville, chez un vieillard de soixante-douze ans, dont le pouls était inégal et irrégulier, et chez lequel j'aurais fortement redouté le chloroforme et n'eusse pu employer l'anesthésie locale. Il a eu cette pâleur, ce malaise qui ont été signalés depuis longtemps, et qui impressionnent toujours.

J'avais déjà employé le mélange de cocaïne et de stovaïne, il y a trois ans, aux environs de Paris, pour une taille hypogastrique chez un vieillard, porteur d'un énorme calcul vésical, dont le poumon et l'état général étaient trop mauvais pour pouvoir songer au chloroforme.

J'ai fait, en outre, une opération anaplastique sur l'anus, chez une dame qui avait un rétrécissement anal ; elle ne voulait, à aucun prix, entendre parler de chloroforme, et ne nous permettait pas d'approcher, même le bout du doigt, de la région malade.

J'ai fait deux périnéorraphies, une en ville, à une dame dont le cœur était dans un état tel, que le professeur Landouzy avait formellement défendu le chloroforme ; l'autre, à l'hôpital, chez la veuve d'un médecin, qui nous a supplié de ne pas employer le chloroforme.

Enfin, j'ai fait une lithotritie à l'hôpital, sous rachistovaïnisation.

Si j'ai une si faible expérience, c'est que pour moi la rachistovaïnisation ne vit que des contre-indications de l'anesthésie générale et de l'anesthésie locale.

Je suis tout à fait de l'avis de M. Reclus, qui nous dit qu'on n'emploie peut-être pas assez l'anesthésie locale. Dernièrement encore, j'opérais avec l'anesthésie locale, en ville, deux hydrocèles volumineuses par l'excision de la vaginale. Quant à l'anesthésie locale dans la cure de l'hydrocèle par l'injection, il y a vingt-deux ans qu'à la suite de M. Périer je l'ai employée, et depuis ce moment je continue à l'employer; et je ne puis m'empêcher de désapprouver énergiquement la pratique de ceux qui emploient la rachi-anesthésie pour des ongles incarnés, les phimosis, l'amputation de la verge même, etc., pour lesquels l'anesthésie locale suffit amplement.

Si je n'emploie qu'exceptionnellement la rachistovaïne, c'est à cause des accidents dont j'entends parler et des inconvénients que j'ai vus, ou dont j'ai eu connaissance.

C'est ainsi que, comme mes collègues et amis Demoulin et Legueu, j'ai vu les rétentions d'urine plus prolongées qu'elles ne le sont à la suite du chloroforme, par exemple; j'ai vu de l'infection vésicale et je me suis demandé si cette infection vésicale n'était pas due, pour une part, à la prolongation et à la répétition des sondages et pour une autre part à l'état de la moelle ou des méninges; on sait la facilité avec laquelle s'infectent les voies urinaires des blessés atteints de fracture de la colonne vertébrale et la gravité de l'infection dans ce cas. C'est pourquoi je n'ai pas été autrement surpris de la longueur de la rétention et de sa gravité.

J'ai noté chez deux de mes malades, un peu moins chez la troisième, des douleurs dans la région ano-périnéale, siège de l'opération. Ces douleurs ont persisté trois et quatre jours, violentes. Est-ce une coïncidence? Y a-t-il une relation directe? Je ne saurais le dire.

Enfin nous ne devons pas oublier qu'on a signalé à la suite de la rachistovaïnisation une « réaction méningée aseptique, avec intégrité des polynucléaires, zona consécutif ». (Pautrier et Clément Simon, *Société médicale des Hôpitaux*, 22 novembre 1907.) De même Achard (*Société médicale des Hôpitaux*, 5 décembre 1907) signale un zona de la fesse consécutif à la ponction lombaire et trois observations d'herpès facial bilatéral à la suite d'injections rachidiennes de cocaïne (2 cas) et d'eucaïne (1 cas).

Enfin, d'après un travail de Czermack publié dans le *Centralblatt f. Chir.*, 15 février 1908, on verrait l'albuminurie dans un tiers des cas.

Pour me résumer, je dirai : à côté de l'anesthésie générale et de l'anesthésie locale, on peut faire une petite place à l'anesthésie par voie rachidienne, celle-ci vivant des contre-indications de ses deux sœurs ainées.

M. Moty. — Je suis heureux de pouvoir donner à M. Reclus l'assurance que ses efforts n'ont pas été perdus et que les médecins militaires et leurs opérés ont tiré de la méthode qu'il a si vigoureusement défendue dans notre dernière séance les avantages les plus importants. En ce qui me concerne, j'ai pu faire environ 1.500 opérations de hernies et environ 150 appendicites à la cocaïne employée localement, sans avoir à enregistrer aucun décès et avec des suites opératoires extrêmement simples, la plupart des opérés sortant de l'hôpital du douzième au quinzième jour. Je n'ai donc jamais songé à employer la rachianesthésie, que j'ai toujours considérée comme dangereuse, et je suis, comme M. Reclus, d'avis que l'anesthésie locale est parfaitement suffisante pour la presque totalité des hernies et des appendicites à froid, et que si elle exige un peu plus d'action morale de la part du chirurgien, cet inconvéntent est largement compensé par la simplicité des suites opératoires et par le temps gagné grâce à la suppression de la chloroformisation.

Rapport.

Corps étrangers de l'abdomen,
Observation par le Dr Henry Loze (de Berck).

Rapport par M. RICHELOT.

Le fait peut bien, à l'heure actuelle, passer pour banal; cependant, il est assez inattendu de rencontrer dans un seul ventre un si grand nombre de compresses. Car ces corps étrangers, dont nous parle M. Henry Loze, ne sont autres que 34 compresses qu'il a vues sortir d'une fosse iliaque. Voici le résumé du fait :

Un chirurgien — j'ignore lequel, et j'ignore si la scène se passe à Paris ou en province — opère une appendicite et s'en va. Elève ou docteur, son aide reste chargé des soins et des pansements. L'opérateur avait mis une mèche de gaze et recommandé d'en introduire une semblable tous les jours; ce qui fut fait religieusement, si bien qu'au bout du mois il y en avait une tren-

taine. « Il mettait, dit la malade, une mèche de gaze à chaque pansement, mais il n'en retirait jamais. » Le plus curieux, c'est que la plaie se ferma par-dessus la dernière, et que pendant trois ans il n'en fut plus question.

Le 11 mai 1905, Marie C... entrait au dispensaire de Rothschild pour faire extraire une aiguille qu'elle portait depuis quelque temps sur la face antérieure du 3e métacarpien. En l'interrogeant, on nota, sans y attacher d'importance, qu'elle avait été opérée d'appendicite trois ans auparavant. Bien autrement grave était une broncho-pneumonie survenue l'année précédente; la malade était tuberculeuse, elle avait eu des hémoptysies, et son état général était des moins satisfaisants. Le 24 mai, l'aiguille fut retirée; alors surviennent lymphangite et phlegmon du bras; mais les accidents sont conjurés et le 10 juin tout est fini. La santé est toujours mauvaise et la faiblesse est grande. Brusquement, le 12 juin, éclate une douleur très vive de l'abdomen: nausées, vomissements, météorisme, facies péritonéal, température 36°4.

On pense à une occlusion intestinale, mais la malade est si faible qu'on n'ose y toucher d'abord. Le lendemain, à 5 heures du matin, la situation paraît meilleure, mais il y a une violente douleur dans la fosse iliaque droite, et, les jours suivants, on trouve un point fluctuant sous la cicatrice de l'ancienne opération.

L'incision donne issue à quelques gouttes de liquide sanieux, et M. Loze ramène au bout de sa sonde cannelée « une compresse à pansement roulée en boudin, gardant encore la forme des circonvolutions intestinales ».

L'état général s'améliore aussitôt, mais la plaie montre peu de tendance à la cicatrisation. Le 30 juin, nouvelles douleurs; ascension de la température, qui est de 40°8 le 5 juillet; le 6, expulsion spontanée d'une seconde mèche et abaissement du thermomètre à 36°2. Depuis ce temps, à des intervalles inégaux, Maria C... expulse, toujours avec les mêmes symptômes, et la même ascension thermique voisine de 41 degrés, des mèches ou des morceaux de mèche; la 34e compresse est rendue le 16 octobre. A cette date, cachectisée par ses douleurs et par les piqûres de morphine, elle quitte le dispensaire. Revue depuis cette époque, elle porte une fistule stercorale, elle est morphinomane endurcie et son état général est des plus précaires.

L'auteur de cette observation trouve, à bon droit, le fait intéressant par le nombre inusité d'objets de pansement que la malade portait dans son abdomen, et qu'elle y avait cachés si longtemps sans en éprouver aucune gêne. Et il se demande avec anxiété « qui fut le plus coupable, du chirurgien trop confiant

dans son aide ou de l'aide trop ignorant de son métier ». Je vous laisse le soin de résoudre ce problème, et j'espère que, si l'*Enseignement médical des hôpitaux* finit par s'organiser chez nous d'une façon réellement pratique, il sera bientôt impossible que de pareils faits se reproduisent. — Remercions, si vous le voulez bien, M. Henry Loze de son instructive communication.

Communication.

Sur la durée du séjour au lit après les opérations abdominales,

par M. J.-L. FAURE.

Depuis environ deux ans, j'ai pris l'habitude de faire lever mes opérés de laparotomie beaucoup plus tôt que je ne le faisais autrefois. J'avais vu en Amérique des chirurgiens réduire largement la durée du séjour au lit des femmes chez lesquelles ils avaient pratiqué des opérations abdominales. A Mexico, en particulier, j'avais assisté aux premiers pas d'une malade qui faisait le tour de son lit huit jours après une hystérectomie abdominale pour fibrome, et j'avais été, je dois l'avouer, quelque peu effrayé par cet exercice qui me paraissait singulièrement prématuré. Je n'avais point cependant modifié ma façon de faire et je continuais comme par le passé à laisser mes malades au lit pendant les vingt et un jours consacrés. C'est à la suite d'une conversation avec notre collègue Témoin que je me suis décidé, et je n'ai fait ici que suivre son exemple. J'avais été frappé par ce que m'avait dit ce chirurgien de grande expérience et d'esprit clair, que les nécessités d'une pratique très étendue obligent à vider très rapidement les salles de son hôpital, et qui en est arrivé peu à peu à faire lever ses opérés dix jours et à les renvoyer chez eux douze ou quinze jours après leur opération. Je l'ai vu à l'œuvre, je connais ses résultats, qui peuvent soutenir la comparaison avec ceux qu'obtiennent les meilleurs et les plus heureux d'entre nous, et c'est pour cela que je n'ai pas hésité à marcher derrière lui dans une voie que je crois bonne.

D'ailleurs il semble qu'il y ait aujourd'hui un important mouvement d'idées dans ce sens. On s'est occupé de cette question au récent Congrès allemand de chirurgie, et Kummel fait asseoir ses malades dans un fauteuil le lendemain de l'opération et les fait

promener au jardin le troisième jour. Sans vouloir entrer dans une discussion approfondie, je crois qu'il y a dans cette façon de faire une exagération manifeste, et qui risque de compromettre une bonne cause plutôt que de lui attirer des adeptes.

Mais sans aller aussi loin, et sans accepter ces exagérations qui me paraissent avoir beaucoup moins d'avantages que d'inconvénients, je crois qu'il y a mieux à faire que ce que font encore la plupart d'entre nous.

Et d'abord, pourquoi laisser les malades au lit pendant vingt et un jours? Pourquoi ce chiffre fatidique? Si nous allons au fond des choses, nous n'y trouverons sans doute d'autre raison première que le caractère symbolique de ce nombre sacré. Nous continuons à faire ce qu'avaient fait nos maîtres et nos devanciers, qui opéraient cependant dans des conditions qui ne peuvent se comparer aux nôtres. Il est tout naturel qu'avec des réunions mauvaises et des suppurations pariétales, trois semaines de lit fussent nécessaires, souvent même insuffisantes. Mais nous n'en sommes plus là et, la réunion immédiate de nos incisions abdominales étant devenue la règle, il n'y a aucune raison pour que nous conservions une façon de faire qu'imposaient autrefois les suppurations prolongées.

Pourquoi donc n'avons-nous pas raccourci le séjour au lit de nos malades, à mesure que se raccourcissait la durée de leur parfaite cicatrisation?

C'est pour éviter tout travail excessif à une paroi abdominale encore délicate, à une cicatrice encore fragile. Or, il suffit de réfléchir un instant pour se rendre compte que ce n'est pas la station debout, ni le fait de faire quelques pas qui imposent à la paroi abdominale un travail excessif.

Il nous suffit de nous observer nous-mêmes. L'effort abdominal que nous faisons en marchant est absolument nul. C'est au contraire en restant au lit trop longtemps que les malades fatiguent leur paroi, et ce sont les vomissements, c'est la toux, ce sont les efforts pénibles de miction et de défécation dans la position horizontale, c'est le fait de s'asseoir dans son lit en prenant point d'appui sur les mains et mille autres mouvements analogues beaucoup plus pénibles au lit, que lorsque la malade est levée.

Et si la paroi n'a rien à perdre à ce que les malades se lèvent d'une façon précoce, la santé générale à tout à gagner. Nous savons tous combien est pénible le séjour au lit d'une personne bien portante : l'appétit languit, l'intestin devient paresseux, et, lorsque la malade commence à se lever, elle ne tient plus sur ses jambes et il lui faut plusieurs jours pour reprendre ses forces.

Je ne crois pas qu'il y ait davantage à craindre les phlébites et

les embolies. Bien au contraire, je suis convaincu que l'activité circulatoire qui résulte de la marche et de la vie normale est faite pour prévenir ces accidents plutôt que pour les précipiter. D'ailleurs, si l'on a quelques craintes, il est toujours facile de laisser ses malades au lit.

Il y a en outre un avantage considérable et qui prend, au point de vue hospitalier, une importance de premier ordre. Lorsqu'on fait lever les malades d'une façon précoce, au douzième jour par exemple, elles peuvent quitter l'hôpital quinze jours après leur opération. Lorsqu'elles ne se lèvent qu'au bout de trois semaines, la convalescence étant plus longue, elles ne quittent guère le service qu'au bout de vingt-cinq et bien souvent de trente jours. Il y a donc pour chaque malade une économie de douze à quinze jours d'hospitalisation en moyenne, et le même service peut ainsi dans l'année, sans surcharge et sans encombrement, recevoir un nombre de malades beaucoup plus grand, un quart en sus au moins, et peut-être un tiers, 250 ou 275 malades par exemple, au lieu de 200 environ, pour choisir des chiffres qui ne puissent être taxés d'exagération.

Je crois donc que cette façon de faire présente beaucoup d'avantages sans présenter aucun inconvénient. D'ailleurs, il y a mieux que les raisonnements, il y a les faits. Depuis deux ans, tant à l'hôpital qu'en ville, je fais lever mes malades opérées de laparotomie au bout de douze jours, chiffre moyen et qui me paraît éloigné de toute exagération, et les appendicites à froid au bout de huit ou dix Toutes mes malades en sont enchantées et je n'ai pas remarqué que les cicatrices que j'obtiens soient moins solides qu'autrefois.

C'est pourquoi j'ai cru bon d'attirer votre attention sur cette façon de faire qui, je l'espère, ne tardera pas à se généraliser pour le plus grand bien des malades et des services hospitaliers.

M. Paul Segond. — J'attendais presque la communication de M. Faure. Elle se rattache, en effet, à toute une série d'articles récents sur le traitement ambulatoire des laparatomies et sur la nécessité de rompre désormais avec la vieille routine et l'alitement légendaire. Hier encore, ne lisions-nous pas dans les Comptes rendus d'une discussion retentissante, que le lever précoce, je pourrais presque dire immédiat, au deuxième ou troisième jour, réalisait un grand et indiscutable progrès, et qu'à mettre debout, le plus tôt possible, nos opérées d'hystérectomie vaginale ou abdominale, nous pouvions leur rendre les plus singuliers services.

Je dirai tout d'abord que cette méthode héroïque ne date ni d'aujourd'hui ni d'hier; il y a de nombreuses années, j'avais pra-

tiqué, à Bruxelles, dans le service de M. Jacobs, une hystérectomie vaginale, et, quelques jours après, revenant voir mon opérée, je trouvai son lit vide. Que s'était-il passé? Mon inquiétude fut brève : l'opérée était tout près, assise dans un fauteuil. M. Jacobs avait pris le parti de faire lever au cinquième jour ses hystérectomies vaginales; il avait fait lever la mienne. Séance tenante, je la reportai dans son lit et j'exigeai d'elle la promesse de ne le plus quitter avant le quinzième jour.

Ce n'est point, d'ailleurs, que je sois inféodé, pas plus qu'aucun de mes collègues, à une date fatidique, à un chiffre de jours précis et uniforme. Non; quoi qu'en ait dit M. Faure, il n'y a rien de rituel dans notre pratique. Nous ne tenons nullement au vingt et unième jour, pas plus qu'au vingtième ou au dix-neuvième; nous reconnaissons qu'à une certaine époque la durée de l'alitement post-opératoire a été certainement exagérée, et qu'il est utile de chercher à la restreindre; mais nous tenons aussi à ce que nos opérées restent au lit, au repos, un temps suffisant, et, sans fixer d'avance aucun terme défini, en tenant compte de toutes les indications particulières, nous admettons que, dans la majorité des cas, ce sera vers le quinzième jour que le premier lever pourra être autorisé. Croyez-vous, du reste, qu'à se lever plus tôt, très tôt, au troisième, au cinquième jour, nos grandes opérées trouveraient la moindre satisfaction? il suffit de le leur demander pour s'en convaincre.

Aussi, tout en appréciant l'intérêt de la communication de M. Faure, suis-je un peu inquiet de la portée qu'elle pourrait avoir, faite par lui et à cette tribune, et je verrais un réel danger à la diffusion de la pratique nouvelle dans tous les milieux. Quant à l'argument nosocomial dont notre collègue faisait état, il n'existe pas, à mon sens : nous traitons nos opérées comme nous croyons devoir le faire, et nous n'avons nul souci à prendre de leur temps d'hospitalisation.

M. Moty. — J'ai été opéré à cinquante-six ans pour une appendicite à froid avec fortes adhérences par mon ami Sieur, et, bien qu'à cette époque on ne parlât pas encore de faire lever les malades dans les jours qui suivent de près l'opération, j'ai quitté seul mon lit le septième jour et, rentré chez moi le neuvième jour, j'ai monté sans secours mes quatre étages. En ce qui concerne mes opérés, j'enlève les fils le huitième jour, je les fais lever le neuvième ou le dixième jour en cas d'appendicite et de hernie et sortir du douzième au quinzième jour, sauf très rares exceptions. En ce qui concerne les sujets âgés, j'estime qu'il est indispensable de les soulever et de les asseoir de bonne heure pour lutter

contre la congestion pulmonaire, dont j'ai senti moi-même le danger.

M. Pierre Delbet. — Je crois qu'il faut laisser l'appendicite en dehors de cette discussion. Dans les cas simples, l'ablation de l'appendice est une opération insignifiante, on la fait par des incisions qui permettent une reconstitution parfaite de la paroi, de sorte que le traitement consécutif n'a pas la même importance que pour les grandes laparotomies médianes. C'est de ces dernières seulement que je m'occuperai.

Il ne me paraît pas douteux qu'on a imposé autrefois aux malades une immobilité exagérée. Je crois que personne, depuis longtemps, n'exige plus des opérés le décubitus dorsal strict. Pour ma part, je laisse les malades absolument libres de se mettre sur le côté et de se retourner dans leur lit, mais je leur interdis de s'asseoir. La pratique qui consiste à faire asseoir les malades dès le troisième ou le quatrième jour me paraît tout à fait irrationnelle, car, dans la position assise, non seulement la pression abdominale est augmentée, mais la paroi fait des plis qui me paraissent tout à fait défavorables à l'évolution de la cicatrice. On peut leur redresser le buste, mais à la condition qu'ils reposent sur les omoplates.

Voici donc un premier point sur lequel nous sommes certainement tous d'accord : l'immobilité absolue qu'on exigeait jadis n'est point nécessaire.

Mais c'est une tout autre question de savoir s'il faut faire lever les malades dès les premiers jours. Comme vient de le dire mon maître, M. Segond, à la suite des grosses opérations où l'on a secoué tout l'abdomen, cela paraît tout à fait déraisonnable. Le repos est le meilleur traitement des contusions.

Même à la suite des opérations ordinaires, je ne vois pas très bien, je l'avoue, l'avantage qu'il y a à faire lever les malades dès les premiers jours. Je ne crois pas que cette pratique avance d'une heure le moment où les opérés peuvent reprendre une vie réellement active. Le bénéfice réel est donc bien mince. Il n'en est peut-être pas de même des inconvénients.

Je ne veux pas dire qu'en faisant lever les malades on aura des désastres : ce n'est pas le résultat immédiat qui me préoccupe ; ce sont les résultats éloignés.

Après les laparotomies, la question de la cicatrice me paraît avoir une importance capitale. Il ne faut pas que nos opérées soient exposées à des éventrations ni condamnées à la ceinture à perpétuité. Or, je crois que le repos est une excellente condition de l'évolution des cicatrices. Actuellement, avec les sutures que

nous faisons et la manière dont nous dirigeons la convalescence, nous ne voyons plus d'éventration. Dans une dizaine d'années, si on nous montre que les malades soumises au traitement ambulatoire ont des parois aussi solides que les autres, je reconnaîtrai que la méthode n'a pas d'inconvénients à ce point de vue. Mais je je ne suis pas du tout disposé à soumettre mes malades à cette expérience, car, même si la méthode n'a pas d'inconvénients, je n'y vois aucun avantage sérieux.

Mon ami Faure fait lever ses malades le douzième jour. Pour ma part, si je les faisais lever plus tôt, je crois que je les ferais recoucher à ce moment-là. C'est le moment où les catguts se résorbent et où la cicatrice, n'étant plus soutenue par les fils, n'a pas encore acquis sa résistance : c'est la période fragile de la cicatrice. Cette période s'étend précisément du douzième au dix-neuvième jour environ. C'est pour cela que je ne laisse mes malades se lever qu'au bout de dix-huit ou dix-neuf jours.

M. Hartmann. — Comme notre collègue Faure, j'ai été frappé des résultats obtenus par mon ami Témoin, à Bourges. Sans aller jusqu'à faire lever le huitième jour mes laparotomisés, retenu peut-être par les habitudes prises, je les fais maintenant lever le quinzième ; surtout j'ai acquis cette notion qu'il y avait intérêt à remuer nos opérés beaucoup plus qu'on n'avait l'habitude de le faire. Il est certain qu'en ne les tenant pas dans l'immobilité absolue, où on les laissait autrefois, on les met dans de meilleures conditions, et en particulier on facilite la circulation pulmonaire.

M. Le Dentu. — Il y a quelque vingt-cinq ans que j'eus pour la première fois l'occasion de méditer sur les avantages et les inconvénients qu'il peut y avoir à faire lever les opérés très tôt. C'était après une grande amputation du sein que j'étais allé faire en province. Je fus très étonné quand le chirurgien qui m'avait aidé me dit que dès le lendemain il ferait quitter le lit à la malade, et je ne fus pas convaincu par ses raisons.

J'accorde que, à la suite de certaines opérations, lorsque la cicatrice ne peut courir aucun risque d'éraillement et de désunion, la position horizontale ne s'impose pas pendant un long temps; mais la vraie question est de savoir si, à la suite d'une intervention quelconque sur le ventre, des précautions particulières n'offrent pas une réelle utilité. J'ai toujours porté un soin minutieux à mes sutures et professé un grand respect pour les jeunes cicatrices. Or, il me paraît impossible que le poids des viscères abdominaux et certains mouvements intempestifs n'en

compromettent pas la solidité, quand on ne leur laisse pas le temps d'acquérir de la résistance. Si pour les petites incisions des appendicectomies les plus simples il est permis d'abréger la durée du repos au lit et de la ramener à une douzaine de jours, je ne vois que désavantage à diminuer beaucoup la période du séjour au lit après les laparotomies vraies; mais il serait irrationnel de s'arrêter à un nombre fixe de jours pour tous les cas. Depuis longtemps, après les opérations simples, les ovariotomies faciles, par exemple, je fais placer les malades sur un fauteuil dès le quinzième ou seizième jour. Au bout de trois ou quatre jours encore je les fais marcher.

S'agit-il, au contraire, de cas graves, plus ou moins compliqués, je maintiens les opérées au lit une vingtaine de jours. Bien souvent, s'il a fallu tamponner et drainer, ce délai est encore insuffisant. Nous en avons tous fait l'expérience. Après l'hystérectomie vaginale, et surtout après les opérations anaplastiques portant sur le vagin et le périnée, vingt-cinq jours de lit représentent à mes yeux un minimum nécessaire.

On a parlé des avantages qu'il y a pour l'état général à faire lever les opérés de bonne heure. En réalité, cette affirmation n'est exacte que quand l'intervention a porté sur des sujets en pleine santé ou très peu affaiblis; dans les conditions inverses un repos suffisamment prolongé au lit épargne aux malades une fatigue inutile et rend les convalescences plus franches et plus rapides.

M. Paul Segond. — A entendre MM. Delbet et Hartmann, je me demande si je me suis bien fait comprendre. Je ne conteste nullement les avantages qu'il peut y avoir à réduire la durée de l'alitement de nos laparatomisés et à les faire lever dès le 15e jour quand tout marche à souhait. Ce que je repousse absolument, c'est le lever hâtif quand même, c'est le traitement ambulatoire des laparotomisés érigé en méthode. Je ne puis, en d'autres termes, accepter que, sous le prétexte de favoriser la circulation, d'éviter les thromboses, ou de rompre avec la routine, on en vienne à ne plus se soucier le moins du monde du repos général dont tous les grands opérés ont besoin et de l'immobilisation locale que nécessitent la réparation des plaies et la constitution des cicatrices solides.

M. Mauclaire. — Notre collègue Faure a parlé des phlébites et embolies post-opératoires en disant que ces complications ne seraient pas dues à ce fait que le malade s'est levé trop tôt.

A propos d'un cas personnel, j'ai recherché les cas d'embolies pulmonaires post-opératoires après de « simples » cures radicales

de hernies. Or, quelques-uns de ces cas ont été observés chez des malades qui se sont levés et sont sortis de l'hôpital le dixième jour [Bayer (1), Gardini (2), Lichtenberg (3)]. Je ne crois pas qu'il y ait eu là une simple coïncidence.

M. Routier. — Je voudrais faire remarquer qu'on pourrait opposer à l'opinion de M. Moty l'opinion de M. von Eiselsberg, qui, répondant à M. Kumel, a dit qu'opéré pour appendicite, il eût été désolé de se lever le troisième ou quatrième jour.

Pour mes malades, je constate depuis longtemps que, malgré la permission que je leur donne de se retourner dans leur lit, non de s'asseoir, elles n'en profitent pas parce qu'elles souffrent.

J'ai vu de grands laparotomisés se lever dès le premier ou le deuxième jour et guérir, mais je suis décidé à ne pas les imiter.

M. J.-L. Faure. — Je suis très heureux d'avoir provoqué la véhémente protestation de M. Segond contre le fait de faire lever les malades au bout de deux ou trois jours. Il a dit d'une façon fort éloquente ce que j'ai dit d'une façon plus simple dans ma communication. Il y a là une exagération manifeste et que je considère comme dangereuse. Mais je crois, à l'inverse de ce qu'il a dit, que l'argument nosocomial dont je me suis servi et qu'il me reproche est un argument fort important. Il ne s'agit pas de savoir si l'Assistance Publique dépensera quelques sous de plus ou de moins. Il s'agit de savoir si nous pourrons avoir des services moins encombrés, pour le plus grand mal des malades, et si nous pourrons dans le même service rendre la santé, en les opérant, à 250 femmes au lieu de la rendre seulement à 200. Je maintiens donc cet argument, qui me paraît important et qui l'est.

Je ne sais pas, pour répondre à mon ami Delbet, ce que seront les cicatrices que j'obtiens dans de longues années. Je ne les observe que depuis deux ans, et, ce que je sais, c'est qu'elles paraissent aussi bonnes que par le passé.

Mais je remarque que de cette discussion se dégage ce fait qu'il y a parmi la plupart de mes collègues une tendance à abandonner le chiffre de vingt et un jours pour le diminuer jusqu'à quinze ou seize. Je ne suis donc pas le seul de mon avis. Je vais seulement un peu plus loin. Je me suis en principe arrêté au chiffre de douze, et j'y reste.

(1) Bayer. *Centralblatt f. Chirurgie*, 1899.
(2) Gardini. *Clinica moderna*, 1905.
(3) Lichtenberg. *Centr. f. die Grienzgel der med. und Chir.*, 1908, n° 7.

Présentations de malades.

Ostéite tuberculeuse du cubitus guérie par les bains et les applications d'eaux chlorurées sodiques.

M. Paul Reynier. — Messieurs, le malade que je vous présente est un homme encore jeune, trente ans, mécanicien, qui, au mois de juillet dernier, en mettant une automobile en marche, eut un retour de manivelle, qui lui occasionna une forte douleur au coude. Il venait me montrer son bras huit jours après, et je trouvais un point douloureux au niveau de l'extrémité supérieure du cubitus, au-dessous de la trachée, avec un point un peu fluctuant. Je crus tout d'abord à un petit arrachement avec épanchement sanguin. Je fis de la compression, mais les choses empiraient. La douleur augmentait, et, apprenant que la femme avait une laryngite suspecte de bacillose je fis faire la radiographie, en même temps que je faisais une ponction. Cette ponction ne retira qu'un peu de sérosité sanguine. Mais la radiographie que je vous présente me montra des lésions de l'os, sur la nature bacillaire desquelles il n'y avait pas à se tromper.

Je fis prendre immédiatement des bains salés avec la solution que je préconise : 30 grammes de sels de Salies pour un litre d'eau.

Le point fluctuant s'accentua. Je le reponctionnai et injectai un peu d'éther iodoformé. Il eut de l'eczéma iodoformique. Mais la fluctuation reparut. Je lui ouvris alors ce point fluctuant et tombai sur un os dénudé. Sans refermer et sans toucher à l'os, je continuai les pansements salés. Or, sous l'influence de ce traitement, peu à peu les douleurs disparurent, la plaie se cicatrisa, l'os se recouvrit et aujourd'hui je vous présente cet homme guéri depuis deux mois et ayant repris son métier.

Mais en même temps je vous présente les radiographies sur lesquelles vous pouvez voir peu à peu la lésion osseuse diminuer, et s'améliorer sous l'influence du traitement.

Voici la radiographie que j'ai fait prendre il y a quelques jours. On voit encore, bien que le malade ne souffre plus, une petite tache qui montre que l'os n'est pas encore revenu à la normale. Je continuerai le traitement, et j'espère dans quelques mois vous présenter une nouvelle radiographie, qui sera encore plus concluante.

Epithelioma de la racine du nez et du grand angle de l'œil droit, propagé aux paupières, à la conjonctive oculaire et aux voies lacrymales.

M. H. Morestin. — Jules P..., âgé de soixante-dix ans, rémouleur, entré le 4 novembre 1907 dans mon service à la Maison Dubois, m'était adressé par M. Danlos, notre collègue de Saint-Louis. Il est porteur d'un épithélioma ulcéré de la racine du nez et du grand angle de l'œil droit. Le début de la maladie remonte à près de dix ans; son évolution a donc été d'une lenteur extrême.

Pendant plusieurs mois, M. Danlos a essayé des rayons X, sans aucun résultat appréciable. Actuellement la lésion couvre la moitié droite de la racine du nez, et quelques millimètres du versant gauche, le grand angle de l'œil droit, s'étend à la racine du sourcil, aux deux paupières, à la conjonctive palpébrale et bulbaire, et aux voies lacrymales. Les paupières ont perdu de leur mobilité et, comme on peut s'en rendre compte d'après la figure 1, ne s'écartent plus que très imparfaitement. Le globe oculaire a conservé sa mobilité, la conjonctive est rouge et enflammée en dehors des parties manifestement néoplasiques; elle est baignée de muco-pus, qui, mêlé aux larmes, se déverse sur la joue. L'ulcération est entourée d'un bourrelet dur et violacé; la plaque sur laquelle elle repose est adhérente au squelette sous-jacent, c'est-à-dire à l'os propre du nez du côté droit, à la partie adjacente du frontal et de l'apophyse montante du maxillaire supérieur.

Le 6 novembre, je pratique l'extirpation des lésions; j'enlève la plaque néoplasique avec une large bordure de peau saine, la plus grande partie des paupières, le globe oculaire, les portions squelettiques sous-jacentes à l'ulcération et auxquelles elle adhère.

En outre, je m'attache à détruire complètement les voies lacrymales jusqu'à leur terminaison nasale, en supprimant, à l'aide de pinces gouges, l'unguis, une partie de l'ethmoïde, la paroi interne du sinus maxillaire jusqu'au ras du plancher, une certaine étendue de la branche montante. Je résèque encore le plancher de l'orbite pour ne laisser qu'une excavation unique orbito-maxillo-nasale.

Suites des plus simples; le malade se lève le jour même. La plaie bourgeonne, se réduit, se cicatrise graduellement et, à la fin de décembre, il ne reste plus aucune surface granuleuse; tout le contour de la brèche est épidermisé.

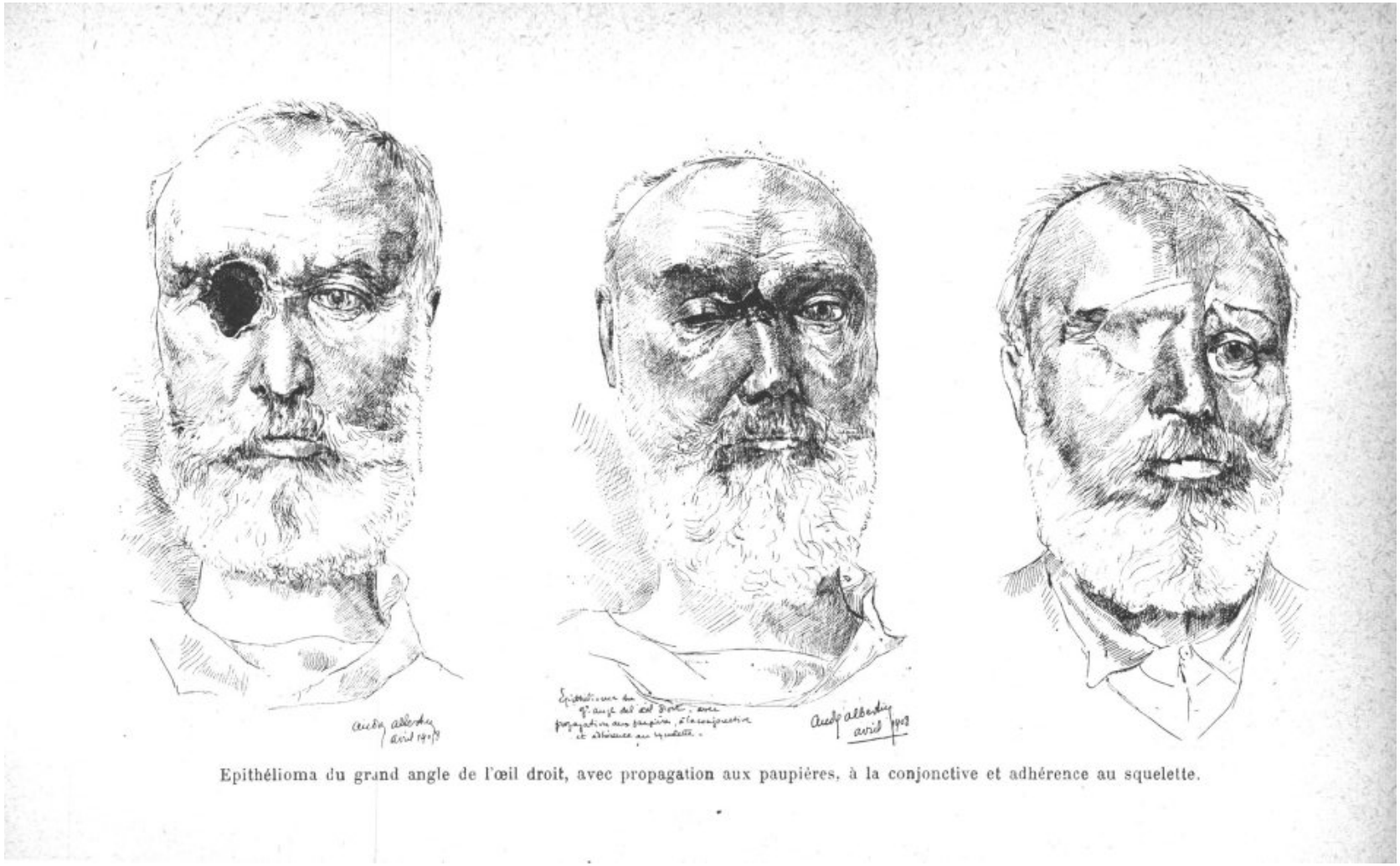

Epithélioma du grand angle de l'œil droit, avec propagation aux paupières, à la conjonctive et adhérence au squelette.

Le 8 janvier, en présence de notre collègue Dujarier, je pratique une autoplastie destinée à couvrir cette brèche. Je trace tout d'abord sur son pourtour une incision circulaire délimitant une collerette de 2 ou 3 millimètres cutanéo-cicatricielle, laquelle est disséquée et retournée vers l'excavation. Puis je taille un grand lambeau frontal se prolongeant jusque sur le cuir jadis chevelu.

Ce lambeau est pris sur la moitié gauche du front et son pédicule répond à la partie interne du sourcil gauche et à l'espace inter-sourcilier. Faisant tourner ce lambeau de gauche à droite, je l'amène au-devant de la brèche, l'installe sur cette sorte de rebord, d'appui circulaire, fourni par le retournement préalable d'une collerette, et le suture soigneusement à la tranche cruentée laissée par la première incision menée tout autour de la perte de substance. J'avais bourré l'orbite et le sinus maxillaire de mèches de gaze iodoformée, dont un bout sortait par le nez, pour fournir temporairement un point d'appui, un coussin, au lambeau. Ces mèches furent retirées au 8e jour, en même temps que les fils. Le lambeau se réunit d'emblée d'une manière parfaite aux parties environnantes; sa vitalité ne fut à aucun moment menacée. La plaie d'emprunt avait dû être abandonnée à elle-même; elle se cicatrisa peu à peu, lentement. Le 21 février, j'y appliquai des greffes de Thiersch, qui ne réussirent que partiellement.

Bref, la cicatrisation ne fut tout à fait complète que vers le milieu d'avril (fig. 3).

Le résultat est aujourd'hui très convenable. Grâce à ce lambeau cachant l'orbite, la figure n'est nullement choquante. La couche profonde du lambeau s'est durcie, transformée en une membrane tendue, indépendante des couches superficielles. La cavité orbitaire semble s'être adaptée aisément à sa situation nouvelle, d'annexe des fosses nasales. La cicatrice du front est unie et lisse et ne retient pas l'attention.

La santé générale est excellente et notre malade paraît, en somme, content de son sort actuel.

Je pense que dans les épithéliomas du grand angle propagés à la conjonctive et aux points lacrymaux, il ne faut pas hésiter à pratiquer l'extirpation totale des voies lacrymales.

L'emploi des pinces gouges rend d'ailleurs facile cette partie de l'intervention. C'est là une mesure qui, en tout cas, ne saurait nuire, qui ne trouble en rien l'économie de la face, qui ne comporte aucune gravité, et qui nous donne pour l'avenir une espérance meilleure de guérison durable.

Plaie sus-hyoïdienne. Section de la base de la langue et large ouverture du pharynx. Orifice pharyngo-cutané persistant. Opération réparatrice. Guérison.

M. H. Morestin. — Les plaies sus-hyoïdiennes par coup de rasoir paraissent assez rares.

On a pu même pendant longtemps mettre en doute la possibilité de la pénétration de l'instrument entre le maxillaire inférieur et l'os hyoïde.

Il est certain que dans la grande majorité des cas la section porte plus bas, sur la trachée, le larynx ou l'espace thyro-hyoïdien.

Dans ces plaies transversales résultant de tentatives de suicide, celles qui sont au-dessus de l'hyoïde méritent une place à part, en raison des lésions anatomiques et des perturbations physiologiques qui en sont la conséquence, de leur évolution, et même à l'égard des indications thérapeutiques. J'ai eu l'occasion d'en observer un exemple, et je vous présente aujourd'hui le malade guéri après avoir traversé les plus graves accidents.

Voici son histoire : Le 4 février 1908, X..., âgé de cinquante ans, s'est, avec un rasoir, sectionné la partie antéro-supérieure du cou, provoquant une hémorragie énorme, à laquelle il faillit succomber immédiatement. On l'apporte dans mon service à la Maison Dubois, respirant à peine et littéralement exsangue. On le ranime par des piqûres de caféine et d'éther et d'abondantes injections de sérum. Sa plaie est débarrassée des caillots qui l'encombrent. Elle est véritablement effrayante, et s'étend d'un angle de la mâchoire à l'autre en passant entre le maxillaire et l'hyoïde; et quand on relève la tête, les deux bords s'écartent de plusieurs centimètres. Le pharynx est largement ouvert, laissant voir l'épiglotte, les parois postérieure et latérale, la luette. Aucun vaisseau ne donne plus. Les internes appelés auprès du blessé ne firent donc aucune ligature. Ils crurent devoir refermer la plaie et pratiquèrent une série de sutures profondes au catgut et superficielles au crin de Florence, laissant un drain sur un des côtés. La phonation redevint possible; et la respiration nasale se rétablit aussitôt.

Le lendemain je trouvai le malade calme et sans fièvre, mais toujours d'une extrême faiblesse et d'une pâleur extraordinaire. Déjà un peu de la salive filtrait entre les points de suture, et je crus prudent d'en faire sans retard sauter quelques-uns et de drainer plus largement. Deux jours après, je dus ôter tous les fils, désunir complètement la plaie et en écarter les bords. Elle s'était infectée dans toute son étendue et les deux tranches de section étaient couvertes de pus grisâtre.

L'infection trachéo-bronchique et le mauvais état général rendaient la situation très grave et nous laissaient même un très médiocre espoir de sauver ce pauvre homme.

La plaie désunie et ainsi ramenée à ses dimensions primitives, je pus moi-même en mesurer l'étendue et en étudier le trajet. L'instrument avait passé au-dessus et presque au ras de l'os hyoïde; il avait traversé la base de la langue, dont l'insertion hyoïdienne semblait complètement tranchée; il avait emporté un ruban de muqueuse sur la face antérieure de l'épiglotte et une parcelle du bord supérieur de ce cartilage. Ce petit fragment demeurait appendu à la base de la langue. Sur les tranches de section je pus reconnaître aisément la coupe des deux glandes sous-maxillaires, et celle du tendon digastrique des deux côtés. L'épaississement, l'infiltration et la formation d'une nappe purulente à la surface des deux tranches m'empêchèrent de distinguer nettement les muscles génio-hyoïdien et hyo-glosse, sûrement tranchés, ni d'apercevoir les bouts des artères et veines faciales, et aussi des linguales, dont la lésion pouvait être soupçonnée.

L'ouverture du pharynx était très large, permettant d'explorer du regard tout le pharynx buccal. Dans le sens transversal, cette baie pharyngée présentait une largeur de deux travers de doigt, et, quand la tête était portée en arrière, une hauteur à peu près égale.

Malgré sa séparation à peu près complète de l'hyoïde, la langue pouvait exercer tous ses mouvements.

Je pus m'assurer d'autre part que le mouvement d'abaissement de la mâchoire persistait malgré la section de tous les muscles sus-hyoïdiens : l'abaissement n'est pas passif, et dû au relâchement des élévateurs, car il s'effectue même si l'on tente de s'y opposer en exerçant une pression au-dessous du menton. Toutefois cet abaissement ne va pas jusqu'aux limites normales et l'ouverture large de la bouche est impossible.

Pendant une quinzaine de jours le sort du malade demeura incertain et sa situation très misérable. Il était soutenu par des injections quotidiennes de sérum et alimenté par une sonde œsophagienne passée par une narine. La respiration était constamment gênée par des mucosités purulentes qui s'accumulaient dans le larynx et la trachée et dont le malheureux ne pouvait se débarrasser qu'à grand'peine. Il fallait à chaque instant défaire le pansement, rendu léger à dessein d'ailleurs, pour ôter avec des tampons les épaisses mucosités qui encombraient le pharynx et la partie supérieure du larynx.

Enfin, un mieux se dessina, le catarrhe laryngo-trachéo-bronchique diminua graduellement, les mucosités devinrent plus

claires et moins abondantes ; la plaie se détergea, prit une coloration rosée de bon augure et commença à se réduire. La réparation, d'abord lente, se fit bientôt avec une très heureuse rapidité, si bien qu'au commencement d'avril, deux mois après la blessure, la vaste plaie était réduite à un orifice ovalaire admettant juste l'index, offrant 1 centimètre dans le sens vertical, 12 ou 13 millimètres dans le sens transversal.

La muqueuse étant soudée à la peau sur tout le pourtour de cet orifice, il était clair que la nature avait dès lors épuisé son effort réparateur et que les choses persisteraient en cet état indéfiniment. Le trou pharyngo-cutané était situé au fond d'un profond sillon transversal, la peau ayant été considérablement attirée en arrière pour venir directement au contact de la muqueuse.

Le malade dès le milieu de mars pouvait s'alimenter suffisamment pour qu'on ne fût plus obligé de recourir à la sonde, mais néanmoins une grande partie des liquides passait par le trou sus-hyoïdien (un quart environ de ce qu'il buvait).

Pour parler intelligiblement, il était obligé d'obturer cet orifice avec le doigt.

Une intervention réparatrice s'imposait. Elle fut pratiquée le 8 avril.

Je commençai par circonscrire l'orifice par une incision ovalaire, passant à 2 millimètres de la ligne d'union cutanéo-muqueuse, laissant ainsi une petite collerette cutanée destinée à être retroussée vers la cavité bucco-pharyngienne. Je m'étais assuré auparavant que sur cette bande de peau il n'y avait pas de poils. J'extirpai ensuite des masses cicatricielles très denses qui entouraient l'orifice et le rendaient rigide.

Je poursuivis cette sorte de dissection assez loin dans l'épaisseur de la langue d'une part, de l'autre vers le larynx, dans la concavité de l'os hyoïde. J'arrivai ainsi à mobiliser assez largement les tissus autour de la bouche et à disposer de parties assez souples pour se laisser docilement rapprocher, affronter et suturer. J'appliquai un premier plan de sutures au catgut 00 sur la collerette marginale cutanéo-muqueuse retroussée en dedans, les fils étant placés du côté cruenté selon une ligne transversale. Les deux moitiés antérieure et postérieure de la collerette s'affrontaient parfaitement, pas une goutte de salive ne filtra, pas une bulle d'air ne s'échappa dans l'intervalle des points de suture.

Cette ligne de catguts fut enfouie sous une nouvelle rangée de sutures unissant les tissus compris dans l'arc hyoïdien à la base de la langue. Cela fait, l'opération paraissait déjà satisfaisante, mais, pour mieux assurer son succès et reconstituer plus complètement la région, je décollai quelque peu les téguments sur les

deux lèvres de la plaie, tant du côté du larynx que du côté du menton; un petit débridement médian fut nécessaire en haut, dans l'étendue d'un centimètre, la peau s'étant rétractée au niveau de la plaie; puis je recherchai et n'eus pas de peine à découvrir l'extrémité sectionnée des digastriques et des génio-hyoïdiens. Ces bouts musculaires furent fixés par une troisième rangée de sutures aux aponévroses, aux débris de muscles et aux tissus fibreux cicatriciels qui me fournissaient au-devant de l'hyoïde une prise solide. Je terminai enfin par la réunion de la peau au crin de Florence. Au cours de cette intervention, je n'ai pu retrouver le petit fragment d'épiglotte qui était demeuré appendu par une languette muqueuse à la base de la langue. Il a sans doute été éliminé pendant la période d'infection de la plaie. Deux drains courts et petits furent laissés sur les côtés. Pour empêcher tout tiraillement des parties rapprochées, la tête fut maintenue fléchie par deux gros tubes de caoutchouc fixés d'une part au bonnet du malade, d'autre part à un bandage de corps. Pendant quarante-huit heures on ne donna à l'opéré aucune boisson, mais d'abondantes injections de sérum, et de petits lavements d'infusion de tilleul administrés à plusieurs reprises dans la journée.

Les jours suivants, il put boire à discrétion de l'eau bouillie et des infusions. Au cinquième jour on lui donna du lait; au dixième on lui laissa toute liberté de s'alimenter à sa guise. A ce moment la guérison était obtenue. Il n'est pas possible que les suites d'une opération soient plus simples. Au deuxième jour les drains avaient été retirés, au huitième ce fut le tour des fils. La réunion totale et définitive avait été obtenue. On laissa jusqu'au douzième jour l'appareil destiné à maintenir la tête légèrement fléchie. Au quinzième le malade quittait l'hôpital. On lui avait recommandé de garder le silence pendant les premiers jours, mais il fut impossible de le faire taire, et il ne cessa de bavarder toute la journée dès le lendemain de l'intervention.

On peut dire actuellement que la restitution anatomique et physiologique est complète. La déglutition s'exécute correctement la parole n'est aucunement gênée; il n'y a pas le moindre trouble dans l'articulation des sons; et, somme toute, de sa déplorable aventure notre malade garde seulement une cicatrice sus-hyoïdienne que la barbe ne tardera pas d'ailleurs à dissimuler entièrement.

Sur plusieurs cadavres j'ai essayé de reproduire des sections analogues à la pharyngotomie sus-hyoïdienne que notre homme avait pratiquée sur lui-même.

En examinant les tranches de section, on voit que les faciales et linguales sont toujours coupées des deux côtés. Il est donc à pré-

sumer que ces importants vaisseaux ont dû être intéressés chez notre sujet.

Après une énorme spoliation sanguine, l'hémostase provisoire a dû résulter chez lui de la syncope et de l'accumulation des caillots dans la plaie, et si l'hémorragie ne s'est pas reproduite, c'est sans doute à cause des nombreuses sutures perdues rapprochant les divers plans anatomiques. Quoi qu'il en soit, en admettant que sur le vivant la mobilité plus étendue des artères au milieu des parties molles, plus souples, puissent parfois, et peut-être à la rigueur dans le cas particulier de notre malade, mettre les vaisseaux précités à l'abri de l'instrument tranchant, il n'en est pas moins vrai que leur lésion doit être la règle dans les plaies de ce genre, et que de telles blessures comportent, en raison de l'hémorragie considérable qui doit les accompagner, un pronostic immédiat des plus graves.

La séparation de l'os hyoïde d'avec les muscles sus-hyoïdiens et la langue peut, elle aussi, entraîner indirectement quelques perturbations dans le fonctionnement du larynx, sans préjudice de celles qui résultent de l'obstruction des voies respiratoires par le sang déversé dans le larynx.

Un point de physiologie est intéressant à noter dans l'histoire de notre malade : c'est la faculté d'abaisser volontairement et même avec énergie la mâchoire inférieure, malgré la section des digastriques, génio-hyoïdien, mylo-hyoïdien et même du bord antérieur des sterno-mastoïdiens. Ce mouvement, il est vrai, ne s'exerçait pas avec l'amplitude normale.

La conduite à tenir en présence de pareilles plaies ne paraît pas avoir embarrassé les internes qui donnèrent les premiers soins au blessé : sans hésitation ils crurent devoir procéder à une réunion immédiate et totale.

Elle n'a donné dans ce cas aucun bon résultat, et même dans une certaine mesure elle a été nuisible. C'est là cependant une question qui mérite d'être examinée. Vaut-il mieux abandonner la plaie à la réparation spontanée en aidant simplement le travail de la nature par la position et des pansements soigneux, ou convient-il de reconstituer les divers plans anatomiques de la région, pendant qu'ils sont souples et faciles à repérer?

On sait que pour les plaies transversales du cou situées un peu plus bas et ouvrant les voies aériennes, la pratique régulière a été pendant longtemps de s'abstenir de toute réunion, mais que depuis quelques années la pratique inverse paraît défendable. Pour ma part, j'ai cru devoir prendre ce parti dans le seul cas de blessure du larynx par coup de rasoir qu'il m'ait été donné d'observer. Quand il s'agit d'une plaie nette, non souillée, chez un

sujet dont les voies aériennes ne sont pas infectées, la reconstitution sans délai des divers plans anatomiques me paraît ne pas devoir être différée ; les suites seront abrégées et le résultat éloigné meilleur.

Mais les conditions sont différentes au-dessus de l'hyoïde ; la plaie ouvre la cavité bucco-pharyngienne septique et justement en un point déclive où la salive tend naturellement à se porter ; il faut reconstituer toute une région complexe et rapprocher par la suture des organes dont la mobilité constante sera un obstacle certain à la réunion.

La restauration immédiate entreprise dans ces conditions peu favorables ne peut réussir que si l'opération est exécutée avec le plus grand soin, ce qui suppose une assistance suffisante, un bon outillage, un éclairage convenable et un blessé présentant encore une certaine résistance. Si les circonstances permettent de rassembler ces divers éléments de succès, je pense qu'il n'est pas téméraire de tenter la reconstitution par étages de la région divisée ; mais un drainage largement compris s'impose comme une mesure nécessaire.

Si l'on n'est pas dans de bonnes conditions, mieux vaut attendre, quitte à intervenir secondairement pour obturer un orifice persistant. Des plaies très étendues se réparent presque complètement et avec rapidité, comme en témoigne le cas de notre blessé.

Notez que l'abandon à la réparation spontanée d'une plaie siégeant en cet endroit ne peut entraîner aucune difformité irréparable, ni coarctation, ni attitude vicieuse permanente d'un organe essentiel, ni trouble fonctionnel définitif, comme pourrait le faire par exemple une plaie non suturée du larynx ; la seule menace est la persistance d'une communication pharyngo-cutanée dont la cure peut être entreprise avec sécurité et avec l'espérance fondée d'une parfaite guérison.

La cure opératoire d'une fistule sus-hyoïdienne médiane, plus ou moins large, reliquat d'une telle blessure, paraît être, d'après ce qui s'est passé chez mon malade, un acte chirurgical assez simple.

Les détails essentiels de la technique sont de retourner complètement dans le pharynx le contour de l'orifice anormal, de libérer avec soin les tissus avoisinants, de manière à les rendre souples, d'extirper les masses cicatricielles rigides, pour assurer un large et docile affrontement, de rendre aux muscles sus-hyoïdiens leur insertion régulière, et enfin d'éviter toute tension sur les parties rapprochées en maintenant de façon permanente la tête dans l'attitude appropriée.

Jeremisch von Hacker et d'autres ont préconisé, pour aborder certaines lésions pharyngées, la voie sus-hyoïdienne. Moi-même, dans un article déjà ancien (1897, *Traité de Chirurgie*), j'ai admis d'après des expériences cadavériques, quelques indications à ce procédé ; mais depuis je n'ai pas eu l'occasion de l'essayer sur le vivant. Or, notre homme s'étant pratiqué une auto-pharyngotomie supra-hyoïdienne, j'ai pu m'assurer chez lui, comme je l'avais vu dans mes expériences, que cette voie livre complètement l'accès du pharynx et permettrait le traitement facile de lésions fort étendues. Au rebours de l'auto-mutilation par section sus-hyoïdienne, la pharyngotomie chirurgicale, méthodique, empruntant cette voie, paraît devoir être au contraire relativement bénigne et simple dans ses suites, et peut-être y aurait-il lieu de s'adresser plus souvent à cette méthode jusqu'ici fort négligée.

M. Picqué. — J'ai eu bien souvent l'occasion d'observer chez des aliénés des sections semblables à celles du malade de M. Morestin.

Je ne crois pas à la fréquence des plaies concomitantes des artères linguale et faciale, car ces malades amenés tout d'abord au Dépôt, n'arrivent que tardivement dans mon service, sans avoir été l'objet d'une hémostase primitive.

Généralement, la suture primitive n'a pas été faite et les malades guérissent le plus souvent secondairement et sans aucune intervention nouvelle.

Dans un cas que j'ai présenté autrefois à la Société de Chirurgie, il y avait une fistule, comme dans le cas de M. Morestin.

Une opération très simple (avivement suivi de la suture) a suffi pour amener la guérison.

Arthrite.

M. Rouvillois. — Deux cas d'arthrite suppurée du coude, d'origine otitique.

M. Lejars, rapporteur.

Œsophagoscopie.

M. Guisez présente deux malades : un chez qui il a extrait un volumineux dentier de l'œsophage, par l'œsophagoscopie; une autre, atteinte de rétrécissements cicatriciels infranchissables de l'œsophage; guérison par l'œsophagoscopie.

M. Lejars, rapporteur.

Présentations d'instruments.

Amygdalotome.

M. Monod présente, de la part de M. le Dr Lagarde, un nouveau modèle d'amygdalotome, disposé de façon à diminuer les chances

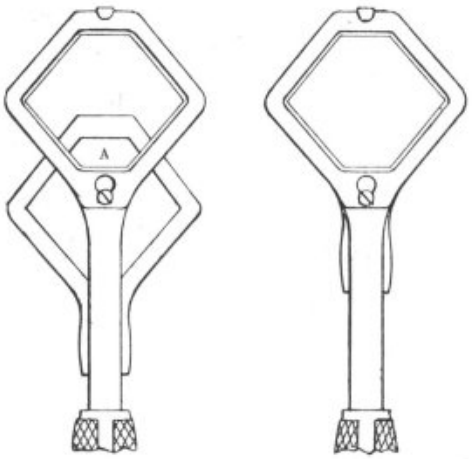

Amygdalotome du Dr Lagarde.

Fig. 1. Instrument en position de repos. — Fig. 2. Instrument en action. Les arêtes du couteau et la lunette ne sont coupantes que dans les parties limitant l'espace A.

d'hémorragie à la suite de l'amygdalotomie. A cet effet, les arêtes de la lunette et du couteau de l'instrument sont mousses, sauf dans les parties délimitant un espace hexagonique (fig. 2, A), où elles sont coupantes.

Il résulte de cette disposition que l'amygdale, lors du jeu du couteau dans la lunette, est d'abord écrasée jusqu'à formation d'un pédicule qui est coupé en dernier lieu.

On évite ainsi la large surface saignante que produit l'amygdalotome ordinaire et qui correspond à toute la base de l'amygdale.

Spéculum intra-utérin.

M. Bazy présente un instrument imaginé par le Dr Escomel, d'Aréquipa (Pérou), destiné à permettre les cautérisations intra-utérines d'une façon complète et méthodique.



Il consiste en un tube perforé aux deux extrémités et monté sur une longue tige.

Pour l'introduire, on y met un mandrin analogue à celui des spéculums vaginaux pleins.

L'instrument introduit, on retire le mandrin ; on peut alors introduire un mandrin portant les mèches imbibées de substances médicamenteuses destinées à modifier la muqueuse utérine : de cette façon, on est bien sûr que les mèches ne s'essuyent pas sur l'isthme ou les parties rétrécies de la cavité utérine.

M. Escomel a fait construire une série de spéculums de diamètres différents qui permettraient au besoin de faire de la dilatation intra-utérine, à la façon des bougies d'Hegar.

Cet instrument m'a paru très ingénieux, très utile et digne par conséquent de vous être présenté.

Appareil anesthésique.

M. Vachier (d'Orléans) présente un appareil pour anesthésie générale qui, sous un petit volume, permet à volonté l'emploi du chlorure d'éthyle, du chloroforme ou de l'éther.

Présentations de pièces.

Lipomes du cordon.

M. Paul Reynier. — Messieurs, je vous présente aujourd'hui deux lipomes du cordon, que j'ai enlevés tout dernièrement. Le lipome du cordon, bien qu'affection connue, qui a fait l'objet de plusieurs mémoires intéressants, dont un très important de notre collègue Mauclaire, a une pathogénie qui prête encore à discussion, et les deux pièces que je présente aujourd'hui peuvent être intéressantes pour fixer certain point. Nous avons eu affaire, dans ces deux cas, à la variété parapéritonéale de Mauclaire, c'est-à-dire à des lipomes, se développant aux dépens de la masse graisseuse sous-péritonéale. Mais ces deux lipomes sont, comme vous le voyez, très différents d'aspect. Le premier que je vous présente est constitué par une masse graisseuse piriforme, dont le pédicule s'enfonçait dans le canal inguinal, et se continuait nettement avec la graisse, qui double le péritoine à ce niveau. Je l'ai trouvé au côté externe d'un sac herniaire volumineux, qui contenait l'intestin grêle, et du gros intestin. En arrière du lipome se trouvaient les éléments du cordon, non adhérents, et le lipome n'adhérait pas au sac. Il m'a été facile de l'enlever et de m'en débarrasser avant de m'occuper du sac.

C'est là le type du lipome, que nous rencontrons le plus souvent, celui qui n'adhère pas au péritoine et que M. Broca avait en vue lorsque, dans une communication à la Société anatomique, il disait que les lipomes du cordon n'adhéraient pas au péritoine.

Mais, si je vous le présente, c'est que je mets à côté une autre variété de lipome du cordon beaucoup plus rare, et dont l'ablation offre beaucoup plus de difficulté. Celui-là, au contraire, adhérait intimement au sac péritonéal; il dissociait les éléments du cordon, qu'il m'a été très difficile de séparer de lui. Ce lipome, très volumineux, de la grosseur du poing, était en plein cordon. Ce fut sur lui que je tombai, dissociant, croyant trouver un sac, que je ne trouvai que tout à fait au centre. Car, comme vous voyez, ce sac que j'ai enlevé est doublé de cette graisse, de ce lipome, et il est absolument impossible de le séparer. Ici, j'avais l'aspect de ces masses graisseuses que nous trouvons dans les hernies de la vessie, et me rappelant que, lorsque, dans ce cas, on dissocie ces masses graisseuses à la recherche du sac, on arrive à ouvrir la vessie, car ces masses graisseuses ont envahi

les fibres musculaires, qu'on ne peut reconnaître dans la graisse, j'ai cru un moment, arrivant dans le sac, que c'était la vessie que j'ouvrais. Mais la sonde mise dans la vessie, je pus me rendre compte qu'il n'en était rien. Ce que j'avais ouvert était un sac situé au centre de ce lipome, qui lui adhérait et l'entourait. Ce sac communiquait par en bas avec la vaginale. J'avais donc là le lipome adhérent au péritoine, dont M. Delbet a présenté, en 1888, une observation à la Société anatomique, pour combattre l'opinion trop exclusive de M. Broca et lui montrer qu'il y avait, à côté des lipomes non adhérents, des lipomes adhérents au péritoine. Or, dans le cas que je vous cite, le cloisonnement du sac et sa communication avec la vaginale montraient, de plus, que nous avions affaire à des lésions d'origine congénitale; or, c'est le troisième cas de lipome adhérent que, dans ma pratique, j'ai eu à observer; dans les trois cas, j'ai trouvé des persistances du conduit vagino-péritonéal. Je serais donc, d'après ces faits, assez disposé à admettre qu'un certain nombre de ces lipomes adhérents sont liés aux malformations congénitales de cette région.

Fibrome de l'ovaire.

M. Jayle. — Fibrome de l'ovaire pesant 7 kilos avec un lobe dégénéré en sarcome.

M. Legueu, rapporteur.

Le Secrétaire annuel,

Ricard.

Paris. — L. Maretheux, imprimeur, 1, rue Cassette.

SÉANCE DU 13 MAI 1908

Présidence de M. Nélaton.

Procès-verbal.

La rédaction du procès-verbal de la précédente séance est mise aux voix et adoptée.

Correspondance.

La correspondance comprend :

1°. — Les journaux et publications périodiques de la semaine.

2°. — M. Segond fait hommage du premier numéro du *Journal de Chirurgie*, revue critique, publiée par MM. Cunéo Gosset, Lecène, Lenormant et Proust.

Discussion.

Sur la rachianesthésie.

M. Tuffier. — Après la brillante discussion de 1901 dans laquelle vous aviez rayé la rachianesthésie des cadres de la chirurgie, je ne m'attendais guère à reprendre la parole sur cette question, ni à trouver sept années après cette même méthode aussi universellement employée et aussi vivement discutée qu'à sa naissance; Il y a décidément des morts qu'il faut tuer. Ce n'est pas moi qui vous ai convié à l'ouverture de ce tombeau, car, depuis six ans, j'ai poursuivi patiemment son étude, j'en ai fait témoins les chirurgiens d'un peu tous les pays ; mais si j'en excepte un article publié à Vienne, je n'ai cherché que la propagande par le fait. Ce mode d'anesthésie a besoin encore de perfectionnements avant d'être inoffensif ; la stovaïne n'est pas le produit rêvé, et il mérite un certain nombre des critiques que, votre haute et unique préoccupation scientifique ne lui a pas ménagées.

Doit-on, avec la superbe de plusieurs de nos collègues, *rayer purement et simplement la rachianesthésie du cadre de la thérapeutique chirurgicale?* C'est la première et la seule question qui m'intéresse, puisqu'elle seule peut établir que j'ai défendu une vérité; l'étendue du champ que vous lui accorderez m'importe moins et sera toujours discutable

Pour établir le bien fondé du maintien de la rachianesthésie, il semble qu'il n'y ait qu'à vous apporter des faits dans lesquels l'anesthésie générale devenue un danger de mort a obligé l'opérateur à recourir à la stovaïne. Ces observations, je les ai; elles seraient valables à des yeux bienveillants, mais elles n'entraîneraient pas notre conviction, parce que les contre-indications du chloroforme ou de l'éther sont variables pour chacun de nous, et vous ne manqueriez pas de m'opposer des succès d'anesthésie générale, malgré des lésions organiques graves de vos opérés. Les décès dus au chloroforme, les décès immédiats pendant l'opération, frappent des sujets qui paraissent organiquement sains; ce sont des accidents d'autant plus troublants qu'ils sont plus imprévus, et que notre sécurité semblait plus justifiée; cette preuve ne pourrait donc pas être faite.

Pour démontrer l'utilité de la rachianesthésie, il faut, mais il suffit de prouver, *qu'un malade, justiciable d'une opération indispensable, n'a pu subir l'anesthésie générale et a supporté parfaitement l'anesthésie par voie lombaire*. Cette démonstration, je vous l'apporte.

La première observation a trait à une femme de trente-quatre ans, atteinte d'appendicite avec salpingite droite. Notre distingué collègue J.-L. Faure, ici présent, avait tenté de l'opérer et, pour cela, l'avait soumise à la chloroformisation. Deux fois cette malade, atteinte d'une insuffisance aortique, avait été prise, au cours de l'anesthésie, d'accidents tels qu'on dut renoncer à l'opération. M. Faure lui conseilla de garder le repos et sa lésion si elle était compatible avec son existence; au cas contraire, de venir me demander si je pourrais la rachianesthésier. Devant la persistance de ses accidents, la malade entra dans mon service, salle Jarjavay, n° 7. Après un minutieux examen, je résolus de l'opérer. La rachistovaïne fut maniée suivant notre mode habituel; je fis tenir le pouls par un de mes internes pendant l'opération; j'avais sous la main le nécessaire pour parer à un accident syncopal. Tout se passa avec la plus grande simplicité; le cœur, me dit mon interne, n'eut pas un faux pas, et cette femme ne présenta ni accident consécutif, ni accident tardif, puisque je l'ai vue un an après son opération.

Ma seconde observation mérite plus de détails, puisque l'opérateur qui tenta vainement l'intervention sous anesthésie générale n'appartient pas à notre Société. C'est un ancien interne chirurgien rompu à la pratique; il est chirurgien de l'hôpital de Nice, M. le Dr Prat. Je lui dois le début de l'observation suivante :

Mme L. K..., âgée de quarante-huit ans, est entrée dans mon service, salle Malgaigne, n° 2, pour être opérée d'un cancer du col bien limité et au début. Son chirurgien m'écrit qu'à la fin de septembre dernier, il a constaté, chez cette malade, un petit épithélioma cervical, dont le diagnostic a été confirmé par biopsie. Le 24 octobre, il tente une hystérectomie abdominale, mais cette femme, cardiaque et grasse, est prise, au cours de l'anesthésie et après ouverture du péritoine, d'accidents tels qu'après plusieurs tentatives de reprise d'opération, il doit refermer le ventre au plus vite sans toucher à l'utérus.

Le 15 octobre, je trouve cette femme obèse, et l'examen médical, fait par M. Mauté, confirme le diagnostic d'insuffisance mitrale avec dégénérescence du muscle cardiaque. L'épithélioma est très limité, les culs-de-sac sont libres, la lésion peut et doit être opérée; le 17, m'entourant des mêmes précautions que chez ma première malade, je fais la rachistovaïnisation lombaire de 5 centigrammes, je pratique l'hystérectomie vaginale. L'opération est un peu laborieuse, parce que la vulve est relativement étroite, le corps utérin très volumineux et les annexes adhérentes à l'intestin. Tout se passa sans le moindre incident anesthésique ou opératoire. Les suites furent excellentes et la malade sortait guérie de mon service le 8 janvier 1908, c'est-à-dire vingt et un jours après son opération. Je puis vous rassurer également sur l'existence possible d'accidents tardifs, car, à la date du 22 mars, je recevais de Nice une lettre dont j'extrais les lignes suivantes : « Depuis mon départ de Paris, qui a eu lieu un mois après mon opération, je me porte bien, je mange et je dors bien, je sors souvent,... je fais plus de 3 kilomètres à pied... »

Messieurs, un moyen anesthésique qui permet d'effectuer une opération nécessaire et impraticable sans son secours, me paraît logiquement, comme à vous-mêmes, devoir être conservé dans la thérapeutique chirurgicale. Je pourrais clore là ma communication et me déclarer satisfait d'avoir contribué à l'établissement dans la chirurgie d'un progrès incontesté.

Je vous ai promis la statistique de mon expérience sur l'application de la stovaïne en injection lombaire, et cela m'entraîne dans la seconde partie de la question : le parallèle entre ce mode d'anesthésie et la chloroformisation ou l'éthérisation.

Ma statistique actuelle d'observations, je ne dis pas d'interventions, porte sur 2.300 cas, dont 565 relevant de la stovaïne. La cocaïne a été employée de 1899 à juillet 1904, elle a fait place à la stovaïne du 2 juillet 1904 au 1er avril 1908. *Je ne m'occuperai que*

de cette dernière. La disproportion entre le nombre des rachianesthésies pratiquées dans ces deux périodes tient à deux causes. J'ai pu après expérience choisir plus exactement les régions dans lesquelles ce mode d'action devait être employé de préférence, et surtout, n'étant ni juge de parti pris, ni sectaire, j'ai essayé tous les divers perfectionnements de l'anesthésie générale par les appareils à chloroforme ou à éther, qui ont été présentés dans ces dernières années, et ma statistique a baissé d'autant, mais j'ai acquis la conviction qu'ils ne supprimaient en rien les dangers de mort.

Pour vous donner une preuve de ces faits, voici le bilan de mes opérations du 2 juillet 1904 au 1er août 1908 : j'ai 1.597 opérations, dont 565 sous rachianesthésie, les autres sous le chloroforme, l'éther ou l'analgésie locale. Je considère si bien le choix d'un anesthésique comme une question à l'étude, que j'étudie en ce moment l'éther dans le masque d'Ombrédanne, et je n'ai eu qu'à considérer la vivacité avec laquelle chacun de nous s'est précipité pour examiner cet appareil et implorer une séance pratique du présentateur pour être bien fixé sur ce fait : qu'un anesthésique de tout repos nous est à tous un bienfait aussi inconnu qu'avidement recherché. Je me permets d'ajouter que je n'ai jamais, ni en ville ni à l'hôpital surtout, car notre verdict est alors sans appel, imposé un mode d'anesthésie à mes opérés ; je sais trop leur danger et leurs inconvénients.

STATISTIQUE DES INTERVENTIONS CHIRURGICALES PRATIQUÉES SOUS RACHISTOVAÏNISATION DU 2 JUILLET 1904 — DATE DE LA PREMIÈRE RACHISTOVAÏNISATION — AU 1er AVRIL 1908.

(*Total des opérations faites pendant ce temps au service* : **1.597**).

Total des rachistovaïnisations **565**
se classant ainsi :

a) Interventions pour hernie inguinale ou crurale libre ou étranglée (sur un total de **301**) . . . . . **266** stov.

b) Appendicites (total **160**) . . . . . **55** stov.

c) Organes génitaux de la femme (total **515**) . . . . . **100** stov.

1) Curettages 60
2) Colpotomies 14
3) Hystérectomies vaginales. 9
4) Excision de kystes ou tumeurs du vagin 9
5) Excision de polypes 2
6) Fistules vésico-vaginales 2
7) Cancer du col 1
8) Colpoplastie pour prolapsus 1
9) Colpoplastie pour cystocèle 1
10) Hystérectomie abdominale pour fibrome utérin . 1

d) Périnéorrhaphie (total **18**) . . . . . **18** stov.

e) Organes génitaux de l'homme (total **65**). . . . . **57** stov.

1) Cures d'hydrocèles.	18
2) Ectopie testiculaire.	8
3) Prostatectomies	7
4) Castration pour tuberculose	5
5) Ablation de tumeurs du testicule	5
6) Opérations plastiques de la verge.	5
7) Résection pour varicocèle.	4
8) Ablation de kystes du cordon.	2
9) Hématocèles.	2
10) Ouverture d'abcès de la prostate	1

f) Interventions pour tumeurs, abcès, etc., de la paroi abdominale . . . . . **7** stov.

g) Laparotomies pour collections suppurées intra-péritonéales . . . . . **2** stov.

h) Interventions sur la vessie et l'urèthre. . . . . **6** stov.

1) Ablations de tumeur de la vessie	4
2) Ouverture d'abcès prévésical	1
3) Extirpation de polype de l'urèthre.	1

i) Interventions sur le gros intestin et le rectum. . . . . **9** stov.

1) Extirpations d'hémorrhoïdes (Whithead).	3
2) Anus iliaque pour cancer.	2
3) Extirpation de fistule de l'anus	1
4) Dilatation du rectum.	1
5) Extirpation de cancer du rectum	1
6) Incision d'abcès appendiculaire par le rectum .	1

j) Interventions sur le membre inférieur (Total **74**) . . . . **45** stov.

1) Amputations	7
2) Résections	17
3) Sutures osseuses	18
4) Sutures tendineuses	4
5) Kystes poplités.	4
6) Anévrisme poplité	1
7) Extraction de corps étrangers	4
8) Grattages pour tuberculose.	4
9) Résection de varices	2
10) Hydarthrose bacillaire	1
11) Hygroma du genou.	2
12) Abcès diffus de la cuisse	1
13) Kyste du pied	1

J'ai étudié les accidents de la rachianesthésie dans tous leurs détails, et tous ceux qui les ont signalés ont repris la classification que j'avais établie, suivant leur époque d'apparition, *immédiate*, *consécutive* et *tardive*. Je les ai tous signalés dès mes premières communications il y a neuf ans, et vous n'avez ajouté que le

chapitre accidents tardifs, qu'il m'était impossible de remplir sans exemples, J'ai eu soin, pour me mettre en garde contre des cas d'interprétation difficile, de formuler un principe auquel je suis resté fidèle. Ne touchez jamais au canal rachidien d'un syphilitique, car s'il survient plus tard une myélopathie spécifique on vous l'imputera. De même, les accidents consécutifs à la simple ponction lombaire m'ont préoccupé, à ce point qu'un de mes distingués élèves, aujourd'hui mon collègue, M. Milian, a relevé avec le plus grand soin et publié des observations probantes, dont Bier a été un des plus remarquables exemples.

Ma confiance dans la technique que nous employons actuellement est telle que je ne me suis jamais préoccupé des accidents immédiats et consécutifs. Nos malades sont anesthésiés et, l'opération terminée, tout se passe sans encombre et leur séjour à l'hôpital n'est jamais retardé par un accident d'anesthésie. Je n'ai jamais eu un cas de mort immédiate ou consécutive, à la rachistovaïne et, si un de nous a connaissance d'un fait où j'aurais été trompé, je le prie de me le communiquer.

Les *vomissements*, la *céphalée*, les *rétentions d'urine* : voilà les trois accidents que j'ai rencontrés; les premiers sont rares et passagers, je ne leur ai pas opposé une thérapeutique autre que le repos et ils ne m'ont jamais fait craindre une méningite. Deux fois seulement dont une fois à la maison de santé de la rue de la Chaise, j'ai, sur la sollicitation de médecins, ponctionné à nouveau pour extraire un peu de liquide céphalo-rachidien d'une religieuse opérée qui avait une vive céphalalgie. J'en ai profité pour faire faire par M. Mauté l'examen du liquide : il n'y avait pas plus trace de culot de pus que de microbes. Le liquide était absolument et parfaitement limpide et dans le second cas il ne différait du liquide normal que par des lymphocytes, dont la numération seule permettait de constater l'augmentation du nombre.

La rétention d'urine est plus fréquente chez l'homme et, bien qu'elle ne soit pas rare après certaines opérations pratiquées sous l'anesthésie générale elle est certainement plus rebelle après rachianesthésie qu'après l'anesthésie générale. Je ne l'ai jamais vue persister pendant des semaines, mais je connaissais sa ténacité par deux observations qui m'ont été adressées, l'une de Belgique, l'autre de Constantinople, par notre collègue Autipas. On me demandait mon avis sur la thérapeutique à suivre, je répondis d'attendre, et de fait on m'annonça ultérieurement que les deux malades avaient complètement guéri. Récemment, j'ai opéré à Beaujon un médecin pour des hémorroïdes habituellement procidentes; il me demandait l'anesthésie rachidienne; je refusai, pen-

sant que l'anesthésie locale par la stovaïne était suffisante; il eut sept jours de rétention complète. Je ne crois cependant pas à une affinité spéciale de l'alcaloïde pour les centres vésico-spinaux.

La mort subite post-opératoire due à la stovaïne mérite examen. Laissez-moi vous conter un épisode qui m'a pendant quelques heures fortement, « mortellement inquiété ». J'ai opéré au n° 20 de la salle Malgaigne, à Beaujon, un robuste garçon de vingt-cinq ans, qui était atteint d'une fracture de la rotule. Le surlendemain de son opération, un jeudi, pendant la visite des malades, on me prévient par téléphone qu'il vient de succomber. Je me précipite à l'hôpital, je fais une enquête détaillée de son état et des incidents qui ont précédé l'issue fatale. Je dicte tous ces détails avec soin pour vous les communiquer. Voyant cette légitime émotion, mes internes m'en demandent la cause et je leur réponds que la stovaïne devait être l'agent de la mort. Mais... cet homme m'avait refusé l'anesthésie locale que je ne fais jamais que proposer au malade, à l'hôpital comme en ville, et avait demandé à être chloroformé. Il avait subi l'anesthésie générale : j'ai une si grande habitude de la suture de la rotule sous la rachi-anesthésie que je n'avais pas soupçonné un autre processus. D'ailleurs, ces morts subites, post-opératoires, consécutives et tardives, ne sont pas si exceptionnelles après l'anesthésie générale, et il y aurait un chapitre intéressant à écrire à ce sujet. Des complications *tardives*, je n'en connais pas d'exemple dans la rachistovaïne. M. Guinard nous a communiqué un fait de rachicocaïne, et encore son discours a-t-il été incomplet puisqu'il a omis de nous dire que la malade avait guéri en quelques jours et qu'elle n'avait jamais eu d'autre accident; son texte est d'ailleurs affirmatif sur ce sujet. Je le remercie de sa communication, mais elle n'entre pas dans la discussion actuelle, où il n'est ici question que de stovaïne.

Messieurs, des résultats portant sur un chiffre de malades aussi considérable, des résultats si différents de ceux qui ont été publiés, des résultats qui m'autorisent à poursuivre mes recherches dans cette voie, méritent d'être bien établis, car nous ne cherchons, vous et moi, qu'à établir la vérité au-dessus des mesquines questions de personnalité. Tous mes malades opérés, le sont publiquement; mon service est ouvert et largement ouvert à tout le monde, et non moins largement fréquenté par des médecins français et étrangers; les faits sont relevés sur les statistiques hospitalières, je ne puis donc être victime d'aucune supercherie, ni pour les accidents immédiats, ni pour les accidents

consécutifs. Je suis garanti contre un oubli de ceux-ci par la visite de tous mes malades, visite que je pratique avec tous mes élèves trois fois par semaine. J'ai toujours à Beaujon des chirurgiens étrangers qui ne manquent pas d'interroger mes opérés et de les suivre; j'ai vu Kocher, von Bergmann et d'autres, au lendemain d'une de ces opérations, aller voir et interroger le patient. Un contrôle plus serré m'a été fourni pendant longtemps par un médecin américain qui, pendant deux mois, suivait les moindres détails de ces anesthésies et de leurs suites, même éloignées, avec une sollicitude qui vraiment me touchait. J'eus l'explication de cette constance quand il vint me demander, trois mois après, de l'opérer sous rachianesthésie d'une double hernie inguinale. Je l'ai revu hier, parfaitement satisfait de son anesthésie.

Les accidents tardifs me préoccupent autant que vous-mêmes. Ces 565 stovaïnés, en effet, je ne les ai pas tous revus, mais s'ils ont eu des accidents, qui les a vus, qui les a soignés? Vous me direz qu'ils ne reviendront pas dans mon service; admettons. Je suis depuis huit ans dans le même hôpital, j'en revois bon nombre; mais alors ils seraient allés dans les salles de mes collègues, qui, malgré toute leur sympathie pour moi, n'iraient pas jusqu'à me taire mes échecs pour ne point troubler mon sommeil. Si ces accidentés ont émigré hors de l'hôpital, on les retrouverait dans les services spéciaux, où la critique de mon ami Delbet les a vainement cherchés. J'ai autrefois publiquement ici réclamé et je demande de nouveau aux médecins qui auraient vu un de mes rachistovaïnés ayant quelque accidents tardifs à le communiquer. Je ne doute pas que l'examen si hautement impartial de vos statistiques ne les ait encouragés dans cette voie. Bien plus, vous avez agité aux oreilles de mes opérés la loi sur les accidents du travail, loi si féconde en affaires de chantage. Mon ami Demoulin, expert des tribunaux, a soulevé le rideau qui nous sépare du prétoire, au fond duquel il m'a montré, se profilant, la robe écarlate du président des assises. Si vraiment ces appels restent sans écho, j'ai le droit de croire à la valeur de mes observations : rassurez-vous s'il me faut répondre à une accusation, j'irai, sans la moindre émotion, rendre compte de mes actes, certain d'avoir fait mon devoir et acceptant, la conscience tranquille, le verdict que vous redoutez pour moi. Prenez garde, me dit justement Demoulin, un accidenté de l'anesthésie peut avoir recours contre vous. Soit, merci. Permettez-moi de vous dire que votre sollicitude pour ma pratique est peut-être dangereuse pour tous. Me voyez-vous, pour vous répondre, exposant ici qu'un anesthésié par l'éther et qui aura plus tard quelque complication pulmonaire, pourra rendre responsable dans une cer-

taine mesure à débattre, son chirurgien? Entendez-vous l'accusation qui rendra la chloroformisation justiciable d'une mort subite après une simple réduction de l'épaule ou une opération de fistule? bien plus, si un opéré est atteint ultérieurement d'affection aiguë du foie ou du rein, dans quelle mesure l'anesthésie sera-t-elle responsable? et ces accidents nerveux, insomnie, agitation, troubles généraux si fréquents et si persistants après l'anesthésie générale, à quoi les attribuez-vous? Messieurs, n'appelez pas l'étranger dans nos murs. Votre voix est autorisée, cette tribune est fortement retentissante, le Palais est sur notre rive, on y prêtera volontiers l'oreille à ces accusations qui seront répercutées, n'en doutez pas, en échos particulièrement dangereux pour nous tous. Mais je descends des sphères élevées de la morale professionnelle où vous m'avez conduit pour aborder les régions de la pure chirurgie opératoire, où je me sentirai plus à l'aise.

Ma technique a été à peu près universellement admise; je l'ai suivie scrupuleusement depuis sept années; mêmes précautions, même attitude, même instrumentation; mais M. Thiéry, avec une aiguille assez longue, si vous avez un échec dans l'anesthésie, rendez-en responsable votre technique, je l'ai dit et je le maintiens. J'ai employé la stovaïne et exclusivement la stovaïne en solution au dixième et tiède autant que possible. Je sais les évolutions de Bier et de Chaput: Adrénaline-cocaïne pour l'un, stovacocaïne et scopolamine-morphine pour l'autre. Je n'ai jamais ainsi combiné les toxiques, je crains leurs réactions diverses et imprévues; si quelque incident mettait en péril les jours de l'opéré, sur qui ferez-vous peser vos soupçons, où chercherez-vous, comment trouverez-vous le coupable dans cette nouvelle affaire des poisons? Je n'évacue que pas ou peu de liquide céphalo-rachidien, j'ai dans toute ma pratique chirurgicale le plus grand respect pour les phénomènes physiologiques et je les trouble au minimum. Je ne partage pas davantage la pratique de Bier qui, par bascule du malade, essayait de faire monter vers la région dorso-cervicale le liquide anesthésique. Nous ne sommes pas assez maîtres de cette progression du liquide pour agir ainsi, et puis c'est jouer avec le feu que de s'approcher du bulbe. Si cette manœuvre est nécessaire, je l'effectue, mais je me garderais d'en faire un temps opératoire.

Les indications de ce mode d'anesthésie sont pour moi réduites au cas où sa réussite est certaine et alors que l'anesthésie locale est impraticable. Les opérations sur le membre inférieur, le périnée, le vagin, l'urèthre, la prostate, l'anus, la partie inférieure du rectum, le pli de l'aine et les régions herniaires relèvent de son

domaine. Sans doute vous pourrez remonter au delà, puisque j'ai pratiqué ainsi des hystérectomies vaginales et des appendicites, mais je n'aurais pas garanti le succès dans ces cas. J'ai complètement abandonné l'anesthésie régionale pour les grandes opérations sur l'abdomen ou le thorax ; les premières peuvent ne pas bénéficier d'une parfaite insensibilité, la position inclinée peut devenir longtemps nécessaire, quelques efforts de nausée nous gênent. Les opérations sur le poumon nécessitent une action du liquide analgésiant sur la région cervicale et jusque vers le bulbe, il faut éviter à moins de nécessité absolue cette région dangereuse. Sauf indications spéciales dues à l'impossibilité reconnue d'une anesthésie générale, je limite ainsi dans ma pratique le domaine de la rachistovaïnisation.

Je poserai donc comme conclusion que la rachianesthésie doit être *conservée dans le cadre de la thérapeutique chirurgicale*, pour les cas où l'anesthésie générale ne peut être *appliquée* et pour ceux où l'anesthésie générale n'a pu être *supportée*.

Pour les opérations sur les régions situées au-dessous du niveau des épines iliaques antérieures et supérieures la rachianesthésie peut être opposée à l'anesthésie générale et par conséquent peut être proposée au malade.

La stovaïne a des inconvénients dus à son action sur le conducteur nerveux tout entier, alors que le véritable anesthésique chirurgical n'a besoin que d'une action élective sur les fibres de la sensibilité à la douleur. C'est à la recherche d'un dérivé chimique voisin de la cocaïne que doivent tendre nos efforts.

M. Paul Segond. — La rachianesthésie est, en vérité, question trop grosse pour laisser indifférent le moindre d'entre nous. Permettez-moi donc de dire, moi aussi, mon mot à son sujet.

En tant que méthode courante d'anesthésie, je n'en suis pas du tout partisan, et cela, pour une série de motifs déjà donnés, à cette même tribune, lors de notre discussion de 1895. Je vous en épargnerai donc le rappel et me contente de dire, à titre de déclaration première, que je reste plus que jamais fidèle à l'anesthésie générale par le chloroforme, à cette méthode classique entre toutes, sans laquelle il n'y a pas de vraie chirurgie possible, et dont les avantages, les ressources et les supériorités ont une évidence telle, qu'il serait, en vérité, oiseux de s'attarder, aussi bien à les énumérer, qu'à les démontrer. Mais pour ceux-là mêmes qui n'opèrent guère sans l'aide du chloroforme, et qui pensent, comme je le pense moi-même, qu'il est beaucoup moins dangereux de respirer du chloroforme que de se faire injecter, par ponction lombaire, une dose quelconque de cocaïne ou de stovaïne,

en résulte-t-il qu'il faille de parti pris repousser la rachi-anesthésie, toujours et dans tous les cas ? Je ne le pense pas et, voici, du reste, un fait de ma pratique personnelle qui suffirait, à lui seul, pour montrer que la rachi-anesthésie peut avoir des indications nettes et des avantages indiscutables.

Il s'agit d'une jeune femme atteinte d'une grave maladie du cœur et que j'ai dû, cependant, laparotomiser, il y a dix ans, pour lui enlever une trompe suppurée. La première bouffée de chloroforme fut suivie d'une syncope des plus inquiétantes; j'eus la chance de pouvoir enlever les annexes pendant la durée même de cette syncope et de voir ensuite la respiration se rétablir, mais, en vérité, c'est une chance que je n'oserais certes plus courir. Or, il y a deux ans, cette même malade, toujours et plus que jamais cardiaque, a eu besoin, à quelques mois d'intervalle, de deux opérations abdominales, l'une motivée par la suppuration des annexes laissées en place il y a dix ans, l'autre par la suture d'une éventration produite sous l'influence d'une chute. Mon collègue et ami Barrié, médecin de la malade, s'est opposé à la chloroformisation. De mon côté, me souvenant du passé, je n'ai certes pas discuté son veto; j'ai proposé de recourir à la rachistovaïnisation, et, grâce à elle, j'ai pu, avec succès, procéder aux deux opérations en question. Il est donc évident que dans ce cas particulier, la rachistovaïnisation nous a rendu grand service. Sans doute ces deux opérations ont été plus longues que si la malade avait été chloroformisée; il m'a fallu consentir aux suspensions opératoires que la patiente réclamait à chaque instant, répondre à ses questions et voir en un mot mon acte opératoire se compliquer par le fait que la patiente assistait, éveillée et consciente, à sa propre laparotomie. Mais tout s'est, en somme, bien passé, et, ce qu'il faut reconnaître, c'est que, sans rachianesthésie, ces deux interventions n'eussent pas été possibles.

N'est-il pas évident qu'un fait de cet ordre, comme tous ceux, très nombreux, qui, de près ou de loin, lui ressemblent, peut et doit parler en faveur de la rachianesthésie? La chose ne me semble pas un instant discutable.

Aussi bien me paraît-il nécessaire de bien spécifier qu'il serait grand dommage de ne plus voir la rachianesthésie sur la liste des moyens dont nous pouvons disposer, pour endormir nos patients. Entre la condamnation sans appel dont quelques chirurgiens la croient digne, et les supériorités excessives que notre collègue Chaput et nombre d'autres chirurgiens, surtout étrangers, se plaisent à lui reconnaître, il y a, me semble-t-il, une opinion moyenne digne d'être adoptée, et qui peut se formuler de la manière suivante :

La rachianesthésie, même avec la stovaïne, est, toutes choses égales d'ailleurs, plus grave que la chloroformisation, parce qu'elle ouvre la porte à des complications médullaires possibles et parce que l'agent anesthésique, une fois injecté, n'a plus de sortie possible. Comme le dit notre maître Guyon, il a bien un billet d'aller, mais, à l'inverse du chloroforme, il n'a pas de billet de retour, et ce peut être grand dommage. La rachianesthésie permet, il est vrai, au patient, d'assister à son opération, et d'aucuns s'en félicitent. Mais je ne suis pas du tout de ceux-là. Si je venais jamais à me faire laparotomiser moi-même, la contemplation de mes propres viscères ne me tenterait pas plus que celle de mon opérateur, lequel serait, j'espère, fort ému à la moindre complication; et quand je pratique moi-même une opération sérieuse, j'estime que sans le profond sommeil du patient, il me serait très difficile de faire quelque chose de rapide, de correct et de complet.

Bref, je ne puis en aucune manière partager l'opinion de notre collègue Chaput ou des chirurgiens étrangers qui semblent penser comme lui, que le chloroforme et l'éther doivent presque toujours céder le pas à la rachianesthésie. Je me permets même de penser qu'on abuse beaucoup trop aujourd'hui de la ponction lombaire, aussi bien en médecine, du reste, qu'en chirurgie. Mais, en revanche, il serait excessif et injuste de nier les indications possibles de la rachianesthésie, et notamment de la rachistovaïnisation. Cette méthode est, en somme, une méthode d'exception dont les avantages ne sont pas un instant discutables, toutes les fois que l'anesthésie générale est rendue impossible ou trop dangereuse, par suite de l'état du cœur ou de toute autre lésion. C'est là tout ce que je voulais dire, en spécifiant, de plus, que les seules opérations justiciables de la rachianesthésie sont celles qui se passent au-dessous du niveau des épines iliaques antérieures et supérieures.

M. Reclus. — Je pense qu'en pareil cas, c'est-à-dire quand l'anesthésie générale est contre-indiquée, la stovaïnisation locale peut remplacer avantageusement, même pour certaines laparotomies, la stovaïnisation rachidienne. J'ajoute qu'à mes yeux le fait d'opérer des sujets éveillés n'a que des avantages. J'en ai fait récemment encore l'expérience en opérant mes deux élèves d'un panaris.

M. Paul Segond. — Comment notre collègue Reclus peut-il comparer les sensations d'un opéré de panaris à celles d'un laparotomisé, pour contester les inconvénients qu'il peut y avoir à opérer des patients qui voient leur chirurgien et perçoivent ses manœuvres? J'avoue ne pas le comprendre. D'ailleurs, dans tout

ce que j'ai dit, je n'ai pas un instant pensé à l'anesthésie locale. Je n'ai visé que la rachianesthésie, je n'ai pensé qu'aux grandes opérations. Et, pour celles-ci, notamment pour les laparotomies, je ne me doutais même pas qu'il pût être un instant question de simple anesthésie locale.

Que cette méthode puisse rendre service en petite chirurgie, qu'elle permette de faire des anus contre nature ou de lever rapidement des étranglements herniaires chez des sujets épuisés, c'est possible. Mais, quand il s'agit d'une opération sérieuse, d'une laparotomie proprement dite, motivée par l'ablation d'une tumeur, ou par une intervention gynécologique quelconque, je ne m'explique pas du tout qu'on puisse se contenter d'une simple anesthésie locale et, pour ma part, en pareils cas, c'est une manière de faire que je repousse absolument.

M. Hartmann. — Je demande la permission d'ajouter quelques mots à la courte communication que je vous ai faite à la suite du rapport de notre collègue Chaput. Je ne pensais pas que la courte relation des deux cas de mort, que j'ai observés, serait suivie d'une aussi longue discussion. Comme chacun de nous a apporté ici son opinion personnelle, je crois devoir vous exposer aussi ma ligne de conduite.

Avec M. Reclus, je recours toujours à l'*anesthésie locale* pour les petites opérations, pour celles sur les doigts en particulier. J'ajouterai que l'anesthésie locale reste encore indiquée dans certaines laparotomies.

Ayant observé, à la suite de mes opérations sur l'estomac, en particulier chez les malades cachectiques, des accidents pulmonaires, j'ai pensé que l'anesthésie générale n'était peut-être pas étrangère à la genèse de ces accidents, et chez les malades épuisés j'ai eu recours à l'anesthésie locale. J'ai, il est vrai, observé encore, même avec les injections locales de cocaïne ou de stovaïne, des complications pulmonaires, mais il m'a semblé qu'elles étaient plus rares et moins graves qu'après l'anesthésie générale. Il y a donc là une indication à l'anesthésie locale. Au contraire, lorsqu'il s'agit d'une opération sur les annexes utérines, comme, ainsi que vient de le dire M. Segond, on n'est jamais assuré de la facilité opératoire, je recours toujours à l'anesthésie générale.

L'anesthésie locale m'a semblé de même avantageuse dans quelques opérations d'anus artificiel pour occlusion. L'anesthésie générale expose, en effet, dans de semblables cas, à des vomissements abondants qui peuvent refluer dans la trachée et amener la mort par asphyxie.

La *rachianesthésie* me semble devoir être conservée, comme le

dit Segond, pour les cas où l'anesthésie générale est contre-indiquée par suite de l'état du cœur ou de toute autre lésion. J'y ai aussi recours pour les réductions difficiles de fractures chez des alcooliques, l'anesthésie générale exposant à une agitation suivie quelquefois de mobilisation des fragments et de perforation de la peau.

D'une manière générale, pour la grande majorité des cas, je continue à user de l'*anesthésie générale*.

M. JEANNE (de Rouen), *membre correspondant*. — Au milieu du conflit d'opinions exposées à la Société de Chirurgie sur ce sujet, je consigne ici le résultat de mon expérience personnelle.

J'ai pratiqué à l'heure actuelle 185 interventions sous l'analgésie rachidienne. Les premières ont été faites avec la *rachicocaïnisation*, elles sont au nombre de 63; bien qu'elles ne m'aient donné aucun mécompte, j'avais fini par y renoncer à la suite des cas de mort publiés tant en France qu'en Allemagne; il faut reconnaître d'ailleurs que les troubles immédiats, la pâleur, les sueurs froides, les lipothymies, l'angoisse du malade composaient maintes fois un état assez alarmant pour justifier l'appréhension du malade et les hésitations du chirurgien. Toutefois, chez aucun de mes opérés, il ne s'est produit de suite fâcheuse, ce qui m'a engagé à rapprocher mes premières anesthésies médullaires des secondes, avec la stovaïne. Mes *rachistovaïnisations* se montent à 121 et ont eu pour objet les interventions les plus diverses sur les membres inférieurs, le périnée, l'anus, le rectum et la partie inférieure de l'abdomen; je citerai au hasard : amputations du pied et de la jambe, grattages, évidements osseux, ostéotomies, réductions de fractures, sutures osseuses, arthrotomies, arthrectomies, résections, ouvertures d'abcès, extirpations de ganglions, résections veineuses, extirpations d'hémorroïdes, de cancer anal, dilatation de l'anus, incisions et excisions de fistules anales, infiltrations d'urine, abcès urineux, gangrène des bourses, cure radicale d'hydrocèle, de varicocèle, castrations, cure de fistules vésico-vaginales, colporrhaphies, colpopérinéorrhaphies, taille vésicale, interventions pour incontinence d'urine, hystérectomies vaginales pour prolapsus, cures radicales de hernies, appendicites, etc.

J'avais pu pratiquer sous la rachicocaïnisation une gastro-entérostomie; avec la stovaïne, la limite supérieure de la zone anesthésique n'a pas dépassé une ligne passant par les deux épines iliaques antérieures.

Ma technique a été exclusivement celle de Tuffier; j'ai employé la stovaïne seule, en solution à 10 p. 100, et en aucun cas je n'ai

dépassé la dose de 5 centigrammes; je ne lui ai jamais associé l'injection sous-cutanée de scopolamine-morphine. Mon plus jeune opéré avait quatorze ans, mon plus âgé soixante-quinze ans je n'ai pas choisi mes sujets; chez plusieurs même, l'anesthésie médullaire m'a été véritablement imposée par leur état.

On reproche à la rachianesthésie des accidents immédiats, d'autres à brève échéance, qu'on peut appeler consécutifs, et enfin des accidents lointains, tels que les paraplégies.

Chez aucun de mes opérés je n'ai observé d'accidents sérieux.

Au début de l'anesthésie, on peut voir de minimes *incidents*.

La piqûre peut être blanche; le liquide céphalo-rachidien ne sort pas; c'est le plus souvent que l'aiguille est bouchée par un petit fragment graisseux, ou que l'aiguille est trop courte pour un sujet trop gras ou trop musclé; c'est là un mécompte qui m'est arrivé quatre fois, et qu'il faut mettre non au passif de la méthode, mais à celui de l'opérateur.

Deux fois j'ai observé un écoulement sanguin par l'aiguille, provenant d'une blessure d'une veinule pie-mérienne, et j'ai renoncé à l'injection. Chez deux opérés, alors que l'injection avait paru correctement faite, l'anesthésie a été nulle ou imparfaite et j'ai dû recourir à l'éthérisation.

Pendant la période anesthésique, les troubles circulatoires ou respiratoires, autrefois si marqués par l'emploi de la cocaïne, n'ont jamais inspiré la moindre inquiétude : de la pâleur, une salivation peu abondante, un certain malaise, des nausées, parfois un vomissement ont traduit la diffusion de l'anesthésique jusqu'à la région bulbaire. Mais ces symptômes n'ont été observés que chez une faible minorité, et n'ont pas duré plus de dix minutes à un quart d'heure; ils avaient toujours pris fin au moment où l'opéré réintégrait son lit.

Parmi les *incidents consécutifs*, apparaissant au bout de quelques heures, d'un jour ou de deux jours, je mentionnerai l'*élévation possible de température* à 38, 38°5, 39, le soir même de l'intervention, *et la céphalée*. Celle-ci n'est survenue que chez une trentaine de malades; presque toujours elle est légère et disparaît rapidement; elle a été assez marquée chez plusieurs pour empêcher le sommeil; chez une de mes patientes, elle survint au bout de quarante-huit heures et dura près de quatre jours.

Je passerais volontiers sous silence la *rétention d'urine* notée deux fois, pendant une quinzaine de jours, car n'en voyons-nous pas après chloroformisation chez bon nombre de laparotomisées?

Quant *aux accidents à distance*, à vrai dire, je n'en ai pas observé; un de mes opérés s'est plaint seulement pendant quelques semaines de faiblesse dans les membres inférieurs; elle

a spontanément disparu. Au reste, en regard des légers inconvénients de la rachistovaïnisation, il faut mettre en lumière la perfection de l'anesthésie qu'elle procure; le malade reste calme, tranquille, immobile et peut être placé dans la position la plus favorable à l'opérateur; la position ventrale, entre autres, est redoutée, du moins en France, à cause des dangers de l'anesthésie générale; et si le chirurgien y a recours, il ne le fait que timidement, incomplètement; au contraire, les interventions sur l'anus, sur l'ischion, sur le sacrum, etc., sont le triomphe de la rachianalgésie qui permet, le patient étant couché sur le ventre, un accès commode sur la région, un acte opératoire rapide et sans danger; *cet avantage* m'a notamment beaucoup frappé pendant l'extirpation d'un séquestre profondément caché à la face interne de l'ischion, à travers des tissus fistuleux et indurés.

En somme, les méfaits de la rachistovaïnisation seraient *immédiats ou éloignés*.

Pour ma part, d'après ma pratique, je suis disposé à faire bon marché des premiers : ils m'ont paru exceptionnels, peu importants, insignifiants même; et j'attribue l'innocuité de mes anesthésies aux précautions suivantes : *emploi de doses faibles*, *emploi de stovaïne seule*, à l'exclusion de tout autre agent anesthésique; renoncement à la rachianesthésie s'il survient un incident pendant la piqûre (écoulement de sang, par exemple); enfin, quelle que soit l'intervention, j'impose, à mes opérés, le *repos au lit pendant une semaine au moins*.

Reste la grosse question des *accidents tardifs*; je le répète, je n'en ai pas observé, mais la lecture des bulletins de la Société ne laisse pas que d'être impressionnante : paralysies, paraplégie, mort dans le gâtisme, tel serait l'avenir réservé, au sortir de nos mains, à certains de nos opérés; nous ne leur sauverions l'existence que pour la leur enlever après coup. C'est là le véritable champ de bataille des adversaires et des partisans de la méthode; mais pour juger à qui est l'avantage, il faudrait une étude détaillée de l'état ultérieur des anesthésiés; cette étude est à faire presque en totalité; elle seule permettra de dire dans quelle proportion se réalisent les dangers en suspens.

Pour être impartial d'ailleurs, il conviendrait d'établir, avec la même ardeur, le bilan complet des accidents causés par le chloroforme. Laissons de côté les morts immédiates, qui ne sont pas toutes publiées, nous le savons; la chloroformisation terminée, tout danger n'a pas disparu. Les morts dues aux complications pulmonaires, telles que les broncho-pneumonies, assombrissent les suites de mainte intervention, et notamment de celles qui se pratiquent sur l'estomac et sur l'intestin; le pronostic des plus

simples gastro-entérostomies s'en trouve aggravé. Mais ce n'est pas tout. D'autres accidents moins connus n'en sont pas moins à la charge de l'anesthésie générale; j'en citerai quelques exemples personnels. Une jeune femme de vingt-cinq ans, chez qui l'auscultation n'avait révélé qu'un peu de diminution du murmure vésiculaire, est laparotomisée pour une énorme salpyngite. Le chloroforme est régulièrement donné, l'opération, sans incidents, dure cinquante minutes; l'opérée est reportée dans son lit, le visage légèrement cyanosé, mais la respiration régulière; une heure après que le chloroforme avait été suspendu, elle s'éteint au milieu de symptômes d'asphyxie. A l'autopsie, symphyse pleurale, totale d'un côté, presque complète de l'autre; la malade avait bien succombé à une asphyxie due au chloroforme, par insuffisance de la ventilation pulmonaire.

Les troubles des fonctions hépatiques, si fréquents après la chloroformisation, mettent parfois la vie en danger; c'est ainsi que j'ai vu, le lendemain d'une ablation de cancer anal chez un alcoolique, se déclarer un ictère grave, accompagné d'ascite qui nécessita six ponctions, et ne disparut qu'au bout de trois mois.

Mais il n'est même pas besoin que le foie soit préalablement altéré; tout le monde sait que le chloroforme, administré à des malades gravement infectés ou intoxiqués, suffit à provoquer du subictère, de la prostration, du délire, et même à entraîner la mort.

En somme, chez les gens en imminence d'insuffisance cardiaque ou hépatique, ou atteints d'affections pleuro-pulmonaires, l'anesthésie rachidienne manifeste sa supériorité sur l'anesthésie générale.

Un malade de soixante-treize ans, obèse, artério-scléreux, emphysémateux, urinant peu, déjà atteint à plusieurs reprises d'insuffisance cardiaque, toussant, anhélant, passant les nuits assis sur son lit, est atteint d'ulcérations rebelles et douloureuses du pied, déjà mutilé par une ancienne gelure; une amputation médio-tarsienne est nécessaire. De toute évidence, le chloroforme va tuer ce malheureux; une injection sous-arachnoïdienne de 4 centigrammes permit l'opération, et l'opéré guérit sans autre incident qu'une céphalée de trois ou quatre jours.

Un homme de soixante-cinq ans est atteint d'une grosse hernie étranglée; il a des râles d'œdème pulmonaire, un souffle d'insuffisance cardiaque; son médecin se refuse à l'anesthésie générale, lui-même l'appréhende; 5 centigrammes de stovaïne en injection intrarachidienne suffirent à l'intervention, à la plus grande satisfaction du patient.

Au reste, faits plus probants, chez deux individus, soumis à des

interventions successives, l'anesthésie générale s'est montrée dangereuse; l'anesthésie médullaire, par contre, a été remarquablement bénigne.

Un homme de cinquante-cinq ans, atteint de fracture du péroné compliquée et infectée, est vu par moi, environ une semaine après l'accident, en état de septicémie légère; une large résection tibio-tarsienne est faite sous chloroforme; dès le lendemain, malgré un copieux drainage, le pouls est à 116; la face est jaune, terreuse, le malade est pris de diarrhée jaunâtre, de délire; et cet état dure plusieurs jours; quinze jours après, l'aggravation de l'état général et la suppuration du foyer obligent à l'amputation de la jambe, à la partie moyenne; une nouvelle chloroformisation risque d'être fatale; l'opération est faite sous rachistovaïnisation admirablement supportée, sans aucune suite.

Un jeune homme alcoolique, âgé de vingt ans, a une fracture compliquée et infectée de la malléole externe. Sous rachistovaïnisation, un large drainage du foyer, avec résection du fragment inférieur, est pratiqué, la fracture est réduite; une heure après, le blessé s'alimente tranquillement. Au bout de quatre jours, la suppuration devenant fétide, la température s'élevant un peu, malgré l'apparence satisfaisante du blessé, je pratique la résection de l'astragale sous chloroforme; cette fois, comme chez mon précédent opéré, éclate un ictère grave, qui met le patient dans un tel état qu'on le regarde comme perdu pendant cinq jours : ictère généralisé, facies creux et terreux, subdélire et prostration, urines rares acajou, diarrhée fétide, tout est sujet d'alarmes; il ne se tire que péniblement de ce lamentable état.

Je n'insiste pas davantage sur ces faits, amplement démonstratifs. Il me paraît établi que l'injection rachidienne de *stovaïne pure, à faibles doses*, ne comporte guère de dangers immédiats. Il est possible, d'autre part, que la nocuité lointaine de quelques rachianesthésies fasse restreindre l'emploi de cette méthode, et que le champ de ses indications soit moins étendu que l'avaient cru ses promoteurs; il est possible même qu'elle soit forcée de se cantonner aux contre-indications de l'anesthésie générale; mais elle me paraît là sur un terrain étroit, à la vérité, mais inexpugnable. Elle permettra de sauver des malades en péril de mort sous le chloroforme; si elle ne reste pas l'*anesthésique de choix* pour toutes les interventions sous-ombilicales, elle sera, pour plusieurs d'entre elles, l'*anesthésique de nécessité*. Alors que son rôle se bornerait là, ce serait quand même un beau titre à la reconnaissance du monde chirurgical que d'avoir créé, réglé et vulgarisé la méthode d'analgésie par voie rachidienne.

M. Chaput. — Je ne me dissimule pas que la discussion qui vient d'avoir lieu a porté de rudes coups à la rachistovaïnisation.

Le public médical, qui, comme tous les publics, est habitué à voir surtout les grandes lignes, a sans doute son siège fait, et je crains bien qu'il n'ait condamné à tout jamais une méthode précieuse entre toutes. Je tiens cependant à défendre une méthode qui ne m'a donné que des satisfactions.

Je sais bien que je ne convaincrai pas tout le monde, mais je veux discuter sérieusement pour tous ceux qui ont l'esprit scientifique et qui ont l'habitude de ne juger que sur des faits précis.

Je tiens à remercier spécialement tous mes collègues qui ont pris part à cette discussion, et aussi tous ceux qui spontanément m'ont envoyé leurs statistiques avec l'expression de leur précieuse sympathie.

Avant d'entrer dans le débat, je veux faire remarquer que les adversaires de la rachistovaïne sont en infériorité numérique. Ce sont : MM. Rochard, Demoulin, Routier, Beurnier, Delbet (j'y joindrai MM. Reynier, Guinard, Reclus, Quénu, Nélaton, bien que ces derniers n'aient pas d'expérience personnelle de la méthode).

Les partisans décidés de la stovaïne sont : MM. Albarran, Tuffier, Chochon-Latouche, Meslay, Dujarier, Kendirdjy, Lardennois, Sabadini, Brindeau, Jonnesco, Jeanne (de Rouen) et moi. — Admettent la stovaïne dans certains cas exceptionnels : MM. Le Dentu, Segond, Schwartz, Pauchet, Bœckel, Auvray, Leplat (de Calais), Gandier (de Lille), Hardoin (de Rennes), Cunéo, Michon, Le Moniet (de Rennes), Hartmann, Legueu, J.-L. Faure, Bazy, Jeanbrau (de Montpellier), Doléris, Gosset, Savariaud.

Malgré les reproches dont on l'a chargée, la rachistovaïne fait donc assez bonne figure tant pour la quantité que pour la qualité de ses défenseurs.

Les accidents rapportés ici à l'occasion de la rachistovaïnisation sont les uns immédiats et les autres consécutifs.

Parmi les premiers, nous comptons surtout les syncopes et les morts.

Six cas de morts ont été signalés par MM. Hartmann (deux cas), Delbet (deux cas), Beurnier (un cas). J'ajouterai un cas que M. Michon m'a communiqué récemment.

Ces morts doivent-elles être inscrites au passif de la rachistovaïne? Vous allez en juger vous-mêmes.

J'ai écrit dans mes publications antérieures que la rachistovaïne était contre-indiquée, surtout à hautes doses, chez les vieillards, les infectés, les débilités. Or, dans les cas de Delbet, Michon,

Beurnier et Hartmann, les malades avaient l'un soixante ans, les autres avaient dépassé soixante-dix ans ; deux étaient prostatiques ; trois autres avaient de l'étranglement intestinal ; ils ont tous reçu des doses élevées, 6 à 10 centigrammes. Ces malades synthétisaient pour ainsi dire toutes les contre-indications ; il n'y a donc pas à s'étonner qu'ils aient succombé.

Il y a lieu de remarquer spécialement que sur ces six cas de morts, 3 sont relatifs à des étranglements intestinaux ; il y a donc dans cette affection une menace redoutable pour la rachistovaïnisation.

Dira-t-on du moins que le traitement des accidents présentés par les malades a été celui qui convenait ? Il n'en est rien puisqu'ils n'ont pas reçu de sérum intra-veineux, comme je le recommande. Ces cas de mort ne peuvent donc pas être mis au passif de la méthode, puisque les contre-indications ont été méconnues.

Je ne devrais admettre la prétention de mes collègues qui, reconnaissant des contre-indications à l'anesthésie générale, refusent d'en accorder à l'anesthésie lombaire, et comptent à son passif les décès des mauvais cas.

Pour ma part, je n'ai jamais reproché à l'anesthésie générale la mort des sujets épuisés, mais je lui fais le reproche de tuer de temps en temps des malades bien portants ; ce dernier grief n'est pas de ceux qu'on peut invoquer contre la rachistovaïne, puisque tous les cas de mort qu'elle a occasionnés étaient des malades tarés.

Quand je dois opérer à la stovaïne des malades débilités, je commence par leur faire avant l'opération des injections préventives de caféine et de sérum intra-veineux. Je les ponctionne en position couchée et je ne leur enlève pas de liquide.

Si pendant l'opération le malade pâlit, j'injecte encore de la caféine et du sérum intra-veineux.

Grâce à ces précautions, j'ai pu cette année opérer sans accidents plusieurs malades très épuisés.

Le traitement des syncopes étant le même que celui que je viens de décrire, je n'y insisterai pas autrement.

Parmi les accidents consécutifs, nous devons passer en revue les rétentions d'urine et les incontinences des matières, les paralysies passagères, les myélites, les morts tardives.

Les rétentions d'urines ont été signalées par MM. Le Dentu, Rochard, Schwartz, Legueu, Pauchet, Auvray, Dujarrier, Delbet, Demoulin et Beurnier.

Beaucoup de ces cas s'expliquent par les opérations sur l'anus.

On a signalé il y a bien longtemps que toutes les opérations

sous-ombilicales exposaient à la rétention d'urine, et MM. Legueu et Pauchet ont déclaré que les rétentions après les cures de hernies étaient aussi fréquentes avec le chloroforme qu'avec la stovaïne.

A mon avis, ces rétentions d'urine résultent d'une technique opératoire défectueuse sur laquelle je reviendrai tout à l'heure.

Je signale seulement que ces rétentions disparaissent rapidement quand on les traite par les évacuations régulières et par l'électrisation de la vessie. Tous les cas cités ici ont fini par guérir.

L'incontinence des matières a été notée plus rarement par MM. Rochard, Legueu, Delbet, Beurnier. Plusieurs cas s'expliquent par des sections du sphincter anal, d'autres par des diarrhées persistantes, J'ai examiné un malade stovaïné provenant du service de M. Dujarier; sa prétendue incontinence était due à un néoplasme de l'S iliaque accompagné de diarrhée.

Vous avez signalé plusieurs cas de paralysies passagères (paralysie d'une jambe) (Schwartz), des quatre membres (Reynier), de l'épaule (Le Dentu), du membre supérieur (Delbet); des membres inférieurs (Guinard); ces paralysies sont des paralysies hystériques qui guérissent très rapidement par l'électrisation et par la suggestion bien employée.

Ces paralysies reconnaissent ici des causes multiples : imprégnation des éléments nerveux, auto-suggestion, hypertension résultant de l'action irritante de la stovaïne; pour les paralysies basses, il faut tenir compte des injections brusques de stovaïne et des piqûres de la queue de cheval par l'aiguille.

Dans un cas récent, une de mes malades opérée de hernie ombilicale a constaté au bout de vingt jours de la faiblesse de la jambe gauche. Je l'ai traitée par la suggestion et l'électrisation, elle a guéri en quinze jours. Elle a été examinée par l'éminent Dr Rossi, élève de M. Pierre Marie, qui a posé le diagnostic de paralysie hystérique.

M. Cawadias, interne de M. Galliard, m'a communiqué aussi un cas de paralysie hystérique d'une jambe, provenant du service d'un de mes collègues, et qui a guéri très rapidement.

Parmi les prétendues myélites, je signalerai d'abord les parésies des membres inférieurs signalées par MM. Reynier, Guinard, Legueu, Delbet. Ces parésies peuvent s'expliquer par le séjour prolongé au lit, qui atrophie les membres, ou encore par des paralysies hystériques qui, lorsqu'elles sont mal soignées, peuvent persister pendant un temps indéterminé.

M. Guinard nous a rapporté deux cas de cancers de l'utérus ou du rectum qui ont présenté de la faiblesse des membres inférieurs et sont morts dans le gâtisme.

J'aurais le droit d'élimiuer ces faits puisqu'il s'agit de rachicocaïne et non de rachistovaïne; comme il s'agit de substances analogues, je consens à discuter.

Il importe de remarquer que les cancéreux qui meurent de cachexie ne quittent plus le lit dans les derniers mois, et qu'ils deviennent incapables de marcher par faiblesse générale et amaigrissement des muscles; si l'entourage est hostile à la stovaïne, il traduira le mot faiblesse par celui de paralysie; ce sera du roman et du mauvais roman. J'ai bien peur qu'il n'en soit ainsi des observations de M. Guinard.

Admettons cependant que les malades aient été vraiment paralysés; quel peut être le mécanisme de cette paralysie?

J'ai reçu à ce propos la lettre suivante du regretté M. Cornil : « J'ai fait, en 1864, dans le journal de Robin, un travail sur une quarantaine d'autopsies de cancers utérins; il y a dans le nombre une série d'observations avec dégénérescence cancéreuse du tissu conjonctif du petit bassin; toujours en pareil cas les racines et le tronc pelvien du nerf sciatique sont également envahis par le cancer. J'avais constaté pendant la vie des malades soit de la paralysie, soit des névralgies très douloureures des membres inférieurs.

« J'ai d'ailleurs constaté ces lésions et ces symptômes bien souvent, depuis mon travail de 1864. »

M. Guinard se garde bien de soutenir que ces incidents sont dus à l'injection de cocaïne, mais il le laisse entendre.

En réalité, cette assertion ne repose sur rien de précis; la parésie de ses malades était-elle due à la paraplégie des cancéreux, ou à la faiblesse musculaire par inactivité, ou à toute autre cause? Nous nageons en pleine hypothèse, mais ce n'est pas avec des hypothèses qu'on fait de la science mais avec des faits précis; or, tel n'est pas le cas des observations de M. Guinard.

M. Legueu, après avoir fait une cure radicale de hernie à un homme de soixante-six ans, a vu survenir de la rétention d'urine et des vomissements incoercibles, qui ont amené la mort au bout de six semaines.

L'observation manque de détails, et ce fait suffit à prouver que les précautions que je recommande n'ont pas été observées, car si M. Legueu avait attribué à ces précautions toute l'importance qu'elles méritent, il n'aurait pas manqué de dire dans son mémoire qu'elles avaient été observées.

Je ne connais pas l'histoire de ce malade, mais je puis vous décrire ce qui s'est passé; le malade n'a pas subi une évacuation primitive abondante; il n'a pas eu non plus d'évacuation tardive;

il s'est levé, puisqu'on a noté la parésie des membres inférieurs, qu'on n'aurait pas reconnue sans cela ; cette absence de précautions a prolongé indéfiniment les phénomènes d'hypertension, et, les vomissements persistant incoercibles, le malade est mort de faim. Rien de tout cela ne serait arrivé avec le traitement que j'ai recommandé.

L'alcoolique de M. Nélaton a eu une paraplégie trois mois après une opération à la stovaïne, et il est mort rapidement avec sa paraplégie.

Que conclure de cette observation ?

D'abord, nous regrettons l'absence de nécropsie, qui nous aurait peut-être révélé des lésions intéressantes.

Remarquons ensuite que la paraplégie ne s'est installée que trois mois après l'opération. Il ne s'agit donc pas d'une infection septique qui aurait occasionné une paralysie immédiate.

Il faudrait donc admettre que la stovaïne par un mécanisme mystérieux aurait produit une myélite qui se serait manifestée au bout de trois mois.

On peut faire, à propos de ce cas, les hypothèses suivantes : le malade a pu avoir une paralysie hystérique ou fonctionnelle et mourir d'une affection différente, ou bien il a eu une lésion du système nerveux indépendante de l'anesthésie lombaire (mal de Pott, tumeur de la moelle, hémorragie, lésions syphilitiques, etc.). Ces hypothèses sont tout aussi légitimes que la myélite stovaïnique dont l'existence reste à démontrer.

Il faut se rappeler qu'un certain nombre de malades deviennent paraplégiques chaque année en France et qu'il est très possible que quelques-uns de ces malades aient à subir une opération quelques semaines ou quelques mois avant le début de leur paralysie ; s'ensuivra-t-il que leur paralysie sera causée par l'opération ou par l'anesthésie ?

Le fait de M. Delbet paraît au premier abord terrifiant.

Un malade atteint d'une plaie articulaire du genou, infectée, est rachistovaïnisé. Peu après, survient une paraplégie avec escarre sacrée ; la mort arrive au bout de deux mois, les phénomènes précédents ayant persisté.

Il y a dans cette histoire trois faits graves, la mort d'abord, qui n'a pas lieu de nous surprendre chez un sujet profondément infecté (arthrite suppurée du genou et escarre sacrée).

D'autre part, il est très vraisemblable que, comme la plupart des malades cités ici, le blessé de M. Delbet a eu une paraplégie hystérique et que l'escarre est de cause vulgaire, comme celles qui surviennent chez nos grands malades.

On peut encore expliquer les choses de la façon suivante :

L'escarre et la paraplégie peuvent avoir été occasionnées par une piqûre de la queue de cheval; on est exposé à cet accident quand on se sert d'une aiguile qui débite mal. Cette piqûre ne provoque pas d'ordinaire d'accidents graves, mais il est possible que chez un sujet épuisé par l'infection il en soit autrement.

Ce que je viens de dire n'est pas une simple vue de l'esprit. J'ai posé en effet la question suivante au professeur Marie : Chez un malade infecté, une blessure de la queue de cheval au cours d'une ponction peut-elle déterminer une paraplégie et une escarre sacrée? Sa réponse a été nette. « Je suis convaincu, m'a-t-il, dit que la blessure des racines sacrées ou du cône terminal peut produire les accidents en question. » M. le professeur Raymond a publié des cas de lésions de la queue de cheval avec troubles des réservoirs et paraplégie.

MM. Guinard et Nélaton ont observé des cas de mort subite survenant plusieurs semaines après des rachi-anesthésies à la cocaïne. Il est curieux de voir combattre la stovaïne avec les accidents occasionnés par sa rivale, la cocaïne; mais passons, et disons que la mort subite est fréquente après les opérations au chloroforme; je l'ai observée plusieurs fois; on l'a signalée après les laparotomies, après l'appendicite, après les ponctions, après l'accouchement et même chez les sujets non malades; rappelez-vous les cas survenus récemment dans le monde.

M. Hardouin (de Rennes) a observé récemment deux autres cas de mort subite; on n'en accusera pas la stovaïne, car les malades ont été chloroformés.

Que reste-t-il donc de cette accusation que la stovaïne peut produire la mort subite?

En résumé, les accidents graves qui ont été signalés se résument en 6 cas de morts immédiates chez des sujets âgés, en état précaire, ayant reçu de très hautes doses de stovaïne et dont aucun n'a été traité conformément aux règles que j'ai formulées.

Les morts tardives sont une mort de shock de Bœckel, pour une désarticulation de la hanche chez un cachectique; un malade de M. Legueu, mort de vomissements incoercibles, dont la convalescence a été insuffisamment surveillée; reste le cas de Delbet : mort d'infection avec accidents paralytiques, et celui de Nélaton, où la mort est survenue au cours d'une paralysie probablement hystérique.

J'ai montré que la plupart des paralysies étaient temporaires; en effet, aucune n'a persisté, et nous ne connaissons pas un seul malade qui soit resté paralysé définitivement. Si nous rapprochons ce fait de cet autre signalé par M. Delbet, que MM. Marie,

Raymond et Babinski n'ont pas observé non plus des paralysies stovaïniques persistantes, on conclura que ces accidents, essentiellement curables et évitables, comme je le montrerai tout à l'heure, n'ont pas la gravité qu'on avait craint tout d'abord.

Pour que nous comptions la myélite stovaïnique qu'admettent certains d'entre nous, je demande que les malades paralysés soient examinés par un neurologiste, que celui-ci déclare que la paralysie est incurable et qu'elle est due exclusivement à la stovaïne. Tant que vous ne m'aurez pas apporté un fait de ce genre, je serai en droit de nier la myélite stovaïnique.

Je dois encore signaler les céphalées et les insuccès d'anesthésie.

Les céphalées sont très fréquentes dans certaines statistiques, et elles peuvent être très pénibles.

Je ne les observe guère que dans la proportion de 1 à 2 p. 100, et je les guéris presque immédiatement. Vous les éviterez comme moi, en évacuant préventivement 15 à 20 grammes de liquide et en prescrivant un repos rigoureusement horizontal et sans s'asseoir pendant plusieurs jours. Si la céphalée s'installe, vous en viendrez à bout par une évacuation abondante et par le repos au lit.

Les insuccès d'anesthésie ont été très souvent signalés; ils reconnaissent pour cause exclusive la peur des malades; cette peur est exaltée si les voisins de lit l'entretiennent; elle disparaît si ceux-si sont rassurants.

J'ai observé autrefois un assez grand nombre d'insuccès; je n'en vois plus parce que mes salles de malades sont converties à la stovaïne, et que personne n'en a peur.

Pour éviter les insuccès, il faut, au début, opérer surtout sur le périnée et les membres inférieurs des sujets au-dessus de trente ans, et, de préférence, des hommes. Quand on aura créé un milieu favorable, on pourra étendre les indications de la stovaïne.

Chemin faisant, j'ai parlé incidemment du traitement des accidents de la stovaïne; permettez-moi de revenir sur ce point.

Si l'on remarque que les accidents paralytiques ont été presque tous observés dans la pratique de quelques chirurgiens, toujours les mêmes, on en conclura, sans doute, qu'il doit y avoir là-dessous une question de technique. En effet, ces accidents peuvent être évités ou rendus très rares au moyen des précautions suivantes :

Il ne faut pas faire la ponction lombaire trop bas, parce qu'elle expose alors à la blessure des racines basses du plexus sacré, et que l'injection arrose ces racines avec une solution de stovaïne à peine diluée qui les imprègne fortement.

Je fais la ponction au-dessous de la 2e ou de la 3e lombaire, et j'emploie, non pas une solution de stovaïne à 10 p. 100, trop irritante pour les centres nerveux, mais une solution à 4 p. 100 et isotonique.

Il est très important de ne pas piquer la queue de cheval avec l'aiguille, et, pour cela, il faut avoir une aiguille qui débite d'une manière infaillible aussitôt qu'elle a pénétré dans le confluent.

Il faut, pour cela, se servir, soit d'aiguilles de Tuffier neuves, soit de mon aiguille à long biseau et trou latéral qui, entre mes mains, ne s'est jamais bouchée.

Sauf chez les sujets débilités, il faut toujours évacuer une quantité abondante de liquide rachidien (de 10 à 30 centimètres cubes).

Il faut encore pousser l'injection très doucement, car l'injection rapide traumatise violemment et douloureusement les racines nerveuses, à la façon d'une douche en jet à forte pression.

La convalescence des opérés doit être très surveillée, tous doivent être tenus au lit de quatre à dix jours au moins; davantage, s'ils ont de la céphalée. Celle-ci se traite par le repos horizontal et l'évacuation abondante de liquide rachidien.

A partir du deuxième jour après la ponction, tous les accidents qui peuvent survenir doivent être traités par l'évacuation de liquide, répétée au besoin tous les trois ou quatre jours, et par le repos horizontal absolu, qui sera continué jusqu'à la disparition de tous les accidents.

Il y a, en effet, une relation certaine entre la station verticale et l'hypertension, d'une part, et la céphalée et les phénomènes paralytiques, d'autre part, ainsi que j'ai pu m'en rendre compte sur quelques malades.

Les paralysies seront traitées par la suggestion et l'électrisation.

Il est facile de se rendre compte que plusieurs de nos collègues n'emploient nullement la même technique que moi; ils font la ponction trop bas, entre la 4e et la 5e lombaire, emploient des solutions hypertoniques à 10 p. 100, piquent la queue de cheval avec des aiguilles qui débitent mal, et poussent l'injection rapidement. Ils ne font pas l'évacuation préventive, ni tardive; ils négligent aussi le repos horizontal, et la suggestion défavorable existe souvent dans leur service à leur insu.

Ceux de nos collègues qui ont eu des décès ont, en outre, négligé les injections de caféine et de sérum lorsque le cœur fléchit, et ils n'ont pas toujours tenu un compte suffisant des contre-indications.

C'est pour toutes ces raisons que nous voyons ce fait surpre-

nant, en apparence, que certaines statistiques sont excellentes, tandis que d'autres sont des plus noires. La chose serait incompréhensible avec une technique identique, mais je vous ai fait toucher du doigt la différence des techniques, et c'est ainsi que tout devient clair.

Le traitement des accidents de la stovaïne se résume ainsi :

Pendant l'opération : Caféine et sérum intra-veineux.

Après l'opération : Evacuation, repos au lit, suggestion, électrisation.

Pour prouver d'une manière positive la valeur de la bénignité de la rachistovaïne, j'ai réuni les statistiques intégrales de :

MM. Albarran, 78 cas; Auvray, 51 cas; Bœckel, 156 cas; Chaput, 1.000 cas; Chochon-Latouche, 80 cas; Dujarrier, 98 cas; Kendirdjy, 625 cas; Lardennois (de Reims), 132 cas; Leplat (de Calais), 263 cas; Meslay (de Gijon), 61 cas; Gaudier (de Lille), 40 cas; Krönig (de Fribourg), 1.000 cas; Gironi, 177 cas; Wiener, 46 cas; Hardoin (de Rennes), 50 cas; Schwartz, 300 cas; Tuffier, 565 cas; Lop (de Marseille), 1 cas; J.-L. Faure, 20 cas; Routier, 20 cas; Walther, 2 cas; Thiéry, 9 cas; Demoulin, 50 cas; Legueu, 313 cas; Jeanbrau (de Montpellier), 20 cas; Barker, 200 cas; Segond, Le Dentu, Labey et Français, 50 cas; Doléris, 12 cas; Sabadini (d'Alger), 108 cas; Alessandri, 286 cas; Chartier, 8 cas; Bier, 103 cas; Hermès, 90 cas; Géraud, 17 cas; Brindeau, 20 cas; Jonnesco et Caplesco, 480 cas; Racoviceano, 8 cas; Zambilovici, 17 cas; Constantinesco, 8 cas; Gosset, 30 cas; Pauchet (d'Amiens), 303 cas; Savariaud, 30 cas; Bazy, 6 cas; Cunéo, 95 cas; Lemoniet (de Rennes), 30 cas; Jeanne (de Rouen), 121 cas.

Soit en tout : 7.178 cas.

Voilà donc plus de 7.000 cas sans mort. Quel anesthésique pourrait fournir une statistique pareille ?

Les statistiques de Tuffier, Kendirdjy, Krönig, Lardennois, Jonnesco, Chaput, sont remarquables par l'absence d'accidents tant immédiats que consécutifs.

J'ajouterai encore que j'ai actuellement plus de 50 anesthésies de la moitié supérieure du corps sans accidents; que M. Gosset, sur 30 malades, et M. Bazy, sur 6 malades, présentant des contre-indications formelles à l'anesthésie générale, n'ont pas eu de décès. Je trouve ce résultat prodigieux, et certes on n'en aurait pas obtenu un pareil avec l'anesthésie générale, puisqu'elle paraissait contre-indiquée.

Il résulterait donc de ces chiffres que, de toutes les méthodes

d'anesthésie, la rachistovaïne bien maniée serait la plus bénigne, puisque, sans précautions spéciales, elle peut donner de bons résultats dans un grand nombre de cas très graves.

Les avantages principaux de la stovaïne sont : l'absence de shock post-opératoire, l'absence de vomissements.

Chez des individus assez résistants, elle n'a jamais occasionné la mort, comme le fait trop souvent l'anesthésie générale, même pour des opérations insignifiantes.

Elle ne provoque pas d'albuminurie. Quoi qu'en aient dit Schwartz et Bazy, je l'ai vérifié à plusieurs reprises. Chez les individus déprimés ou âgés, elle est à la fois plus grave ou plus bénigne que l'anesthésie générale ; c'est une question de technique.

Elle est certainement plus grave si on l'emploie sans précautions spéciales, au petit bonheur.

Elle est, au contraire, plus bénigne, si on prend les précautions que j'ai indiquées plus haut.

La question de technique a une telle importance que je vous demande la permission, en terminant, de vous rappeler encore les règles que j'ai adoptées.

Technique de la rachistovaïnisation, d'après M. le Dr Chaput.

Objets à préparer. — 1° Une ampoule de scopolamine (1 p. 1.000 et morphine 1 p. 100);

2° Deux aiguilles à ponction lombaire avec mandrin (modèle Chaput);

3° Une seringue de Luer graduée de 2 centimètres cubes;

4° Un verre gradué de 30 centimètres cubes au moins;

5° Des ampoules de stovaïne Billon à 4 p. 100 alcoolisée;

6° Une solution de caféine à 1/5;

7° Deux litres de sérum artificiel avec aiguille pour la peau et canule pour les veines.

Le sérum n'est utile que pour les hautes doses et pour les malades déprimés.

Préparation du sujet. — Injecter une heure avant l'opération 1/4 de milligramme de scopolamine à la cuisse(1).

Bander les yeux et les oreilles et isoler le malade dans une chambre obscure.

Chez les sujets épuisés on n'emploiera pas la scopolamine, et on injectera un litre de sérum intra-veineux avant l'opération.

Chargement de la seringue. — Vérifier soi-même le titre de la solution, la contenance et la graduation de la seringue et calculer la quan-

(1) L'injection de scopolamine est indispensable pour les laparotomies et les opérations élevées et chez tous les sujets nerveux; elle est inutile pour les opérations basses chez les sujets calmes, hommes en général et femmes âgées.

tité de liquide qu'on devra injecter. On injectera 5 centigrammes pour les opérations basses, 6 à 8 centigrammes pour les laparotomies, 8 à 10 centigrammes pour les opérations hautes. — On placera la seringue en position légèrement inclinée pour qu'elle ne se vide pas avant qu'on ne s'en serve.

Chez les sujets épuisés on ne dépassera pas 5 centigrammes.

Position du sujet. — Le sujet sera assis, s'il est vigoureux, ou couché en chien de fusil sur son côté droit, la tête très fléchie s'il est épuisé.

Toilette de la peau. — A l'éther et à l'alcool.

Ponction lombaire. — On doit la faire au-dessous de la 2e ou de la 3e lombaire; lorsque l'aiguille a perforé le ligament jaune, on ne doit plus l'enfoncer que millimètre par millimètre jusqu'à issue du liquide, de façon à éviter de blesser la queue de cheval.

Évacuation du liquide céphalo-rachidien. — Enlever 10, 20, 30 centimètres cubes de liquide selon la dose à injecter.

Chez les sujets épuisés il ne faut pas faire l'évacuation.

Précautions à prendre pendant l'opération. — Injection : injecter lentement, l'injection brusque étant douloureuse.

Les modifications importantes du pouls et de la respiration, la pâleur de la face, les tendances à la syncope réclament les précautions suivantes qu'on graduera suivant les cas : *Caféine, position déclive, sérum sous-cutané, sérum intra-veineux.*

Précautions post-opératoires. — Tous les malades resteront couchés au moins quatre jours la tête basse et ne devront pas s'asseoir dans leur lit.

Les laparotomisées(1) resteront sans boire pendant sept ou huit heures; on les abreuvera, en attendant, de sérum artificiel.

Les accidents tardifs quels qu'ils soient : céphalées, etc., etc., réclament l'évacuation de 20 à 30 grammes de liquide rachidien répétée au besoin, et le décubitus horizontal pendant plusieurs jours.

Les accidents paralytiques seront traités de même, on y ajoutera la suggestion et l'électrisation.

Contre-indications. — Il n'y a pas plus de contre-indications à la rachistovaïne que pour l'anesthésie générale. On saura seulement qu'on est plus exposé aux accidents chez les vieillards, les infectés et les cachectiques et on redoublera chez eux de précautions.

En résumé. — Chez les sujets épuisés : pas de scopolamine; sérum intra-veineux avant l'opération; dose maximum 5 centigrammes; piquer le malade en position couchée; ne pas évacuer de liquide; sérum intra-veineux en cas de syncope.

En résumé, voici les faits qui ressortent de cette discussion.

La rachistovaïne est une méthode bénigne; nous avons rassemblé plus de 7.000 cas sans morts.

Les cas de mort sont évitables par la caféine et le sérum intra-veineux.

(1) Les autres opérés qui n'ont pas de parésie intestinale post-opératoire peuvent boire immédiatement et s'alimenter le même jour.

Les paralysies sont de nature hystérique; elles résultent de l'hypertension, de la suggestion, de la piqûre de la queue de cheval; elles sont facilement curables et évitables.

On ne connaît pas de malades paralysés définitivement par la stovaïne.

Les céphalées sont évitables par l'évacuation et le repos horizontal.

Les insuccès sont occasionnés par le manque de confiance des malades.

La technique et les soins consécutifs ont une importance considérable.

La rachistovaïne bien maniée paraît la plus bénigne de toutes les méthodes d'anesthésie (à l'exception de l'anesthésie locale).

M. Segond. — Je demande que la discussion ne soit pas close, car les conclusions que vient d'exposer M. Chaput sont en parfait désaccord avec le sentiment de la plupart d'entre nous.

M. Walther. — Dans l'énumération des chirurgiens dont la pratique sert de base à sa statistique, mon ami M. Chaput a cité mon nom.

Je pense qu'il y a là une erreur que je tiens à lui signaler. Je n'ai jamais fait d'injection intra-rachidienne.

Ce qui sans doute a provoqué cette méprise de mon ami Chaput, c'est que, à deux reprises, je vous ai présenté ici des malades qui avaient eu des accidents dus à la rachicocaïnisation, mais celle-ci avait été faite ailleurs et ces malades étaient entrés dans mon service avec les accidents déjà déclarés.

Il y a quelques années, j'ai voulu essayer un jour la méthode sur laquelle nous discutons; mon ami M. Ravaut a bien voulu venir dans mon service pour faire l'injection intra-rachidienne à deux malades que j'avais à opérer sur le membre inférieur.

L'anesthésie fut absolument insuffisante dans un cas, nulle dans l'autre, ce que M. Ravaut attribua à une altération de la solution employée.

Je ne pense pas que ces deux seuls faits négatifs puissent entrer en ligne de compte dans une statistique et qu'ils puissent me valoir l'honneur de figurer au nombre des partisans de l'anesthésie par voie intra-rachidienne. Je demande donc à mon ami Chaput de ne pas retenir dans son très important dénombrement ces deux injections intra-rachidiennes sans anesthésie.

M. Beurnier. — M. Chaput vient de dire que, dans les six cas de mort rapportés dans la discussion présente, les précautions

qu'il avait recommandées n'avaient pas été observées. Je tiens à dire que, dans ma communication récente, j'ai insisté sur ce fait que toutes les précautions avaient été prises. De plus, M. Chaput dit que tous les malades morts étaient des malades tarés ; pour la mienne, il est vrai qu'elle avait un rétrécissement mitral ; mais je ferai remarquer qu'elle avait été endormie par moi au chloroforme trois semaines auparavant et qu'elle n'avait eu aucun accident.

M. Demoulin. — Notre collègue Chaput vient de dire, dans sa très intéressante communication, qu'un malade rachistovaïnisé dans mon service de Saint-Louis, a présenté, trois semaines après en être sorti, une paraplégie, et que cette paraplégie a été considérée, par l'un de nos collègues, médecin des hôpitaux, comme de nature hystérique. Il s'appuie sur ce fait pour affirmer que certaines paraplégies, attribuées à l'anesthésie lombaire, sont des paraplégies hystériques.

Je souhaite qu'il en soit toujours ainsi. Mais, je voudrais faire remarquer à mon ami Chaput qu'il aurait dû être un peu plus précis, et nous faire connaître, si le malade de mon service dont il a parlé, est, ou bien l'un de ceux qui n'ont éprouvé aucun inconvénient de la rachistovaïnisation, ou bien l'un de mes deux opérés qui ont présenté, l'un, des troubles urinaires, l'autre des troubles à la fois urinaires et de la défécation, longtemps persistants. Si le malade cité par notre collègue était l'un de ces derniers, je pense qu'il faudrait faire quelques réserves sur la nature hystérique de la paraplégie, et que la stovaïne pourrait être probablement incriminée.

Il ne faut se servir, je crois, dans un débat scientifique, pour appuyer une thèse, que de ses observations personnelles, ou de faits publiés, ou encore d'observations que l'on tient de la bouche ou de la plume de ceux qui ont soigné les malades qui en font l'objet.

M. Pierre Delbet. — Je voudrais simplement poser une question à mon ami Chaput. Il nous a dit qu'en réunissant les statistiques intégrales, il arrivait à un nombre considérable de cas, je ne sais combien de mille, sans accident, sans mort.

Or, j'ai communiqué ici une statistique intégrale. Legueu a communiqué la sienne, également intégrale. Et Legueu a observé un mort et j'en ai observé deux. C'est donc que Chaput a éliminé nos statistiques et toutes celles qui contiennent des accidents. En somme, avec des statistiques intégrales, il en a fait une qui ne l'est pas.

En partant de ce principe : éliminer les statistiques qui renferment des accidents, il était bien sûr d'arriver à un total qui n'en contiendrait pas.

M. Hartmann. — Comme vient de le dire mon ami Delbet, la réunion des statistiques intégrales de notre collègue Chaput n'a pas grande valeur. Mettant à part les sèries contenant des morts, il a réuni plus de 7.000 anesthésies sans une mort. Nous pourrions, par un procédé identique, laisser de côté les séries heureuses, n'additionner que celles qui contiennent des morts et arriver à un taux de mortalité énorme.

Etant donné que, suivant la phrase de M. Chaput : comme on ne fait de la science qu'avec des faits bien observés, j'ajouterai que, dans les deux cas de morts survenues dans mon service, on a fait des injections de caféine, contrairement à ce qu'il a affirmé.

M. Paul Reynier. — Je tiens à faire remarquer que, dans le cas de paralysie que j'ai cité, paralysie des quatre membres survenue à la suite de la rachianesthésie, il s'agissait d'un malade qui était dans le service de M. le professeur Landouzy. Il a été vu par des neurologistes très compétents, qui tous ont été unanimes à reconnaître qu'il ne s'agissait pas de phénomènes hystériques, dont cette paralysie ne présentait aucun des caractères.

M. Pierre Delbet. — Je ne veux pas reprendre tous les points de la communication de Chaput, mais puisque M. Reynier nous a parlé d'un malade qui a été soigné dans le service de M. Landouzy, je vous demande la permission d'ajouter quelques mots, car ce malade venait de mon service.

J'ai été surpris de la désinvolture avec laquelle Chaput attribue à l'hystérie toutes les paralysies consécutives à la rachistovaïnisation. Dans le cas en question, il n'y a pas à discuter l'hystérie, on ne peut même y penser. Les troubles moteurs ont commencé par la nuque et les épaules, et se sont accompagnés d'atrophie musculaire rapide. Je l'ai fait passer dans le service de M. Landouzy, où il a été très soigneusement étudié par Laignel-Lavastine et par M. Landouzy lui-même. Le diagnostic qu'on a porté n'est pas celui de paralysie, mais bien celui de myopathie, myopathie du type Landouzy. Ainsi, il ne peut pas faire intervenir l'hystérie.

Chaput nous a dit que toutes les paralysies consécutives à la rachistovaïnisation avaient rapidement et complètement guéri. Ce malade est sorti de Laënnec très amélioré, mais je ne sais pas s'il a complètement guéri, car je n'ai pu avoir de ses nouvelles depuis.

Un autre malade avait quitté l'hôpital en mauvais état. Je vous ai dit qu'il a été revu, non pas par moi, mais par quelqu'un du service, un an après sa sortie. Il avait l'aspect d'un vieillard et n'avait pu reprendre aucun travail.

Enfin, j'ai un malade qui est mort avec sa paralysie. Je ne crois pas qu'il soit mort de la rachistovaïnisation. Il avait une plaie du genou infectée et je crois qu'il est mort de septicémie. Mais je crois aussi que sa paralysie était due à la rachistovaïnisation. Songez que ce malade a fait en trente-six heures une escarre sacrée large comme la main. Cela n'est pas le fait d'un décubitus prolongé; ce n'est pas le fait de l'hystérie. C'est incontestablement un trouble trophique.

M. Thiéry. — M. Chaput fait figurer mon nom dans la liste des chirurgiens partisans de la rachistovaïne. J'ai été beaucoup plus prudent. J'ai fait observer que je n'avais pas une expérience suffisante de la méthode. Les expériences que j'ai fait faire devant moi ne m'ont pas convaincu de son excellence, et j'ai cru devoir rester dans un doute prudent : je ne suis certes pas un adversaire acharné de la rachistovaïne, mais je demande à ne pas être inscrit, jusqu'à plus ample informé, au nombre de ses partisans, et la meilleure preuve, c'est que je n'ai pas adopté la méthode dans mon service; j'aurais voulu continuer à l'expérimenter, actuellement j'hésite à le faire.

M. Chaput. — Je crois avoir le droit de maintenir les deux faits de M. Walther, puisque l'injection a été faite réellement.

A M. Beurnier, je ferai observer qu'il n'a pas fait de sérum intra-veineux.

Je répondrai à M. Demoulin que son malade n'a pas présenté d'accidents de rétention d'urine, et que le diagnostic de paralysie hystérique est indiscutable.

Je dirai à MM. Delbet et Hartmann que leurs propres statistiques pourraient être jointes sans inconvénient à celle des 7.000 cas, puisque leurs cas de morts ne prouvent rien contre la méthode.

MM. Delbet et Reynier parlent d'un cas de paralysie des membres supérieurs qui n'était pas de nature hystérique; or, ce malade a guéri, d'après M. Delbet lui-même (voir p. 554 de nos Bulletins). Il s'agissait donc d'une paralysie fonctionnelle, comme on appelle maintenant les paralysies hystériques.

Pour le malade de M. Delbet, mort avec escarre sacrée, vous pouvez vous reporter à mon texte; vous verrez que je l'ai expliqué, soit par une paralysie hystérique, soit par un trouble trophique dû à une piqûre de la queue de cheval.

M. Pierre Delbet. — J'ai commencé par déclarer que le malade n'était pas mort de la rachistovaïnisation. Pourquoi Chaput émet-il l'hypothèse d'une méningite due à une injection septique? Je ne mets aucun amour-propre à défendre la propreté de l'injection; elle a été faite l'après-midi, d'urgence, par un de mes internes. Mais le malade a mis deux mois et demi ou trois mois à mourir. Est-ce là le fait d'une méningite septique? Non, ces hypothèses sont trop commodes. En procédant ainsi, on arriverait à démontrer que ce sont les cas de mort qui prouvent le mieux l'innocuité de la méthode.

M. Tuffier. — Je crois que cette fin de discussion est mal engagée, et que nos divergences absolues tiennent à une intransigeance d'expressions. Il ne s'agit pas d'accepter ou de refuser en bloc l'anesthésie rachidienne. J'avais cherché dans ma communication à noter les points acquis et les parties en litige. Envisagée comme méthode exceptionnelle dans les cas où l'anesthésie générale est reconnue impraticable, la rachianesthésie doit être employée, et sur ce point il n'y a aucun doute, la majorité de notre Société admet avec moi cette proposition. La seconde question, c'est-à-dire la substitution de l'anesthésie rachidienne au chloroforme et à l'éther, dans toutes les opérations, n'a les suffrages d'aucun de vous, mais ce bloc est entamé puisque certains cas spéciaux que plusieurs de nos collègues ont spécifiés, relèvent de ce mode d'anesthésie. Pour ma part, j'accepte la rachianesthésie comme équivalente à l'anesthésie générale pour les opérations au-dessous de la région inguinale.

Communication.

Hypertrophie de la prostate. Deux cent soixante-sept (267) calculs urinaires dans la vessie. Taille hypogastrique. Enlèvement de calculs. Prostatectomie transvésicale par le procédé Fuller-Freyer. Guérison,

par M. le Dr KALLIONZIS,

Professeur à l'Université d'Athènes,
Chirurgien de l'hôpital « Aretaeos »,
Membre correspondant de la Société de Chirurgie de Paris.

Le nommé G. Ph..., âgé de soixante-dix ans, rentier, entre dans mon service universitaire de l'hôpital « Aretaeos » au mois de décembre de l'année passée 1907 pour troubles urinaires; urines troubles mais peu ammoniacales; pas d'hématurie, pas de

coliques néphrétiques ; fréquence de miction pendant la nuit ; le toucher rectal prouve une prostate hypertrophiée ; le cathétérisme de la vessie par la sonde métallique, extrêmement difficile à cause de la prostate hypertrophiée, prouve la présence de calculs dans la vessie, et que le malade ne vide pas sa vessie.

Les reins ne paraissent pas augmentés de volume par la pression bimanuelle.

Traces d'albumine dans les urines et cellules de pus en abondance.

Dans ces conditions, je procède à la taille hypogastrique dans la position de Trendelenburg ; la vessie une fois ouverte, j'en ôte deux cent soixante-sept (267) pierres, toutes semblables entre elles, polyédriques et composées d'urates et d'oxalates ; en même temps, j'enlève la prostate en trois lobes séparés par le procédé Fuller-Freyer ; mais cette prostatectomie transvésicale m'a été extrêmement pénible à cause du grand embonpoint ventral du patient. Large drainage de la vessie par l'hypogastre.

Les suites opératoires furent extrêmement simples et la guérison parfaite le vingt-neuvième jour après l'opération.

J'ai revu le malade, et, depuis, il urine facilement.

Présentations de malades.

Galactocèle des bourses.

M. H. Morestin. — Les épanchements laiteux de la vaginale ne sont pas très communs, même dans les pays chauds, même dans les territoires infestés par la filariose. Je viens d'en observer un cas des plus typiques chez un nègre de la Guadeloupe.

Voici son histoire :

D... D..., âgé de vingt-sept ans, est entré à l'Hôtel-Dieu, salle Saint-Landry, le 4 avril 1908, porteur d'une volumineuse tumeur scrotale.

D... est originaire de Sainte-Rose, Guadeloupe ; il a constamment vécu soit au bourg de Sainte-Rose, soit à la Pointe-à-Pitre, jusqu'en novembre 1907, époque où il est venu en France.

Il est grand, vigoureux, et n'a jamais eu d'autres maladies — à part la gale.

Il y a quinze mois environ que la bourse gauche a commencé à augmenter de volume. En septembre 1907, à la Pointe-à-Pitre, on lui a fait une ponction, qui a donné issue à du liquide blanchâtre.

Le malade ne souffre pas ; il est seulement un peu gêné par les

dimensions et le poids de son scrotum, qui est en effet assez volumineux et descend très bas. La palpation montre la présence à gauche d'une masse ovoïde plus grosse que les deux poings, fluctuante, indolente, indépendante des téguments entourant le testicule, et présentant en un mot tous les caractères habituels d'une hydrocèle, sauf la transparence.

Il s'agissait assurément d'un épanchement dans la vaginale, et l'on ne pouvait soulever aucune autre hypothèse, telle que celle d'un kyste spermatique et d'un kyste du cordon. Mais le commémoratif fourni par le malade, à savoir la coloration blanche du liquide retiré par la ponction, ne pouvait être négligé, étant donnée l'origine tropicale du sujet.

Soupçonnant donc une hydrocèle chyleuse, je recherche avec soin s'il n'y avait pas chez lui quelques traces des diverses affections qui sont fréquemment associées à l'hydrocèle chyleuse des pays chauds; il n'y avait ni chylurie ni éléphantiasis des membres ou de la peau des bourses, ni adéno-lymphocèle. Je notai cependant du côté droit un varicocèle assez volumineux qui pouvait être un varicocèle lympathique. Pour m'assurer de la nature du liquide contenu dans la vaginale, je pratiquai une ponction exploratrice avec la seringue de Pravaz, qui ramena immédiatement un liquide blanc lactescent, ne laissant aucun doute sur le diagnostic.

La recherche des filaires s'imposait; on ne put en retrouver dans le liquide retiré par la seringue, mais dans une goutte de sang prélevée à minuit, il fut très facile d'apercevoir des microfilaires.

Le 8 avril j'opérai D... L'incision verticale, menée sur la bourse gauche, ne montra aucune altération des parties superficielles. La vaginale découverte fut vidée à l'aide d'un trocart, afin de recueillir à peu près exactement tout son contenu. Il s'en écoula environ 400 grammes de liquide d'un blanc légèrement bleuâtre, comparable à du lait écrémé et notablement étendu d'eau, comme le lait de Paris. La séreuse fut alors ouverte dans toute sa hauteur. Sa face interne présentait une coloration rougeâtre; on y distinguait, surtout en arrière, en haut et du côté externe, de vagues saillies, des ébauches de mamelons, au niveau desquelles la teinte rougeâtre était plus accusée.

Sur la partie antérieure du testicule, paraissant d'ailleurs un peu gros, quoique souple à la palpation, on notait une plaque d'un blanc grisâtre, large comme une pièce de 50 centimes, au niveau de laquelle il semblait qu'il y eût épaississement de la vaginale testiculaire ou de l'albuginée, quelque chose de comparable aux plaques de frottement pleurales.

Sur le sommet de l'épididyme très étalé et dont la partie moyenne s'était fort éloignée du testicule, je remarquai une petite plaque d'un blanc très mat comme du lait caillé, résistant au frottement.

Je réséquai le plus possible de cette vaginale, un peu épaissie d'ailleurs et peu souple ; la partie restante fut fixée en éversion par quelques sutures, de manière à laisser toute la surface séreuse en contact avec le tissu cellulaire. La vaginale avait été préalablement soigneusement nettoyée avec de l'éther et de l'alcool à 90 degrés.

Le cordon fut exploré après division longitudinale de sa fibreuse commune. Il contenait à sa partie antérieure un gros paquet de volumineux lymphatiques, plus ou moins entremêlés aux veines. Je fis la résection de ce varicocèle lympathique et veineux. Les téguments furent enfin réunis sans drainage.

Les suites ont été des plus simples. Les fils ont été coupés le 16 avril. Le 20, l'opéré se levait et nous quittait le 28 avril.

Chez les sujets atteints de filariose, voire même éléphantiasiques, une hydrocèle n'est pas forcément chyleuse. On sait, d'autre part, que le galactocèle peut s'observer, rarement, il est vrai, en dehors de la filariose, chez des individus n'ayant jamais quitté la France. Donc tout en acceptant cette notion étiologique importante que les galactocèles exotiques se rencontrent constamment au cours de la filariose, il faut reconnaître que nous sommes très mal fixés sur le rôle des parasites dans leur formation. L'étude du liquide contenu dans la vaginale et de la vaginale elle-même, faite à ma prière par M. Joly, n'a pas fourni grand renseignement à cet égard. On a pu, il est vrai, découvrir deux embryons de filaire dans un capillaire sanguin de la vaginale ; mais de leur présence on ne peut rien conclure au sujet du processus pathologique. Dans leur voisinage on ne relève aucune altération histologique particulière, et les embryons de filaire se retrouveraient probablement dans des capillaires d'autres régions de l'économie. Les altérations de la vaginale relevées par M. Joly sont sans grand caractère et indiquent seulement une inflammation chronique. Le liquide blanchâtre est une véritable émulsion graisseuse. On n'y trouve ni élément cellulaire, ni embryons de filaire.

M. Tuffier. — J'ai présenté ici, il y a une dizaine d'années, une observation d'hydrocèle chyleuse. Le liquide était exactement semblable à celui-ci, et mon malade, un Brésilien, guérit parfaitement après ponction et injection iodée.

Tumeurs inflammatoires consécutives à des injections cosmétiques.

M. H. Morestin. — Dans une précédente séance, j'ai appelé l'attention de la Société sur les inconvénients qui peuvent parfois résulter des injections cosmétiques et des véritables abus qu'en font certains praticiens. Voici encore un exemple de ces fâcheux errements. Je vous présente une dame qui, se chagrinant de quelques rides naissantes, a subi de la part d'un spécialiste, en trois séances, en décembre et en janvier dernier, des injections de paraffine ou de vaseline, en divers points du visage. Le résultat, vous le voyez, est loin de répondre à son attente. Son visage est parsemé de tumeurs dures, occupant la partie antérieure des joues, l'espace intersourcilier, les régions temporo-frontales.

Les masses de la tempe et de la joue du côté gauche sont très faciles à reconnaître par le toucher, mais leur volume ne dépasse pas celui d'un gros pois ou d'une petite noisette; il en est de même de celle qui est entre les sourcils. Mais pour celles de la joue droite et de la tempe droite, ce sont des tumeurs grosses comme des amandes, dures, mal limitées, adhérentes largement aux téguments, qui offrent, à leur niveau, une coloration d'un rouge violacé. Il n'y a pas de suppuration ; la pression à leur surface ne provoque pas la douleur. Mais leur relief et la coloration très visible des téguments à leur niveau créent une difformité très visible et choquante, et leur extirpation s'impose pour mettre un terme à cette déplorable aventure.

Rupture du fascia transversalis par contraction musculaire.

M. Walther. — Le malade que je vous présente est entré dans mon service à l'hôpital de la Pitié le 6 mars dernier pour une douleur siégeant dans la fosse iliaque droite, douleur fixe, remontant à six mois, et depuis quelque temps accompagnée de vomissements quotidiens.

Cette douleur était consécutive à un traumatisme, à un effort brusque, et le malade me fut présenté comme atteint d'une appendicite chronique réveillée par le traumatisme.

Un examen très minutieux, répété à différentes reprises, me permit de faire le diagnostic de rupture traumatique du plan profond de la paroi abdominale ; c'est dans l'étude des signes que réside tout l'intérêt de cette observation. Il s'agit là d'une lésion rare, ou du moins bien peu étudiée, mais peut-être moins exceptionnelle qu'on pourrait le croire, d'après cette absence de

documents. J'ai pu, dans ce cas, faire le diagnostic d'une façon très précise, le vérifier par l'opération et guérir le malade d'une infirmité très pénible.

C'est pourquoi j'ai pensé qu'il y avait intérêt à vous présenter ce malade, et à vous donner son histoire détaillée.

Voici l'observation recueillie par M. Decourtieux, externe de mon service :

G... (Alexandre), âgé de quarante-sept ans, cordier, entré le 6 mars 1908, salle Petit-Michon, lit n° 19.

Antécédents héréditaires. — Rien à signaler.

Antécédents personnels. — Ne se souvient d'aucune maladie dans l'enfance.

En 1882, il eut la rougeole, étant soldat.

En 1890, il fut atteint par l'influenza et eut une bronchite à la suite. *Jusqu'en* 1897, pas de maladie. A cette époque, il se tire deux balles de revolver, qui entrèrent l'une par l'oreille droite, l'autre par l'oreille gauche. Il eut le facial droit coupé et perdit l'œil du même côté.

Histoire de la maladie. — Au mois de septembre dernier, le malade *marchait sur le bord droit* d'un trottoir, qui était donc en grande partie à sa gauche, lorsque son pied droit manqua d'appui et porta sur la chaussée. Le sujet, pour ne pas tomber, fit un violent effort qui lui causa une vive douleur dans le bas-ventre à droite. Cette douleur persistant, il consulta un médecin, qui lui fit prendre des cachets et du lait pendant un mois. Le traitement n'amena pas d'amélioration.

La douleur persista jusqu'au jour de l'entrée à l'hôpital, pas assez violente cependant pour empêcher le malade de travailler.

Depuis le 28 février jusqu'au jour de l'entrée, il a eu deux fois par jour, matin et soir, des vomissements bilieux et parfois alimentaires. Malgré cela, le malade a actuellement des selles régulières et n'a pas de régime. Il mange indistinctement de tous les aliments possibles. Depuis son entrée les vomissements ont cessé.

État actuel. — A l'*inspection* le ventre est normal, ni enflé, ni creux, ni gros, ni maigre; cependant lorsqu'on fait tousser ou pousser le malade, on voit saillir deux lignes obliques en haut et en dehors (une à droite et une à gauche), partant du pubis et répondant aux deux canaux inguinaux. Le canal inguinal droit semble saillir un peu plus que le gauche.

A la *percussion.* — La matité hépatique descend à 3 centimètres au-dessous du rebord des fausses côtes et remonte entre la 7e et la 8e côte.

L'estomac semble peu dilaté.

La sonorité du ventre est normale.

A la *palpation.* — Les côlons ascendant, transverse et descendant sont souples, non distendus, non douloureux. L'angle iléo-cæcal droit, qui paraissait douloureux à l'entrée du malade à l'hôpital, ne l'est plus aucunement.

Le cæcum est souple, peu dilaté non douloureux.

Pas de douleur au niveau de la dilatation de l'anneau inguinal droit.

Lorsqu'on palpe avec soin les deux muscles droits, on note une légère différence de sensation à droite et à gauche.

A droite, on accroche le bord du muscle, il y a un point un peu dépressible dans l'aponévrose; à gauche cela est plus difficile, l'aponévrose est plus tendue.

A 9 centimètres au-dessous de l'ombilic, près du bord externe du grand droit, siège le point douloureux.

La douleur qu'on y éveille est vive, persistante, exaspérée, lorsque le malade tousse ou fait effort. Elle est bien localisée, siège sur une hauteur de 3 centimètres, elle est profonde.

Lorsqu'on fait contracter la paroi du malade (les deux droits) en lui demandant de s'asseoir sur son lit, on voit disparaître la sensation d'inégale tension des aponévroses droite et gauche, qu'on avait à la palpation, et on ne note plus de dépression à droite. L'aponévrose superficielle est donc intacte. Si l'on demande au malade de se tourner vers la gauche, la douleur est plus vive que s'il se tourne sur le côté droit et, dans ce dernier cas, on a à nouveau la sensation d'un point dépressible dans la paroi en dehors du bord externe du grand droit droit. Mais, le *maximum de douleur* est éveillé lorsque, demandant au malade de tourner le bassin vers la gauche, *on s'oppose au mouvement de torsion*; la douleur *est alors si vive qu'elle arrête le mouvement*. Il semble donc que le point faible et douloureux siège *sous* l'aponévrose du grand oblique, qui est intacte, et qu'il doit répondre à une déchirure des aponévroses du petit oblique ou du transverse.

Si l'on applique la main sur les deux canaux inguinaux, lorsqu'on fait tousser le malade ou qu'on le fait pousser, on note qu'ils sont faibles et cèdent légèrement, mais il n'y pas de pointe de hernie.

Le malade a une paralysie faciale droite produite par un des deux coups de revolver qu'il s'est tirés.

On sent une des balles au niveau de la branche montante gauche du maxillaire inférieur.

Rien au cœur ni aux poumons.

Examen des urines. — Urée : 19,2 par litre. Ni albumine, ni sucre. Chlorures : 9,30. Phosphates : 1,90.

Opération le 20 mars. — Incision de 7 centimètres. L'aponévrose du grand oblique, intacte, est incisée. L'aponévrose superficielle du petit oblique est intacte.

Incision du petit oblique tout près de son insertion à la gaine du droit. Dès que le plan musculaire incisé est écarté, on voit saillir une hernie du péritoine à travers une déchirure du fascia transversalis. Cette déchirure siège au ras de l'arcade de Douglas. Elle a environ deux travers de doigt de haut. Ligature de l'épigastrique et de ses deux veines. Incision du péritoine qui forme une petite laparocèle. Le péritoine est libre, il n'y a aucune adhérence de l'épiplon, tout s'est passé en dehors du peritoine.

Intestin prolabé, estomac un peu abaissé. Appendice rétro-colique, d'apparence normale. Méso falciforme, large, bien vascularisé.

Ligature du méso et de l'appendice (2 catguts sur le méso, 1 sur l'appendice). Vaisseaux appendiculaires un peu variqueux ; à l'extrémité décortication facile : section au thermocautère. Surjet sur le moignon ; enfouissement dans la paroi cæcale.

La vérification de l'anneau inguinal profond montre qu'il n'y a pas trace de hernie.

Réparation de la paroi :

1. Suture du péritoine. Surjet au catgut 0. On réunit les deux fils en bouchonnant la suture. Les deux chefs du surjet péritonéal sont passés sous les muscles.

2. Avec du fil de lin, on suture le bord interne du transverse et du petit oblique au feuillet postérieur de l'aponévrose antérieure du droit. Huit points séparés en U (un au catgut, neuf au fil de lin).

3. Surjet de catgut n° 1, sur l'aponévrose du grand oblique.

4. Crins sur la peau.

L'opération a eu des suites très simples. Pas de fièvre. Réunion par première intention.

L'opéré a commencé à se lever le 25e jour après l'opération, c'est-à-dire le 15 avril, pendant un quart d'heure environ, et le 17 avril s'est levé pour la première fois l'après-midi entière. Il est sorti, dans un excellent état, le 22 avril , c'est-à-dire le 33e jour après l'opération. Il est actuellement à Vincennes.

Aujourd'hui vous voyez que la paroi est solide, que le malade ne souffre plus et peut facilement exécuter tous les mouvements.

Présentation de pièce.

Un nouveau cas de cancer de l'appendice.

M. Henri Hartmann. — Il y a quelques mois, je vous ai lu un rapport sur un intéressant mémoire de mon assistant, M. Lecène, contenant deux observations de cancer de l'appendice. Je vous disais alors que ces cancers étaient certainement beaucoup plus fréquents qu'on ne le croyait et que probablement un certain nombre de cas passaient inaperçus.

Mon rapport souleva quelques protestations, et certains de nos collègues émirent l'hypothèse que les deux cas recueillis en un an dans mon service constituaient peut-être une série exceptionnelle. Je me promis alors de vous présenter les cas de cancer de l'appendice que j'aurais l'occasion de trouver pour vous montrer que la fréquence de ces cancers était bien réelle.

C'est pour cela que je vous apporte aujourd'hui un nouveau cas de cancer de l'appendice.

La pièce provient d'une malade chez laquelle j'ai pratiqué hier

l'hystérectomie abdominale subtotale avec ablation bilatérale des annexes et appendicectomie pour fibromes multiples de l'utérus, annexite double et appendicite adhérente à la face postérieure du ligament large droit. L'appendice, comme vous pouvez le voir, se termine par un renflement en forme de massue dure qui, à première vue, attira notre attention. Incisé, il présente jusqu'à sa partie terminale un petit canal perméable, mais, dans toute la partie correspondant au renflement, la paroi est considérablement épaissie, gris-blanchâtre, uniforme. Des coupes faites par M. Lecène ont montré qu'il s'agissait là d'un adéno-carcinome diffus infiltrant la totalité de l'épaisseur des parois de l'appendice.

Présentation d'instrument.

Pince à œilletons.

M. Paul Reynier. — Messieurs, je vous présente aujourd'hui des pinces qui ont été construites sur mes indications par M. Bruneau; ces pinces peuvent rendre de grands services dans la chi-

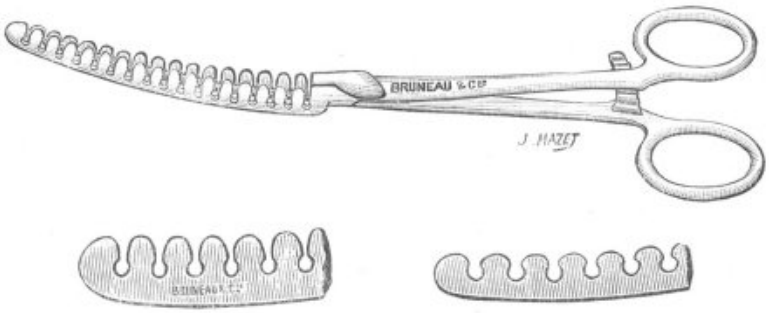

rurgie abdominale, ou encore être utilisées avec avantage dans les résections scrotales.

Ce sont des pinces dont les mors sont percés de trous rapprochés permettant le passage d'une petite aiguille de Reverdin, et ces trous sont à l'extrémité de fentes qui s'ouvrent d'un des côtés des mors. Grâce à cette disposition si longue, après avoir serré un intestin dans les mors de cette pince, vous le coupez au ras de ces mors, la pince continuant à fermer l'intestin, et à maintenir sa muqueuse accolée contre la musculeuse; vous pouvez sans l'enlever, en passant l'aiguille dans les trous de la pince, et en nouant le fil par la fente qui succède au trou, faire rapidement la suture de votre intestin; quand vous enlevez votre pince, l'intestin est

fermé, vous n'avez plus qu'à enfouir cette première suture sous un second surjet séreux. Vous évitez ainsi, en faisant la suture la pince en place, les glissements de la muqueuse sous la musculeuse,

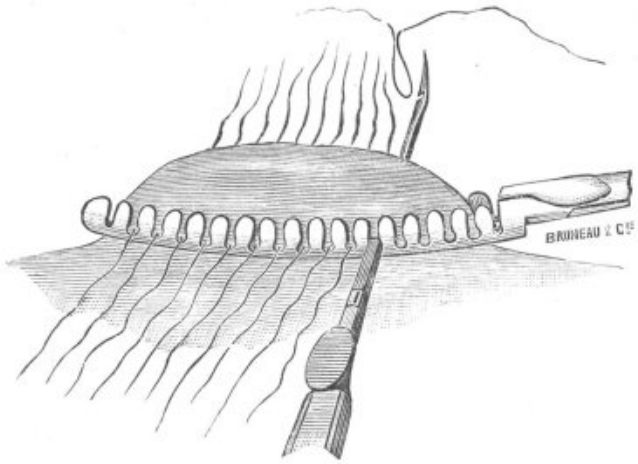

glissements si gênants pour la suture, ainsi que mes élèves ont pu le constater en me voyant faire cette opération.

Vous facilitez cette suture intestinale, que vous menez à bien rapidement.

Élection.

NOMINATION D'UNE COMMISSION CHARGÉE D'EXAMINER LES TITRES DES CANDIDATS A UNE PLACE DE MEMBRE TITULAIRE

MM.	GUINARD	31	voix.
	SOULIGOUX	31	—
	LEGUEU	31	—
	RIEFFEL	1	—
	MONOD	1	—
	DELBET	1	—

MM. GUINARD, SOULIGOUX et LEGUEU sont nommés membres de cette Commission.

Le Secrétaire annuel,

RICARD.

Paris. — L. MARETHEUX, imprimeur, 1, rue Cassette.



SÉANCE DU 20 MAI 1908

Présidence de M. Nélaton.

Procès-verbal.

La rédaction du procès-verbal de la précédente séance est mise aux voix et adoptée.

Correspondance.

La correspondance comprend les journaux et publications périodiques de la semaine.

Discussion.

De l'intervention chirurgicale dans les perforations intestinales de la fièvre typhoïde.

M. P. Michaux. — La chirurgie française dispose aujourd'hui d'environ 150 observations nationales pour contribuer à la solution du problème de l'intervention chirurgicale dans les perforations intestinales de la fièvre typhoïde.

Ces 150 observations se décomposent de la manière suivante :

Quarante-neuf appartiennent au mémoire de M. Cazin, *Semaine médicale*, 1904;

Soixante faits, dont quelques-uns figurent déjà dans le travail ci-dessus, ont été apportés par vous au cours de notre discussion actuelle.

Mes recherches me permettent d'ajouter une quinzaine d'observations recueillies, de 1904 à 1908, dans la littérature médicale française.

J'en donne ici le tableau résumé :

1. Bichat (Nancy, 1904). — 1 cas de perforation. Trente heures. Enfant, quatorze ans. Laparotomie. Suture. Mort en quatre jours.
2. Guilbauld et Mahot (Nantes, 1904). — Enfant, quatorze ans. Perforation. Opération. Mort au huitième jour.
3. Boussenot (*Bull. méd.*, Paris, 1905). — Chasseur à pied. Perforation. Laparotomie. Mort en quatre jours.
4. Carlier (*Bull. méd.*, Paris 1905). — Tirailleur indigène. Perforation. Laparotomie *in extremis*. Mort en une heure.
5. Sabrazès (de Bordeaux), 1906. — Ce doit être le cas de la thèse de Béros.
6. Billon (de Marseille). — Rapport de Rochonde (*Soc. chir.*, 1907). Typhoïde ambulatoire. Suture. Guérison.
7. Liauley et Hyenne (*Revue de Franche-Comté*). — Fièvre typhoïde. Perforation. Abcès. Opération. Guérison.
8. Mouisset (Lyon). — Fièvre typhoïde. Perforation intestinale. Mort deux heures et demie après début (figure, sans doute, dans la communication de Poncet).

Trois cas de Toussaint, dans son mémoire de 1906, avec trois morts, dont un guéri depuis dix-huit jours.

Un cas de Halbron et Mandrot (*Trib. méd.*, 1905). — Cité par Toussaint. Un cas d'appendicite perforante typhique. Guéri.

Soit 13 cas : dont 1 d'appendicite perforante;
Ou 12 cas avec 11 morts.

1 guérison : Billon (de Marseille).
1 pseudo-guérison de Toussaint, dix-neuf jours.

J'ajoute les 2 cas de Lesné et Lœderich, figurant dans les statistiques de Souligoux et de Michon,

Et 1 cas de Liautey et Hyenne : Fièvre typhoïde. Perforation. Abcès. Opération. Guérison.

Enfin, l'aimable confiance de nos collègues des hôpitaux, MM. Auvray, Michon, Launay, Gosset, Marion, Wiart, me permet d'ajouter à cette statistique 20 à 25 faits, pour la plupart inédits, qui complètent la centaine d'observations nouvelles sur lesquelles je voudrais essayer d'établir un certain nombre de points du problème en question.

Étant donnée leur importance, vous me permettrez, tout d'abord, de faire connaître en quelques lignes les faits de nos jeunes col-

lègues qui comportent de précieuses indications, malgré les conditions peu avantageuses de leur intervention.

A propos de la perforation intestinale au cours de la fièvre typhoïde.

Note de M. AUVRAY.

J'ai été appelé *cinq* fois à intervenir chez des malades atteints de perforation intestinale typhique ou supposés tels.

Voici le résumé de ces observations :

Premier malade. — Homme, vingt ans. Passé d'un service de médecine à l'hôpital de la Charité en état de péritonite généralisée qu'on attribuait à une perforation appendiculaire. Mon diagnostic était celui de fièvre typhoïde avec perforation. Le malade était à toute extrémité. Je fis néanmoins la laparotomie latérale, aidé de mon regretté collègue Bouglé. Du pus s'écoula en abondance de l'abdomen. Mais le blessé était si bas pendant l'anesthésie que, redoutant une issue fatale sur la table d'opération, je me contentai de drainer légèrement l'abdomen, sans chercher à suturer la perforation. Le malade mourut six heures après. A l'autopsie : perforation située sur le grêle, à environ 20 centimètres du cæcum. *Il existait, à côté de cette perforation, un point de la paroi où une seconde perforation était en voie de production.*

Deuxième malade. — Homme, onze ans et demi. Perforation survenue probablement vers le quatorzième jour de la fièvre typhoïde. Dans le service de médecine, aux Enfants-Malades, on hésite sur le diagnostic de perforation, et c'est seulement près de *quarante-huit heures* après le début des accidents que je suis appelé pour intervenir. Laparotomie latérale. Perforation à 8 ou 10 centimètres du cæcum sur le bord connexe du grêle. Suture de cette perforation. Péritonite généralisée. Lavage du péritoine. Syncope sous le chloroforme dont il est difficile de ranimer l'enfant. *Mort* quelques heures après l'opération.

Troisième malade. — Homme, dix-huit ans. Perforation survenue onze jours après l'entrée à l'hôpital de la Charité.

Il m'est impossible de préciser combien de temps après la perforation je suis appelé à intervenir. En tout cas, signes de péritonite non douteuse. Laparotomie latérale. *Suture* de trois perforations situées sur la fin de l'intestin grêle au niveau de son bord connexe.

Mort quelques heures après l'opération.

Dans les trois cas qui précèdent, il y avait donc bien fièvre typhoïde et perforation.

Dans les deux cas suivants je suis intervenu pour de soi-disant perforations typhiques qui n'existaient pas. Dans l'un des cas, le diagnostic de fièvre typhoïde était erroné ; dans l'autre cas, il s'agissait bien d'une fièvre typhoïde, mais sans perforation. Dans les deux cas, les malades sont morts.

Premier malade. — Enfant en traitement depuis plusieurs jours, qui présentait tous les signes de la fièvre typhoïde. Elle avait eu, la veille

du jour où je fus appelé à l'opérer, une hémorragie intestinale abondante.

Le lendemain, la température avait cédé brusquement et était tombée de 40 à 37 degrés; mais il ne s'était produit aucune évacuation sanguine nouvelle. Or, c'est sur l'absence de toute hémorragie nouvelle et sur cette chute brusque de température que l'on s'appuyait en médecine pour faire le diagnostic de perforation intestinale.

Etant donné l'état du ventre, qui ne présentait pas de ballonnement ni de contracture de la paroi et dont l'examen semblait absolument indolent, je mis en doute l'existence de la perforation.

Cependant, en présence de l'opinion des médecins et estimant que, dans l'hypothèse d'une hémorragie venue de l'intestin comme dans celle d'une perforation, la malade n'avait qu'à bénéficier de l'intervention chirurgicale, je me décidai à intervenir.

L'enfant était demi-comateux. Je ne trouvai rien d'anormal.

L'enfant mourut douze heures après l'opération.

L'autopsie ne montra aucune lésion de l'intestin. Pas de fièvre typhoïde. Le foie semblait particulièrement malade, il était congestionné, avait les caractères du foie infectieux, *et l'on a pensé à l'ictère grave*. Mais l'examen microscopique n'a pu être fait, étant donné l'état de putréfaction des viscères.

Deuxième malade (service de M. Chantemesse). — Homme, vingt-cinq ans.

Cet homme a tous les signes de la fièvre typhoïde. Le ventre est ballonné dans la région épigastrique et douloureux dans la région de la vésicule biliaire. Mais les signes ordinaires de la perforation n'existent pas, et ce qui domine la scène c'est l'état d'adynamie profonde.

Bien que je ne sois nullement convaincu de l'existence de la perforation, je m'incline devant le diagnostic médical.

Je ne trouve pas de perforation après laparotomie, ni de cholécystite, ni d'abcès sous-phrénique. Dans le ventre, du liquide séreux, et au niveau de l'angle iléo-cæcal, trois ganglions avec périadénite, dont un très volumineux. Le malade succombe trois heures après l'opération.

On me demandera pourquoi, dans le doute, je suis intervenu.

Je répondrai qu'en pareil cas le chirurgien est bien obligé de s'en rapporter à l'avis des médecins, qui sont meilleurs juges que lui en la matière. Il y a cependant intérêt à être exactement renseigné, car, en pareil cas, je suis convaincu que l'opération inutile ne peut être que très nuisible chez des sujets profondément adynamiques.

Note de M. Michon.

Obs. I. — *Large perforation typhique. Laparotomie. Mort.*

P... (Lucien), âgé de vingt-trois ans, entré le 9 juillet 1901 dans le service des typhiques, bastion 29.

Le début de la maladie remonte, au dire du malade, à cinq ou six jours. Malaise, douleurs de tête, épistaxis. A son entrée, température

40 degrés, pouls 100, état typhique marqué, taches lenticulaires, ventre souple.

Le 12 juillet, le ventre, jusque-là assez plat, devient ballonné et douloureux; cette douleur qui a éclaté spontanée à droite, est réveillée par la pression; défense musculaire marquée; submatité dans le flanc droit, légère baisse de température, de 40 degrés à 39°4; ascension légère du pouls, de 100 à 110 ou 115; extrémités cyanosées et froides. Ce sont les modifications des phénomènes locaux abdominaux qui font porter le diagnostic de perforation.

Opération le 12 juillet, environ huit heures après les symptômes de perforation.

Chloroforme, incision médiane sous-ombilicale. Aussitôt le péritoine ouvert, issue de gaz et d'une grande quantité de liquide jaunâtre contenant manifestement des matières intestinales. On examine la fin de l'intestin grêle; environ à 20 centimètres de la valvule iléo-cæcale, perforation très grande, nullement punctiforme, ayant le diamètre d'une pièce de 20 centimes; aux environs les parois intestinales sont amincies. Une suture est impossible; l'état général ne permet pas une résection intestinale. Une anse grêle voisine est appliquée sur la perforation et suturée contre elle de façon à l'oblitérer, large drainage avec Mickulicz et plusieurs drains. Pas de lavage du péritoine.

Mort quelques heures après l'opération.

Obs. II. — *Perforation typhique. Suture intestinale. Mort.*

M..., employé, vingt et un ans, entré au quinzième jour d'une fièvre typhoïde qui semble évidente; état de stupeur très marqué, diarrhée; brusquement, douleur vive dans le ventre, ballonnement; chute de la température, de 38°8 à 37 degrés; pouls à 130.

Laparotomie médiane, quatorze heures après le début des accidents; épanchement intrapéritonéal abondant. Perforation punctiforme à 15 centimètres de la valvule iléo-cæcale. Suture à la soie. Drainage.

Mort le lendemain, pas d'autopsie.

Obs. III. — *Perforation typhique anormale (S. iliaque). Suture intestinale. Mort.*

Cette observation a été publiée :

« Perforations anormales de l'intestin chez deux typhiques. Intervention chirurgicale. Lesné et Lœderich, *Tribune médicale*, 31 décembre 1904, p. 837 à 839. »

Obs. IV. — *Symptômes de perforation typhique. Laparotomie exploratrice. Guérison.* (*Erreur de diagnostic.*)

Ch... (Louis), âgé de vingt ans, valet de chambre. Début le 29 juin 1906 par de violentes douleurs de tête, courbature, éruption bulleuse étendue. Entre le 8 juillet au bastion 29, service des typhiques; taches lenticulaires, séro-diagnostic positif.

Du 5 au 15 juillet, état général assez satisfaisant, température assez peu élevée pour que l'on cesse les bains froids.

Le 15 juillet, brusquement, douleurs vives au niveau du creux épigastrique, pâleur grande de la face, nez froid, pouls petit, rapide, filant, puis monte de 70 à 135 pulsations; pas de chute de la température, mais au contraire très légère ascension, ballonnement du ventre.

Opération à 10 heures du matin, environ trois heures après le début des accidents. Chloroforme. Laparotomie médiane sous-ombilicale, pas d'épanchement dans le péritoine, anses intestinales dilatées, aucune perforation intestinale n'est trouvée. Suture de la paroi abdominale, sans drainage.

Guérison. La convalescence a été longue; à partir du lendemain, les phénomènes de dépression se sont atténués; dans la suite, la fièvre typhoïde à évolué avec de fortes ascensions thermiques. Réunion de la plaie opératoire sans suppuration.

Sorti le 7 octobre. Le malade exerce actuellement le métier de chauffeur.

Note du Dr Launay (Hôpital Saint-Louis).

1° *Année* 1900. — Au mois de septembre, pendant un remplacement des deux services de MM. Walther et Lejars à la maison Dubois, M. Courtois-Suffit me présenta, un matin, à la fin de la matinée, un typhique de son service, homme d'une trentaine d'années, au 3e septenaire de sa maladie, et qui le matin même a présenté les signes ordinaires faisant diagnostiquer une perforation : chute brusque de la température, vomissements, pouls petit très rapide, contracture abdominale. Je l'opère immédiatement par une incision latérale, bord externe du droit, et je trouve à la terminaison de l'intestin grêle, près du cæcum, une zone rouge large comme une pièce de 1 franc environ, sans adhérences; au niveau de la zone rouge on sent un épaississement dur des parois intestinales, et, au centre de cette zone épaisse et dure, existe une légère dépression où le doigt ne sent plus rien, le péritoine est là bleuâtre et sans aucun soutien dans l'intestin. La perforation était presque faite, il ne restait qu'un mince péritoine. J'enfouis la zone rouge sous deux surjets de catgut transversaux et je draine. Le malade *guérit* sans aucun incident et achève ensuite la guérison de sa fièvre typhoïde.

2° *En* 1901 *ou* 1902, un cas de chirurgie de garde, la nuit, au bastion 29; sans détails. La perforation était complète avec issue abondante de matières liquides, dans le péritoine, sans adhérences. Incision latérale, oblitération de la perforation. *Mort rapide.*

3° *En* 1903, *au mois d'avril*, je suis appelé d'urgence auprès d'un jeune homme de dix-huit ans, fort et bien développé, au 3e septenaire d'une fièvre typhoïde soignée par M. Chantemesse et avec son sérum antityphique. Les signes de la perforation dataient du matin du jour où je l'opérai, vers onze heures du soir. Laparotomie latérale menant sur un foyer de péritonite qui paraît assez limité et enveloppé d'adhérences molles. Il y a un épanchement de liquide sale et odorant. Sans détruire les adhérences ni brasser les anses intestinales, j'oblitère par deux

surjets la perforation, en tissus friables difficiles à suturer. Drainage. Pendant deux jours le malade va mieux et donne grand espoir, le pouls se remonte et devient moins fréquent; la température, d'abord élevée, s'abaisse, et l'état général s'améliore nettement. Au troisième jour les symptômes de péritonite reprennent, et le quatrième jour après l'opération le *malade meurt*. Il n'y a pas eu d'autopsie.

Note de M. MARION.

J'ai eu l'occasion d'opérer trois cas de perforations de l'intestin au cours de la fièvre typhoïde, deux comme chef de clinique de M. le professeur Duplay en 1899, à l'Hôtel-Dieu, un comme chirurgien de garde au bastion 29 en 1904.

Le premier malade, malade de M. Faisans, était un jeune homme d'une vingtaine d'années qui avait sa perforation depuis la veille au soir; je l'opérai le lendemain à la fin de la matinée, trouvai sans difficulté la perforation de la largeur d'une lentille située à 25 ou 30 centimètres du cæcum. Suture. Drainage. Mort dans la journée.

Le second malade me fut amené de l'Hôtel-Dieu-Annexe, homme de trente-cinq à quarante ans, dans l'état le plus lamentable. Date de la perforation? Beaucoup de liquide dans le ventre. Perforation facile à trouver, large, suture, drainage. Mort.

Le troisième malade était envoyé de Saint-Antoine au bastion 29. Jeune homme de dix-huit à vingt ans. Perforation datant de la veille, opération dans l'après-midi. Perforation facile à trouver. Suture. Beaucoup de liquide dans le ventre. Drainage. J'ai appris dans la suite que le malade était mort le soir même.

Je ne puis être plus précis parce que je n'ai pas gardé de notes sur ces cas, tellement j'avais conscience en les opérant de l'inutilité de ma tâche, étant donné l'état dans lequel les malades se présentaient.

Enfin, M. GOSSET m'a remis les observations suivantes :

4 cas personnels.
3 chez M. Chantemesse:

2 morts rapides.
1 mort au quinzième jour, avec, à l'autopsie, un abcès pelvien.

1 cas à la Pitié en 1906, opéré une demi-heure après (service du Dr Babinski), guéri.
1 cas de péritonite par propagation, opéré par Alglave, avec guérison.
Et six mois après, opéré par moi, avec une appendicite.
Et 4 cas de M. Wiart.

Cet ensemble de faits, les judicieuses remarques dont vous les avez accompagnés, constituent un faisceau tout à fait remarquable

de renseignements assez précis et assez nombreux pour nous permettre d'établir un certain nombre de points relatifs aux diagnostic et traitement chirurgical des perforations intestinales au cours de la fièvre typhoïde.

I. — *Résultats.*

Pour être plus précis, et sans leur attribuer pourtant une trop grande valeur, je commencerai par examiner avec vous les *résultats* de nos interventions chirurgicales; il sera facile ensuite d'en déduire les principales conséquences cliniques et thérapeutiques qui en découlent.

En chiffres bruts, la statistique de nos interventions chirurgicales pour perforations intestinales typhoïdes est la suivante :

100 interventions chirurgicales pour symptômes de perforation;
19 guérisons, dont une chez un malade de M. Toussaint, opéré depuis dix-huit jours et guéri de sa perforation.
81 morts.

Cela ne fait donc même pas 20 p. 100 de guérisons.

Il suffit de disséquer un peu ces chiffres pour voir que la réalité est encore bien inférieure à l'apparence.

En effet, sur ces 19 guérisons, 11, c'est-à-dire près de 60 p. 100, sont des laparotomies exploratrices, des fausses perforations, des péritonites localisées, des appendicites éberthiennes, 7 seulement sont des *guérisons vraies* de *perforations typhiques*.

Parmi ces 7 guérisons pour interventions chirurgicales pour perforations intestinales typhiques, nous trouvons les cas de Legueu, Morestin, Loison, figurant déjà dans les statistiques antérieures;

2 cas heureux de notre collègue Ricard;

1 observation de M. Dubujadoux, perforation dans une forme larvée;

1 cas de Billon, de Marseille;

1 cas de notre collègue, M. Gosset.

Telle est, messieurs, dans toute sa sévérité, la formule qui résume votre pratique chirurgicale dans les perforations intestinales dothiénentériques.

C'est à peine si j'ose en atténuer l'impression décourageante en vous rappelant que, parmi nos morts, quelques-uns ont eu des survies appréciables de six, huit, dix, douze et même quinze jours.

Voilà, je crois, la conclusion vraie : c'est donc environ, du 7 à 8 p. 100 de succès vrais, — avec 10 ou 15 p. 100 de succès pour les perforations d'appendices, les péritonites localisées, les abcès, les fausses perforations, ce que j'appellerai les — *à-côté* — des perforations.

En établissant, avec un ensemble aussi imposant de faits bien observés et traités on ne peut mieux par tous nos collègues, cette proportion, je crois résumer l'impression vraie qui se dégage de vos délibérations.

Rien ne sert comme la vérité.

Elle ne doit pas nous décourager, mais, en nous donnant une impression plus exacte des faits, elle doit nous stimuler à opérer plus vite, à rechercher les conditions les plus avantageuses.

Ces chiffres diffèrent notablement des chiffres étrangers.

La statistique de Zésas (en Allemagne), portant sur 252 cas, donne 90 guérisons, soit 35 à 38 p. 100 de guérisons, mais n'a pas distingué les faits suivant leur gravité.

Si les statistiques américaines donnent un pourcentage supérieur de guérisons, c'est que la fièvre typhoïde fait en Amérique plus de ravages qu'en France, que les opérations y sont plus nombreuses, que la proportion des guéris, tout en étant sensiblement la même, se trouve porter sur des chiffres supérieurs; n'oublions pas que, sur ces 8 p. 100 de perforés guéris, pas un seul ne se serait sauvé; que sur ces 15 p. 100 de perforations bénignes, les trois quarts auraient succombé, au moins, et que, par conséquent, sauver la vie à 20 p. 100 de condamnés à mort, c'est déjà un beau résultat.

Voilà le premier fait.

Une deuxième conclusion se dégage de l'examen des chiffres, l'importance et la multiplicité des à-côté, des perforations bénignes.

Permettez-moi de m'y arrêter un instant.

II

Rien de variable comme les conditions anatomiques de la perforation intestinale au cours de la fièvre typhoïde.

A côté des perforations classiques, typiques de la terminaison de l'intestin grêle, il y a :

Des perforations du côlon de l'S iliaque;
Des perforations du cæcum;
Des perforations de son appendice;
Des perforations du diverticule de Meckel.

Ici, la *perforation* intestinale est *punctiforme*; là, elle est *large*; dans un cas, l'intestin est rempli de liquides septiques; dans tel autre, il est presque vide.

Ici, la réaction est limitée au petit bassin, la *péritonite est enkystée*. Là, au contraire, deux heures après la perforation, la *péritonite est généralisée*; les anses sont déjà agglutinées dans une grande étendue autour du foyer primitif. Dans tels et tels faits, la péritonite septique évolue avec une rapidité foudroyante; la mort survient en vingt-quatre heures. Dans d'autres, le sujet se défend, son état général lui permet de lutter contre la péritonite pendant quelques jours.

A côté de ces variétés que j'appellerai anatomiques, il en est d'autres qui tiennent à l'âge du sujet, au degré de l'infection.

Il est de toute évidence que la perforation intestinale n'est pas la même chez les enfants et les jeunes sujets que chez les sujets âgés, au début ou à la fin de la maladie, dans la période aiguë ou dans la convalescence de la dothiénenterie, dans les rechutes et récidives (Devic et Froment).

Les perforations intestinales rencontrent plus de ressource pour leur réparation chez les sujets atteints de typhus ambulatoire que chez ceux qui sont pris de la façon la plus grave et la plus étendue.

Je pourrais multiplier ces variétés; j'en ai dit assez pour montrer que rien n'est variable comme la perforation intestinale typhoïde.

Il est de toute évidence que toutes ces modalités cliniques différentes sont loin de comporter le même pronostic, la même marche, la même évolution clinique.

On continuera longtemps sans doute à ranger dans la même catégorie tous ces faits pourtant si disparates, mais ils ne sont pas du tout comparables au point de vue des résultats de l'intervention chirurgicale, et nous aurons l'occasion de montrer plus loin toute l'importance de cette remarque clinique fondamentale et du soin qu'il faut apporter à séparer ces faits, et à ne pas les englober dans une seule et même statistique en leur attribuant la même valeur.

Il est de toute évidence que les cas de fausses perforations, de péritonites enkystées, d'inflammation ou d'ulcération de l'appendice, voir même du cæcum, sont loin de présenter la même allure et la même gravité que les perforations simples ou multiples, larges ou punctiformes de l'intestin grêle, se faisant sans travail préparatoire de défense, directement dans la grande cavité péritonéale.

Ce ne sera pas, je pense, un des moindres mérites de cette discussion de nous avoir permis d'établir l'importance de ces à-côté de la perforation et de les avoir séparés des cas typiques dont le pronostic est si singulièrement grave.

Je ne voudrais pas terminer ces remarques cliniques sans faire ressortir une fois encore avec vous les *difficultés du diagnostic* de la perforation intestinale.

Si, dans la grande majorité des cas, la perforation intestinale se manifeste au cours de la fièvre typhoïde par un appareil symptomatique bruyant; si la douleur brusque et angoissante de la fosse iliaque droite, la rétraction du ventre avec défense musculaire et légère submatité de l'hypogastre et des fosses iliaques, si la chute brusque de la température sans modification immédiate du pouls, la suppression des selles et des gaz sont des symptômes presque pathognomoniques, il est pourtant des cas où ces signes se sont trouvés en défaut.

Nos collègues Rochard, Morestin, Tuffier ont justement attiré l'attention de la Société de Chirurgie sur les difficultés de diagnostic auxquelles donnent lieu les perforations intestinales de la dothiénentérie.

On trouverait facilement dans la littérature médicale de notre sujet 25 ou 30 faits d'intervention chirurgicale pour accidents abdominaux douloureux diagnostiqués *perforations* et dans lesquels intestin et péritoine étaient absolument intacts. La thèse de Roy, 1907, en contient notamment plusieurs exemples.

On ne saurait donc se mettre trop en garde pour éviter cette erreur, encore que la plupart de ces laparotomies n'aient eu aucune espèce d'inconvénients et qu'elles n'aient point empêché les malades de guérir parfaitement.

Au cours de cette dernière discussion, plusieurs de nos collègues ont apporté des faits confirmatifs des observations de Rochard, Delorme, Alglave et Boisseau.

Les observations 32, 79, 82, 96 du mémoire de Zésas rentrent dans la même catégorie.

Les inflammations éberthiennes du cæcum et de l'appendice prêtent à des considérations analogues : Chaput, Béros dans sa thèse ont signalé des cas nombreux où l'on croyait à des perforations intestinales, alors qu'il n'y avait que des lésions appendiculaires et inversement.

C'est dans ces cas surtout qu'il faut tenir plus grand compte de l'ensemble des phénomènes observés que de l'intensité du phénomène douleur ou des réactions abdominales.

L'erreur néanmoins est toujours possible; elle a été commise par des chirurgiens consommés; l'opérateur prudent se tiendra

sur ses gardes et n'en apportera que plus de soin dans ses explorations.

III

Essayons maintenant de résumer dans leurs grandes lignes les remarques que vous avez apportées à cette tribune sur *les indications, la technique et les résultats* de l'intervention chirurgicale dans les perforations de l'intestin au cours de la fièvre typhoïde.

1° *Indications.* — L'accord est complet parmi nous *sur les indications de l'intervention chirurgicale* et se résume dans cette proposition :

Toute perforation intestinale certaine commande l'intervention aussi hâtive que possible.

Mais, comme nous l'avons dit plus haut, c'est au sujet de la *certitude* de la perforation *que les doutes s'élèvent le plus souvent.*

Les meilleurs esprits, les chirurgiens les plus hardis ont hésité parfois, et retardé de plusieurs heures leur intervention, soit que les symptômes ne fussent pas assez accentués, soit que l'état général leur parût trop grave.

Il est évident que les faits comme ceux qui se sont présentés à nos collègues Morestin, Tuffier, Auvray sont de nature à troubler quelque peu l'esprit.

Voilà des malades graves qui présentent tous les signes d'une perforation; ce sont des médecins de premier ordre qui en ont été les témoins, comme Fernet, Chantemesse; ils appellent le chirurgien. Celui-ci opère et ne trouve rien.

Je comprends qu'on hésite, mais cette hésitation est néfaste; il faut intervenir de suite, même en cas de doute.

Ces faits sont en somme des faits exceptionnels. La règle est tout autre, elle est basée sur une méthode d'observations précises. C'est la *règle qu'il faut suivre sans se préoccuper de l'exception*, étant bien entendu qu'on aura bien examiné le malade et qu'il présentera les signes habituels de la perforation.

Je dis donc : *Intervention* dans tous les cas de *perforation, même en cas de doute.*

2° *Intervention aussi hâtive que possible.*

J'ai dit en second lieu : *Intervention aussi hâtive que possible,* et je vous demande la permission d'insister une minute sur ce point.

Quand on parcourt les observations de laparotomies pour perforations intestinales typhoïdes, et je dis aussi bien les observations étrangères que les observations françaises, car à ce point de vue nous cherchons tous, je crois, à intervenir sans perdre de temps;

quand on parcourt, dis-je, ces observations, on est frappé du temps relativement long qui s'écoule le plus souvent entre le moment où le diagnostic est posé et celui où le chirurgien est appelé à intervenir.

Les observations où l'intervention est retardée au delà de vingt-quatre heures jusqu'à quarante-huit et même soixante-douze heures, ne sont pas rares.

La doctrine soutenue par Keen, de Philadelphie, que l'opération présentait alors de meilleures chances, rencontre parmi nous encore quelques très rares partisans, notamment M. Loison.

Il y a eu certainement des guérisons et de belles guérisons après des opérations tardives, mais n'était-ce pas des cas partiellement enkystés. Il n'est donc pas étonnant que presque tous nos collègues, et notamment MM. Quénu, Morestin, Souligoux, Ricard, Auvray, Michon, Gosset restent, comme moi, partisans de la formule de l'*intervention aussi hâtive que possible*.

Je crois, pour ma part, que si médecins et chirurgiens s'appliquaient en pareil cas à diminuer autant que possible la durée des examens préalables et des préparatifs nécessaires, on arriverait presque toujours à opérer dans les trois ou quatre heures qui ont suivi la perforation, et, bien que nous n'ayons pas été assez heureux pour sauver nos malades opérés deux heures et demie seulement après l'intervention, on ne m'ôtera pas de l'idée que c'est *là une des conditions les plus favorables du succès*. Je ne dis pas la seule, mais certainement une des plus importantes.

Technique.

1° *La laparotomie médiane sous-ombilicale* réunit la majorité des suffrages. L'incision sera grande, étendue sensiblement de l'ombilic au pubis; presque toujours cette *incision médiane* conduit *directement* sur la perforation ; en tout état de cause, elle permet beaucoup mieux que toute autre l'exploration de l'intestin, le nettoyage de la séreuse péritonéale, la réparation de la perte de substance et le drainage si utile du cul-de-sac de Douglas.

L'incision iliaque droite pratiquée par Morestin et plusieurs de nos collègues, me paraît inférieure à l'incision médiane : elle ne donne certainement pas les mêmes facilités pour l'inspection de l'intestin ; elle ne fournit que des vues imparfaites et des voies d'accès indirectes sur le cul-de-sac de Douglas.

Pour toutes ces raisons, la laparotomie médiane mérite toutes nos préférences, même dans le cas où il ne s'agirait que de la perforation éberthienne de l'appendice.

La règle doit évidemment se rapporter aux cas de perforation

intestinale, les plus fréquents et les plus graves ; elle ne doit pas être basée sur les cas de perforation de l'appendice ou du diverticule qui sont l'exception.

2° *Traitement de la perforation intestinale.* — Dans les cas simples de perforation intestinale de petites dimensions, qui sont certainement les cas les plus fréquents, *la suture longitudinale* est le procédé qui vient immédiatement à l'esprit, c'est celui qu'on exécute le plus rapidement ; il restera longtemps le *procédé de choix*.

A l'avantage de la *rapidité*, il joint celui d'être d'une exécution *facile* et *commode*. Le *résultat* serait *idéal*, si *l'étanchéité était parfaite et durable* ; mais nous touchons là au point faible de la question : je veux parler de la *fréquence des perforations secondaires* ou des *perforations multiples*.

Immédiatement, le résultat est obtenu ; la perforation est bouchée ; pendant trois ou quatre jours le résultat se maintient comme dans mon observation, on se prend à espérer, puis les choses changent de face ; la température s'élève, le pouls devient plus fréquent, plus petit, le ventre se ballonne légèrement, il y a des douleurs, des coliques. La perforation s'est reproduite sur place ou un peu plus loin ; la péritonite reprend son cours, et au bout de quelques jours — quatre ou six — elle emporte le malade.

Faut-il rendre la suture longitudinale responsable de ces échecs navrants ? Nous ne le pensons pas. Ce n'est pas à une faute de technique qu'il faut attribuer l'insuccès, mais bien plutôt à l'extension du processus ulcératif, à la destruction de la paroi intestinale sur place ou un peu plus loin.

Quoi qu'il en soit, on comprend bien qu'on ait cherché dans une voie un peu différente : les uns renforçant leur suture à l'aide d'épiploon et de franges épiploïques ; les autres appliquant l'anse perforée et suturée à la paroi abdominale.

D'autres, enfin, la fistulisant de parti pris ou même recourant à l'anus artificiel.

Je préférerais ce dernier procédé aux *résections* intestinales.

Dans une voie différente, notre collègue Souligoux se demande si on ne serait pas en droit de pratiquer une *exclusion* de toute la partie terminale de l'iléon en pratiquant une entéro-anastomose iléo-sigmoïdienne après écrasement et ligature de l'intestin grêle.

Je ne crois pas qu'une intervention chirurgicale de ce genre puisse être facilement tolérée par des malades aussi gravement atteints que la plupart des typhiques atteints de perforation intestinale, et j'incline fort à croire, avec nos collègues Quénu et

Morestin, que ces questions de procédés techniques ne sont que secondaires dans ces interventions chirurgicales.

Ce qui rend si problématique le succès de nos opérations, c'est la persistance du processus ulcératif, c'est la fréquence des ulcérations secondaires ou multiples; c'est encore l'infection et l'altération des parois intestinales au niveau des plaques de Peyer et des follicules clos.

Reste la *question du traitement de la péritonite*, conséquence de la perforation :

J'ai relu avec soin les travaux publiés sur ce point, notamment le très intéressant travail de notre distingué collègue de l'armée M. Loison. Je n'y ai pas trouvé, non plus que dans l'examen attentif des faits que vous avez apportés, de formule nouvelle.

Je vois bien qu'un certain nombre de chirurgiens ont obtenu des résultats plus encourageants que d'autres, mais je ne vois pas qu'ils aient agi autrement que nous n'avons l'habitude de le faire.

Notre collègue Picqué nous a relaté une intéressante série de faits provenant du service de M. le médecin principal Dubujadoux, dans lesquels notre confrère de l'armée s'est très bien trouvé, dit-il, de l'emploi des injections à haute dose de sérum artificiel, 20 à 27 litres en quelques jours.

Cette pratique est celle de beaucoup d'entre nous en face de ces cas graves; hélas! elle est loin de nous donner toujours des succès.

En relisant toutes nos observations, et celles que j'ai recueillies pour un travail plus complet, j'ai été frappé de voir dans quelques-uns des cas heureux, une pratique qui me paraît avoir son importance.

Je veux parler de l'ouverture large de la séreuse du tamponnement sérieux du cul-de-sac péritonéal, voire même de l'isolement de l'anse et de son extériorisation. Dans un mémoire récent, M. Lustara a insisté sur ce procédé.

L'avenir précisera ces points de détail.

Il me reste à vous remercier de votre bienveillante attention.

Cette discussion marquera, je le crois, une date importante dans l'histoire de l'intervention chirurgicale dans les perforations intestinales de la fièvre typhoïde.

Je ne puis que me féliciter de l'avoir provoquée.

Rapport.

Appendicite aiguë dans un sac herniaire, chez un enfant de vingt-huit jours. Opération. Guérison, par M. le Dr LAUNAY, chirurgien de l'hôpital Hérold.

Rapport par M. VILLEMIN.

Messieurs, j'ai été chargé par vous, il y a un mois et demi, d'un rapport sur une note très intéressante que nous a lue le Dr Launay, mais qui n'est pas faite pour élucider la question toujours controversée de l'étranglement appendiculaire et de l'appendicite herniaire.

Voici résumée en quelques mots cette observation : Enfant né le 23 décembre 1907, à la Maternité de Saint-Louis, d'une mère considérée comme syphilitique, nourri exclusivement au sein pendant trois semaines, puis pendant huit jours au biberon avec lait bouilli coupé d'eau minérale dans un récipient stérilisé à de longs intervalles. Pendant ces huit jours l'enfant crie fréquemment ; ses selles se font de plus en plus rares. Brusquement, le 18 janvier le nourrisson pousse des cris violents et la mère découvre dans l'aine droite la présence d'une tumeur douloureuse du volume d'une petite noisette. Les vomissements commencent, se répètent fréquemment et deviennent odorants. Il n'y a plus de selles. Le lendemain les vomissements continuent et prennent l'odeur stercorale, tandis que le volume de la tumeur inguinale s'accroit.

Le jour suivant la mère apporte l'enfant à la consultation du Dr Launay ; le diagnostic de hernie inguinale droite étranglée s'impose. L'état général est mauvais, les extrémités sont froides ; les accidents remontent à quarante heures environ.

L'opération découvre un sac épais, friable, ne contenant aucun liquide, mais une anse grêle rouge, congestionnée, et, à côté d'elle, l'appendice sphacélé en partie, recouvert d'une fausse membrane et collé à l'anse intestinale.

Cet appendice long de six centimètres, sain à son extrémité intestinale, est réséqué au ras du cæcum. Sous les fausses membranes, le péritoine intestinal est peu dépoli et sans lésions macroscopiques importantes. L'intestin est facilement réduit ; il n'y avait pas de striction à l'anneau. D'après les termes mêmes du Dr Launay, il n'y avait pas d'étranglement.

Le lendemain, l'enfant avait une garde-robe contenant un peu

de sang ; pendant deux jours il eut un peu de température due à une infection légère de la plaie en surface. Puis l'état général s'améliora franchement, l'augmentation de poids se fit régulièrement à raison de vingt grammes par jour et l'enfant guérit rapidement.

Ici je cite textuellement les considérations dont le Dr Launay fait suivre son observation : « Voici donc l'ordre dans lequel paraissent avoir évolué les accidents : à l'occasion de quelques troubles intestinaux survient une hernie inguinale de l'appendice, et cet appendice est en même temps enflammé. Une péritonite localisée au sac herniaire, consécutive à l'appendicite, provoque des adhérences légères au niveau du collet du sac, qui arrêtent la propagation inflammatoire. Ces accidents simulent absolument l'étranglement, mais il n'y eut jamais étranglement véritable, puisque l'anse d'intestin grêle herniée n'avait aucun sillon après plus de quarante heures, et qu'elle était d'aspect normal sauf au niveau de son contact avec l'appendice sphacélé.

« L'appendice enlevé est renflé en massue dans sa partie périphérique. Ce renflement est rouge et très vascularisé, alors que la moitié attenante au cæcum est d'apparence saine. Sur le renflement se trouve une plaque de sphacèle large comme une lentille, sans perforation.

« L'examen histologique a été pratiqué par M. Rubens-Duval au Laboratoire de l'amphithéâtre d'anatomie des hôpitaux. Au niveau de la partie mortifiée de l'appendice, la lumière du canal est remplie de mucus englobant de très nombreux polynucléaires neutrophiles plus ou moins altérés, et une grande quantité de bactéries d'espèces morphologiques variées. Les parois sont sphacélées, infiltrées par des hémorragies interstitielles et des globules de pus. L'infiltration purulente et hémorragique s'étend jusqu'au méso. La partie centrale de l'appendice est relativement saine. »

Puis M. Launay passe à l'étude de l'âge de l'enfant, de la mortalité et de l'interprétation de ces faits. Il constate que son cas concerne le sujet le plus jeune qui soit signalé dans la littérature médicale. Il cite le travail de MM. Brun et Veau dans le *Traité des maladies de l'enfance*, où ces deux auteurs disent qu'il est curieux de constater que les appendicites chez les jeunes enfants sont souvent des appendicites herniaires. Il invoque l'autorité de MM. Kirmisson et Guimbellot qui, dans neuf cas d'appendicites chez le nourrisson au cours de la première année, n'ont pas vu un seul cas de guérison, mais qui, d'autre part, dans leur travail éliminent de parti pris tous les cas d'appendicite herniaire comme devant rentrer dans le cadre de l'étranglement.

Enfin, M. Launay rappelle un travail d'Estor où sont réunis treize cas d'appendicite herniaire au cours de la première année, y compris un enfant de dix-huit jours observé par notre collègue Broca. La fréquence des perforations appendiculaires (4 fois sur 5) fait supposer à Estor que l'appendicite a précédé l'étranglement, celui-ci étant dû à l'augmentation de volume des parois intestinales infectées dans le sac herniaire.

Le Dr Launay termine par ces mots : « Dans l'observation que je présente, aucun signe d'étranglement n'existait sur l'intestin ni l'appendice ; le collet du sac était fort large ; il ne fait donc pas doute que l'appendicite était la seule lésion. Il n'est peut-être pas exact d'éliminer des cas d'appendicite chez le nourrisson les appendicites herniaires qui semblent au contraire les plus fréquentes. »

Le cas du Dr Launay comporte selon nous quelques remarques. Voilà un enfant chez lequel les garde-robes se suppriment, qui est pris de vomissements incessants acquérant dès le deuxième jour des accidents aigus l'odeur stercorale, et au cours de l'opération on trouve un anneau large sans aucune striction sur l'appendice. Cette discordance entre la symptomatologie et l'état anatomique des lésions mérite qu'on la signale, et il faut admettre une influence réflexe inhibitrice bien puissante des filets irrités du grand sympathique pour donner naissance à une obstruction intestinale aussi complète.

L'examen histologique ne tranche pas les difficultés d'interprétation : les parois de l'organe sont sphacélées, infiltrées par des hémorragies interstitielles et des globules de pus ; mais la partie centrale de l'appendice est relativement saine, et il n'est pas question de l'état des follicules.

Quand on lit les observations publiées sur l'appendicite herniaire, il est bien difficile, en raison de l'imprécision des détails, de se faire une idée de la pathogénie des accidents.

Y a-t-il eu étranglement par le collet du sac de l'appendice sain soit seul, soit accompagné d'une anse intestinale, ou bien y a-t-il eu une appendicite dans un sac herniaire, l'appendicite étant la cause qui congestionne, boursouffle, tuméfie les tissus environnants et les anneaux à leur tour qui enserrent l'organe parce que le bourrelet est devenu plus volumineux ? Toute la question est là, et elle n'a pas seulement qu'un intérêt secondaire relatif à l'étiologie des accidents locaux, elle a une portée bien plus haute ; elle touche à la pathogénie générale de l'appendicite elle-même, puisqu'il nous faut admettre cette affection chez un nouveau-né nourri exclusivement au lait, dont la flore microbienne intestinale est pauvre, qui est trop jeune pour avoir eu le temps d'être atteint

d'aucune maladie intestinale (gastro-entérite), ou générale (grippe, etc.).

Certaines observations sont explicites et instructives. Le cas que notre collègue Guinard a présenté ici même, en 1896, était bien un cas d'étranglement de l'appendice. Celui de Legueu, en 1904, concernait également un appendice sain nettement étranglé. Au contraire, le fait de notre ami Demoulin se rapportait à une appendicite vraie sans étranglement dans un sac herniaire. Mais il s'agissait d'adultes qui, à l'opposé de ce qui se passe pour l'appendicite abdominale plus commune dans le jeune âge, sont plus souvent atteints d'appendicite herniaire que les enfants. Chez ces derniers, les observations sont plus rares ; celles de Summers, de Témoin, de Fenger, de Blummer semblent être des appendicites dans des sacs herniaires ; au contraire celle de Broca dans la thèse de Renault relate un étranglement appendiculaire chez un enfant de dix-huit jours.

Je peux en ajouter un cas personnel tout récent : j'ai opéré, le 19 mars dernier, un enfant de six semaines ; brusquement il avait présenté une tumeur scrotale volumineuse : cris, pleurs, deux vomissements ; puis, cessation des vomissements et continuation des garde-robes normales, bien digérées. Le sac herniaire ne contenait pas de liquide, mais une anse grêle d'apparence normale, puis le cæcum rempli de liquide et, couché sur lui, comprimé en son milieu par le collet du sac, avec un sillon bien marqué, un appendice court, de teinte noirâtre très accusée ; l'organe était sain et de couleur normale au-dessus du sillon d'étranglement. Au-dessous il était libre d'adhérences ; sa surface péritonéale était lisse, luisante ; il était infiltré de sang dans toute l'épaisseur de son tissu, tant sous la séreuse que sous la muqueuse. A part la teinte ecchymotique, la muqueuse ne présentait aucune altération macroscopique. Je dus débrider le collet pour réduire l'anse intestinale et le cæcum débarrassé de son appendice. L'enfant a parfaitement guéri.

Voilà donc deux sujets, presque de même âge, dont l'un, celui du Dr Launay, avec un anneau large et un intestin facile à réduire, a eu un arrêt complet des matières et des vomissements d'odeur stercorale ; tandis que l'autre, plus âgé de quinze jours, avec un anneau serré, un intestin difficilement réductible, a eu trois selles normales depuis le début de l'étranglement. C'est dire combien le diagnostic est difficile dans des cas semblables : ils évoluent en général comme les étranglements para-intestinaux, comme les pincements latéraux de l'entérocèle, c'est-à-dire que les signes fonctionnels, absence de gaz et de matières, sont rares ; c'est ainsi, d'ailleurs, que les choses se passent le plus communément.

La question nous paraît loin d'être tranchée et nous nous rallierons volontiers à l'opinion exprimée par MM. Brun et Veau dans les termes suivants : les accidents dans les hernies de l'appendice sont dus à deux causes, et il est souvent difficile de faire la part de chacune dans la pathogénie de l'affection :

1° Un appendice peut être atteint d'appendicite dans une hernie comme un appendice normalement situé ;

2° L'étranglement dans les hernies appendiculaires crée sur l'appendice des lésions comparables à celles de l'appendicite.

Seule la question de traitement ne laisse subsister aucun doute. Plus que partout ailleurs le taxis est désastreux et condamnable. L'intervention sanglante seule permet de faire l'opération de l'appendicite dans le sac herniaire ou le débridement de la hernie après ablation de l'appendice. C'est à elle que le Dr Launay a eu recours sans hésitation, et nous ne saurions que l'en féliciter.

En manière de conclusion, je proposerai à la Société d'adresser à M. Launay nos remerciements, de conserver son intéressante observation dans nos archives et de se souvenir de son nom et de ses autres titres scientifiques, lors de la très prochaine élection pour la place vacante de membre titulaire de la Société.

M. Kirmisson. — J'ai écouté avec grand intérêt le rapport de M. Villemin sur l'appendicite chez le nourrisson; mais il me semble qu'on me prête dans ce rapport une opinion qui n'est pas la mienne. Dans le travail que j'ai publié en commun avec mon élève M. Guimbellot, je n'ai trouvé que neuf cas d'appendicite dans le cours de la première année, en ne tenant compte que des appendicites intra-abdominales; les cas d'appendicite herniaire étant laissés par moi de côté, et rapportés, me fait-on dire, à l'étranglement. Ce n'est pas là l'expression exacte de ma pensée; je n'ai pas dit que toutes les lésions de l'appendice dans les hernies dussent être rapportées à l'étranglement; je pense, au contraire, que beaucoup de ces cas se rapportent à l'appendicite herniaire, mais nous n'en n'avons pas tenu compte, parce qu'ici l'analyse des faits est beaucoup trop complexe, et qu'il est souvent difficile de dire si l'on a affaire à une hernie étranglée renfermant dans son intérieur l'appendice ou à une appendicite vraie. Quoi qu'il en soit, puisque cette question de l'appendicite herniaire chez le nourrisson vient aujourd'hui devant la Société de chirurgie, j'en profite pour mentionner ici un fait qui s'est présenté l'année dernière à mon observation. Il s'agit d'un petit garçon de deux ans et demi qui fut apporté dans mon service par sa mère, pour une tumeur siégeant dans le pli inguinal droit, tumeur s'accompagnant d'empâtement et de rougeur de la peau, en même temps que de

symptômes généraux, fièvre et vomissements. Ce qui, chez ce petit enfant, compliquait le diagnostic, c'est qu'il existait, du même côté, une ectopie testiculaire. On pouvait se demander quelle part revenait dans ces phénomènes au testicule en ectopie. Devant l'aggravation des phénomènes généraux, M. Auffret dut, dans la journée, pratiquer d'urgence l'incision de la tumeur, qui donna issue à une grande quantité de pus fétide, d'origine appendiculaire, d'odeur caractéristique. Dans les jours suivants, il y eut également évacuation de pus par le rectum; après ces divers incidents, le petit malade quitta l'hôpital guéri.

En résumé, bien que l'appendicite chez les enfants en bas âge soit loin d'être fréquente, nous voyons maintenant, depuis que l'attention est éveillée d'une manière spéciale sur cette question, qu'elle est beaucoup moins rare qu'on aurait pu le croire au premier abord. Ce fait de l'existence de l'appendicite chez les nourrissons, qui n'ont pris pour tout aliment que le lait maternel, montre bien que l'étiologie de l'appendicite est complexe, et qu'on ne saurait incriminer comme cause générale l'alimentation carnée. A propos de cette question de l'appendicite herniaire, si M. le Président me le permet, j'apporterai, dans la séance prochaine, un fait particulier de hernie isolée de l'appendice.

M. J. Lucas-Championnière. — Je prie mon ami Kirmisson de ne pas me faire dire ce que je n'ai pas dit. Je pense toujours que l'alimentation carnée joue un grand rôle dans la multiplicité des cas d'appendicite. Mais je n'ai jamais dit que les nouveau-nés ne pouvaient pas avoir d'appendicite.

M. Kirmisson. — Je répondrai à M. Championnière, que je me suis bien gardé de dire qu'il ait donné comme cause unique de l'appendicite l'alimentation carnée. J'ai seulement fait remarquer, à propos de la discussion actuelle, que l'existence de l'appendicite, chez le nourrisson alimenté exclusivement au sein maternel, démontre jusqu'à l'évidence que l'étiologie de l'appendicite est complexe.

Communication.

Tuberculose inflammatoire de l'estomac.
Tumeurs et sténoses pyloriques d'origine tuberculeuse,

par MM. ANTONIN PONCET et RENÉ LERICHE.

Les tuberculoses chirurgicales de l'estomac sont exceptionnelles, et partant, quelque peu oubliées dans les traités classiques. Elles ne sont point, cependant, rarissimes. Après la belle monographie purement médicale de F. Arloing (1), Ricard et Chevrier (2) ont, dernièrement, tenté d'en individualiser les localisations pyloriques. Plus récemment encore, Conrad Brunner (3) s'essayait, dans la *Deutsche Chirurgie*, à un travail d'ensemble sur la question, sans réussir complètement, faute d'un matériel suffisant, à dégager un syndrome anatomo-clinique bien caractérisé.

Il y a lieu, pensons-nous, avec tous les faits disparates que l'on a cités, de faire, aujourd'hui, quelques groupements analytiques qui permettront de s'y reconnaître mieux. Déjà, en 1905, nous avions abordé, avec un tel état d'esprit, les grandes lignes de cette étude (4).

D'après ce que nous avions vu, de par le rapprochement des observations publiées, nous avions cru pouvoir en distinguer trois grandes formes qu'ont légitimé les faits mis au jour depuis : *une forme ulcéreuse*, que seules rendent chirurgicales ses complications et sa cicatrisation vicieuse, *une forme hypertrophique* (5),

(1) F. Arloing. Les ulcérations tuberculeuses de l'estomac. *Thèse de Lyon*, 1902.

(2) Ricard et Chevrier. De la tuberculose et des sténoses tuberculeuses du pylore. *Revue de Chirurgie*, 1905.

(3). C. Brunner. Tuberculose des Magen-Darmkanals. *Deutsche Chirurgie*, 1907.

(4) A. Poncet et R. Leriche. Tuberculose inflammatoire de l'estomac. *Académie de médecine*, 30 mai 1905.

(5) Ce terme d'*hypertrophique* que nous avons utilisé, pour rester conformes aux dénominations courantes en pathologie intestinale, doit être expliqué. Le *tuberculome hypertrophique* se caractérise par un énorme épaississement de l'intestin, fait de deux éléments principaux : l'infiltration de la sous-muqueuse et la scléro-adipose sous-séreuse. Sur le gros intestin seul ou à peu près, ce dernier facteur intervient de façon appréciable. Sur l'estomac comme sur l'intestin grêle, la réaction fibro-adipeuse manque. Le tuberculome hypertrophique n'est plus qu'un bourgeonnement fongueux de la sous-muqueuse avec infiltration lardacée, mais sans grande prolifération péritonéale et sous-péritonéale.

le *tuberculome gastrique*, qui fait tumeur et en impose pour un cancer, enfin *une forme inflammatoire*, sur laquelle nous voudrions plus spécialement attirer votre attention et dont nous nous occuperons uniquement ici.

On sait ce que nous entendons par *tuberculose inflammatoire*. La tuberculose n'est pas une dans ses manifestations; à côté des cas où elle édifie des productions anatomiques spécifiques, elle est susceptible d'engendrer des lésions banales, sans signature histologique, allant de la congestion fugace à la sclérose définitive. Ces lésions n'ont de spécifique que leur étiologie. Elles font leurs preuves, le plus souvent, par de seuls considérants cliniques : antécédents bacillaires, constatations d'un foyer distant de tuberculose, coexistence d'adénopathies froides dans le territoire lymphatique dont elles sont tributaires; apparition, plus ou moins tardive, de réactions virulentes, locales ou générales, etc.

Nous ne voulons pas revenir sur la conception doctrinale que nous avons largement exposée ailleurs (1). Nous rappellerons simplement qu'il s'agit là d'*une tuberculose en activité*. On la confond trop volontiers avec les reliquats, fibreux, cicatriciels, d'une lésion autrefois virulente, pour que nous n'insistions pas sur ce point. Il y a entre elle et eux, toutes les différences qui séparent une tuberculose guérie d'une tuberculose en acte.

Or donc, à l'estomac comme ailleurs, la tuberculose inflammatoire peut sévir. *A priori*, dirions-nous, elle n'y doit même pas être rare. Il est, en effet, une règle de fréquence que nous avons cru pouvoir dégager de nos recherches antérieures et que nous formulerions ainsi : un viscère est d'autant plus frappé par la tuberculose inflammatoire, qu'il l'est moins par la tuberculose spécifique.

Peu importe au fond. La tuberculose inflammatoire gastrique existe, bien réellement, au niveau de l'estomac, et elle y engendre deux types de lésions différents, suivant qu'elle s'attaque plus particulièrement à l'épithélium ou à la sous-muqueuse. Par irritation épithéliale, elle réalise une *prolifération adénomateuse*, plus ou moins étendue, qui reste généralement sans traduction clinique. Par localisation sous-muqueuse, elle crée des infiltrations scléro-inflammatoires diffuses ou circonscrites, dont la connaissance est précieuse pour interpréter certaines de ces tumeurs, sur lesquelles avaient insisté Gérard Marchant et Demoulin.

Il y a, en effet, au niveau de l'estomac, des tumeurs sténosantes, purement inflammatoires, dont on hésite toujours à parler. A cause de leur évolution enrayée, d'ordinaire, par une opération

(1) A. Poncet et R. Leriche. *Académie de Médecine*, 1905, 1906, 1907, 1908.

conservatrice, elles échappent habituellement à un contrôle précis; leur pathogénie demeure, de ce chef, toujours un peu hypothétique. Nous mettons, évidemment, hors de cause, *les tumeurs d'origine ulcéreuse*, dans lesquelles une réaction calleuse anormale infiltre la paroi et trompe sur la nature du processus, aussi bien que les *vieux ulcères à expression péritonéale* qui s'extériorisent par de la périgastrite stratifiée. Les faits que nous visons existent en dehors de l'ulcère et leur cause échappe généralement.

Plus ou moins diffuse, la lésion revêt le masque de la linite plastique ; localisée, elle donne un petit noyau fibreux du pylore, indûment qualifié d'ulcère cicatrisé.

Envisageons séparément ces deux catégories.

1° Depuis les recherches déjà anciennes de Bard, de Bret et de Paviot (1), on s'efforce généralement de faire rentrer toutes les linites dans le cadre des néoplasies épithéliales. Dernièrement encore, Quénu (2) et Monprofit vous apportaient des faits concluants en ce sens. Cependant tous les cas ne sont pas comme les leurs. Aussi dans des travaux d'ensemble récents, reste-t-on encore indécis sur la catégorisation définitive de ces observations rebelles, où malgré les recherches les plus minutieuses, malgré la mise en coupe réglée de toute la tumeur, on n'a pu relever aucun élément épithélial anormal dans la paroi gastrique. En pareille occurrence, on ne trouve que cette simple sclérose hypertrophique sous-muqueuse dont parlait Bouveret. Roux (3), il y a quelques mois, faisait connaître un fait de ce genre. Jonnesco et Grossmann en publiaient un autre dans la *Revue de Chirurgie* de janvier dernier. Piollet (4) a pylorectomisé avec succès en 1906 une lésion de ce genre. Bref, il faut admettre, bon gré mal gré, qu'il y a des linites cancéreuses et des linites simplement inflammatoires. Or il est curieux de voir, comme l'avaient déjà noté Hanot et Gombault (5), dans un mémoire connu, que dans nombre des observations suffisamment explicites pour être utilisables à ce point de vue, la tuberculose est notée incidemment dans les antécédents du malade. Si l'on veut bien donner aux coïncidences cliniques la valeur qu'elles méritent, on sera conduit à considérer beaucoup de ces faits comme des tuberculoses inflam-

(1) Bret et Paviot. *Revue de médecine*, 1894.

(2) Quénu. *Bull. et Mém. de la Soc. de Chirurgie*, 1906, p. 734.

(3) Roux. Linite sans néoplasme. *Revue de la Suisse romande*, novembre 1904.

(4) Piollet (de Clermont-Ferrand). Pylorectomie pour sténose pylorique de nature douteuse. Guérison. *Lyon médical*, 10 août 1906.

(5) Hanot et Gombault. *Archives de physiologie*, 1822, p. 450.

matoires plus ou moins anciennes et, par suite, on s'expliquera, sans peine, la chronicité d'une pareille infiltration, comme l'ont fait Halipré et Beaurain (1), à propos d'une de leurs observations. « Dans quelques cas rares, écrivent-ils, l'examen histologique ne permet pas de découvrir des éléments carcinomateux. Il s'agit alors d'une hyperplasie conjonctive ayant évolué sous la forme clinique d'une gastrite chronique ou d'un ulcère de l'estomac ; la tuberculose serait en cause dans quelques cas. »

De même, par la tuberculose inflammatoire, on s'expliquera ces guérisons anatomiques et fonctionnelles paradoxales, après des opérations palliatives, comme celles rapportées par Chevassu (2), par Sheldon (3). Le malade de Chevassu avait été gastro-entérostomisé par Tuffier, trois ans auparavant, pour sténose pylorique avec énorme hypertrophie pariétale, d'aspect œdémateux. On avait soulevé, à ce moment, l'hypothèse syphilitique. A l'autopsie, on trouva les parois gastriques parfaitement souples, sans épaississement ; la lésion avait complètement rétrocédé, mais, par contre, une masse énorme de ganglions caséeux englobait le pylore et la région pancréatico-duodénale. Sheldon, en janvier 1903, fait une anastomose jéjunale sur un estomac très petit, à parois épaisses, indurées, présentant à la coupe l'aspect fibreux. En novembre 1906, son malade était encore en parfait état, engraissé et eupeptique.

Aussi bien, croyons-nous pouvoir conclure à l'origine tuberculeuse de certaines linites, en regrettant de n'avoir point de fait personnel pour étayer notre opinion.

2° A côté des dégénérescences fibroïdes diffuses, il faut comprendre, dans le cadre de la tuberculose inflammatoire gastrique, certaines scléroses limitées au pylore, qui en rétrécissent le calibre, et que l'on s'efforce de faire remonter à l'hypothétique cicatrisation d'un ulcère inexistant. L'explication est commode, mais on en abuse quelque peu aujourd'hui : toute sténose intrinsèque bénigne est actuellement, sans autre forme de procès, attribuée à un ulcère latent.

Cruveilhier ne se doutait, certes pas, quand il décrivit le syndrome qui porte son nom, du grand nombre d'ulcères silencieux que l'on découvrirait dans la suite!

Il existe pourtant, de façon indiscutable, des sténoses d'emblée,

(1) Halipré et Beaurain. Linite plastique cancéreuse et non cancéreuse (trois observations). *Revue médicale de Normandie*, 1906.

(2) Chevassu. *Bull. de la Soc. anatomique*, 1901. — Tuffier. *Soc. de Chirurgie*, 1898.

(3) Sheldon. *Annals of Surgery*, novembre 1906.

survenant sans signes cliniques antérieurs d'ulcération, et sans aspect anatomique de cicatrisation.

Les malades qui les portent, ont vu s'installer progressivement, souvent assez vite, le pénible syndrome pylorique, et cela, sans douleurs vives, sans rejets acides, sans hématémèse. Parfois, au début, ils ont eu une légère réaction péritonéale, quelques nausées, du ballonnement; on a pensé à de la péritonite bacillaire. Déjà la dilatation et les grands vomissements sont là. Souvent jeunes, ces malades ont fréquemment un habitus un peu spécial, un aspect frêle, quelque chose d'infantile des petits tuberculeux *a minima*, précoces.

En voici un exemple assez net :

Observation I.

Sténose fibreuse du pylore, avec micropoly adénopathie du petit épiploon. Histologiquement : lésions d'inflammation chronique. Séro-diagnostic tuberculeux très positif.

V... (Em.), vingt et un ans, cultivateur, entre le 7 janvier 1907, salle Saint-Philippe, parce qu'il ne digère pas et parce qu'il vomit, bien qu'ayant un excellent appétit.

Il n'a aucun antécédent méritant d'être rappelé. Dans sa famille, ses parents, ses frères et sœurs se portent bien; lui-même, qui n'a jamais présenté de maladie sérieuse, n'est malade que depuis trois ans.

A cette époque, il souffrit de troubles digestifs vagues (pesanteurs et ballonnement) qui furent qualifiés de dilatation, et dont un régime approprié le débarrassa rapidement. Mais l'amélioration ne fut que temporaire.

Au bout de quelques mois, il se remit à éprouver des sensations de malaise, de douleurs diffuses dans le ventre, et, de temps à autre, eut quelques vomissements.

Il fut alors laparotomisé; on lui fit une incision latérale droite, et on lui enleva l'appendice, bien qu'il parût à peu près sain. Ne trouvant pas là un motif suffisant pour expliquer ses douleurs, on agrandit l'incision, et on vérifia la vésicule. Celle-ci était saine, sans calcul ni péricholécystite.

Guéri opératoirement sans incident, il se trouva, pour un temps, très amélioré. Mais au bout de six mois, les vomissements reparurent et prirent bientôt le type pylorique le plus net. C'est pour cela qu'il entre dans notre service. Actuellement, il vomit tous les jours, deux à trois heures après les repas : ses vomissements, un peu acides, rejettent la presque totalité des aliments ingérés. A différentes reprises, pourtant, il y aurait remarqué des aliments de la veille. Jamais il n'y a eu de sang ni de coloration noirâtre.

La constipation est opiniâtre; l'appétit est conservé, absolument normal. Le malade mangerait de tout et avec un égal plaisir, si on ne lui

avait conseillé de réduire son alimentation aux potages et au lait. Il a maigri de 7 kilogrammes et réclame une intervention, si possible.

A l'inspection de l'abdomen, on note, en outre d'une très longue incision latérale droite, avec éventration légère, une voussure intermittente très nette de la région sus-ombilicale. Par instant, et quand on se trouve en phase digestive, on voit très facilement l'estomac s'inscrire sur la paroi; la grande courbure, lors de ces phases de contraction, se trouve à hauteur de l'ombilic. Les contractions péristaltiques, fréquentes et fortes, naissent en haut sous les fausses côtes gauches et se propagent vers la droite.

La percussion montre une dilatation marquée, et il y a du clapotage à jeun.

A l'exploration, on ne sent nulle tumeur.

En dehors des périodes d'éréthisme gastrique, il n'y a même pas de défense de la paroi; tout est souple dans la profondeur, et la pression n'éveille aucune souffrance.

Le malade n'a d'ailleurs jamais souffert de façon vive. Il ignore le point xiphoïdo-vertébral.

L'intestin est souple; le toucher rectal négatif. Les reins, les testicules n'ont rien d'anormal.

L'examen du thorax ne montre pas trace de lésion pulmonaire, mais ce jeune homme a un aspect grêle, infantile; il a l'air délicat.

Après lavage d'estomac, le 12 janvier 1907, nous faisons une laparotomie médiane sus-ombilicale. L'estomac, très dilaté, porte, sur la petite courbure, près du pylore, sans réaction péritonéale, une induration grosse comme un haricot, à contours indécis, qui infiltre la partie supérieure du sphincter. Il y a un peu de liquide dans le ventre, très peu, mais il y en a. D'autre part, le petit épiploon est rempli de petits ganglions blanchâtres. Nous en prélevons un pour l'examen histologique puis, nous faisons une gastro-entérostomie postérieure au bouton de Jaboulay.

Le 23, les fils sont enlevés; le malade guérit sans incident; il commence à se lever.

Le 1er février, il quitte le service n'ayant plus le moindre trouble gastrique, mangeant de tout et ne vomissant plus.

L'examen microscopique du ganglion fait au laboratoire de la clinique, par L. Dor, n'y montre pas trace de lésions néoplasiques ou tuberculeuses. Il n'y a que de l'inflammation chronique avec de la sclérose.

La *séro-réaction tuberculeuse* faite dans le laboratoire de M. le Prof. Arloing a donné une agglutination très positive.

L'inoculation d'un fragment à un cobaye a été négative.

Une observation, du même genre, nous a été communiquée par M. Bérard, agrégé, chirurgien des hôpitaux de Lyon :

Une jeune femme de vingt-quatre ans, atteinte de *lésions pulmonaires, tuberculeuses, bilatérales*, pour lesquelles elle fit, depuis, un

séjour prolongé au sanatorium d'Hauteville, entrait, en février 1907, dans son service de l'hôpital de la Croix-Rousse, demandant la cure d'une dilatation gastrique datant de six ans. Cette dilatation, qui fut précédée de troubles intestinaux graves, soignés à Paris par M. Mathieu, a pris lentement, et sans épisode aigu, l'allure classique du syndrome pylorique. Il s'y surajoute des coliques intestinales, faisant songer à des sténoses multiples de l'intestin grêle. Une laparotomie, après avoir montré l'intégrité de l'intestin, qui est pourtant le siège de spasmes violents, révèle un *épaississement fibreux du pylore* que recouvrent quelques tractus péritonéaux blanchâtres. Il ne semble pas y avoir le moindre processus ulcéreux. On fit une gastro-entérostomie qui ne donna pas pleine satisfaction ultérieure.

Nous pourrions encore citer dans le même ordre d'idées une observation de MM. Leclerc et Villard que nous avons rapportée ailleurs (1).

Il s'agissait d'un adolescent de seize ans, malingre et chétif, souffrant, depuis l'âge de six ans, de troubles digestifs ayant abouti au tableau complet de la sténose pylorique. Deux laparotomies, suivies, la première d'une pyloroplastie, la seconde, d'une gastro-entérostomie, montrèrent une *induration pylorique, sténosante*, dont la nature ne put être élucidée. Des ganglions du petit épiploon se révélèrent simplement inflammatoires à l'examen histologique. Nous savons, que depuis, ce jeune homme est mort de *péritonite tuberculeuse*.

A l'ouverture de l'abdomen, chez ces divers malades, on trouve généralement un peu de liquide ascitique; l'estomac, pâle, moyennement dilaté, porte au niveau du pylore, sur la petite courbure, une infiltration régulière, uniforme, lisse, intrapariétale, peu étendue. De petits ganglions sont perceptibles dans l'épiploon gastro-hépatique : l'inoculation, l'examen histologique n'y révèlent aucun indice de tuberculose. Et pourtant, chez ces malades, après une anastomose qui, parfois, donne peu de résultat, on peut voir évoluer des lésions pulmonaires ou péritonéales. En présence de ces constatations, à quoi faut-il se rattacher? D'ulcère, il ne saurait être question. Seule, l'hypothèse d'une tuberculose, bénigne, sténosante, nous paraît défendable.

C'est ce qu'avait fort bien vu Patella, dont les observations, rejetées par Ricard et Chevrier du cadre de la tuberculose pylorique, sont de très beaux exemples à l'appui des idées que nous défendons. Les trois malades de Patella, tous trois âgés d'une vingtaine d'années, tous trois tuberculeux, et sténosés du pylore,

(1) Académie de médecine, 30 mai 1905.

avaient des lésions identiques à celles que nous venons de signaler (1).

Au reste, les jeunes gens n'ont point le monopole de ces rétrécissements inflammatoires que l'on peut observer en un âge plus avancé. De telles sténoses semblent alors avoir une évolution plus bénigne, et l'opération paraît plus nettement curatrice. Nous avons, à différentes reprises, vu des cas de ce genre, dont malheureusement nous n'avons pas retrouvé la relation. En voici, pourtant, trois exemples qui visent des malades opérés dans notre service par le Dr X. Delore, assistant de la clinique, chirurgien des hôpitaux de Lyon.

Observation II.

Pylore fibreux, avec dilatation gastrique et légère ascite, chez une tuberculeuse pulmonaire, à type fibreux. Gastro-entérostomie.

Augustine P..., âgée de quarante-huit ans, n'a pas d'antécédents à retenir. En mars 1905, au moment où, brusquement, sa ménopause s'établit, elle prit les troubles gastriques qui l'amènent actuellement à l'hôpital. Ce furent des aigreurs et des brûlures gastriques, calmées par l'ingestion alimentaire. Au bout de six mois, elle commença à vomir : vomissements espacés, très abondants, prenant progressivement un type pylorique net. En janvier 1907, le syndrome pylorique est des plus marqués, avec toutes les conséquences habituelles sur l'état général.

L'examen ne révèle rien autre que des signes précis de sténose pylorique, avec grande dilatation et léger péristaltisme. On ne sent pas de tumeur. Aux poumons, *induration des sommets.*

Le 27 mars 1908, M. Delore fait une laparotomie médiane, qui donne issue *à une petite quantité d'ascite.* Il n'y a, au reste, nulle trace de péritonite bacillaire. L'estomac ne présente ni cicatrice, ni tumeur. Il porte simplement une *petite tache blanchâtre dans la région de l'antre.* A ce niveau, il n'y a pas d'induration. Mais le pylore *est épaissi et comme fibreux, sans être très augmenté de volume.* Pas de ganglions gastro-hépatiques. Appendice, vésicule biliaire, annexes sains. On fait alors une gastro-entérostomie postérieure au bouton anastomatique.

Guérison opératoire sans incident.

Songeant à la tuberculose de l'estomac, nous prions notre collègue Rome, chef de clinique suppléant du professeur Lépine, d'examiner soigneusement cette malade au point de vue pulmonaire. De son auscultation, *il résulte qu'elle est atteinte de lésions fibreuses en évolution très caractérisées.*

(1) Pour l'un, ce n'est qu'une hypothèse, car le malade refusa l'intervention. Pour les deux autres, une laparotomie permit la constatation directe des lésions.

Observation III.

Rétrécissement et induration du pylore chez un tuberculeux. — Gastro-entérostomie postérieure transmésocolique.

H..., quarante ans, vient à l'Hôtel-Dieu, dans notre service, pour des troubles gastriques, datant de quatre à cinq ans. *C'est un ancien tuberculeux qui a présenté, il y a dix ans, une légère hémoptysie, qui tousse les hivers, et chez lequel on constate des signes d'induration du sommet gauche. Mais, en somme, les lésions pulmonaires paraissent sommeiller actuellement.*

Il se plaint de douleurs épigastriques, survenant quelques heures après les repas. L'anorexie est complète depuis deux ans. L'alimentation est fort réduite et se compose seulement de purées, de potages, lait et œufs. Il n'y a pas de vomissements, pas de rétention gastrique appréciable au cathétérisme, mais constamment surviennent des régurgitations aqueuses de 100 à 200 centimètres cubes. Le travail a été complètement abandonné depuis deux ans; l'amaigrissement a fait de rapides progrès; enfin le malade est devenu neurasthénique.

L'opération, pratiquée le 25 octobre 1906, par M. Delore, aidé de M. Leriche, montra un estomac très dilaté, abaissé, ainsi que l'avait déjà révélé l'examen clinique. Le pylore est induré, cartonné, mais sans trace d'ulcère. Aussi pratique-t-on une gastro-entérostomie, postérieure, transmésocolique, à la suture.

Le malade sortait très amélioré le 15 novembre.

Observation IV.

Sténose pylorique chez un tuberculeux. — Gastro-entérostomie postérieure transmésocolique.

H..., soixante-trois ans, atteint de bronchites répétées de nature bacillaire, depuis plus de quinze ans, entre à notre Clinique de l'Hôtel-Dieu de Lyon, le 10 avril 1906, pour des troubles gastriques.

Depuis plusieurs années, il accuse de la pesanteur après les repas; un chimisme gastrique, pratiqué il y a quatre ans, a révélé une hyperchlorhydrie manifeste. Dans la dernière année, ont apparu des vomissements et des signes de sténose pylorique, pour lesquels le malade faisait des lavages d'estomac. Ces vomissements ont augmenté, ce dernier mois, ils sont continus et se répètent plusieurs fois par jour. Aussi la dénutrition a-t-elle fait des progrès inquiétants.

A l'examen clinique, on constate du clapotage, des contractions péristaltiques de l'estomac. L'estomac dilaté est, en même temps, abaissé. Le côlon transverse est aussi manifestement dilaté. Jamais d'hématémèses, ni de mélæna.

Une laparotomie sus-ombilicale, pratiquée d'urgence par M. Delore, montre, en effet, un estomac très distendu ; le pylore est *rétréci, épaissi et induré, mais n'est pas atteint d'ulcère appréciable*. Pas de ganglions péri-gastriques, pas d'ascite, rien à la vésicule.

Il existe quelques brides réunissant pylore et côlon transverse. Ce dernier est coudé, en raison de ces brides et de l'abaissement de la grande courbure de l'estomac. Le diagnostic est : sténose par ulcère guéri, ou cancer du pylore à forme de linite plastique au début.

On fait une gastro-entérostomie postérieure transmésocolique au bouton anastomotique en quatre ou cinq minutes, sans aucun aide, car l'état général était peu brillant.

Les suites furent très simples. Le bouton sortait le vingt-cinquième jour. Et actuellement, deux ans après l'opération, cet homme a repris ses occupations, son travail; son poids s'est accru de 20 kilog.

Ces différentes observations, sans apporter avec elles la rigueur d'un critérium absolu, empruntent une singulière valeur à la vraisemblance clinique de l'hypothèse que nous proposons, en demeurant conformes aux lois de la pathologie générale et de la doctrine que nous soutenons depuis quelques années.

Nous ferons remarquer que, dans la plupart de ces cas, on fit, faute de mieux, le diagnostic d'ulcère cicatrisé, sans que rien dans l'examen clinique permît de retrouver nettement une histoire d'ulcères, sans que les constatations opératoires fussent rigoureusement en faveur de cette hypothèse. Tous ces malades étaient des tuberculeux, atteints de lésions torpides; tous avaient un passé gastrique à peu près superposable. Pour tous l'intervention a montré un peu d'ascite ou quelques brides de péripylorite sèche, sans tubercules ni granulations (1).

Nous pensons qu'il y a là des éléments suffisants pour admettre l'existence de sténoses pyloriques, fibreuses, d'origine tuberculeuse, identiques aux rétrécissements fibreux de l'intestin grêle décrits par Quénu et Judet (2), par Patel (3), par Bérard, etc., eux aussi fonction de *tuberculose inflammatoire*.

Rapprochant ces faits des tumeurs que nous avons signalées plus haut, nous concluons donc, sans arrière-pensée, à la réalité d'une *tuberculose inflammatoire gastrique*, dont les différentes formes, plus fréquentes qu'on ne pense, doivent être retenues et peuvent être, en pratique, différenciées de toutes autres lésions sténosantes.

(1) Dans un mémoire récent, dont nous venons d'avoir connaissance au dernier moment, Dario Romani rapporte deux observations identiques aux nôtres, qu'il rapproche de celles de Patella et qu'il rattache à la *tuberculose sans lésion*. Pour lui, l'ensemble anatomo-clinique est si caractéristique qu'il propose de l'appeler : *Maladie de Patella*. — V. *Il Morgagni*, 1907, p. 336.

(2) Quénu et Judet. *Revue de Chirurgie*, 1902.

(3) Patel. *Thèse* de Lyon, 1902.

Présentations de malades.

Ablation trapézoïdale des cancers de la lèvre inférieure et chéiloplastie consécutive.

M. H. Morestin. — A la Société anatomique, puis au Congrès de Chirurgie, en 1903, j'ai étudié les modes d'ablation des cancers des lèvres, qui me paraissaient le mieux en rapport avec les données de l'anatomie pathologique, et les opérations réparatrices consécutives. Pour les épithéliomas de la lèvre inférieure, j'ai conseillé, après l'extirpation des ganglions sous-maxillaires et sus-hyoïdiens temps préliminaire indispensable, de substituer à la classique excision cunéiforme une ablation *trapézoïdale*.

Pour les tumeurs quelque peu étendues, on est conduit à supprimer la moitié ou la totalité de la lèvre inférieure, et même à aller au delà de ses limites en dehors. Dans le cas où il convient d'en sacrifier la totalité, je trace trois incisions dont une curviligne contourne l'éminence du menton pour aller rejoindre à droite et à gauche, sur le bord inférieur du maxillaire, deux autres incisions partant des commissures et dirigées obliquement en bas et en arrière.

La lèvre inférieure est réparée à l'aide de deux lambeaux prélevés sur la partie antérieure des joues et sur la lèvre supérieure. Cette partie de la technique est empruntée à Larger. La description de celui-ci ne visait que la prise du lambeau d'un seul côté. Guinard, le premier, a pris deux lambeaux symétriques pour restaurer la lèvre inférieure.

J'ai fait à ce procédé une addition qui m'a paru indispensable.

Les commissures laissent toujours beaucoup à désirer, elles sont épaisses et rigides, si l'on n'a recours à la cantho-chéiloplastie que j'ai conseillée, à l'aide d'un petit lambeau taillé à droite et à gauche, dans la bordure rouge de la lèvre supérieure.

On détache, à cet effet, par transfixion, la bordure dans toute l'étendue de la lèvre qui doit faire partie du lambeau géno-labial. Cette languette est laissée attenante à la partie demeurante de la lèvre supérieure. Les grands lambeaux, abaissés, suturés l'un à l'autre sur la ligne médiane, suturés aux téguments du menton, amincis au niveau de leur bord supérieur devenu le bord libre de la lèvre inférieure, les deux brèches angulaires géno-labiales créées par la taille des lambeaux étant fermées, par rapprochement de leurs tranches à l'aide de quelques sutures, il reste à refaire les commissures. Pour cela les deux languettes précitées

sont retournées et suturées d'une part à la peau de la lèvre nouvelle, d'autre part à la muqueuse. Voici quelques figures qui aideront à comprendre cette description trop sommaire pour n'être pas d'une extrême aridité. J'ai fait actuellement un assez grand nombre de chéiloplasties par ce procédé, une quinzaine environ, et j'en suis de plus en plus satisfait. Je vous présente deux de mes opérés, pour vous faire juges du résultat que l'on peut obtenir après ces larges ablations de cancers labiaux suivies de restauration totale. Ils ont été opérés l'un au mois de juin, l'autre en juillet 1907 pour des épithéliomas étendus, exigeant le sacrifice de la lèvre inférieure en totalité. J'ai dépassé les limites de la lèvre, empiétant quelque peu sur les joues. Or, il est presque impossible de s'apercevoir qu'ils ont subi une intervention, tant la physionomie est normale, la bouche régulière. Notez la souplesse des commissures, leur symétrie, l'adaptation parfaite des deux lèvres l'une à l'autre. Les deux fragments de la lèvre supérieure constituent aujourd'hui la partie moyenne de la lèvre inférieure, ayant emporté, avec, des poils de la moustache, et ces poils ayant conservé leur vitalité, une impériale assez touffue s'est ainsi constituée, qui contribue à masquer les cicatrices. Je ne crois pas exagérer en disant que de tels résultats ne laissent guère à désirer. Permettez-moi d'en faire la remarque. En matière d'autoplasties, les malentendus sont faciles, et, faute de bien comprendre la pratique d'un chirurgien, on est exposé à la juger témérairement.

Ainsi, l'auteur d'une thèse récente n'est pas loin de considérer la technique que j'ai recommandée comme absurde et termine son appréciation en ces termes : « Si nous avons affaire à des noyaux épithéliomateux siégeant sur toute l'étendue de la lèvre inférieure, que nous restera-t-il de la lèvre supérieure une fois l'opération terminée? La réponse se fait d'elle-même. Nous obtiendrons une lèvre inférieure très présentable, c'est possible, mais il ne restera plus trace de la lèvre supérieure ou une atrésie énorme de la bouche, deux alternatives également peu satisfaisantes. » Mes malades ont pu néanmoins échapper à ces « deux alternatives également peu satisfaisantes ». Ils n'ont pas d'atrésie et leur lèvre supérieure ne paraît pas avoir souffert, n'est-il pas vrai? des prélèvements qu'il a fallu faire pour restaurer l'inférieure.

Amputation anté-scaphoïdienne du pied.

M. Savariaud. — Amputation anté-scaphoïdienne du pied à lambeau plantaire externe.

M. Lejars, rapporteur.

Présentations de pièces.

Fibrome calcifié complètement détaché de l'utérus et greffé sur le mésentère.

M. Walther. — J'ai enlevé, le 28 mars dernier, la tumeur que je vous présente, chez une vieille fille de soixante-huit ans qui présentait, depuis un mois environ, des accidents de compression intestinale faisant craindre parfois une occlusion complète.

Déjà, il y a un an, la malade avait eu, pendant une dizaine de jours, des accidents d'occlusion incomplète et, malgré son âge et les phénomènes de congestion pulmonaire qui avaient accompagné cette crise, je lui avais conseillé une intervention. Une volumineuse tumeur bosselée, très dure, présentant tous les caractères d'un fibrome sous-péritonéal à masses multiples, emplissait la cavité pelvienne. La malade refusa à ce moment toute intervention et, pendant un an, tout alla assez bien.

Cette année, elle fut reprise d'une crise analogue à la précédente et, à l'examen, je pus reconnaître que la tumeur avait notablement augmenté et présentait à droite un volumineux prolongement, très dur lui aussi, bosselé, et remontant haut dans la fosse iliaque droite.

Cette tumeur ainsi que la tumeur pelvienne étaient peu mobiles; on pouvait cependant les faire un peu glisser sur le plan profond, et cette mobilisation provoquait une crépitation toute particulière, qui semblait due au frottement d'une masse dure et rugueuse sur la colonne vertébrale.

La crise d'occlusion céda en quelques jours, mais l'évacuation de l'intestin était très difficile et la compression persistait, entraînant toujours des phénomènes assez inquiétants.

Je fis, le 28 mars dernier, l'opération.

A l'ouverture de l'abdomen, je trouvai immédiatement la tumeur pelvienne débordant en haut le détroit supérieur, dure, bosselée, complètement calcifiée et solidement fixée de tous

côtés. Elle adhérait en avant à la paroi abdominale antérieure, immédiatement au-dessus du pubis, sur une hauteur de trois travers de doigts. Ces adhérences furent d'abord libérées, par dissection au bistouri.

Sur sa face antérieure et sa face supérieure rampaient des anses d'intestin grêle complètement fusionnées, et la tumeur, à première vue, semblait incluse dans le mésentère.

Les anses d'intestin semblaient cependant pouvoir être libérées par leur bord inférieur, et je commençai la dissection au bistouri, dégageant progressivement l'intestin grêle et le refoulant en haut. Il fallut disséquer de très près absolument toute la face supérieure de la tumeur, et alors je vis qu'elle n'était pas incluse dans le mésentère, mais solidement adhérente, fusionnée à la face inférieure du mésentère. Chemin faisant fut aussi libéré l'appendice, qui était adhérent sur le flanc droit de la masse. En arrière, sur la colonne vertébrale, les adhérences étaient plus lâches et purent être libérées avec le doigt. Il fut facile, à ce moment, de vérifier que la sensation de grosse crépitation, si nettement perçue cliniquement, était bien due au frottement de la tumeur sur la colonne vertébrale.

La tumeur fut alors désenclavée et put être enlevée d'un bloc; elle ne tenait plus à rien en avant et en bas, n'avait aucun pédicule, aucune adhérence à l'utérus.

Dans le bassin, je trouvai l'utérus bosselé d'une quantité de petits fibromes sous-péritonéaux, et immobilisé, tiraillé à droite par une sorte de bride, de gros pédicule qui passait dans l'angle iléo-cæcal en étranglant une anse d'intestin grêle, et disparaissait derrière le cæcum. En relevant le cæcum et le côlon ascendant, je dégageai un fibrome en partie calcifié, du volume d'une orange, et qui était caché en arrière du côlon ascendant, dans la fosse iléo-lombaire.

Je fis l'hystérectomie sus-vaginale typique.

Les suites locales de l'opération furent bonnes. La circulation intestinale se rétablit régulièrement. Les sutures furent enlevées au bout de huit jours.

Mais l'état général laissait toujours à désirer. De fortes poussées de congestion pulmonaire et même un peu de broncho-pneumonie semblèrent, pendant quelques jours, menacer à brève échéance la vie de la malade. Tout cela disparut, et elle était considérée comme guérie lorsque, le 24 avril, elle fut de nouveau prise d'une poussée de congestion double à laquelle elle succomba.

Comme vous le voyez, la tumeur calcifiée est volumineuse; c'est une véritable pierre; elle pèse 1.100 grammes. Il s'agit là certainement d'un très vieux fibrome calcifié, qui a pris partout

des adhérences : à la paroi abdominale, à l'intestin, au mésentère, et dont le pédicule utérin s'est progressivement atrophié au point de disparaître sans laisser aucune trace.

L'autre fibrome, en grande partie calcifié, pèse 600 grammes. Il est intéressant par son siège, car les fibromes rétro-coliques ne doivent pas être fréquents, et cette situation est due sans doute au refoulement de la tumeur en voie de développement par la vieille tumeur sous-mésentérique, qui la chassait en dehors sous l'angle iléo-cæcal.

Calcul rénal.

M. MARION. — Calcul rénal enlevé par pyélotomie.

M. LEGUEU, rapporteur.

Embolie de l'artère fémorale.

M. PROUST. — Embolie de l'artère fémorale. Artériotomie. Extraction, par morcellement, d'un caillot long de 12 centimètres. Rétablissement immédiat de la lumière des vaisseaux. Mort le lendemain de myocardite. Formation d'un nouveau caillot.

M. LEJARS, rapporteur.

Le Secrétaire annuel,

RICARD.

Paris. — L. MARETHEUX, imprimeur, 1, rue Cassette.

SÉANCE DU 27 MAI 1908

Présidence de M. NÉLATON.

Procès-verbal.

La rédaction du procès-verbal de la précédente séance est mise aux voix et adoptée.

Correspondance.

La correspondance comprend les journaux et publications périodiques de la semaine.

Lectures.

Fièvre typhoïde ambulatoire. Perforation intestinale. Laparotomie et suture. Nouvelle perforation, puis mort tardive par cachexie quarante jours après,

par M. FONTOYNONT.

L'observation que j'adresse de Tananarive répond au vœu que formulait notre collègue Michaux en février dernier. C'est l'observation d'un homme de vingt-deux ans, traité une première fois à l'hôpital indigène de Tananarive pour embarras gastrique et paludisme, sorti guéri, semblait-il, mais rentré peu après pour péritonite généralisée et occlusion intestinale que l'on reconnaît, après, laparotomie, être due à des perforations intestinales. Les perforations sont suturées, un mieux se produit ; plusieurs jours après nouvelle perforation au niveau de la suture abdominale désunie, d'où fistule intestinale par où s'échappe un lombric encore vivant.

Survie d'un mois et enfin mort de cachexie. Diagnostic certain de fièvre typhoïde contrôlé par un séro-diagnostic positif.

Voici d'ailleurs en détail l'observation qui vient d'être résumée.

Ramena, vingt-deux ans, cuisinier, entre le 5 juin 1907 à l'hôpital indigène de Tananarive, dans le service de clinique médicale. Il était malade depuis quinze jours chez lui, c'est-à-dire depuis environ le 20 mai. Il avait eu, d'abord, une sensation de froid, puis un long frisson, puis de la chaleur et de la céphalalgie, enfin avait été pris de vomissements. Cet état fébrile dura les quinze jours où il resta chez lui et continua son travail. Chaque jour se produisait, tantôt le matin, tantôt le soir, un accès fébrile. La constipation et la diarrhée alternaient. Des points douloureux existaient à la région épigastrique, à l'hypocondre droit et à la région splénique.

A l'entrée à l'hôpital (service de médecine), il avait 37°1. On constate simplement une rate hypertrophiée descendant à quatre travers de doigt des fausses côtes, dans la cavité abdominale. La langue est sale, recouverte d'un enduis saburral, mais humide. Il y a anorexie et vomissements après le repas; diarrhée légère. La température monte le soir à 38. On donne un purgatif (huile de ricin) et une injection de quinine. La température remonte le lendemain soir à 37°8, mais dès le lendemain le malade devient apyrétique, restant au-dessous de 37. Pendant tout ce temps il prend quinquina et quinine.

Huit jours après, le 12, il sort guéri, semble-t-il, et le diagnostic porté est celui de fièvre paludéenne accompagnée d'embarras gastrique.

Et de fait, Ramena, rentré chez son maître, reprend ses fonctions de cuisinier, gardant toutefois un peu de diarrhée.

Juste un mois plus tard, le 11 juillet au soir, il est pris subitement d'une douleur atroce au ventre, accompagnée de constipation et de vomissements. Il est porté à l'hôpital quarante-huit heures après, le 13 juillet pendant la nuit, et entre dans mon service.

A ce moment, l'interne de garde constate à l'inspection : facies anxieux, mouvements respiratoires accélérés, ballonnement du ventre assez marqué.

A la palpation et à la percussion : douleur sans localisation nette. Tympanisme prononcé.

A l'auscultation : rien d'anormal.

La langue est sale et sèche. Le malade ne rend ni matières ni gaz depuis quarante-huit heures. Il a des vomissements verdâtres.

Le pouls est à 140. La température à 36°6. Respiration, 30 par minute.

Cet état ne fait que s'aggraver encore pendant la nuit et, quand je le vois, le lendemain matin à huit heures, il est dans un état des plus alarmants : vomissements incessants, pouls incomptable, refroidissement des extrémités. La température est cependant à 38°4 (sans doute à cause du paludisme).

Je l'opère immédiatement sous chloroforme. Je ne pensais aucunement à une perforation typhique et ne savais trop quelle supposition faire, l'appendicite, à laquelle on eût pensé partout ailleurs, étant extraordinairement rare chez les Malgaches et l'appendicite par perforation avec péritonite généralisée étant absolument inconnue chez les indigènes.

Incision médiane de 12 centimètres environ entre l'ombilic et le pubis. Je tombe sur un péritoine pariétal très épaissi, des anses très dilatées, agglutinées et difficiles à séparer les unes des autres. J'arrive difficilement à me frayer un chemin jusqu'à la fosse iliaque droite. L'appendice est sain, sans adhérences l'immobilisant. Le cæcum sous-jacent, en revanche, est enflammé, et sur sa face antérieure il existe deux perforations séparées l'une de l'autre par trois travers de doigt. Les tuniques sont comme coupées à l'emporte-pièce et la muqueuse elle-même perforée fait saillie à travers la plaie. Le diagnostic de fièvre typhoïde avec perforations typhiques ne fait plus de doute ; d'ailleurs, en différents points du gros intestin et de l'intestin grêle, on voit des élevures rouges mais sans perforation. Ce sont des plaques de Peyer enflammées.

J'invagine la partie ulcérée, craignant le sphacèle des bords et l'impossibilité de suturer les parties restantes de la plaque de Peyer trop friables. Après quoi, j'applique au tissu sain quelques points de suture séparés, à la soie fine, suivant le procédé de Lambert, suture en un seul plan avec, au niveau de la perforation, quelques points complémentaires pour renforcer. Je m'assure que les deux sutures sont suffisantes. Il n'y a pas de coudure, pas de rétrécissement.

Nettoyage soignée du péritoine. Suture rapide de la paroi avec drainage à la partie déclive de la plaie.

Le malade reçoit une injection sous-cutanée de 300 grammes de sérum artificiel caféiné, une injection de 1 gramme de quinine. Il a d'ailleurs repris connaissance. Le pouls est perceptible. La chaleur du corps est bonne. Je fais prendre quelques gouttes de sang pour faire le séro-diagnostic, puis le malade est reporté sur son lit.

Le soir de l'opération, la température est à 38°1. Le pouls est

bon à 100. La dyspnée a presque complètement disparu. Il persiste encore du hoquet, mais le malade a rendu spontanément une selle normale.

Le 15 juillet, température 37°1 le matin, 38°1 le soir. Etat général bon. Tous les phénomènes abdominaux ont cessé, mais le malade tousse beaucoup.

Le 16, la mèche servant de drainage est enlevée.

Le 17, le 18 et le 19, excellent état

Le 20, deux points de suture lâchent. On ne remarque rien d'anormal. Chaque jour un nouveau point de suture cède, et, le 27, quelques matières intestinales apparaissent au fond de la plaie abdominale, largement ouverte.

Même état le 28. Le 29, on trouve dans le pansement un gros lombric vivant dont la queue est encore engagée dans la paroi de l'intestin. Dès ce jour, la totalité des matières très fluides, mélangée de beaucoup de bile pure, passe par la fistule, qui, évidemment, siège au niveau d'une des premières anses jéjunales.

Pendant une dizaine de jours, l'état général reste assez bon, mais peu à peu, ensuite, le malade se cachectise. Il se forme une escarre sacrée et le malade meurt d'épuisement, cachectique, le 22 août.

Le sang, remis à l'Institut Pasteur de Tananarive et examiné par le Dr Salvat, directeur de cet établissement, a donné un séro-diagnostic franchement positif.

J'ai la conviction que mon opéré est mort victime du lombric et que sans ce parasite il eût guéri. Le lombric a-t-il créé de toutes pièces la perforation ou bien ne l'a-t-il produite que parce qu'elle était prête à se faire? Il est impossible de le savoir. Je sais bien, en tout cas, que si jamais j'ai à intervenir dans une occasion semblable, je donnerai à mon opéré, préventivement après l'opération, un vermifuge.

On sait d'ailleurs le rôle que font jouer nombre d'auteurs aux divers parasites intestinaux, tant dans la fièvre typhoïde que dans l'appendicite, avec ou sans perforation.

Mon malade a eu une fièvre typhoïde à forme ambulatoire qui a commencé le 20 mai; car c'est vraisemblablement pour elle qu'il est entré dans le service de médecine où il fut soigné pour fièvre palustre et embarras gastrique. Il eût fallu dire typho-malaria. C'est le 13 juillet seulement qu'il présente, tout en travaillant, les signes d'une péritonite par perforation. Il était au cinquante-deuxième ou cinquante-troisième jour de sa fièvre typhoïde, jusque-là ignorée. Il a été opéré environ soixante heures après le début de la péritonite, dans de mauvaises conditions, par consé-

quent. Malgré cela, il va bien pendant treize jours lorsque, sans raison autre que la présence d'un lombric, il se produit une nouvelle perforation.

Cette marche bénigne de la fièvre typhoïde ne doit pas surprendre, car le Malgache résiste remarquablement bien aux infections intestinales de l'Eberth et du coli-bacille. Je compte, plus tard, mettre en relief, dans un travail spécial, cette résistance intestinale du Malgache, résistance que l'on retrouve chez la plupart des peuples, sauf chez ceux de race blanche, et qui explique pourquoi nous avons, nous autres blancs, l'apanage presque exclusif de la fièvre typhoïde, de l'appendicite, des angines, des végétations adénoïdiennes, des otites, etc.; pourquoi le blanc a de la dysenterie avec des abcès au foie, alors que le Malgache a de la dysenterie et ignore l'abcès au foie. Il y a là une simple question de bonne ou de mauvaise qualité du tissu adénoïdien. Dans le cas présent, mon opéré avait un tissu adénoïdien très résistant, moins bon cependant que la plupart de ses compatriotes, qui ne connaissent ni la fièvre typhoïde, ni les perforations typhiques.

Sur la ligature de la carotide primitive,

par M. DANIEL J. CRANWELL (de Buenos-Aires), membre correspondant.

La récente discussion sur la ligature de la carotide primitive m'a beaucoup intéressé; aussi profiterai-je de l'occasion pour vous faire part de mes observations personnelles sur trois cas que j'ai opérés dernièrement.

Voici mes observations résumées :

Dans le premier cas (1), il s'agissait d'un anévrisme artério-veineux de la carotide primitive et de la jugulaire interne gauches. Le malade, qui avait reçu dans cette région un coup de revolver sept ans auparavant, souffrait beaucoup à cause de l'intense *thrill*, qu'il entendait toujours et qui l'empêchait de dormir plus d'une heure de suite. Sur les instances du malade, qui voulait à tout prix être délivré de sa souffrance, je me décide à l'opérer.

Après avoir pratiqué une large incision à la base du cou, je trouvai, entre l'artère et la veine, un sac anévrismal de la grosseur d'un œuf de pigeon; ce sac adhérait au pneumogastrique et aux parties profondes,

(1) Publié *in extenso* dans la *Revue de Chirurgie*, 1906, t. XXXIV, p. 817 : Contribution à l'étude du traitement de l'anévrisme artério-veineux.

Je plaçai alors une ligature sur la carotide primitive au-dessous du sac, et le *thrill* disparut; une autre ligature fut placée sur l'artère au-dessus du sac, et, pour éviter toute communication du sac avec la veine, je réséquai quelques centimètres de ce dernier vaisseau. A son réveil, le malade se trouva très satisfait, les bruits qui l'avaient tant tourmenté ayant complètement disparu. Les suites de l'opération furent excellentes, la blessure opératoire guérit *per primam*, et le malade quitta l'hôpital complètement rétabli et sans que la ligature ait occasionné la moindre complication.

Ma seconde observation se rapporte à une tumeur pulsatile de l'orbite. Un homme de quarante-quatre ans, qui avait toujours joui d'une parfaite santé, fut atteint, en janvier 1906, d'un traumatisme au crâne. Pendant qu'il maintenait un veau sur le sol, l'animal, d'un mouvement brusque, réussit à dégager sa tête, allant frapper avec force la tempe droite de notre malade, qui perdit connaissance et eut une forte épistaxis. Quand il revint à lui, il commença à sentir un fort souffle au côté droit de la tête et une douleur à la partie traumatisée. Un mois plus tard, il observa que l'œil droit faisait saillie hors de l'orbite.

Le 1er avril 1907, il entra au service d'ophtalmologie du Dr Demaria, où l'on constata l'état suivant : exophtalmie, soulèvement de la paupière supérieure droite, dû à une tumeur pulsatile; la peau de la paupière supérieure est sillonnée de nombreuses veines dilatées; le globe oculaire ainsi que la tumeur battent synchroniquement avec le pouls. En comprimant la tumeur, elle se réduit partiellement et le malade ressent de de la douleur; en comprimant la carotide primitive, les battements disparaissent. Les vaisseaux de la région temporale battent avec force et, en mettant la main sur la tumeur et sur la région temporale, on sent un intense *thrill*; en auscultant, on entend un souffle continu en jet de vapeur.

Le 19 avril, on m'envoya le malade et je pratiquai la ligature de la carotide primitive droite. Aussitôt la ligature faite, les pulsations disparurent et la tumeur se réduisit. Aucun accident digne d'être mentionné ne se produisit après cette intervention.

Le 9 mai, comme la tumeur et l'exophtalmie continuaient à gêner notre malade, je pratiquai une incision au niveau de la paupière supérieure, en suivant le rebord orbitaire, et j'extirpai la tumeur, qui était très friable, ayant l'aspect de caillots sanguins. Comme l'hémorragie était considérable je laissai dans l'orbite un tampon de gaze pendant quarante-huit heures; le malade s'améliora rapidement.

Le 10 juillet, à cause d'une panophtalmie, on pratiqua, au service d'ophtalmologie, l'énucléation de l'œil.

Dans ce cas, par les antécédents, — apparition du souffle immédiatement après le traumatisme, — j'avais fait le diagnostic d'un anévrisme artério-veineux de l'orbite; mais l'examen histologique de la partie de la tumeur extirpée démontra qu'il s'agissait d'un sarcome. Le malade avait aussi une tumeur abdominale.

Dans la troisième observation, il est question d'une exophtalmie pulsatile double.

Homme de quarante-trois ans, journalier, de nationalité italienne; il a été alcoolique; ses antécédents sont sans importance.

Un an et demi auparavant, il commença à sentir un souffle continu dans l'oreille droite, qui disparut au bout de quelque temps; quelques mois après, il remarqua le même phénomène, qui depuis reparut avec intermittence.

Le 24 avril 1907, il ressentit brusquement une intense douleur dans la région temporale gauche, et il notait en même temps que l'œil du même côté faisait saillie à l'extérieur. Le malade entra dans un hôpital, où on lui pratiqua la tarsorrhaphie. Le 29 mai, il nota que l'œil droit faisait saillie également, et il ressentit un peu de douleur.

Il entra, alors, au service d'ophtalmologie de l'hôpital des Cliniques, où on enregistra l'état suivant : exophtalmie axiale double, directe, lagophtalmie, chémosis conjonctival volumineux. L'exophtalmie est irréductible et les mouvements des yeux limités dans tous les sens. L'œil gauche présente la cornée nécrosée et la vision est nulle. L'œil droit a une kératite par lagophtalmie; la moitié inférieure de la cornée est ulcérée; le malade distingue les doigts à 30 centimètres. La paupière supérieure droite est soulevée par une tumeur molle, de forme irrégulière et indolente. Il n'y a ni souffle ni battements.

Le 7 août 1907, on pratique la tarsorrhaphie totale du côté droit. Le 14 août, on doit avoir recours à l'énucléation de l'œil gauche pour une panophtalmie, et en même temps on extirpe de l'orbite un amas de tissus très vasculaires, ce qui provoque une abondante hémorragie.

Le 10 septembre, l'exophtalmie de l'œil droit est plus prononcée et devient pulsatile. La tumeur qui soulevait la paupière supérieure a augmenté considérablement de volume, se présentant à la palpation comme un paquet de veines dilatées. En même temps les veines superficielles sont très dilatées, et l'on voit battre avec force l'artère temporale superficielle.

A la palpation, on sent du *thrill* et des battements synchro-

niques avec le pouls. A l'auscultation, on entend un souffle continu avec renforcement systolique; son maximum d'intensité se trouve au niveau de l'angle palpébral externe. Ce souffle se perçoit aussi en auscultant sur l'orbite gauche; le malade dit qu'il l'entend continuellement et qu'il augmente d'intensité quand il incline la tête en avant.

Le 21 octobre, le malade passe au service de chirurgie, où le professeur Gandolfo pratiqua la ligature de la carotide primitive droite.

Le malade supporta bien l'opération, ne se plaignant, après, que de quelques fourmillements dans les jambes. Le souffle diminue d'intensité, mais les douleurs persistent.

Le 4 novembre, le malade se plaint beaucoup de la douleur et du souffle qui continuent à le tourmenter; il y a des pulsations et du *thrill*, bien que moins intenses qu'auparavant. En examinant le fond de l'œil, on trouve une rétinite hémorragique, avec des taches blanches d'hémorragie ancienne et d'autres, rougeâtres, d'origine récente.

Le 8 novembre, ayant noté que la tumeur grossissait et que les pulsations et le *thrill* augmentaient d'intensité, je pratiquai la ligature de la carotide primitive gauche. L'opération terminée, le malade se plaignit à nouveau de fourmillements dans les jambes, mais il ne présentait aucun phénomène digne d'appeler l'attention, et neuf jours après il quittait le lit. La tumeur diminua de volume, petit à petit, et les pulsations aussi bien que le souffle disparurent complètement.

Dans ce cas intéressant l'exophtalmie pulsatile était double et d'origine spontanée.

Dans aucun des trois cas cités, je n'ai constaté de phénomène cérébral comme conséquence de la ligature de la carotide primitive; et si, dans le troisième cas, le malade s'est plaint, après l'opération, de légers fourmillements dans les jambes, je n'ai observé aucun trouble important, bien que les deux carotides primitives aient été liées, à deux mois et demi d'intervalle.

Rapports.

1° *Un cas de capsule surrénale du ligament large*, par M. PAUL LECÈNE (de Paris);

2° *Tumeur solide de l'ovaire chez une enfant de quatre ans (hypertrophie d'une surrénale du parenchyme ovarien)*, par M. GAUDIER (de Lille).

Rapport de M. HENRI HARTMANN.

L'importance de *débris aberrants de capsules surrénales* dans la genèse de certains néoplasmes est aujourd'hui un fait bien établi. Dès 1883, Grawitz avait montré que certains néoplasmes du rein pouvaient se développer aux dépens de noyaux aberrants de la capsule surrénale (1), adénomes ou épithéliomas à type surrénal. La fréquence de ces hypernéphromes, exagérée par quelques auteurs allemands, n'en est pas moins très réelle, et, comme l'a montré notre assistant M. Lecène, dans un très important mémoire (2), le plus grande nombre des tumeurs malignes chirurgicales du rein ne sont autres que des *hypernéphromes*.

On peut rapprocher de ces tumeurs d'autres néoplasmes, plus rares et actuellement moins bien connus, développés à une distance plus grande des capsules surrénales, mais reconnaissant la même origine. L'intéressante observation, que nous a envoyée M. Gaudier, nous en montre une siégeant dans l'ovaire. Le développement de ces tumeurs à distance de la région du rein s'explique par l'existence de débris surrénaux dans l'épaisseur des ligaments larges. Le fait que nous a apporté M. Lecène en est un exemple typique.

Le premier travail important publié sur la présence de débris surrénaux au voisinage de l'ovaire est un travail de Marchand (3), qui date de 1883. Dès 1900, Aichel (4) réunissait 24 cas publiés de surrénales dans les ligaments larges (Marchand, 8; Chiari, 1; Dagonet, 1; Ulrich, 3; Rossa, 1; Michael, 1; Gottschalk, 1; Gunkel, 1; Robert Meyer, 7), et admettait qu'on les y trouve

(1) Grawitz. *Arch. f. path. Anat.*, Berlin, 1883, t. XCIII, p. 39.

(2) Lecène. Étude sur les tumeurs solides du rein, *in* Hartmann, *Travaux anatomo-cliniques*, 2e série. Paris, 1904, p. 44.

(3) Marchand. Ueber access. Nebennieren im Ligamentum latum. *Arch. f. path. Anat.*, Berlin, 1883, t. XCII, p. 11.

(4) Aichel. Vergleichende Entwickelungsgeschichte und Staumesgesch. der Nebennieren. *Arch. f. mikroscop. Anat.*, 1900, t. LVI, p. 1.

d'une manière constante, ce que contestent R. Meyer, Aschoff et Bayer. Pour Mayer, on les trouve dans 6 à 8 p. 100 des cas; pour Bayer, dans 12 p. 100.

En 1897, Pilliet et Veau (1) insistent sur la fréquence de débris surrénaux aberrants et, en particulier, sur leur présence dans les ligaments larges.

Ce siège, éloigné de la capsule surrénale, s'explique par un déplacement secondaire de débris à la suite de la descente des glandes génitales.

L'observation de M. Lecène correspond à un cas de capsule surrénale aberrante située dans le ligament large.

La pièce provient d'une castration abdominale subtotale, que nous avions pratiquée chez une femme de trente-sept ans, pour des lésions de grossesse tubaire rompue à droite et de salpingite avec oblitération du pavillon à gauche.

Observation (Lecène). — Sur la pièce enlevée, on remarque la présence dans le ligament large gauche, immédiatement au-dessous du point où les vaisseaux spermatiques internes pénètrent dans le méso-salpinx, d'un corpuscule arrondi, gros comme un grain de millet, et d'une couleur soufre caractéristique. Nous pensâmes immédiatement qu'il pouvait s'agir là d'une capsule surrénale aberrante. Nous avons fixé dans le liquide de Orth une très petite portion de ligament large contenant le corpuscule jaune soufre, et nous l'avons inclus et coupé.

Il s'agissait bien, ainsi que le montrent les dessins microscopiques (fig. 1 et 2), d'une capsule surrénale aberrante, parfaitement nette. Le petit organe est bien vascularisé, entouré d'une capsule fibreuse, qui l'isole du tissu cellulo-adipeux environnant; à la périphérie, on reconnaît les travées rayonnantes de la substance corticale (couche fasciculée) de la surrénale normale; les cellules sont très vacuolisées (spongiocytes), leurs noyaux sont vivement colorés, et l'ensemble de la coupe donne tout à fait l'impression d'une glande surrénale en activité normale. Au centre du corpuscule surrénal, les travées cellulaires s'orientent en substance réticulée; les cellules ont un protoplasma bien moins vacuolisé et beaucoup plus sombre sur les préparations : nulle part nous n'avons trouvé de traces d'une substance médullaire, et aucune des cellules situées au centre du nodule ne montre la réaction chromaffine.

Il s'agit donc ici d'une surrénale aberrante purement corticale, assimilable à ces nodules isolés, dont l'ensemble constitue le corps interrénal de certains poissons (Grynfelt).

(1) Pilliet et Veau. Capsules surrénales aberrantes du ligament large. *Comptes rendus de la Société de Biologie*. Paris, 1897, p. 64.

Les détails contenus dans cette observation me dispensent d'insister sur les divers caractères des surrénales accessoires des

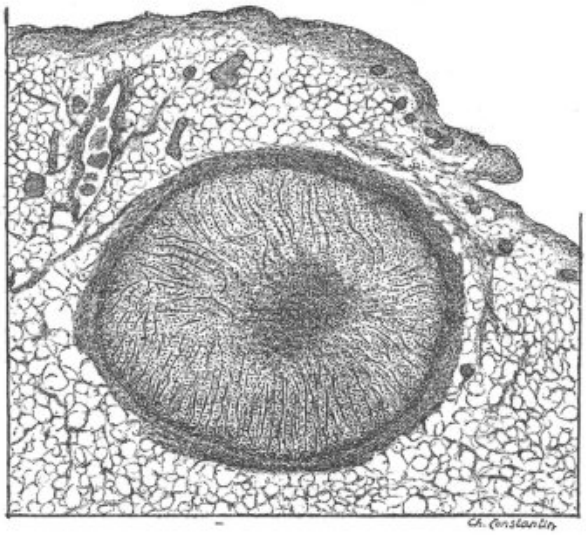

FIG. 1.

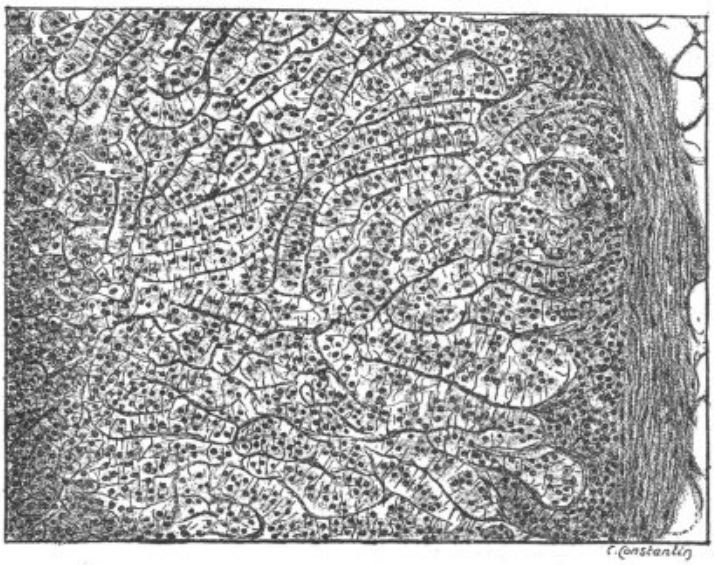

FIG. 2.

ligaments larges. Le fait de Lecène représente, en effet, le cas type de ces surrénales.

Le nodule, situé immédiatement au-dessous du point où les vaisseaux spermatiques pénètrent le ligament large, se trouve dans la région habituelle des surrénales accessoires. Si Gunkel en a observé dans le ligament suspenseur de l'ovaire, Ulrich au niveau de son hile, Marchetti (1) dans le tissu même de la glande, c'est, comme l'ont établi Michael et Marchand, au voisinage des vaisseaux spermatiques que ces débris surrénaux se trouvent le plus habituellement.

La forme arrondie, la coloration soufrée du nodule sont des caractères habituels.

La structure histologique, montrant que ce nodule est uniquement formé de substance corticale de la surrénale, correspond à ce que l'on voit généralement, la substance médullaire manquant habituellement dans les surrénales accessoires de Marchand.

L'intérêt de ces constatations anatomiques dérive de ce fait qu'elles expliquent la structure de tumeurs encore mal connues de la sphère génitale. Pick (2) en a réuni quatre observations, auxquelles vient s'ajouter celle apportée à cette tribune par M. Gaudier. Peut-être établira-t on, une fois l'attention suffisamment éveillée, que ces tumeurs sont plus fréquentes qu'on ne le croit actuellement. Étant donnée la rareté des faits publiés, nous pensons qu'il est intéressant de reproduire dans nos bulletins l'observation de notre collègue.

Observation (Gaudier). — Il s'agit d'une petite fille de quatre ans, chez laquelle le Dr Gaudier a pratiqué, par une cœliotomie médiane, l'ablation de l'ovaire gauche, qui avait acquis le volume d'une très grosse orange. Depuis trois ou quatre mois, on s'était aperçu du développement de cette tumeur, très mobile dans l'abdomen, régulière et lisse, reliée au ligament large par un pédicule très vasculaire et long lui permettant des mouvements d'ascension et de latéralité. Il y avait des ménorragies et des métrorragies assez abondantes depuis trois mois. Chez cette enfant, le système pileux du mont de Vénus est très développé, les petites lèvres, fortement pigmentées, dépassent les grandes lèvres. Les seins offrent un développement remarquable vu l'âge du sujet. Ils mesurent 10 centimètres de diamètre, présentent une forme hémisphérique et l'auréole a pris une teinte brunâtre; sur la surface de l'auréole, une série de tubercules de Montgomery très apparents; le cercle veineux péri-auréolaire de Haller est très net.

L'intervention eut lieu sans incident.

(1) Marchetti. Beitr. zur Kenntniss der pathol. Anat. der Nebennieren. *Arch. f. path. Anat.*, Berlin, 1904, t. CLXXVII, p. 227.

(2) Pick. *Arch. f. Gynæk.*, Berlin, 1901, t. LXIV, p. 670.

Examen de la pièce. — A la coupe la tumeur apparaît solide, et quand on y regarde de plus près on est frappé par l'apparence glandulaire de toute la masse. En un point de la portion périphérique, l'on peut reconnaître l'ovaire avec ses nombreux follicules primordiaux dont quelques-uns forment de véritables petits kystes sous-corticaux.

La forme est irrégulièrement ovoïde; en un point se détache une sorte de pôle supplémentaire largement sessile; la consistance est uniformément dure. Dans son plus grand axe, la tumeur mesure 7 cent. 5 et 5 cent. 5 dans l'axe le plus petit. L'enveloppe est épaisse, résistante, de couleur nacrée et d'apparence fibreuse, mesurant $0^{mm}5$ à $1^{mm}5$ en certains points. Sectionnée transversalement, la tumeur offre une couleur ocre. Des cloisons, épaisses en certaines régions, plus minces en d'autres, se détachent de la capsule et pénètrent dans l'intérieur de la masse. Ces cloisons présentent parfois l'aspect veineux: on aperçoit à la loupe des vaisseaux sectionnés. Des cloisons beaucoup plus minces encore et devenant à peine visibles à l'œil nu partagent la tumeur en une série de territoires et lui donnent l'aspect glandulaire. Sur le côté, on aperçoit une portion d'ovaire avec ses follicules.

Examen microscopique, par M. Debeyre, chef des travaux d'histologie. (Les coupes ont été soumises aussi aux professeurs Laguesse et Curtis.) — L'enveloppe apparaît formée de faisceaux de fibres conjonctives. Des travées fibreuses ayant la même structure se détachent de sa face interne et renferment des vaisseaux à parois internes festonnées (artères) et d'autres remplis de globules sanguins (veines); sous l'enveloppe on aperçoit, de-ci de-là, de larges sections transversales de vaisseaux offrant l'apparence de sinus veineux. En continuité avec les grosses travées, se trouvent des cloisons très grêles, réduites à quelques fibres conjonctives et représentées surtout par des capillaires reconnaissables à leurs noyaux allongés.

Par places, on aperçoit une sorte de large carrefour à contours nets, ce sont des veines où l'on voit aboutir plusieurs capillaires; le tout représentant une étoile à six, huit ou dix branches. Entre les branches de l'étoile et disposés radiairement se trouvent des cordons épithéliaux pleins. Ces cordons sont coupés transversalement, obliquement et prennent même en certains points l'apparence fasciculée, leur section étant longitudinale et les boyaux étant juxtaposés. Ils sont constitués par des cellules de formes diverses. Les éléments périphériques volumineux, prismatiques, sont rangés régulièrement; leur noyau est situé en bordure dans la zone basale. Les cellules centrales sont polyédriques ou plus ou moins arrondies par pression réciproque; leur noyau est plus central. Les cellules sont moins nombreuses dans le centre du cordon. Le protoplasma prend une apparence réticulée et, par l'acide osmique ou le rouge soudan, on peut mettre en évidence des gouttelettes de graisse.

Certains cordons épithéliaux plus rares offrent un tout autre aspect : ils ressemblent à s'y méprendre à des tubes urinifères, tapissés par une seule rangée d'éléments cubiques et la portion apicale de la

cellule possède une cuticule. En un point même, nous trouvons dans le centre du tube des éléments cellulaires qui, dissociés, semblent nager dans la lumière du tube. Ils rappellent des formes de végétations ou proliférations cellulaires. Ce dernier caractère est assez difficile à mettre en évidence.

Cet examen permet d'éliminer d'emblée le diagnostic de sarcome, ces tumeurs n'offrant jamais cette disposition cellulaire régulière et ces capillaires à parois nettes. Le diagnostic est à faire principalement avec le corps jaune hypertrophié et le problème est assez délicat à résoudre; cependant l'examen complet de la tumeur nous fournit tous les arguments de la discussion. Le corps jaune se trouve aussi pénétré par des bourgeons conjonctivo-vasculaires, mais ceux-ci par leur aspect ne rappellent en rien les cloisons grêles que nous avons décrites. Les cellules renfermées dans ces cloisons sont volumineuses, d'aspect polyédrique et disposées irrégulièrement. Riches également en substances graisseuses, leur cytoplasma renferme de la lutéine. Le noyau des cellules est central, et le plus souvent dans les corps jaunes en évolution, on remarque un, deux ou trois noyaux. Cela ne rappelle que de très loin la structure de notre tumeur, la disposition radiée de cellules bordant des cavités vasculaires et qui reproduisent tout à fait l'image de la zone corticale fasciculée de la surrénale. Un œil exercé ne saurait s'y tromper; s'il restait encore quelques doutes, ils seraient vite dissipés, car la présence de ces cordons épithéliaux creux rappelant l'aspect des tubes urinifères est caractéristique, et cette disposition a été constatée par Grawitz dans les tumeurs hypernéphroïdes d'autres organes.

Toute la tumeur est constituée d'un pareil tissu, et il est très probable que nous nous trouvons là en présence d'une hypertrophie d'une surrénale accessoire du parenchyme ovarien.

Comme on le voit à la lecture, l'observation de M. Gaudier présente tous les caractères d'authenticité nécessaires. C'est donc un fait des plus intéressants par sa rareté, c'est le premier publié en France. Aussi croyons-nous devoir remercier notre collègue d'avoir bien voulu nous l'apporter.

Kyste hydatique de l'estomac intermusculo-muqueux. Extirpation, guérison,

par M. le Dr Dujarrier.

Rapport de M. HENRI HARTMANN.

L'observation de kyste hydatique de l'estomac que nous a présentée M. le Dr Dujarrier mérite par sa rareté de figurer dans nos Bulletins.

Il s'agit d'une femme de soixante et un ans entrée à l'hôpital Lariboisière, salle Elisa-Roy, le 2 octobre 1907, pour des douleurs dans le flanc gauche.

La malade a toujours joui d'une bonne santé; elle a eu quatorze enfants, dont six encore vivants. Ménopause à quarante ans; depuis, aucun trouble dans la zone génitale.

Depuis deux ans elle se plaint de douleurs survenant subitement dans la partie supérieure du ventre; ces crises douloureuses, survenant soit le jour, soit la nuit, durent une heure environ; assez souvent elles se terminent par un vomissement bilieux.

L'appétit est bon; pourtant la malade a un certain dégoût pour la viande; elle se nourrit surtout de légumes, d'œufs et de lait. C'est parfois après les repas que surviennent les douleurs; mais ce n'est pas la règle.

A plusieurs reprises elle a eu des alternatives de constipation et de diarrhée, sans jamais avoir rien remarqué de particulier dans ses selles.

Rien du côté des voies urinaires et des organes thoraciques.

L'état général est bon; la malade n'a pas maigri.

Etat actuel. — A l'inspection le ventre ne présente rien de particulier.

A la palpation, rendue très facile par une paroi flasque et relâchée, on sent dans le flanc gauche, presque immédiatement en dehors du muscle droit, une tumeur de la grosseur d'un petit poing. Cette tumeur est arrondie, notamment dans sa moitié inférieure; sa consistance est dure; elle est très peu douloureuse à la pression. Elle est très mobile transversalement et de haut en bas.

Elle donne l'impression d'un rein; quand on cherche à la refouler dans la loge rénale, on y arrive, mais incomplètement.

Bien que la tumeur soit à gauche, on pense à un rein mobile.

Première opération. — Le 5 octobre 1907, M. Pappa, interne du service, pratique l'incision de la néphropexie; mais il trouve le rein à sa place, distinct de la tumeur; comme celle-ci paraît difficilement abordable par la voie lombaire, il referme la plaie. Réunion *per primam.*

Deuxième opération. — Le 18 octobre 1907, M. Dujarrier fait une cœliotomie latérale au niveau du bord externe du droit. Aussitôt le ventre ouvert, je tombe, dit-il, directement sur la tumeur, qui est située entre le côlon et l'estomac. J'extériorise le tout et je m'aperçois alors que la tumeur se continue directement avec l'estomac au niveau de la grande courbure. La paroi de la tumeur est blanchâtre, elle présente quelques plaques épaissies rappelant l'aspect des kystes hydatiques du foie lorsqu'ils sont superficiels; je me mets en devoir de l'extirper; je la sépare d'abord du côlon et pour cela je dois sectionner l'épiploon, épaissi et adhérent en plusieurs points. Je pénètre dans l'arrière-cavité; la tumeur ne présente à ce niveau aucune adhérence. J'incise alors l'estomac au niveau du sillon circulaire qui limite sur ce viscère la large implantation de la tumeur. J'incise la séreuse et la musculeuse et je tombe sur la paroi blanchâtre du kyste; je le dissèque petit à petit et je me rends compte très nettement qu'il s'agit d'un kyste situé entre la musculeuse et la muqueuse; je cherche à extirper le kyste sans l'ouvrir, mais au cours du décollement il se crève; il en sort deux ou trois hydatides; sans vider complètement le kyste des nombreuses hydatides qu'il contient encore, je complète son extirpation; comme j'ai incisé la musculo-séreuse stomacale circulairement, les deux tiers inférieurs de la tumeur restent recouverts des deux tuniques stomacales.

La tumeur enlevée, la muqueuse, qui n'a pas été ouverte, fait saillie par la brèche, gonflée par les gaz qui distendent l'estomac. Quelques fils de fin catgut sont placés sur quelques vaisseaux qui saignent au niveau de la muqueuse; on s'en sert pour capitonner cette muqueuse et diminuer la saillie qu'elle forme; un surjet musculo-séreux ferme la brèche des tuniques superficielles de l'estomac; je l'enfouis sous un second surjet séro-séreux. Cette suture a été faite transversalement, si bien que l'estomac est légèrement rétréci à ce niveau et présente une ébauche de biloculation. Je répare la brèche faite à l'épiploon et je ferme le ventre sans drainage.

Suites opératoires. — Les suites ont été normales. Le seul point à retenir est que la malade s'est plainte pendant quelques jours de digestions un peu pénibles avec quelques régurgitations. Le rétrécissement de l'estomac en était probablement la cause; mais ces troubles légers ont été en diminuant jusqu'à la sortie de la malade, qui a eu lieu le 10 novembre 1907.

Cette observation est des plus intéressantes, car il s'agit d'un cas, croyons-nous, unique de kyste hydatique développé dans l'épaisseur même des parois de l'estomac. La relation de l'opération l'établit très nettement. Pour augmenter, si possible, la certitude de ce siège et empêcher toute discussion ultérieure, nous avons demandé à notre collègue Dujarrier de nous confier la tumeur et nous avons prié notre assistant, M. Lecène, de vouloir bien en faire des coupes microscopiques. Cet examen a

très nettement montré que le kyste était développé dans la sous-muqueuse, entre la muqueuse et la musculaire.

Nous avons fait quelques recherches bibliographiques pour voir s'il existait d'autres faits de kyste hydatique de l'estomac. Nous n'avons trouvé que deux observations publiées avec le titre « kyste hydatique de l'estomac ». L'une appartient à Bochlendorff et a été publiée dans les *Beitr. z. Heilkunde* de Riga, en 1853, t. II, p. 445. Nous n'avons pu nous procurer ce recueil. L'autre se trouve dans l'*Abeja medica* de Barcelone (1847, t. I, p. 299). Elle porte comme titre : *Acéphalocystes dans l'estomac*. Cette observation, dépourvue des caractères de précision que nous demandons aujourd'hui, semble avoir trait à un kyste hydatique du foie, vidé dans l'estomac. Pour vous permettre de juger exactement de quoi il s'agit, nous en donnons ici la traduction, que nous devons à notre ami le Dr Cardenal, le distingué chirurgien de Barcelone.

Mme Marianne Martinez, ex-religieuse cloîtrée, âgée de soixante ans, de tempérament nerveux, m'envoya chercher en novembre de 1845, pour l'assister, M. Besora, son médecin ordinaire, se trouvant absent. Je la trouvai au lit, la figure toute décomposée, d'une couleur de terre jaunâtre, et présentant ce caractère si propre aux maladies chroniques. Elle avait une légère fièvre qui s'augmentait vers le soir, la langue un peu sèche, avait soif et se plaignait de céphalalgie. Sur l'épigastre, il y avait une tumeur dure et indolente, de la grosseur d'une tête d'enfant, ronde. Par la percussion, on notait une espèce de fluctuation très profonde et si obscure que l'on ne pouvait distinguer si c'était la fluctuation d'un liquide ou une simple vibration.

Aux questions que j'adressai à la malade, elle me fit les réponses suivantes : « Il y a à peu près trente ans que je suis souffrante, je connais mon mal, je me soigne toute seule sans appeler aucun médecin, si ce n'est dans les cas comme celui d'aujourd'hui, où me dure plus d'une semaine son exacerbation. Aussitôt que la fièvre diminue, que cessent les vomissements ainsi que la diarrhée, je me trouve très soulagée, je me remets de nouveau à mes travaux domestiques. Il y a une particularité dans la tumeur, c'est qu'à mesure qu'elle grandit, j'éprouve du soulagement et je me trouve très agile, et, quand elle diminue, ce qui arrive subitement, il survient dans cet endroit des douleurs très aiguës, suivies de vomissements jaunâtres et verdâtres, puis la diarrhée, la fièvre augmentent, j'ai la bouche sèche, une soif dévorante, la tête me fait mal, je me trouve toute extraordinaire pendant l'espace de huit à dix jours, mais toujours avec la coïncidence que je me trouve mieux pendant que la tumeur augmente. Bien des fois, j'ai rejeté par les vomissements ou par les selles, comme des enveloppes de grains de raisins, de sorte que plusieurs médecins ont cru qu'effectivement c'en était, quoique je les eusse assurés que je n'en avais pas mangé. »

Telle fut la relation de ma cliente. Mais dans le cas dont il est question, la tuméfaction ne disparut ni ne diminua, il ne survint ni vomissements, ni diarrhée, mais la malade s'affaiblissait visiblement.

Malgré les frictions sur la tumeur avec la pommade iodurée et le régime adoucissant, la soif augmentait, la langue était sèche, âpre, le pouls était fréquent et très petit, la chaleur très piquante.

J'eus une consultation avec M. Ignace Verdegne, à qui je confessai ingénument que j'ignorais le diagnostic de cette maladie et que je ne savais déterminer la nature d'une tumeur si vieille et si anormale, que sa présence ou son augmentation était le bien-être de la malade et sa diminution le prélude de ses grandes souffrances. Phénomène que mon confrère ne put définir. Serait-ce une hypertrophie des muscles abdominaux? Il est clair que cette idée n'était pas admissible en plus, que généralement l'hypertrophie des muscles, excepté celle du cœur, ne constitue pas un état pathologique.

Serait-ce une enflure des tuniques de l'estomac, ou un squirrhe de ce viscère? Non, parce que, en plus de se présenter avec des symptômes sinon toujours très clairs et caractéristiques, différents de ceux de notre malade, sa présence eût été constante.

Serait-ce une hyperémie, une tumeur gazeuse ou une collection de sérosité? Nous ne pouvions non plus l'admettre, et quand même nous aurions conçu la possibilité périodique de quelques-unes de ces affections, il ne nous était pas facile de concilier le soulagement de la malade avec l'apparition de la tuméfaction et ses souffrances avec la disparition. Enfin, aucune de nos opinions ne pouvant nous satisfaire, et ne pouvant former aucune hypothèse rationnelle, avec regret, nous renonçâmes à toute sorte d'explication, et, quoique sans aucune confiance dans le résultat, nous ordonnâmes de mettre des sangsues sur la tumeur et de suivre un traitement.

Au bout de quatre jours, la fièvre diminua le matin jusqu'à prendre le type d'intermittente quotidienne, mais dans l'après-midi elle augmentait. Avec une infusion de quinquina, elle diminua notablement, mais après six jours la fièvre se reproduisit, la soif augmenta, le pouls devint très faible, la langue était sèche comme un parchemin, il survint une chaleur hectique, elle perdit les forces, sentit une douleur très aiguë dans les vertèbres cervicales, que, dans d'autres moribonds de maladies chroniques, on a observé quelques heures avant leur mort; elle mourut le 15 du même mois.

Autopsie. — M. Ramon Altadill, chanoine de la cathédrale et neveu de la défunte, eut la louable condescendance de permettre l'autopsie, qui eut lieu dans le cimetière, par mes confrères MM. Ignace Verdegne, Vincent Besora et Apge Lhuis; à cause de mes nombreuses occupations, il me fut impossible d'y assister avec ponctualité, aussi, quand j'arrivai tout était fini; cependant, je vis le principal, devant à la bienveillance de ces messieurs la relation de ce que, eux seuls, avaient observé.

Malheureusement, à cause de l'incommodité du lieu, on fut obligé de pratiquer l'autopsie sur la terre, à côté de la fosse, sans table, sans eau, et sans les autres choses nécessaires, et, pour comble, les fos-

soyeurs étant pressés, il fallut se dépêcher pour inspecter l'indispensable, pour satisfaire incomplètement notre juste curiosité.

Après séparation en croix de la paroi, le foie se présente hypertrophié considérablement, couvrant toute la surface antéro-supérieure de l'estomac, avançant jusqu'à la rate et occupant presque toute la cavité abdominale. Les adhérences de ce viscère avec l'estomac étaient si fortes, que la plus minutieuse dissection n'était pas capable d'empêcher que quelques morceaux de parenchyme ne restassent sur l'estomac comme s'ils faisaient partie de sa substance. En plus, sa consistance était en certains points plus dure que ce qui correspond à son état physiologique. L'estomac ouvert, il se présente dans un état de plénitude et de dureté considérables. (M. Lhuis le compare à la matrice dans l'état de gestation.) Avec la plus grande surprise, nous vîmes sortir par l'incision des corps sphériques, cristallins et élastiques, qui, comme le vif-argent, étaient toujours en mouvement sur le sol. La grosseur variait depuis une graine de chanvre jusqu'à celle d'un œuf de pigeon. L'estomac, complètement dilaté, était totalement rempli par des corps égaux et par un grand nombre de membranes semblables à des épicarpes de raisins blancs, de la même grosseur et de la même variété que les corps cristallins.

Il nous fut impossible de trouver aucun indice de kyste ou de bourse commune qui pût les contenir; les membranes et les fragments membraneux ne dépassaient pas la grosseur du plus grand, de sorte que l'on peut dire que le kyste était l'estomac même.

Nous ne pûmes découvrir aucune relation anatomique entre la cavité de l'estomac et ces corps, pour être en elle, entièrement libres et sans aucune adhérence aux parois de ce viscère. Ces parois étaient blanchâtres et d'une grosseur un peu plus que normale.

L'estomac vidé de tous ces corps et membranes, nous réunîmes une quantité assez considérable pour remplir un chapeau haute forme. Un examen sérieux nous fit voir qu'il y avait une grande identité entre les membranes et la couverture des globules sphériques, de quoi nous conclûmes qu'ils avaient été de la même forme que ceux-là, et qui, s'étant vidés, étaient réduits à la forme d'hydatides vides. Dans ceux qui étaient remplis, nous vîmes que quelques adhérences les unissaient les uns aux autres, et dans les plus grands, des petits globules qui étaient le principe d'autres égaux. Nous en vidâmes quelques-uns, il en sortit un liquide blanc, cristallin, limpide et transparent comme l'eau, d'une consistance un peu gélatineuse et d'une viscosité à peine perceptible.

Tous se composaient d'une membrane fibro-séreuse, d'une consistance moyenne entre l'une et l'autre, blanche, unie, luisante, transparente; tous avaient l'aspect de globules sphériques parfaitement cristallisés. Les jetant sur le sol avec modération, ils sautaient et ressautaient et, avant de s'arrêter, ils s'agitaient un certain temps, avec une espèce de mouvement oscillatoire; si on les jetait avec force, ils se crevaient immédiatement.

A cause des lamentables circonstances que nous avons indiquées,

nous fûmes obligés, quoique à regret, de renoncer à d'autres investigations. Nous ramassâmes quelques-uns des plus gros de ces hydatides qui, dans un instant, se vidèrent, ce qui nous empêcha de satisfaire notre juste curiosité.

Intéressé par l'originalité de cette affection, je m'adressai à M. le chanoine mentionné, pour lui demander s'il savait quelques détails antérieurs de la maladie de la défunte.

Les voilà tels qu'il me les donna :

« Sœur Marianne Martinez entra au couvent à l'âge de seize ans. Après sa profession, on lui donna la charge de tourière. Au bout de quelque temps, elle ressentit de fortes douleurs de tête, avec des vomissements qui la mettaient à la mort. Dans la suite, ces douleurs furent moins constantes dans la tête, mais quelquefois elle les avait dans le côté gauche, dans les bras et dans les jambes. Il y eut plusieurs consultations; jamais les médecins ne purent définir sa maladie, se limitant à attribuer les souffrances de la malade à la suppression de la sueur des pieds (qui jusqu'alors avait été très abondante), occasionnée par l'humidité du local où était située la tour.

« Après avoir souffert très longtemps, il apparut sur la partie supérieure de l'estomac une grosseur d'une grande dimension, laquelle quand elle grandissait soulageait la malade; et à mesure qu'elle diminuait, les douleurs aiguës augmentaient, avec des vomissements qui l'obligeaient de garder le lit huit ou dix jours, avec beaucoup de fièvre, avertissant que depuis le commencement de sa maladie elle n'a pas cessé un instant de l'avoir plus ou moins forte. Son principal aliment était du chocolat très clair et de la viande demi-rôtie. Chaque demi-heure elle devait prendre des aliments, sans quoi elle se mourait de faiblesse' Tout lui faisait mal, et, quand elle allait un peu mieux, sa nourriture habituelle était de la viande demi-rôtie et des œufs durs. Tous les étés, elle prenai! des boissons glacées qui lui faisaient du bien. »

Nous avons cru devoir reproduire *in extenso* cette observation dans toute sa naïveté, de manière à vous permettre de constater que rien n'autorise à dire qu'il s'agit d'un kyste hydatique de l'estomac, bien que les divers traités la mentionnent sans hésitation, mais aussi sans détails, comme telle. Il nous semble plus vraisemblable de penser à un kyste hydatique du foie se vidant par intermittences dans l'estomac.

L'observation de M. Dujarrier constitue donc le premier cas publié de kyste hydatique primitif de l'estomac. Si nous devons regretter l'absence d'un exposé complet des signes cliniques de la maladie provenant de ce fait que l'attention n'avait pas été attirée par la possibilité d'un siège gastrique de la tumeur, que l'on n'avait pas pratiqué à cet égard les explorations nécessaires, représentation graphique sur la paroi abdominale, modifications du siège par l'insufflation de l'estomac, rapports avec l'estomac

insufflé, nous n'en devons pas moins féliciter notre collègue du succès opératoire qu'il a obtenu et le remercier de nous avoir apporté cette observation unique jusqu'ici.

M. TUFFIER. — Il est nécessaire, comme M. Dujarrier l'a fait, de bien préciser le siège intrapariétal de la tumeur, et, dans son observation il ne peut être question d'autre chose que d'un kyste de la paroi. Je crois ces faits très rares, je n'en connais pas d'exemple, mais j'ai vu un de ces kystes péristomacaux simulant un kyste de l'estomac. Il s'agissait d'un malade entré dans mon service pour une *tumeur de la petite courbure* gastrique. Son âge, ses antécédents et ses accidents pouvaient faire croire à un néoplasme de mauvaise nature. La laparotomie me conduisit sur une tumeur très dure de la petite courbure, tumeur se prolongeant dans l'épiploon gastro-hépatique, elle était plus arrondie que ne le sont les cancers, et je cherchai à l'isoler. Grand fut mon étonnement en constatant que sa dénudation se faisait entre les deux feuillets de l'épiploon gastro-hépatique. La paroi blanche, lisse et épaisse ne permettait pas de doute, il s'agissait d'un kyste hydatique. En isolant ses adhérences à la petite courbure, je pus m'assurer qu'il s'agissait d'un kyste simplement appliqué sur l'estomac, qu'il déprimait, mais indépendant de ses tuniques. Je rapporte le fait pour montrer les difficultés du diagnostic anatomique.

M. HARTMANN. — Le cas que vient de nous relater M. Tuffier est très intéressant, mais ne présente pas le caractère exceptionnel de celui que nous a apporté M. Dujarrier. Lorsque j'ai été chargé de vous rapporter l'observation de M. Dujarrier, j'ai pensé qu'il pouvait peut-être s'agir d'un cas identique à celui de M. Tuffier, d'un kyste hydatique juxta-stomacal de l'épiploon. Je lui ai demandé de vouloir bien me confier la pièce. Mon assistant, M. Lecène, en a fait des coupes; elles ont montré qu'on trouvait la musculaire gastrique entre le péritoine et le kyste. Il n'y a donc pas le moindre doute, le cas de M. Dujarrier n'a pas trait à un kyste juxta-stomacal. C'est bien un exemple, jusqu'ici unique, de kyste hydatique développé dans l'épaisseur même des tuniques stomacales, un kyste intermusculo-muqueux.

Sur une observation d'ectopie testiculaire, suivie de sphacèle du testicule par torsion du cordon.

Rapport de M. A. ROUTIER.

Le Dr Bruch, chirurgien chef du service de la maternité de l'Hôpital civil français à Tunis, nous a envoyé une observation

avec pièce anatomique à l'appui, concernant un cas de torsion du cordon spermatique suivi de sphacèle du testicule, chez un ectopique ; ce cas simulant une hernie inguinale étranglée a été opéré comme tel.

Un jeune homme de dix-huit ans fut envoyé de Souk el Arba, le 13 novembre 1907, à l'Hôpital de Tunis, avec le diagnostic : hernie inguinale gauche étranglée ; à opérer.

Ce jeune homme racontait que, dans la nuit du 11 au 12, vers les 4 heures du matin, il avait été brusquement réveillé par une douleur très vive au niveau de l'aine gauche.

Il savait que de ce côté son testicule n'était pas descendu dans le scrotum, mais qu'au niveau de l'orifice cutané du trajet inguinal il existait une petite boule de la grosseur d'une olive.

A son arrivée à l'Hôpital de Tunis, la tumeur de l'aine avait le volume d'un œuf et mesurait bien 5 centimètres dans son plus grand diamètre.

Cette tumeur se trouvait être plus haut, disait-il, que l'olive qu'on sentait habituellement dans cette région.

Il avait eu toute la nuit et la journée précédant son arrivée à l'hôpital des vomissements bilieux, n'avait pas eu de garde-robes et même n'avait émis aucun gaz par l'anus.

Le Dr Braquehaye, qui vit le malade, pensa aussi à une hernie étranglée, et c'est ainsi qu'il fut envoyé à l'hôpital à Tunis, où il arriva à 5 heures du soir.

Le Dr Bruch examina le malade, accepta le diagnostic d'étranglement herniaire et procéda à l'opération le soir même.

La peau incisée, notre confrère trouva une tumeur oblongue, noire, semi-dure, contenue dans un sac, cachant le canal inguinal. Croyant de plus en plus à une hernie dont le contenu lui parut suspect, M. le Dr Bruch ouvrit prudemment le sac, et fut surpris d'y trouver le testicule avec son épididyme considérablement augmenté de volume ; le pôle inférieur du testicule était comme éclaté et laissait apercevoir le tissu glandulaire qui faisait hernie sous forme d'une bouillie noirâtre.

Réclinant le testicule vers le bas, l'auteur vit le cordon tordu ; il le détordit alors, espérant que peut-être la circulation allait se rétablir ; mais il n'en fut rien, et il pratiqua la castration.

L'orifice du canal inguinal était très petit, il n'y avait pas traces de hernie, la vaginale se terminait en cul-de-sac à son niveau.

M. Bruch réséqua la vaginale, lia le cordon et referma la plaie.

Les suites furent des plus simples, et le malade quittait l'hôpital le 2 décembre.

Je ne vous referai pas ici l'histoire de la torsion du testicule; MM. Eugène Villard (de Lyon) et notre collègue Souligoux, dans leurs remarquables rapports au Congrès de Chirurgie, en 1906, ont trop complètement traité ce sujet pour qu'il me soit possible d'y ajouter grand'chose.

Cependant, après la lecture de ces deux rapports, il reste un point obscur, c'est celui de la pathogénie; pourquoi se produit cette torsion, quelle en est la cause?

On sait qu'elle est surtout observée dans les cas d'anomalie de position du testicule, mais on peut aussi la rencontrer avec des testicules normaux bien descendus dans les bourses.

Dans certains cas, on a pu invoquer les traumatismes, chutes, tentatives de massage destinées à faire descendre un testicule ectopié, mais ces causes sont le plus souvent fort précaires, et la plupart du temps il est impossible d'invoquer une cause quelconque, l'accident, du reste, se produisant fréquemment pendant le sommeil.

Tout récemment, MM. H. M. Rigby et R. Howard dans *The Lancet*, numéro du 25 mai 1907, ont repris la question à propos de neuf cas personnels. Ils n'ajoutent rien à la symptomatologie ni au traitement, mais un point de leur travail m'a paru surtout intéressant: c'est précisément celui qui traite de la pathogénie; ils montrent que dans ces testicules tordus il y a d'autres anomalies que celle de l'ectopie pure et simple.

La tunique vaginale, disent-ils, est trop large, trop volumineuse, et permet des mouvements qui ne se produiraient pas avec une vaginale normale.

L'attache du mésentère commun à l'épididyme et au testicule, au lieu de se faire largement, se fait par une bandelette étroite, surtout vers la queue de l'épididyme par où arrivent les vaisseaux.

La queue de l'épididyme est allongée.

Queith pense que l'inversion du testicule se fait en même temps que la torsion.

Edington pense que le testicule est déjà inversé; c'est cette opinion qu'adoptent les auteurs.

Ce ne sont encore là que des facteurs secondaires, permettant à l'accident, à la torsion de se produire, mais ce ne sont pas des facteurs actifs, essentiels; la question est reculée, non résolue.

Le cas de M. Bruch n'apporte malheureusement pas un nouveau jour dans la question; on peut dire que c'est un cas classique de torsion intra-vaginale, mais la cause efficiente nous échappe absolument.

Il en est de même du cas présenté ici même par notre collègue Tuffier le 20 mai 1908.

C'était une gangrène par torsion du cordon d'un testicule en ectopie inguinale qui avait aussi donné les symptômes d'une hernie étranglée.

Les accidents avaient succédé à des massages destinés à faire descendre la glande à sa place dans le scrotum.

Le testicule était libre dans sa vaginale épaissie et pleine de liquide noir.

La torsion qui comprenait deux tours de spire siégeait sur le cordon au point où il quitte la vaginale pour aller dans le canal inguinal.

Il semble que ce cas soit un cas de torsion complète du testicule et de sa vaginale ressemblant à ce qu'obtiennent les vétérinaires quand ils pratiquent le bistournage.

Le cas de M. Bruch, au contraire, paraît être un cas de torsion intra-vaginale.

On peut rapprocher de ces deux cas de gangrène par torsion, ceux qui surviennent spontanément sans qu'il y ait une lésion de cet ordre.

Mon excellent collègue et ami Lenormant m'a communiqué un fait de ce genre qu'il a observé à Saint-Louis, en mars 1907; il s'agissait d'un garçon de trois ans nourri au biberon, toujours bien portant; sa mère s'aperçut qu'il portait dans l'aine gauche une tumeur douloureuse du volume d'une noix.

De ce côté, la bourse était vide, il n'y avait pas de vrais symptômes d'étranglement; cependant, cette tumeur dure, tendue, douloureuse au niveau de l'anneau inguinal externe, faisait penser à des accidents herniaires, et on opéra.

La tumeur superficielle, entre la peau et l'aponévrose, était entourée d'un sac épais fibreux, très vasculaire; c'était la tunique vaginale enflammée, contenant quelques gouttes de liquide sanglant, et un testicule et un épididyme de configuration extérieure normale.

La vaginale était bien fermée et ne communiquait pas avec le péritoine.

Le cordon sain, non tordu, n'était pas envahi par l'infiltration hémorragique qui avait détruit les testicules.

La castration fut faite, et le petit malade guérit. Le testicule, examiné par notre collègue Lecène, ne présentait plus trace de structure normale; il était tout entier transformé en un bloc d'hémorragie interstitielle.

La même lésion gangréneuse s'est produite dans un testicule normal, en imposant pour une hernie étranglée; le fait est rap-

porté par Meinhard Schmidt dans *Deutsche Zeitschrift f. Chirurg.*, 1884, t. XV.

La cause de la gangrène reste aussi incertaine; le sujet ayant une blennorragie, l'auteur se demande s'il a eu affaire à une orchite blennorragique gangréneuse ou à une gangrène par oblitération vasculaire d'origine inconnue.

Tout cela laisse fort obscure, comme je vous le disais, la pathogénie de cette affection.

Tout ce que je puis dire du cas de M. Bruch, c'est qu'il paraît bien devoir être classé dans les cas de torsion intra-vaginale, survenue brusquement et sans cause appréciable.

Comme il s'est produit des désordres de gangrène humide, nous pouvons penser que c'est surtout le système veineux qui a été lésé, mais c'est tout, et il m'est impossible de vous donner la moindre explication de cette torsion.

Nous ne pouvons que féliciter l'auteur de la conduite qu'il a tenue et du succès qui s'en est suivi, la castration était la seule ressource.

M. Kirmisson. — J'estime que chez les enfants la torsion testiculaire est excessivement rare; je n'en ai pas rencontré encore un seul cas. Cette extrême rareté s'explique, probablement, en partie, par les conditions physiologiques, l'orgasme vénérien intervenant, sans doute, dans le mécanisme de la torsion.

M. Mauclaire. — J'ai eu l'occasion d'observer un cas de nécrose du testicule sans torsion du cordon (1); j'ai vu ce malade à l'hôpital Bichat, dans le service de mon maître, M. Picqué. Il s'agissait d'un homme de soixante ans ayant tous les signes d'une torsion du testicule à début brusque. Or, connaissant bien la question de la torsion du cordon puisque j'ai exhumé l'observation de Delasiauve et d'autres éparses (2), je m'arrangeais à opérer largement pour constater cette torsion. Or, celle-ci n'existait pas et aucun signe ne pouvait faire supposer une *détorsion spontanée du cordon*. J'ai dès lors songer à une nécrose du testicule par altération vasculaire des vaisseaux spermatiques (endartérite, thrombo-phlébite). D'autres faits semblables ont été rapportés. Je crois que ces *endartérites* et *thrombo-phlébites des vaisseaux spermatiques* sont plus fréquentes qu'on ne le pense, car dans les observations de nécrose du testicule par torsion, celle-ci n'a pas toujours été constatée (3).

(1) Nécrose du testicule par altération des vaisseaux spermatiques. *Annales des maladies génito-urinaires*, 1902.

(2) Torsion du cordon spermatique. *Tribune médicale*, 1894.

(3) Lapointe. Monographie. Paris, 1905.

M. Broca. — Je confirme l'opinion de M. Kirmisson sur cette rareté; je n'ai observé, sur un nombre considérable de hernies, qu'un seul cas de torsion, chez un garçon de huit ans. Mais je me demande si l'orgasme vénérien a le rôle que lui attribue notre collègue; car si chez le gamin de douze à treize ans il a des provocations moins avouables que chez l'adulte jeune, il n'est pas démontré qu'il soit très rare.

M. F. Legueu. — M. Routier disait tout à l'heure que la castration était nécessaire. Je ne crois pas qu'il en soit toujours ainsi.

J'ai rapporté ici, il y a treize ans, une observation de torsion du testicule; c'était chez un enfant, et c'était une des rares formes de la torsion, celle dans laquelle la torsion s'est faite du testicule avec sa vaginale. J'ai pu intervenir assez tôt pour remettre les choses en l'état, sans enlever le testicule. J'ai détordu le cordon, j'ai remis ce testicule dans les bourses, et les choses se sont arrangées favorablement. Le testicule était en bon état quand ce malade a quitté l'hôpital; je ne saurais dire ce qu'il en est advenu depuis.

Communication.

De l'inutilité et du danger des opérations simulées,

Par M. LUCIEN PICQUÉ.

La psychiatrie offre à la chirurgie un concours trop souvent négligé; elle est cependant susceptible d'éclairer certaines questions qui nous intéressent. Au cours de ces dernières années, je vous en ai signalé quelques-unes. Aujourd'hui, je voudrais vous entretenir des opérations simulées que les chirurgiens pratiquent parfois et vous montrer, en m'appuyant sur les données de la pathologie mentale, que celles-ci sont irrationnelles, inutiles et dangereuses et qu'en conséquence la chirurgie doit y renoncer définitivement.

Les malades chez lesquels on peut être amené à pratiquer un simulacre opératoire se présentent à nous dans trois conditions différentes. Tantôt ils se plaignent de douleurs véritables dont il est impossible de reconnaître le point de départ et qu'ils attribuent parfois à un déplacement ou à une lésion d'organes; tantôt ils invoquent une maladie dont ils ont inventé les symptômes.

Tantôt, enfin, ils se croient possédés par un animal dont ils localisent le siège le plus souvent dans l'estomac, parfois dans l'utérus ou le cerveau.

Dans tous les cas, le malade finit par émouvoir le chirurgien qui, dans un sentiment de pitié, pratique une opération simulée qu'il fait suivre de l'affirmation qu'il a redressé un organe, fait disparaître une lésion ou extrait un animal vivant.

Or, pour excusable que soit le mobile auquel a obéi le chirurgien, il ne saurait justifier sa décision, car, ainsi que je vais m'appliquer à vous le démontrer, ce simulacre opératoire ne peut être que préjudiciable au malade.

Il faut, pour justifier un acte opératoire, être fixé d'avance sur son innocuité et son efficacité ; il doit en être de même pour un acte simulé. Dans le premier cas la responsabilité morale du chirurgien est liée aux conséquences matérielles plus ou moins graves qui peuvent résulter d'un échec opératoire. Dans le deuxième, sa responsabilité n'est pas moindre. Ici, le préjudice en cas d'échec est exclusivement psychique, mais il n'en est pas moins réel et grave ; les malades dont il s'agit sont en effet des cérébraux. Aussi pour prévoir, comme en cas d'une opération ordinaire, le résultat qu'on peut retirer d'une intervention simulée, il importe de connaître au préalable l'état mental. Nous pourrons dès lors apprécier la valeur exacte des symptômes présentés par les malades, car c'est sous l'influence de l'état mental que ceux-ci sont déformés ou exagérés. C'est encore le cerveau qui interprète les sensations éprouvées par le malade et qui, parfois, les invente.

C'est donc un véritable problème de psychiatrie qu'il faut résoudre avant de prendre le bistouri.

Envisagée sous cet aspect, la question des opérations simulées devient facile à résoudre. Je serai bref en ce qui concerne les malades atteints de l'idée de possession. Ceux-ci sont de véritables aliénés classés depuis longtemps dans les cadres de la nosologie mentale, et l'idée de possession n'est qu'un délire dont l'origine serait due, pour les psychiatres, à un trouble des centres corticaux cœnesthésiques qui reçoivent les sensations venues des organes innervés par le grand sympathique. On lui donne le nom de psychocœnesthésiopathie.

Quoi qu'il en soit, d'ailleurs, de cette question d'origine qui soulève les problèmes les plus ardus, l'opération dans ce cas est absolument irrationnelle puisqu'il s'agit d'un délire ; elle est inutile, ainsi que le prouve l'échec constant des tentatives opératoires pratiquées depuis A. Paré jusqu'à nos jours ; elle est dangereuse

puisqu'en donnant raison au malade, elle fortifie et aggrave son délire.

Mais j'ai hâte d'arriver aux malades de la première catégorie qui présentent des douleurs pelviennes ou abdominales et chez lesquelles l'examen clinique n'a décélé l'existence d'aucune lésion ; celles-ci méritent de retenir un peu plus longtemps notre attention.

Si l'on vient à examiner ces malades au point de vue général, et j'ai eu pour ma part l'occasion d'en observer un très grand nombre, on reconnaît bien vite qu'ils appartiennent en proportion à peu près égale à la catégorie des hystériques et des hypocondriaques.

Nous les étudierons successivement. Les hystériques, en raison de leur hypersuggestibilité spéciale, tendent à exagérer et à grossir les moindres phénomènes douloureux, à les interpréter parfois d'une façon erronée. C'est ainsi qu'elles rapportent volontiers la douleur qu'elles éprouvent à un déplacement d'organe constaté par hasard. La malade peut être sincère, parfois cependant elle invente de toutes pièces une maladie imaginaire.

Certaines le font par goût d'imitation, par forfanterie ou dans le but de provoquer à leur égard une certaine pitié.

Chez d'autres, c'est une « véritable manie opératoire » qui les pousse à demander au chirurgien des opérations qu'elles savent non justifiées, en invoquant des symptômes imaginaires. Mais ici nous entrons dans le domaine de l'aliénation mentale.

Il en est enfin qui présentent ce singulier phénomène de la contagion mentale, dont j'ai déjà eu l'occasion de vous entretenir, qui pousse les malades à se croire atteints d'une affection qu'ils ont observée dans leur entourage.

Au cours de notre discussion sur l'appendicalgie, je vous ai dit que, selon moi, cette contagion mentale pouvait expliquer un certain nombre de cas d'appendicite familiale. Plus, d'ailleurs, j'étudie la question, plus je reste persuadé que les faits qu'on signale de temps à autre de familles dans lesquelles plusieurs opérations sont simultanément pratiquées ne relèvent pas d'une autre cause dans un certain nombre de cas. J'en ai fait parfois la preuve en prévenant ou éteignant les foyers de pseudo-appendicite par d'autres procédés que la chirurgie.

Dans un récent travail, j'ai cité le cas d'une dame dont j'avais opéré la bonne d'appendicite et qui, se croyant atteinte de la même maladie, me demandait une opération que j'ai refusée. Je l'ai guérie par la psychothérapie.

Ces faits présentent un intérêt qu'on ne saurait méconnaître ; mon collègue Vigouroux, d'ailleurs, a reproduit dans son livre

Sur la contagion mentale, publié dans la Bibliothèque de psychologie contemporaine, la relation d'une épidémie de ce genre développée dans un milieu militaire, et que je vous avais rapporté ici même.

Si j'ai rappelé ces faits, c'est qu'ils présentent au point de vue des conséquences thérapeutiques une réelle analogie avec ceux qui nous occupent.

La situation du chirurgien est, en effet, la suivante : ou bien subissant par un mécanisme que j'ai indiqué ailleurs la suggestion exercée par le malade, il entre inconsciemment dans son délire, fait dès lors une erreur de diagnostic et opère un malade qui ne présente pas de lésion, ou bien, reconnaissant l'erreur du malade, se laisse émouvoir par ses souffrances et pratique une opération simulée.

Or, dans les deux cas, le résultat est ordinairement désastreux.

Dans deux études séparées (premier volume de Travaux, *Chirurgie des aliénés*, Masson, 1901), j'avais autrefois envisagé la question de l'intervention chez les hystériques en me basant sur ma pratique et l'examen minutieux des statistiques étrangères.

J'étais arrivé à cette conclusion que l'hystérique ne doit être qu'exceptionnellement soumise à l'intervention chirurgicale. C'est qu'elle présente, en effet, un mode tout spécial de réaction vis-à-vis des opérations.

La préoccupation morale anti-opératoire, l'opération elle-même devient le plus souvent chez elle le point de départ d'une obsession qui peut provoquer un véritable « traumatisme psychique » et aboutir à l'éclosion de troubles intellectuels. Je pensais dès lors qu'il fallait s'abstenir, sauf les cas urgents où l'existence pouvait se trouver menacée.

Depuis, j'ai constaté pourtant que dans des conditions délicates encore à préciser à l'heure actuelle, l'intervention pratiquée en cas d'une lésion bien déterminée pouvait exercer sur l'hystérie une influence salutaire.

Mais quand il n'existe pas de lésions, je suis resté fidèle à mes premières conclusions. Dans un cas, cependant, relaté par mon interne Mallet dans sa thèse (obs. XVIII), j'ai pu, chez une hystérique qui présentait depuis sept ans une douleur persistante dans la fosse iliaque gauche en un point précis siégeant vers le milieu de l'arcade de Fallope et qui ne correspondait à aucune lésion de l'utérus ou des annexes, obtenir une guérison par une opération simulée. J'avais annoncé à cette jeune fille l'existence d'un volumineux abcès de l'ovaire, et je simulai une ponction sous le sommeil anesthésique en prenant toutes les précautions indispensables après les grandes opérations. Au bout d'un an, les

douleurs n'avaient pas reparu, mais depuis je n'ai plus revu la malade.

Outre que ces faits me paraissent exceptionnels, je suis persuadé aujourd'hui que dans mon cas j'eusse pu obtenir le même résultat par une méthode moins dangereuse chez une hystérique qu'un simulacre opératoire, et je persiste à penser que dans tous les cas où il n'existe pas de lésions, il convient de rejeter les opérations simulées chez les hystériques.

Cette règle doit *a fortiori* s'appliquer aux hystériques atteintes de manie opératoire et qui présentent, par conséquent, déjà des troubles mentaux liés à l'hystérie.

Dans le premier cas, l'intervention ne peut qu'aggraver l'hystérie, augmenter les souffrances et précipiter peut-être la malade dans la psychose post-opératoire.

Dans le deuxième, elle aggrave souvent l'état mental préexistant en donnant raison à la malade dans son délire.

L'existence d'une contracture simulant par son ancienneté, une lésion permanente peut-elle justifier une exception à la règle précédente?

Voici deux observations dans lesquelles j'ai pu, en simulant une intervention, faire disparaître définitivement deux contractures anciennes.

Équinisme hystérique. Opération simulée. Guérison.

La nommée D... (Hélène), vingt-six ans, venant du service de M. Taquet à Maison Blanche, entre au Pavillon le 6 décembre 1906.

Le certificat de transfert signé par M. Taquet est le suivant : Est atteinte d'épilepsie simple avec crises peu fréquentes aux périodes menstruelles sans trouble mental consécutif. Calme, s'occupe. Un accouchement à l'asile. Les démarches faites auprès de la famille pour la retirer ont été infructueuses. Est dirigée sur le pavillon pour y subir une opération sur le pied.

Examen. — Depuis plusieurs mois la malade se plaint de souffrir du pied et de ne pas pouvoir marcher; il existe une douleur très vive en arrière de la malléole externe.

Le pied ne présente pas d'attitude vicieuse. M. Picqué croit à l'existence d'une synovite tendineuse; prescrit le repos et les applications locales.

Au bout de plusieurs mois, cette malade lui est représentée. La douleur a persisté, mais paraît plus superficielle. Il y a un équinisme assez prononcé qui s'exagère quand on vient à le corriger.

M. Picqué admet alors une contracture d'origine hystérique (bien que l'hystérie ne soit pas mentionnée dans le certificat) avec un fonds d'hyperesthésie cutanée rétro-malléolaire.

Sous chloroforme, le redressement est facile : au réveil il annonce

qu'il a pratiqué une opération qui doit guérir radicalement la malade. Application d'un pansement d'opération et d'une attelle plâtrée.

Au bout de quinze jours, l'appareil est enlevé et M. Picqué l'invite à marcher. La malade fait quelques difficultés, mais après quelques exhortations la marche se fait facilement et sans douleur.

A son retour à l'asile, M. Boudrie, chef de service, continue le traitement psychothérapique commencé au Pavillon. Le résultat est excellent et s'est maintenu.

Contracture ancienne du genou. Opération simulée. Guérison.

La nommée R... (Blanche), vingt-neuf ans, venant de l'asile de Vaucluse, entre au Pavillon le 6 août 1901.

Le 15 juin 1894, M. Magnan délivre à l'admission le certificat suivant : Débilité mentale avec perversions instinctives, incapacité de se diriger, fugues, vagabondages.

Le 6 août 1901, M. Vigouroux délivre le certificat de transfert au Pavillon. Débilité mentale. Elle présente une arthrite du genou qui nécessite une intervention chirurgicale et son transfert au Pavillon.

A l'examen, M. Picqué constate que le membre est à angle aigu. Cet état qui est permanent dure *depuis au moins deux ans*, mais on n'a pas de renseignements sur le début de cette attitude. L'examen local démontre l'absence de lésions apparentes de la synoviale et des surfaces osseuses. Pas d'atrophie musculaire. M. Picqué rejette l'idée d'une tumeur blanche et pense, en raison de l'ancienneté, à l'existence d'une arthrite blennorragique terminée par ankylose.

Sous chloroforme, le redressement s'effectue facilement. L'erreur de diagnostic est évidente. Il n'existe donc aucune fusion osseuse. Il s'agit bien d'une contracture hystérique.

A son réveil, M. Picqué dit à la malade qu'il a pratiqué le traitement chirurgical de l'ankylose et que le résultat sera satisfaisant. Un pansement antiseptique est placé sur la région du genou; le membre tout entier est fixé dans une gouttière plâtrée ; celle-ci est laissée en place pendant quinze jours. Au bout de ce temps, il est procédé avec précaution à l'enlèvement de l'appareil; on fait constater à la malade que la plaie a été guérie par première intention et qu'il ne subsiste aucune cicatrice. Le résultat fonctionnel est excellent. La malade marche facilement. La contraction ne s'est jamais reproduite.

Dans les deux cas, l'action de la suggestion est évidente. Je rappelle que c'est une double erreur de diagnostic qui m'a conduit à opérer ces malades et je suis persuadé qu'on aurait pu tout aussi bien les guérir par un autre mode de suggestion et leur éviter ainsi un simulacre opératoire.

La deuxième catégorie de malades chez lesquels on peut avoir à envisager la question de l'opération simulée concerne les hypo-

condriaques chez lesquels il n'existe aucune lésion somatique et qui rentrent dans la classe de l'hypocondrie essentielle.

Nous nous trouvons en face d'un délicat problème auquel je me suis appliqué depuis plusieurs années.

Beaucoup d'auteurs semblent n'admettre que l'hypocondrie essentielle : l'idée hypocondriaque n'est alors qu'une préoccupation sans fondement relative à la santé physique ; depuis quelque temps cependant une réaction s'est faite en France et en Allemagne.

Pour la première fois, Roy, chef de clinique de la Faculté, chargé du rapport sur l'hypocondrie au Congrès de Rennes, a admis l'hypocondrie symptomatique, c'est-à-dire liée à une lésion somatique, et ouvert un chapitre sur le traitement chirurgical de l'hypocondrie en se servant des faits qui me sont personnels. J. Vollingen, de Strasbourg, a, dans un rapport public au Congrès des aliénistes allemands, accusé la même tendance, et j'ai moi-même publié une série de cas qui permettent de faire aujourd'hui une place à part à l'hypocondrie symptomatique.

Quoi qu'il en soit, la plupart des aliénistes rattachent encore l'hypocondrie aux troubles de la cœnesthésie et refusent à la chirurgie aucune action bienfaisante. Cette opinion, exagérée et contraire aux faits récents de la clinique, garde évidemment toute sa valeur dans les cas nombreux encore d'hypocondrie essentielle. Il est certain que dans ces cas une intervention ne peut qu'exagérer et aggraver les tendances hypocondriaques du sujet en leur donnant un point d'appui.

Les opérations que l'on pratique si fréquemment chez ces malades par erreur de diagnostic, et tout spécialement dans les cas du pseudo-varicocèle, démontrent cette aggravation.

Dans la communication que j'ai faite avec mon collègue Briand à la Société de Chirurgie, le 9 mars 1898, j'ai rapporté l'histoire curieuse d'une hypocondriaque obsédée (obs. V) à laquelle un de nos très estimés collègues de la province avait fait, avec l'autorisation de la famille, une opération simulée qui fut pour lui l'occasion de très sérieux ennuis.

La malade présentait une rétroversion : notre collègue fit chez elle une hystéropexie imaginaire.

A la suite de l'opération, les douleurs augmentèrent : elle crut qu'elle avait été mal opérée et chercha à nuire à la réputation de ce chirurgien. Les douleurs continuant, elle courut de chirurgien en chirurgien et se répandit en récriminations et menaces. Elle vint à Paris : un de nos collègues diagnostiqua une névralgie pelvienne et pratiqua successivement et sans résultat une hystérectomie vaginale et une laparotomie exploratrice. Elle arriva

enfin à l'asile : c'est là où je la vis pour la première fois; elle a guéri par la suggestion à l'état de veille et par l'hypnotisme.

Voici encore un deuxième cas où une opération simulée, pratiquée chez un malade atteint de délire hypocondriaque, a aggravé l'état du malade.

L'observation est inédite et remonte à 1903.

Délire hypocondriaque. Opération simulée. Aggravation du délire.

L... (Fulgence), cinquante et un ans, entré à la maison de santé le 9 mars 1903. Ancien officier.

Certificat du Dr Marandon. Est atteint de lypomanie avec conceptions délirantes hypocondriaques.

Le malade nous raconte que, depuis trente ans, il est atteint d'une constipation opiniâtre qu'il a traitée jusqu'à ce jour à l'aide de purgatifs.

A la suite d'une fracture de jambe qui a nécessité un séjour prolongé au lit, l'état neurasthénique dont il souffrait s'est aggravé. A porté une ceinture de Glénard.

Le 26 juin 1902, est entré dans un hôpital militaire, sur sa demande, après certificat de délire mélancolique qui lui a été délivré par un médecin. A l'hôpital, a fait une tentative de suicide avouée par le malade. Il ne cessait de réclamer une opération, dans l'espoir de mourir sous chloroforme; il déclare que dans son esprit cette opération constituait une tentative de suicide.

Un chirurgien de l'hôpital, cédant à ses demandes incessantes, lui pratiqua une opération simulée (laparotomie) et, pour le tranquilliser, lui montra « quelque chose » qu'il avait enlevé. Son état depuis s'est notablement aggravé et il en veut beaucoup à ce chirurgien qu'il incrimine d'une façon incessante.

Le malade dit actuellement qu'il a eu l'estomac perforé au cours de l'opération ainsi que la vessie : il a « l'intestin et le péritoine brûlés ». Il nous montre la cicatrice médiane qu'il porte dans la région hypogastrique. C'est en raison de cette opération qu'il a été enfermé et envoyé à l'asile.

Il résulte des considérations qui précèdent :

1° Que les malades qui se croient possédés par les animaux sont des aliénés auxquels il faut éviter toute opération;

2° Que les malades hystériques et hypocondriaques qui présentent des troubles subjectifs vrais ou simulés n'appartiennent pas davantage à la chirurgie.

Dans les deux cas, l'intervention est irrationnelle, inutile et dangereuse. Il faut laisser les malades aux mains des psychiatres qui ont d'autres moyens thérapeutiques à leur opposer.

Dans un des cas que j'ai signalés, la malade, très aggravée par une série d'opérations, a guéri simplement à l'asile à l'aide de l'hydrothérapie et d'hypnotisme.

Dans d'autres cas, c'est la psychothérapie à laquelle il faudra recourir. Dans un récent travail, j'ai montré quelle ressource précieuse elle pouvait constituer entre les mains du chirurgien : ce serait sortir des limites que je me suis imposées que d'envisager ici son étude.

J'exprime, en terminant, le vœu que ceux de nos collègues qui ont eu l'occasion de pratiquer ce genre d'opérations nous en apportent les résultats.

M. Guinard. — Je suis très heureux que M. Picqué ait apporté cette question à notre tribune. Je suis absolument de son avis au point de vue de ses conclusions.

Il m'est arrivé en 1903, à la maison Dubois, de simuler une opération, et le résultat a été absolument mauvais. Il s'agissait d'un malade qui m'était recommandé de tous les côtés et qui se plaignait « d'avoir dans l'estomac un ver solitaire qui avait perforé les parois et s'était accroché sur les intestins ». J'étais absolument persécuté tous les matins par ce malheureux possédé, lorsqu'un jour mes internes m'amenèrent une infirmière qui avait un tænia, et me proposèrent de faire un simulacre d'opération à notre malade, et de lui montrer ensuite le tænia qu'aurait rendu l'infirmière. Je me laissai tenter. Je fis donc sous le chloroforme une énorme incision, épidermique pourrais-je dire, car elle intéressait à peine le derme, et je plaçai des agrafes, de l'appendice xiphoïde au pubis. Je recouvris le tout d'un volumineux pansement et le lendemain je montrai solennellement un long tænia au malade. Il partit très content au bout de peu de jours. Mais les mois suivants je recevais de plusieurs de mes collègues des lettres me demandant « quelle opération j'avais faite à ce malade par une si longue incision ». Personne n'y comprenait rien.

Bref, le malade devint rapidement dément et on fut obligé de l'enfermer sans que ses idées délirantes aient pris une autre forme que celle pour laquelle j'avais fait une opération simulée. Je m'étais promis à dater de ce jour-là de ne plus jamais toucher à ces possédés, comme dit M. Picqué, et je pense que son intéressante communication pourra éviter à d'autres chirurgiens des mésaventures analogues à la mienne.

M. Quénu. — M. Picqué est-il arrivé depuis longtemps à ces conclusions, ou y a-t-il été amené par une conversion récente?

M. Picqué. — En réponse à M. Quénu, je m'empresse de dire que j'ai toujours eu à l'égard des opérations simulées la même opinion.

La malade à laquelle il fait allusion appartint à une catégorie différente.

Il s'agit non pas d'une opération simulée, mais d'une opération rationnelle pratiquée chez une malade possédée par une couleuvre. Reconnaissant chez elle une hyperchlorhydrie rebelle, je procédai à la résection du pylore. Au bout de sept mois, la malade est retombée dans ses idées délirantes. J'ai présenté cette observation à la Société médico-psychologique. Elle a été l'objet d'une discussion importante.

M. Quénu. — Je posais cette question parce que j'ai actuellement dans mon service la malade à laquelle il a fait l'opération dont il vient de nous parler. Or cette malade, même privée de son pylore, conserve toujours son idée délirante et s'imagine toujours que la couleuvre s'agite et vit à ses dépens au fond de son intestin.

Je pense donc, comme mon collègue, que, chez tous ces malades qu'il appelle des possédés et qui sont des déments, il faut s'abstenir de toute opération même simulée.

La question est beaucoup plus délicate dès qu'on aborde les hystériques atteints de manie opératoire. Quand elles n'ont aucune lésion apparente, la question est simple et le devoir est de s'abstenir. Mais souvent, chez des hystériques ou chez des hypocondriaques, il existe une lésion, par exemple une rétroversion mobile, des hémorroïdes peu développées, des troubles digestifs, et avec cette lésion peu accentuée des symptômes douloureux exagérés. Nous sommes d'avis qu'il faut dans la plupart des cas ne pas recourir à la chirurgie; néanmoins il faut être ici moins absolu et la suppression d'une cause de souffrances chez une hyperesthésiée peut avoir d'heureuses conséquences. Dans certains cas même, l'opération simulée peut être de mise. J'ai le souvenir d'une jeune femme hystérique entrée dans mon service pour des névralgies pelviennes et réclamant l'extirpation de l'utérus et des annexes; je lui fis donner du chloroforme, plaçai sur le col deux pinces de Museux, que je laissai quarante-huit heures. Les phénomènes douloureux disparurent et la malade sortit guérie quelques semaines après. Je ne sais ce qu'elle est devenue.

M. E. Schwartz. — Je m'associe tout à fait aux conclusions générales de notre collègue Picqué.

Toutefois, j'ai fait l'an dernier une opération simulée sur une hystérique.

Il s'agissait d'une jeune femme atteinte de paraplégie avec paralysie flasque des muscles des gouttières spinales. C'était une loque ne pouvant ni se tenir ni s'asseoir. L'étude des symptômes me fit penser chez elle à de l'hystérie.

Malgré tous les traitements, rien ne changeait dans son état, si ce n'est qu'elle présentait aussi des signes de tuberculose pulmonaire. Je lui fis de la suggestion en lui persuadant qu'elle avait une lésion qui comprimait la moelle et que les accidents paralytiques guériraient par une trépanation de la colonne vertébrale.

Avec son consentement et même sur sa demande instante, sous l'anesthésie chloroformique, je fis une incision sur l'épine cutanée, mis un petit drain et un gros pansement. Tout cela guérit. Le malade s'améliora rapidement et je reçus quelques semaines après sa sortie la nouvelle de sa complète guérison au point de vue paralysie.

M. Quénu. — Je tiens à rappeler que les faits analogues à celui de M. Sebileau ont surtout trait à des opérations ayant porté sur le système génital.

Présentations de malades.

Sarcome de l'omoplate. Scapulectomie totale.
Guérison datant de quatre ans.

M. Pauchet. — Messieurs, voici un homme de soixante ans, profondément artérioscléreux, que j'ai opéré pour un sarcome de l'omoplate étendu aux muscles périscapulaires.

Il y a sept ans, le néoplasme débute sous forme d'une tumeur du volume d'une noix adhérant à l'épine de l'omoplate. Un confrère l'opéra sous l'anesthésie locale et sans résection osseuse.

La récidive se fit quelques semaines plus tard et atteignit rapidement le volume d'un œuf.

L'état cardio-vasculaire du patient était si mauvais qu'il ne dormait que dans la position assise.

Je redoutais pour lui l'anesthésie préventive. Je l'opérai néanmoins sous la narcose à l'éther. Le sommeil fut très mauvais et le malade, très cyanosé, nous inspira pendant l'opération de

vives inquiétudes. Je réséquai l'épine de l'omoplate en partie détruite par le néoplasme. Il s'agissait d'un sarcome d'origine périostique.

La récidive survint deux mois après. Le ténesme se reproduisit rapidement et voici comment je revis le patient six mois plus tard :

La peau était détruite par des masses végétantes sur la largeur d'une paume de main ; toute la région scapulaire était soulevée par une masse néoplasique développée aux dépens du squelette et des muscles.

Malgré les dangers à rédouter du fait de la narcose, j'opérai de nouveau.

L'intervention se fit sous une demi-anesthésie « à la résine », dans la position assise.

Je réséquai le quart externe de la clavicule, la tête de l'humérus, l'omoplate et les muscles; l'intervention dura une dizaine de minutes et fut relativement bien supportée.

La réunion secondaire demanda six semaines.

Pas de récidive depuis quatre ans.

Le patient ne peut écarter les bras du corps, mais il peut s'habiller et vaquer à ses occupations, grâce à l'usage de l'avant-bras et de la main qui le met dans une situation supérieure à celle des sujets opérés d'une désarticulation interscapulo-thoracique.

M. Routier. — J'ai rapporté il y a plusieurs années le cas d'un malade qui, atteint d'un sarcome de la partie postérieure de la jambe, avait été opéré trois fois en deux ans pour des récidives locales.

Je l'opérai, moi, le quatrième, et j'enlevai très largement les parties molles de la jambe.

Le malade est resté guéri depuis, il y a bien douze ans.

L'histologie avait affirmé l'existence d'un sarcome.

M. Quénu. — Le cas intéressant de M. Pauchet vient à l'appui de cette opinion que j'ai toujours soutenue à propos des sarcomes osseux des membres, à savoir qu'il est très important d'enlever le plus de muscles possible, la récidive affectant une préférence pour les muscles périnéoplasiques. J'ai fait remarquer dans un mémoire publié avec M. Desmaret que là était l'explication de ce fait paradoxal en apparence, à savoir que les résections partielles des os sarcomateux donnaient des résultats au moins équivalents à ceux donnés par l'extraction totale du membre.

Résultats éloignés d'une opération de Brophy.

M. Pierre Sebileau. — Peut-être quelques-uns d'entre nous se rappellent-ils la communication que j'ai faite ici, le 3 décembre 1902, sur l'opération de Brophy, à propos d'une toute jeune enfant chez laquelle je venais précisément de pratiquer cette opération, la première du genre qu'on ait, je crois, réalisée en Europe.

C'est cette enfant, aujourd'hui âgée de sept ans, que je vais vous présenter.

Voici le schéma qu'on peut extraire de la description assez obscure que Brophy, dentiste américain des plus réputés, donne de l'opération qui porte son nom, dans le travail sur lequel j'ai réglé ma technique et fondé mes espérances.

Donc, Brophy traite les fissures de la voûte palatine par le rapprochement forcé des deux mâchoires supérieures ; pour pratiquer ce rapprochement, qui n'est possible, selon lui, que dans les premières semaines de la vie, il traverse les deux os avec deux doubles fils d'argent. L'un de ces doubles fils passe en avant, l'autre en arrière de l'apophyse malaire. Tous les deux, naturellement, s'engagent dans la narine au-dessus du plancher. Les extrémités libres de chacun de ces deux doubles fils viennent se nouer par torsion, sur la face extérieure d'une plaque de plomb appuyée par sa face profonde sur le massif mandibulo-alvéolaire.

Les bords de la fissure ayant été avivés, les fils transmandibulaires sont serrés ; les deux apophyses palatines se rapprochent alors et entrent en contact. Parfois la résistance de l'os à la pression oblige à repousser de force les maxillaires en dedans ; quand cette manœuvre est insuffisante, on incise le cul-de-sac gingival le plus haut possible, ce que permet la section horizontale de la mâchoire dont le massif alvéolaire, désormais libre, obéit, cède, et gagne la ligne médiane pour combler la fissure. Quelques fils complémentaires coadaptent les lèvres de la fibro-muqueuse. Ainsi avaient déjà été traités, en 1902, 211 enfants âgés de moins de cinq mois, l'auteur américain ayant toujours obtenu de très heureux résultats plastiques et n'ayant jamais eu à déplorer une seule mort.

En fait, comme je me suis appliqué à vous le démontrer dans ma première communication, les choses sont loin de se passer avec la simplicité que leur prête Brophy.

De mes recherches anatomiques, vous disais-je alors, recherches faites sur de tout jeunes sujets dont je vous ai montré les os, il résulte deux faits que voici :

Le premier, c'est que le peu d'étendue verticale de la mâchoire supérieure constitue un obstacle sérieux à la réalisation de l'opé-

ration de Brophy : une section horizontale entamant l'os au point où se détache de lui l'apophyse malaire, telle que la conseille Brophy, pénètre dans la ligne des cavités alvéolaires et les ouvre toutes, provoquant ainsi la destruction des follicules dentaires. D'ailleurs, chez l'enfant nouveau-né, il n'y a, pour ainsi dire, pas d'espace entre le plan de la lame palatine et celui du plancher de l'orbite ; le maxillaire n'a pas de hauteur ; les fils ne peuvent guère traverser que la région dentifère ou la cavité orbitaire.

Le second fait est celui-ci : c'est qu'il est impossible d'obtenir la translation générale, de dehors en dedans, des deux maxillaires séparés par la fissure ; au lieu de se rapprocher dans un déplacement horizontal simple, ils subissent, par un mécanisme que je vous ai expliqué, un double mouvement de rotation qui, d'une part, réalise la formation d'une voûte palatine ogivale et qui, d'autre part, ne permet la coaptation des lambeaux que dans le segment antérieur de ceux-ci.

D'autre part, l'intervention que j'avais faite avait été des plus difficiles ; les suites en avaient été des plus graves ; aussi, vous disais-je de l'opération de Brophy, en terminant ma communication : anatomiquement cette opération paraît presque une chimère ; cliniquement elle est pénible, sévère, incapable apparemment d'atteindre le but qu'elle poursuit.

Et cependant, le résultat obtenu sur ma petite patiente n'était pas nul ; les deux lames palatines s'étaient rapprochées dans une partie de leur étendue, la moitié antérieure environ ; à la vérité, la suture de la fibro-muqueuse ayant manqué, la fente persistait ; mais il n'était pas défendu d'espérer qu'une uranoplastie ordinaire, à la manière de Baizeau-Langenbech, la comblerait plus tard et restaurerait du même coup le voile divisé. En tout cas, dix mois après l'opération, le développement de la mâchoire supérieure ne paraissait pas avoir souffert du traumatisme.

Depuis cette époque j'ai pratiqué la chéiloplastie qui a donné un résultat très satisfaisant et j'ai fait une nouvelle tentative d'urano-staphylorraphie qui a manqué son office. La fissure vélo-palatine persiste donc, mais elle persiste, malheureusement, avec toutes les conséquences du traumatisme grave que la mâchoire supérieure a subi au cours de l'opération première (opération de Brophy), et c'est sur ce point que je veux aujourd'hui appeler votre attention.

La fissure s'est considérablement élargie. En effet, la mâchoire supérieure ne s'est pas développée ; mais elle a dû suivre la face dans son accroissement général. Entraînés par l'épanouissement malaire, les deux massifs maxillaires se sont portés en dehors, laissant entre eux une grande fente de 16 millimètres. En avant

cependant, ils sont en contact, mais non complètement réunis; entre eux deux on introduit un stylet.

Le procès alvéolaire n'existe pour ainsi dire pas; la mâchoire est comme une mâchoire de nouveau-né; elle est complètement édentée. Cette atrophie de la région alvéolaire est plus considérable du côté gauche; la mâchoire droite descend 3 millimètres plus bas que la mâchoire gauche.

Les bourgeons incisifs ont subi une atrophie complète; de là est venu un raccourcissement considérable de la mâchoire d'avant en arrière.

Les apophyses palatines ne sont plus représentées que par un bourrelet étroit de chaque côté de la fissure. Toutes les deux, mais la gauche surtout, ont subi, comme je vous le disais tout à l'heure, une sorte de rotation autour d'un axe antéro-postérieur, qui tend à les rapprocher de la verticale, par une sorte d'ovalisation de la voûte.

Dans l'ensemble, par conséquent, tout le massif mandibulaire supérieur est atrophié. Il mesure d'une extrémité à l'autre 29 millimètres seulement, tandis que, dans le même sens, on compte 44 millimètres sur le maxillaire inférieur (mesure prise d'une crête gingivale à l'autre en arrière de la dernière molaire inférieure).

De ces troubles trophiques considérables résulte, comme vous le voyez, une notable altération de la plastique faciale.

Le maxillaire inférieur, très développé par rapport au maxillaire supérieur, apparaît en prognathisme d'autant plus marqué qu'il existe une véritable subluxation temporo-maxillaire dans la partie postérieure, non articulaire, de la glène (comme chez les vieillards) par suite de l'absence de toute articulation dentaire.

D'autre part, du fait que la mâchoire supérieure est en opistognathisme, en retrait par arrêt de développement, résulte une saillie disgracieuse de la pyramide nasale qui paraît très allongée.

Nous espérons, mon élève et ami G. Lemerle et moi, corriger une partie de ces graves inconvénients par une plastique appropriée dont nous vous montrerons ultérieurement les résultats.

Tel est le triste bilan de cette restauration que je n'ai d'ailleurs voulu entreprendre, malgré le mémoire si encourageant de Brophy, qu'après avoir fait les plus expresses réserves près de la famille de l'enfant.

Je n'entends point, avec ce seul cas, juger la méthode. Mais l'opération me paraît si difficile, si nécessairement grave, si peu raisonnable anatomiquement, si propre à troubler la trophicité de la mâchoire supérieure et l'évolution du système dentaire, que, sans élever le moindre doute sur les succès stupéfiants déclarés par Brophy, je m'explique qu'il ne se soit pour ainsi dire pas trouvé

de chirurgien pour le suivre ou, tout au moins, pour continuer à le suivre, malgré le soin qu'il a pris de répandre son procédé devant tous les Congrès dentaires internationaux. »

Je dois même dire ici toute ma pensée. Ou bien Brophy s'est mal expliqué, ou bien, ce qui est vraisemblable, j'ai mal interprété, mal saisi ce qu'il a écrit; mais je déclare impossible, devant ce qu'il dit de la bénignité de son opération et des admirables résultats plastiques qu'elle donne entre ses mains, qu'il procède comme j'ai compris qu'il procédait.

M. Le Dentu. — La vue de la petite opérée de M. Sebileau ne peut que confirmer les impressions qui se sont dégagées pour moi de recherches récentes relatives aux résultats de la méthode de Brophy. Le dentiste de Chicago avait, en 1900, annoncé 570 opérations personnelles — urano-staphylorraphie ou rapprochement forcé des maxillaires supérieurs — dont 211 sur des enfants de moins de cinq mois, avec 2 morts seulement sur des enfants de trois ans! Cette extrême bénignité pouvait lui susciter beaucoup d'imitateurs, et cependant je n'ai pu réunir que 16 cas publiés soit en Amérique soit en Europe. Or, sur ces 16 cas, il y a 5 morts, 1 en France (Kirmisson, *Congrès français de Chirurgie*, 1905), 4 en Angleterre entre les mains de Berry sur 10 interventions. J'ai à peine besoin de dire que notre collègue de Londres, dont la compétence est grande en matière de restaurations palatines, a irrévocablement condamné cette façon dangereuse de procéder.

L'état de la bouche de la petite malade de M. Sebileau montre que l'objection tirée de la perturbation probable de l'évolution dentaire est parfaitement fondée. Aux Etats-Unis, Stone a insisté sur ce grave inconvénient. Voilà pour le moment le bilan de cette méthode.

En face d'elle, M. Sebileau a imaginé et mis en pratique, avec un appareil ingénieux et simple de M. Lemerle, la méthode du rapprochement graduel. Elle est encore un peu trop jeune pour qu'on puisse émettre une opinion ferme sur sa valeur. Ce qu'il y a de certain, c'est que, grâce à l'appareil en question, la réduction du diamètre bimaxillaire peut aller jusqu'à la moitié de ses dimensions. Je l'ai constaté sur des moulages. En attendant des faits plus nombreux, nous pouvons ouvrir un crédit à cette méthode pour les cas où la difformité est telle que, *a priori*, une opération plastique ne semble pas exécutable avec des chances suffisantes de succès. Elle peut la rendre possible ultérieurement.

Rétraction de l'aponévrose palmaire traitée par l'ionisation salicylée.

M. Henri Hartmann. — Les travaux publiés dans ces dix-huit derniers mois sur la thérapeutique ionique m'ont incité à appliquer cette nouvelle méthode de traitement à la rétraction de l'aponévrose palmaire.

Le malade que je vous présente est le premier auquel j'ai eu l'occasion d'appliquer ce mode de traitement. Il vous dira lui-même tout le bénéfice qu'il en a obtenu.

Voici son observation, telle qu'elle a été rédigée par mon ancien élève, Okinczic, qui avait bien voulu se charger d'instituer et de diriger le traitement.

Henry D..., agent de police, trente ans, vient à l'hôpital Bichat dans le service de mon maître, M. Hartmann, pour une rétraction de l'aponévrose palmaire intéressant les deux mains, peu à droite, beaucoup à gauche.

Le début de l'affection remonte à deux ans, et à cette époque le malade s'est plaint de douleurs dans les mouvements de préhension sur les objets durs. La main gauche s'est prise la première, puis la droite fut intéressée à son tour peu de temps après. Six mois plus tard, le malade constate que le petit doigt de la main gauche se fléchit progressivement dans la paume. Depuis ce moment les lésions ont augmenté d'une façon continue, s'étendant surtout à gauche au IVe et au IIIe doigt. A droite au contraire l'état est resté stationnaire depuis six mois.

Le malade avant d'être agent de police était cultivateur, puis camionneur. Or jamais à ce moment il n'avait remarqué, malgré ses travaux manuels, quoi que ce soit d'anormal du côté de ses mains. On ne trouve rien de particulier dans ses antécédents comme affections générales ou locales. Son père et sa mère sont vivants et bien portants; il a quatre frères et deux sœurs vivants et bien portants.

A l'examen on constate que les lésions, contrairement à ce que l'on trouve habituellement, ne prédominent pas au niveau de IVe doigt, mais au niveau du Ve, aussi bien à gauche qu'à droite.

A gauche où l'affection n'a cessé d'évoluer et de s'aggraver, le petit doigt est fortement fléchi vers la paume, mais son extrémité ne vient pas cependant au contact. Le IVe suit le même mouvement, mais il est moins accentué que celui du Ve; le IIIe également, mais ce dernier aussi est moins fléchi que le IVe.

La paume de la main est creusée en cuiller. A ce niveau et dans le prolongement du tendon fléchisseur du Ve il existe une corde tendue qui soulève et sous-tend les téguments. Elle est très dure, inextensible dans les mouvements spontanés et même forcés d'extension. Les plis

de flexion sont profondément creusés transversalement sur cette corde et ils adhèrent fortement dans la profondeur.

Le fond de ces plis est même caché par la saillie exubérante des téguments entre chaque pli. Il y a là tout le long du tendon fléchisseur et au-devant de lui une chaîne de callosités fibreuses dures formant tumeur. Le IIIe doigt est plus pris que le IVe quoique moins fléchi ; en effet le IVe métacarpien forme le fond de la cuiller que dessine la main, et à son niveau l'aponévrose est moins tendue et les callosités moins marquées.

La sensibilité est conservée et normale. Les mouvements spontanés sont possibles mais très limités. A la face dorsale de la masse, l'articulation métacarpo-phalangienne est saillante.

A droite les lésions sont les mêmes mais bien moins accentuées.

Avant de pratiquer une autoplastie ou une opération sanglante, mon maître, M. Hartmann, consent à me confier le malade pour un essai de traitement par l'ionisation médicamenteuse.

Ce traitement est institué à partir du 1er mars 1908 dans les conditions suivantes. Le malade est soumis deux ou trois fois par semaine à des séances de trois quarts d'heure à une heure d'ionisation.

La main malade, la gauche principalement, plonge entièrement dans un bain composé par une solution de salicylate de soude à 4 p. 100. Cette solution est traitée par un courant galvanique. L'électrode *négative*, constituée par un cylindre de charbon, plonge dans la solution isolée de la main du malade par un cylindre en verre pour éviter le contact direct de la main et de l'électrode.

Une électrode *positive* est constituée par une plaque d'étain appliquée sur la nuque du malade, mais isolée de la peau par plusieurs épaisseurs de gaze trempée dans une solution de chlorure de sodium à 2 p. 100. L'électrode est fixée au moyen de plusieurs tours de bande de toile.

On fait alors passer un courant galvanique, mesuré à l'ampèremètre et que le rhéostat permet de porter progressivement de 0 à 40 et même 50 *milliampères*. La résistance des individus étant très variable, nous avons un peu tâtonné au début. Nous n'avons jamais pu, sans douleur, chez ce malade, dépasser le chiffre de 50 milliampères.

Au bout de trois quarts d'heure à une heure, nous diminuons progressivement le courant en le ramenant à 0.

On constate à peine un peu de rougeur au niveau du cou et de la main traitée, et qui disparaît rapidement. Une séance de mobilisation et de massage suit chaque séance d'ionisation.

Nous avons fait environ 12 séances pour la main gauche, 3 séances pour la main droite. Une interruption fut nécessitée par la formation d'une petite escarre à la nuque, correspondant exactement à la place occupée par le bouton en cuivre du col du malade.

Dès la 4e séance le résultat fut inespéré ; la rétraction cédait et les doigts arrivaient à se placer dans l'extension presque complète. Depuis la 8e séance le résultat a été à peu près négatif et nous n'avons plus gagné ; mais ce résultat est tel qu'il est jugé suffisant par le malade qui

déclare qu'il ne demande pas autre chose que de rester sur ce résultat acquis.

On peut penser que l'ionisation salicylée a agi efficacement contre les éléments jeunes de formation récente au cours de l'évolution de cette rétraction. Elle paraît moins efficace, sinon sans effet sur les éléments anciens. En tout cas, pendant une interruption de traitement d'un mois, il ne s'est produit aucune tendance à la récidive. Les photographies prises au début du traitement rendent compte de la très remarquable amélioration obtenue.

Je n'insisterai pas sur cette observation ; elle me paraît établir nettement l'action de la thérapeutique ionique sur la rétraction de l'aponévrose palmaire. Il semble que cette action ne s'exerce que sur les éléments relativement jeunes, car, après une amélioration rapide, tout en conservant le terrain gagné, nous n'avons pu arriver à obtenir la guérison complète. C'est là, du reste, un fait heureux, car il nous explique pourquoi l'action ionique ne s'exerce pas sur les tissus constitués du sujet. Quoi qu'il en soit des théories, un fait persiste, c'est que nous avons là un moyen d'action très réelle sur une maladie rebelle à nos traitements ordinaires.

M. A. Poncet. — Ce malade, qui offre un grand intérêt thérapeutique, n'est pas moins intéressant au point de vue pathogénique.

Dans la *Thèse* de Perdrizet (Lyon, 1904), dans diverses publications, et récemment encore à l'Académie de médecine (séance du 12 mai dernier) (1), nous avons montré que la rétraction de l'aponévrose palmaire, si bien connue cliniquement, et si mal étiologiquement, était souvent d'origine tuberculeuse.

La maladie de Dupuytren est, en effet, un syndrome. Des causes diverses peuvent lui donner naissance, et dans cette étiologie où prennent certainement place la syphilis, l'alcoolisme, le saturnisme, etc., il faut, actuellement, faire figurer, au premier rang, la tuberculose qui, dans sa forme inflammatoire, est sclérosante par excellence. Je sais bien qu'en parlant ainsi je me heurte à des idées reçues, dont la plus grande valeur est d'être acceptée depuis longtemps.

Mais cette considération m'importe peu, et je substitue, aisément, au terme si vague d'arthritisme, de neuro-arthritisme, celui d'infections ; en particulier, celui d'infection tuberculeuse, lorsque des observations prises avec soin démontrent l'intervention étiologique de cette dernière.

(1) *Tuberculose inflammatoire à forme scléreuse. Sclérotuberculose et diathèse fibreuse*, par MM. A. Poncet et R. Leriche.

Je demanderai donc à M. Hartmann quelle est chez son malade la cause probable d'une telle déformation et s'il a songé à la tuberculose ?

Une pathogénie bacillaire me paraît, à un premier examen, vraisemblable. Son malade est un homme jeune, âgé de trente ans, gardien de la paix, et chez lui, on ne saurait invoquer, même des irritations traumatiques, de nature professionnelle, qui jouent incontestablement, dans nombre de cas, le rôle de causes occasionnelles. Il vient, d'autre part, en l'interrogeant, de me répondre qu'il avait eu, il y a quelques années, une bronchite chronique...

J'ajouterai, enfin, que les lésions scléreuses, sont, ici, si marquées, avec invasion du derme et des tissus voisins, avec, en outre, production de gros noyaux fibreux, et déformation, considérable, progressive, de la paume de la main, des deux derniers doigts, qu'il ne saurait s'agir d'une simple dystrophie d'origine nutritive, mais bien, d'une lésion inflammatoire active. On se trouve en face d'un processus essentiellement infectieux, malgré la nature sèche des lésions.

Nous connaissons bien aujourd'hui cette tuberculose scléreuse primitive qui, lorsqu'elle porte sur les articulations, sur des séreuses, donne lieu à des arthrites, sèches, plastiques, ankylosantes (rhumatisme tuberculeux ankylosant), à des symphyses pleurales, péricardiques, etc., etc., et sur le tissu conjonctif interstitiel ou autre, à des cirrhoses viscérales, à des scléroses, osseuses, cutanées, sous-cutanées, etc.

Ce sont là des faits du même ordre, qui témoignent d'une *tuberculose en activité*. On la confond trop volontiers, avons-nous dit déjà, maintes fois, avec les reliquats, fibreux, cicatriciels, d'une lésion autrefois virulente, pour que nous n'insistions pas sur ce point.

Il y a, entre elle et eux, toutes les différences qui séparent une tuberculose guérie d'une tuberculose en état.

Le malade de M. Hartmann a une *aponévrosite palmaire*. Je me sers de ce terme, pour mieux indiquer la nature inflammatoire, infectieuse des lésions. Jusqu'à plus ample informé, en l'absence de toute toxi-infection apparente, je la rattacherais, volontiers, à la tuberculose pour les raisons que j'ai esquissées.

Je rappellerai, en terminant ces quelques réflexions : que la rétraction de l'aponévrose palmaire peut être la première manifestation de la tuberculose, qu'il n'est pas plus extraordinaire de voir une tuberculose locale, à forme sèche, frapper d'emblée des tissus, fibreux, aponévrotiques, articulaires (arthrites sèches du rhumatisme tuberculeux), ouvrir la scène pathologique, qu'une tu-

meur blanche, qu'une carie osseuse par exemple, apparaître avant une bacillose viscérale quelconque.

Ce ne sont point là des vues de l'esprit. Je m'appuie sur de nombreuses observations cliniques et anatomiques, pour tenir un tel langage.

Le Secrétaire annuel,
RICARD.

Paris. — L. MARETHEUX, imprimeur, 1, rue Cassette.





SÉANCE DU 3 JUIN 1908

Présidence de M. Nélaton.

Procès-verbal.

La rédaction du procès-verbal de la précédente séance est mise aux voix et adoptée.

Correspondance.

La correspondance comprend :

1°. — Les journaux et publications périodiques de la semaine.

2° — M. Picqué présente les deux observations suivantes :

1° Plaie de la région épigastrique; symptômes d'inondation péritonéale; section de la mammaire interne; laparotomie; guérison;

2° Fibrome inclus dans le ligament large, du poids de 7 kilogrammes; hémato-salpinx; hystérectomie; troubles cardio-pulmonaires; guérison, par M. J. de Fourmestraux (de Chartres).

M. Picqué, rapporteur.

Rapports.

Rupture spontanée, en deux temps, de la portion ascendante de la crosse de l'aorte, chez un homme de vingt-sept ans, par MM. Dujarier, chirurgien des hôpitaux, et Chochon-Latouche, interne des hôpitaux.

Rapport de M. A. DEMOULIN.

Dans la séance du 17 décembre 1907, M. Chochon-Latouche a présenté, au nom de notre collègue M. Dujarier et au sien, une

pièce, provenant d'un homme jeune, ayant succombé à une rupture de la portion ascendante de la crosse de l'aorte.

L'histoire clinique de cet homme est intéressante. La voici, d'après les notes de M. le Dr Vivien, de Sévran (Seine-et-Oise), qui a fait les premières constatations, et celles de M. Chochon-Latouche, qui a pu observer le malade à l'hôpital Lariboisière.

Le 30 novembre 1907, le nommé C..., vingt-sept ans, agent de la Compagnie du Nord, fut pris d'un malaise subit, au moment où il changeait le disque de queue d'un train, en gare de Sévran (Seine-et-Oise). Le Dr Vivien, requis par M. le chef de gare, se rendit immédiatement auprès de C..., et voici, d'après ses propres notes, ce qu'il observa : « Je trouvai (dit-il) le blessé couché sur un brancard, les membres inertes, la face livide, couverte d'une sueur froide, le nez pincé, le pouls filiforme, faisant des efforts pour vomir, et, se plaignant de douleurs atroces, entre les deux épaules et au creux épigastrique, la respiration courte avec sentiment d'oppression, le regard angoissé. (Les membres sont, tout le temps, restés dans l'état de résolution.)

« Le bureau de la petite vitesse, trop étroit et surchauffé, le hall à proximité, mais à une température glaciale, ne permettant guère l'examen du malade, que je jugeai superflu pour le moment, étant donné qu'il n'accusait, par signes seulement, aucune chute, aucun coup, et voyant son état général devenir inquiétant, j'ai cru devoir, après lui avoir donné un cordial, le diriger sur l'hôpital Lariboisière; je montai avec lui dans un fourgon.

« A peine le train fut-il en marche, que les plaintes du malade cessèrent, les couleurs reparurent sur les joues, très accentuées, laissant le reste de la face tout blême; les lèvres reprirent leur incarnat, la chaleur redevint normale, ainsi que le pouls. A mes questions discrètes, il répondit, par signes, qu'il ne souffrait pas, et, nous constatâmes, que la respiration n'était nullement gênée. C'est dans cet état que nous l'avons laissé, vers 2 heures, à son entrée à l'hôpital. »

L'état de C... s'était donc amélioré, et cela malgré les secousses du train, signalées par le Dr Vivien, pendant le trajet de 18 kilomètres qui séparent Sévran de Paris.

Quoi qu'il en soit, il semble que la situation du malade se soit, au contraire, un peu aggravée, une heure après son entrée à l'hôpital Lariboisière, puisque M. Chochon-Latouche dit, dans son observation, qu'à 3 heures de l'après-midi « le malade a toute sa connaissance, mais le facies, extrêmement pâle, témoigne d'un état fort grave; les yeux sont bistrés, les narines trémulentes. La dyspnée est assez violente, et le malade a d'incessantes envies de

vomir; un violent frisson l'agite. Le pouls est extrêmement petit et rapide; la température rectale est à 35°6. Le malade montre toujours, comme siège de la douleur, le creux épigastrique. « Là, « dit-il, est une boule qui m'étouffe. »

« Le ventre est souple, mais quand on comprime la paroi, au creux épigastrique et à son voisinage, on réveille une vive douleur. On agite le diagnostic de perforation de l'estomac par ulcère.

« Mais, sous l'influence du repos, couché dans un lit bien chaud, le malade se sent mieux. Seule, la dyspnée persiste; quelques râles dans la poitrine; à aucun moment, le malade n'a eu d'hémoptysie. Le cœur est tumultueux, et son auscultation ne donne aucun renseignement.

« A 9 heures du soir, le malade, qui causait avec l'un de ses voisins, pousse un cri et meurt subitement. »

La mort a donc eu lieu huit heures environ après l'apparition des premiers symptômes.

L'état grave du malade n'a pas permis à M. Chochon-Latouche de s'enquérir de ses antécédents héréditaires et personnels et de faire un examen clinique complet.

L'autopsie fut pratiquée, le surlendemain du décès, et voici la relation qu'en donne M. Chochon-Latouche :

« Aucune lésion abdominale. A l'ouverture de la cage thoracique, quelques adhérences pleurales à droite, pas d'épanchement dans les plèvres. Mais, l'attention est de suite attirée par l'étalement du sac péricardique; à l'ouverture de ce dernier, s'écoule plus d'un litre de sang rouge. Ce sang évacué, on trouve un énorme caillot, recouvrant et masquant tout le cœur. Mais, la région des gros vaisseaux présente un aspect spécial : il y a là un épanchement sous-péricardique manifeste, qui attire nos recherches vers l'aorte.

« Nous trouvons à l'origine de ce vaisseau, au niveau de sa face postérieure et à environ 2 centimètres au-dessus des valvules sigmoïdes, une perforation de 3 à 5 millimètres. En ouvrant l'aorte, le long de sa paroi antérieure intacte, on voit : 1° la perforation de quelques millimètres de diamètre; 2° la rupture de l'endartère sur une étendue de 2 centimètres environ, rupture qui ferait songer à un début d'anévrisme disséquant. »

La description des lésions macroscopiques de la portion ascendante de la crosse de l'aorte, faite par M. Chochon-Latouche, est trop succincte; il y supplée, il est vrai, en ce qui concerne la rupture, par un très bon dessin que je vous soumets; je compléterai donc cette description, par les souvenirs de notre cher et vénéré collègue, M. Périer, qui a pu examiner la pièce à l'état frais, et par l'étude de cette pièce qui, bien que déformée et ratatinée

(malgré les précautions prises pour sa conservation), fournit cependant, à l'heure actuelle, des renseignements utiles.

La crosse de l'aorte, sa portion ascendante en particulier, de même que les vaisseaux qui partent de sa portion horizontale, n'est pas dilatée; les trois dépressions cupuliformes juxta-valvulaires, décrites en anatomie sous le nom de sinus de Valsalva, semblent cependant un peu plus prononcées qu'à l'état normal. Les valvules sigmoïdes aortiques sont saines.

Les tuniques interne et moyenne de la crosse de l'aorte ne sont point épaissies; elles paraissent plutôt minces, comme légèrement atrophiées. Il y a, sur la face postérieure de la portion ascendante de la crosse, un épaississement notable, mais il est dû à une infiltration sanguine de la tunique externe.

La rupture, comme vous pouvez le constater, sur la pièce et sur le dessin de M. Chochon-Latouche, siège sur la paroi postérieure de l'aorte ascendante; elle commence sur le bord droit de cette paroi, à 1 centimètre et demi au-dessus du bord libre des valvules sigmoïdes, puis se dirige, en ligne brisée, obliquement de bas en haut et de droite à gauche, pour se terminer à 20 millimètres de son point de départ, un peu en dehors du bord gauche du vaisseau. Ses bords, écartés de 1 à 2 millimètres, sont un peu irréguliers. La profondeur de la déchirure n'est pas la même en ses différents points; à droite, et dans une étendue de 12 à 15 millimètres, elle ne semble intéresser que la tunique interne, tandis qu'à gauche, sur une longueur de 5 à 8 millimètres, elle porte sur les trois tuniques, et, il y a en ce dernier point, une véritable perforation qui donne facilement passage, encore aujourd'hui, à une allumette, et qui, vu le ratatinement de la pièce, a dû être beaucoup plus large au moment de la rupture du vaisseau.

M. Périer a le souvenir très net que, lors de l'examen de la pièce à l'état frais, il y avait, dans toute la région correspondant à la rupture, sur la tunique interne du vaisseau, de petites plaques gélatiniformes, arrondies, d'un diamètre de 5 à 6 millimètres, douces au toucher, ne présentant pas de concrétions calcaires sur leurs bords, et, que la perforation aurait admis un crayon de carnet.

Actuellement, on ne voit plus les plaques ci-dessus décrites, sur la pièce, mais on remarque sur la face interne de la portion horizontale de la crosse aortique, un peu avant la naissance du tronc brachio-céphalique, une petite traînée formée de points blanchâtres juxtaposés, rugueux au toucher, faisant une légère saillie dans l'intérieur du vaisseau.

L'examen microscopique des parois de l'aorte ascendante au niveau de la rupture, fait par M. Claude dans le laboratoire de

M. Launois, à Lariboisière, a donné, dit M. Chochon-Latouche, le résultat suivant : « Sclérose généralisée; les fibres élastiques sont très altérées, et les fibrilles musculaires sont frappées de dégénérescence calcaire; en résumé, il s'agit d'une artério-sclérose ».

Il est regrettable, je le répète, que la description macroscopique et microscopique des lésions de l'aorte ne nous ait pas été donnée avec plus de détails, après l'étude de la pièce fraîche, mais il n'en reste pas moins qu'il s'agit d'une lésion certainement ancienne de la crosse de l'aorte, caractérisée très probablement par une dégénérescence graisseuse (plaques gélatiniformes) des cellules de l'endartère, en particulier de la couche sous-endothéliale, avec atrophie des fibres élastiques de la membrane moyenne et raréfaction de ses éléments musculaires en partie calcifiés, lésions qui caractérisent l'athérome atrophique de l'aorte.

J'ai entretenu M. le professeur agrégé Letulle de la pièce que je viens d'étudier avec vous; je dois la lui remettre, car la question des ruptures spontanées de l'aorte, sur lesquelles il a publié récemment un magistral article (*Presse médicale*, 1907, n° 105), l'intéresse particulièrement, et, si l'état de conservation de cette pièce le permet, il en fera un nouvel examen microscopique dont je vous donnerai les résultats.

— Le fait que je viens de vous rapporter est intéressant, non seulement au point de vue de l'anatomie pathologique, mais encore au point de vue clinique.

Comme le rappelle M. Letulle dans le travail que je citais, il y a un instant, il y a deux formes cliniques de rupture spontanée de la crosse de l'aorte. « Dans la première forme (dit-il), la plus commune, si on s'en rapporte aux auteurs, le malade déjà âgé, et presque toujours « rénal », c'est-à-dire atteint de néphrite chronique, atrophique, avec gros cœur de Traube, succombe brusquement, soit sans cause connue, soit à la suite d'un effort violent, dans une syncope mortelle. Une seconde forme clinique de la rupture de l'aorte, se caractérise par une crise inopinée de douleur déchirante, qui saisit tout à coup le malade, et, l'immobilise dans une anxiété affreuse. La douleur irradie à travers le thorax, tantôt en avant, à la façon de l'angor pectoris, tantôt en arrière, le long du dos ou vers l'épaule. La faiblesse devient extrême, la lipothymie se prolonge, une pâleur mortelle couvre le visage, le pouls est petit et fuyant; peu à peu, tout se calme, et, le malade renaît à la vie pour quelques heures, parfois même pendant une journée et plus. Puis d'ordinaire, mais non toujours (comme en fait foi une remarquable observation, publiée par mon collègue René Marie, montrant la cicatrisation totale des parois de l'origine de l'aorte), la

mort survient soudaine ou au cours d'un nouvel accès d'angoisse thoracique, terminé par la syncope ».

C'est cette seconde forme clinique, sur laquelle ont insisté Pilliet (*Bull. Soc. anat.*, juillet 1889) et Martin-Durr (*Archives générales de médecine*, 1891), que notre malade a présentée dans toute sa pureté. La mort lente, en deux temps, paraît être la plus fréquente, elle a été observée 12 fois sur 23 cas, tandis que la mort immédiate, subite, aussitôt après le début des accidents, n'a été notée que 6 fois (Martin-Durr).

Papillon, à propos d'une observation de rupture spontanée et incomplète de l'aorte, à son origine, publiée dans les bulletins de la Société anatomique (année 1891, p. 557), écrit : « Le fait que nous rapportons peut permettre de superposer à cette modalité clinique, mort en deux temps, une modalité anatomique. On peut admettre que la rupture spontanée de la crosse de l'aorte se fait en deux étapes. La tunique interne se rompt la première, l'externe se dilate et ne cède qu'au bout d'un temps variable, et sa rupture détermine la mort par hémorragie. »

L'infiltration du sang dans la tunique externe de la portion ascendante de la crosse de l'aorte, infiltration qui a fait un tamponnement momentané de la rupture du vaisseau, d'où l'atténuation des symptômes alarmants, tout d'abord présentés par le malade dont je viens de rapporter l'observation, prouve que les choses se sont bien passées comme l'indiquent Pilliet, Martin-Durr et Papillon.

— L'étude que je viens de faire du cas observé par MM. Dujarier et Chochon-Latouche, me suggère quelques réflexions que je me permets de vous soumettre.

— C'est d'abord, que nous sommes bien en présence d'une rupture spontanée de la crosse de l'aorte, car le malade n'a pas subi de traumatisme violent du thorax, ni fait une chute d'un lieu élevé, conditions habituellement observées dans les ruptures traumatiques, d'ailleurs très rares, de ce vaisseau.

Toute la partie anatomo-pathologique de l'observation, le siège de la rupture, l'état si peu avancé des lésions macroscopiques de la crosse de l'aorte (la rupture exceptée), qu'on la dirait saine en l'examinant à l'œil nu, plaide encore en faveur de la rupture spontanée.

— Nous ne savons de cette rupture qu'une chose, c'est qu'elle est due à une altération ancienne du vaisseau. Mais nous ignorons la cause de cette altération, syphilis, lésion rénale. La lésion rénale, le plus souvent néphrite chronique atrophique, ne nous semble d'ailleurs guère admissible ici, puisque le cœur ne paraît pas hypertrophié.

La partie clinique de l'observation, confirme que les ruptures spontanées de la crosse de l'aorte se font le plus souvent en deux temps : elle montre encore que, chez un sujet (un homme le plus souvent, la rupture spontanée de la crosse de l'aorte étant beaucoup plus fréquente dans le sexe masculin, surtout de trente à soixante ans) présentant les signes d'une hémorragie interne, la douleur au creux épigastrique, la douleur entre les deux épaules, la dyspnée sur laquelle insiste Kœnig, les battements tumultueux du cœur, dont l'oreille ne distingue plus les bruits normaux, devront faire penser à une hémorragie thoracique, ayant probablement sa source dans l'un des gros vaisseaux de la base du cœur.

Je vous propose, mes chers collègues, d'adresser nos remerciements à notre collègue Dujarier et à M. Chochon-Latouche, pour leur intéressante présentation.

Contusion isolée du pancréas. Pancréatectomie au sixième jour, par M. Robert Picqué.

Rapport de M. A. GUINARD.

Dans notre séance du 13 novembre dernier, M. Robert Picqué, agrégé au Val-de-Grâce, nous a lu une très intéressante observation que je vais d'abord résumer.

Un jeune garçon de treize ans étant à bicyclette est violemment renversé par une charrette le 30 septembre dernier. On ne constate tout d'abord qu'une fracture de la clavicule droite; mais le lendemain l'enfant est pris de vomissements qui durent toute la journée et ne se calment les deux jours suivants que sous l'influence de l'opium. La température reste à 37 pendant ces trois premiers jours. Le quatrième jour, le thermomètre monte à 37°8, et le ventre devient douloureux et météorisé. M. Robert Picqué, en villégiature dans les environs, est appelé en consultation le sixième jour, parce que les douleurs reviennent par crises de plus en plus violentes et parce que la péritonite semble se généraliser, et trouve le malade « couché en chien de fusil et se déplaçant avec crainte. L'abdomen est très distendu et douloureux; le tympanisme généralisé masque la matité hépatique et occupe aussi les flancs. Pas d'arrêt des matières ni des gaz; plus de vomissements; quelques hoquets. Mais des crises

douloureuses, extrêmement violentes, ne cessent d'agiter le malade ». Comme le pouls est régulier à 90 et bien frappé, avec une température de 38 degrés, sans dissociation par conséquent, M. Robert Picqué rejette le diagnostic de péritonite généralisée, d'autant plus qu'il n'y a pas de facies péritonéal. Aussi, remarquant que le ballonnement est surtout accusé à l'épigastre et que la base du thorax semble élargie; voyant que les douleurs spontanées et provoquées sont surtout localisées à l'épigastre, M. Robert Picqué pense qu'il s'agit d'une « péritonite enkystée, sus-méso-colique, peut-être sous-phrénique et due à une lésion viscérale indéterminée ». Avec ce diagnostic, une laparotomie sus-ombilicale est pratiquée le 6 octobre (au sixième jour de l'accident), dans les conditions d'installation les plus défectueuses, sur une table d'auberge, avec un mauvais jour. Le Dr Georges Picqué, du 26e chasseurs, donne le chloroforme et le Dr Pillaud (de Sainte-Herminie) sert d'aide. On ne trouve pas de liquide péritonéal. Mais en relevant le bord libre du lobe gauche du foie, on ouvre une cavité d'où s'échappe un liquide un peu louche qui semble collecté sous le foie, au-dessus de l'estomac. On garnit alors le champ opératoire avec des serviettes aseptiques et on trouve dans la profondeur, au-devant de la colonne vertébrale, une saillie dure et arrondie, à surface blanchâtre, d'aspect fibrineux. Le doigt fait le tour de cette masse en haut, à gauche et en bas, et on peut l'attirer en avant; elle ne tient qu'à droite. On sectionne cette adhérence et, après avoir lié une artériole ouverte au cours de cette manœuvre, on tamponne la cavité résultant de l'ablation de la tumeur et on suture la moitié inférieure de l'incision sus-ombilicale. On a dû pour la fin de l'opération suspendre l'anesthésie, car les pupilles se dilatent et le malade respire mal dès qu'on use du chloroforme.

Les suites opératoires furent des plus simples, sauf pour les trois premiers jours où on fut obligé, pour remonter le pouls, d'injecter 3 litres de sérum par vingt-quatre heures. Les crises douloureuses cessèrent dès l'opération. Le troisième jour on enlève les mèches, et dès lors la température qui était de 38°2, 38°4 et 38 degrés, retombe à 37 degrés. Mais les jours suivants, il se fait à l'extérieur un abondant écoulement de liquide pancréatique avec une odeur aigre, et quand le 24 octobre M. Robert Picqué quitte le malade, la cicatrisation est complète, et il ne reste plus qu'un petit trajet fistuleux par où s'écoule abondamment du suc pancréatique. L'état général est redevenu parfait.

La pièce, examinée avec soin, avait le volume d'un œuf de pigeon et présentait à la coupe l'aspect macroscopique du tissu

glandulaire, avec des îlots de tissus nécrosés blanchâtres, et des suffusions sanguines par places.

L'examen histologique, fait par M. Branca, montre qu'il s'agit du pancréas; les taches blanches sont formées de sang et d'éléments nécrosés. « Certains îlots montrent les éléments conjonctifs superficiels dissociés par un épanchement sanguin en nappe; d'autres répondant aux plaques blanchâtres montrent un degré plus accentué de nécrose, c'est-à-dire une infiltration leucocytaire ayant fait disparaître le tissu conjonctif de la capsule et comprimant les éléments glandulaires superficiels. »

Il s'agit en somme d'une déchirure traumatique du pancréas, puisque le bloc enlevé ne tenait plus du tout à la queue de l'organe, et puisque ses connexions avec la tête étaient peu importantes. Un segment du corps du pancréas était pour ainsi dire complètement détaché et formait une tumeur privée de ses connexions vasculaires et vouée à la nécrose.

C'est là un fait évidemment très exceptionnel et nous devons remercier M. Robert Picqué de nous l'avoir communiqué pour qu'il figure dans nos bulletins.

Mais le principal intérêt de cette observation réside dans le fait de la localisation exclusive de la lésion sur le pancréas.

En effet, les contusions du pancréas ont été longtemps considérées comme forcément associées à d'autres lésions viscérales traumatiques : foie, estomac, rate, etc.

Or, dans ces deux dernières années, les cas de contusions isolées du pancréas viennent de se multiplier brusquement, sans doute parce qu'on a l'attention plus éveillée du côté de cet organe. Déjà, dans son remarquable traité de la chirurgie du pancréas, Körte, en 1898, rapportait les cas de Jaun, Wilks et Moxon, et Wagstaff, suivis de mort, celui de Hadra, opéré et guéri sans que la lésion pancréatique, confirmée par l'écoulement ultérieur de liquide pancréatique, ait cependant été vue.

Puis, en 1903, Garré publie le premier cas de rupture isolée du pancréas guérie par la suture, et rassemble huit cas de lésions analogues, dont trois opérés, mais tous morts.

M. Robert Picqué a collationné tous les cas connus, et je crois intéressant de résumer rapidement le résultat de ses recherches bibliographiques. Pour ma part, je n'ai jamais observé rien d'analogue.

A partir de 1906, les faits se multiplient : en Allemagne, Blecher et Thocle (1906); Karewski (février), Heineke (mars), Hofmeier (octobre 1907); en Angleterre, Cowen (mai 1907) publient des observations toutes suivies de guérison. En sorte que si on étudie

ces observations en les rapprochant de celle de M. Robert Picqué, on peut déjà tracer un tableau symptomatique des lésions isolées du pancréas.

Les différentes observations se rapprochent, en effet, singulièrement par nombre de points.

La *cause de la lésion* est en général un choc qui porte directement sur l'épigastre, ou bien, agissant de bas en haut, se concentre en quelque sorte sur lui :

coup de pied (Jaun);
coup de timon (Schneider-Hofmeier);
coup de guidon de bicyclette (Hadra);
projection de bicyclette par le heurt d'une voiture (choc du timon ou du guidon) (Karewski, Picqué);
tamponnement entre deux wagons, choc moins localisé déjà (Mickulicz-Garré);
écrasement par une voiture et éboulement (Heinecke, de Leipzig).

Une cause exceptionnelle, observée en Angleterre, est la projection violente d'un baigneur dans l'eau (Cowen).

Les écrasements, sauf dans le cas où la roue du véhicule agit obliquement de bas en haut (Wilks et Moxon, Kolaczeck, Simmonds), produisent plus souvent des lésions viscérales multiples, compliquées même de lésions pariétales (fractures de côtes).

En somme, il s'agit, dans la majorité des cas, de chocs à l'épigastre.

On prévoit aisément l'action de ceux-ci sur le pancréas, qu'ils compriment brusquement au niveau de sa partie moyenne, et écrasent ou déchirent sur la colonne vertébrale, sans intéresser les organes voisins.

Les *lésions* constatées répondent, en effet, à ces prévisions.

Elles consistent en broiements (Jaun, Wagstaff), le plus souvent en déchirures, mais siégeant presque toujours au niveau du corps, c'est-à-dire dans la portion en rapport avec la colonne vertébrale : il en était ainsi dans les cas de Simmonds, Villière, Garré, Karewski, Heineke, Hofmeier, R. Picqué.

Schneider a observé une lésion voisine de la tête ; Mickulicz a perdu, après cinq mois, de complications inflammatoires son malade, chez lequel il a trouvé, cicatrisée, une déchirure totale du pancréas, siégeant à deux centimètres de la queue.

La déchirure est en général transversale par rapport à l'axe de la glande, c'est-à-dire verticale.

Elle est partielle, ou totale ; totale, elle a permis à Garré et

à Karewski de reconnaître à la surface de section la structure glandulaire de l'organe ; les bords sont souvent déchiquetés et contus ; Garré, Villière ont été frappés, au contraire, par la netteté de la brèche, faite comme au couteau.

L'état des vaisseaux spléniques est intéressant à préciser, étant donnés leurs rapports avec le pancréas. Jaun note à l'autopsie (broiement par coups de pied) que « les vaisseaux spléniques sont fermés comme par la torsion ».

Villière constate, au contraire, à l'autopsie, une section nette de l'artère et de la veine spléniques.

En général, ils ne sont pas atteints : les observations de Garré et de Hofmeier notent particulièrement leur intégrité vérifiée au cours de l'intervention.

Garré s'inquiète de l'avenir de la queue du pancréas, en cas de rupture des vaisseaux spléniques, et se montre disposé à l'extirpation préventive. Nous n'avons aucun fait clinique susceptible de confirmer ou d'infirmer cette manière de voir, le malade de Villière étant, en effet, mort le lendemain même de l'opération. Mais, dans un cas semblable, j'aurais confiance dans le rétablissement collatéral de la circulation ici, comme ailleurs ; et je n'aggraverais pas le pronostic opératoire dans des proportions aussi sérieuses, sur une simple crainte hypothétique.

Les caractères de l'*épanchement* qui accompagne les lésions isolées du pancréas offrent un grand intérêt.

En effet, si l'on peut rencontrer, à l'ouverture du ventre, un gros épanchement sanguin, libre dans la cavité abdominale (Garré, Karewski), le plus souvent, en raison de l'intégrité des autres organes et des feuillets péritonéaux, il s'agit d'un foyer collecté dans l'arrière-cavité et saillant, soit au-dessous du foie sous l'épiploon gastro-hépatique (Hofmeier, R. Picqué), soit au-dessous de l'estomac, sous l'épiploon gastro-colique.

Mais, point particulier, l'hémorragie peut être remarquablement minime : Villière trouve 300 centimètres cubes de sang sous le foie, alors que le pancréas et les vaisseaux spléniques sont complètement sectionnés.

Jaun mentionne 200 centimètres cubes de sérosité sanglante dans le ventre, avec un broiement de la glande dans la moitié de son épaisseur.

Hadra, au troisième jour, ne donne issue qu'à du liquide clair, pancréatique (la lésion pancréatique n'est pas précisée).

R. Picqué, au sixième jour, trouve un épanchement de liquide un peu louche sous le foie et dans l'arrière-cavité ; quelques caillots seulement dans le fond. Et cependant, il existe une déchirure verticale du corps du pancréas.

Ces caractères particuliers des épanchements consécutifs aux lésions isolées du pancréas peuvent s'expliquer, comme Karewski y insiste, par l'intégrité du péritoine prépancréatique, d'où limitation et formation d'un hématome rétro-péritonéal (cas de Blecher) ; à défaut, par l'intégrité de l'épiploon gastro-hépatique et l'occlusion congénitale ou secondaire de l'hiatus de Winslow.

Aussi, nous pensons que les caractères de l'épanchement tiennent surtout à la nature et au degré de la lésion pancréatique, plutôt qu'à ces conditions anatomiques et mécaniques.

Il s'agit, en effet, de contusions directes sur la colonne vertébrale, c'est-à-dire de lésions où le broiement s'associe à la déchirure ; Jaun note le broiement des vaisseaux comme par la torsion ; de même, dans le cas de M. R. Picqué, l'examen histologique montre la nécrose superficielle du tissu pancréatique.

On peut donc admettre qu'il se produit, dans certains cas, une attrition de la glande, et une sorte d'angiotripsie en masse, ayant pour effet de réduire la quantité de l'écoulement sanguin.

Enfin, l'épaisseur variable de tissu atteint par la contusion explique aussi les variations dans la quantité de l'épanchement.

Quoi qu'il en soit, ces caractères de l'épanchement accompagnant les contusions isolées du pancréas permettent de saisir les particularités de leur aspect clinique.

En effet, *au point de vue clinique*, un caractère fondamental ressort de l'analyse des diverses observations : c'est la *bénignité des symptômes initiaux*.

En général, le blessé ne perd pas connaissance et vient de lui-même à l'hôpital. Il vomit peu, souffre modérément; son pouls est faible, mais non fréquent. L'examen du ventre ne révèle aucun épanchement : la matité hépatique est conservée, les flancs sont libres :

Absence ou faiblesse des vomissements,
Douleur modérée, sans grosse défense musculaire,
Pouls non fréquent,

tels sont les trois signes négatifs qui peuvent, au début, faire écarter l'idée d'une lésion gastrique ou intestinale.

Mais quelques signes positifs ne tardent pas à apparaître. Tantôt, en effet, très rapidement, une *contracture de la paroi* abdominale se dessine, diffuse ou localisée à l'épigastre. C'est le seul signe positif, mais d'une grande valeur, en faveur d'une lésion viscérale ; cependant il ne saurait renseigner en rien sur l'organe lésé. C'est la contracture qui a conduit Garré, Karewski, Heineke, Hofmeier à leurs opérations dans les premières heures.

Tantôt, au contraire, ce n'est qu'après plusieurs heures, plusieurs

jours même, qu'apparaissent les symptômes nets, au deuxième jour (Wagstaff, Schneider, Hadra). Dans le cas de R. Picqué, les vomissements du début cessent, le pouls et la température restent normaux, et la douleur manque jusqu'au troisième jour; alors seulement apparaissent les douleurs et le météorisme avec légère élévation thermique à 38 degrés et le pouls à 90 degrés.

C'est donc un point très caractéristique de l'histoire clinique des contusions isolées du pancréas que leur latence initiale relative, et la possibilité d'un *fréiintervalle*, avant l'apparition des signes de localisation.

Il est permis cependant de penser que, lorsque ces lésions seront mieux connues, il sera peut-être possible de déceler, dans tous les cas, au début, cette contracture, diffuse ou localisée, passagère, qui est signe de première valeur pour le diagnostic précoce des lésions viscérales de l'abdomen, en général.

Le *diagnostic* de la contusion du pancréas en particulier a été, en effet, considéré jusqu'ici comme impossible, par les différents auteurs.

Il convient cependant d'aller plus avant, et de distinguer les cas où le malade est vu dès le début ou après quelque temps.

Au début, le seul signe positif, la contracture, ne permet pas en effet de diagnostiquer la contusion isolée du pancréas; tout au plus, sa localisation à l'épigastre et la nature du traumatisme permettraient-elles de songer à la lésion d'un organe sus-mésocolique.

Après quelques jours, au contraire, comme dans le cas de M. Robert Picqué, on se trouve en présence de signes de péritonite à maximum épigastrique : douleurs, voussure plus marquées à ce niveau, qui affirment la lésion viscérale. C'est alors que la *bénignité des symptômes initiaux* et l'évolution des signes de péritonite après un fréiintervalle, semblent permettre d'éliminer une lésion du foie, de l'estomac ou de la rate, et de songer par exclusion au pancréas.

Cependant, un cas de Rose est particulièrement décourageant pour le diagnostic de lésion du pancréas :

« Quatorze jours après l'accident, tuméfaction épigastrique. Laparotomie : tumeur recouverte par l'épiploon gastro-colique; celui-ci effondré, issue de 4 litres 1/2 d'un épanchement liquide mêlé de débris purulents et de caillots sanguins. Or, il s'agit d'une plaie de la paroi postérieure de l'estomac, obturée par un caillot. »

Une lésion de la paroi postérieure de l'estomac peut donc aussi, dans certain cas, ne s'accompagner au début que de symptômes modérés; c'est tout de même une exception.

Malgré la bénignité apparente des symptômes initiaux, les

contusions isolées du pancréas comportent un *pronostic* grave; les 8 cas réunis par Garré furent tous suivis de mort.

Mais Karewski fait remarquer, avec juste raison, que nous ne connaissons des contusions isolées du pancréas que les cas graves. Combien de prétendus kystes du pancréas doivent relever de lésions traumatiques méconnues! Sur 121 kystes du pancréas, Körte relève trente-trois fois un traumatisme antérieur.

De là l'intérêt du diagnostic et du traitement opératoire de ces lésions.

— Le *traitement* des contusions isolées du pancréas se montre, en effet, très favorable dans ses résultats.

Sur les 20 cas que M. Robert Picqué a pu réunir, il y a :

6 cas non opérés : 6 morts.

14 cas opérés : 10 guérisons.

Des 4 morts, l'une (Mikulicz) survint au cinquième mois; la lésion pancréatique cicatrisée n'en fut donc qu'indirectement cause.

Une deuxième concerne une lésion non découverte à l'opération (Villière).

Une troisième malade, un opéré au deuxième jour.

Une quatrième, un homme écrasé par une voiture (Heinecke) opéré à la trente-sixième heure.

Tous les cas d'opération précoce et dans lesquels la lésion a été découverte ont guéri, sauf ce dernier (*Arch. für klin. Chir.*, 1907).

L'indication de l'intervention ne fait donc pas de doute, pour le pancréas comme pour les contusions viscérales en général.

Quelle a été la *voie d'accès*?

1° La voie interhépato-gastrique : Hadra, Garré, Karewski, Cowen, R. Picqué.

2° La voie intergastro-colique : Heineke, Hofmeier.

Quel *traitement* a été appliqué à la *lésion* pancréatique?

Garré, Heineke et Hofmeier ont suturé la déchirure pancréatique; Hadra, Karewski, Cowen ont simplement tamponné; M. R. Picqué a réséqué le corps du pancréas (fragment de la grosseur d'une noix).

Tous ces modes d'intervention comptent des succès.

Il est cependant possible de préciser les indications respectives de ces diverses techniques.

Lorsque l'opération est immédiate, la suture est le traitement de choix; elle a été faite, par Garré, à l'aide de 3 points de catgut; Heinecke a suturé la glande avec 6 points de catgut traversant lar-

gement l'épaisseur du tissu glandulaire et son malade a guéri. A défaut de la suture, le tamponnement s'est montré suffisant.

Lorsque l'opération est retardée, on ouvre un foyer séro-hématique, mélange de sang et de suc pancréatique, suspect d'infection ; l'hémostase, d'autre part, s'est faite ; il n'est donc plus question de suture.

Le tamponnement et le drainage constituent le traitement de choix.

La pancréatectomie partielle n'est indiquée que si un fragment du pancréas nécrosé semble libre ou tellement contus et écrasé, qu'on peut craindre pour sa vitalité.

C'est à cette pratique que M. R. Picqué s'est trouvé conduit, sans idée préconçue, par la façon dont le fragment s'est présenté.

Ce fragment de pancréas pouvait-il être conservé ? Personne ne saurait le dire, mais il semble bien que son ablation, dans ce cas, a accéléré la guérison, en diminuant la durée d'élimination du fragment nécrosé : la plaie était fermée un mois après l'intervention.

En effet, un des points intéressants de l'histoire de ces interventions pour contusion du pancréas, est la formation, dans tous les cas, d'une *fistule pancréatique*.

Elle est constante, quelle que soit la technique, suture ou tamponnement, et dure en général de deux à trois mois.

Wohlgemuth a insisté sur les avantages d'un régime antidiabétique associé à l'administration des alcalins (bicarbonate de soude à faibles doses) pour tarir ces fistules pancréatiques.

Or, Karewski, Heineke, Hofmeier ont obtenu par ce moyen la guérison de fistules, durant depuis deux et trois mois et sans tendance à la fermeture spontanée ; Heineke, après trois jours de ce traitement ; Hofmeier, après dix jours ; puis, le traitement cessé, la fistule se rouvre vingt et un jours après ; nouvelle cure, cicatrisation au quatorzième jour, définitive depuis.

Il s'agit donc, semble-t-il, d'un moyen précieux pour éviter aux opérés du pancréas le découragement lié à la persistance d'une fistule, déversant par jour 2 à 300 centimètres cubes d'un suc pancréatique qui en irrite les bords.

M. R. Picqué se disposait à user de ce moyen pour son opéré, lorsque le Dr Pillaud lui annonça la fermeture complète du trajet.

Peut-être cette fermeture spontanée, rapide, a-t-elle été favorisée par l'ablation du foyer de nécrose. Peut-être les fistules pancréatiques sont-elles entretenues avant tout, comme en d'autres régions, par l'état d'infection locale, résultant de la lente élimination d'un foyer de nécrose.

Il serait donc peut-être sage, en pareil cas, de suivre la tech-

nique employée par M. R. Picqué et de réséquer les lambeaux déchiquetés de la glande au fond de la plaie.

Comme on le voit, cette observation de M. R. Picqué est des plus suggestives et on ne peut que le féliciter de son beau succès. Vous avez d'ailleurs pu juger de l'état parfait de ce malade, puisqu'il vous a été présenté ici même le 18 mars dernier, après avoir subi à Lariboisière une nouvelle intervention pour la cure d'une éventration au niveau de la cicatrice.

Je vous propose, Messieurs, de remercier M. R. Picqué de son intéressant travail qui, s'ajoutant à la liste de ses précédentes communications, en fait un candidat de choix pour le recrutement de nos membres correspondants de l'armée.

M. E. Schwartz. — J'ai eu l'occasion d'observer un cas de traumatisme du pancréas, quelque temps après sa production, et à l'état d'épanchement enkysté dans l'arrière-cavité des épiploons. chez un jeune cultivateur qui a guéri en gardant une fistule qui s'est fermée au bout de quelques mois.

Je vous demande la permission de vous relater cette observation à l'occasion du procès-verbal, ces faits étant encore en petit nombre.

M. Paul Reynier. — Messieurs, je tiens à rapporter ici l'observation suivante, qui montre ce qu'on peut attendre du régime diabétique dans le traitement des fistules pancréatiques. Il s'agit d'un homme encore jeune qui avait reçu un coup de tampon de wagon au niveau du foie. Avec la glace, les phénomènes péritonéaux qu'il avait présentés au début s'amendèrent rapidement et il put quitter vingt jours après le service, paraissant guéri. Il rentrait deux mois après, présentant une tuméfaction au niveau du bord externe du muscle droit, tuméfaction fluctuante, qu'ouvrit M. Savariaud. Il tomba sur une collection de bile, qui devait provenir de la rupture d'une des voies biliaires au moment du traumatisme précédent.

La bile coula quelque temps, mais fut suivie d'un écoulement de liquide pancréatique, comme le montra l'analyse faite par mon interne en pharmacie M. Lacroix.

Cette fistule persista pendant deux mois. J'eus alors l'idée de mettre le malade au régime diabétique, et j'eus le plaisir de voir mon malade rapidement guérir, et quitter le service. Je ne l'ai pas revu depuis, ce qui semble me prouver que la guérison s'est maintenue.

M. Tuffier. — J'ai eu l'occasion de voir trois cas de fistules pancréatiques; elles étaient d'origine traumatique, puisque c'est

moi-même qui les avais produites par de larges résections du pancréas au cours d'ablations de cancer de l'estomac.

Chez deux de mes malades, la guérison a été spontanée après six semaines ou deux mois. L'écoulement du liquide fut très abondant, les corrosions de la peau fréquentes, et il fut nécessaire de s'en défendre.

Chez un troisième malade, une femme qui était encore dans mon service il y a quelques semaines, je prescrivis le régime des diabétiques, suivant le conseil donné récemment : suppression des féculents, réduction du pain à 50 grammes par jour, viande et poisson à volonté, légumes verts et fruits. Prise de 0 gr. 50 de bicarbonate de soude avant le repas en un cachet. Le résultat fut remarquable, l'écoulement du liquide se tarit dès que le traitement fut mis en œuvre et cela dans les quarante-huit heures. Me demandant s'il s'agissait d'une coïncidence, je fis cesser le régime, l'écoulement reparut et, l'expérience faite, le régime fut continué et ma malade guérit. Elle est actuellement en parfait état.

Communication.

Du traitement des sténoses du larynx par la laryngostomie et la dilatation caoutchoutée,

par M. SIEUR.

Je vous ai présenté, dans une séance précédente, deux malades atteints de sténose laryngée et chez lesquels le Dr Sargnon (de Lyon) avait pratiqué la *laryngostomie* suivie de *dilatation caoutchoutée*. L'un d'eux est un malade de mon service, âgé de vingt-cinq ans, le second est une fillette de douze ans, en traitement dans le service de M. le Dr Marfan. Le premier avait vu la sténose de son larynx se produire à la suite d'un laryngo-typhus survenu en 1905, et la seconde à la suite d'un croup morbilleux, non diphtéritique, remontant à 1902.

L'opération, connue sous le nom de *laryngostomie*, qui a été pratiquée chez ces deux malades, consiste dans la mise à l'air du larynx seul, ou du larynx et de la partie supérieure de la trachée (*laryngo-trachéostomie*) pendant un temps plus ou moins prolongé. Le point le plus important de cette opération ne réside pas bien entendu dans la section verticale et médiane du larynx et d'une partie de la trachée, attendu que cette section se pratique

depuis longtemps, mais dans le fait de maintenir béante la gouttière laryngo-trachéale, ainsi créée, aussi longtemps que l'exigent les accidents de sténose.

D'après une publication récente du Dr Sargnon (1), il semble que l'opération nouvelle ait été pratiquée ou conseillée presque simultanément et pour des motifs divers en Italie, par le professeur Ruggi, de Modène (2); en France, par le professeur Jaboulay, de Lyon (3); en Belgique, par le Dr Becco, de Liége (4); en Autriche, par Grossmann, de Vienne (5), et en Allemagne, par Killian, de Fribourg-en-Brisgau (6). Mais je me plais à constater que le grand mérite de sa propagation et de sa réglementation doit revenir au Dr Sargnon (7), puisque sur une trentaine de cas de laryngostomie connus jusqu'à ce jour, onze appartiennent en propre à notre distingué confrère lyonnais.

Les malades justiciables de la laryngostomie peuvent être répartis en deux catégories distinctes :

1° Ceux qui sont atteints d'une sténose laryngée ou laryngo-trachéale ayant résisté à tous les moyens usuels;

2° Ceux qui sont atteints d'une affection du larynx nécessitant une surveillance directe, ou l'emploi d'un traitement modificateur par les caustiques, la photothérapie, la radiothérapie, le curettage, etc.

Les sténoses laryngées se divisent elles-mêmes en trois groupes :

A. — Les *sténoses fonctionnelles* telles que : l'ankylose, la paralysie, l'éperon trachéal ;

B. — Les *sténoses par granulations*, polypes, etc.;

C. — Les *sténoses cicatricielles*.

(1) De la laryngostomie, par Sargnon et Barlatier, *Presse médicale*, n° 22, p. 169, 1908; et Rétrécissements du larynx et de la trachée consécutifs au tubage et à la trachéotomie, par Rabot, Sargnon et Barlatier *in* collection Chauveau, Maloine, éditeur, 1908.

(2) Carlo Nasi. Contributo alla laringofessura. *La clinica chirurgica*, 1899, 7 avril, n° 4.

(3) Descos. Rétrécissement syphilitique du larynx. *Lyon médical*, 1899, n° 39, et *in* Jaboulay, *Chirurgie des centres nerveux et des viscères*, 1902, II, 246.

(4) Becco. Papillomes diffus du larynx et de la trachée chez un enfant de quatre ans et demi. Trachéotomie, deux thyrotomies. Fissure totale de la trachée. Guérison. *Soc. belge* d'octobre 1901.

(5) Grossmann. Un cas de cancer du larynx non récidivé deux ans après l'extirpation par la voie endolaryngée, suivie de l'application des rayons de Röntgen, *XVe Congrès int. de méd., Section de laryng.*, Lisbonne, 20 avril 1906.

(6) Killian. T. Formige Canulen aus Gurni zur Behandl. v. Laryngotrachealen stenosen. XIII. *Vers. sudd. Laryng.*, juin 1906.

(7) Sargnon et Barlatier. La laryngostomie dans le traitement des sténoses du larynx. *Soc. franç. d'otologie*, mai 1907, et *Archives intern. de laryng.*, 1907, t. XXII, p. 671, et XXIII, p. 79.

C'est particulièrement à cette dernière forme de rétrécissement du larynx que convient la laryngostomie, et les malades qui en sont atteints sont d'anciens trachéotomisés, soit qu'ils l'aient été d'emblée, soit que la trachéotomie n'ait été faite chez eux qu'après un tubage inefficace. D'où le nom de *canulards* ou de *tubards canulards* que leur donne M. Sargnon.

Les lésions, que l'on rencontre ordinairement chez ces malades, varient naturellement avec la cause primitive des accidents laryngés : œdème chronique, bourgeons charnus, syphilis, fièvre typhoïde, etc. Le plus souvent, il s'agit d'une obliquité de l'éperon trachéal ou laryngien sus-canulaire, d'une déviation de l'axe trachéal, d'une ankylose, d'une hypertrophie des cordes.

Opération. — L'opération est des plus simples. Mais préalablement elle exige un examen très attentif des diverses parties du larynx, soit par la laryngoscopie supérieure, soit par la trachéoscopie inférieure directe. Il importe, en effet, d'être bien fixé sur le degré de la perméabilité laryngienne, le siège et la nature de l'obstacle. Cette exploration se fait de haut en bas avec des stylets appropriés et de bas en haut avec un fin béniqué ou des sondes conductrices de différents calibres.

Il est bon de recourir à l'anesthésie générale et de placer le malade dans la position de Rose, afin d'éviter la chute du sang dans la trachée et les bronches.

La section des parties molles est faite sur la ligne médiane, depuis le bord supérieur du cartilage thyroïde jusqu'à l'orifice canulaire. On incise lentement, jusqu'à ce qu'on voie nettement la trachée et le larynx, et jusqu'à ce qu'on ait dénudé complètement leur face antérieure.

A moins que la trachéotomie primitive n'ait été faite très bas et que la partie supérieure de la trachée ne soit entièrement libre, on incise la trachée et le larynx de bas en haut, à l'aide d'un bistouri boutonné ou de ciseaux forts.

Cette section trachéo-laryngienne doit être nécessairement médiane sur toute sa hauteur et arrêtée au niveau du bord supérieur du cartilage thyroïde. Elle se fait facilement chez l'enfant, et si la sténose cicatricielle est moyennement serrée. Il n'en est plus de même chez l'adulte, surtout si le cricoïde est ossifié et s'il s'agit d'une soudure laryngée totale. Il faut alors s'aider des ciseaux, après s'être créé un trajet médian à l'aide d'une sonde cannelée.

La cavité trachéo-laryngienne ouverte, bien asséchée et fortement éclairée, on explore la région cricoïdienne, où siège ordinairement, après intubation, le tissu de cicatrice. Killian conseille la section médiane de ce tissu jusqu'à la paroi postérieure

du larynx. Tant que l'on se trouve en avant du chaton du cricoïde, cette section n'offre aucun danger, mais si elle se prolonge au-dessus ou au-dessous, il faut prendre garde de dépasser les limites de la paroi postérieure du larynx et d'inciser l'œsophage. Killian n'excise pas le tissu cicatriciel ainsi fendu sur la ligne médiane et respecte les cicatrices latérales, parce que la présence du caoutchouc, utilisé ultérieurement pour dilater le larynx, fait fondre ces tissus néoformés. C'est la conduite que j'ai tenue chez mon malade et je m'en suis fort bien trouvé.

L'incision trachéolaryngienne terminée, il est bon de suturer le larynx à la peau afin de hâter l'épidermisation et de rendre aussi accessible que possible l'espèce de gouttière cutanéo-laryngée ainsi créée.

Il ne reste plus alors qu'à remettre la canule en place à la partie inférieure de l'incision et à coucher dans le larynx le *drain dilatateur*.

Ce dernier est en caoutchouc rouge, à paroi un peu épaisse ; sa longueur, variant suivant l'âge de l'opéré, doit être calculée de façon que son extrémité supérieure affleure la partie supérieure du larynx, sans entraver cependant les mouvements de l'épiglotte, et que son extrémité inférieure, biseautée, puisse s'insinuer entre la partie supérieure de la canule et la paroi postérieure de la trachée. Pour le maintenir en place, on passe en son milieu un gros fil de soie que l'on attache au pavillon de la canule, et pour que sa tolérance soit complète, on a soin d'arrondir ses extrémités en les chauffant à la flamme. Le caoutchouc fond un peu et la partie ainsi fondue s'enlève facilement avec un tampon imbibé d'éther ou d'alcool. Il est bon d'oblitérer avec de la gaze, maintenue au besoin par une anse de fil, l'ouverture supérieure du drain, pour éviter que des parcelles alimentaires et surtout des liquides ne tombent dans la trachée.

Ainsi préparé, le drain est fortement enrobé de vaseline stérile et mis en place. La vaseline a pour effet d'éviter les ulcérations de pression et de faciliter le ramollissement et l'élimination du tissu cicatriciel. Au-dessus de lui, on applique un large pansement de gaze vaselinée, soigneusement tassée au niveau de l'angle supérieur de l'incision, entre le drain et la paroi du larynx.

Le calibre du premier tube dilatateur est naturellement proportionné au degré de la sténose. Ordinairement, on commence par le n° 13. Chez notre malade, nous avons eu recours à un fragment de sonde de Nélaton du n° 14 de la filière Charrière, et, à l'heure actuelle, il est muni d'un drain du n° 45.

Il est bon de remplacer le drain tous les deux jours, de façon à ne pas lui laisser perdre son élasticité, mais il ne faut pas trop

se hâter d'augmenter son calibre, de peur de le voir mal supporté et de provoquer du sphacèle des parties molles intra-laryngées et une suppuration fétide. Cette dernière est toujours très abondante pendant les premiers jours, aussi le pansement doit-il être renouvelé fréquemment et fait avec le plus grand soin pour éviter une infection pulmonaire.

Savoir aller lentement dans la dilatation, est une des conditions du succès. C'est ainsi que chez mon malade, j'ai mis plus de quatre mois pour arriver à donner à son larynx le calibre qu'il possède actuellement et que je crois suffisant. D'une façon générale, on devra chercher à donner au larynx opéré un calibre un peu supérieur à celui du larynx normal, attendu qu'il peut se produire un certain degré de resserrement après la cessation de la dilatation.

Lorsque le calibre du drain a acquis un volume tel qu'il ne peut trouver place dans la trachée avec la canule du début, on est obligé de supprimer cette dernière. On peut recourir alors aux tubes en T préconisés par Killian et disposés de telle façon que la branche horizontale du T est placée dans le larynx, tandis que le pied sort par la partie inférieure de la plaie et tient lieu de canule. Chez mon malade, je me suis borné à l'emploi du drain ordinaire fixé autour du cou par de gros fils de soie (1).

Quand on juge que la dilatation est arrivée à son maximum, on supprime le drain, mais il est bon de conserver, quelque temps encore, la fissure cutanéo-laryngée, de façon à surveiller le travail de rétraction et à pouvoir, en cas d'alerte, remettre facilement une canule et recommencer au besoin le drainage. Ce n'est que lorsque toute crainte aura disparu, et quand la guérison sera jugée définitive, qu'on pourra songer à fermer la fissure par avivement de ses bords ou en ayant recours à l'autoplastie. C'est ainsi que je compte procéder chez mon opéré. Depuis quelques jours, je l'habitue à se passer de son drain et, dans quelques mois, si le calibre de son larynx conserve les dimensions normales, je lui fermerai sa plaie cervicale.

Quels sont les dangers ou les inconvénients de la laryngostomie ?

Au point de vue vital, les risques seront très réduits, si l'on a soin de n'interventir *qu'après la cessation complète des accidents inflammatoires* qui ont été cause de la sténose du larynx. M. Sargnon a perdu un petit opéré de bronchopneumonie pour avoir

(1) Si le malade a une sécrétion bronchique très abondante, et si le calibre du drain est encore restreint, je ne conseille pas de suivre mon exemple, de peur de voir se produire une crise de suffocation consécutive à l'oblitération du drain par les mucosités. Il faut alors ou recourir au tube de Killian ou maintenir à côté du drain une canule de petit calibre.

transgressé cette règle. Cette même complication peut survenir dans les premiers jours qui suivent l'opération, si l'on ne prend soin de faire nettoyer fréquemment la canule et de renouveler le pansement dès qu'il est souillé par la suppuration provoquée par la présence du drain. Il va sans dire que nettoyages et pansements doivent être faits avec l'asepsie la plus rigoureuse.

Le plus grave reproche que l'on puisse adresser à la laryngostomie est la lenteur avec laquelle se font la résorption du tissu de cicatrice et le rétablissement du calibre du larynx. Mais en présence des échecs donnés par les autres méthodes de traitement, ce reproche perd toute sa valeur.

Un seul point reste à élucider, ainsi que le fait remarquer M. Sargnon, c'est celui de savoir comment, chez l'enfant, se comportera par la suite le larynx ainsi refait. Continuera-t-il à se développer dans les mêmes proportions que les autres organes?

D'après une statistique récente publiée par le Dr Sargnon (1), trente-cinq malades ont été opérés jusqu'à ce jour par ce procédé et on ne compte qu'une mort par bronchopneumonie et un échec. Encore ce dernier peut-il s'expliquer par le fait qu'après l'incision du larynx on n'avait pas employé la dilatation par le drain. Sur ces trente-cinq malades, trois étaient atteints de papillomes récidivants du larynx, et trente-deux d'un rétrécissement de causes variées, mais ayant résisté à tous les moyens usuels de dilatation. Si, de cette statistique globale, nous défalquons les cas personnels à M. Sargnon, nous trouvons onze opérés, en y comprenant les deux que je vous ai présentés. Six malades sont complètement guéris, un est mort de bronchopneumonie et les quatre autres sont tenus en observation jusqu'à ce que l'on soit assuré de la persistance de la dilatation (2).

Voici maintenant résumées les observations des deux malades que je vous ai présentés.

(1) Baratoux. De la laryngostomie. *Bull. et mém. de la Soc. du IXe arrondissement*, 1907, n° 8, p. 136. Baratoux et Sargnon. Réflexions à propos de l'historique de la laryngostomie, *Revue hebd. de laryngologie de Moure*, n° 1, janvier 1908, p. 17.

(2) Depuis la rédaction de ce travail, nous avons pratiqué avec notre collègue et ami, M. Rouvillois, deux laryngostomies par rétrécissement cicatriciel du larynx. L'un des opérés est un spahi qui, en juillet 1907, avait été saisi à la gorge par son cheval et a dû subir quelques jours plus tard la trachéotomie. Depuis lors, il a été impossible d'enlever la canule. Le second malade a eu une nécrose des cartilages du larynx à la suite d'une fièvre typhoïde. Ces deux malades ont été opérés les 5 et 9 mai derniers et, bien qu'ils soient en très bonne voie de guérison, il y a lieu d'attendre avant de se prononcer sur le résultat définitif de la laryngostomie.

Obs. I. — *Sténose du larynx d'origine typhique traitée par la laryngostomie et la dilatation caoutchoutée.*

Le sergent S..., âgé de vingt-cinq ans, contracte une fièvre typhoïde le 17 septembre 1905. Pendant sa convalescence surviennent, du côté du larynx, des accidents inflammatoires qui obligent à pratiquer d'urgence la trachéotomie le 22 octobre 1905.

Pendant près d'un an, le malade expectore des crachats purulents au milieu desquels on constate à diverses reprises des fragments de cartilage nécrosé. A noter que le malade n'a pas eu de syphilis et qu'il n'existe chez lui aucun signe d'une lésion tuberculeuse.

Evacué sur le Val-de-Grâce, à la date du 17 février 1907, soit seize mois environ après le début de ses accidents laryngés, je constate l'existence d'une sténose laryngée telle, qu'il m'est difficile d'enfoncer dans le larynx un stylet boutonné. Néanmoins, après une anesthésie cocaïnique soigneuse, il m'est facile de me rendre compte que l'espace interaryténoïdien et la glotte ont encore un diamètre suffisant pour admettre un béniqué ayant le volume d'un porte-plume, mais l'instrument est arrêté par une sorte d'écran élastique siégeant au niveau du cartilage cricoïde et par suite immédiatement au-dessus de la canule trachéale.

L'exploration, faite par la trachée, à l'aide d'un fin béniqué ou d'une sonde conductrice d'un très petit calibre, confirme les renseignements fournis par la laryngoscopie. Au cours de cet examen, je réussis même à introduire de bas en haut une fine sonde conductrice qui peut être saisie par la bouche et conservée une demi-heure par le malade. Mais par la suite, il me fut impossible de retrouver le trajet.

La suppuration du larynx étant encore abondante, je dus me borner à un traitement médical avant de faire des tentatives de dilatation. Ces dernières ne furent commencées qu'en mai et furent faites à l'aide des tubes servant au tubage du larynx. Très rapidement je pus ainsi arriver à introduire par la partie supérieure du larynx toute la série des tubes, mais sans pouvoir leur faire franchir la région cricoïdienne. C'est alors que je priai le Dr Sargnon de venir me prêter son concours éclairé pour pratiquer la laryngostomie avec dilatation caoutchoutée.

Le 20 juillet 1907, anesthésie dans la position de Rose; incision verticale et médiane des parties molles du cou, allant depuis la partie supérieure du cartilage thyroïde jusqu'à l'orifice de la canule. Hémostase faite avec le plus grand soin. Chemin faisant, on constate les traces d'une ancienne infiltration inflammatoire périlaryngée.

Les cartilages cricoïde et thyroïde sont très durs, presque calcifiés, et on a beaucoup de peine à les inciser. Après les avoir sectionnés sur la ligne médiane et écartés latéralement, on constate qu'il n'existe pas à l'intérieur du larynx de néoformation exubérante, mais un rétrécissement très serré au niveau de l'anneau cricoïdien. Par contre, la partie supérieure du larynx est libre, ainsi que le laissaient supposer les précédentes tentatives de dilatation.

Le tissu fibreux, fendu d'avant en arrière jusqu'au contact du chaton du cricoïde, on place un drain de caoutchouc constitué par le fragment

d'une sonde de Nélaton n° 14, et on bourre la plaie laryngée à l'aide d'une mèche imprégnée de vaseline au benjoin, au salol et à l'antipyrine.

Les suites immédiates apyrétiques ont été un peu douloureuses. La réaction produite par la présence du drain, d'abord très vive, s'est rapidement atténuée et, en un mois, le calibre du drain passait du n° 15 au n° 30 sans aucune difficulté. De temps à autre, on touchait au crayon de nitrate d'argent les bourgeons muqueux exubérants, de façon à hâter leur affaissement et leur élimination.

A partir du n° 30, l'augmentation de calibre du drain a suivi une progression plus lente, surtout à cause de l'intolérance au niveau de la région cricoïdienne qui se traduisait par des douleurs et une certaine gêne de la déglutition. Nous avons même dû, à deux reprises, revenir au drain précédent pour faire cesser l'intolérance et éviter le sphacèle des tissus.

A l'heure actuelle, le larynx est largement dilaté dans toute son étendue et nous ne pensons pas qu'il soit possible de lui donner un calibre supérieur à celui qu'il a atteint (drain n° 45, soit un diamètre de 15 millimètres).

Il me reste à habituer progressivement mon opéré à se passer de drains et, dans quelques mois, si la dilatation se maintient, je lui fermerai sa fissure cutanéo-laryngée.

Obs. II. — (D'après les notes qui nous ont été communiquées par M. le Dr Oppert).

Hélène L..., douze ans, est entrée en mai 1902 au pavillon de la diphtérie des Enfants-Malades (service de M. le Dr Marfan) pour un croup morbilleux, non diphtérique.

Cette enfant a subi la trachéotomie secondaire précoce après les trois premiers tubages. Non seulement elle n'a pu se passer de tube, mais il a fallu lui laisser une canule.

Malgré l'emploi de toutes les méthodes de dilatation laryngée (*sondes de Bouley*, tiges de Schrœtter, *laminaires*, *injections sous-cutanées de thiosinnamine*, *tubage prolongé*, *tubage diminué avec des tubes ordinaires de modèles divers*, puis *caparaçonnés de gélatine alunée ou iodoformée*, *tubage avec des tubes en ébonite d'O'Dwyer*), le rétrécissement cricoïdien n'a pu être modifié. De *tubarde* (117 tubages), Hélène L.... est devenue *canularde* (5 trachéotomies).

Le 14 mai 1907, le Dr Sargnon pratique la laryngostomie dans le service du Dr Marfan, avec l'aide du Dr Appert.

Le rétrécissement était constitué par un anneau osseux cricoïdien très serré recouvert de tissu fibreux.

Au contact du caoutchouc rouge (sondes de Nélaton progressivement plus grosses allant du n° 16 au n° 36) le rétrécissement osseux a disparu, laissant comme vestige une bande blanche, très facile à percevoir au fond de la plaie trachéo-laryngienne encore longue de 33 millimètres.

Avec le n° 36 des sondes de Nélaton, le maximum utile de dilatation

paraît être atteint. Quand la dilatation se sera maintenue définitive, l'enfant pourra être considérée comme guérie et sera représentée après l'autoplastie que le Dr Sargnon compte pratiquer environ un an après la laryngostomie.

M. Broca. — J'ai eu l'occasion de pratiquer la laryngotomie dans les deux cas auxquels M. Sieur vient de faire allusion : le rétrécissement et les papillomes. Je n'ai rien à ajouter sur la technique, M. Sieur nous ayant résumé exactement celle de M. Sargnon.

Les rétrécissements du larynx rendant indispensable le port définitif de la canule après diphtérie, tubée ou non, ne sont pas exceptionnels, et depuis longtemps il m'en a été présenté par mes collègues de l'hôpital. Avec Boulay, qui, pendant longtemps, fut mon assistant, nous avons tenté de les dilater par cathétérisme répété, de les ouvrir par laryngofissure et d'exciser les cicatrices : en réalité, nous ne sommes jamais arrivés à rien. Aussi, ai-je appliqué, il y a quelques mois, le procédé de Killian-Sargnon dans un cas de ce genre : j'en suis maintenant au tube n° 30, la perméabilité des voies aériennes me paraît en bonne voie de rétablissement et j'espère que sous peu la canule pourra être retirée. En tout cas, je n'ai jamais obtenu rien d'aussi bien par les méthodes anciennes.

Quant aux papillomes du larynx, dans les cas où, pour des motifs variés, ils ne sont pas justiciables des ablations par voie endolaryngée, il est évident qu'on ne peut généraliser la méthode. Il en est, et pour ma part j'en ai une fort belle observation, où, avec laryngofissure, destruction de la tumeur au thermocautère, suture du larynx et quarante-huit heures de canule, on obtient une guérison qui dure au bout de plusieurs années. Mais il en est qui récidivent sur place, qui pullulent dans le larynx et nécessitent le port prolongé d'une canule, et de ceux-là aussi j'ai des exemples. Aussi, récemment, dans un cas qui m'a été adressé par mon ami Lubet-Barbon, ai-je terminé par la laryngostomie ; dans la cavité du larynx, bien tamponnée, la repullulation n'a pas eu lieu, la perméabilité du larynx s'est à peu près rétablie en même temps que se fermait la plaie laryngée, et je crois que bientôt la canule pourra être retirée.

M. Moty. — J'ai eu l'occasion de traiter un officier qui avait été opéré d'une hémilaryngectomie gauche par mon collègue Vautrin ; un rétrécissement très prononcé du larynx s'était établi, déterminant une asphyxie progressive aussitôt que la canule était enlevée. Ce rétrécissement céda très facilement à la dilatation progressive

par les bougies Béniqué. Je les engageais par l'orifice occupé par la canule et, en exerçant une assez forte pression, je leur faisais franchir rapidement le rétrécissement ; la respiration du malade n'était suspendue que pendant quelques secondes. J'arrivai rapidement aux numéros les plus élevés de la série, et le malade reprit bientôt, après la fermeture de sa fistule, la faculté de parler à haute voix avec un timbre rauque. Il est resté guéri et n'est mort que six à huit ans plus tard.

M. Broca. — Je ne saurais laisser M. Moty assimiler son cas aux nôtres, qui sont précisément ceux où, comme M. Sieur et moi l'avons dit, la dilatation progressive, faite avec persistance et même avec entêtement, a échoué; et je répète que c'est la règle dans les rétrécissements post-diphtériques.

M. H. Morestin. — J'ai observé il y a quelques années à Necker une malade (dont l'observation a été publiée d'ailleurs dans le *Bulletin de laryngologie* en 1899) atteinte d'un rétrécissement très étendu et très serré du larynx, rétrécissement consécutif à une plaie par coup de rasoir. La malade depuis de longues années portait une canule à demeure au niveau de l'espace crico-thyroïdien. Après avoir fait une trachéotomie, je fendis le larynx sur la ligne médiane, incisai en plusieurs points le rétrécissement qui occupait une grande étendue de l'organe, plaçai un drain dans la cavité du larynx et suturai le thyroïde et les téguments. Plus tard, j'essayai de dilater le rétrécissement en passant des béniqués par l'orifice de la trachéotomie, ou par l'orifice qui persistait au niveau de l'espace crico-thyroïdien. Au rebours du malade de M. Moty, la mienne supportait très mal ces manœuvres. Je l'adressai à M. Castex pour continuer cette dilatation, mais il ne fut pas plus heureux que moi. Le rétrécissement se reproduisit aussi serré qu'auparavant, et mon opérée n'eut aucun bénéfice de l'intervention. Je l'ai revue récemment; elle porte sa canule au niveau de la trachée, et non au niveau de l'espace crico-thyroïdien, comme autrefois. C'est le seul changement survenu. Séduit par l'exposé de M. Sieur, et par les malades qu'il nous a présentés, je n'hésiterais pas dans un cas du même genre à adopter la manière de faire qu'il nous propose.

M. Sieur. — Je ne suis pas étonné du bon résultat que M. Moty nous dit avoir obtenu par la dilatation simple. Son malade ayant subi une hémi-résection laryngée, le larynx possédait l'élasticité que l'on cherche à lui donner par la laryngostomie en s'opposant à la soudure des bords du cartilage thyroïde et du cartilage

cricoïde. La fente médiane laryngée permet de donner au larynx non seulement son calibre primitif, mais même de dépasser ce dernier. Et si cette fente antérieure et médiane devait être insuffisante, je crois savoir que M. Sargnon se montre partisan d'en pratiquer une seconde à la partie postérieure du larynx en sectionnant le chaton du cricoïde, tout en respectant évidemment les parties molles rétrocricoïdiennes.

Lecture.

De l'hématocèle enkystée.

M. JAYLE. — De l'hématocèle enkystée par rupture d'un kyste hématique de l'ovaire.

M. LEGUEU, rapporteur.

Présentations de malades.

Anévrisme artério-veineux de la carotide primitive dans le sinus caverneux. Ligature de la carotide interne. Guérison après quatre ans.

M. LUCIEN PICQUÉ. — En 1904, je vous ai présenté un cas d'anévrisme artério-veineux de la carotide interne dans le sinus caverneux. L'exophtalmie était considérable. Le thrill était perçu par le malade.

L'observation complète a été insérée dans nos Bulletins. J'avais demandé l'avis de nos collègues.

L'un d'entre vous me donna le conseil d'aborder directement l'anévrisme en pratiquant une craniectomie préalable. Je me bornai néanmoins à pratiquer la ligature de la carotide primitive. Il n'y eut aucun accident. Le résultat pendant de longs mois parut négatif. M. le professeur Berger voulut bien, sur ma demande, examiner la malade avec moi. Nous fîmes ensemble à l'École pratique des études sur le moyen le plus sûr d'aborder l'anévrisme.

Le procédé nous parut simple et semblable à celui qui a été préconisé pour la recherche du ganglion de Gasser.

Mais je reculai devant les difficultés de l'extirpation, et la crainte d'une hémorragie me fit renoncer à ce projet. Je

renonçai également, pour d'autres raisons, devant la ligature de la carotide primitive opposée et je renvoyai la malade dans son asile.

Je viens de revoir la malade après quatre ans. Elle me semble aujourd'hui complètement guérie et j'ai pensé intéressant de vous la présenter.

Fracture de l'extrémité inférieure du radius avec énorme déplacement, traitée exclusivement par le massage et la mobilisation, sans réduction ni immobilisation. — Résultat fonctionnel satisfaisant.

M. Chaput. — Il s'agit d'un malade de cinquante-neuf ans qui s'est fait, le 13 mars dernier, une fracture de l'extrémité inférieure du radius par chute sur la main.

Quand je le vis, la déformation était extrême et accompagnée de tous les signes classiques.

La radiographie montra un déplacement énorme. Le fragment supérieur avait fait éclater le fragment inférieur, dont les éclats avaient été chassés en avant, en arrière et latéralement. Le fragment supérieur s'était mis en rapport direct avec le condyle carpien. La styloïde cubitale était arrachée au niveau de son sommet.

Je jugeai que la déformation et le déplacement ne pouvaient se corriger ni par les manipulations ni par une opération.

Je décidai alors de masser simplement le membre blessé.

Le massage, commencé le 22 mars, fut continué pendant six semaines.

Au bout de ce temps, le résultat était déjà assez satisfaisant.

Actuellement, l'extrémité inférieure du radius est fortement épaissie d'avant en arrière, l'axe du médius tombe encore en dehors de l'axe de l'avant-bras, car le déplacement n'a pas été réduit. La flexion et l'extension sont un peu diminuées, mais la pronation et la supination sont satisfaisantes. Le blessé se sert très bien de sa main dans la vie courante, et il n'a jamais interrompu son métier de placier. Il est certain que d'ici un an les fonctions seront encore meilleures. Dès aujourd'hui, le résultat est satisfaisant, bien que l'accident soit très récent ; il est plus satifaisant que si le blessé avait été traité par l'immobilisation.

Ce fait tend à prouver que, dans les déplacements irréductibles des fractures de l'extrémité inférieure du radius, on peut avec quelque avantage renoncer à l'immobilisation et pratiquer le

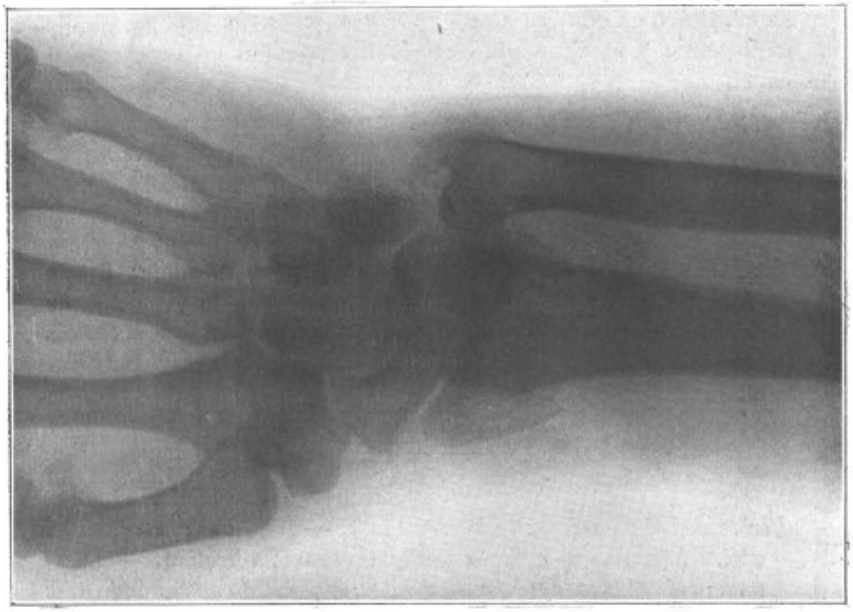

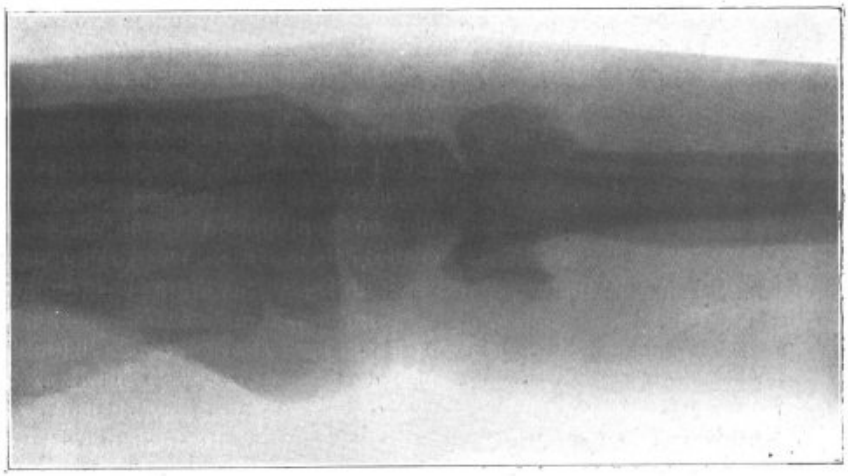

Fractures de l'extrémité inférieure du radius avec éclatement du fragment inférieur. Réduction et contention impossibles.

massage, bien que cette doctrine ne soit pas actuellement classique. Il est, en effet, de pratique courante de réduire les grands déplacements et d'immobiliser ensuite pendant un temps assez court.

Uretéro-cysto-néostomie.

M. Dujarier. — Hystérectomie totale pour fibrome; fistule urétéro-vaginale; uretéro-cysto-néostomie par le procédé de Ricard; guérison; bon fonctionnement de l'anastomose six mois après l'opération.

M. Ricard, rapporteur.

Ulcère de l'estomac; gastro-entérostomie. — Neuf ans après, nouvel ulcère hémorragique de la petite courbure; résection. — Quatorze mois plus tard, ulcère du duodénum; gastro-entérostomie avec exclusion unilatérale du pylore.

M. Tuffier. — Les résultats éloignés de nos opérations pour ulcères de l'estomac sont loin d'être parfaitement connus, et je me suis élevé au Congrès de Médecine et dans le livre que j'ai écrit sur la chirurgie de l'estomac, contre la prétention de ceux qui croient guérir *radicalement* l'ulcère par la résection.

Le malade que je vous présente n'est pas un inconnu pour vous. Je vous l'ai montré dans la séance du 23 avril 1097 (*Bulletin de la Soc. de Chir.*, 1907, p. 463), et il a fait le sujet de toutes nos études ultérieures sur *la guérison spontanée de la gastro-entérostomie avec pylore libre* et des discussions sur la valeur fonctionnelle de cette anastomose dans les affections gastriques avec pylore libre. Voici l'observation de ce malade prise par M. Roland, externe de service :

P..., sommelier, quarante-neuf ans. Entre à l'hôpital parce qu'il est très affaibli, et parce que, depuis le 23 avril 1908, il a remarqué que ses selles étaient noires.

Antécédents personnels. — Souffre de l'estomac depuis vingt ans : gastro-entérostomie faite pour ulcère, il y a dix ans, par M. Tuffier. A cette époque, le malade se plaignait de douleurs survenant quelques temps après les repas, et de vomissements irréguliers qu'il évitait, grâce à des lavages à peu près journaliers.

Après cette première opération, le malade resta très bien portant jusqu'au 7 février 1907, où, sans aucun signe précurseur, sans qu'il ait souffert de l'estomac dans les jours précédents, il fut pris à deux reprises d'hématémèses extrêmement abondantes : il arriva à l'hôpital dans un état d'anémie extrême, fut ensuite à nouveau opéré par M. Tuffier. Il n'y avait plus trace de la gastro-entérostomie datant de neuf ans, et M. Tuffier pratiqua l'extirpation d'un ulcère de la petite courbure de l'estomac (Observation et pièce, *Soc. de Chir.*, 1907, p. 463).

Le malade guérit très bien de cette seconde opération et avait une santé très satisfaisante sans aucun symptôme digestif net. A peine un peu de pesanteur stomacale et des renvois acides après les repas copieux. Le malade avait engraissé, mais n'avait pas encore repris son travail, parce qu'il se sentait encore un peu faible. Il y a huit jours, cette faiblesse augmente, en même temps que le malade ressent de la gêne respiratoire dans les inspirations profondes. C'est à ce moment qu'il s'aperçoit que ses selles, liquides depuis quelques jours, sont absolument noires (24 avril 1908). Il rentre à l'hôpital.

Examen. — Malade peu amaigri, mais assez anémié ; il dit avoir pâli beaucoup ces temps derniers. L'inspection et la palpation de l'abdomen et de l'épigastre ne révèlent absolument rien. Aucun point douloureux spécial. Aucune tumeur.

La percussion dénote un estomac peu dilaté, dont la grande courbure ne descend pas au-dessous d'une ligne horizontale passant par l'ombilic. Jusqu'au jour de son opération (2 mai), le malade a chaque jour une selle semi-liquide et absolument noire; à plusieurs reprises on y décèle du sang au laboratoire (M. Mauté).

La température du malade n'est pas au-dessous de la normale.

Opération le 2 mai 1908. — Laparotomie : je tombe sur l'estomac, dont la paroi inférieure adhère au niveau de la partie supérieure du grand épiploon et du côlon transverse. Je retrouve sur la petite courbure la cicatrice de la seconde opération (résection) ; mais, en dehors de cette cicatrice, l'exploration des faces de l'estomac ne révèle absolument rien; cherchant du côté de ma première gastro-entérostomie, je trouve une anse intestinale adhérant au mésocôlon et impossible à isoler ; il est également impossible de savoir quelle est sa terminaison ; elle file dans le mésentère et se perd à ce niveau ; je pense qu'il s'agit de la première anse jéjunale et je cherche à l'amener au contact de l'estomac ; mais cette mobilisation est impossible à cause des adhérences.

Pénétrant au-dessous de la grande courbure, à travers le grand épiploon et le mésocôlon, j'arrive sur la face convexe de cette anse et je descends à son niveau à travers la brèche qui a environ 7 centimètres de long. Induration large comme 2 francs à l'union de la première et de la deuxième portion du duodénum.

Je pratique péniblement une gastro-entérostomie postérieure large avec exclusion unilatérale du pylore par froncement superposé. Fermeture de l'abdomen sans drain.

Suites opératoires. — Le 2 mai au soir : température, 36°8; pouls, 90. Bon état : 1.000 grammes de sérum.

Le 3 et le 4. — Le pouls monte jusqu'à *130*. Le facies du malade est légèrement grippé; sa respiration est rapide ; il a des nausées et se plaint de barre épigastrique.

Lavage d'estomac amenant issue de liquide de stagnation brunâtre non fétide.

500 grammes de sérum.

Le malade *le 6 mai* présente un état beaucoup plus satisfaisant. Le soir : température, 37°8 ; pouls, 90. On commence à lui donner du lait.

Le 8. — Nouveau lavement. Lait.

Le 10. — Alimentation : 2 potages et œufs ; le malade est bien ; mais il ne sent pas encore le besoin de manger.

Le 14. — Etat tout à fait satisfaisant : le malade mange avec appétit ; il reprend bonne mine.

L'examen des selles au point de vue du sang, est négatif.

Voici donc un homme qui a subi trois opérations successives pour des ulcus de l'estomac. La *résection* de l'ulcère ne l'a pas guéri, pas plus que la première *gastro-entérostomie*, car la maladie a récidivé sous forme d'ulcère du duodénum.

Je laisse à d'autres le plaisir d'épiloguer sur ce fait, qui prouve bien que la cure radicale de l'ulcère de l'estomac n'existe pas encore.

Présentation de pièce.

Fistule vésico-intestinale consécutive à un cancer du côlon pelvien.

M. H. Morestin. — Les fistules vésico-intestinales sont toujours d'un traitement fort délicat et souvent très difficile. On a parfois beaucoup de peine à en soupçonner le siège, à en établir la cause et à fixer les indications. La nécessité d'une intervention étant admise, on peut être dans l'embarras pour décider la voie la plus propre et la technique qu'il convient d'adopter. Malgré la rareté réelle des communications de la vessie avec l'intestin, on a publié un assez grand nombre de faits de ce genre, justement à cause de leur caractère exceptionnel et des considérations thérapeutiques que l'on peut émettre à propos de ces cas, forcément très différents les uns des autres.

Aussi, Pascal a-t-il pu réunir, dans un important travail d'ensemble (*Thèse de Paris*, 1900), beaucoup de documents concernant ce sujet.

L'intérêt de cette question est pourtant bien loin d'être épuisé, et chaque nouveau cas comportant quelque enseignement, je crois devoir rapporter celui que je viens d'observer.

Le 3 février de cette année 1908, on apporta à l'Hôtel-Dieu, salle Saint-Landry, un vieux marchand d'habits, Louis Lep..., âgé de soixante-sept ans, atteint d'une hernie étranglée. Il s'agissait d'une hernie inguinale droite, jusque-là réductible, et qui, brusquement, avait cessé de l'être, en provoquant tous les signes bien connus de l'étranglement. L'examen ne révélait rien que de banal et parfaitement classique.

La kélotomie, pratiquée sans retard, ne montra non plus rien de particulier; le sac contenait une anse grêle baignant dans de la sérosité roussâtre, et cette anse, encore en bon état, fut réduite aisément après débridement du collet. Bref, les choses se passèrent de la façon la plus simple, la plus ordinaire, et sans le moindre incident.

Aucune complication ne vint d'ailleurs troubler la réparation de la plaie opératoire, qui guérit en huit jours par première intention.

Mais, coïncidence singulière, à partir de l'intervention, le malade n'émit plus une seule goutte d'urine par l'urètre, et la totalité des urines s'écoula par l'anus.

Pendant quatre jours, on nota que les matières fécales mêlées d'urine contenaient, en outre, du sang, et même des caillots sanguins en assez grande quantité, indiquant une notable hémorragie.

Le malade qui, déjà avant les accidents survenus du côté de sa hernie, était dans un état de sénilité très accentuée, s'affaiblit et déclina rapidement, et quand, le 1er mars, je pris la clinique de l'Hôtel-Dieu, je le trouvai dans un tel état de cachexie, de déchéance et de marasme, que je dus porter immédiatement le plus sombre pronostic.

Lep... était non seulement incapable de quitter son lit, mais même de s'asseoir ou de se retourner. Il ne s'alimentait presque plus. Chaque demi-heure, il émettait, par l'anus, une sorte de purée fécalo-urineuse d'odeur abominable, l'urètre ne laissant toujours passer aucune goutte d'urine. L'anus paraissait très irrité, les plis radiés étaient épaissis, rougeâtres et semés d'exulcérations. Sur tout le pourtour de l'anus, les téguments étaient épaissis, indurés, rigides, lichénifiés. Une escarre occupait la régon sacrée.

Le toucher rectal permit seulement de reconnaître une hypertrophie prostatique considérable; on ne put sentir ni tumeur, ni induration de la paroi rectale, ni perforation.

Une sonde introduite dans la vessie ramena quelques gouttes d'urine trouble; la vessie était donc vide; l'urine ne s'y accumulait pas et passait très rapidement dans l'intestin. D'autre part, rien du contenu de l'intestin, ni gaz, ni matières, ne passait dans la vessie.

Une injection d'eau colorée avec le bleu de méthylène fut poussée dans la vessie; elle revint immédiatement par l'anus.

L'exploration du rectum à l'aide d'un rectoscope permit d'inspecter la cavité rectale sur une assez grande hauteur, mais je ne pus apercevoir la communication. Je n'eus, par contre, aucune peine à m'assurer que la muqueuse rectale était très enflammée par le contact de l'urine, couverte de muco-pus, et présentait des dilatations vasculaires et des suffusions sanguines.

Je me gardai d'ailleurs de prolonger ces manœuvres; elles m'avaient appris que la fistule siégeait relativement haut sur l'intestin et n'était pas abordable par le périnée. J'insistai d'autant moins que le malade me paraissait hors d'état de supporter une intervention. La sonde en gomme introduite dans la vessie nous avait, par un frottement un peu rude, donné le soupçon d'un calcul. Le malade avait d'ailleurs subi antérieurement la lithothritie. Admettant volontiers la présence d'une concrétion calculeuse dans la vessie, et ayant envisagé la possibilité de l'origine calculeuse de l'accident, nous pensions plutôt que la communication devait être attribuée à quelque néoplasme, probablement du gros intestin. L'exploration de la vessie avec un instrument métallique semblait à première vue un peu dangereuse, la vessie étant vide, rétractée, l'énorme hypertrophie de la prostate devant rendre plus délicat encore cet examen, d'ailleurs peu utile. En effet, le malade nous paraissait perdu et dès lors il valait mieux lui épargner toute chose pénible.

De fait il se cachectisa de plus en plus, son escarre s'étendit vers les régions fessières, la langue devint sèche. Il dura jusqu'au 11 avril, où il finit par s'éteindre après une crise de vives douleurs vésicales et issue de quelques gouttes de sang par la verge. C'était la première fois depuis son entrée qu'il souffrait de cette manière et émettait du sang par cette voie.

L'autopsie, pratiquée le 12, me montra que la vessie contenait un calcul gros comme un œuf de pigeon. Il était placé verticalement et la paroi vésicale épaisse et dure s'appliquait presque exactement à sa surface. En dépit de l'hypertrophie prostatique énorme, il n'y avait pas de bas-fond appréciable; la vessie était petite et ratatinée. La perforation siégeait à la partie supérieure de l'organe, elle était très peu large, d'un demi-centimètre environ.

C'était avec le côlon pelvien que communiquait la cavité vésicale; les deux organes étaient directement accolés l'un à l'autre. A la palpation, on sentait à ce niveau une masse dure dans l'épaisseur du côlon. L'ouverture de cet intestin montra qu'il s'agissait bien d'un cancer de l'intestin, peu volumineux, occupant toute la circonférence de l'organe et obstruant presque sa lumière.

Les uretères, bassinets et calices étaient dilatés, contenant de l'urine trouble. Les reins distendus, médiocrement d'ailleurs, offraient dans l'épaisseur de la substance médullaire un certain nombre de kystes dont plusieurs formaient extérieurement des bosselures. Dans les bassinets et les calices il y avait de chaque côté plusieurs petits calculs ovoïdes, légèrement aplatis.

L'intestin grêle ne présentait rien de particulier et l'anse autrefois étranglée n'était plus reconnaissable.

Le malade a été emporté par infection ascendante uretéro-pyélo-rénale, terminaison fréquente de la mise en communication des voies urinaires avec l'intestin, mais l'inflammation du gros intestin et les résorptions toxiques à la surface de la muqueuse enflammée ont contribué sans aucun doute à provoquer la cachexie rapide.

Les reins étaient d'ailleurs bien préparés à cette infection, et peut-être même existait-elle déjà à un certain degré avant la fistule. La dilatation des bassinets et des calices était sans doute ancienne déjà ; les calculs nombreux qui occupaient les bassinets et les calices n'ont pu se former dans le temps très court qui s'est écoulé entre l'établissement de cette fistule et la mort, et d'ailleurs la plupart d'entre eux, très durs et formés d'acide urique, ne ressemblent en rien aux calculs secondaires.

La valeur fonctionnelle des deux reins devait être de longtemps extrêmement réduite. Ces constatations ne montrent que trop le peu de chances de succès d'une intervention entreprise au moment où nous avons observé le malade.

La fistule résulte manifestement de la propagation du cancer du côlon pelvien à la vessie, et bien entendu la hernie étranglée et la kélotomie sont hors de cause. Il y a là seulement une coïncidence tout à fait singulière.

Je me félicite de m'être abstenu, dans les conditions défavorables où se trouvait le sujet ; mais en supposant un malade un peu plus résistant et plus jeune, il n'aurait pas été impossible de pratiquer l'extirpation du cancer intestinal peu volumineux, abordable, de réséquer le fragment de vessie où siégeait la fistule autour de laquelle le néoplasme n'adhérait que dans une faible étendue, et d'extraire le calcul vésical.

Le Secrétaire annuel,

RICARD.

Paris. — L. MARETHEUX, imprimeur, 1, rue Cassette.



SÉANCE DU 10 JUIN 1908

Présidence de M. Nélaton.

Procès-verbal.

La rédaction du procès-verbal de la précédente séance est mise aux voix et adoptée.

Correspondance.

La correspondance comprend :

1°. — Les journaux et publications périodiques de la semaine.

2°. — Une observation, envoyée par le Dr Masson, chirurgien à l'hôpital de Beaune, intitulée : *Kyste congénital rétro-péritonéal développé dans la région cœliaque. Opération et guérison.*
M. Bazy, rapporteur.

Déclaration de vacance.

M. le Président annonce qu'une place de membre titulaire se trouve vacante.

Un délai d'un mois est accordé aux candidats pour adresser leurs demandes.

Rapport.

Traitement de la fracture de l'olécrâne, par le massage et la mobilisation, observation présentée par M. LENORMANT.

Rapport de M. LUCAS-CHAMPIONNIÈRE.

Je me suis chargé de vous faire un rapport sur une observation très intéressante due à notre collègue M. Lenormant.

Cette observation n'a rien de bien compliqué, mais elle me paraît marquer un progrès des plus importants dans la pratique chirurgicale.

Pour moi c'est un fait aussi banal que possible. C'est un cas de fracture de l'olécrâne traité par le massage et sans appareil, suivi d'une guérison, d'une consolidation parfaite et de la restitution intégrale et rapide de tous les mouvements. Le malade a été, sous la direction de M. Lenormant, massé et mobilisé dès le premier jour par une ancienne masseuse de mon service de l'Hôtel-Dieu, Mme Boix.

Ce qui est fait banal pour moi n'est pourtant pas fait courant pour la plupart des chirurgiens, car on continue à traiter cette fracture par toutes sortes de moyens. On immobilise encore les sujets pendant des périodes de un mois à six semaines. On établit encore l'immobilisation dans l'extension. Ces deux pratiques sont à mon gré les plus mauvaises que l'on puisse imaginer.

Les chirurgiens modernes et hardis font la suture de l'olécrâne que je ne considère pas comme une pratique bien utile puisqu'on peut faire mieux, plus rapidement et sans opération.

Pour laisser immédiatement de côté tout ce qui touche à la suture et aux opinions que je professe à l'égard de cette intervention hâtive, je tiens à faire remarquer que moi qui n'ai jamais hésité à faire d'emblée toutes les sutures de rotule, je n'ai jamais eu l'occasion de faire une suture primitive d'olécrâne. Toutes celles que j'ai faites, je les ai faites pour des cas traités par d'autres chirurgiens qui, malgré des appareils très calculés, avaient laissé subsister des difformités. C'est que c'est bien à tort que l'on a comparé la fracture de l'olécrane avec la fracture de la rotule. Ce sont des lésions essentiellement différentes et, parce que différentes, amenant des difformités pour des causes tout à fait différentes.

La surface osseuse du cubitus a une vitalité osseuse bien autrement considérable que la coupe de la rotule divisée, et ses ressources de réparation osseuse sont bien autrement puissantes.

En outre, il n'y a point entre les fragments cette interposition fibreuse si remarquable qui, pour la rotule, met habituellement à la réparation osseuse un obstacle absolu que le rapprochement en apparence le plus intime des fragments ne pourra vaincre.

La cause la plus active de la non-consolidation et de l'infirmité secondaire est certainement l'écartement des fragments, dû à la contracture du triceps brachial qui entraîne constamment en haut le fragment olécrânien. Si cette contracture maintient quelque temps écartés ces fragments qui sont écartés encore par des épanchements sanguins et séreux considérables, il vient un moment où la fusion osseuse ne peut plus se faire et la réunion fibreuse si habituelle après ces fractures se fait en dépit de la forme de l'appareil, en dépit de l'immobilisation, en dépit du supplice inutile de l'extension du membre.

Pour aucune fracture peut-être on ne prend mieux sur le fait l'action bienfaisante et rapide du massage sur la contracture musculaire.

Cette contracture après toutes les fractures joue dans les déformations le rôle le plus persistant et le plus malfaisant.

Aucun appareil ne lutte efficacement contre la contracture.

Dans certaines circonstances l'extension continue peut en avoir raison, mais avec combien de peine, combien d'artifices et toujours ce procédé restant inapplicable pour la majorité des cas.

Au contraire, le procédé si simple et si doux du massage supprime la contracture si rapidement que les effets de cette contracture disparaissent comme par enchantement, avant le début de la consolidation osseuse, avant les atrophies musculaires.

Après la fracture de la clavicule, par exemple, il est de notoriété que la difformité de cette fracture est toujours difficile à corriger. La meilleure preuve en est dans la multiplicité des appareils dont les inventeurs annoncent toujours monts et merveilles et qui échouent malgré leurs complications les plus étudiées.

Si après une fracture de clavicule vous intervenez par le massage, vous constaterez que cette difformité si difficile à corriger d'abord, se corrige d'elle-même en quelque sorte. Cette contracture disparue, vous pouvez à votre gré appliquer tous les appareils que vous voudrez, tous ces appareils corrigeront facilement la difformité. Il faut si peu de chose pour faire cette correction que, pour ma part, je n'emploie d'autre remède que les écharpe les plus simples.

La simple position dans le lit suffit à maintenir les os en bonne

situation, et n'était la difficulté de ce séjour au lit, on en tirerait la meilleure condition.

Il est même fort inutile de la prolonger, car un commencement de consolidation en bonne condition est si rapide qu'on maintient aisément ensuite cette bonne position.

Pour aucune fracture peut-être l'action du massage sur la contracture n'est plus facile à déterminer et plus facile à constater que pour la fracture de l'olécrâne.

Il n'est pas rare de voir après la fracture un écart des fragments de deux ou trois travers de doigt. Il semble que le fragment olécrânien soit remonté dans le bras.

Cette condition s'accompagne toujours de douleurs, le plus souvent de douleurs vives.

Massez régulièrement deux ou trois jours de suite; la douleur tombe et vous êtes tout surpris de trouver l'olécrâne en place, tout à fait juxtaposé à l'extrémité brisée du cubitus.

Ce n'est pas seulement parce que l'épanchement qui le tenait éloigné a disparu, ce qui facilite le rapprochement, la juxtaposition des surfaces osseuses. C'est parce que le fragment cesse d'être entraîné hors sa place naturelle et revient de lui-même se juxtaposer à la surface brisée.

Ce qui caractérise l'observation que nous a présentée M. Lenormant, c'est une fracture double olécrânienne chez un homme de quarante-deux ans, fracture faite au cours d'une chute de bicyclette accompagnée d'un traumatisme considérable.

Au premier abord, il semble qu'une lésion de cet ordre commande une intervention immédiate et radicale.

Mais cette proposition ne tient pas devant l'observation quotidienne et régulière des faits de cet ordre.

J'ai vu bon nombre de ces fractures, les unes avec des déplacements bien étudiés par la radiographie, les autres avec des déplacements primitifs, des écartements de fragments si considérables qu'il n'était besoin d'aucune radiographie pour les déceler. Il y a dix ans, je fus appelé auprès d'une dame âgée d'une quarantaine d'années qui, en faisant une chute alors qu'elle tenait un objet lourd sous son bras, se fit une luxation du coude gauche.

Je réduisis sous chloroforme cette luxation deux heures après l'accident, et constatai une fracture de l'olécrâne avec l'écartement le plus considérable que j'aie jamais observé.

Il y avait plus de trois travers de doigt d'écartement entre le fragment cubital et l'olécrâne remonté dans les parties molles.

Le premier massage fut fait immédiatement pendant le sommeil chloroformique et les massages furent continués chaque jour pendant un mois.

Aucun appareil ne fut appliqué. Une écharpe soutenant le coude permit à la malade de se lever le troisième jour.

Or, cette malade bien soignée et étudiée par le Dr Dagron et par moi-même obtint le résultat le plus parfait:

Aucun écart,
Une solidité absolue;

la récupération des mouvements si parfaite qu'il était impossible de constater une différence entre le membre normal qui n'avait jamais subi de traumatisme et le membre blessé.

J'aurais voulu pouvoir vous apporter avec la radiographie du cas de M. Lenormant d'autres radiographies de fractures de l'olécrâne. Malheureusement, pour diverses raisons, je n'ai pu me procurer ces radiographies. Beaucoup de mes observations sont plus anciennes que la radiographie et pour les observations plus récentes le traitement est si simple, la déformation a été si évidente que n'ayant pas le radiographe à portée, nous n'avons guère fait faire de radiographies.

Aussi, celles que je joins à mon rapport ont-elles été apportées seulement pour vous dire: voici des cas bien observés pour lesquels il n'a été appliqué aucun appareil de contention et pour lesquels le résultat fonctionnel a été parfait avec une solidité absolue.

Quelques-uns de ces cas étaient très compliqués, l'un, entre autres, admirablement réparé dans lequel il y avait eu fracture de l'olécrâne et fracture de la trochlée.

Pour le traitement de tous les cas de ce genre, le fait qui nous frappe par son apparence paradoxale est le suivant:

Essayez d'appliquer un appareil constricteur; si, par des pressions ou une position difficile à maintenir, vous voulez diminuer l'écartement des fragments, vous n'arrivez qu'à un résultat médiocre au point de vue de la forme (conservation de l'écartement des fragments) et mauvais au point de vue de la fonction (insuffisance des mouvements et des muscles).

Si, ne vous préoccupant aucunement de la situation de ces fragments, vous faites le massage régulièrement, la mobilisation modérée et méthodique, sans que vous recherchiez une correction de forme, celle-ci s'accomplit spontanément et la fonction se rétablit absolument.

Ce traitement qui est d'une grande simplicité est même plus rapide que ne pourrait être aucune intervention chirurgicale immédiate, car le rapprochement spontané des fragments se fait avec une extrême rapidité.

En suivant cette conduite, en appliquant ces manœuvres faciles

que j'ai toujours perfectionnées depuis trente ans, je puis dire que je n'ai jamais eu de déboires.

Le bras est mis en flexion à angle droit, la position la plus facile à conserver.

Lorsque la consolidation est obtenue, il n'est besoin d'aucune manœuvre complémentaire. La continuation des exercices d'assouplissement du bras est conseillée surtout pour les gens âgés.

J'ai été pour ma part très heureux de voir un de nos plus jeunes collègues aborder résolument ces pratiques de mobilisation.

Elles sont tellement éloignées des pratiques encore les plus habituelles de la chirurgie des fractures, que si vous voulez bien les suivre et les adopter vous devez vous attendre à des surprises de chaque jour, le progrès et la simplification de votre thérapeutique étant tels que vous ne pouvez en imaginer même une partie tant que vous resterez sous l'impression de ce que l'on peut appeler le traitement classique et séculaire des fractures.

Vous trouverez ces surprises analogues à celles que vous avez observées pour les hémarthroses et que vous observerez pour toutes les lésions articulaires.

Sans doute déjà la pratique générale de cette chirurgie des fractures est singulièrement modifiée, au moins dans la durée des appareils inamovibles. Mais vous êtes bien loin encore du but à atteindre.

Si j'insiste auprès de vous à propos de la fracture de l'olécrâne, c'est que cette fracture donne des résultats très caractéristiques. C'est qu'elle permet de saisir le mécanisme qui fait toute l'importance de la mobilisation. Lorsque vous avez affaire à des fractures plus profondément situées, siégeant sur des os beaucoup plus volumineux et plus importants, vous pouvez hésiter et craindre de ne pas trouver les choses si simples.

Pourtant le mécanisme de l'intervention est le même. Le processus de la réparation est identique et les bénéfices obtenus sont les mêmes. La seule différence consiste en ce qu'ils sont plus cachés. Elle consiste peut-être encore en ceci, que le mouvement est plus indispensable encore pour un membre plus profondément compromis par des lésions plus étendues.

M. Monod. — Je demande à M. Lucas-Championnière quelle est sa conduite, au point de vue du massage, pour les fractures de la rotule?

M. Lucas-Championnière. — Je puis immédiatement répondre à M. Monod, en le renvoyant à mon rapport dont sans doute il n'a pas entendu certaine partie.

J'estime que deux différences capitales justifient la séparation

que j'ai faite de la fracture de l'olécrâne et de la fracture de la rotule.

D'abord la vitalité des fragments est tout à fait différente et la réparation de l'olécrâne a beaucoup plus de ressources.

Puis la fracture de l'olécrâne ne s'accompagne pas, comme la fracture de la rotule, d'une interposition fibreuse qui s'oppose absolument à la réunion osseuse quel que soit le procédé d'adaptation des fragments.

Le mécanisme de la réparation étant tout à fait différent, on conçoit que le procédé thérapeutique diffère de même et c'est ce que j'ai affirmé pour expliquer ma manière de traiter les deux fractures.

M. Routier. — Si j'avais su que M. Lucas-Championnière allait parler des fractures de l'olécrâne, j'aurais pu amener ici une jeune fille qui a quitté mon service aujourd'hui.

Cette jeune fille s'est jetée du cinquième étage, il y a environ un mois et demi; elle fut amenée dans mon service dans le coma le plus absolu, avec les deux avant-bras en bouillie.

Les premiers jours, je dois avouer que je ne fis rien, tant son état général était inquiétant.

Mais au bout de deux ou trois jours, je fis appliquer deux gouttières plâtrées sur ses avant-bras.

Au bout de quinze à dix-huit jours, j'enlevai les gouttières; les avant-bras étaient parfaitement réparés, elle se servait très bien de son avant-bras droit, mais ne pouvait se servir du côté gauche.

Je l'examinai avec soin et vis que nous étions passés à côté d'une fracture de l'olécrâne sans la voir; il y avait un large travers de doigt d'écartement.

Je l'ai fait masser, et aujourd'hui, au moment de sa sortie, je pouvais montrer à mes élèves que cet écartement était réduit de telle façon qu'on pouvait à peine insérer l'ongle entre les deux fragments osseux, et les mouvements étaient parfaits.

Je ne suture pas la fracture de l'olécrâne, sauf dans des cas tout à fait exceptionnels.

M. Picqué. — Depuis de longues années, je suis acquis aux idées de M. Lucas-Championnière sur le traitement des fractures préarticulaires. Je dois dire cependant que jusqu'alors j'avais toujours pratiqué la suture dans les fractures de l'olécrâne. Une circonstance fortuite m'a démontré l'exactitude des faits signalés par notre éminent collègue.

Le jour de mon arrivée à Lariboisière, un malade entra dans mon service avec une fracture de l'olécrâne accompagnée d'un

écartement notable. Mon service n'étant pas encore organisé pour les opérations de ce genre, j'hésitais à suivre ma pratique habituelle.

J'appliquai le massage et la mobilisation et je fus agréablement surpris de constater qu'au bout de trois semaines, la consolidation s'était produite, que l'écartement était réduit au minimum, et que le malade avait récupéré la totalité des mouvements.

M. Quénu. — Mes collègues et moi avons établi des distinctions entre les fractures de l'olécrâne, nous avons fait de l'éclectisme. M. Lucas-Championnière jette l'anathème sur l'éclectisme en chirurgie, c'est un joli paradoxe. Mais ne distingue-t-il pas lui-même les fractures de la rotule sans aucun déplacement et justiciables du massage, et les autres fractures que nous sommes tous d'avis de suturer? Il fait de l'éclectisme comme nous tous, chaque fois qu'il discute des indications opératoires et qu'il différencie les cas; je ne puis donc considérer sa déclaration philosophique que comme une boutade.

M. Lucas-Championnière. — Je tiens à affirmer à M. Quénu mon opinion en matière d'éclectisme. D'abord je ne suis pas éclectique en matière de fracture de rotule. J'ai simplement dit que l'on pouvait, dans des cas très rares de fractures directes, supposer qu'il n'y avait pas d'interposition fibreuse entre les fragments et que cela permettait de comprendre le cas rarissime dans lequel une fracture de rotule non ouverte aurait donné de la réunion osseuse. Mais c'est une supposition d'un fait si rare que je n'en tiens aucun compte pratique et que, depuis bien des années, je suture toutes les rotules fracturées sans aucune exception que celle qui pourrait résulter de la contre-indication absolue de toute opération, le diabète par exemple. Il m'est arrivé autrefois de reculer à cause du mauvais état général de certain sujet, et je l'ai encore regretté.

Je ne suis donc pas plus éclectique en cela qu'en autre chose. Cela ne m'empêche de respecter la manière de voir de nos collègues et en particulier celle de M. Quénu, mon opposition à tout éclectisme ne devant représenter qu'une discussion et une opinion scientifique. Je dis que l'éclectisme ici comme ailleurs répond à une absence de méthode ou de conviction. Je suis venu vous dire : je ne suture pas l'olécrâne, parce que j'estime que le traitement sans suture est plus rapide, plus parfait, plus inoffensif, et j'affirme que la quantité d'écartement n'a aucune importance. Mes exemples sont là depuis vingt-cinq ans. Moi qui ai cherché toutes les occasions de suturer la rotule, j'avais bien quelque

démangeaison d'en faire autant pour l'olécrâne. Les fractures de l'olécrâne, moins communes peut-être que les fractures de la rotule, ne sont pas rares, et j'ai dû voir dans cette période les écartements les plus prononcés. Or quelque bonne volonté que j'aie montré à la suture, je n'ai jamais trouvé une occasion de suturer une fracture récente.

Voilà le fait que je constate et qui me paraît exclure tout éclectisme en matière de traitement de la fracture de l'olécrâne. Si vous suturez encore un certain nombre de cas, c'est que vous n'avez pas la même conviction. Vous croyez encore à l'importance de l'écartement. Vous voyez donc bien que je puis vous dire que vous manquez encore des convictions qui font l'indication de la méthode, et par conséquent de cette méthode même.

M. Tuffier. — Ce que vient de dire M. Quénu me dispensera de longs développements. Le parallèle qu'on a voulu établir entre les fractures de la rotule et celles de l'olécrâne est exagéré. La réunion exacte des fragments dans les deux cas n'a pas la même importance, et l'obstacle à cette réunion est probablement différent. J'ai dit ici à propos d'une présentation de malade de M. Demoulin et je répète que le principal obstacle à la coaptation parfaite des deux fragments dans les fractures de la rotule est l'interposition fibreuse. J'ai toujours vu les surfaces cruentées de l'os recouvertes par un surtout fibreux les isolant ; il faut avec beaucoup de soin et dans certains cas avec quelque peine relever ces deux membranes et la coaptation se fait alors parfaitement. Dans les fractures de l'olécrâne cette interposition n'est pas fatale. De plus, le travail effectué par ces deux os, rotule ou olécrâne, est absolument différent, la première a besoin d'une solidité bien plus grande.

Ma pratique actuelle consiste dans *la suture pour la rotule*, dans *le massage pour l'olécrâne* quand les fragments ont un faible déplacement, mais pour les fractures à grand déplacement, je fais la suture. Depuis deux ou trois ans j'ai essayé pour ces cas à l'olécrâne et à la rotule la suture simplement périphérique. — Je réunis avec le plus grand soin les deux fragments en jeu de patience, mais au lieu de passer des fils métalliques dans les os je suture très exactement les parties fibreuses périphériques immédiatement adjacentes pour maintenir la coaptation, et j'immobilise le membre malade jusqu'à consolidation parfaite en massant les muscles extenseurs.

M. Morestin. — Les idées de M. Lucas-Championnière ont fait plus de chemin qu'il ne pense, et beaucoup de chirurgiens ont, je

crois, adopté sa pratique ou une grande partie de sa pratique, en ce qui concerne surtout le massage des fractures articulaires et péri-articulaires.

L'immobilisation à outrance a été une grande erreur, la mobilisation au contraire un bienfait dans le traitement des traumatismes articulaires. Dans mon livre sur la *Chirurgie articulaire*, je n'ai pas manqué de rappeler à plusieurs reprises le rôle important joué par Lucas-Championnière dans la vulgarisation de cette doctrine.

En ce qui concerne la fracture de l'olécrâne, le massage sans immobilisation, avec compression par la bande élastique, a toujours été ma ligne de conduite habituelle. Je crois cependant que la suture est parfois indiquée. Il y a quelques semaines, j'ai pratiqué cette opération, d'ailleurs très simple et d'une grande bénignité, chez un sujet dont les fragments étaient très écartés. On a pu, au bout de quelques jours, instituer le massage, et le résultat a été très bon. C'est le seul cas où j'ai cru devoir intervenir dans une fracture récente. Or, j'ai vu naturellement un assez grand nombre de ces fractures, et le résultat obtenu par le massage, la mobilisation et la compression élastique m'a toujours paru très satisfaisant.

M. Broca. — Je désire insister sur les distinctions établies par M. Quénu, en examinant les radiographies que M. Lucas-Championnière nous fait passer sous les yeux à l'appui de sa communication. J'en vois d'abord une qui montre l'arrachement de la pointe épiphysaire, avec peu d'écartement, chez un garçon de quatorze ans : type que je vois de temps à autre, ainsi que mes collègues en chirurgie infantile, type où le fragment est, à vrai dire, à l'intérieur du tendon tricipital et où l'écartement est presque nul, et où je ne sache pas qu'aucun de nous ait jamais songé à la suture. J'en vois deux qui représentent des fractures tout à fait à la base, à trait oblique, sans écartement, si bien que celui-ci est presque nul sur la radiographie, pourtant prise en flexion à angle droit, et au dos je vois écrit que le diagnostic était impossible sans la radiographie; là encore, je crois que personne n'eût songé à la suture. Presque sûrement, il en est de même dans le quatrième cas, où la radiographie prise après guérison montre une cure si parfaite qu'on ne voit plus trace des fractures épitrochléenne et olécranienne inscrites au dos. Pour ces quatre cas, j'estime que le mieux est de mettre autour du membre un simple appareil ouaté, et le malade, peu à peu, de lui-même, s'en sert. Reste maintenant la fracture de la partie moyenne, avec déchirure des parties fibreuses latérales et écartement considérable, augmen-

tant par la flexion. Sur cinq cas, il n'y en a qu'un seul de ce genre, et pour celui-là j'eusse pratiqué la suture, heureux d'ailleurs d'avoir appris, par la communication de M. Lucas-Championnière que, même alors, elle est peut-être inutile. Mais on sait qu'en tout état de cause l'indication opératoire est exceptionnelle.

M. Pierre Delbet. — Il me semble bien difficile d'étudier en bloc toutes les fractures de l'olécrâne. Il est classique d'en distinguer trois variétés.

Les fractures de la base qui détachent une longue pointe du bord postérieur du cubitus ne s'accompagnent d'aucun écartement dans le sens vertical. La pointe du fragment supérieur fait saillie sous la peau, léger déplacement qui se corrige dans l'extension. Je crois que personne ne suture les fractures de ce genre.

Restent les fractures de la partie moyenne et celles de la pointe. Toutes les radiographies que M. Lucas-Championnière nous montre ont trait à ces deux variétés. Et dans toutes, sauf une, l'écartement est si faible qu'aucun chirurgien capable de se laisser guider par les indications au lieu d'obéir à des théories n'aurait songé à les suturer.

Il n'y a donc, comme l'a dit Broca, qu'un seul cas, sur ceux que M. Lucas-Championnière nous présente, où la suture puisse être discutée.

Pour ma part, je pense avec M. Quénu que, dans les fractures de la partie moyenne ou de la pointe de l'olécrâne avec écartement considérable, la suture rend de grands services.

Mon ami Tuffier nous a dit que, pour l'olécrâne comme pour la rotule il a abandonné la suture osseuse et qu'il suture seulement les parties molles, c'est-à-dire qu'il a repris la suture que M. Périer avait décrite sous le nom de suture en lacet.

Ce mode de suture vaut certainement mieux que pas de suture du tout, mais je le crois inférieur à la suture osseuse proprement dite. Quand il s'agit de la rotule ou de l'olécrâne, j'estime pour ma part qu'il y a un énorme avantage à faire une suture qui donne à l'os une solidité immédiate. Cela seul permet au triceps ou au quadriceps de reprendre immédiatement sa tonicité et aussi de se contracter. C'est ainsi qu'on évite l'atrophie musculaire, ce qui est l'un des grands avantages de la suture. Il me semble qu'une suture qui ne remplit pas ce but ne donne pas tout ce qu'on est en droit d'exiger d'elle.

En outre, la suture qui rétablit immédiatement et solidement la continuité de l'os permet de ne pas immobiliser l'articulation. Je mets à mes malades une attelle de Bœrkel pour les reporter

dans leur lit, parce que leur réveil est souvent tumultueux; mais, dès qu'ils ont repris connaissance, on enlève l'attelle et on les laisse libres de remuer. Je ne fais pas de mobilisation artificielle; j'ajoute même que le pansement ne leur permet pas de grands mouvements. Mais les petits mouvements qui restent possibles et qui se font sans douleur ont d'énormes avantages et pour les muscles et pour l'articulation.

Grâce à cela, lorsque je fais lever les malades, et je les fais lever le douzième jour pour les fractures de la rotule, ils marchent aisément; il y en a même qui marchent très bien. J'ai rapporté autrefois ici l'histoire d'un malade qui s'était fracturé les deux rotules dans le même accident. Le dix-septième jour, il descendait les escaliers de Laënnec sans béquille ni canne.

Pour ce qui est de l'antisepsie au cours des opérations de ce genre, je pense, comme M. Quénu, qu'elle n'a que des inconvénients. Jamais je ne mets dans une articulation un liquide ayant une action chimique sur les protoplasmas. Je ne fais pas non plus le moindre drainage.

M. Tuffier. — Ma pratique diffère absolument de celle de mon ami Delbet; j'immobilise le membre malade et la partie suturée, je ne cherche pas à faire marcher en liberté mes malades au dixième jour sur un fil métallique. Je cherche une consolidation exacte, et je n'attache aucune importance à la précocité exagérée de la mobilisation, du lever et de la marche.

M. Demoulin. — Je pense que la suture métallique de l'olécrâne est une bonne opération qui doit être conservée; mais, elle ne me paraît applicable, ni aux arrachements du sommet de l'apophyse, ni, comme vient de le dire Delbet, aux fractures obliques de sa base, fractures en V, dont le trait se dirige de haut en bas et d'avant en arrière, et détache du cubitus, non seulement l'olécrâne, mais encore, la portion triangulaire de la diaphyse, qui résulte de l'élargissement, en haut, du bord postérieur de l'os. Dans le premier cas, le triceps brachial n'est que partiellement désinséré, et agit encore très activement, sur le cubitus; dans le second il n'est pas en cause.

Il n'en est pas de même dans les fractures les plus communes de l'olécrâne, je veux parler de celles qui siègent à sa partie moyenne, c'est-à-dire, au point correspondant à la partie la plus rétrécie de la grande cavité sigmoïde du cubitus. Ici, le tendon du triceps brachial est réellement désinséré du cubitus et ne peut plus agir sur l'avant-bras. Même, si les fragments osseux sont peu écartés, retenus encore par quelques débris aponévrotiques et périostiques, le triceps n'agit plus activement, et d'ailleurs, s'il le

fait par l'intermédiaire de ces débris, il les rompt, et l'écartement se prononce.

Pour sauvegarder la nutrition du triceps brachial, et partant ses fonctions, la meilleure méthode est de lui permettre un travail utile ; c'est ce que fait la suture métallique qui n'est, en définitive, qu'un cal temporaire.

Je la pratique, comme M. le professeur Berger, en passant, transversalement, dans le tendon du triceps, un fil d'argent qui rase la face supérieure de l'olécrâne, et qui passe, transversalement encore, dans l'extrémité supérieure du fragment inférieur du cubitus.

Les résultats obtenus dans la fracture de l'olécrâne, par le massage et la mobilisation, ne sont pas toujours satisfaisants.

Permettez-moi, mes chers collègues, de vous rappeler, à ce propos, un fait personnel.

J'ai présenté, il y a longtemps déjà, à la Société de chirurgie, un jeune homme, atteint de fracture de la partie moyenne de l'olécrâne, et chez lequel, j'avais eu recours au traitement par la mobilisation et les massages, ses parents n'ayant point accepté la suture. Mes soins terminés, l'écartement des fragments était faible (4 à 5 millimètres), et l'extension de l'avant-bras sur le bras me paraissait complète, facile. J'amenai donc mon malade rue de l'Abbaye, pour montrer qu'on pouvait obtenir de très bons résultats, sans la suture. Mais, l'extension de l'avant-bras sur le bras n'était que passive, c'est-à-dire que l'avant-bras, après flexion, ne se mettait dans l'extension que par son propre poids, et par le relâchement progressif, des muscles biceps et brachial antérieur. C'est ce que me fit remarquer Routier, qui pria mon malade d'exécuter une manœuvre, recommandée par le professeur Farabeuf, pour s'assurer des fonctions du triceps brachial. Il lui fit donc mettre le bras dans la verticale, l'avant-bras fléchi sur le bras, puis, il le pria de saisir, avec la main, un chapeau tenu à une hauteur, à laquelle le blessé ne pouvait atteindre, qu'en mettant l'avant-bras en extension sur le bras. Mon jeune client fut dans l'impossibilité absolue d'exécuter ce mouvement.

Le triceps brachial atrophié ne fonctionnait pas.

Je suis convaincu que, si la suture de l'olécrâne avait été pratiquée rapidement, et que si des contractions actives du triceps avaient pu être provoquées, quelques jours après la suture, le résultat mauvais aurait été plus satisfaisant.

Les fractures de l'olécrâne à sa partie moyenne, sont absolument comparables (sauf en ce qui concerne l'interposition fibreuse inter-fragmentaire) aux fractures tranversales de la rotule.

Je disais ici, il y a trois ans, lorsque plusieurs de nos collègues

nous faisaient connaître les bons résultats qu'ils avaient obtenus de la suture, au catgut, des ailerons de la rotule, dans le traitement des fractures transversales de cet os, que cette méthode qui nécessite un long repos au lit, me paraissait très inférieure à la suture métallique, parce que, dans ce dernier cas, l'ouverture de l'articulation permet d'évacuer l'épanchement sanguin, parce que le cal temporaire, représenté par le fil, permet de faire marcher les malades très rapidement, du neuvième au douzième jour, et que les mouvements actifs nécessités par la marche, sont bien préférables à toutes les pratiques du massage pour le rétablissement des fonctions du quadriceps crural.

Ces considérations, en ce qui concerne les mouvements actifs, me paraissent applicables aux fractures de la partie moyenne de l'olécrâne (dites de la base par certains auteurs), et c'est pour cela que je reste partisan de leur traitement par la suture au fil d'argent.

M. Monod. — Je voudrais appeler l'attention sur un fait qui vient en somme à l'appui des idées défendues par M. Championnière.

Dans ma longue pratique à Saint-Antoine ou en ville, pour les fractures du corps de l'humérus, même avec des déplacements immédiats considérables, avec, en particulier, la forte élévation en dehors du fragment supérieur par le deltoïde, jamais je n'ai appliqué que l'écharpe simple de Desprès, collant le bras au corps qui sert d'attelle. Au bout de très peu de jours, par disparition de la contracture musculaire qui fait et maintient le déplacement, les fragments tombent en place et la consolidation marche à souhait.

Jamais je n'ai observé de pseudarthrose de l'humérus en pareil cas.

Jamais non plus je n'ai eu recours au massage immédiat. Je suis loin d'en nier l'utilité, j'indique seulement que, dans certaines circonstances, on peut s'en passer.

M. Quénu. — Je ne veux en aucune façon discuter le traitement des fractures de la rotule pour lesquelles, d'ailleurs, au point de vue de la technique opératoire, je ne suis pas de l'avis de M. Championnière, puisque je suis l'adversaire, et des lavages antiseptiques du genou, et du drainage; du reste, les fractures de la rotule méritent à elles seules l'honneur d'une discussion. Aucune assimilation n'est faisable entre les deux fractures: Comme l'a très bien dit M. Championnière, il existe une interposition fibreuse entre les fragments rotuliens qui est moindre ou nulle entre les fragments olécrâniens; j'ajoute que nous n'avons pas besoin pour le coude d'un cal aussi solide que pour le genou et un

cal fibreux, dense et court suffit aux mouvements d'extension de l'avant-bras. Je me limite donc aux fractures de l'olécrâne.

Pour celles-là, je demande qu'on distingue les fractures avec grand écartement et les fractures avec faible écartement. Pour les premières, je reste partisan de la suture. J'emploie un procédé analogue à celui de la suture transverse ou de l'hémicerclage de la rotule, ce dernier étant réservé aux cas où le fragment olécrânien est très petit.

Quand il n'y a qu'un faible écart, je place le membre dans l'extension pendant une douzaine de jours et je commence ensuite les mouvements.

Je n'ai pas remarqué que cette attitude d'extension limitée à une si faible période fût un supplice pour les malades.

M. Championnière nous a dit que la suture retardait la consolidation; cela peut être vrai en cas d'opérations primitives dans lesquelles on est obligé de dénuder le périoste, je ne crois pas que cela soit exact pour les sutures olécrâniennes.

M. Championnière nous dit que l'une de ses fractures s'est consolidée en quinze jours; cela me surprend; comment sait-il que sa fracture est solide après quinze jours?

M. Lucas-Championnière. — Je commence par remercier mes collègues de l'attention qu'ils ont donnée à une aussi petite question. Je répondrai à quelques interrogations et je compléterai ce que mon exposé peut avoir d'incomplet, tout en estimant que sur certains points, comme sur la fracture de rotule, nous ne pouvons guère aborder une discussion complète à laquelle je suis tout à fait disposé à prendre part, si on veut.

M. Quénu me demande si j'appuie mon opinion relative à la moindre rapidité d'une réparation d'une fracture suturée sur des faits de pseudarthrose. Certainement non. Ceux-ci seraient insuffisants à justifier cette opinion. Quoique je ne sois pas partisan de la suture immédiate des fractures récentes, comme méthode générale, j'ai eu à l'employer en quelques cas. Quoique je ne puisse lui apporter d'expériences comparatives régulières sur les animaux, j'estime que les faits que j'ai observés dans ma pratique, aussi bien que ceux que j'ai eu l'occasion d'observer dans la clientèle d'autrui, me permettent cette conclusion.

Du reste, relativement au plus ou moins de rapidité de la formation osseuse de réparation, nous avons encore beaucoup d'inconnus à aborder. Quand j'ai dit que les os que j'observais étaient réparés, c'est que je ne trouvais plus trace ni de la solution de continuité, ni de la mobilité. Je ne puis arguer d'une radiographie, puisque le cal est encore transparent, lorsqu'il est

déjà très solide, et quand j'ai parlé de la solidification du foyer de fracture, c'est surtout parce que j'avais constaté la résistance à l'examen et la récupération de la fonction.

C'est précisément un point sur lequel je tiens à appeler toute l'attention de M. Quénu et de tous nos collègues, c'est la rapidité de la réparation, sous l'influence de la mobilisation et du massage. S'ils veulent bien faire une application systématique des méthodes que j'ai préconisées, ils en seront frappés comme moi. Cette réparation, sous l'influence de la mobilisation et du massage immédiat, est si rapide qu'elle peut transformer absolument les suites des fractures et surtout des fractures articulaires. Au début de mes recherches, c'est un des points qui m'ont le plus surpris.

M. Quénu pense que j'ai exagéré en taxant le traitement de la fracture de l'olécrâne par l'extension comme un supplice.

Admettons, s'il y tient, que ce mot exagère un peu ma pensée. Il ne l'exagère pourtant guère. Tous les sujets qui ont été soumis à cette extension et que j'ai interrogés ont été unanimes à se plaindre. En outre, je me permets de faire remarquer à M. Quénu qu'il lui a trouvé bien des inconvénients, puisqu'il réduit cette extension obligatoire à dix jours, alors que six semaines était la véritable durée classique de ce traitement. Dès lors, mon expression de supplice n'était pas si hors de proportion que cela.

M. Quénu ainsi que M. Delbet me disent que tout en admettant que le traitement de la fracture de l'olécrâne sans suture est acceptable, ils conservent la suture pour les grands écartements.

Mais c'est précisément ce que je leur reproche. Ma communication est faite pour leur dire : cette réserve est inutile, parce que j'ai traité ainsi les plus grands écartements et j'ai réussi sans avoir à faire une suture. C'est précisément ce que je veux leur affirmer. On me parle d'éclectisme, de choix dans l'application des cas. Mais, justement, j'estime que cet éclectisme est un manque de méthode et c'est la méthode que je préconise. C'est justement parce que, depuis vingt-cinq ans, ayant vu tous les écartements que vous pouvez imaginer, je n'ai pas trouvé un seul de ces écartements qui ait justifié une suture, que je ne puis accepter la manière de faire dont vous parlez.

M. Broca m'a fait une série de critiques relatives aux radiographies que je vous ai fait passer. J'ai pourtant pris la précaution de vous dire que je n'avais aucun fond à faire sur ces radiographies, si ce n'est pour vous apprendre qu'elles se rapportent à quelques cas dans lesquels la solidité parfaite a été constatée.

J'ai manqué de radiographies et surtout de radiographies postérieures à des traitements, pourquoi? Tout simplement parce

que le traitement de toutes ces fractures de l'olécrâne a été si simple que les blessés n'entraient guère à l'hôpital. On avait déjà de la peine à les suivre. Puis quelle nécessité de la radiographie sur un sujet qui présentait un écart fragmentaire de 3 ou 4 centimètres. Nous donnions tous nos soins à des traitements qui doivent être bien suivis et les radiographies nous manquent plus que les observations. Vous pensez bien que ces trois ou quatre exemples ne représentent pas notre longue pratique. J'ai du reste des observations singulièrement plus anciennes que la radiographie et qui n'étaient pas les moins probantes.

En effet, pour tous ces cas, c'est entre les doigts que l'on voit la contracture disparaître et le fragment reprendre sa place.

Pourtant, puisque M. Broca a fait une critique sur les radiographies, je le prie de noter l'une sur laquelle il ne voit pas grand'chose. C'est une radiographie prise sur un sujet après guérison d'une fracture de l'olécrâne, accompagnée d'une fracture de la trochlée. La réunion est si parfaite qu'il faut beaucoup d'attention pour les constater.

J'ai apporté aussi une radiographie de fracture de l'olécrâne, curieuse parce que la réparation s'est faite sans aucune sorte de traitement, la fracture ayant été parfaitement méconnue.

Il peut encore remarquer une fracture de l'olécrâne chez un jeune sujet, radiographie prise alors qu'un appareil d'immobilisation était en place. Cette radiographie me permet de rappeler que dans la circonstance j'ai immédiatement fait défaire l'appareil et que le sujet a, comme les autres, été traité sans aucun appareil de contention.

Enfin, une seule de ces radiographies, prise immédiatement après l'accident, a trait à un écartement considérable. C'est la seule radiographie probante qu'accepte M. Broca. Il a parfaitement raison, c'est la seule que je puis donner en exemple de grand écartement. La radiographie fut faite à cause du gonflement énorme du coude qui n'empêcha pas une réparation parfaite et rapide, toujours sans suture et sans immobilisation.

J'accorderai bien volontiers à M. Broca qu'il serait plus démonstratif de lui apporter une série de radiographies faites au moment de l'accident et une autre série de radiographies faites plusieurs années après. Malheureusement pour beaucoup de raisons ce travail n'a pu être fait et je pense que la démonstration de l'excellence de la méthode peut encore se passer de cette preuve.

En défendant leur manière de faire, MM. Quénu, Delbet, Broca, me disent : Nous ne suturons que les cas à grand écartement, et c'est là la pratique de tout le monde. On ne suture pas les fragments dans les cas de médiocre écartement. Ce n'est pas ce qui se

passe, car si un bon nombre de chirurgiens observent cet éclectisme, il y a des chirurgiens, et non des moindres, qui affirment la nécessité de la suture pour toutes les fractures de l'olécrâne. On a bien fait de même pour la clavicule. Pour ma part, je proteste de l'inutilité de l'une et l'autre. En vous apportant mes observations, j'ai tenu à affirmer que cette méthode présentée comme le traitement idéal des fractures de l'olécrâne ne comporte aucun avantage au point de vue de la perfection de la réparation, donne une réparation plus lente à venir et constitue une intervention qui, pour n'être pas excessivement dangereuse, a bien encore quelques aléas. Il n'est donc pas exagéré d'insister sur les mérites et la généralisation possible de la plus simple des méthodes, puisque bon nombre de chirurgiens préconisent encore la plus compliquée.

M. Monod a eu parfaitement raison de dire que la position, la mobilisation, l'absence d'efforts intempestifs de réduction contribuent à faire disparaître les contractures dans les fractures de l'humérus, et que l'on peut tirer de ces conditions des effets excellents pour la bonne guérison de ces fractures sans faire les efforts de réduction et de placements d'appareils. Si nous devions discuter les avantages de la mobilisation pour toutes les fractures, nous pourrions aborder une foule de faits probants de ce genre. Je n'ai parlé dans ce rapport que des fractures de l'olécrâne, bien que pour toutes les fractures des faits du même genre puissent être utilisés. Mais j'ai insisté surtout pour cette fracture, parce que l'on voit et l'on sent la contracture disparaître sous les doigts. On saisit si nettement le phénomène, qu'il peut être invoqué comme une preuve de l'action immédiate et utile de la méthode.

M. Demoulin, étendant la discussion à la fracture de rotule vient affirmer que le massage et la mobilisation ne suffisent pas et que le meilleur élément du retour du membre à sa valeur est dans son fonctionnement précoce. Nous sommes tout à fait du même avis sur ce point et même pour la fracture de l'olécrâne, à la condition de ne pas exagérer les efforts ; ce fonctionnement précoce est de toute nécessité pour arriver à la perfection. Précisément, la consolidation rapide permet cette précocité du fonctionnement.

Pour la fracture de la rotule, il y a bien longtemps que je l'ai affirmé. Il y a bien longtemps aussi que j'ai montré que le massage avait, pour cette fracture, moins d'utilité que pour une autre, puisque l'articulation est évacuée et le mouvement peut être restitué immédiatement, la suture constituant un cal artificiel immédiatement solide. Je n'y insiste pas, ne voulant pas discuter la fracture de rotule.

M. Morestin et M. Demoulin ont bien voulu m'affirmer que mes idées et ma pratique du traitement des fractures sont plus

répandues que je ne le pense dans la jeune école. J'en suis fort heureux et je le constate même ici, car ce rapport, il y a dix ans, n'aurait pas obtenu aussi bon accueil et je n'aurais certainement pas entendu toutes les concessions que veulent bien me faire mes collègues qui acceptent l'utilité de ma pratique pour un certain nombre de cas, tout en la rejetant pour de plus graves.

Mais je me permets précisément de leur dire encore : Ce n'est pas assez. Vous êtes pour l'éclectisme, je rejette l'éclectisme. L'éclectisme est le manque de méthode, et je tiens à ma méthode. J'estime que ce n'est pas à un certain nombre de cas que doit s'appliquer ce traitement, c'est à tous. C'est précisément parce que M. Lenormant vous a apporté un cas qui se rangeait parmi les plus graves qui lui paraissait d'emblée indiquer la suture, c'est parce qu'il a constaté que cette suture avait été inutile et que le massage avait fait mieux que cette suture n'aurait pu faire qu'il vous a présenté malade et radiographie. C'est parce que j'ai pensé que cette observation est un exemple excellent de l'opportunité de cette généralisation que j'ai accepté de faire ce rapport dans l'espoir de vous montrer la nécessité et l'utilité de la pratique.

Présentations de malades.

Fracture de l'extrémité inférieure du radius avec grand déplacement. Intégrité fonctionnelle.

M. Tuffier. — Il est de notoriété commune que certaines fractures articulaires avec déplacement considérable des surfaces osseuses ne s'accompagnent pas de troubles fonctionnels proportionnels à ce déplacement. Je crois que les néo-productions osseuses consécutives au traumatisme jouent dans les raideurs articulaires un rôle plus considérable que le déplacement lui-même. Voici un malade qui, dans une chute sur les mains, se fit une fracture de l'extrémité inférieure du radius ; l'accident date de quatre mois et n'a pas été soigné par moi. La radiographie nous montre un déplacement classique, mais très considérable de la surface articulaire du radius; or, vous voyez que son poignet a conservé dans tous les sens une mobilité presque normale. Chaput nous a montré un cas semblable, moi-même je vous ai présenté une fracture du scaphoïde avec grand déplacement sans troubles sérieux de la motilité. Il y a là un chapitre que la radiographie permettra de compléter.

M. Paul Segond fait remarquer que la pratique de la mobilisa-

tion des fractures, qui a donné de si bons résultats entre les mains de M. Lucas-Championnière, donne des résultats déplorables lorsqu'elle est appliquée par des mains inexpérimentées.

M. Lucas-Championnière. — Je ne puis accepter les réflexions de mon ami Segond sur les inconvénients de la méthode de mobilisation appliquée aux fractures, et cela pour deux motifs.

Le premier, c'est qu'il n'est pas raisonnable d'accuser une méthode de la mauvaise application qu'en font ceux qui ne la connaissent pas. Il n'y aurait plus place pour un progrès scientifique ou pratique quelconque. Un confrère m'a accusé un jour d'assassinat, parce qu'ayant voulu faire une cure radicale de hernie il avait tué son malade. Il eut grand'peine à comprendre que j'avais été le premier à donner le conseil, que bien des gens ne suivent pas, de commencer par apprendre à faire une cure radicale de hernie avant de la tenter.

J'ai assez publié de gros et de petits livres, d'articles et de revues qui sont édités en toutes langues pour que tous ceux qui veulent appliquer ma méthode puissent le faire en toute sécurité pour leurs blessés. S'ils ne s'instruisent pas, il serait injuste de le reprocher à l'auteur de la méthode et aussi injuste d'accuser la méthode elle-même.

Mais, en deuxième lieu, c'est une querelle que je ne voudrais pas voir discuter pour une autre raison.

Êtes-vous bien sûr que la méthode d'immobilisation appliquée par des maladroits ne donne pas lieu à des accidents infiniment pires que ceux auxquels vous faites allusion ?

Moi, j'irais en ce sens plus loin que vous, et si nous devons discuter ces faits ici, je vous apporterai à foison les faits dans lesquels pas de traitement du tout aurait bien mieux valu que les traitements des fractures faits avec une immobilisation rigoureuse. Ce ne seront pas des infirmes seulement que je vous citerai. J'ai vu pendant des années mourir la plupart des sujets atteints de fracture du col du fémur, parce qu'on les immobilisait. Je les ai vus définitivement infirmes, parce qu'on réduit intempestivement leurs fractures. J'ai vu, estropiés pour la vie, la plupart des sujets atteints de fracture de l'extrémité supérieure de l'humérus; et les plus belles mains de justice que j'ai connues, je les ai vues pour des fractures insignifiantes du radius, alors que nos collègues viennent encore de vous montrer une fracture grave du radius, suivie d'un excellent résultat fonctionnel, malgré l'absence de la réduction et grâce à la mobilisation.

Dites donc avec nous que le traitement de la fracture par la mobilisation n'est pas le rien faire, que ce traitement, comme

toute pratique en ce monde, demande de l'étude et du soin ; mais ne venez pas jeter l'alarme à propos des traitements par la mobilisation, car le seul jeu des réductions intempestives et des immobilisations prolongées, au cours de traitements parfaitement réguliers et parfaitement classiques, a fait plus de mal que n'en feront jamais les applications maladroites de la mobilisation, à ce point que, pour bien des cas, j'ai pu dire que l'absence de tout traitement avait mieux valu qu'un traitement classiquement fait.

Paralysie radiculaire du plexus brachial.

M. Robert Picqué. — Paralysie radiculaire du plexus brachial, type Duchenne-Erb, consécutive à une fracture du tiers externe de la clavicule, vicieusement consolidée.

Résection du cal et suture de la clavicule.

Guérison de la paralysie.

M. Lejars, rapporteur.

Amputation abdominale du rectum.

M. Savariaud. — Amputation abdominale du rectum chez un homme. Guérison depuis trois ans.

M. Delbet, rapporteur.

Epithélioma de l'aile du nez. Extirpation. Rhinoplastie.

M. H. Morestin. — Chez ce malade un épithélioma cutané, à marche d'ailleurs très lente, avait détruit complètement l'aile du nez, dans presque toute sa largeur et sa hauteur. Il me fut adressé à la maison Dubois après plusieurs cautérisations inutiles au thermo et de nombreuses séances de radiothérapie sans aucun résultat. Le 13 novembre 1907, j'ai fait l'extirpation des lésions, supprimant toutes les parties molles de la moitié gauche du nez, jusqu'au squelette en haut et en dehors, en dedans jusqu'à la cloison ; je dus même dépasser la ligne médiane, et enlever une partie des téguments couvrant l'os propre du nez et la branche montante. La réparation de cette brèche, qui est la partie intéressante de cette observation, fut faite en deux temps. Le 11 décembre je reconstituai le contour narinaire, à l'aide d'un lambeau longuet

à pédicule inférieur pris sur la bordure de la perte de substance.

Le 6 janvier, je comblai le reste de la brèche avec un autre lambeau pris sur la joue, à pédicule supérieur, sous-orbitaire, que je fis pivoter en sens inverse du précédent, c'est-à-dire de bas en haut et de dehors en dedans. Le résultat est bien satisfaisant et le nez véritablement très présentable. L'association de ces deux lambeaux a permis de restaurer le nez détruit sur une grande étendue, en réduisant à des marques insignifiantes la trace des prélèvements. En outre, grâce à leur juxtaposition, nous avons pu ébaucher, d'une façon suffisante, le relief habituel de l'aile du nez.

L'orifice narinaire est plus étroit que l'autre, il est vrai, mais le malade content de son état actuel n'a pas voulu subir la retouche nécessaire pour corriger cette inégalité.

Présentation de pièce.

Volumineux sarcome intra-thoracique d'origine pleurale.

M. RICARD présente une tumeur du poids de 6 kilogrammes ayant siégé dans le thorax gauche d'une jeune femme, et ayant repoussé le cœur à 21 centimètres de la ligne médiane à droite. Cette tumeur a pu être enlevée par une brèche résultant de la section des cartilages costaux de bas en haut, jusqu'au deuxième cartilage costal exclusivement.

Election

D'UN MEMBRE TITULAIRE.

M. LAUNAY est élu membre titulaire par 32 voix, sur 36 votants.

Le Secrétaire annuel,
RICARD.

Paris. — L. MARETHEUX, imprimeur, 1, rue Cassette.





SÉANCE DU 17 JUIN 1908

Présidence de M. Nélaton.

Procès-verbal.

La rédaction du procès-verbal de la précédente séance est mise aux voix et adoptée.

Correspondance.

La correspondance comprend les journaux et publications périodiques de la semaine.

A propos de la correspondance.

M. Le Dentu dépose sur le bureau, au nom du Dr Léon Bérard, chirurgien des hôpitaux de Lyon, un ouvrage dont l'auteur fait hommage à la Société, et intitulé : « Corps thyroïde..., goitres, cancers thyroïdiens », t. XX du *Nouveau traité de Chirurgie*, de Le Dentu et Delbet. Paris, J.-B. Baillière, 1908, in-8°.

A l'occasion du procès-verbal.

Sur les contusions du pancréas.

M. Walther. — Dans son très intéressant rapport sur l'observation de M. le Dr Robert Picqué (séance du 3 juin, p. 753), mon ami Guinard a fait un relevé de tous les cas connus de rupture du pancréas.

Je tiens à lui signaler un fait qui a échappé à ses recherches.

C'est une observation que j'ai communiquée en 1905 au Congrès de Chirurgie (*Comptes rendus du XVIIIe Congrès de Chirurgie*, p. 749).

Il s'agissait, dans ce cas, d'un jeune homme de dix-sept ans qui avait été renversé de bicyclette par une assez lourde voiture qui lui passa sur l'abdomen au niveau de l'épigastre. Il fut transporté immédiatement à l'hôpital de la Pitié, dans mon service, et opéré d'urgence par le chirurgien de garde, notre collègue M. Guillemain.

M. Guillemain trouva un écrasement de la tête du pancréas, fit un tamponnement et le malade guérit.

Je ne vous donne pas ici le détail de l'observation, puisqu'elle est publiée dans les *Comptes rendus du Congrès*. Je signale simplement deux points particulièrement intéressants : 1° le fait de la rupture portant non pas sur le corps, mais sur la tête du pancréas; 2° l'existence d'une sialorrhée d'une abondance extrême qui dura pendant quinze jours et entraîna une double parotidite.

M. Ed. Schwartz. — J'ai eu l'occasion de traiter deux blessés atteints de contusion du pancréas et d'ouvrir deux collections enkystées, l'une sous-hépatique, l'autre de l'arrière-cavité des épiploons. Mes deux opérés ont guéri, après avoir présenté pendant quelque temps une fistule.

Voici leurs observations résumées :

Obs. I. — *Contusion de l'abdomen et du pancréas; kyste de l'arrière-cavité des épiploons. Laparotomie transmésocolique. Marsupialisation et drainage du kyste. Fistule pancréatique qui se ferme au bout de cinq mois.*

Le nommé R..., âgé de vingt-sept ans, charretier, a été serré, le 5 octobre 1901, entre un timon de voiture et un arbre, cela très violemment et brusquement. Il perd connaissance pendant quelques instants, puis est transporté chez lui. Il y est soigné pendant vingt jours, présentant des nausées, jamais de vomissements, des douleurs vives dans le ventre, qui augmente peu à peu de volume et devient tendu. Selles normales. Il peut toutefois se lever, mais marche courbé en avant; c'est surtout du côté gauche du ventre que se font les irradiations douloureuses. Son état ne se modifiant pas, il est envoyé à Paris, et mon maître Léon Labbé me prie de l'admettre dans mon service et de faire le nécessaire.

Il entre le 25 octobre 1901. C'est un homme fort, robuste, un peu amaigri. Le blessé étant couché, on constate une voussure de tout l'épigastre et de l'hypocondre gauche; la palpation est très douloureuse à gauche, à l'épigastre et sous les fausses côtes; elle est très difficile, car les muscles de l'abdomen se défendent aussitôt et se mettent en contracture, en même temps que R... accuse de vives souffrances.

Il est impossible de délimiter une tumeur, et cependant il y a plus de tension et de résistance aux points indiqués plus haut. La percussion révèle de la sonorité partout; l'estomac et l'intestin sont refoulés en avant; la matité hépatique est normale, comme celle de la rate. Toutefois, dans l'hypocondre gauche, là où il y a de la tension, se dessine une zone de matité.

Le blessé est porteur d'une hernie inguinale qui, d'après lui, daterait aussi de l'accident. L'état général n'est pas mauvais; il n'y a pas de fièvre; le pouls est bon et bien frappé. Il a de l'anorexie et a maigri. Notre diagnostic est : Epanchement de sang probable par contusion de l'abdomen; nous ordonnons la glace sur le ventre, la diète liquide, le repos absolu.

Les jours suivants, on constate manifestement une pleurésie à droite avec un peu d'épanchement, en même temps que le ventre augmente et que du liquide s'y accumule manifestement. Une ponction faite au point le plus mat à gauche permet de retirer un quart de litre d'un liquide jaune citrin légèrement louche.

L'opération est pratiquée le 21 novembre 1901. Laparotomie médiane sous-ombilicale. On trouve l'estomac refoulé en avant avec l'épiploon gastrocolique et sillonné de veinules dilatées. Il est tendu en avant de la poche qui paraît formée par l'arrière-cavité des épiploons. La poche est ponctionnée, puis ouverte. On en retire un liquide jaune citrin clair d'abord, puis trouble, dont l'examen chimique montre nettement la présence des éléments du suc pancréatique. Amylose et trypsine. Marsupialisation de la poche. Drainage. Fistule consécutive, qui se ferme une première fois vers le 22 février 1902; l'opéré souffre beaucoup; elle se rouvre pour se fermer définitivement à partir du 10 avril 1902. On a fait l'examen du liquide qui coulait par la fistule le 20 décembre 1901 : c'était du suc pancréatique presque pur.

Obs. II. — Le nommé M..., âgé de dix-neuf ans, palefrenier, reçoit, le 20 février 1903, un coup de pied de cheval dans la région épigastrique. Il est transporté le matin même à l'hôpital. Il n'y a aucun signe à ce moment de contusion viscérale grave, si ce n'est une violente douleur au niveau de la région frappée. Le lendemain, le blessé est pris de vomissements verdâtres, mais sans ballonnement, sans défense musculaire ; le pouls est bon ainsi que la température. On ne sent aucune tuméfaction profonde. Application d'une vessie de glace; les vomissements continuent les jours suivants, malgré l'excellence du pouls, et la température montant à 39 degrés, on examine encore le blessé et l'on constate la présence d'une tumeur liquide située sous le foie à gauche, au niveau de l'estomac ou du pancréas, sans qu'on puisse préciser ni fixer de diagnostic: on fait une ponction exploratrice au niveau de la zone de matité le 14 mars, soit vingt-deux jours après la blessure et on retire un liquide citrin et louche. Le liquide se reproduit les jours suivants, en même temps que le blessé maigrit manifestement et rapidement. Le 31 mars 1903, laparotomie médiane sus et sous-ombilicale. On tombe sur le foie au-dessous duquel la tumeur est développée

refoulant l'épiploon gastrohépatique en avant. On retire par la ponction un litre de liquide clair, séreux, qui est mis de côté pour le faire analyser. La poche est marsupialisée et drainée. On pense à un foyer de contusion du pancréas.

Peu à peu le liquide cesse de couler et la fistule est complètement fermée au bout de deux mois, soit le 1er juin 1903.

L'examen du liquide retiré par la ponction a nettement démontré la présence des ferments pancréatiques; le liquide contient une proportion très appréciable de peptones qui, avec l'eau bromée ajoutée goutte à goutte, donnent la coloration violette caractéristique de la digestion pancréatique.

Il s'est donc agi dans nos deux cas d'un foyer de contusion du pancréas : l'un ayant donné lieu à un épanchement dans l'arrière-cavité des épiploons, l'autre à un épanchement derrière le petit épiploon gastrohépatique. Les deux cas se sont montrés avec des caractères assez bénins, puisque la laparotomie n'a été faite dans les deux cas qu'environ six semaines après l'accident (coup de timon dans un cas, coup de pied de cheval dans l'autre).

La poche a été marsupialisée, elle s'est fermée lentement avec réouverture deux fois pour le premier, sans réouverture pour le second, et la guérison était complète au bout de six mois environ, pour le premier, de trois mois et demi pour le second.

Dans les deux cas, il nous a été impossible de constater *de visu* les lésions pancréatiques; il n'y avait même plus de sang et il s'agissait plutôt de collections de liquides, résultant de transformation d'un épanchement sanguin mélangé à la sécrétion pancréatique. Dans un de nos faits, le liquide qui s'écoulait par la fistule pouvait être considéré comme du suc pancréatique pur, résultant de l'ouverture d'un canalicule pancréatique important.

Dans nos deux cas, il est intéressant de noter la bénignité des symptômes initiaux, sur laquelle a insisté notre collègue Guinard, bénignité qui a même permis à un de nos blessés de faire un voyage assez long pour venir nous trouver.

Dans les deux, outre les signes que nous avons signalés, nous insistons sur l'amaigrissement rapide des blessés provenant certainement de la dérivation ou de la perte d'une partie du suc pancréatique pour la digestion.

A côté des contusions graves nécessitant et amenant une intervention plus ou moins rapide, se classent toute une catégorie de faits, où l'allure plus bénigne permet la temporisation et le traitement de l'épanchement enkysté par une laparotomie tardive.

M. Chavasse, *membre correspondant*. — Je rappelerai, à propos du rapport de M. A Guinard sur la communication de M. R. Picqué que j'ai eu, il y a de nombreuses années, en 1884, l'occasion d'in-

tervenir dans un cas de contusion de l'abdomen par coup de pied de cheval présentant comme lésion principale une attrition du pancréas. Il existait également, mais à un moindre degré, des contusions du côlon transverse, du méso-côlon et de l'enveloppe celluleuse du rein droit. La contusion du pancréas ne fut reconnue qu'à l'autopsie.

Cette observation communiquée à la Société de Chirurgie a été l'objet d'un rapport de M. le professeur Chauvel, dans la séance du 4 mars 1885. Je reste convaincu que la lésion isolée du pancréas, dans les contusions de l'abdomen, est tout à fait exceptionnelle ; la lésion de cet organe est presque toujours accompagnée, à des degrés divers, de contusion de l'intestin, de l'épiploon ou du mésentère.

Discussion.

Sur un signe d'occlusion intestinale.

M. Tuffier. — J'ai eu l'occasion d'opérer quatre cas de rétrécissement de l'intestin grêle ; j'ai pu faire le diagnostic chez mes malades ; c'est dire que la clinique de ces sténoses est suffisamment précise pour permettre de les reconnaître. Leur symptomatologie est très différente de celle des sténoses du gros intestin, et c'est pour avoir cherché un complexus symptomatique commun à ces deux lésions qu'on a si longtemps erré. L'occlusion intestinale, avec ses alternatives de constipation et de débâcle, est la base du complexus symptomatique d'une sténose du gros intestin, alors que ces symptômes rhytmiques manquent le plus souvent dans les sténoses de l'intestin grêle.

Je ne parle, bien entendu, ici que des rétrécissements à marche lente dont la dégénérescence fibreuse cicatricielle ou bacillaire est la cause habituelle, et je n'envisagerai que le diagnostic à la période d'état, diagnostic de l'existence et du siège de la sténose, ce dernier moins important, puisque le siège d'élection est dans une immense proportion la fin de l'intestin grêle.

La forme de l'abdomen, le péristaltisme douloureux avec les borborygmes et le clapotement intestinal, la modalité des douleurs suffisent en général, et en tous cas m'ont toujours permis de reconnaître les lésions.

Voici une observation qui peut servir de type à cet égard :

Hernie crurale étranglée. Réduction opératoire. — Hémorragies intestinales, rétrécissement cicatriciel de l'intestin grêle. — Entéro-anastomose. — Guérison.

Le 2 février, j'étais appelé par mon collègue Galliard à six heures et demie du soir auprès d'une jeune femme de vingt-sept ans pour des accidents de péritonite avec occlusion, datant de deux jours. Nous trouvons une hernie crurale droite irréductible et étranglée; la malade assez maigre est dans un état grave de collapsus : pouls à 120, température 36°5, extrémités froides, facies hippocratique, occlusion complète sans ballonnement considérable de l'abdomen, vomissements bilieux. Injections sous-cutanées de sérum physiologique et de caféine. Je pratique à neuf heures du soir, avec l'aide de mon interne M. Sauvé, la kélotomie. Nous trouvons une anse grêle étranglée ecchymotique, violacée, mais sans signe de sphacèle, ni sur sa portion libre ni dans le contour de la portion serrée; nous étions en face d'un de ces *cas limites* où on se demande si on doit réduire l'intestin. Cette femme était dans un tel état de faiblesse qu'il ne pouvait être question de réséquer l'anse malade. Réduction, l'anse est laissée au voisinage du canal crural, drainage, résection du sac, suture et pansement. L'état de l'anse réduite étant douteuse, nous fîmes toutes les réserves sur la guérison de la malade, ne cachant pas nos craintes d'hémorragies intestinales et de sténose ultérieure.

Les suites opératoires furent favorables, et le drain est enlevé après quarante-huit heures; la plaie se réunit par première intention.

Le sixième jour, mélæna peu abondant, qui se répète le huitième et le neuvième jours. Malgré cet accident, la digestion est normale et la malade se lève bientôt et commence à sortir. C'est à ce moment que surviennent les premiers troubles intestinaux sous forme de coliques, dont le point douloureux maximum siège au-dessous de l'ombilic et à droite, et qui reviennent à heures fixes après les repas. Leur intensité s'accroît progressivement et le 5 mai je l'examine avec mon collègue André Petit; elle est dans l'état suivant : amaigrissement notable, peau sèche et écailleuse, région médiane de l'abdomen légèrement saillante, sensation de résistance entre l'ombilic et la symphyse pubienne, clapotement au-dessous de la partie résistante. L'état douloureux est non moins significatif; les coliques sont très violentes, elles obligent la malade à se courber en avant, elles surviennent cinq heures environ après les repas, chaque crise dure presque deux heures, et chaque paroxysme est de quelques minutes. Pendant ces crises, la malade voit et nous a fait constater maintes fois des ondes de contraction occupant la région périombilicale et descendant vers un point constant de la région sus-pubienne où nous avons trouvé un empâtement; ces contractions visibles et tangibles sont d'autant plus douloureuses qu'elles se rapprochent du point terminal, cessent brusquement et une sensation très nette d'un passage de liquide fait place aux borborygmes qui l'accompagnaient. Pas de vomissements, pas de constipation. Notre diagnostic est : sténose de la fin de l'intestin grêle; urines : 600 gramme

contenant de l'urobiline (Carrion). Malgré le régime lacté, malgré les purgatifs huileux, cet état s'aggrave progressivement, les douleurs deviennent presque continues, la malade refuse de s'alimenter pour éviter ses souffrances; l'émaciation est extrême (24 kilog.), la malade ne peut plus marcher. Notre collègue Mathieu, le 7 mai, confirme notre diagnostic et constate le signe de la matité déplacée.

Le 10 mai, je pratique, avec l'aide de M. Sauvé et en présence de mon collègue André Petit, une laparotomie et je trouve un intestin grêle triplé de volume et d'épaisseur, se continuant au-dessus de la symphyse par un cordon fibreux long de 8 centimètres, adhérent à la paroi, du volume d'un porte-plume, avec le reste de l'iléon qui est atrophié, du volume de l'index. Entéro-anastomose latérale large par deux plans de suture, à environ 6 centimètres du cordon fibreux; la seule difficulté opératoire est due à l'inégalité considérable d'épaisseur des parois. Guérison sans incident. Dès le surlendemain, la malade s'alimente, les contractions intestinales ont complètement disparu, les digestions sont régulières, l'état général redevient parfait; la malade pèse actuellement 48 kilogrammes.

Lorsqu'il existe une tumeur, le diagnostic s'impose et je ne cite que pour mémoire le fait suivant :

Dans l'occlusion de l'intestin grêle *avec distension* sans tumeur, qui constitue la seconde variété de sténose, c'est le milieu de l'abdomen qui fait saillie et contraste avec l'aplatissement des hypocondres, alors que l'occlusion du gros intestin distend largement les flancs. Dans le premier cas, c'est un tableau sans cadre; dans le second, le cadre déborde et entoure souvent le tableau. La percussion légère dénote un tympanisme de la région médiane et une sonorité normale des flancs, si le grêle est le siège des lésions. La palpation peut ne dénoter aucune sensation de tumeur; cette femme atteinte d'une sténose atrophique en donne une preuve; et, de fait, la découverte d'une tumeur avec tous les caractères de siège intestinal n'est pas très fréquente dans ces occlusions.

Tuberculose atrophique du cæcum et du côlon ascendant. — Sténose. — Pas de tumeur. — Entéro-anastomose. — Guérison.

La nommée A... (Louise), âgée de vingt-quatre ans, lingère, entrée le 20 décembre 1907, salle Malgaigne, lit n° 9. (*Occlusion intestinale.*)

Antécédents. — Père bien portant; mère morte à trente-quatre ans, paralysie agitante. Deux sœurs, dont une morte de maladie de la moelle; deux frères bien portants.

Antécédents personnels. — A toujours été souffreteuse. A huit ou

dix ans a eu des ganglions suppurés au cou, qui ont laissé des cicatrices. A toujours été réglée très irrégulièrement, ne l'a pas été depuis deux ans. N'a jamais eu beaucoup de cheveux, mais chute des cheveux abondante depuis un an; malade très nerveuse, a souvent des crises de nerfs, sans perte de connaissance, mais avec contractures. La malade a de l'insomnie, elle est de caractère changeant et impressionnable.

Histoire de la maladie. — La malade paraît avoir eu des signes assez nets d'obstruction, il y a un an. Elle eut, à ce moment, une constipation opiniâtre, ne cédant à aucun purgatif même répété et des vomissements fécaloïdes.

Cette crise dura cinq semaines et elle eut après une diarrhée abondante, puis des alternatives de diarrhée et de constipation, avec des membranes et des glaires pendant plus de deux mois.

Pendant cette crise, la malade est restée longtemps au lait.

Depuis ce temps, la malade maigrit beaucoup, s'alimente difficilement, allant très difficilement à la selle, et ayant par contre des crises diarrhéiques.

Actuellement, la malade présente un abdomen très ballonné, sans cadre extérieur des côlons; on voit se dessiner sur la paroi des contractions péristaltiques de l'intestin, qui semblent aboutir à la région du cæcum. Ces contractions péristaltiques s'accompagnent de gargouillements. Ces gargouillements se produisent en général plutôt la nuit, et sont quelquefois si bruyants qu'ils réveillent la malade.

Ce péristaltisme s'accompagne de coliques, très douloureuses, apparaissant petit à petit et progressivement disparaissant avec le gargouillement. Une émotion ou un choc suffisent souvent pour provoquer ces crises douloureuses de péristaltisme. La douleur, à ces moments, semble plutôt se localiser, à droite, au niveau du point de Mac Burney. On trouve, sur les cuisses et les jambes de nombreux points d'acnée tuberculiques de la peau. (Mauté.)

A la percussion, le ventre en entier est sonore; à la palpation, on dénote une douleur assez vive sur le trajet des deux côlons que l'on sent contracturés. La douleur est plus violente à droite. Il existe du clapotement jusqu'au-dessous de l'ombilic, à gauche, jusque dans la fosse iliaque droite. *On ne sent pas de tumeur* en aucun point.

Opération le 20 décembre. — Je trouve des anses intestinales distendues, du volume de l'avant-bras à la partie supérieure. J'examine le cæcum, et j'y trouve toute son étendue très peu volumineuse atrophiée et dure. L'induration remonte sur la paroi interne du côlon ascendant.

J'enlève à ce moment, un ganglion que M. Mauté coupe et reconnaît être tuberculeux. L'appendice est sain. Large anastomose du cæcum et de l'intestin grêle au-dessus de la lésion.

Suites opératoires : Très bonnes.

La malade sort le 11 janvier en excellent état et cet état s'est maintenu ainsi que M. le Dr Richerolle mon ancien interne me l'écrit.

Mais l'accident constant autour duquel roule tout le cortège symptomatique, c'est le *péristaltisme*. Spontané ou provoqué, on le

voit se dessiner avec un maximum de fréquence autour de l'ombilic. Mais chez la malade dont je viens de rapporter l'histoire, il suffisait d'observer sa progression spontanée pour le voir se terminer toujours au même point, en avant et à droite de la région sus-pubienne; joignez à cette constatation ce fait que les douleurs qui l'accompagnaient cessaient au moment exact où la péristaltique affleurait cette région, et vos constatations seront suffisantes pour affirmer que là est le siège de l'occlusion.

La douleur dans ces sténoses du grêle est caractéristique, et elle peut suffire au diagnostic dans la troisième variété de cas où il n'existe *ni tumeur, ni ballonnement du ventre*; ce sont de véritables coliques intestinales dont le *rythme* est vraiment spécial. Chez ces malades, elles survenaient de quatre heures à six heures après le repas, avec une régularité parfaite, et elles ne survien nent qu'à propos de l'alimentation, si bien que ma malade pour les éviter, trouvait tout simple de ne plus manger. Elles sont plus accentuées après l'ingestion d'aliments solides, que les malades ne tardent pas à supprimer.

Ces douleurs débutent autour de l'ombilic, se propagent du côté de l'obstacle, deviennent de plus en plus vives à mesure qu'elles se propagent et, après une durée de quelques minutes, cessent brusquement, et souvent alors un bruit de gargouillement spécial est perçu par la malade en un point fixe. Le paroxysme terminé, une nouvelle crise va se produire sous une forme analogue et durer à peu près le même temps, et cet état douloureux va persister ainsi de une à trois ou quatre heures. Il est rare que ces accès quotidiens ne progressent pas, sinon en intensité, du moins en durée, et ne se terminent par un état d'endolorissement permanent. Kœberlé a décrit en cas de sténoses multiples, une succession de l'ensemble ds ces phénomèmes douloureux qu'il appelle *coliques étagées*.

Si on examine l'abdomen au moment de ces spasmes, on en voit s'inscrire la cause sous forme de contractions intestinales visibles et tangibles. *La régularité de ces crises permet d'éliminer les états spasmodiques de l'intestin si fréquents dans les différentes variétés d'entérite.* Les douleurs sont alors capricieuses et sans rapport exact et constant avec le moment de l'alimentation. La forme et la direction du péristaltisme le distinguent nettement des contractions gastriques.

La palpation de l'abdomen, en dehors des crises, permet de constater du clapotement par pression brusque dans une région voisine de la lésion, mais souvent assez étendue ; ce signe d'une ectasie intestinale peut occuper, comme dans mon observation I, les deux flancs et remonter jusqu'à l'ombilic; je ne lui donnerais

pas une importance capitale au point de vue du siège du rétrécissement. Il existe souvent à ce niveau de la matité, et en cas de sténoses multiples cette matité siégeant en plusieurs régions devient la *matité en damier* (voy. Tuffier et Martin, *Revue des maladies de la nutrition*, 1907 : Des rétrécissements de l'intestin grêle). Nous avons vu que chez ma malade au rétrécissement cicatriciel, M. Mathieu avait confirmé le diagnostic par l'existence de la matité déplacée; mais je dois dire que jamais ce signe n'a été pour moi que confirmatif de lésions parfaitement diagnostiquées par la clinique habituelle.

Rétrécissement tuberculeux de la fin de l'intestin grêle. — Résection de 15 centimètres d'intestin. — Entéro-anastomose. — Guérison.

La nommée D... (Adèle), âgée de cinquante-trois ans, entrée le 20 mars 1897, salle Elisa-Roy, lit n° 1 (Hôpital Lariboisière).

La malade entre pour une tumeur siégeant dans la fosse iliaque droite et pour des douleurs intestinales.

La femme, toujours réglée normalement, a atteint la ménopause il y a quatre ans, sans accident. Elle a eu cinq enfants dont trois sont morts en bas âge de gastro-entérite ou de croup. Elle a fait deux fausses couches. Pas d'antécédents pathologiques.

Depuis deux ans cependant les digestions sont capricieuses; la malade se plaint de souffrir depuis cinq mois de coliques violentes, généralisées à tout l'abdomen et survenant quatre à cinq heures après les repas. Une heure après le début de ces douleurs survenait une selle liquide d'un brun jaunâtre, extrêmement fétide. Jamais elle n'a trouvé de sang dans ses selles. Ces phénomènes douloureux semblaient accentués par l'ingestion de légumes; bientôt la viande elle-même ne fut plus supportée. Jamais de vomissements, jamais de crises nettes d'obstruction intestinale.

La malade a beaucoup maigri, mais depuis le mois de novembre elle mange peu, précisément par crainte de crises douloureuses.

A l'inspection, on trouve dans la fosse iliaque droite une tuméfaction soulevant légèrement la paroi abdominale, à deux travers de doigt au-dessus de l'arcade de Fallope, à 6 centimètres environ en dedans de l'épine iliaque antéro-supérieure. Les veines sous-cutanées abdominales sont légèrement dilatées. La palpation permet de délimiter facilement presque sous la peau une tumeur arrondie du volume d'une mandarine. Cette tumeur présente quelques petites saillies, elle est rénitente, assez mobile. La palpation détermine de la défense musculaire dans toute la région de la fosse iliaque gauche. La tumeur paraît sonore d'abord; mais si on l'isole bien des anses intestinales voisines, elle devient mate. La palpation profonde détermine un bruit de gargouillement. La tumeur elle-même est peu douloureuse à la palpation

ou à la percussion. Au toucher vaginal, on n'arrive pas à percevoir la tumeur. Les organes génitaux sont normaux.

Opération le 25 mars. — Je trouve dans la fosse iliaque droite une tumeur du volume des deux poings, bosselée, adhérente, constituée par les côlons transverse et ascendant et l'intestin grêle. Je libère d'abord les adhérences du côlon transverse dans la fosse iliaque et trouve une adhérence du grand épiploon.

Cette première dénudation faite, je remonte le côlon transverse avec son épiploon enflammé, mais qui ne présente pas une friabilité particulière; j'isole l'anse grêle au voisinage du cæcum, et j'en résèque environ 12 à 15 centimètres sans trouver de ganglions. Au milieu des adhérences, je trouve une arête de poisson ; si bien qu'un instant, je crois à une appendicite avec perforation, mais les granulations à la surface de l'intestin me font éliminer cette hypothèse.

Je pratique alors la résection de la tumeur principale, et d'une tumeur accessoire sur 12 à 14 centimètres.

Un essai d'angiotripsie est infructueux. Ligature des deux bouts à la soie fine et bien serrée, puis je ferme les deux bouts dans une suture à la Lembert ; je pratique alors l'anastomose latérale des deux anses intestinales coupées et oblitérées. Toutes les sutures à la soie.

Deux mèches de gaze dans la fosse iliaque.

La pièce montre un rétrécissement tuberculeux d'environ 15 centimètres avec des ulcérations serpigineuses de la paroi, formant de véritables ponts dans l'épaisseur des tuniques intestinales. Au delà une quantité de granulations tuberculeuses du volume d'environ la moitié d'un petit pois.

A deux travers de doigt au-dessus du rétrécissement, une deuxième plaque cicatricielle rétrécissant l'intestin.

Suites opératoires. — *27 mars.* — N'accuse que de légères douleurs dans le flanc droit. A eu de violentes coliques pendant la nuit. Pas d'émission de gaz par l'anus. Urine seule avec difficulté, mais ne souffre pas pendant la miction. Le pouls est à 100 sans irrégularités. Température, 37 degrés.

Pansement : Sérosité sur les compresses. On enlève les mèches, un peu de sang derrière. On remet une mèche aseptique pour drainer.

28 mars. Pouls à 78. Température, 37 degrés. On donne un lavement et depuis la malade souffre un peu du ventre. On laisse une canule rectale à demeure. Urines abondantes.

29 mars. Pouls à 72. Température, 37 degrés. On retire la mèche abdominale et on la remplace par un petit drain de caoutchouc. Suintement séro-purulent assez abondant au niveau du pansement.

30 mars. Pouls à 84. Température, 36°8. N'a que de très légères douleurs de ventre. Urine seule sans douleurs. N'a pas été à la selle depuis deux jours. Peu d'appétit. Langue sale, mais humide. Pas de vomissements.

31 mars. Pouls à 100. Température, 37°2.

Selles avec un lavement, à la suite souffre un peu de la région iléo-cæcale. Peu d'appétit. Langue très sale. Ne peut garder que des boissons glacées. Vomit le lait cuit.

1er *avril*. Ne souffre pas du ventre. On enlève les fils, le pansement était à peine sale. Pouls à 100. Température, 37 degrés. Se sent très affaiblie.

3 *avril*. Température, 37°2. Le soir, 37°6. Pouls à 84. Pas de douleurs de ventre. Va à la selle avec lavements. Commence à avoir un peu d'appétit. Langue bonne. Tousse beaucoup. On examine le ventre, les sutures ont tenu. Urine bien, seule.

5 *avril*. Pouls à 78. Température, 36°8. Pas de douleurs de ventre. Continue à tousser. Rien à l'auscultation.

8 *avril*. La malade va bien. N'accuse pas de douleurs dans le ventre. Mange avec appétit. Langue très bonne. Pas de vomissements. Va à la selle sans lavements. Urine bien. Les sutures ont bien tenu. Pouls à 84.

10 *avril*. Continue à aller très bien. Pouls à 80. Température, 37 degrés. Dégoût pour le lait. Commence à se lever sur son séant. Se plaint de douleurs dans l'abdomen.

13 *avril*. Le pansement est très propre. Le ventre n'est pas ballonné. Va bien à la selle, urine bien. A peu d'appétit, mais ne vomit pas. Etat général bon. Très affaiblie. Température, 37. Pouls à 72.

1er *mai*. La plaie se cicatrise de plus en plus. Etat général très satisfaisant.

2 *mai*. Sortie absolument. Ne souffre plus.

19 *mai*. Va très bien. A gagné 3 kilogrammes.

Rétrécissements tuberculeux multiples de l'intestin grêle. — Péritonite bacillaire. — Pas de tumeur. — Entéro-anastomose avec exclusion bilatérale incomplète. — Guérison opératoire. — Mort ultérieure par tuberculose généralisée.

La nommée C..., âgée de trente-cinq ans, ménagère. Entrée le 4 mars 1908, salle Malgaigne, lit n° 2.

Antécédents héréditaires. — Rien à signaler.

Antécédents personnels. — Réglée à seize ans, toujours régulièrement. Grossesse à vingt-trois ans, a souffert continuellement du ventre, surtout du côté gauche. Elle accouche à six mois d'un fœtus difforme. Le retour des règles est bien revenu. A vingt-huit ans : accouchement à terme d'un enfant bien portant, qui meurt à deux mois de bronchite et convulsions. Retour de règles normal. A trente ans : vers le cinquième mois de sa grossesse, douleurs dans le ventre, surtout sur les côtés droit et gauche. A sept mois, accouchement au forceps d'un enfant bien portant qui a cinq ans actuellement. Ses règles sont bien revenues.

Dans l'espace de ces cinq dernières années, la malade se plaint de crises douloureuses, survenant tous les deux ou trois jours, par conséquent aussi bien entre les règles qu'au moment des règles. Les douleurs siègent dans tout le ventre, s'irradiant peu vers les cuisses, mais surtout vers le thorax jusqu'aux omoplates.

Les douleurs ont un caractère lancinant. Elles sont continues pendant la crise qui dure un temps variable (parfois un quart d'heure, parfois une heure). La crise douloureuse survient aussi bien le jour que la nuit, et ne semble pas influencée par les repas. Le point de départ des douleurs est au creux épigastrique, puis elles se généralisent Ces douleurs s'accompagnent de gargouillements, accentués dans le côté droit; ils cessent avec la cessation des douleurs. De temps en temps surviennent des vomissements (alimentaires ou bilieux) variables qui terminent la crise. Depuis quelques temps, les règles sont moins abondantes, leucorrhée entre les règles.

Depuis cinq mois, fatigue, perte des forces, amaigrissement (6 kilogrammes environ en trois mois). Anorexie. Diarrhée depuis un mois.

L'inspection de la malade ne révèle rien, à la palpation on constate de la contracture de la paroi, surtout accusée à la partie médiane. On provoque de la douleur à la palpation profonde, surtout marquée dans les fosses iliaques, dans les régions annexielles des deux côtés en particulier. Au toucher vaginal, on trouve un col extrêmement déchiqueté, induré, avec une petite tumeur venant tomber dans son ouverture (fibrome). Corps normal, peu mobile. Les culs-de-sac sont très douloureux et résistants.

Opération. — Ether, aucun incident. Laparotomie, 21 mars 1908. Je trouve sur l'intestin à la hauteur de la fosse iliaque et du petit bassin, sur l'intestin grêle, des granulations d'un volume variable comparable à un grain de haricot ou un grain et demi. Ces grains sont confluents en certains points, donnant un aspect noir à l'intestin. Les lésions s'étendent sur 1 mètre à partir de la valvule iléo-cæcale.

Le cæcum n'avait rien : pas de tuberculose confluente du moins à ce niveau.

Il existe trois rétrécissements de l'intestin grêle, admettant le petit doigt, séparés par 10 ou 20 centimètres d'intestin tuberculeux mais non rétréci. A partir du point où la région est saine, l'intestin est peu dilaté. Sur le gros intestin, épaississement jusqu'à cinq travers de doigts au-dessus du cæcum. Puis le gros intestin reprend sa souplesse. Ici, pas de nodosités, mais une infiltration légère de la paroi du gros intestin.

Ne pouvant amener au dehors le côlon ascendant, je fais une entéro-anastomose, entre l'intestin grêle, à 1 mètre au-dessous de la valvule iléo-cæcale (loin de la partie malade), et le côlon transverse. Anastomose large, suture séro-séreuse et muco-muqueuse au fil de lin. Pas de drainage.

Exclusion par suture séro-musculeuse circulaire sous le côlon transverse et au-dessous de l'anastomose de l'intestin grêle, à deux travers de doigt de mes deux sutures. En certains points, l'intestin grêle porte des cicatrices.

Rien au niveau des annexes.

Deux petits nodules de la paroi cæcale ont été portés au laboratoire et ont été reconnus tuberculeux.

Suites opératoires. — Pendant trois jours, après l'opération, vomissements aqueux teintés de bile. Guérison le 29 mars.

Depuis son opération, *diarrhée abondante*, fétide, anorexie persistante. Affaiblissement progressif.

La malade succombe le 20 avril.

Un symptôme très frappant dans l'histoire de ces sténoses est l'amaigrissement si rapide et vraiment extrême — squelettique dans l'acception la plus rigoureuse du terme — auquel arrivent les malades. Il s'explique facilement, mais il faut l'opposer à l'état assez satisfaisant dans lequel restent les malades atteints de rétrécissement du gros intestin. Il semble théoriquement que l'émaciation devrait être d'autant plus rapide que l'obstacle est plus élevé et d'évolution plus aiguë ; les observations ne sont pas très démonstratives à ce sujet, mais il est certain que la levée de l'obstacle s'accompagne d'une reprise très rapide du poids et des forces. Ma malade au rétrécissement cicatriciel est passée, en quatre mois, de 24 kilogrammes à 47 kilogrammes.

En somme, la symptomatologie des sténoses de l'intestin grêle est assez riche à l'heure actuelle pour permettre son diagnostic.

M. Pierre Delbet. — Lorsque mon ami Ricard a fait sa communication sur les occlusions chroniques de l'intestin — il y a plusieurs mois — j'avais demandé la parole pour rappeler que j'ai étudié les fausses ascites en 1897. Depuis, notre collègue Mathieu a publié sur cette question un Mémoire où il a cité mon travail en bonne place — ce dont je le remercie — de sorte que je n'ai plus rien à dire.

M. Ricard. — M. Tuffier nous dit qu'il y a des signes cliniques nets d'occlusion intestinale ; cela est incontestable.

Le signe sur lequel j'ai attiré l'attention de mes collègues est un signe nouveau, que notre collègue Delbet a mis en lumière, que M. Mathieu a bien étudié, et dont j'ai observé plusieurs cas. C'est un signe précieux parce qu'il existe surtout quand les signes classiques font défaut. Ainsi M. Tuffier nous parle de ballonnement du ventre. Evidemment, c'est là un symptôme classique ; mais dans les cas que j'ai apportés, non seulement il n'y avait pas de ballonnement, mais le ventre était plat, rétracté, et il n'y avait rien dans la symptomatologie qui pût nous faire penser à de l'occlusion intestinale.

C'est dans ces faits, rares je le veux bien, mais qui nous déroutent, que le signe du clapotement intestinal et de la trans-

lation de la matité vient nous apporter de précieux renseignements.

M. TUFFIER. — Je ne puis accepter la différence que veulent établir MM. Delbet et Ricard entre les cas de sténose avec matité déplacée et les observations que je vous présente. Il existe trois formes cliniques différentes : sténose avec tumeur, sténose sans tumeur, mais avec distension abdominale, sténose sans tumeur et sans distension. C'est cette dernière variété, d'un diagnostic difficile, que l'étude des signes fonctionnels permet de reconnaître. J'ai établi ailleurs et le signe de la *matité en état damier*, et les douleurs que Kœberlé a baptisées *coliques étagées* (voy. Tuffier et Martin, *Revue des maladies de la nutrition*, 1907, Des sténoses de l'intestin grêle). La distension passive de l'intestin par le liquide donne lieu au clapotement et à la matité, mais ce signe n'existe qu'à la période ultime des rétrécissements ; il correspond au moment où la paroi intestinale est vaincue, et le diagnostic est alors toujours fait. Cherchez dans le passé de ces malades, vous trouverez toute l'histoire clinique que je viens de vous décrire, histoire suffisamment riche pour parfaire le diagnostic. La matité déplacée n'est donc qu'un symptôme en plus et qu'un fait accessoire. La preuve en est facile à vous donner. Quand M. Mathieu a constaté ce phénomène chez ma malade, le diagnostic était fait et archifait depuis longtemps, grâce aux autres signes. Bien mieux, dans l'observation que Ricard rapporte comme typique, vous trouverez en dehors de cette matité déplacée tout le cortège symptomatique que je vous ai décrit, et il est amplement suffisant au diagnostic. Il ne faut donc pas exagérer l'importance d'un signe accessoire.

M. PIERRE DELBET. — Je suis très heureux d'avoir entendu mon ami Tuffier. Les observations qu'il vient de nous communiquer me fournissent l'occasion de dire dans quels cas ce symptôme que j'ai appelé fausse ascite rend des services.

Tuffier nous parle de cas typiques où existait au grand complet le complexus symptomatique de l'occlusion chronique de l'intestin grêle. Dans ces cas, le diagnostic est évident et il importe assez peu qu'il y ait ou qu'il n'y ait pas de fausse ascite.

Mais il y a des faits où le complexus symptomatique classique manque complètement. C'est alors que la fausse ascite rend service, et d'autant plus que c'est peut-être dans ces cas qu'elle est le mieux marquée.

Les malades n'ont aucun signe d'obstruction intestinale. Ils

présentent des troubles spéciaux, un amaigrissement marqué, avec un abdomen plus ou moins distendu. Une malade m'a été passée d'un service de médecine avec le diagnostic de péritonite tuberculeuse de forme ascitique. C'est en l'examinant que j'ai constaté que les symptômes d'ascite n'étaient pas tout à fait corrects. Le liquide se déplaçait bien suivant les positions que l'on donnait à la malade, de manière à occuper toujours les parties déclives. Mais la ligne de niveau, c'est-à-dire la ligne de matité, n'était pas parfaitement rectiligne. Elle décrivait des inflexions irrégulières et changeantes. C'est l'irrégularité de la ligne de matité, les modifications fréquentes suivant l'état de réplétion et les mouvements de l'intestin qui permet de distinguer les fausses ascites des vraies. Je pense toujours que ce symtôme est précieux et qu'il permet, quand tous les autres manquent, de faire le diagnostic d'obstruction chronique et incomplète de l'intestin.

M. Broca. — Chez un malade que j'avais opéré un mois auparavant d'appendicite mal refroidie ayant nécessité le drainage du foyer, j'ai observé des phénomènes d'occlusion subaiguë avec matité mobile et bruit hydro-aérique à la succussion du sujet, si bien que j'ai diagnostiqué une péritonite par perforation avec épanchement de liquide très abondant et de gaz.

J'ai pratiqué la laparotomie, quelque maigres que fussent ses chances de succès, et j'ai constaté que liquide et gaz étaient contenus dans l'intestin grêle, extrêmement distendu au-dessus d'une occlusion par adhérences dans la fosse iliaque droite.

Sur la tuberculose inflammatoire de l'estomac.

M. Pierre Delbet. — Quand M. Poncet nous a fait sa communication sur certains rétrécissements du pylore qu'il suppose tuberculeux, il a bien voulu rappeler que j'avais donné la preuve de la nature tuberculeuse d'une arthrite dont les allures cliniques n'ont absolument rien de bacillaire. Il a dit que j'ai obtenu des inoculations positives, en inoculant à des cobayes la *sérosité* extraite de cette arthrite. J'ai demandé la parole, pour faire une rectification qui peut avoir une importance pour ceux qui voudraient faire des recherches du même genre.

En inoculant des sérosités d'arthrite, je n'ai jamais rien obtenu. Dans le cas où j'ai réussi, cas que j'ai communiqué à l'Académie

avec le Dr Pierre Cartier, ce n'est pas la sérosité que nous avons inoculée, mais le coagulum fibrineux de toute la sérosité extraite, c'est-à-dire que nous nous sommes servis de l'inopexie de Jousset. Et je crois que dans ce cas, il n'y a pas de cause d'erreur, car l'inoculation a été faite sous la peau; c'est le ganglion correspondant à la région où l'injection a été faite qui a été pris le premier, et la généralisation à laquelle a succombé l'animal n'est venue qu'ensuite.

Quand j'ai demandé la parole, je n'avais pas d'autre intention que de faire cette rectification; je vous demande cependant la permission d'ajouter quelques mots.

Tout le monde connaît les idées de M. Poncet. Il les a exposées nombre de fois. Il a jeté sur la pathologie un immense filet, et il l'a ramené tout rempli de tuberculose. Presque toutes les affections, d'après lui, peuvent être dues au bacille de Koch. Il estime que c'est se montrer trop exigeant que de lui demander des preuves bactériologiques ou histologiques, et toute son édification est bâtie sur des rapprochements cliniques. Ces rapprochements peuvent bien faire naître des présomptions, constituer des probabilités, mais peuvent-elles fournir des preuves? Je ne crois pas que, dans l'état actuel de la science, on doive l'admettre.

Le fait qu'un malade est tuberculeux ne permet pas de conclure que toutes les affections dont il est atteint sont tuberculeuses.

Pour les malades qui deviennent secondairement tuberculeux, on peut toujours se demander si l'éclosion de la tuberculose n'a pas été tout simplement favorisée par la déchéance produite par l'affection primitive.

Ainsi, par exemple, j'ai en ce moment, dans mon service, un malade atteint de rétrécissement du pylore et qui est manifestement tuberculeux. En raisonnant comme M. Poncet, je devrais dire que son rétrécissement pylorique est tuberculeux. Je me demande, au contraire, si ce n'est pas tout simplement, comme on l'a admis jusqu'ici dans les cas de ce genre, l'affaiblissement, l'amaigrissement dû à la lésion pylorique qui ont permis chez cet homme l'éclosion de la tuberculose.

En réclamant des preuves à M. Poncet, je ne m'élève pas contre ses idées. Je suis depuis longtemps convaincu que le cadre actuel de la tuberculose chirurgicale est incomplet par certains côtés et trop vaste par d'autres. On a peut-être fait des généralisations trop hâtives.

Par exemple, savons-nous, de science certaine, si toutes les adénites chroniques que nous baptisons tuberculeuses sont réellement dues au bacille de Koch? M. Poncet nous disait : « Vous réclamez des preuves de la nature bacillaire des rétrécissements du pylore

ou de certaines linites, mais vous n'êtes pas aussi exigeants pour les adénites. » Il est vrai que nous ne sommes pas aussi exigeants, mais quand sommes-nous sages? Est-ce quand nous baptisons sans preuve une affection tuberculeuse? Ou bien, est-ce quand nous réclamons des preuves scientifiques? J'estime, pour ma part, que c'est dans le second cas.

Je suis convaincu que cette question des adénites est à reprendre. Il y en a peut-être plus que nous ne croyons qui ne sont pas tuberculeuses. Et, parmi celles qui le sont, quelles différences de lésions? Tantôt ce sont des kystes à parois si minces, à contenu si transparent, qu'on se demande si ce ne sont pas des lymphangiomes; tantôt, des tumeurs solides sans trace apparente de caséification. Ces énormes différences sont-elles dues uniquement à la réaction du malade? Ne tiennent-elles pas à des différences de l'agent pathogène! N'y a-t-il pas des adénites à bacille humain, d'autres à bacille bovin, d'autres à bacille aviaire? Je le crois, et cela mérite d'être étudié, car des connaissances exactes sur ces points pourraient conduire à des conclusions thérapeutiques.

Si, par certains côtés, le cadre de la tuberculose ira peut-être se rétrécissant, par d'autres il s'élargit et sans doute s'élargira encore.

Nous savons, et j'ai moi-même étudié ce point, que certaines adénites tuberculeuses sont leucogènes, c'est-à-dire que certaines leucémies à lymphocytes sont d'origine tuberculeuse. On commence à étudier les rétrécissements tuberculeux de l'urètre. Sourdelle, en montrant que les rétrécissements du rectum qu'on appelait syphilitiques sont souvent tuberculeux, a contribué à élargir le cadre de la tuberculose.

Par le cas dont je parlais au début de cette communication, j'ai démontré avec le Dr Cartier que certaines arthrites que nous appelions rhumatismales peuvent être tuberculeuses.

M. Poncet soutient que les lipomes sont des produits tuberculeux. Nous savons que les lésions tuberculeuses sont souvent lipogènes, qu'il se développe d'abondantes fibrolipomatoses autour des foyers bacillaires. Mais les lipomes vrais sont-ils tuberculeux? C'est possible. Je suis tenté de le croire pour certains d'entre eux, mais je n'en ai pas la preuve et je me garde bien de prendre mes croyances ou même mes convictions pour des certitudes. Si les arguments cliniques avaient la valeur que leur attribue M. Poncet, voici un cas qui serait pleinement démonstratif.

Un jeune homme vigoureux, bien portant, a une synovite à grains riziformes des extenseurs d'une main, qu'on lui extirpe. Un an et demi après, il fait une synovite à grains riziformes des

extenseurs de l'autre main. Un an plus tard, il présente une tumeur crépitante dans la région de la gaine cubito-palmaire de la main atteinte la première. Je n'hésite pas à diagnostiquer une nouvelle synovite à grains riziformes. Surpris par ces localisations successives de tuberculose chez un gaillard aussi vigoureux, je cherche s'il n'y avait pas un foyer de dissémination et je constate l'existence d'une fistule anale atuberculeuse que le malade portait depuis plusieurs années et que la pudeur lui avait fait dissimuler. J'opère la fistule et la tumeur de la gaine cubito-palmaire. Mais au lieu de la synovite que j'attendais, je trouve un lipome, qui était en dehors de la gaine tendineuse le long de l'artère cubitale. J'en ai inoculé des fragments à des cobayes, le résultat a été absolument négatif. Cela prouve-t-il que ce lipome n'était pas d'origine tuberculeuse? Je ne le crois pas.

Ne protestez pas, Messieurs. Je n'affirme rien : j'ai pris soin de vous dire que je ne prenais pas mes convictions pour des certitudes. Mais je puis bien dire aussi que l'échec, qui a été complet dans ce cas, ne prouve pas que ces sortes de lipomes ne sont pas d'origine tuberculeuse. Je n'ai pas la preuve qu'ils le sont, mais je continue à la chercher.

Voici, Messieurs, qui soulèvera peut-être bien plus de protestations. Je pense depuis longtemps que certaines tumeurs à myéloplaxes ne sont que des formes de tuberculose, et qu'il y a une relation entre les myéloplaxes et les tumeurs géantes. J'en cherche la preuve : jusqu'ici je ne l'ai pas trouvée.

Permettez-moi de vous citer brièvement un fait clinique qui fournit une présomption, je ne dis pas une preuve, en faveur de cette manière de voir.

Une fillette est laparotomisée pour péritonite tuberculeuse. Elle guérit. A dix-neuf ans, grande, florissante, avec les apparences de la santé la plus parfaite, elle entre à Laënnec pour une tuméfaction de l'extrémité supérieure du tibia droit. Malgré l'intégrité de l'articulation, étant donnés les antécédents, je fais le diagnostic de tuberculose. L'opération conduit sur une tumeur solide, extrêmement vasculaire, que l'examen histologique a montré être un sarcome à myéloplaxes. L'évidement amène la guérison ; mais, deux ans après, la malade rentre dans le service, amaigrie, décharnée, méconnaissable, avec une récidive de sa péritonite tuberculeuse à laquelle elle a succombé récemment. Malheureusement, il a été impossible de faire l'autopsie.

Ici, le rapprochement clinique est saisissant, le développement d'un sarcome à myéloplaxe entre les deux phases de l'évolution d'une péritonite tuberculeuse ; mais il ne constitue pas une preuve.

Je terminerai en répétant qu'à l'heure actuelle, pour affirmer la

nature tuberculeuse d'une affection, il faut des preuves histologiques, bactériologiques ou expérimentales.

M. Ed. Schwartz. — J'étais inscrit pour vous lire l'observation ci-dessous et les quelques réflexions qui la suivent, quand l'intéressante et suggestive communication de notre collègue et ami Poncet me donne l'occasion de le faire très à propos, comme suite aux observations qu'il vous a rapportées et aux considérations si séduisantes qu'il a énoncées sur le rôle de la tuberculose comme facteur pathogénique de certaines inflammations chroniques des tissus et des organes.

Voici d'abord l'observation que je tenais à vous communiquer. Je l'intitulerai, pour ne donner aucune étiquette pathogénique :

Rétrécissement inflammatoire du pylore (Pylorite chronique). Résection. Procédé de Kocher. Guérison.

Il s'agit d'une femme de cinquante-quatre ans, qui entre dans notre service à l'hôpital Cochin le 3 février 1908, pour des accidents gastriques qui datent déjà de quelques années et pour lesquels on a épuisé toutes les ressources au point de vue diététique et médicamenteux. Elle a été réglée à quinze ans toujours très régulièrement. Mariée à vingt-sept ans, elle a eu un enfant à vingt-neuf ans. Jamais de fausses couches. Elle a eu sa ménopause à quarante-neuf ans, sans aucun à-coup. Pas d'antécédents pathologiques importants à noter.

C'est depuis quatre ans qu'elle a commencé à souffrir de l'estomac. Les douleurs à l'épigastre, pas très vives au début, se sont surtout accusées dans ces dernières années. Elles siègent en avant, au niveau de l'épigastre; en arrière, elles répondent à l'omoplate gauche. Elle souffre toujours moins dans la position couchée. Ce qu'il y a de remarquable, c'est que les douleurs ne semblent pas influencées par l'ingestion d'aliments. Elle a du dégoût pour la viande depuis quelque temps déjà. De plus, elle a des vomissements; ce ne sont jamais des vomissements alimentaires, mais des régurgitations de produits aqueux, peu abondants, clairs, sans odeur ou saveur appréciable; il n'y a jamais eu de sang dans les produits vomis. Les vomissements surviennent quand elle souffre davantage. La constipation s'est établie depuis deux ans environ et la malade ne va à la selle qu'avec des lavements. Les matières fécales contiennent quelques glaires, mais pas de fausses membranes; les selles ne sont pas accompagnées de coliques.

L'examen, à la palpation de la région épigastrique, ne décèle aucune tumeur, aucune résistance profonde; mais quand on presse profondément sous les fausses côtes droites et en haut, au niveau du pylore, on détermine une sensation douloureuse très intense. La percussion décèle un estomac dilaté qui descend jusqu'au-dessous de l'ombilic; il y a du clapotage, même lorsque la malade est à jeun. Il n'y a pas de ganglions sus-claviculaires. Elle a beaucoup maigri depuis quatre ans;

elle accuse une diminution de poids de 20 kilogrammes depuis cette époque. L'examen des urines nous montre qu'il n'y a pas d'albumine; pas de sucre; le taux de l'urée est faible, quoique la quantité d'urine émise en vingt-quatre heures soit à peu près normale. La malade a été examinée au point de vue du chimisme gastrique et ne présente aucune modification pouvant faire penser soit à un ulcère, soit à un carcinome. Aussi sommes-nous très perplexes pour porter un diagnostic. Toutefois, étant donné l'âge de la malade, l'amaigrissement, les symptômes douloureux, la douleur localisée au niveau du pylore, la dilatation de l'estomac, nous portons celui de sténose pylorique liée probablement à un épithélioma, rien ne nous permettant de penser, d'après l'évolution, à une sténose cicatricielle simple.

Quoi qu'il en soit, la malade demande surtout à être soulagée, et réclame à grands cris une intervention, tous les traitements médicaux mis en usage jusque-là n'ayant donné aucun résultat appréciable. Rien ne contre-indiquant chez elle une intervention, nous y souscrivons et celle-ci est pratiquée le 6 février 1908. Un grand lavage de l'estomac est fait le matin même de l'opération. La malade est endormie au chloroforme avec l'appareil de Roth-Dragger.

Laparotomie médiane sus-ombilicale. On découvre le foie qui recouvre l'estomac au delà de la ligne médiane et est rejeté à droite; l'estomac dilaté est facilement exploré sur ses deux faces, sur ses deux courbures et ne présente aucun anomalie; aucun changement d'épaisseur ou de consistance; nulle part de ganglions, ni dans l'insertion du grand épiploon, ni dans et au niveau de la petite courbure; remontant vers le pylore, nous trouvons celui-ci induré et épaissi, mais cette induration et cet épaississement sont très localisés; c'est exactement le sphincter pylorique qui est augmenté de volume et dur au lieu de présenter sa souplesse habituelle. Comme il nous est impossible d'affirmer la nature bénigne de la lésion, nous nous décidons pour la pylorectomie. Section de l'estomac, après avoir détaché le grand épiploon et lié les pédicules, puis fait la ligature de la coronaire stomachique avec détachement du petit épiploon gastro-hépatique; l'estomac sectionné restant est fermé par un double surjet, l'un perforant au catgut n° 1, l'autre séro-séreux à la soie plate n° 1; le pylore et le duodénum sont rabattus; le duodénum est sectionné à son tour à 2 centimètres de l'anneau pylorique. Son bout sectionné se rapprochant facilement de l'estomac, nous pratiquons l'abouchement du duodénum dans l'estomac, par le procédé de Kocher, ce que nous avons déjà fait plusieurs fois avec succès; un premier plan de sutures au catgut perforant, un second plan de sutures à la soie plate qui réunissent duodénum et face postérieure de l'estomac assez loin de sa tranche. Fermeture de la plaie abdominale par trois plans de sutures, péritoine, aponévrose et peau.

Pansement aseptique. L'opérée reçoit, pendant qu'elle dort, encore 300 grammes de sérum sous-cutané.

Elle guérit sans aucun incident, ayant commencé à s'alimenter dès

le deuxième jour. Au bout de huit jours, elle s'alimente très facilement.

Elle sort guérie au bout de quatre semaines.

Voici le résultat de l'examen macroscopique, puis microscopique de la pièce enlevée :

Examen macroscopique : L'anneau pylorique est épaissi; son calibre est inférieur de beaucoup au calibre normal et laisse difficilement passer un crayon; c'est surtout aux dépens de sa partie postérieure que le rétrécissement est constitué.

A la coupe, la muqueuse est peu altérée, seulement un peu augmentée d'épaisseur; la couche musculaire est en avant d'aspect normal, blanc rosé, mais épaissie notablement; en arrière, elle est beaucoup plus épaisse, jaunâtre, comme infiltrée de pus, notablement augmentée de consistance et de volume; sa teinte est exactement chamois clair.

Examen microscopique fait par notre chef de laboratoire, M. Delval. Pas d'altérations de la muqueuse. La couche conjonctive sous-muqueuse est épaissie avec de nombreux vaisseaux entourés d'amas embryonnaires. La couche musculaire est hypertrophiée. Les faisceaux de fibres lisses sont séparés les uns des autres par des boucles de tissu conjonctif fibreux, au sein duquel on remarque encore des amas inflammatoires, presque tous périvasculaires. Le processus fibreux est beaucoup plus développé sur les coupes provenant de la moitié postérieure, couleur chamois, de l'anneau pylorique. Pas de modifications de la séreuse.

Nulle part on ne trouve sur les coupes des signes de lésions tuberculeuses, ni cellules géantes, ni points caséeux.

Il s'agit d'une sténose par inflammation chronique du sphincter, surtout localisée sur sa moitié postérieure.

Quelle est la nature de ces lésions?

La première idée que nous ayons eue, en voyant à la coupe macroscopiquement la région pylorique, c'est qu'il pouvait s'agir de tuberculose. Le tissu était jaunâtre, couleur jaune chamois, partout où il y avait de l'épaississement du sphincter; mais on ne constatait la présence d'aucun nodule, d'aucun foyer caséeux appréciable. S'agit-il d'une inflammation néanmoins tuberculeuse, comme l'admet notre collègue Poncet? Nous n'y souscririons que si nous constations chez notre malade, soit des antécédents francs de tuberculose, soit des signes de tuberculose coexistante d'un autre tissu ou organe, et cela n'est pas chez elle; je n'ai rien pu découvrir qui m'autorise à penser à une lésion bacillaire.

Les amas embryonnaires périvasculaires, l'aspect macroscopique nous ont fait penser à la possibilité d'une syphilis tertiaire et à des lésions de sclérose syphilitique du sphincter pylorique; mais rien dans les antécédents, rien dans l'histoire clinique de

cette malade ne pouvait orienter le diagnostic de ce côté. La thèse de Barbier (*Syphilis de l'estomac*, Paris, 1904) contient quelques rares faits de sténose pylorique qui paraissent avoir été syphilitiques; nous en trouvons six; dans tous, les malades étaient des syphilitiques avérés, ayant eu autrefois des manifestations, peu ou mal soignées; il s'agissait presque toujours de tumeurs proprement dites, simulant des cancers, comme dans deux cas rapportés par le professeur Fournier.

En somme, il m'est impossible de me prononcer sur la nature exacte des lésions observées chez mon opérée. Je serai très heureux si mes collègues pouvaient apporter de leur côté quelque éclaircissement profitable.

Je vous apporte d'ailleurs la pièce conservée, et la mets à la disposition de notre collègue Poncet, pour en vérifier la structure, très heureux s'il pouvait nous démontrer la nature de cette lésion.

M. H. Toussaint. — La communication de M. Poncet sur la tuberculose *inflammatoire* de l'estomac m'engage à verser au débat une observation de *sténose aiguë du pylore au cours d'une gastro-pylorite phlegmoneuse idiopathique*.

Car nous avons ainsi l'occasion de rechercher aujourd'hui si l'ignorance de la véritable pathogénie d'une pylorite phlegmoneuse, qualifiée idiopathique, pourra enfin cesser du fait de son admission dans le cadre de la tuberculose, bactériologiquement figurée ou non, cadre si largement entr'ouvert par l'École de Lyon.

Il s'agit d'un soldat de vingt-trois ans qui, sans la moindre cause appréciable, sans traumatisme, sans diathèse morbide, n'ayant d'ailleurs jamais été malade, a présenté le 13 mars 1899 les signes d'une indigestion fébrile. Le malaise remontait à une quinzaine de jours, et, en même temps qu'il perdait tout appétit, il a constaté, à deux reprises, des selles colorées par du sang. Pas d'hémorroïdes.

Il *meurt* quatre jours après son entrée à l'hôpital, n'ayant exclusivement présenté que les signes suivants de péritonite : 39 degrés, facies grippé non ictérique, grande douleur un peu plus localisée dans la fosse iliaque droite, vomissements muco-bilieux répétés et explosifs, ballonnement peu accentué de l'abdomen, constipation, pouls petit et défaillant, sueurs profuses.

L'autopsie révèle dans le péritoine environ 200 centimètres cubes de sérosité louche et grumeleuse; une infiltration séreuse épaissit le grand épiploon et le mésentère. L'estomac est ballonné

et vide, à muqueuse épaisse et ramollie, parsemée d'un pointillé ecchymotique discret, sans trace d'exulcération.

La muqueuse est soulevée par un infiltrat jaune clair, la séparant de la musculeuse; celle-ci est le siège d'un épaississement séro-purulent.

Infiltration du *pylore* transformé en membrane épaisse, exsangue, pyo-phlegmoneuse.

Le foie pèse 2.400 grammes.

La capsule de Glisson, épaissie, adhère au parenchyme; son rebord inférieur s'agglutine mollement au côlon.

La vésicule biliaire, non enflammée, renferme environ 200 grammes de bile normale.

Pancréas pâle et volumineux.

Tous les autres organes, cerveau, poumon, reins, *appendice*, sont sains.

Pas trace de psorenterie, ni de nodule sur les séreuses du péritoine et de l'intestin; mais micro-poly-adénite du mésentère, sans *qu'aucun ganglion soit crétifié*, ni ramolli.

Mon malade était à l'*âge* où survient habituellement la gastrite phlegmoneuse et, cliniquement, c'est bien cette même marche aiguë, galopante, qu'imprime notre milieu militaire à la tuberculose viscérale.

La constitution assez bonne de ce jeune soldat, avec cette restriction que son poids, 63 kilogrammes, était peu en rapport avec la taille, 1m,70, et l'absence de signes macroscopiques, ne sauraient faire rejeter du diagnostic, tout de présomption, de lésion tuberculeuse; car le séro-diagnostic, que Courmont n'avait pas encore donné, n'a pas eu lieu, ni l'inoculation au cobaye; la cause et la nature de cette gastro-pylorite inflammatoire sont donc restées absolument indéterminées.

Il est digne de remarque, qu'aucune des observations de limite plastique, même celle si bien étudiée dans la *Revue de Chirurgie*, 1908, par Jonnesco et Grossmann, n'a précisé dans les commémoratifs le mode de début de la maladie.

Aussi, un point d'interrogation est-il à réserver avec cette hypothèse que la limite pourrait elle-même n'être que l'expression d'une séquelle d'un état phlegmoneux d'emblée, mais ayant passé incomplètement à la résolution.

De leur côté, à propos d'une heureuse cure opératoire de sténose hypertrophique du pylore chez le nourrisson, Dufour et Frédet (*Revue de Chirurgie*, 1908), se rendant compte de la *pathogénie*, très discutée parce qu'elle n'est point *univoque*, se demandent, s'il faut faire entrer cette lésion dans le groupe des malformations, ou s'il s'agit d'une lésion acquise d'ordre inflam-

matoire? La bactériologie de la gastrite phlegmoneuse n'y a jusqu'alors signalé que la présence du streptocoque pyogène (cas de Ziegler, Mintz, Sébillon).

Personne, guidé par les méfaits de l'association microbienne, n'a recherché le bacille de Koch, ni osé incriminer les effets de sa toxine.

Cependant, deux fois la coexistence de la tuberculose pulmonaire a été décrite dans les protocoles d'autopsie.

C'est ainsi que Loomis a publié en 1868 (*New-York Med. record*) un cas de suppuration du tissu cellulaire sous-muqueux de l'estomac, survenu chez un confrère. Il était tuberculeux et syphilitique; travailleur, il s'appuyait l'épigastre sur l'angle d'une table.

Pendant deux jours, vomissements très douloureux, ictère, ballonnement progressif, cyanose. Mort *six jours* après le début des accidents.

A l'autopsie : tuberculose crétifiée, anses intestinales agglutinées.

Lobe gauche du foie et estomac recouverts d'enduit purulent; estomac dilaté, parois augmentées de cinq fois l'épaisseur normale, et le maximum est au *pylore*.

En 1885, Sébillon observa dans le service de Landouzy un cas de gastrite phlegmoneuse diffuse chez un tuberculeux pulmonaire souffrant depuis vingt-cinq ans de l'estomac.

Il avait été traité pour gastrite néoplasique. Brusquement il fut pris de frisson, de vomissements; il mourut le lendemain de son arrivée à l'hôpital.

A l'autopsie, Straus constate des tubercules aux sommets des poumons. L'estomac était énorme, une ecchymose existait à la muqueuse près du pylore. Les parois avaient un centimètre et demi d'épaisseur, du pus phlegmoneux cheminait entre la muqueuse et la musculeuse et pénétrait entre les fibres musculaires. Séreuse péritonéale saine.

Calmette (de Lille) a su nous remettre en garde contre la porte d'entrée de la tuberculose par la voie intestinale; mais l'estomac lui-même ne peut-il ouvrir le feu? Certes, le déterminisme pathogénique de ses lésions aiguës exige plus ample information.

En résumé, il reste acquis que le diagnostic de gastro-pylorite phlegmoneuse, chez un malade présentant le syndrome de la péritonite, semble défier absolument la sagacité médico-chirurgicale. Le pronostic de cette infection paraît fatal à brève échéance; elle devient une trouvaille d'autopsie. C'est pourquoi, en face de ces cas désespérés, se pose au moins l'indication scientifique, sinon thérapeutique, de rechercher quelle en est la

pathogénie? Il est donc indiqué de se demander si nous classerons un jour la gastro-pylorite phlegmoneuse, dite spontanée, parmi les phlegmasies tuberculeuses, devenant ainsi sur l'estomac fonction, expression et localisation primitive d'une tuberculose inflammatoire à forme séro-purulente?

M. Tuffier. — La communication de MM. Poncet et Leriche est du plus haut intérêt, puisqu'elle tend à créer une nouvelle entité anatomo-pathologique dans l'histoire de la sténose du pylore, et leur haute autorité dans l'établissement des variétés cliniques de la tuberculose donne à leur opinion une valeur particulière.

Mais, avant d'entrer dans le vif de ce débat, je veux bien suivre Delbet dans sa pointe de pathologie générale. Les *arthrites tuberculeuses* sont certainement plus fréquentes qu'on ne le croyait autrefois et même certains rhumatismes tuberculeux, pour rares qu'ils soient, ne sont pas discutables; j'en ai vu, examiné et identifié bactériologiquement.

Le *lipome* me semble mal choisi pour une démonstration de la nature bacillaire de certains néoplasmes. Nous savons tous, en effet, qu'il existe des lipomes symptomatiques de lésions tuberculeuses; j'ai présenté ici même un énorme lipome susclaviculaire au centre duquel était un petit ganglion caséeux. Les productions lipomateuses péri-articulaires dans l'ostéo-arthrite tuberculeuse sont classiques ; les lipomes développés autour de gaines synoviales tuberculeuses analogues à celui dont nous parle Delbet sont de notoriété courante; il y a bien d'autres exemples de lipomes péri-viscéraux dans la tuberculose. Mais la nature tuberculeuse du lipome franc d'un membre ou du tronc n'est absolument pas démontrée.

Depuis que M. Poncet a prétendu également que les *adénomes si fréquents du sein* étaient tuberculeux, j'ai fait examiner et nous avons inoculé tous les adénofibromes mammaires que j'ai enlevés. Nous n'avons jamais vu un seul cas de tuberculose. Je proteste donc également contre cette assimilation.

Pour la *sténose pylorique*, la question qui se pose est la suivante : Devons-nous admettre une forme spéciale de rétrécissement du pylore développé sous l'influence de la tuberculose, sans ulcération de la muqueuse, sans infiltration de noyaux tuberculeux dans la paroi — forme sténosante d'emblée ?

Qu'il y ait des sténoses pyloriques chez des malades en apparence dépourvus de tous les symptômes d'un ulcère antécédent, le fait est indiscutable; j'en ai vu, j'en ai opéré et j'en ai guéri. Mais l'absence d'étiologie nette nous permet-elle de regarder ces cas comme tuberculeux? Les faits seuls peuvent répondre. Voyons

donc les quatre observations de M. Poncet, qui font la base et l'unique appui de son argumentation :

L'observation I a trait à une sténose du pylore. L'examen microscopique d'un ganglion enlevé est négatif, une inoculation d'un fragment de la tumeur ou de la glande à un cobaye est négative.

L'observation II est celle d'une sténose du pylore ; deux ans après son début, le malade a une tuberculose pulmonaire en évolution fibreuse, aucun examen anatomo-pathologique.

L'observation III montre de même une légère lésion tuberculeuse pulmonaire chez un malade ayant depuis cinq ans des signes de rétrécissement pylorique. Aucun examen ni macroscopique ni microscopique.

L'observation IV constate une hyperchlorhydrie depuis de longues années, puis une sténose pylorique sans caractères précis chez un bronchitique ancien. L'opération montre un pylore rétréci épais, induré, sans ulcération et sans ganglion.

Eh bien, Messieurs, en vérité je ne vois pas là de lésions que l'anatomie pathologique, même grossière, ou que l'inoculation aux animaux permette de rapporter à une tuberculose. Que des sténosés pyloriques meurent bacillaires, le fait n'est pas pour nous surprendre, la bacillose n'est-elle pas l'aboutissant de toutes les déchéances organiques, de toutes les insuffisances de nutrition ? Les rétrécissements de l'œsophage, même cancéreux, se compliquent très souvent de tuberculose pulmonaire ; irez-vous pour cela étiqueter tuberculeuses, les lésions primitives? Comment, il n'y a pas même dans ces observations un seul examen anatomo-pathologique, pas un examen microscopique, pas une inoculation permettant de définir la nature des lésions.

Je ne nie pas du tout la possibilité de cette forme sténosante, mais je nie absolument que son existence soit démontrée par les faits qui nous ont été apportés.

M. Lucas-Championnière. — Je ne veux pas prendre la parole bien longuement dans une discussion qui pourrait s'égarer, parce que déjà bien des sujets ont été abordés. Je tiens pourtant à m'associer aux paroles de MM. Delbet pour le jugement à porter sur la nature tuberculeuse de lésions très diverses.

Accepter, comme le fait M. Poncet, que ces lésions sont tuberculeuses, parce qu'elles offrent certaines analogies cliniques avec d'autres lésions ou admettre comme il l'a fait pour le rhumatisme tuberculeux que tuberculeux est le rhumatisme qui précède d'un temps indéterminé l'évolution d'une tuberculose, me paraît une manière de procéder très abusive.

Qu'il y ait bien des lésions dont nous ne soupçonnions pas la nature tuberculeuse et que l'avenir nous apprendra être tuberculeuses, je l'admets volontiers. Mais il nous faut aujourd'hui la preuve par l'histologie ou la physiologie par le microscope ou par l'inoculation.

Autrefois nous n'avions pas cette ressource. Nous étions bien obligés de nous en passer. Aujourd'hui, nous avons le droit d'être plus sévère. Nous pouvons soupçonner la nature tuberculeuse d'une lésion, mais nous ne pouvons donner comme certaines que les tuberculoses qui ont subi le contrôle scientifique du microscope ou de l'inoculation.

Nous l'avons déjà fait pour bien des lésions articulaires en particulier. Mais dans ces preuves M. Poncet n'était pour rien, car aujourd'hui c'est une autre méthode purement clinique qu'il invoque, méthode insuffisante dans une semblable question, alors que la tuberculose est si fréquente qu'il est toujours difficile de montrer l'enchaînement de ses évolutions.

Présentations de malades.

Résultat éloigné (au bout de quatorze ans et demi) d'une hystérectomie avec colpectomie suivie de périnéorraphie pour prolapsus utérin total ulcéré.

M. Pozzi. — Je vous présente à nouveau une malade, âgée maintenant de soixante-dix ans, chez qui j'ai pratiqué le 15 décembre 1893, dans la même séance, l'hystérectomie avec colpectomie suivie de périnéorraphie par dédoublement. Vingt-cinq jours après cette opération, je vous avais fait constater (V. *Bull. et Mém. Soc. de chir.*, séance du 10 janvier 1894, p. 73) le résultat immédiat excellent, mais je désirais revoir la malade afin d'en connaître les suites éloignées. Cette femme étant venue me demander un avis pour une de ses parentes, j'ai pu ainsi l'examiner au bout de quatorze ans et demi et constater que la guérison s'était parfaitement maintenue, quoiqu'elle ait continué à mener une vie active nécessitée par son état de misère.

Comme il est rare que nous ayons l'occasion d'observer des résultats aussi tardifs, j'ai cru intéressant de soumettre la malade à votre examen. Je rappelle qu'il s'agissait d'un prolapsus utérin complet : la tumeur, sortie de la vulve, était largement ulcérée.

Actuellement, il n'y a même plus trace de cystocèle et la vulve

n'offre aucune béance. Cette femme retient facilement ses urines pendant trois heures, tandis qu'autrefois elle avait des envies incessantes d'urine.

Appareil simplifié pour les fractures du corps de l'humérus.

M. Chaput. — Je vous présente un malade porteur d'un appareil à extension continue pour le bras, extrêmement simplifié.



Il se compose d'un lien aplati formé d'une écharpe pliée en cravate, engainant, en 8 de chiffre, l'extrémité inférieure du bras et la partie supérieure de l'avant-bras, auquel on attache dans la station debout un poids de 1 kilogramme.

La main est suspendue au cou par une petite écharpe maintenant l'avant-bras à angle droit sur le bras.

Aucune contre-extension n'est faite.

Dans la station couchée, on supprime momentanément le poids de 1 kilogramme fixé au 8 de chiffre, et on le remplace par une longue corde qui passe sur une poulie fixée au pied du lit et à laquelle on fixe un poids de 2 kilogrammes et non plus de 1 kilogramme, car on ne bénéficie plus dans cette position de la pesanteur.

Voici une radiographie faite avant la pose de l'appareil, la déviation des fragments est considérable ; sur cette contre-épreuve, faite après la pose de l'appareil, la réduction est si parfaite que l'humérus paraît intact.

Depuis deux ans, j'ai traité par cet appareil environ quinze fractures de l'humérus, et toujours avec d'excellents résultats, ne le cédant en rien aux plus beaux résultats fournis par l'appareil de Hennequin.

Présentations de pièces.

Quelques blessures par balles marocaines,

par M. L. BONNET,

Membre correspondant de la Société.

J'ai l'honneur de vous présenter quelques radiographies de blessures par balles marocaines, évacuées sur mon service de l'hôpital militaire du Dey, pendant la peste d'Oran.

Ces blessures sont dues à des armes modernes, à des balles de petit calibre (j'en ai enlevé une) et témoignent du degré de perfection de l'armement de nos adversaires ; leurs caractères anatomo-pathologiques, et les lésions du squelette en particulier, confirment les données de l'expérimentation et montrent l'ironie de la qualification trop prodiguée de « balle humanitaire ».

C'est là leur intérêt.

Suivant la distance de l'atteinte et la force restante de la balle de petit calibre, celle-ci, vous le savez, produit sur les diaphyses soit de simples fissures, sans libération d'esquilles, soit des fractures extrêmement comminutives, comminutives jusqu'au morcellement, jusqu'à la pulvérisation du tissu, à l'état de sable osseux ; et dans ce cas, la balle elle-même subit un morcellement comparable.

Voici un type de ce genre de fracture.

Il s'agit d'un légionnaire atteint le 11 septembre par une balle marocaine à l'avant-bras gauche, en prenant la position du tireur couché.

Le projectile a pénétré à la face dorsale de l'avant-bras et a produit un orifice de sortie à trois travers de doigt au-dessus de l'articulation du coude.

Les radiographies vous montrent, à l'union du tiers inférieur avec le tiers moyen du radius, une brèche énorme, une véritable perte de substance de la moitié de la largeur de l'os, sur le quart de sa hauteur ; les esquilles ont été morcelées, de même que la balle, dont les fragments se révèlent par des ombres plus opaques ;

cet état de division poussé à l'extrême, jusqu'à une sorte de pulvérisation, de sable osseux, fragments osseux et fragments métalliques ont été projetés, véritables projectiles secondaires, dans toutes les chairs, suivant la direction primitive de la balle, et l'avant-bras en est comme farci.

Il y avait, vous ai-je dit, une plaie de sortie au bras, à trois doigts du coude; orifice dilacéré et déchiqueté, mais qui n'avait donné passage qu'à quelques fragments de la balle, non à sa totalité.

Après le contact entre l'os et le projectile, il se produit une sorte de gerbe de fragments divergents, les uns osseux et les autres métalliques, les uns sortant, les autres restant : c'est ce que vous voyez ici.

Voici d'ailleurs un gros fragment aplati, au niveau de la tête du radius, qui était sous-cutané; mais le blessé par coquetterie a voulu le conserver pour aller en convalescence. C'est là un cas intéressant par la gravité des lésions et l'énormité des dégâts produits.

Il l'est aussi par le résultat obtenu. Ce membre a été conservé; ce radius s'est consolidé et présente à peine un peu d'incurvation qui place la main en demi-pronation et limite seulement les mouvements de pronation et supination du poignet. Ceux de la main sont intacts.

A l'autre extrémité de l'échelle de gravité dans les lésions du squelette, voici une fracture du 4e métacarpien, par contact tangentiel, une éraflure, sans libération d'esquilles, par une balle à trajet obliquement transversal.

Sur cette radiographie prise tardivement après le retour du blessé au 3e Chasseurs d'Afrique, vous voyez que les esquilles sont restées au contact et se sont soudées; vous voyez aussi que le dessin en est resté classique, et que la balle en passant a pulvérisé un peu de l'extrémité épiphysaire de la 1re phalange.

Rien de grave par conséquent dans l'état du squelette : mais les tendons extenseurs avaient été détruits au passage; la cicatrice des parties molles était rétractile et le doigt réduit à l'impotence complète. J'ai dû amputer doigt et métacarpien, en raison de la profession de l'intéressé.

Entre ces deux types extrêmes de lésions du squelette, voici un type intermédiaire réalisé par une blessure du fémur droit, reçue à longue distance par un spahi au combat du 19 octobre, et dont la symptomatologie fut si réduite que la blessure fut étiquetée tout d'abord séton des parties molles. L'examen clinique me permit ultérieurement de diagnostiquer une fracture incomplète du fémur, avec détachement d'esquilles, mais ces données étaient incomplètes; malgré ce manque de précision, j'ai

pu, à la fin de décembre, enlever successivement deux larges esquilles de surface, détachées et noyées à distance dans les muscles, plus une moitié de balle de 8 millimètres, refendue dans le sens de la longueur, dépouillée de son enveloppe de maillechort et arrêtée le long et au-dessus du tendon du 3e abducteur au niveau même de la ligature de l'anneau.

Agrès la réinstallation du láboratoire de radiographie, j'ai pu préciser.

Voici la radiographie prise seulement le 21 février 1908, pour cause d'interruption dans le fonctionnement des appareils; elle m'a montré que je n'avais pas tout enlevé en fait d'esquilles libres et de fragments métalliques.

Elle vous fait voir un type moyen d'éraflure, ou plutôt de gouttière, par contact transversal, avec abrasion, peu considérable au point de contact, — mais détachement de grandes esquilles, les unes libérées complètement, et entraînées loin dans les chairs, — d'autres, restées adhérentes, comme cette longue esquille ascendante, qui part du foyer.

Ce que l'épreuve montre moins nettement, laisse plutôt deviner, — et ce qui est plus visible sur le cliché, — c'est une fissure transversale, dentelée, — par déplacement, et dont l'engrènement même pouvait bien masquer la réalité aux premières explorations cliniques. Ces fissures perpendiculaires sont fréquentes. Elles sont classiques. Ce qui en affirme encore ici la réalité, c'est la formation de ce cal, en virole, de ce renflement en forme de barillet, qui rappelle le cal des fractures de marche.

Je devais en avoir une autre preuve: Quatre mois après sa blessure, le 23 février, alors qu'il se levait et marchait sans douleurs et allait partir en convalescence, mon malade fait une chute malheureuse en descendant de tramway sur la place du Gouvernement, et se fait une fracture complète du fémur au niveau même du foyer de la première.

Et si vous comparez ces radiographies, il saute aux yeux que cette deuxième fracture n'est qu'un décollement des fragments mal soudés de la première.

Il semble donc que ces sortes de fractures malgré les dimensions, malgré l'exubérance de leur cal demeurent longtemps mal solide; que cette friabilité soit le fait de la raréfraction du tissu ou d'un autre vice de nutrition encore obscur. Aujourd'hui la fracture nouvelle est soudée, mais pas encore solide. Elle me paraît en bonne voie; mais voici quatre mois écoulés.

J'ai encore à vous montrer une radiographie de blessure articulaire, blessure du coude.

Il s'agit d'un brigadier de spahi, qui eut, le 19 octobre aussi, l'olécrâne traversé par une balle de dehors en dedans, et présenta, avec des orifices d'entrée et de sortie, l'un externe l'autre interne, à la hauteur du pli du coude, des phénomènes d'arthrite subaiguë, et de lésion du cubital.

Au voisinage des articulations, la structure des épiphyses ne permet pas des fissurations prolongées à longue distance et la formation d'esquilles comparables à celles des diaphyses : on observe plus communément un écrasement *sur place* des trabécules osseuses, spongieuses, et sans doute nombre de ces blessures articulaires dont le pronostic et les suites se sont tant simplifiés ne sont pas en réalité pénétrantes de la cavité.

C'était le cas pour mon malade : blessure para-articulaire, et intra-articulaire.

Sur cette radiographie interne-externe, vous ne voyez la trace de la blessure que sous forme de tache moins foncée, et le cliché lui-même, toujours plus net, ne montre aucune solution de continuité du cartilage de revêtement articulaire.

En revanche, cette autre radiographie postéro-antérieure nous montre l'émiettement du tissu spongieux, la dissémination de ses trabécules dans les plans superficiels, et enfin une fissure verticale qui détache, sans l'éloigner, l'épitrochlée.

J'ai attendu, prêt à intervenir chez ce malade arrivé en pleine arthrite-subaiguë, l'indication d'une arthrotomie ou d'une résection : cette indication ne s'est pas précisée, et j'ai pu m'abstenir de tout acte chirurgical. Et cependant ce malade a vu disparaître ses douleurs de névrite, et son atrophie musculaire ; la mobilisation prudente a rendu à son coude la presque totalité d'étendue de ses mouvements.

J'avoue ma surprise et ma satisfaction, car j'avais prévu l'ankylose.

Mais, revoyez la première radiographie ; il n'y a pas d'ostéome, pas trace d'ostéophytes autour de l'interligne, et c'est encore là un détail sur lequel je voulais attirer votre attention.

Faut-il voir dans cette tendance à la raréfaction un effet spécial des blessures de guerre, de ces blessures par balle, au moins?

On pourrait le penser en voyant cette fracture itérative du fémur d'une part, et cette fracture du coude sans ostéomes d'autre part, qui reconnaissent peut-être pour cause une commune déviation de nutrition.

Ce n'est là, bien entendu, que pure supposition, qui appelle le contrôle de l'expérience et la confirmation des faits. Je voulais seulement vous la soumettre.

Je n'ai qu'un mot à vous dire de cette dernière radiographie.

Il s'agit d'une balle tirée à bout portant à travers la main. Voyez l'image du massif osseux du carpe; son dessin anatomique est remplacé par une image brouillée, avec quelques débris osseux à structure reconnaissable noyés dans une sorte de magma fibreux, tandis que, à la base du 2e et surtout du 3e métacarpien, des fissures, de dessin classique, ont détaché plus ou moins complètement des esquilles.

Chez ce malheureux, les lésions du squelette étaient peu de chose, en comparaison des dégâts des parties molles : tout le paquet des tendons fléchisseurs a été dilacéré, le nerf médian détruit dans la gouttière du carpe, et les tendons extenseurs de même à la sortie du projectile ou de ses débris.

Il m'est arrivé dans cet état lamentable; je n'ai rien pu pour lui que des pansements et une cicatrisation secondaire, qui lui laisse des doigts hypertrophiés, luisants, sans mouvements.

Voilà les quelques faits de blessures par balles marocaines que je voulais vous présenter.

La radiographie en fixe clairement les lésions, et ce sont celles que nous connaissions et que nous avions prévues.

Leur évolution a confirmé également les notions antérieures. Elle justifie la conception actuelle de la chirurgie de guerre et les deux principes qui la dirigent :

Abstention chirurgicale primitive sur et auprès du champ de bataille;

Et, secondairement, conservation à outrance.

Présentation d'instrument.

Dépresseur vaginal.

M. Pozzi présente, au nom de Robert Lœwy, chef de clinique gynécologique, un dépresseur vaginal, en forme de valve munie d'un manche contre-coudé.

Cette valve facilite les pansements du vagin au lit de la malade. Elle est concave dans le sens transversal, et va en se rétrécissant vers son extrémité libre; elle est élargie a sa naissance et masque ainsi l'anus. Le manche, rejeté à gauche, est réuni à la valve par

une courbure en U qui permet de déprimer au besoin le plan du lit, et d'assurer ainsi l'introduction facile des mèches sans risquer pour elles un contact infectant.

Au-dessus de cette courbure est une coudure; cette coudure faite dans un plan antéro-postérieur a un double but :

1° Elle écarte du pli génito-crural le manche du dépresseur



vaginal, ce qui fait que l'on peut manier la valve sans difficulté;

2° Elle permet de rabattre le manche vers l'abdomen; l'extrémité de la valve bascule alors en sens inverse et déplisse le fond du vagin.

Cette valve est d'un emploi courant dans mon service à l'Hôpital Broca, et elle facilite beaucoup les pansements vaginaux au lit des malades.

Le Secrétaire annuel,

RICARD.

Paris. — L. MARETHEUX, imprimeur, 1, rue Cassette.



SÉANCE DU 24 JUIN 1908

Présidence de M. Nélaton.

Procès-verbal.

La rédaction du procès-verbal de la précédente séance est mise aux voix et adoptée.

Correspondance.

La correspondance comprend :

1°. — Les journaux et publications périodiques de la semaine.

2°. — Une lettre de M. le Dr Riche, chirurgien des hôpitaux, posant sa candidature à la place de membre titulaire.

3°. — Une lettre de M. le Dr Marion, chirurgien des hôpitaux, posant sa candidature à la place de membre titulaire.

A l'occasion du procès-verbal.

A propos du traitement des fractures de l'humérus.
Présentation de M. Chaput.

M. H. Morestin. — Dans la dernière séance, M. Chaput nous a communiqué les résultats de sa pratique au sujet des fractures de l'humérus, qu'il traite par l'extension continue, réalisée par un procédé très simple. Depuis bien longtemps je suis une conduite tellement analogue, qu'elle ne diffère de celle de notre collègue que par d'insignifiants détails. Au Congrès de la Société belge de Chirurgie en 1902, à Bruxelles, où l'une des questions à l'ordre du jour était le Traitement des fractures des membres, j'ai exposé ma manière de faire pour les fractures du membre supérieur.

L'extension continue, déjà préconisée par d'autres et principalement par Bardenheuer, y tenait et y tient encore du reste une place prépondérante. Je disais en propres termes : « L'extension continue me donne des résultats suffisants pour contenter mes

malades et moi-même. Elle constitue pour moi la méthode fondamentale dans la thérapeutique des fractures récentes... Pour toutes les fractures de l'humérus, du corps, de l'extrémité supérieure, ou de l'extrémité inférieure, je fais l'extension continue qui trouve là sa meilleure indication. L'application de l'appareil est d'une excessive simplicité. Le coude et la partie inférieure du bras étant enveloppés d'ouate et d'un bandage roulé, je place une cravate en huit de chiffre embrassant la partie postérieure du bras et se croisant au niveau du pli du coude ; les deux chefs sont noués au-dessous de l'avant-bras demi-fléchi et on y suspend un poids de 2 à 3 kilogrammes. C'est tout pour les fractures des extrémités ; pour celles de la partie moyenne, j'applique en outre trois petites attelles autour du bras. Quand le malade veut se mettre au lit, on remplace la cordelette qui soutient le poids par une autre plus longue qui va se réfléchir sur une poulie ; ce qui fait que le même sujet possède deux appareils, un de type court, un autre de type long, suivant qu'il veut se lever ou rester couché. La traction permanente amène la réduction lente, graduelle, progressive et indolente ; et je suis convaincu que la réduction ainsi obtenue doit être constamment suffisante. La consolidation s'effectue sans qu'à aucun moment il y ait eu d'immobilisation rigoureuse.

M. Guinard. — Dans notre dernière séance M. Walther nous a présenté une observation de M. Guillemain concernant un blessé auquel ce dernier a fait une laparotomie pour un traumatisme de l'abdomen. M. Guillemain, « en écartant en bas et à gauche l'estomac » après avoir lié la coronaire stomachique qui donnait du sang, dit que « la tête du pancréas était écrasée ». L'opéré a guéri en quelques jours. Or, sans parler de quelques détails anatomiques qui paraissent un peu difficiles à comprendre dans cette observation, je tiens à faire remarquer ici que le blessé a guéri sans avoir présenté de fistule pancréatique. Ce serait donc la seule observation connue où une grosse lésion du pancréas ne s'est pas accompagnée de fistule pancréatique. L'établissement de cette fistule persistante est un point commun à toutes les observations connues : c'est comme la signature de la lésion du pancréas, même lorsque la lésion a passé inaperçue au début. Aussi je ne peux m'empêcher d'émettre quelques doutes sur le diagnostic dans ce cas particulier.

Rapports.

Double kyste racémeux des ovaires accompagnant une môle hydatiforme. Laparotomie. Guérison, par M. le Dr Le Jemtel (d'Alençon).

Rapport de M. ROCHARD.

Messieurs, vous m'avez chargé d'un rapport sur une observation qui m'a été adressée par M. Le Jemtel. Voici les faits :

Mme S..., vingt-trois ans, fut prise, au deuxième mois de sa grossesse, en septembre 1906, d'hémorragies abondantes qui durèrent plusieurs jours. Ces hémorragies, qui apparurent brusquement, sans prodromes, sans cause appréciable, firent croire à la malade qu'elle faisait une fausse couche. Mais les symptômes de grossesse, sensibilité du ventre, douleurs irradiées, nausées, vomissements journaliers, continuèrent après cette perte sanguine et semblèrent battre en brèche cette hypothèse. Trois semaines plus tard, la malade étant enceinte de près de trois mois, une nouvelle hémorragie, abondante comme la première, se produisit encore, qui dura aussi plusieurs jours. Un médecin consulté fit le diagnostic de grossesse extra-utérine, constatant la présence d'une tumeur juxta-utérine assez volumineuse. Après un mois et demi, l'état devint plus inquiétant; en quelques jours, le ventre prit des proportions énormes, analogues à celui d'une femme enceinte de huit mois au moins. De plus, les vomissements, qui n'avaient jamais cessé, les pertes utérines, qui se montraient de temps à autre, avaient considérablement affaibli la malade.

M. Le Jemtel la vit pour la première fois le 5 décembre 1906, à 9 heures du soir. Le pouls battait à 140, la température était à 38°5, la respiration anxieuse et rapide. Le ventre, très gros, — et devenu très gros en quelques jours, — paraissait seul, en l'absence de tout signe pulmonaire, expliquer la dyspnée très intense. Il contenait du liquide en abondance, qui paraissait se déplacer avec les mouvements de la malade. On sentait, en plus, dans la fosse iliaque droite, une tumeur mobile, de la grosseur de deux poings environ. Au toucher, un col mou et, dans le cul-de-sac postérieur, une masse dure, ne paraissant nullement en connexion ni avec l'utérus ni avec la tumeur de la fosse iliaque.

Le facies de la malade était pâle, amaigri, les lèvres décolorées. M. Le Jemtel songea à une rupture de grossesse tubaire et décida la laparotomie immédiate. Il trouva, à l'ouverture du ventre, un utérus énorme, mollasse, qui cachait en arrière de lui deux kystes ovariques, l'un à droite, de la grosseur des deux poings, l'autre

à gauche, de la grosseur d'une tête de fœtus à terme. L'état de mollesse extrême de l'utérus et sa disproportion avec l'âge de la grossesse le firent penser à la présence d'une môle hydatiforme, ce que vérifia l'hystérectomie. L'extirpation des tumeurs kystiques fut aisée, celles-ci ne présentant aucune adhérence et affectant cette forme de kystes racémeux que Bender a décrits dans sa thèse; aussi furent-ils enlevés tous deux sans rupture, malgré le volume un peu considérable de celui de gauche. Les suites opératoires furent simples et la malade guérit sans incident.

Les kystes racémeux sont des tumeurs assez rares, puisque Bender n'en a rassemblé que onze cas authentiques : ce sont ceux de Kœberlé, Winckel, Pozzi, puis deux observations de Olshausen, celles de Cohn-Chalot, Werth, Amann, Hellier et Smith, plus enfin le cas de Bender. M. Richelot a présenté l'année dernière à la Société de Chirurgie un nouveau kyste racémeux. Sur ces douze cas, trois seulement étaient bilatéraux : ce sont ceux de Winckel, Kœberlé et Olshausen. Le nôtre constitue donc le quatrième cas de bilatéralité.

Les deux kystes étaient formés d'une agglomération de vésicules assez considérables : les plus grosses avaient le volume d'une mandarine, les autres celui d'une noix. Ces vésicules se réunissaient à la façon d'une grappe et présentaient une paroi mince, transparente, à surface extérieure lisse et unie. On ne retrouvait macroscopiquement aucune trace de l'ovaire.

« Ces kystes, dit Bender, comportent une séméiologie obscure. La consistance molle et la mobilité des vésicules font qu'il est difficile de sentir ces tumeurs par la palpation et de leur assigner des limites précises. Les kystes racémeux constitueront, le plus souvent, sans doute, une trouvaille opératoire. » Mais, dans notre cas, la présence d'une grossesse molaire n'ajoute-t-elle pas encore un gros intérêt à la présence des kystes? N'y a-t-il pas autre chose qu'une simple coïncidence? La malade, huit mois auparavant, avait déjà fait une fausse couche de quatre mois, de deux jumeaux. Peut-on supposer que les kystes y ont aidé? Peut-on croire qu'ils ont créé une prédisposition dans la dégénérescence des villosités choriales? Comme aucun des deux ovaires n'était sain, la question se pose évidemment. Nous nous garderons de la résoudre.

Quant au diagnostic précis, il était, pour le moins, fort difficile. N'y aurait-il eu que la tumeur utérine et rien aux ovaires, les hémorragies répétées et le développement rapide et anormal de l'utérus auraient pu mettre sur la voie du diagnostic. La présence de deux kystes ajoutés au volume utérin, les symptômes géné-

raux et ceux mêmes fournis par le toucher ne pouvaient guère que le fausser. En tout cas, l'intervention paraissait indiquée et elle fut utile, puisqu'elle délivra la malade et de sa môle et de ses kystes.

Bibliographie.

Amann. — Zur Morphogenese des Müller'schen Ganges und über accessorische Tubenostren. *Archiv für Gynæk.*, Bd XLII.

Chalot. — Kyste racémeux ou en grappe de l'ovaire, *Comptes rendus du VIIe Congrès français de Chirurgie*, p. 359. Paris, 1893.

Hellier et Smith. — Multilocular cystic tumour growing from region of ovary, abdominal section recovery, *Journ. of obst. and gyn. of the brit. Emp.*, 1902, vol. II, n° 2, p. 124.

Riebert. — *Dict.* Jaccoud, 1878, t. XXV, p. 513.

Olshausen. — Ueber eine eigenthumliche, aut ovaruller Kystome. *Centralblatt für Gynæk.*, 1884, n° 43, p. 173.

Richelot. — *Société de Chirurgie de Paris*, 1906, p. 740.

Bender (Thèse).

Fistule intestino-utérine avec large déchirure de la face postérieure de la vessie. Laparotomie, Guérison, par M. Le Jemtel (d'Alençon).

Rapport de M. E. ROCHARD.

Les fistules de l'intestin avec l'utérus sont extrêmement rares. Petit leur a consacré une étude importante (*Annales de Gynécologie*, 1882-1883) et a pu en rassembler dix-huit cas. Il résulte de son étude que ces fistules, après des accidents de début fort graves, constituent une affection souvent compatible avec la vie et qui peut, dans nombre de cas, guérir d'elle-même à la suite de quelques soins de propreté et de cautérisations.

Quénu et Hartmann signalent (Chirurgie du rectum) les fistules utéro-intestinales. « Bidder, disent-ils, a publié l'histoire d'une hernie de l'S iliaque dans la cavité utérine, à la suite d'une inflammation pelvienne avec formation consécutive d'une fistule colo-utérine. M. Le Jemtel nous a adressé l'observation d'une malade chez laquelle, à la suite d'accidents puerpéraux, s'était formée une fistule utéro-intestinale. Des matières fécales s'accumulaient par le col utérin ; la malade guérit sans intervention et sans qu'il ait pu savoir quel était le segment intestinal intéressé. »

Chez cette malade, la face postérieure de la vessie, l'utérus et l'intestin étaient ouverts; ces deux derniers organes communiquaient d'une façon manifeste. Voici du reste l'observation :

Le 1er février 1907, M. Le Jemtel fut appelé auprès de Mme D..., âgée de vingt-deux ans, accouchée un mois et demi auparavant par une sage-femme. Les suites de couches nécessitèrent la pré-

sence d'un médecin, des phénomènes infectieux étant rapidement survenus. Ce dernier fit pratiquer par un confrère un curettage qui, pendant quelques jours, sembla améliorer la malade. Mais, bientôt, la fièvre reparut, puis les matières fécales s'écoulèrent par le col utérin, semi-solides. Y avait-il eu perforation utérine due au curettage? Abcès puerpéral ouvert dans l'intestin et les voies génitales? On ne sait, mais quand M. Le Jemtel examina la malade, les bougies d'Hégar ressortaient coiffées de matières, et le confrère qui donnait les soins journaliers apprenait que les injections intra-utérines sortaient par l'anus, quelques instants après.

Cette fistule utéro-intestinale, après avoir déterminé en quelque sorte une recrudescence des accidents infectieux, ne troublait plus la malade que par les inconvénients locaux de sa nouvelle situation; aussi désirait-elle vivement une intervention qui pût remédier à son état. Les matières sortaient en abondance par le vagin avec, dans leur intervalle, des pertes purulentes. Les urines contenaient, elles aussi, du pus en abondance.

Après une dizaine de jours d'observation, la malade étant complètement apyrétique, M. Le Jemtel se décida à intervenir et à aborder l'utérus par la voie abdominale, ignorant quel segment intestinal était intéressé. A l'ouverture du péritoine, il tomba dans une poche purulente contenant environ 200 grammes de pus: après évacuation, il se trouve dans une cavité limitée en avant par la paroi antérieure de la vessie qui flottait librement, en haut et en arrière par des adhérences séparant cette cavité de l'abdomen, en bas par la vessie largement ouverte, dans laquelle il passa facilement une sonde ressortant par l'urètre. Jugeant imprudent de pousser plus loin l'intervention, il rétrécit la brèche vésicale anfractueuse, irrégulière, par quelques points au catgut; il passa un drain hypogastrique et y laissa une sonde vésicale à demeure. Un mois après l'intervention, la plaie abdominale était fermée, la malade urinait facilement et était guérie, non seulement de sa déchirure vésicale, mais aussi de sa fistule utéro-intestinale spontanément fermée.

M. Le Jemtel se demande s'il aurait dû attendre davantage avant d'opérer; nous pouvons lui répondre qu'il a parfaitement fait d'intervenir, puisqu'il a ouvert un abcès qui certes n'aurait pas guéri spontanément, et qui peut-être empêchait la cicatrisation de la communication intestino-utérine.

En terminant, Messieurs, je propose de publier avec mon rapport les observations de M. Le Jemtel, de le remercier, et de vous souvenir que c'est un futur candidat au titre de correspondant de notre Société.

Rétrécissements cicatriciels de l'œsophage guéris par la dilatation sous œsophagoscopie, par M. le Dr Guisez.

Rapport de M. A. ROUTIER.

Vous savez que depuis 1904 environ, notre jeune confrère, le Dr Guisez, poursuit le traitement des rétrécissements de l'œsophage, s'aidant pour cela de l'œsophagoscopie qui lui permet de voir les rétrécissements, d'en apprécier le calibre et le nombre, ce qui lui donne la possibilité de passer des bougies, là où le cathétérisme, fait suivant les vieux errements, ne donnait pas de résultat.

Voici deux observations présentées par notre confrère, qui ont pour but de montrer : l'une, le résultat immédiat et rapide qu'on peut obtenir par cette méthode, l'autre, les résultats éloignés, ce qui est au moins aussi intéressant.

Voici sa première observation :

Le 7 décembre 1907, arrivait à l'Hôtel-Dieu une jeune femme de vingt-sept ans, qui, deux mois auparavant, avait avalé par mégarde de la potasse caustique.

Malgré des soins immédiats qui avaient consisté en lavages acidulés, il y eut une œsophagite intense qui causa de la dysphagie complète tout d'abord : bientôt, les phénomènes inflammatoires s'apaisèrent, elle put absorber des liquides et des aliments semi-solides.

Mais, peu après, la dysphagie recommença et s'aggrava : la malade fit un séjour à Saint-Antoine, où on lui passa des olives.

Malgré ce traitement, le mal augmentait, et quand elle vint à l'Hôtel-Dieu, elle n'avait pas pu avaler une goutte d'eau depuis trois jours.

On essaya avec une bougie molle le cathétérisme direct, mais la bougie fut arrêtée.

Le 8 décembre 1907, la malade fut endormie au chloroforme, et M. Guisez pratiqua l'œsophagoscopie, qui lui permit de reconnaître trois rétrécissements, qui allaient graduellement en diminuant de calibre, le plus éloigné du pharynx étant le plus serré.

Le premier rétrécissement était à 3 centimètres de l'origine de l'œsophage. Le second à 12 centimètres. Le troisième, vers la terminaison de ce conduit.

Grâce à l'œsophagoscopie, en s'aidant de cocaïne, M. Guisez put, une fois le premier rétrécissement franchi, passer avec le conducteur de son œsophagotome dans le second rétrécissement, érailler avec la lame de l'œsophagotome les brides cicatricielles

qui limitent ce pertuis, passer ensuite une bougie 16 et 26 de la filière et traiter de même le troisième rétrécissement.

Les suites de cette première intervention furent simples; le soir, la malade pouvait avaler un peu de tisane et un peu de lait.

Le 13 décembre, nouvelle séance, cette fois avec seulement de la cocaïne. M. Guisez peut passer du n° 22 au n° 30 de la filière.

Dès lors, l'œsophage permet le passage d'aliments liquides et demi-solides.

Au moment de la présentation de cette malade, on passait le n° 33.

Voici donc un résultat immédiat, la possibilité de faire passer les liquides de suite, et en cinq jours la possibilité pour la malade d'avaler des soupes, des purées, des œufs, des nouilles.

La seconde observation, au contraire, est destinée à montrer la persistance des résultats obtenus immédiatement.

Il s'agit d'un enfant, le jeune I. S..., que l'auteur a soigné dans le service de notre collègue Broca, il y a un an et demi.

Cet enfant était également atteint d'un rétrécisscment cicatriciel dû à l'ingestion de potasse caustique.

La dysphagie avait été bientôt absolue.

Le Dr Veau fit une gastrostomie avec tentatives de cathétérisme rétrograde.

Puis, l'alimentation put se faire par les voies naturelles et on laissa se refermer la gastrostomie.

Mais la dysphagie reparut bientôt, et il fallut recourir à nouveau à la gastrostomie, que pratiqua cette fois le Dr Mouchet.

La cachexie était malgré cela arrivée aux dernières limites, l'alimentation par la voie stomacale était très défectueuse.

Le Dr Mouchet pria alors le Dr Guisez d'essayer par l'œsophagoscopie de dilater l'œsophage, ce qui fut fait.

L'œsophagoscope permit de voir le siège du rétrécissement dans la partie la plus profonde de l'œsophage; au-dessus, existait une dilatation, une véritable poche.

Dans cette poche, on put voir un petit pertuis tout à fait excentrique dans lequel on engagea une fine bougie, puis, passant successivement des bougies de plus en plus grosses, on arriva à passer le n° 24 de la filière.

Une nouvelle séance fut pratiquée en janvier, une troisième en février, et on amena le calibre de l'œsophage rétréci jusqu'au n° 33, calibre conservé depuis; on a pu dès lors pratiquer le cathétérisme sans le secours de l'œsophagoscopie, tous les mois environ.

Le petit malade a repris une bonne mine, de l'embonpoint, et a gagné 12 kil. 500 depuis sa sortie de l'hôpital.

La bouche stomacale s'est fermée spontanément il y a un mois environ. L'alimentation est tout à fait normale.

L'œsophagoscopie permet de constater *de visu* en matière de rétrécissement congénital ou cicatriciel, et le siège et la forme de l'obstacle, bride ou valvule, orifice plus ou moins excentrique du rétrécissement.

On arrive ainsi à un diagnostic précis des lésions, ce qui permet de leur opposer une thérapeutique rationnelle, le cathétérisme sous le contrôle de la vue.

La seule condition pour entreprendre un pareil traitement, c'est que la lumière de l'œsophage ne soit pas complètement fermée, et qu'il existe un pertuis, si petit soit-il.

Ces rétrécissements sont infranchissables par le cathétérisme ordinaire parce que le plus souvent ils sont excentriques, qu'il existe au-dessus d'eux une poche où s'égare la bougie.

Au contraire, grâce au tube œsophagoscopique, on arrive à diriger la pointe de la bougie vers l'orifice et le passage devient possible.

S'il y a des brides, des valvules, on peut s'en débarrasser avec l'œsophagotome, instrument analogue à l'uréthrotome de Maisonneuve.

Il faut savoir qu'avec cet instrument point n'est besoin de couper, d'entailler profondément les brides ou cicatrices œsophagiennes, ce qui serait très dangereux : il suffit de les érailler, la bougie dilatatrice bien maniée fait le reste. Pour éviter les fausses routes, la tige de l'œsophagotome est entraînée par une bougie conductrice tout comme pour l'uréthrotomie.

Dans ses débuts, l'auteur a eu deux insuccès, il les attribue à un défaut de technique; mais il est arrivé aujourd'hui à la bien régler, et il a pu guérir quinze cas de rétrécissements cicatriciels infranchissables dont cinq avaient nécessité une gastrostomie antérieure.

Cette méthode n'est applicable que dans les cas où il persiste un pertuis par où on engage la bougie molle conductrice; mais c'est la très grande généralité.

Sur vingt cas que l'auteur a pu examiner à l'œsophagoscope, un seul (malade envoyé par le Dr Delagenière, du Mans) présentait un rétrécissement où il fut impossible de déceler le moindre pertuis.

Une autre fois, dans le service de M. Quénu, comme on n'avait pas la permission d'endormir le jeune malade, l'examen complet ne put être fait.

Dans les cas de rétrécissements longs et multiples, la dilatation endoscopique est plus difficile, mais elle n'est pas impossible et ce n'est pas là une contre-indication.

Dans la première observation présentée ici par M. Guisez, il y avait trois rétrécissements qui ont été guéris.

Il faut savoir que les rétrécissements qui occupent une longue portion de l'œsophage se resserrent plus vite; il faut faire les séances de dilatation plus nombreuses, moins espacées.

Au contraire, la dilatation se maintient assez bien dans les rétrécissements courts, une séance de dilatation mensuelle suffit.

En somme, l'auteur a pu de cette manière rendre à l'alimentation normale quinze malades qui n'avaient plus comme ressource ultime que la bouche stomacale.

Il est certain qu'il y a là un réel progrès, l'avantage immense de voir ce qu'on fait, de pouvoir guider dans un petit pertuis dissimulé une bougie qui s'égarerait dans les dilatations sus-cicatricielles.

Remarquons en outre la différence profonde qui existe entre les éraillures faites sous le contrôle de l'œil sur les brides cicatricielles, et l'œsophagotomie faite à l'aveugle et que nous avions tous proscrite, à commencer par feu le professeur Trélat, qui avait, disait-il plaisamment, commis une bien grande erreur en faisant construire l'œsophagotome qui portait son nom.

Malheureusement, ces manœuvres ne sont pas de celles que peut entreprendre un médecin quelconque; il faudra toujours un spécialiste habitué à se servir du miroir, du tube et de l'œsophagotome.

Du reste, M. Guisez a dû tâtonner avant de fixer sa pratique actuelle, et c'est au défaut de technique qu'il attribue les quelques insuccès qu'il a dû enregistrer.

Il nous semble, néanmoins, que, conduite avec prudence, l'œsophagoscopie permettra de rendre perméables des œsophages qui jusqu'ici imposaient la gastrotomie, et nous ne pouvons qu'encourager l'auteur à progresser dans cette voie.

M. Quénu. — Je ne me pose en aucune manière en adversaire de la méthode œsophagoscopique, bien au contraire, je crois qu'il y a là un véritable progrès. Il ne faudrait pas cependant s'imaginer que cette méthode est toujours suivie de succès et même qu'elle est toujours inoffensive. Un petit malade de trois ans environ avait avalé un petit disque métallique de la dimension d'un sou ; malheureusement, la circonférence de ce disque, qui n'était qu'une roue de petit chemin de fer, était creusée d'une

cannelure, laquelle cannelure s'accrochait aux parois de l'œsophage et rendit inutiles les tentatives d'extraction avec le crochet de Kirmisson. Nous eûmes recours à l'obligeance de M. Guisez, qui opéra sous le chloroforme et ne put extraire le corps étranger. On dut pratiquer l'œsophagotomie. L'enfant mourut. Chez un autre enfant de quatorze ans, que quelques-uns de vous connaissent, car je l'ai présenté il y a neuf ans, comme exemple de gastrostomie pratiquée chez un jeune enfant (il avait cinq ans) pour un rétrécissement consécutif à l'absorption de potasse, nous avons encore eu recours à M. Guisez. Nous avions en vain depuis des années tenté de passer une bougie soit par le pharynx, soit par la fistule gastrique.

M. Guisez fit l'œsophagoscopie sans chloroforme, l'anesthésie nous ayant en effet été refusée ; il fut impossible de passer aucune bougie dans le rétrécissement et même d'en entrevoir l'orifice.

Je fus même frappé des difficultés de cette intervention, la manœuvre m'en parut un peu brutale. Quoi qu'il en soit, il survint, à la suite, un petit incident que je crois utile de vous signaler.

Le petit malade, qui pouvait avaler du lait et du bouillon, éprouva une dysphagie absolue. Je l'attribuais au gonflement provoqué par l'instrument, quand, le cinquième ou sixième jour, l'enfant expulsa de son gosier un petit tampon de ouate qui obturait son œsophage et qui s'était détaché vraisemblablement des porte-tampons avec lesquels on avait, pendant l'exploration, essuyé le champ d'exploration.

M. Guinard. — Je crois, comme M. Routier, que l'œsophagotomie sous le contrôle de la vue constitue un progrès très grand dans ce traitement difficile. Je voudrais seulement dire que si cette opération est une opération de choix, elle n'en reste pas moins une opération très difficile et une opération qui a des dangers. M. Routier est assurément de mon avis sur le premier point, la difficulté de l'opération. Mais je demande à ajouter à son rapport quelques mots sur les dangers de l'opération. J'ai la connaissance très précise d'un fait dans lequel la mort a suivi de quelques heures l'opération. Il s'agissait du fils d'un de mes amis qui avait un rétrécissement cicatriciel de l'œsophage après l'ingestion d'un caustique. L'enfant est mort le jour même de l'intervention. Il est bon de connaître les insuccès qui peuvent se produire quand une méthode nouvelle nous est proposée, et celle-ci me paraît jouir dans le public médical d'une réputation de bénignité injustifiée.

M. Tuffier. — Je voudrais demander à mon ami Routier quel

est l'avenir de ces malades qui ont été opérés par œsophagotomie sous l'œsophagoscopie. Sont-ils comme tous les autres voués au cathétérisme indéfini ? J'ai fait opérer des malades dans mon service par M. Guisez, et j'ai pu suivre et voir toutes les manœuvres. Il est incontestable pour moi qu'il s'agit là d'un progrès notable, et je ne veux pas en diminuer la valeur. Mais nous avons maintenant l'opération faite par Roux, applicable à ces seuls cas et qui assurerait la guérison permanente ; c'est ce qui me fait demander les résultats éloignés.

M. Kirmisson. — Comme tous mes collègues, je suis persuadé des avantages de l'œsophagoscopie. Il ne faut pas cependant laisser croire que la méthode de dilatation des rétrécissements de l'œsophage sous le contrôle de l'œsophagoscopie soit à l'abri d'accidents. J'ai vu, dans ces conditions, se produire sur un enfant de mon service, et entre les mains de M. Guisez lui-même, une rupture de la paroi œsophagienne.

M. Broca. — Je désire répondre à une observation de M. Tuffier qui demande si la méthode change le pronostic éloigné, c'est-à-dire favorise la dilatation ultérieure, permet de faire moins de cathétérismes éloignés. Or, il me semble qu'à ce point de vue il ne peut pas y avoir de différence : dilatés, œsophagotomisés, ces rétrécissements restent sujets à la récidive aussi bien après une opération à l'aveuglette qu'après une œsophagoscopie. Celle-ci constitue un très grand progrès pour la possibilité d'enfiler sans danger un orifice qu'autrefois nous manquions souvent, dans une poche où nous nous égarions, que parfois nous perforions; elle ne change rien à la rétractilité ultérieure, variable, quelquefois peu intense, mais en général considérable. D'autre part, si l'orifice supérieur est d'ordinaire le plus difficile à enfiler, il n'est cependant pas le seul dont nous devions tenir compte. Nous devons nous souvenir que ces rétrécissements sont souvent longs, tortueux, inégaux, et je ne suis pas surpris qu'après avoir franchi le premier orifice la pointe de la bougie, cette fois impossible à contrôler par l'œil, puisse en cours de route perforer la paroi, comme viennent de nous le dire nos collègues Guinard et Kirmisson.

M. Tuffier. — Je ne fais aucune confusion, et je demande simplement si la section donne des résultats supérieurs à la dilatation.

M. Pierre Delbet. — M. Guisez a soigné un ou deux rétrécissements de l'œsophage dans mon service et je me hâte de dire qu'il n'a eu aucun accident.

L'œsophagoscopie constitue incontestablement un grand progrès. A mon avis, son réel avantage en fait de rétrécissements de l'œsophage consiste en ceci, qu'elle permet de trouver l'orifice désaxé de certains rétrécissements, qui sans elle seraient infranchissables. Elle étend le domaine de la dilatation, et ainsi tous ou presque tous les rétrécissements inflammatoires en deviennent justiciables.

Mais pour les rétrécissements cicatriciels qui ne sont pas dilatables, l'avantage me paraît moindre. D'après ce que j'ai vu sous la direction de M. Guisez, l'œsophagotomie pratiquée avec l'œsophagoscope ne me paraît pas très différente de celle qu'on faisait autrefois. On a beau voir la bride, on ne sait pas du tout ce qu'il y a derrière, et dès que l'œsophagotome est introduit dans le tube œsophagoscopique, on ne voit plus rien du tout.

M. Routier. — Mon rapport n'a porté que sur les cas qui m'ont été soumis, j'ignorais le cas de M. Guinard, et aussi celui de M. Kirmisson ; je suis enchanté d'avoir provoqué leur publication. Ceci montre que l'œsophagoscopie n'enlève pas tout à fait la gravité et de la dilatation et surtout de la discision des rétrécissements.

M. Broca a répondu à M. Tuffier ce que je lui aurais dit : l'œsophagoscopie ne change rien à la nature des rétrécissements, ils sont fibreux et plus ou moins récidivants.

M. Guisez dit lui-même que lorsqu'on est arrivé au n° 33 de la filière, le cathétérisme mensuel suffit pour les cas légers, mais qu'il faut le pratiquer plus souvent pour les cas graves.

Quoi qu'il en soit, il y a là un progrès réalisé ; malheureusement cette méthode demande une grande habitude de l'instrumentation et restera toujours l'apanage d'un très petit nombre de chirurgiens.

Communications.

Cancer de l'appendice.

Par M. E. POTHERAT.

Vous n'avez vraisemblablement point oublié, Messieurs, le rapport de notre collègue Hartmann, rapport sur deux observations de cancer de l'appendice dues à M. Lecène (séance du 27 février 1907).

Ce rapport parut éveiller ici une certaine surprise, car il tendait à nous démontrer que le cancer de l'appendice est relativement fréquent ; bien moins rare, en tous cas, que plus d'un parmi

nous n'était disposé à le croire. Et les premiers orateurs qui prirent la parole, MM. Monod et Routier, élevèrent quelques doutes sur le bien fondé des affirmations de M. Hartmann, doutes auxquels celui-ci répondit d'ailleurs victorieusement. Les faits de Lecène, ceux recueillis par Hartmann lui-même et qu'il ajouta aux précédents, ceux enfin de Nélaton, Quénu, Lejars, et les analyses histologiques de Letulle, etc., démontrent péremptoirement que le cancer primitif de l'appendice iléo-cæcal n'est pas un mythe, qu'il existe, et qu'il n'est point même très rare.

Si nous ne le notons pas plus fréquemment, c'est, peut-être, qu'en raison du nombre considérable d'appendices que nous enlevons, nous ne soumettons plus systématiquement les pièces enlevées à l'analyse histologique, et si la clinique elle-même ne nous fournit pas des documents plus répétés, soit par l'examen macroscopique des lésions, soit par une propagation cancéreuse secondaire, c'est d'une part que macroscopiquement le cancer de l'appendice ne se révèle le plus souvent par aucun caractère net, particulier, et que d'autre part la propagation secondaire est exceptionnelle ou très tardive, ce cancer étant le plus souvent d'une grande bénignité relative.

Ces conclusions ne sont pas des affirmations personnelles ; elles découlent de l'étude du rapport d'Hartmann, des communications qui l'ont accompagnée et surtout d'une analyse serrée des faits. Je ne dis pas qu'elles soient définitives ; il n'y a rien de définitif en pathologie.

Il importe d'ailleurs, pour mettre cette question au point, que les faits se multiplient. C'est pourquoi j'ai cru devoir vous donner communication du cas personnel que je vais vous relater. Dans ce cas, l'aspect macroscopique de la lésion était tel que j'ai, de suite, prévu qu'il s'agissait d'un cas différent de tous ceux que nous voyons journellement ; et l'examen histologique pratiqué par M. Letulle, qui connaît bien la question, a été démonstratif de la nature de l'altération pathologique.

Il s'agissait d'un homme de cinquante ans, vigoureux, actif, de bonne santé habituelle, chez lequel on ne relevait que quelques troubles du côté du foie, quatre ans auparavant troubles mal caractérisés d'ailleurs, et qui disparurent à la suite d'une saison dans une station hydro-minérale appropriée.

Dix mois avant mon intervention, ce malade avait été pris d'une crise abdominale présentant tous les caractères objectifs et fonctionnels d'une attaque aiguë d'appendicite, offrant cette petite particularité, qui s'expliquera à propos des lésions, de s'accompagner de douleurs au pli de l'aine, et de la difficulté d'étendre complètement la cuisse sur le bassin.

La crise dura une quinzaine de jours ; elle ne disparut pas totalement ; il persista toujours de la douleur, il survint même plusieurs véritables petites crises, et toujours persistait aussi cette petite limitation de l'extension de la cuisse sur le bassin, déterminée par les douleurs que provoquaient les tentatives d'extension complète.

J'avais vu ce malade à plusieurs reprises ; au cours des accidents, je l'avais engagé à se faire opérer, mais il s'y refusait, confiant dans le traitement médical qui, disait son médecin, devait le guérir. Cependant, après huit mois d'essai aussi vain que prolongé du traitement médical, le malade réclama lui-même l'opération. J'intervins donc, à la manière habituelle.

Je trouvai l'appendice dirigé en dedans et en arrière du cæcum ; il adhérait fortement par son extrémité libre. L'ayant saisi par son bout cæcal, je le suivis peu à peu, et j'arrivai ainsi après 12 centimètres environ de parcours à son extrémité distale. Celle-ci était renflée en massue, elle avait passé en refoulant sans doute le péritoine à travers le fascia ilinca, et était incluse dans les fibres du muscle iliaque tout près du psoas. Avec le doigt je libérai cette massue d'autant plus aisément qu'elle était dure, résistante. L'organe libéré, il s'écoula un peu de pus et une matière qui ressemblait absolument à la substance des myxomes. Après un nettoyage soigneux et un drainage allant jusqu'au fond de cette cavité, je refermai le ventre. Les suites furent des plus simples ; moins d'un mois après mon intervention le malade rentrait chez lui, guéri, et n'ayant plus ressenti cette douleur inguino-crurale qui empêchait l'extension complète de la cuisse, et qui était due à l'inclusion du mal dans le muscle iliaque. Il est demeuré guéri depuis plus de dix mois.

L'appendice enlevé s'était présenté à moi de suite avec des caractères que je n'étais pas habitué à rencontrer ; il était dur, à parois peu épaisses mais scléreuses, on eût dit d'une grosse artère indurée ; l'extrémité, en massue, ressemblait plus encore aux altérations des vieilles artères, en ce sens que ses parois étaient calcifiées, et que je pus en détacher de véritables plaques pierreuses ; dans la cavité je retrouvais cette matière tremblotante, gélatineuse que j'ai signalée plus haut.

Il importait donc d'être fixé sur cette lésion anormale, et je confiai la pièce à mon maître M. Letulle, qui voulut bien en faire l'examen histologique. Je vais vous donner lecture de cet examen, qui est le point capital de l'observation et qui montre que la lésion est due à un cancer primitif de l'appendice.

Mais auparavant et pour en finir avec la partie clinique, je dirai qu'un examen attentif du ventre au cours de l'opération

n'avait révélé rien d'anormal et que je n'ai pas trouvé, en particulier, de ganglions appréciables du méso-appendice. Il s'agit donc bien d'une lésion localisée, primitive, de l'appendice.

Voici maintenant la note même de M. Letulle. Je rappelle que je vous ai apporté ici antérieurement ce qui restait de l'appendice lui-même, les préparations histologiques, et la photographie de ces préparations, photographie due à l'habile chef de laboratoire de M. Letulle à Boucicaut, M. Eugène Normand, auquel j'adresse mes remerciements. (Voir Soc. anatomique, Paris, décembre 1907.)

Examen macroscopique d'un cancer primitif (épithélioma cylindrique colloïde de l'appendice vermiforme du cæcum, par M. Maurice Letulle.

I. — Les coupes portant sur l'extrémité centrale de l'appendice montrent cet organe atteint d' « appendicite chronique folliculaire » des plus typiques. Les follicules hypertrophiés sont engainés presque tous, et chacun d'eux à peu près complètement par une lame fibroïde dense, inflammatoire, déjà ancienne.

De nombreux lymphatiques parcourant la sous-muqueuse non seulement au pourtour des follicules mais plus en dehors d'eux, sont gorgés de leucocytes mononucléaires et révèlent de la sorte une *poussée inflammatoire aiguë récente* bien reconnaissable d'ailleurs, en maints endroits, à l'accumulation de nombreuses traînées leucocytaires dans les mailles connectives péri-folliculaires.

Les deux couches musculeuses sont saines.

II. — Vers la partie moyenne de l'appendice, deux sortes de lésions microscopiques nouvelles apparaissent, d'importance inégale, mais dépendantes l'une de l'autre, à mon avis du moins.

Tout d'abord, on aperçoit sur le pourtour de la cavité appendiculaire une surface assez étendue dépourvue de muqueuse : un décollement s'est produit à coup sûr, comme le prouverait au besoin un lambeau de muqueuse qui, chorion et glandes comprises, flotte librement dans la cavité de l'organe. Ce décollement s'explique par l'existence, en plusieurs points, de dépressions ulcératives de pertes de substance peu anfractueuses, creusées aux dépens de la sous-muqueuse sclérosée; celle-ci, symphysée largement avec la couche musculeuse interne, est devenue, par le fait, méconnaissable.

La seconde altération lève tous les doutes, en révélant l'existence d'un cancer du type cylindrique en train de végéter à la surface de l'appendice dénudée, en certaines régions où la muqueuse est en voie de disparition. On voit, en effet, au fond de quelques replis, se former une bande de cellules épithéliales nouvelles, cylindriques à la façon des épithéliums de revêtements et végétant comme eux en surface, sur une seule couche. Toutefois, ces cellules jeunes, hautes de 28 μ 8 en moyenne, sont tassées les unes contre les autres, moins larges en général que l'épithélium de revêtement et pourvues d'un noyau très allongé de 18 μ de haut par exemple, mais plus mince, car il n'a guère que 3 à 5 μ de largeur. Enfin, ces bourgeonnements épithéliaux de

surface dessinent, le long de la plaie qu'ils recouvrent, des replis, des reliefs plus ou moins élevés qui bombent dans la cavité béante de l'appendice; ils sont accompagnés par des prolongements fibro-vasculaires nés aux dépens de la surface connectivo-musculaire qui limite, à ce niveau, la lumière de l'organe.

Comme sur tout le parcours de la cavité, en ces régions transformées, toute trace de la sous-muqueuse de la « muscularis mucosæ » et des follicules lymphatiques fait défaut, l'aspect des parties est devenu des plus anormaux : une véritable « néo-muqueuse », réduite à sa couche épithéliale cylindrique et à quelques bourgeons fibro-vasculaires végétants, s'est substituée à l'organe complexe mais bien ordonné qu'est la muqueuse de l'appendice, même atteinte de lésions inflammatoires chroniques. Il s'agit donc là d'un « cancer en surface », récent, tapissant la cavité de l'appendice dépourvue de muqueuse et partiellement ulcérée.

III. — Plus bas, à mesure que l'on s'approche de l'extrémité externe de l'appendice signalée comme béante et incluse dans une cavité suppurante, on reconnaît sans peine l'extension de plus en plus végétante des îlots cancéreux.

D'une façon générale, la cavité de l'appendice s'élargit à mesure qu'on s'approche de l'extrême limite de l'organe, en même temps que ses parois sclérosées s'épaississent. Toutefois, en aucun point, le cancer n'a dépassé les premières assises des travées fibro-musculaires qui enserrent la cavité dans laquelle il a végété.

IV. — Le bourgeon d'aspect myxomateux qui faisait saillie à l'intérieur de l'appendice est constitué par une énorme végétation carcinomateuse, en voie de dégénérescence colloïde.

Tel est, Messieurs, le résultat de l'examen histologique dû à M. le Dr Letulle; c'est la description faite par lui-même que je viens de vous lire. Elle ne laisse aucun doute dans l'esprit; il s'agit bien là d'un cancer de l'appendice, développé en dehors de toute autre lésion reconnaissable ou reconnue, chez un homme vigoureux et bien portant, après l'intervention comme avant l'apparition des accidents.

M. Hartmann. — Je suis très heureux de la communication que vient de nous faire mon ami Potherat. Depuis mon rapport j'ai déjà eu de mon côté l'occasion de vous présenter un nouveau cas de cancer de l'appendice. J'y reviens pour vous dire que la malade a guéri sans incidents. Les faits publiés se multiplient du reste et, cette année même, à la Société américaine de Chirurgie, on trouve des communications de Richard Harte et de Robert Le Conte sur cette question. Aussi j'ai la conviction que les opinions, que j'ai émises ici même il y a un an et que vient de soutenir Potherat, seront bientôt universellement acceptées.

Hernie isolée de l'appendice iléo-cæcal du côté droit, sans sac péritonéal; opération, guérison.

Par M. E. KIRMISSON.

Messieurs, il y a trois ans, dans la séance du 26 juillet 1905, j'avais l'honneur de vous communiquer un cas de hernie isolée de l'appendice iléo-cæcal dans lequel les signes cliniques nous avaient conduit à un diagnostic exact, vérifié par l'opération. C'est un cas semblable que je vous demande la permission de relater aujourd'hui, en raison des particularités anatomiques qu'il présente.

L'enfant F... (Gaston), âgé de cinq ans et demi, est entré dans notre service le 6 mai 1908 pour une petite hernie du côté droit. A l'inspection, on constate que les deux testicules sont bien contenus dans les bourses, mais qu'il existe, à la partie interne du pli de l'aine, une tuméfaction légère.

Le malade étant couché, la tuméfaction diminue, mais il reste au dehors un cordon arrondi, long de quatre à cinq centimètres, qui, d'une part, descend dans les bourses, et qui, d'autre part, pénètre par en haut dans l'intérieur du canal inguinal. Par pression de bas en haut, ce cordon se laisse refouler dans le canal inguinal; mais, dès qu'on cesse la pression, il ressort au dehors; il n'y a donc pas de réduction vraie.

Le point le plus important à considérer pour le diagnostic, ce sont les rapports exacts de ce cordon avec le testicule. Or, ce cordon se termine, au milieu du scrotum, par une extrémité arrondie, légèrement renflée, qui reste parfaitement distincte du testicule. Ce n'est donc pas une tumeur développée sur le trajet du cordon; il s'agit d'une hernie isolée de l'appendice.

Le 12 mai 1908, on procède à la cure radicale de cette hernie. L'aponévrose du grand oblique étant sectionnée, on tombe immédiatement sur les éléments du cordon qui sont accolés à la partie postéro-externe de l'appendice. Le canal déférent, en particulier, est intimement fusionné avec la pointe de l'organe, et l'on est obligé de le sculpter pour ainsi dire dans sa paroi. L'isolement des éléments du cordon étant complet, on s'aperçoit qu'on a dans la main l'appendice lui-même dépourvu de sac péritonéal. On le poursuit en haut jusqu'à son point d'attache au cæcum; il est lié à sa base avec un catgut fort, sectionné au thermocautère, et enfoui par le procédé habituel. Pendant cette manœuvre, le péritoine n'a pas été aperçu. L'aponévrose du grand oblique est suturée par trois points au catgut, et la peau réunie au crin de Florence.

A part une légère élévation de température le lendemain de l'opération, la cicatrisation n'a été marquée par aucun incident ; les fils ont été enlevés le huitième jour et le petit malade est aujourd'hui guéri.

Ce qui donne à ce fait particulier son intérêt, c'est l'absence complète d'un sac herniaire. Dans le fait que j'ai eu l'honneur de communiquer il y a trois ans à la Société de Chirurgie, non seulement il existait un sac herniaire, mais ce sac renfermait une notable quantité de liquide, en même temps que l'appendice adhérait dans toute sa hauteur à la paroi postérieure du sac.

Dans le cas actuel, il n'existait aucune trace de sac ; l'appendice était directement en contact avec les éléments du cordon ; et, en particulier, il était intimement fusionné, à son sommet, avec le canal déférent. C'est évidemment grâce à cette fusion intime qu'il a été entraîné dans l'intérieur du canal inguinal, au moment de la descente du testicule.

Il semble qu'une pareille disposition soit fort rare. Dans une revue publiée dans la *Gazette des Hôpitaux* de 1902, MM. Bérard et Vignard (1), après des recherches bibliographiques assez minutieuses, sont arrivés à rassembler 5 cas seulement de hernies isolées de l'appendice, avec sac incomplet ou sans sac.

Dans sa thèse de doctorat de 1905, M. Baumgartner, sous le nom de hernies par glissement de l'appendice, en recueille dans la littérature 9 cas nouveaux, ce qui porte le total à 14. Encore faut-il éliminer une de ces observations, celle d'Escher (obs. XVII) dans laquelle la hernie renfermait une partie du cæcum.

Longuet, dans la thèse de son élève Jouen (Thèse de doct., Paris, 1906), puis dans un travail publié la même année dans le *Progrès médical*, dit avoir trouvé 18 hernies de l'appendice sans aucun sac ; encore faut-il retrancher un certain nombre de ces observations dans lesquelles le cæcum est hernié en même temps que l'appendice.

En somme, en acceptant les cas de hernie isolée de l'appendice à sac incomplet, on arrive à un total de 18 observations ; sur ces 18 cas, 11 fois l'appendice passait par l'anneau inguinal droit, et 7 fois par l'anneau crural droit.

Dix fois seulement il s'agissait de hernie isolée de l'appendice sans aucune trace de sac.

(1) Bérard et Vignard. Des hernies inguino-crurales primitives du cæcum et de l'appendice à sac incomplet. *Gaz. des Hôpitaux*, 2 août 1902.

Présentations de malades.

Rétraction de l'aponévrose palmaire. Opération sans suture, sans autoplastie.

M. Routier. — Messieurs, j'ai eu dans la même semaine deux cas de rétraction de l'aponévrose palmaire dans mon service, tous les deux fort avancés; les plis et les nodosités de la paume de la main me faisaient bien craindre de ne pouvoir leur appliquer le procédé très simple que j'ai pu déjà employer plusieurs fois avec succès.

Voici en quoi consiste ce procédé :

J'incise la peau de la paume sur le milieu des nodosités qui constituent la lésion de l'aponévrose, cette incision est prolongée du côté du talon de la main à 2 centimètres au-dessus de l'induration fibreuse ; et par en bas jusque sur le ou les doigts rétractés en faisant dévier l'incision en forme de V sur chacun d'eux.

Puis, je dissèque la peau de la paume et de la racine des doigts.

Cette dissection est fort difficile, le derme palmaire étant fort aminci, et presque fusionné avec l'aponévrose ; aussi, ne peut-on disséquer cette peau sans lacérer de quelques coups de bistouri malgré tout le soin et l'habileté de l'opérateur.

Le fibrome rétracteur étant bien mis à nu, je résèque tout ce qui est dur, tout ce qu'on sent tendu en palpant avec la pulpe du doigt, et aussi loin qu'il est nécessaire et sur la paume de la main et sur les doigts.

Cela fait, je fais une bonne hémostase et sans suture, je laisse les lambeaux, fort précaires, retomber à leur place. Une compresse aseptique pliée en plusieurs doubles sert à faire un peu de compression, et c'est tout.

Voici le résultat de cette intervention très simple sur un jeune homme de trente-trois ans, et sur une femme de quarante et un ans.

Vous voyez que l'extension des doigts est parfaite, il semble qu'on n'a pas touché à la paume de la main.

Chez l'homme la rétraction se produisait progressive depuis cinq ans.

Chez la femme, c'est seulement depuis quatorze mois.

J'ai pu, dans ma clientèle, sur un excellent pianiste qui voyait avec peine l'impossibilité de continuer à toucher son piano, obtenir, avec cette opération si simple, un résultat fonctionnel parfait qui se maintient aujourd'hui depuis cinq ans.

M. Potherat. — Ce que vient de nous dire Routier me rappelle la pratique de mon maître Trélat. M. Trélat, qui affectionnait

traiter cette affection très rebelle, s'efforçait d'enlever tous les tissus calleux en gardant le plus possible de derme et de derme intact. Toutefois, il rapprochait par des sutures les lèvres de la plaie ainsi créée. Routier a donc innové en supprimant toute suture, et le résultat qu'il a obtenu est très beau.

M. Morestin. — L'extirpation très soigneuse des tissus indurés, épaissis, scléreux, est la partie fondamentale de l'intervention, et cette poursuite des bandes languettes aponévrotiques modifiées, des amas fibreux, pour délicate qu'elle soit, peut généralement être menée à bien avec de la patience.

Le véritable intérêt de la remarquable présentation de M. Routier, est dans la réparation de la plaie laissée béante.

J'admire beaucoup ce résultat et j'en félicite notre collègue. Je ne suis pas surpris néanmoins de ce qui s'est passé chez son opéré. A plusieurs reprises j'ai eu l'occasion d'observer le mode de réparation de pertes de substances chirurgicales plus ou moins vastes des téguments de la main et d'assister à des restaurations spontanées tout à fait remarquables. J'ai signalé ces faits à la Société anatomique : lupus digital traité par la décortication (23 novembre 1904), cancer du dos de la main (novembre 1905) au Congrès de la Société belge de Chirurgie en 1906 et à la Société de Dermatologie. A la plante du pied j'ai vu de même s'effectuer la réparation spontanée d'une plaie laissée par l'ablation d'un lupus (Société de Dermatologie, 1907).

Je n'ai pas encore eu l'occasion de traiter ainsi de perte de substance de la paume. A la réflexion, on s'explique fort bien que les choses puissent aujourd'hui se passer ainsi. L'évolution des plaies chirurgicales sous un pansement aseptique n'est plus du tout ce qu'elle était autrefois. Il ne se fait que des infections très discrètes et de surface de ces plaies exposées, et même pas d'infection du tout. Les tissus ne sont ni infiltrés, ni épaissis par les processus inflammatoires, et demeurent souples.

Le bourgeonnement et la réparation se font avec une très grande régularité et ce travail conduit à la formation de cicatrices souples et indolentes jadis complètement inconnues.

M. Nélaton. — Je trouve le résultat que nous présente M. Routier très beau, et j'avoue qu'il m'étonne, parce qu'ayant bien des fois traité des rétractions de l'aponévrose palmaire, j'ai constaté qu'après avoir disséqué et enlevé toutes les brides fibreuses que je rencontrais, je ne pouvais pas encore étendre les doigts ; ils étaient retenus fléchis par la tension de la peau. Le résultat m'étonne donc, mais je le constate et je le trouve très beau.

M. Quénu. — Le bon résultat obtenu par M. Routier par la simple excision des brides et parties fibreuses me paraît exceptionnel, et je crois qu'il ne faudrait pas compter sur ce résultat dans la plupart des cas de maladie de Dupuytren. J'ai opéré de la sorte un certain nombre de rétractions de l'aponévrose à mes débuts et j'ai vu des récidives survenir, je me suis donc rallié au procédé de la greffe italienne recommandé par Berger et j'en ai eu de bons résultats.

Mais il est d'autres méthodes actuellement en expérience, je veux parler des injections de substances, telles que la fibrolysine. Un malade de mon service était atteint de rétraction bilatérale. D'un côté, il a été opéré par M. Duval, de l'autre, nous avons injecté de la fibrolysine; et nous avons été surpris de voir le tissu fibreux se ramollir et les doigts commencer à se détendre. Le résultat est loin d'être complet, il nous a paru encourageant.

M. Hartmann. — Le résultat obtenu par M. Routier est réellement très beau; mais je me demande si l'opération qu'il a faite est applicable à tous les cas. Ici, il s'agit d'un malade chez lequel les lésions en largeur étaient limitées et c'est peut-être ce qui explique le succès, remarquable du reste, de notre collègue, que je suis décidé à imiter le cas échéant. Lorsque, au contraire, les lésions de la paume sont très étendues en largeur, je me demande si l'on obtiendrait le même résultat; et, dans de semblables cas, je serais beaucoup plus tenté de recourir aux procédés généraux modificateurs des cicatrices, soit aux injections de fibrolysine dont vient de nous parler M. Quénu, soit à l'ionisation salicylée, dont vous avez pu apprécier les résultats sur un malade que je vous ai présenté il y a quelques semaines.

M. Pierre Delbet. — J'ai opéré un certain nombre de rétractions de l'aponévrose palmaire et j'ai eu la bonne fortune d'en rencontrer quelques-unes à l'École pratique. Je les ai disséquées avec soin et voici ce que j'ai constaté.

Dans les cas anciens, il y a des modifications profondes qui portent jusque sur les articulations des doigts. Les surfaces articulaires des phalanges sont déformées, les ligaments antérieurs sont rétractés, de telle sorte que le rétablissement de la motilité normale est impossible.

Ainsi le pronostic opératoire me paraît dépendre surtout de la précocité de l'intervention.

M. Quénu. — Je ne crois pas que M. Delbet ait voulu dire que le processus de dégénérescence fibreuse se transmet aux parties profondes; il a voulu parler probablement de déformations secon-

daires. J'ai eu l'occasion, étant interne du professeur Richet, d'examiner histologiquement une pièce de maladie de Dupuytren que Richet avait amputée, le tissu fibreux sous-cutané formait aux doigts des cordes aussi grosses qu'un tendon, mais les gaines fibreuses des tendons et ceux-ci étaient indemnes.

M. Pierre Delbet. — M. Quénu a tout à fait raison, son opinion ne diffère pas de la mienne. Les lésions articulaires dont j'ai parlé sont des lésions secondaires, des lésions d'adaptation, mais elles n'en existent pas moins. Il est facile de s'en rendre compte sur le cadavre, où l'on fait ce que l'on veut.

J'ai disséqué des cas où, après ablation de toutes les parties rétractées de l'aponévrose et même section des tendons, l'extension complète des doigts restait impossible, et il était facile de constater que les surfaces articulaires phalangiennes étaient déformées et les trousseaux fibreux antérieurs, y compris la petite gaine des fléchisseurs, étaient raccourcis. C'est pour cela que j'insiste sur la nécessité de faire des interventions précoces.

M. Nélaton. — A l'appui de ce que vient de dire M. Delbet, je puis ajouter que j'ai assisté récemment à une intervention faite par mon collègue et ami Ombrédanne. Pour obtenir le redressement complet des doigts, Ombrédanne dut, après section de toutes les parties fibreuses, faire une résection des articulations phalango-phalanginiennes pour obtenir la rectitude des doigts.

M. Routier. — Mon procédé n'a de qualité que par sa simplicité : dissection soigneuse de la peau, résection très étendue de tous les épaississements fibreux, et sans sutures, pansement aseptique à plat.

Mes résultats sont très supérieurs à toutes les autoplasties que j'ai vu présenter ici, et s'obtiennent beaucoup plus vite : le malade que je vous ai présenté a été opéré il y a quinze jours.

Ce procédé n'a nullement visé les cas de complications articulaires signalés par quelques-uns d'entre vous, et si, par cas, il était insuffisant, si la plaie ne se cicatrisait pas, on pourrait faire des greffes. Je préférerais, dans l'espèce, pour ma part, les greffes par la méthode de Thiersch, mais dans les cas déjà nombreux où je l'ai employée, je n'ai jamais eu à y recourir, la cicatrisation s'est toujours faite complète et par première intention.

Fracture avec luxation de la colonne vertébrale.

M. F. Legueu. — Je vous présente un malade atteint d'un traumatisme grave de la colonne vertébrale.

Il a un tassement de la cinquième lombaire avec bascule de la quatrième sur le flanc gauche de la cinquième.

Ce malade reçu le 6 avril le choc d'une machine à battre dans le dos ; à la suite, il est resté trois semaines immobile, mais depuis lors il marche assez bien.

C'est en se basant sur cette absence de tout trouble médullaire que plusieurs de nos confrères d'une compagnie d'assurances soutiennent que ce blessé est atteint d'une scoliose de l'adolescence attribuée à l'accident.

Je ne puis partager cette manière de voir après l'examen du malade et des radiographies.

Pharyngotomie supra-hyoïdienne pour extirper une tumeur maligne de l'amygdale.

M. H. Morestin. — Dans une précédente séance, à propos d'un pauvre fou qui s'était fait à coups de rasoir une vaste plaie sus-hyoïdienne, ouvrant largement le pharynx, j'avais été amené à rappeler que cette voie avait été conseillée et suivie pour aborder le pharynx, et que je l'avais moi-même jugée acceptable dans mon article du *Traité de chirurgie* déjà vieux de dix ans.

Peu de jours après la présentation de mon malade, j'ai eu justement l'occasion de pratiquer une pharyngotomie supra-hyoïdienne pour extirper une tumeur maligne de l'amygdale, et je n'ai eu qu'à me féliciter d'avoir employé cette voie, qui donne un accès commode vers le pharynx buccal et nous le livre complètement.

Le sujet de l'observation est une jeune femme âgée de vingt-sept ans, Camille M..., entrée à l'Hôtel-Dieu le 12 mai dernier, m'étant adressée par le Dr Collinet, qui lui avait donné des soins pendant les deux mois précédents. Le début apparent de la maladie ne remonte guère au delà de cette époque.

On pensa d'abord à une amygdalite, puis à un accident primitif, mais il fallut abandonner ce diagnostic, car l'amygdale gauche malade, augmentant de volume de jour en jour, formait bientôt une véritable tumeur remplissant presque complètement le pharynx.

Au moment de son entrée à l'Hôtel-Dieu, elle atteignait les proportions d'un œuf de pigeon. On apercevait facilement son pôle supérieur dès l'ouverture de la bouche ; en déprimant la langue, on en pouvait voir une certaine étendue, distinguer la partie inférieure qui plongeait dans le pharynx derrière la base de la langue. Sa surface était de coloration rose pâle et parsemée de petites varicosités très faciles à distinguer. Elle ne présentait

aucune ulcération. Au toucher, elle semblait d'une indolence complète. On pouvait lui imprimer quelques très légers déplacements dans le sens antéro-postérieur. La malade ne souffrait en aucune façon. Bien plus, malgré cette masse qui remplissait presque complètement le pharynx, elle pouvait encore parler d'une voix sourde, mais distincte, et avaler non seulement les liquides, mais même les petites bouchées bien mastiquées.

A la partie supérieure de la région sterno-mastoïdienne gauche, on reconnaissait aisément une grosse masse ganglionnaire formant un relief très visible.

Le diagnostic de sarcome de l'amygdale me parut, comme au Dr Collinet, le seul vraisemblable.

Bien que sa base d'implantation sur la paroi pharyngée fût très large et malgré la propagation ganglionnaire, je décidai d'extirper la tumeur.

L'opération eut lieu le 18 mai. L'anesthésie fut assez pénible. J'avais sous la main tout ce qu'il faut pour une trachéotomie, mais je n'eus pas besoin d'y recourir. Je commençai par tracer une incision de 9 centimètres au niveau du bord antérieur du sterno-cléido-mastoïdien, et par là je disséquai et enlevai le paquet ganglionnaire, composé de trois ganglions volumineux, manifestement dégénérés, d'un blanc grisâtre et de consistance molle. Ils n'étaient pas adhérents aux organes environnants, et je pus les isoler au bistouri sans difficulté particulière.

Ce temps préliminaire accompli, je traçai une autre incision transversale au-dessus de l'os hyoïde, allant depuis l'angle de la mâchoire à droite, jusqu'à la rencontre de l'incision longitudinale du côté gauche.

Les deux glandes sous-maxillaires furent libérées et relevées, puis je sectionnai les muscles sus-hyoïdiens tout près de l'os hyoïde, tranchai la base de la langue et, ce faisant, coupai les deux artères linguales. Le pharynx était là béant, me montrant la tumeur devenue accessible. Celle-ci, malheureusement, n'offrait aucune prise aux tracteurs et se déchirait au moindre contact instrumental. Je dus m'amarrer en dehors d'elle à la paroi pharyngée, et inciser celle-ci tout autour avec les ciseaux. Je pus ainsi en faire dans d'assez bonnes conditions une ablation en apparence satisfaisante.

L'hémorragie très abondante, surtout veineuse, fut maîtrisée par l'application de compresses formant tampon, que je maintenais énergiquement appuyées contre la paroi pharyngée. Ce tamponnement dut être changé plusieurs fois, le sang imbibant les compresses et coulant autour d'elles.

Mais l'hémorragie se modéra graduellement et au bout de

douze à quinze minutes se réduisit à un suintement insignifiant.

Je laissai en place une dernière compresse-tampon à laquelle j'attachai un fil que je ramenai par la bouche et qui était destiné à la retirer promptement au cas où, se déplaçant et tombant sur l'ouverture du larynx, elle déterminerait de la suffocation.

Je réunis alors les muscles sectionnés, rendis à la langue son attache hyoïdienne par un certain nombre de points de suture, après ligature des deux bouts de chaque linguale.

La plaie cutanée transversale fut laissée ouverte à ses deux extrémités.

Les suites furent très bonnes. Elles auraient été absolument parfaites si la malade n'avait eu, quelques jours après l'opération, un érysipèle de la face qui débuta loin de la plaie, au voisinage de l'œil gauche et se propagea à tout le visage et au cuir chevelu, sans descendre sur le cou. Cet érysipèle fut d'ailleurs bénin. Il commença le 28 mai, dix jours après l'intervention; au bout de trois jours la température revenait à la normale en même temps que la rougeur et l'œdème de la face commençaient à diminuer.

En dépit de cet ennui, la réunion des plaies s'effectua par première intention, sauf aux deux extrémités, où un peu de salive filtra au bout de cinq à six et pendant une dizaine de jours. Le tampon pharyngé avait été retiré au bout de quarante-huit heures. Pendant la première semaine et une partie de la seconde, la malade fut alimentée à la sonde, puis se servit d'un biberon, muni d'un assez long tuyau de caoutchouc.

La guérison est actuellement complète et notre opérée quittera demain l'hôpital. Elle parle sans difficulté et avale très bien les liquides : les aliments solides passent assez facilement, mais de temps à autre il faut une gorgée de liquide pour faire descendre certaines bouchées.

La langue, dont la vitalité n'a pas été un instant compromise, a retrouvé tous ses mouvements; seulement, quand elle est projetée à l'extérieur, la pointe tend à se porter quelque peu vers la droite.

Le pharynx s'est rétréci dans sa moitié gauche, sous l'influence de la cicatrisation de la perte de substance de sa paroi. Le voile du palais et la luette sont assez fortement attirés vers la gauche.

L'examen histologique de la tumeur a montré qu'il s'agissait d'un lympho-sarcome.

Purpura hémorragique d'une gravité extrême. Résurrection véritable par les injections de sérum de cheval, selon la méthode de Weill.

M. H. Morestin. — La jeune malade que je vous présente doit la vie, j'en suis convaincu, aux injections de sérum frais, selon la

méthode que M. Weill a préconisée pour l'hémophilie et les états hémorragiques.

Cette méthode, qui repose sur une base scientifique très sérieuse, s'est déjà montrée souvent efficace ; le cas actuel témoigne en sa faveur car, au moment où j'y ai eu recours, cette pauvre fille semblait devoir succomber.

Elle était entrée dans mon service pour de volumineuses adénopathies cervicales sous-maxillaires et carotidiennes, dont je me proposais de la débarrasser. Auparavant il était nécessaire de purifier la bouche et d'extraire un certain nombre de chicots et de dents gâtées qu'elle portait aux deux mâchoires, ce que je fis le 16 mai, sous une légère anesthésie chloroformique, sans que cette petite intervention présentât rien de particulier et sans que l'hémorragie résultant de l'avulsion des dents et débris de dents fût plus abondante qu'à l'ordinaire.

Huit jours après, un suintement sanguin commence à se montrer au niveau des alvéoles des dents arrachées, sur lesquelles la gencive s'était déjà presque refermée. L'hémorragie est peu abondante, mais continue pendant plusieurs heures.

Le lendemain apparaissent des taches pétéchiales sur les avant-bras et les membres inférieurs. Douleurs vagues, courbature, état nauséeux. L'hémorragie buccale reparaît profuse, par plusieurs alvéoles, et continue indéfiniment malgré les lavages à l'eau oxygénée, les applications de tampons imbibés de cocaïne, de solution d'antipyrine, malgré la glace et en dépit d'une potion au chlorure de calcium.

Le 1er juin des taches purpuriques couvrent tout le corps, les hémorragies buccales sont plus abondantes — épistaxis par la narine droite maîtrisée par un tamponnement.

A défaut de sérum frais, on fait une injection de 10 centimètres cubes de sérum antitétanique. On administre 4 grammes de chlorure de calcium.

Dans l'après-midi, nouvelle épistaxis, l'hémorragie buccale continue. Au niveau de la piqûre de sérum antitétanique, suintement sanguin très abondant. Injection de 1 litre de sérum artificiel (eau salée). Pendant la nuit les hémorragies se suspendent.

Le 2 juin, le saignement alvéolaire cesse, légère ascension thermique 38 degrés et le soir à 39 degrés. L'estomac est intolérant, la malade ne peut prendre aucun aliment.

Dans la nuit, reprise des hémorragies buccale et nasale.

Le 3 juin, l'état devient plus grave, la température est au-dessus de 38 degrés, les hémorragies continuent, l'anémie est profonde. Sérum artificiel ; lavements de tilleul ; 4 grammes de

chlorure de calcium. Depuis la veille, nous avons fait demander du sérum de cheval.

Le 4, la malade nous paraît très mal, elle a continué à saigner presque sans interruption. On lui fait ce jour-là une injection sous-cutanée de 20 centimètres cubes de sérum frais de cheval.

L'examen du sang a été fait par M. Joly, qui nous remet la note suivante :

Examen du sang le 4 juin 1908.

Globules rouges = 2.180.000 par millimètre cube.
Globules blancs = 10.000 par millimètre cube.
28 p. 100 lymphocytes.
5 p. 100 grands mononucléaires.
68 p. 100 polynucléaires.
1 p. 100 éosinophiles.
Pas de myélocytes.
On trouve 4 globules rouges nucléés pour 100 leucocytes.
Il y a de la poikilocytose.
Les plaquettes sont diminuées de nombre.
L'examen de la coagulation montre l'absence de rétractilité du caillot.
Il ne s'agit pas de leucémie.
La maladie rentre dans la catégorie des *purpura*.

Le 5 juin, rien n'est changé, si ce n'est l'aggravation de tous les symptômes : hémorragie par le nez, la bouche, le rectum ; hématurie ; pâleur extrême ; pouls 140, température 39°4 le soir. Agitation, subdélire, à plusieurs reprises lipothymies. Vomissements. La malade paraît perdue. Sérum artificiel 500.

Le 6 au matin, ce sombre pronostic semble se confirmer, et la malade est au plus mal. Je fais faire cependant une nouvelle injection de 20 centimètres cubes de sérum de cheval et un litre de sérum. Dans la journée, toutes les hémorragies cessent pour ne plus reparaître.

Le 7 juin, la malade, moribonde la veille, absorbe en abondance du lait et tous les liquides qu'on lui présente.

Profondément affaissée depuis plusieurs jours, elle présente de l'excitation, une logorrhée subconsciente et continue. Pendant vingt-quatre heures, elle parle sans interruption.

Le 8, elle devient silencieuse.

Pendant trois ou quatre jours, elle ne fait que dormir. Quand elle sort de sa torpeur, c'est pour réclamer avidement à boire et à manger. Après avoir bu et mangé avidement, elle se rendort aussitôt. La température est revenue à la normale depuis le 7 ; les taches purpuriques s'effacent graduellement. On peut faire quotidiennement des injections de sérum, sans qu'il y ait au niveau

des piqûres ni suintement sanguin, ni hématome. Depuis, l'état n'a cessé de s'améliorer très rapidement.

Voilà déjà cinq ou six jours que la malade se lève, son appétit est excellent ; il n'y a plus trace de taches purpuriques. Le facies est encore bien pâle, mais les forces reviennent chaque jour, et le danger est passé.

M. Quénu. — Lorsque M. Weill a présenté son mémoire sur lequel Broca nous a lu un rapport, j'ai fait entrevoir les applications que pourrait recevoir la méthode des injections de sérum animal dans les opérations faites sur les ictériques chroniques. On sait combien les hémorragies secondaires s'observent fréquemment à la suite des moindres opérations faites chez des individus atteints de cancers du pancréas ou de cancers des voies biliaires. Nos résultats ont été véritablement satisfaisants et, depuis dix-huit mois, je ne pratique plus aucune opération sur le foie sans faire injecter vingt-quatre heures avant l'intervention du sérum anti-diphtérique.

M. Broca. — Je ne suis pas surpris des bons résultats dont viennent de nous entretenir MM. Morestin et Quénu, car je continue à croire excellente la méthode sur laquelle je vous ai fait un rapport il y a quelques mois. Naturellement, j'ai soigné ainsi en injections sous-cutanées et en applications locales les quelques hémophiles que depuis j'ai observés, et toujours avec bon résultat.

Il y a une dizaine de jours, j'ai eu l'occasion d'appliquer la méthode à un cas de purpura, chez un nourrisson que je soigne depuis quelque temps pour tuberculose osseuse et qui m'a été amené au deuxième jour d'accidents hémorragiques : hémorragie intestinale, taches et ecchymoses purpuriques, épistaxis, saignement par la caisse du tympan atteinte d'otorrhée. Une première injection a amené une amélioration ; une seconde, le lendemain, la guérison. J'ai fait une injection anti-diphtérique, et je rappelle une fois de plus que ce sérum est à recommander pour les cas urgents, car on l'a toujours sous la main.

Sténose intestinale consécutive à un phlegmon herniaire stercoral. Anastomose iléo-cæcale. Guérison.

M. Mauclaire. — Ce malade a présenté un phlegmon herniaire stercoral en février dernier. Une fistule stercorale persista quinze jours seulement. Peu de temps après survinrent des signes de rétrécissement intestinal. Des douleurs partaient de la région ombilicale et se propageaient vers la région crurale, comme dans les observations rapportées il y a huit jours par M. Tuffier.

Le 18 mai, je fis une hernio-laparotomie inguinale et, tout près du cæcum, je trouvai une anse grêle adhérente à la face interne de l'orifice interne du canal inguinal, puis, à ce niveau, une anse grêle voisine se coudait à angle aigu. A ce niveau, les anses sont libérées, mais, au premier point, on note le rétrécissement du calibre de l'intestin. Je fis dès lors une anastomose iléo-cæcale. Depuis, ce malade va bien.

Des faits de rétrécissement intestinal post-herniaire ont été rapportés ici par MM. Souligoux et Lejars (*Société de Chirurgie*, 8 mars 1905).

Ablation en bloc d'un épithélioma balano-préputial avec son territoire lymphatique bilatéral.

M. Mauclaire. — Voici ce malade chez lequel j'ai fait l'opération suivante que j'ai recommandée (*Tribune médicale*, 1903). *Premier temps* : Evidement du pli inguino-crural droit. *Deuxième temps* : Evidement du pli inguino-crural gauche. *Troisième temps* : Décollement de la peau du pubis sur une étendue de quelques centimètres, et ablation du tissu cellulaire sous-jacent. *Quatrième temps* : Section de la verge en conservant environ 1 centimètre d'urètre. Celui-ci est sectionné à droite et à gauche; la valve urétrale supérieure est fixée à la peau pubienne et la valve urétrale inférieure est fixée à la peau scroto-pénienne. Drainage. Tous les tissus enlevés ne forment qu'une seule masse unique comprenant la tumeur et son territoire lymphatique.

M. Hartmann. — Dans la présentation de M. Mauclaire, il y a deux points : sur l'un, ablation en bloc de la verge, des ganglions et des tissus intermédiaires, je crois que nous sommes tous d'accord. Je me sépare de lui quant à la fin de l'opération et préfère le méat périnéal au méat perdu dans les plis de la racine du scrotum, ce dernier étant, je crois, plus gênant, et exposant, si la peau est facilement irritable, à un érythème de la face antérieure des bourses.

M. Potherat. — A propos des réflexions de Hartmann, je voudrais faire moi-même une observation. J'ai opéré un bon nombre de malades par l'amputation totale de la verge; plusieurs de ces malades ont survécu de nombreux mois, un même a vécu plus de quatre ans; or, bien que ces malades eussent un méat sous-pubien, sus-scrotal, je n'ai jamais observé chez eux d'érythème de la peau des bourses. Voilà les faits. Au premier abord, il semble que l'urine s'écoulant sur la peau du scrotum doive provoquer de l'érythème, et c'est en effet ainsi que les choses

se passent dans une fistule urineuse s'ouvrant à la peau; mais il ne faut pas oublier qu'ici l'évacuation n'est pas permanente, mais très intermittente, et qu'à chaque miction le malade, volontairement ou par le contact avec ses vêtements, éponge l'urine épanchée sur le scrotum.

Toutefois, je suis avec Hartmann pour le méat périnéal dans l'amputation de la verge; la miction par ce méat est plus facile, plus simple; le malade se dévêtit, s'accroupit comme la femme et urine comme celle-ci.

En ce qui concerne les ganglions, Mauclaire, par son procédé, ne peut évidemment espérer atteindre que les ganglions inguinaux, ceux par conséquent qui reçoivent les lymphatiques de la peau de la verge, et nullement ceux, plus profonds, qui reçoivent les lymphatiques des corps caverneux.

M. Morestin. — J'ai eu plusieurs fois l'occasion d'amputer la verge au ras du scrotum. Chez tous mes opérés la miction s'est effectuée dans des conditions acceptables, à la volonté du malade, et je n'ai noté chez aucun d'eux d'érythème des bourses. Je pense que la création d'un méat périnéal doit être très rarement indiquée.

En prenant la parole, je voulais surtout demander à M. Mauclaire quelle était chez son malade l'importance des lésions et leur répartition. Voici pourquoi. Quand il s'agit d'un épithélioma encore superficiel, même assez étendu du gland et du sillon balano-préputial, on peut quelquefois pratiquer une opération très intéressante, dont j'ai donné la description à la Société anatomique (15 décembre 1905) et à la Société de Dermatologie (8 novembre 1906), une *décortication* du gland suivie d'autoplastie immédiate ou glissement des téguments de la verge. On enlève le prépuce tout entier ou seulement son feuillet interne, le repli balano-préputial et la muqueuse du gland en totalité. Le tissu spongieux du gland exposé et entamé par cette dissection poursuivie jusqu'au méat, saigne bien moins qu'on ne croirait, et, dans les deux cas où j'ai employé ce procédé, je n'ai pas eu à faire de ligature. Le fourreau de la verge est alors attiré en avant et suturé au pourtour du méat.

Le gland devenu sous-cutané adhère d'abord à son enveloppe tégumentaire, puis s'en libère dans une certaine mesure. J'ai fait deux fois cette opération; l'une date seulement de quelques mois, l'autre a été pratiquée en 1905; il n'y a pas encore de récidive chez ces deux opérés. Ils sont enchantés bien entendu d'avoir pu conserver leur verge à peu près complète, et, d'après leurs confidences, ils n'ont pas lieu en effet d'être mécontents du résultat.

A plusieurs reprises, à propos de présentations à la Société anatomique, j'ai émis cette opinion que dans le cancer de la verge dont l'évolution est souvent exclusivement corticale pendant un temps assez long, on pouvait se borner à des opérations relativement économiques sur la verge, ce qui n'est nullement en opposition avec le précepte de l'extirpation aussi minutieuse que possible des ganglions. La décortication du gland est une de ces opérations économiques parfois justifiées dans certains épithéliomas par la répartition, l'allure clinique et la forme des lésions.

Présentations de pièces.

Tumeur ovarienne.

M. E. Michon présente une tumeur solide de l'ovaire; torsion du pédicule; hémorragie grave intrapéritonéale. Laparotomie.

M. Souligoux, rapporteur.

Présentation d'instrument.

Aiguille à suturer.

M. Coryllos présente une aiguille pour suture chirurgicale.

M. Faure, rapporteur.

Le Secrétaire annuel,

Ricard.

Paris. — L. Marretheux, imprimeur, 1, rue Cassette.

SÉANCE DU 1er JUILLET 1908

Présidence de M. Nélaton.

Procès-verbal.

La rédaction du procès-verbal de la précédente séance est mise aux voix et adoptée.

Correspondance.

La correspondance comprend :

1°. — Les journaux et publications périodiques de la semaine.

2°. — Une note de M. Dieulafé (de Toulouse), intitulée : *Appendicite et épilepsie réflexe.*

M. Villemin, rapporteur.

3°. — Une note de M. Pfihl, médecin en chef de 1re classe de la marine, intitulée : *Deux cas de suture osseuse.*

M. Rochard, rapporteur.

4°. — Deux observations de M. J. Ferron (de Laval), intitulées, l'une : *Hydrocèle en bissac; décortication totale sous-péritonéale de la poche abdominale; guérison* (M. Rochard, rapporteur); — l'autre : *Deux cas de néphrectomie pour hydronéphrose et pseudo-hydronéphrose traumatique.*

M. Legueu, rapporteur.

5°. — Une lettre de l'éditeur de la *Royal Society of Medicine*, demandant l'échange avec les *Bulletins de la Société de Chirurgie.* (*Accordé.*)

6°. — Des lettres de MM. Auvray et Savariaud, posant leur candidature au titre de membre titulaire de la Société.

7°. — Une lettre de M. Félizet, secrétaire général, demandant un congé de un mois.

A propos de la correspondance.

Sur un cas de psychose post-opératoire,

par M. le Dr KALLIONZIS,

Professeur à l'Université d'Athènes,
Chirurgien à l'hôpital « Aretaeos »,
Correspondant de la Société de Chirurgie de Paris.

Si je reviens sur les psychoses post-opératoires, après la fameuse discussion qui a eu lieu, à ce sujet, au sein de la Société de Chirurgie de Paris, en 1898, c'est qu'il s'agit d'un cas très curieux que j'ai observé dans ma clinique universitaire, et qui vaut la peine d'être rapporté.

Il s'agit d'une campagnarde âgée de trente-cinq ans, la femme P. K..., qui, réglée pour la première fois à l'âge de quinze ans, a eu ses règles toujours à peu près très régulièrement; mariée à l'âge de vingt ans, elle n'eut aucune grossesse jusqu'aujourd'hui; souffrant depuis des années au bas-ventre, elle a eu, il y a quelques mois, un accès d'appendicite très fort, qui a passé; mais depuis, elle souffre de plus en plus au bas-ventre et à la fosse iliaque droite, de sorte qu'elle fut forcée de venir à Athènes pour se faire soigner.

Entrée dans mon service universitaire de l'hôpital « Aretaeos », le mois de mai de l'année passée 1907, elle se plaignait toujours de douleurs au bas-ventre et à la fosse iliaque droite; pas de syphilis; pas de tares névropathiques; pas d'alcoolisme; état général très bon; urines normales. L'examen local du ventre et de ses organes génitaux nous a prouvé une appendicite chronique, et les annexes de l'utérus douloureux par la pression bimanuelle.

Laparotomie sous-ombilicale verticale, enlèvement de l'appendice chroniquement enflammé et ignipuncture au thermocautère des deux ovaires qui étaient légèrement sclérokystiques; fermeture complète de l'abdomen, pansement aseptique. Tout cela a été fait à 10 heures du matin.

A 9 heures du soir du même jour de l'opération, l'opérée se lève du lit pieds nus et en chemise de nuit, — la garde-malade étant sortie pour un moment de la salle, — et avec une vitesse extraordinaire elle parcourt la salle, descend au jardin de l'hôpital, saute par-

dessus le mur et disparaît en courant à travers les champs environnants.

Aux cris des autres malades qui occupaient la même salle, tout le personnel de l'hôpital accourt à l'instant même et se met à sa recherche dans le jardin de l'hôpital, mais on ne put la retrouver; on trouve seulement accroché sur un arbre, qui donnait dans le mur du jardin, un drap, et c'est par cette découverte qu'on comprit qu'elle avait sauté par-dessus le mur. Vaines furent aussi toutes les recherches, pendant la nuit, dans les champs des environs de l'hôpital; pas trace d'elle; les recherches furent continuées le lendemain et les jours suivants par la police agricole, mais ne furent pas plus heureuses, de sorte que nous l'avons crue perdue.

Le huitième jour après sa disparition de l'hôpital, elle se présente avec son mari très tranquillement à ma clinique de l'hôpital, à notre grande stupéfaction, en parfaite santé et luxueusement habillée dans le costume pittoresque de son pays.

Le premier examen fut fait immédiatement sur le pansement du ventre, que nous avons mis après l'opération; fort heureusement elle ne l'avait pas touché, et celui-ci se maintenait en parfait état: nous l'avons ôté, la réunion *per primam* de la plaie de la laparotomie a été obtenue; rien du côté du ventre; nous avons ôté les fils des sutures, nous avons de nouveau pansé par précaution, et voici ce qu'elle nous a raconté :

Embarrassée par le décubitus dorsal que nous lui avons imposé après l'opération, et se sentant très bien portante, mais surexcitée par la chaleur de la saison chez nous, elle s'était levée précipitamment, parcourant la salle rapidement de peur qu'elle ne fût surprise par la garde-malade, courut au jardin, sauta par-dessus le mur, prit à travers les champs, et, comprenant qu'elle était poursuivie par le personnel de l'hôpital qui la recherchait, elle se cacha dans les champs pendant toute la nuit, nue avec sa seule chemise de nuit; elle se tint ainsi cachée aussi le lendemain, toute la journée, et, la nuit venue par le clair de lune, elle se mit en marche, en parcourant ainsi quinze kilomètres, pieds nus toujours, arrive de bon matin au village Kantza; là, elle trouve une paysanne qui, en la voyant dans un tel état, l'habille et lui fait prendre le chemin de fer qui la conduit à Lonnium, où elle trouve son mari qui, en la voyant arriver, en reste tout étonné ne comprenant pas comment elle était sortie si vite de l'hôpital. Non seulement elle ne lui dit rien, mais, au contraire, elle s'était immédiatement occupée de son petit ménage, sans prendre aucune précaution, et elle mangeait de tout, tout en portant le premier pansement que nous lui avons mis après l'opération. Quelques

jours après, son mari, ayant affaire à Athènes, l'emmena avec lui et la conduisit à l'hôpital afin de nous demander des renseignements pour l'avenir, et c'est ainsi seulement que nous avons su ce qui lui était arrivé. Son état mental était en apparence au moins en très bon état, mais depuis et tout dernièrement (mars 1908), j'ai su par son mari que, tout en se portant bien, elle présente de temps à autre des troubles mentaux qu'elle n'avait jamais présentés avant l'opération.

Discussion.

Sur la tuberculose inflammatoire de l'estomac.

M. Antonin Poncet. — La discussion qui a suivi notre communication sur la tuberculose inflammatoire de l'estomac est, quelque peu, sortie du cadre dans lequel on aurait pu la circonscrire. Le débat s'est élargi et ce n'est point pour nous déplaire.

Il y a, en effet, dans ce qu'ont dit MM. Delbet, Tuffier et Lucas-Championnière, autre chose qu'une critique de faits. Il y a un *procès de tendance*, qu'on nous permette le mot. Nous voudrions en profiter pour dissiper quelques malentendus et éclaircir certaines questions, une fois pour toutes.

MM. Delbet et Tuffier s'étonnent de nous voir parler de tuberculose, pour beaucoup de lésions d'allure inflammatoire et d'étiologie imprécise, dans lesquelles tout se passe en dehors des aspects habituels de la tuberculose : il n'y a pas critérium anatomique, ni histologique; pas de signature bactériologique : les inoculations sont négatives. Bref, il n'y a pas de preuve (de preuves scientifiques, s'entend), car des arguments cliniques, on n'en a cure. Il n'y a, comme le dit M. Tuffier, aucune lésion que l'anatomie pathologique même grossière permette de rattacher à la tuberculose.

Et, dès lors, ils se refusent à nous suivre sur un terrain qui leur semble peu sûr; le seul clinique, base de la médecine, paraissant trop peu scientifique pour établir des causalités.

Ceci remet en question quelques points de doctrine que nous supposions connus de tous et généralement admis. Puisqu'il n'en est rien, on nous excusera de reprendre les choses d'un peu loin.

Nous ferons, tout d'abord, remarquer que si nous désignons d'un mot nouveau tout ce que nous avons rapporté de tuberculose,

« dans l'immense filet » dont a parlé aimablement M. Delbet, c'est qu'il s'y trouve quelque chose de spécial. Nous n'emploierions pas l'étiquette de tuberculose inflammatoire si tout cela grouillait de bacilles de Koch, fourmillait de cellules géantes ou tuberculisait le cobaye comme un vulgaire morceau de poumon phtisique.

Nous l'avons dit maintes fois : dans tout ce que nous rangeons dans le cadre de la tuberculose inflammatoire, il n'y a rien de tuberculeux, au sens habituel du mot; tout s'avère étiologiquement par de seuls considérants cliniques, le rhumatisme tuberculeux comme le reste, dans la grande majorité des cas.

Et si nous avons parlé de *tuberculose inflammatoire gastrique*, c'est justement parce que les fragments d'estomac ou de ganglions, par nous examinés, n'avaient rien de tuberculeux histologiquement parlant, et n'avaient pas tuberculisé le cobaye. S'il en eût été autrement, nous aurions uniquement prononcé le mot, tout simple et compréhensif pour tous, de tuberculose de l'estomac.

Donc, en pareille matière, ni l'histologie, ni la bactériologie n'indiquent la tuberculose.

Mais alors, nous direz-vous, pourquoi cela? l'hypothèse est complaisante; tout ce qui n'a pas d'étiologie officiellement reconnue est d'origine tuberculeuse, à seule condition que rien n'y montre la tuberculose. Moins il y en a, plus ça en est?

Cela peut paraître surprenant, et cependant, cela est ainsi. Et voici comment.

Les bacilles de Koch ne sont pas tous les mêmes, d'égal tempérament et d'égale virulence. On en peut tracer une sorte d'échelle de malignité, correspondant à la série des différentes formes cliniques de la tuberculose. Tout au bout de l'échelle, très infectants, ils tuent par intoxication brutale, massive, sans même laisser le temps à l'organisme de faire des réactions tissulaires caractériques; un degré au-dessous, ils donnent l'explosion granulique; les agents de virulence moyenne font les tuberculoses médicales, et, s'ils sont plus faibles encore, les tuberculoses chirurgicales. A une atténuation plus grande encore, correspondent les scrofules et les petites infections de même type. La virulence peut être plus faible encore, et on obtient alors les lésions bâtardes, bien connues, surtout des dermatologistes, où il faut une mise en coupe réglée de tout un placard dermique pour trouver, parfois, une cellule géante ou quelque chose d'approchant. Enfin, tout en bas de l'échelle, le bacille de Koch affaibli, amoindri, aux toxines atténuées, n'a plus le pouvoir édificateur habituel. Il évolue dans les tissus, sans créer de lésions spécifiques, faisant simplement des flux congestifs, des scléroses plus ou

moins durables; bref, tout ce que nous avons appelé la tuberculose inflammatoire, voulant marquer par ce mot que seules des réactions purement inflammatoires en étaient la conséquence habituelle.

Malgré tout ce qu'il peut y avoir de schématique et de grossièrement morphologique dans cette conception, elle est si solidement établie par l'expérimentation, qu'une seule chose nous surprend, c'est qu'elle ne soit pas classique depuis longtemps, parmi vous.

Nos collègues de médecine, en effet, se sont habitués à reconnaître ces lésions banales d'origine tuberculeuse, qui n'ont pas de preuve par l'anatomie pathologique grossière ou fine. Pour eux, l'existence fréquente des *lésions non folliculaires de la tuberculose* est devenue un dogme. Cliniquement ils les observent et expérimentalement ils les reproduisent. Il y a des années que M. P. Carnot écrivait, dans sa remarquable thèse, que la sclérose banale était le mode le plus habituel des réactions du pancréas à la tuberculisation expérimentale. Pour le foie, pour le rein, pour le cœur, pour la peau, etc., pareilles notions sont courantes aujourd'hui. Pour tous les organes, on s'est plu à démontrer que le follicule n'était que l'expression la plus haute, la plus différenciée des réactions complexes du bacille de Koch, réactions dont le terme inférieur, le moins connu, était l'inflammation simple et courante. Des expérimentateurs nombreux (L. Bernard et Salomon, Braillon, Gougerot, etc...) se sont attachés à justifier par le laboratoire la justesse de cette conception clinique. Si bien, qu'il est admis en médecine qu'on ne doit plus exiger, pour affirmer la nature tuberculeuse d'une affection, des preuves histologiques, bactériologiques ou expérimentales. Et, en chirurgie, nous qui avons le privilège des infections tuberculeuses bénignes, nous devrions toujours exiger le critérium insuffisant qu'ailleurs on ne réclame plus impérieusement comme autrefois ! On ne voit vraiment pas pourquoi et on peut se demander en vertu de quelle règle nous serions aussi étroitement formalistes ?

La sagesse veut que nous réclamions des preuves scientifiques, dit M. Delbet. L'objection a déjà servi contre tant de doctrines, qu'il est peut-être plus sage de ne pas trop s'y arrêter. C'est au nom de la sagesse et de la science que Broussais et Virchow s'opposaient aux vues géniales de Laënnec, et il fallut attendre soixante ans pour que l'on trouvât des preuves scientifiques indiscutables de la véracité de ses conceptions ! Aussi bien, croyons-nous avoir le droit de demander à la seule clinique la preuve de la tuberculose, quand les critériums officiels, locaux, se dérobent.

Et d'ailleurs, pourquoi serions-nous plus exigeants pour la tuberculose que pour les autres infections?

Exigez-vous une preuve bactériologique ou anatomo-pathologique en présence des lésions si disparates de la syphilis? Quand vous constatez une hyperostose du tibia chez un enfant, attendez-vous d'avoir trouvé le spirochète, ou syphilisé le singe pour parler de *spécificité*? Dans le domaine des parasyphilis, quel est votre critérium?

Tous, vous admettez que la leucoplasie buccale est une lésion d'ordre syphilitique? Sur quel argument autre que l'argument clinique vous appuyez-vous pour cela? Et remarquez que, dans le cas particulier, il s'agit uniquement d'un argument de fréquence. Il n'y a même pas cet aspect métastatique, ce balancement entre la lésion spécifique et les lésions banales que l'on rencontre si souvent chez les tuberculeux.

Pourquoi, dès lors, ne pas admettre la valeur du pourcentage quand il s'agit de tuberculose? Une fistule anale dans le passé ou des cicatrices d'écrouelles valent bien, comme stigmate de tuberculose une vague chute de cheveux accompagnée de maux de tête imprécis!

Il y a quelque temps, les relations du rhumatisme franc et de la maladie de Basedow furent à l'ordre du jour de la Société médicale des Hôpitaux; et tout le monde admet ou paraît admettre que certains goitres exophtalmiques sont d'origine rhumatismale? Fort de notre expérience clinique en pareille matière, nous disons : la maladie de Basedow est un syndrome infectieux que toute infection peut réaliser, et parmi celles qui la réalisent la tuberculose tient une large place. Comme il s'agit de tuberculose, on demande la preuve scientifique. Il faudrait cependant être logique et ne pas avoir plusieurs poids et plusieurs mesures.

M. Delbet développa, il y a quelques années, avec son talent habituel, l'idée que les adénomes sont des néoplasies d'ordre inflammatoire. Les examens bactériologiques sont négatifs; expérimentalement, personne n'a jamais obtenu un adénome avec des cultures microbiennes. La théorie de M. Delbet recrute des partisans tous les jours!

De notre côté, défenseur de cette même théorie, nous nous efforçons de mettre en valeur un simple fait d'observation clinique pure : celui de la fréquence des tuberculoses atténuées chez les jeunes filles qui portent des adénomes du sein, chez les goitreux ayant des adénomes thyroïdiens. Notez que cette fréquence a été relevée par des anatomo-pathologistes indifférents en la matière, antérieurement à nous. Après avoir rappelé qu'au voisinage des foyers glandulaires de tuberculose virulente on

trouve des proliférations adénomateuses typiques (1) et montré ainsi une forme de transition entre la tuberculose et les adénomes, nous concluons que les adénomes étant produits d'inflammation, certains d'entre eux sont vraisemblablement le fait de la tuberculose inflammatoire.

Et, dès lors, l'argument de fréquence ne vaut plus rien. Les adénomes d'origine tuberculeuse n'existent pas, parce que les adénomes inoculés au cobaye ne le tuberculisent pas! Mais s'ils le tuberculisaient, ce ne serait plus de la tuberculose inflammatoire du sein, mais de la vulgaire tuberculose mammaire.

Pour les lipomes, même manière de raisonner, mêmes objections. Les relations de la tuberculose et des réactions graisseuses sont d'observation banale. Tout le monde connaît les tuberculeux gras, les adipositès d'origine tuberculeuse que M. Carnot a réalisées expérimentalement chez le lapin avec des cultures de bacilles de Koch peu virulentes. La lipomatose active des foyers tuberculeux est de notion plus que banale; les lipomes arborescents sont tenus pour pseudo-néoplasies tuberculeuses; l'adéno-lipomatose n'est souvent qu'une cristallisation graisseuse autour d'une épine tuberculeuse ganglionnaire.

Et quand, après avoir rappelé tout cela, nous disons que la tuberculose latente ou patente se trouve fréquemment chez les porteurs de lipome, on nous objecte le caractère négatif des inoculations.

Et vous admettez tous les lipomes professionnels? Quel argument avez-vous en leur faveur autre qu'un argument de fréquence, parmi les artisans d'une profession donnée, et leur siège en un point précis? C'est donc là encore l'argument clinique, le pourcentage qui fait la théorie.

M. Delbet nous cite un fait très intéressant de lipome du cou, survenu chez un malade porteur de tuberculoses atténuées. Ce fait en lui-même ne prouve rien. C'est absolument notre avis. Mais rapproché de plusieurs autres similaires, il prend une singulière valeur. Quand M. Delbet aura réuni huit ou dix faits de cet ordre, il sera peut-être plus disposé qu'aujourd'hui à prendre ses convictions pour des certitudes.

Le travail inconscient qui se fera chez lui, nous l'avons déjà fait. C'est la seule différence qu'il y ait entre nous.

Nous avons encore parlé des relations du rachitisme, des affections squelettiques qui en dépendent, et de la tuberculose. Nous

(1) Dans un récent article (*Revue de Chirurgie*, 1907) Hartmann y insiste encore et donne le dessin d'une coupe de Lecène, on ne peut plus démonstrative.

avons dit que bien des scoliotiques, des tarsalgiques, etc., n'étaient que des tuberculeux et que leurs lésions osseuses relevaient d'une ostéomalacie locale d'origine tuberculeuse.

A ceux qui s'insurgent contre cette conception, nous répondons en leur demandant de chercher la tuberculose par tous les procédés possibles chez de tels malades. Leurs idées changeront peut-être comme ont changé les nôtres, quand ils verront que 70 p. 100 des scoliotiques jeunes sont des tuberculeux (1). Ce pourcentage n'est pas de nous. Il est donné par Marc Mosse dans le *Zeitschrift für klinische Medizin* de 1900. Les recherches ont porté sur 89 enfants de six à quinze ans, dans le service de Senator !

S'il s'agissait de syphilis, comme la conclusion vous serait facile !

Après cette longue digression, revenons aux tuberculoses inflammatoires de l'estomac et du tube digestif en général.

Conformément à ce que nous venons de dire, elles n'ont rien de tuberculeux en elles-mêmes. C'est en constatant que ces néoproductions d'ordre inflammatoire se voient, trois fois sur quatre, chez des tuberculeux, que nous avons été amené à conclure à leur origine tuberculeuse. C'est toujours l'argument de fréquence, on le voit. En elle-même, une de ces observations ne signifie rien ; rapprochées les unes des autres, plusieurs font une conviction. Aussi demanderons-nous à notre ami Schwartz de faire une enquête très précise au point de vue de la tuberculose chez la malade qu'il a si heureusement opérée.

Peut-être l'avenir lui démontrera-t-il, plus d'ailleurs, la vraisemblance de l'hypothèse tuberculeuse. M. Hartmann, dans un article récent, dit avoir rencontré, deux fois, des sténoses purement inflammatoires de l'intestin. L'une de ses malades mourut de tuberculose, neuf ans plus tard. L'autre, sept ans après son intervention, mourut d'une suppuration du petit bassin et, à l'autopsie, on lui trouva de volumineuses adénopathies mésentériques caséeuses.

M. Tuffier, qui est si sceptique sur nos observations, pourrait se souvenir qu'un de ses malades, très habilement gastro-entérostomisé pour une infiltration inflammatoire, faute de mieux étiquetée syphilitique, mourut, trois ans plus tard, avec une volumineuse adénopathie caséeuse pancréatico-duodénale.

De pareils faits valent plus qu'une cellule géante, en un recoin de tumeur, pour dire que le processus initial était d'ordre tuberculeux.

(1) G. Cotte. Scoliose et tuberculose. Interprétation de quelques statistiques étrangères. *Lyon médical*, 1908, 5 et 12 janvier.

Plus typique encore, si l'on veut, est une observation publiée par M. Cavaillon, en 1907, dans la *Gazette des Hôpitaux*. La malade opérée par lui, dans le service de M. L. Bérard, portait une double sténose intestinale : l'une, sur la fin de l'iléon, était une tuberculose hypertrophique; l'autre, sur l'S iliaque, un rétrécissement exclusivement inflammatoire, sans la moindre cellule géante. L'épiploon et le mésentère présentaient des lésions tuberculeuses.

Que concluez-vous de ces faits?

Ne vous semble-t-il pas qu'ils sont comme les éléments d'une chaîne ininterrompue qui conduit, par étapes, de la tuberculose classique à la tuberculose inflammatoire? de la sténose franchement tuberculeuse au rétrécissement fibreux dont M. Quénu disait : « Nous serions tenté d'accepter l'idée d'une tuberculose fibreuse et anodulaire, malgré les résultats négatifs de l'inoculation »?

Aussi bien, Messieurs, malgré les restrictions que l'on a pu faire sur la valeur des observations et de la doctrine que nous vous avons exposées, nous continuerons à croire fréquentes les localisations variées de la tuberculose inflammatoire, persuadé qu'il y a mieux à faire, pour en établir l'existence, qu'à chercher un critérium très menu, dont il faudrait tout d'abord établir la valeur, avant d'oser l'utiliser.

C'est par des faits comme ceux que nous vous avons apportés que la question des tumeurs inflammatoires sera solutionnée, et peut-être, dans quelques années, quand l'hypothèse sera solidement assise, trouvera-t-on enfin, la démonstration scientifique d'une vérité clinique déjà vieillie.

M. Quénu. — M. Poncet nous dit que l'arthrite sèche, la synovite, les cirrhoses, l'adénome, le lipome peuvent être de nature tuberculeuse. C'est possible, mais nous savions déjà que certaines arthrites sèches, ayant tous les caractères anatomiques de l'arthrite sèche, sont en effet de nature tuberculeuse. Nous avons présenté ici des pièces où, dans certains points, on a retrouvé le tubercule élémentaire; moi-même, j'ai observé des rétrécissements fibreux de l'intestin; je n'ai pu définir la nature tuberculeuse. Je l'ai discutée, mais je suis resté sur la réserve. M. Poncet dit : « L'examen à l'œil nu, l'histologie, la bactériologie, l'expérience, tout cela a fait banqueroute. » Non, tous ces moyens d'investigation n'ont pas fait banqueroute; ils sont imparfaits, limités, comme le seront les nouveaux moyens d'investigation de l'avenir, et ce n'est pas une raison pour s'en passer et en faire table rase. M. Poncet nous dit : « Voyez ce qui s'est passé pour la pleurésie; on sait aujourd'hui que tout pleurétique a été ou est tuberculeux. » C'est un peu absolu et, d'autre part, vous admettez

une identité de structure entre les séreuses viscérales et les synoviales articulaires, ce qui n'a jamais été démontré; vous n'avez donc pas le droit de conclure de la pathologie pleurale à la pathologie articulaire.

Somme toute, vous n'apportez qu'un seul argument, c'est celui-ci : des malades ont des adénomes, des lipomes, des rétrécissements, etc.; ils sont tuberculeux; donc, affirmez-vous, certaines tuberculoses atténuées engendrent de pareilles lésions. On peut vous répondre bien des choses. Les malades trachéotomisés dans l'enfance pour le croup deviennent souvent tuberculeux; vous n'allez pas en conclure qu'ils étaient tuberculeux quand on les a trachéotomisés et que la diphtérie est de nature tuberculeuse.

Les scoliotiques, les rachitiques, les rétrécis du rectum ou de l'estomac finissent trop souvent tuberculeux; mais n'y a-t-il pas des raisons physiologiques ou sociales pour nous l'expliquer? D'autre part, les lésions tuberculeuses ulcérées s'infectent secondairement, et les manifestations à distance ne sont pas toujours imputables au bacille de Koch, mais doivent être rapportées à l'infection banale. Toute infection, toute inflammation de l'estomac, de l'intestin, quelle qu'en soit la nature, peut s'accompagner d'adénomes; votre idée géniale, c'est de dire : la tuberculose peut déterminer des lésions de toute espèce auxquelles on ne pouvait songer auparavant, mais ce n'est qu'une idée, apportez une démonstration. C'est à vous de fournir non pas de simples affirmations, mais des preuves scientifiques.

M. Broca. — Nous serons, je crois, tous d'accord avec Poncet pour admettre que la tuberculose, comme n'importe quelle autre infection, puisse affecter dans son évolution locale ou générale tous les degrés possibles de virulence, depuis une réaction au premier abord banale, jusqu'à la mort rapide par septicémie. Et si, dans leur ensemble, ces faits sont depuis fort longtemps connus, nous devons accorder que Poncet les a coordonnés de façon à nous faire mieux interpréter certaines de leurs applications à la clinique. Mais je crains, par contre, qu'il ne se laisse parfois entraîner un peu loin par le zèle généralisateur d'une foi que nous savons ardente, et il me paraît utile de rester en garde contre certaines exagérations, contre certaines hypothèses dont nous sommes loin de toucher la démonstration, contre certains abus du raisonnement par analogie.

C'est surtout sur le point de départ de ses déductions qu'il y a désaccord entre Poncet et nous. J'ai lu avec soin à peu près toutes ses publications et celles de ses élèves, et j'en ai d'abord retenu que pour lui toute lésion survenant chez un sujet atteint de

tuberculose avérée, préalable, concomitante, ou ultérieure, doit être, jusqu'à preuve du contraire, tenue pour tuberculeuse, et que la fréquence de cette coexistence est à elle seule démonstrative. Parti de l'idée que le rachitisme tardif et ses conséquences, scoliose, pied plat, coxa vara, genu valgum, sont de la tuberculose inflammatoire, il considère son assertion comme démontrée parce que je ne sais plus qui a trouvé des signes de tuberculose chez 80 p. 100 des scoliotiques. Or, je conteste toute valeur à ce raisonnement, avec lequel on peut démontrer la nature tuberculeuse de n'importe quelle lésion. J'ai lu quelque part, en effet, que, même à la Morgue, sur les noyés, écrasés et autres pendus, on trouve à l'autopsie environ 80 p. 100 de lésions tuberculeuses dans les poumons; que serait-ce pour les sujets morts de maladie? et là-bas j'entends Reclus qui susurre à son voisin : 100 p. 100. C'est peut-être beaucoup, mais en s'en tenant à la proportion par à peu près que je viens de donner, on voit où cela nous mène. J'ai dit ailleurs combien cela me rendait circonspect pour apprécier les résultats de l'ophthalmo-réaction; je ne puis, pour les théories de Poncet, que faire au nom de la clinique une réserve identique.

Et puisque Poncet, dans son raisonnement par analogie, a fait allusion à la blennorragie, ne pourrait-on pas, mieux encore, démontrer par semblable coïncidence que toute la pathologie relève du gonocoque, lequel a agi ou agit sur l'homme adulte avec plus de fréquence encore que le bacille de Koch? Plus de fréquence, vous protestez tout en riant, mes chers collègues, mais vous songez peut-être aux 100 p. 100 de Reclus, et j'ai toujours en tête mes 80 p. 100 initiaux. Alors, je crois que je ne suis pas au-dessus de la vérité, même en mettant parmi les 20 p. 100 de privilégiés ceux qui ont fini par oublier un ennui fort ancien.

Comme presque tous ici, je suis exclusivement clinicien et je suis incapable d'appliquer par moi-même les techniques de laboratoire. Mais c'est au nom de la clinique elle-même que je proteste, car c'est la discréditer que de lui demander plus qu'elle ne peut donner. Elle peut rectifier, compléter ce que nous enseigne le laboratoire; inversement, et surtout, son rôle est de nous faire faire certaines hypothèses. Mais méfions-nous de prendre celles-ci pour des réalités avant les vérifications scientifiques que nous devons demander au laboratoire. A raisonner autrement, le danger me paraît grand.

Une coïncidence, ai-je dit, ouvre notre œil, mais ne doit pas faire davantage, même quand elle est à 80 p. 100, et je maintiens que pour la scoliose, le pied plat, les adénomes du sein, la rétraction de l'aponévrose palmaire, etc., il n'y a *rien* de prouvé par

elle. J'ai, pour le pied plat, montré il y a quelques semaines, dans *La Presse médicale*, une des faiblesses du raisonnement : baptiser tarsalgie une tuberculose médiotarsienne sur laquelle on commet à l'origine une erreur de diagnostic, ce qui m'est arrivé, et à d'autres aussi. Quant à la vraie tarsalgie, celle dont les douleurs cessent instantanément par le port d'une semelle spéciale, celle qui est propre aux adolescents, celle-là je ne l'ai jamais vue évoluer en tumeur blanche, je n'ai pas vu ses porteurs devenir dans un autre organe plus souvent tuberculeux que le commun des mortels.

A tout cela nous croirons quand nous aurons la preuve scientifique, donnée par l'examen de la structure histologique, par la recherche des bacilles au microscope, par les cultures et les inoculations. Faillite pour le laboratoire, proclame Poncet. Erreur de sa part, à mon sens. Bien sûr que, peu à peu, le microscope nous a permis de déclarer tuberculeuses des lésions de moins en moins accentuées; bien probable que ces lésions, aujourd'hui de nous connues, sont encore grossières relativement à celles que plus tard nous apprendrons à reconnaître. Mais qu'on n'aboutisse à rien du tout : hypothèse, et hypothèse à mes yeux peu probable. Encore dans ce rien du tout faudrait-il trouver le microbe spécifique, et ici notre désaccord avec Poncet devient grave.

Prenons pour une exagération oratoire les 60 centimètres cubes de liquide d'hydarthrose tuberculeuse que, dans les cas peu infectieux, il faudrait injecter à un cobaye pour le rendre tuberculeux : hélas! à mettre le cobaye — un beau cobaye! — à 200 grammes, il mourrait sans doute de cette injection d'un tiers environ de son poids; voyez un homme de 80 kilogrammes à qui on injecterait d'un coup de seringue 24 kilogrammes de sérosité, même non tuberculeuse! Exagération oratoire encore que de considérer les « trois quarts » des cirrhoses du foie comme tuberculeuses. Mais, en mettant à part cette déformation de pensée à laquelle nous tous sommes un peu exposés quand nous parlons d'abondance, nous sommes forcés de voir une sorte de doctrine dans cette assertion de Poncet sur les adénomes, les rétractions palmaires, etc., quand il nous dit : Vous me demandez un bacille, je ne vous le montrerai pas; « je défie qu'on l'y montre »; je cite la phrase textuelle, telle que tous nous l'avons entendue.

Mais c'est que si un jour, avec cela, on me démontre que cependant ces lésions sont tuberculeuses, — *a priori* je ne le crois pas, mais *a posteriori* on en a vu bien d'autres dans notre art, — je raisonnerai tout autrement que Poncet et je serai conduit à me demander si, depuis 1882, nous ne vivons pas sur une erreur monumentale, si ce bacille de Koch, que Poncet souhaite définitif,

n'était pas un banal saprophyte, n'était pas une coïncidence. Quant à établir un raisonnement que voici, réduit à son squelette : vous ne trouvez pas le bacille, vous ne le trouverez pas, donc c'est tuberculeux et le bacille est l'agent de la tuberculose, à ce raisonnement je me refuse. Toutes nos déductions cliniques ne sont valables que si nous les vérifions par la structure, la culture, l'inoculation; jusqu'à cette vérification, nous sommes dans le domaine de l'hypothèse pure. Aucun de nous ne conteste l'utilité de l'hypothèse, mais ne nous dissimulons pas, par contre, ses dangers, que Poncet ne semble pas avoir toujours évités.

Ces lésions toxinaires à distance d'un foyer latent? Hypothèse. Cette tuberculose « aspécifique » et « sans signature anatomique » opposée à la tuberculose « virulente »? Hypothèse encore. Et nous continuons à demander, pour sortir de l'hypothèse, nos trois preuves clinique, histologique, bactériologique, malgré la pointe de mépris qu'inspire notre « leit motiv ».

J'irai même plus loin, et j'avoue que je ne comprends pas ce que peut être une tuberculose si elle est « aspécifique, non virulente et sans signature anatomique ». Mais mon défaut de compréhension tient sans doute à ce que je ne suis pas métaphysicien pour deux sous. Loin de moi l'idée de blâmer ceux qu'amuse cette occupation intellectuelle, de contester même l'influence heureuse que parfois ils ont exercée par leurs raisonnements un peu en l'air autour et au delà des faits. Ils ont peut-être eu quelquefois raison contre les malheureux comme moi, incapables de les suivre à de telles hauteurs. Mais je ne puis m'empêcher de songer à la définition qu'a donnée un philosophe éminent, Voltaire, je crois : quand deux interlocuteurs discutent sur des faits et se comprennent, ils parlent physique; à un moment donné, ils ne se comprennent plus, c'est qu'ils parlent métaphysique. Je crains, mon cher Poncet, que par moment vous ne fassiez un brin de métaphysique.

M. Pierre Delbet. — J'ai déjà dit ce que je pense de la nécessité des preuves d'ordre scientifique; je n'ajouterai que quelques mots au sujet des arthrites.

J'ai eu la chance de démontrer avec la collaboration de mon ami Cartier la nature tuberculeuse d'une arthrite qui n'a cliniquement rien de tuberculeux. Dans un autre cas, je ne suis arrivé qu'à un degré de probabilité extrême sans atteindre la certitude.

Depuis j'ai continué mes recherches, et, dans les derniers cas que j'ai étudiés, j'ai complètement échoué. Les malades n'ont même pas réagi à la tuberculine et j'attache à ce résultat négatif une extrême importance, car ces tuberculeux minima sont ceux

qui réagissent le plus vivement. En effet, dans les arthrites tuberculeuses à type trophique, on obtient des réactions de 2 ou 3 degrés, tandis que chez les porteurs de grosses lésions tuberculeuses incontestables, la réaction dépasse rarement 1 degré.

Ainsi chez mes derniers malades rien ne prouve que les lésions articulaires soient de nature tuberculeuse. M. Poncet me dit quand je cause avec lui de cette question : « Les deux cas où vous avez obtenu la preuve vous donnent le droit de généraliser. » Je ne suis pas du tout de son avis et je conclus, au contraire, que s'il est des arthrites chroniques à type rhumatismal ou trophique qui sont tuberculeuses, il en est aussi qui reconnaissent une autre cause actuellement inconnue.

M. Poncet nous dit : « Il y a des lésions dont rien, ni l'histologie, ni la bactériologie, ni l'expérimentation, ne peut démontrer la nature tuberculeuse et qui sont cependant tuberculeuses. » Sur ce terrain, toute discussion est impossible, puisque l'absence de preuve est presque érigée en preuves.

Il est impossible que M. Poncet ait raison, et je suis très tenté de croire, je le répète, que sur beaucoup de points il est dans le vrai, mais je dis, au nom de l'esprit scientifique, qu'il n'a pas le droit d'affirmer.

M. Bazy. — J'avais interrompu M. Poncet, qui m'avait dit que dans beaucoup de cas l'on ne trouve pas de bacilles de Koch dans des reins manifestement tuberculeux et que cependant ces reins sont tuberculeux ; je l'avais interrompu, dis-je, pour dire qu'ils étaient *inoculables*. Dernièrement, je voyais un jeune homme ayant des urines purulentes; quoiqu'il fût dans un état de santé en apparence parfaite, je soupçonnai une tuberculose rénale; je lui ai fait faire l'ophtalmo-réaction, qui a été positive avec une grande intensité.

La recherche du bacille de Koch dans le culot de centrifugation a été négative.

Mais l'inoculation a été positive.

Dans un autre ordre d'idées, je vois un jeune homme que l'on considérait comme atteint de tuberculose urinaire et même rénale; on voulait même lui faire une néphrectomie.

L'étude des symptômes m'a montré qu'il s'agissait d'un sujet simplement atteint de blennorragie chronique. Mais en présence de ce diagnostic, j'ai fait faire des inoculations à un cobaye : quand celui-ci a été sacrifié, on a trouvé dans le foie des espèces de nodules; comme nous savons que dans les cas d'inoculation de la tuberculose on trouve tout d'abord des tubercules dans la rate, je fis prendre ces nodules et inoculer à d'autres cobayes : le

résultat a été négatif : j'ai fait faire en somme une inoculation en série qui est indispensable, comme nous le savons, depuis les recherches d'Hyppolyte Martin, pour la démonstration de la tuberculose.

Il a, en effet, démontré que les corps étrangers, comme la poudre de lycopode, pouvaient déterminer des lésions d'apparence tuberculeuse, et c'est l'inoculation en série qui seule permet d'affirmer la tuberculose.

Présentations de malades.

Amputation sus-malléolaire et résection de la hanche.

M. Pierre Duval, présente deux malades :

1° Amputation sus-malléolaire avec ostéoplastie calcanéo-tibiale.

M. Delbet, rapporteur.

2° Résection de la hanche pour ankylose osseuse avec interposition musculaire.

M. Nélaton, rapporteur.

Angiome diffus de la face, de la langue, du cou et de la tempe. Guérison par l'ignipuncture.

M. Guinard. — J'ai l'honneur de vous présenter un petit malade âgé de neuf ans et demi, que je soigne depuis près de deux mois pour un angiome de la face. Cet angiome datait de l'enfance, mais ce n'est que depuis trois ans qu'il prenait rapidement des proportions vraiment extraordinaires. Pour ma part, je n'en avais jamais rencontré de pareil. Comme on peut le voir sur cette photographie, il occupait toute la langue et tout le plancher de la bouche : la joue droite, la région parotidienne étaient énormes, et dans la région temporale droite on voyait une tuméfaction du volume d'un gros macaron qui se réduisait à la pression, mais qui reparaissait rapidement dès que la pression cessait. Enfin toute la région sous-maxillaire était largement envahie jusqu'au côté gauche.

Le maxillaire inférieur était perdu dans une véritable éponge volumineuse, au centre de laquelle on n'arrivait pas à le sentir à la palpation. La langue depuis quelques mois augmentait rapidement de volume ; elle ne tenait plus à l'état de repos dans la bouche, au point que, la nuit, l'enfant était incessamment menacé de suffocation. Quand on lui demandait de la montrer, on voyait pendre jusqu'au-dessous du menton une large palette violâtre, boursouflée, irrégulière, plus large en avant qu'en arrière, sans qu'on y retrouve la forme en pointe de l'organe. La lèvre inférieure était épaisse de 2 à 3 centimètres, noire et turgide, et éversée en bas sous le poids de la langue propulsée.

Du côté de la peau, on voyait sur toutes ces régions des varicosités, sillonnant une peau de coloration bleutée. Par places, on sentait dans la profondeur de petits noyaux indurés du volume d'un pois qui étaient sans doute des phlébolites.

Ce petit malade habite à la campagne, dans le voisinage du village où je passe mes vacances : depuis trois ans on me l'amenait



deux fois par an pendant mes vacances. Comme cela se passait près de Lyon, j'envoyai l'an dernier cet enfant à Lyon, où, après l'avoir gardé deux mois, on le renvoya à sa famille sans avoir arrêté en rien la marche progressive de l'angiome. Cette année, à Pâques, je trouvai l'enfant dans un état si grave que je pouvais prévoir des accidents terminaux à assez brève échéance : je me décidai donc à le faire venir à Paris où, le 7 mai, je commençai le traitement.

Dans une première séance, je fais la ligature des deux carotides externes, en ayant soin de placer mon fil à la naissance de la carotide externe, avant l'origine de la thyroïdienne supérieure. A gauche, j'enlève par la même incision quelques ganglions qui

masquent la région. A droite, après avoir lié la carotide externe,





je lie le tronc veineux thyro-linguo-facial, et je note qu'au moment même où je fais cette ligature veineuse, toute la région

angiomateuse augmente de volume et devient turgescente « à éclater ». Au point que la langue éclate à son extrémité antérieure que j'avais saisie avec une « pince à utérus » de M. Collin, pour éviter de la perforer avec une pince à langue ordinaire. J'essaie en vain d'arrêter cette hémorragie avec le thermo-cautère, et je n'y arrive qu'en faisant une suture au catgut.

Cinq jours après (le 12 mai), deuxième intervention. J'enlève les fils des incisions carotidiennes et je fais profondément des pointes de feu avec la fine pointe du thermo-cautère, sur toutes les régions atteintes, sauf sur la langue. Par tous les orifices ainsi faits, il s'écoule abondamment du sang et mon interne, M. Caraven, arrête ces hémorragies avec des agrafes de Michel. Au bout de quarante-huit heures, j'enlève ces agrafes, et il n'y a pas d'hémorragie nouvelle. Troisième séance le 27 mai; quatrième séance le 6 juin; cinquième séance le 12 juin; sixième séance le 20 juin. Dans deux séances, j'ai employé le plus gros couteau du thermo-cautère et les agrafes de Michel ont toujours très simplement arrêté l'hémorragie.

Comme incidents, je n'ai eu à noter que quelques poussées de températures sans importance. De plus, un hématome du volume d'une noix se forma dans l'épaisseur de la face et je dus l'évacuer. Enfin pendant un mois environ le petit malade a eu un léger degré de paralysie faciale, et cette paralysie a disparu complètement.

Le résultat est vraiment très encourageant : l'enfant va rentrer chez lui guéri et je dirai en terminant que je crois la ligature préliminaire des deux carotides très utile en pareil cas. Je ne sais pas si le radium aurait donné un résultat semblable, mais il est certain que ce traitement par le feu est d'une grande simplicité, d'une grande bénignité, d'une grande efficacité.

M. Moty. — Un médecin australien, M. Govin Mac Collum, a eu l'heureuse idée d'appliquer aux grands nævi de la face une méthode dérivée de celle de S. W. Mac Ewen pour les anévrismes : il taille dans une lame de magnésium de minces aiguilles d'un centimètre de longueur environ, il les stérilise, stérilise ensuite la peau qui recouvre le nævus, y pratique de petites piqûres avec la pointe d'un bistouri et enfouit une des aiguilles de magnésium dans chacune d'elles; six à huit aiguilles sont mises en place par séance. On observe à la suite de cette petite intervention un peu de gonflement et de chaleur locale, puis la tumeur durcit et se limite plus nettement. On renouvelle tous les six mois les applications de magnésium, et au bout d'un an ou deux, suivant les dimensions des nævi, on obtient une guérison définitive. M. J. A.-C. Mac Ewen, de Glascow, a vérifié la valeur de ce pro-

cédé qui lui a donné les meilleurs résultats dans un cas de nævus volumineux ; les aiguilles de magnésium se dissolvent en quelques jours par oxydation et sont résorbées sans phénomènes toxiques. Ce mode de traitement semble mériter l'attention en raison de sa simplicité.

M. Tuffier a obtenu deux bons résultats en utilisant des injections de liqueur de Piazza, qu'il considère comme efficaces et sans danger.

M. Monod. — Je demanderai à M. Guinard pourquoi il n'a pas eu recours et l'électrolyse, qui entre les mains de Bergonié et de bien d'autres a donné de si bons résultats.

M. Quénu. — Le résultat obtenu par M. Guinard est bon, mais j'avoue toutes mes préférences pour l'électrolyse, quand il s'agit de tumeurs érectiles de la face et spécialement de tumeurs diffuses. J'espère vous montrer un jeune enfant que j'ai soigné à l'âge de neuf ou dix mois pour une tumeur érectile, étendue du sommet de la tête au cou, comprenant toute l'épaisseur de la parotide de la joue et du cuir chevelu, véritable éponge vasculaire. J'ai mis plusieurs mois à le guérir à l'aide de séances répétées, mais j'ai obtenu un très beau résultat : comme cicatrice, une cicatrice souple, mobile, non adhérente, aucune bride, aucune déformation. Je suis très hostile aux injections coagulantes ; tandis que l'électrolyse n'a jamais donné lieu à aucun accident, les injections coagulantes ont pu être suivies de désastres. Les coagulations déterminées par l'électrolyse sont très limitées et n'ont rien de comparable à ce que peut produire l'infiltration d'un liquide tel que la liqueur de Piazza ou tout autre.

M. Guinard. — Je répondrai à M. Monod que je connais très bien les beaux résultats de l'électrolyse en pareil cas. M. Schwartz en particulier nous a montré ici il y a fort longtemps un malade guéri par ce procédé, et nous avions vu ce malade quelque temps avant avec un véritable groin de porc érectile. Si je ne l'ai pas employé ici, c'est pour une mauvaise raison : c'est parce qu'il faut un outillage tout spécial pour l'électrolyse avec des instruments qui marchent ou ne marchent pas, etc..., c'est, je le répète, une mauvaise raison, et j'ai la plus grande estime pour l'électrolyse. Je n'en dirai pas autant de la liqueur de Piazza vantée par M. Tuffier. J'ai vu fort souvent Verneuil en user, car il l'affectionnait tout particulièrement.

Je ne l'emploierai jamais : car j'ai observé un cas où une injec-

tion de liqueur de Piazza dans un angiome de petit volume donna les accidents les plus graves. Ce cas ne m'appartient pas et n'est pas publié. D'ailleurs, les tumeurs dont parle M. Tuffier ne sont pas comparables à l'angiome diffus de mon petit malade. Ici rien n'était limité, et c'était une énorme éponge. J'avoue que j'aurais eu une grande appréhension d'injecter un caustique dans la langue de cet enfant, sans savoir où les caillots pourraient être entraînés.

M. Pierre Delbet. — Mon ami Tuffier vient d'employer une formule qui ne laisse pas que de causer un certain étonnement. « Les injections coagulantes, a-t-il dit exactement, m'ont donné de trop beaux succès pour que j'y renonce. »

Or, il les a employées deux fois. Mais c'est une vieille méthode que celle des injections coagulantes, elle a été employée des milliers et des milliers de fois et il est bien établi qu'elle est dangereuse.

Tuffier déclare que lorsqu'il a placé autour de la tumeur un anneau qui permet de faire une bonne compression, il ne craint pas les injections coagulantes; même dans ces conditions, elles ont causé des accidents. Et d'ailleurs, il s'agit ici de tumeurs diffuses autour desquelles il est absolument impossible d'établir une compression.

Quant au raisonnement qu'il vient de faire et qui consiste à dire : vous ne pouvez pas guérir ces tumeurs sans coaguler le sang dans leur intérieur et j'aime autant la coagulation produite par la liqueur de Piazza que celle qui est due à l'électrolyse et au thermocautère, il est absolument spécieux.

Les injections coagulantes ont, ainsi que leur nom l'indique, la coagulation pour mode d'action; avec l'électrolyse et même l'ingnipuncture, la coagulation est l'accessoire; c'est la rétraction fibreuse qui est le mode d'action principal. Et il en est sans doute de même avec le radium.

Quand on injecte une substance coagulante dans une tumeur vasculaire, on ne sait jamais jusqu'où pénétrera la substance, jusqu'où s'étendra la coagulation, et on reste exposé au danger des embolies. C'est pour cela que la méthode des injections coagulantes a été abandonnée, et je croyais qu'elle l'était complètement et définitivement. C'est engager bien lourdement sa responsabilité que d'y recourir à une époque où l'on dispose de méthodes plus efficaces et inoffensives.

Présentations de pièces.

Présentation d'un verre à boire enlevé d'un rectum.

M. Routier. — Voici un verre à boire de 6 centimètres et demi de diamètre, de 20 centimètres et demi de circonférence, que j'ai enlevé ce matin du rectum d'un jeune homme de dix-sept ans.

J'ai dû réséquer le coccyx, et sectionner le sphincter et le rectum, car ce verre avait basculé et s'était mis dans un plan horizontal. Une fois le redressement obtenu, le verre est sorti. Je l'ai enlevé avec les doigts recouverts d'une compresse pour empêcher le glissement. Une pince recouverte de caoutchouc avec laquelle j'avais essayé de le saisir, avait ébréché ce verre; je n'ai cependant pas déchiré le rectum.

M. Bazy. — Je viens d'entendre que M. Routier avait fait une rectotomie. Dans un cas analogue, à propos d'un cas semblable au mien présenté par M. Delbet, j'ai montré qu'en mettant une valve en arrière du corps étranger qui était une bouteille, cette bouteille a glissé sur cette valve comme sur un plan incliné, très facilement et sans qu'il fût nécessaire de faire la plus petite incision au rectum.

Splénectomie pour maladie de Banti.

M. Rochard. — Messieurs, j'ai l'honneur de vous présenter une rate que j'ai enlevée hier à un malade présentant le *syndrome de Banti*, c'est-à-dire splénomégalie avec cirrhose atrophique du foie, ascite, leucopénie et ictère hémaphéique. L'opération a été assez pénible, car la rate avait de nombreuses adhérences et surtout avec la queue du pancréas, dont j'ai dû enlever une petite partie. Ce malade allait très bien ce matin.

Voici les principaux détails de l'observation :

Maladie, ou mieux *syndrome de Banti*, caractérisée par une *splénomégalie primitive*, avec *cirrhose atrophique*, secondaire, *du foie*, ascite, ictère hémaphéique, *leucopénie* (caractère constant), légère anémie globulaire (caractère inconstant et tardif). Splénectomie.

Rien dans les antécédents du malade, si ce n'est une fièvre typhoïde à l'âge de neuf ans. Pas de syphilis, pas d'alcoolisme.

Depuis trois ans, le malade se plaint de crises douloureuses

dans le bas-ventre, parfois accompagnées de vomissements, actuellement plus fréquentes, plus intenses, liées vraisemblablement à de petites poussées de périsplénite.

Examen du 23 juin 1908. — Le malade est très amaigri, faible, dyspnéique au moindre effort.

L'ascite, la circulation collatérale de la paroi abdominale, l'ictère léger, sans décoloration des matières, nous conduisent à constater une atrophie du foie. Par contre, l'attention est immédiatement attirée vers une tumeur de l'hypocondre gauche, à matité remontant à la 7e côte, gagnant en avant la ligne médiane et descendant sur une ligne tirée de l'ombilic à la crête iliaque. C'est une grosse rate résistante, peu douloureuse à la palpation, légèrement ballottante même, dont les bords antérieurs et inférieurs sont parfaitement accrochés par la main abdominale.

Aucune adénopathie. La base du poumon gauche est congestionnée. Le sommet gauche est suspect de bacillose.

Les examens des urines et du sang viennent confirmer notre diagnostic et compléter le syndrome de Banti :

Numération globulaire (légère anémie globulaire) :
3 millions de globules rouges par millimètre cube (au lieu de 4 à 5 millions).
Leucopénie : 1.200 globules blancs (au lieu de 4 à 6.000).
Examen du sérum : bilirubine.
Examen des urines : pas de bilirubine. Grosse quantité d'*urobiline* (ictère hémaphéique).
Splénectomie, le 30 juin 1908. Poids de la rate : 1.180 grammes (au lieu de 180 grammes).

Le Secrétaire annuel,
RICARD.

Paris. — L. MARETHEUX, imprimeur, 1, rue Cassette.

SÉANCE DU 8 JUILLET 1908

Présidence de M. Nélaton.

Procès-verbal.

La rédaction du procès-verbal de la précédente séance est mise aux voix et adoptée.

Correspondance.

La correspondance comprend :

1°. — Les journaux et publications périodiques de la semaine.

2°. — Une lettre de M. Hartmann, s'excusant de ne pouvoir assister à la séance.

A l'occasion du procès-verbal.

Angiome du poumon.

M. Tuffier. — Je n'ai opéré que trois cas d'angiome viscéral : un angiome du poumon, un angiome du foie, et une tumeur érectile du cerveau. L'angiome du poumon que j'ai observé s'est présenté dans des conditions cliniques et opératoires qui m'engagent à vous le communiquer.

Au mois de juillet 1898, mon ancien externe, M. le Dr Diamantberger, m'amenait un malade porteur d'une *tuméfaction occupant la partie latérale gauche du thorax*. C'était un Américain du Nord, grand, fort, et en apparence de parfaite santé ; depuis un an il avait cependant notablement maigri, et cet amaigrissement coïncidait avec des *hémoptysies répétées*. La tumeur, dont l'apparition remontait à 18 mois, s'était développée lentement sans grandes douleurs; elle avait le volume d'une moitié de grosse orange et

siégeait au niveau du 7e espace intercostal gauche, sur la ligne axillaire; elle était lisse, arrondie, régulière, indolente; la peau à son niveau était normale. Elle prenait un volume considérable sous l'influence d'un effort ou de la toux; elle s'affaissait *par la pression et se réduisait* alors entièrement dans la cage thoracique. On pouvait, après cette réduction, sentir les bords d'un orifice de la largeur d'une pièce de 5 francs, bords irréguliers et indurés, formés par la cage thoracique perforée à ce niveau. Pendant cette réduction, le malade était légèrement oppressé. Le diagnostic d'*abcès froid* semblait s'imposer et, de fait, les consultants américains et français avaient été, sur ce point, d'une unanimité rare et touchante : collection sous-cutanée réductible dans le médiastin et probablement sous la dépendance d'une ostéopériostite costale tuberculeuse, dont on sentait les bords de l'ulcération destructive. Deux ponctions avec une aiguille fine étaient restées négatives.

Pour en finir avec l'histoire pathologique de ce malade, je dois signaler un fait intéressant : *son frère*, aussi grand et aussi robuste que lui, a succombé, il y a quelques années, à des *hémoptysies répétées* et abondantes; on a porté chez lui le diagnostic : tuberculose à forme hémoptoïque.

J'ai opéré ce malade avec l'aide de M. le Dr Bresset, à Neuilly; chloroformisation, incision de la peau sur la partie médiane la plus saillante de la tuméfaction; le tissu cellulaire est disséqué jusqu'au voisinage de l'orifice thoracique; en côtoyant de près la tumeur, je m'aperçois qu'elle est noirâtre. Les côtes sont érodées, usées, exulcérées comme dans les cas d'anévrisme; je résèque environ 5 centimètres des 7e et 8e côtes, je suis la tuméfaction dans le thorax, elle me conduit sur le parenchyme pulmonaire que je vois nettement; la plèvre étant adhérente il m'est facile de l'explorer; à la périphérie de la tumeur il paraît normal comme couleur et comme consistance, la partie malade pénètre dans ce parenchyme et a la largeur de la paume de la main; déjà en la disséquant, j'avais pu remarquer à sa périphérie des grains noirâtres saignant au moindre contact, puis j'avais constaté son affaissement complet par la pression et sa reproduction immédiate quand la pression cessait. Ces caractères joints à sa couleur violet noir et aux hémorragies, permettaient de reconnaître un angiome veineux du poumon, dont la partie sous-cutanée n'était qu'un prolongement. Pendant ces manœuvres, la tumeur que j'avais serrée de près saignait de tous côtés, et, malgré la compression faite en divers points, il m'était impossible d'arrêter l'hémorragie.

Je mis alors en pratique un *procédé de fortune* que je n'emploierais plus aujourd'hui et qui avait devant moi rendu un

signalé service à Péan. Je pris de l'amadou stérile, imbibé de perchlorure de fer, puis, fendant crucialement toute l'étendue de la tumeur, je bourrai ces deux incisions de cet hémostatique coagulant et j'appliquai par-dessus le tout des compresses de gaze et de l'ouate faisant un pansement compressif. Grande fut mon anxiété sur le sort ultérieur de ce malade. Le premier pansement fut fait au quatrième jour, il n'y eut pas trace d'hémorragie et la guérison eut lieu sans encombre. Deux ans après, je revoyais cet homme en parfait état, et ce matin même, M. le Dr Diamantberger qui l'a revu cette année m'en a donné d'excellentes nouvelles. La guérison date donc de dix années.

Je me garderai bien de conseiller ma conduite thérapeutique ; je crois que si je retrouvais un fait de ce genre, c'est à l'extirpation que j'aurais recours, sachant par expérience que ces tumeurs vasculaires, quand on les attaque par une incision en tissu sain, donnent relativement peu de sang. Si je prévoyais une telle lésion, j'emploierais peut-être l'électrolyse, dont je ne suis nullement l'ennemi, mais le partisan actif et militant pour des cas donnés. J'ai voulu vous communiquer ce fait non pas au point de vue thérapeutique, mais comme un cas rare de *tumeurs réductibles de la paroi thoracique*.

Sur la tuberculose inflammatoire de l'estomac.

M. Kirmisson. — Je me félicite vivement d'avoir vu M. Poncet exposer lui-même, avec toute l'ampleur nécessaire, devant notre Société, sa conception pathogénique de la tuberculose. De cette façon, il ne saurait y avoir de malentendu, et nous sommes bien certains de posséder d'une manière complète la véritable conception de M. Poncet sur l'infection tuberculeuse et ses conséquences. Cette conception peut se formuler de la façon suivante : il n'est pas de processus pathologique auquel l'infection tuberculeuse ne puisse donner naissance. La tuberculose, en effet, d'après notre collègue de Lyon, fabrique des néoplasmes, comme l'adénome, le lipome, les ostéomes ; elle donne naissance à certaines déformations articulaires, à certains rétrécissements fibreux ; elle est l'origine des malformations provenant pendant l'adolescence et auxquelles nous donnons le nom de rachitisme tardif. Pour ma part, je crains qu'il n'y ait là une forte dose d'exagération.

Je sais bien que, pour défendre sa théorie, M. Poncet élargit

singulièrement le cadre de la tuberculose. A la donnée classique de la tuberculose caractérisée, au point de vue macroscopique par la granulation tuberculeuse, au point de vue histologique par le follicule tuberculeux, donnée que confirment la notion du bacille de Koch, et surtout celle de l'inoculabilité de la tuberculose, M. Poncet surajoute une tuberculose inflammatoire, qui n'aurait plus rien de spécifique. Mais alors, si la tuberculose n'est plus une maladie spécifique, elle cesse par là même d'être la tuberculose, pour redevenir une inflammation quelconque; nous reculons d'un bon nombre d'années, et je ne pense pas qu'il entre un seul instant dans la pensée de M. Poncet de détruire l'édifice construit par ses illustres prédécesseurs, Laënnec, Villemin, Koch.

Pour établir la conception de la tuberculose inflammatoire, M. Poncet procède par assimilation avec ce qui se passe pour la syphilis. Voyez, dit-il, la syphilis tertiaire; ses produits n'ont plus rien de spécifique, et cependant vous n'hésitez pas à les rapporter à la syphilis? A merveille; mais qui vous dit que la tuberculose puisse être de tout point assimilée à la syphilis? sur quoi fondez-vous l'identité de marche entre les deux infections? Commencez par nous prouver le bien fondé de cette assimilation, sinon nous avons le droit de considérer votre conception comme appartenant au domaine de la théorie pure, et non comme scientifiquement démontrée.

On comprend que la tuberculose, maladie spécifique, puisse donner naissance à différents produits pathologiques qui n'ont rien de spécifique; mais, à la condition qu'on voie ces derniers succéder directement à la lésion tuberculeuse elle-même. Par exemple, on comprend qu'au niveau du pylore, comme dans l'intestin et dans les différents canaux muqueux, une ulcération tuberculeuse puisse, en se cicatrisant, donner naissance à du tissu fibreux, origine d'un rétrécissement. Mais, pour admettre entre la tuberculose et le rétrécissement une relation de cause à effet, il faut que vous me démontriez que le rétrécissement fibreux a succédé réellement à une ulcération tuberculeuse. Nullement, me dites-vous, cela n'est pas nécessaire; la nouvelle forme de tuberculose que nous cherchons à établir n'a rien de spécifique; elle existe indépendamment de tout follicule, de tout bacille, de tout pouvoir d'inoculation. Elle est fondée uniquement sur la clinique, qui nous démontre chez le malade qui en est porteur l'existence de lésions tuberculeuses. Mais il ne suffit pas qu'un malade soit tuberculeux pour avoir le droit de rapporter à la tuberculose toutes les manifestations pathologiques qu'il présente, pas plus qu'on ne saurait rapporter à la syphilis toutes

les manifestations pathologiques dont un syphilitique est porteur. Et encore, prenez-y bien garde, il y a entre les deux ordres de manifestations une singulière différence : ces lésions que vous attribuez à la tuberculose inflammatoire, adénome, lipome, ostéome, vous ne leur accordez aucun caractère spécial; ce sont des lipomes, des adénomes, des exostoses banales, tandis qu'en matière de syphilis nous exigeons, pour faire le diagnostic, que les lésions que nous avons sous les yeux présentent des caractères spéciaux, tenant soit à leur forme, soit à leur localisation. Pour moi, la preuve de la nature tuberculeuse du lipome n'est pas faite, pas plus que celle de la rétraction des doigts décrite sous le nom de camptodactylie. Mais il y a plus : dans certaines des observations relatées à l'appui de la nature tuberculeuse de ces processus divers, on ne trouve même pas mentionné l'état des poumons, on ne voit aucune preuve de l'existence de la tuberculose chez le malade qui en est porteur : par exemple, dans un travail récent de M. Horand sur la camptodactylie; ce qui n'empêche pas l'auteur de conclure que, dans ce cas, l'inflexion permanente du petit doigt est d'origine tuberculeuse. Il y a là une véritable pétition de principe.

Il est un point particulier sur lequel je suis en complet désaccord avec mon collègue et ami M. Poncet, je veux parler de ces troubles du développement osseux survenant pendant l'adolescence, et que nous avons l'habitude d'englober sous la dénomination de rachitisme tardif. Pour M. Poncet, pas de doute. Le rachitisme tardif n'est autre chose que de la tuberculose. C'est ainsi que la scoliose, le *genu valgum*, la tarsalgie des adolescents, ne sont, d'après lui, rien autre chose que l'expression symptomatique de l'infection tuberculeuse. Pour ma part, l'observation clinique m'a conduit à des conclusions diamétralement opposées. Sans doute, je vois bien de temps en temps des malades scoliotiques atteints de tuberculose; mais ces cas me paraissent relativement fort rares. S'il est une chose qui puisse nous frapper, c'est de voir ces malades dont le champ de l'hématose est singulièrement restreint du fait des déformations considérables du thorax dont ils sont porteurs, rester indemnes de tuberculose pulmonaire. Il y a là quelque chose d'analogue à ce qu'on observe dans les cas de rétrécissement de l'artère pulmonaire, et l'on sait que c'est la rareté de la tuberculose dans les cas de stase veineuse qui a conduit Bier à proposer cette stase mécanique comme moyen thérapeutique dans le traitement de la tuberculose. Ce que je viens de dire de la rareté de la tuberculose dans la scoliose, je puis le répéter du pied plat et du *genu valgum*. Mais ici, il est une confusion que nous devons soigneusement éviter. Sans doute il est très

fréquent de voir des malades atteints d'arthrite bacillaire du genou dans leur première enfance faire secondairement du *genu valgum*. Rien n'est plus banal que cette complication, mais ce n'est pas de ce *genu valgum* secondaire ou symptomatique qu'il est ici question. Nous avons en vue uniquement le *genu valgum* primitif ou essentiel, indépendant de toute altération de l'articulation du genou; or, dans ce dernier, comme dans la scoliose essentielle, la tuberculose ne se montre qu'à l'état d'exception.

Ce que je viens de dire de la scoliose des adolescents et du *genu valgum*, je puis le répéter au sujet de la tarsalgie ou pied plat valgus douloureux que M. Poncet fait rentrer dans le cadre des manifestations de sa tuberculose inflammatoire. Je pense, au contraire, que la tuberculose n'a rien à voir avec la tarsalgie vraie; et ici, je demande la permission d'insister. En effet, un des élèves de M. Poncet, M. Thévenot, dans un article de la *Revue d'Orthopédie* de 1905, destiné à établir la nature tuberculeuse de la tarsalgie, me prête une opinion qui n'est pas la mienne. M. Kirmisson, dit-il, reconnaît lui-même que, dans la première enfance, la tarsalgie est toujours de nature tuberculeuse. Pourquoi, dès lors, lui assigner une double origine, tuberculeuse dans la première enfance, purement mécanique ou statique dans l'adolescence? N'est-il pas plus simple d'admettre une pathogénie unique, et de rattacher dans tous les cas à la tuberculose le pied plat valgus douloureux, aussi biend ans l'adolescence que dans la première enfance? Or, l'opinion qui m'est prêtée par M. Thévenot est absolument l'inverse de celle que j'ai formulée dans mes articles sur la tarsalgie, l'inverse de l'enseignement que je donne à cet égard. La tarsalgie, ai-je l'habitude de dire et de répéter, n'est pas une maladie de la première enfance. Lorsque, chez un jeune enfant de trois à cinq ans, vous constatez la déviation du pied en valgus avec douleurs et avec contracture, défiez-vous chez lui d'une lésion tuberculeuse du tarse que l'augmentation de volume des os et la douleur à la pression viendront vous permettre de confirmer. Cette notion, je l'ai acquise à mes dépens. Dans les premiers temps où je commençais à m'occuper de chirurgie infantile, je fus consulté par un médecin dont le petit garçon présentait une déviation du pied en valgus avec contracture que je mis à tort sur le compte d'une tarsalgie. Je fis construire pour lui une bottine avec tige interne destinée à ramener le pied en adduction. Quelque temps après, l'enfant m'était présenté de nouveau parce qu'il s'était développé de la rougeur sur le bord interne du pied; cette rougeur fut attribuée à la pression exercée en ce point par le tuteur interne. On le fit légèrement couder pour l'écarter du pied; mais cela n'empêcha pas un abcès de se montrer en ce point, et,

bientôt après, confirmation éclatante du diagnostic, le pauvre enfant était emporté par une méningite tuberculeuse. Tous les faits que j'ai pu observer depuis lors n'ont fait que me confirmer dans ma manière de voir. Loin donc d'admettre la nature tuberculeuse de la tarsalgie dans la première enfance, je pense au contraire que la maladie n'existe pas à cette période de la vie. Quant à la tarsalgie vraie, qui, comme l'a parfaitement vu Gosselin, débute toujours pendant l'adolescence, j'ai souvent à la consultation de l'Hôtel-Dieu l'occasion d'en voir les conséquences chez des malades arrivés à une période avancée de la vie, qui présentent des déformations considérables du tarse, mais qui, à côté de cela, n'offrent aucune manifestation que l'on puisse rattacher à la tuberculose.

En terminant, Messieurs, je tiens à déclarer que, dans cette discussion, je n'ai qu'un but, la recherche de la vérité. Je répéterai publiquement ici à mon collègue et ami M. Poncet ce que j'ai déjà eu l'occasion de lui dire dans des conversations particulières : mon service lui est ouvert; je le convie à y venir examiner avec moi les malades, heureux si, par une observation plus sagace et mieux dirigée, il parvient à me faire partager ses convictions.

M. Morestin. — On demande des preuves à M. Poncet. Mais il définit la tuberculose inflammatoire « une modalité de lésions tuberculeuses qui ne font pas leur preuve par l'anatomie pathologique ».

A vrai dire, la conception de M. Poncet ne me paraît aucunement illogique. Pendant un temps on a exclu arbitrairement de la tuberculose toutes les lésions où l'on ne trouvait pas la granulation grise, erreur aujourd'hui manifeste aux yeux de tous. Pourquoi nos idées au sujet de la tuberculose spécifique ne seraient-elles pas devenues elles-mêmes une conception trop étroite ?

J'admettrais volontiers par exemple que certaines lésions soient provoquées à distance par des produits toxiques du bacille. Sans doute ce que nous savons le mieux des toxines sécrétées par le bacille de Koch ne vient guère à l'appui de cette opinion. Les recherches d'Auclair et les travaux qui en dérivent ont conduit en effet à la découverte de poisons adhérents dont l'action s'exerce nécessairement dans le voisinage du parasite, si bien que la tuberculose est une maladie d'intoxication surtout locale. Mais on ne saurait toutefois rejeter l'hypothèse de localisations toxinaires à distance. Les toxines bien étudiées par Auclair ne sont peut-être pas les seules ; il n'est pas déraisonnable d'en supposer

d'autres, que des recherches futures dévoileront peut-être quelque jour.

Je suis donc très disposé à faire crédit à la tuberculose « nouveau jeu » et trouve les idées de Poncet très séduisantes par certains côtés. Elles me paraissent notamment justifiées dans la pathologie articulaire ; elles nous aident à comprendre certaines arthropathies, sans cela très difficiles à interpréter ; et, sur ce terrain particulier, la clinique vient souvent appuyer le rapprochement entre les formes classiques de la tuberculose et les divers aspects du rhumatisme tuberculeux.

Mais une prudence extrême est nécessaire pour s'aventurer dans ce domaine nouveau. Or le champ de la tuberculose inflammatoire a été étendu sans mesure, et l'origine tuberculeuse a été attribuée à un si grand nombre d'affections que bientôt cette tuberculose englobera presque toute la pathologie. Ce sont là des exagérations qui nuisent à la doctrine.

Pour beaucoup de ces maladies, j'ai réellement peine à comprendre qu'on ait admis leur origine tuberculeuse. M. Kirmisson vient d'en rappeler quelques-unes.

Il en est de même pour bien d'autres. Ainsi la rétraction de l'aponévrose palmaire ; jusqu'ici rien n'autorise sérieusement à établir une relation quelconque entre elle et la tuberculose. Parmi les sujets atteints de cette difformité, on rencontre bien parfois des tuberculeux, mais combien d'autres ne le sont pas ! J'ai en ce moment dans mon service un malade présentant une rétraction bilatérale et très accusée. Loin d'être tuberculeux, c'est un cancéreux. Il est porteur d'un volumineux cancer du cou, inopérable, d'un branchiome probablement.

Quant aux adénomes fibreux du sein, leur origine tuberculeuse est jusqu'à présent une vue de l'esprit, et rien dans l'évolution de la maladie, ni dans ses lésions, ni dans l'histoire des sujets qui en sont atteints, ne me paraît encore actuellement justifier une telle hypothèse. Rien du moins chez les malades déjà nombreux que j'ai pu examiner, opérer et suivre ne vient à l'appui de cette interprétation.

Rapports.

Pyonéphrose partielle, par M. G. MARION.

Rapport par M. F. LEGUEU.

Nous avons reçu de notre collègue M. Marion une observation assez intéressante pour ne pas rester inaperçue. L'intérêt de cette observation réside surtout dans la pièce elle-même qui est un exemple rare de pyonéphrose partielle dans un rein à deux uretères.

Voici l'observation :

Mme L..., âgée de quarante et un ans, est entrée le 2 janvier 1908 salle Civiale, n° 16, parce qu'elle souffre du rein droit et parce que ses urines sont chargées de pus.

La douleur du rein droit a débuté il y a un an et demi, peu à peu; légère d'abord, intermittente, existant au repos aussi bien que dans la marche. Les urines étaient à ce moment absolument limpides.

Il y a un an, la malade devint enceinte, et à partir de ce moment les douleurs augmentèrent de violence et de persistance, sans que pourtant les urines se soient modifiées dans leur aspect. La malade accoucha il y a quatre mois d'un enfant qui mourut au troisième jour par, persistance du trou de Botal, nous dit-elle, pour l'avoir entendu dire.

L'accouchement ne mit pas fin aux douleurs rénales, qui persistèrent, et c'est il y a deux mois que la malade constata que ses urines étaient troubles.

Au moment de son entrée la malade souffre jour et nuit d'une façon assez intense. Les urines de vingt-quatre heures apparaissent uniformément troubles avec un dépôt purulent assez abondant au fond du vase. Quantité : 1.800 grammes.

A l'examen physique on constate que le rein droit est augmenté de volume; il présente la grosseur des deux poings. Ce rein est douloureux à la pression; du côté gauche, rien de particulier.

La vessie est indemne, sa capacité est de 180 grammes.

Température variant de 37 degrés à 37°5.

La malade a eu neuf enfants, dont cinq encore vivants : de ceux qui sont morts, l'un a succombé à une méningite, l'autre à une angine, un troisième d'accident, et le quatrième par malformation cardiaque.

En dehors de douleurs du côté droit que la malade a eues à diverses reprises et que l'on étiqueta : coliques hépatiques, elle n'a jamais été malade.

En présence de cette histoire, je conclus à une pyonéphrose par infection d'une poche d'uronéphrose ancienne, les grossesses ayant dû jouer un rôle important dans la production de la lésion.

Le 8 janvier, je plaçai une sonde dans l'uretère droit et une sonde vésicale de façon à m'assurer de la valeur relative des deux reins.

A mon grand étonnement, la quantité d'urine obtenue pendant trois heures fut à peu près égale des deux côtés et l'examen chimique démontra, fait paradoxal, que le rein droit fournissait 15 grammes d'urée par litre alors que le rein gauche n'en donnait que 14. Pour le reste, l'examen démontrait l'intégrité de ce rein.

J'intervins le 16 janvier par la voie lombaire. Je trouvai un rein très volumineux d'une longueur de 35 centimètres environ, d'une épaisseur de 15 centimètres, constitué presque en totalité par une poche liquide à parois extrêmement minces, si minces que la libération allait être achevée lorsqu'elle se rompit, lorsque je voulus faire passer la tumeur par la plaie, inondant celle-ci d'un pus séreux extrêmement fétide. La poche ouverte, je pouvais constater que le rein était entièrement détruit, sauf en bas où il persistait du tissu rénal. Cette portion de tissu rénal me parut à ce moment si insignifiante et annexée à un bassinet et un uretère si malades, que je me décidai à pratiquer une néphrectomie.

Reprenant la tumeur par en bas je commençai par sectionner quelque chose qui me parut être l'uretère, mais, qui contrairement à ce que je pensais après avoir vu l'intérieur de la poche, était normal ; puis, remontant, je trouvai quelques vaisseaux, et un autre conduit volumineux, dilaté, qui était certainement un uretère enflammé; à ce moment je crus m'être trompé sur la nature du premier conduit sectionné; enfin, je terminai par la ligature du pédicule rénal.

Fermeture partielle de la plaie. Drainage.

Les suites furent des plus simples, et la malade est aujourd'hui en bonne voie de guérison.

L'examen de la pièce a montré qu'il s'agissait d'un rein à deux uretères : l'un est enflammé et l'autre normal. Le premier aboutit en haut à la poche purulente, le second à un rein absolument sain.

Le rein droit était entièrement constitué par deux organes, absolument distincts par leur uretère et par leurs vaisseaux. Et

ainsi s'est réalisée cette lésion rare de la pyonéphrose partielle.

Dans un cas de ce genre, c'était par excellence le cas où l'on pouvait et devait faire une néphrectomie partielle.

Mais est-il facile, est-il possible de faire à l'avance le diagnostic de cette lésion?



Au cours de l'opération, la poche distendue se présentait comme une poche vulgaire, et on ne voyait pas nettement au dehors la séparation des deux poches. Il eût fallu l'ouvrir dans ce seul but de voir quelque chose, et M. Marion, ne suspectant rien d'anormal, n'a pas jugé utile de recourir à cette incision préalable.

Mais c'est avant l'opération qu'il y avait moyen de diagnostiquer ou du moins de soupçonner cette lésion; le cathétérisme

urétéral pratiqué de ce côté donnait une urine sensiblement égale à celle du côté opposé et elle contenait une plus grande quantité d'urée. Sur ce seul indice, il y avait lieu de se défier ; et puisque la clinique permettait ici d'affirmer que le rein droit était suppuré à la fois et distendu, il fallait se demander pourquoi ce résultat paradoxal du cathétérisme urétéral ?

Par lui-même, le cathétérisme ne pouvait fournir aucune indication de plus ; mais l'interprétation de ses résultats devait conduire ou à soupçonner une poche ouverte dans l'uretère ou à supposer un uretère double.

D'après ces indications, la néphrectomie partielle, si rare, eût pu être pratiquée ici, c'est l'opération qui convenait le mieux aux lésions figurées ici.

Je vous propose, Messieurs, de remercier M. Marion pour son intéressante communication et de vous souvenir de ses titres et de ses travaux lorsque viendra prochainement son tour d'entrer dans nos rangs.

M. Bazy. — Je rappellerai que j'ai présenté ici les pièces et le dessin d'une pyonéphrose intermittente partielle infectée.

Mon cas différait de celui de M. Marion en ce qu'il n'existait qu'un uretère qui se rendait dans la portion restée à peu près saine ; j'avais, dans une première opération, ouvert la poche de pyonéphrose et le tube que j'avais laissé en place, à la suite de cette opération, était dans cette poche, où il recueillait la petite quantité de liquide qu'elle sécrétait.

Ectopie inguinale de l'utérus et des annexes,
par M. de la Torre (de Quito).

Rapport de M. F. LEGUEU.

Vous m'avez invité à vous présenter un rapport sur une observation intéressante que nous a envoyée notre confrère le Dr de la Torre (de Quito). Elle a trait à une hernie inguinale congénitale, contenant un utérus infantile, rudimentaire, adhérent au sac herniaire, avec une petite trompe et un ovaire bien développé.

Voici d'ailleurs l'observation de notre confrère :

Une femme de vingt-six ans vient le consulter pour une amé-

norrhée opiniâtre et complète et des douleurs abdominales intermittentes. Celles-ci sont parfois assez intenses pour s'accompagner de convulsions et d'évanouissement.

Sans antécédents pathologiques, cette malade n'a rien senti jusqu'à l'âge de huit ans. Un jour, en revenant de l'école, elle ressent pour la première fois la hernie, et, à l'âge de douze ans, elle porte un bandage.

Depuis lors, de temps en temps, elle ressent de petites douleurs dans la région inguinale gauche; il y a cinq ans, les douleurs sont devenues plus fréquentes et plus fortes, sous la forme de crises qui duraient de six à huit jours, accompagnées de ballonnement du ventre, vomissements et diarrhée.

Les dernières crises survenues au mois d'avril, mai et juin 1907, ont été plus fortes que les autres; la douleur ouvrait la scène, limitée d'abord à la région inguinale gauche, puis s'irradiait à tout le ventre, avec nausées, vomissements et syncope. Quelques-unes de ces dernières crises durèrent quatre jours. La malade affirme que la diarrhée se présentait toujours après chaque crise.

Il n'y a jamais eu de règles.

Examen. — Femme de taille moyenne; face un peu pâle et membres bien développés, sans stigmates de rachitisme; bassin bien conformé; seins normaux, assez développés. Les organes génitaux externes sont normaux : urètre, clitoris, grandes et petites lèvres, tout est normal. Pas d'orifice vaginal; il est remplacé par une membrane criblée de petits orifices. Au toucher rectal, on ne sent rien qui puisse indiquer la présence de l'utérus et des annexes. Pas d'hématocolpos ni d'hématométrie. L'abdomen, normal, se laisse déprimer facilement et sans douleur.

A la région inguinale gauche existe une hernie, avec un sac de dimensions moyennes. Quand la malade fait le plus petit effort, on voit sortir la hernie. Elle contient un corps ovoïde de la grosseur d'une noix, bien mobile, qui glisse facilement dans l'intérieur du sac et qui provoque un peu de douleur à la pression. La hernie est réductible et paraît ne contenir ni épiploon, ni intestin.

On porte le diagnostic de hernie inguinale gauche contenant l'ovaire, coïncidant avec une imperforation hyménéale ou vaginale.

Opération. — Incision classique de 8 centimètres, intéressant la peau et la graisse sous-cutanée. Sous le grand oblique, on cherche le sac et on l'ouvre. Dans l'intérieur du sac, se trouvent adhérents un utérus infantile rudimentaire, une trompe et un ovaire; l'autre trompe est libre et on voit très bien son insertion dans l'angle utérin, mais il n'y a pas d'ovaire. Résection de l'utérus, des

trompes et de l'ovaire existant dans le sac. Ligature du ligament large. Résection du sac.

Cure radicale à la manière de Bassini. Guérison.

L'utérus avait 3 centimètres de long et 1 de large. A la coupe, on constate l'absence de cavité : la trompe était imperméable, l'ovaire normal.

Cette observation, assez rare, nous est un exemple de ces hernies de l'utérus et des annexes par malformation.

Il y a en effet des malformations génitales qui coïncident avec des hernies de la trompe et des ovaires, mais ici la malformation a joué un rôle dans la production de la hernie. Il y a eu ectopie des organes malformés, *ectopie par excès de migration*, par l'intermédiaire du ligament rond, dont le raccourcissement ou l'atrophie a entraîné au dehors des organes qui auraient dû rester internes.

Dans ces hernies, en effet, l'utérus, la trompe ou l'ovaire sont adhérents au sac; le sac est comme le revêtement du ligament large, l'utérus lui-même s'attache au pubis, et on voit là une disposition un peu comparable à celle que l'on voit avec les hernies du gros intestin.

Peut-on faire le diagnostic de cette variété de hernie? Peut-être : d'abord la malformation vaginale, si elle est constatée, doit toujours éveiller l'attention. Une hernie coïncidant avec une malformation vaginale a bien des chances de contenir l'utérus ou les annexes.

Mais, en outre, la palpation donne une sensation de dureté quand l'utérus, quoique très petit, est dans la hernie; et puis, l'adhérence de l'utérus au pubis empêche cette impulsion qui est le propre de toutes ces hernies libres; ici, au contraire, par la toux, la hernie revient au pubis, et ce signe sur lequel Roux, je crois, a le premier attiré l'attention, a une certaine valeur.

En outre, des douleurs intermittentes ont souvent traduit la présence de l'ovaire.

L'opération se présente comme une cure radicale ordinaire. Si les organes sont irréductibles, et ils le sont toujours dans les cas d'ectopie que j'envisage seuls en ce moment, on les enlève; mais on peut aussi les libérer et les refouler, ainsi que je l'ai fait dans une observation qui m'est personnelle.

Je vous propose d'adresser des remerciements à M. de la Torre, pour son intéressante observation.

Luxation ancienne du coude en dehors et en arrière, par M. GILIS.

Rapport de M. H. MORESTIN.

M. Gilis (de Montpellier) nous a adressé une pièce assez rare soigneusement disséquée et accompagnée d'un beau dessin de Farabeuf. Il s'agit d'une luxation ancienne du coude *en dehors et en arrière*.

Tous ceux qui ont abordé la chirurgie en passant par l'anatomie ont pris plaisir à étudier les vieilles luxations que l'on rencontre de temps à autre à l'Ecole pratique, et chacun a pu s'assurer qu'elles présentent de grandes analogies, et que les lésions sont absolument comparables, qu'il s'agisse du coude, de l'épaule, de la hanche ou d'une autre articulation. Quand une luxation n'a pas été réduite, toute la région articulaire devient le siège d'un remaniement très complexe, qui aboutit tardivement à la reconstitution d'une nouvelle jointure, le plus souvent très médiocre, parfois susceptible de mouvements étendus.

Dans une première phase dominent des phénomènes sourdement inflammatoires, imputables à l'attrition subie par les tissus, aux déchirures des muscles et des ligaments, à l'infiltration sanguine et aux hématomes péri-articulaires.

A cette phase en fait suite une autre où s'organise un processus de sclérose diffuse et de rétraction des tissus.

Enfin, dans les conditions permises par les rapports des extrémités osseuses et l'état des muscles, s'ébauche, se réorganise une articulation récupérant dans une mesure plus ou moins restreinte une partie des fonctions de l'ancienne.

Pour ce qui est du coude, cette restauration s'effectue d'une façon bien plus complète dans les luxations en dehors que dans les luxations postérieures communes. C'est ce que j'ai observé moi-même dans un cas de luxation en arrière et en dehors que j'ai eu la bonne fortune d'examiner, de préparer, et dont j'ai donné la description à la Société anatomique (29 novembre 1901) et dans mon livre sur la *Chirurgie articulaire*.

Bien que tout renseignement clinique fasse défaut dans le cas de M. Gilis, puisque la pièce a été recueillie sur un cadavre servant aux dissections, on a pu de même s'assurer que les mouvements de flexion et d'extension étaient assez étendus, qu'il n'y avait par contre que de très légers mouvements de latéralité, que l'articulation était très solide, et l'on peut à bon droit « supposer que le fonctionnement du membre était suffisant pour les usages ordi-

naires de la vie ». L'apophyse coronoïde était venue se mettre en rapport par sa partie interne et inférieure avec le bord externe de l'humérus, au niveau du point où devrait être l'épicondyle.

Les extrémités osseuses ont conservé leur forme, mais quelques saillies osseuses irrégulières, produites évidemment par le périoste traumatisé et probablement décollé, s'observent au-dessus du condyle. Les surfaces articulaires peu modifiées dans leur configuration étaient dépourvues de cartilage, rugueuses et adhérentes aux tissus fibreux avoisinants.

M. Gilis pense que l'épicondyle a été détaché par le traumatisme et croit reconnaître cette apophyse dans une petite masse osseuse entourée des insertions des muscles dits épitrochléens et formant avec l'humérus une sorte d'arthrodie. Cette interprétation ne me paraît pas pouvoir être acceptée. Il suffit d'examiner sur un os sain cette saillie très légère qu'est l'épicondyle pour comprendre combien l'arrachement isolé de ce tubercule doit être difficile à réaliser. A plus forte raison est-il impossible d'accepter avec M. Gilis qu'il ait été fracturé par la poussée de la tête radiale. D'ailleurs, la production osseuse dont l'interprétation est litigieuse est très notablement plus volumineuse que l'épicondyle.

L'examen de l'humérus au point où devait se trouver primitivement l'épicondyle n'apporte à cet égard aucun éclaircissement, attendu que cette région est épaissie et modifiée par le travail périostique. On peut supposer avec plus de vraisemblance que cet osselet est dû à quelque fragment de périoste entraîné au moment de l'accident.

On sait, du reste, que des formations osseuses se rencontrent assez fréquemment dans l'épaisseur des masses tendino-musculaires ou fibreuses péri-articulaires à la suite des traumatismes et particulièrement au coude. Et ici même on note à la partie postérieure de la néarthrose une autre petite masse osseuse, entourée de tissus fibreux, pour laquelle on ne peut incriminer ni fracture, ni arrachement.

Un appareil ligamenteux très résistant unissait solidement les extrémités osseuses tout en leur laissant une assez grande mobilité. Dans ces liens fibreux, M. Gilis a cru pouvoir reconnaître des vestiges des ligaments normaux, notamment de l'antérieur et du postérieur.

Mais ces ligaments antérieurs, minces rubans, sans valeur physiologique dans l'articulation saine, seraient ici représentés par des faisceaux très épais et très denses. Or, nous savons avec quelle rapidité, dans les vieilles luxations, les ligaments primitifs se modifient et perdent leur individualité. Un processus scléreux, véritable cicatrice diffuse, englobe les extrémités articulaires, les

enveloppant d'une sorte de gangue au sein de laquelle plus tard se reconstituent lentement, selon le type où s'accommode la nouvelle jointure, et sous l'action répétée des muscles, des ligaments nouveaux et généralement imparfaits.

Les choses ont dû sans doute se passer ainsi dans le cas particulier, et, sauf pour le ligament latéral externe dont la conservation était possible, tout l'appareil ligamenteux doit être de formation nouvelle.

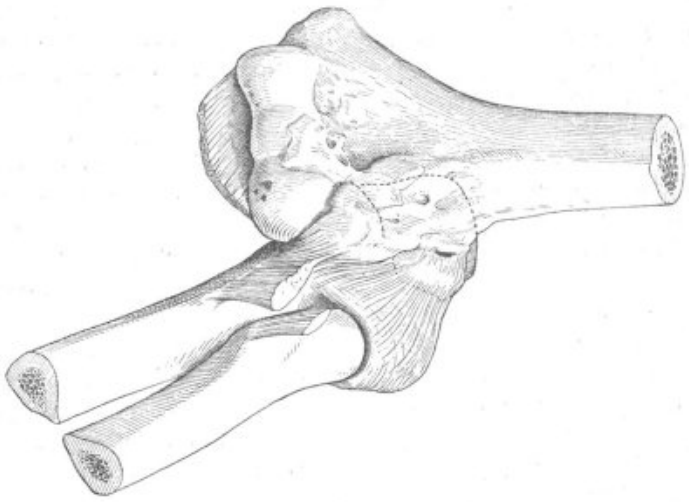

M. Gilis ne fait pas mention des changements apportés dans les rapports des vaisseaux ou des nerfs. On aurait souhaité, par exemple, savoir ce qu'était devenu le nerf cubital.

Ces légères critiques ne diminuent en rien le réel intérêt de la pièce présentée par M. Gilis.

Les luxations du coude directement en dehors sont peu communes; la variété en dehors et en arrière paraît être d'une rareté plus grande encore.

Ici le déplacement en dehors l'emporte sur le déjettement en arrière ; le cubitus est non seulement en dehors de la surface articulaire humérale, mais remonté très haut, jusque sur le bord externe de l'humérus, au-dessus du siège présumé de l'épicondyle.

L'aspect de la difformité est bien plus d'une luxation en dehors que d'une luxation en arrière.

M. Gilis n'a pas abordé la question du traitement que comporterait une telle difformité si elle avait été observée pendant la vie. Bien que le fonctionnement de la néarthrose ait dû être relative-

ment acceptable, on aurait pu très certainement, dans ce cas, l'améliorer encore beaucoup. La résection de l'extrémité inférieure de l'humérus eût permis de replacer l'avant-bras dans l'axe du bras et de refaire une très bonne articulation.

La voie à suivre aurait été, il me semble, toute tracée. D'une façon générale, l'incision médiane postérieure de Park et la technique qui en découle, exposée si clairement par Farabeuf, sont acceptées à Paris par presque tous les chirurgiens comme procédé habituel et, à mon avis, il n'en est pas de meilleur ; mais comme je l'ai dit à la Société anatomique, dans les cas de ce genre une incision interne longitudinale devient le procédé de choix. La saillie épitrochléenne, toute l'extrémité inférieure de l'humérus sont aisément reconnues à la palpation et même à la vue. La dénudation de l'os devient d'une facilité extrême ; en suivant de très près le squelette, on doit pouvoir éviter d'une façon certaine tous les vaisseaux et nerfs importants. Bref, l'opération pratiquée par cette voie me semble devoir être très simple et sans danger.

M. J. Lucas-Championnière. — La caractéristique des luxations anciennes du coude en arrière a été très bien mise en relief par M. Morestin. Ce sont, en effet, des lésions dans lesquelles on observe un déplacement énorme et ces lésions ne s'observent guère que pour des luxations en dehors. Même ces luxations ont été accompagnées de rupture du ligament latéral interne, ce qui fait que je suis très prêt à admettre l'hypothèse de M. Morestin, relative à un dépôt osseux plutôt qu'à une rupture concomitante du ligament latéral externe.

Il est très remarquable qu'avec des déplacements énormes comme celui dont dessin et radiographies nous donnent un exemple, ordinairement les fonctions du membre sont redevenues suffisantes à ce point qu'on ne mentionne plus guère les lésions pendant la vie.

J'ai vu deux fois des luxations anciennes sur deux de mes élèves dont l'un avait fait son service militaire. Il avait réussi à cacher à son entrée au régiment la lésion énorme du coude qu'il portait.

En ce qui concerne la réflexion de M. Morestin sur l'utilité d'une intervention par le côté interne de l'articulation, je puis lui certifier, pour avoir fait l'opération, que l'incision sur l'olécrâne est là plus que jamais recommandable. L'incision interne qu'il propose exposerait inutilement le cubital, plus difficile à ménager que jamais. Je me suis félicité en pareille opération d'avoir toujours suivi la méthode que recommande Farabeuf pour toutes les résections du coude.

M. MORESTIN. — Il m'est toujours agréable d'entendre M. Championnière parler de chirurgie articulaire. Cependant, je garde mon opinion.

Dans l'immense majorité des cas, l'incision postérieure verticale me paraît le procédé de choix ; c'est ma pratique habituelle, que je ne veux pas changer ; mais dans les conditions particulières créées par la luxation en dehors, je pense que la résection peut être très aisément pratiquée par voie interne. L'examen des deux pièces que j'ai eues entre les mains, la mienne et celle de M. Gilis, ne laisse pas de doute à cet égard.

La nature des lésions permet de se borner strictement au dépouillement et au sciage de l'extrémité inférieure de l'humérus.

En se serrant à l'os, en évitant avec soin toute échappée dans les parties molles, on agira avec une entière sécurité. L'humérus vient s'offrir de lui-même, visible, tangible, abordable aisément par cette incision interne. Il n'y a pas lieu d'aller le chercher avec des commodités beaucoup moindres par derrière ou par dehors.

La résection pratiquée par voie interne, dans un cas de ce genre, serait une opération assez simple et d'une grande bénignité qui, j'en suis convaincu, donnerait un résultat aussi satisfaisant au point de vue esthétique qu'au point de vue fonctionnel.

Communications.

Opération de Brasdor pour un anévrisme de l'origine de la carotide primitive droite. Anévrisme considérablement rétracté. Guérison rapide de tous les accidents. ***Hémiparésie tardive*** *gauche, neuf mois après l'opération* ;

par M. ROCHARD.

Messieurs, je viens vous donner connaissance d'un petit fait intéressant, qui a trait à des accidents éloignés consécutifs à la ligature de la carotide primitive. Voici la dernière partie de l'observation dont je vous ai déjà donné le commencement.

La malade, opérée le 28 mars 1907, quitte l'hôpital le 15 avril « La dilatation anévrismale est diminuée (dit l'observation) ; la malade accuse un bien-être progressif. »

Elle nous revient, au début de mai, pour une angine qui ne dure que quelques jours. Nous constatons que l'anévrisme continue à diminuer; la force revient dans le membre supérieur droit; les douleurs, les accès de suffocation ont complètement disparu. Nous lui recommandons l'iodure de potassium, complètement abandonné depuis sa sortie de l'hôpital.

Elle est, à nouveau, salle Denonvilliers, le 13 janvier 1908, cette fois très fatiguée, le teint pâle, et atteinte ***d'une légère*** *hémiplégie gauche.*

Son histoire est celle-ci depuis sa seconde sortie de l'hôpital :

Elle a été bien portante jusqu'au mois de décembre 1907 (c'est-à-dire durant huit mois), assidue à un travail assez fatigant livrant elle-même son travail par tous les temps, trouvant inutile le traitement ioduré qui lui a été recommandé.

Vers le début de décembre, surviennent durant son travail, et à plusieurs reprises, *des malaises, des étourdissements sans perte complète de connaissance.* Notons qu'à partir de cette même époque la malade a de la polydipsie.

Le samedi 11 janvier 1908, la malade revient de ses courses « complètement refroidie ». Elle s'alite, n'ayant pu se réchauffer. Dans la nuit, elle se lève pour satisfaire une soif ardente; *elle est tout étonnée de ne pouvoir se remettre au lit : ses membres supérieur et inférieur gauches ne veulent plus la servir.* Un docteur, appelé au matin, constate une *paralysie faciale du même côté.*

Examen du 15 janvier 1908. — Il y a toujours *une petite tumeur pulsatile de la base du cou*, soulevant les deux chefs du sterno-mastoïdien *droit*, mais c'est ***une expansion extrêmement localisée*** *qui ne soulève plus toute la région sus-claviculaire.* Par contre, les pulsations de la carotide gauche sont plus fortes, ce dont la malade se plaint : « les battements qui me taquinaient tant avant l'opération, dit-elle, ont tendance à se porter du côté opposé. »

A la palpation, on est encore plus frappé de la rétraction de cet anévrisme. *Cette petite poche expansive du tiers inférieur de la carotide primitive droite est, en effet, très approximativement réduite au volume du petit doigt.*

Rien n'attire plus l'attention du côté du tronc brachio-céphalique, du côté de la sous-clavière droite, au niveau de laquelle le frémissement si intense a disparu.

En somme, l'anévrisme est tellement réduit qu'il est méconnaissable. Ce n'est plus qu'un cul-de-sac très rétracté au-dessous d'une ligature, dans lequel l'ondée sanguine provoque à chaque systole un

souffle qui ne ressemble en rien à celui qui préexistait, beaucoup moins fort, beaucoup moins rude.

L'aorte a conservé son double souffle d'artérite chronique.

Le pouls radial et temporal droits sont toujours inexistants.

Le membre supérieur droit a recouvré assez rapidement ses fonctions. La malade s'en sert parfaitement.

L'examen des urines n'a décelé ni *sucre*, ni albumine.

Les accidents récents consistent en une HÉMIPARÉSIE, plutôt qu'une hémiplégie véritable, GAUCHE.

Le membre supérieur et inférieur gauches sont froids, alourdis; la force est diminuée de ce côté, mais la malade peut encore s'en servir; l'élévation de l'épaule, la marche, ne sont pas trop hésitantes. Peu de troubles de la sensibilité.

La face est peut-être plus touchée, asymétrique, les traits légèrement déviés du côté sain, la commissure labiale abaissée à gauche. L'intégrité de l'orbiculaire des paupières est la signature de cette paralysie centrale.

Le facies est un peu hébété, la parole un peu traînante. Durant deux jours, la malade a été assez agitée, oubliant pourquoi elle se levait, se trompant de lit. Actuellement, elle est calme et répond très clairement aux différentes questions.

En somme, c'est assez bien le type du ramollissement (à début lent) par thrombose des vieillards artério-scléreux.

Mais pourquoi cette localisation au cerveau droit? Il existe là, tout au moins, une coïncidence qui permet peut-être d'établir une certaine relation de cause à effet.

A quoi donc attribuer cette hémiparésie tardive gauche, survenant neuf mois après la ligature de la carotide primitive droite?

Son apparition sans apoplexie, sa bénignité, nous permettent d'éliminer:

L'hémorragie cérébrale par rupture d'un petit anévrisme miliaire.

L'embolie cérébrale par un caillot entraîné de la division de la carotide primitive droite par le courant sanguin se faisant désormais (du côté droit) de la carotide externe vers la carotide interne.

***L'hypothèse qui nous semble la plus vraisemblable est celle-ci*:**

L'irrigation de l'hémisphère droit est moins parfaite (celle-ci se faisant par des voies détournées; et d'autre part l'origine de la vertébrale droite ayant pu s'obstruer peu à peu tandis que la poche anévrismale se rétractait).

Cette ischémie cérébrale s'est trouvée favorisée par l'artério-

sclérose concomitante, celle-ci évoluant sous forme d'artérite sténosante faisant obstacle progressif au cours du sang, ou d'endardérite par plaque favorisant une coagulation sanguine, une thrombose.

L'amélioration par le repos et l'iodure de potassium serait plutôt en faveur de notre hypothèse.

Lecture.

M. Baudet. — Plaie du poumon, par balle de revolver.

M. Picqué, rapporteur.

Présentations de malades.

Brides cicatricielles multiples de la cavité buccale, déterminant de la constriction des mâchoires et de l'ankyloglosse.

M. H. Morestin. — Avant d'opérer ce malade, j'ai voulu vous le présenter, son cas paraissant à la fois intéressant et difficile. Sa cavité buccale est le siège de toute une série de lésions cicatricielles qui sont la conséquence d'une stomatite grave et généralisée.

Sans être très précis, les détails fournis par le malade sur ses antécédents sont cependant utiles à connaître. Edouard D..., actuellement âgé de vingt-deux ans, aurait eu entre six et sept ans deux angines sérieuses ; on lui a dit bien des fois dans sa famille que sa gorge était pleine de fausses membranes, que le médecin touchait avec du perchlorure de fer. De quelle variété d'angine s'agissait-il? Le sujet a-t-il eu deux angines semblables, ou d'espèces différentes? Il est, bien entendu, impossible aujourd'hui d'avoir à cet égard aucune opinion.

Toujours est-il que D... se rétablit complètement, ne conservant ni paralysie, ni gêne de la déglutition, ni limitation des mouvements des mâchoires, rien d'anormal enfin.

Mais quinze mois après sa deuxième angine, il fut pris d'œdème des membres inférieurs et de la face, et faillit mourir d'urémie. Il fut sauvé par une abondante saignée dont il porte la trace au bras gauche et par le régime lacté. Les urines contenaient 5 grammes d'albumine par litre environ. Au bout d'une quinzaine survin-

rent des accidents buccaux dont le malade a gardé le plus pénible souvenir. Des ulcérations apparurent sur la face interne des joues, le voile du palais et le pharynx. D... nous raconte qu'il crachait du pus infect parfois mêlé de sang et que ses souffrances furent atroces.

On eut beaucoup de peine à l'alimenter pendant plusieurs jours. Il perdit quelques dents, dents de lait heureusement, sauf une, et même de petits séquestres alvéolaires. Ses plaies se cicatrisèrent assez rapidement toutefois, mais depuis cette époque il n'a jamais pu ouvrir complètement la bouche, car il a gardé une très grande gêne de la mastication.

L'albuminurie n'a jamais cessé complètement. Actuellement on en trouve seulement des traces, mais, au cours de l'adolescence, le sujet a eu à diverses reprises des crises d'urémie comateuse ou convulsive, et pendant longtemps on a pu constater des doses d'albumine relativement élevées. Depuis sa première crise si alarmante, D... a vécu d'un régime très sévère et son état s'est graduellement amélioré. Depuis deux ans seulement il s'alimente d'une façon à peu près normale. Mais la mastication est toujours imparfaite, lente, difficile et s'exécute exclusivement à l'aide des incisives. Après une jeunesse aussi maladive et triste, on conçoit que D... soit chétif, grêle, pâle et rabougri.

L'examen de la bouche est assez malaisé, l'écartement des mâchoires étant limité par la tension des brides intra-buccales. Quand cet écartement est porté au maximum, les incisives sont distantes de 18 à 20 millimètres seulement. Les dents sont en mauvais état, elles sont au complet cependant, sauf la 1re grosse molaire supérieure qui manque à droite. Plusieurs sont cariées, d'autres déchaussées ou encroûtées de tartre ; les incisives sont usées, érodées sur leur bord libre. Quant aux dents de sagesse, leur évolution s'est faite complètement, mais elles sont logées dans des recessus presque inaccessibles, limités en dedans et au dehors par des lames fibreuses dirigées verticalement d'une mâchoire à l'autre.

Des brides très résistantes unissent, en effet, les deux mâchoires à leur partie postérieure, surtout du côté droit. La plupart sont situées en dehors des arcades dentaires. Il y en a de chaque côté une principale, fort dense, allant de la gencive supérieure et de la partie adjacente de la joue à la gencive inférieure et offrant dans le sens antéro-postérieur une saillie de 8 à 9 millimètres environ. Cette bride répond à la face externe des 3es grosses molaires; un peu plus en avant s'en dessine une autre plus accusée à droite, tendue verticalement et formant un léger relief à la hauteur des 1res grosses molaires. En dedans des

arcades dentaires, on note également deux brides épaisses et longues, allant de la gencive supérieure et de la voûte palatine à la face interne de la mâchoire. Le pilier antérieur attiré en avant et déplissé n'est plus reconnaissable.

Autant qu'on peut s'en rendre compte, le pharynx paraît complètement sain.

Au devant des brides principales, gênant l'écartement des mâchoires, on note encore des adhérences de la muqueuse de la joue à la gencive, à droite au niveau des petites molaires, à gauche au niveau de la canine et de la 1re petite molaire, et au niveau de la 2e petite molaire et de la 1re grosse molaire.

Ce n'est pas tout, des adhérences nombreuses unissent la face inférieure de la langue à la muqueuse du plancher. Le sujet peut relever légèrement le bout de la langue, et l'on aperçoit alors toute une série de cordons et de lamelles blanchâtres allant du plancher à la langue. Il est impossible de retrouver les orifices des canaux de Wharton. Ces adhérences sont relativement lâches; elles limitent certes beaucoup les mouvements de l'organe et notamment empêchent absolument d'en projeter la pointe entre les deux arcades dentaires. Néanmoins le sujet parle distinctement et n'éprouve, du fait de sa langue, qu'une gêne très légère dans ses efforts de mastication. Il souhaite surtout pouvoir ouvrir la bouche, et manger, mastiquer normalement, au lieu de grignoter et ronger les aliments solides à l'aide de ses incisives. J'espère obtenir ce résultat par la section de ces diverses brides, suivie, si possible, de la suture des tranches de section.

Kyste hydatique de la face convexe du foie. Traitement par la voie transpleuro-péritonéale. Guérison sans drainage.

M. Guinard. — J'ai l'honneur de vous présenter un camionneur vigoureux, âgé de quarante et un ans, qui est entré le 27 juin dernier dans mon service de l'Hôtel-Dieu, salle Saint-Côme n° 25. Ce malade m'était envoyé par le Dr Hazard, et je ne donnerai ici qu'un résumé très court de son observation prise dans tous ses détails par mon élève M. Combessédès.

Depuis deux ans, il souffre dans la région hépatique, et peu à peu le thorax à sa base se déforme. La douleur se diffuse du côté de l'épaule droite, et déjà, il y a quatre ans, le malade a eu quelques douleurs analogues. Depuis dix-huit mois, la respiration devient difficile et le malade est de plus en plus oppressé.

A la vue, le thorax à droite est très déformé; le foie à la percussion remonte à trois travers de doigt au-dessus du mamelon, et de plus, il descend à un travers de main au-dessous des fausses côtes, où les doigts perçoivent nettement et accrochent son bord tranchant.

Nous pûmes rapidement éliminer la cirrhose hypertrophique, le cancer, la syphilis du foie (bien que le malade soit syphilitique depuis dix ans), car cet énorme foie était lisse et uni, sans bosselures. De plus, comme il y avait eu sans écart alimentaire une poussée d'urticaire il y a quelques mois, et comme le malade nous disait nettement qu'il avait constamment avec lui un chien atteint de tænia, nous n'hésitâmes pas à faire le diagnostic de kyste hydatique de la face convexe du foie.

J'ai donc opéré, *il y a neuf jours* (le 29 juin), ce malade sans avoir, bien entendu, fait de ponction exploratrice préalable. Je me bornai à réséquer un segment de 8 à 10 centimètres de la 8e côte sur la ligne axillaire : j'incisai alors la plèvre pariétale et, avant qu'il ne se produise le moindre pneumothorax, grâce à la pression excentrique exercée par la tumeur sur la paroi thoracique, je fais une suture en collerette qui oblitère totalement la communication de la plaie avec la cavité pleurale.

Faisant alors une ponction avec l'appareil Potain, j'extrais deux litres de liquide clair, eau de roche, et j'injecte un litre de solution de formol au centième que je laisse cinq minutes dans le kyste. J'ouvre ensuite la cavité péritonéale après avoir incisé le diaphragme, et je suture en collerette le foie au diaphragme, non sans remarquer qu'un peu de liquide a fusé le long de mon trocart et a souillé le péritoine: à tel point que je suis bien décidé dorénavant à ne faire la ponction et le formolage du kyste qu'après avoir fait une bonne suture en collerette pour unir le foie au diaphragme. L'incision du foie me permit d'enlever en totalité la membrane germinative, et, après avoir asséché l'adventice sans la traumatiser, je terminai en suturant complètement la poche et la peau sans drainage d'aucune sorte. Toutes les sutures ont été faites au catgut.

Je vous présente ce malade neuf jours après son opération. Il a pu se lever dès le cinquième jour et n'a jamais présenté aucune élévation de température. La matité thoracique a totalement disparu bien entendu.

C'est là un succès de plus à l'actif de la méthode expresse de cure des kystes hydatiques du foie avec suture, sans capitonnage et sans drainage. Et de plus, c'est encore un cas qui montre combien cette voie transpleuro-péritonéale que j'affectionne très particulièrement, donne un accès facile sur la face convexe du foie. Il y a

un mois, j'ai pu aussi, par cette voie, guérir un énorme abcès stérile de la face convexe du foie, et j'ai déjà parlé à cette tribune d'un kyste hydatique guéri par la même voie. Aurait-on pu, par la résection du rebord chondro-costal, arriver sur le kyste ? C'est possible. Je veux seulement faire remarquer que, dans mes opérations par la voie transpleuro-péritonéale, je n'ai jamais observé de pneumothorax.

Présentations de pièces.

Kyste de l'ovaire tordu sur son pédicule. Torsion simultanée du grand épiploon.

M. E. Potherat. — Je vous présente, Messieurs, un kyste ovarique du volume d'une tête d'adulte sur lequel vous voyez encore les traces d'une lésion morbide qui vous est bien connue. Le pédicule, en effet, du volume d'un pouce adulte, a subi une torsion manifeste; cette torsion, ainsi que j'ai pu le vérifier, effectuée dans le sens des aiguilles d'une montre, était de six tours de spire. Comme conséquence de cette torsion, les parois des kystes sont épaissies, noirâtres, et le contenu lui-même était nettement hépatique.

Mais ce qui fait la particularité de cette pièce c'est ceci : vous voyez à la surface de ce kyste une très large adhérence épiploïque. Cette adhérence du grand épiploon est ancienne, car elle est très solide.

Aussi, quand le kyste s'est tordu, il a entraîné dans sa torsion le grand épiploon tout entier; cette torsion était aussi de six tours dans le même sens que celle du pédicule; elle était si serrée, qu'au-dessus du kyste il existait une véritable colonne torse du volume d'un bras de chaise ordinaire, verticale, solide, dure, allant du kyste au voisinage du côlon transverse. Chose curieuse, digne de remarque, la direction de cet intestin n'était pas modifiée dans son ensemble, tout au plus formait-il une courbe à concavité supérieure; le sommet de l'incurvation répondant à l'axe de la colonne épiploïque.

Cette torsion s'était produite vraisemblablement quinze jours avant l'opération, car, à cette date, cette femme de soixante-deux ans, qui n'avait jamais souffert jusque-là, avait été prise tout à coup après son déjeuner de douleurs subites, violentes dans le ventre, d'une intensité telle que cette femme dut se mettre au lit.

Des vomissements survinrent avec augmentation du ventre. Les douleurs s'atténuèrent dans les jours qui suivirent sans disparaître tout à fait; la malade dut garder le lit, en raison de ces accidents et d'une barre douloureuse au niveau de la région ombilicale. Il n'y eut pas d'occlusion intestinale, mais l'évacuation des matières fécales et même des gaz était assez gênée, et la malade ne pouvait plus s'alimenter; aussi quand elle entra dans mon service le 28 juin, son état général était assez affecté.

Le diagnostic de kyste était facile, la torsion avait été elle-même soupçonnée en raison de la subicité des accidents douloureux; mais je n'avais pas prévu la torsion du grand épiploon, et l'examen attentif du ventre ne m'avait rien révélé pouvant faire prévoir cette torsion. La tumeur était fixe, elle adhérait à la paroi antérieure de l'abdomen, suivant la règle; les adhérences étaient récentes, car elles se détachèrent très facilement, sauf au niveau du grand épiploon : ce fait confirme encore l'opinion qui fait remonter la torsion aux accidents antérieurs de quinze jours.

Ce fait ne nous fournit aucun élément de nature à nous expliquer le mécanisme de la torsion des kystes d'une manière plus précise que ce que nous en savons jusqu'ici. Mais il nous montre que cette torsion se produit avec une force importante puisqu'elle peut entraîner dans une rotation de six tours très serrés toute la masse épiploïque elle-même, quand celle-ci est adhérente.

C'est à ce titre qu'il m'a paru bon de vous présenter cette pièce, quelque peu anormale.

La malade, opérée il y a cinq jours, va aussi bien que possible.

M. Le Dentu. — J'ai observé une fois une particularité extraordinairement rare, — si bien que je ne l'ai vue signalée nulle part : c'est une double torsion sur un même pédicule de kyste ovarique, l'une au ras du kyste, l'autre à la base du pédicule. Entre les deux, il y avait un hématome ayant les dimensions d'un œuf. Le kyste était peu volumineux.

Hydronéphrose intermittente calculeuse et infectée. Présentation d'un calcul et d'une radiographie.

M. Bazy. — Les cas d'hydronéphrose calculeuse ne sont pas tellement fréquents que la relation d'un cas de ce genre soit inutile.

Il s'agit d'un homme de soixante-dix ans, auprès duquel j'ai été appelé par mon élève et ami le Dr Decloux.

Il présentait les signes classiques de l'hydronéphrose intermittente infectée. Quand je l'ai vu pour la première fois, il venait d'achever sa crise par l'émission d'une quantité assez considérable d'urine trouble et la disparition d'une tumeur du flanc droit.

Pendant la crise, l'état général était assez mauvais, malgré l'absence de fièvre.

Je l'ai revu quelques jours après, en pleine crise, le rein gros et douloureux.

Nous avions diagnostiqué une hydronéphrose probablement calculeuse, et, dans l'intervalle de nos deux consultations, le Dr Béclère avait fait la radiographie que je vous présente et qui montre une ombre très démonstrative.

Je l'ai opéré le 26 juin, et ai trouvé un rein volumineux dont l'incision m'a conduit dans des calices et un bassinet dilatés, où était le calcul.

Quand j'ai voulu le saisir, il a fui sous la pince et est allé se cacher dans un calice dilaté. J'ai pu le saisir, j'ai exploré le bassinet, l'ai trouvé vide.

J'ai alors mis un gros tube, j'ai serré le rein autour du tube.

Les suites ont été normales.

J'ai eu la faiblesse de ne pas faire, avant de l'avoir opéré, une séparation de l'urine des deux reins. Comme c'est une opération beaucoup moins facile que l'examen ophtalmoscopique ou laryngoscopique, je ne l'ai pas faite, et je crois que j'ai bien fait; elle aurait pu me troubler, comme m'aurait troublé le résultat du cathétérisme de l'uretère dans le cas que vient de citer M. Legueu d'après M. Marion.

Voici pourquoi elle eût pu me troubler. En effet, par le tube placé dans le rein, j'ai pu recueillir l'urine venant du rein, et par l'urètre sortait l'urine venant de l'autre rein.

Or, la quantité d'urine émise par le rein non opéré est moins considérable que celle qui vient du rein opéré; l'urée et les chlorures sont aussi moins abondants.

De sorte que nous avons bien fait de conseiller l'opération à bref délai, d'une part parce que le rein était infecté, et d'autre part parce que ce rein se détruisait à chaque crise d'hydronéphrose; et comme ce rein était le meilleur, le malade aurait eu bientôt de l'insuffisance rénale.

Adénomes prostatiques enlevés par voie périnéale.

M. Bazy. — Dans la séance du 29 janvier dernier M. Bœckel a fait une communication *sur une nouvelle méthode de prostatectomie par mobilisation temporaire du segment ano-rectal.*

Il avait imaginé cette méthode, parce qu'il lui paraissait impossible de faire des ablations convenables d'adénomes prostatiques par la simple incision prérectale.

Mon ami Legueu avait objecté que l'on a dans la méthode transvésicale un moyen sûr et au moins aussi bénin d'enlever les hypertrophies prostatiques.

Me plaçant sur le seul terrain de la méthode périnéale et tout en partageant les idées exprimées par mon ami Legueu au sujet de la prostatectomie transvésicale, j'ai indiqué que j'avais enlevé avec un succès thérapeutique complet par voie périnéale des adénomes prostatiques d'un volume considérable.

Voici deux adénomes prostatiques que j'ai enlevés il y a dix jours à un vieillard de soixante-six ans, dont les troubles urinaires remontaient à 1899.

On lui avait, il y a cinq ans, à Berne, enlevé un testicule et fait une résection du cordon du côté opposé, sans aucune espèce de succès, du reste.

Je l'ai opéré en présence de son médecin, le Dr Weisgerber, et de son ami, le Dr Suchard, du Collège de France.

M. Bœckel avait dit que par l'incision périnéale pure on ne pouvait pas voir grand'chose. Or, M. Suchard, qui avait assisté à une opération de prostatectomie transvésicale faite à un de ses parents, m'a fait cette réflexion que l'on voyait très bien et beaucoup mieux ce qui se passait dans la méthode périnéale que dans la méthode transversale.

Il avait raison; mais cela prouve au moins qu'on peut voir et bien voir, et faire bien voir ce qu'on fait aux assistants.

J'ai utilisé la méthode périnéale chez ce malade parce qu'il avait fait des abcès prostatiques avec frissons assez violents et j'ai craint d'ouvrir la prostate par la voie haute. Ces deux adénomes prostatiques pèsent 110 grammes. C'est donc une prostate volumineuse.

Aujourd'hui, le malade va aussi bien que possible, et tout fait espérer qu'il guérira et de son opération et aussi de son infirmité.

M. F. Legueu. — Je rappelle que j'ai présenté ici une prostate

de 210 grammes enlevée par la prostatectomie périnéale, ce qui prouve que, par cette voie, on peut enlever tout ce qu'on veut.

Mais cela ne veut pas dire qu'on ait toujours raison. Et, bien que mon malade ait parfaitement guéri, je préférerais aujourd'hui, si javais encore à traiter une prostate de ce volume, opérer par la voie haute.

M. Bazy. — J'ai aussi présenté ici une prostate qui devait peser, je crois, plus de 200 grammes : par conséquent, on peut enlever de très grosses prostates. Si j'ai présenté ce cas, c'est précisément parce que, par exception, j'ai employé la voie périnéale, c'est que j'ai vu dans la suppuration prostatique une indication d'employer cette voie, et pour protester par des faits contre l'opération proposée par M. Bœckel.

Présentation d'instrument.

M. Segond présente, de la part de M. de Martel, son chef de clinique, un *conducteur* destiné à passer la scie de Gigli, pour la taille des volets, dans la trépanation cranienne.

Le Secrétaire annuel,
Ricard.

Paris. — L. Marethreux, imprimeur, 1, rue Cassette.

SÉANCE DU 15 JUILLET 1908

Présidence de M. Nélaton.

Procès-verbal.

La rédaction du procès-verbal de la précédente séance est mise aux voix et adoptée.

Correspondance.

La correspondance comprend :

Les journaux et publications périodiques de la semaine.

A l'occasion du procès-verbal.

Angiome diffus de la face guéri par l'ignipuncture,

par M. le Dr J. Brault,
Membre correspondant de la Société.

Dans la séance du 1er juillet, M. Guinard a présenté à la Société de Chirurgie un angiome diffus, qui avait largement bénéficié de l'*ignipuncture*.

Cette présentation et la discussion qui l'a suivie m'ont remis en mémoire l'observation suivante, que j'ai l'honneur de soumettre à mon tour à la Société.

Observation résumée. — Yah..., chérif D..., jeune chef arabe, entre dans un cabinet de notre service de clinique à l'hôpital de Mustapha, le 23 avril 1907.

Né avec un angiome occupant la joue droite et la lèvre supérieure, il a vu ce dernier s'accroître progressivement depuis la puberté.

Actuellement, effrayé des proportions prises par son infirmité,

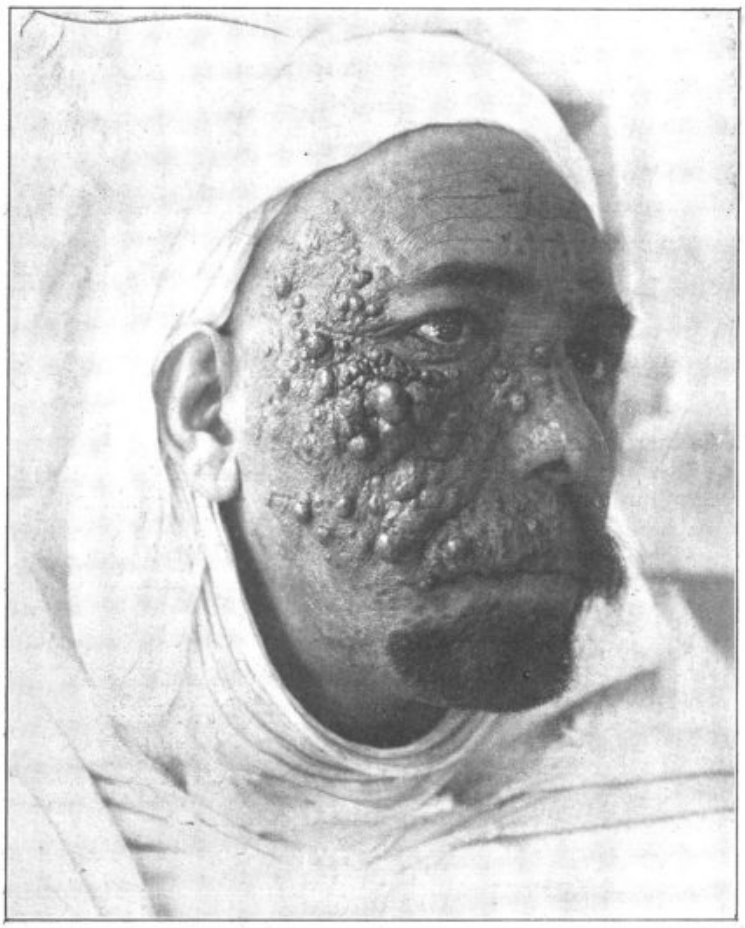

Fig. 1. — Le malade au moment de l'entrée.

qui s'est fortement accrue en ces derniers temps, il demande à en être débarrassé *le plus rapidement possible*.

Au moment de l'entrée de Y..., ainsi que l'on peut s'en rendre compte sur la photographie que nous joignons à notre observation, la paupière inférieure, la joue, la tempe, le nez, la lèvre supérieure, du côté droit de la face, sont le siège d'un angiome

diffus, couleur lie de vin, surmonté d'une multitude de tumeurs plus ou moins confluentes, turgescentes et molluscoïdes; il y en a de toutes les tailles, depuis un grain de mil, jusqu'au volume d'une petite tomate.

25 *avril*. — Anesthésie au chloroforme; les plus grosses tumeurs sont liées, enchaînées à leur base et enlevées. Les tumeurs

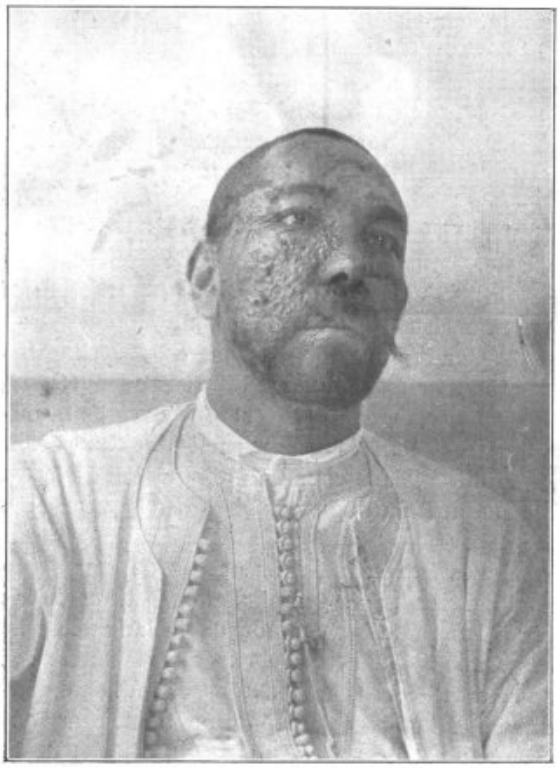

Fig. 2. — Le malade au moment de sa sortie.

moyennes sont traitées par l'ignipuncture profonde et répétée, à l'aide de la pointe moyenne arrondie du thermo-cautère.

Suites très simples, affaissement de toutes les tumeurs touchées.

17 *mai*. — Nouvelle anesthésie; ignipuncture de toutes les tumeurs restantes et des zones intermédiaires.

27 *mai*. — Amélioration déjà très notable.

7 *juin*. — Nouvelle intervention, toujours sous anesthésie; tout l'ensemble de l'angiome est lardé, soit à l'aide de la pointe moyenne, soit à l'aide de la pointe fine du thermo-cautère.

12 *juillet*. — Pour parfaire le résultat acquis, on commence les séances d'électrolyse; ce moyen répugne au malade, qui le trouve douloureux.

17 *juillet*. — Après quelques retouches au galvano-cautère, cette fois sans anesthésie, le malade demande sa sortie.

A ce moment, comme le montre la photographie ci-jointe, toutes les parties turgescentes se sont affaissées, tout est de niveau; le malade semble, par places, avoir été marqué par la petite vérole; toutefois, le côté droit de la face, en dehors des cicatrices, présente encore une certaine rougeur mal éteinte.

Mais le malade, qui a fait preuve d'une certaine patience, vis-à-vis de ce que nous voyons d'habitude chez ses coreligionnaires, se déclare absolument satisfait et ne veut plus rien entendre. Nous lui proposons en vain des séances d'électrolyse pour améliorer le résultat acquis; il promet de revenir, mais n'a pas reparu.

Toutefois, dernièrement, il a été revu à Sétif, par un de mes élèves; le résultat s'est complètement maintenu et la satisfaction du patient est restée la même. D'ailleurs, les dépressions que nous signalions plus haut ont disparu; tout est devenu lisse et les choses se sont très améliorées au point de vue esthétique (1).

Sans aucun doute, l'électrolyse est une excellente méthode et nous y avons eu maintes fois recours; mais dans les cas d'angiomes volumineux et diffus, dans ceux surtout qui ont de la tendance à gagner à la main, il faut agir parfois plus vigoureusement, sous peine d'être débordé.

Il y a quelques années (2), dans un cas de macroglossie lymphangio-angiomateuse, avec lymphangiomes diffus de la face, j'ai dû recourir à l'amputation conoïde de la langue, après que de nombreuses séances d'électrolyse eurent totalement échoué (3).

Ici, dans ce dernier cas, en face de cet indigène, peu difficile au point de vue esthétique et surtout impatient, comme ils le sont tous; en face surtout du volume, de la diffusion et de la marche envahissante de la tumeur, j'ai eu peur de perdre du temps, en recourant à la seule électrolyse. Je me suis peut-être trompé, mais il m'a semblé préférable de recourir, tout au moins pour faire le gros de la besogne, à l'ignipuncture large et profonde, sous anesthésie.

(1) Il n'y a plus aucune trace de ponctuation.

(2) *Annales des maladies de l'oreille, du larynx, du nez et du pharynx*, octobre 1897, mai 1899, janvier 1908.

(3) L'enfant, suivi depuis onze années, est resté parfaitement guéri.

Sur un cas d'appendicite post-traumatique,

par M. COUTEAUD.

Les débats qui ont eu lieu ici l'an dernier à l'occasion du travail de MM. Jeanbrau et Anglada sur l'appendicite dite traumatique, se sont terminés sans conclusions formelles, faute de faits assez nombreux pour entraîner vos convictions. Cette discussion a donc été comme un appel fait aux praticiens de porter à votre connaissance tous les faits de cet ordre. C'est la raison pour laquelle je soumets à votre examen l'observation suivante.

Observation. — G..., robuste et vigoureux quartier-maître canonnier, trente-cinq ans, sans antécédents morbides, est blessé en décembre 1898 sur la canonnière *le Scorpion*, dans les eaux de Madagascar, de la manière suivante. Le pied droit appuyé sur le bastingage, la jambe droite fléchie sur la cuisse et celle-ci sur le ventre, un mât lui tombe sur le dos : c'était un mât tout envergué et mouillé, du poids d'environ 250 kilogrammes. Il en résulte une brusque flexion du tronc et une projection violente de l'abdomen sur la cuisse droite, provoquant aussitôt une douleur extrêmement intense dans le flanc droit et des vomissements. Au bout de quelques instants la douleur se calme, puis le blessé ressent des coliques et comme un besoin de défécation ; il se présente à la selle sans autre résultat qu'une aggravation considérable de ses douleurs abdominales et de nouveaux vomissements. Bref, il tombe sans connaissance dans les latrines, des camarades le relèvent et le portent dans un lit de l'infirmerie du bord. Cette scène pathologique se passe à 10 heures du matin, avant le repas de l'équipage. G... était, je le répète, de bonne santé habituelle et nullement sujet à la constipation.

Ce mécanisme d'une contusion abdominale par contre-coup mérite quelques éclaircissements. A l'époque où se place ce récit, l'équipement réglementaire des marins comportait un couteau assez fort, retenu par une cordelette en ceinture et fixé contre le ventre, ou bien encore logé dans la poche droite du pantalon. Il est infiniment probable que G .. a été heurté au ventre par cet objet en saillie dans ses vêtements à l'occasion du choc qui mit violemment en contact la cuisse et le flanc du côté droit.

Quoi qu'il en soit, le médecin du bord lui donne aussitôt ses soins, l'observe pendant une vingtaine de jours, puis l'envoie à l'hôpital de Majunga, avec la mention : *typhlite*, *état général mauvais*, tout en lui délivrant un certificat d'origine de blessure relatant le traumatisme décrit ci-dessus. Quelque temps après, le blessé retourne à bord, amélioré seulement ; on est bientôt obligé de le renvoyer à l'hôpital avec le même diagnostic de *typhlite*, auquel les médecins de Majunga

substituent celui d'*appendicite*. Notre homme ne tarde pas à être rapatrié et obtient un congé de convalescence. En août 1899, il entre à l'hôpital maritime de Brest, où le médecin — le quatrième qui le voyait ! — qualifie son mal de typhlite et le fait passer en chirurgie ; un cinquième médecin, chirurgien distingué, refuse de l'opérer.

A sa sortie de l'hôpital, G..., se trouvant bien, embarque sur le cuirassé *Gaulois*, où je le vois pendant un an, sans me douter qu'il eût été malade, jouissant d'une santé parfaite. Ce n'est qu'en juillet 1900, c'est-à-dire un an et demi après le début de son mal, qu'il se présente à moi comme malade.

A ce moment, G... souffre vivement dans la fosse iliaque et la cuisse droites ; il monte les escaliers avec peine, son facies est grippé, franchement abdominal, on sent que cet homme énergique n'est venu à la visite que vaincu par la douleur.

Il n'a presque pas de fièvre : 37° 5 dans l'aisselle, le pouls est bon, la langue peu chargée ; quelques nausées sans vomissements. La douleur n'a pas éclaté brusquement ; la pression dans la fosse iliaque l'exaspère au point de Mac Burney, mais avec des irradiations à l'aine et à la cuisse droites. Pas de selles depuis deux jours, des gaz ont été émis. On sent, au palper, un amas fécal cylindroïde dans la fosse iliaque droite. Rien d'anormal à l'examen des autres organes. Je pose le diagnostic provisoire de typhlite ; je ne vois aucune indication impérieuse pour opérer, mais je fais accepter au malade l'idée d'une opération éventuelle. Etant à ce moment en pleines manœuvres navales, par mer houleuse, je n'avais à ma disposition que des moyens simples, mais ils furent suffisants. Des purgatifs légers et des lavements amenèrent une sédation des douleurs et un abaissement de la température (36°8). Le troisième jour G... peut marcher assez librement, quoique souffrant un peu à l'aine et à la cuisse droites ; le visage a perdu son expression souffreteuse. Rétablissement prompt les jours suivants ; il ne reste qu'une tendance à la constipation, que le malade attribue au traumatisme subi un an et demi auparavant.

Je prescris au convalescent des exercices de canotage qui l'obligent presque chaque jour à contracter les muscles abdominaux ; cette sorte de massage passif lui fait grand bien. Six mois après, G... vient me consulter pour une douleur du ventre localisée au même point que précédemment, mais bien moins vive et sans irradiations. Il y a simplement un peu de coprostase qu'un purgatif à l'huile de ricin dissipe promptement.

G... débarque le 1er avril 1901 en bonne santé, et je le perds définitivement de vue.

Suites éloignées. — Le 25 mars 1908, le Dr de Champeaux, médecin-major du croiseur *Condé*, sur lequel mon ex-malade est embarqué, m'a envoyé très obligeamment la note suivante : « G... a toujours joui d'une bonne santé depuis 1901. L'estomac fonctionne bien. Du côté de l'intestin, tendance seulement à la constipation traitée par l'absorption de petites doses d'huile de ricin, une ou deux fois par semaine. A l'examen physique des organes, et en particulier de l'abdomen, rien de

spécial. Le ventre est souple dans toutes ses parties. On ne constate aucun reliquat de typhlite, appendicite ou péritonite adhésive partielle. Pas de corde colique. »

Dix ans après le traumatisme initial, si ce n'est une guérison définitive, c'est un état de santé excellent et compatible avec les dures obligations de la vie maritime.

Réflexions. — Dans l'attitude où fut blessé mon marin, la paroi abdominale antérieure était relâchée, tandis que, au contraire, le psoas-iliaque contracté formait un plan musculaire tendu et résistant, favorable à la contusion du cæcum et de l'appendice violemment refoulés contre lui. Les symptômes dominants du début ont été une douleur excessive dans la fosse iliaque droite, des vomissements, une envie de défécation, une syncope, phénomènes suivis aussitôt d'un état général grave, et, ultérieurement, d'ébauches d'appendicite à répétition et de coprostase dont la gravité est allée sans cesse en diminuant. Je suis un peu embarrassé pour donner à cette observation sa véritable étiquette. Mais, quel que soit le diagnostic précis, strictement exact, qui lui convienne, ce cas me paraît entrer dans la famille des faits qu'on cite à l'appui de l'appendicite traumatique, qui serait souvent mieux désignée, à mon avis, sous le nom de typhlo-appendicite post-traumatique.

M. Picqué (1) a reproché aux observations de ce genre d'être quelque peu muettes sur les antécédents des malades : pareil reproche serait injuste ici. Mon marin a passé en un clin d'œil de l'état de santé à l'état de maladie par l'effet d'un traumatisme accidentel et le mal a été pris sur le fait. En effet, G... était en contact journalier avec le médecin de son navire, qui ne l'avait jamais vu malade et qui n'hésita pas à lui délivrer un certificat d'origine de blessure portant la mention *typhlite*. Mon malade n'était point de ceux vis-à-vis desquels le praticien entre de suite en défiance, flairant l'exagération d'un accident du travail ; il ne cherchait nullement à exploiter l'État et à se faire délivrer une pension de retraite. Ce qui prouve encore que son appendice était sain à l'époque de l'accident, c'est que, après une période maladive de deux ans environ, il a recouvré une santé parfaite, sans intervention opératoire, Il navigue actuellement sur les côtes du Maroc, dix ans après l'accident ; sur son navire on n'a appris son aventure pathologique que grâce à une demande de renseignements de ma part, et alors un examen minutieux a fait ressortir le bon état de sa santé. L'exactitude de l'observation est donc absolue.

(1) *Bulletin de la Société de Chirurgie*, 1907.

A la place de ce marin de l'État, blessé en service commandé, mais désireux de continuer sa carrière, supposons un passager victime, à bord d'un navire de commerce, d'un semblable accident. Que serait-il advenu si la victime avait cherché à rendre responsable la Compagnie de navigation? Aurait-on classé son cas parmi les banales contusions de l'abdomen? La doctrine médicale régnante aurait-elle permis de le ranger parmi les appendicites?

Il est bon de rappeler qu'en Allemagne les sociétés d'assurance et les tribunaux acceptent l'idée de l'appendicite traumatique sans se préoccuper de l'état antérieur du blessé. Aussi a-t-on pu dire avec raison dans une Société médicale de Berlin, que la question de savoir si un traumatisme peut déterminer l'inflammation d'un appendice sain n'a qu'un intérêt purement dogmatique (1).

Je ne nie pas l'appendicite préalable comme cause occasionnelle fréquente de l'appendicite post-traumatique : cette dernière n'est donc, le plus souvent, qu'une appendicite *à deux degrés*. Mais je crois aussi que si le traumatisme révèle ou aggrave une lésion latente du vermium, il peut également créer une appendicite d'emblée. Le traumatisme est « capable de tout » en faisant des lésions instantanées qui évoluent dans un sens défavorable. Un traumatisme s'exerçant dans de certaines conditions sur la fosse iliaque droite peut déterminer plusieurs altérations dynamiques :

1° Une simple contusion abdominale.

2° Une contusion du cæcum ou de l'appendice contre la fosse iliaque revêtue d'un psoas-iliaque plus ou moins contracté. Cette contusion peut aller de la simple effraction tuniquaire à la section du vermium (cas de M. Guinard), et, alors, la flore bactérienne de l'intestin entre en jeu pour accomplir l'infection folliculaire. Le terme appendicite est trop limitatif quand le traumatisme est en cause : une typhlite peut être une étape dans cette inflammation dont le terme ultime est l'appendicite, comme beaucoup d'Allemands le prétendent.

3° Un hématome au voisinage de l'appendice, produisant une péritonite chronique, des adhérences, des coudures, des inflexions du vermium, toutes modifications propices à une infection ultérieure. Un autre phénomène peut avoir lieu : l'hématome s'infectant par les microbes de l'intestin produit un abcès périappendiculaire, car les conditions d'osmose de l'intestin sont complètement modifiées.

4° La contusion peut « jouer » par l'intermédiaire d'un corps étranger ayant déjà usé l'appendice, l'ayant aminci, dilaté et rendu

(1) *Semaine médicale*, 27 mai 1908.

par suite plus vulnérable. Dans ces cas, — coprolithes (1), calculs de cholestérine, ascarides, amas de pépins, etc., — l'action vulnérante est plus facile à comprendre, car le vermium est devenu plus accessible à la contusion, bien plus même que des canaux biliaires dont la rupture traumatique est reconnue possible.

Enfin, de deux choses l'une : ou bien l'appendice était malade préalablement au traumatisme, ou bien il ne l'était pas. S'il n'était pas malade, force est de reconnaître l'action morbide du traumatisme, et, à ce sujet, on a le droit d'admettre *a priori* que tout individu accidenté était sain auparavant. Supposons, au contraire, que l'appendice présente toujours — au moins à un certain âge — des lésions macroscopiques ou microscopiques, conformément aux conclusions de Letulle, acceptées par MM. Reclus, Walther, et quelques autres : si tout le monde a l'appendice malade, c'est comme si personne ne l'avait malade, le traumatisme faisant passer chacun par les mêmes phases pathologiques pour aboutir à l'appendice.

L'appendicite post-traumatique est extrêmement rare, c'est vrai, mais ce n'est point une raison suffisante pour la repousser du cadre pathologique.

M. Broca. — Je m'excuse de prendre la parole une fois encore contre la métaphysique, mais il me semble que c'est le cas. M. Couteaud nous dit qu'en Allemagne l'appendicite traumatique est admise comme quelque chose « d'ontologique et de dogmatique », et il semble désirer que nous en fassions autant. C'est précisément ce qui me paraît défectueux, et si j'ai dit, lors de notre dernière discussion, qu'à mon sens les violences provoquaient bien probablement des crises dans un appendice déjà malade, que les observations publiées dans l'autre sens sont peu démonstratives, je dois avouer que le cas de M. Couteaud me séduit encore moins. Quand la crise d'appendicite commence tout de suite après le trauma, je pense qu'on doit douter. Que sera-ce si, comme dans le cas de M. Couteaud, plusieurs mois se sont écoulés? Il y a un certificat d'origine : je veux bien, mais cela ne prouve rien. Il n'est même pas démontré que l'appendice soit sûrement en jeu, puisque le malade n'a pas été opéré. Par une opération immédiate on pourrait nous montrer un appendice rompu et sain par ailleurs, et alors nous pourrions discuter sur un

(1) Le coprolithe existe souvent dans la diverticulite. Le coprolithe est-il toujours fonction d'une inflammation antérieure? Les uns disent oui, les autres non. Sa présence ne serait-elle pas due tout simplement à la stagnation des matières fécales dans ces culs-de-sac que constituent l'appendice et les diverticules intestinaux?

fait, pour conclure d'ailleurs que rupture n'est pas appendicite. Jusque-là, nous discutons à côté du fait. M. Couteaud nous dit : Le trauma *peut* causer une déchirure, *peut* causer un hématome, cet hématome *peut* s'infecter, il *peut* causer ainsi de la péritonite plastique, des coudures de l'appendice, etc. Que de *possibilités* ! Mais, précisément, ces possibilités sont ce qu'il faut démontrer, et dans le fait de M. Couteaud la preuve n'est même pas esquissée. Voilà pourquoi je serais surpris si l'appendicite traumatique, peu en faveur parmi nous, dit M. Couteaud, avant cette discussion, le devînt davantage après.

M. Couteaud a terminé sa communication par un dilemme. C'est un mode de raisonnement souvent amusant, et auquel je me livre volontiers dans les questions non scientifiques, car je sais que presque toujours entre les deux cornes présentées à l'adversaire il y a place pour une troisième opinion qui correspond à la réalité, et l'amusement est de la dissimuler du mieux qu'on peut. Voici donc le dilemme : ou tout le monde a l'appendice sain, ou tout le monde l'a malade. Pardon ! il y a une autre opinion : il y a des gens qui l'ont sain, il y en a qui l'ont malade, et avant de conclure à l'appendicite traumatique, il faut prouver que l'appendice rendu malade par un trauma provient du premier lot, non du second. La preuve n'en a encore été faite par personne, et je maintiens que nous nageons en pleine métaphysique.

M. Routier. — J'ai pris part à la discussion soulevée ici par la communication de mon ami Guinard. Je ne crois pas que Guinard ait cité, comme le dit M. Couteaud, un cas de rupture traumatique de l'appendice.

Je continue à nier la possibilité de contusion ou lésion de l'appendice par le fait de traumatisme de la paroi abdominale.

J'ajoute que si, à la suite d'un traumatisme de l'abdomen, on me présentait une rupture d'appendice, je ne dirais pas pour cela qu'il y a appendicite, mais simplement rupture de l'appendice.

Je ne crois pas à l'appendicite traumatique.

M. Couteaud. — Vérification faite, j'ai attribué à M. Guinard une affirmation qu'il n'a pas formulée aussi nettement que je l'ai fait; mais M. Guinard croit à la possibilité de l'hématome péri-appendiculaire et à la conception de l'appendicite traumatique.

Toutefois on peut lire dans le rapport de M. Picqué (*Bulletin de la Société de Chirurgie*, 1907), en note au bas de la page 327 : « Les deux cas de Brun... appartiennent aux contusions de l'abdomen avec rupture de l'appendice... » Ce sont là des faits et non de la métaphysique.

M. Moty. — Je crois qu'il ne faut pas être trop absolu, et il me semble parfaitement admissible qu'un appendice sain, contusionné dans un accident, puisse rester ensuite en état d'inflammation chronique et que cet accident devienne ainsi l'origine d'une appendicite chronique parfaitement légitime. C'est ainsi que j'ai opéré d'appendicite, il y a quelques années, un soldat qui avait été frappé d'un coup de corne de vache au flanc droit à l'âge de neuf ou dix ans.

Le choc avait été violent, le blessé était resté alité un mois environ après l'accident, et l'appendicite s'était établie aussitôt après lui ; l'appendice était fortement altéré et ses altérations paraissaient remonter à l'accident initial. Le malade guérit, mais je n'ai jamais hésité à rattacher son appendicite au coup de corne de vache qu'il avait reçu dans son enfance.

Potherat. — Je pense, Messieurs, que l'on peut avec M. Moty se lancer dans une longue discussion sur l'appendicite traumatique, mais ce n'est là qu'une discussion purement théorique, et toutes les hypothèses peuvent être soutenues.

Je voudrais revenir à l'observation de M. Couteaud, la seule en cause actuellement, et je dis à M. Couteaud : Vous nous apportez, dites-vous, une observation d'appendicite *traumatique* ; mais il faudrait d'abord nous prouver que votre malade a eu une appendicite. Or, rien n'est moins démontré. Le malade n'a pas été opéré; vous n'avez donc pu constater des lésions d'appendicite, et par suite votre observation, pour si intéressante qu'elle soit, n'a aucune valeur en faveur de la thèse que vous soutenez, et nous ne pouvons en faire état, quelle que soit d'ailleurs notre opinion sur la question de l'appendicite traumatique.

M. Quénu. — Sur quels travaux s'appuie donc M. Couteaud pour admettre que tous les appendices sont malades? Est-ce histologiquement malades? mais alors je m'inscris en faux contre cette proposition.

J'ai enlevé un certain nombre d'appendices sains au cours de laparotomies pour affections utéro-annexielles ; ces appendices ont été débités en coupes depuis l'insertion cæcale jusqu'à l'extrémité ; un grand nombre ne présentaient aucune lésion, ni des follicules clos, ni de l'épithélium. Je ne puis donc admettre qu'on affirme la constance des lésions dans tous les appendices.

M. Tuffier. — Je tiens à protester contre l'affirmation qui veut que tous les appendices soient malades. Cette question m'a préocupé, il y a quelque dix ans. J'ai publié avec mon élève et

ami le professeur Jeanne (de Rouen) un mémoire dans lequel nous avons étudié la question de la fréquence de l'appendicite. Pour juger la question sur 250 cadavres pris au hasard, nous avons examiné soigneusement l'appendice et la région iléocæcale, et, nous débarrassant de toute cause d'erreur, nous avons trouvé environ 20 p. 100 d'appendicites antérieurement malades. J'ai repris une nouvelle série d'examens avec mon élève Ducatte ; nous sommes arrivés au même résultat et au même pourcentage (*Revue de Gynécologie*).

J'ai même le souvenir que cette fréquence avait fort étonné mon ami Rochard, qui m'avait reproché ici même l'élévation de ces chiffres. Que dirait-il aujourd'hui ? Pour ma part, je ne crois pas que nous ayons tous une appendicite même larvée.

M. Hartmann. — Je tiens à m'associer à ce que vient de dire M. Quénu. Dans un travail sur l'appendicite dans ses rapports avec les lésions des annexes publié dans *Annales de Gynécologie*, j'ai publié le résultat de l'examen d'une série d'appendices enlevés au cours de laparotomie ; l'examen macroscopique et microscopique a montré dans un grand nombre de cas l'intégrité absolue de l'appendice.

M. Couteaud. — M. Letulle a fait l'examen en série de 1.100 appendices plus ou moins malades dans des autopsies. Ces observations ont été confirmées par un médecin italien (Carruso?) sur un relevé de 600 autopsies. D'ailleurs, je ne me porte pas garant de ces résultats que je n'ai invoqués que sous forme d'hypothèse.

Rapport.

Sur un nouveau procédé d'anesthésie par l'éther, de M. OMBRÉDANNE.

Rapport de M. NÉLATON.

Messieurs, au commencement de cette année, M. Ombrédanne nous a présenté un appareil qu'il a fait construire dans le but de régler et d'améliorer l'anesthésie par l'éther.

Je me suis chargé de vous faire un rapport sur cette question, et je viens aujourd'hui, après avoir employé l'appareil de M. Ombrédanne depuis le mois de décembre dernier, vous exposer les résultats qu'il m'a donnés.

Je ne vous décrirai pas à nouveau l'appareil. M. Ombrédanne vous a tracé un schéma dont la seule inspection est beaucoup plus instructive qu'une difficile et fastidieuse description. Mais je veux vous rappeler l'idée qui a présidé à sa construction. Elle consiste à permettre aux malades de respirer un mélange de vapeurs d'éther, d'air chargé d'acide carbonique et d'air pur dans des proportions que l'on fait varier à volonté.

Le désir et l'espoir de M. Ombrédanne sont de procurer ainsi une anesthésie aussi bonne, aussi simple que l'anesthésie chloroformique, sans en avoir les dangers. Le chloroforme est, en effet, un agent merveilleux, mais c'est aussi un agent dangereux. M. Ombrédanne emploie l'éther, agent anesthésique moins dangereux *immédiatement* que le chloroforme, et il cherche en même temps à en améliorer son mode d'administration.

Que l'éther soit moins dangereux que le chloroforme pour provoquer l'anesthésie et permettre d'opérer, le fait est incontestable et incontesté. Permettez-moi de ne pas recourir aux statistiques, toutes très favorables à l'éther, pour établir un fait reconnu vrai, je crois, par tout le monde.

D'ailleurs, la question n'est pas là. L'usage du chloroforme a généralement prévalu, parce que l'éther a, lui aussi, ses inconvénients et ses dangers. Ces inconvénients sont au nombre de trois.

Le premier est que si l'éther ne tue pas sur la table d'opérations, il tue et, franchement à peu près dans la même proportion, par la bronchite qu'il provoque dans les trois ou quatre jours qui suivent l'intervention.

Le deuxième, c'est que l'anesthésie par l'éther, faite avec le masque de Julliard, le sac de Landau ou l'appareil de Glover, est une anesthésie vilaine à voir, déplaisante même aux chirurgiens, effrayante pour le vulgaire. La période d'excitation du début, la respiration stertoreuse, la cyanose de la face, la salivation et les râles trachéo-bronchiques qui l'accompagnent, sont des phénomènes communs bien faits pour éloigner de l'anesthésie à l'éther et pour pousser à l'anesthésie chloroformique, beaucoup moins impressionnante et plus élégante.

La troisième raison est, enfin, que pour les opérations abdominales, l'anesthésie à l'éther faite avec les appareils de Julliard, Glover, etc., présente le très grand inconvénient de laisser fort souvent les malades pousser, ce qui constitue une gêne considérable pour le chirurgien.

Or, de ces trois graves inconvénients, M. Ombrédanne prétend supprimer les deux derniers et réduire à une proportion très minime les premiers.

En effet, Messieurs, M. Ombrédanne ne vous aurait pas fait de communication, et moi-même je ne serais pas à cette tribune aujourd'hui, s'il s'agissait de vous parler simplement, comme on aurait pu le faire il y a un an, de l'emploi de l'éther comparé à l'emploi du chloroforme.

M. Ombrédanne n'aurait pu, et je n'aurais pu rien vous apporter pour modifier vos appréciations établies de longue date par votre expérience personnelle et par celle de nos prédécesseurs, et la question serait restée celle-ci : vaut-il mieux perdre brutalement un malade sur la table d'opérations, en employant un agent anesthésique plus commode et plus élégant, ou le perdre de bronchite quelques jours plus tard à la suite d'une anesthésie vilaine à voir ?

Nous aurions recommencé la vieille querelle, les uns tenant pour le chloroforme, les autres pour l'éther, et, les perfectionnements des appareils pour donner le chloroforme aidant, il est bien probable que, comme par le passé, la plupart seraient restés fidèles au chloroforme.

Mais, aujourd'hui, la question est différente : M. Ombrédanne vous propose une anesthésie à l'éther aussi commode, aussi simple et aussi propre que l'anesthésie au chloroforme ; une anesthésie qui ne s'accompagne pas de poussée abdominale, et à la suite de laquelle les accidents d'inflammation des bronches seront très rares. Son procédé consiste à faire respirer le malade dans une atmosphère confinée, composée d'air pur, de vapeurs d'éther et d'acide carbonique fourni par l'air expiré.

Depuis longtemps déjà, on a remarqué que la respiration des vapeurs d'éther mélangées à l'air expiré par le malade, produisait plus rapidement la narcose. C'est pourquoi lorsqu'on se sert du masque de Julliard, on a soin d'entourer ses bords avec une compresse, de façon à ce que l'air extérieur ne soit pas aspiré par le malade.

C'est pourquoi on a construit, en Allemagne et en Angleterre, plusieurs appareils dont le plus connu est le masque de Glover, appareils qui ne permettent aux malades de respirer que des vapeurs d'éther mélangées à de l'air qu'ils expirent.

M. Ombrédanne a obéi à la même idée en faisant construire son appareil. Mais il l'a rendu pratique en permettant aussi l'accès de l'air pur en minime quantité.

Lorsqu'on endort avec l'appareil de Glover, on provoque rapidement la narcose, mais on provoque aussi la cyanose et l'asphyxie. De là l'obligation de soulever de temps en temps l'appareil de façon à permettre la respiration d'air pur. .

Ce procédé n'est pas bon parce qu'il provoque, comme je le disais tout à l'heure, l'asphyxie et la cyanose. On lève alors le masque et lorsque la face redevient rose le malade se réveille; on recommence l'asphyxie et ainsi de suite ; c'est certainement là un procédé défectueux.

L'appareil de M. Ombrédanne permet, au contraire, de varier graduellement, progressivement le mélange d'air pur, d'acide carbonique et de vapeurs d'éther.

On commence par ne faire respirer au malade que de l'air confiné, c'est-à-dire mélangé à de l'acide carbonique, puis c'est au bout de deux minutes seulement qu'on fait entrer dans le mélange quelques vapeurs d'éther, dont on augmente progressivement la quantité, si aucun phénomène de cyanose ne se produit; dans le cas contraire, on diminue la quantité de vapeurs d'éther, on permet l'entrée de l'air pur. Cet appareil donne, en un mot, un véritable dosage d'air, d'acide carbonique et d'éther, et son emploi méthodique conduit à une anesthésie très simple.

La présence d'une certaine quantité d'acide carbonique mélangée aux vapeurs anesthésiques, est certainement utile. Déjà la pratique de l'anesthésie à l'éther l'avait fait remarquer, comme je l'ai déjà dit tout à l'heure. Langlois, dans une analyse publiée dans la *Presse médicale* d'un travail récent d'Henderson, nous dit : « Alors que d'assez fortes oscillations dans la tension de l'oxygène contenu dans l'air alvéolaire et par suite dans le sang n'amènent aucune modification appréciable dans le fonctionnement normal de l'organisme, de très faibles oscillations de l'acide carbonique modifient profondément l'activité respiratoire et consécutivement l'activité cardiaque. »

Messieurs, voilà l'idée théorique qui a présidé à la construction de l'appareil; je vais maintenant vous dire quels ont été les résultats pratiques de son emploi.

Dans les sept derniers mois, nous avons fait dans notre service 300 opérations pour lesquelles l'anesthésie a été obtenue avec l'appareil d'Ombrédanne.

Indistinctement, nous l'avons employé à tous les âges, chez des enfants comme chez des adultes et chez des vieillards; chez des sujets indemnes de toute affection pulmonaire comme chez des tuberculeux, et voici quels ont été les résultats.

Chez *presque* tous nous avons obtenu une anesthésie comparable à celle donnée par le chloroforme, anesthésie dans laquelle la période d'excitation initiale n'existait pas ou était réduite au minimum, anesthésie sans cyanose, sans salivation, dans laquelle la poussée abdominale ne se produisait pas plus que si le sommeil avait été donné par le chloroforme. Comme suites, peu ou pas de vomissements et réveil calme et silencieux.

Dans la très grande majorité des cas, les résultats ont donc été excellents; je ne puis malheureusement pas dire dans tous. Quinze fois environ sur trois cents cas, ils ont été défectueux; je vous dois d'insister sur ces mauvais cas et de les analyser.

Et, d'abord, chez un homme adulte, vigoureux, l'anesthésie ne fut pas obtenue. Il s'agissait d'opérer une cure radicale de hernie; l'homme vint à la salle d'opérations, s'étendit sur le lit. Mais dès qu'on lui eut mit le masque sur la figure, il se redressa, déclara avoir changé d'idée, ne plus vouloir d'opération et repoussa l'élève chargé de l'anesthésie.

Peu désireux de commencer cette anesthésie par un pugilat avec un homme, d'ailleurs sérieusement musclé, nous le laissâmes se retirer comme il était venu. Certainement, avec une compresse chargée de chloroforme ou avec l'éther donné avec le masque de Julliard, on aurait pu, en augmentant brusquement les doses, forcer la résistance du malade (ce qui était impossible avec l'appareil d'Ombrédanne), mais je ne crois pas que pareille conduite soit sans danger, ni qu'elle soit recommandable. Je laisse de côté ce cas qui, en réalité, n'a pas grande importance, mais je devais vous le signaler.

Sur nos 300 cas, nous en avons 10 dans lesquels nous n'avons pu éviter une véritable cyanose, une salivation abondante, dans lesquels, en un mot, l'anesthésie a été mauvaise, tout à fait semblable à celles obtenues avec le masque de Julliard.

Enfin, et ce sont là les faits les plus importants dans nos 300 cas, nous avons eu 3 observations de bronchites. Deux de ces bronchites ont été légères, n'ont donné lieu qu'à une élévation de

température de 38 degrés le soir du deuxième jour, élévation restant à 37°9 et à 38 degrés le troisième jour, pour tomber complètement le quatrième.

Mais le troisième de ces cas fut plus sérieux, il y eut une véritable broncho-pneumonie avec des râles fins disséminés dans les deux poumons. La température resta pendant deux jours à 39 et 39°5, le visage était vultueux, la respiration courte, en un mot, l'état de cette femme opérée d'une appendicite à froid fut inquiétant pendant quatre jours. Tout se termina bien d'ailleurs, mais la bronchite grave provoquée par l'éther fut indiscutable. J'ajoute que chez cette femme grasse, très effrayée, l'anesthésie avait été mauvaise, que la malade avait été cyanosée, qu'elle avait sécrété des mucosides abondantes et avait poussé tout le temps de son opération. Ce cas représente le type du mauvais résultat, mauvaise anesthésie et mauvaises suites.

Mais c'est là, Messieurs, tout ce que j'ai à vous dire de mauvais de ce procédé d'anesthésie.

Si, maintenant, je jette un regard d'ensemble sur toutes les anesthésies faites dans mon service cette année avec l'appareil d'Ombrédanne, je vous dirai très franchement que je trouve qu'il a réalisé un grand progrès et rendu très facile et sans accident plus grand nombre des anesthésies.

Nous avons endormi des alcooliques invétérés, des nerveuses; ils ont eu le sommeil le plus calme et les suites les plus simples. Nous avons endormi des enfants et des vieillards sans avoir de complications bronchiques. En un mot, pour 285 malades sur 300 on peut dire que l'anesthésie a été très bonne. Pour 15 sur 300 l'anesthésie a été médiocre ou mauvaise.

Aussi, étant appelé aujourd'hui à donner mon opinion sur ce procédé d'anesthésie, je n'hésite pas à déclarer qu'il est très bon.

Si j'avais, pendant cette même période, employé le chloroforme dans mon service, il ne me semble pas exagéré de penser que j'eusse été exposé à avoir une dizaine d'anesthésies difficiles, s'accompagnant, elles aussi, d'excitation, de cyanose, voire même de poussée abdominale. Il ne me semble pas exagéré de déclarer que, sur ces 300 anesthésies, j'aurais eu bien probablement une alerte chloroformique.

C'est pourquoi je pense, et cela sera ma conclusion, qu'avec l'appareil d'Ombrédanne on aura avec l'éther et dans le plus grand nombre des cas une anesthésie en tout point comparable à celle que donne le chloroforme bien administré et bien pris.

Que dans quelques cas, rares en somme, l'anesthésie sera vilaine à voir, comparable aux anesthésies à l'éther autrefois

obtenues, et que, de temps en temps aussi, on aura avec cet appareil des bronchites graves.

Mais, étant donnée la rareté de ces mauvais résultats, je n'hésite pas à préférer l'anesthésie à l'éther faite avec l'appareil d'Ombrédanne à l'anesthésie chloroformique, parce que, d'après les 300 cas que j'ai observés, je me crois en mesure d'affirmer que l'accident « bronchite », qui est l'accident de l'éther, ne me paraît pas plus fréquent, grâce à l'emploi de ce nouvel appareil, que l'accident « syncope », qui est l'accident du chloroforme, même donné avec les appareils les plus perfectionnés.

Or, je préfère, et de beaucoup, l'accident bronchite à l'accident syncope. Je pense d'ailleurs, Messieurs, que beaucoup d'entre vous seront de mon avis et reconnaîtront que ce qui fait repousser l'emploi de l'éther, c'est le peu d'élégance et le peu de commodité de son anesthésie, uni à la fréquence des bronchites consécutives, et je pense que si l'avenir confirme les premières observations faites, que si l'anesthésie ainsi obtenue est simple et bonne, la bronchite rare, l'emploi de l'appareil d'Ombrédanne se généralisera.

M. Tuffier. — La question posée ici n'est pas l'antique et solennelle opposition du chloroforme à l'éther, mais la valeur de l'appareil d'Ombrédanne dans l'administration de l'éther. Pour ma part, je déclare que cet appareil constitue un progrès incontestable, et voici ce qui me permet de l'affirmer.

Depuis le jour où M. Ombrédanne a fait sa communication, et où il est venu dans mon service montrer très obligeamment à mes élèves le maniement de l'appareil, j'ai employé sa méthode et à l'hôpital et en ville. Tout ce que vient de dire M. Nélaton est exact, les bronchites existent, mais sont rares. Le début de l'anesthésie est peut-être un peu plus mouvementé que dans la chloroformisation. Pour ma part, depuis cinq mois, je n'ai eu ni décès, ni accident grave, je suis donc très disposé à continuer cette expérience.

M. Pierre Delbet. — J'ai essayé également l'appareil en question. M. Ombrédanne, que je remercie de son obligeance, est venu me montrer la manière de s'en servir la veille du jour où il a été chez M. Tuffier. Pendant un certain temps, j'ai endormi à peu près tous mes malades avec cet appareil. Malheureusement j'en ai été moins satisfait que mes deux collègues et je l'ai à peu près abandonné.

Que l'appareil de M. Ombrédanne constitue un réel progrès, cela n'est pas douteux. Mais qu'il rende l'éthérisation comparable à la chloroformisation, je ne le crois pas.

Comme M. Nélaton, j'ai vu des malades tousser, saliver, pousser, se cyanoser, mais j'en ai vu plus que lui. Dans deux cas la narcose marchait si mal, qu'au cours même de l'opération j'ai fait remplacer l'éther par le chloroforme, l'appareil d'Ombrédanne par l'appareil de Roth.

J'ai vu des bronchites et j'ai perdu un malade d'accidents qui me paraissent dus à l'éther. Je lui avais fait une gastro-entérostomie pour un ulcère sténosant. L'opération avait été rapide et correcte ; je crois que dans ces conditions la gastro-entérostomie est une opération bénigne. Le soir, le malade allait très bien; il avait, si je me rappelle bien, 37°2 et 70 pulsations. Le lendemain matin, il était mort. Je pensais à une embolie, mais on put faire l'autopsie et constater qu'il avait succombé à une congestion pulmonaire aiguë. Les deux poumons étaient uniformément congestionnés d'un bout à l'autre, de haut en bas et d'arrière en avant. Je ne vois pas à quelle autre cause que l'éther on pourrait attribuer une congestion aussi aiguë et aussi généralisée. En tout cas, je n'en ai jamais vu de pareille.

Enfin, Messieurs, j'ai autre chose à reprocher à l'éther. J'ai la chance d'avoir dans ma salle d'hommes une surveillante admirable, Mlle Schwechlin. Elle surveille les malades non pas seulement avec le plus grand dévouement, mais avec un sens d'observation très judicieux. Or, au début de mes essais, un jour que je faisais l'éloge de l'appareil d'Ombrédanne, elle me demanda à me parler et me dit que les malades endormis par l'éther ne se comportaient pas du tout comme ceux qui étaient endormis au chloroforme, que pendant vingt-quatre ou quarante-huit heures ils étaient agités, nerveux, qu'ils avaient besoin d'une surveillance continuelle, bref, que c'étaient des malades, tandis qu'à mon avis du moins, les opérés ne doivent pas être des malades.

En somme, voici les trois reproches que je fais à l'éthérisation, même perfectionnée par M. Ombrédanne. Elle donne encore, dans un nombre de cas qui reste à déterminer et dans des circonstances qu'il est impossible de prévoir, des narcoses aussi mauvaises que celles que l'on voyait avec les appareils antérieurs. Elle expose aux congestions pulmonaires. Elle rend les suites de la narcose plus pénibles que la chloroformisation.

Je serais enchanté de pouvoir revenir à l'appareil de M. Ombrédanne, mais actuellement je le réserve à des cas exceptionnels.

M. Paul Reynier. — Je n'ai pas employé l'appareil de M. Ombrédanne; je ne le connais que par ce que m'en disent mes collègues, et par l'examen que j'en avais fait lorsqu'on l'a présenté ici. Mais je dois dire que théoriquement, je suis un peu surpris de

voir préconiser cette adjonction de l'anesthésie carbonique, c'est-à-dire asphyxique, à l'anesthésie éthylique. Je poursuis dans ce moment des expériences à ce point de vue, j'aurai probablement plus tard à vous en donner connaissance.

Mais si je prends la parole, c'est seulement pour relever cette phrase de M. Nélaton, qui, comparant l'anesthésie à l'éther avec l'appareil de M. Ombrédanne à l'anesthésie chloroformique, nous dit que si, sur 300 cas, il a eu 10 ou 15 alertes, des ennuis au point de vue de la respiration, il aurait bien eu avec le chloroforme 10 ou 15 cas avec syncope, asphyxie, ronchus.

Or, si ce qu'il vient de dire pour le chloroforme est vrai avec les anciennes méthodes anesthésiques, cela cesse de l'être quand on se sert des appareils dosimétriques.

Depuis plus de trois ans que je me sers de l'appareil que je vous ai présenté au nom de MM. Dupont, Chabaud, Thumeyssen, je n'ai pas eu une seule alerte de cette nature, aucune tendance syncopale, aucun ronchus, ni asphyxie. J'en prends mes élèves à témoins, qui tous pourront vous affirmer avec quelle sécurité ils donnent aujourd'hui le chloroforme dans mon service.

Or, dans ce service très actif, trop actif même, trois appareils fonctionnent tous les matins, et ce sont le plus souvent cinq ou six anesthésies journalières, ce qui fait qu'à l'heure actuelle j'ai plus de 6.000 anesthésies, sans aucune alerte, de quelque nature qu'elle fût. Et cependant, ce sont mes surveillantes, des bénévoles, des élèves qui n'ont pas encore huit jours de service, qui manient cet appareil, et auxquels je confie la chloroformisation.

Je dois cependant dire qu'à ma connaissance une fois il y eut une alerte. C'était M. Marion qui était venu opérer un homme obèse, atteint de hernie étranglée. L'appareil était entre les mains d'une surveillante nouvellement installée, qui donnait pour la première fois le chloroforme.

Le malade était opéré deux heures après un repas copieux. Il eut, paraît-il, une menace d'asphyxie, suivie de vomissements alimentaires. Le lendemain matin, quand on me raconta ce qui s'était passé, je le trouvai très bien.

Il serait donc à souhaiter qu'avec l'appareil de M. Ombrédanne on puisse avoir pareille sécurité.

Quant aux bronchites post-anesthésiques, si j'en ai vu après anesthésie chloroformique, toujours j'ai pu m'assurer qu'elles se produisaient sur des malades qui avaient caché qu'ils toussaient, qu'ils étaient légèrement grippés, de peur qu'on remît leur opération, ou par ignorance de l'importance de ce renseignement.

M. E. Potherat. — Messieurs, j'ai expérimenté l'appareil

d'Ombrédanne pour deux raisons : 1° parce que je suis volontiers partisan de l'éthérisation et que j'ai longtemps pratiqué ce mode d'anesthésie ;

2° Parce que j'avais vu fonctionner l'appareil d'Ombrédanne dans le service de mon maître M. Nélaton.

Je vous disais que j'ai longtemps pratiqué l'éthérisation ; j'y ai eu recours pour toutes mes opérations (enfants, vieillards, emphysémateux exceptés) pendant près de trois ans. J'avais été entraîné dans cette voie par deux internes, M. Lenoble, aujourd'hui à Brest, et Anghelesco, à Bucarest, qui avaient une réelle habileté à cet égard et qui ont fait des communications aussi intéressantes qu'importantes devant diverses sociétés savantes, en particulier devant la Société de Biologie. Je n'ai eu durant tout ce temps aucun accident ni immédiat, ni secondaire.

Et cependant j'avais renoncé à l'éther, malgré la valeur de cet anesthésique pris en lui-même, pour la raison suivante. J'utilisais uniquement le sac de Landau ou le masque de Julliard. Avec le sac de Landau, la cyanose était facile ; avec le masque de Julliard, l'éther diffusait, ses vapeurs emplissaient la salle d'opération, nous en étions nous-mêmes imprégnés pendant plusieurs jours, et j'étais obligé à de grandes précautions à l'idée qu'une imprudence pût enflammer cette atmosphère saturée d'éther.

L'appareil d'Ombrédanne remédie à cet inconvénient ; les vapeurs d'éther enfermées dans l'appareil ne diffusent pas, et j'ai fait toutes les interventions avec flambage de cuvettes, sections ou cautérisation au thermocautère, sans inconvénient. Ce motif de crainte dans l'emploi de l'éther ayant disparu avec l'appareil d'Ombrédanne, je suis revenu avec empressement à l'éthérisation avec cet appareil.

Mon expérience sur ce point est moins longue que celle de mes amis Tuffier et Delbet, bien moindre par conséquent que celle de mon maître M. Nélaton. Elle est cependant déjà assez longue pour que je puisse vous en exposer les résultats. Je ne dirai rien du côté théorique ; les physiologistes, du moins au dire de M. Anderson, nous affirment qu'il est nécessaire au bon fonctionnement de notre respiration qu'une certaine quantité d'acide carbonique soit dans son sang. Est-ce exact ? Je ne suis pas compétent ; mais je puis dire : l'appareil d'Ombrédanne est conforme à cette opinion physiologique.

Au point de vue pratique, voici ce que j'ai constaté :

L'anesthésie est plus rapide que par la chloroformisation, au moins telle que je la fais pratiquer.

L'excitation, si vive parfois avec le masque de Julliard, m'a paru très atténuée, même chez les alcooliques avérés.

Je n'ai pas observé de cyanose, ni de stertor; ces accidents, que M. Nélaton a observés dans quelques cas, ne seraient-ils pas dus à ce qu'on a poussé trop vivement l'anesthésie? Dans l'appareil d'Ombrédanne il y a 8 divisions; en réalité, les malades dépassent rarement la 5e division, et dès qu'ils sont endormis on peut revenir à la 3e division, à 2 et demie même; d'ailleurs, ici comme ailleurs, le malade prime tout, et, malgré toutes les apparences, il faut étudier la façon dont chaque opéré réagit à l'anesthésique.

Car on a dit avec raison que l'éther n'offre pas de danger immédiat; on l'a trop répété peut-être, et certains élèves, prenant cette affirmation trop à la lettre, quand on leur met par exemple un masque de Julliard entre les mains, versent l'éther *larga manu*. L'éthérisation, Messieurs, a besoin, elle aussi, quoique avec moins de rigueur, assurément, mais non moins certainement, d'être pratiquée avec attention, avec méthode, avec intelligence.

Quoi qu'il en soit, je n'ai jusqu'ici observé aucun des accidents d'asphyxie ou de cyanose signalés par M. Nélaton.

Les malades dorment avec calme; la respiration est plus sonore que dans la chloroformisation; c'est là, d'ailleurs, à mon avis, un avantage précieux. Le teint est d'une coloration agréable, il est rosé; non pas rosé comme un visage juvénile, c'est un rosé un peu plus foncé, mais vraiment agréable. Le réveil est rapide, et je n'ai pas observé cette dépression que l'intelligente surveillante de Delbet lui a signalée; au contraire, il m'a paru que l'éthérisation est bien moins dépressive que la chloroformisation.

Le gros inconvénient qu'on a reproché toujours, à l'éthérisation, c'est de provoquer des bronchites, des congestions, et M. Nélaton aurait, même avec l'appareil d'Ombrédanne, observé quelques-uns de ces accidents.

Je crois qu'on a exagéré ces accidents; je ne les ai pas observés avant l'appareil d'Ombrédanne, et pourtant dans un cas j'ai fait administrer l'éther à une malade atteinte, à mon insu, bien entendu, d'une pneumonie aiguë, franche, fibrineuse, dont elle a guéri d'ailleurs dans les conditions et les délais normaux.

Avec l'appareil d'Ombrédanne, je n'ai observé aucun de ces accidents.

J'ai eu il y a une quinzaine de jours le cas suivant : j'avais opéré, avec l'éthérisation, un jeune homme de dix-sept ans, d'une appendicite, peu grave par elle-même, mais s'accompagnant d'un état général assez précaire, parce que depuis trois semaines, cet enfant n'avait pour toute alimentation que des cuillerées à café d'eau, assez espacées. Pendant trois jours, cet enfant n'eût pas de fièvre, puis sa température monta un soir à 38 degrés; en même temps, nous percevions dans sa poitrine quelques râles

sibilants et ronflants; le lendemain, la température était à 37°2, et tout rentrait dans l'ordre. Cela mérite-t-il d'être relevé?

Et puis, je vous le demande, Messieurs, n'observez-vous jamais de bronchite, de congestion, chez vos opérés chloroformisés? Allez-vous passer ces faits sous silence devant le chloroforme, pour en tirer le plus fâcheux parti contre le seul éther? Mais on a publié de gros articles sur la congestion pulmonaire dans les opérations abdominales et les hernies, et j'ai jadis lu ces travaux, comme vous-mêmes.

Je conclus en disant que l'appareil d'Ombrédanne me paraît réaliser un réel et grand progrès, non seulement dans l'éthérisation, mais aussi dans l'anesthésie générale en elle-même, et pour mon compte personnel je suis disposé à continuer l'emploi de cet appareil.

M. Broca. — Je désire m'élever contre l'opinion de M. Potherat sur les faits, autrefois étudiés par Queyrat, de congestion pulmonaire consécutive aux opérations abdominales avec chloroforme : mon opinion est qu'en 1887 il s'agissait de phénomènes septiques, qu'aujourd'hui nous n'observons plus, et, pour établir à ce point de vue un parallèle entre l'éther et le chloroforme, il ne faut que des observations de la période réellement aseptique.

M. J. Lucas-Championnière. — Je n'ai vu qu'une seule fois donner l'éther avec l'appareil de M. Ombrédanne et je n'ai pas la prétention de tirer une conclusion quelconque de mon observation. Il s'est agi pourtant d'un de ces cas dans lesquels l'éther a amené de la suffocation, de la sputation et toute la série de ces incidents très pénibles de l'éthérisation ordinaire que notre collègue Nélaton a si bien caractérisés. Ce que j'ai vu n'a été en somme que ce que M. Nélaton a observé plusieurs fois. Cela peut donc s'observer malgré une bonne utilisation de l'appareil Ombrédanne.

Je suis plus impressionné par la réflexion de M. Delbet et par son observation. Voici un cas de mort bien nette. C'est en somme la répétition de ce que beaucoup d'entre nous ont vu avec l'éther, ce qui nous a fait renoncer à l'éther.

Il s'agit donc encore aujourd'hui non de savoir si l'appareil Ombrédanne peut donner l'éther pendant deux ou trois cents cas sans accidents graves, mais si après une longue expérience ses méfaits sont assez rares pour être plus rares que ceux du chloroforme.

Or, c'est là ce que personne ne peut avoir démontré et je me

sens disposé pour revenir à l'éther à attendre que cette démonstration ait été faite.

Pour moi, avec la méthode ancienne, la maladie et la mort par congestion pulmonaire secondaire à l'éthérisation étaient phénomènes incontestables et inévitables même en les meilleures mains.

En sera-t-il de même avec l'appareil nouveau? toute la question est là et n'est pas résolue.

Heureusement les accidents du chloroforme sont infiniment plus rares qu'on ne l'a dit, et les accidents secondaires de l'éther ont toujours été plus communs qu'on ne l'a dit, sans préjudice des sujets jeunes ou âgés auxquels on ne peut donner l'éther en prévision des accidents possibles.

Tout ceci est dit d'une manière très générale et sans rien qui doive critiquer les essais de cet appareil, dont le principe est curieux et tout particulièrement intéressant.

M. E. Potherat. — Je dirai à Broca, qu'en parlant des mémoires sur la congestion pulmonaire, je n'ai pas entendu remonter à la période précédant l'antisepsie et l'asepsie. J'ai fait allusion à des mémoires basés sur des faits où on ne peut invoquer les accidents d'infection septicémique.

Mon ami Delbet nous dit : j'ai opéré un malade à l'éther, il est mort le lendemain; j'ai fait faire l'autopsie, les deux poumons étaient congestionnés, c'est l'éther qui l'a tué. Mais est-ce qu'on ne meurt jamais après les opérations de gastro-entérostomies? Est-ce qu'on n'observe jamais chez ceux des opérés qui succombent, de la congestion pulmonaire? Alors, peut-on, en conscience, être aussi fermement affirmatif dans la condamnation portée?

Présentation de malade.

Hémicerclage de l'olécrane pour fracture.

M. Quénu. — Je présente ce malade (Jean T...), âgé de 21 ans, opéré pour une fracture de l'olécrane par hémicerclage. La fracture se présentait avec un écartement considérable, de plus de 2 centimètres dans l'extension.

L'opération fut pratiquée le 27 juin dernier à la cocaïne locale par le procédé Berger : perforation transversale du fragment cubital inférieur et passage d'un fil d'argent qui vient contourner l'olécrane sans le perforer. Le fragment olécranien était creusé en coin, et à sa face postérieure était rattaché un lambeau périostique d'un centimètre et demi arraché de la face postérieure du cubitus (c'est-à-dire du fragment inférieur), ce lambeau périostique (1) fut suturé. L'avant-bras est placé dans l'extension sans appareil ; enlèvement des fils le 8e jour ; deuxième et dernier pansement avant-hier 13 juillet. Dès ce jour, soit 16 jours après l'opération, sans qu'il y ait eu un seul massage, la récupération de tous les mouvements et de la force musculaire est complète. Vous pouvez vous assurer que la flexion est aussi étendue que du côté sain et que l'extension est non seulement complète mais vigoureuse.

Les cas traités par le massage dont nous a parlé M. Championnière ont dû être massés tous les jours, depuis le premier jour, pendant au moins un mois. Notre malade a guéri en moins de temps encore, en 16 jours, et sans qu'on n'ait eu à s'occuper de lui à partir de l'opération que pour lui enlever les points de suture. Il n'est donc pas exact de dire, avec M. Championnière, « que le traitement par le massage est même plus rapide que ne pourrait être aucune intervention chirurgicale immédiate (2) ».

Je n'ai pas besoin d'ajouter, puisque cela résulte des réflexions que j'ai faites ici dans la séance du 10 juin, que je réserve la suture au cas où l'écartement entre les fragments est considérable.

M. J. Lucas-Championnière. — Je n'ai point dit à M. Quénu qu'on ne fait pas bien par la suture et son opération est excellente. J'ai dit qu'on ne fait pas plus vite que par une bonne

(1) Ce lambeau n'était pas interposé, il aurait pu l'être.
(2) J. Lucas-Championnière. *Bulletin de la Société chirurgicale*, 1908, p. 787.

méthode non sanglante. J'ai vu un fracturé à grand écartement qui servait à table en soutenant un plateau très lourd à la force du poignet exactement dix jours après sa fracture. Par la mobilisation, la rapidité de la réparation est beaucoup plus grande qu'on ne le croit généralement.

Présentations de pièces.

Greffes expérimentales.
Rein et membre postérieur.

M. Pierre Delbet. — J'ai l'honneur de vous présenter, au nom de M. Alexis Carrel (de New-York), des pièces expérimentales qui me paraissent du plus haut intérêt. C'est un rein et une patte de derrière de chien.

Voici comment ont été faites ces greffes.

La greffe du rein est autoplastique. M. Carrel fait à un chien une néphrectomie double et les reins sont placés dans une solution de Locke. Il reprend l'un des reins et le greffe en suturant l'artère rénale, la veine rénale et l'uretère. La circulation est rétablie cinquante minutes environ après l'extirpation. Pour ne pas donner à l'opération une longueur excessive, l'autre rein est jeté. Ainsi l'animal n'a qu'un rein, un rein qui a été momentanément, mais complètement enlevé, et ce rein greffé doit à lui seul subvenir aux besoins de l'organisme.

Voici un rein qui a été greffé dans ces conditions. L'animal est resté d'abord en excellente santé. L'urine ne contenait pas d'albumine. Au bout d'un mois et demi, on commença à y constater la présence de pus, et l'animal succomba deux mois et quelques jours après l'opération à une uretéro-pyélite ascendante.

La greffe du membre postérieur est omoplastique. Vous voyez le membre postérieur d'un chien qui, au premier aspect, ne présente rien d'anormal. Eh bien! la cuisse a appartenu à un chien et la jambe à un autre.

M. Carrel a coupé la jambe d'un fox-terrier, puis il a amputé au même niveau la jambe d'un autre fox de même taille, et prenant cette seconde jambe, il l'a greffée sur le premier animal en suturant les artères, les nerfs, les muscles et la peau. Puis il a appliqué un appareil plâtré pour maintenir les bouts osseux au contact.

L'animal est mort de broncho-pneumonie le vingt-deuxième jour. Vous voyez le résultat. Ls jambe paraît macroscopiquement

normale et le cal est déjà solide. Bien plus, vers le huitième jour, M. Carrel a fait, dans un espace interdigital, une incision pour voir comment se comporterait la plaie sur ce membre sans nerfs, car, au bout de huit jours, les nerfs ne pouvaient être régénérés. La cicatrice a évolué régulièrement et elle est à peine visible.

Ces expériences prouvent que des viscères, des membres, peuvent vivre d'une manière à peu près normale en dehors de toute connexion avec le système nerveux. Ceci est de nature à modifier les opinions récemment encore admises, aujourd'hui déjà ébranlées, sur le rôle trophique et sécrétoire des nerfs. Je ne veux pas revenir sur cette question, ni sur l'historique de ces greffes, que j'ai étudiées dans mon rapport au Congrès de Lisbonne. Messieurs, la possibilité de greffer des reins et des membres entiers est acquise.

J'ai tenu à vous montrer ces pièces de M. Carrel parce que l'intérêt qu'elles présentent est, à mon avis, très supérieur au simple intérêt de curiosité. Je les considère comme la première étape d'une série de progrès. Je suis convaincu que les greffes d'artères, de viscères, de membres, entreront un jour dans la pratique chirurgicale.

J'ai déjà tenté de faire une greffe d'artère et je vous ai rapporté cette tentative qui n'a pu être menée à bien. L'artère du malade était à ce point calcifiée que chaque fil y faisait une large déchirure. Mais j'ai conservé de cette tentative infructueuse l'impression que, dans des conditions meilleures, on pourrait tout aussi bien réussir une greffe d'artère sur l'homme que sur le chien.

Les greffes de reins soulèvent d'autres difficultés. On ne peut naturellement songer à faire des greffes hétéroplastiques. On ne peut greffer sur l'homme que des reins humains.

Mais on ne serait pas sûr, même avec des reins humains, que la greffe réussie rendrait service au malade. M. Carrel, dans une autre série de très belles expériences a procédé autrement que pour celles dont je vous présente les pièces. Il enlève les deux reins avec un segment d'aorte et de veine cave, le métamère rénal, pourrait-on dire, sur un chat. Il fait la même ablation sur un autre chat, et transporte cet ensemble, reins, segments d'aorte et de veine cave, du second animal sur le premier. L'un des chats, qui avait guéri de l'opération, dont les reins greffés fonctionnaient d'une manière en apparence normale, est mort vers le dix-septième jour de *vieillesse aiguë*, si l'on peut ainsi parler. Toutes ses artères s'étaient calcifiées. Les reins greffés n'étaient pas ceux qu'il fallait à cet animal. Le fonctionnement de u rs cellules ne convenait pas à son chimisme. Il faudrait donc, pour arriver à utiliser pra-

tiquement la greffe des viscères, bien des recherches que nous ne faisons qu'entrevoir.

Il ne semble pas que les mêmes difficultés existent pour les greffes de membre; elles n'existent certainement pas pour les artères, pour les veines, ni pour les articulations.

La difficulté, c'est de se procurer les greffons. Actuellement, on ne peut les prendre que sur des membres amputés, puisque notre législation ne permet de toucher aux cadavres, même les plus mutilés, que vingt-quatre heures après la mort. Cette difficulté n'existe pas pour d'autres pays qui, grâce à cela, nous précéderont sans doute dans ces applications intéressantes.

Mais qu'on emprunte le greffon à un membre amputé ou à un cadavre frais, il faut une coïncidence rarement réalisée pour qu'on trouve le greffon au moment même où l'on en a besoin. Aussi j'estime qu'actuellement, la possibilité des greffes étant établie, l'effort des expérimentateurs doit porter surtout sur la recherche des moyens de conservation des greffons. Il est possible de maintenir des tissus à l'état de vie latente, c'est-à-dire de suspendre pour un certain temps les échanges chimiques des cellules sans les tuer. M. Carrel a déjà réussi à greffer avec succès des segments d'artères qui avaient été conservés pendant une dizaine de jours hors de l'organisme. J'espère qu'il trouvera des procédés de conservation qui pourront s'appliquer à des organes, à des membres entiers, et qui permettront de les garder plus longtemps. J'espère qu'un jour viendra où, dans tous les services de chirurgie, il y aura, à côté de la vitrine aux instruments, une armoire, une glacière sans doute, où seront conservées des *pièces de rechange*, artères, veines, viscères, articulations, bras, jambes, membres entiers, et où les chirurgiens de l'avenir puiseront pour le plus grand bien de leurs malades.

M. Quénu insiste sur le gros intérêt que présente cette communication.

Calcul du bassinet extrait par pyélotomie.

M. Bazy. — Je vous présente un calcul unique, du volume d'un haricot, que j'ai extrait par pyélotomie du bassinet du rein droit chez une femme de trente-neuf ans.

Je passerai sous silence ce fait que cette femme souffrait depuis longtemps et qu'elle avait subi plusieurs opérations : appendicec-

tomie, ablation des ovaires... Elle n'en avait pas moins continué à souffrir.

J'ai été appelé auprès d'elle par mon ami le Dr Radiguet, qui n'avait pas hésité à rapporter au rein les crises douloureuses dont elle se plaignait.

Son rein était abaissé, douloureux, et augmenté de volume.

Je l'ai fait radiographier. Cette radiographie montre assez nettement l'existence d'un calcul.

Je l'ai opérée le 9 juillet dernier.

Incision habituelle par voie lombaire.

Le rein, mis à nu, est attiré au dehors. Je note qu'il existe de la périnéphrite.

En palpant le bassinet, je trouve nettement un calcul dans son intérieur. Je veux l'extraire par voie antérieure, mais à ce niveau je vois passer un vaisseau; je mets à nu la face postérieure et vois le calcul; j'incise le bassinet transversalement sur une étendue de 1 centimètre. Par des points de suture au catgut à la Lembert, je ferme ce bassinet par-dessus, je suture le tissu cellulo-graisseux que je fixe d'une part au bassinet, d'autre part à la capsule propre du rein. Comme le rein était abaissé et un peu mobile, sans faire une néphropexie, j'ai fait un hamac au rein remonté avec le tissu graisseux périrénal. Suture en deux plans des muscles et de la peau, sans drainage.

La malade va aujourd'hui aussi bien que possible.

J'ai pensé devoir vous présenter ce cas parce que la question de la pyélotomie opposée à la néphrotomie pour l'extraction des calculs du rein est en ce moment à l'étude.

Pour ma part, j'ai agité cette question à propos d'un cas où j'avais fait la pyélotomie dans un mémoire sur la chirurgie de l'uretère, paru dans la *Revue de Chirurgie*, 1897, pp. 400-420, et je m'étais à ce moment demandé s'il ne fallait pas substituer dans quelques cas la pyélotomie à la néphrotomie.

Au reste, j'estime qu'il faut obéir aux indications et faire la néphrolithotomie ou, au contraire, la pyélotomie, suivant le siège des calculs. Quand un calcul est dans un calice dilaté avec une substance rénale amincie, j'incise sur ce point; quand je le sens sous le bassinet, j'incise le bassinet.

Quand le bassinet et les calices sont dilatés, quand le rein est fixe, peu mobilisable, il est peut-être plus malaisé d'atteindre le bassinet que le rein lui-même.

La question est encore à l'étude : j'ai tenu à apporter un fait à l'appui de la pyélotomie.

En outre, je suis bien aise de vous faire voir une radiographie

de petit calcul urique chez une femme non pas très maigre. Elle a été faite par mon élève, le Dr Lomon.

Je la montre encore parce que quelques radiographes prétendent que les calculs uriques ne laissent que rarement une ombre à la radiographie. Cela était vrai autrefois; cela ne l'est plus autant (tant s'en faut) aujourd'hui.

Sarcome.

M. Thiéry présente le moulage du sarcome du maxillaire supérieur dont était atteint le malade qu'il a antérieurement présenté et dont la marche a été si rapide après deux séances de radiothérapie. La mort a eu lieu une quinzaine de jours après la présentation du malade.

Élection

D'UNE COMMISSION CHARGÉE D'EXAMINER LES TITRES DES CANDIDATS A UNE PLACE DE MEMBRE TITULAIRE.

MM. Routier,
Tuffier,
Launay,

sont nommés membres de cette Commission.

Le Secrétaire annuel,
Ricard.

Paris. — L. Maretheux, imprimeur, 1, rue Cassette.

SÉANCE DU 22 JUILLET 1908

Présidence de M. Nélaton.

Procès-verbal.

La rédaction du procès-verbal de la précédente séance est mise aux voix et adoptée.

Correspondance.

La correspondance comprend :

1°. — Les journaux et publications périodiques de la semaine.

2°. — Une lettre de M. Legueu, s'excusant de ne pas assister à la séance.

3°. — Une note de M. Toubert, membre correspondant, sur *un mode simplifié de fracture de la clavicule.*

4°. — La thèse de M. le Dr Robinson, sur l'*Anatomie et Pathologie des séro-appendices.*

5°. — Une observation de M. Bonnet, membre correspondant, intitulée : *Section du radial par coup de couteau, datant de trois mois et demi. Résection et suture. Retour des fonctions au bout de dix mois.*

Lecture.

Section du radial par coup de couteau datant de trois mois et demi. Résection et suture. Retour des fonctions au bout de dix mois,

par M. L. BONNET,
Agrégé du Val-de-Grâce, membre correspondant.

Le 20 juin 1907, entre à l'Hôpital militaire du Dey d'Alger un tirailleur de vingt et un ans, K... ben M..., envoyé du dépôt des isolés pour section du nerf radial gauche, au pli du coude, par coup de couteau, datant de trois mois.

Examen à l'entrée. — Attitude caractéristique de la paralysie radiale : main tombante dans la pronation; impossibilité absolue

de redresser les doigts, ou le poignet; même impossibilité d'imprimer à la main la moindre abduction; l'inertie des extenseurs est partagée par les abducteurs du pouce, aussi bien que par les radiaux, et même par le long supinateur. En revanche, les fléchisseurs ont conservé leur puissance et permettent la préhension.

La recherche de la sensibilité montre sa conservation à la face postérieure de l'avant-bras; mais une anesthésie complète occupe la face dorsale de la main dans sa partie externe, ainsi que la face dorsale du pouce et de l'index.

Pas de troubles trophiques cutanés, mais un état flasque des extenseurs et abducteurs et une diminution du contour de l'avant-bras de plusieurs centimètres.

Le diagnostic s'impose.

D'ailleurs on voit au niveau du coude les traces du coup de couteau incriminé; ce sont : une cicatrice de 6 centimètres de long, amincie, légèrement gaufrée, allongée parallèlement au biceps sur le bord antéro-externe du coude, et descendant jusqu'à son pli cutané. Cette cicatrice est adhérente dans la profondeur et paraît en rapport avec le bord externe de l'extrémité inférieure de l'humérus, entre le long supinateur et le brachial antérieur; c'est celle de la plaie d'entrée.

D'après les dires de K..., la pointe du couteau a traversé les chairs et est sortie en arrière et au-dessus de l'épicondyle, comme en témoigne une deuxième cicatrice superficielle et mobile.

L'étendue, la largeur de la cicatrice antérieure, son adhérence, résultant à n'en pas douter de l'infection, expliquent la diffusion des troubles nerveux, qui intéressent à la fois le domaine de la branche sensitive et celui de la branche motrice du nerf radial, et qui peuvent s'interpréter soit par une lésion du tronc avant sa bifurcation, soit par une lésion simultanée des deux branches de bifurcation, soit enfin par l'enclavement du tronc et des branches dans le tissu de cicatrice.

Il est bien difficile de préciser davantage.

L'enquête vient heureusement jeter un peu de lumière sur des faits altérés sciemment par K... et permet d'élucider la genèse de l'état actuel et la chronologie des symptômes.

En voici le résumé. C'est à Laghouat que s'est déroulée la première partie de cette histoire, et qu'en a été prise l'observation.

Le 8 mars 1907, étant enfermé aux locaux disciplinaires avec un autre tirailleur, au cours d'une altercation où la morale n'avait pas été respectée, K... recevait de son compagnon cinq coups de couteau, dont l'un avait intéressé le rein droit, et l'autre traversé la région du pli du coude gauche.

Admis à l'hôpital dans un état grave, qui ne permettait guère

d'exploration prolongée ni d'interrogatoire détaillé, ses plaies sont désinfectées, pansées et imprudemment suturées. Mais elles ne pouvaient guère échapper à l'infection. Sur cinq, deux étaient sérieuses : celle du rein, qui s'accompagna d'hématuries jusqu'au 15 mars, et se termina par l'incision lombaire et l'évacuation d'une collection de 250 grammes de pus (nous n'y insisterons pas davantage) ; celle du pli du coude, qui fut également suturée après hémostase, mais qui fut aussi envahie secondairement par le pus.

C'est la seule qui nous intéresse.

Dès l'entrée du blessé à l'hôpital de Laghouat, les caractères de cette plaie ont été notés : elle était située un peu au-dessus du pli du coude gauche, légèrement en dehors de la ligne médiane, mesurant transversalement plus de 4 centimètres ; le couteau était ressorti en arrière, immédiatement au-dessus de l'épicondyle, par un orifice de 2 centimètres environ.

Le lendemain, quand le blessé est sorti du choc, on constate l'absence de contraction des muscles extenseurs et abducteurs de l'avant-bras.

L'état de la sensibilité n'est pas décrit.

Le 10 mars, on note une amélioration de l'état général ; mais la paralysie des extenseurs persistant, les fils de suture sont enlevés, la plaie ouverte, et l'on constate une énorme cavité remplie de caillots et de débris en voie de suppuration : les chairs, dit l'observateur, sont triturées et déchiquetées, comme si le couteau avait été retourné énergiquement dans la plaie.

La recherche des deux bouts du nerf radial ne donna aucun résultat ; d'ailleurs la suture, ajoute à bon droit le chirurgien, n'offrait guère de chance de réussite dans un foyer en voie de suppuration.

La suite de l'observation est celle de toute plaie suppurée largement débridée, et évoluant normalement vers la guérison.

La cicatrisation était complète vers le 20 mai.

L'électrisation des muscles extenseurs et abducteurs avait été commencée dès le 15 mars, concurremment avec le traitement de la plaie.

Son inefficacité pouvait, à elle seule, en l'absence de constatation *de visu*, faire conclure à la section du nerf. Les séances furent poursuivies chaque jour jusqu'à la date de l'évacuation de K... sur Alger (2 juin). On y a joint le massage de l'avant-bras et du coude, dès que l'état de cicatrisation de la plaie l'a permis, et cependant rien n'a été obtenu, sinon la confirmation de cette notion clinique aujourd'hui définitivement assise : on ne doit pas escompter la restauration spontanée d'un nerf sectionné ; en présence des symptômes de section d'un nerf il n'y a qu'une con-

duite à tenir : chercher les deux bouts du nerf et les suturer, quelle que soit la date de l'accident.

Peut-être même faudrait-il substituer au dicton « Mieux vaut tard que jamais », cet autre d'apparence paradoxale « Mieux vaut tard que trop tôt ».

C'est en tout cas dans ce sens que semble plaider l'histoire de mon opéré.

Après cette enquête, j'étais en possession de quelques notions importantes :

L'inertie des extenseurs et des abducteurs avait été constatée immédiatement après l'accident : il s'agissait donc bien d'une section primitive, et non d'un simple enclavement du nerf dans une cicatrice; là s'arrêtait la précision, car l'état de dilacération des parties, constaté aussi dès les premières heures, devait faire soupçonner un état de dilacération et d'attrition correspondant du nerf intéressé, et cet état ne pouvait qu'avoir été aggravé par l'évolution du pus.

Il ne pouvait plus s'agir désormais de localiser la lésion en un point anatomique, et le premier temps de l'acte opératoire devait comporter une exploration destinée à élucider l'état des parties, pour en déduire le mode de réparation.

J'y procède le 27 juillet, trois mois et demi après l'accident primitif.

Opération. — Chloroforme. Dans un premier temps : incision de 12 centimètres, sur la gouttière bicipitale externe, comprenant toute la longueur de la cicatrice ancienne, et se prolongeant en haut sur le relief du long supinateur, pour découvrir le tronc radial en portion saine, vers son issue de la gouttière de torsion. On le trouve au fond de l'interstice, entre le nerf supinateur et le brachial antérieur, et on le suit, en le libérant aussi bas que possible.

Vers le milieu de la cicatrice ancienne, il s'engage dans un bloc fibreux, rougeâtre, et s'y perd en se fusionnant avec le magma cicatriciel environnant et perdant tout caractère.

Dans un deuxième temps : je prolonge en bas mon incision de six centimètres; j'écarte en dehors le long supinateur et le faisceau épicondylien, coupant avec précaution en plein tissu cicatriciel, et je me porte vers l'entrée de la branche motrice dans le court supinateur, où je la trouve saine : je remonte alors en libérant et sculptant le nerf à petits coups, ménageant les vaisseaux et les rameaux nerveux destinés aux radiaux.

En dedans, et plus superficiellement, je peux libérer un cordon nerveux, que je récline, et que je reconnais pour la branche sensitive, non séparée du tronc, mais enclavée dans le tissu fibreux.

Le couteau a dû filer entre les deux branches de bifurcation pour ne couper que la profonde.

Entre les parties saines du radial, que j'ai pu libérer en haut et en bas, reste un bloc cicatriciel de 2 centimètres et demi environ ; je le résèque, et je reconnais sur la coupe des deux bouts isolés l'aspect fasciculé des cordons nerveux ; dans la flexion de l'avant-bras à angle droit, ils peuvent être mis au contact sans faire une flèche trop tendue. Je procède à la suture.

Craignant la trop grande rapidité de résorption du catgut, je passe en plein cordon nerveux, à un demi-centimètre de chaque tranche de section, deux anses transversales de fil de lin très fin, que je serre doucement, de peur de dilacérer les faisceaux nerveux ; et comme certains faisceaux périphériques se dissocient et s'écartent, j'en assure la coaptation avec deux catguts fins (000).

La continuité du nerf se trouve ainsi reproduite, et l'affrontement très satisfaisant.

Je referme la plaie (elle a 18 centimètres) en laissant au fond du foyer un drain de caoutchouc en cheminée, pour quarante-huit heures, afin d'assurer la bonne évacuation du sang et de la sérosité exhalée.

Pansement gaze et ouate aseptique, très abondamment matelassé, pour maintenir l'avant-bras à angle aigu sur le bras. Cette position est maintenue quinze jours ; puis on la relâche progressivement, et au bout de trois semaines on commence le massage, et au bout d'un mois l'électricité.

Évolution strictement aseptique, permettant bon espoir.

De ce moment commençait la période d'attente fastidieuse que connaissent tous ceux qui pratiquent la chirurgie des nerfs.

Au bout de quelques jours se produisit l'illusion habituelle, et K... crut très rapidement percevoir le retour du tonus musculaire, et déjà se disait plus habile dans le jeu de ses doigts. Cette illusion est commune ; il n'y faut voir très probablement qu'une habileté plus grande dans les suppléances musculaires, favorisées et développées par l'usage de l'électricité, par les manœuvres du massage et de la mécanothérapie, auxquelles s'ajoute la suggestion plus ou moins inconsciente ou voulue de l'entourage et du chirurgien.

Mais cette illusion n'a qu'un temps.

La période d'attente chez mon opéré dura jusqu'au 15 janvier, c'est-à-dire presque six mois. Pendant ces six mois, coupés seulement par un mois de convalescence passé au dépôt de Cherchell, on varia à l'infini, et sans le moindre effet apparent du reste, les formules d'électrisation et mécanothérapie, de douches et de massage. Et il est vraiment loisible de se demander, après tant

d'essais, et de si prolongés, si ces divers agents physiques tant prônés ont une action quelconque sur la régénération des nerfs. Cet effet, s'il existe, est au moins dépourvu de toute évidence et ne consiste peut-être qu'à entretenir et exercer la patience des opérés.

Enfin cette patience devait avoir un terme heureux pour K... Le 15 janvier, il commence à percevoir confusément la sensation du tonus musculaire. Le 18, il ébauche quelques mouvements de redressement des doigts, d'abord des 3e et 4e, puis des autres. L'extension du poignet suit, et, bientôt, se complète par l'abduction du pouce, puis par la contraction des radiaux. Dès que la motilité réapparaît, comme on le sait, elle se développe rapidement et les progrès en sont sensibles au jour le jour.

Trois mois furent pourtant nécessaires encore, avec le concours de l'électricité et du massage, pour la restauration des mouvements. Au mois d'avril ils étaient complets, et K... partait pour une nouvelle convalescence à Cherchell, à la suite de laquelle il était déclaré par le médecin du corps apte à reprendre son service.

Dix mois étaient écoulés depuis mon intervention, et je sais que d'autres ont dû attendre plus longtemps encore le résultat désiré.

En juin, K... rentrait sur ma demande à l'Hôpital du Dey, pour permettre de constater encore une fois son état fonctionnel. Le 4 juillet il en était expulsé par mesure disciplinaire.

Son état avait été précisé le 14 avril, par un examen électrodiagnostique, qui avait démontré, en outre des constatations grossières de la clinique, le retour presque complet de la sensibilité et de l'excitabilité aux diverses formes de courant, tant faradique que galvanique, dans le radial suturé, et dans les muscles qu'il innerve. Ces constatations peuvent se résumer ainsi :

« Le nerf radial suturé offre encore un peu d'hyperexcitabilité au courant faradique. Son point moteur coïncide bien avec le niveau de la suture nerveuse. Quant aux muscles extenseurs, leur excitabilité faradique est revenue à la normale.

« Au courant galvanique, la réaction du nerf est encore un peu en déficit sur la normale ; mais les signes de dégénérescence sont très peu marqués, et, en particulier, il n'y a plus d'inversion de la formule des contractions.

« L'atrophie musculaire n'est plus que de 1 centimètre et demi à 20 centimètres au-dessus de la styloïde radiale. Elle est également de 1 centimètre et demi au bras. La motilité revient progressivement dans le territoire du nerf suturé ; les mouvements d'extension du poignet et des doigts sont déjà très notables et s'accroissent peu à peu en étendue et en puissance. »

Le 2 juillet, à la veille de son départ, l'examen électrique est répété. Il fournit des constatations analogues aux précédentes, avec partout une accentuation dans l'amélioration.

Il n'y a plus de signes de dégénérescence, et les contractions initiales dues au courant galvanique sont déterminées par des courants moins intenses, et de plus en plus voisins de la normale.

Cliniquement et objectivement, la puissance des extenseurs et des abducteurs est encore moindre qu'à droite. Mais l'extension du poignet, doigts fléchis, est complète; elle est encore un peu diminuée d'amplitude quand tous les doigts sont dans l'extension complète.

De même l'extension des doigts est encore pénible quand le poignet est lui-même redressé, — mais tous, même le 4e et le 5e, peuvent l'exécuter. De même tous les mouvements de pronation et de supination, et ceux d'abduction du poignet et du pouce, se font, et peuvent s'exécuter isolément.

Le reste semble n'être plus qu'une question d'éducation à refaire.

Quant à la sensibilité, son retour a été constaté il y a plusieurs mois. Il a d'ailleurs coïncidé avec le développement de vagues troubles de sensibilité générale hystériforme, dans lesquels la suggestion et le désœuvrement ont joué un rôle non douteux.

En résumé, cette observation m'a paru offrir quelque intérêt, non seulement par la date tardive de l'intervention (trois mois et demi après l'accident) et par la complexité de l'acte opératoire, mais aussi par la lenteur de la réparation et la longue durée de l'observation à laquelle a pu être soumis l'opéré, et qui a permis, à travers mille vicissitudes, de suivre, jour par jour, l'évolution de la restauration anatomique et fonctionnelle du nerf réséqué et suturé.

La phase d'attente a paru d'autant plus longue que le sujet était d'un caractère difficile et peu malléable. Mais elle a été couronnée par un plein succès, et ce résultat peut, semble-t-il, être compté parmi les plus encourageants de la Chirurgie nerveuse.

Comme conclusions, on peut tirer de ce fait la confirmation de plusieurs principes déjà posés par la Société de chirurgie ;

Escompter la réparation spontanée d'un nerf sectionné est un leurre ; le travail de cicatrisation, abandonné à lui-même, et même en terrain aseptique, ne fait que compléter la solution de continuité physiologique, et la fonction est perdue, si l'on n'y remédie chirurgicalement.

Les désordres anatomiques sont accentués par l'évolution de la suppuration du foyer, quand elle ne peut être évitée, et leur étendue est encore augmentée du fait de l'enclavement dans le tissu cicatriciel d'un segment plus ou moins long des deux bouts séparés.

La facilité de la réparation chirurgicale est fonction de l'étendue de cet enclavement; elle n'est possible parfois qu'à la faveur d'une résection, et à condition que la coaptation des deux bouts puisse être assurée convenablement par la suture.

Il ne semble pas y avoir, du fait du retard apporté à l'opération, de limite clinique à l'efficacité de la réparation, faite dans ces conditions, et l'on peut citer des cas de restauration anatomique et fonctionnelle obtenue au bout de longs mois; mais la période d'attente, qui suit l'acte opératoire et précède la restitution fonctionnelle, semble d'autant plus longue, que la tentative opératoire a été plus éloignée du traumatisme mutilant. Sa durée est encore augmentée par la nécessité de réséquer un segment cicatriciel entre les extrémités nerveuses saines, et en raison de la longueur de ce segment.

Elle exige de la part de l'opéré autant que de celle du chirurgien, une longanimité et une patience indéfinie, mais qui trouvent leur justification dans l'observation des faits comme celui que je viens de rapporter après tant d'autres.

Enfin, il me semble exagéré de préférer systématiquement, comme on l'a proposé autre part, la restauration secondaire à la suture immédiate quand elle est possible. Mais il n'est pas douteux que l'asepsie est condition essentielle du succès, et c'est dans ces cas, quand la suppuration primitive est inévitable, que l'adage ancien « Mieux vaut tard que jamais », peut être remplacé, en matière de restauration nerveuse, par cet autre « Mieux vaut tard que trop tôt ».

Décès de M. Loison.

M. LE PRÉSIDENT. — Messieurs, je reçois une lettre de Mme Loison, m'annonçant la mort de notre collègue.

Je crois exprimer les sentiments de tous les membres de la Société de Chirurgie en disant que nous sommes profondément affligés de ce malheur. Je prie notre secrétaire général d'adresser à Mme Loison l'expression de notre sympathie et de notre chagrin.

A l'occasion du procès-verbal.

Note sur un mode simplifié de traitement des fractures de clavicule.

M. TOUBERT, *membre correspondant.* — Puisque l'attention de la Société de Chirurgie a été récemment appelée, à plusieurs reprises, sur la simplification du mode de traitement des fractures du membre supérieur, je crois le moment opportun pour soumettre à son appréciation une variante du traitement des fractures de clavicule.

Dans la séance du 17 juin, M. Chaput présentait à la Société de Chirurgie un « *appareil à extension continue* pour le bras, extrêmement simplifié ». J'applique depuis quelque temps aux fractures de clavicule un appareil qui peut être appelé *appareil à suspension continue.*

La technique que je suis est inspirée, comme celle de M. Chaput, par la pensée, aujourd'hui devenue pour ainsi dire classique, après avoir été presque révolutionnaire autrefois, que l'immobilisation parfaite, idéale, mathématique, n'est pas indispensable à la formation du cal, et qu'il faut surtout annihiler au plus tôt la contracture musculaire qui maintient le déplacement des fragments.

M. Lucas-Championnière affirmait encore l'importance de ce principe le 10 juin dernier, devant vous (*Bulletin de la Société*, page 785), pour les fractures de clavicule et il vantait les bienfaits du massage et son action décontracturante. Il ajoutait : « La simple position dans le lit suffit à maintenir les os en bonne situation et, n'était la difficulté de ce séjour au lit, on en tirerait les meilleures conditions. » M. Couteaud (Bulletin de la Société, 1907, page 644) avait préconisé également un mode de traitement des fractures de clavicule par la position, l'épaule en porte à faux et le membre supérieur pendant hors du lit.

Mais immobiliser plusieurs jours au lit un vigoureux malade qui n'a qu'une fracture de clavicule, surtout si on y ajoute l'aggravation de la « pendaison continue » du membre supérieur inaugurée par M. Couteaud, n'est-ce pas payer un peu cher la régularité de la réduction et la perfection du résultat esthétique?

Ne peut-on faire aussi bien sans autant gêner le malade? C'est le but que j'ai cherché à atteindre en imaginant l'appareil suivant, qui s'applique en deux temps; le premier temps seul est inédit, du moins je le suppose, le second est bien connu.

Premier temps. — Fléchir latéralement la tête sur le cou, en l'inclinant vers la clavicule fracturée, pour relâcher le sterno-

cléido-mastoïdien. Remonter le moignon de l'épaule en portant le coude en haut, ce qui relâche le grand pectoral et le deltoïde. Garnir de coton le cou, la tête, l'aisselle et faire un bandage en 8; les boucles supérieures engaîneront la tête au-dessus des oreilles et les boucles inférieures l'aisselle; les points de croisement répondront au creux sus-claviculaire. La tête est ainsi placée en torticolis léger : le fragment externe de la clavicule est suspendu au crâne, d'où le nom d'*appareil à suspension continue*, qui me paraît le plus propre à caractériser ce mode de traitement.

Deuxième temps. — Pour annihiler l'action de la pesanteur, qui contrarierait ladite suspension continue, il suffit d'une bonne écharpe classique. La meilleure de toutes, à mon avis, est l'écharpe dite de J.-L. Petit, que l'on appelle plus communément à Paris écharpe de Gosselin, ou écharpe de Tillaux. Elle suspend parfaitement le membre supérieur au cou, en prenant appui sur le creux sus-claviculaire du côté sain. Elle engaine strictement ce membre, de la main au moignon de l'épaule inclus, et l'applique énergiquement au tronc.

Cet appareil est bien toléré, même par des malades irritables ou nerveux. On le refait une ou deux fois pendant la première semaine et, dès le dixième ou douzième jour, on peut supprimer le bandage du cou, pour ne plus garder que l'écharpe. Au vingt et unième jour environ, tout appareil est inutile.

Voici, à l'appui, deux observations inédites, recueillies dans mon service de chirurgie de l'hôpital militaire de Casablanca. Elles concernent des soldats indigènes ou plus exactements algériens, malades souvent nerveux et capricieux, dont le caractère ressemble singulièrement à celui des enfants, et qui se résignent d'assez mauvaise grâce au port permanent d'un appareil pour peu que celui-ci les gêne.

Obs. I. — Bou..., homme vigoureux, tirailleur indigène du département de Constantine, entre à l'hôpital de Casablanca le 22 juin 1908, pour une fracture de la clavicule gauche, au tiers externe, par action directe, coup violent porté au cours d'une rixe à l'aide d'une lourde pièce de bois. Gonflement, douleur, déformation classiques. Mon collègue Perrogon maintient le bras dans une sorte de bandage de corps, suivant une technique empruntée aux hôpitaux de Nantes et qui lui a donné de bons résultats. Mais le tirailleur est énervé, gêné; il remue sans cesse dans son appareil, si bien que, le 27, reprenant le service de chirurgie, je suis obligé de changer le mode de contention : la déformation angulaire persiste. J'applique l'appareil à suspension continue d'après la technique indiquée plus haut; le malade cesse de se plaindre. Je rectifie l'appareil de deux en deux jours. Le 1er juillet, je

supprime le bandage du cou. Le 6, le cal est résistant, régulier. Le 12, je supprime la grande écharpe et me contente de soutenir la main. La déformation est à peine visible; ainsi que le fait remarquer un assistant, la « salière » gauche est moins profonde que la droite.

Obs. II. — Bel..., cavalier du 17e escadron du train des équipages, à Casablanca, entre à l'hôpital le 24 juin 1908, au soir, pour une fracture de la clavicule droite datant du matin; c'est une fracture indirecte par chute de cheval sur le moignon de l'épaule; c'est une fracture à la partie moyenne, avec déplacement accentué. Traité par mon collègue Perrogon du 24 au 27, il me demande, le 27, d'être immobilisé de la même façon que son voisin de lit Bou.... Application de l'appareil à suspension continue. Suppression du bandage du cou le 2 juillet, et de l'écharpe, le 12. Cal régulier à peine visible, perceptible au doigt, fusiforme, solide.

La simplicité de ce mode de traitement, son efficacité, sa tolérance parfaite, même pour des malades peu patients et peu soigneux, suffiraient, je pense, à justifier sa présentation devant la Société de Chirurgie, à la suite de la discussion récemment ouverte sur le traitement de certaines fractures.

Sur la tuberculose inflammatoire.

M. Antonin Poncet. — Devant la levée de boucliers qu'a suscitée notre dernière communication, j'avais songé à laisser aux faits et au temps le soin de vous familiariser avec les idées un peu révolutionnaires que nous avions soulevées (Poncet et Leriche), persuadé qu'elles sont en trop parfait accord avec la clinique pour n'être pas justes, malgré le caractère métaphysique que leur prête Broca. Mais depuis quinze jours, il a paru des travaux trop caractéristiques et trop harmoniques avec notre conception pour que je puisse résister au plaisir d'y renvoyer quelques-uns d'entre vous. Je reviendrai donc brièvement sur quelques points de la discussion passée.

1° Il vous a paru généralement bien peu scientifique d'oser parler de tuberculose « *aspécifique, sans signature anatomique* ». Pour Kirmisson, c'est reculer d'un bon nombre d'années que de parler ainsi. Hypothèse ! s'écrie Broca. Hypothèse ! cette tuberculose à lésions purement banales opposées à la tuberculose virulente ! En êtes-vous bien sûr? Il me semble à moi que la peur de la métaphysique a un peu obscurci vos qualités habituelles de « physicien ». Voyez plutôt le *Bulletin médical* du 8 et du 18 juillet. MM. L. Bernard et Gougerot y publient un rapport, fait par eux, à la *Société d'Etudes scientifiques de la tuberculose*, sur la *Pathogénie*

des lésions non folliculaires de la tuberculose. Les lésions non folliculaires de la tuberculose, c'est ce que nous appelons la tuberculose inflammatoire. Les auteurs le disent eux-mêmes (p. 629). Et voici ce qu'ils écrivent : « Le propre de ces lésions, c'est qu'elles ne rappellent en rien la structure des follicules ; elles se rapprochent, au contraire, des lésions que l'on observe à la suite des maladies infectieuses autres que la tuberculose ; c'est pourquoi, longtemps, on les distingua des lésions tuberculeuses sous le nom de lésions inflammatoires... Ce n'est que dans ces dernières années qu'elles ont été attribuées à cette maladie (la tuberculose). Dans la suite, des altérations de cet ordre ont même été rattachées à la tuberculose, sans que l'on trouve nul foyer tuberculeux chez les sujets qui en étaient porteurs... On connaît aujourd'hui des lésions de cette nature dans tous les organes ; elles sont extrêmement variées... Seule, leur pathogénie prête encore à discussion. »

Ces lésions, que sont-elles ? Dans une rapide revue générale, Bernard et Gougerot les indiquent : ce sont *des réactions vasculaires*, la plus fréquente étant la simple congestion ; *des réactions du tissu conjonctif*, c'est-à-dire de l'infiltration embryonnaire, et la série des phénomènes que l'on voit dans toutes les autres inflammations, non tuberculeuses, mais surtout de la sclérose banale, réaction chronique commune de ce même tissu ; pour les séreuses, c'est l'exsudation séro-fibrineuse ; ce sont enfin *les réactions des cellules nobles des parenchymes*, c'est-à-dire des réactions de déficit, dégénérescences variées, et des réactions de suractivité cellulaire, plus rares, hépatite nodulaire et transformation adénomateuse, adénomes vrais, processus néo-plasiques, conjonctifs ou épithéliaux, etc...

« *Tels sont les processus réactionnels généraux des tissus que la tuberculose peut mettre en œuvre, ainsi qu'en témoignent un nombre, aujourd'hui considérable, de faits bien établis. Comme on le voit, ils ne diffèrent en rien de ceux que suscitent les autres maladies, et ils aboutissent à des lésions qui ne rappellent en rien des lésions folliculaires.* »

On nous permettra peut-être de remarquer maintenant que, de par la simple observation clinique, nous avons, depuis 1902, indiqué tout cela. Et, quoi qu'en puisse dire Delbet, au nom de l'esprit scientifique, nous croyons que nous avons eu raison de le dire, même en ne fournissant pas une démonstration rigoureuse, par les méthodes de laboratoire. La clinique faite d'observations longuement réfléchies, nous suffisait alors. Elle nous suffit aujourd'hui plus que jamais, puisqu'elle a forcé les procédés de laboratoire à se perfectionner pour nous contrôler, et que ce contrôle nous montre le bien fondé de ce que nous avions dit.

Ce qui est antiscientifique, c'est de rejeter les faits de simple observation quand ils sont assez nombreux et assez concordants, pour ce simple motif que le laboratoire ne les a pas encore vérifiés.

Celui-ci peut être en retard sur la clinique. Il l'est même habituellement. L'histoire de la syphilis en est une assez belle démonstration pour qu'il n'y ait pas lieu d'insister.

Or, donc, plus que jamais (1), l'existence de « lésions non tuberculeuses, dans la tuberculose », doit devenir une certitude. Le mécanisme n'en est pas encore précisé. On s'efforce de démontrer qu'il ne peut s'agir de toxines diffuses. Peu nous importe. Nous sommes prêts à admettre, quand ce sera bien établi, qu'il s'agit d'une intoxication locale par des bacilles, trop difficiles à colorer, trop rares ou trop disséminés pour être facilement perceptibles. Jusqu'à présent, ils ont passé inaperçus à ceux qui les ont cherchés ; personnellement, nous ne les avons point vus. Le fait clinique persiste tel que nous l'avons énoncé : *les lésions congestives et scléreuses, chez les tuberculeux, quand elles ne reconnaissent pas une étiologie spéciale bien nette, sont des lésions tuberculeuses.*

La doctrine de la tuberculose inflammatoire que nous défendons, tient tout entière en cette phrase. A raisonner ainsi, le danger n'a pas été grand, quoi qu'en puisse penser mon ami Broca.

2° Je ne veux pas m'étendre sur la valeur du raisonnement par analogie et de la loi des coïncidences. Comme moi, vous l'admettez tous, sauf pour la tuberculose. Pourtant, ses abus vous effraient. On pourrait, dites-vous, par là démontrer que toute la pathologie relève du gonocoque ! L'argument ne vaut pas grand'chose. Aussi longtemps qu'elle reste maladie locale, la blennorragie ne crée que des lésions localisées ; c'est heureusement le cas habituel ; quand, par contre, elle devient maladie générale, elle peut tout faire : des endocardites, des pleurésies, des méningites, etc., et touche alors à toute la pathologie.

... S'il en était ainsi d'ordinaire, si elle était une maladie habituellement sanguine et exceptionnellement urétrale, vous seriez obligés, *de par les faits*, à la retrouver à l'origine de toutes sortes de processus inflammatoires, sans exercer vos raisonnements « un peu en l'air, autour et au delà des faits ». Aussi bien, tout cela n'empêchera point que la tuberculose, maladie infectieuse, générale, continuellement présente dans l'organisme, à partir du jour

(1) Voyez encore, sur les tuberculoses sans lésions spécifiques, une communication d'Arloing et Thévenot à l'Académie des sciences, 16 mars 1908, et Gougerot, *Revue de Médecine*, 16 juillet 1908.

où elle vous l'a touché, ne puisse influencer tous les tissus et tous les organes, sous des dehors paisibles.

C'est quand elle n'est pas bruyante à la périphérie, qu'elle agit suivant le mode non folliculaire, banal. La doctrine des abcès de fixation est vraie pour elle comme pour les autres infections : une localisation très virulente épuise son effort en un point. Un foyer mal éteint remanie sourdement les trames tissulaires, crée des lésions dont la nature est d'autant plus difficile à reconnaître que la cause se cache. Et voilà pourquoi mon collègue et ami Kirmisson a pu laisser échapper des tuberculoses frustes chez ses tarsalgiques et chez ses scoliotiques. M. Ausset (de Lille) vient tout dernièrement, de montrer un exemple bien net, que quand on cherchait dans le sens que nous avons indiqué, on trouvait. C'est pour avoir cherché et trouvé que nous avons parlé de l'origine tuberculeuse du rachitisme tardif. Ici encore ce ne fut point de la métaphysique, mais de la saine observation.

3° Il est un dernier point sur lequel je voudrais insister en terminant. On nous fait souvent dire ce que nous ne pensons pas. Dans nos travaux sur les néoplasies d'origine tuberculeuse, sur les scléro-tuberculoses, etc., nous n'avons jamais prétendu que tout fût toujours tuberculeux. Bien loin de là, nous considérons que la plupart des maladies sont des syndromes infectieux : la rétraction de l'aponévrose palmaire, la camptodactylie n'est nullement une maladie toujours tuberculeuse. Nous avons montré que ce n'était pas une affection arthritique, mais une sclérose d'ordre toxi-infectieux, que toute toxi-infection pouvait engendrer. Parmi ces toxi-infections, nous avons fait sa part à la tuberculose. M. Morestin croit que rien n'autorise sérieusement à établir une relation quelconque entre elle et la tuberculose ?

Je lui citerai la statistique toute récente de Milian et Crespin. Sur 100 sujets camptodactyles, 87 étaient tuberculeux avérés, 7 tuberculeux probables, et 6 paraissaient indemnes de tuberculose. « Ces six derniers étaient cliniquement indemnes. Pourtant, certains d'entre eux présentaient des antécédents familiaux nettement tuberculeux. La plupart avaient de petites lésions telle que l'acrocyanose, qui est une véritable tuberculide. » Et ils concluent qu'il y a tout lieu de croire à la nature tuberculeuse de la camptodactylie.

De celle-ci à la rétraction de l'aponévrose palmaire, il n'y a pas grande différence, on nous l'accordera. D'autres auteurs (Bouyghes, Horand, etc.) ont, d'ailleurs, abouti à une conclusion identique.

Pour nous, il nous suffit d'avoir montré que c'était une sclérose d'origine infectieuse, fréquemment tuberculeuse. Et nous aban-

donnons volontiers à M. Morestin, pour son cancéreux, le loisir de l'hypothèse qu'il voudra. Une exception n'a pas grande signification.

M. Broca. — La qualification de métaphysicien me semble avoir un peu piqué Poncet : comme il est de mes plus vieux amis, je ne demande pas mieux que de la modifier, et je lui reprocherai seulement d'être un brin généralisateur, ce qui paraît lui plaire mieux tout en exprimant aussi bien ma pensée.

Poncet vient de nous résumer triomphalement un rapport récent de Léon Bernard et Gougerot sur les tuberculoses non folliculaires, et il y a vu la confirmation de ses idées. Il nous a cité les deux numéros du *Bulletin médical* où ont paru rapport et discussion, et il a, ce qui est son droit, insisté sur ce qui, dans le rapport, lui parut favorable à sa doctrine. Mais il me permettra, ce qui est mon droit aussi, de vous dire ce qui, d'après le deuxième numéro, s'est passé lors de la discussion. Celle-ci a été ouverte par notre collègue Villemin qui, prenant le taureau par les cornes, a demandé à L. Bernard quelle relation il établissait entre les tuberculoses non folliculaires et le rhumatisme tuberculeux de Poncet; et Bernard a répondu sans ambages qu'à son sens Poncet faisait fausse route, que l'on ne pouvait admettre la tuberculose sans action directe du bacille de Koch sur les tissus malades.

Car c'est là — quoique avec son remarquable talent de dialecticien, il nous reproche de contester autre chose — qu'est notre seule divergence avec Poncet; nous ne pouvons pas admettre, selon deux mots que je n'ai pas lus dans son dernier exposé, mais qu'il a prononcés devant nous et qu'il vient encore de répéter, nous ne pouvons pas admettre une tuberculose « aspécifique et non virulente ». Pour reconnaître dans une lésion le caractère tuberculeux, nous y exigerons, jusqu'à nouvel ordre, la présence du bacille. Certes, nous savons que les microbes morts, que les diverses toxines, employées expérimentalement, possèdent une action irritante locale, connue en particulier pour les jointures; nous savons que d'elles relèvent des lésions d'ordre inflammatoire. Mais nous maintenons qu'une démarcation très nette doit être établie entre ces lésions toxiques et les lésions spécifiques, car les premières naissent et meurent sur place, n'ont pas la capacité de prolifération et de virulence qui caractérise les secondes. Et c'est quand Poncet admet que des fluxions « rhumatismales » se produisent par action toxinaire, à distance d'un foyer connu ou inconnu, qu'à mes yeux il dépasse le domaine des faits pour entrer dans celui de l'hypothèse.

Les lésions virulentes, les seules réellement tuberculeuses,

croyons-nous, peuvent être, nous le savons depuis longtemps, d'intensité extrêmement variée. Tous les chirurgiens d'enfants partent, par exemple, de cette idée que l'hydarthrose du genou est, au-dessous de quinze ans, presque toujours tuberculeuse ; et si la preuve en est faite depuis longtemps, quand, après ce début, évolue une vraie tumeur blanche, elle a été faite plus récemment par les investigations de la cytologie, de la bactériologie, pour les cas à lésions synoviales superficielles, guérissant vite et bien par évolution vers la sclérose. Ces faits, Lannelongue m'a appris à les soupçonner quand j'étais son interne, en 1884 ; tout ce que j'ai vu depuis m'a confirmé dans cette interprétation, aujourd'hui mise scientifiquement hors de doute. Même histoire pour les pleurésies, pour les ascites, pour les synovites à grains riziformes ou à liquide séreux. Et Poncet me paraît avoir eu la généralisation heureuse quand il a groupé tous ces faits, quand il a montré leurs analogies anatomiques et cliniques. J'eusse préféré qu'il eût proposé le nom de pseudo-rhumatisme, au lieu de celui de rhumatisme, pour réserver celui-ci, dans son acception absolue, à la spécifique maladie de Bouillaud. De plus en plus, on tend à abandonner l'expression : rhumatisme blennorragique, et je crois qu'on a raison. Mieux eût valu, je pense, ne pas créer celle de rhumatisme tuberculeux. Mais ces discussions de nomenclature sont d'intérêt secondaire : le principal est que nous nous entendions sur les choses.

Or, ici, nous nous entendons : c'est-à-dire que tous nous admettons que la tuberculose, comme toutes les autres infections, a des degrés extrêmement variables d'intensité, qu'on peut établir pour elles trois véritables échelles en clinique, en anatomie pathologique, en bactériologie. Oui, nous connaissons les lésions non folliculaires, d'apparence non spécifique avec les moyens histologiques dont nous disposons ; oui, nous connaissons leur tendance fréquente à l'évolution fibreuse, que celle-ci soit de sa nature curatrice ou soit imposée, comme le veut Auclair, par une toxine spéciale ; mais nous nous refusons à déclarer que dorénavant, dans les trois séries, les échelons sont mis en face l'un de l'autre, en partant, sur les échelles anatomo-pathologique et bactériologique, de la tuberculose inflammatoire « aspécifique et non virulente ». Le tissu nous paraît simplement enflammé ; par dégradations successives, nous arrivons à cet aspect banal en partant de la granulation la plus nette. Mais avec Léon Bernard, dont Poncet a eu tort d'invoquer l'opinion en faveur de sa thèse, nous voulons, pour dire que ce tissu est tuberculeux, y trouver le bacille, c'est-à-dire la virulence, c'est-à-dire la spécificité.

C'est nier, dites-vous, la preuve par la clinique. Or, celle-ci

n'avait-elle pas établi l'histoire de la vérole avant la découverte du spirochète? Pas un de nous, ici (et moi pas plus que les autres), ne conteste la valeur des preuves cliniques. Et nous estimons que, dans toutes nos pensées, la clinique doit être notre point de départ et notre point d'arrivée. Mais dans l'histoire de la tuberculose, combien de faits ont été rectifiés depuis que nous possédons les vérifications de laboratoire! Et nous pouvons prévoir que, peu à peu, beaucoup aussi le seront dans l'histoire de la syphilis. Ne subordonnons rien à rien, mais faisons aller de pair clinique, histologie, bactériologie, et gardons-nous de prendre nos désirs pour des réalités, d'admettre sans preuve certaine que ces trois modes d'investigation sont, pour la tuberculose en particulier, raccordés sans fissures. Je suis clinicien, mais je crois devoir admettre que la preuve purement clinique est toujours sujette à caution.

Et cela je le pense surtout pour la preuve sur laquelle Poncet revient à tout instant : la coexistence fréquente de la tuberculose avec les lésions inflammatoires, fibreuses, qu'il croit tuberculeuses. Je le répète : cette fréquence est aussi grande chez les écrasés par tramway, et les lésions tuberculeuses sont, chez l'homme, d'une banalité qui rend caduque toute l'argumentation de Poncet établie sur la coexistence fréquente.

Je n'ai pas l'expérience personnelle assez grande de la rétraction de l'aponévrose palmaire et des adénomes du sein pour prévoir ce qu'à leur sujet l'avenir réserve aux opinions de Poncet. Mais je suis intimement convaincu qu'il est dans l'erreur pour les déviations de l'adolescence, scoliose, coxa vara, genu valgum, pied plat valgus douloureux. Poncet nous dit que nous n'avons qu'à regarder pour voir. Pardon, mais c'est précisément que j'ai regardé depuis près de deux ans mes malades de ce point de vue! En particulier, j'ai fait revenir une série de tarsalgiques inscrits depuis des années sur mes registres : ils ne sont pas devenus tuberculeux, du pied ou d'ailleurs; leurs douleurs ont cessé par le port de la chaussure spéciale, et je maintiens, malgré Poncet, que la tarsalgie vraie n'a rien à voir avec la tuberculose.

Dans les mémoires que Thévenot a consacrés, pour la tarsalgie, à la doctrine du maître, je n'ai pas trouvé un seul fait probant. Ce que j'y ai vu, c'est l'histoire de malades qui ont eu des tumeurs blanches du pied, dont un symptôme initial fut l'aplatissement de la voûte, chose fréquente, habituelle même pour toutes les arthrites médiotarsiennes. D'où une erreur de diagnostic, que j'affirme en particulier pour les malades dont l'arthrite a débuté dans l'enfance : car la tarsalgie vraie, celle de Gosselin, est une maladie de l'adolescence, de l'enfance jamais. Sur ce point, le

débat est vieux. Déjà Verneuil — et, si je me souviens bien, sous son influence Terrillon, dans un mémoire lu devant nous — appelait tarsalgie toutes les douleurs du pied, comme faisaient nos devanciers pour la coxalgie, et il décrivait la tarsalgie hystérique, rhumatismale, blennorragique, tuberculeuse, etc.; et, allant plus loin, il admettait la transformation de la tarsalgie des adolescents en lésion tuberculeuse.

En 1895, j'ai eu à traiter du pied plat valgus douloureux en leçon d'agrégation, leçon que j'ai publiée quelques semaines après l'avoir professée; et, dès cette date, ayant déjà sur le sujet une expérience notable, j'ai déclaré que, à mon sens, cette transformation n'existait pas, qu'elle était une manière d'interpréter des erreurs de diagnostic; que je l'avais commise, cette erreur, et que je préférais m'en accuser plutôt que de l'excuser en édifiant sur cette base fragile une théorie pathogénique même transcendante. Cette opinion reste la mienne.

En tout cela, je le répète, je crains que Poncet ne se laisse piper au mirage d'une généralisation séduisante; qu'il ne fasse souvent ce qu'il a fait il y a peu de temps à propos d'une observation de moi. J'ai publié dans la *Gazette des Hôpitaux*, il y a quelques mois, une clinicule sans prétention à propos d'un cas de chorée compliquée d'arthrite aiguë de la hanche (guérie par le salicylate de soude) et d'insuffisance mitrale. Dès le lendemain, Poncet m'a envoyé la thèse où il a fait soutenir par un de ses élèves que la chorée était tuberculeuse. J'ai compris le reproche : j'étais passé à côté d'un beau cas de rhumatisme tuberculeux sans l'interpréter ainsi devant mes élèves. Et j'entends Poncet, à la tribune, qui me dit : parfaitement. Or, je maintiens que, dans mon cas, rien ne permet de soupçonner la tuberculose. J'ajouterai que j'ai lu attentivement la thèse en question et je n'y ai trouvé que des hypothèses. Permettez-moi de dire :

Que le moindre grain de mil
Ferait bien mieux mon affaire.

M. Kirmisson. — Je ne veux pas rentrer dans le débat; je ne puis cependant laisser passer sans protestation l'assertion qui vient d'être émise par notre collègue, M. Poncet, à savoir qu'on trouve très fréquemment la tuberculose chez les malades atteints de scoliose, de pied plat ou de genu valgum. C'est absolument le contraire qui me paraît être la vérité. Du reste, tout a été dit, de part et d'autre, au point de vue des généralités; continuer le débat sur ce terrain, ce serait s'exposer à des redites inutiles. Ce qu'il faut maintenant, ce sont des faits bien observés. L'idée lancée par M. Poncet doit être soumise à l'observation minutieuse des

cliniciens, et, plus tard, dans un an ou dix-huit mois, quand nous aurons recueilli des faits en nombre suffisant, nous pourrons utilement reprendre le débat.

M. Antonin Poncet. — Je n'ai pas parlé, vous a dit Broca, de l'appréciation de mes travaux par M. Bernard dans la discussion (*Bulletin médical*, du 18 juillet) qui suivit la communication de MM. Bernard et Gougerot, sur la *Pathogénie des lésions non folliculaires de la tuberculose*.

Le fait est exact. — L'explication en est simple, et je n'ai pas pensé, un instant « triompher » plus aisément, en laissant de côté une interprétation toute personnelle. — Je me suis placé, en effet, avant tout, sur le terrain clinique, et M. Bernard, sur le terrain bactériologique. Cet auteur croit « qu'il est nécessaire, pour affirmer la nature tuberculeuse d'une affection, d'attendre d'autres démonstrations (que celles que j'ai données), et principalement, la présence du bacille de Koch à l'origine de cette affection »?

C'est là une opinion que j'appellerai respectable, mais pour la discuter avec fruit, il eût fallu reprendre une discussion générale, pour le moment épuisée.

Je laisse à l'expérience clinique de M. Bernard le soin de mettre d'accord l'observation au lit du malade et la présence constante du bacille de Koch. Peut-être changera-t-il d'opinion sur « ma doctrine » qui, pour le moment « ne lui paraît pas heureuse »?

A propos du bacille, mon ami Broca n'ignore pas que dans les manifestations les plus virulentes de la tuberculose, dans la granulie généralisée, par exemple, on ne le trouve quelquefois pas. Les bacilles y sont volontiers particulièrement rares, et leur nombre, comme dans pas mal de tuberculoses cutanées et autres, est loin d'être en rapport avec la malignité des lésions.

Il en est souvent ainsi, également, dans les tuberculoses fermées. Malgré leur étendue, malgré leur gravité locale, etc., le bacille s'y trouve mal, quelquefois pas du tout.

Je n'insiste pas, par crainte de répétitions fatales. J'aurais, cependant encore, beaucoup de choses à ajouter, car le rhumatisme tuberculeux et la tuberculose inflammatoire font aussi bien leurs preuves par la bactériologie, par l'expérimentation, par l'anatomie pathologique, que par la clinique.

La tuberculose dont les manifestations forment une échelle clinique allant depuis la congestion la plus légère jusqu'à la nécrose des tissus, a aussi une échelle expérimentale, une échelle bactériologique, etc., et cette triple concordance ne laisse pas que d'être singulièrement éducatrice.

Broca s'étonne que je considère la chorée comme étant parfois

d'origine tuberculeuse, et que j'aie pu, il y a trois à quatre ans, inspirer, à un de mes élèves, une thèse sur ce sujet et la lui envoyer?

Je lui ferai simplement remarquer que la chorée est considérée comme étant fréquemment de nature infectieuse. Rien n'est dès lors plus naturel, *a priori*, que d'admettre, chez un enfant tuberculeux et choréique, une telle étiologie, du reste confirmée, depuis, par les faits.

Ses réflexions sur la chorée et « le moindre grain de mil » me laissent tout de même un peu songeur. Elles dénotent un état d'âme plus réfractaire encore que je ne le supposais, à la conception des diverses modalités de l'empoisonnement tuberculeux. Mais je ne doute pas qu'avec son mordant ordinaire pour les idées nouvelles et générales, Broca ne fasse bientôt, entraîné par les faits, une volte-face complète.

Comme à notre collègue M. Kirmisson, j'espère bien lui faire toucher du doigt l'influence fréquente de la tuberculose dans les déformations ostéo-articulaires de l'adolescence.

Nombre de pieds plats valgus douloureux ne sont autres, la question est déjà jugée, que des ostéo-arthrites sèches de nature tuberculeuse.

Communication.

De l'anesthésie locale par la cocaïne dans la réduction des fractures, par M. QUÉNU.

Ma communication n'est qu'une courte note sur l'application au traitement des fractures, de l'anesthésie cocaïnique locale. Cette pratique n'est pas nouvelle, elle aurait été recommandée pour la première fois par Conway (1). Reclus, à qui nous devons tant sur les applications de la cocaïne à l'anesthésie locale, ne lui consacre que quelques lignes quand il s'agit des fractures, et il semble n'avoir en vue que le transport des blessés; tout dernièrement enfin, vient de paraître un travail d'un assistant de Turin, Guido Lerda, basé sur 30 cas et dont l'analyse a été publiée dans le *Centralblatt für Chirurgie* de décembre dernier. Lerda se sert d'une solution de cocaïne à 1 p. 200, et il ajoute 1 centimètre cube de solution d'adrénaline à 1 p. 1000 dans le but de diminuer l'étendue des hématomes.

Il injecte sa solution entre les fragments et autour d'eux, de manière à ce que la moellle osseuse, le périoste et les tissus environnants soient imbibés par l'anesthésique.

(1) *New-York med. J. A.*, 42, p. 632.

Nous avons, à l'exemple de Lerda, utilisé la solution à 1 p. 200, mais sans y ajouter d'adrénaline.

Nos observations personnelles nous ont paru très encourageantes, et, bien qu'elles soient encore trop limitées, nous avons cru bon d'en signaler les résultats, afin d'engager nos collègues des hôpitaux à entrer dans cette voie de l'anesthésie locale dans le traitement des fractures.

On sait à quel point la moindre solution de continuité osseuse est douloureuse, alors même qu'il n'y a aucune mobilité infligée aux fragments, mais cette douleur devient intolérable dès que le moindre mouvement est possible. Aussi les muscles se mettent-ils automatiquement en état de défense, et leur contracture permanente vient pour ainsi dire tenter la réalisation d'une immobilité instinctive. Mais cette contracture a ses inconvénients que nous connaissons bien tous, puisqu'elle est le principal obstacle à la réduction et au maintien de la réduction, à tel point que, pour certaines fractures, la pratique de l'anesthésie générale semble avoir fait un bon nombre d'adhérents (1). Mais l'anesthésie générale, outre ses dangers ordinaires, présente maints inconvénients dans la réduction des fractures, spécialement chez les alcooliques; aussi quelques chirurgiens, très peu partisans de la rachi-anesthésie, se sont-ils adressés à elle néanmoins dans le cas particulier qui nous occupe, tel, par exemple, M. Delbet (2).

Je pense qu'il est possible d'atteindre les mêmes résultats avec l'anesthésie locale, et ma conviction s'est faite d'autant plus rapidement que ma première tentative d'anesthésie s'est adressée à une fracture de Dupuytren avec déplacement considérable du pied en dehors.

Il s'agissait d'un homme de vingt-sept ans, entré le 18 mai à la salle Boyer, pour une fracture du cou-de-pied survenue à la suite d'une chute de la hauteur de $2^{m}50$ au fond d'un bateau. Le surlendemain de l'accident, le malade nous a été présenté avec tous les signes d'une fracture de Dupuytren : gonflement considérable, coup de hache, déviation du pied, telle que l'axe de la jambe prolongé passait en dedans du bord interne du pied; fracture du péroné à 6 ou 7 centimètres de la pointe malléolaire; fracture de la malléole interne à sa base : à ce niveau la peau est soulevée et rouge. La pression sur les points fracturés et les moindres mouvements communiqués au pied provoquent une réaction douloureuse extrêmement vive.

Après nettoyage de la peau à l'éther, je pratiquai une injection

(1) Championnière. *Bulletin de la Société de Chirurgie*, 21 novembre 1906.
(2) *Bulletin de la Société de Chirurgie*, 14 novembre 1906.

de cocaïne de 1 centigramme au niveau du péroné en faisant pénétrer l'aiguille tout contre l'os, une injection de 1 centigramme au niveau de la malléole interne, et une injection de 1 centigramme dans l'articulation, soit en tout 6 centimètres cubes, c'est-à-dire 3 centigrammes de cocaïne. Après une attente de quatre à cinq minutes, j'explorai la sensibilité et constatai qu'elle était devenue nulle et que toute contracture avait cédé. Je pus avec deux doigts ramener le pied en dedans ; il fut à peine besoin de tenir le pied pour le maintenir réduit ; l'anesthésie persista pendant toute la durée de l'application du plâtre.

L'appareil plâtré était mis à 11 h. 30 ; ce n'est que vers 1 heure que le malade a accusé quelques petites douleurs ; à 3 heures elles ont cessé, et le malade a passé une excellente nuit sans crampes aucunes ; aucune douleur les jours suivants.

Le 29 juin, l'appareil est enlevé, le pied est en bonne position et la consolidation parfaite.

J'ai traité de la même manière une autre fracture de Dupuytren (le 24 juin dernier) chez un homme de quarante-trois ans, alcoolique. Le gonflement était énorme, accompagné de phlyctènes ; à la déviation latérale était joint un glissement du pied en arrière très prononcé ; 3 centigrammes furent injectés comme chez le précédent. La réduction fut facile, indolente, et l'anesthésie complète dura deux heures, de 11 heures à 1 heure. Vers 1 heure, il survint quelques douleurs qui augmentèrent jusqu'à 5 heures, mais ces douleurs étaient infiniment moindres que celles qu'éprouvait la veille le malade, avant l'application de l'appareil. Le lendemain et les jours suivants, les douleurs ne reparurent plus.

Nous avons encore utilisé la cocaïne pour les fractures des deux os de l'avant-bras (un cas chez une femme de soixante ans et un autre chez une femme de soixante-huit ans) ; chez la première, 2 centigrammes de cocaïne suffirent pour amener l'anesthésie : on pouvait, après cinq minutes, imprimer des mouvements de l'avant-bras et de la main dans tous les sens sans provoquer aucune douleur.

Nous comptons plusieurs observations de fractures de l'extrémité inférieure du radius.

L'une d'elles a trait à une femme de soixante-quatre ans présentant la déformation en dos de fourchette avec ascension de l'apophyse styloïde radiale et douleur exquise au niveau de l'extrémité inférieure du radius. On ne fit chez elle qu'une injection de 2 centimètres cubes, soit 1 centigramme seulement de cocaïne. Après deux minutes, la sensibilité avait disparu et la réduction se fit sans souffrances.

Autre observation chez une femme de trente ans offrant la fracture type. Anesthésie avec 1 centigramme de cocaïne.

Troisième observation chez un jardinier âgé de trente ans, entré le 11 juillet à l'hôpital Cochin.

Quatrième observation chez un malade de dix-huit ans, observé à la consultation, et chez lequel il s'agit vraisemblablement d'un décollement épiphysaire. En revanche, l'injection de 1 centigramme fut insuffisante chez un homme de trente ans également observé à la consultation et dont l'observation nous a été communiquée.

Nous avons réuni 5 fractures de l'humérus localement anesthésiées pour la réduction et la mise de l'appareil.

L'une chez un homme de vingt-six ans, à l'union du 1/3 moyen et du 1/3 inférieur.

Une deuxième et troisième également diaphysaires chez un homme de trente ans et chez une femme de quarante-neuf ans; une quatrième sus-condylienne chez un cocher de quarante-cinq ans et enfin une fracture du col chirurgical de l'humérus.

Dans la plupart, 2 centigrammes suffirent à assurer l'anesthésie, qui persista près d'une demi-heure, donnant, par conséquent, largement le temps d'appliquer un appareil plâtré. Dans la fracture du col chirurgical, une injection d'un centimètre cube au 100e fut pratiquée en dehors, à travers le deltoïde et une à la partie interne; au bout de deux minutes, on pouvait imprimer au bras tous les mouvements sans que le malade accusât aucune souffrance.

Dans une dernière observation enfin il s'agissait d'une fracture de jambe à l'extrémité supérieure avec gonflement énorme et mobilité anormale, fracture par cause directe (passage d'une automobile sur la jambe).

Injection de 2 centigrammes dans le foyer de fracture, pose de l'appareil plâtré.

En résumé, nous avons utilisé l'anesthésie locale cocaïnique dans 15 fractures :

2 fractures de Dupuytren ;
1 de jambe;
3 de la diaphyse humérale ;
1 sus-condylienne humérale ;
1 du col chirurgical ;
2 fractures des deux os de l'avant-bras ;
5 fractures de l'extrémité inférieure du radius, dont un décollement épiphysaire (1).

(1) J'omets une fracture de l'olécrane qui fut suturée après anesthésie locale.

Dans 14 cas nous avons obtenu le résultat cherché, c'est-à-dire une manipulation et une réduction de la fracture sans aucune douleur et l'application facilitée de l'appareil de contention.

Une seule fois le résultat a été insuffisant dans une fracture de l'extrémité inférieure du radius : on n'avait injecté qu'un centigramme et on peut justement accuser l'insuffisance de quantité de l'anesthésique.

Le *modus faciendi* a été toujours le même : injection d'une solution à 1 p. 200 dans le foyer de fracture au contact des os fracturés ; il est bon d'utiliser une longue aiguille qui permettra de traverser les muscles et d'injecter profondément la solution anesthésiante.

Dans les fractures des membres à deux os j'ai fait une injection au niveau de chaque os fracturé ; dans les fractures des membres à un seul os, j'ai souvent fait ou fait faire une injection en dehors et une en dedans, de manière à ce que tout le cercle périostique fût imprégné.

J'ai été surpris de la faible quantité d'anesthésique nécessaire ; il n'y aurait assurément aucun inconvénient à atteindre 5 et 6 centigrammes, je n'ai pas dépassé 3 centigrammes ; on pourra donc en général s'en tenir à cette dose, quitte, si l'exploration demeurait douloureuse après quelques minutes d'attente, à parfaire l'anesthésie avec un 4e et même au besoin un 5e centigramme.

En résumé, mes résultats sont conformes à ceux qu'a annoncés Lerda ; je suis étonné que cette pratique ne soit pas venue à l'esprit de nous tous et qu'elle n'ait pas été plus vite généralisée, elle a le double avantage de ménager la sensibilité du patient et de faciliter grandement la tâche du chirurgien, elle permettra d'obtenir à peu de frais la meilleure réduction des fractures.

Je n'ai pas d'expérience relativement à l'emploi de la cocaïne dans la réduction des luxations, il est possible que l'anesthésie locale puisse là encore trouver une heureuse application.

M. Paul Reclus. — Si mes souvenirs sont exacts, il doit y avoir dix-huit ans que j'ai eu recours à la cocaïne dans ces conditions et voici l'observation telle que je la trouve dans mon livre sur *L'analgésie localisée par la cocaïne* : « Un jeune homme se casse la jambe ; il est dans la rue et l'on veut le transporter dans sa chambre située à un cinquième étage ; chaque mouvement arrache des cris au blessé. Je pousse dans le foyer de la fracture, avec de grandes minuties au point de vue antiseptique, le contenu de deux seringues de Pravaz d'une solution au centième : immédiatement les douleurs spontanées et provoquées se calment ; puis elles disparaissent au point que le transport se fait sans

réveiller la moindre souffrance. Il m'est même loisible de malaxer le foyer de la fracture, de réduire les fragments et d'appliquer un appareil plâtré, manœuvres qui durèrent près d'une demi-heure, à l'expiration de laquelle l'insensibilité était encore parfaite. » Un aussi beau résultat méritait de ne pas être oublié par moi; je n'ai pas cependant souvenir d'avoir recommencé et je sais gré aux maîtres qui, avec M. Quénu, veulent bien ressusciter ce procédé et lui donner la place qu'il mérite.

Présentations de malades.

Epithélioma très étendu de la face, adhérent au malaire, au maxillaire supérieur, au masséter, propagé aux paupières et à la conjonctive. Extirpation. Autoplastie consécutive.

M. H. Morestin. — Les épithéliomas de la face, même très étendus, même adhérents au squelette, et profondément infiltrés dans les parties molles, peuvent être opérés utilement.

L'extirpation de ces tumeurs conduit certes trop souvent à d'énormes délabrements; mais ces interventions, formidables en apparence, sont généralement bien supportées, et, complétées par des opérations autoplastiques en somme assez simples, fournissent des résultats très consolants.

En voici un exemple : c'est un malade que notre cher collègue Demoulin m'a fait l'honneur de confier à mes soins et que je suis heureux de lui montrer guéri.

Cet homme, cultivateur, âgé de soixante-huit ans, Clovis M..., est entré le 2 avril 1908, à l'Hôtel-Dieu, salle Saint-Landry, n° 12. Depuis bien des années, il portait, nous dit-il, sur la pommette gauche, une sorte de bouton, ne déterminant aucune gêne et ne paraissant guère s'accroître. En janvier 1907, ayant eu le visage fouetté par une branche d'arbre, ce bouton fut un peu rudement écorché, et à partir de cette époque, la lésion commença à grossir, à se développer rapidement. Des cautérisations intempestives au thermo-cautère vinrent encore accélérer sa marche, qu'un traitement radiothératique entrepris plus tard ne réussit pas à modifier.

Au moment de notre examen, la tumeur, largement ulcérée, couvre la région malaire, la tempe, la région massétérine, la plus grande partie de la joue et présente 8 à 9 centimètres de diamètre dans tous les sens.

La surface ulcérée est végétante, semée de débris mortifiés,

parcourue çà et là par de profondes fissures séparant de gros amas de bourgeons d'un rouge violacé. Ces bourgeons saignent au moindre frottement, et il suffit de soulever le pansement pour que des hémorragies se produisent en plusieurs points de la tumeur.

L'ulcère est entouré d'un bourrelet violacé, épais autant que dur, au delà duquel se dessinent une aréole rougeâtre avec des arborisations vasculaires.

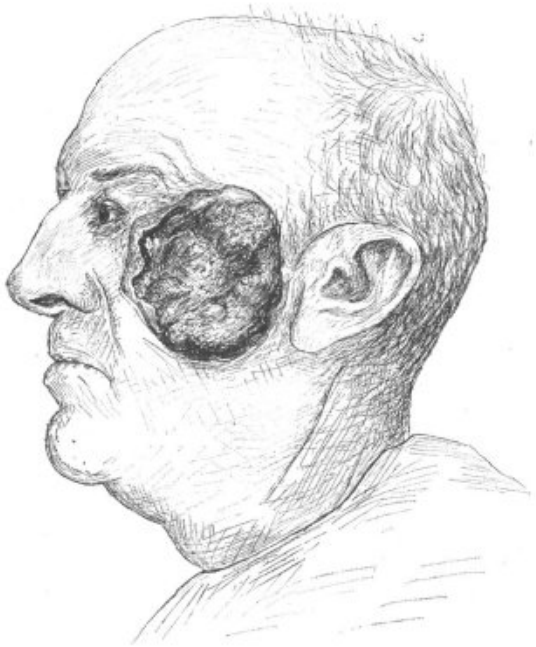

L'infiltration néoplasique s'étend aux deux paupières et à la conjonctive palpébrale et bulbaire.

La tumeur adhère solidement et largement aux parties sous-jacentes.

Il y a une gêne légère à l'écartement des mâchoires.

Le doigt, introduit dans le vestibule buccal, sent très facilement la partie profonde de la tumeur, en continuité avec le massif maxillaire.

Il n'y a pas d'engorgement ganglionnaire appréciable.

Le sujet ne souffre pas, il se plaint seulement de son œil, constamment irrité et photophobique.

L'état général est encore assez bon.

Notre malade est un grand et robuste vieillard, n'ayant jamais

eu d'autre maladie antérieure, à part une crise de coliques hépatiques.

Le 10 avril, je pratique l'extirpation de la tumeur. Celle-ci est cernée par une grande incision circonférentielle passant à un bon travers de doigt de ses limites apparentes. J'extirpe l'œil, résèque l'os malaire et l'arcade zygomatique, les parois externe et inférieure de l'orbite, les parois antérieure et postérieure du sinus

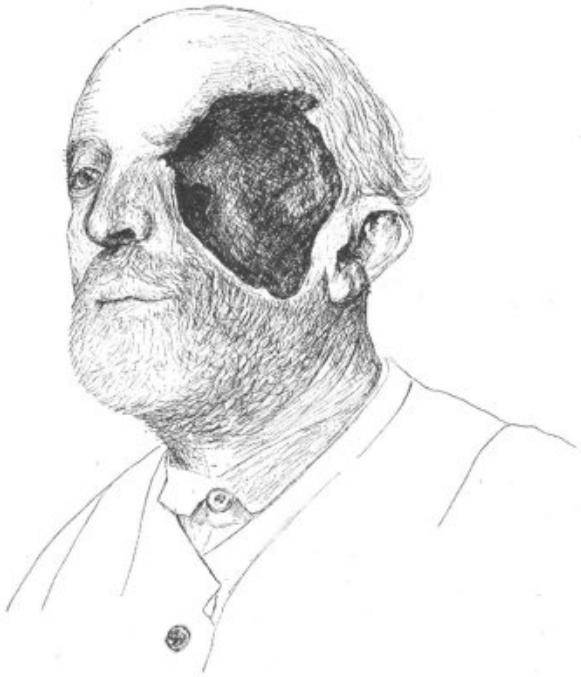

maxillaire, une partie du masséter, le muscle temporal, l'apophyse coronoïde : j'enlève l'aponévrose parotidienne et les couches superficielles de la glande où doivent se trouver des ganglions suspects. La carotide externe est liée près de sa bifurcation. Plusieurs autres ligatures sont nécessaires. Ensuite, la plaie est bourrée de gaze aseptique et couverte d'un pansement légèrement compressif.

Les suites sont bonnes ; la plaie se rétrécit, se comble en partie, se nivelle ; les téguments flasques de la partie inférieure de la face, du cou, se laissent attirer et l'étendue de la brèche se réduit spontanément dans des proportions considérables.

Dans le courant de juin, je couvre les parties supérieure et postérieure de la plaie de greffes dermo-épidermiques et applique

sur la partie antéro-inférieure un lambeau prélevé sur la région frontale. Ce lambeau, dont la plaie d'emprunt peut être heureusement réunie tout de suite, par rapprochement de ses bords, préalablement décollés, est destiné à couvrir l'espace autrefois occupé par le sinus-maxillaire et l'excavation orbitaire.

J'avais laissé, lors de la première opération, la paroi interne du



sinus maxillaire, mais avant d'appliquer mon lambeau, je suis obligé de la détruire, car il persistait là un creux profond, et je ne pouvais laisser persister sous le lambeau cet espace mort.

J'ai donc réséqué la paroi interne persistante de l'ancien sinus-maxillaire et ouvert à ce niveau la fosse nasale; puis le lambeau a été rabattu et appliqué sur l'ouverture et les parties environnantes avivées dans une étendue convenable. Aucune suture ne fut nécessaire pour fixer ce lambeau.

La guérison a été obtenue dans des conditions satisfaisantes. La cicatrisation est parfaite et, depuis le 1er juillet, le malade a pu regagner sa maison. La constriction des mâchoires était fort à redouter, puisqu'il avait fallu s'attaquer aux muscles mastica-

teurs, réséquer la coronoïde, sectionner l'arcade zygomatique tout près de la temporo-maxillaire, laisser cette articulation exposée après avoir fouillé les régions adjacentes devant et derrière elle.

Le jeu des mâchoires est, en effet, notablement entravé, mais, très heureusement, cette limitation n'est pas portée à un degré tel que le malade en soit sérieusement gêné pour la mastication. De fait, il s'alimente assez bien, et les mouvements des mâchoires semblent gagner chaque jour en amplitude. Il est vrai que, pendant les quelques semaines qui ont séparé les deux interventions, le malade a été soumis régulièrement à des manœuvres de mobilisation et d'écartement des mâchoires. Il y a renoncé maintenant et la mastication lui paraît aujourd'hui le seul exercice convenable.

Quant à l'aspect du visage après une telle intervention, il est sans doute profondément bouleversé, mais n'offre cependant rien de hideux ; notre opéré peut, sans effrayer ni choquer personne, sans exciter ni dégoût ni répugnance, rentrer dans sa famille et dans la société et reprendre son travail.

Dans ce cas, comme pour tant d'autres, l'opération en deux temps s'imposait ; l'*anaplastie secondaire* a été relativement facile, alors que l'autoplastie immédiate eût été strictement impossible. La combinaison des greffes dermo-épidermiques et de la méthode indienne a été ici très avantageuse ; elle a rendu plus simple encore l'opération réparatrice.

Epithéliomas du plancher de la bouche.

M. H. MORESTIN. — Au dernier Congrès de Chirurgie, j'ai décrit un procédé d'ablation des cancers du plancher de la bouche, applicable aux cas, relativement fréquents, où les lésions ont envahi déjà la face inférieure de la langue, d'une part, et d'autre part la gencive et les alvéoles, sans avoir atteint les couches inférieures du plancher. Dans ce procédé, après une préparation très soigneuse des régions sus-hyoïdiennes et même des carotidiennes, la lèvre inférieure est fendue sur la ligne médiane, les deux moitiés de la lèvre et les joues sont détachées de la mâchoire, et cette libération est poursuivie jusqu'au masséter. Je scie alors *transversalement* et *horizontalement* la mâchoire à 1 centimètre environ du bord inférieur libre, jusqu'à la hauteur de la première grosse molaire, préalablement arrachée. Deux traits de scie verticaux ou deux coups de ciseau détachent complètement toute la partie osseuse qui se trouve au-dessus du premier trait de scie. J'enlève alors d'un bloc ce fragment osseux, toutes les parties molles jusqu'aux muscles génio-hyoïdiens, et une partie de la langue. On

reconstitue à cet organe une pointe à l'aide de sutures transversales. Les deux moitiés de la lèvre sont suturées l'une à l'autre; la plaie buccale et la tranche de section osseuse sont tamponnées avec de la gaze iodoformée; les plaies sus-hyoïdiennes sont réunies incomplètement. La réparation de la plaie buccale se fait lentement et graduellement; l'arc osseux mince, laissé en place, ne se nécrose point; il n'y a que des éliminations de parcelles osseuses. Une gencive se reforme, en partie cicatricielle, en partie



aux dépens de la muqueuse labiale, attirée en arrière. Le plancher buccal se recouvre lui-même d'une cicatrice, lisse et relativement souple. La langue est plus ou moins fixée à ce plancher par de solides adhérences; quand l'ankyloglosse est gênante, on y peut remédier suffisamment à l'aide d'une intervention complémentaire tardivement pratiquée et très simple.

Je vous présente deux malades opérés par ce procédé, l'un depuis un an, l'autre depuis six mois.

Voici leur histoire :

I. — Le 20 juillet 1907 entrait dans mon service, à la Maison Dubois, Jean Fr..., âgé de cinquante-trois ans, cultivateur dans la Haute-Loire, que m'adressait mon ami et collègue Souligoux. Fr... était porteur d'un épithélioma déjà très étendu du plancher de la bouche. En octobre 1906, le malade avait lui-même constaté sur la partie antérieure de la muqueuse du plancher, non loin de

la gencive, à peu près sur la ligne médiane, l'existence d'une petite induration saillante provoquant une gêne très légère. La lésion s'étendit progressivement, gagna peu à peu tout l'espace compris entre les incisives et la face inférieure de la langue, envahit plus tard cette partie de la langue. La gencive fut bientôt atteinte; trois dents incisives devinrent branlantes et tombèrent. De petits saignottements se montrèrent, peu abondants mais souvent répétés. L'élocution, la mastication, la déglutition devinrent de plus en plus difficiles, en même temps qu'apparaissaient de vives douleurs, avec irradiations dans l'oreille droite. Au moment de mon examen, le diagnostic n'était aucunement douteux. Tout l'espace compris entre les incisives, canines et petites molaires, d'une part, la face inférieure de la langue, d'autre part, était occupé par une masse néoplasique, largement ulcérée, végétante, couverte de détritus sanieux horriblement fétides. La gencive était envahie largement; des bourgeons cancéreux occupaient l'emplacement des deux incisives médianes et de l'incisive latérale gauche, tombées spontanément. Les lésions se propageaient sous la face inférieure de la langue, jusqu'au voisinage de la pointe. L'organe avait de ce fait beaucoup perdu de sa mobilité, mais on pouvait établir fort bien que c'était seulement par sa pointe qu'il était retenu. Le frein était détruit et méconnaissable. Les orifices des canaux de Wharton ne purent être retrouvés.

L'exploration des régions sous-maxillaires permit de reconnaître, des deux côtés, des ganglions légèrement augmentés de volume sans qu'on pût affirmer leur envahissement néoplasique.

Pas de leucoplasie. Le malade avouait être grand fumeur et niait avoir eu la syphilis.

L'état général était encore très bon, et le sujet semblait particulièrement robuste.

Le 22 juillet, je pratiquai l'intervention suivante : je commençai par l'évidement des loges sous-maxillaires et de l'espace intergastrique, après avoir tracé de chaque côté une longue incision horizontale, parallèle au bord inférieur de la mâchoire. Ces deux incisions se réunissaient à angle aigu en arrière du menton. Je laissai les ganglions et la glande sous-maxillaire de chaque côté appendus au canal de Wharton correspondant. La dissection, poursuivie en arrière jusque dans la région carotidienne, ne montra rien d'anormal de ce côté.

Ce temps préliminaire accompli, je fendis verticalement la lèvre inférieure et prolongeai l'incision au devant, puis au-dessous du menton, jusqu'au point de jonction des deux incisions sus-hyoïdiennes horizontales. L'ensemble de ces trois incisions formait un Y renversé.

A droite et à gauche, je libérai les deux moitiés de la lèvre, les séparai du maxillaire, et plus loin fis de même pour les joues en suivant le fond du vestibule buccal jusqu'au bord antérieur du masséter. J'avais ainsi deux grands lambeaux labio-géniens complètement détachés de la mâchoire inférieure, qui s'offrait à nu, librement accessible.

Les premières grosses molaires furent arrachées. Puis le maxillaire inférieur fut scié transversalement, horizontalement et d'avant en arrière à un petit travers de doigt, un bon centimètre au-dessus de son bord libre, jusqu'au contact de la deuxième grosse molaire. Je divisai alors verticalement et transversalement, par un autre trait de scie, la partie sus-jacente à la première section. Avec un ciseau, faisant levier, j'achevai de rompre les dernières attaches du fragment ainsi délimité, fragment qui supportait les dents et auquel était attenante la masse cancéreuse.

Je passai ensuite à la préparation de la langue, dont il fallait sacrifier la pointe et la face inférieure. La partie antérieure de l'organe ayant été fixée par deux fils de soie assez forte, je la sectionnai obliquement du dos vers le plancher et d'avant en arrière. Chemin faisant, je sectionnai, pinçai, puis liai la partie antérieure des linguales. Soulevant enfin le fragment osseux mobile et coupant horizontalement les parties molles, au-dessous des lésions, je rejoignis bientôt la plaie linguale et emportai d'un bloc toute la masse cancéreuse, entraînant avec elle les deux paquets formés à droite et à gauche par les glandes et ganglions sous-maxillaires, que je dus, pour cela, faire passer par la bouche, en les refoulant à travers les brèches mettant de chaque côté en communication la bouche avec la région sous-maxillaire. Quelques sutures furent placées sur la partie antérieure de la langue ; la lèvre inférieure fut reconstituée, les plaies sus-hyoïdiennes incomplètement fermées, et la plaie buccale tamponnée avec de la gaze iodoformée.

Les premiers jours se passèrent bien, la plaie buccale commençait à se déterger, les plaies sus-hyoïdiennes étaient à peu près réunies, quand l'opéré nous quitta brusquement, le 3 août, pour retourner dans son pays. Toutes mes instances furent inutiles, rien ne put ébranler son obstination. Dans son village, il se laissa d'ailleurs soigner de mauvaise grâce par son médecin, contracta un érysipèle, à la suite duquel il eut de volumineux engorgements ganglionnaires cervicaux. Cependant, il guérit.

Au mois de novembre, il revint à Dubois. Un petit amas de bourgeons violacés faisant saillie dans la bouche, au niveau de la brèche pratiquée sur la mâchoire inférieure, faisait craindre une récidive. En outre, l'adhérence de la langue au plancher buccal

entraînait une gêne de l'élocution dont notre homme était vivement contrarié.

Le 29 novembre, j'intervins à nouveau.

La lèvre inférieure fut encore divisée verticalement sur la ligne médiane au niveau de l'ancienne cicatrice, et ses deux moitiés furent quelque peu libérées, et le point suspect de l'arc osseux examiné de plus près. La curette détruisit l'amas de bourgeons charnus, qui étaient simplement des bourgeons exubérants entourant un petit séquestre mince et déchiqueté que ramena l'instrument.

Je procédai alors à la libération de la langue, à laquelle je reformai une pointe, après avoir sectionné l'organe, l'avoir attiré, mobilisé, abandonnant sur le plancher une portion de l'ancienne muqueuse dorsale. Enfin, la lèvre fut reconstituée par quelques sutures.

Les suites furent d'une heureuse simplicité et le malade put quitter, en bonne voie de guérison, la Maison Dubois, le 8 décembre.

Aujourd'hui, vous le voyez, son état est satisfaisant ; il n'y a aucun indice de récidive. Le malade ne souffre pas. Il s'alimente convenablement avec des liquides, d'épaisses purées, des viandes hachées, des fruits. On pourrait facilement installer une pièce prothétique, mais il ne s'en est pas soucié encore. Notre opéré est encore un peu gêné pour la parole, ce qui tient en grande partie à l'absence de dents. Il se fait néanmoins comprendre aisément et continue à s'occuper activement de ses affaires (commerce de bestiaux, entraînant de longues discussions).

L'examen histologique de la tumeur a été fait par M. Lefas, dont les préparations ont été soumises à M. Cornil. Il s'agit d'un épithélioma pavimenteux lobulé.

II. — M. X..., âgé de cinquante-cinq ans, industriel, me consulte en janvier dernier pour une tumeur ulcérée du plancher buccal, dont les premières manifestations apparentes remontent au mois de juin 1907. On a même constaté dès lors un léger gonflement dans la région sous-maxillaire gauche. Au mois d'octobre, les incisives commencent à devenir branlantes. Il n'y a jamais eu d'hémorragie notable ; le malade n'a souffert en aucune façon depuis le début de sa maladie. Au moment de notre examen, la lésion occupe toute l'étendue du plancher buccal, dans le sens antéro-postérieur, comme dans le sens transversal. La face inférieure de la langue est envahie dans l'étendue d'un travers de doigt environ. On ne voit plus trace du frein, et les orifices des

canaux de Wharton ne peuvent être retrouvés. La gencive est prise dans toute son épaisseur. Les quatre incisives sont branlantes. La lésion offre une surface très irrégulière, creusée à son centre d'une dépression cratériforme, où s'accumulent des débris grisâtres, mortifiés; elle présente à la périphérie des saillies, des mamelons, des végétations papillomateuses, d'un rouge violacé. Le néoplasme saignotte au plus léger frottement.

Sous la mâchoire, à gauche, un ganglion, gros comme une amande, mobile, indolent et très dur. Malgré des lésions aussi étendues, l'élocution n'est pour ainsi dire nullement gênée, ce qui indique que l'infiltration en profondeur est encore relativement peu avancée.

L'état général est assez médiocre, le sujet n'a pas bonne mine. En outre, il est polyurique, et, de temps à autre, on a constaté de notables proportions de sucre dans ses urines.

Je l'opère le 8 février. Une grande incision en fer à cheval est tracée dans la région sus-hyoïdienne, allant d'un sterno-mastoïdien à l'autre. Evidement très soigneux des gîtes ganglionnaires sus-hyoïdiens latéraux et interdigastiques. Exploration des régions carotidiennes. Puis la lèvre est sectionnée verticalement en son milieu, les deux moitiés et les joues décollées; on arrive jusqu'aux masséters; arrachement de la première grosse molaire. Le maxillaire est scié horizontalement et transversalement. Deux coups de ciseau appliqués de dehors au dedans, achèvent de détacher la pièce osseuse portant les incisives, les canines et les petites molaires. Je dédouble la partie libre de la langue, et enlève finalement d'un bloc la moitié basse de la partie libre de la langue, la pièce osseuse et toutes les parties molles du plancher jusqu'au génio-hyoïdien. Sutures de la langue. Réunion de la lèvre, réunion incomplète des plaies sus-hyoïdiennes.

Notre opéré, d'abord très choqué, se remonte sous l'influence du sérum, de la caféine et de l'éther. Il est toutefois très abattu pendant les trente-six premières heures. Enfin il se ressaisit et les suites sont bonnes, ennuyeuses et longues à la vérité, comme dans toutes les opérations de ce genre, mais en somme très régulières. Au bout de quelques jours la communication était interrompue entre la bouche et les plaies sus-hyoïdiennes. Celles-ci se cicatrisent promptement. La plaie buccale s'est réparée complètement en deux mois. Il y a eu seulement élimination de petites parcelles osseuses insignifiantes.

Le malade s'alimente aujourd'hui comme tout le monde, encore que la mastication à l'aide des seules dernières molaires laisse quelque peu à désirer. Il sera bientôt pourvu d'un appareil qui l'aidera sans doute quelque peu. La lèvre inférieure, quoique non

maintenue, n'a pas tendance à s'infléchir vers la bouche. La sensibilité n'est pas encore revenue dans la lèvre (au cours de l'opération, on sectionne forcément les deux nerfs mentonniers). L'élocution est devenue rapidement très facile, et le malade aujourd'hui s'exprime avec la plus grande netteté. Un léger, très léger, zézaiement persiste et s'accentue quand la parole est rapide. Dans la conversation, on s'en aperçoit à peine. M. X... a pu prendre la parole en public; il s'occupe d'affaires importantes et l'état de sa langue ne lui cause aucune gêne sérieuse. Cependant l'organe est fixé au plancher par une bride cicatricielle. Le cas échéant, la section de cette bride pourrait lui rendre une mobilité plus grande encore.

L'état général est redevenu florissant, le sujet a engraissé, il a repris bonne mine.

Dans ces deux cas l'opération a été faite en un seul temps. Mais je pense que, dans beaucoup de circonstances, il est préférable d'opérer en deux fois.

Dans deux opérations plus récentes, j'ai même opéré en trois fois, ablation de ganglions cervicaux d'un côté, puis de l'autre, et finalement ablation de la tumeur.

Il n'est pas besoin d'insister sur l'énorme avantage que présente la conservation de ce mince arc osseux, constitué par le bord inférieur du maxillaire et de l'attache antérieure de l'appareil hyoïdien. Les suites opératoires en sont bien simplifiées : plus tard, l'alimentation demeure possible dans des conditions satisfaisantes; l'opération n'apporte enfin aucun changement notable dans l'aspect du visage.

Notons que ce procédé, économique à l'égard du maxillaire, permet néanmoins une ablation très méthodique et très large du cancer. Il n'est pas toujours applicable, bien entendu, mais, dans des conditions déterminées, il est susceptible de fournir d'heureux résultats.

Il trouve d'ailleurs sa justification dans le mode d'extension des cancers du plancher buccal; c'est du moins ce que j'ai essayé d'établir dans le travail que j'ai soumis au Congrès de Chirurgie.

Note sur un cas de suppuration prolongée.

M. Moty. — L'histoire du malade, que j'ai l'honneur de présenter à la Société est fort longue, car c'est un blessé du 11 janvier 1871 (bataille du Mans), qui n'a pour ainsi dire pas cessé de souffrir depuis cette époque. Atteint d'un coup de feu par fusil à

aiguille, tiré à 6 mètres, il eut le fémur gauche traversé par la balle de dehors en dedans à la partie supérieure des condyles et resta vingt et un mois en traitement. Les eaux de Barèges lui rendirent quelques services en 1872 et 1873; le genou, qui était ankylosé, reprit quelques mouvements, mais le trajet de la balle suppurait toujours. Opéré à son retour des eaux, il obtint encore un certain soulagement; le travail était devenu possible et tout alla bien jusqu'en 1881, malgré quelques abcès avec élimination de petites aiguilles et de parcelles de plomb; mais à cette époque il reste alité pendant cinq mois, en proie à de vives souffrances, et subit un nouveau curettage, mais avec peu de résultats.

Réopéré par Lefort à la Pitié en 1890, puis en 1892 au Val-de-Grâce, par le professeur Delorme, il rentra la même année au Val-de-Grâce, souffrant toujours beaucoup, et fut encore, le 29 septembre, largement curetté, deux couronnes de trépan ayant été placées l'une au-dessus, l'autre au-dessous de la fistule externe, et les deux forages réunis à la gouge. Mon intervention ne réussit pas mieux que les précédentes, la fistule externe se ferma, mais l'interne continua à donner du pus et le malade à souffrir.

Je me proposai donc, avec l'assentiment de ce dernier qui était doué d'une rare énergie, à faire à la face interne du fémur ce que j'avais fait à sa face externe, en ne laissant d'os que ce qu'il faudrait pour ne pas fracturer le fémur, et le 24 novembre j'exécutai ce plan avec l'aide de mon collègue Cahier. L'incision longitudinale interne ne nous donnant pas assez de jour, j'incisai transversalement les masses musculaires en remontant de la fistule jusqu'au milieu de la face antérieure de la cuisse. Nous pûmes alors dénuder et trépaner la face interne du fémur et réunir les deux forages à la gouge comme nous l'avions fait en dehors; on trouva un petit séquestre au centre de l'os, de la poussière de plomb incrustée dans l'os au voisinage du trajet fistuleux, et, après avoir rencontré le tunnel externe, on incisa la cicatrice qui le recouvrait, et à l'exemple de Daniel Mollière on passa dans le trajet osseux, paraissant être débarrassé de toutes ses parties malades, une mèche d'archet de violon que l'on noua sur le devant de la cuisse. On sutura les muscles coupés transversalement, on réunit partiellement la peau.

Le 29 novembre on enlève les fils superficiels; injections de chlorure de zinc au 100e deux fois par semaine jusqu'au 11 décembre. La suppuration s'arrête, la mèche de crins semble enclavée dans l'os. Les douleurs ont disparu, on enlève un ou deux crins de temps à autre.

Le 30 janvier, ablation de la moitié des crins restants, injections iodées, sortie du blessé.

Deux petites esquilles sont éliminées en février; en mars on enlève encore la moitié des crins restés en place, et le 15 avril on retire les derniers.

Le 23 septembre la fistule interne est fermée et il ne reste qu'une très petite fistule externe; le genou a repris un peu de mobilité.

La guérison se confirma l'année suivante, et jusqu'en 1905, c'est-à-dire pendant douze ans, elle sembla définitive, mais à cette époque de nouveaux abcès se formèrent et les fistules se rouvrirent, mais sans causer beaucoup de douleurs, et depuis lors la suppuration n'a plus cessé. Toutefois le malade, qui souffre peu, refuse toute nouvelle intervention et ne paraît pas avoir tort.

Cette longue période de « microbisme latent » succédant à vingt ans de suppuration rebelle est très remarquable; on rencontre assez souvent des exemples de phlegmons tardifs à la suite des blessures des os par coups de feu, mais ils présentent rarement une pareille ténacité. Il est à noter que notre blessé n'a jamais présenté trace de saturnisme; mais ce qui m'a surtout frappé, c'est l'heureuse influence de la mèche de crins employée suivant la méthode de Daniel Mollière et qui était restée près de cinq mois en place; peut-être eût-il mieux valu l'y laisser un an, car ce mode de drainage est admirablement toléré, ne gêne en rien le fonctionnement du membre et a pour seul inconvénient de nécessiter l'emploi d'une couche de ouate protectrice.

Présentations de pièces.

M. Cunéo présente :

1° Un rein avec uretère double. Tuberculose de la moitié supérieure du rein et de l'uretère correspondant. Intégrité de la moitié inférieure.

M. Legueu, rapporteur.

2° Un ulcère de l'estomac. Gastro-entérostomie antérieure. Ulcère du nouvel orifice. Gastrectomie, entérectomie, gastro-entérostomie en Y.

M. Hartmann, rapporteur.

Cancer de la vésicule biliaire.

M. E. Potherat. — La pièce que je vous présente, Messieurs, est un épithélioma de la vésicule biliaire, épithélioma cylindrique, ainsi qu'en fait foi l'examen histologique dont vous pourrez lire la relation complète, grâce à l'aimable obligeance de mon interne, M. Sourdel.

Les faits de cette nature commencent à faire nombre, et n'apportent plus guère d'imprévu avec eux.

Ce qui m'a poussé à vous présenter cette observation, c'est que l'évolution clinique de la maladie m'a paru assez curieuse et de nature à nous inciter à faire, à l'occasion, des réserves en présence d'accidents de cholécystite aiguë.

Il s'agit en l'espèce, d'une femme âgée aujourd'hui de 69 ans, et dans le passé de laquelle il n'y a à relever rien qui mérite de retenir notre attention. Elle vient dans mon service à l'hôpital Broussais, une première fois le 17 mai 1907, il y a un peu plus d'un an. Elle était envoyée avec le diagnostic d'appendicite aiguë. Effectivement, elle accusait de violentes douleurs abdominales, elle vomissait fréquemment des matières aqueuses et porracées, le ventre était ballonné et douloureux partout à la pression, mais plus particulièrement à droite; la température était élevée, le pouls rapide.

Le diagnostic d'appendicite paraissait justifié. Cependant, ayant constaté que le maximum des douleurs était très élevé, que les urines contenaient des sels biliaires, bien que la malade n'eût pas d'ictère, bien qu'elle ne nous révélât pas de coliques hépatiques dans le passé, bien qu'enfin les accidents actuels eussent éclaté brusquement, je pensai qu'il s'agissait non d'appendicite mais de cholécystite et de péricholécystite.

Après quelques jours d'expectation, avec application de glace localement, j'intervins par une incision haute qui me conduisit de suite sur une vésicule biliaire énorme, épaissie, adhérente au grand épiploon et au côlon.

J'ouvris cette vésicule, il en sortit un liquide chocolat sale, peu fluide, et une véritable carrière de calculs dont on a compté, sans réunir tout, quatre cents exemplaires. J'évacuai complètement cette vésicule, je curettai ses parois, je fis le cathétérisme du canal cystique sans sentir d'obstacle; finalement je libérai complètement cette immense vésicule, j'en réséquai près des trois quarts et je marsupialisai le reste à la peau.

Les suites furent excellentes; la fièvre tomba de suite, l'appétit

revint, et au bout de quelques semaines cette femme, qui était au moment de l'opération dans le plus mauvais état, reprenait des chairs, des couleurs, de la vie.

Elle resta exactement deux mois dans mon service, puis rentra chez elle, gardant une fistulette par laquelle s'écoulait une petite quantité de bile ; mais l'état général était littéralement superbe.

Messieurs, j'insiste sur ce fait qu'au cours de mon opération je n'avais rien observé qui pût me faire soupçonner, dans la vésicule biliaire de ma malade, l'existence d'une tumeur, d'une végétation anormale.

Or, le 29 mai dernier, cette femme rentrait dans mon service ; elle avait encore les apparences d'une bonne santé ; pourtant je la trouvai un peu amaigrie et pâlie ; depuis quatre mois elle ne perdait plus de bile, mais elle était inquiète de la présence au niveau de la précédente fistule d'un bourgeonnement progressivement croissant et déjà du volume d'une châtaigne. Je ne vous décrirai pas ce bourgeon ; il avait tous les caractères de ce qu'on a appelé jadis le *fongus malin*.

J'opérai à nouveau ma malade le 27 juin dernier, et j'enlevai avec la vésicule cette tumeur, qui occupait tout ce qui restait du réservoir de la bile, et avait envahi une partie du canal cystique ; je dus même réséquer une portion notable du foie qui me paraissait envahi par le néoplasme.

Les suites opératoires furent simples ; la malade est aujourd'hui guérie, et elle doit rentrer incessamment chez elle. Voilà le fait ; je pense que cette malade devait avoir déjà son néoplasme en évolution quand je l'ai opérée en mai 1907 ; peut-être s'agissait-il seulement alors d'un bourgeon néoplasique oblitérant plus ou moins complètement le canal cystique, retenant la bile dans son réservoir, où elle s'altérait et formait les calculs. Ce n'est là qu'une hypothèse, mais il me paraît difficile de ne pas faire un rapprochement de cause à effet entre les accidents de 1907 et l'épithélioma actuel.

Cependant l'examen histologique laisserait prévoir un épithélioma d'une grande malignité et par suite d'une évolution rapide ; cela est-il suffisant pour faire admettre que la tumeur s'est développée postérieurement à la première intervention ? C'est une question que je ne puis que poser et laisser sans réponse.

Voici maintenant l'examen histologique dû à mon interne, M. Sourdel :

« Les examens ont porté sur un morceau cunéiforme détaché de la masse de la peau vers la profondeur. Fixation dans le

liquide de Bouin, inclusion dans la paraffine, coupes au 1/150; coloration à l'hématéine-éosine, coloration par la méthode de Van Gieson.

« A un faible grossissement on voit des travées de tissu conjonctif très riches en vaisseaux, qui circonscrivent des loges apparaissant bourrées de cellules. On voit en haut et à droite de la coupe une limite nette séparant la peau de la tumeur.

A un grossissement plus fort, on reconnaît les couches constituantes de la peau, notamment les cellules du corps muqueux de Malpighi avec leurs prolongements caractéristiques très nets. Ces cellules paraissent très actives; leur noyau prend vivement la matière colorante. Enfin le corps muqueux de Malpighi est très hypertrophié.

« Quant à la tumeur, elle est formée de grosses cellules tassées les unes contre les autres : par place elles forment des travées; en d'autres points ce sont des amas globuleux, avec à la périphérie une couronne sombre formée de cellules plus serrées entre elles. C'est donc un épithélioma, dont les cellules apparaissent cylindriques à la périphérie.

« Ces cellules sont le siège d'une karyokinèse remarquable; on peut en suivre toutes les phases, et certaines cellules présentent même deux karyokinèses simultanées.

« C'est donc un épithélioma cylindrique d'une grande malignité.

« L'examen par le Van Gieson permet seulement de voir l'abondance des vaisseaux colorés en jaune d'or. »

Cystectomie totale.

M. Marion. — Cystectomie totale pour tumeurs pédiculées extrêmement nombreuses. Mort trois mois après par double pyélonéphrite.

M. Legueu, rapporteur.

Le Secrétaire annuel,

Ricard.

Paris. — L. Marethieux, imprimeur, 1, rue Cassette.

SÉANCE DU 29 JUILLET 1908

Présidence de M. Nélaton.

Procès-verbal.

La rédaction du procès-verbal de la précédente séance est mise aux voix et adoptée.

Correspondance.

La correspondance comprend :

1°. — Les journaux et publications périodiques de la semaine.

2°. — Une lettre de M. Hartmann, s'excusant de ne pouvoir assister à la séance.

3°. — Une lettre de M. le Dr Martin, déposant sur le bureau un exemplaire de sa thèse intitulée : *Les kystes hydatiques de la rate* (pour le concours du prix Duval).

A propos de la correspondance.

M. Delbet dépose une observation de M. Féron (de Laval) intitulée : *Anévrisme poplité à type jambier; extirpation; guérison.*
M. Delbet, rapporteur.

A l'occasion du procès-verbal.

Discussion sur la tuberculose inflammatoire.

M. KIRMISSON. — Je dois m'excuser de prendre encore une fois la parole dans cette discussion. Mais l'ardeur que met M. Poncet à défendre ses hypothèses sur la tuberculose inflammatoire justifie l'insistance que j'apporte à les discuter. M. Poncet raisonne de la façon suivante : « Nous savons aujourd'hui que la tuberculose produit, à côté des lésions fongueuses et suppuratives qui lui sont propres, d'autres processus scléreux donnant naissance aux sclé-roses viscérales et à des altérations articulaires qui rappellent l'arthrite sèche ; donc, la tuberculose est capable de produire les troubles de croissance auxquels on donne le nom de scoliose, de pied plat et de genu valgum. » C'est absolument comme si nous disions, en matière de syphilis : la syphilis peut donner naissance aux processus anatomiques qui caractérisent la paralysie générale et l'ataxie locomotrice ; donc, la syphilis peut donner naissance aux affections calculeuses du foie et des reins. Il n'y a à cela aucune objection que l'on puisse faire *a priori*, mais c'est à vous de nous fournir la preuve des faits nouveaux que vous annoncez. A cela, M. Poncet nous répond : « Ne me demandez pas la preuve anatomo-pathologique, car, dans cette forme nouvelle à laquelle je donne le nom de tuberculose inflammatoire, il n'y a pas de follicule tuberculeux, il n'y a pas davantage de bacille de Koch ; donc, pas de preuve bactériologique ; enfin, pas de preuve tirée de l'inoculation aux animaux. La question se pose uniquement sur le terrain clinique. »

Nous sommes tous prêts à accepter sur ce terrain la discussion ; encore faut-il que vous nous fournissiez des preuves. Ces preuves peuvent être de deux ordres. Ou bien vous pouvez assigner à ces altérations pathologiques, qui sont sous la dépendance de la tuberculose inflammatoire, des caractères spécifiques qui les distinguent des autres altérations de même ordre n'appartenant pas à la tuberculose, absolument comme nous le faisons pour les lésions syphilitiques. Ou bien, vous devez nous montrer une relation étroite entre l'éclosion et la marche de l'infection tuberculeuse chez votre malade et les troubles de nutrition que vous lui rapportez. Car, on vous l'a dit, telle est la banalité des lésions tuberculeuses chez la plupart des malades que l'on ne peut pas conclure de la simple coïncidence entre la tuberculose chez un malade et les diverses altérations pathologiques dont il est porteur, à une relation de

cause à effet entre les deux ordres de lésions. Tout ce que présente un tuberculeux n'est pas de la tuberculose, pas plus que toutes les lésions syphilitiques trouvées chez un syphilitique ne se rapportent à la syphilis. Jusqu'ici, cette preuve que nous vous demandons, vous ne l'avez pas faite.

En ce qui concerne les troubles de développement de l'adolescence : scoliose, pied plat, genu valgum, que nous rattachons au rachitisme tardif, vous ne nous avez pas montré qu'il y ait une relation entre ces troubles de l'ossification et la tuberculose. Bien au contraire, l'observation clinique m'a prouvé qu'il y avait rarement coïncidence entre la tuberculose et ces différents troubles de l'ossification.

Vous nous reprochez de placer toujours la discussion sur le terrain du pied plat valgus douloureux. Mais, pardon; ce n'est pas nous, c'est vous qui revenez sans cesse sur cette question de la tarsalgie. Et vous y revenez pour une raison bien simple. En effet, dans la scoliose et le genu valgum, vous ne trouvez ni douleur, ni contracture, aucun symptôme que l'on puisse rattacher à un processus inflammatoire. Au contraire, dans la tarsalgie, vous rencontrez et les contractures et les points douloureux. Et, d'ailleurs, il est manifeste que la tuberculose du tarse peut donner naissance à tous les symptômes de la tarsalgie; dès lors, toutes les tarsalgies sont de nature tuberculeuse, dites-vous? En aucune façon, car cette prétendue tarsalgie tuberculeuse sur laquelle vous appuyez tout votre raisonnement n'est pas de la tarsalgie.

La tarsalgie vraie, comme l'a parfaitement démontré Gosselin, est une forme clinique parfaitement définie, propre à l'adolescence, et qui n'a rien à voir avec la tuberculose, comme le montre son évolution ultérieure. Et quand M. Poncet vient nous dire : « La tarsalgie est une véritable coxalgie du pied », je proteste de toutes mes forces. En effet, que prétendez-vous par là? Que dans la tarsalgie il y a des fongosités et de la matière tuberculeuse? Non, certes, puisque ce qui caractérise surtout votre tuberculose inflammatoire, c'est l'absence de toute lésion tuberculeuse. Vous voulez donc nous ramener au temps où toute arthrite de la hanche portait le nom de coxalgie? Ce retour à la classification ancienne serait loin de constituer un progrès.

Mais alors, nous dites-vous, puisque vous ne voulez pas reconnaître à la tarsalgie une origine tuberculeuse, expliquez-moi pourquoi les influences mécaniques que vous incriminez comme cause de la tarsalgie agissent seulement chez certains malades, et non chez d'autres qui sont soumis aux mêmes influences? C'est justement, mon cher collègue, pour vous fournir l'interprétation que vous me demandez, que j'ai pris aujourd'hui la parole. M'occupant

spécialement de chirurgie orthopédique, je suis très souvent consulté par des parents qui m'amènent dans mon cabinet des jeunes gens, des jeunes filles, atteints de pied plat et même de pieds plats valgus. Jamais, ou presque jamais, dans cette clientèle de la ville, je n'observe de tarsalgie ou pied plat valgus douloureux; une fois seulement, je me rappelle avoir dû endormir un jeune homme pour réduire chez lui un pied plat valgus douloureux, avec contracture. Dans mon service d'hôpital, au contraire, et à la consultation orthopédique de l'Hôtel-Dieu, je rencontre chaque jour des cas de tarsalgie.

Quelle est l'origine de cette différence si complète, si absolue, entre les malades de la ville et ceux de l'hôpital? Serait-ce, par hasard, la rareté de la tuberculose chez les malades de la clientèle privée? Hélas! le grand nombre de coxalgies, de maux de Pott, d'arthrites fongueuses du genou, observés chez les malades de la ville, ne permet pas un seul instant de s'arrêter à une semblable interprétation. Non, l'explication est tout autre; elle est d'ordre purement mécanique. Ce n'est pas indifféremment chez tous les enfants de l'hôpital que nous observons la tarsalgie. Je l'ai déjà dit, la tarsalgie n'est pas une maladie de la première enfance. Nous ne l'observons pas non plus dans la seconde enfance, pendant que les enfants fréquentent l'école. A ce moment, en effet, ils changent incessamment de position : tantôt assis pendant les heures de classe, tantôt jouant et courant dans les récréations. Au contraire, c'est au moment où ils quittent l'école pour entrer en apprentissage, c'est-à-dire à partir de treize ans, que les cas de tarsalgie deviennent fréquents. Et cela chez les enfants dont la profession les oblige à rester constamment debout : blanchisseuses, repasseuses, chez les filles; garçon boucher, garçon marchand de vin, épicier, charcutier, chez les garçons. C'est la station longtemps prolongée, jointe à l'effort que font souvent les jeunes malades pour porter de lourds fardeaux, qui détermine chez eux l'affaissement de la voûte plantaire, avec la contracture douloureuse caractéristique de la tarsalgie. C'est justement parce que ces mêmes conditions ne se rencontrent pas chez les jeunes malades de la ville que, chez eux, la tarsalgie est tout à fait exceptionnelle; la tuberculose ne joue aucun rôle en cette affaire. J'ai cité autrefois, dans mon livre sur les difformités acquises, un exemple bien typique qui démontre l'influence de la station longtemps prolongée; je vous demande la permission de le rappeler ici. Il s'agit d'un jeune homme venu pour me consulter aux Enfants-Assistés. Il présentait au plus haut degré tous les caractères du pied plat valgus douloureux. Or, ce jeune homme, atteint d'un double pied plat, avait sans peine exercé dans la Bourgogne,

son pays, le métier de vigneron; il avait fait sans aucune difficulté, sans un jour d'hôpital, son service militaire. Mais libéré du service militaire, il avait eu la malheureuse idée de demander à entrer dans le corps des gardiens de la paix. Il n'y avait pas plus de six mois qu'il stationnait tout le jour sur le pavé de Paris qu'il présentait déjà tous les signes d'une tarsalgie des plus prononcées.

En résumé, et pour conclure, je dirai : « M. Poncet nous apporte des faits nouveaux qu'il rapporte à l'infection tuberculeuse; c'est à lui à nous fournir la preuve du bien fondé de ses observations. Cette preuve, jusqu'ici, il ne nous l'a pas donnée. Il se place exclusivement, nous dit-il, sur le terrain clinique. Sur ce terrain, il nous est facile d'accepter la discussion, puisque nous possédons un riche matériel d'observations. M. Poncet nous a dit, dans la dernière séance, d'inviter nos collègues à regarder, à quoi je réponds aujourd'hui : J'invite M. Poncet à regarder avec nous. »

M. Broca. — Partis de l'estomac, nous voici arrivés aux déviations de l'adolescence, et j'ai déjà dit, il y a huit jours, que c'est un des points où la doctrine de Poncet me paraît le moins défendable. J'y reviens, malgré les développements donnés par Kirmisson à une manière de voir qui est la mienne, parce que, dans notre dernière séance, Poncet, en répondant, a émis une proposition incidente, qu'il a omise dans la rédaction imprimée, et qui donne la clef de certains de nos désaccords. Je la reprends aujourd'hui, car je sais qu'elle répond depuis longtemps à sa manière de voir, et la voici :

Il est vicieux, ai-je dit, d'appeler tarsalgie, d'après le sens étymologique du terme, toutes les douleurs du pied; il faut réserver ce nom à une maladie spéciale de l'adolescence. C'est la tarsalgie ainsi comprise qui, d'après Kirmisson et moi, n'a rien à voir avec la tuberculose.

Dans sa riposte, Poncet nous a reproché cette nomenclature. La tarsalgie, a-t-il proclamé, c'est « la coxalgie du pied », c'est-à-dire l'ensemble de toutes les ostéo-arthrites du tarse, comme la coxalgie est l'ensemble de toutes les ostéo-arthrites de la hanche; et parmi ces lésions il faut, au pied comme à la hanche, accorder une large place à la tuberculose. Seuls les « rétrogrades » veulent étroitement faire de coxalgie le synonyme de coxotuberculose, incapables qu'ils sont de comprendre la classification « révolutionnaire » de Poncet et Leriche.

O puissance de l'illusion! croire que cette nomenclature est révolutionnaire! mais c'est l'ancienne, celle que depuis des années nos devanciers ont cherché et réussi à modifier! La coxalgie divisée en aiguë et chronique, comprenant toutes les arthrites

rhumatismales, blennorragiques, tuberculeuses, ostéomyélitiques de la hanche? Mais c'est celle-là qu'on décrivait classiquement il y a encore une cinquantaine d'années, celle-là que, plus près de nous, m'a enseignée Gosselin en 1878. Mais c'est celle-là, aussi, qui a été démembrée, en sorte que, maintenant, pour nous tous (Poncet à part), coxalgie est synonyme de coxotuberculose. Aurions-nous mieux fait, comme l'a voulu Lannelongue, de supprimer ce mot vieilli, de dire toujours coxotuberculose, comme nous disons arthrite blennorragique, rhumatismale, streptococcique, etc., de la hanche? Peut-être. Le mal de l'avoir conservé, malgré son passé de confusion, n'est toutefois pas grand si on s'entend sur la définition : or, nous nous supposions arrivés à un état où chacune de ces arthrites de la hanche avait son nom propre. Que Poncet s'attarde dans la terminologie ancienne, je le regrette, parce que sa grande autorité met obstacle à la diffusion d'une classification que je crois plus claire : mais qu'il nous reproche d'être rétrogrades, précisément parce que nous refusons de revenir en arrière, est-ce ironie ou paradoxe?

Pour la tarsalgie, vous disais-je il y a huit jours, même histoire : et, dussé-je m'attirer les foudres de mon contradicteur, je maintiens que la classique tarsalgie des adolescents est une lésion très spéciale, cliniquement bien déterminée, associée et pathologiquement liée à diverses déviations de l'adolescence, ayant des relations indiscutables avec la croissance du sujet. C'est pour la tarsalgie ainsi comprise, je le répète, que je conteste la nature tuberculeuse du mal, et non pour les tumeurs blanches médio-tarsiennes sur lesquelles, faute d'un examen attentif, on commet une erreur de diagnostic.

Vous dites : comment expliquer autrement que par une arthrite infectieuse, souvent en particulier tuberculeuse, les tarsalgies qui se terminent par ankylose? Un trouble purement orthopédique et statique ne peut provoquer l'ankylose. Mais justement je crois que la tarsalgie vraie ne se termine pas par ankylose. Je connais des dissections de pied plat ancien, ankylosé, exécutées à l'amphithéâtre sur un adulte dont on ignore l'histoire clinique, et qui sont étiquetées : tarsalgie. Je réponds que l'étiquette doit être tenue pour mauvaise jusqu'au jour où on aura établi que l'évolution a été celle d'une tarsalgie.

Vous dites : il y a une tarsalgie blennorragique. Pas du tout. Il y a des arthrites blennorragiques du médiotarse, avec aplatissement de la voûte et douleur, évoluant comme une arthrite blennorragique ankylosée ou non à la fin, survenant chez des adultes. Ce qui par exception peut exister, c'est la localisation de l'arthrite blennorragique sur un pied préalablement plat et mal

toléré à partir de ce moment alors que jusque-là il l'était bien. De même qu'une entorse peut être à l'origine non du pied plat, mais des souffrances. Et la preuve, dans ces cas, est que, la douleur portant sur un seul des pieds, l'autre est aussi plat mais est indolent, parce qu'il a été respecté par la chaudepisse ou par le trauma. Cette bilatéralité habituelle de l'aplatissement me paraît de haute importance : et j'y ai insisté pour un enfant de neuf ans (voyez *Presse médicale*, 1907, p. 769) chez lequel un des pieds, anciennement plat valgus, est devenu tuberculeux.

Dans la tarsalgie vraie, je maintiens deux propositions que je crois incompatibles avec une nature tuberculeuse :

1° Les douleurs prennent fin par un traitement purement orthopédique (semelle et gymnastique, ou, dans les cas invétérés, opération d'Ogston) ;

2° Les malades ne deviennent pas tuberculeux plus que les autres sujets, soit du pied, soit d'ailleurs. Ces propositions sont établies d'après ce que j'observe depuis un an sur mes anciens tarsalgiques que je fais revenir, et dont vous trouverez l'an prochain les observations dans la thèse de Peigney. Quant à l'opinion inverse de Poncet, je vais passer en revue les faits par quoi notre collègue prétend l'étayer.

En 1905, dans la *Revue d'Orthopédie* (1er juillet, n° 4, p. 338), L. Thévenot et P. Gauthier nous relatent deux observations d'*adultes* : un cas de pied plat un peu valgus avec fongosités très nettes de la médiotarsienne; un cas de douleurs, sans signes physiques, chez un phtisique. Et ils en concluent, en particulier, que cela démontre la possibilité du développement tardif de la tarsalgie. Quand je disais que nos divergences viennent en partie de ce que nous ne parlons pas la même langue !

En 1906, dans le même recueil (1er septembre, p. 539), Thévenot commence par l'observation d'une enfant trouvée qui, à l'âge de sept ans, fut piétinée par une vache et fut contrainte de continuer son métier de gardeuse de bestiaux, quoique le pied droit eût enflé; cahin-caha elle va jusqu'à treize ans, âge où elle entre chez un boulanger, travaille debout, souffre, boite, ne marche QUE SUR LE BORD EXTERNE DU PIED; deux ans se passent dans les souffrances, puis place moins dure et les douleurs s'amendent. A partir de dix-sept ans, accidents pulmonaires, calmés par six mois de repos; puis travail assez pénible; de nouveau marche sur le bord externe du pied, boiterie; à vingt ans, chute dans un escalier, gonflement, et, comme le pied était un peu plat, on ordonne une semelle « épaisse » qui n'est pas supportée. Enfin, en 1904, on se résout à une astragalectomie chez la malade, alors âgée de vingt-trois ans; et comme, dans l'os, on a constaté les lésions d'une

tuberculose « peu évoluée », Thévenot conclut : « Voici donc une jeune fille qui, à la suite de traumatismes répétés, présente des signes d'arthrite légère du pied revêtant le syndrome clinique du pied plat valgus douloureux ». Un pied plat valgus douloureux où on marche sur le bord externe du pied ? Mieux vaudrait un sage ennemi. Quand je vous disais que nous ne parlons pas la même langue.

L'observation II est celle d'une fille de vingt-deux ans, à hérédité nette, à lésions pulmonaires, qui subit l'astragalectomie pour une tumeur blanche ayant débuté à dix-sept ans. L'histoire est celle d'une tumeur blanche banale, et je ferai remarquer, par occasion, que cette ostéotuberculose nécessitant l'astragalectomie n'est pas si « inflammatoire » que cela.

L'observation III est celle d'une fille de douze ans, scoliotique, atteinte de pied plat *non douloureux*, manifestement tuberculeuse par ailleurs; d'où conclusion que pied plat et scoliose sont tuberculeux. A moins qu'ils ne viennent de rachitisme infantile.

Enfin l'observation IV est celle d'un vrai tarsalgique; mais son séro-diagnostic est positif et il se souvient que sa mère toussait! Mon grain de mil, Poncet, mon grain de mil! Et je passe à une autre déformation de l'adolescence, le *radius curvus*.

Dans une communication à l'Académie de médecine en 1907 (séance du 8 octobre, 3e série, t. LVIII, p. 214), Poncet et Leriche nous en donnent trois observations :

1° Une femme de vingt-deux ans, sûrement tuberculeuse, portant « un double radius curvus » *ayant débuté à dix ans.*

2° Un homme chez qui « une subluxation radiocarpienne pure, relevant d'un relâchement ligamenteux, avec « *squelette de l'avant-bras intact* », fut la première localisation d'un rhumatisme chronique *à quarante-quatre ans.*

3° Un jeune homme ayant des arthrites dislocantes multiples, peut-être tuberculeuses (quoique je n'en aie pas la preuve), et « aux deux poignets, l'aspect typique de la maladie de Madelung est réalisé, *avec un squelette rectiligne* ».

Mais alors, ce n'est pas l'aspect typique de la maladie de Madelung, pas plus que dans la deuxième observation. Car il a été bien prouvé par Duplay et Delbet que Madelung s'en est laissé imposer par une apparence, par la subluxation secondaire de la tête du cubitus, quand il a parlé, pour la déformation de l'adolescence, ici seule visée, de subluxation progressive du carpe. La vraie « maladie de Madelung », c'est celle de l'observation I, le radius curvus; et cette observation nous démontre qu'elle ne vaccine pas contre la tuberculose, mais c'est tout. Pour ma part, j'en ai vu deux cas, un en évolution, un ancien, et les deux malades n'étaient

pas tuberculeuses. Cela encore prouve que, pour s'entendre, il faut parler la même langue et désigner par une nomenclature précise les maladies dont on désire déterminer la nature : pour la nature tuberculeuse du radius curvus, il n'y a même pas l'ébauche d'une preuve.

Dans la série des difformités de l'adolescence, la *scoliose* enfin, est la plus importante. Et, il y a huit jours, Poncet nous a déclaré qu'il fallait admettre un processus infectieux, une ostéoarthrite généralement tuberculeuse pour expliquer la terminaison par ankylose, ostéophytes, déformations articulaires, rétraction ligamenteuse. Même réponse que pour la tarsalgie : les os, à la longue, s'éburnent, il est vrai ; les ligaments de la concavité se rétractent, les bords des corps vertébraux s'épaufrent ; mais l'ankylose vraie est douteuse ; sur les pièces déposées par Bouvier au Musée Dupuytren, elle n'existe pas. Quand elle existe, encore faudrait-il établir par l'histoire clinique que la pièce est celle d'une scoliose de l'adolescence, et cette preuve n'est pas faite.

Deuxième argument : la coexistence fréquente de la tuberculose et de la scoliose.

Autrefois (en 1838), Rokitansky a admis l'antagonisme entre « les incurvations de la colonne » et la tuberculose, pulmonaire surtout, même quand il s'agit d'une carie tuberculeuse des vertèbres ; il pensait même que la déviation rachidienne faisait rétrocéder les lésions pulmonaires. Peut-être le bon Rokitansky sommeillait-il quelquefois, mais peut-être aussi a-t-il vu en partie juste, et, sans aller aussi loin que lui, des orthopédistes éminents ont continué à accorder aux scoliotiques quelque immunité pour la tuberculose : c'est l'opinion de Lorenz, Hoffa, Karewski, jusqu'à un certain point celle de Kirmisson ; pour mon compte personnel, n'ayant pas encore fait de relevés sur ce point (j'en ferai dès octobre), je m'abstiens de tout jugement. En tout cas, c'est bon à vérifier, car Senator serait plutôt d'un avis opposé, d'après les recherches anatomiques et cliniques de ses élèves Bachmann et Max Mosse.

Sur 197 protocoles d'autopsie, Bachmann a compté 56 cas de tuberculose pulmonaire (39 lésions récentes, 17 anciennes), soit 28,3 p. 100.

Sur 89 enfants de six à quinze ans, examinés cliniquement, Max Mosse a trouvé 54 poumons tuberculeux et 35 non tuberculeux. Je ne puis m'empêcher de remarquer cette fréquence plus grande à l'examen clinique et de me demander si le diagnostic clinique n'est pas sujet à caution ; d'autant plus que l'on a négligé l'examen des crachats. Mosse tire de là cette conclusion que la scoliose prédispose à la tuberculose ; il croit même que les lésions

pulmonaires sont plus fréquentes du côté de la convexité dorsale.

Dans ces observations existe à mon sens une lacune : l'auteur n'a pas cherché, parce que, dit-il, les parents ne donnent pas de renseignements nets, à préciser quand a débuté la scoliose. Cependant, de l'analyse des faits me paraît résulter que les accidents tuberculeux sont en général postérieurs à l'incurvation rachidienne. Chez la plupart des malades, en effet, les troubles pulmonaires sont relativement récents; or, ces malades, dont beaucoup sont des enfants de six à dix ans, et non des adolescents, sont en grand nombre de vrais rachitiques de l'enfance, comme le prouvent le mode d'alimentation, l'évolution des dents, le retard de la marche, et on sait que cette scoliose rachitique est précoce. Mais ces considérations n'arrêtent pas M. Cotte, dont Poncet nous citait l'autre jour un mémoire (*Lyon méd.*, 5 et 12 janvier 1908) : il y a coexistence fréquente, donc chez ces malades la scoliose est consécutive à la tuberculose.

Le mémoire de Cotte est intitulé : « Interprétation de quelques statistiques étrangères ». Pour sûr, que l'auteur interprète! Il en avait besoin pour tirer des chiffres une donnée exactement inverse de celle qui en ressort aux yeux des auteurs initiaux. C'est un peu le sort de toutes les statistiques, mais au moins nous sera-t-il permis d'être moins enthousiasmés que Poncet par les déductions de son élève.

Les raisonnements par lesquels l'auteur interprète la valeur relative des examens anatomiques (Bachmann) ou cliniques (Mosse) sont admirables : la scoliose, *même compliquée de bacillose pulmonaire*, n'est pas grave *quoad vitam* (c'est à prouver) ; donc l'occasion d'autopsier un malade est rare (ce qui n'empêche que les scoliotiques meurent tous à un moment donné et qu'on les autopsie aussi souvent que les non scoliotiques, toutes proportions gardées); donc la coexistence est à étudier cliniquement, et en effet, elle devient ainsi beaucoup plus fréquente qu'on ne le croirait d'après les autopsies (ce qui est agréable à M. Cotte, mais ce qui n'empêche qu'il n'y a pas de cas échappant à l'autopsie, tandis qu'il peut en échapper cliniquement). Quant à l'examen des crachats, il est inutile, car, « même chez les tuberculeux avérés, il est négatif dans la moitié des cas » (?). L'auteur admet, il est vrai, que « les travaux que nous avons analysés ici n'entraîneront peut-être pas la conviction de tous ceux qui ont défendu jusqu'ici l'origine mécanique de la scoliose ou qui invoquent le rachitisme tardif pour en justifier le développement ». Cette modestie lui sied, mais dans votre prière du soir, Poncet, vous devriez demander au Père éternel de vous débarrasser de vos amis.

Un autre travail, personnel celui-là, a paru à Lyon sur ce sujet;

il est dû à J. Rebattu et à J. Rhenter, internes de Gallavardin et de P. Courmont. Sur 590 sujets, les auteurs ont trouvé, *sur de vieux malades*, 144 cyphoses et cyphoscolioses, dont nous ferons abstraction; et nous retiendrons 25 scolioses pures ayant débuté chez le sujet jeune, avec cette remarque toutefois qu'on y compte 14 hommes contre 12 femmes, proportion étonnante pour la scoliose vraie de l'adolescence, tandis qu'on connaît l'indifférence du sexe dans la scoliose rachitique de l'enfance. Sur ces 25 malades, *parvenus à l'âge adulte*, on trouve 5 tuberculoses personnelles, 2 hérédités (je trouve que c'est peu); sur 45, pris dans toutes les catégories de déviations au hasard, on note 26 ophtalmo-réactions positives : et on conclut que, les agents étiologiques « pouvant vraisemblablement être multiples, il est *indéniable* que la tuberculose *doit* figurer parmi eux, étant donnés les rapports étroits(?) que nous avons vus exister entre elle et certaines déformations scoliotiques et cyphotiques accusées » (*Province médicale*, 11 avril 1908, n° 15, p. 174). C'est aller un peu vite en besogne et votre prière du soir va s'en trouver allongée.

Comme leur camarade Cotte, les auteurs ne se préoccupent pas d'établir la chronologie entre la scoliose et la tuberculose. Cotte nous explique même que cela manque d'intérêt : « Que la localisation pulmonaire évolue avant ou après l'apparition de la scoliose, peu importe! Les deux affections coexistent souvent, disent maintenant quelques auteurs. Nous ajouterons qu'elles coexistent parce qu'elles relèvent l'une et l'autre d'une même infection. On ne peut moins faire, en effet, en face de statistiques qui révèlent une proportion de 60,6 p. 100 de scoliotiques présentant d'autres manifestations bacillaires, que de rattacher aussi à la tuberculose une déformation dont aucune autre infection, dans ces cas, n'explique l'apparition. » Or, je me méfie précisément parce que, dans les observations que résume Cotte, il n'est fait mention d'aucune des infections de l'enfance, fièvres éruptives ou autres, auxquelles bien certainement les malades n'ont pas échappé. Peu importait à Max Mosse, qui cherchait à établir que la tuberculose était consécutive à la scoliose; il importait beaucoup à celui qui voulait renverser les termes de la proposition.

Les preuves cliniques sur la nature tuberculeuse de toutes ces déviations de l'adolescence me semblent donc d'une faiblesse extrême. Et d'ailleurs il serait fort surprenant, si en réalité la scoliose était due à une tuberculose atténuée, que de temps en temps — comme cette tuberculose atténuée du tarse qui a fini par abcès et astragalectomie — elle n'évoluât pas en mal de Pott ordinaire, ce que je n'ai jamais vu. M. Cotte nous déclare bien que cela a lieu, que, « dans les formes les plus sévères », la scoliose

aboutit « au point de vue anatomo-pathologique à la carie tuberculeuse des vertèbres, à la formation de fongosités, et au point de vue clinique au mal de Pott et à la scoliose pottique ».

Or, cela, je le conteste, exactement comme pour la tarsalgie. Dans certains cas, rares d'ailleurs, il y a des difficultés de diagnostic entre la scoliose et le mal de Pott, celui-ci pouvant, en effet, se manifester au début par une inclinaison latérale : mais nous revenons toujours à la même querelle de nomenclature.

Parmi les déviations latérales du rachis, l'usage s'est établi de faire une place à part : 1° aux diverses scolioses dites symptomatiques; 2° à celle de l'adolescence, celle-là seule étant liée au rachitisme dit tardif, et celle-là ne devenant jamais un mal de Pott. Celle-là, on l'a aussi appelée essentielle, parce qu'on ne connaît pas bien sa cause, parce qu'avant qu'on ne constatât ses relations avec d'autres difformités, elle semblait constituer à elle seule toute la maladie. Nous avons fait un progrès, depuis une trentaine d'années, en établissant qu'à l'origine de toutes ces difformités, si souvent associées, existe un état pathologique du système ostéo-articulaire, je dirai même de tout le système locomoteur. Vous voulez nous faire préciser que cet état pathologique est tuberculeux : à cela nous nous refusons, dans l'état actuel de la science.

Je vois d'ici la voie de retraite : c'est une lésion toxinaire à distance, et non point, comme je l'ai réfuté jusqu'à présent, une lésion tuberculeuse directement microbienne. Mais c'est ou bien l'un, ou bien l'autre, et je ne puis admettre que, pour des lésions semblables, on invoque tantôt une action bacillaire, tantôt une action toxinaire. Quand vous me montrez des arthrites fongueuses et suppurées et que vous les attribuez à la tarsalgie, quand vous me montrez des bacilles dans une hydrocèle « essentielle tuberculeuse » (comme dit Romme, quoique ce soit ou essentielle ou tuberculeuse), dans tous ces cas vous cherchez à faire la preuve par le bacille, ou par l'évolution dans le sens d'une tuberculose ordinaire. Que cela manque, volte-face : et nous incriminons les toxines. Je suis oiseau, voyez mes ailes! mais c'est au moment du passage que vous restez dans le vague.

Certes, dans toutes les déviations de l'adolescence, je crois à une dystrophie osseuse. Est-ce congénital? Cela ne me séduit peu. Malgré les recherches de Frölich et Weiss, je ne crois pas que ce soit une lésion infectieuse, une ostéomyélite atténuée, quoique ces auteurs m'y aient montré — par prélèvement défectueux peut-être — des staphylocoques blancs, tandis que vous ne m'y avez jamais montré un bacille. Mais est-ce une dystrophie directement toxique, ou est-ce dû à des actions — infectieuses ou autres — troublant les fonctions soit du système nerveux, soit des glandes vasculaires

sanguines? Est-ce en rapport avec le rachitisme de l'enfance, soit par continuité avec reviviscence, soit par éclosion de la même maladie à des âges différents? Tout cela, je concède que je n'en sais rien : je prends le mot « rachitisme tardif » comme un terme d'attente, sans que cela implique de ma part un acquiescement à la théorie d'Ollier.

Si c'est toxique, ce que je ne conteste pas, — pas plus que pour le rachitisme infantile, — la tuberculose y est-elle pour quelque chose? C'est admissible, quoique non démontré. Mais n'oublions pas, comme le fait Cotte, les autres infections de l'enfance : il y a longtemps que Macewen a insisté sur leur rôle. Et quand le sujet est notoirement tuberculeux, quelle est chez lui la part exacte dans les lésions toxinaires de l'infection mixte dont se compliquent si facilement les lésions bacillaires? Cela encore, nous ne l'avons pas précisé, et je dirai combien ce serait utile, par exemple, avant de baptiser tuberculose inflammatoire l'ostéopathie hypertrophiante pneumique (Alamartine, *Revue de Chirurgie*, juin 1907), que l'on observe non seulement chez les phtisiques, mais chez les malades porteurs de dilatations bronchiques ou de suppurations pleurales prolongées à pneumocoques.

Notre état physique se constitue peu à peu d'après l'action sur nos viscères et nos tissus d'une quantité de toxines, microbiennes ou autres, qui modifient le fonctionnement de nos organes, et y laissent des reliquats dont actuellement nous ignorons presque entièrement le déterminisme. Nous ignorons même jusqu'à quel point les toxines ont sur tel ou tel organe une action élective et spéciale.

Tout cela est beaucoup moins clair que vous ne le croyez, ou que vous ne semblez le croire. Vous nous affirmez qu'il suffit de regarder pour être convaincu, et vous nous citez, par exemple, une observation récente d'Ausset. Or, Ausset, en présence d'une fille de quatorze ans, atteinte à la fois de tuberculose ganglionnaire et de genu varum, fait une hypothèse autrement complexe : il se demande si la toxine tuberculeuse n'a pas troublé le fonctionnement du corps thyroïde (qu'il trouve un peu gros), dont on connaît l'action sur le développement du squelette. Que nous voilà loin de la tuberculose inflammatoire! C'est tout une autre théorie, non moins hypothétique. Et si l'on soutenait que c'est toxinaire avec intermédiaire du système nerveux, c'en serait une autre encore. Et toutes deux peuvent s'appuyer sur des faits expérimentaux et cliniques, montrant avec certitude des lésions ostéo-articulaires par altérations soit des glandes vasculaires sanguines, soit du système nerveux, ces altérations étant, d'ailleurs, de nature fort variée, et non point forcément infectieuses.

Et puis, quand nous aurons prouvé que de ces actions résultent des ramollissements osseux ressemblant au rachitisme, précoce ou tardif, il nous restera à prouver qu'entre les deux il y a identité. J'ai vu des malades qui, pendant les premiers mois, m'ont paru atteints de simple « rachitisme tardif », et qui, en réalité, avaient une ostéomalacie dont ils sont morts ou occupés à mourir : l'un d'entre eux, actuellement dans mon service, porte encore un ganglion, que je crois tuberculeux (je l'ai enlevé avant-hier et remis à mon chef de Laboratoire), d'où je pourrais inférer que l'ostéomalacie est une forme de tuberculose inflammatoire.

En réalité, toute cette pathologie à longue échéance des intoxications microbiennes est à faire. Je conçois qu'elle existe, et c'est elle qui, pour la tuberculose, pourra arriver à constituer l'histoire des paratuberculoses, mais jusqu'à nouvel ordre cette histoire n'est même pas ébauchée, et je serais bien surpris si, avec la multiplicité des intoxications et infections auxquelles nous sommes en proie, la clinique était capable de résoudre le problème.

Vous nous proposez un voyage clinique au pays de Para, où pousse, au Brésil, le caoutchouc, en science, l'hypothèse : cela me paraît trop élastique.

C'est pour cela que je ne suis pas séduit par la conception vraiment trop simpliste du rhumatisme tuberculeux, où nous sommes hors d'état d'apprécier ce qui est virulent et ce qui ne l'est pas. Entre les deux séries de lésions, comme je le disais à notre dernière séance, la différence est grande.

Vous nous objectez la granulie, où on ne trouve pas toujours de bacilles ; où tout au moins ils sont beaucoup plus rares qu'on ne le présumerait d'après l'importance des lésions. C'est oublier, d'abord, que ces lésions sont des granulations histologiquement caractérisées et expérimentalement virulentes. C'est oublier, ensuite, que, d'après les recherches de Jousset (*Soc. méd. Hôp.*, 8 mai 1903), il y a bacillémie dans la moitié des cas, et sans doute plus encore, l'existence de bacilles dans le sang pouvant être temporaire. Cela dit, il reste l'ensemble des phénomènes toxiques, il reste cette typho-bacillose dont Landouzy nous a montré l'existence, mais dont la part exacte dans les phénomènes de la tuberculose aiguë n'est pas encore bien déterminée dans bon nombre de cas. C'est une question à l'étude et non encore démontrée : de même que sont encore à l'étude, et non point démontrés, les problèmes soulevés en clinique par ce que nous savons expérimentalement sur le rôle des toxines — tuberculeuses en particulier — dans la genèse de certaines fluxions articulaires.

Vous croyez la démonstration faite, nous ne le croyons pas, car

nous vous demandons en vain où est la démarcation, dans votre conception du « rhumatisme tuberculeux », entre les lésions directement microbiennes et les lésions toxinaires. Et là, encore, n'y a-t-il pas à l'origine un retour à une nomenclature ancienne?

Autrefois, on appelait rhumatisme, au sens étymologique du terme, toutes les lésions caractérisées par leur tendance fluxionnaire; puis on a étudié le rhumatisme articulaire. Depuis la pathologie bactérienne, on a fait voir que bien des lésions appelées rhumatisme n'avaient aucun rapport avec le vrai rhumatisme articulaire aigu, celui que nous appellerons, si vous voulez, la maladie de Bouillaud, celui que jugule le salicylate de soude. Sous l'influence de Bouchard, surtout, ces « pseudo-rhumatismes » ont été étudiés. On a dit pseudo-rhumatisme infectieux, puerpéral, blennorragique, etc., au lieu de dire rhumatisme puerpéral, blennorragique, etc. Et maintenant on ne doit plus dire ni l'un ni l'autre, on doit dire arthrites, synovites, etc., puerpérales, blennorragiques, etc.

Vous avez suivi la marche inverse : après avoir à l'origine parlé de pseudo-rhumatisme, vous reconstituez arbitrairement l'ancien rhumatisme, sous prétexte d'étymologie grecque, d'évolution fluxionnaire possible, etc., de même que, vous croyant révolutionnaire, vous reconstituez, toujours à la grecque, l'ancienne tarsalgie, l'ancienne coxalgie. Là est, à mon sens, la cause de bien des pétitions de principes qui viennent troubler l'harmonie de vos raisonnements, qui jettent l'obscurité au milieu de faits en partie fort intéressants sur lesquels les cliniciens vous remercient d'avoir attiré leur attention. Car jamais — et j'invoque un mémoire déjà ancien que j'ai inséré dans la *Gazette des Hôpitaux* — je n'ai contesté en bloc toutes vos assertions : mais alors comme aujourd'hui j'ai cherché à faire voir que vous laissiez à l'hypothèse une trop large part; je vous ai reproché surtout de ne pas marquer la limite entre ce qui est démontré et ce qui ne l'est pas. Vous m'avez écrit à ce moment dans une lettre : la vérité est en marche, rien ne l'arrêtera plus. Certes, rien ne l'arrêtera, mais aujourd'hui, après quatre ans d'écart, je suis forcé de constater que les choses sont restées en l'état : mêmes faits, mêmes hypothèses. Je souhaite qu'un jour vous apportiez des preuves nouvelles et alors nous nous embrasserons : mais ce ne sera pas pour l'amour du grec.

M. Paul Reynier. — Messieurs, je n'abuserai pas de vos moments. Avec mes collègues Quénu, Broca, Kirmisson, dont je partage entièrement la manière de voir, je considère que mon ami Poncet, en défendant cette idée que la tuberculose, comme

toute infection, peut, par ses toxines, déterminer des douleurs articulaires, émet là une idée, qui est très acceptable, mais que, malheureusement, il n'affirme pas par des faits enlevant tous les doutes. MM. Kirmisson et Broca ont longuement, et mieux que je n'aurais pu le faire probablement, relevé tout ce qu'il y a peu de probant dans l'argumentation de M. Poncet, et combien sont fragiles les arguments sur lesquels il s'appuie pour défendre ce qui n'est qu'une hypothèse, ne reposant sur aucun fait positif.

Mais la discussion a bien dévié.

Partis du rhumatisme tuberculeux, des sténoses pyloriques, nous sommes arrivés à parler de la tarsalgie et de la scoliose. M. Poncet ayant énoncé que ces affections étaient de nature tuberculeuse, mes collègues Broca et Kirmisson ont, avec raison, combattu cette opinion exclusive, et lui ont montré que s'il existe des tuberculoses du tarse, il existe une tarsalgie non tuberculeuse indéniable. Mais en défendant cette opinion, ils ont émis sur l'étiologie de cette affection un certain nombre d'opinions disparates que je voudrais discuter avec vous ; élève de Gosselin, depuis plus de trente ans, la tarsalgie a été pour moi un sujet d'études ininterrompues, et je serais heureux de vous parler du résultat de ces recherches.

Mais comme ceci nous entraînerait encore plus loin du début de la discussion, je demande qu'on m'inscrive pour la première séance de rentrée de la Société, afin de traiter avec vous ce sujet.

M. Antonin Poncet. — C'est une grosse question que celle du *pied plat valgus douloureux*, ou, pour me servir d'une expression plus générale, de la *tarsalgie des adolescents*, question mise aujourd'hui en discussion par MM. Broca et Kirmisson. J'aurais préféré qu'il en fût autrement, que la discussion sur ce sujet vint plus tard, à une date plus ou moins éloignée, car, si ce n'est pas banal « de passer de l'estomac au pied », il est à craindre que nous ne tournions, pour le moment, dans un même cercle d'arguments, de contradictions, de preuves. Il est également bon de laisser les idées se tasser, et de ne pas vouloir convaincre envers et malgré tout.

Avant de parler : tarsalgie, je voudrais répondre à une argumentation par trop facile de mon ami Broca.

Il abuse vraiment d'un certain genre de critiques, qui consiste à prendre dans un mémoire, dans une communication, quelques lignes, quelques phrases.

N'est-ce pas de cette façon qu'il a commenté les intéressantes recherches de Thévenot parues dans la *Revue d'Orthopédie* de ces dernières années, sur *la Tarsalgie des adolescents d'origine tuber-*

culeuse et l'étude très documentée de Cotte : *Scoliose et tuberculose. Interprétations de quelques statistiques étrangères. La scoliose d'origine tuberculeuse*? (Lyon médical, 1908).

Si certaines observations et certaines statistiques ne sont pas pour lui démonstratives, toutes donnent à réfléchir. Il en est aussi qui entraînent la conviction.

Loin de moi la pensée de supposer Broca *rétrograde*. C'est lui qui s'est servi, tout à l'heure, de ce mot; mais quand il parle après Rokitansky, de l'antagonisme entre la tuberculose et la scoliose.... il fait certainement fausse route.

Cet antagonisme en évoque d'autres, cependant bien malades, l'antagonisme, par exemple, entre l'arthritisme et la tuberculose. N'avons-nous pas montré avec Leriche, que *les arthritiques ou prétendus tels ne sont souvent que des tuberculeux*? (Acad. de méd., 1907.)

Il est encore deux ou trois points sur lesquels je désire m'expliquer. Si je me répète, on me pardonnera d'autant mieux que la faute en est à mon vieil ami Broca. Vieil ami, il l'est certainement, car je l'aime depuis longtemps, et beaucoup, mais pourquoi, diable, m'accable-t-il de conseils, de citations, et attribue-t-il à Voltaire cette maxime de Mazarin : « Je me charge de mes ennemis, mais, Seigneur, délivrez-moi de mes amis »?

Broca ne m'appelle plus *métaphysicien*. Il a substitué à ce qualificatif celui de *généralisateur*, qui est, en effet, beaucoup plus exact, mais qui ne l'est, cependant, qu'à moitié.

Il ne me refusera pas le plaisir d'y ajouter celui d'*initiateur*, car ce dernier mot complète le premier, et l'on m'accordera aisément que je combats pour des idées personnelles et nouvelles.

Broca trouve mauvaise l'expression de : *rhumatisme tuberculeux*. J'aurais mieux fait, dit-il, de l'appeler : *pseudo-rhumatisme tuberculeux*. Il parait croire que les pseudo-rhumatismes et les rhumatismes infectieux sont deux choses différentes. C'est une erreur. Ce sont deux expressions synonymes, appliquées journellement et indistinctement, depuis que Bouchard et Bourcy ont montré, qu'à côté des manifestations articulaires, aiguës (type Bouillaud), subaiguës, chroniques, etc., appartenant au rhumatisme vrai, franc, au rhumatisme sans autre étiquette, il s'en trouvait qui relevaient d'infections bien déterminées, d'où le nom de *rhumatisme infectieux*, ou encore de *pseudo-rhumatisme*, par opposition, précisément, à celui de *rhumatisme vrai*.

Le terme de rhumatisme tuberculeux est d'autant meilleur qu'il désigne des lésions articulaires que l'on avait, jusqu'à nous, englobées dans l'expression vague de rhumatisme, et que l'on avait confondues avec celles du rhumatisme vrai.

Je ne vois pas pourquoi, en précisant leur nature tuberculeuse, elles perdent, de ce fait, le droit d'être rhumatismales et de constituer le rhumatisme tuberculeux ?

Au reste, ce sont là des questions de mots, qui ne changent pas la nature des choses.

Pour le moment, la nosologie n'a rien à gagner à la substitution d'un autre terme, à celui de rhumatisme, quand on peut le faire suivre d'un qualificatif qui indique la pathogénie des accidents articulaires, tels le rhumatisme blennorragique, dysentérique, etc., et le rhumatisme tuberculeux.

En employant chaque jour de telles expressions, on sait très bien ce qu'on veut dire. Il n'en est pas de même lorsque, sous prétexte d'être plus scientifique, on veut transformer le langage médico-chirurgical.

J'arrive, enfin, à la tarsalgie des adolescents, seule en cause. Je ne m'occuperai pas séparément des autres difformités essentielles de la croissance : scoliose, genu valgum, coxa-vara, radius curvus, etc., dont Broca a, cependant, parlé avec une si parfaite compétence. Je craindrais d'être beaucoup trop long, mais je tiens à faire remarquer que ces diverses déformations ostéo-articulaires de la croissance, la tarsalgie en tête, sont considérées par tous comme étant de même nature, c'est-à-dire qu'elles sont soumises à une même pathogénie. Les unes et les autres ne se combinent-elles pas souvent sur le même sujet? Ce qui est vrai étiologiquement pour l'une d'elle, l'est pour les autres.

A la fin de la dernière séance, j'avais dit que j'espérais faire toucher du doigt, à nos collègues Broca et Kirmisson, la nature tuberculeuse de certains pieds plats douloureux. Je vais essayer, mais je ne me dissimule pas, après les avoir entendus, les difficultés d'une telle entreprise.

Nous sommes orientés d'une façon très différente.

Je retrouve dans leur conception de la tarsalgie, et dans leurs objections, ma mentalité d'il y a quelques années — mentalité qui ne s'est modifiée que lentement, et seulement, sous la pression des faits, vus sous un certain angle.

Comment, dès lors, arriver, dans une discussion, à modifier des opinions aussi solidement assises, et reposant sur une grande expérience?

Il me semble, néanmoins, que nous pouvons nous entendre.

Etablissons, en premier lieu, que nous n'avons en vue que la *Tarsalgie des adolescents*, cette maladie du pied si bien mise en lumière, parmi les affections de la croissance, par l'éminent professeur Gosselin.

Bornons-nous également à la question pathogénique, la seule, du reste, en discussion.

A ce dernier point de vue, deux théories sont en présence : 1° la théorie inflammatoire; 2° la théorie mécanique.

Je me déclare nettement, dès le début, pour la théorie inflammatoire du père Gosselin — permettez-moi cette expression qui n'a rien d'irrévérencieux; — Gosselin est un Père de la Chirurgie, comme on est un Père de l'Eglise. J'attache naturellement une grande importance à l'âge du sujet, qui donne à la maladie un cachet spécial, et à toutes les causes occasionnelles, professionnelles et autres, si bien mises en avant par Kirmisson. Elles se résument en une seule : la station debout prolongée. Mais ces causes ne sont qu'adjuvantes.

Comment expliquer, en effet, que, sur cent sujets âgés de douze à vingt ans, et dont les pieds sont soumis aux mêmes causes de surcharge, 2, 3, seulement (je donne ces chiffres au hasard, vous priant de prendre l'esprit et non la lettre de cette statistique à vol d'oiseau) soient atteints de pied plat valgus douloureux ? Comment comprendre, d'autre part, la durée, la gravité, etc., des lésions ostéo-articulaires, maintes fois constatées chez de tels malades, dans les valgus douloureux, *rebelles*, *invétérés*?

Je sais que l'on a parlé de dystrophie, congénitale, acquise, du squelette du pied et de ses articulations, de rachitisme tardif, etc., etc., je sais cela aussi bien que personne, après avoir, avec Leriche, étudié récemment cette question (*Tuberculose inflammatoire et rachitisme tardif*, Acad. de méd., 1907). Mais n'est-ce pas le cas, à propos de ces explications *dystrophiques*, qui ne signifient rien, de s'écrier avec Kirmisson, qui, dans une précédente discussion, stigmatisait la tuberculose inflammatoire : Hypothèse! Hypothèse! Broca lui-même n'est pas tendre pour le rachitisme tardif qui est, tout au plus, un terme d'attente!

Pour ces diverses raisons et bien d'autres, je pense donc que la tarsalgie des adolescents est primitivement de nature inflammatoire.

Avant d'aller plus loin, une distinction s'impose. Elle peut nous mettre d'accord, car, dans cette discussion, nous avons en vue, mes collègues et moi, deux formes très différentes de la même maladie.

Il y a pieds plats valgus douloureux et pieds plats valgus douloureux.

Il en existe deux grandes classes que, pour les besoins de la cause, je diviserai, avec tous les chirurgiens, en deux variétés :

1° Les pieds plats valgus douloureux de forme bénigne ;

2° Les pieds plats valgus douloureux de forme maligne.

Cette distinction est justifiée par l'évolution différente des uns et des autres. Elle l'est, non moins, par le pronostic et le traitement.

Les premiers sont fréquents, nous dit M. Kirmisson. Ce sont ceux qui guérissent par le repos, par le port de semelle, d'attelle ; ce sont les valgus douloureux curables par les moyens orthopédiques après un temps plus ou moins long.

Les seconds ne sont pas rares non plus. Ce sont les *pieds plats valgus douloureux*, *rebelles*, *irréductibles*, *invétérés*.

Ils intéressent plus encore les chirurgiens que les premiers. Je n'en veux pour preuve que toute la médecine opératoire qu'ils ont suscitée dans ces vingt dernières années : résection du col de l'astragale, tarsectomie, enchevillement astragalo-scaphoïdien, astragalectomie, ostéotomie du tibia et du péroné, etc., etc. Dans ses *Leçons de chirurgie* (1905), mon ami Lejars a donné une excellente description de ces diverses opérations et de leurs indications.

La séparation de ces deux variétés de pieds douloureux est donc nécessaire. Il s'agit toujours de la même maladie, mais elle se présente, suivant les cas, avec une sévérité plus ou moins grande.

J'envisagerai uniquement les pieds douloureux, invétérés, malins, parce qu'ils donnent, précisément, des preuves irrécusables de la nature inflammatoire primitive de la tarsalgie des adolescents.

Qu'y voit-on, en effet, depuis que Gosselin a signalé, chez de tels sujets, l'ostéo-arthrite sèche médio-tarsienne comme phénomène initial : toute la gamme de lésions ostéo-articulaires, multiples, plus ou moins graves, plus ou moins fatalement progressives.

Il est inutile de les décrire, vous les avez constatées, comme nous, soit dans des opérations à ciel ouvert, soit par la radiographie, soit, mais plus rarement, dans des autopsies.

Ces lésions, essentiellement sèches, déformantes, sont aussi volontiers ankylosantes. Les ankyloses osseuses, les synostoses des articulations astragalo-scaphoïdiennes, calcanéo-cuboïdiennes, astragalo-calcanéennes (M. Terrasse, Thèse de Lyon, 1902), pour ne parler que des articulations du pied, dans l'espèce, les plus importantes, ont été bien décrites. Elles sont loin d'être uniquement des trouvailles d'autopsie, comme Broca semble le croire. J'en ai vu de beaux exemples.

En présence de tels bouleversements articulaires, on est obligé de se rallier à la théorie inflammatoire. On doit admettre des ostéo-arthrites primitives, comme le voulait Gosselin. Il faut rejeter, en raison de leur gravité, de leur multiplicité, de leur étendue, des arthrites secondaires, par relâchement, ligamenteux,

capsulaire, par ostéomalacie, par simples troubles de la croissance, etc. La surcharge, les entorses, mécaniques, répétées, avec déformation, avec subluxation osseuse progressive, etc., sont impuissantes à expliquer de telles lésions.

Les distensions des ligaments, les déplacements articulaires peuvent bien, à la longue, amener des altérations articulaires et osseuses, mais rien de semblable, certainement, au pied douloureux invétéré, guéri par ankylose des jointures malades, comme l'a montré Jaboulay.

Désirez-vous d'autres preuves? Voyez l'intégrité relative des articulations des vieux pieds bots, talus, varus, etc., les plus déformés. Voyez les pieds soumis, dans un but cosmétique, aux pires des déformations, lentes et continues, pendant l'enfance, la jeunesse, tels les pieds des Chinoises, dont les articulations restent indemnes, ainsi que j'ai pu le constater sur une radiographie qui m'a été obligeamment communiquée par mon collègue et ami Lacassagne. Il la tenait, je crois, du Dr Matignon.

J'ajouterai que toute ostéo-arthrite sèche, plastique, qui se termine par ankylose osseuse, est nécessairement inflammatoire, c'est-à-dire infectieuse. Des causes mécaniques locales, malgré leur intensité, malgré leur durée, ne peuvent créer un tel état pathologique. Nous savons, en chirurgie, dans quelle impossibilité nous nous trouvons souvent, d'éveiller des propriétés ostéogéniques, de faire de l'os, et cela malgré des irritations répétées de tout genre : injections irritantes, pointes de feu profondes, opération à ciel ouvert, etc. J'en faisais récemment la remarque à la Société médicale des Hôpitaux. Et l'on voudrait que de telles néoformations osseuses soient exclusivement conditionnées par des troubles de la croissance, par la station debout, par la fatigue du pied!

Pour produire de tels désordres il faut, répéterons-nous, un processus infectieux, intense, prolongé.

Après cet exposé, il est permis de se demander quelle peut être, dans la tarsalgie des adolescents, la nature des lésions ostéo-articulaires?

Je ferai remarquer, auparavant, que la tarsalgie est une entité pathologique, au sens clinique de ce mot, mais seulement au sens clinique, et que, comme tous les accidents articulaires, inflammatoires, comme toutes les arthrites spontanées, elle reconnaît des causes diverses, des infections variées.

La tarsalgie des adolescents est un syndrome. On l'a vu, quoi qu'on en ait dit, provoquée par la blennorragie, par le rhumatisme (Thèse de Chaplain, Paris, 1902), etc. Elle est survenue dans des états infectieux, dans la convalescence de fièvres graves, etc., et

lorsque ces diverses causes d'arthrite font défaut, on ne serait pas en droit de se demander, comme nous l'avons fait, si une autre infection ne pourrait pas également la produire ?

Cette autre infection, nous l'avons constaté, dans maintes circonstances, c'est l'infection tuberculeuse.

Pour justifier cette opinion il me faudrait, comme dans toute espèce de localisations de la tuberculose inflammatoire, qu'il s'agisse d'une articulation, de l'estomac, d'un organe quelconque, d'un tissu, etc., reprendre la série des arguments et des preuves avec lesquelles nous avons édifié et le rhumatisme tuberculeux et la tuberculose inflammatoire : preuves cliniques, anatomo-pathologiques, etc.

A ce point de vue, la discussion est plus qu'épuisée.

On les trouvera dans les travaux que nous avons inspirés et que nous avons publiés (en particulier, dans une leçon de la *Gazette des Hôpitaux*, 1906).

La théorie inflammatoire de Gosselin pour la tarsalgie n'a pas eu le succès qu'elle méritait.

Elle arrivait quarante ans trop tôt. Lorsqu'il parlait d'arthrite sèche primitive, on lui opposait l'âge des sujets ; l'arthrite sèche, déformante, passait, à son époque, pour être le monopole des gens âgés, et s'il eût osé prononcer le mot de tuberculose, comme on ne connaissait alors, en fait de tuberculose osseuse et articulaire, que les ostéo-arthrites, fongueuses, suppurantes, etc., il n'eût pas plus été écouté.

J'aime à penser que si ce maître eût connu le rhumatisme tuberculeux et la tuberculose inflammatoire, il s'y serait rallié. Il eût alors établi définitivement, avec son grand sens clinique, la théorie inflammatoire de la tarsalgie.

Les conclusions qu'a formulées L. Thévenot, à la fin de son article : La tarsalgie des adolescents de nature tuberculeuse (*Revue d'Orthopédie*, 1905), sont, de plus en plus, justes.

Elles ont été confirmées par mes nouvelles observations, et par celles qui m'ont été communiquées, dans ces derniers temps, par plusieurs de mes collègues, avec le diagnostic de : *Tarsalgie de l'adolescence d'origine tuberculeuse.*

Les voici :

« La clinique, l'anatomie pathologique surtout, montrent que dans le pied plat valgus douloureux des adolescents (tarsalgie de Gosselin), les lésions articulaires, qui aboutissent volontiers à des synostoses des articulations astragalo-scaphoïdiennes, astragalo-calcanéennes, etc., ne peuvent être dues qu'à des arthrites infectieuses (pseudo-rhumatismes), et qu'elles ne sauraient, dès lors, être attribuées au rhumatisme ordinaire.

« En l'absence de toute infection appréciable, il faut songer à la tuberculose, si fréquente à l'âge des tarsalgiques. Il faut l'incriminer, sans arrière-pensée, comme pour d'autres arthrites de même allure et de mêmes caractères simplement inflammatoires (Poncet), lorsque le sujet a présenté ou présente encore des lésions bacillaires non douteuses (*tarsalgie tuberculeuse, secondaire, concomitante*).

« Il faut inventorier, avec soin, les antécédents, l'hérédité, etc., des malades indemnes de toute tare tuberculeuse, passée, présente, et surtout ne pas oublier que la tarsalgie peut être la première manifestation, du côté des jointures du pied, de l'infection tuberculeuse (*tarsalgie tuberculeuse primitive*). »

On m'a vivement reproché, au cours de la dernière séance, d'avoir dit que la tarsalgie de l'adolescence était assimilable à une arthrite quelconque, à une coxalgie par exemple, et qu'elle était une *coxalgie du pied*. L'effet fâcheux produit par cette assimilation, cependant bien naturelle, m'engage à donner quelques explications.

Je prenais le mot de coxalgie dans son sens général. Je ne crois pas, contrairement à Broca et à Kirmisson, que ce soit un progrès de faire coxalgie absolument synonyme de coxo-tuberculose, sous prétexte que la tumeur blanche de la hanche est très commune. La clinique, l'anatomie pathologique protestent, car l'articulation de la hanche, comme les autres articulations, est le siège d'arthrites gonococciennes, staphylococciennes, etc., plus ou moins atténuées, plus ou moins virulentes. Et puis, en me servant de l'expression de : *coxalgie du pied*, j'avais encore une autre idée que je crois fondée.

La tarsalgie des adolescents est bien une maladie spéciale. Elle tient essentiellement à la période de la vie à laquelle elle se produit. C'est une maladie de la croissance. C'est entendu. Mais la croissance ne lui imprime cependant pas des caractères tellement particuliers que l'on soit obligé d'en faire, surtout au point de vue pathogénique, quelque chose d'innominé, de plus ou moins mystérieux....

Ici encore, le terrain créé par l'âge est beaucoup, mais il n'est pas tout. Il faut la graine, comme dans toute espèce d'arthrites spontanées, et cette graine c'est l'infection, — l'empoisonnement articulaire si vous le voulez, pour être plus éclectique. — D'où cette indication thérapeutique à laquelle je voulais en venir, parce qu'elle a une importance capitale, à savoir : que la tarsalgie exige, avant tout, le même traitement que les autres arthrites de même forme, quel que soit leur siège.

Ceci étant, comment ne pas incriminer la tuberculose si commune dans l'adolescence, — elle n'a certainement pas le mono-

pole de la tarsalgie, quoiqu'on nous prête, et à tort, cette opinion, — mais elle est, dans l'étiologie de cette maladie, nombre d'observations nous l'ont démontré, une cause fréquente.

Je comprends, de moins en moins, l'ostracisme dont elle est frappée dans le développement des difformités essentielles de la croissance. On dirait que ce serait un grand malheur, si une explication pathogénique, simple, répondant aux notions pathologiques les plus courantes, était vraie!

Chaque jour, cependant, la doctrine du rhumatisme tuberculeux et de la tuberculose inflammatoire trouve confirmation. Pas plus tard que mardi dernier (27 juillet), M. Landouzy citait, à l'Académie de médecine, une observation, dans son genre, des plus probantes, avec lésions exclusivement inflammatoires, quoique de nature tuberculeuse. Il faisait siennes les idées que je défends depuis longtemps, sur le polymorphisme anatomique et clinique de la tuberculose, notamment, dans sa forme inflammatoire.

J'ai écrit, paraît-il, un jour, à Broca, à propos du rhumatisme tuberculeux : « La vérité est en marche... » Eh bien, malgré son scepticisme persistant, je n'ai pas été si mauvais prophète qu'il semble le croire!

Nous nous embrasserons un jour, je n'en doute pas, au nom du rhumatisme tuberculeux et de la tuberculose inflammatoire. Ce sera un des beaux jours de ma vie, mon cher Broca.

M. Paul Reynier. — Je fais remarquer à M. Poncet que l'observation que nous a lue hier M. Landouzy, à l'Académie, est une observation dans laquelle on a essayé, par l'ophtalmoréaction, par la constatation de lésion tuberculeuse, par des inoculations, à tâcher d'arriver à comprendre la série d'accidents qui se sont présentés. C'est donc sur des faits qu'on peut discuter l'interprétation donnée par M. Landouzy. Je demanderai à M. Poncet de nous apporter des observations étudiées ainsi; la discussion aurait un élément autrement intéressant que celle en cours, qui porte presque uniquement sur des affirmations et des impressions personnelles de mon ami Poncet.

Présentations de malades.

M. Savariaud. — Désossement d'un doigt ankylosé ou d'un orteil sain, et utilisation de leurs téguments pour recouvrir une surface cruentée voisine.

M. Lejars, rapporteur.

Présentation d'instrument.

Une nouvelle scie.

M. Pierre Delbet. — J'ai l'honneur de vous présenter une scie que j'ai fait construire par M. Guyot. Elle me rend de grands services et je suis convaincu qu'elle en rendra à tous les chirurgiens.

Cette scie n'a pas de lame. Sa partie coupante est un fil d'acier limé en spirale. C'est en somme une scie de Gigli, qui n'est elle-même qu'un succédané de la sciotte des sculpteurs.

Le fil limé est monté sur un arbre articulé de telle sorte que l'on peut lui donner la tension que l'on veut. Si on lui donne une tension faible, on peut faire décrire au fil une courbe ainsi qu'on le fait quand on se sert de la scie de Gigli, avec ses deux poignées. Cette courbe, qui peut être précieuse pour préserver les parties molles, est fixe pour chaque degré de tension ; elle ne se transforme jamais en coudure angulaire, aussi le fil a-t-il beaucoup moins de tendance à casser. Voici un fil dont je me suis servi pour scier divers os, entre autres des maxillaires inférieurs dont vous connaissez la dureté ; il est usé, mais il n'est pas cassé.

Si on donne une forte tension, le fil reste rectiligne ou à peu près et cette scie peut remplir tous les offices d'une scie à chantourner.

Elle n'a pas les inconvénients de la scie de Gigli : elle en a tous les avantages. Elle a, en outre, tous les avantages d'une scie à chantourner et elle en a d'autres encore.

Comme elle scie dans tous les sens, on n'a jamais besoin de changer son orientation par rapport au manche. Aussi l'instrument est-il beaucoup plus simple : il ne comporte aucun de ces dispositifs plus ou moins compliqués, qui ont pour but de permettre la rotation de la lame. Au cours des opérations, on n'a

jamais à exécuter de manœuvres spéciales pour diriger le tranchant dans une direction déterminée. L'instrument est toujours prêt à scier dans tous les sens.

Enfin, on peut donner au trait de scie les formes les plus compliquées. Voici des os dans lesquels je me suis amusé à faire des sections angulaires, courbes, du dessin le plus fantaisiste. Il en est, vous le voyez, qu'il serait impossible d'exécuter avec n'importe quelle autre scie chirurgicale. Tout cela se fait aisément, d'un seul coup, sans reprise.

Les applications de cet instrument sont très nombreuses, puisqu'il remplace à la fois la scie de Gigli ordinaire et la scie à chantourner. J'ajoute qu'il simplifie notablement certaines opérations. Ainsi la section angulaire de la clavicule, telle qu'on la fait quand on veut enlever des ganglions sus-claviculaires dans une amputation du sein, devient très facile. On l'exécute aisément, sans avoir besoin de perforer l'os. Ainsi encore dans les amputations ostéoplastiques de jambe par la méthode que j'ai décrite, le sciage, qui était non seulement compliqué et difficile, mais dangereux, car il exposait à décoller le périoste de la plaquette qui doit recouvrir les extrémités supérieures du tibia et du péroné, devient très simple et très sûr.

Enfin, elle permet des opérations qui sont impossibles sans elle. Ainsi, dans les cas de cancer du plancher de la bouche adhérent au maxillaire, on peut, grâce à elle, dédoubler l'os en deux lames, par un trait de scie parallèle aux faces, de façon à enlever la table interne, en conservant la table externe.

Je ne veux pas, Messieurs, abuser de votre temps en citant d'autres exemples de l'application de cette scie. Je suis convaincu que ceux qui voudront l'essayer apprécieront ses avantages.

La prochaine séance de la Société de Chirurgie aura lieu le mercredi 14 octobre 1908.

Le Secrétaire annuel,

RICARD.

Paris. — L. MARETHEUX, imprimeur, 1, rue Cassette.

SÉANCE DU 14 OCTOBRE 1908

Présidence de M. NÉLATON.

Procès-verbal.

La rédaction du procès-verbal de la précédente séance est mise aux voix et adoptée.

Correspondance.

La correspondance comprend :

1°. — Les journaux et publications périodiques de la semaine.

2°. — Deux lettres de MM. CAUCHOIS et KAUFFMANN, posant leur candidature au prix Duval.

Rapport.

Résection d'une vésicule séminale et castration pour hémorragie des voies génitales, par M. G. MARION.

Rapport par HENRI HARTMANN.

Vous m'avez chargé de vous faire un rapport sur une observation d'hémorragie des voies génitales que nous a adressée notre collègue Marion.

Il s'agit d'un homme, âgé de trente ans, qui, depuis quinze jours, urinait beaucoup plus souvent que d'habitude, toutes les demi-heures environ. Les mictions n'étaient du reste nullement douloureuses, l'urine ne contenait pas de pus; le malade ne présentait aucun écoulement.

L'examen complet ne révèle rien de particulier du côté des voies urinaires, mais, à l'examen du testicule droit, on trouve un épididyme

légèrement augmenté de volume d'une façon régulière, dur, peu douloureux. Le malade ignore depuis quand il présente cette modification, n'en ayant pas souffert. Le canal déférent paraît plus dur et plus gros que normalement, et cela d'une façon régulière.

Le toucher rectal fait constater quelque chose de tout à fait particulier : la prostate paraît petite et de consistance normale partout, mais, immédiatement au-dessus d'elle, à droite, on trouve une masse volumineuse, dure, remontant si haut qu'on ne peut en atteindre l'extrémité et qu'en raison de sa forme on reconnaît immédiatement pour une vésicule séminale. Du côté gauche, on sent également une masse, mais moins volumineuse et, du reste, peu distincte de la masse du côté droit.

L'examen cystoscopique de la vessie montre des lésions d'œdème, même il semble qu'en certains points nous trouvions quelques granulations à côté des vésicules d'œdème.

En présence de telles lésions, bien que le malade n'eût présenté aucun antécédent de bacillose, et malgré ce que pouvait avoir d'anormale l'intégrité de la prostate, M. Marion conclut à de la tuberbulose génitale, et se décide à intervenir pour enlever la vésicule séminale, l'épididyme et le canal déférent.

Opération le 6 février. — Incision périnéale courbe à concavité postérieure, comme pour une prostatectomie périnéale. Mise à nu de la face postérieure de la prostate, puis de l'extrémité inférieure de la vésicule séminale que l'on sentait dure et volumineuse. Prolongeant en arrière les extrémités de son incision et intéressant un peu les bords des releveurs, M. Marion put mettre à nu non seulement toute la prostate de la façon la plus nette, mais encore la moitié inférieure de la vésicule séminale.

« Je dilacérai, écrit-il, les tissus environnant la vésicule et mis bientôt à nu une masse bosselée noirâtre simulant absolument un hématosalpinx. Avec le doigt, je décollai facilement cette masse jusque dans sa partie la plus reculée; elle avait 14 centimètres de long, je l'attirai au dehors. Il me suffit de sectionner quelques brides vasculaires, puis le canal déférent et le canal éjaculateur, au ras de la prostate, pour amener complètement la tumeur.

« A ce moment, je pus constater qu'il n'y avait rien du côté gauche et que la tumeur trouvée à l'examen de ce côté n'était autre qu'un prolongement de la masse du côté droit.

« Rien ne saignant après cette ablation, je refermai complètement la plaie, me contentant de laisser un drain à travers une boutonnière que je fis au milieu du lambeau périnéal suturé sur tout son pourtour.

« Je complétai l'opération par l'incision du scrotum et la mise à nu de la masse testiculo-épididymaire. J'avais l'intention d'enlever seulement l'épididyme, mais constatant que l'extrémité postérieure du testicule présentait une teinte bleuâtre, j'enlevai toute la masse. Par la plaie scrotale, je décollai le canal déférent sans difficulté jusque dans l'abdomen et, tirant sur lui, je l'amenai dans toute sa longueur. Fermeture complète de la plaie scrotale. »

Les suites furent fort simples. Le malade sortit complètement guéri

le 24 février. Dès les premiers jours qui suivirent l'opération, la fréquence des mictions disparaissait. Les granulations que l'on avait cru voir n'étaient vraisemblablement que des vésicules d'œdème un peu plus jaunes que de coutume.

Examen macroscopique de la pièce. — La vésicule séminale présente les dimensions suivantes : longueur, 14 centimètres; largeur, 7 centimètres. Dans son ensemble, elle simule une trompe remplie de sang, à tel point que, montrée à un prosecteur qui n'avait pas assisté à l'opération, elle fut prise pour une trompe. Sa coloration est bleu noirâtre. Elle est bosselée.

Lorsqu'on l'incise, il en sort du sang noir non coagulé. Dans la poche, il n'existe pas de caillots. Pas de pus.

Après évacuation, la vésicule apparaît creusée de loges à parois épaissies, mais régulièrement; elles mesurent un peu plus de 1 millimètre. En aucun point, on ne voit de tumeur ou de fongosités.

Le canal déférent est de calibre régulier, mais augmenté de volume; il est également rempli de sang.

L'épididyme, augmenté de volume, contient aussi du sang.

Le testicule, normal dans sa plus grande partie, apparaît de coloration bleuâtre à son extrémité postérieure; à la coupe, cette portion semble seulement congestionnée.

L'*examen histologique* fut pratiqué par M. Bour, mon chef de laboratoire. Voici la note qu'il m'a remise :

Vésicule séminale : Epithéliums normaux. Hypertrophie du tissu conjonctif. Epaississement de la paroi des vaisseaux, et à leur périphérie infiltration lymphoïde. Nulle part de lésions spécifiques. Lésions inflammatoires surtout prononcées au niveau des vaisseaux.

Epididyme. — Les mêmes lésions se retrouvent à son niveau.

Deux points nous semblent à retenir dans cette observation :

1° Le *manuel opératoire* suivi, il a suffi de l'incision ordinaire de la périnéotomie transversale pour aborder facilement la vésicule séminale; c'est ce qu'ont pu constater tous ceux qui ont pratiqué des prostatectomies périnéales, c'est ce qu'on voit aussi dans les amputations périnéales du rectum. En déchirant sur la face postérieure de la prostate l'aponévrose, dite autrefois prostato-péritonéale, et cheminant en avant d'elle, on ne manque pas la vésicule. M. Marion a augmenté un peu le jour en entaillant le bord antérieur du releveur; nous croyons qu'en abaissant le rectum avec une valve vaginale courte, on peut, même sans cette entaille, atteindre facilement la vésicule. Cette voie d'accès nous semble très suffisante, et il est inutile de recourir à la mobilisation du rectum préconisée par Kessler (1) et par Bœckel (2).

(1) Voir Hartmann. *Chirurgie de l'appareil génito-urinaire de l'homme*, p. 143.

(2) *Bull. et Mém. de la Société de chirurgie*, janvier 1908.

2° L'*hémorragie* constatée dans les voies d'excrétion du sperme; Guelliot, dans sa Thèse (1), relate plusieurs cas d'hémorragie des vésicules séminales, survenues soit au cours d'inflammations chroniques banales, soit à la suite de lésions tuberculeuses. Il est regrettable que M. Marion ne fasse pas mention de l'état du sperme. Il est probable que, dans un pareil cas, on aurait observé de l'hémospermie. Plusieurs fois nous avons été consulté par des malades, très effrayés parce qu'ils avaient constaté qu'ils éjaculaient du sperme sanglant; ces malades avaient en même temps, comme l'opéré de M. Marion, des mictions fréquentes: toujours les choses se sont arrangées d'elles-mêmes sans que nous soyons intervenu. Ce qu'il y a de spécial dans l'observation de M. Marion, c'est la quantité du sang épanché, c'est la dilatation de tout l'appareil excrétoire. Y a-t-il eu rupture d'un vaisseau volumineux en un point? S'agit-il simplement d'une spermato-cystite ayant saigné anormalement? L'observation est muette sur l'existence d'une blennorragie antérieure; l'examen anatomo-pathologique ne fait pas mention d'une rupture vasculaire, à peu près impossible à constater, du reste. Nous restons donc en présence d'un cas difficile à classer, rare, méritant par conséquent de vous être soumis, bien que sur plusieurs points nous eussions désiré des détails complémentaires.

Communications.

Infections péritonéales bénignes d'origine opératoire. Valeur de l'emploi des gants en caoutchouc,

par M. CHAVANNAZ,
Membre correspondant de la Société de Chirurgie de Paris,
et M. B. AUCHÉ,
Professeur agrégé à la Faculté de Médecine de Bordeaux.

A neuf ans de distance, nous avons voulu reprendre les recherches expérimentales que nous avions déjà entreprises sur ce sujet (1).

Nous avons procédé comme autrefois. Vers la fin de l'interven-

(1) Guelliiot. Des vésicules séminales, anatomie et pathologie. *Thèse de Paris*, 1883.

(2) Infections péritonéales bénignes d'origine opératoire. *Revue de Gyn. et de Chirurg. abd.*, 1899, p. 405.

tion, nous avons aspiré dans des pipettes de Pasteur quelques gouttes du sang épanché dans le cœlome.

Le contenu des pipettes a été ensemencé en bouillon.

Lorsque les ensemencements ont donné des résultats positifs, nous avons cherché à déterminer le degré de virulence des germes ainsi isolés et nous avons fait chez le lapin des injections intra-péritonéales des cultures microbiennes.

Nos observations sont au nombre de 24; en voici le résumé.

Obs. I. — Fibrome utérin et hématosalpinx bilatéral. Hystérectomie subtotale. Oosalpingectomie double par incision de Pfannenstiel le 3 janvier 1908. Les suites opératoires sont très bonnes; la température n'atteint 37°8 qu'une seule fois. La guérison *per primam* est obtenue.

Les ensemencements faits le jour même de l'opération avec le liquide des pipettes, tant sur gélose qu'en bouillon, restent absolument négatifs.

Obs. II. — Pyosalpinx bilatéral. Hystérectomie subtotale. Oosalpingectomie double par laparotomie médiane le 8 janvier 1908. La guérison *per primam* est obtenue sans réaction; la température n'a atteint 37°6 que deux fois.

Les ensemencements faits le jour même de l'opération restent négatifs, tant sur gélose qu'en bouillon.

Obs. III. — Kyste de l'ovaire droit à pédicule tordu. Salpingo-ovarite gauche. Hystérectomie subtotale. Oosalpingectomie double par laparotomie le 11 janvier 1908. Le kyste ovarique a été enlevé sans ponction préalable. Le lendemain de l'opération, la température s'élève à 37°6 et arrive à 38 degrés vingt-quatre heures plus tard. La guérison se fait *per primam*.

Le contenu des pipettes est ensemencé sur gélose et en bouillon le 12 janvier.

Il pousse une seule colonie sur trois tubes de gélose. Le tube de bouillon se trouble.

L'examen microscopique des préparations faites avec le bouillon et les expériences d'isolement faites sur milieu solide démontrent dans le bouillon l'existence d'une seule variété microbienne identique à celle qui a poussé sur le tube de gélose. Il s'agit d'un staphylocoque blanc qui, inoculé au lapin, donne les résultats suivants:

Lapin I. Poids, 2 kil. 350. Injection intra-péritonéale de 1 centimètre cube de culture en bouillon de deux jours. Pas le moindre trouble de l'état général. L'animal survit.

Lapin II. Poids, 2 kil. 070. Injection intra-veineuse de 1 centimètre cube de culture en bouillon de deux jours. Pas de troubles de l'état général. L'animal survit.

Obs. IV. — Rétroflexion utérine avec varicocèle pelvien. Hystérectomie subtotale. Oosalpingectomie double par l'incision de Pfannenstiel le 15 janvier 1908.

Les suites opératoires sont excellentes, le pouls reste à 72; la réunion *per primam* est obtenue. Le thermomètre atteint une seule fois 37°8, le soir du quatrième jour.

Le 18 janvier 1908, ensemencements sur gélose et en bouillon de bœuf peptonisé.

Il pousse une seule variété microbienne, un staphylocoque pyogène à longues chaînettes ne troublant pas le bouillon.

Inoculation.

Lapin I. Poids, 2 kil. 120. Le 22 janvier 1908, injection intra-veineuse de 1 centimètre cube de bouillon de culture de deux jours. Après un léger état de malaise, pendant lequel l'animal mange peu, la santé se rétablit et le quatrième jour après l'inoculation le lapin se porte bien. Il survit.

Lapin II. Poids, 1 kil. 980. Le 22 janvier 1908, injection dans le tissu cellulaire de l'oreille gauche de 1 centimètre cube de culture en bouillon de deux jours.

Le 23, légère rougeur dans un rayon d'environ 1 centimètre au voisinage de la piqûre. Bon état général de l'animal. Le 24, la rougeur ne s'est pas étendue.

Le 25 janvier, la rougeur a disparu complètement. L'animal se porte bien, il survit.

Obs. V. — Fibrome utérin sphacélé. Hystérectomie subtotale. Oosalpingectomie double par laparotomie médiane, le 15 janvier 1908. Les suites opératoires sont bonnes, pas de réaction thermique. Guérison *per primam*.

Le 18 janvier 1908 ensemencement du contenu des pipettes sur gélose ordinaire et dans du bouillon de bœuf peptonisé. Les ensemencements restent négatifs.

Obs. VI. — Cysto-épithéliome de l'ovaire gauche. Hystérectomie subtotale. Oosalpingectomie bilatérale par la laparotomie médiane le 22 juillet 1908.

Il n'y a pas de réaction péritonéale. La température oscille de 37°3 à 38 degrés. La malade a une réunion par première intention.

Le 24 janvier 1908, ensemencement du contenu des pipettes sur gélose ordinaire et en bouillon de bœuf peptonisé. Les ensemencements ne donnent aucune végétation.

Obs. VII. — Pyosalpinx double. Oosalpingectomie bilatérale. Hystérectomie subtotale par l'incision de Pfannenstiel, le 12 février 1908.

Les suites sont favorables, mais au sixième jour il se produit un abcès de la paroi. La malade guérit. Le thermomètre a atteint 38°2 le lendemain de l'intervention.

Les pipettes sont ensemencées le 13 février 1908, sur gélose et sur bouillon de bœuf peptonisé. Les ensemencements restent négatifs.

Obs. VIII. — Utérus fibromateux. Hystérectomie subtotale. Oosalpingectomie double le 11 mars 1908.

La guérison se fait *per primam*. Les ensemencements faits le 12 mars sur gélose et sur bouillon de bœuf peptonisé restent négatifs.

Obs. IX. — Annexite chronique bilatérale. Hystérectomie subtotale. Oosalpingectomie double le 18 mars 1908.

La malade guérit sans réaction marquée. Les ensemencements pratiqués le 18 mars sur gélose ordinaire et bouillon de bœuf peptonisé restent négatifs.

Obs. X. — Annexite kystique bilatérale. Hystérectomie subtotale. Oosalpingectomie double le 27 mars 1908. Guérison *per primam* et sans réaction. Les ensemencements faits le 28 mars sur gélose ordinaire et sur bouillon de bœuf peptonisé restent négatifs.

Obs. XI. — Hydrosalpinx double. Appendicite chronique. Hystérectomie subtotale. Oosalpingectomie bilatérale. Appendicectomie le 1er avril 1908.

L'intervention est pénible en raison d'adhérences extrêmement serrées. On draine par une mèche descendant dans le vagin à travers le moignon utérin. La péritonisation est faite régulièrement au-dessus.

La guérison est obtenue *per primam*. Les suites opératoires sont particulièrement simples, le thermomètre ne dépasse pas 37°3.

Les contenus des pipettes sont ensemencés le 2 avril sur gélose ordinaire et bouillon de bœuf peptonisé.

Le 3 avril on voit à la surface de la gélose de très nombreuses colonies toutes identiques. Bacille court, trapu, à extrémités arrondies, légèrement mobile, ne prenant pas le Gram. Trouble uniformément et rapidement le bouillon, donne un dépôt blanchâtre au fond du tube; pas de pellicule à la surface du bouillon. Fait fermenter le bouillon lactosé et carbonaté.

Lait : coagulation au bout de trente-six heures.

Pomme de terre : culture abondante, blanchâtre.

Gélose : colonie abondante coliforme.

Recherches de la virulence de ce colibacille. Le 5 avril à 10 heures : Lapin I. Poids, 2 kil. 325. Injection dans la veine marginale de l'oreille de 1 centimètre cube de culture en bouillon de deux jours.

Température au moment de l'injection, 40 degrés. Le soir, température 40°6.

Le 6 avril, l'animal est malade : il est pelotonné; il a de la diarrhée; le poil est hérissé. Température, le matin, 39 degrés; le soir, 38°6. Le 7 avril, l'animal est trouvé mort et refroidi.

Lapin II. Poids, 2 kil. 725.

Le 5 avril, à 10 h. 1/4, injection intra-péritonéale de 1 centimètre cube de culture en bouillon de deux jours.

Température avant l'injection, 39°8. Température, le soir, 38°4.

Le 6 avril, l'animal est très malade : il est pelotonné sur lui-même; il y a une diarrhée glaireuse; le poil est hérissé. Température, le matin, 36 degrés; le soir, 36°4.

Le 7 avril. Persistance de la diarrhée. Tuméfaction volumineuse dans

la paroi abdominale au siège de l'injection. Température, 37°2 le matin ; 36°4 le soir.

Le 8 avril. Température, 36°5 le matin ; 39°2 le soir.

Le 11 avril. Incision d'un gros abcès de la paroi abdominale. Du pus, on isole le colibacille inoculé. L'animal survit.

Cobaye, poids, 530 grammes.

Le 5 avril, injection intra-péritonéale de un demi-centimètre cube de culture en bouillon de deux jours. Température avant l'injection, 36 degrés.

Le 6 avril, à huit heures du matin, l'animal est trouvé mort.

Obs. XII. — Epithélioma du corps utérin. Castration utéro-ovarienne, le 3 avril 1908.

L'opération est faite avec large résection vaginale en employant les pinces de Wertheim. Les suites opératoires sont bonnes. La réunion *per primam* est obtenue.

Le contenu des pipettes est ensemencé le 4 avril 1908 sur gélose et bouillon de bœuf peptonisé ; les ensemencements restent négatifs.

Obs. XIII. — Fibrome avec épithélioma du col et pyométrie. Castration utéro-ovarienne le 3 avril 1908.

Il n'y a pas de réaction marquée et la malade guérit *per primam*.

Les pipettes ont leur contenu ensemencé le 4 avril sur gélose ordinaire et en bouillon de bœuf peptonisé.

Les ensemencements restent négatifs.

Obs. XIV. — Rétroflexion avec hydrosalpinx droit ; ovaro-salpingite chronique parenchymateuse gauche. Hystérectomie subtotale. Oosalpingectomie double le 10 avril 1908.

La guérison *per primam* est obtenue.

Le 11 avril, le contenu des pipettes est ensemencé sur gélose ordinaire et en bouillon de bœuf peptonisé.

Dans un tube de bouillon poussent des microbes qui sont ensemencés sur gélose, afin de les isoler s'il y a plusieurs variétés microbiennes.

Il ne pousse qu'une seule variété, streptocoque pyogène à longues chaînettes.

Expériences d'inoculation :

Lapin I. Poids, 1 kil. 970.

Le 15 avril 1908, injection intra-veineuse de 1 centimètre cube de culture en bouillon de deux jours.

Température du soir, 39°1.

Le 16 avril, signes de malaise ; l'animal mange peu, reste immobile. Température, 39°2 et 39°7.

Le 17 avril, même état. Température, 39 degrés le matin, 39°5 le soir.

Le 18 avril, l'animal mange et paraît mieux.

Le 19 avril, le lapin ne paraît plus malade.

Le 20 avril, l'animal est en bon état.

Lapin II. Poids, 2 kil. 150.

Le 15 avril, injection dans le tissu cellulaire de l'oreille gauche de 1 centimètre cube de culture en bouillon datant de deux jours.

Le 16 avril, légère rougeur et légère tuméfaction dans la région injectée. L'animal ne mange pas et reste immobile. Température, 39°3 le matin ; 39°9 le soir.

Le 17 avril, même état.

Le 18 avril, rougeur et tuméfaction diminuent.

Le 19 avril, la rougeur et la tuméfaction ont à peu près disparu.

Le 20 avril, tous les signes locaux ont disparu.

Le 21 avril, la guérison est complète.

Obs. XV. — Epithélioma du corps utérin. Castration utéro-ovarienne, le 15 avril 1908.

Les suites opératoires sont parfaites et ne sont troublées que par des crises d'asthme. La réunion *per primam* est obtenue.

Le liquide des pipettes est ensemencé le 16 avril. Les ensemencements, tant en bouillon que sur gélose, restent stériles.

Obs. XVI. — Salpingo-ovarite droite suppurée. Salpingo-ovarite gauche kystique. Castration utéro-ovarienne le 22 avril 1908.

Les suites opératoires sont bonnes, la réunion *per primam* est obtenue. La température reste normale les trois premiers jours, et atteint une seule fois 38°3 le quatrième jour.

Les pipettes sont ensemencées sur gélose et en bouillon le 23 avril.

Il pousse deux variétés microbiennes : staphylocoque blanc, streptocoque pyogène.

Inoculations.

I. — *Streptocoque pyogène.*

Lapin I. Poids, 1 kil. 830. Le 26 avril, injection intra-veineuse de 1 centimètre cube de culture en bouillon de deux jours.

Le 27, très légère tuméfaction de la région injectée, peu ou pas de rougeur. Pas de modifications sensibles de l'état général. Température, 39°1 et 39°5.

Le 29, disparition de la tuméfaction ; état général bon. Température, 38°9 et 39°3.

Le 30, bon état.

Lapin II. Poids, 1 kil. 980. Le 26 avril, injection dans le tissu cellulaire de la base de l'oreille de 1 centimètre cube de culture en bouillon de deux jours.

Le 27 avril, l'animal continue à manger et ne paraît pas malade. Température, 39°2 et 39°8.

Ce bon état persiste les jours suivants.

II. — *Staphylocoque blanc.*

Lapin I. Poids, 1 kil. 820. Le 26 avril, injection intra-veineuse de 1 centimètre cube de culture en bouillon de deux jours.

Le 27 avril, l'animal mange ; pas de troubles de l'état général. Température, 38°9 et 39°4.

Cet état persiste les jours suivants.

Lapin II. Poids 2 kil. 080. Le 26 avril, injection intra-péritonéale de 1 centimètre cube de culture en bouillon de deux jours.

Le 27, l'animal mange un peu moins qu'à l'habitude et s'agite un peu. Température, 39°1 et 39°9.

Le 28, l'animal mange bien et reste en très bon état les jours suivants.

Obs. XVII. — Rétroflexion avec annexite gauche. Hystérectomie subtotale. Oosalpingectomie gauche par la laparotomie de Pfannenstiel le 24 avril 1908.

La malade guérit *per primam* et sans réaction.

Les pipettes sont ensemencées le 26 avril en bouillon et sur gélose. Les ensemencements restent négatifs.

Obs. XVIII. — Rétroflexion avec oosalpingite double. Hystérectomie subtotale. Oosalpingectomie bilatérale, le 24 avril 1908.

La guérison survient *per primam*.

Le contenu des pipettes est ensemencé en bouillon et sur gélose, le 25 avril 1908. Les ensemencements restent négatifs.

Obs. XIX. — Prolapsus utérin. Hystérectomie subtotale. Castration ovarienne. Fixation du moignon du col d'après Jacobs. Laparotomie de Pfannenstiel le 29 avril 1908. Les suites sont des plus simples. La température atteint une seule fois 37°6.

Le contenu des pipettes est ensemencé le 30 avril 1908. Les ensemencements restent négatifs.

Obs. XX. — Fibrome avec salpingo-ovarite double. Hystérectomie subtotale. Oosalpingectomie bilatérale. Appendicectomie le 6 mai 1908.

La réunion *per primam* est obtenue.

Le contenu des pipettes est ensemencé le 7 mai sur gélose et en bouillon. Les ensemencements restent négatifs.

Obs. XXI. — Épithélioma du corps utérin. Castration utéro-ovarienne le 6 mai 1908.

La guérison est obtenue sans incident.

Le contenu des pipettes est ensemencé le 7 mai sur gélose et en bouillon. Les ensemencements restent négatifs.

Obs. XXII. — Salpingo-ovarite bilatérale. Hystérectomie subtotale. Oosalpingectomie double le 15 mai 1908.

La réunion *per primam* est obtenue.

Le contenu des pipettes est ensemencé sur gélose et en bouillon le 15 mai.

Les ensemencements restent négatifs.

Obs. XXIII. — Epithélioma du col utérin. Castration utéro-ovarienne le 15 mai 1908.

La guérison est obtenue.

Le liquide des pipettes est ensemencé sur gélose et en bouillon, le 15 mai.

Il pousse sur gélose et en bouillon une seule variété microbienne : staphylocoque doré.

Inoculations.

Lapin I. Poids, 2 kil. 100.

Le 19 mai, injection intra-veineuse de 1 centimètre cube de culture en bouillon datant de deux jours.

Le 20 mai, l'animal ne mange pas; il est immobile, pelotonné. Température, 39°5 le matin; 40°1 le soir.

Le 21 mai, le lapin mange un peu et s'agite.

Le 23 mai, il paraît en bon état.

Le 25 mai, l'animal est guéri.

Lapin II. Poids, 1 kil. 800.

Le 19 mai, injection intra-péritonéale de 1 centimètre cube de culture en bouillon de deux jours.

Le 20 mai, l'animal mange peu; légère diarrhée. Température, 39°7 et 39°9.

Le 22 mai, l'animal mange et paraît en bon état.

Il guérit.

Obs. XXIV. — Prolapsus total de l'utérus. Castration utéro-ovarienne par le procédé de Jacobs. Laparotomie de Pfannenstiel le 20 mai 1908.

La guérison *per primam* est obtenue.

Le contenu des pipettes est ensemencé le 21 mai 1908 sur gélose et en bouillon.

Les ensemencements donnent un résultat négatif.

Si nous étudions les résultats, sur 24 laparotomies toutes suivies de guérison, la recherche des microbes par ensemensement a donné 18 fois un résultat négatif et 6 fois un résultat positif.

Dans deux cas (obs. IV et XIV), il s'agissait d'une infection due au streptocoque pyogène.

Chez une autre malade (obs. XVI), le streptocoque était associé au staphylocoque blanc.

Le staphylocoque blanc et le staphylocoque doré ont été rencontrés à l'état de pureté chacun une fois (obs. III et XXIII).

Enfin, dans un cas, le colibacille était en cause, l'origine de sa présence paraît devoir être mise sur le compte de l'appendicectomie pratiquée sur la malade (obs. XI).

La virulence des microbes ainsi obtenus a été étudiée, grâce à l'inoculation aux animaux.

Le colibacille seul s'est montré particulièrement actif; il a déterminé la mort d'un lapin et d'un cobaye; un autre lapin a survécu après avoir présenté une suppuration locale.

Dans tous les autres cas, après avoir offert une réaction plus ou moins marquée, les animaux ont résisté.

Donc, sur 24 opérés ayant guéri très simplement, six fois, soit 25 p. 100, l'infection opératoire était certaine.

Si l'on rapproche les résultats de ce travail de celui que nous avons publié sur le même sujet en 1899, on voit qu'ils sont assez différents.

En 1899, nous trouvions 85 p. 100 de laparotomies infectées et 15 p. 100 d'aseptiques; aujourd'hui, nous constatons 75 p. 100 d'aseptiques, contre 25 p. 100 d'infectées.

Le matériel opératoire employé n'a pas changé, les précautions prises ont été les mêmes; une seule différence peut être notée entre nos interventions de 1899 et celles de 1908.

Autrefois, nous opérions la main nue; aujourd'hui nous opérons la main recouverte d'un gant de caoutchouc stérilisé à l'autoclave.

Nous serions donc amenés à conclure que si, actuellement, malgré tout le soin apporté, trop souvent encore le péritoine est souillé au cours de l'acte chirurgical, l'emploi de gants stérilisés est de nature à diminuer la fréquence de cette infection. Le rapprochement de nos deux séries de recherches nous semble faire la démonstration certaine de l'utilité des gants en chirurgie abdominale.

Traitement des complications septiques graves des plaies par la méthode térébenthinée,

par M. TOUBERT, membre correspondant.

Si l'asepsie et l'antisepsie permettent d'éviter pour ainsi dire à coup sûr les complications septiques des plaies opératoires, il n'en est pas toujours ainsi pour les plaies accidentelles. Or j'ai eu, en sept mois, à soigner trois cas de complications extrêmement graves de plaies accidentelles des membres inférieurs et je les ai vues guérir par l'application systématique d'une méthode de traitement simple, pratique, peu coûteuse. Elle ne fait pas appel aux métaux précieux et chers (or, platine, palladium), récemment mis à la mode; elle recourt à un produit des plus modestes, presque vulgaire, l'essence de térébenthine, et c'est pourquoi, par abréviation, je l'appelle « méthode térébenthinée ».

Mon but n'est pas de faire devant la Société de Chirurgie une étude complète du sujet (d'ailleurs les ressources bibliographiques de ma résidence actuelle, Casablanca, sont minimes), mais simplement d'appeler l'attention sur un traitement qui, à mon avis,

gagnerait à être vulgarisé, surtout dans la chirurgie en campagne ou à la campagne.

L'*historique de la méthode* peut tenir en quelques lignes. Le début de ce mode de traitement, d'origine lyonnaise, remonte à l'époque où M. Fochier (1892) provoquait par l'injection sous-cutanée d'essence de térébenthine pure des abcès, dits de fixation (parfois appelés aussi abcès curateurs, parce que leur apparition paraissait exercer une influence manifestement bienfaisante sur l'infection puerpérale). Depuis lors, des médecins des hôpitaux de Lyon et de Paris ont étendu les applications de la méthode et ont obtenu des succès encourageants, dans des cas de bronchopneumonies graves en particulier. Moi-même, j'ai fait, avec un succès discutable, je l'avoue, des abcès de fixation dans un cas de mastoïdite post-scarlatineuse compliquée de pyohémie, où je dus successivement trépaner l'antre mastoïdien et inciser la bourse séreuse sous-deltoïdienne, sans parler des abcès de fixation volontairement provoqués à la face externe de la cuisse.

En 1905 (1), un Lyonnais, M. Fabre, a repris, à propos des infections puerpérales à streptocoques, la méthode térébenthinée, en la modifiant. Persuadé qu'il n'est pas nécessaire de provoquer un abcès, il cherche à éviter cette complication, tout en continuant à bénéficier des propriétés de l'essence de térébenthine, qui, d'après lui, sont d'annihiler le streptocoque, de provoquer la leucocytose et d'exciter la vitalité des globules blancs. Sur quinze cas d'infection à streptocoques, dont dix très graves, il n'a eu qu'un décès.

Le traitement doit être à la fois local et général, d'après lui, répondant, schématiquement tout au moins, aux deux étapes de l'infection puerpérale : 1° étape locale, ou utérine, à traiter par les lavages intra-utérins; 2° étape générale de l'infection, à traiter par les injections sous-cutanées. Le titre du liquide pour injection intra-utérine est 15 grammes d'essence pour 1.000. La dose de l'injection hypodermique est de 1 gramme d'essence pour 20 de véhicule (une ou deux injections par jour).

Voici, d'ailleurs, les *formules originales* :

La solution pour l'usage externe a été formulée d'abord par M. Fabre :

Essence de térébenthine	15 grammes.
Alcool à 95 degrés	15 —
Eau, q. s. pour.	1.000 cent .cubes.

(1) *Lyon médical*, 6 août 1905.

Depuis lors, j'ai trouvé (*Presse médicale*, 11 juillet 1908) une formule modifiée, extraite du journal « *L'Obstétrique* ».

Essence de térébenthine	300 grammes.
Eau	600 —
Teinture de Panama	5 —

(Mettre 30 centimètres cubes de cette solution par litre d'eau.)

Pour l'usage hypodermique, la formule de M. Fabre a toujours été :

Essence de térébenthine	1 cent. cube.
Alcool absolu	1 — —
Sérum artificiel	20 — —

On peut, sans inconvénient, à mon avis, remplacer l'alcool absolu par l'alcool à 80, 90 ou 95 degrés, et le sérum artificiel par l'eau distillée.

Cette méthode s'est-elle étendue en obstétrique, je l'ignore. Mais elle s'est à coup sûr peu répandue en chirurgie générale, à en juger d'après les publications courantes. Mon expérience personnelle est réduite, jusqu'à présent, à trois cas inédits. C'est peu, mais, comme il s'agit de malades très gravement atteints, leur histoire est, je crois, suffisamment probante. Voici les *observations cliniques* :

Obs. I. — Le nommé Tab..., autrefois pêcheur à Biarritz, aujourd'hui sapeur au 2e régiment du génie, âgé de vingt-deux ans, entre dans mon service de chirurgie de l'Hôpital militaire de Montpellier le 2 décembre 1907. C'est un homme d'aspect robuste, mais présentant le facies des malades très infectés, le teint terreux, la langue rôtie, avec une température de 39°6. La jambe gauche est le siège d'une tuméfaction considérable occupant le tiers supérieur et gagnant le genou, qui a l'aspect globuleux d'une articulation atteinte d'arthrite. On constate, à la vue, des traînées de lymphangite autour d'une excoriation prétibiale, et, au toucher, on sent, outre l'œdème, une crépitation très nette dans le tissu cellulaire sous-cutané. Le 3, deux incisions sont faites, sous anesthésie au chloroforme, l'une ouvrant la loge des vaisseaux tibiaux antérieurs, l'autre drainant la face interne du genou parallèlement aux gaines tendineuses. Les tissus sont infiltrés d'un magma d'aspect crémeux et laissent sourdre, à la pression, un liquide d'apparence purulente, dont l'examen microscopique sur frottis a été fait extemporanément; il contenait du streptocoque à l'état de pureté. Drainage.

Aucune détente ne suit cette intervention. La température atteint 40°6 le 3 au soir, et, le 5, un foyer de broncho-pneumonie est constaté à l'auscultation de la base gauche. Le 6 et le 7, la courbe de température s'infléchit vers 38 degrés, mais elle remonte le 8 à 39 degrés. Injection

sous-cutanée à la cuisse droite de 20 centimètres cubes le 8, et autant le 10 de la solution térébenthinée à 1/20. Pansement avec la solution térébenthinée à 15 p. 1.000. L'état général s'améliore. Le 13, la température est tombée à 37 degrés. Elle remonte progressivement à 38 degrés, 39°5 et 40 degrés même, le 16 au soir, à cause d'un nouvel abcès, qui apparaît à la cuisse gauche. Injections sous-cutanées de sérum térébenthiné le 15 et le 16. Le 21, la défervescence définitive se produit en lysis; elle est absolue le 26. Le malade commence à se lever le 30. Sa convalescence est rapide. Il quitte l'hôpital, par congé, le 8 janvier 1908. J'ai appris depuis que, pendant ce congé, il a repris son dur métier de pêcheur, sans inconvénient.

Obs. II. — Le nommé Mat..., âgé de vingt et un ans, jeune soldat au 81e d'infanterie, d'aspect malingre, entre dans mon service à l'Hôpital de Montpellier, le 3 décembre 1907, pour lymphangite de la jambe droite, consécutive à une écorchure du talon, survenue à la suite d'une marche. Le malade est dans un tel état de prostation, qu'à première vue on songerait presque à une fièvre typhoïde, ou à une méningite, ou surtout au typhus des membres (ostéomyélite aiguë). Intervention le 4, sous anesthésie au chloroforme. Les tissus sont infiltrés de pus, mais celui-ci n'est nulle part collecté en abcès. J'ouvre par deux incisions la loge musculaire antérieure, par deux incisions aussi la loge postérieure de la jambe et je débride également le périoste tibial, infiltré, épaissi. L'état général s'améliore et la température tombe, le 6, à 37°2. Mais elle remonte, le 7, à 38°8, en même temps que l'œdème gagne la cuisse et devient crépitant. Je fais à la cuisse un débridement interne et un externe. L'examen du pus, pratiqué par le professeur agrégé Gaussel, révèle du streptocoque associé à un anaérobie qui n'a pu être identifié. Une injection sous-cutanée de 20 centimètres cubes de sérum térébenthiné à 1/20 est faite, en deux fois, à la cuisse gauche et les plaies sont pansées avec la solution térébenthinée à 15 p. 1.000. Le 11, le malade présente les signes stéthoscopiques d'un infarctus pulmonaire et expulse des crachats hémoptoïques. La température atteint 39°8 et une escarre sacrée apparait. Le 12 et le 14, je fais deux nouvelles injections de sérum térébenthiné. Du 15 au 18, la température oscille autour de 37 degrés, mais l'état général est médiocre, puis le thermomètre remonte, atteint 39°2 le 20, oscille entre 37 et 38 degrés; des escarres apparaissent aux deux talons. L'apyrexie n'est définitive qu'à la fin de décembre. En janvier 1908, la convalescence se manifeste lentement. En février, la marche est possible avec des béquilles, mais la cuisse droite est atrophiée, le genou raide, la jambe squelettique, le pied immobilisé en équinisme. Après un mois de mobilisation, douches et massages, le malade peut marcher avec deux cannes. Il est proposé pour une pension.

Obs. III. — Le tambour P..., du 1er régiment étranger, en garnison au fort Youlas (Maroc), reçoit, le 20 juillet 1908, à midi, presque à bout portant (1 mètre à 1 m. 50), une balle de revolver de 7 millimètres de

calibre dans le mollet gauche. Après un pansement sommaire au sublimé à l'infirmerie du fort, il est envoyé à l'ambulance du camp du Boucheron, où on lui fait, le jour même, dans la soirée, une désinfection complète, suivie d'un pansement antiseptique. La nuit est mauvaise, le malade souffre atrocement. Le 21, la température atteint 39 degrés ; il se produit un gonflement notable du mollet, l'infiltration gagne en bas aussi vers le pied : il se dégage de la plaie une odeur gangreneuse insupportable. Intervention immédiate sous l'anesthésie au chloroforme par le médecin-major Payerne et l'aide-major Bachon. Débridement des deux orifices, l'un en arrière du péroné sur une étendue de 10 centimètres et l'autre en plein mollet sur une étendue de 15 centimètres. Désinfection au permanganate. Drainage. L'état général et l'état local restent inquiétants, bien que la température ne soit que de 38°4. Le 22, il y a une aggravation manifeste. La température atteint 39 degrés, le mollet est devenu énorme, les plaies sont recouvertes d'un exsudat pulpeux, noirâtre, d'odeur infecte. On propose l'amputation de la cuisse au malade, qui refuse énergiquement et se fait évacuer d'urgence sur mon service de chirurgie de l'hôpital de campagne de Casablanca.

Je suis prévenu par télégramme le 22, dans l'après-midi, et je reçois le malade à quatre heures du soir. L'odeur exhalée par le malade est si fétide que je dois faire monter une tente spéciale pour le recevoir. Le pansement enlevé, je constate que le pied et le mollet sont très tuméfiés, mais que l'enflure s'arrête à peu près aux tubérosités tibiales. Le mollet a un diamètre supérieur à celui de la cuisse, les plaies sont sèches, livides, avec des bords de couleur noirâtre; le pied est œdématié, mais chaud et sensible, ce qui me fait bien augurer de la vitalité des tissus. L'état général est bon et le malade, robuste Westphalien, paraît plein de vigueur au moral autant qu'au physique. Je rejette l'amputation, d'abord parce qu'elle devrait porter en pleine cuisse et surtout parce que l'infection, quoique intense, paraît limitée. Je procède à une désinfection minutieuse et énergique, sans anesthésie, avec l'aide de mes collègues Lafeuille et Grall. Thermocautérisation de la plaie, dont les bords sont transformés en escarres fétides. Irrigation copieuse à la solution phéniquée à 25 p. 1.000 très chaude; attouchement du fond des clapiers avec la solution à 50 p. 1.000. Pansement humide avec des compresses imbibées de solution térébenthinée à 15 p. 1.000. Injection de 10 centimètres cubes de sérum antitétanique dans le flanc droit et de 20 centimètres cubes de solution térébenthinée à 1/20 dans la cuisse droite, répartis en 4 points. Une pipette de liquide séro-hématique, prélevée au fond d'un clapier avant la désinfection, est apportée au laboratoire bactériologique de l'hôpital. Un examen extemporané permet à M. l'aide-major Hornus d'y reconnaître du vibrion septique, mélangé à un bacille rappelant celui de Nicolaïer. L'ensemencement en gélose profonde a confirmé, les jours suivants, l'identité du vibrion septique. La radiographie, faite ultérieurement par M. Hornus, a démontré l'intégrité du squelette. Je revois le malade à 8 heures du soir : il se sent soulagé et s'endort. Le 23, la

température reste à 38°2, matin et soir; l'état général est bon. Le pansement est refait, identique à celui de la veille. J'injecte sous la peau du flanc 10 centimètres cubes de sérum antitétanique et sous celle de la cuisse droite, en quatre fois, 20 centimètres cubes de solution térébenthinée à 1/20. Je prescris des boissons alcoolisées et une alimentation liquide copieuse.

Les 24, 25, 26, l'amélioration continue. La température, après une ascension éphémère le 25, à 38°8, oscille entre 37°8 et 38°2. Le pansement est refait tous les jours; les compresses imbibées de solutions térébenthinées sont employées seules à partir du 25. Du 25 au 30, les escarres se détachent, l'odeur gangreneuse disparaît, le bourgeonnement se fait vite et bien; chaque pansement est laissé deux jours en place. Le 1er août, les drains sont supprimés, les bourgeons affleurent presque les bords de la plaie. Le 4, le malade marche avec des béquilles; le 14, il n'a plus besoin que d'une canne; la plaie externe est presque fermée, l'interne se cicatrise avec plus de lenteur. Le pansement est refait deux fois par semaine. Le 1er septembre, la cicatrisation est terminée. Le 10, le malade est évacué, guéri, sur sa garnison d'Algérie.

De la relation de ces trois faits se dégagent quelques déductions intéressantes.

1° *Au point de vue étiologique*, il est à remarquer que la production du gaz autour d'un foyer très septique ne permet pas d'étiqueter, à coup sûr, l'agent pathogène, car si, dans la troisième observation, les tissus étaient uniquement envahis par le vibrion septique, c'est-à-dire par l'agent de la gangrène gazeuze, dans le premier cas il s'agissait du streptocoque et dans le deuxième du streptocoque associé à un anaérobie non identifié.

Il est à noter aussi que la porte d'entrée peut être minime : petite plaie contuse de jambe, écorchure du talon, séton des parties molles du mollet par balle de revolver.

2° *Au point de vue clinique*, on voit que l'infection de la partie inoculée par le virus s'étend tantôt en surface (obs. I), tantôt en profondeur (obs. III), tantôt à la fois en surface et en profondeur (obs. II), sans que rien puisse à l'avance faire prévoir telle ou telle marche.

De même, l'atteinte portée à l'état général est essentiellement variable, et comme moment d'apparition et comme intensité. Le malade de l'observation I, un vigoureux marin, a de l'infection générale et une pneumonie deux jours après l'infection initiale. Celui de l'observation II, malingre, il est vrai, donne l'impression qu'il est atteint d'une fièvre typhoïde ou d'une granulie, ou d'une ostéomyélite aiguë du tibia (typhus des membres). Le troisième malade, au contraire, infecté cependant par le vibrion, septique

garde un moral excellent, un visage calme et ne présente d'autre réaction générale que la fièvre.

3° *Au point de vue thérapeutique*, la conclusion à dégager de ces particularités étiologiques et cliniques est qu'il serait dangereux de conserver, pour les infections chirurgicales dont il s'agit, le schéma de l'infection en deux étapes appliqué par M. Fabre aux infections obstétricales. Il est prudent d'attaquer tôt et d'agir de plusieurs côtés à la fois.

Mes trois tentatives thérapeutiques suivies de succès, malgré des conditions évidemment plutôt défavorables, m'incitent à conseiller comme la plus sûre la ligne de conduite suivante, pour l'application de la « méthode térébenthinée » au traitement des complications septiques graves des plaies :

1° Débridements partout où c'est nécessaire. En longueur, il paraît préférable de multiplier les incisions, plutôt que de les allonger outre mesure ; la cicatrisation se fait plus vite et mieux dans le premier cas que dans le second. En profondeur, il faut aller aussi loin que l'infection le commande et, dans les régions où existent de périlleux voisinages, l'incision la moins dangereuse est l'incision dite de découverte de l'organe (nerfs, vaisseaux) dont on veut respecter l'intégrité.

2° Désinfection locale. Il faut la faire avec des antiseptiques sûrs. En effet, si l'asepsie est l'idéal pour les plaies chirurgicales opératoires, faites sur une peau intacte, elle doit logiquement être insuffisante et, en tout cas, inférieure à l'antisepsie bien faite pour une plaie accidentelle profondément infectée. Mes malades des observations I et II ont eu une défervescence lente donnant l'impression d'une désinfection incomplète au point de vue local et général, tandis que celui de l'observation III, bien qu'infecté par le vibrion septique, est passé en quelques jours d'un état très grave à un état très satisfaisant ; l'action de l'acide phénique paraît avoir sérieusement renforcé celle de la solution térébenthinée à 15 p. 1.000. Le tamponnement méthodique suffit pour désinfecter une plaie régulière ; le lavage sera préférable pour une plaie anfractueuse, tout au moins au début du traitement.

Quels antiseptiques employer ? La liste en serait longue, si on voulait la faire complète. Au surplus, puisqu'il est surtout question dans cette communication de la méthode térébenthinée, je dirai que la solution, ou plus exactement l'émulsion, de M. Fabre à 15 grammes d'essence de térébenthine par litre d'eau m'a donné, employée à l'exclusion de tout autre antiseptique, des résultats parfaits dans les observations I et II. Dans le troisième cas, j'ai fait précéder le pansement térébenthiné d'attouchements à la solution phéniquée forte et je ne saurais me refuser à attri-

buer à ces derniers une influence manifeste sur la désinfection d'un foyer très septique ; mais je crois, d'après l'expérience des cas précédents, que la rapidité du bourgeonnement et la vitalité des tissus en voie de réparation dépendent véritablement d'une action élective de la térébenthine. Il y a intérêt à limiter cette action aux tissus bourgeonnants, à l'exclusion de l'épiderme, parfois irritable, et, pour ma part, j'emploie des compresses de gaze imbibées de l'émulsion, puis soigneusement exprimées, tassées dans la ou les plaies et recouvertes de coton ordinaire sans tissu imperméable.

3° Désinfection générale. En même temps que la désinfection locale (et non pas, à la façon de la thérapeutique obstétricale de M. Fabre, après elle), il faut s'attaquer aux toxines imprégnant l'organisme, en introduisant la térébenthine par voie hypodermique dans la circulation générale. La solution conseillée contient 1 centimètre cube de térébenthine par 20 centimètres cubes, c'est-à-dire par seringue de Roux et on peut, en cas de nécessité, injecter 2 centimètres cubes par jour et faire une série de trois ou quatre injections. En ce qui concerne la pratique de l'injection, j'ai hésité à pousser 20 centimètres cubes de cette émulsion au même endroit. Pour mes deux premiers malades, j'ai injecté 10 centimètres cubes par foyer d'infection et j'ai observé sur l'un d'eux un état parcheminé de la peau rappelant l'aspect de la peau du cadavre dépouillé d'épiderme. Dans mon troisième cas, j'ai injecté 5 centimètres cubes par foyer ; la douleur a été très supportable et a disparu en quelques jours, sans qu'il y ait jamais eu menace d'abcès.

En résumé, je conclurai en disant :

1° L'essence de térébenthine à 15 p. 1.000 est excellente pour le pansement des plaies, même très infectées ; elle en assure la désinfection rapide et le bourgeonnement régulier et hâtif ;

2° A 1 p. 20, et introduite par voie hypodermique, elle détermine une vive réaction des tissus et des liquides de l'organisme, constituant un puissant moyen de défense, à l'égard des germes ou des toxines partis des plaies septiques.

Telles sont les observations cliniques et les réflexions que j'ai cru intéressant de soumettre à l'appréciation de la Société de Chirurgie, comme documents à verser au débat toujours ouvert à propos du traitement des complications septiques graves des plaies accidentelles.

Embolies pulmonaires après la cure radicale des hernies inguinales,

par M. le Dr MAUCLAIRE.

La question des embolies post-opératoires est à l'étude depuis quelques années (1). A la Société de Chirurgie de Paris, c'est surtout la phlébite et l'embolie appendiculaires qui ont été envisagées.

Dans une discussion récente, à propos de la durée du séjour au lit des opérés laparotomisés, j'ai parlé devant cette Société d'un cas d'embolie pulmonaire consécutive à une cure radicale de hernie inguinale. C'est cette observation que je vais rapporter.

Certes, les embolies pulmonaires consécutives aux hernies « étranglées » représentent une complication bien connue, depuis les travaux de Pietzikowki, Lenheft, Klemm, Fischer, Lévy, Kukula, Banti, Sauvé (2), etc. Le point de départ de cette complication se conçoit aisément, c'est la thrombo-phlébite des vaisseaux de l'anse étranglée. Étant données les anastomoses entre les branches de la veine porte et celle de la veine cave inférieure (système portes accessoires), on conçoit la possibilité d'une embolie pulmonaire.

Mais la phlébite fémorale et l'embolie pulmonaire après une simple cure radicale de hernie inguinale sont une complication assez rare et d'une pathogénie encore bien incertaine ou tout au moins très complexe. Ce sont deux complications que nous allons étudier.

Relatons tout d'abord notre observation personnelle.

Observation (*personnelle*). — *Cure radicale d'une hernie inguinale. Phlébite spermatique bilatérale. Embolie pulmonaire légère. Guérison.*

M. B..., âgé de quarante-deux ans, présente une hernie inguinale droite depuis plusieurs années. Cet homme est assez obèse, la paroi abdominale est un peu relâchée. Progressivement, la hernie augmenta de volume. Actuellement, elle descend le long du cordon spermatique à la partie supérieure du scrotum. Elle rentre assez facilement, mais elle donne lieu à des douleurs très marquées. Le malade porte un bandage qui le gêne beaucoup et ne tient pas facilement en place, étant donnée

(1) Voir Lichtenberg. Complications pulmonaires post opératoires. *Zentralbl. für die grenzgebiet der Med. und Chirurg.*, fév. 1908, et *Congrès des chirurgiens allemands*, avril 1908.

(2) Sauvé. *Revue de Chirurgie*, 1905.

l'obésité. L'état général du sujet est normal et ne contre-indique pas la cure radicale. Pas de lésions pulmonaires.

Opération. — Celle-ci est pratiquée le 2 *mai* 1907, suivant le procédé de Bassini, sans aucun accident opératoire. Il n'y avait que de l'intestin dans le sac herniaire et pas d'épiploon herniaire. Le cordon spermatique assez adhérent au sac herniaire a été dissocié assez facilement. Une ligature a dû être placée sur une veine du cordon.

Le 6 *mai.* — Apparition d'une tuméfaction assez marquée du scrotum droit. C'est surtout le cordon spermatique qui est tuméfié, douloureux. *Il n'y a pas de fièvre*, pas de douleur abdominale.

Le 8 *mai.* — Tuméfaction semblable du cordon spermatique gauche, *pas de fièvre.* La plaie est examinée, elle paraît absolument normale, il n'y a aucune rougeur. Aucune induration sur le trajet de la voie épigastrique.

Les jours suivants, la tuméfaction disparaît progressivement. Il n'y a jamais eu aucun œdème, ni de traces de phlébite des membres inférieurs.

Le 18 *mai*, douze jours après l'apparition de la tuméfaction funiculaire bilatérale, survient brusquement le matin, sans cause appréciable, un point de côté très violent à gauche, avec tendance à la syncope, pâleur de la face, refroidissement des extrémités. Plusieurs piqûres d'éther sont pratiquées. Le malade revient à lui progressivement; légère toux dans la journée, le point de côté intense persiste. Pas de fièvre; *petits crachats hémorragiques.* A l'auscultation, je note un foyer de râles sous-crépitants en arrière, à la pointe de l'omoplate.

Même état le lendemain et les jours suivants. Mêmes crachats hémorragiques; pendant cinq à six jours, le sang est plus noir. Mêmes symptômes à l'auscultation.

Pendant tout son séjour au lit, la température a toujours été normale. Par prudence, le malade ne se lève que le trentième jour. Guérison.

Depuis, cet homme a repris ses occupations qui sont très actives.

Je l'ai revu, le 25 décembre, six mois après; le testicule du côté opéré est un peu diminué de volume; le côté est un peu induré.

La complication que nous étudions est d'une fréquence très relative. C'est ainsi qu'elle n'a pas été observée une seule fois par Bull et Coley sur un relevé de 1.000 cas de cures radicales inguinales. Par contre, Stori signale cette complication 8 fois sur 3.000 cures radicales et Gardini 5 fois sur 2.000 cas, soit 0,26 et 0,25 p. 100. — Il nous a été facile de réunir 50 observations d'embolie après la cure radicale de hernie inguinale (1) dont trois seulement en France (cas de Robineau-Rochard-Broca). Person-

(1) Mauclaire. *Archives générales de Chirurgie*, août 1908. — Sans compter les observations des mémoires de Wolff, Lœwen, Talke, Gobele, Schloffer, Biebergeil, pour lesquels la distinction n'est pas toujours faite sur la variété de hernie, inguinale ou crurale.

nellement, c'est le seul cas que j'ai observé nettement sur un total de 4 à 500 cures radicales que j'ai faites depuis dix ans.

Le côté droit ou gauche de la hernie inguinale opérée importe-t-il ? La lésion paraît certes plus fréquente pour les hernies situées à gauche ; on sait que la phlébite, en général, est plus fréquente à gauche. On sait que 90 p. 100 des thrombo-phlébites post-opératoires siègent à gauche (Warley) (1).

Pour quelques auteurs, la veine iliaque externe gauche est plus oblique que la droite ; le sang y circule plus lentement et la présence des matières fécales dans l'S iliaque donne lieu à une compression de la veine iliaque, d'où prédisposition à la thrombose.

Pour plusieurs chirurgiens italiens, cette complication serait assez fréquente après les interventions faites pour hernies inguinales et elle serait rare après les interventions pour hernie crurale. Le voisinage de la veine fémorale aurait fait admettre le contraire. Je pense que la question n'est pas encore jugée.

Cette complication a surtout été observée chez l'homme, aussi bien chez les adolescents que chez les hommes âgés.

Au *point de vue anatomo-pathologique*, on note dans quelques cas : la phlébite des vaisseaux spermatiques, la phlébite de la veine fémorale et de la veine iliaque, soit du côté correspondant, soit du côté opposé.

Banti a examiné le thrombus fémoral ; quand il a été constaté, il n'a pas trouvé de microbes dans ce thrombus. La paroi veineuse paraissait saine histologiquement. Cependant, des observations anatomiques complémentaires seraient nécessaires à ce point de vue.

Parfois, c'est à distance que l'on trouve une affection concomitante qui explique facilement l'embolie (phlébite périprostatique, ulcérations rectales), lésions indépendantes (obs. de V. Hacker) de l'affection herniaire et de l'opération.

Tantôt, enfin, on ne trouve aucune lésion locale dans les vaisseaux spermatiques, épigastriques, fémoraux ou iliaque.

La *pathogénie* est le point le plus intéressant à discuter. Les causes à invoquer peuvent être classées ainsi : A) *Causes locales.* — B) *Causes à distance ou générales.*

A. — Causes locales. Ce sont : a) *Infection locale* ; b) *lésions des vaisseaux épigastriques* ; c) *lésion de la veine fémorale ;* d) *lésion des vaisseaux spermatiques.*

B. — Causes générales ou a distance. *Infection générale du sujet* ; *infection à distance* ; *état du sang ; état du cœur ; cachexie* ;

(1) Warley. *Surg. gynec. and obst.*, septembre 1907.

état des vaisseaux veineux de la région ou à distance; *station debout trop précoce après l'opération.*

A) Causes locales. — Une *infection locale de la plaie inguinale* est évidemment la cause qui vient la première à l'esprit. Cette infection est en effet signalée dans plusieurs observations. Parfois, l'auteur dit que la plaie est normale, superficiellement, mais il est évident qu'il n'a pas pu juger de l'état des parties profondes, c'est-à-dire de l'état des vaisseaux épigastriques, par exemple.

Notons que sur vingt-cinq observations détaillées, cette infection locale superficielle n'est signalée que trois fois.

Néanmoins, pour beaucoup d'auteurs, l'infection, légère il est vrai, doit toujours être invoquée.

L'*altération des vaisseaux spermatiques avec thrombo-phlébite consécutive* est une cause pathogénique évidente, mais elle est très rarement signalée dans les observations rapportées ci-dessus.

Chez notre malade, il est évident qu'il est survenu une phlébite du cordon spermatique à la suite des manipulations nécessitées par la cure radicale. Ce qui le prouve, c'est que l'œdème du cordon du côté opéré s'est transmis au cordon du côté opposé, et l'on sait que les veines spermatiques droites et gauches présentent de nombreuses anastomoses (Perier).

Cette phlébite du cordon spermatique ou cellulite du cordon spermatique s'observe parfois au cours de la blennorragie ou du varicocèle (Longuet (1), Cole Maden) (2). Elle n'est pas rare après la cure radicale de la hernie inguinale. Bruner (3) dit l'avoir observée une cinquantaine de fois. Sur un total approximatif de 4 à 500 cures radicales de hernie inguinale que j'ai pratiquées depuis dix ans, je l'ai observée quatre à cinq fois. Le cordon reste tuméfié quelque temps, puis il se rétracte légèrement, le testicule remonte d'abord, mais à la longue il redescend dans les bourses.

Comme nous l'avons déjà dit, cette phlébite spermatique peut se compliquer d'embolie précoce ou tardive. Il est inutile d'insister plus longuement sur ce mode pathogénique qui se comprend aisément.

Les *altérations de la veine fémorale*, soit au cours de l'opération, soit par le fait des pansements comprimant les veines, ont aussi été invoquées au point de vue pathogénique. Cette cause est réelle.

(1) Longuet. Trombo-phlébite du cordon spermatique. *Presse Méd.*, 20 sept. 1899.

(2) Code Maden. Cellulite du cordon spermatique. *Lancet*, 23 févr. 1907.

(3) Bruner. *Arch. f. klin. Chirurgie*, 1906.

Dans une thèse récente sur la phlébite fémorale consécutive à la cure radicale de la hernie inguinale, six observations ont été rapportées par Turlais (1) et une par Moty (2).

Ainsi la phlébite fémorale s'est développée tantôt du côté correspondant à la hernie opérée, tantôt du côté opposé. On sait qu'il en est de même après l'opération de l'appendicite à froid la plus régulière. Là encore la phlébite apparaît presque aussi souvent du côté gauche que du côté droit (3), et l'embolie pulmonaire a été observée quelquefois sans phlébite apparente [Druais (4), Bazy (5)].

Dans ces cas de phlébite fémorale consécutive à une cure radicale de hernie inguinale, je crois qu'une *lésion de la veine épigastrique* pourrait être invoquée ; la phlébite de la veine épigastrique peut entraîner celle de la veine fémorale du côté correspondant. De plus, étant données les anastomoses de deux veines épigastriques entre elles directement ou par les veines obturatrices, on peut voir survenir les phlébites épigastriques et fémorales du côté opposé.

Très fréquente à notre avis doit être l'*altération des vaisseaux épigastriques*. Très fréquemment, en effet, dans la cure radicale des hernies inguinales, ces vaisseaux, les veines surtout, doivent être comprimés, au cours de l'opération, ou pris dans la ligature.

De 1895 à 1906, Picchi, dans le Service d'anatomie pathologique de Banti, à Florence, a noté 14 cas de mort par embolie après opération pour hernie inguinale non étranglée et 2 après opération pour hernie crurale non étranglée. De plus, dans un cas de hernie inguinale étranglée, il y avait une *thrombose de la veine épigastrique, du côté correspondant* et *dans les veines des muscles jumeaux des deux côtés*.

Picchi invoque la sclérose veineuse, car la plupart de ses malades étaient âgés de cinquante à soixante ans. Il invoque aussi la mobilisation trop précoce des malades.

B) Causes générales ou a distance. — Il est inutile de les rappeler ; elles agissent dans les cas de cure radicale de hernie inguinale comme dans toutes les opérations. La station debout trop

(1) Turlais. *Thèse*, Bordeaux, 1907. — Cas de Riche, Morestin, Tuffier, Chavannaz, Broca.

(2) Moty. *Écho médical du Nord*, 1908, p. 241.

(3) Discussion à la *Société de Chirurgie*, 1906, et Louis Robert. *Thèse*, Paris, 1907.

(4) Druais. Embolies pulmonaires dans l'appendicite. *Thèse*, Paris, 1906.

(5) Bazy. *Société de Chirurgie*, 1907.

précoce après l'opération me paraît jouer un rôle dans plusieurs observations rapportées en Italie. D'autre part, la compression des veines saphènes internes par des bandages de fixation très serrés pendant l'opération, doit jouer un rôle néfaste chez les variqueux.

Le *pronostic* est variable suivant la gravité de la complication. C'est ainsi que nous trouvons 12 morts sur 25 cas rapportés en détail. Mais je crois que les cas graves seuls ont été publiés. Bien des cas d'embolies légères doivent passer inaperçus.

Le *diagnostic* est en général facile. Il est à faire cependant avec la congestion pulmonaire et la broncho-pneumonie post-opératoire. Celles-ci surviennent en général aussitôt après l'opération, et occupent une plus ou moins grande étendue du poumon. L'embolie est le plus souvent tardive, vers le dixième jour le plus souvent, et apparaît brusquement, et enfin elle s'accompagne d'hémoptysie. C'est celle-ci surtout qui fera faire le diagnostic.

Le *traitement* peut-être *préventif* ou *curatif*.

Préventif, il consiste à éviter de léser les vaisseaux épigastriques. Ainsi, Bassini conseille d'inciser le fascia transversalis pour bien voir les vaisseaux épigastriques, afin de ne pas les léser en passant le point de suture le plus externe. J'ai plusieurs fois fait cette incision de fascia transversalis, mais j'avoue que je n'ai pas toujours pu voir les vaisseaux épigastriques dans les grosses hernies.

Il faut aussi éviter de trop tirer sur l'arcade fémorale pour ne pas tirailler la veine fémorale.

Évidemment, il faut encore ne pas trop manipuler les vaisseaux spermatiques pour éviter la phlébite du cordon. Nous avons vu qu'une phlébite spermatique aseptique est fréquente après la cure radicale des hernies inguinales.

Enfin, quelques auteurs pensent que le malade est déshydraté après l'opération (von Eiselberg), et que des injections de sérum ou l'ingestion d'eau (Meiner) doivent être recommandées pour éviter ces embolies post-opératoires. Les injections de sérum sont-elles utiles ou nuisibles au point de vue que nous étudions? On ne peut que poser la question et rappeler que d'après Cornil, *même dans les ligatures aseptiques des veines, il se forme un caillot intra-veineux*.

Si on voit survenir la phlébite des vaisseaux spermatiques, il faut immobiliser la région. A titre préventif de l'embolie, on pourrait lier les vaisseaux spermatiques au-dessus du point thrombosé? Il ne faudrait pratiquer cette ligature qu'en présence d'embolies subintrantes.

Quant à la ligature de la veine fémorale et de la veine

iliaque au-dessus du point thrombosé, c'est une opération très logique.

On pourrait objecter les cas rapportés de gangrène du membre inférieur, après la ligature de la veine fémorale, mais Niedergall (1), comparant les ligatures des vaisseaux fémoraux, compte 2 gangrènes sur 35 ligatures de la veine et 14 cas de gangrène, sur 24 ligatures à la fois artérielles et veineuses.

En présence de ces cas urgents, c'est-à-dire d'embolies répétées, je crois qu'il ne faudrait pas hésiter à lier la veine fémorale ou la veine iliaque au-dessus du point thrombosé. Certes, l'intervention elle-même pourrait être accusée justement de provoquer une embolie.

Robineau (*Thèse*, p. 84) pense que dans des cas très graves de phlegmatia alba dolens, on pourrait par la voie transpéritonéale lier la veine iliaque primitive et peut-être la veine cave inférieure à son origine.

N'a-t-on pas conseillé, contre la péritonite et la pyohémie puerpérale, la ligature des veines ovariennes et hypogastriques par la voie transpéritonéale (Bumm) (2)? Stewart (3) n'a-t-il pas tenté l'artériotomie de l'artère fémorale pour thrombose et embolie artérielles?

Krounhold (4), dans un cas de thrombose fémorale à la suite d'une amputation de cuisse pour fracture compliquée de la jambe, a mis à nu la veine fémorale sous l'arcade crurale et en réséqua 3 centimètres entre deux ligatures après avoir ouvert un foyer de suppuration dans la veine fémorale elle-même.

Ces quelques indications nous paraissent justifier « pour des cas d'extrême gravité » la ligature de la veine fémorale ou de la veine iliaque comme traitement préventif de l'embolie.

Quant au *traitement curatif* et chirurgical de l'embolie artérielle pulmonaire, je me contente simplement de rappeler les tentatives de Trendelenburg, c'est-à-dire l'artériotomie de l'artère pulmonaire, pour enlever le caillot oblitérant après avoir réséqué la troisième côte et ouvert le péricarde.

M. Hartmann. — M. Mauclaire tend à nous faire admettre que la cure radicale des hernies constitue une opération prédisposant d'une manière spéciale à la phlébite et à l'embolie. Si je me reporte à ma pratique, je ne suis guère disposé à admettre cette

(1) Niedergall. Plaies de la veine fémorale. *Deutsch. z. f. Chir.*, Bd XXXVII.
(2) Bumm. Voir *Revue de Labusquière : Annales de gynécologie et obstétrique*, juillet 1906; Vaney. *Thèse*, Nancy, 1906, et *Annales de gynécologie*, 1906.
(3) Stewart. *Annales of surgery*, sept. 1907.
(4) Krounhould. *Arch. f. klin. Chirurgie*, 1877, p. 965.

opinion; je n'ai jamais vu d'embolie après une cure radicale de hernie; si une opération prédispose à la phlébite, il me semble que c'est l'opération du fibrome utérin. Ces phlébites sont en rapport non avec des infections graves, mais avec des infections très atténuées.

M. Tuffier. — La statistique de M. Mauclaire ne me paraît pas démontrer la fréquence des embolies après la cure radicale des hernies, car, si nous comparons ce chiffre de 50 cas recueillis dans la science au nombre vraiment énorme des cures radicales pratiquées, je ne crois pas que le rapport soit élevé. Il l'est certainement moins que celui que représenterait le nombre d'embolies après les opérations d'appendicite, ou surtout de fibromes.

La cause de ces embolies me paraît, dans l'immense majorité des cas, une phlébite par septicémie opératoire. Les précautions que nous décrit M. Mauclaire pour éviter la blessure des veines péri-inguinales sont excellentes, mais je ne crois pas qu'elles mettent à l'abri de la septicité. Il ne faut pas, pour produire une phlébite, une suppuration de la plaie; il suffit d'une septicémie très atténuée qui ne gêne en rien la cicatrisation *per primam*.

M. F. Legueu. — J'ai observé, l'année dernière, une embolie pulmonaire non mortelle à la suite d'une cure radicale de hernie inguinale. L'opération avait été là très simple et n'avait présenté aucune de ces complications vasculaires dont parlait Mauclaire tout à l'heure; elle s'est produite vers le quinzième jour et fut caractérisée par un crachat hémoptoïque, un peu de fièvre et un point de côté.

Ces embolies, qu'on observe à la suite d'autres opérations, sont dues à la septicité restreinte d'une plaie qui guérit sans fièvre et sans suppuration.

M. Broca. — Sur de très nombreuses cures radicales de hernie, je n'ai vu qu'une seule embolie pulmonaire, qui fut mortelle, chez une femme à laquelle j'avais opéré une cystocèle inguinale à gauche et une hernie crurale à droite. Elle eut une phlébite de la fémorale droite, et mourut subitement vers le vingtième jour, au moment où, malgré l'interne, elle voulut se lever. C'est donc, à mon sens, une complication rare, et dans l'argumentation de Mauclaire pour prouver qu'il y a prédisposition dans la cure radicale des hernies, il y a un point sujet à discussion, mais difficile, il est vrai, à déterminer. Il croit à cette prédisposition parce qu'un grand nombre des embolies publiées concernent des cures radicales; mais il faudrait déterminer quel est le pourcentage de cette

opération par rapport aux autres dans les services de chirurgie? — et nous savons que ce pourcentage est énorme,

M. Nélaton. — Il est un certain nombre d'accidents emboliques qui passent inaperçus. Vers le huitième jour, on voit parfois, chez nos opérées, une petite élévation de température, un petit point de côté, parfois un léger état pleurétique, exceptionnellement un crachat hémoptoïque; on attribue cela à un refroidissement, à une fenêtre ouverte, et tout disparaît. Je suis persuadé que ces cas sont sous la dépendance d'embolies minimes.

M. Walther. — Je crois, comme vient de le dire mon ami M. Nélaton, que les embolies pulmonaires sont beaucoup plus fréquentes qu'on ne le dit en général. Bien souvent, après des opérations à marche en apparence aseptique, vers le huitième, le dixième, le douzième jour, j'ai vu ces petites embolies caractérisées par une douleur quelquefois assez vive, un point de côté, puis par l'évolution ordinairement rapide et bénigne d'un foyer pleuro-pulmonaire et souvent par l'expulsion d'un ou de quelques crachats hémoptoïques.

Il est certain que c'est souvent après les opérations les plus simples et n'offrant aucune trace appréciable d'infection locale que l'on observe ces embolies, et l'on est toujours très embarrassé pour retrouver l'origine, la cause de la phlébite, et souvent pour trouver la phlébite elle-même.

Peut-être ne faut-il pas chercher exclusivement dans la lésion locale, dans le traumatisme opératoire, la cause de l'infection phlébitique?

J'ai vu mourir deux ou trois malades d'embolies à la suite d'opérations, sans aucune trace de phéblite dans la région opératoire. Par contre, il m'est arrivé souvent d'observer des phlébites légères chez des malades non opérés, et cela surtout chez des malades atteints depuis longtemps d'infection intestinale.

J'ai vu mourir d'embolie, sans aucune phlébite apparente, un homme qui avait eu six semaines auparavant une crise légère d'appendicite et que je devais opérer quelques jours plus tard. S'il avait eu son embolie dix ou douze jours plus tard, j'aurais, moi aussi, attribué l'origine de cette phébite latente à une infection légère de la plaie opératoire.

Je crois que nous devons tenir compte dans l'étiologie de ces petites phlébites, non seulement des infections opératoires, mais encore et peut-être beaucoup plus des infections générales, surtout des infections intestinales.

M. Moty. — Je désire m'associer à l'opinion émise par M. Nélaton relativement à la nature embolique des complications pleurales ou pulmonaires bénignes consécutives aux interventions abdominales ayant évolué simplement. Munro avait déjà noté que cette complication est beaucoup plus fréquente qu'on ne le pense, et qu'elle n'est qu'une forme atténuée des phlébites souvent observées dans les mêmes conditions. Ces faits me semblent avoir une grande importance au point de vue de la pathogénie des phlébites fémorales opératoires; il est évident que ces embolies se produisent dans les veines sans qu'il y ait endophlébite, car, s'il en était autrement, il est vraisemblable que la thrombose de la veine ne tarderait pas à se traduire au niveau du point malade.

M. Mauclaire. — Pour ne pas fatiguer l'attention de la Société, j'ai voulu résumer ma communication.

J'aurais pu détailler les examens bactériologiques publiés, car ils montrent que, dans quelques cas, aucune lésion infectieuse locale n'a été signalée dans les vaisseaux de la région. Je crois, comme MM. Hartmann, Tuffier et Legueu, que l'infection locale doit être indiquée dans les neuf dixièmes des cas; mais, dans un dixième des cas, l'infection locale n'existe pas, et la phlébite observée n'est pas de nature infectieuse. D'ailleurs, c'est là une grosse question : toutes les phlébites sont-elles de nature infectieuse?

Dans mon manuscrit, je donne des chiffres comparatifs de fréquence de cette complication; je pense qu'il ne s'agit pas de coïncidence et que les lésions phlébitiques tiennent aux manipulations des veines dans les sacs herniaires difficiles à décortiquer.

J'ai observé des accidents semblables à ceux signalés par M. Nélaton, et je les avais attribués à l'anesthésie. Je n'osais pas les mettre en rapport avec l'embolie, car ils étaient un peu précoces. La plupart des embolies post-opératoires surviennent le douzième jour, et ces troubles respiratoires auxquels je fais allusion maintenant surviennent le cinquième ou sixième jour.

Je vois que, en France, la complication que je viens d'étudier est très rare, puisque je n'ai provoqué que l'observation de notre collègue Legueu. Je crois que quelques cas sont passés inaperçus ou n'ont pas été interprétés exactement.

Des inconvénients de l'alitement chez les opérés,

par M. LUCIEN PICQUÉ.

Récemment, notre collègue Faure nous a lu, sur l'alitement des opérés, une note qui donna lieu à une discussion à laquelle j'eus le regret de ne pouvoir prendre part.

Une observation que vient de nous adresser mon ancien interne, M. J. de Fourmestraux, me fournit aujourd'hui l'occasion de revenir sur cette question qui me préoccupe depuis longtemps.

L'observation de M. de Fourmestraux est d'ailleurs intéressante au point de vue chirurgical; elle constitue à son actif un beau succès opératoire, et je désire tout d'abord l'analyser devant vous.

Fibrome inclus dans le ligament large du poids de 7 kilogrammes. Hématosalpinx. Hystérectomie. Troubles cardio-pulmonaires. Guérison, par M. J. de FOURMESTRAUX, de Chartres (obs. résumée).

Mme W... est adressée à M. de Fourmestraux par son confrère, le Dr Thomas (de la Loupe), pour des troubles abdominaux qui remontent à quelques années et qui, d'abord peu graves, ont augmenté peu à peu d'intensité et de fréquence au point de l'obliger à garder le lit d'une façon presque continue.

Ces accidents consistent principalement en des métrorragies douloureuses, en troubles intestinaux et vésicaux. L'examen, rendu très difficile en raison de l'embonpoint considérable de la malade, permet de constater l'existence d'une énorme tumeur faisant corps avec l'utérus, surtout développée à droite, remontant en haut jusqu'à l'ombilic, mais complètement enclavée dans le petit bassin et impossible à mobiliser par la palpation bimanuelle.

La tumeur ne dépasse que légèrement la ligne médiane à gauche. Elle est séparée par un sillon très net d'une masse douloureuse et qui semble constituée par une salpingite gauche.

Etat général médiocre. Congestion notable de la face. Cyanose légère des extrémités. Les poumons respirent bien. Rien d'anormal dans l'urine.

Intervention, le 5 mai, avec l'assistance de MM. Thomas et Damiot. Le chloroforme est administré par le Dr Charles Liné.

L'incision confirme le diagnostic porté.

Il s'agit, en effet, d'une tumeur profondément enclavée dans le petit bassin : l'utérus plaqué sur sa face gauche fait corps avec elle et n'est que peu augmenté de volume.

A droite, la trompe et l'ovaire sont normaux.

A gauche, la masse douloureuse constatée à la palpation est constituée par une grosse salpingite adhérente à l'S iliaque. L'annexe est enlevée dans un premier temps, et l'on reconnaît qu'il s'agit d'un hémato-salpinx.

La tumeur principale est développée dans le ligament large du côté droit. Après hystérectomie préalable, celle-ci, divisée par une section médiane, est facilement enlevée, grâce au morcellement. Elle pesait un peu plus de 7 kilogrammes.

Les suites opératoires proprement dites furent extrêmement simples.

Le pouls oscilla entre 80 et 90, la température ne dépassa pas 37°5 et les fils purent être enlevés le huitième jour.

Nous ne pouvons que féliciter l'auteur de l'habileté opératoire qu'il a montrée en cette circonstance et des résultats heureux de cette intervention.

Mais M. de Fourmestraux, chez sa malade, ne s'est pas seulement montré bon chirurgien. Il a fait preuve, en outre, de sérieuses connaissances médicales et son observation devient un document intéressant dans la question de l'alitement des opérés.

Voici l'incident qui se produisit le treizième jour, alors que la température était restée constamment normale et cinq jours après l'ablation des fils : cette malade, très obèse, présenta tout d'un coup une dyspnée, très légère tout d'abord, qui s'aggrava rapidement, mais qui augmentait surtout quand la malade était complètement étendue.

L'auscultation pulmonaire soigneusement pratiquée resta négative. D'autre part, on constatait un claquement exagéré des sigmoïdes au niveau de l'orifice pulmonaire droit, mais il n'existait pas de souffle orificiel net, et la percussion ne révélait pas d'augmentation de la zone de matité cardiaque. Les urines ne présentaient rien d'anormal.

M. de Fourmestraux considéra les troubles respiratoires comme dus à une dilatation exagérée du cœur droit chez une malade obèse.

Ayant remarqué que les accidents accusés par la malade dominaient quand celle-ci était assise, il se décida à lever celle-ci le treizième jour, malgré les circonstances un peu spéciales de son intervention. Le résultat fut alors véritablement surprenant : dès qu'elle put marcher, la dyspnée cessa immédiatement, le visage

reprit son aspect normal ainsi que les extrémités. Les urines augmentèrent de quantité, de 1.100 à 1.700.

Nous pouvons donc, en résumé, dire que des accidents cardio-pulmonaires graves ont immédiatement cessé, en supprimant l'alitement chez une malade qui, treize jours auparavant, avait subi une hystérectomie difficile.

C'est là un fait intéressant.

Depuis longtemps, on a tendance à mettre tous les phénomènes pulmonaires qui se produisent chez les opérés sur le compte de l'infection.

Si dans un grand nombre de cas cette opinion peut se justifier, il y aurait exagération à l'appliquer dans tous.

Dans certains cas, il n'y a même pas eu d'opération chez le malade alité et les accidents peuvent être prévenus ou guéris en faisant lever les malades hâtivement.

Mon ancien maître Gosselin avait insisté sur la pneumonie hypostatique chez les vieillards atteints de fracture du col du fémur, et montré la nécessité de les traiter hors du lit. Depuis on a cherché à concilier l'utilité du traitement local et l'intérêt général du malade. A ce point de vue, les appareils de marche rendent dans le traitement des fractures de signalés services, non seulement aux vieillards, mais à tous les sujets dont l'état viscéral est en quelque sorte « en équilibre instable » et qui présentent des lésions latentes du côté du poumon, du cœur, du foie et de l'appareil urinaire. Sous ce dernier rapport, ne sait-on pas le danger chez les prostatiques du décubitus horizontal prolongé?

Depuis longtemps j'ai l'habitude de tenir compte de tous ces facteurs non seulement chez les malades atteints de fractures, mais chez tous mes opérés, et c'est dans ma pratique que M. de Fourmestraux a puisé les raisons qui l'ont déterminé à lever sa malade le treizième jour et à éviter les complications qui ont failli compromettre un beau résultat opératoire.

Or, ces faits ont été peu signalés au cours de la discussion. Faure, dans sa note, se borne à nous dire « qu'au lit l'appétit languit, l'intestin devient paresseux, le malade ne se tient plus sur ses jambes ». Il invoque surtout des raisons mécaniques et nous montre que l'effort, selon lui, est plus préjudiciable au malade au point de vue de la paroi dans la position couchée que dans la station debout.

Hartmann nous dit que la station debout facilite la circulation pulmonaire. Moty seul a parlé de la congestion pulmonaire, peut-être parce qu'il avait failli lui-même en être victime.

Pour ma part, j'estime que l'état viscéral peut être, en dehors naturellement de l'infection, l'origine de nombreux accidents chez

les malades alités et qu'il est possible de les prévenir, ou de les guérir rapidement comme dans le cas de de Fourmestraux, en faisant lever hâtivement les malades. M. Le Dentu, en faisant remarquer que le repos prolongé rend les convalescences plus franches et plus rapides, a certes formulé une opinion exacte chez des sujets en pleine santé, mais qui ne saurait infirmer la valeur des idées que je vous ai soumises touchant une catégorie très nombreuse de malades que l'âge ou l'état général a rendus plus particulièrement vulnérables au décubitus prolongé.

Messieurs, la question de l'alitement chez nos opérés soulève encore un problème tout différent et bien intéressant à envisager.

Pendant leur séjour au lit, certains malades présentent parfois des symptômes cérébraux qui sont, pour le chirurgien, la source de bien des ennuis. On a la plus grande tendance à ranger ces symptômes sous la vague dénomination de neurasthéniques. Or, je voudrais vous montrer que ces accidents sont provoqués par l'alitement, s'aggravent quand celui-ci dure longtemps, et disparaissent en général dès que le malade se lève.

Mon assistant, le Dr Juquelier, chef de clinique des maladies mentales à la Faculté, a écrit, sur mes conseils, un mémoire encore inédit touchant cette question, et il l'a appuyé sur des faits de ma pratique.

J'ai depuis longtemps montré combien la connaissance des états psychopathiques était utile au chirurgien. J'ai essayé ici même de vous le prouver dans la question de l'anesthésie, de l'appendicalgie. Je l'ai montré ailleurs dans l'ectopie rénale, le varicocèle, les affections des organes génito-urinaires de l'homme et de la femme. Or, l'étude de ces états psychopathiques présente encore des applications dans la question de l'alitement.

C'est toujours chez les sujets prédisposés qu'on voit apparaître ces symptômes.

Dans une série de cas, j'ai pu constater que, lorsqu'un opéré présente une prédisposition névropathique, même minime, on voit apparaître lentement et progressivement, parfois même rapidement, un état plus ou moins accentué caractérisé par de la dépression, des préoccupations hypocondriaques, du découragement, auxquels parfois se joignent des idées d'incurabilité. Nous avons désigné ce syndrome, avec Juquelier, sous la dénomination d'hypocondrie grabataire.

Mais l'interprétation pathogénique ne laisse pas d'être souvent fort délicate.

En effet, si la prédisposition est toujours nécessaire à l'éclosion de ces symptômes, les causes secondes sont susceptibles de varier selon les cas.

Tantôt, c'est la nature infectieuse de la lésion qui est susceptible de provoquer cet état spécial. Un de mes internes, Latapie, a démontré, sur mes conseils, dans sa Thèse inaugurale, la place que devait désormais occuper, dans ses formes chroniques, l'infection à la base du syndrome mélancolique. Tantôt, comme je l'ai indiqué dans un récent mémoire (*Revue de Psychiatrie*, 1907), il peut survenir, à la suite d'une affection insignifiante ou d'une opération bénigne, des modifications plus ou moins importantes dans la sphère psychique (aboulie, troubles du caractère et de la sensibilité morale ou affective). J'ai montré que ces troubles, indépendants de la nature de l'affection chirurgicale (psychopathie minor), devaient s'expliquer par l'interruption de la vie active chez un sujet prédisposé et les modifications qui en résultent dans les fonctions organiques.

Dans ces conditions, en effet, les fonctions digestives demeurent paresseuses, l'appétit diminue. Il se produit souvent de la constipation et de l'insomnie. Dès lors, cette déchéance physique, due au ralentissement des échanges organiques, peut parfois provoquer dans les circonstances que j'ai indiquées plus haut et par un mécanisme aujourd'hui bien connu des psychiatres, une déchéance morale caractérisée par l'hypocondrie.

On comprend facilement que l'alitement, surtout quand il est prolongé, réalise au plus haut degré les conditions qui aboutissent à la déchéance physique et à l'hypocondrie qui en est la conséquence.

Cette conception paraît en contradiction avec l'opinion des aliénistes, qui considèrent actuellement le séjour au lit comme le traitement de choix des états mélancoliques aigus et subaigus.

Je ne puis naturellement approfondir devant vous cette question qui intéresse surtout les aliénistes.

Qu'il me suffise de vous dire que les deux catégories de malades ne sauraient se ressembler. Nous nous sommes appliqués, avec M. Juquelier, à démontrer qu'en psychiatrie, la méthode clinothérapique s'adressait surtout à des sujets fatigués, en état de moindre résistance physique et ne pouvant supporter qu'un minimum d'activité.

D'ailleurs, l'aliéniste a su prévoir, dans l'application de cette méthode, le trouble organique pouvant résulter du ralentissement des échanges, en recommandant d'interrompre la clinothérapie deux heures par jour.

J'ai eu, d'autre part, l'occasion d'observer dans ma pratique un certain nombre de faits très probants à cet égard et qui ne peuvent laisser aucun doute dans l'esprit. Ces faits ont été publiés par moi dans mon Recueil de travaux. Je ne vous résumerai que deux cas qui me paraissent très topiques.

Dans un premier cas (observation rapportée dans mon 5e volume), il s'agit d'une dame très névropathe qui me fut présentée par un de mes collègues des hôpitaux.

Elle avait présenté, quelques années auparavant, des douleurs pelviennes qu'un accoucheur avait attribuées à une endométrite du col. L'amputation du col qui fut pratiquée par lui obligea cette dame à rester au lit pendant huit mois!

Chaque grossesse l'avait également retenue six mois au lit en dehors de toute complication. Elle me fut présentée pour une ectopie rénale, mais, en raison de ces antécédents, je refusai de l'opérer.

Quelque temps après, je dus lui donner mes soins pour une fracture de jambe. Il se déclara de suite une crise aiguë de mélancolie, semblable aux précédentes. Je pus néanmoins la conjurer en la faisant lever rapidement à l'aide d'un appareil de marche. Grâce à ces précautions, elle put reprendre sa vie ordinaire au bout du minimum de temps (six semaines).

Dans un deuxième cas, une infirmière de nos asiles (observation rapportée dans mon 4e volume) se présenta à moi avec une arthrite tuberculeuse du genou à diagnostic incertain.

Je l'immobilisai pendant six mois; le résultat fut nul, mais cet alitement prolongé amena chez elle un état mélancolique caractérisé par de la tristesse, de l'abattement accompagné de refus de nourriture et une tendance au suicide.

Je pratiquai, dès lors, une résection du genou qui lui permit une guérison rapide. Aussitôt l'état mélancolique s'atténua.

Rentrée dans son quartier, elle dut attendre au lit les formalités prolongées nécessitées pour obtenir un appareil en cuir moulé que j'avais prescrit. Elle ne tarda pas à retomber dans un état grave de mélancolie et m'écrivit une lettre où transparaissaient des idées vagues de persécution.

L'arrivée de l'appareil lui permit de reprendre son service; tous les accidents cérébraux disparurent.

Je désire résumer cette deuxième partie de ma communication dans les propositions suivantes:

Le chirurgien doit s'occuper de l'état cérébral de ses opérés, au point de vue de l'alitement, rechercher chez eux avec soin les psychopathies antérieures, connaître aussi bien au moment d'opérer l'état de résistance cérébrale que viscérale.

De même que l'existence d'un état viscéral ignoré peut entraîner la mort d'un opéré, de même l'existence de son état cérébral méconnu peut le conduire à l'aliénation mentale et à l'internement.

En ce qui concerne l'alitement, lorsque la connaissance de l'état mental habituel d'un malade peut faire redouter une ten-

dance dépressive et hypocondriaque, le chirurgien doit s'efforcer de diminuer la durée du séjour au lit, soit par l'emploi d'appareils de marche, s'il s'agit de fractures, soit en faisant lever de bonne heure les grands opérés.

Il doit encore choisir parmi les méthodes thérapeutiques qu'il a à sa disposition celles qui exigent le séjour minimum au lit, et préférer parfois, comme chez ma deuxième malade, les méthodes sanglantes aux divers procédés de la chirurgie conservatrive.

Il doit enfin, dans certains cas, éviter à ses malades, comme dans mon premier cas, des opérations qui ne sont pas absolument indispensables.

Enfin, quand il ne peut supprimer ni réduire la durée du séjour au lit, il doit recourir à la psychothérapie qui donne dans ces cas d'excellents résultats.

Lecture et présentation de malade.

Traitement du cancer par la fulguration.

M. Juge (de Marseille) fait une lecture sur le Traitement du cancer par la fulguration et présente un certain nombre de sujets ayant subi ce traitement.

M. Walther, rapporteur.

Présentations de malades.

Résultats éloignés d'opérations pour cancers de la face interne de la joue.

M. H. Morestin. — Les cancers de la joue sont, avec raison, comptés parmi les plus graves. Même dans des cas en apparence peu étendus, les lésions ne peuvent être extirpées en totalité qu'au prix de très larges interventions. Si nos efforts sont souvent stériles, on peut enregistrer parfois des résultats très consolants. En voici deux exemples : deux opérés dont la guérison remonte pour l'un, à plus de quatre ans et demi ; pour l'autre, à plus de quatre ans. Je vous présente en même temps leurs pièces, pour montrer les limites très étendues de l'exérèse.

Chez le premier de ces malades, M. D..., le cancer occupait la joue gauche, formant une tumeur grande comme une pièce de un franc environ, commençant à envahir le périoste, et s'accompagnant d'adénopathie sous-maxillaire.

Je l'ai opéré le 11 avril 1904, selon la technique que j'ai exposée à la Société anatomique, il y a déjà plusieurs années et au Congrès international de 1900, et que Collins Warrens a bien voulu rappeler dans son rapport au récent Congrès de Bruxelles : évidement ganglionnaire sous-maxillaire et carotidien, ablation en bloc de la joue (sauf la peau saine chez ce sujet), d'un long fragment de la mâchoire, de la glande sous-maxillaire et des ganglions. J'ai donné tous les détails concernant l'opération et ses suites dans l'observation publiée dans le *Bulletin de la Société anatomique*, juin 1905. J'ai présenté le sujet guéri à la Société de Dermatologie, en novembre 1906. Je me permets de vous le présenter encore, car sa guérison demeure parfaite et cette persistance du résultat constitue le principal intérêt de ce cas.

Chez l'autre malade, les lésions étaient beaucoup plus étendues. Il s'agissait d'une récidive ; la joue était envahie dans sa totalité ; j'ai dû la sacrifier complètement avec les téguments correspondants, avec la commissure latérale et une partie des deux lèvres, et la moitié droite de la mâchoire jusqu'à la canine.

Pour combler cette énorme brèche et refaire une cavité buccale close, j'ai eu recours à une transposition de la joue gauche et des parties restantes des deux lèvres, procédé sur lequel j'ai insisté depuis longtemps déjà (Société anatomique, 1901, 1902 ; Congrès de Chirurgie, 1903, 1905) et qui, dans ces circonstances, peut rendre les plus grands services.

L'observation de ce malade a été donnée complètement à la Société anatomique où je l'ai présenté le 24 février 1905, en même temps qu'une autre opérée, laquelle, moins heureuse, a succombé depuis à une récidive. Pour lui, son état demeure très satisfaisant. Sa guérison, après plus de quatre ans, doit être considérée comme acquise.

L'orifice buccal est souple et continent.

Le sujet s'exprime très facilement. Il ne souffre pas, n'est aucunement gêné. Comme le précédent malade, il peut s'alimenter normalement. Ils arrivent l'un et l'autre, malgré une légère déviation de la partie restante du maxillaire inférieur, à mâcher très suffisamment, même le pain et la viande.

Résection d'une partie du bassin après désarticulation de la hanche. Amputation intra-iliaque.

M. H. MORESTIN. — Dans les coxalgies graves, anciennes, multifistuleuses, évoluant chez l'adulte, la guérison est, on peut le dire, très rare. Je pense que l'on est parfois autorisé, dans ces conditions déplorables, qui ne laissent que bien peu d'espoir au

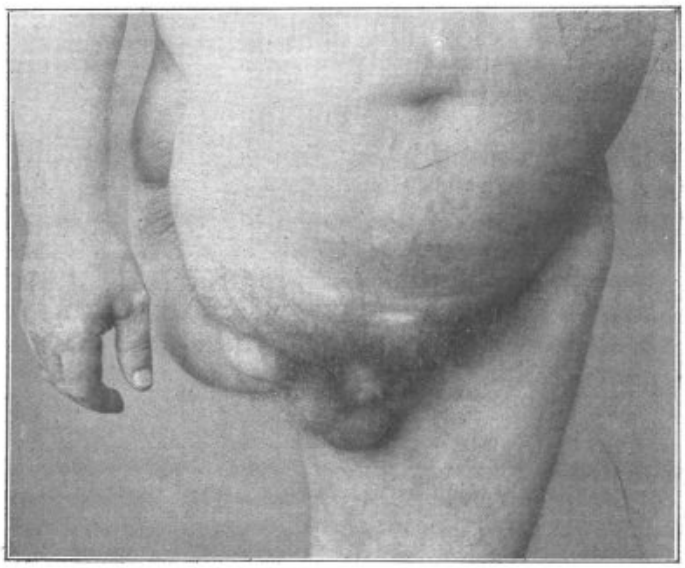

traitement conservateur, à pratiquer la désarticulation de la hanche, suivie de résection de toute la région cotyloïdienne du bassin, quand il existe surtout des lésions pelviennes étendues avec abcès intra-pelvien. Il ne s'agit pas d'une brèche timide dans le squelette pelvien, mais d'une résection large et méthodique, sacrifiant le cotyle en totalité et les parties environnantes de l'iléon, de l'ischion et du pubis, ce qui permet d'envisager la possibilité d'une guérison complète et radicale. J'ai étudié cette opération à la Société anatomique en 1902 et dans un mémoire paru en 1903 dans les archives générales de médecine, et lui ai donné le nom d'*amputation intra-iliaque*. Ayant eu le regret de voir succomber promptement une malade chez laquelle j'avais pratiqué la désarticulation interilio-abdominale, j'avais été amené à rechercher dans quelle mesure l'amputation intra-iliaque pouvait être substituée à cette meurtrière opération, et comment réduire les

chances d'insuccès de cette amputation intra-iliaque déjà formidable. J'arrivais à conseiller d'agir en deux temps quand la nature des lésions permet ce dédoublement : un temps pour la désarticulation ou l'amputation haute, un autre pour la résection pelvienne.

Je conseillais d'utiliser, comme incision, une grande raquette à queue supérieure ou externe, puis de sectionner d'une part la branche horizontale du pubis au niveau du trou obturateur, l'ischion transversalement au-dessous de la cavité cotyloïde, l'iléon verticalement depuis la crête iliaque jusqu'au fond de la grande échancrure sciatique, et d'enlever d'un bloc toute la partie de la ceinture pelvienne limitée par cette triple section.

Ce programme s'est trouvé réalisé chez le malade que je vous présente.

Cet homme, Hippolyte Dég..., a subi à Nancy la désarticulation de la hanche pratiquée par M. Gross, au mois de juillet 1904, pour une coxopathie ancienne déjà et grave. Les suites de cette intervention furent bonnes, et l'opéré, au bout d'un certain temps, put quitter l'hôpital avec une plaie presque cicatrisée. Il entreprit de venir à Paris. Il y vint par la route, à pied, mendiant le long du chemin, étant privé de toute ressource. Il lui fallut des mois pour arriver au terme du voyage, exténué et dans le plus triste état. Je le reçus le 31 juillet 1905 à l'hôpital Saint-Louis, où j'étais alors.

Il était d'une maigreur affreuse, lamentable à voir, miné par la suppuration et la fièvre, et paraissant devoir succomber rapidement. Le long de la cicatrice transversale, légèrement oblique de dehors en dedans, résultant de la désarticulation de la hanche droite, existaient cinq fistules d'où s'écoulait du pus fétide.

Le stylet introduit dans ces divers trajets se dirigeait vers la cavité cotyloïde et, à la terminaison de deux d'entre eux, heurtait une surface osseuse, dénudée.

Le 2 août, le sujet ayant de la fièvre depuis son entrée à Saint-Louis et paraissant très infecté, je jugeai qu'il y avait rétention de pus septique dans la profondeur et qu'il était urgent de donner issue à cette collection. J'incisai donc sur la cicatrice et, traversant des masses épaisses et dures de tissus fibreux et saignants, je pénétrai dans la cavité cotyloïde pleine de pus et de fongosités, et n'offrant plus aucune trace de cartilage. Au niveau de l'arrière-fond du cotyle, une petite perforation conduisait dans l'intérieur du bassin. Cette perforation fut agrandie et j'évacuai un abcès pelvien, dont le contenu était aussi fétide que celui de la cavité cotyloïde. Un gros drain passant à travers cet orifice assura momentanément l'évacuation de la poche pelvienne. Ce n'était là,

bien entendu, qu'une opération provisoire, allant au plus pressé, destinée à faire cesser la rétention, à désinfecter un peu le foyer suppurant, et nous donnant quelques jours pour remonter le malade. Mon plan était en effet arrêté d'avance, depuis longtemps, pour le cas où j'aurais à traiter un malade de cette sorte, et j'étais dès le premier jour décidé à pratiquer chez ce sujet la résection iliaque large selon la technique que j'ai successivement rappelée.

Cette intervention eut lieu le 10 août. Dans l'intervalle, le

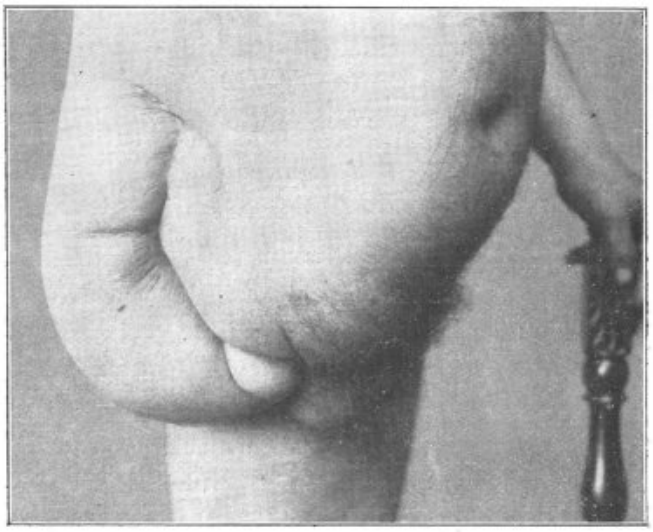

malade, dont la température était revenue immédiatement à la normale, avait été soumis à des injections quotidiennes d'eau salée, et pansé avec soin chaque jour. Il s'était un peu remonté ; l'appétit était revenu. Bref, ces quelques jours avaient suffi pour améliorer très notablement son état général et augmenter beaucoup sa résistance.

Le 10 août je traçai une sorte de longue raquette dont la boucle circonscrivait la cicatrice destinée à être excisée, et dont la queue gagnait la crête iliaque et la suivait jusqu'à la région lombaire. Je libérai la crête iliaque, désinsérai les muscles qui y prennent attache, puis les deux faces de l'iléon, travail assez pénible, tous les tissus étant durs, adhérents, modifiés, méconnaissables et très saignants. Je libérai de même l'ischion au-dessous du cotyle, puis la branche horizontale du pubis, laissant isolée et appliquée contre la région cotyloïdienne une énorme

masse fibreuse parcourue par les fistules et par l'incision du 2 août.

Cette laborieuse préparation terminée, je me mis en devoir de pratiquer la triple section du pubis, de l'ischion et de l'iléon. J'avais d'abord pensé à utiliser pour ces sections la scie de Gigli ; mais je connus bien vite que la manœuvre de cet instrument serait très difficile, à cause de l'induration des tissus, transformés par une longue inflammation en masses rigides, impossibles à écarter. Je n'insistai point et m'armai d'un ciseau-ostéotome et d'un marteau. Avec l'ostéotome je pus couper nettement, et en somme aisément et vite, l'iléon verticalement de la crête au fond de la grande échancrure, l'iléon horizontalement au ras de l'épine sciatique, la branche horizontale en dedans de l'éminence iléo-pectinée. La pièce osseuse isolée est saisie avec un davier, soulevée d'autre part avec l'ostéotome, mobilisée ; j'achève de la séparer à la rugine des parties molles qui la retiennent encore et j'en fais l'extraction. Toute la cavité cotyloïde, les parties adjacentes de l'iléon, de l'ischion, la surface rétro-cotyloïdienne étaient très altérées, friables, couvertes de fongosités. La poche de l'iléon pelvien, exposée, fut grattée énergiquement à ciel ouvert, et frottée avec de l'eau phéniquée forte. Je ne fis aucune réunion et me bornai, pour finir, à bourrer la plaie de gaze stérilisée et à comprimer légèrement.

Au cours de cette opération, pourtant rapidement menée et bien réglée, le malade nous avait donné quelques inquiétudes. Il avait pâli extrêmement, le pouls était devenu très faible et très rapide, et il y eut même un arrêt respiratoire de quelques instants. On dut recourir à des piqûres d'éther, au sérum, aux frictions énergiques sur le tronc et les membres. Les choses, cependant, s'arrangèrent très bien, et, avant même que le pansement ne fût terminé, D..., qui, d'ailleurs, n'avait pris qu'une quantité insignifiante de chloroforme, ouvrait les yeux, parlait, reprenait un facies moins alarmant. Les suites furent bonnes ; l'état général n'a cessé de s'améliorer jusqu'à devenir excellent, magnifique. Le sujet est aujourd'hui méconnaissable, doué d'un superbe embonpoint. La plaie a mis bien des mois à se cicatriser, mais enfin elle s'est fermée complètement et, selon toute apparence, d'une manière définitive. L'opéré ne souffre en aucune manière. Il peut s'asseoir sans difficulté sur les deux fesses. La tubérosité de l'ischion du côté droit ne semble pas remonter et fournit un point d'appui solide. La paroi abdominale n'est aucunement affaiblie ; nulle part, pendant l'effort ou la toux, on ne peut constater de voussure anormale, d'impulsion qui ferait songer à une hernie, à une éventration. Toutes les fonctions des organes abdominaux et

pelviens s'accomplissent normalement. En somme, cette large résection de la ceinture pelvienne n'entraîne aucune perturbation dans la statique des viscères.

Le résultat définitif est réellement très satisfaisant et la guérison paraît aujourd'hui bien acquise.

On pourrait faire porter au sujet le même appareil que les désarticulés de la hanche.

La marche directe dans les fractures de jambe.

M. Pierre Delbet. — J'ai l'honneur de vous présenter une malade atteinte de fracture de Dupuytren et munie d'un appareil de marche que j'emploie depuis plusieurs années.

Il y a longtemps qu'on fait marcher les fracturés de jambes, mais on les fait marcher en prenant point d'appui au-dessus du point fracturé; on les fait marcher comme s'ils étaient amputés.

L'appareil que je vous présente est tout différent. Son principe est tout autre : c'est celui de la *marche directe*. Je veux dire que le malade marche comme si sa jambe était intacte, en appuyant la plante du pied directement sur le sol.

L'appareil que vous voyez est le résultat de longs tâtonnements. J'ai placé les attelles de diverses façons et j'ai étudié par la radiographie la manière dont se comportaient les fragments. La disposition très simple que voici assure la contention. Je l'ai adopté depuis près de trois ans. Elle permet le jeu des muscles et des articulations. La consolidation se fait au moins aussi vite qu'avec les autres appareils et, lorsqu'elle est obtenue, on n'a pas à lutter contre les atrophies ni contre les raideurs. Le malade est réellement guéri.

Présentation d'instrument.

Drain en caoutchouc armé.

M. RICARD. — Le drain que je présente a l'aspect d'un drain ordinaire en caoutchouc rouge, mais il a comme particularités d'avoir noyées, dans son épaisseur, de minces plaquettes en aluminium, qui lui donnent plus de résistance et rendent presque impossible son aplatissement au milieu des tissus.

Mais ce n'est pas là son seul avantage. J'avais déjà fait confec-



tionner un premier modèle de drain ; muni à l'une de ses extrémités d'une rondelle de caoutchouc, cette rondelle empêchait le drain de rentrer complètement dans la plaie ; le pansement, en s'appliquant sur sa surface extérieure, l'empêchait d'en sortir.

Mais pour utiliser ce drain, il fallait se rendre compte de la profondeur de la plaie, afin de couper le drain à la longueur voulue. Le nouveau drain que je présente a comme le drain à rondelle l'avantage de se maintenir fixe dans la plaie au point précis où il a été placé, sans pouvoir ni s'enfoncer, ni sortir de la plaie.

Voici comme on procède : le drain est choisi comme il convient, fenêtré ou non, et du calibre voulu ; il est introduit dans la plaie comme un drain ordinaire, et coupé non pas au ras de la plaie, mais 2 à 3 centimètres au-dessus.

Cette partie extérieure du drain est alors sectionnée longitudi-



nalement entre les plaquettes de métal (fig. 2), et les quatre sections sont ensuite rabattues à angle droit (fig. 3), formant ainsi une croix, dont chaque branche rigide contient une plaquette de métal. Le drain ne peut ainsi rentrer dans la plaie. Le pansement extérieur le fixe et l'empêche de sortir.

Il est bon de noter que les plaquettes qui arment le caoutchouc s'arrêtent environ à 1 centimètre à chaque extrémité du drain, de façon que le métal ne soit jamais en contact avec la plaie.

Ce drain a un avantage que les malades savent bien apprécier. N'étant pas solidaire du pansement, il reste invariablement fixé là où le chirurgien l'a placé. Il ne bouge pas avec le pansement, et évite ces va-et-vient douloureux des drains pris par l'épingle dans les compresses.

D'autre part, n'étant pas tiré hors de la plaie par un pansement qui remonte, il draine bien là où le chirurgien a voulu qu'il drainât.

Le Secrétaire annuel,
RICARD.

Paris. — L. MARETHEUX, imprimeur, 1, rue Cassette.

SÉANCE DU 21 OCTOBRE 1908

Présidence de M. Nélaton.

Procès-verbal.

La rédaction du procès-verbal de la précédente séance est mise aux voix et adoptée.

Correspondance.

La correspondance comprend :

1°. — Les journaux et publications périodiques de la semaine.

2°. — Une lettre du Dr Clauss, ancien interne des hôpitaux, adressant un travail pour le prix Dubreuil.

Décès et obsèques de M. le Professeur Berger.

M. le Président donne lecture du discours qu'il a prononcé aux obsèques de M. le professeur Berger :

Messieurs,

C'est au nom de la Société de Chirurgie que je viens dire adieu à un de ses membres les plus respectés, à un de nos maîtres les plus aimés.

Paul Berger, l'homme de la tradition et du devoir, avait grand sous l'égide de Denonvilliers, homme de bien, lui aussi. Ce dernier, en sa qualité de fondateur de la Société de Chirurgie, avait légué à son élève le respect et l'affection de notre Compagnie.

Aussi, dès que Berger eut conquis les titres qui lui en permettaient l'accès, en devint-il un des membres les plus actif

et, à partir de 1878, nos bulletins enregistrent chaque année, en son nom, de nombreuses observations, communications et discussions.

Ses travaux sur les fractures, les luxations, les hernies, les autoplasties, de toute sorte, marquent son incessant labeur, non pas seulement jusqu'à l'époque de sa présidence en 1898, mais jusqu'à cette année même 1908.

Mais ce ne fut pas seulement à cette collaboration féconde que se limita le rôle de Berger parmi nous. Ce rôle fut plus grand. Berger ne se borna pas à produire, il exerça une puissante influence morale sur nous tous.

Son travail assidu et incessant le tenait constamment au courant des questions scientifiques, et lui permettait de formuler des jugements sûrs et décisifs sur les questions les plus délicates.

Son bon sens l'empêchait aussi bien de rejeter, sans un examen minutieux, une invention, une découverte nouvelle que de l'accepter d'enthousiasme et sans contrôle.

Sa droiture, son honorabilité incontestées lui faisaient toujours exprimer son opinion franchement et sans réticences. Ainsi il avait acquis parmi nous une influence grande, bonne et salutaire.

Il semble que la Société de Chirurgie ait toujours eu dans son sein deux ou trois hommes supérieurs qui imposent son orientation, qui dirigent sa destinée et activent ses progrès. A ses débuts, Auguste Bérard, Michon et Monod le père soutiennent ses premiers pas, puis plus tard Guersant, Giraldès et Malgaigne la conduisent, plus tard encore Verneuil et Trélat lui donnent une vigueur nouvelle, et dans la période de ces vingt dernières années qui se termine si brutalement aujourd'hui, Terrier et Berger se sont partagé la haute direction de nos débats, avec notre vénéré maître toujours Dieu merci si vivant, si convaincu et si actif, Championnière.

Aussi le vide laissé dans nos rangs par la mort de Berger est-il grand, et l'influence pondératrice de ce maître respecté sera-t-elle souvent regrettée parmi nous.

S'il est vrai que par loi de nature il n'y ait point d'homme indispensable, s'il est vrai que tout se succède et se renouvelle en ce monde, la place de Berger sera remplie. Mais il est une chose irréparable et qui ne peut être comblée, c'est le vide que laisse dans le cœur la disparition d'un vieil ami.

La perte de notre maître et ami sera peut-être ressentie plus vivement à la Société de Chirurgie que partout ailleurs, car tous ceux (et ils sont nombreux parmi nous) qui avaient été ses élèves, tous ceux qui avaient suivi ses conférences de la rue de

l'Odéon et de la rue du Bac, savent quel ami fidèle, quel cœur dévoué ils viennent de perdre à jamais. Et c'est avec un profond chagrin que je m'écrie :

Cher maitre, au nom de tous vos collègues de la Société de Chirurgie, votre élève désolé vous dit un suprême adieu.

La séance est levée en signe de deuil.

Le Secrétaire annuel,

RICARD.

Paris. — L. MARETHEUX, imprimeur, 1, rue Cassette.

SÉANCE DU 28 OCTOBRE 1908

Présidence de M. Nélaton.

Procès-verbal.

La rédaction du procès-verbal de la précédente séance est mise aux voix et adoptée.

Correspondance.

La correspondance comprend :

1°. — Les journaux et publications périodiques de la semaine.

2°. — Un travail de M. Jules Dollinger, présenté par M. Delbet, et ayant pour titre : *Statistique des personnes atteintes de cancer des pays de la Sainte Couronne Hongroise.*

3°. — Sur un cas d' « épithélioma testiculaire paraissant d'origine wolfienne », par MM. Lotet et Bruyant.
M. Mauclaire, rapporteur.

4°. — Deux observations de M. le Dr Le Moniet (de Rennes) :
a) « Estomac biloculaire. Gastro-entérostomie postérieure »;
b) « Péritonite par rupture d'un pyosalpinx coexistant avec un fibrome. Hystérectomie abdominale totale. Guérison ».
M. Legueu, rapporteur.

5°. — Deux exemplaires de la thèse de M. Etienne Le Sourd, sur « le traitement des rétrécissements congénitaux du rectum », déposés pour le prix Duval.

6°. — Une lettre de M. Demmler, membre correspondant, qui appelle l'attention de ses collègues sur la valeur de l'essence de térébenthine au point de vue de l'asepsie de la peau dans les cas

de traumatismes chez les ouvriers ou les soldats sur le champ de bataille. Il a indiqué cette méthode dans : *La chirurgie du champ de bataille.*

7°. — Un travail de M. le Dr Guibé, chirurgien des hôpitaux, intitulé : *De l'entérotomie exploratrice dans les hémorragies intestinales par plaies de l'intestin.*

M. Rochard, rapporteur.

8°. — Un travail de M. le Dr J. Sichel, professeur suppléant à l'Ecole de médecine de Marseille, intitulé : *Observation d'intervention chirurgicale pour des traumatismes graves du coude chez l'enfant.*

M. Broca, rapporteur.

9°. — Un mémoire, pour le prix Laborie, intitulé : *Tumeurs de la glande sous-maxillaire*, avec la devise : « *Labor improbus omnia vincit* ».

A propos de la correspondance.

Occlusion intestinale incomplète diagnostiquée par le signe de Mathieu-Ricard.

M. Rochard. — Messieurs, j'ai l'honneur de déposer sur le bureau, au nom de mon interne M. Froget et au mien, une observation d'occlusion intestinale incomplète diagnostiquée à l'aide du signe de M. Mathieu, que Ricard nous a fait dernièrement connaître.

Il s'agit d'un malade présentant des vomissements fécaloïdes et chez lequel le clapotement de la région péri-ombilicale à la percussion brusque et une matité ne se rencontrant que dans les portions latérales et n'existant pas dans le décubitus dorsal, matité se déplaçant avec la position du malade, ont permis de diagnostiquer et de trouver une occlusion incomplète de l'intestin produite par une appendicite. La laparotomie a montré des adhérences formant bride et rétrécissant le calibre de l'intestin; voici l'observation de ce malade :

T... (Jules), quarante-quatre ans, ébéniste.

Antécédents. — Passé gastrique d'éthylique, pas d'autres affections.

Entré le 20 septembre 1908 *pour* : coliques; douleurs dans la fosse

iliaque *gauche* et dans la région périombilicale; vomissements rares, *datant* du 21 septembre au soir.

Après un léger repas, le malade est pris de douleurs dans l'abdomen, autour de l'ombilic et dans la fosse iliaque gauche.

La nuit n'est pas très mauvaise, le malade n'a pas rendu.

22 septembre, mardi, même état, une selle, un vomissement qui, au dire du malade, semblait fécaloïde. Le malade ce jour-là a rendu un ou deux gaz. Peu de fièvre d'après le malade.

Du 22 septembre au 25, vendredi, rien de spécial, même état, avec quelques crises paroxystiques de douleurs et de coliques.

Pas de selles.

Le vendredi 25, nouveau vomissement.

A son entrée le malade désigne comme régions douloureuses l'ombilic et la fosse iliaque gauche. L'état général semble bon. Température 37°8, pouls à 08, un peu faible. Langue humide rosée.

Localement, le ventre n'est pas ballonné. La palpation ne permet de percevoir aucune tumeur. Elle exagère un peu les douleurs ressenties par le malade dans la fosse iliaque gauche.

Le clapotement n'a pas été recherché.

A la percussion, on trouve une zone de matité à la partie inférieure de l'abdomen, concave vers l'ombilic, analogue en tous points à une légère ascite. Cette matité se déplace avec la position du malade.

Ni selle, ni gaz, ni vomissement. On prescrit : diète hydrique et lavement huileux chaud.

A la contre-visite. Le lavement a été rendu avec quelques matières. Mais le malade a eu un vomissement *fécaloïde*.

L'abdomen s'est un peu ballonné et ce ballonnement masque la matité. On pense à la possibilité d'un obstacle au niveau de la fin du grêle et on opère le malade à sept heures du soir. La température était à 37 degrés, le pouls était à 83.

Laparotomie médiane, pas de liquide. On se porte immédiatement vers la fosse iliaque droite. Elle est libre; mais, en plongeant la main dans le petit bassin, on sent une masse du volume d'une mandarine plaquée contre la symphyse sous-iliaque droite.

Le cæcum, qu'on essaye d'attirer, est fortement adhérent à cette masse. On plonge alors la main plus profondément dans le petit bassin et, en remontant vers la paroi saine, les doigts accrochent cette masse.

On décolle des adhérences assez lâches qui existent à ce niveau. On sent nettement qu'une de ces adhérences passait en avant de l'intestin et le bridait.

La masse libérée est attirée hors de la plaie. Elle est constituée par un *appendice* volumineux replié sur lui-même, très adhérent à la face interne du cæcum; le tout, appendice et paroi cæcale, sphacélé et perforé.

On se contente de drainer largement et on referme l'abdomen.

Le malade meurt le lendemain matin.

Discussion

Etiologie de la tarsalgie.

M. Paul Reynier. — Je suis heureux de l'occasion qui m'est offerte par les hasards de la discussion qu'a soulevée mon ami Poncet, sur le rhumatisme tuberculeux, de vous parler aujourd'hui de la tarsalgie, cette affection encore si mal connue, et sur laquelle nous avons tant de peine à nous entendre malgré tout ce qui a été dit et écrit par nos devanciers.

Elève de Gosselin, dès mes premières années d'étude mon attention a été attirée sur cette affection. Je recueillais des observations, je rédigeais des cliniques, où Gosselin discutait, et réfutait ses contradicteurs. Or, tout en acceptant les idées du maître, je restais toutefois surpris de certains points obscurs que Gosselin, malgré tout son désir et ses recherches, n'élucidait pas.

C'est ainsi qu'il décrivait des lésions à la tarsalgie, mais il ne pouvait les classer. Dans sa première autopsie, il relevait des érosions des cartilages, qui lui faisaient penser à l'arthrite sèche. D'autre part, l'autopsie que lui apportait Maurice Raynaud révélait des lésions tout à fait disparates, qu'aujourd'hui nous disons tous être tuberculeuses. Mais ces lésions trouvées par Maurice Raynaud ne ressemblaient en rien à celles vues par Gosselin dans sa première autopsie et ne ressemblent pas à celles que les opérations d'Ogston nous ont fait plus tard connaître sur les mêmes malades, où nous avons trouvé, comme dans le cas de Gosselin, quelquefois des altérations des cartilages, des amincissements de ceux-ci, mais surtout une friabilité particulière des os, qui nous rappelait plutôt celle des os que nous enlevions dans les pieds bots paralytiques.

Gosselin ne s'étonnait-il pas encore de l'âge où se produisait cette tarsalgie, qui paraissait limitée à l'adolescence? Car, lui qui en observait beaucoup, n'en voyait plus ou très peu, passé cette époque de la vie. Il les revoyait même si peu que tous ses élèves doivent se rappeler qu'il nous demandait de rechercher dans nos dissections, à l'Ecole pratique, et dans nos opérations de médecine opératoire, les pieds qui étaient restés en valgus et sur lesquels on pouvait penser à une ancienne tarsalgie.

Nous lui avons ainsi apporté quelques tarses, où il voyait des érosions cartilagineuses, des ankyloses même unissant les os du tarse, et empêchant dans nos opérations de Chopart le couteau de passer.

Mais, étaient-ce bien d'anciennes tarsalgies? En tout cas, cela ne donnait pas l'idée d'une ancienne lésion tuberculeuse.

Enfin, n'y avait-il pas quelque chose d'étonnant de voir cette divergence d'opinions se produire entre des cliniciens de la valeur de Gosselin et de Duchenne (de Boulogne), qui étudiaient chaque cas si minutieusement, et qui apportaient des observations chacun à l'appui de leurs idées respectives, l'un démontrant l'arthrite primitive, l'autre le trouble moteur initial? Mais ce trouble moteur n'était-il pas bien bizarre, puisque Duchenne (de Boulogne) admettait tantôt une contracture, tantôt une impotence des muscles?

C'est sur ces données que je me suis mis, dès mes premières années de chef de service, à étudier la tarsalgie, et que j'ai poursuivi cette étude jusqu'à maintenant.

Connaissant mes recherches, mes élèves m'ont adressé de nombreux malades ; ce qui m'a permis d'avoir, à l'heure actuelle, une statistique de 64 observations, sur lesquelles, peu à peu, j'ai pu arriver à faire ma conviction.

Mais avant de vous parler du résultat de mes recherches, permettez-moi de dire que je suis heureux de voir que, dans cette discussion, on a repris ce mot de *tarsalgie*, que Gosselin avait donné, et qu'on paraît abandonner celui de *pied plat*, que quelques-uns voudraient conserver.

Le mot de pied plat doit cependant disparaître. Il est illogique. Le pied plat est la position que prend le pied par le fait de la contracture de certains groupes musculaires; et si d'autres muscles se contractent, le pied peut être creux. Il n'y a donc là qu'un symptôme.

Il est aussi extraordinaire de désigner cette affection par le symptôme, qu'il serait extraordinaire de désigner par le mot de genu flexum une arthrite de genou donnant lieu à une flexion du genou.

Tarsalgie a, de plus, le grand avantage d'indiquer seulement le siège de le douleur, sans rien présager de la nature et de l'étiologie de cette douleur.

Voyons maintenant à quoi est due cette douleur?

Verneuil, avec raison, et tous les faits viennent à l'appui de sa manière de voir, disait qu'il y avait des causes fort différentes présidant à cette douleur du tarse, et donnant lieu au symptôme pied plat valgus douloureux.

C'est ainsi que Gilles de la Tourette et son élève Milliet ont cité des observations où la blennorragie avait été la cause initiale d'une arthrite tarsienne.

J'ai, en ce moment, dans mon service un jeune homme de

dix-sept ans, entré pour un pied plat douloureux unilatéral apparu un mois après le début d'une blennorragie.

La tarsalgie peut encore succéder à une attaque de rhumatisme articulaire aigu. Gosselin et moi-même en avons cité quelques cas, qu'on trouvera dans la thèse de mon élève Piquard. Là, l'agent infectieux a donné lieu à une arthrite tarsienne, comme il aurait pu dans toute autre région attaquer une autre articulation.

Nous trouvons encore la tarsalgie coïncidant avec le rhumatisme noueux déformant. J'ai la radiographie des pieds d'une femme dont le père est mort d'un cancer; grande, nerveuse, elle est dans un grand magasin, où elle est condamnée à la station debout prolongée. Elle est venue me consulter pour des symptômes de tarsalgie nette dans les deux pieds. Elle avait deux pieds plats valgus très douloureux. Je la soulageai pendant quelque temps avec des semelles de Bloch; puis peu à peu les articulations phalangiennes se prirent au pied, à la main. Et à l'heure actuelle, les déformations qu'elle présente ne laissent aucun doute sur cette arthrite déformante qui a débuté par les symptômes tarsalgiques.

Enfin Maurice Raynaud, plus tard Terrillon, ne nous ont-ils pas montré des lésions d'arthrites fongueuses, franchement tuberculeuses, qui avaient donné lieu à des pieds plats valgus douloureux, par le fait de la contracture des péroniers ?

Il peut donc exister une tarsalgie franchement tuberculeuse. Elle diffère entièrement comme marche, comme lésions, de celle que Gosselin étudiait comme tarsalgie des adolescents, de celle que Duchenne (de Boulogne) guérissait par les courants continus, qui n'ont jamais eu la spécialité de guérir les lésions tuberculeuses.

Elle n'a encore aucun rapport avec celle que Lefort soulageait, et que nous soulageons encore, avec des semelles appropriées, ou celle que Gosselin décrivait comme tarsalgie des adolescents, voire même avec celle que M. Poncet a en vue dans sa communication, ne se contentant pas des cas avérés de tarsalgie tuberculeuse que nous avons rapportés plus haut.

Or, pour étudier cette tarsalgie des adolescents, j'ai suivi une voie différente de celle de mes devanciers.

C'était l'état local, la déformation du pied, qui avait attiré toute leur attention; c'est l'état général, les antécédents que j'ai relevés, et c'est cet état général qui m'a enfin donné l'explication de tout ce qui me paraissait obscur jusque-là.

Si, en effet, on recherche les antécédents de ces tarsalgiques, on est frappé de voir combien les tares nerveuses sont souvent notées chez leurs parents.

Ce sont des enfants de mères hystériques, d'alcooliques, de paralytiques généraux.

J'ai observé en ville trois tarsalgiques. L'une était une jeune fille de dix-huit ans, dont le père est mort paralytique général. L'autre était un jeune homme de seize ans, dont deux frères étaient hémophiles et la mère avait des crises d'hystérie convulsive.

La troisième appartenait à une famille où je trouvais un épileptique et un neurasthénique.

Chez les malades d'hôpital, mêmes observations sont recueillies, observations que vous trouverez dans un travail lu au Congrès de Chirurgie de 1896.

J'y donnais la statistique suivante :

Sur 20 observations relevées dans mon service, je trouvais 18 fois notés les antécédents nerveux les plus nets : parents hystériques ou épileptiques ; 3 fois des enfants de paralytiques généraux ; 2 fois j'avais noté la chorée déjà signalée par Duchenne (de Boulogne), dans les antécédents personnels.

Si on examine enfin ces malades, on est frappé du caractère spécial qu'ils présentent.

Ils ont un caractère insupportable. Ce sont des nerveux qui mettent le désordre dans la salle. Les surveillantes les craignent. Ils se disputent, se battent avec leurs voisins de lit.

Si on recherche, d'autre part, leurs troubles de sensibilité, on note la disparition des réflexes conjonctivaux et pharyngés. On trouve chez un grand nombre des zones d'anesthésie ou d'hyperesthésie, des rétrécissements du champ visuel, des disparitions ou des exagérations des réflexes.

Chez tous, on note du côté des membres ces troubles vasomoteurs que plusieurs observateurs ont déjà signalés : membre violacé se refroidissant facilement, sudation exagérée, limitée à la jambe, du côté où siège la tarsalgie, ou aux deux jambes, si la tarsalgie est double.

Je me rappelle un malade que M. Kirmisson nous présentait ici pour nous montrer le beau résultat qu'il avait obtenu d'une opétion d'Ogston, qui avait rétabli la cambrure du pied. Or, pendant qu'il présentait le malade, je lui relevais la manche de sa chemise, et je faisais voir à quelques-uns de mes collègues que je lui traversais la peau du bras avec une épingle sans qu'il parût le sentir.

Nous allons avoir encore une preuve de ce nervosisme en observant ce qui se passe dans le sommeil anesthésique, où la contracture du tarsalgique disparaît, comme la contracture de la coxalgie hystérique, comme le ballonnement du ventre de la grossesse nerveuse.

Tous ces faits recherchés avec soin m'ont amené à penser que, dans la genèse de cette tarsalgie, et de la contracture qui est le phénomène initial, il y a un facteur important : le nervosisme et l'hystérie.

Or, si vous admettez ce nervosisme, et on ne peut pas devant les faits ne pas l'admettre, tout ce qui vous paraissait obscur dans la description de nos devanciers, va cesser de l'être.

Ce nervosisme nous donne tout de suite la raison de la fréquence, pendant l'adolescence, de cette affection.

N'est-ce pas, en effet, de quinze à vingt ans que l'hystérie, même chez l'homme, donne lieu à ses plus grandes manifestations? Chez l'homme, passé cet âge, le tempérament nerveux s'affaiblit.

Ce nervosisme va nous faire comprendre les faits que Duchenne (de Boulogne) avait relevés et que Gosselin trouvait tellement contradictoires, quand il signalait l'impotence et la contracture comme troubles de la motricité.

Ne connaissons-nous pas, au contraire, chez les hystériques ces parésies musculaires coïncidant avec les contractures?

Nous allons encore, grâce à ce nervosisme, suivre facilement la succession des faits, telle qu'on l'observe dans la tarsalgie.

Comme le faisait remarquer Lefort, ce sont surtout les enfants qu'on fait travailler de bonne heure. Ce sont les petits garçons bouchers, les garçons marchands de vin, les jeunes filles employées des grands magasins de nouveautés, les petites blanchisseuses qui fournissent le plus de ces malades.

Ces enfants, qu'on fait travailler avant le développement complet de leur système musculaire, travaillent surtout avec leurs nerfs plus qu'avec leurs muscles, d'où, un certain moment, fatigue de leur système nerveux, qui arrive à mal remplir son rôle.

Vous savez, en effet, que les os dans une articulation restent en place grâce au tonus et à l'action synergique des muscles qui l'entourent, et que ce tonus et cette synergie sont sous la dépendance du système nerveux.

Or, que celui-ci soit fatigué, et le tonus musculaire en souffre, la synergie musculaire n'existe plus, un groupe de muscles l'emporte sur l'autre, et il se produit des déviations articulaires, des déplacements osseux, qui sont maintenus, la contracture des muscles se produisant et s'accentuant d'autant plus que les muscles opposés ne leur résistent pas.

Nous voyons encore que dans la station debout prolongée, les muscles se fatiguant, ces enfants, qu'on fait travailler trop tôt, écartent les jambes pour élargir leur base de sustentation. Dans cette position le poids du corps tend à se porter uniquement sur

la malléole interne, qu'elle pousse vers le sol; il se produit par ce fait une sorte de chasse sur le côté externe du tarse, le poids du corps portant surtout sur le côté interne de celui-ci, en même temps, ainsi que le montrait Loreux, un écrasement de la voûte plantaire. Il en résulte des tiraillements ligamenteux douloureux, qui rapidement chez ces nerveux provoquera la contracture des muscles pour immobiliser ces os, et lutter contre leur plus grand déplacement.

La contracture musculaire de la tarsalgie apparaîtra encore chez ces nerveux à la suite d'une légère entorse, qui chez d'autres n'aurait donné lieu à aucun trouble, mais qui, survenant chez un nerveux, fait naître cette contracture.

Quoi qu'il en soit, les os se déplaçant, soit parce qu'ils ne sont plus maintenus, soit parce qu'une contracture s'est produite, il se produit entre eux des points de contact anormaux; par le fait des frottements, sur certains points : la couche cartilagineuse peut disparaître, comme l'a vu Gosselin, les os peuvent se congestionner. Il se produit des modifications dans leur consistance, dont nous aurons encore l'explication, si nous admettons les troubles nerveux qui président à la genèse de tous ces accidents.

Nous avons, en effet, affaire ici à des tissus dont l'innervation nerveuse est défectueuse; le caractère des lésions que nous voyons se produire par le fait des frottements prendra par suite le caractère des lésions trophiques.

Comme cela frappait Gosselin, les lésions osseuses de la tarsalgie rappellent les lésions des arthrites sèches déformantes, lésions trophiques.

Elles ressemblent encore à celles, comme nous l'avons dit plus haut, que présentent les os tarsiens des pieds bots paralytiques.

Nous classons donc les lésions osseuses de la tarsalgie des adolescents dans les lésions trophiques qui relèvent d'un trouble de l'innervation, et n'ont rien de commun avec celles que produit la tuberculose.

Nous concluons en disant que le symptôme pied plat valgus, symptôme pied creux valgus, produit par la contracture musculaire, se verra dans des affections du tarse très variées.

Il existe des arthrites tarsiennes incontestablement tuberculeuses, des arthrites blennorragiques, des arthrites rhumastismales succédant à des rhumatismes aigus, dont l'agent est moins bien déterminé, des arthrites sèches déformantes débutant par le tarse.

Mais chez l'adolescent, la tarsalgie, succédant à un léger traumatisme, à la simple fatigue produite par la station debout, est une

affection à la genèse de laquelle préside un trouble nerveux, l'hystérie, trouble qui rend compte de la marche de l'affection, et des particularités qu'elle présente.

M. Broca. — Je ne veux aucunement discuter la doctrine de M. Reyniert, mais il m'est impossible de laisser considérer l'hémophilie comme preuve de tare nerveuse sans dire que c'est une simple hypothèse, et que même, pour beaucoup d'auteurs, dont moi, c'est une hypothèse peu probable.

Rapports.

Trois cas de chirurgie cranienne. Abcès du lobe supérieur du poumon droit, pneumotomie. Guérison, par M. le Dr Lop, chargé de cours à l'École de médecine de Marseille.

Rapport de M. J.-L. FAURE.

Le Dr Lop nous a envoyé plusieurs observations intéressantes.

Le première a trait à un malade de trente ans qui présentait des signes de pneumonie avec œdème de la région sous-claviculaire droite. Au bout de quelques jours, il y eut dans le 1er espace intercostal une véritable fluctuation. Une incision donna issue à une cuillerée à café de pus. Il y eut une amélioration momentanée, mais au bout de huit jours une tuméfaction apparut au niveau de l'espace intercostal. Le malade fut endormi. Une incision nouvelle dans le 1er espace conduisit dans le thorax, sur le sommet du poumon qui s'effondra sous le doigt, donnant issue à un flot de pus contenant des débris sphacélés que le microscope permit de reconnaître pour du tissu pulmonaire. La guérison fut complète.

Les autres observations, qui n'ont rien de commun avec celle-ci, se rapportent à la chirurgie cranienne.

Dans l'une, il y avait une vaste plaie du cuir chevelu avec enfoncement de la table externe du crâne. En l'absence de tout phénomène localisé, la plaie fut réunie sans intervention particulière sur l'os et le malade guérit rapidement.

Dans l'autre, il s'agissait d'une fracture de la voûte du crâne propagée à la base, avec plaie du cuir chevelu. Comme pour le

malade précédent, l'intervention, qui fut faite seulement le huitième jour, sur une plaie infectée depuis longtemps, consista dans une large désinfection de la plaie. Cette intervention fut suivie d'une amélioration progressive qui semblait devoir se continuer régulièrement lorsque, six jours après, le malade mourut en quelques minutes, succombant sans doute à des phénomènes méningés, que l'impossibilité de faire l'autopsie n'a pas permis de constater.

Enfin, le dernier cas a trait à un homme qui, à la suite d'une chute sur le crâne, sans solution de continuité extérieure, présentait des signes de contusion cérébrale avec coma, stertor, respiration de Cheynes-Stokes.

Une ponction lombaire donnait issue à 40 centimètres cubes de liquide hémorragique. Immédiatement, la respiration stertoreuse et le rythme de Cheynes-Stokes disparurent; la face, de cramoisie, devint rose pâle; les pupilles, très dilatées, devinrent presque normales, et le malade donna quelques signes de réveil.

Le surlendemain, on fit une deuxième ponction lombaire, qui ne donna que quelques gouttes de liquide très clair.

Elle fut suivie presque immédiatement d'un sommeil invincible qui dura trois heures.

Puis, l'état du malade s'améliora peu à peu, jusqu'à guérison complète.

Parmi ces quatre observations, la première et la dernière sont de beaucoup les plus importantes. La première parce que les abcès du sommet du poumon ouverts, drainés à l'extérieur et suivis d'une guérison définitive sont en somme assez peu communs, et la dernière parce qu'elle est un exemple de plus de l'aide précieuse que peut fournir la ponction lombaire dans les traumatismes craniens. Elle a été suivie, dans le cas actuel, d'une amélioration immédiate, d'une véritable transformation dans l'état du malade. C'est un fait que nous connaissions déjà. Mais nos moyens d'action contre les troubles encéphaliques graves qui succèdent aux traumatismes craniens sont trop précaires pour que nous ne perdions pas de vue ce que certains d'entre eux peuvent avoir de bon.

Je félicite donc notre confrère et je vous propose de le remercier pour ses intéressantes observations.

M. Guinard. — A propos de l'intéressante observation dans laquelle une belle guérison a été obtenue par M. Lop à la suite d'une ponction lombaire, je tiens à faire quelques réserves. Je crois qu'il ne faut pas enlever d'un coup 40 centimètres cubes de liquide céphalo-rachidien. J'ai vu une mort presque immédiate

survenir pendant qu'on faisait une ponction lombaire pour une fracture du crâne, alors qu'on en était à une quantité de liquide analogue à celle dont nous parle M. Faure. J'ai déjà parlé de ce cas ici même et je n'y reviens pas. Mais je pense que, pour être prudent, on ne doit pas soustraire plus de 18 ou 20 centimètres cubes de liquide céphalo-rachidien en une seule fois. J'ai bien souvent vu les phénomènes cérébraux, le coma même, s'amender au fur et à mesure que le liquide s'écoule. Mais depuis trois ans, je m'arrête à 20 centimètres cubes, quitte à recommencer quelques heures après, s'il y a indication.

Deux cas de prolapsus génital chez des vierges, traités par l'oblitération du cul-de-sac de Douglas,
par M. le Dr G. MARION.

Rapport de M. J.-L. FAURE.

Notre collègue Marion nous a communiqué deux observations presque absolument identiques. Dans les deux cas il s'agissait de jeunes filles de dix-neuf ans, vierges, présentant l'une et l'autre un prolapsus de la paroi postérieure du vagin, venant, sous l'influence d'un effort, faire saillie à travers l'hymen. L'utérus était en rétroversion, le périnée sain.

Pensant qu'il s'agissait d'un cul-de-sac de Douglas anormalement développé, dans lequel s'était faite une véritable hernie, notre collègue jugea que le mieux était de supprimer ce cul-de-sac de Douglas par des sutures appropriées.

Il fit donc une laparotomie et passa successivement les uns au-dessus des autres quatre fils en bourse sous le péritoine du cul-de-sac.

Pour placer ces fils, il commença par saisir le fond du cul-de-sac avec une pince, et, l'attirant vers le haut, il put placer tout autour un fil sous-péritonéal qui fut serré après enlèvement de la pince. Quatre fils furent ainsi successivement placés. Cette opération réalisait l'accolement de la paroi vaginale postérieure et de la face postérieure du col avec la face antérieure du rectum. L'utérus avait repris son antéversion normale, qui fut encore assurée par la plicature des ligaments ronds.

Quatre ans après, le résultat s'était maintenu chez la première de ces malades. La seconde est opérée depuis peu de temps.

De même, notre collègue a opéré, depuis un temps trop court

pour qu'on en puisse tirer quelque conclusion, trois femmes chez lesquelles il a complété la réfection du périnée et le raccourcissement intra-abdominal des ligaments ronds par la fermeture du Douglas.

Il s'agit là, si je ne me trompe, d'un procédé opératoire absolument original. Il est de toute évidence que la suppression du Douglas, en s'opposant à la descente des anses grêles vers le périnée sous la poussée intestinale, supprime en même temps cette sorte de hernie vaginale qui en est la conséquence. De même, l'utérus se trouve ramené en avant d'une façon pour ainsi dire automatique et reprend ainsi une position à peu près normale. Il ne peut qu'en résulter une amélioration manifeste dans les phénomènes de prolapsus génital.

Mais il est tout aussi évident que, dans la plupart des cas de prolapsus, le mal commence par l'affaiblissement du périnée, auquel la suppression du Douglas ne saurait porter remède, et que cette opération ne peut alors être envisagée que comme complément à une colpopérinéorraphie; c'est d'ailleurs dans ces conditions que notre collègue Marion lui-même l'a plusieurs fois exécutée.

Comme opération isolée, elle ne me paraît guère pouvoir rendre de services que dans des cas analogues à ceux pour lesquels elle a été imaginée et mise en pratique, à savoir, prolapsus de la paroi vaginale postérieure coïncidant avec la persistance d'un bon périnée.

Quelque ingénieuse et séduisante que soit cette opération, je ne la crois cependant pas, malgré ses qualités, appelée à être pratiquée bien souvent. C'est qu'en effet elle a à nos yeux un défaut sérieux. C'est sa gravité relative. C'est sa disproportion avec les lésions qu'elle est appelée à guérir.

Je ne veux pas exagérer la gravité d'une laparotomie. Mais enfin toute laparotomie est une opération qu'il ne faut entreprendre qu'à bon escient. Surtout lorsqu'il s'agit, comme ici, d'exécuter dans le ventre des manœuvres en somme assez délicates et qui exigent des manipulations intestinales assez sérieuses, puisqu'il faut, en somme, mettre la malade en position déclive et repousser tous les intestins vers le diaphragme, de façon à avoir un accès facile jusqu'au fond du Douglas.

Cette opération ne saurait être mise en parallèle, ni pour la simplicité, ni pour la gravité, avec une colporraphie postérieure, qui donne des résultats excellents dans les cas analogues à ceux pour lesquels notre collègue Marion a exécuté son opération.

De même, dans la plupart des prolapsus génitaux, la colpopéri-

néorraphie donne des résultats si satisfaisants que je ne vois pas trop l'avantage qu'il peut y avoir, en règle générale, à la compliquer d'une intervention abdominale.

Cependant il est des cas dans lesquels l'importance des lésions justifie une laparotomie. Lorsque le prolapsus est très accentué, lorsque l'utérus est très abaissé, lorsqu'il est en rétroversion, lorsque celle-ci est douloureuse et paraît compliquée de lésions annexielles ou d'adhérences irréductibles, il peut être indiqué de faire suivre la colpopérinéorraphie d'une laparotomie destinée à remédier au déplacement utérin. C'est alors que diverses manœuvres intra-abdominales, section des adhérences, raccourcissement ou fixation intra-pariétale des ligaments ronds, opérations diverses sur les annexes, peuvent rendre des services. Dans ces conditions, je ne verrais que des avantages à faire suivre ces diverses manœuvres de l'opération décrite par notre collègue Marion, et, si je ne conseille pas de la faire isolément et de propos délibéré, je crois qu'elle pourra donner de bons résultats dans les circonstances spéciales dont je viens de parler.

Cette opération n'en est pas moins ingénieuse, intéressante, elle mérite d'être connue, et ce sont là des titres suffisants pour que je vous propose de remercier notre collègue et de nous souvenir de lui, au jour prochain où le moment en paraîtra venu.

Pince-aiguille pour suture automatique,
par M. CORYLLOS, interne des hôpitaux.

Rapport par M. J.-L. FAURE.

Messieurs, M. Coryllos vous a présenté dans une de vos dernières séances une pince-aiguille très ingénieuse, que vous avez vue fonctionner et dont voici la description ;

Cet instrument affecte la forme d'une pince, entre les mors de laquelle se trouve placée une aiguille ; cette dernière, grâce à un dispositif spécial, peut rester fixée soit sur le mors supérieur, soit sur le mors inférieur, à volonté.

L'aiguille, aplatie dans le sens transversal, a la forme d'une lance ; l'orifice pour le passage du fil est percé vers son milieu. Son extrémité inférieure, mousse, est régulièrement allongée, tandis que son extrémité supérieure, pointue, présente une encoche qui lui donne la forme d'un crochet à tricoter. Quant à sa longueur,

elle varie, suivant le modèle, de 3 à 4 centimètres. La longueur totale de la pince est de 22 centimètres.

Le déplacement de l'aiguille se fait de la façon suivante : la pince étant ouverte, on place l'aiguille entre les deux mors et on la ferme. L'aiguille pénètre ainsi dans les fossettes respectives qui sont creusées aux extrémités des mors recourbés. Elle pénètre et se fixe solidement dans la fossette du mors inférieur par frottement dur ; dans la fossette du mors supérieur, l'aiguille est retenue par un petit crochet qui est commandé par la petite pédale que l'on aperçoit sur la figure ; ce crochet, grâce à un

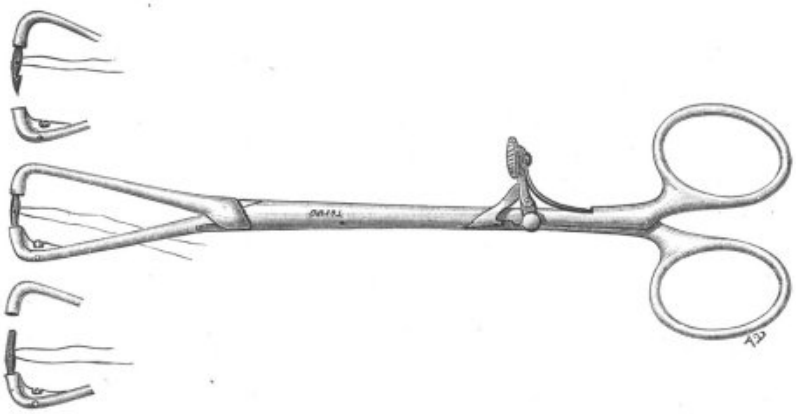

ressort placé derrière la pédale, ne permet à l'aiguille de s'échapper que lorsque l'on appuie sur la pédale en tirant vers soi.

Pour faire la suture, on procède de la façon suivante : on enfile l'aiguille, on la place entre les deux mors et on ferme la pince. On appuie ensuite sur la pédale et on ouvre en même temps la pince ; les mors s'écartent et l'aiguille reste naturellement fixée sur le mors inférieur, car le petit crochet ne retient plus la pointe de l'aiguille. On se sert de l'instrument, ainsi disposé, comme d'une aiguille ordinaire de Reverdin, et on traverse les tissus à suturer ; quand la pointe de l'aiguille apparaît, on ferme la pince et on l'ouvre ensuite sans presser, bien entendu, sur la pédale ; l'aiguille reste ainsi fixée sur le mors supérieur, retenue par le petit crochet. On tire, et le fil vient avec l'aiguille ; on ouvre et le premier point se fait. On replace ensuite l'aiguille sur le mors inférieur, en fermant d'abord la pince, et en l'ouvrant ensuite en même temps que l'on appuie sur la pédale. L'instrument se trouve ainsi dans la position initiale, et on n'a qu'à continuer en répétant les mêmes manœuvres. On peut ainsi faire soit un surjet simple,

soit des points fermés, et même des points en U en piquant successivement dans les deux faces des tissus à suturer.

La stérilisation se fait comme pour une pince ordinaire. Quant au démontage pour le nettoyage, il se fait très facilement. La pédale, le crochet et la petite tige qui les réunit ne sont retenus que par deux petites vis très faciles à dévisser.

Cette aiguille peut trouver des applications nombreuses et variées, en particulier dans toutes les ligatures des pédicules profonds et difficilement accessibles ; ces ligatures se font avec beaucoup plus de facilité qu'avec les aiguilles de Kurze et Kaiser, dans lesquelles il faut placer chaque fois l'aiguille avec les doigts. Mais c'est surtout dans la péritonisation du petit bassin après hystérectomie que cette pince paraît appelée à rendre des services. Personnellement, je lui préfère l'aiguille à pédale à grande courbure, peut-être parce que j'en ai une grande habitude. Mais certains cas peuvent se présenter, surtout pour la ligature de certains pédicules profonds, où l'aiguille de Coryllos rendra de véritables services. Elle a cet avantage de permettre à l'opérateur de se passer de l'aide qui porte d'ordinaire le fil sur l'aiguille, et lorsqu'on est obligé d'opérer seul, ce qui, à vrai dire, ne se voit pas souvent dans les conditions ordinaires de la chirurgie hospitalière, mais ce qui peut être nécessaire dans d'autres conditions, et en particulier à la campagne.

En somme, je pense que la pince aiguille de Coryllos est un instrument très ingénieux et qui mérite de prendre place dans notre arsenal, car il peut à un moment donné permettre d'exécuter certaines manœuvres qui seraient très difficiles si l'on en était privé.

Communication.

Sur l'étiologie du vaginisme,

par M. L. G. RICHELOT.

L'étiologie du vaginisme n'est pas une de ces questions qui nous passionnent; quelques formules, sur lesquelles les auteurs sont généralement d'accord, suffisent à définir le phénomène et ses causes les plus apparentes.

Je désire, à l'aide d'un exemple, vous montrer, d'une part, combien il faut attacher peu de crédit aux petites lésions banales,

insignifiantes qu'on invoque d'ordinaire; que, d'autre part, le nervosisme est une explication trop générale qui dispense de chercher; qu'enfin, entre ces deux termes extrêmes, la « petite lésion » sans valeur et le vague « tempérament nerveux », il y a place pour une étude séméiologique plus approfondie et pour des rencontres imprévues qui peuvent être utiles aux malades. Le cas dont je vous donnerai l'analyse est celui d'un vaginisme intense et durable que tenait sous sa dépendance une appendicite chronique.

Voyons ce que disent les traités de gynécologie. Le vaginisme est une hyperesthésie de la région vulvo-vaginale, accompagnée de contraction spasmodique du constricteur et du releveur. Cette sensibilité extrême a pour condition première une « grande excitabilité nerveuse de la femme »; il est bien entendu que nous sommes sur le terrain névropathique. Mais il faut, dit-on, un prétexte à l'exagération des réflexes, une irritation locale, une écorchure pendant les tentatives de défloration, une inflammation des caroncules myrtiformes, une fissure insignifiante, une rhagade, toutes lésions disproportionnées avec l'intensité du symptôme. On trouverait ce point de départ presque toujours, en cherchant bien, et il est probable que le vaginisme essentiel ou idiopathique n'existe pas.

Je ne veux pas m'inscrire en faux contre l'existence de ces petites lésions qui éveillent le spasme, ni contre la légitimité de la comparaison qu'on a faite entre le vaginisme et la fissure à l'anus. Mais j'ai vu ou cru voir si souvent l'intégrité parfaite des organes génitaux externes, que j'ai, dans mon livre *Chirurgie de l'utérus* (1), révoqué en doute la nécessité de cette irritation locale. Le vaginisme, ai-je dit alors, « appartient en propre aux arthritiques nerveuses... et cela, avec une intégrité anatomique parfaite de la région, constatée dès le début, retrouvée dans des examens successifs, et en dehors de toutes les causes locales, érosions, eczéma, herpès, qui peuvent être invoquées comme prétextes à des phénomènes douloureux... Que de fois nous avons vu la muqueuse absolument sèche et vierge de toute sécrétion accidentelle! Et pourquoi la défloration, puisque le spasme douloureux la précède et l'empêche? Nous pensons que, depuis Haguier et Marion Sims, on a pris le change et employé le mot vaginisme dans un sens tout à fait impropre, quand on a rangé sous ce vocable toutes les douleurs vives de l'orifice vulvaire ou du vagin provoquées par des causes banales, des conformations parti-

(1) L. G. Richelot. *Chirurgie de l'utérus, du vagin et de la vulve*. Paris, O. Doin, 1902.

culières de la vulve ou de l'hymen, des caroncules enflammées, etc. On a été jusqu'à décrire un « vaginisme supérieur », causé par des affections de l'utérus ou des ovaires. N'est-il pas évident qu'il s'agit là de simples douleurs amenant des mouvements de défense, et non d'une hypéresthésie très spéciale avec contracture spasmodique de l'orifice vaginal? Nous admettons bien qu'une lésion de la muqueuse existe quelquefois et puisse être l'occasion d'un réflexe tumultueux; nous voulons bien raisonner ici comme pour la fissure à l'anus, où la petite ulcération paraît être le point de départ des accidents nerveux. Mais nous savons aussi qu'il y a des contractures et des névralgies de l'anus sans la moindre érosion, et que tous les malades qui ont des symptômes de fissure sont des hémorroïdaires, — avec ou sans tumeur, — c'est-à-dire des arthritiques. Nous protestons contre la tendance que nous ont léguée les vieux séméiologistes, à ne voir dans la fisssure qu'une « petite ulcération étroite et allongée de l'orifice anal » (Gosselin), à faire du spasme douloureux la conséquence banale d'une effraction purement accidentelle de la muqueuse ».

Je crois toujours que la petite lésion n'est pas nécessaire, et qu'il faut attacher la plus grande importance au tempérament nerveux. Seulement, quand on a dit nervosisme, — et c'est ici que le passage que je viens de citer ne me paraît plus suffisant, — on a formulé un terme vague, sans approfondir la question. Les travaux modernes, sans détruire — à mon avis, du moins — la notion clinique du neuro-arthritisme, nous engagent à le décomposer, à le « démembrer », comme le dit Poncet dans un langage un peu agressif et contre lequel je n'ose pas m'inscrire en faux. Il y a un peu de tout dans le neuro-arthritisme, des infections, des intoxications, des réflexes. Il faut toujours l'analyser. Et, pour en venir au fait que je veux mettre en lumière, n'est-il pas curieux de voir tout un ensemble d'accidents nerveux, et le vaginisme lui-même, provoqués et entretenus pendant quinze ans par une appendicite chronique insoupçonnée?

Voilà, certes, une étiologie peu connue du vaginisme. Elle ressort, cependant, d'une observation que j'ai communiquée à l'Académie, dans un travail sur l'appendicite (1), observation que je vous demande la permission de reproduire.

« Jeune femme de vingt-huit ans, opérée le 11 février 1907. Les troubles intestinaux durent depuis quinze ans. L'entérite muco-membraneuse est apparue il y a plusieurs années, et n'a pas duré longtemps; ce n'est pas elle qui importe ici, mais c'est

(1) *Bull. de l'Acad. de méd.*, séances du 7 mai 1907 et du 12 mai 1908.

la constipation opiniâtre, les malaises, les douleurs abdominales, l'état chloro-anémique, la dépression nerveuse, l'impossibilité de rien entreprendre et de se fier au lendemain, d'où résulte pour la malade une sérieuse entrave à sa carrière d'artiste. Il y a dix ans que j'entends parler de sa santé précaire et de ses ennuis journaliers; depuis deux ans, il y a des crises apyrétiques, mais très douloureuses; dans ces derniers mois enfin, l'appendicite chronique est reconnue, tant les crises se rapprochent et tant la douleur, à peu près continuelle, se localise au point de Mac Burney. J'enlève l'appendice enfoui dans les adhérences et collé au cæcum, tuméfié, violacé, vascularisé, bourré de petits calculs fécaux. Aujourd'hui la jeune femme est transfigurée, et il faut noter ici cette guérison subite, ce changement à vue : elle aurait eu le droit d'avoir depuis son enfance une affection intestinale rebelle et une appendicite depuis quelques mois seulement; et dans ce cas, l'opération pouvait être opportune pour supprimer la souffrance locale et enrayer les progrès de la lésion appendiculaire, mais elle n'aurait pas prétendu guérir en un jour une dyspepsie ancienne et supprimer, comme par miracle, des troubles fonctionnels invétérés, antérieurs à l'appendicite. Or, toute souffrance a disparu, l'appétit est régulier, les digestions sont bonnes, l'intestin fonctionne tout seul, ce qui n'était jamais arrivé depuis plusieurs années. Donc, tous les symptômes étaient sous la dépendance de l'appendicite chronique, dont l'origine est lointaine et insaisissable; c'est elle qui a présidé au développement des phénomènes abdominaux et de l'état général, à une époque où rien de précis ne pouvait la révéler. »

Tel est le fait que j'ai raconté l'année dernière, uniquement pour démontrer qu'une appendicite chronique silencieuse et absolument ignorée peut être la cause de troubles gastro-intestinaux et nerveux rebelles à tous les traitements. Voici maintenant les détails qu'il faut y ajouter concernant le vaginisme.

Lorsque l'opération eut lieu, cette jeune femme était mariée depuis cinq ans, et depuis cinq ans les rapports conjugaux avaient été impossibles. J'avais eu à l'examiner; l'introduction du doigt était extrêmement pénible, mais on ne trouvait ni érosions ni rougeurs. Elle me demanda de profiter du sommeil anesthésique pour procéder à toute intervention que je croirais utile. Je ne le fis pas; l'appendice enlevé, je remis à plus tard le traitement de l'hyperesthésie vulvaire, non que j'eusse l'idée nette d'un rapport entre les deux, mais je me demandais si le relèvement de l'état général n'aurait pas quelque influence heureuse sur la sensibilité génitale.

La période chirurgicale étant passée, j'eus de bonnes nouvelles des suites de l'opération. Comme je l'ai rapporté plus haut, tous les troubles avaient disparu, y compris la constipation rebelle, et la guérison ne s'est pas démentie. Aujourd'hui, depuis près de deux ans, la santé est excellente, et, chose inouïe pour la jeune femme, les fonctions intestinales s'accomplissent très régulièrement tous les jours, sans provocation. Enfin, qu'est devenu le vaginisme? Pensez-vous qu'il est moindre, qu'il a diminué progressivement, que nous espérons désormais le voir s'atténuer encore et même disparaître? C'étaient là mes prévisions; mais, s'il n'y avait que cela, je ne vous aurais pas signalé le fait, et je n'oserais pas, pour si peu, établir une relation de cause à effet entre l'appendicite et le vaginisme. Il y a beaucoup plus : au retour de la Maison de santé, en même temps que la cessation des douleurs intestinales et de la constipation, l'opérée constata celle de la contracture vaginale, et la fonction génitale s'accomplit d'emblée, sans difficulté, aussi bien que celle de l'intestin. Par le fait même de l'extirpation de l'appendice, des deux côtés, tout spasme avait disparu. Je le répète, il ne s'agit pas là d'une amélioration progressive, parallèle au rétablissement d'une santé chancelante, il s'agit d'un changement à vue, en relation immédiate avec l'opération. Le vaginisme était, comme la colopathie muco-membraneuse, l'entérospasme, la constipation, au nombre des réactions nerveuses de l'appendicite chronique; celle-ci supprimée, *ipso facto* le réflexe vaginal le fut aussi.

J'ai déjà soutenu, avec les bons auteurs, que l'entéropathie muco-membraneuse n'est pas une infection, mais une névrose de l'intestin, et qu'elle a sa cause excitatrice dans un organe plus ou moins éloigné, foie, rein, sphère génitale, etc.; que les soins donnés directement à l'intestin malade peuvent l'améliorer, mais que sa guérison dépend avant tout de la recherche du point de départ. Je puis soutenir maintenant, dans le même ordre d'idées, que le vaginisme, si rebelle et si déconcertant, ne s'explique pas, lui non plus, par une inflammation locale, par la douleur d'une banale écorchure, même en faisant intervenir le tempérament nerveux; qu'il est une névrose dont il faut demander compte à l'organisme, et dont nous ne pouvons dépister l'origine qu'en étudiant les autres réactions nerveuses de nos malades et leur étiologie. La preuve que j'apporte est ce vaginisme qui, dans un cas très inattendu pour moi, a figuré dans la symptomatologie complexe d'une appendicite chronique.

N'allez pas, je vous prie, au delà de ma pensée; ne me dites pas qu'« on va enlever l'appendice à toutes les femmes qui ont du vaginisme ». Je connais cette objection; on me l'a faite à la

Société de gynécologie, un jour que j'ai relaté la disparition d'une entéropathie muco-membraneuse par la guérison d'une métrite cervicale : « On va mettre des tampons à toutes les femmes qui ont de l'entérite. » J'ai répondu : « Si nous pensions tant à l'abus qu'on peut faire de nos paroles, nous ne dirions plus rien, car il n'est pas un mot, pas un fait dont on ne puisse abuser. Certains esprits n'ont pas attendu, pour tamponner les femmes à tort et à travers, que nous ayons trouvé une relation entre l'entéropathie et les troubles utérins. »

Donc, il est bien entendu que je ne m'attends pas à trouver une appendicite chez toutes les femmes atteintes de vaginisme, ni même chez beaucoup d'entre elles. J'ai seulement voulu vous montrer que j'ai de bonnes raisons pour n'avoir pas sur le vaginisme une doctrine aussi simple que celle du « père Gosselin » sur la fissure à l'anus, et que, dans un cas jusqu'ici exceptionnel, j'ai guéri sans coup férir ce spasme rebelle à tous les traitements, parce que, sans le vouloir, j'ai mis le doigt sur sa cause.

M. Lucas-Championnière. — Je pense que la doctrine qui veut que le vaginisme se rattache seulement à une lésion vulvaire n'est ni une doctrine générale ni une doctrine généralement acceptée. Trop de faits sont contradictoires. On trouve un bon nombre de cas de vaginisme accompagnant des lésions de la zone génitale qui sont bien loin de l'orifice vulvaire. Je pense que tous les chirurgiens qui ont enlevé des utérus et des ovaires ont observé des femmes atteintes de vaginisme après leurs opérations. J'en ai observé plusieurs cas. Le plus curieux certes est celui que j'ai observé depuis plus de trente ans sur une femme que j'ai opérée en 1879. Opération de Porro chez une naine, l'une des premières qui furent suivies de la survie de la mère et de l'enfant. Cette femme n'a jamais présenté d'autre accident que des troubles de ménopause artificielle. Elle a eu des sortes de règles supplémentaires par le rectum et par les poumons.

Elle travaillait régulièrement et seulement quelques mois après son opération. Malgré toute la bonne volonté qu'elle mettait au coït, bien assurée qu'elle n'aurait pas d'enfant, elle fut prise de vaginisme qui depuis a toujours persisté rendant les rapprochements sinon tout à fait impossibles au moins très difficiles. J'ai eu l'occasion de l'examiner sans jamais trouver d'érosions vulvaires.

Cela m'avait un peu surpris avant que je n'eusse une grande expérience de la chirurgie abdominale. Mais j'ai vu depuis bon nombre de faits que l'on peut rapprocher de celui-ci. Je pense que nos collègues en ont vu d'autres du même genre.

M. Richelot nous apporte un cas dans lequel le point de départ

des accidents était en dehors de la zone génitale. Ces cas sont plus rares sans doute. Mais les névropathes chez lesquelles on rencontre ces accidents sont susceptibles de nous montrer des complications très variées des lésions qu'elles représentent.

Présentations de malades.

Ostéomyélite de l'adulte. — Fracture spontanée. — Résection de 13 centimètres du fémur. — Consolidation. — Guérison avec membre utile.

M. Chaput. — Edouard H..., quarante-huit ans, a été atteint, en 1900, d'un rhumatisme articulaire aigu du genou gauche puis d'une tuméfaction profonde et étendue de la partie moyenne de la cuisse, pour laquelle le traitement mercuriel a été essayé inutilement.

En octobre 1900, trépanation large du fémur conduisant à un évidement important ne laissant persister qu'une partie de la face interne de l'os.

Le 13 octobre, au momment où on allait l'opérer à nouveau à cause de l'abondance de la suppuration, il se débattit avec violence sous le chloroforme et brisa son fémur, déjà altéré.

La suppuration continuant à être très abondante avec état général très défectueux, je fis, le 2 février 1901, sous l'anesthésie rachidienne à la cocaïne, une résection des deux fragments représentant une hauteur de 12 à 15 centimètres. Pas de suture osseuse.

La plaie fut bourrée et le membre maintenu avec un simple pansement roulé et par la simple position sur des coussins.

Actuellement on constate la guérison sans fistule. La consolidation osseuse des fragments s'est faite avec épaississement notable du fémur.

Le raccourcissement du membre est énorme, et le genou est ankylosé presque complètement ; le malade marche bien avec un chaussure surélevée et a pu gagner sa vie jusqu'à ce jour.

La consolidation d'une solution de continuité aussi étendue m'a paru assez intéressante pour vous être signalée.

Je signale en passant que cette anesthésie rachidienne ancienne n'a laissé derrière elle aucune altération médullaire.

Fracture spontanée bi-malléolaire.

M. WALTHER. — Le malade que je vous présente est entré le 14 octobre dans mon service à l'hôpital de la Pitié, pour une affection singulière de la région du cou-de-pied.

Voici les détails de l'observation, rédigée par mon interne, M. Touraine :

H... (Edouard), âgé de trente-sept ans, manœuvre, entre le 14 octobre 1908 à la Pitié, salle Michon, lit n° 38.

Ses antécédents héréditaires et collatéraux ne présentent aucune particularité.

Lui-même aurait eu, à dix ans, une fièvre typhoïde grave, qui aurait duré trois mois, et à la suite de laquelle il aurait eu une parotidite double non suppurée.

Depuis longtemps, le malade tousse et est sujet à des bronchites à répétition. Il avait un certain degré d'alcoolisme et présente quelques signes de dyspepsie éthylique.

Le malade nie tout antécédent syphilitique.

L'histoire de la maladie actuelle ne remonte pas à plus de deux mois et demi. Il exerçait alors sans aucune fatigue le métier assez rude d'homme de peine, quand, un jour, sans cause occasionnelle apparente, sentant quelque pesanteur dans la jambe droite, il constate que son pied est légèrement augmenté de volume.

Le malade ne se souvient d'aucun traumatisme subi à cette époque, et c'est tout à fait spontanément que seraient apparus ces premiers symptômes.

Dès lors, chaque soir, il se forme un œdème assez prononcé au niveau de la région tibio-tarsienne, accompagné d'une certaine fatigue avec douleur locale, et qui disparaît après le repos de la nuit.

Plus tard, cet œdème lui-même devient persistant et ne disparaît plus au repos.

Vers le 15 septembre, il vient à la consultation de la Pitié. La région tibio-tarsienne a acquis dès ce moment le volume qu'elle a encore actuellement; son pied s'est déjeté en dedans et il existe un léger degré d'impotence fonctionnelle qui interdit au malade toute fatigue, toute marche prolongée.

A ce moment, on ne peut établir de diagnostic précis, et on se borne à l'application de quelques pansements humides.

Les jours suivants, cette impotence augmente au point d'interdire toute marche au malade.

Vers le 25 septembre, brusquement, dans la journée, il ressent une douleur assez vive, mais diffuse, dans toute la jambe droite, avec maximum à peine marqué au niveau des malléoles. Son pied est encore augmenté de volume.

Il garde alors le repos au lit pendant trois jours; le pied diminue de volume et le malade remarque que la déviation en dedans s'est encore accentuée. Il peut alors se lever, marcher un peu et travailler chez lui. Les accidents reparaissent, et, à chaque nouvelle tentative de travail, son pied se tuméfiant à nouveau, il se décide à entrer à l'hôpital.

Examen à l'entrée, le 14 octobre 1908. — Le pied droit est nettement



déjeté en dedans : l'axe de la jambe passe entre les 3e et 4e métatarsiens.

Il existe comme une encoche en coup de hache au-dessous de la région malléolaire interne.

Le pied est en varus prononcé.

La région malléolaire est très élargie et complètement modifiée dans son aspect : elle est dans son ensemble piriforme, tous les méplats et saillies sont effacés, et, en arrière, le tendon d'Achille a disparu.

La voûte plantaire est légèrement accentuée.

Au niveau des malléoles, la peau est fine et un peu distendue. Sa coloration est normale, sauf une légère teinte congestive au niveau de la malléole externe; il n'existe pas de circulation collatérale, et elle est immobile sur le plan sous-jacent.

La *malléole externe* est considérablement augmentée dans toutes ses dimensions. On la sent sous forme d'une masse ovoïde à grand axe vertical.

Le contour légèrement irrégulier et mesurant 9 centimètres en son grand axe et 6 centimètres transversalement.

Ses limites sont nettes, arrondies sur toute sa périphérie ; en bas elle descend sur la face externe du calcanéum, qu'elle recouvre presque complètement, et descend jusqu'à 3 centimètres de la face inférieure du talon.

En haut, elle se distingue de l'extrémité inférieure de la diaphyse péronière par un léger ressaut.

Cette malléole est dure, osseuse dans ses trois quarts supérieurs; à

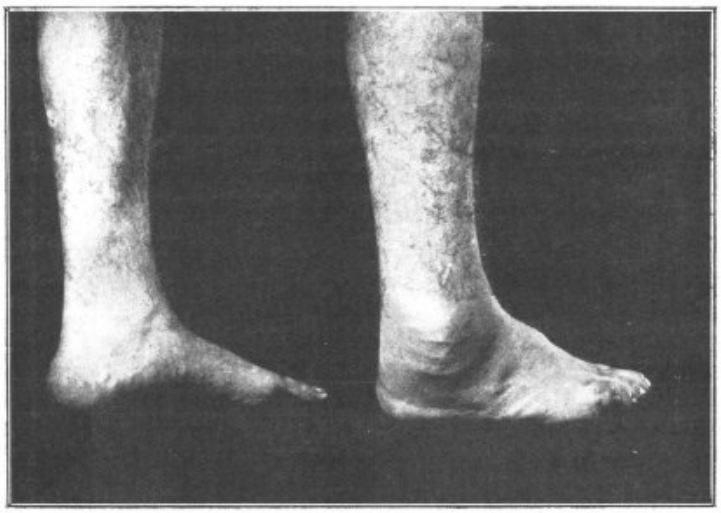

la partie inférieure, elle est un peu moins ferme et donne une sensation d'élasticité ; il n'existe pourtant pas de limites nettes entre ces régions et la transition est insensible.

Au niveau du bord postérieur, on sent difficilement les tendons et les gaines des muscles péroniers, qui sont noyés dans une gangue fibreuse.

La *malléole interne* est également hypertrophiée, mais à un degré beaucoup moindre que l'externe. Elle est légèrement mobile.

Elle forme un relief à peine appréciable. Sa surface, presque circulaire, a un diamètre moyen de 4 centimètres.

Ses limites sont également nettes, arrondies. A la limite inférieure, on sent le ligament tibio-calcanéen.

Sa limite supérieure est marquée par un sillon, un peu oblique en bas et en avant, rectiligne, qui la sépare nettement de la diaphyse tibiale.

Sur le rebord postérieur de cette malléole, on perçoit facilement les tendons et les gaines du jambier postérieur et des fléchisseurs qui semblent un peu augmentés de volume.

Les faces intermalléolaires antérieure et postérieure sont également tuméfiées, d'une consistance ferme, régulière, et qui masque tous les organes de la région.

A ce niveau, il existe un œdème léger et mou remontant jusqu'à en-

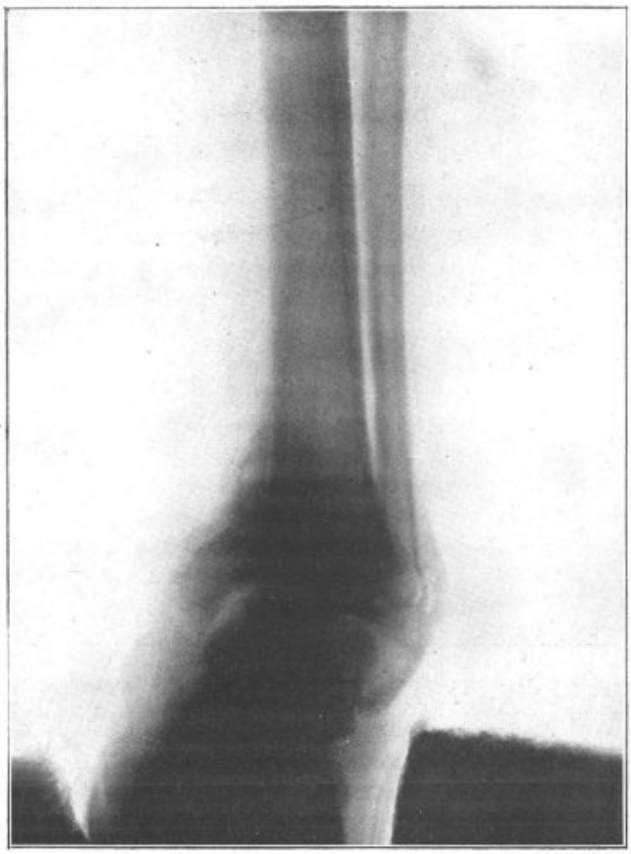

viron trois travers de doigt au-dessus des malléoles et descendant jusqu'aux orteils.

Il n'existe pas de troubles trophiques des téguments.

L'atrophie musculaire est nette au niveau de la cuisse; c'est ainsi que la circonférence à 20 centimètres de la base de la rotule est de 45 centimètres à gauche et 43 centimètres à droite; au mollet, à peine marquée à la mensuration, elle est plus apparente à la palpation des parties molles.

Les *mouvements* de l'articulation tibio-tarsienne ne sont pas douloureux. La flexion du pied est un peu limitée et atteint à peine l'angle droit.

L'extension est plus facile, plus étendue, mais limitée néanmoins.



Les mouvements de rotation et de torsion sont presque aussi étendus en dedans que du côté gauche. Mais, en dehors, le relief de la malléole externe s'oppose vite au mouvement ; on peut provoquer un léger ballottement astragalien.

L'*astragale* et les *os du tarse* ne présentent aucune modification.

Les *articulations de l'avant-pied* paraissent libres.

Il existe quelques craquements articulaires dans les deux genoux.

L'examen du système nerveux, pratiqué par M. Babinski, n'a révélé aucun signe d'affection des centres nerveux.

Les *réflexes* tendineux sont exagérés du côté droit, notamment le rotulien et l'achilléen.

Il existe une trépidation épileptoïde nette à droite.

Le signe de Babinski est négatif.

Il existe une légère inégalité pupillaire, la pupille gauche est dilatée, inégale.

Les réactions à la lumière sont nettes, quoique paresseuses.

Les réactions à la distance sont intactes.

Il n'existe pas de dissociation syringomyélique de la sensibilité.

La *ponction lombaire* pratiquée le 26 octobre n'a montré qu'une très légère lymphocytose.

L'examen des poumons est négatif.

Il existe un léger souffle d'insuffisance mitrale à la pointe.

Le malade est soumis depuis le 29 octobre au traitement mixte, frictions d'onguent napolitain, iodure à l'intérieur.

Le 27 octobre. L'exploration est devenue plus facile, l'œdème dura en grande partie disparu, les malléoles et le tendon d'Achille sont nettement dégagés et on sent très bien l'enveloppe du périostose qui coiffe les os.

Il s'agit donc ici d'une fracture spontanée des deux malléoles dont l'altération est nettement révélée par la radiographie. Cette lésion n'est pas d'origine tabétique. — Le traitement spécifique qui semble avoir donné une amélioration sera continué.

Plaies pénétrantes par arme à feu.

M. le Dr Proust. — Plaies pénétrantes de l'abdomen par coup de feu. Double plaie du foie, de l'estomac et du foie, plaie du poumon ; intervention ; guérison.

M. Lejars, rapporteur.

Résultats éloignés d'une suture de l'uretère.

M. Pierre Delbet. — J'ai l'honneur de vous présenter une malade dont l'observation apporte une contribution intéressante à l'étude des sutures de l'uretère.

J'ai opéré cette jeune femme, il y a quatorze mois, pour un néoplasme des deux ovaires. L'opération fut extrêmement pénible. Les tumeurs étaient adhérentes à la paroi abdominale, au rectum, à la vessie, et comme elles avaient infiltré les ligaments larges, les uretères étaient soulevés. Je pus sauver le droit,

mais le gauche, pris dans une masse d'adhérences, fut sectionné. J'en fis la suture termino-terminale au fil de lin.

Les suites opératoires ne présentèrent rien de particulier. Ayant revu la malade il y a quelques jours, je priai mon ancien interne le Dr Maugeais de bien vouloir me renseigner sur le fonctionnement de l'uretère suturé. Voici la note qu'il m'a remise :

« Examen cystoscopique le 20 octobre 1908. Capacité vésicale, 200 centimètres cubes. La muqueuse vésicale est normale, mais le bas-fond est recouvert de plis transversaux qui rendent la recherche des orifices urétéraux impossible. Le plissement de la paroi vésicale est évidemment dû à des adhérences consécutives à l'hystérectomie totale. La paroi postéro-inférieure de la vessie est soulevée par des anses intestinales dont on voit les contractions péristaltiques.

« Pour trouver les uretères, on est obligé de faire une injection sous-cutanée de carmin d'indigo à 2 p. 100. La cystoscopie pratiquée vingt minutes après permet de voir les deux orifices urétéraux. Le droit est en position normale, on en voit sortir des éjaculations colorées rythmiques et abondantes.

« L'orifice urétéral gauche est en position anormale, tout près du col de la vessie, sur la ligne médiane. L'urine en sort par éjaculations très nettes, aussi rythmiques et aussi abondantes que du côté opposé. Etant donnée la situation de cet orifice urétéral, il est impossible de le cathétériser. »

Je ne puis vous dire la teneur en urée et en chlorure de l'urine du rein gauche, puisqu'on n'a pu faire ni la séparation, ni le cathétérisme urétéral. Mais il est déjà important d'avoir pu constater que les éjaculations de l'uretère droit sont aussi nombreuses et aussi abondantes que celles du côté opposé. Cela prouve que le rein fonctionne, et le fait que le carmin d'indigo s'est éliminé aussi vite que du côté opposé donne à penser qu'il fonctionne bien. En tout cas, il est certain qu'il rend service à la malade.

Ce fait me paraît d'autant plus intéressant qu'on a mis en doute la valeur des sutures urétérales et qu'on a même été jusqu'à se demander s'il ne fallait pas leur préférer la néphrectomie.

M. Routier. — C'est surtout à propos de fistules urétérales qu'on a discuté ici, plutôt que pour les cas de sutures immédiates de l'uretère, et pour ces cas de cystonéostomie, on a cité des cas, moi-même j'en ai rapporté deux, où la cicatrice urétérale avait oblitéré le canal, le rein s'était consécutivement dilaté et détruit.

Quoi qu'il en soit, le cas de M. Delbet est des plus intéressants.

M. Pierre Delbet. — Je connais les cas dont parle M. Routier : je leur ai même consacré une étude assez étendue, ayant eu l'occasion de faire moi-même plusieurs urétéro-pyélostomies, urétéro-cystostomies et même deux fois d'aboucher les deux uretères dans l'intestin.

Bien qu'il s'agisse ici d'une suture suivant immédiatement la section, il m'a paru intéressant de vous communiquer le fait, car nous ne sommes point encore très renseignés sur le résultat éloigné des sutures urétérales.

Présentations de pièces.

Kyste multiloculaire de l'ovaire, déversant son liquide dans la cavité péritonéale. Evacuation par ponctions répétées de 683 *litres de liquide. Opération. Guérison.*

M. Souligoux. — Il s'agit d'une femme âgée de soixante ans, qui me fut envoyée par M. le Dr Pierre à l'hôpital Tenon. Cette femme était de petite taille, mais son ventre était énorme. Vue couchée sur le lit, elle montre un ventre distendu au maximum, parcouru par des veines énormes et un lacet veineux extrêmement serré de petits vaisseaux ; la cicatrice ombilicale est étalée, non saillante ; la matité est absolue ; l'utérus est expulsé du vagin et pend au dehors. Par contre, l'état général n'est pas mauvais, le facies est rose, les jambes ne sont pas enflées ; la malade digère fort bien et va normalement à la selle, mais la miction se fait très souvent et par petite quantité.

J'interroge les parents, qui me disent qu'on lui a déjà retiré depuis deux ans environ 700 litres de liquide filant, comme de la gélatine.

En mettant en comparaison cette énorme quantité de liquide et l'état relativement très bon de cette femme, j'émis l'hypothèse qu'il ne s'agissait probablement pas d'une ascite d'origine hépatique, et je conseillai une laparotomie exploratrice à la cocaïne. Mon diagnostic eût été plus ferme si j'avais eu les renseignements qui m'ont été transmis depuis par le Dr Pierre. Celui-ci vit la malade le 27 novembre 1906 : c'était, dit-il, une femme maigre, aux traits tirés, qui lui dit avoir commencé à grossir depuis juillet 1906, et avoir été soignée antérieurement pour une affection hépatique. M. le Dr Pierre pensa à une ascite et lui fit une ponction le 2 décembre 1906. Le liquide était jaune

verdâtre, filant, obturant la canule par moments. Rien de particulier du côté du foie. Bien qu'ayant senti une tumeur du volume du poing du côté de l'ovaire droit, M. Pierre ne crut pas à un kyste qui n'aurait pu expliquer, d'ailleurs, l'abondance du liquide retiré. La ponction, d'ailleurs, avait été faite à gauche.

Après la première ponction, le liquide se renouvelle très lentement ; la malade va beaucoup mieux, mange avec appétit. Traitement ioduré, digitale, régime lacté. Le 13 janvier, nouvelle ponction. De nouveau, l'état général de cette femme s'améliore, jusqu'à ce que le liquide, par son abondance, vient gêner le fonctionnement des organes abdominaux. M. Pierre fait ainsi une série de ponctions jusqu'en juillet 1907, et alors, frappé de voir l'état de santé se maintenir assez bon, il délaisse l'opinion d'ascite d'origine hépatique et pense que le kyste en était la cause. Il conseille à la malade de voir un chirurgien, ce que celle-ci ne se décide à faire que plus d'un an après, en octobre 1908.

Depuis quatre mois environ, le prolapsus total de l'utérus s'est montré ainsi que les envies constantes d'uriner.

La liste des ponctions est intéressante parce qu'elle montre avec quelle rapidité se reproduisait le liquide.

	LITRES		LITRES
2 décembre 1906	11	13 janvier 1908	23
13 janvier 1907	14	2 février	26
10 février	16	15 mars	27
17 mars	28	4 avril	27
14 avril	21	26 avril	29
mai	23	17 mai	27
2 juin	23	9 juin	24
26 juin	23	23 juin	24
26 juillet	23	19 juillet	35
8 septembre	20	9 août	28
10 octobre	21	2 septembre	30
20 octobre	24	26 septembre	25
10 novembre	25	Opération 17 octobre	40
1er décembre	24		
22 décembre	28	Total	683

Opération. — Incision à la cocaïne, sur la ligne médiane de la région ombilicale ; il s'écoule une énorme quantité de liquide filant, analogue au liquide d'un kyste de l'ovaire. Quantité de liquide : environ 400 litres.

En examinant la cavité abdominale, on voit que les anses intestinales, l'estomac, sont libres de toute adhérence ; le péritoine est lisse, à peine teinté de rouge. Dans le fond, on découvre un kyste de l'ovaire très mobile, multiloculaire, venant de l'ovaire droit.

Ce kyste est enlevé, et, en l'examinant, on trouve l'explication de la qualité du liquide péritonéal ; en effet, un certain nombre de poches étaient perforées et vidaient, d'une façon continue, le liquide sécrété par elles dans la cavité péritonéale.

Ce kyste était du volume d'une grosse tête et présentait à son sommet un bourgeon gros comme le poing.

La malade a guéri sans incidents, l'utérus a été réduit et est resté en position. La fonction urinaire se fait bien.

Métrorragies et lésions bilatérales des annexes de l'utérus.

M. E. Potherat. — Les pièces que je vous présente, messieurs, et dans lesquelles vous reconnaissez un utérus et ses annexes, se rapportent à un fait accidentel de diagnostic et à une question de principe pathologique.

L'exposé rapide de l'histoire clinique de la malade le démontrera.

Il s'agit d'une femme âgée aujourd'hui de quarante-cinq ans, et qui, il y a sept ans, après une suppression de règles pendant quatre mois, perdit tout à coup par le vagin un gros caillot, et pensa avoir fait une fausse couche qu'aucun examen autorisé ne vérifia, bien qu'elle ait consulté de nombreux médecins, et entre autres un homéopathe, dont le traitement, nous dit-elle, faillit « la rendre folle ». J'ouvre ici une courte parenthèse pour dire que son état mental, au moins actuellement, me paraît excellent.

A partir de cet accident, elle eut des pertes de sang de temps en temps ; peu abondantes d'abord, ces pertes devinrent bientôt inquiétantes par leur abondance et leur répétition. C'est alors qu'elle entra à l'hôpital, dans le service d'un de nos collègues, où elle subit deux fois le curettage de l'utérus, et divers autres traitements, sans voir la cessation de ses accidents hémorragiques : si bien qu'au bout de sept mois de séjour l'état ne faisait que s'aggraver et qu'elle fut envoyée à Brévannes, dans le service des incurables par cancer.

Elle y est restée cinq ans sans discontinuer ; elle perdait toujours du sang, mais sa santé s'étant améliorée, elle voulut sortir pour travailler. Pendant dix mois elle vécut dehors, mais au bout de ce temps elle dut retourner dans un service d'hôpital, d'où elle fut renvoyée à Brévannes.

C'est de Brévannes qu'elle vint il y a peu de temps me consulter à Broussais. L'examen de l'utérus montra un organe volumineux, mais dur, sans altération du col, avec des masses irrégulières accolées à sa face postérieure. L'idée de néoplasme malin ne

pouvait nous retenir, je pensai qu'il s'agissait là d'un utérus fibromateux avec lésion inflammatoire ancienne, car l'utérus n'était pas mobile; je rapportai à ces lésions les métrorragies persistantes, je proposai à la malade de l'opérer; elle accepta avec empressement et je lui ai pratiqué hier matin l'hystérectomie vaginale totale. De là ces pièces anatomiques. L'hystérométrie faite au moment de l'intervention donnait 10 cent. 1/2. L'opération ne fut pas des plus aisées, car l'utérus était maintenu par de solides adhérences derrière, dessus et même sur sa face antérieure. Derrière lui, je trouvai les trompes peu altérées, mais deux ovaires, gros comme des oranges, surtout celui de gauche, durs comme des fibromes utérins pédiculés, et fixés aux parois du bassin et au grand épiploon par de solides adhérences.

Voici cet utérus : vous voyez que son corps a subi un accroissement considérable de son volume en hauteur, en largeur et en épaisseur; le tissu en est blanc et dur comme celui d'un fibrome; il crie à la coupe; toutefois, je ne vois qu'un petit fibrome isolé à la face postérieure et deux autres fibromes du volume d'une petite noix dans l'épaisseur des parois utérines, sans contact avec la muqueuse utérine. Quant aux ovaires, ce sont des ovaires kystiques, mais polykystiques : on y trouve des collections depuis le volume d'un œuf de naboth, celles-ci tendues, très dures, comme solides, jusqu'au volume d'une mandarine et plus, à contenu translucide.

L'examen de ces pièces et l'histoire clinique que je leur ai juxtaposée montrent donc que le diagnostic primitif avait été erroné, remarque faite toutefois que les symptômes observés concouraient à faire porter ce diagnostic erroné.

Ils montrent, une fois de plus, que les lésions bilatérales des annexes de l'utérus, même de nature purement inflammatoire, peuvent donner naissance à des métrorragies qu'aucune thérapeutique générale ou utérine ne peut faire cesser. Ce fait doctrinal, bien mis en lumière par mon regretté maître M. Bouilly au Congrès de Genève (1891), trouve fréquemment sa confirmation dans les faits journaliers de la pratique gynécologique, ainsi que j'ai maintes fois eu l'occasion de l'observer, avec autant de netteté que dans le cas présent. Il y a bien ici des petits fibromes des parois utérines, mais ils sont sans rapport avec la muqueuse, et j'ai peine à croire qu'ils remontent à une date assez éloignée pour expliquer les accidents hémorragiques initiaux.

M. Quénu s'étonne que le médecin n'ait pas fait l'examen des produits du curettage, avant d'envoyer cette malade dans un asile d'incurables.

Présentation d'instrument.

Pinces hémostatiques. Ciseaux porte-fil du professeur A. San Martin (de Madrid) et Dr H. Sanglier (de Paris).

M. Picqué. — Cette ingénieuse pince a pour but de simplifier l'arsenal chirurgical en combinant en un seul plusieurs instru-

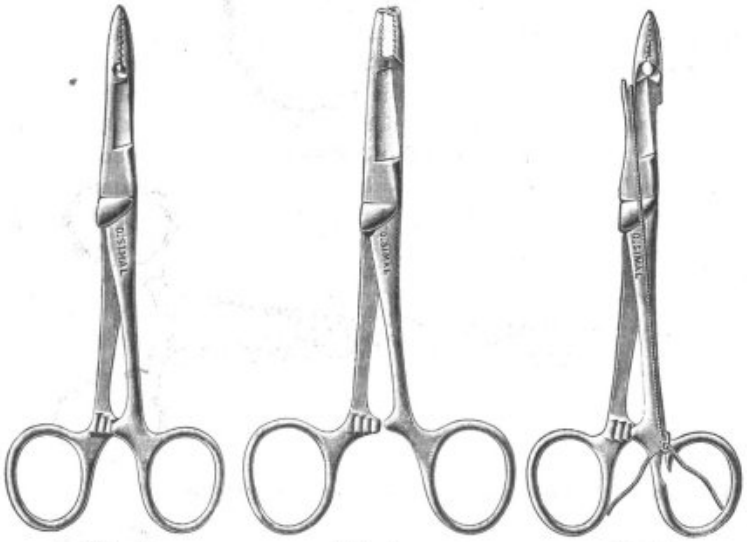

Fig. 1. Fig. 2. Fig. 3.

Fig. 1. — Modèle Péan (longueur, 12 centimètres).
Fig. 2. — Longueur, 12 centimètres.
Fig. 3. — Pince hémostatique ciseaux San Martin, avec porte-fil (système Péan).

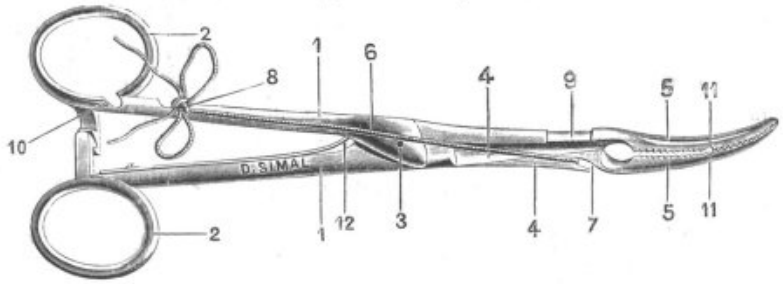

Pince spéciale aux extirpations de tumeurs très vasculaires.

ments : pince de Kocher munie de ciseaux, pince de Péan munie de ciseaux et plus résistante que la précédente, pince-ciseaux

porte-fil d'un modèle différent et qui simplifient l'hémostase dans l'extirpation des tumeurs vasculaires.

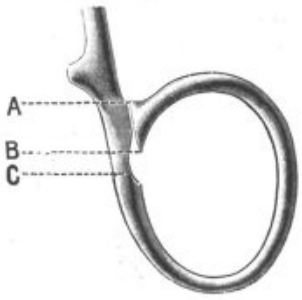

Détails de l'anneau.



Modèle Kocher (longueur, 14 centimètres).

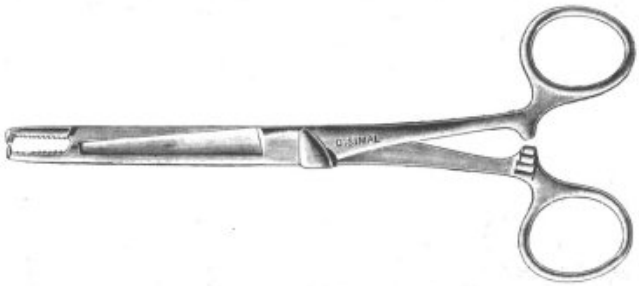

Longueur, 14 centimètres.

M. le professeur San Martin s'en sert depuis longtemps avec le plus grand avantage.

Le Secrétaire annuel,
RICARD.

Paris. — L. MARETHEUX, imprimeur, 1, rue Cassette.

SÉANCE DU 4 NOVEMBRE 1908

Présidence de M. Nélaton.

Procès-verbal.

La rédaction du procès-verbal de la précédente séance est mise aux voix et adoptée.

Correspondance.

La correspondance comprend :

1°. — Les journaux et publications périodiques de la semaine.

2°. — Une lettre de M. Bazy, s'excusant de ne pouvoir assister à la séance.

3°. — Un travail de M. Mériel (de Toulouse), sur « la hanche à ressort, d'origine traumatique ».
M. Rieffel, rapporteur.

4°. — Une observation de M. le Dr Henri Brin intitulée : « Deux cas d'invagination intestinale chez l'adulte, opération, guérison ».
M. Souligoux, rapporteur.

5°. — Une note sur « les ictères post-chloroformiques », par MM. E. Quénu et G. Kuss.

Lecture.

Note sur les ictères post-chloroformiques,

par MM. E. QUÉNU et G. KUSS.

Parmi les ictères observés après la narcose chloroformique, certains semblent bien dus aux altérations de la cellule hépatique produites par le chloroforme en dissolution dans le sang.

Cette propriété hépatotoxique, fortement prononcée, du chloroforme, est un fait démontré aujourd'hui et basé sur l'expérimentation tout aussi bien que sur la clinique chirurgicale. Les recherches expérimentales de Nothnagel, de Ungar et Junkers, de Paul Bert, etc., de Tuffier, Mauté et Auburtin, ont permis d'étudier les *lésions précoces* du foie produites par le chloroforme. Celles de Mertens, celles récentes, de Fiessinger ont fixé les *dégénérescences tardives* de cet organe, dégénérescences allant jusqu'à la cirrhose et persistant après la cessation de l'intoxication hépatique.

Nous ne ferons que rappeler ici les nombreuses observations d'ictères chloroformiques avec lésions hépatiques de stéato-nécrose récente, constatées à l'autopsie, observations de jour en jour plus nombreuses et dont on trouvera des exemples typiques dans la thèse d'Auburtin (1906).

Ces *ictères chloroformiques hépatogènes* ont, dans la plupart des cas, certaines particularités cliniques qui permettent de les différencier; ils succèdent surtout à une narcose prolongée, aux anesthésies dans lesquelles le malade a pris *beaucoup* de chloroforme. Ils évoluent souvent avec des symptômes d'insuffisance hépato-rénale grave (somnolence, phénomènes cérébraux, puis coma, oligurie, parfois albuminurie) et se terminent fréquemment par la mort.

Enfin, et surtout, ces ictères hépatogènes surviennent presque toujours chez des hépatiques, et, dans les autopsies, à côté des lésions récentes du foie, on trouve des lésions anciennes : les *lésions anciennes prédisposantes.*

Ces ictères hépatogènes, dus à l'hépatotoxine chloroformique, sont donc comparables aux ictères dus à l'inoculation de poisons à prédominance hépatique, comme le phosphore par exemple, ou de sérums hépatotoxiques, comme ceux que l'on expérimente sur l'animal.

Mais, à côté de ces ictères chloroformiques, d'origine hépa-

tique, ne doit-on pas faire place à d'autres ictères, d'origine hématique, à des *ictères hématogènes*?

Le pouvoir hémolytique du chloroforme est tout au moins aussi prononcé que ses propriétés hépatotoxiques. Expérimentalement, *in vitro*, il hémolyse rapidement les hématies soumises à son contact.

Cliniquement, on voit parfois apparaître des ictères après narcose chloroformique, chez des sujets qui n'ont aucune affection hépatique appréciable. Ces ictères sont légers, il est vrai, dans la plupart des cas, et revêtent le type du *subictère*. Ils ne s'accompagnent d'aucun autre symptôme hépatique ou rénal et la guérison, qui est constante, s'observe dans les deux ou trois jours.

Il était permis de demander si, dans ces cas, l'ictère ne relevait pas non plus de lésions hépatiques, mais bien de lésions globulaires, dues à l'action hémolysante du chloroforme, s'il ne s'agissait pas, en un mot, d'un de ces ictères hémolytiques qui ont fait l'objet des importants travaux de Widal, Abrami et Brulé, de Chauffard et de Fiessinger.

MM. Abrami et Fiessinger ont bien voulu examiner le sang d'un certain nombre de malades de notre service devenus ictériques après chloroformisation. Dans trois cas d'ictères post-chloroformiques, ils n'ont observé ni altération du sang, ni modification du nombre des hématies, ni modifications de la résistance globulaire.

Des examens de sang, faits immédiatement après la narcose, n'ont pas démontré, non plus, l'augmentation du pouvoir hémolytique du sérum sanguin.

Mais, dans un cas, observé quelques heures après le début de l'ictère, on nota une diminution considérable du nombre de globules rouges (2.800.000), et, trois jours après, on constatait, avec la disparition de l'ictère, que le nombre des hématies s'élevait à 4.500.000, en même temps que l'on observait de la polychromatophilie et la présence de 4 p. 100 d'hématies granuleuses témoignant de la réparation du tissu hématique. Le sérum était franchement hémolytique, *in vitro*, pour la plupart des hématies mises à son contact.

Ces recherches prouvent : que, au stade d'ictère, on ne constate pas de fragilité globulaire; ce ne sont pas les hématies qui sont fragiles, mais c'est le sérum qui, chargé de chloroforme hémolysant, est hémolytique. Il s'agit là, selon l'expression de Widal, Abrami et Brulé, d'une *hémolyse par action plasmatique*.

Dans la plupart des cas, l'acte hémolytique ne peut plus être constaté, l'on opère trop tard; l'hémolyse s'est faite et l'hémo-

globine transformée en bilirubine qui s'éliminera par les voies biliaires.

On peut comparer ces faits à ceux notés par M. Widal, Abrami et Brulé dans l'*hémoglobinurie paroxystique*, qui est également une affection où l'hémolyse relève d'une action plasmatique et où l'on n'observe pas de fragilité globulaire. Or, après la crise hémoglobinurique, on peut voir apparaître de l'ictère et, à ce moment, l'examen du sang ne révèle plus rien d'anormal.

Il est d'ailleurs possible que l'acte hémolytique joue également un rôle, même dans les cas d'ictères hépatogènes, où la jaunisse est en rapport avec des lésions hépatiques nettes, le chloroforme pouvant jouer le même rôle que la toluilène-diamine, qui provoque des ictères où l'on observe, en même temps que des lésions de la cellule hépatique, une hémolyse puissante de la cellule sanguine.

De même, une insuffisance purement fonctionnelle de la glande hépatique peut favoriser l'apparition d'un ictère hématogène.

Sans insister davantage sur le rôle bien connu que joue, dans la pathogénie de ces ictères chloroformiques, l'insuffisance des voies d'élimination normales du chloroforme : voies pulmonaires, rénales et cutanées, nous conclurons donc à l'existence :

1° D'ictères post-chloroformiques *hépatogènes*;

2° D'ictères post-chloroformiques *hématogènes*, en insistant toutefois sur ce fait que ces deux variétés d'ictères peuvent voisiner dans certains cas et relever alors d'une *pathogénie mixte hépatico-hématogène*. Mais comme il y a toujours prédominance d'un de ces deux facteurs, nous dirons qu'en définitive il y a deux variétés d'ictères post-chloroformiques : des *ictères surtout hépatogènes* et des *ictères surtout hématogènes*.

A l'occasion du procès-verbal.

Discussion sur la pathogénie de la tarsalgie.

M. KIRMISSON. — Je désire prendre encore une fois la parole dans cette discussion, à un double point de vue : 1° au point de vue du mode de rédaction de nos Bulletins; 2° au point de vue de la pathogénie de la tarsalgie.

A propos de la rédaction de nos Bulletins, M. Reynier avait nettement indiqué, dans la dernière séance, l'hémophilie comme preuve du nervosisme, ce qui avait amené une protestation de la

part de M. Broca; l'assertion de M. Reynier relative à la signification de l'hémophilie ayant disparu dans nos Bulletins, on ne comprend plus la remarque faite par M. Broca. De même, dans la séance du 29 juillet dernier, M. Poncet, discutant la nature de la tarsalgie, avait déclaré que la théorie de la surcharge de Volkmann, la rupture de l'équilibre de la voûte plantaire, la théorie statique représentaient autant de vieilles histoires auxquelles personne ne croyait plus. Cette assertion m'avait vivement ému, puisque, d'après elle, j'étais surpris en flagrant délit d'ignorance, tandis qu'à l'heure actuelle la théorie mécanique de la tarsalgie est encore exposée dans tous les traités d'orthopédie, aussi bien en France qu'en Allemagne et en Angleterre. Or, dans la rédaction de nos Bulletins, la phrase de M. Poncet a disparu; elle est remplacée par celle-ci : « Mais ces causes ne sont qu'adjuvantes. » Il y a loin de l'une à l'autre. A l'heure actuelle, nos Bulletins représentent une seconde édition de nos discours, édition revue, corrigée, et souvent considérablement augmentée. Cette manière de faire rend impossible toute discussion; il serait donc à désirer que la rédaction de nos Bulletins fût la reproduction exacte de nos discussions.

Ceci étant dit, je ne veux pas reprendre la discussion ouverte avec M. Poncet à propos de sa théorie rattachant la tarsalgie à la tuberculose; j'attendrai pour cela que l'auteur nous ait apporté des preuves nouvelles; car, pour moi, jusqu'ici elles font absolument défaut; c'est à tort également, suivant moi, que M. Poncet admet deux formes distinctes de tarsalgie : la forme inflammatoire et la forme mécanique. Ces deux formes n'en font en réalité qu'une seule; ce sont les troubles mécaniques qui ouvrent la scène, et les troubles inflammatoires ne surviennent que secondairement. Ces troubles inflammatoires, quels sont-ils ? J'ai eu occasion de les étudier chez des malades auxquels j'avais pratiqué l'opération d'Ogston, et cela non seulement au point de vue macroscopique, mais aussi histologiquement. Ce sont exactement les lésions de l'arthrite sèche, telles qu'elles ont été décrites, par Redfern (d'Edimbourg) et par l'Ecole française, Cruveilhier, Broca, Deville; altération velvétique, fissuration de la substance fondamentale, et disparition des cellules cartilagineuses, et, comme conséquence, disparition, usure du cartilage lui-même.

C'est bien à tort, suivant moi, que M. Reynier confond le pied plat et la tarsalgie.

« Le mot de pied plat, nous dit-il, doit cependant disparaître, il est illogique. Le pied plat est la position que prend le pied par le fait de la contracture de certains groupes musculaires. »

Pour ma part, je ne saurais en aucune façon souscrire à cette

manière de voir; ce ne sont point les muscles qui donnent primitivement naissance au pied plat. Le pied est plat par suite d'une conformation vicieuse, et c'est secondairement, sous l'influence de l'irritation des articulations, que se montre la contracture musculaire. La théorie de Duchenne (de Boulogne), ou théorie de l'impotence du long péronier latéral, ne me paraît reposer sur aucun fondement. A chaque fois que se présente à moi un exemple de pied plat, je ne manque jamais de faire l'expérience indiquée par Duchenne (de Boulogne), c'est-à-dire d'appuyer sur l'extrémité antérieure du premier métatarsien, en engageant le malade à résister de toutes ses forces à la pression, et j'ai toujours éprouvé de sa part une résistance suffisante.

C'est à tort également, selon moi, que M. Reynier admet des tarsalgies de nature tuberculeuse, rhumatismale et blennorragique; c'est compliquer à plaisir la question. Il est bien évident que toutes les difformités dont s'occupe la chirurgie orthopédique peuvent être considérées à un double point de vue, comme difformités primitives et comme difformités secondaires ou symptomatiques. C'est ainsi qu'à côté de la scoliose primitive ou essentielle, il est des scolioses secondaires, scolioses pleurétiques, ou consécutives à des maladies du système nerveux, telles que la maladie de Friedreich, et même des scolioses hystériques. De même pour le genu valgum, ne voyons-nous pas chaque jour, à côté du genu valgum primitif ou essentiel, des cas de genu valgum secondaires, consécutifs à des arthrites du genou, ou encore à la paralysie infantile? Il en est ainsi pour la tarsalgie : à côté de la tarsalgie vraie, nous voyons fréquemment, au pied, des arthrites de nature tuberculeuse, rhumatismale, ou blennorragique; mais ce ne sont plus là des cas de tarsalgie vraie.

J'en arrive maintenant à la théorie personnelle à M. Reynier, qui fait de la tarsalgie l'expression symptomatique d'un trouble général du système nerveux, du nervosisme. Il en donne comme preuve le caractère spécial de ces malades. « Ils ont, dit-il, un caractère insupportable; ce sont des nerveux qui mettent le désordre dans la salle. » Il est possible qu'il en soit ainsi dans les services d'adultes; mais, dans mon service d'enfants, où j'ai couramment en traitement des malades atteints de tarsalgie, je n'ai jamais rien vu de semblable.

M. Reynier me permettra également de ne pas admettre la seconde preuve qu'il donne de l'origine nerveuse de la tarsalgie, preuve qui serait tirée de ce qui se passe dans le sommeil anesthésique, où la contracture du tarsalgique disparaît. Mais qu'est-ce que cela prouve? Est-ce que toutes les contractures ne disparaissent pas pendant le sommeil chloroformique? Et de ce que,

dans une coxalgie au début, la contracture musculaire a disparu pendant l'anesthésie, M. Reynier en conclura-t-il qu'il s'agit d'un simple trouble nerveux, et non d'une manifestation de l'infection tuberculeuse?

J'ai bien vu un certain nombre de malades nerveux, des femmes généralement, chez lesquels le nervosisme intervenait pour exagérer les douleurs du pied plat valgus, et même les contractures, mais quant à faire du nervosisme la cause générale de la tarsalgie, c'est une opinion à laquelle il m'est absolument impossible de me rallier.

M. Paul Reynier. — Je ne comprends pas bien la discussion qui s'est engagée à propos de la rédaction de notre Bulletin. Si M. Kirmisson veut le relire, il verra que la phrase qu'avait relevée M. Broca s'y trouve. J'avais dit, comme vous le verrez écrit dans le Bulletin, que j'avais observé trois tarsalgiques ayant des antécédents nerveux, dont un qui avait deux frères hémophiles et une mère avec crises d'hystérie convulsive. C'est cette phrase qui avait frappé M. Broca et qui lui avait fait dire « qu'il lui était impossible de laisser considérer l'hémophilie comme preuve de tare nerveuse, sans dire que c'est une simple hypothèse, qui pour lui est peu probable ».

Or, si M. Broca ne croit pas à la relation de l'hémophilie avec le nervosisme, par contre d'autres auteurs ne partagent pas sa manière de voir. Grandidier et Wickham Legg, tout en reconnaissant une certaine atrophie de la tunique contractile des vaisseaux, accusent en même temps le système nerveux qui les anime, admettant un trouble nerveux vaso-moteur. Wedermeyer a la même opinion. Enfin, M. Lancereaux range l'hémophilie dans la classe des affections nerveuses, à cause de la constitution émotive des sujets qui les présentent et de l'influence qu'exercent sur leur retour toutes les causes qui troublent l'action du système vaso-moteur.

Et en effet, on a noté des hémophilies faisant place à des accès d'asthme, coïncidant avec des rhumatismes déformants. Moi-même, qui n'ai pas étudié spécialement cette question et qui ne veux rien ici affirmer, j'ai été frappé de toujours constater chez les hémophiliques que j'ai vus un état nerveux indéniable se manifestant par d'autres troubles. Les deux enfants dont je parlais dans ma communication étaient des jumeaux ; or, je les ai soignés pendant longtemps, et ils offraient cette particularité curieuse que leurs hémorragies se produisaient aux mêmes points à quelques jours de distance. Je suis appelé pour l'un d'eux, ayant un épanchement sanguin dans le genou; quarante-huit heures après, le

second en avait un semblable. Et le fait se reproduisit plusieurs fois pour des hémorragies dans d'autres régions. Peut être n'y avait-il là que des coïncidences. Mais elles sont tout au moins bien curieuses.

Dernièrement, j'avais dans mon cabinet un hémophile qui venait me consulter pour un énorme épanchement sous-cutané, dans la région de l'épaule, consécutif à une piqûre de morphine. Or, mon malade est un morphinomane et un névropathe remarquable.

Je serais donc, pour mon compte, plus disposé à admettre avec M. Lancereaux le nervosisme dans la genèse de cette affection, qu'à le rejeter aussi délibérément que le fait M. Broca.

Mais revenons à la tarsalgie des adolescents.

Nous sommes sur un grand nombre de points d'accord avec M. Kirmisson. Avec moi, il considère que cette affection n'a rien à faire avec la tuberculose. Et en effet, je vous apporte aujourd'hui une série de radiographies de tarsalgiques, où vous pouvez voir qu'aucune de ces radiographies ne montre d'altérations osseuses, rien qui puisse faire penser à la tuberculose. On peut noter seulement, sur quelques-unes de ces radiographies, une saillie du rebord scaphoïdien, qui ferait plutôt penser à une sorte d'exostose, à une déformation légère de ce rebord, faisant penser plus à une lésion d'arthrite sèche.

M. Kirmisson admet encore avec moi que la contracture dans la tarsalgie des adolescents est primitive, et que par le fait des frottements des surfaces articulaires en position anormale, il se produit des lésions qui ont surtout le caractère, comme l'avait remarqué Gosselin, comme je l'ai remarqué aussi, des lésions de l'arthrite sèche. Or, l'arthrite sèche est un trouble trophique des os, qui vient à l'appui de l'idée que le système nerveux joue ici un certain rôle.

Mais là nous différons d'opinion, en ce sens que M. Kirmisson trouve que ce rôle du système nerveux je l'exagère beaucoup. Or, je demande seulement à mes collègues de porter leur attention sur les troubles nerveux que présentent les tarsalgiques, et de les rechercher, et ils verront comme moi qu'on ne peut pas ne pas leur faire jouer un certain rôle dans la genèse de cette affection.

Le fait que cette contracture disparaît sous le chloroforme m'a toujours paru très démonstratif de l'origine nerveuse de cette affection, et je suis étonné que M. Kirmisson conteste cette preuve. N'avons-nous pas, dans la disparition de la contracture de la coxalgie sous le chloroforme, le symptôme le meilleur de la nature hystérique de celle-ci? Je sais bien que sous le chloroforme des contractures dues à des arthrites d'autre origine peuvent dis-

paraître ; mais leur disparition ne se fait pas comme dans le premier cas, spontanément ; il faut aider avec la main, les muscles se laissent allonger. La contracture hystérique disparaît au contraire toute seule dès que le malade est endormi, comme elle disparaît pendant le sommeil. C'est ainsi que dans la grossesse nerveuse le tympanisme abdominal disparaît dès que la malade est anesthésiée.

Reste enfin la dénomination. M. Kirmisson me reproche de vouloir faire disparaître le mot de pied plat. Entendons-nous : pied plat doit être réservé pour les gens qui ont un pied plat dont ils ne souffrent pas. C'est là une déformation du pied. Ils ont un pied plat, dont la voûte est normalement affaissée, mais ils n'ont pas de contracture avec le pied plat.

Lorsque au contraire la contracture existe, et que ce pied plat est dû à cette contracture, le pied plat devient un symptôme, comme l'adduction de la cuisse est un symptôme dans la coxalgie. Et ce symptôme peut se modifier par le fait de la contracture d'autres muscles ; il peut se produire alors un pied creux valgus douloureux, comme l'avait constaté Gosselin. Pied plat ou pied creux valgus douloureux sont donc deux symptômes d'une douleur qui siège au niveau du tarse. Or, nous n'avons pas l'habitude de désigner une affection par le symptôme. Pourquoi déroger à cette habitude quand l'affection siège dans le tarse? C'est ce qui me paraît illogique, et c'est pourquoi je dis que dans l'affection de l'adolescence qui s'accompagne de contracture, de douleur tarsienne, et d'abduction avec renversement du pied, il vaut mieux employer le mot de tarsalgie que celui de pied plat ou de pied creux valgus douloureux.

Rapports.

Sur un mode d'emploi de l'eau oxygénée, fondé sur les propriétés chimiques de ce corps, par M. le Dr Claret (du Havre).

Rapport par M. VILLEMIN.

M. le Dr Claret (du Havre) nous a envoyé une note sur un « mode d'emploi de l'eau oxygéné, fondé sur les propriétés chimiques de ce corps. »

Afin d'obtenir le dégagement aussi complet que possible de l'oxygène contenu dans le liquide, afin d'avoir le maximum d'effet

utile avec un minimum de consommation de médicament, M. le Dr Claret conseille l'emploi simultané d'une solution de permanganate de potasse et de l'eau oxygénée. Pour réaliser le dispositif pratique susceptible d'amener en même temps au contact de la surface irriguée les deux solutions jusque-là rigoureusement séparées, il propose l'emploi de deux canules en verre en rapport par des tubes en caoutchouc avec deux récipients, et réunies par une armature métallique, de telle sorte que les deux colonnes liquides jaillissant sous pression convergent à quelques centimètres et se réunissent précisément à la surface de la plaie.

« Cette note préliminaire, dit M. Claret, a surtout pour but d'établir ma priorité d'invention pour cette méthode. » Et il rapporte à l'actif du procédé l'observation d'un cheval atteint d'une plaie récente et en voie de guérison au bout de huit jours après six lavages. Il se réserve de publier dans la suite de nouveaux résultats.

Je ne veux pas revenir ici sur l'usage de l'eau oxygénée si généralisé aujourd'hui, déjà basé sur de très nombreuses observations du service de Péan, dans la thèse de Larrivé en 1883, et qui reçut une approbation unanime au sein de la Société de Chirurgie en 1900. Je n'envisagerai que l'emploi simultané de l'eau oxygénée et du permanganate de potasse tel que le pratique le Dr Claret.

Depuis longtemps les chimistes utilisent le procédé gazovolumétrique qui fait réagir l'un de ces produits sur l'autre pour assurer la quantité d'oxygène contenu dans un volume donné d'eau oxygénée. Les solutions de permanganate de potasse et les chromates dégagent une molécule d'oxygène, en milieu acide; en milieu alcalin, on emploie les hypochlorites et les hypobromites.

Avec le permanganate de potasse la réaction est la suivante :

$$2\,Mn\,O^4K + 5\,H^2O^2 + 3\,SO^4H^2 = 2\,SO^4Mn + SO^4K^2 + 8\,H^2O + 10\,O.$$

De ces 10 O, 5 proviennent de H^2O^2 et 5 de $Mn\,O^4K$.

Mais il faut, pour que la réaction soit complète, ajouter des quantités appréciables d'acide sulfurique, beaucoup plus que n'en renferme en général l'eau oxygénée des pharmaciens. D'après le Codex, un litre d'eau oxygénée ne doit pas contenir plus de 0 gr. 49 d'acide sufurique pour sa conservation. Presque tous les échantillons en contiennent de 1 à 5 grammes par litre.

Après ces considérations d'ordre chimique, si l'on passe dans le domaine des applications à la chirurgie, il paraît difficile d'accorder au Dr Claret la propriété d'invention qu'il revendique. Pour ce qui est de l'emploi des deux canules jumelles, nous sommes

d'accord avec lui : ce dispositif pratique lui appartient. Quant à la méthode, elle est bien antérieure à sa note, et surtout elle a été mise en œuvre par d'autres dans un nombre important de cas relatifs à l'espèce humaine, ce qui pour nous a une valeur singulièrement plus grande que l'unique fait d'art vétérinaire observé par notre confrère du Havre.

Dans une thèse soutenue à Paris, en 1904, le Dr Coudrais dit textuellement à propos de la désinfection des plaies : « Ces résultats ne pourront être que meilleurs encore si, au lieu d'employer l'eau oxygénée seule, nous faisons des lavages alternativement avec le permanganate de potasse à 1/4000 et avec le peroxyde d'hydrogène. En opérant ainsi, la décomposition de l'eau oxygénée est plus rapide, plus complète, et, partant, les résultats plus parfaits. »

Pour les plaies, M. Coudrais fait un nettoyage soigné avec le permanganate à 1/4000, tamponne ensuite avec de l'ouate imbibée d'eau oxygénée légèrement acide ; puis il procède à un nouveau lavage au permanganate, à une nouvelle application de peroxyde d'hydrogène, et ainsi de suite pendant quatre ou cinq minutes. Il signale la pratique du Dr Boquel, à Angers, qui fait des injections intra-utérines en employant successivement une solution de permanganate de potasse à 0 gr. 25 p. 1000 et une d'eau oxygénée à trois volumes.

Enfin, il s'appesantit avec juste raison sur les intéressantes propriétés décollantes que possède l'oxygène naissant pour détacher les pansements. Le Dr Coudrais obtient le maximum d'effet en faisant tomber alternativement de l'eau oxygénée à huit ou dix volumes et de permanganate de potasse à 1/4000. Ce travail est accompagné d'un assez grand nombre d'observations prises dans nos hôpitaux.

Quoi qu'il en soit, en utilisant pour le traitement de son cheval une méthode déjà ancienne et qui depuis plusieurs années a fait ses preuves en clinique, le Dr Claret a le mérite d'avoir imaginé un dispositif très pratique ; ses deux canules jumelles constituent un progrès sur les irrigations ou les tamponnements successifs à l'aide des deux liquides générateurs d'oxygène.

En manière de conclusion, je proposerai à la Société d'adresser nos remerciements à M. le Dr Claret, pour son intéressante communication et son ingénieux appareil.

M. Lucas-Championnière. — J'avoue ne pas bien comprendre *a priori* l'utilité de la méthode assez compliquée du mélange de l'eau oxygénée et du permanganate de potasse.

On nous fournit aujourd'hui de l'eau oxygénée jusqu'à 100 vo-

lumes, c'est-à-dire tout ce que nous pouvons souhaiter pour la quantité d'oxygène naissant utile à faire dégager.

Quant à l'utilité de l'acidité pour la valeur microbienne de l'eau oxygénée, c'est une propriété absolument connue de tous ceux qui ont utilisé l'eau oxygénée. Il suffit de rappeler qu'il y a sur ce sujet un mémoire de Nocard qui doit remonter à plus de vingt ans.

Sur un cas de sigmo-périsigmoïdite tuberculeuse chronique et sténosante coïncidant avec un énorme kyste ovarique. Accidents d'occlusion aiguë, par M. le Dr MÉRIEL (de Toulouse).

Rapport de M. ED. SCHWARTZ.

M. le Dr Mériel, professeur agrégé à la Faculté de médecine de Toulouse, chirurgien des hôpitaux, nous a envoyé l'observation dont le titre est ci-dessus et que je veux résumer devant vous :

Mme L... C..., âgée de trente-quatre ans, entre le 12 mai 1906 à l'Hôtel-Dieu de Toulouse, pour une grosse tumeur du ventre.

Elle a été réglée à treize ans, a eu deux grossesses normales, des métrorragies il y a six mois; elle est sujette à des poussées de bronchite depuis deux ans environ.

Son ventre a grossi depuis un an et demi à peu près, mais plus rapidement dans ces derniers mois, et cela avec des poussées de péritonite qui ont amené au début le diagnostic d'appendicite. A ce moment, la tumeur était petite et siégeait dans la fosse iliaque droite. Consécutivement à l'une des poussées, il se fit une évacuation de pus par le rectum, ce qui fit penser d'autant plus à une collection appendiculaire vidée dans le gros intestin. Cependant, la tumeur de la fosse iliaque augmenta de plus en plus et peu à peu remplit tout l'abdomen, et il ne fut plus possible de ne pas reconnaître qu'il y avait coïncidence d'une suppuration pelvienne et d'un gros kyste de l'ovaire. Cependant, l'état de la malade déclinait et, quand elle arriva à l'hôpital, elle était émaciée, pâle. Le tronc et la face amaigris contrastaient étrangement avec un abdomen surdistendu et des membres inférieurs œdématiés ; il y avait aussi, outre une circulation veineuse abdominale assez marquée, de l'œdème de la paroi. La consistance de la masse abdominale, à peu près régulière de forme, était variable suivant les points; là, dure, là, plus molle. Au toucher, l'utérus semblait

immobilisé dans toute la masse. Le toucher rectal faisait sentir sur la partie antérieure de l'intestin une plaque indurée qui paraissait adhérer à la portion pelvienne de la tumeur. Pas de troubles utérins. M. le Dr Mériel posa nettement le diagnostic de kyste multiloculaire de l'ovaire ; mais la nature de la collection purulente évacuée par le rectum restait pour lui douteuse ; s'agissait-il vraiment d'une appendicite ou bien d'une salpingite? Quoi qu'il en soit, l'opération fut pratiquée à l'anesthésie à l'éther. On découvre un kyste de l'ovaire adhérent à la paroi antérieure qu'on est obligé d'inciser haut pour découvrir une zone péritonéale libre, adhérant à l'épiploon, à des anses grêles et au gros intestin. Le liquide était gélatineux, on fut obligé de l'extraire en bloc après la libération des adhérences.

Le kyste enlevé, on chercha le point de départ de la suppuration pelvienne. La trompe droite est repliée sur elle-même et adhère faiblement à la paroi antérieure du rectum, où se voit alors une ulcération grisâtre qui est enfouie sous un surjet; la trompe, rouge, indurée, est réséquée et sa cavité paraît remplie d'un magma caséeux. La trompe gauche adhérait aussi par son pavillon à l'S iliaque. Celle-ci est fixée solidement par des adhérences fibreuses au pourtour du bassin, exactement au niveau de l'articulation sacro-iliaque, sur la ligne innominée. Ce tissu de sclérose constitue un véritable anneau enserrant l'intestin ; le méso est induré, témoignant d'un processus inflammatoire ancien ou encore en évolution. L'intestin lui-même est induré et, au palper, on perçoit un canal admettant à peine le petit doigt; l'anneau sclérosant s'étend sur une largeur de deux doigts environ.

Ce rétrécissement de l'S iliaque en faisant prévoir des accidents d'occlusion à brève échéance, M. Mériel se posa la question d'une résection intestinale immédiate. Craignant de tout compromettre en allongeant une intervention déjà grave par elle-même par une nouvelle opération peut-être plus difficile encore, notre confrère referma le ventre. Les suites opératoires furent bonnes. Un mois après, la malade quittait le service, en bonne santé.

Tout alla bien jusqu'en septembre ; mais à ce moment se dessina une constipation opiniâtre, des troubles digestifs sérieux parurent, et, le 10 septembre, éclata une crise d'occlusion aiguë qui ramena la malade à l'hôpital. Un lavement électrique n'ayant donné aucun résultat, on fit à la stovaïne un anus sur le cæcum. L'état s'améliora très rapidement de nouveau quand, une dizaine de jours après, apparut une suppuration de la paroi au niveau de l'ancienne laparotomie ; la collection ouverte laissa écouler une grande quantité de pus et des matières fécales, et il s'établit une fistule pyostercorale qui résista à tous les traitements.

Toutefois, le 7 octobre, M. le Dr Cestan, qui avait repris le service, tenta une intervention pour réséquer le rétrécissement en l'abordant par la fosse iliaque gauche. Les tentatives n'aboutirent qu'à déchirer un intestin très adhérent, qui fut aussitôt refermé, et on s'en tint là. A la suite éclata une broncho-pneumonie, qui finalement emporta l'opérée.

En résumé, de cette histoire longue et mouvementée, se dégage que chez cette malade il y a eu coexistense de deux affections bien différentes : un énorme kyste colloïde de l'ovaire et un rétrécissement sigmoïdien à évolution lente déterminant un beau jour une crise d'occlusion aiguë, ce dernier, à notre avis, tuberculeux, quoique l'examen de l'intestin sténosé et des lésions périphériques n'ait pas été fait, l'autopsie ayant manqué. Le fait que la trompe caséeuse adhérente et ouverte dans le rectum a nettement présenté des lésions tuberculeuses est tout en faveur d'une lésion de même nature de l'angle sigmoïde.

Nous ne reviendrons pas à propos de ce cas sur les lésions inflammatoires péri-sigmoïdiennes ou sigmoïdiennes, oui ou non tuberculeuses, notre collègue Lejars nous ayant tout récemment entretenu de cette question si intéressante et l'ayant mise au point, étayée d'ailleurs par la discussion qui a suivi son rapport (*Bulletins de la Société de Chirurgie*, p. 1158, 1907), et où nos collègues Potherat et Routier ont communiqué un certain nombre de faits analogues (*Bulletins de la Société de Chirurgie*, p. 1227, 1907).

Je ne désire faire quelques reflexions qu'à propos des interventions pratiques.

M. Mériel nous paraît avoir agi très sagement en enlevant, dans un premier temps, le kyste de l'ovaire et les annexes, et laissant, sans y toucher, la lésion de l'anse sigmoïde altérée et rétrécie, qui aurait nécessité soit une résection, soit une entéro-anastomose au-dessous d'elle.

J'ai eu moi-même l'occasion d'observer au moins trois faits de lésions du gros intestin qui pouvaient passer pour néoplasiques et qui ont guéri après une laparotomie avec détachement d'adhérences. Je ne vous rappellerai que l'une d'elles, qui est d'autant plus intéressante qu'il s'agit d'une tuberculose intestino-péritonéale.

M. X..., soixante et un ans, homme de bureau, est vu par moi, en 1903, avec les Drs A. Robin et Percheron, pour des accidents d'occlusion intestinale chronique. Il souffre depuis deux ans de constipation opiniâtre, de coliques; dans ces derniers mois, les selles sont devenues petites, ovillées ou rubannées ; il a rendu deux fois du sang en même temps qu'elles, et cela sans qu'il y eût

d'hémorroïdes appréciables. Il a un peu maigri, l'appétit est nul ou très faible.

A l'examen, le ventre est actuellement peu ballonné; on sent très nettement, dans la fosse iliaque gauche, une induration en forme de boudin, sensible à la pression. Le toucher rectal ne donne rien. La prostate est un peu grosse, ce qui explique la pollakiurie nocturne dont se plaint M. X... Les urines sont normales, mais le taux de l'urée est plutôt au-dessous de la moyenne, ce qu'explique suffisamment la mauvaise nutrition. Il n'y a pas d'antécédents, ni tuberculeux, ni néoplasiques, dans ses collatéraux ou ses ascendants.

Nous penchons après cet examen, étant donné l'âge du malade, vers un néoplasme de l'S iliaque, et conseillons une laparotomie exploratrice, curatrice si elle peut, palliative dans le cas contraire, en pratiquant, soit une résection, soit une entéro-anastomose. L'opération fut pratiquée le 1er avril 1903.

Chloroformisation facile. Laparotomie médiane. Le ventre ouvert, on constate que la masse est beaucoup plus grosse que ne le montrait l'exploration avant l'ouverture; elle est constituée par la partie supérieure du côlon pelvien, indurée, entourée de masses d'adhérences avec l'intestin grêle, sans qu'il y ait de liquide. Le cæcum est sain, l'appendice aussi. Libération des adhérences autour de l'anse pelvienne. Celle-ci est englobée jusque dans le petit bassin, et comme pour nous il est presque certain qu'il ne s'agit pas d'un néoplasme, nous ne tentons ni résection, ni même anastomose au-dessous de la partie malade, la profondeur du rectum devant rendre très difficile une iléorectostomie, seule possible.

Le ventre est refermé par quatre plans de suture.

Suites normales. Les accidents d'occlusion disparaissent; le malade sort guéri de la Maison de santé.

Nous l'avons suivi, et avons constaté, dans la suite, la formation d'un foyer de fongosités au niveau de la fosse iliaque gauche. Ce foyer a été incisé et gratté. L'examen microscopique a montré tous les éléments d'une tuberculose; l'inoculation à un cobaye l'a rendu tuberculeux au bout de sept semaines. Il n'y avait donc plus de doute. Il s'agissait d'une affection tuberculeuse.

Il n'y a jamais eu de fistule stercorale proprement dite, quoique à certains moments nous ayons eu quelques doutes sur la présence de matières.

La guérison s'est établie, et j'ai reçu en mars 1907 des nouvelles très bonnes de l'état local et général. M. X... est tout à fait guéri, après avoir suivi des traitements variés par les cures d'air, etc.

Malheureusement, comme le montre le fait même communiqué par le Dr Mériel, il n'en va pas toujours de même. Lorsque les accidents se reproduisent, il ne faut pas attendre trop longtemps et laisser le malade s'affaiblir ; à moins de conditions très favorables pour une résection avec entérorraphie, nous pencherions plutôt, dans tous ces cas où l'idée de néoplasme peut être mise de côté, vers une entéro-anastomose basse. Je termine en vous priant d'adresser nos remercîments au Dr Mériel, et de déposer son observation dans nos archives.

Présentations de malades.

Opérations combinées (résection du sympathique, ligature de la carotide externe et résection des branches périphériques du trijumeau) et trépanation du côté opposé dans le traitement de la névralgie faciale.

M. H. Morestin. — Le récent Congrès de Chirurgie vient d'examiner à nouveau la tant difficile question du traitement de la névralgie faciale. Les deux rapporteurs se sont trouvés d'accord pour recommander dans un grand nombre de cas les *opérations combinées* portant d'une part sur les branches périphériques du trijumeau, d'autre part sur le grand sympathique cervical, et pour conseiller aussi de reprendre, en les comprenant mieux, les ligatures artérielles. Pour ma part, j'ai résumé mon opinion en indiquant dans les termes suivants « le plan général du traitement des grandes névralgies faciales, ayant déjà traversé la phase de la thérapeutique médicale » :

« Dans certains cas où les douleurs sont diffuses, occupent tout le territoire du trijumeau ou sa plus grande partie, et sont d'une très grande violence, on peut d'emblée recourir à la cure radicale, c'est-à-dire à l'isolement du Gasser, à la section de la grosse racine du trijumeau.

Le plus souvent, moins pressé par les circonstances, il sera préférable de procéder par étapes, et, réservant l'opération sérieuse, de s'adresser tout d'abord aux injections fixatrices d'alcool qui, à la rigueur, peuvent suffire ; ensuite aux *opérations combinées* portant simultanément sur la branche douloureuse ou tout au moins la plus douloureuse du trijumeau, le ganglion cervical supérieur et la carotide externe. On remarquera encore une fois qu'il s'agit d'actes opératoires simples, parfaitement réglés,

d'une bénignité complète et qui, dans leur ensemble, n'arrivent pas à constituer une grosse intervention. En cas de récidive, il n'y aurait finalement qu'à pratiquer la résection du trijumeau au-dessus du ganglion. »

Voici un malade chez lequel, conformément à ce programme, j'ai pratiqué, après échec des injections d'alcool, une triple intervention portant sur le sympathique, la carotide externe et le dentaire inférieur.

Cet homme atteint d'une névralgie faciale, terriblement douloureuse, occupant du côté droit les territoires du maxillaire supérieur et du maxillaire inférieur, avec prédominance sur le trajet du dentaire inférieur, avait d'abord reçu les soins de M. Ostwalt, puis de notre collègue Sicard, qui lui firent des piqûres d'alcool et lui procurèrent à deux reprises un assez long soulagement. Mais les douleurs ayant reparu avec une extrême intensité, M. Sicard qui, dans ses précédentes tentatives, avait rencontré dans la recherche des nerfs, au sortir de la base du crâne, des difficultés particulières, qui ne lui avaient pas permis de faire des injections complètement satisfaisantes, préféra renoncer pour ce cas à la méthode de l'alcoolisation et m'adressa le malade, dans les premiers jours d'octobre, à l'Hôtel-Dieu où j'étais à ce moment chargé du service de clinique.

Le malade, tourmenté par de terribles crises survenant à plusieurs reprises chaque jour, accepta volontiers d'être opéré. L'intervention eut lieu le 9 octobre, en présence de M. Sicard et d'un grand nombre de collègues de province ou de l'étranger, venus à Paris pour le Congrès.

Je pratiquai le long du bord antérieur du sterno-cléido-mastoïdien une longue incision qui me permit : 1° d'aller à la recherche de la carotide externe, dont je liai le tronc entre la thyroïdienne supérieure et la linguale, puis les premières grosses branches, la linguale et la faciale; 2° passant entre le sterno reclivé en dehors et la veine jugulaire interne, d'aller reconnaître le pneumogastrique, puis le grand sympathique, dont j'extirpai le ganglion cervical supérieur, extirpation sûrement totale, et le cordon sympathique sous-jacent que je poursuivis jusqu'à la partie inférieure du cou, sans toutefois aller jusqu'au ganglion cervical inférieur; 3° me reportant en avant, de rechercher le nerf dentaire inférieur, par la voie sous-angulo-maxillaire, après avoir abattu l'angle de la mâchoire, décollé à la rugine le ptérygoïdien interne de ses insertions et reconnu l'épine de Spix. Le nerf sectionné fut arraché, tant du côté du bout central que du bout périphérique.

La plaie longitudinale unique, qui avait suffi à toutes ces manœuvres, fut alors réunie sans drainage.

Les suites de l'opération furent aussi simples, aussi heureuses que possible. Au huitième jour la cicatrisation était complète.

Un certain degré de constriction des mâchoires a été la conséquence prévue du temps opératoire concernant le dentaire inférieur; mais cette constriction est restée modérée, elle n'a jamais empêché ni même gêné sérieusement l'alimentation, et elle est en train de disparaître totalement par un traitement mécanique très simple, l'application quotidienne de l'écarteur ordinaire des mâchoires.

Le point important, c'est que les douleurs si cruelles ont disparu le jour même de l'opération, non seulement dans le territoire du dentaire inférieur, mais dans tout le domaine du trijumeau. Elles ont cessé totalement, et n'ont pas reparu depuis. A peine s'il persiste une sensation de cuisson se manifestant de temps à autre à la face interne de la joue. On ne saurait, il va sans dire, tirer de cette observation aucune conclusion touchant le résultat définitif. La guérison est-elle acquise, durera-t-elle seulement quelques mois? Il est impossible aujourd'hui d'avoir à cet égard aucune certitude. Il est permis cependant de conjecturer qu'en associant des procédés thérapeutiques, qui pris isolément sont susceptibles de procurer pour un temps plus ou moins long la cessation des douleurs, on additionne leurs bons effets.

On a noté souvent qu'après la sympathicectomie dirigée contre la névralgie faciale, le bénéfice n'était pas immédiat, qu'il y avait même souvent une recrudescence temporaire des douleurs, attribuée à la vaso-dilatation consécutive. L'opéré attend quinze, vingt jours et parfois beaucoup plus longtemps la sédation espérée. J'ai pensé que la ligature de la carotide externe et de ses branches principales, simultanément pratiquée, non seulement pourrait contribuer à amener quelques perturbations trophiques favorables dans le terrain de la douleur, mais devait être un utile complément de la sympathicectomie, en mettant l'opéré à l'abri de la douloureuse réaction consécutive. « La vaso-dilatation due à la sympathicectomie, disais-je dans mon rapport, serait neutralisée par l'ischémie consécutive à la ligature, et le soulagement que d'ordinaire le malade attend pendant de longs jours serait peut-être obtenu sur-le-champ. » Or, il semble bien que dans le cas particulier la ligature ait pu par ce mécanisme contribuer à la disparition immédiate des douleurs qui a été notée dans tout le domaine du trijumeau et non pas seulement dans le territoire de la branche sensitive sectionnée. Il n'y a eu d'ailleurs chez ce sujet aucune vaso-dilation de la face, et les seules conséquences apparentes de la sympathicectomie ont été une légère énophtalmie et un peu de myosis.

Si notre espoir est déçu par la réapparition des douleurs, je me déciderai à tenter l'exclusion du ganglion de Gasser par la section du trijumeau au-dessus du ganglion, opération qui, à l'heure actuelle, paraît devoir être préférée à l'extirpation du ganglion lui-même.

Quel que soit l'avenir du sujet, son observation prouve que les diverses opérations simultanément pratiquées chez lui « n'arrivent pas, dans leur ensemble, à constituer une grosse intervention » et que cette combinaison, dans un cas affreusement douloureux, a procuré la sédation immédiate. Les actes opératoires les plus variés ont pu, certes, déterminer des soulagements rapides et même durables ; mais il y a lieu de faire l'essai des opérations associées qui ne peuvent faire moins et qui, selon toute apparence, doivent donner davantage.

Voici maintenant un autre malade chez lequel j'ai été amené à pratiquer, à l'exemple de Jaboulay, une opération assez inattendue dans le traitement de la névralgie faciale, la trépanation du côté opposé. Je crois devoir signaler le résultat obtenu dans un cas où les crises étaient presque continues et réellement épouvantables. Ce malade a une histoire déjà longue : plusieurs d'entre vous le connaissent sans doute, car il a séjourné dans un grand nombre de services. Il a subi toutes sortes de traitements et la série à peu près complète des opérations dirigées contre la névralgie faciale. Quand je l'ai vu pour la première fois, en 1900, on lui avait déjà réséqué le bord alvéolaire. Je lui ai à cette époque sectionné le dentaire inférieur. Dans *la Gazette des Hôpitaux* (novembre 1900), puis à la Société Anatomique (1902), j'ai publié cette partie de son observation, à cause de la technique employée, que je désignais sous le nom de procédé sous-angulo-maxillaire.

Plus tard je lui ai réséqué le nerf maxillaire inférieur dans le crâne. L'opération fut en somme assez simple et je n'eus pas grand'peine à découvrir et à couper la 2e et la 3e branche, au moment de leur pénétration dans les trous rond et ovale. Je dois dire immédiatement que cette opération, défendable il y a quelques années, me semble aujourd'hui n'avoir plus aucune indication. Du moment que l'on a cru devoir ouvrir le crâne, il faut aller jusqu'au bout, c'est-à-dire tenter l'opération radicale, à savoir la section du trijumeau au-dessus du ganglion.

Peu de mois après, je réséquai le grand sympathique cervical du côté correspondant (ganglion et cordon sous-jacent, sans toucher au ganglion cervical inférieur), en y ajoutant une opération d'Esmarch destinée à combattre la constriction de la mâchoire laissée par la précédente intervention.

Ces diverses opérations assurèrent chacune une trève appréciable ; la dernière fut la plus longue.

Les souffrances ayant encore reparu, cet homme a été soumis aux rayons X sans résultat ; aux piqûres d'alcool, par Baudoin et Lévy ; aux injections mercurielles par plusieurs de nos collègues de Saint-Louis. Les injections d'alcool, souvent efficaces, n'ont pu être bien utiles, puisque les nerfs maxillaires supérieur et inférieur avaient été réséqués jusque dans le crâne, et que les opérations antérieures avaient considérablement bouleversé la région.

De guerre lasse, cet homme est revenu me trouver à l'Hôtel-Dieu, où il est entré le 31 août, dans une situation lamentable, réclamant à grands cris la mort, et à la veille de se suicider. Il paraissait en vérité torturé d'une manière effroyable. Il ne pouvait s'alimenter qu'avec beaucoup de peine, n'osait plus parler, le moindre mouvement déchaînant des crises terribles. Le spectacle de ces crises était affreusement angoissant et pénible, et les doses les plus élevées de morphine ne pouvaient les soulager ni les espacer.

Le 2 septembre, j'essayai d'aller à la recherche du ganglion de Gasser ou de la grosse racine du trijumeau. Ce fut une opération extrêmement laborieuse. D'énormes masses fibreuses occupaient les régions temporale et zygomatique et défendaient l'abord du crâne, et par l'orifice de l'ancienne trépanation adhéraient largement à la dure-mère. La branche montante de maxillaire inférieur s'était déplacée en avant et fixée en position vicieuse au milieu de ces tissus rigides et saignants.

Difficilement, lentement, péniblement, je pus préparer la voie d'accès, agrandir largement la brèche cranienne temporo-basale, reconnaître et libérer la dure-mère, repérer la face antérieure du rocher, soupçonner le voisinage du sinus caverneux et disséquer une petite masse dure qui devait répondre à l'emplacement du ganglion de Gasser, sans être aucunement certain que je tenais l'organe cherché, puisque les branches périphériques manquaient et que le ganglion, au milieu du processus scléreux, était devenu méconnaissable. Je songeai à ouvrir la dure-mère pour aller chercher le trijumeau au delà de cette région brouillée par l'intervention d'autrefois, mais l'état du sujet ne permettait pas d'aller plus loin. Je dus m'arrêter, craignant de le voir succomber.

Le résultat de cette tentative fut nul. A peine si pendant deux jours il y eut une légère atténuation. La plaie fut cicatrisée en quelques jours et l'opération fut bien supportée ; mais les douleurs reprirent ou plutôt continuèrent avec la même effrayante intensité. Le malade, désespéré, me demandait encore de tenter n'importe quoi, sans songer à ménager sa vie. Très ému par l'état

de ce malheureux, je me décidai à essayer chez lui, avec un grand scepticisme je dois l'avouer, une opération proposée par Jaboulay, qui l'avait faite une seule fois, la trépanation au niveau de la zone rolandique du côté opposé. (Cette observation a été publiée par Challier dans *la Gazette des Hôpitaux*, 17 septembre 1908, et Jaboulay a depuis exposé lui-même au Congrès les raisons qui lui paraissent justifier cette manière de faire.)

Le 2 octobre je trépanai du côté gauche, la névralgie siégeant à droite. Au niveau des centres rolandiques, je créai une brèche large de 3 centimètres, longue de 6; contrairement à Jaboulay, je ne touchai pas à la dure-mère et me bornai à la craniectomie, après quoi la plaie cruciale fut refermée sans drainage.

Le lendemain le malade était mieux, il m'écrivait : « Les douleurs ont diminué à peu près de 50 p. 100; je n'ose pas y croire. » Au deuxième jour, il ne souffrait plus du tout. Depuis, il n'y a plus eu aucune crise; le malade n'a pas eu besoin de morphine; il est bien, il dort, il mange. De cachectique qu'il était, il est devenu en un mois un homme d'apparence normale. Je ne me charge pas d'expliquer comment a pu agir cette trépanation, mais le fait est indéniable; elle a été suivie d'une cessation complète des douleurs. Cet état durera-t-il? Je n'en sais rien; moi non plus je n'ose pas y croire; toujours est-il que cette opération très simple et très bénigne, une craniectomie, s'est montrée efficace dans un cas où les douleurs dépassaient tout ce que l'on peut imaginer. Je vous soumets le fait, sans l'entourer d'inutiles commentaires ou d'hypothèses. C'est la seconde fois que cette tentative est faite. Dans les deux cas, il y a eu sédation immédiate; mais les deux cas sont trop récents pour que l'on puisse rien dire au sujet de la durée du résultat. Il me paraît à moi improbable que la guérison soit bien longue, mais, quelle que soit la brièveté de la trève, ce sera toujours un bienfait appréciable pour notre lamentable patient. On remarquera que peu de jours auparavant, une trépanation large avait été pratiquée du côté de la névralgie, lors de la recherche du Gasser, et qu'elle n'avait procuré, celle-là, aucun effet utile, alors que la trépanation du côté opposé a été suivie d'une détente rapide et complète.

M. Pierre Sebileau. — Les deux opérations de Morestin sont intéressantes, pour si empiriques qu'elles paraissent. Mais elles sont récentes; attendons la fin.

En ce qui me concerne, je dois dire que je suis, à l'heure actuelle, revenu de toutes les illusions que j'ai pu me faire sur le traitement chirurgical de la névralgie trifaciale avec ou sans tic douloureux. J'ai cependant fait de nombreuses opérations; j'ai

même collaboré avec mon maître Quénu à un procédé de résection du nerf maxillaire inférieur, et j'ai réglé avec Schwartz la technique de la résection du sympathique cervical. Toujours, la récidive survient. C'est désespérant. Je crois que je n'opérerai plus. Les injections d'alcool bien pratiquées donnent, paraît-il, d'admirables résultats; notre collègue Sicard en a fait sur des patients qui étaient venus me demander une cure chirurgicale; j'ai trouvé le procédé d'une grande efficacité, au moins tant que j'ai pu suivre les malades.

Cancer du sein inopérable. — Extirpation des lésions au plus près. — Fulgurations. — Accidents septiques. — Guérison. — Etat de la malade quatre mois après.

M. Tuffier. — Voici une femme de trente-six ans atteinte depuis deux ans d'un cancer du sein jugé inopérable par plusieurs chirurgiens et par moi-même, si bien qu'elle avait échoué au Calvaire, refuge des cancéreux abandonnés de notre art.

Sachant les observations de Keating-Hart, je le priai de venir dans mon service. Cette femme revint, et il m'affirma que les lésions étaient justiciables de l'extirpation au plus près et de la fulguration. Vous pouvez vous rendre compte, par cette photographie stéréoscopique, de l'étendue de l'ulcération et des noyaux cancéreux cutanés, graine de cancer, qui l'entouraient. Mais vous ne pouvez voir l'adhérence et l'envahissement du plastron costal — l'ichor fétide et les hémorragies dont ce cancer était le siège.

L'opération faite le 18 juillet, extirpation du cancer et des ganglions, curettage des côtes. L'opération terminée, je pensais que jamais la cicatrisation n'aurait lieu. Tentative de réunion avec gros drainage. Malgré cela, au troisième jour, exsudation énorme, température de 39 degrés. Prévenu de la possibilité de cette septicémie, on enlève les points de suture, les accidents tombent et la plaie se cicatrise complètement.

Vous la voyez aujourd'hui avec une cicatrice parfaite et la liberté des mouvements du bras, mais il existe encore quelques petits noyaux cutanés. Cette malade a donc une belle cicatrice, mais *n'est pas guérie*; j'ajoute qu'elle a une certaine difficulté à marcher, et qu'il est probable que quelque métastase se développe dans des corps vertébraux.

Je ne veux pas discuter la fulguration, mais vous montrer un cas curieux.

M. Ricard. — Je viens de faire pratiquer la fulguration sur une malade atteinte d'un cancer inopérable du sein. Sans vouloir entrer dans le détail de cette observation qui sera versée aux débats en temps utile, j'insisterai aujourd'hui sur ce fait que ma malade est dans un état grave, avec une sécrétion considérable de liquide sale et une température qui oscille autour de 40 degrés.

Or, ce n'est pas l'exérèse chirurgicale, plutôt limitée, qui peut être incriminée. Mais, de toute évidence, c'est la fulguration qui a amené cet état local et cet état général. Comme, de toutes parts, nos collègues veulent expérimenter la nouvelle méthode, je viens aujourd'hui leur dire qu'elle est d'une bénignité très relative.

Pierre Delbet. — Je vous demande la permission de rapporter en deux mots une observation qui ressemble à celle de mon ami Ricard, et qui s'est terminée par la mort.

La malade était inopérable. Quelques-uns de nos collègues, Nélaton, Ombrédanne, qui l'ont vu, ont trouvé comme moi qu'elle ne pouvait pas bénéficier d'une intervention.

M. Keating-Hart voulut bien venir la fulgurer dans mon service de Laënnec. Je fis à la demande de M. Keating-Hart une opération incomplète, mais cependant étendue (amputation du sein, curage de l'aisselle avec résection d'un segment de la vessie oscillante adhérente).

La fulguration fut faite en deux temps, avant l'exérèse, puis après l'exérèse sur la plaie et, chaque fois, pendant une vingtaine de minutes.

Pour faciliter l'action de l'électricité sur la région où existaient des traînées de lymphangite cancéreuse, j'avais fait des scarifications, les unes superficielles, les autres profondes.

Je fis une contre-ouverture sur le bord du grand dorsal, j'y mis deux gros drains et je fis une suture lâche et incomplète.

La malade fut très choquée par l'opération. Elle se remonta cependant; mais, le troisième jour, la température commença à s'élever, et la malade a succombé le 7e ou 8e jour.

M. Keating-Hart m'a dit avoir constaté que les sécrétions des plaies fulgurées sont d'une extrême toxicité. Elles foudroient les lapins avec d'énormes élévations de température.

Ma malade a résorbé ces toxines. Je me borne à mentionner ce fait.

M. Pozzi. — Il est de toute importance de ne point réunir les plaies après fulguration.

M. Tuffier. — Je vous ai présenté une cicatrice et je n'ai pas voulu développer la question de la fulguration, sans quoi je vous aurais parlé de tous ces accidents septiques que je connais parfaitement et contre lesquels M. Pozzi a parfaitement raison de préconiser l'ouverture des plaies fulgurées. Chez un malade atteint de sarcome vertébral, et qui avait subi la fulguration, une réunion avec un large drainage fut suivie d'accidents graves de septicémie; mais je fis de suite sauter tous les points de suture, et là encore mon malade a guéri. Keating-Hart m'avait prévenu de ces accidents et de leur gravité, en me communiquant les faits d'inoculation mortelle de liquide aux animaux qui vous ont été signalés.

Maladie de Paget.

M. Keating-Hart. — Observation de maladie de Paget, traitée par la fulguration.

M. Walther, rapporteur.

Electroyse circulaire.

M. Zimmern. — Traitement des rétrécissements du rectum, par l'électrolyse circulaire.

M. Bazy, rapporteur.

Présentations d'instruments.

Deux dispositifs permettant de remplacer l'entonnoir de Trendelenburg dans les opérations cervicales après trachéotomie préalable.

M. Pierre Sebileau. — L'entonnoir de Trendelenburg, adapté à la canule tampon ou à la canule de Hahn, permet au chloroformisateur de se tenir éloigné de la zone opératoire. C'est un précieux avantage. Par contre, le chloroforme versé goutte à goutte sur la flanelle qui obture l'entonnoir est toujours administré un peu au jugé. C'est, si l'on veut, la chloroformisation à la compresse, mais à distance. On n'échappe ainsi à aucun des inconvénients d'une anesthésie non réglée qui, par instants, devient brutale.

Or, je présente aujourd'hui à la Société de Chirurgie deux appareils permettant de pratiquer cette chloroformisation à distance après trachéotomie préalable, en utilisant l'appareil de Ricard, lequel assure, à mon avis, une narcose beaucoup plus régulière.

Le premier dispositif a été imaginé par mon assistant Lemaître et par moi; il a été fabriqué par M. Colin; il consiste, comme vous le voyez, en un petit appareil tubulaire qui peut s'adapter à une canule de trachéotomie ordinaire ou encore à la canule-trocart de Butlin-Poirier.

Après avoir pratiqué soit une trachéotomie ordinaire, soit une laryngectomie inter-crico-thyroïdienne, on monte sur la canule mise en place un petit tube à trois branches. La branche inférieure s'adapte sur l'orifice de la canule, qu'il doit obturer le plus complètement possible; la branche moyenne communique par un caoutchouc souple et fin avec la soupape d'aspiration de l'appareil Ricard; la branche supérieure est la partie importante du tube : elle remplace la soupape d'échappement du Ricard. Une simple petite rondelle en argent ou en aluminium sert à cet effet : suivant sa situation haute ou basse, elle permet ou empêche l'arrivée de l'air extérieur.

Lorsque le sujet est dans le décubitus dorsal, l'action de la pesanteur empêche toute communication entre le tube (et du fait même, l'appareil respiratoire) et l'extérieur. L'inspiration ajoute son action à celle de la pesanteur : aussi, lors de l'inspiration, la soupape du Ricard peut se soulever facilement et les vapeurs de chloroforme pénétrer dans les voies respiratoires. Par contre, le moindre effort d'expiration soulève d'autant mieux a petite ron-

delle, que celle-ci, très rapprochée de l'orifice trachéal, est extrêmement légère.

Grâce à ce dispositif, dont le jeu des soupapes n'est autre que celui de l'appareil Ricard, le chloroforme est administré pour ainsi dire automatiquement : souvent il suffit, après avoir plongé le malade dans un état de narcose profonde, de laisser ouverts les quatre trous de l'appareil Ricard. La tâche du chloroformisateur se trouve considérablement simplifiée ; la surveillance se fait par le bruit rythmique et régulier des soupapes et, de temps à autre, par l'examen de la pupille.

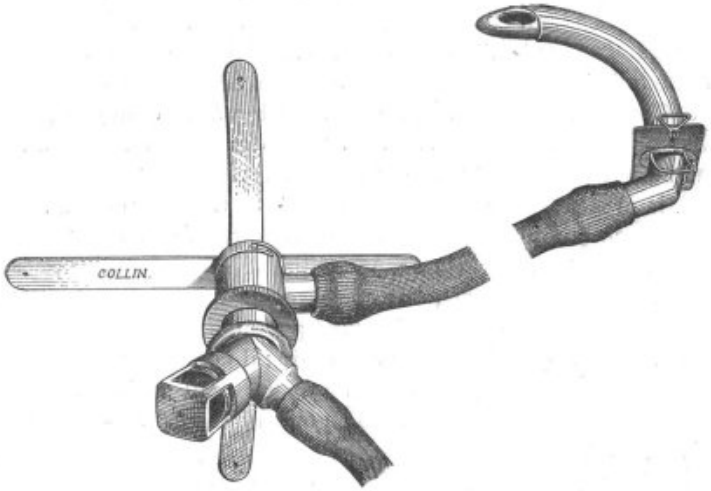

C'est de cet appareil que je me sers pour toutes les grosses opérations que je pratique sur la bouche, le pharynx et les fosses nasales ; il rend d'une grande simplicité la pratique des trachéotomies temporaires faites en vue de l'anesthésie et de la protection des voies respiratoires.

Le second dispositif a été imaginé par mon collègue et suppléant le Dr Lombard. Il est particulièrement applicable aux opérations sur le larynx, à la laryngectomie en particulier, car il découvre, mieux encore que le précédent, en raison de la forme de son col tubulaire et de la suppression de la plaque de la canule, la région trachéo-laryngée ; il a été imaginé et réalisé après le précédent.

Cet ingénieux appareil comprend :

1° Une canule à trachéotomie, qui peut être une canule conique, une canule plate ou une simple canule ordinaire, dont la plaque est supprimée dans la partie supérieure, de manière à ne pas

gêner les manœuvres des instruments sur le cricoïde ou le premier anneau de la trachée. Entourée d'une petite épaisseur de gaze, cette canule suffit parfaitement à obturer la trachée;

2° Une pièce coudée, dont un des bras s'emboîte à frottement sur le pavillon de la canule, et dont l'autre est destiné à recevoir un tube de caoutchouc de gros calibre et long de 22 à 25 centimètres environ. L'angle que forment entre eux les deux bras de cette pièce est tel que cette dernière fait à peine saillie au-dessus du pavillon de la canule. Comme la suppression de la plaque de la canule, cette disposition est destinée à faciliter les manœuvres opératoires;

3° Un ajutage qui reçoit la pièce à respiration de Ricard, celle qui, normalement, se fixe sur le masque : l'ajutage remplace ainsi le masque. Il est muni d'une tubulure latérale pour le tube de caoutchouc venant de la canule et s'assujettit au moyen d'une baïonnette sur un support métallique léger en forme de croix. Ce support se place sur le thorax du sujet, et trois champs jetés sur les branches de la croix l'empêchent de se déplacer ou de glisser. On pourrait l'immobiliser d'une façon plus certaine au moyen d'une pince hémostatique, prenant à la fois une branche de la croix et un champ.

J'ai déjà pratiqué de nombreuses opérations avec le dispositif Sebileau-Lemaître; l'appareil a toujours fonctionné à ma pleine satisfaction.

J'ai vu Lombard, à la fin des vacances, pratiquer, dans mon service de Lariboisière, une pharyngotomie sous-hyoïdienne et une laryngectomie, avec son appareil; l'anesthésie fut parfaite et le dispositif fonctionna à souhait.

M. Sieur. — Je tiens à appuyer ce que vient de dire M. Sebileau au sujet des avantages présentés par la modification que M. Lombard a fait subir à l'appareil de Ricard. Il y a quinze jours, ayant à pratiquer une laryngectomie avec large ablation ganglionnaire, je n'ai nullement été gêné par le chloroformisateur qui se tenait près des membres inférieurs de l'opéré.

Au contraire, ayant eu ces jours derniers à opérer un malade atteint de néoplasme du pharynx propagé au larynx, j'ai été très gêné par la chloroformisation, parce que je n'avais à ma disposition ni l'appareil de Lombard ni l'ajutage spécial que mon ami Sebileau a adapté à la canule de Poirier.

Élection

D'UN MEMBRE TITULAIRE

Nombre de votants : 38.

MM.	Auvray.	34 voix.
	Riche	2 —
	Marion.	1 —

Bulletin blanc : 1.

En conséquence, M. AUVRAY est nommé membre de la Société de Chirurgie.

Le Secrétaire annuel,

RICARD.

Paris. — L. MARETHEUX, imprimeur, 1, rue Cassette.

SÉANCE DU 11 NOVEMBRE 1908

Présidence de M. Nélaton.

Procès-verbal.

La rédaction du procès-verbal de la précédente séance est mise aux voix et adoptée.

Correspondance.

La correspondance comprend :

1°. — Les journaux et publications périodiques de la semaine.

2°. — Une lettre de M. Bazy, s'excusant de ne pouvoir assister à la séance.

3° — Une observation de M. le Dr de la Torre (de Quito), ayant pour titre : *Fibrome du ligament large gauche, enlevé par laparotomie.*

A l'occasion du procès-verbal.

Sur l'ionothérapie au point de vue chirurgical.

M. Tuffier. — J'ai étudié l'*ionothérapie* électrique au point de vue expérimental et au point de vue clinique. Cette méthode, qui avait pour but de faire passer une substance chimique à travers la peau saine directement sur une lésion profonde, aurait eu des applications bien nombreuses en chirurgie.

Sans doute la pénétration électrolytique était établie par de nombreuses preuves physiques et chimiques. Mais ni les expériences de Chatzky sur la pomme de terre ni même celles de Labatut sur les tissus morts ne pouvaient être d'un grand secours pour servir de base à la clinique.

La recherche des produits électrolysés dans les urines (Labatut, Destot, Savy, Leduc) prouvait la pénétration des substances médicamenteuses à travers la peau, mais sans en montrer ni le mode ni la profondeur de pénétration. Pour résoudre ces questions, nous nous sommes adressés, avec M. Mauté, à la méthode histochimique (Société de Biologie, 19 janvier 1907), en nous servant d'une solution de trypanroth, de nitrate d'argent à 1 p. 100.

Nous avons vu que, contrairement à ce que pensaient Ehrmann et Leduc, l'introduction médicamenteuse se faisait non seulement par *les glandes* sudoripares et sébacées, mais aussi par le revêtement épidermique. Nous avons constaté, en outre, qu'au moins dans certains cas, le même médicament pouvait exister dans les tissus *sous un état différent*, suivant qu'il était introduit par injection sous-cutanée ou par voie électrolytique. C'est ainsi que si l'on fait une injection sous-cutanée d'une solution à 1 p. 100 de trypanroth, une partie de ce colorant se fixe lentement dans les tissus et donne une coloration rouge uniforme de tous les éléments anatomiques de l'épiderme et du derme, tandis que nous avons vu la même substance *introduite à l'aide du courant électrique* se fixer sur les cellules du derme sous forme de granulations rouges irrégulières, ressemblant aux granulations leucocytaires, c'est-à-dire sous forme de particules insolubles ou peu solubles, dont la présence doit se manifester *localement* pendant un temps beaucoup plus long. Ces expériences nous ont permis d'expliquer les observations faites par certains auteurs, qui ont constaté que les substances introduites par voie électrolytique passent beaucoup plus lentement dans les urines que lorsqu'elles sont introduites par la voie stomacale ou sous-cutanée, et les faits relatés par Savy, où le lithium introduit par électrolyse commençait à s'éliminer plus rapidement si l'on fait un massage de la peau.

Enfin nous avons constaté que les médicaments ne pouvaient jamais *dépasser* en profondeur le *revêtement cutané*. Quelles qu'aient été les modifications apportées à la concentration de la solution employée, et à l'intensité électrique, *nous n'avons jamais pu atteindre le tissu cellulaire sous-cutané*. C'est ainsi qu'en introduisant à travers la peau l'ion salicylique après avoir injecté dans le tissu cellulaire sous-jacent une solution de perchlorure de fer, nous trouvions la réaction caractéristique dans les couches superficielles du derme, mais ni le tissu cellulaire ni la couche musculaire ne présentaient cette réaction, qui se faisait au contraire instantanément dans ces mêmes tissus si l'on venait à les toucher avec une parcelle d'une solution très diluée d'acide salicylique.

Ces expériences nous ont montré :

1° Que les substances chimiques peuvent être introduites à l'aide du courant continu à travers la peau saine, où elles sont absorbées plus ou moins rapidement;

2° Qu'elles semblent pouvoir former dans les protoplasmas cellulaires des combinaisons peu solubles, et différentes de celles qu'ils présentent lorsqu'ils sont introduits par la voie sous-cutanée;

3° Que leur *pénétration reste superficielle*.

Ces conclusions se sont trouvées pleinement vérifiées dans la suite par mon expérience clinique.

C'est ainsi que j'ai obtenu surtout de bons résultats dans des affections douloureuses à siège superficiel comme la névralgie faciale. Cependant, encouragé par les publications de Lewis Jones, j'ai essayé de traiter deux épithéliomas de la face (variété ulcus rodens) avec l'ion zinc et l'ion argent. J'ai obtenu deux échecs, et des biopsies pratiquées à plusieurs reprises dans un cas m'ont conduit à penser que la pénétration semblait plus difficile à travers les tissus cancéreux qu'à travers les tissus sains.

J'ai obtenu un échec absolu dans un cas d'ankylose fibreuse du poignet suite d'arthrite blennorragique, une amélioration très nette dans un autre cas de même ordre, et une guérison dans un cas de raideur post-traumatique. Dans les arthrites et les *périarthrites douloureuses*, j'ai obtenu plusieurs améliorations évidentes avec l'ion salicylique, mais je dois à la vérité de dire que pour faire la contre-expérience j'ai fait traiter des lésions de même ordre en employant comme électrodes soit l'eau simple, soit le chlorure de sodium, et que je n'ai pas noté de différences sensibles dans les résultats obtenus.

Quant à ces cas paradoxaux dont on nous a cité des exemples : articulations dites ankylosées ou impotences par infiltrations plastiques, guéries en une séance d'ionisation, ils sont, je crois, susceptibles d'une explication très simple. Dans deux cas, nous avons vu avec mon élève et ami Desfosses des malades ainsi guéris. Mais en les examinant bien, on pouvait constater que l'impotence articulaire était due uniquement à une *douleur localisée* à ce niveau. Sous l'influence du courant électrique, la douleur disparaît et l'articulation sous-jacente étant saine retrouve très rapidemen son entière mobilité.

Aussi je crois pouvoir conclure de l'expérimentation et des faits cliniques qu'il ne faut pas exagérer les bienfaits de l'ionothérapie et qu'il faut considérer dans cette méthode deux actions bien distinctes :

1° L'action *médicamenteuse* vraie, qui reste absolument localisée la peau, mais qui, grâce aux combinaisons plus ou moins

solubles formées dans les protoplasmas cellulaires, peut avoir des effets spéciaux, de sorte que si même l'électricité ne porte pas directement le médicament au point malade, il ne s'ensuit pas que l'introduction électrolytique ne puisse, dans certains cas, ajouter quelque chose aux bons effets du courant;

2° L'action due aux phénomènes biologiques qui se produisent sous l'influence du courant est indépendante de la solution employée, grâce à l'action osmotique provoquée par le déplacement des ions de l'organisme.

Sur les névralgies faciales.

M. Ricard. — Notre collègue M. Morestin nous a présenté deux très intéressants malades qu'il a guéris d'une névralgie faciale particulièrement rebelle, et dont la gravité exigeait les opérations chirurgicales les plus audacieuses.

M. Morestin vient de publier au Congrès de chirurgie un remarquable rapport sur le traitement des névralgies faciales; j'avoue, pour ma part, adopter pleinement sa manière de voir et me rallier d'une façon absolue aux conclusions qu'il a formulées. Comme M. Morestin, je crois que dans le traitement des névralgies faciales il faut procéder par étapes en allant du simple au composé; aussi, conseille-t-il de s'adresser d'abord aux injections fixatrices d'alcool qui ont déjà donné de si brillants résultats.

C'est justement à l'occasion de ces injections d'alcool que je veux prendre la parole. Car il y a injection d'alcool et injection d'alcool. Il y en a que l'on porte avec de longues aiguilles d'après une technique très étudiée et qui ont pour but d'imprégner profondément, en un point précis, les troncs nerveux à leur sortie du crâne. Ces injections, à tort ou à raison, m'ont paru dangereuses et aveugles, quoi qu'on en dise; je n'y ai eu jamais recours.

Je veux parler ici des injections superficielles d'alcool faites dans des points accessibles d'où part la douleur comme une sorte d'aura. Ces injections, inutile de vous le dire, sont d'une bénignité absolue; elles sont surtout, dans les cas encore localisés, d'une efficacité remarquable. Dans les cas anciens et lorsque les trois branches du trijumeau sont atteintes, je pense qu'elles sont inefficaces.

J'ai cinq observations à vous présenter. La première est très instructive. Il s'agit d'un malade, facteur aux Halles, que mon vénéré maître Verneuil opéra, avec mon assistance, il y a près de

vingt ans, pour une névralgie du nerf maxillaire supérieur du côté droit. Après ablation de deux dents, la canine et la première molaire, Verneuil pratiqua la résection du rebord alvéolaire correspondant et cautérisa largement la plaie opératoire au thermocautère. Ce fut l'opération de Jarre très largement exécutée. La guérison locale fut assez longue à venir, mais le résultat thérapeutique fut immédiat. La névralgie disparut pour réapparaître quelques années plus tard sous une forme plus agressive et déjà intolérable: le malade ne pouvant ni déglutir ni parler sans être pris aussitôt de crises douloureuses, tantôt très courtes et ne durant que quelques secondes, tantôt plus longues, plus cruelles et durant quelques minutes. Je pratiquai la résection et l'arrachement du nerf sous-orbitaire dans le plancher de l'orbite et j'obtins une guérison qui dura près de deux années. Mais une première récidive revint et, sur les avis du Dr Brissaud, consulté par le malade, je pratiquai une nouvelle opération. Avec la névralgie était réapparue la sensibilité de la lèvre supérieure, et M. Brissaud, pensant à une régénération du tronc nerveux, concluait à une nouvelle intervention, que je pratiquai. Mais, ainsi que je m'y attendais, après avoir mis à nu le plancher de l'orbite, je ne trouvai aucun tronc nerveux et, dans la crainte que des fibrilles nerveuses anastomotiques fussent venues du moignon central irradier jusqu'à la périphérie, je fis une tranchée transversale sectionnant les parties osseuses et la muqueuse du sinus. Le résultat fut excellent et pendant plus d'une année se maintint parfait. Mais une troisième récidive se manifesta et, sur les conseils de M. Brissaud, un de ses assistants fit, *loco dolenti*, pendant plusieurs mois, une série d'injections de cocaïne puis de stovaïne; le tout sans résultat. La région s'était légèrement indurée sous l'influence du grand nombre de piqûres et les douleurs restaient les mêmes. J'avoue que je reculai devant une intervention plus complexe. J'avais conscience d'avoir arraché une notable portion du nerf lors de mes premières interventions; le malade était gros, apoplectique, et comme je me croyais acculé à la gasserectomie, je ne voulais m'y résoudre que contraint et forcé. Sur ces entrefaites, j'entendis parler des injections d'alcool et, me raccrochant à ce faible espoir, je pratiquai en pleine gencive, dans la brèche créée par Verneuil, une injection d'un centimètre et demi d'alcool à 90 degrés. La douleur fut très vive et dura environ un quart d'heure; le soulagement fut réel, mais incomplet. Quelques jours après, je pratiquai, au même endroit, une nouvelle injection et la guérison se maintint près de dix-neuf mois. Depuis ce temps, tous les six à huit mois, au moindre chatouillement suspect, à la moindre apparence de douleur, mon malade réclamait son injec-

tion d'alcool, que je ne lui marchandai pas. Malade moi-même, il y a un an, mon collègue et ami Labey voulut bien, sur mes conseils, refaire une série de trois piqûres : depuis, il y a au moins quinze mois, tout est rentré dans l'ordre. La guérison, grâce aux piqûres d'alcool, dure ainsi depuis plus de quatre ans.

Cette observation est très intéressante parce qu'elle démontre que chez un malade déjà opéré trois fois chirurgicalement, chez un malade voué à une opération chirurgicale importante, la simple injection d'alcool *loco dolenti* a suffi pour lui redonner le calme et la santé.

Encouragé par cet exemple, je conseillai le même traitement à un malade d'une cinquantaine d'années atteint, depuis plusieurs mois, d'une névralgie du maxillaire supérieur. Les douleurs étaient à ce point caractérisées, que mon collègue et ami Souligoux devait pratiquer incessamment la résection du nerf sous-orbitaire. Je fis deux injections d'un centimètre cube et demi d'alcool à 90 degrés *loco dolenti* : l'effet fut immédiat et la douleur disparut ; le malade fut simplement gêné par l'insensibilité de sa lèvre supérieure gauche et par une paralysie partielle de son facial, caractérisée par l'inertie de l'aile du nez et une mobilité moindre de la portion gauche de la lèvre supérieure. Ce petit inconvénient disparut d'ailleurs après plusieurs semaines.

La guérison dura dix-huit mois. Je fus obligé d'intervenir à nouveau en juillet et, cette fois, je dus pratiquer trois injections. La douleur a complètement disparu depuis. Je signale en passant que ce malade était diabétique.

Deux autres cas, mais ceux-ci siégeant sur le maxillaire inférieur, furent guéris par des injections, chez l'un, pratiquées au niveau du trou mentonnier, chez l'autre, sur la gencive elle-même, gencive dépourvue de dents, mais où était manifestement le siège de la douleur. L'un de ces malades est guéri depuis plus de deux ans ; l'autre cas ne remonte pas à six mois. Mon cinquième cas fut un échec complet de la méthode. La névralgie avait débuté il y a plus de quatorze ans : tous les traitements médicaux furent en vain essayés. Mais les douleurs étaient irradiées à tout le territoire du trijumeau ; je crus obtenir une certaine amélioration dans la zone du maxillaire supérieur, mais ce fut incomplet. Le malade a soixante-quinze ans environ, il ne se résoudrait pas à une intervention grave. Il continue à demander à la médecine un soulagement qui le fuit.

En résumé, dans 5 cas, dont l'un était très invétéré, mais encore bien localisé à une branche du trijumeau, les injections d'alcool *loco dolenti* m'ont donné quatre succès, succès sujets à récidive et à reprises du traitement, mais succès aussi durables que ceux que

procure une opération partielle. Devant ces résultats, obtenus par un moyen aussi simple, je n'hésite pas à dire qu'il faut avant tout, même avant les injections profondes, recourir aux injections superficielles d'alcool faites au lieu même de la douleur.

Rapports.

Cystectomie totale pour tumeurs pédiculées multiples de la vessie, par M. MARION.

Rapport par M. LEGUEU.

Je dois vous présenter un rapport sur une observation intéressante de M. Marion; vu l'intérêt de cette observation, je vous demande la permission de vous la donner intégralement.

Mme C... (Maria) me fut envoyée à Lariboisière, au mois d'avril dernier, par M. le Dr Picqué, parce que depuis deux ans elle présentait des hématuries qui, dans les derniers temps, étaient devenues particulièrement abondantes, si bien que la malade était dans un état d'anémie très prononcé.

En dehors de ces hématuries qui offraient nettement le caractère terminal, la malade n'accusait qu'un peu de fréquence des mictions.

L'examen par le toucher vaginal, combiné au palper abdominal, révélait derrière le pubis une masse du volume d'une orange environ. La constatation de cette tumeur jointe aux troubles accusés par la maladie, permettait déjà de conclure à l'existence d'une tumeur vésicale, que confirmait la cystoscopie.

Celle-ci, assez difficile en raison de l'hémorragie qui, au bout de quelques instants, obscurcissait complètement le liquide vésical, démontrait l'existence d'une masse à côté de laquelle on distinguait de petites tumeurs pédiculées.

Opération le 16 avril. — Incision sus-pubienne médiane, ouverture de la vessie, dans laquelle on constate l'existence d'une quantité de tumeurs pédiculées dont l'ensemble remplit toute la cavité.

Je commence par enlever quelques-unes de ces tumeurs, mais, devant l'abondance de l'hémorragie, je suis obligé de m'arrêter, la malade déjà exsangue devant succomber certainement avant que j'aie enlevé toutes les tumeurs. Je ferme donc complètement la vessie par une suture et me mets en devoir d'enlever l'organe en totalité.

Sans trop de difficulté, je décolle le péritoine en arrière et sur les côtés, j'isole la vessie en avant, sur les côtés, puis en arrière, tout cela avec la main.

En bas et en avant, je coupe l'urètre au ras de la vessie, puis décolle celle-ci de la paroi vaginale supérieure, et bientôt je puis l'attirer en

haut ; elle ne tient plus que par les pédicules urétéraux. Ceux-ci sectionnés, la vessie est enlevée.

A sa place, existe une cavité assez nette dans laquelle je n'ai pas une ligature à placer ; le suintement sanguin s'arrête par tamponnement. Les seuls vaisseaux sur lesquels j'aie à placer une ligature sont ceux qui accompagnent les uretères et sur lesquels j'ai mis des pinces avant de les couper.

Je place un gros drain dans l'urètre pour drainer la cavité ; je mets deux sondes urétérales qui sortent par la plaie abdominale que je rétrécis et où je laisse un drain.



La vessie enlevée et ouverte apparaît remplie d'une quantité de tumeurs pédiculées, villeuses, de volume variant entre celui d'une noix et celui d'un pois. On peut en compter plus de quarante, et quelques-unes se trouvent masquées par leurs voisines. Il n'est pas une portion de la vessie qui n'en soit recouverte.

L'examen microscopique démontra ultérieurement qu'il s'agissait d'épithéliomas du type allantoïdien.

Les suites furent des plus simples, et la malade, très affaiblie, se remit assez vite de son traumatisme et de ses hémorragies.

L'écoulement de l'urine se fit d'abord par les sondes urétérales, puis, quand, au sixième jour, je les retirai ainsi que le drain abdominal, par l'urètre, dans lequel je plaçai une sonde de Pezzer.

Le 2 mai, j'intervins de nouveau pour tenter d'aboucher les uretères

dans l'intestin. J'avais l'intention d'aller les chercher au niveau du détroit supérieur et de placer le droit dans le cæcum, le gauche dans le côlon iliaque.

J'intervins à droite, et, après découverte de l'uretère, je dus abandonner toute idée d'abouchement, car l'uretère, atteint d'urétérite et de péri-urétérite, était gros comme un porte-plume et absolument rigide. Je ne crus pas utile d'aller chercher celui du côté gauche qui devait être dans le même état.

Ne pouvant songer à une dérivation de l'urine dans l'intestin, je me résignai à laisser la malade dans l'état où elle était, et cherchai à fermer la plaie abdominale. Celle-ci était complètement cicatrisée au commencement de juin. A cette époque, la situation de la malade était la suivante : son état général était satisfaisant, la plaie abdominale était fermée, l'urine s'écoulait par l'urètre au moyen d'une sonde de Pezzer par laquelle on faisait tous les jours des lavages dans la cavité où débouchaient les uretères, cavité vraisemblablement encore cruentée. La malade se trouvait, en somme, dans la situation d'une incontinente ; j'avais l'intention de lui faire porter un appareil spécial.

Vers la fin de juin, la malade commença à avoir de la température et à éprouver des douleurs du côté de ses reins ; ceux-ci demeuraient sensibles à la pression, gros, en même temps que l'urine se troublait de plus en plus.

Au commencement de juillet, l'état général devenait mauvais, si bien que le 3 juillet je me décidai à faire une double néphrotomie pour évacuer le pus que devaient contenir les reins. Je trouvai, en effet, une double pyonéphrose. Malheureusement, mon intervention était trop tardive et la malade succombait le 5 juillet.

A l'autopsie, on trouva les uretères très augmentés de volume, entièrement durs, presque oblitérés ; ils débouchaient dans le fond d'une petite cavité située au-dessus du vagin, cavité remplie de bourgeons charnus.

Dans un cas analogue, je me demande s'il n'y aurait pas intérêt à ouvrir tout simplement les reins par une néphrostomie et à placer un drain dans chaque drain qui aboutirait à une poche pendue aux côtés du malade. Que l'on place les uretères dans l'intestin, qu'on les place à la peau ou dans une cavité quelconque, l'expérience démontre que l'aboutissant est la pyélonéphrite.

Il y a deux choses intéressantes dans cette observation, deux points qui méritent de retenir notre attention : il y a une *indication* et une *opération*.

Il y a une *indication* : M. Marion a pratiqué la cystectomie totale pour des papillomes multiples, et il semble, en effet, que dans un cas de ce genre il n'y avait rien de mieux à faire. Lorsqu'on considère, comme la figure ci-jointe le montre, combien la vessie était remplie de ces néoplasmes disséminés sur toute l'étendue de la muqueuse, il ne paraît pas qu'une autre attitude

ait été possible que celle adoptée par notre collègue. Les premières tentatives d'extraction partielle ont provoqué une hémorragie de suite si abondante, que M. Marion a de prime abord renoncé à poursuivre de cette manière la guérison de sa malade. Il s'est décidé pour la cystectomie totale qui, seule, permettait de terminer rapidement l'opération et d'éviter à la malade les dangers d'une hémorragie qui eût pu être mortelle. Et, de fait, la cystectomie rapidement menée a permis de guérir opératoirement une malade déjà très anémiée.

Il y a aussi là une *opération* dont il s'agit d'apprécier la valeur thérapeutique. La cystectomie totale est au point de vue opératoire une opération relativement facile, et chez la femme très expéditive. Mais une fois l'opération terminée, les difficultés commencent, et la question des uretères, question toujours discutée, se pose avec toutes les difficultés qu'elle comporte. Une fois la vessie enlevée, que faut-il faire des uretères ?

Faut-il les laisser dans la plaie ? Non ; à défaut d'autres observations, celle-ci montrerait la défectuosité de cette pratique. Faut-il les aboucher à la peau ? dans le vagin ? Tout cela a été tenté et sans succès.

Et c'est dans l'intestin que sont habituellement abouchés les uretères.

A lui seul, l'abouchement dans l'intestin est déjà une opération très grave quand il est bilatéral. Sur 48 cas d'implantation bilatérale qui sont rapportés par Papin (1) dans un récent travail, on note seulement 20 guérisons et 28 morts, soit 58 p. 100. Dans la cystectomie totale, l'abouchement des uretères dans l'intestin est plus grave encore, car, sur 19 cas mentionnés dans le même travail, il y a seulement 6 guérisons et 13 morts.

Sur ce chiffre, il y a des morts immédiates, mais aussi il y a des morts plus tardives, qui sont survenues plusieurs mois après l'opération et sont dues à la pyélonéphrite, à la pyonéphrose comme dans l'observation que je vous rapporte.

Vaut-il donc mieux en venir à cette néphrostomie double que Watson recommande et pratique immédiatement sur rein sain et que Albarran ne serait pas loin d'adopter ?

Il y aura toujours des chirurgiens qui hésiteront à imposer à leurs malades une infirmité définitive et qui chercheront, dans une méthode moins défectueuse, quoique plus dangereuse, la guérison de leurs patients.

Et alors, quand on voudra aboucher les uretères dans l'intestin

(1) E. Papin. De l'implantation des uretères dans l'intestin. *Journ. de Chir.*, 1908, t. I, n° 3, p. 197.

après la cystectomie totale, c'est en deux temps qu'il faudra procéder, et autant que possible les deux temps devront être séparés par un intervalle très court, qelques jours tout au plus.

M. Tuffier. — Cette question de l'anastomose urétéro-intestinale après la cystectomie nous a préoccupé dès notre première opération de ce genre avec mon élève et distingué collègue Dujarier. (*Annales génito-urinaires*, 1897, t. XV, p. 130-136.)

Faire une néphrostomie double est vraiment créer une abominable infirmité à laquelle on ne peut consentir qu'en désespoir de cause, mais d'autre part, la fréquence des pyélonéphrites ascendantes à la suite des anastomoses urétéro-coliques est indiscutable. Leur cause la plus fréquente est le rétrécissement cicatriciel au niveau de la suture, non pas au niveau de la muqueuse, mais dans le trajet pariétal de l'uretère à travers la paroi intestinale. Cette sténose provoque une stagnation urétéro-rénale qui facilite tout particulièrement l'infection. C'est pour obvier à cet inconvénient que nous avons conseillé, il y a quelque vingt ans (*Annales génito-urinaires*, 1888, t. VI, p. 241), de conserver l'embouchure urétéro-vésicale de l'uretère, par dissection d'une collerette de la muqueuse vésicale et de toute l'épaisseur de la vessie à ce niveau ; c'est cette collerette qui est suturée à l'intestin.

Je crois, surtout en présence d'une tumeur bénigne de la vessie, que j'aurais tenté dans le cas de M. Marion ce mode opératoire. Il a d'ailleurs servi de base au procédé de Maydl, ainsi qu'en a témoigné son auteur lui-même. Je ne prétends pas mettre ainsi un opéré à l'abri de l'infection ascendante, mais j'en diminuerais les chances.

M. Broca. — Sur le rôle défensif si important du sphincter, je suis un peu plus réservé que M. Tuffier. En effet, j'ai vu deux malades auxquels on avait pratiqué l'implantation du bas-fond de la vessie dans l'intestin pour exstrophie de la vessie, par conséquent avec conservation totale des sphincters, et tous deux sont morts de pyélonéphrite ascendante.

Cela dit, je me permettrai, quoique ce soit hors de ma compétence habituelle, de dire un mot sur la cystectomie totale appliquée aux papillomes diffus de la vessie. Je crois bien qu'en présence de ces papillomes je me serais borné à faire une cystostomie, avec destruction au thermocautère des masses principales, en séances successives, et je me demande si ce n'est pas le meilleur procédé curatif.

Il y a quelques années, j'ai fait examiner cystoscopiquement par Luys (qui depuis a publié l'observation) et nous avons vu un

papillome du bas-fond, que j'ai enlevé par voie hypogastrique, avec suture de la base d'implantation et suture de la vessie, partout saine lors de l'opération. Ce malade, qui avait été examiné par moi à l'occasion d'hémorragies formidables, a recommencé à saigner un peu et s'est fait de nouveau, tout de suite, voir au cystoscope; et Luys a vu un semis de petits papillomes qu'il a, en séances multiples, détruits par électropuncture. Depuis, le malade se fait passer de temps à autre en revue.

On ne saurait donc dire que, dans ces cas, il s'agisse de tumeurs, au sens propre du mot. En fait, pas plus à la vessie qu'ailleurs, nous ne savons ce que sont ces papillomes diffus, que l'on observe au larynx comme à la vessie, et qui me paraissent, s'ils sont analogues à quelque chose, comparables aux verrues confluentes parfois observées chez les jeunes filles. Or, ces verrues viennent et s'en vont souvent sans qu'on sache pourquoi. J'en dirai autant pour les papillomes diffus du larynx, assez fréquents chez l'enfant. Ce qu'ils sont, nous n'en savons rien, sinon que l'ablation à l'instrument tranchant est à peu près toujours suivie de repullulation (comme pour les verrues de la main, d'ailleurs) et qu'au contraire on les guérit, après laryngostomie, si on détruit les masses principales au thermocautère et si on tamponne le larynx.

Sans dire que ce traitement soit le seul pour ces papillomes, sans vouloir, d'autre part, établir une assimilation pathogénique entre eux et ceux de la vessie, dans l'ignorance absolue où nous sommes de la nature des uns comme des autres, il me paraît que la suggestion que je me suis permise n'est pas déraisonnable. Ce qu'on vient de dire sur la gravité de la cystectomie totale n'est pas pour faire étendre, sans motifs indispensables, les indications de cette opération, et en tout cas on ne voit pas trop ce qu'aurait perdu la malade de M. Marion à une tentative comme celle dont je viens de parler.

M. Guinard. — Je me demande pourquoi M. Legueu conseille d'attendre huit jours après l'opération pour faire l'implantation de l'uretère dans l'intestin. Il me semble que c'est imposer deux opérations très rapprochées à un malade à qui on pourrait, dans la même séance, enlever la vessie et implanter les uretères dans le gros intestin. Pourquoi ces deux séances opératoires? Pourquoi ces huit jours d'intervalle?

Je pense bien, comme MM. Legueu et Tuffier, qu'il peut y avoir de graves accidents après cette implantation urétéro-colique, dus soit à la pyélonéphrite ascendante, soit au rétrécissement de l'orifice urétéro-colique. Mais cependant il ne faut pas pousser les choses trop au noir. Je vois encore en ce moment une malade

que j'ai présentée ici même il y a huit ans (car je l'ai opérée alors que j'étais chirurgien de Bicêtre) et à laquelle j'avais fait une urétéro-colostomie gauche. Cette malade n'a qu'un rein, et l'uretère de ce rein est inséré dans le côlon; depuis ces huit années elle n'émet pas une goutte d'urine par la vessie. Deux fois par jour, elle urine par le rectum sans en être incommodée le moins du monde, et elle jouit d'une santé absolument florissante. Je n'insiste pas davantage, car tous les détails de cette observation sont déjà dans nos Bulletins.

M. Pierre Sebileau. — Je n'aurais certainement pas pris la parole dans cette discussion sur la cystectomie si Broca n'y avait fait intervenir le larynx. Je crois que personne ici n'a vraiment une documentation suffisante pour comparer les papillomes de la vessie aux papillomes du larynx. Ceux qui connaissent bien les premiers ignorent les seconds et ceux qui ont leur religion faite sur les seconds méconnaissent sans doute les premiers. Il y a, au moins, entre eux, une différence : c'est la qualité des sujets sur les lesquels ils apparaissent les uns et les autres. Ceux du larynx sont l'apanage de l'enfance ; ceux de la vessie celui de l'âge mûr.

Mais cette réserve faite, je dois dire, comme Broca, que le traitement palliatif réussit mieux dans les papillomes diffus du larynx que le traitement curatif. J'ai fait plusieurs laryngo et trachéofissures larges sur des enfants porteurs de ces papillomes diffus ; j'ai enlevé copieusement toute la végétation néoplasique; j'ai gratté, cautérisé le champ qu'elle avait envahi; dans la plupart des cas, la récidive est survenue. Je crois qu'on obtient de meilleurs résultats en mettant simplement l'organe au repos. Une simple trachéotomie, en établissant une bouche aérienne sous-jacente aux lésions, assure ce résultat.

M. Chaput. — Comme M. Guinard, je trouve que l'on dit beaucoup trop de mal de l'implantation des uretères dans l'intestin.

J'ai présenté ici en 1894 l'observation d'une malade à laquelle j'avais implanté l'uretère gauche dans l'S iliaque; la malade avait parfaitement guéri, avec trois selles liquides par jour et sans pyonéphrose. Je l'ai retrouvée dix ans après dans le même état et ce fait est un beau succès à inscrire à l'actif de la méthode.

M. Legueu nous a raconté que lors de sa deuxième opération, M. Marion, trouvant les uretères dilatés, en avait conclu à leur infection, avait renoncé à l'implantation intestinale et s'était résolu à la néphrotomie double.

Je crois que l'appréciation de notre collègue n'est pas exacte. Je crois pour ma part que les uretères ouverts au fond d'une plaie

se sont atrésiés, et que cette atrésie a occasionné une dilatation certaine des uretères avec infection possible, mais non certaine, et que si on avait implanté les uretères dans l'intestin, les uretères auraient repris leur calibre et se seraient désinfectés; cette solution eût été aussi bonne que la néphrostomie, infirmité encore plus pénible que l'anus contre nature le plus incontinent.

M. H. Morestin. — J'ai assisté M. Chaput en 1892, dans l'opération dont il vient de rappeler l'heureux résultat. A propos de ce cas remarquable, j'ai entrepris de nombreuses expériences sur des chiens, pour étudier la greffe des uretères dans le gros intestin, question alors nouvelle et qui semblait pleine d'intérêt, car l'on pouvait espérer beaucoup de la dérivation des urines vers le rectum. De ces expériences se dégageait une impression assez peu favorable, car les infections ascendantes étaient pour ainsi dire la règle, quand l'uretère demeurait perméable.

Lorsque je présentai mon travail à la Société anatomique (1892), M. Tuffier émit des considérations analogues à celles qu'il vient de développer aujourd'hui sur le rôle du sphincter urétéral et l'opportunité de conserver et transporter le méat urétéral lui-même. Il faudrait donc pouvoir garder une petite zone de la paroi vésicale autour de l'embouchure de l'uretère, ce qui n'est réalisable que dans un très petit nombre de cas. Mais il est très probable que le fonctionnement de ce méat urétéral transposé est modifié profondément; les fibres sphinctériennes ayant vraisemblablement perdu leur innervation ne doivent plus avoir d'action bien utile, et somme toute la situation n'est guère différente au point de vue de l'infection entre les uretères greffés de cette manière et ceux qui sont abouchés autrement.

Quoi qu'il en soit, s'il est vrai que l'abouchement d'un ou des deux uretères puisse être pratiqué avec succès, il n'est pas contestable que le pronostic de cette opération ne soit encore très grave. Les sujets placés dans ces conditions sont dangereusement exposés. L'impossibilité de faire autrement autorise seule la greffe bilatérale de l'uretère dans l'intestin.

Cette greffe est le complément à peu près indispensable de l'extirpation totale de la vessie ; c'est sans doute la moins mauvaise façon de terminer cette opération. Mais justement les dangers qui menacent les uretères et les reins après la cystectomie complète, que les uretères soient laissés dans la plaie, ou greffés soit immédiatement, soit quelques jours après, en limitent beaucoup les indications, et je ne crois pas qu'une telle intervention soit justifiée pour des tumeurs bénignes, si étendues, si nombreuses, si diffuses et si saignantes soient-elles.

M. Pierre Delbet. — Je vous ai présenté deux malades chez lesquelles j'avais greffé les deux uretères sur le gros intestin. J'ai fait un rapport sur une observation de M. Auvray. Je vous ai présenté les résultats éloignés d'une suture urétérale.

J'ai dans ces diverses présentations étudié toutes les questions qui sont à nouveau soulevées aujourd'hui.

Je ne crois pas à l'efficacité du sphincter vésico-urétéral pour arrêter l'infection et j'ai dit pourquoi.

Je crois qu'on a exagéré le danger des greffes urétéro-intestinales. L'une de nos malades a eu une pyélite grave dont elle a guéri, l'uretère restant abouché dans le rectum. L'autre est venue mourir de congestion pulmonaire dans mon service deux ans, si je ne me trompe, après l'opération. Je vous ai présenté les pièces. Les deux uretères étaient perméables. L'un des deux était infecté, l'autre ne l'était pas.

L'abouchement des uretères dans le gros intestin est et ne peut être qu'un pis-aller. Mais enfin il est possible de vivre avec une santé satisfaisante, après abouchement des deux uretères dans l'intestin.

M. Beurnier. — J'ai en ce moment dans mon service à l'hôpital Saint-Louis une malade dont l'intérieur de la vessie ressemblait beaucoup il y a quelque temps à l'aspect de la vessie de la malade de M. Marion et qui avait des hémorragies épouvantables qui devenaient menaçantes pour la vie. Si l'on avait voulu intervenir chirurgicalement, il ne pouvait être question que d'une ablation totale de la vessie. Je n'ai pas voulu faire courir à cette malade les dangers extrêmes de cette opération et l'exposer à ses conséquences déplorables. J'ai prié M. Luys de venir la voir et de me dire s'il ne pouvait lui faire un traitement intra-vésical. M. Luys a bien voulu s'en charger et lui a fait devant moi l'ablation des tumeurs et la cautérisation de leur implantation au galvano-cautère à travers l'urètre. Il a mis à cela un certain nombre de séances avec son instrumentation parfaite et sa patience bien connue. La dernière séance a été faite ce matin. La malade n'a jamais saigné dans l'intervalle des séances, et son état général est bon actuellement. Je ne sais s'il y aura récidive en certains points; s'il y en a, on les poursuivra de suite; et, en tout cas, je n'ai qu'à me louer de cette conduite, qui n'a pas fait courir un instant de danger à ma malade.

M. F. Legueu. — Dans la discussion actuelle trois éléments ont été abordés : c'est d'abord la *thérapeutique* adoptée par M. Marion, c'est ensuite la *technique* suivie, c'est enfin la *gravité* par moi

affirmée de ces opérations d'implantation de l'uretère dans l'intestin. Sur ces trois points j'ai quelque chose à répondre.

I. — La *thérapeutique* adoptée par M. Marion est critiquée par notre collègue Broca. Il établit une assimilation entre les papillomes du larynx et ceux de la vessie, et il pense que des mesures beaucoup moins radicales que la cystectomie totale eussent été capables de donner ici un résultat plus favorable. Je ne puis suivre notre collègue sur le terrain du larynx, où ma compétence serait en défaut, je préfère rester dans le domaine des papillomes vésicaux, dont j'ai plus l'habitude, et sur ce point je dirai à Broca qu'il y a une grande différence entre les tout petits papillomes et les grandes et grosses tumeurs que notre observation vient mettre en discussion. Que pour une toute petite tumeur, on hésite à intervenir et qu'on emploie telle ou telle méthode, cela est discutable. Mais pour les grosses tumeurs il n'en va plus de même; ces tumeurs produisent des hémorragies qui peuvent être et sont parfois mortelles. Au cours de l'opération, la malade de M. Marion fut précisément très affaiblie par des hémorragies abondantes, et si dans un cas de ce genre on s'était borné à ouvrir et à laisser la vessie ouverte comme le demande M. Broca, il est bien probable que la mort par hémorragie s'en serait suivie à bref délai.

Mon ami Beurnier cite l'observation d'une de ces malades qui, avec des papillomes analogues à ceux de la malade de M. Marion, est ou a été traitée avantageusement par M. Luys et la méthode endovésicale. Notre collègue se trompe évidemment quand il établit une assimilation entre sa malade et celle de M. Marion. Que pour de petits papillomes, que pour des tumeurs de moyen volume, on utilise la méthode endovésicale, je n'y vois aucun inconvénient, j'y vois même quelquefois des avantages. Mais que pour des tumeurs du genre de celles dont il s'agit ici, on parle de ce traitement, c'est impossible. Je sais M. Luys beaucoup trop avisé et trop compétent pour se lancer avec cette méthode dans une aventure de ce genre, et je défierais Nitze lui-même, s'il vivait encore, de faire quelque chose avec sa méthode dans un cas pareil.

L'ablation chirurgicale de ces papillomes est une nécessité contre laquelle personne ne saurait s'insurger; M. Marion s'est conformé à cette règle, mais au cours de l'opération une complication fortuite, une hémorragie considérable a accompagné ses premiers contacts avec ces tumeurs, et dans ces conditions il a cherché dans une mesure plus radicale le moyen de ne pas laisser sa malade sur la table de l'opération; et il me paraît, malgré l'insuccès de son opération, avoir bien fait.

II. — La *technique* suivie par M. Marion est critiquée par

M. Tuffier, qui, rappelant les avantages de l'opération de Maydl, pense que cette technique serait de nature à améliorer les résultats de la cystectomie totale. Mais en dehors de son observation personnelle, il n'est aucun autre fait qui nous permette de juger les résultats de cette technique appliquée à l'ablation de la vessie. Si cependant je fais à la cystectomie l'application des résultats de l'opération de Maydl quand elle est utilisée pour l'exstrophie, je ne vois pas que le bénéfice soit très considérable. En ce moment même la technique de Maydl est contestée, discutée, perfectionnée par d'autres, et il n'apparaît pas à tous que la conservation de la zone urétérale soit de nature à augmenter dans une sensible mesure la défense de l'uretère contre l'infection.

III. — La *gravité* par moi affirmée de ces implantations de l'uretère dans l'intestin est enfin contestée par plusieurs de nos collègues. Guinard, Chaput, Delbet rappellent leurs brillants résultats, leurs malades toujours vivantes et en bonne santé. Ce sont là des résultats très consolants, très encourageants, et qui font le plus grand honneur à nos collègues. D'autres auraient pu se joindre à eux, et mon ami Auvray aurait pu lui aussi dire l'état de sa malade. Chaque fois qu'une discussion surgit ici sur ce sujet les faits reviennent, et je ne saurais m'en plaindre, mais il ne faudrait pas croire que ce sont de nouvelles observations.

L'observation de Guinard est une des plus remarquables, elle est partout citée avec celle d'Evans, mais malgré tout cela le nombre de ces observations heureuses reste très restreint. Et si je m'en tiens au seul domaine qui est en discussion, celui de la cystectomie totale, il n'y a actuellement que six opérations de cystectomie totale avec implantations bilatérales des uretères dans l'intestin qui mentionnent la guérison au delà de quelques années. Sur 19 cas, 13 malades sont morts. Donc, tout en reconnaissant la valeur des cas heureux, je suis obligé de considérer avec Delbet l'implantation des uretères dans l'intestin après la cystectomie totale comme un pis-aller, qu'il faut subir parce qu'on ne peut faire autrement. Et je suis heureux de me trouver avec notre collègue pour reconnaître et affirmer la grande gravité de ces opérations.

Sur deux cas de fistule vésico-vaginale, dont un traité par un procédé spécial, par M. Rastouil (de La Rochelle).

Rapport de M. A. Ricard.

M. Rastouil nous a adressé, il y a quelque temps déjà, deux observations de fistules vésico-vaginales qu'il a traitées et guéries.

La première a été opérée par le procédé du « dédoublement », qui est maintenant devenu classique. Le beau résultat obtenu par notre confrère fait honneur à son habileté chirurgicale, mais ne comporte aucune observation particulière.

La deuxième est plus spéciale et mérite que je m'y arrête un instant. Voici le fait très résumé :

A la suite d'un accouchement, établissement d'une fistule vésico-vaginale haut située entre le col de l'utérus et le fond du vagin, fistule admettant le doigt.

Dans un premier temps, M. Rastouil exécute le procédé que nous avons le tort d'appeler procédé de Braquehaye, c'est-à-dire le procédé de la collerette vaginale retroussée en bouchon dans l'orifice fistuleux. Cette collerette est maintenue en position par un surjet de catgut fin.

Dans un deuxième temps, au lieu de réunir la surface d'avivement résultant de la dissection et du retroussis de la collerette, M. Rastouil songe à consolider sa suture par la dissection de deux lambeaux disséqués en sens inverse de la collerette, c'est-à-dire en s'éloignant du centre de la fistule. Ces deux derniers lambeaux constituent le procédé normal du « dédoublement » ajouté au procédé dit de Braquehaye. C'est pour cette raison que notre confrère de La Rochelle appelle son procédé : procédé du double dédoublement.

Le résultat qu'il obtint fut parfait d'emblée.

Nous ne pouvons que féliciter M. Rastouil de ce second succès, mais toutefois je n'excéderai pas mon rôle de rapporteur en disant que ce procédé ne nous paraît pas appelé à un grand avenir. Car il ne saurait s'adresser qu'aux cas où la fistule est entourée largement de tissus sains et mobilisables, par conséquent aux cas faciles et où les procédés classiques, quels qu'ils soient, sont légitimement utilisables. Cette complexité d'un double avivement est-elle un progrès? Il nous est permis d'en douter. Enregistrons toutefois cette nouvelle tentative, peut-être nous servira-t-elle dans une occasion déterminée mais jusqu'ici imprévue.

Incidemment, et sans vouloir rouvrir le débat sur les mérites réciproques du procédé de dédoublement et du procédé à collerette dit de Braquehaye, je dirai que c'est à tort qu'on a attribué à ce dernier chirurgien la paternité du procédé qui porte son nom.

Ce procédé fut imaginé en 1893 par M. Fergusson, professeur à la Faculté de Chicago, qui en publia la première relation dans le *British medical Journal* de février 1894; un second mémoire du même auteur parut en avril 1895 dans l'*American Journal of Obstetrics*.

Le procédé de Fergusson fut inventé une deuxième fois par Stanmore Bishop, qui publia, en 1897, dans la *Lancet* (t. I, p. 1675), un nouveau procédé de traitement des fistules vésico-vaginales. Mais Bishop reconnaît plus loin que le véritable auteur du procédé qu'il avait inventé était Fergusson (de Chicago).

En octobre 1899, Braquehaye (de Tunis) faisait connaître « un procédé opératoire *nouveau*, qui tient à la fois de la méthode du dédoublement et de la méthode de l'avivement ». Ce procédé mixte de Braquehaye est la réédition du procédé de Bishop et de Fergusson.

La description de ces trois procédés identiques est très clairement exposée dans la thèse de M. Chapoy (Paris, 1904) sur le traitement des fistules vésico-vaginales.

Présentations de malades.

Gangrène aseptique, résection de la plaque gangrenée, autoplastie par glissement.

M. Quénu. — Voici une malade, âgée de cinquante-trois ans, qui, le 4 octobre dernier, se heurta la face externe de la jambe gauche contre un marchepied; elle se fit immédiatement panser par une voisine avec de l'eau-de-vie, puis le lendemain alla consulter un pharmacien. Celui-ci lui fit un pansement avec un liquide à base d'ammoniaque. La blessée ressentit toute la nuit des élancements dans sa jambe, et le lendemain elle retourna chez le pharmacien, qui remplaça la compresse par de l'ouate hydrophile. Le 6 octobre, elle observe qu'à l'endroit du coup (union du tiers inférieur et du tiers moyen de la jambe) il existe une plaque noirâtre, et le 9, c'est-à-dire cinq jours après l'accident, elle se décide à entrer à l'hôpital.

Le 10, je constate à la face antéro-externe de la jambe une plaque sèche, noirâtre, large d'environ 3 centimètres et longue de 5 centimètres; cette plaque est entourée d'un bourrelet rouge, vasculaire, douloureux.

Le 12, je fais l'opération suivante : je circonscris la plaque gangrenée par une incision qui passe en dehors du bourrelet rouge; je l'enlève avec le tissu cellulo-graisseux altéré y adhérant, puis je taille sur la peau de la jambe à côté de la perte de substance un lambeau que je fais glisser et avec lequel je recouvre la presque totalité de la plaie; il reste seulement à découvert une petite surface de la dimension de un franc. Suture, pansement sec, réunion parfaite,

enlèvement des fils au bout de dix jours; aucun incident, aucun suintement. Il est incontestable que j'ai abrégé considérablement le temps nécessaire à la guérison de la plaie. Une escarre aseptique s'élimine avec une lenteur désespérante; cette élimination, je l'ai vue demander quinze et vingt jours et plus, et, une fois l'élimination faite, il reste une surface granuleuse à combler. Chez cette femme, on pouvait craindre, à cause de l'état médiocre de sa circulation veineuse, une transformation ulcéreuse de la plaie. Il peut donc y avoir intérêt à hâter de cette manière la réparation d'une gangrène aseptique.

Mais existe-t-il vraiment des gangrènes aseptiques? Cela est incontestable. Je pense toutefois qu'elles ne s'observent que dans deux conditions :

1° Chez des malades opérés aseptiquement chez lesquels on a taillé un lambeau autoplastique dont la vitalité insuffisante amène une mortification partielle;

2° Chez des malades dont la peau a été exagérément mise en contact avec des antiseptiques, tels que l'acide phénique, l'ammoniaque, etc. Il s'agit de gangrènes chimiques. Pour être bien sûr que ma plaque gangrenée était aseptique, j'ai fait faire des ensemencements en aérobies et en anaérobies avec des fragments pris au centre et pris aussi à la périphérie, à l'union des parties vivantes. Rien n'a poussé, et cependant il semblait bien y avoir à la limite de la gangrène une zone d'inflammation se traduisant par du gonflement, de la rougeur et de la douleur.

Ce petit fait de pathologie générale et de thérapeutique m'a paru intéressant. Il est bien entendu que je ne préconise pareille intervention que dans les limites restreintes indiquées plus haut.

Résection complète de l'ethmoïde pour une tumeur maligne des fosses nasales avec exophtalmie et compression des nerfs optiques. Guérison avec retour de la vue.

M. Chaput. — J..., quarante ans, garçon de recettes, est entré dans mon service en mars 1908 pour des troubles oculaires consécutifs à une tumeur des fosses nasales.

L'affection *a commencé il y a quatre ans*; à cette époque, il crut être atteint d'un *coryza* rebelle; pendant deux à trois mois, il moucha abondamment un liquide clair comme de l'eau.

Bientôt on constata l'existence de *végétations nasales*. Une tumeur d'une couleur gris jaunâtre apparut d'abord dans la fosse nasale droite, qu'elle oblitérait complètement.

En avril 1906, il se fit soigner par le Dr Baratoux, qui, à plusieurs reprises, lui enleva des fragments de cette tumeur.

Au commencement de 1908, *des troubles de la vue* apparurent; le malade alla consulter M. Morax, qui constata un *œdème double des deux papilles*, avec cécité presque complète de l'œil gauche, indiquant une *tumeur intra-cranienne probable*, mais pas absolument certaine.

A l'*entrée*, on constate de l'*exophtalmie* plus marquée à droite qu'à gauche.

Le nez *est déformé* et déjeté, on aperçoit une tumeur à l'entrée des fosses nasales.

La respiration est impossible par la narine *gauche*, elle est gênée à droite; le malade respire la bouche ouverte.

Pas d'écoulement nasal ni d'épistaxis, pas d'épiphora, pas de troubles de la déglutition.

L'olfaction est diminuée; la gustation et l'audition sont bonnes; la vision est bonne à droite, presque abolie à gauche.

L'*examen au spéculum* permet de déceler la présence d'une tumeur rougeâtre dans la fosse nasale droite, jaunâtre et sphacélée à gauche, occupant la partie supérieure des fosses nasales.

Le *toucher pharyngien* révèle une tumeur végétante et assez molle, occupant le pharynx nasal et l'orifice postérieur des fosses nasales.

Le malade est amaigri et cachectique.

Opération le 10 *mars* 1908.

Le malade est placé en position de Rose.

Je trace une incision en U encadrant le nez, qui reste adhérent par un pédicule médian et supérieur.

L'incision est poussée à fond et pénètre dans les fosses nasales, la cloison est sectionnée horizontalement, les os propres du nez sont sectionnés au ciseau et le nez est relevé en masse sur le front.

J'enlève en masse, à la curette, au ciseau et à la gouge, les cornets, les masses ethmoïdales latérales, la cloison et le vomer.

J'ouvre et je cure les sinus maxillaires, sphénoïdaux et frontaux; le sinus sphénoïdal gauche était particulièrement envahi par la tumeur, ainsi que le sinus frontal du même côté; ces cavités étaient très dilatées, en comparaison de celles du côté droit. Je résèque aussi une portion de la paroi interne de l'orbite du côté gauche.

L'ethmoïde est réséqué complètement à coups de ciseaux, en prenant comme repère une horizontale partant du sillon naso-frontal. A la fin de l'opération, la dure-mère bombe sur toute l'étendue de la lame criblée de l'ethmoïde (échancrure ethmoïdale du frontal).

Le nez est rabattu et suturé, les fosses nasales bourrées à la gaze à l'ektogan laissée en place quelques jours.

Le malade supporte très bien cette opération pendant les premiers jours ; puis, au bout de dix jours environ, il est pris d'attaques épileptiformes avec délire assez violent, qui nécessitent son transport à Sainte-Anne.

Le malade se calme au bout de quelques semaines, et je le revois le 25 mai 1908, bien portant, engraissé ; son exophtalmie a disparu ; sa vue est revenue à gauche ; il ne présente aucun signe de récidive.

M. Morax l'examine le 29 mai 1908 et nous remet la note suivante :

« Très grande amélioration.

« Plus de névrite œdémateuse.

« Le champ visuel est resté rétréci à gauche, mais de ce côté l'acuité visuelle est de 5/15 au lieu de 5/20.

« V. = 5/7, comme le 24 février 1908.

« La mobilité des globes oculaires est normale. En somme, les symptômes oculaires faisant craindre une propagation cranienne, ont disparu. »

L'état est le même en novembre 1908.

Réflexions :

Dans l'observation que je viens de relater, l'*indication opératoire* était difficile à poser, car la névrite œdémateuse rendant probable un prolongement intra-cranien, contre-indiquait dans une certaine mesure l'opération.

Je ne me décidai à intervenir que sur la déclaration de mon collègue Morax, m'affirmant que l'existence de la tumeur intra-cranienne n'était pas absolument certaine, et qu'elle pourrait à la rigueur manquer, et aussi dans la pensée que l'opération, même simplement palliative, apporterait quelque soulagement à la situation pénible de ce malheureux.

Le *procédé* dont je me suis servi, rabattement du nez en haut, n'a pas été décrit que je sache ; je le trouve plus avantageux que le rabattement du bas d'Ollier, car le rabattement en haut permet d'attaquer le sinus frontal sans délabrement supplémentaire.

Il m'a permis d'ouvrir tous les sinus de la face, de réséquer la totalité de l'ethmoïde, opération que je ne crois pas avoir encore été exécutée, d'évider complètement les fosses nasales, et d'aborder facilement les sinus sphénoïdaux. Il est parfaitement applicable à l'hypophysectomie.

Il me paraît supérieur au procédé de Löwe, qui consiste à

inciser sur le trajet des sourcils et sur le dos du nez; les os propres sont ensuite rabattus de chaque côté.

L'opération de Löwe me paraît plus mutilante et plus disgracieuse que le procédé que j'ai employé.

Le délire post-opératoire avec attaques épileptiformes me paraît devoir être expliqué par un certain degré d'irritation méningée occasionnée par l'inflammation et peut-être par la nécrose de la dure-mère de l'échancrure ethmoïdale. Cette inflammation a été limitée et bénigne, puisqu'elle a permis la guérison.

L'amélioration de la vue avec disparition de l'œdème papillaire et de l'exophtalmie est un résultat surprenant et bien encourageant pour l'avenir.

Il semblerait que ces troubles oculaires puissent s'expliquer, soit par une compression du chiasma occasionnée par les lésions des sinus sphénoïdaux, soit par une compression au niveau de l'orbite gauche, dont j'ai dû réséquer une partie de la paroi interne.

Ostéome du brachial antérieur.

M. Rouvillois. — Ostéome du brachial antérieur.

M. Mauclaire, rapporteur.

Élections.

Commission pour le prix Duval.

MM.	Jalaguier.	29 voix.
	Routier.	29 —
	Picqué	28 —

Sont nommés membres de cette Commission.

Commission pour le prix Dubreuil.

MM.	Demoulin	30 voix.
	Kirmisson	29 —
	Broca.	29 —

Sont nommés membres de cette Commission.

Commission pour le prix Laborie.

MM.	Chaput	27 voix.
	Potherat	26 —
	Delbet	26 —

Sont nommés membres de cette Commission.

Le Secrétaire annuel,

Ricard.

Paris. — L. Marretheux, imprimeur, 1, rue Cassette.

SÉANCE DU 18 NOVEMBRE 1908

Présidence de M. Nélaton.

Procès-verbal.

La rédaction du procès-verbal de la précédente séance est mise aux voix et adoptée.

Correspondance.

La correspondance comprend :

1°. — Les journaux et publications périodiques de la semaine.

2°. — Des lettres de MM. Delorme, Bazy, Rieffel, s'excusant de ne pouvoir assister à la séance.

3°. — La dernière édition de son *Précis de Manuel opératoire*, que M. Farabeuf dépose sur le bureau avec la lettre suivante :

18 novembre 1908.

A Monsieur le président et Messieurs les membres de la Société de Chirurgie.

Je prie la Société de Chirurgie, dont j'ai eu l'honneur de faire partie longtemps, d'accepter un exemplaire de la dernière édition de ce traité de l'éducation de l'œil et des mains du chirurgien et de ses aides que vous connaissez sous le nom de *Précis de Manuel opératoire*.

La Société m'honorera beaucoup en le gardant dans sa bibliothèque en souvenir d'un homme qui a consacré sa vie à enseigner avec passion et plaisir l'anatomie intéressante et utile, l'anatomie expliquée et appliquée à la mécanique physiologique, à la médecine, à la chirurgie, à l'obstétrique ; à l'enseigner à tout le monde, mais avec une prédilection particulière, aux futurs chirurgiens, aux candidats prosecteurs et aux

prosecteurs, à ces indispensables sergents des *écoles de dissection*, si l'on veut que celles-ci restent des *écoles pratiques*.

Messieurs, il faut des dons particuliers assez rares pour devenir habile chirurgien sans avoir passé plusieurs années dans les amphithéâtres, à apprendre et à enseigner, à disséquer et à opérer, pour soi-même et pour les autres.

Des Étrangers, des Français de nos provinces, quelques-uns d'entre vous, au retour d'un long voyage circulaire européen ou mondial, m'ont souvent dit : nous avons rencontré çà et là d'éminentes individualités tout à fait remarquables, mais nulle part l'équivalent du corps chirurgical des hôpitaux de Paris où chaque unité possède une valeur positive.

Cette excellence reconnue ne serait-elle pas due aux longs exercices anatomiques et opératoires que vous vous êtes imposés, et à ce mode de recrutement par le concours, qui vous a fait faire tant d'efforts, apprendre tant de choses, mode le moins injuste, aussi précieux pour l'individu que pour la société, qui n'a jamais stérilisé que les graines vides, jamais laissé dehors un homme de valeur honnête et persévérant, valide de corps, et sain d'esprit ?

Vous me comprendrez et m'approuverez de me borner, de ne pas prêcher des convertis qui ne demandent pas mieux que de rester des sentinelles vigilants, car vous êtes des mâles, amoureux de tous les progrès, mais aussi gardiens fidèles des traditions éprouvées et bonnes que nous devons transmettre à nos arrière-neveux.

L.-H. Farabeuf.

M. Walther dépose une observation intitulée : « Fracture du coude vicieusement consolidée. Intervention sanglante. Bon résultat, par le Dr J. Siluol (de Marseille).

M. Broca, rapporteur.

A propos de la correspondance.

Discussion sur la pathogénie de la tarsalgie.

M. Antonin Poncet. — Je ne viens pas continuer la discussion sur la pathogénie de la tarsalgie.

Je désire seulement répondre quelques mots à M. Kirmisson, qui me met directement en cause dans sa dernière communication sur ce sujet (*Bullet. et Mém. de la Soc. de Chirurg.* du 10 nov., p. 110 et 111).

M. Kirmisson est étonné de n'avoir pas trouvé, reproduites intégralement, dans les Bulletins de la Société du 4 août, quelques

paroles que j'aurais prononcées à la séance du 29 juillet, à propos de la pathogénie de la tarsalgie.

Le fait n'a rien de surprenant, mais c'est là une pure question de forme que tout le monde comprendra, et il s'agit simplement de savoir si le fond de la question en a été modifié.

Or, il n'en est rien. Je voulais montrer que la théorie mécanique est incapable d'expliquer nombre de pieds plats valgus douloureux, mais qu'elle a, cependant, une réelle importance, comme cause occasionnelle, et que de très bons esprits, soit en France, soit à l'étranger, pensent ainsi.

J'ai dit alors (*Bullet.* du 4 août, *loc. cit.*, p. 1015) : « J'attache naturellement une grande importance à l'âge du sujet, qui donne à la maladie (la tarsalgie des adolescents) un cachet spécial, et à toutes les causes professionnelles et autres... Elles se résument en une seule : la station debout prolongée. *Mais ces causes ne sont qu'adjuvantes.* »

Cette dernière phrase, relevée par M. Kirmisson, serait l'expression adoucie d'autres paroles que j'avoue ne pas me rappeler. Mais, encore une fois, où est le mal? Ai-je dénaturé ma pensée, mes paroles d'alors, en ne rappelant pas dans les Bulletins, « qu'en France, qu'en Allemagne, etc. », beaucoup de chirurgiens trouvaient la théorie statique insuffisante? La vérité en a-t-elle souffert? Pas le moins du monde, car il suffit d'ouvrir un Traité de pathologie externe au chapitre : *Pied plat valgus douloureux*, pour y trouver l'incertitude étiologique, l'absence d'une bonne pathogénie...

L'interprétation de la tarsalgie par le *rachitisme tardif*, terme déjà vieilli, ne témoigne-t-elle pas, dans ce sens, mieux que je ne saurais le dire? Nous satisfait-elle tous? je ne le crois guère, ainsi que j'ai pu m'en convaincre maintes fois, en causant *tarsalgie* avec des chirurgiens français et étrangers.

Mon ami Kirmisson me cherche vraiment par trop une querelle d'Allemand. On ne voit guère ce que la rédaction de nos futurs Bulletins peut y gagner.

D'autre part : « Tout en ne voulant pas reprendre la discussion ouverte avec M. Poncet, à propos de la théorie rattachant la tarsalgie à la tuberculose », il revient sur la pathogénie de cette maladie.

Je ne puis, sur ce dernier point, que le renvoyer à la séance du 29 juillet, dans laquelle j'ai exposé ma conception du pied plat valgus douloureux.

J'ai dit, et je maintiens, que la tarsalgie des adolescents est primitivement de nature inflammatoire, et que la théorie mécanique ou orthopédique ne saurait, à elle seule, expliquer les lésions plus ou moins avancées d'ostéo-arthrites, chroniques,

sèches, ankylosantes, etc., que l'on constate, tout particulièrement, dans les formes graves du pied plat valgus douloureux.

J'ajoute que ces ostéo-arthrites de l'adolescence sont souvent alors d'origine tuberculeuse.

Je veux dire par là, que ces lésions osseuses et articulaires qui sont exclusivement celles de l'ostéo-arthrite chronique que l'on appelle encore simplement rhumatismale, reconnaissent fréquemment pour cause, chez les tarsalgiques, le virus tuberculeux, dans sa forme bacillaire, toxinienne... Peu importe, pour le moment, le mécanisme intime de l'agent vulnérant.

Ces lésions appartiennent à la tuberculose inflammatoire que nous avons décrite dans ces dernières années, c'est-à-dire à une tuberculose atténuée, n'ayant que les caractères des lésions irritatives banales, et se différenciant ainsi, anatomiquement, de la tuberculose classique.

C'est là le côté nouveau qui m'est personnel de la question.

Je n'ai jamais confondu la tarsalgie, dite *essentielle* de l'adolescence, la tarsalgie de Gosselin, avec d'autres tarsalgies, blennorragiques, tuberculeuses, etc., ces dernières caractérisées par des lésions tuberculeuses typiques, à l'œil nu, histologiquement, et qui étaient, avant nos recherches, les seules admises, comme étant de nature tuberculeuse.

Ce sont, si l'on veut, des *pseudo-tarsalgies*, par opposition à la tarsalgie *vraie*, *essentielle*, *des adolescents*, qui est seule aujourd'hui en discussion.

Ces pseudo-tarsalgies ont été signalées, depuis longtemps, par Verneuil, Terrillon, etc., et bien d'autres.

Elles n'ont rien à voir, comme l'a dit très bien M. Kirmisson, avec la tarsalgie de l'adolescence, dont actuellement nous nous occupons seule, et je ne les ai jamais assimilées.

Il s'agit, en effet, quitte à répéter indéfiniment les mêmes choses, d'ostéo-arthrites vulgaires du tarse, d'une étiologie variable, mais bien déterminée, acceptée, du reste, par tous, étiologie : blennorragique, tuberculeuse, etc.

Elles siègent au pied, comme au poignet, au coude, à la hanche... Sont-elles tuberculeuses ? ce sont de banales tumeurs blanches.

Toutes ces arthrites n'ont de commun avec le véritable pied plat valgus douloureux, que l'affaissement de la voûte plantaire, lorsqu'il existe. Cet effacement de la voûte du pied n'est, chez de tels malades, qu'un épiphénomène.

Il n'a, dans l'espèce, comme d'autres déformations concomitantes du pied, qu'un intérêt très secondaire.

Il n'implique, dans tous les cas, aucune assimilation de nature,

d'évolution, etc., avec le vrai pied plat valgus douloureux, avec le pied tarsalgique des adolescents.

Nous avons donc bien raison, avec nos collègues, de séparer complètement ces deux variétés de pieds pathologiques.

Je termine par une dernière remarque, à propos de la fameuse tarsalgie de la croissance, dite vraie, essentielle, mots d'autant plus employés qu'ils sont plus flous.

Il n'y a certainement d'essentiel, dans cette tarsalgie, que l'ignorance où l'on peut être encore de sa véritable pathogénie.

Je n'en veux, pour preuve, que ce qui s'est passé pour d'autres affections, dites aussi *essentielles*, il y a quelques années seulement, et qui sont devenues symptomatiques, telle l'hydrocèle essentielle, toujours consécutive à une vaginalite infectieuse, telles la péritonite, chronique, essentielle, des jeunes filles, l'hydarthrose essentielle, etc., qui ne sont, la plupart du temps, que des péritonites, que des arthrites, tuberculeuses.

Ici encore, comme pour un grand nombre d'autres états pathologiques d'une étiologie inconnue, douteuse, la découverte de la *tuberculose inflammatoire* a permis de rattacher ces lésions à leur véritable cause : le poison tuberculeux.

A l'occasion du procès-verbal.

A propos de l'abouchement de l'uretère dans le rectum.

M. Auvray. — J'ai présenté à la Société de Chirurgie, en octobre 1905, une malade à laquelle j'avais pratiqué, quatorze mois auparavant, un abouchement de l'uretère droit dans l'S iliaque, cet uretère ayant été sectionné par mégarde au cours d'une hystérectomie abdominale pour double salpingite. Cette malade a fait depuis l'objet d'un rapport de M. Pierre Delbet.

A propos de la discussion qui s'est élevée sur les abouchements de l'uretère dans le rectum à la dernière séance de la Société, je crois intéressant de donner des nouvelles de cette malade que j'ai pu retrouver et examiner à loisir. L'opération date actuellement de *quatre ans et trois mois*. Voici ce que j'ai constaté :

La santé générale est excellente, et il n'existe du côté du rein droit, dont l'uretère a été anastomosé, aucun accident de pyélonéphrite. Au palper bimanuel, on ne constate rien d'anormal.

Les fonctions du rectum se font de la façon suivante : la malade va régulièrement à la selle, généralement une fois par jour, quelquefois deux. Les matières, qui étaient jadis liquides, sont deve-

nues peu à peu moins molles et même parfois actuellement elles sont moulées. La malade se rend parfaitement compte cependant que, de temps en temps, elle expulse une très petite quantité d'urine en même temps que les matières. Parfois même, dans les efforts de défécation, elle n'expulse qu'une très petite quantité d'urine sans matières. Par conséquent, l'émission d'urine par le rectum existe encore plus de quatre ans après l'opération, mais elle est allée toujours en diminuant, et l'on est en droit de se demander si, à un moment donné, elle ne s'éteindra pas complètement.

Ce qui prouve encore la diminution de l'apport des urines dans le rectum, c'est le fait suivant : Pendant plus de trois ans, la malade ne pouvait émettre de gaz par l'anus sans qu'il y ait en même temps expulsion d'urine ; or, depuis un an, les gaz peuvent être émis sans qu'il s'échappe d'urine en même temps.

Les urines émises par la voie urétrale sont en quantité normale, c'est-à-dire qu'elles ont un volume égal à celui qu'elles avaient avant l'opération, ce qui démontre la valeur du rein laissé en place, et sa suppléance fonctionnelle.

La tolérance du rectum vis-à-vis des urines a toujours été parfaite. Jamais, à aucun moment, il n'a existé de signes de rectite; la malade n'a jamais souffert. Mais il est survenu un incident qu'il est intéressant de signaler, bien que je ne voie pas bien quel rapport il peut avoir avec l'abouchement de l'uretère dans le rectum; il s'agit d'émissions abondantes de sang par l'anus, survenues plus de trois ans après l'opération, sans cause apparente, qui ont persisté pendant plus de six mois, qui, pendant ce temps, se sont répétées cinq ou six fois, et qui ont disparu subitement d'une façon complète. Voici comment se produisaient ces hémorragies : la veille de l'hémorragie, la malade éprouvait du malaise général avec mal de tête et phénomènes qui ressemblaient à ceux qu'elle éprouvait autrefois la veille de ses règles; le lendemain, la malade sentant le besoin d'aller à la selle, expulsait alors une quantité assez notable de sang pur; ces besoins se répétaient plusieurs fois par jour et étaient suivis chaque fois de l'expulsion de sang; les hémorragies persistaient pendant deux jours, puis se supprimaient spontanément; pendant les hémorragies, la malade n'a jamais constaté l'existence d'hémorroïdes. J'ai pratiqué le toucher rectal et je n'ai rien senti d'anormal de ce côté; pas de rectite, pas d'épaississement de la muqueuse, pas de douleur, pas de tumeur ni d'hémorroïdes. Je le répète, je ne sais à quoi attribuer ces hémorragies rectales ; je les crois indépendantes de l'abouchement urétéral.

Voilà donc une malade dont l'uretère a été abouché, il y a quatre

ans, dans le rectum ; l'opération a été admirablement supportée, la malade n'a pas eu d'infection rénale, son état général est parfait, le rectum a bien toléré les urines, et la sécrétion urinaire du côté anastomosé persiste encore, mais cette sécrétion va en diminuant et il est possible que, dans un avenir peu éloigné, elle cesse complètement.

Tumeur des fosses nasales. Ostéotomie du nez

M. Ch. Monod. — M. Chaput nous a présenté dans la dernière séance un intéressant malade qu'il a délivré d'une tumeur maligne des fosses nasales, à l'aide d'une ostéotomie du nez faite de bas en haut avec rabattement de l'auvent nasal sur le front. Il ajoutait: « Ce procédé de rabattement en haut n'a pas été décrit, que je sache ».

Si mon excellent ami Chaput avait consulté le *Traité de technique opératoire* que j'ai publié de concert avec Vanverts, il aurait vu que ce procédé a été exécuté et publié en 1862 par Lawrence (New operation for the removal of a large mass of polypi from the nose, *Med. Times and Gazette*, 1862, t. II, p. 191). Nous résumons le fait dans la première édition de notre livre (t. I, p. 163) en ces termes : « Deux incisions partant du côté interne des sacs lacrymaux et se terminant au point de jonction des ailes nasales avec la lèvre supérieure, divisent les téguments de chaque côté du nez. Les apophyses montantes des maxillaires et les os du nez sont coupés à la cisaille dans le sens de l'incision cutanée. Puis, la cloison est divisée et le nez relevé sur le front. » C'est là, si je ne me trompe, l'opération faite par M. Chaput.

Nous ajoutons que ce procédé était abandonné. Aussi, ce passage — à l'indication bibliographique près — a-t-il disparu, faute de place, dans notre seconde édition. A tort, je le vois, puisque M. Chaput vient de nous montrer les avantages que le rabattement du nez en haut peut avoir dans certains cas.

Névralgie faciale.

M. Souligoux. — M. Morestin, dans la séance du 4 novembre, nous a présenté deux malades fort intéressants, chez lesquels il a pratiqué des opérations combinées (résection du sympathique, ligature de la carotide externe et résection des branches périphé-

riques du trijumeau) et trépanation du côté opposé dans le traitement de la névralgie faciale. Sur ces malades, les injections d'alcool avaient échoué. M. Sebileau, revenu de toutes ses illusions sur le traitement chirurgical de la névralgie faciale, croit qu'il n'opérera plus, et semble devoir s'en tenir aux injections d'alcool.

Les observations de M. Morestin sont encore récentes et les malades ont besoin d'être suivis, mais elles me paraissent très réconfortantes. Il nous a montré des hommes guéris, au moins momentanément, alors que tout, même les injections d'alcool, avait échoué.

Il est fréquent, en effet, pour ne pas dire constant, de voir les douleurs reparaître après ces injections. M. Ricard nous a cité des exemples, et, pour mon compte, j'en ai vu deux cas, dont un injecté par M. Sicard. Ce dernier cas a trait à un homme atteint de tic douloureux très violent, chez lequel les injections n'ont amené qu'une disparition momentanée des douleurs, mais, par contre, ont déterminé un séquestre, très petit il est vrai, du maxillaire inférieur.

Voici l'histoire de l'autre malade. Femme âgée de soixante ans environ, atteinte, il y a quatorze ans, de névralgie faciale du côté droit. Cette malade fut soignée d'abord par M. Le Bec. Première opération : névrotomie sous-cutanée du nerf sous-orbitaire et du dentaire inférieur à l'épine de Spix par voie buccale. Deuxième opération : arrachement du ganglion de Meckel. A la suite de cette dernière intervention, la douleur disparaît pendant six mois, mais il en résulte une ankylose temporo-maxillaire. Troisième opération : Jaboulay, appelé près de Lyon, pratique une section sous-muqueuse du nerf sous-orbitaire. Sa malade reste améliorée pendant un certain temps. Je fus appelé auprès d'elle il y a *cinq ans*. Douleur très vive avec point de départ près du trou mentonnier. Quatrième opération : incision le long du bord du maxillaire inférieur, ouverture de tout le conduit osseux et arrachement du nerf dentaire inférieur. Guérison d'un an de durée. Réapparition de la douleur avec point de départ sous-orbitaire. Cinquième opération : résection du nerf sous-orbitaire et arrachement aussi long que possible. Guérison, six mois. La douleur revient avec point de départ lingual. Sixième opération : résection du nerf lingual par la voie buccale. Guérison, un an. Depuis ce temps les douleurs ont réapparu, tantôt dans un point, tantôt dans un autre. Injection d'alcool au niveau de l'orifice de sortie du nerf dentaire inférieur et du sous-orbitaire. Le point sous-orbitaire semble avoir disparu, mais les douleurs réapparaissent au niveau du dentaire inférieur. Récemment, M. Sicard lui a fait une injection au milieu du tissu spongieux de l'os ; la malade est

améliorée, mais cela va-t-il durer? C'est, comme me l'a écrit Sicard, un cas bien mauvais, et c'est à ceux de ce genre que doivent être réservées, comme l'a dit M. Morestin, les interventions chirurgicales.

Si j'avais à traiter à nouveau une névralgie faciale, je ferais d'abord les injections d'alcool, je les répéterais même tant qu'elles auraient une efficacité relative, celle-ci ne fût-elle que d'un mois. Mais dès qu'elles deviendraient inefficaces, je ferais comme M. Morestin :

1° Résection du sympathique et ligature de l'artère carotide externe et de ses branches. J'ai vu un beau résultat chez un malade opéré par M. Morestin dans le service de M. Peyrot;

2° Si les douleurs revenaient, je pratiquerais la trépanation du côté opposé au niveau de la zone motrice;

3° Si, enfin, la guérison n'était pas obtenue, je me déciderais pour la résection de la grosse racine du nerf trijumeau.

Rapports.

Deux observations de pyélotomie pour calcul, par M. MARION.

Rapport par M. LEGUEU.

Notre collègue M. Marion nous a envoyé dans le courant de l'année deux observations de calcul du rein qu'il a enlevés par l'incision du bassinet et non par la néphrolithotomie. Ses deux malades ont guéri sans incidents, sans fistules, et, comme leurs calculs étaient uniques, il est probable qu'elles sont complètement guéries.

De ces observations je ne veux retenir qu'une particularité ; la radiographie avait été dans les deux cas négative, mais comme dans les deux cas les symptômes étaient très nets, M. Marion a maintenu son diagnostic et a opéré ; l'opération lui a donné raison. Et en opérant ainsi sans le précieux contrôle que nous donne la radiographie, il a demandé à la pyélotomie non seulement l'extraction du calcul mais aussi l'exploration du bassinet. Dans les commentaires qui suivent ses deux observations, il se déclare très satisfait de cette opération, qu'il tend — c'est au moins sa pensée — à préférer à la néphrotomie.

Il y a vingt-cinq ans, la pyélotomie existait seule pour le traitement des calculs du rein. Lorsque la néphrotomie parut, elle fut

considérée comme un grand progrès, et dans ma thèse j'accentuais le mouvement qui devait porter cette opération au premier rang des opérations à opposer aux calculs du rein, et peu à peu en effet la néphrolithotomie s'est imposée comme la meilleure opération du calcul du rein. Actuellement, la pyélotomie revient en discussion et les éléments de la discussion sont peut-être différents de ce qu'ils étaient autrefois. Voyons ce qu'il en est au double point de vue de l'extraction et de l'exploration.

1° En ce qui concerne l'*extraction*, elle est incontestablement plus facile avec la pyélotomie lorsque l'on a affaire à un calcul unique, non branchu et fait d'une seule masse. La pyélotomie est en outre plus simple comme technique et comme exécution. Enfin elle est aussi plus bénigne que la néphrolithotomie, bien qu'elle ne soit pas non plus elle-même à l'abri de certaines complications. En tous cas, et sur ce point tout le monde est d'accord, elle est beaucoup moins mutilante pour le rein, et a ce grand avantage de laisser un parenchyme rénal intact.

2° En ce qui concerne l'*exploration*, la pyélotomie me paraît au contraire notablement inférieure à la néphrotomie, malgré les arguments par lesquels mon collègue et ami Delbet s'est efforcé récemment de démontrer sa supériorité.

A ce point de vue cependant il me paraît juste d'envisager à part les bassinets que j'ai appelés *ramifiés* et ceux que j'ai dénommés les *ampullaires*.

Dans un bassinet ampullaire, il y a beaucoup de place pour évoluer, et je reconnais que l'exploration peut se faire à peu près égale par la pyélotomie et par la néphrolithotomie.

Au contraire, dans un bassinet ramifié, il n'en va plus de même et l'exploration de toutes les dépendances et territoires de ce bassinet me paraît impossible ou du moins très difficile par la pyélotomie. On ne connaît à l'avance ni le nombre ni la forme de ces dépendances du bassinet ; leur calibre rend l'exploration digitale impossible, et quant à l'exploration instrumentale elle n'est pas suffisante en matière de calcul. Dans ces conditions l'exploration ne pourra pas être intra-pyélitique, elle ne pourra être qu'extérieure, on ne pourra faire qu'une palpation du sinus ; l'exploration sera réduite à cette exploration transsinusienne qui a une grande valeur mais qui ne vaut cependant pas la palpation directe et sans intermédiaire.

Par la néphrotomie, au contraire, on aura sur les calices extrêmes au moins un accès beaucoup plus facile et plus direct et l'on aura beaucoup moins de chance de laisser des calculs ignorés.

Si donc nous n'avions à notre disposition que ces deux opérations pour l'exploration et la recherche des calculs du rein, je

crois que la néphrotomie conserverait encore la priorité qu'elle a gardée pendant quelques années; mais actuellement la radiographie nous apporte pour le diagnostic et la recherche des calculs du rein un concours très précieux, et il est tout naturel que son avènement ait sur quelques points modifié notre attitude et notre manière d'agir.

Lorsqu'une bonne radiographie est positive et nous dénote un calcul unique, non ramifié, siégeant dans le bassinet, nous pouvons en toute sécurité aborder l'opération pour une pyélotomie. L'exploration est déjà faite par la radiographie, et nous ne demandons à l'opération que l'extraction d'un calcul unique, et nous la pratiquons par la voie la plus courte et la plus directe.

Si au contraire la radiographie est négative, ce qui ne veut pas dire que le calcul fait défaut, nous n'avons que la clinique pour diagnostiquer le calcul, et l'opération doit être avant tout exploratrice. Ici je pense que la palpation intrasinusienne peut donner autant que la pyélotomie et je m'en contente. Mais ni l'une ni l'autre ne me paraissent capables de donner une sécurité absolue, et dans un cas de ce genre je pratiquerais la néphrotomie parce que je la crois capable de donner une exploration étendue.

C'est ainsi et c'est en cela que la radiographie a pu modifier notre attitude en présence d'un calcul du rein.

Grâce à elle, les indications de la pyélotomie se sont étendues à des cas qui étaient hier du domaine de la néphrolithotomie ; ces deux opérations se complètent donc l'une et l'autre, elles ont chacune leurs indications et leurs contre-indications.

Je vous propose de remercier M. Marion de ces observations, et je vous invite à vous souvenir de ses nombreuses et intéressantes communications lorsque dans quelques jours son tour sera venu d'entrer dans notre Société.

M. Pierre Delbet. — Le gros argument que l'on a fait valoir en faveur de la néphrotomie, c'est que les plaies du rein se réunissent mieux que les plaies du bassinet. En réalité, rien ne prouve mieux le contraire que la néphrotomie elle-même. Dans le travail auquel mon ami Legueu a bien voulu faire allusion, nous avons beaucoup insisté, Mocquot et moi, sur ce fait que, à moins de distension rénale énorme, toute néphrotomie exploratrice s'accompagne forcément d'une effraction des calices ou du bassinet. Il est impossible de pénétrer directement du parenchyme rénal dans le bassinet. Toujours, à moins encore une fois de distension énorme, on incise, le plus souvent on effondre, on dilacère les voies supérieures d'excrétion. A la néphrotomie volontaire, on ajoute une pyélotomie involontaire, et celle-ci, faite

le plus souvent par le doigt, par la sonde cannelée, est dans les plus mauvaises conditions pour se réunir. On ne suture pas ces plaies contuses du bassinet et des calices, puisqu'on se borne à passer de gros fils au travers du rein, et cependant, bien des néphrotomies guérissent sans fistule. Voilà pourquoi je disais que la néphrotomie est une admirable preuve de la facilité avec laquelle se réunissent les plaies des voies supérieures d'excrétion de l'urine.

D'ailleurs, on a publié et j'ai publié moi-même plusieurs pyélotomies suivies de réunion parfaite par première intention.

Il n'est donc point exact de dire qu'au point de vue de la réunion, la néphrotomie soit supérieure à la pyélotomie.

Reste le point qu'a principalement envisagé Legueu et qui est capital. L'exploration peut-elle se faire aussi bien par la pyélotomie que par la néphrotomie? Legueu donne la préférence à la néphrotomie. Nous avons soutenu dans le mémoire en question que la pyélotomie était préférable.

Nous avons fait des expériences qui ont consisté à introduire par l'uretère des grains de plomb de chasse de très petites dimensions, nos 7 et 8. Par un jet d'eau violemment poussé, nous refoulions ces grains aussi haut que possible, puis nous cherchions à les extraire, tantôt par la néphrotomie, tantôt par la pyélotomie ; nous avons toujours mieux réussi par cette dernière.

Permettez-moi de vous faire remarquer que l'incision exploratrice du rein telle qu'on la fait d'ordinaire n'ouvre ni les calices supérieurs, ni les calices inférieurs. Cela est si vrai que Legueu lui-même a proposé de faire une incision spéciale des cornes du rein pour les explorer.

En outre, les calices moyens ne sont pas tous sur la ligne médiane du rein ; il en est qui sont en avant, d'autres en arrière, et qui ne sont pas intéressés par la section ; aussi, lorsqu'on veut les explorer après néphrotomie, on est obligé de recourber le doigt introduit dans le bassinet, de le recourber en haut, en bas, en avant, en arrière. Cette manœuvre délicate ne permet pas toujours une bonne exploration. Et je crois qu'en général on arrive à un meilleur résultat par la pyélotomie.

Aussi, je le répète, à la néphrotomie volontaire s'ajoute toujours une pyélotomie involontaire; la néphrotomie est moins ménagère du parenchyme rénal, elle n'a pas d'avantages au point de vue de l'exploration; c'est pour cette triple raison que la pyélotomie nous a paru préférable.

M. F. Legueu. — Dans ce que vient de dire mon ami Delbet, il y a une série de points sur lesquels je suis d'accord avec lui.

J'admets que l'incision du rein ouvre le bassinet toujours, et les calices irrégulièrement, un peu au hasard de leur orientation.

J'admets que, en ce qui concerne l'extraction, elle se fait égale de deux côtés en cas de calcul unique.

Mais en ce qui concerne l'exploration, je fais des réserves sur ce que vient de dire Delbet.

Ses expériences montrent que l'exploration peut se faire très complète par le bassinet.

Je n'y contredis pas, mais cela ne veut pas dire que l'exploration puisse par cette voie se faire avec une égale sécurité.

Delbet introduit dans le bassinet des grains de plomb en nombre défini et s'attache ensuite à les retirer, et il les obtient.

Mais ces conclusions sont-elles à appliquer au malade où il s'agit de chercher un inconnu dans une dépendance inconnue du rein?

Ceci ne me paraît pas démontré.

Dans ces bassinets ramifiés, l'introduction du doigt est impossible : on ne fait qu'une exploration extra pyélitique, on fait une palpation du sinus. Or, pour les calices extrêmes, il me paraît beaucoup plus difficile de les atteindre par le sinus que par l'incision du parenchyme. Et dans un cas récent, j'ai trouvé par l'incision du rein un calcul si haut placé que je ne le pouvais sentir par le sinus.

C'est à ce point de vue que je crois à la supériorité de la néphrolithotomie.

Rupture de la rate et du rein gauche. Néphrectomie et splénectomie. Guérison,
par M. le Dr Poenaru Caplesco (de Bucarest).

Rapport par M. CHAPUT.

M. le Dr Caplesco nous a envoyé deux observations; la première, relative à une plaie du cœur, ne comporte pas de rapport, car elle a été communiquée antérieurement à la Société de Chirurgie de Bucarest.

Je m'occuperai donc exclusivement de la deuxième, qui peut se résumer ainsi :

Un garçon de quatorze ans a fait une chute de six à sept mètres de hauteur: les conditions de la chute ne sont pas indiquées dans

l'observation, il y est dit seulement que la chute a eu pour conséquence une contusion abdominale sans plaie.

Au premier examen, le blessé présentait les signes suivants : douleur vive dans le flanc et l'hypocondre gauche, contracture de la moitié gauche de la paroi abdominale. Vomissements. Tuméfaction lombaire considérable et croissante. Hématurie. Signes d'hémorragie interne.

M. Caplesco diagnostique une rupture du rein et opère immédiatement. Il pratique la laparotomie latérale sus-ombilicale et constate immédiatement une tumeur sanguine bombant dans la

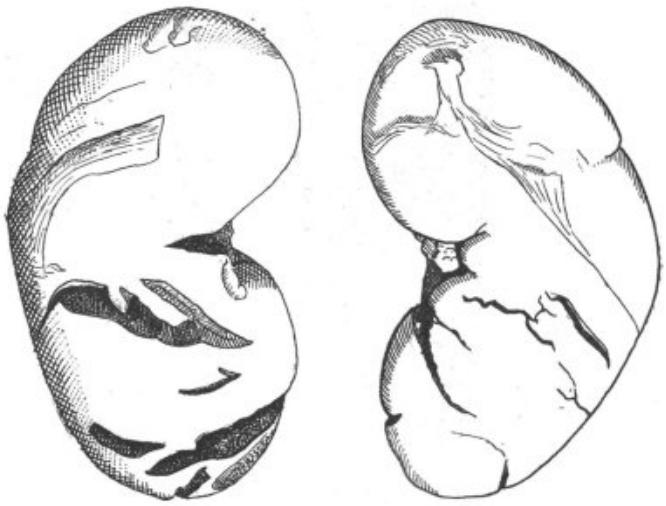

Fig. 1 et 2. — Déchirure partielle du rein.

loge rénale, sous le péritoine pariétal postérieur. Il incise cette membrane, évacue une assez grande quantité de sang, isole le rein et constate que cet organe présente une rupture incomplète du hile et des ruptures partielles sur les deux faces, et enlève le rein par néphrectomie.

Notre confrère constate alors que la rate est déchirée au niveau de son hile et, jugeant la conservation impossible, il enlève la rate ; il ajoute que l'hémostase fut difficile.

La loge rénale présentant du suintement, il y plaça un tamponnement à la gaze stérilisée, qu'il abandonna en suturant le péritoine par-dessus. Il sutura ensuite l'abdomen au fil d'argent sans drainage.

Le blessé présenta de la fièvre pendant deux jours et ce symptôme décida le chirurgien à pratiquer l'incision lombaire par

laquelle il enleva la gaze abandonnée et draina pendant quelques jours.

Le blessé guérit ensuite simplement. L'auteur note qu'il a opéré aseptiquement.

L'examen du sang, pratiqué six mois après, a donné une formule leucocytaire normale.

Le blessé a eu, quelques mois après l'accident, une légère

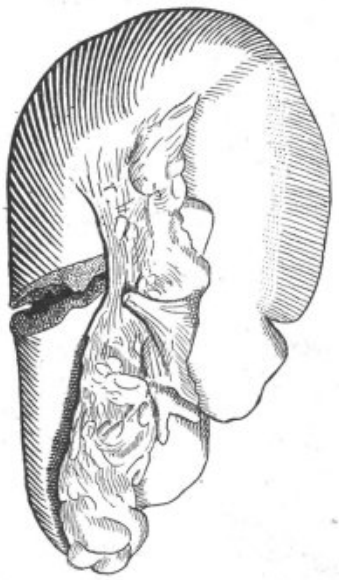

FIG. 3. — Déchirure de la rate.

amygdalite qui s'est compliquée d'albuminurie légère et de bouffissure également passagère de la face, indiquant une susceptibilité spéciale de l'appareil rénal à l'infection.

L'observation de M. Caplesco est très intéressante et elle montre qu'il s'est conduit en chirurgien habile. Je lui adresse donc tous mes compliments, mais je lui demande la permission d'analyser quelques points spéciaux de son observation.

Etant donnés les signes constatés : tuméfaction lombaire et hématurie, et le diagnostic posé par le chirurgien de rupture rénale, je suis surpris que notre confrère n'ait pas pratiqué immédiatement l'incision lombaire, qui me paraît être l'incision de choix en cas de rupture rénale.

Il est probable que M. Caplesco a tenu compte de la contracture abdominale et des signes d'hémorragie interne et que, craignant

une rupture de la rate, il a préféré la laparotomie à l'incision lombaire, mais il aurait dû nous faire part de ses doutes et nous donner le pourquoi d'une pratique qui, dans l'espèce, n'était pas classique ; je veux parler de la laparotomie pour une rupture rénale.

Arrivé dans le péritoine, M. Caplesco ne note pas la présence de sang dans cette séreuse, ni les lésions de la rate ; il est frappé de la tuméfaction de la loge rénale, il l'incise, la vide et met le rein à nu ; il constate une déchirure du hile de l'organe qui, sur le dessin qu'il en donne, paraît peu profonde. La moitié supérieure du rein présente en outre, sous ses deux faces, des déchirures multiples, compromettant l'intégrité de l'organe et atteignant probablement les artères. La conservation de ce rein n'était peut-être pas impossible, mais elle était aléatoire ; M. Caplesco s'est décidé pour la néphrectomie et nous ne saurions l'en blâmer. Peut-être aurait-on pu essayer ici le tamponnement simple recommandé par Lardennois.

Il est curieux que l'opérateur ne se soit aperçu qu'à ce moment que la rate était déchirée ; elle présentait, en effet, en arrière du hile, une déchirure de 3 centimètres de profondeur, ne paraissant pas atteindre le hile.

Cette lésion, située très profondément, était à peu près inaccessible et, par conséquent, impossible à réparer par des sutures, et notre confrère a bien fait de pratiquer la splénectomie.

Pour lutter contre le suintement de la loge rénale, il l'a tamponnée avec de la gaze qu'il a abandonnée et qu'il a dû, au bout de deux jours, retirer par une incision lombaire. Cet abandon de la gaze exposait à une infection qui aurait pu être plus sérieuse que celle qui s'est produite, et il aurait peut-être mieux valu marsupialiser la loge lombaire en suturant les lèvres du péritoine prérénal à celles de la paroi abdominale antérieure à la façon de Terrier. L'infection aurait été plus sûrement conjurée et le malade n'aurait pas eu l'ennui de se soumettre à une nouvelle intervention.

Je n'insiste pas sur l'emploi de l'asepsie pure, je pense que cette méthode est maintenant universellement adoptée, et à juste titre.

L'intégrité de la formule leucocytaire du blessé après la splénectomie n'est pas pour nous surprendre, elle a été observée souvent, surtout chez les sujets jeunes.

M. Caplesco nous signale encore que le blessé a eu, après quelques mois, une amygdalite légère qui s'est compliquée d'albuminurie et de bouffissure passagère de la face. Cet accident montre que le rein sain, déjà surmené par un travail anormal, a

mal supporté le travail supplémentaire qu'exigeait l'élimination des toxines de l'infection amygdalienne; il est possible que l'infériorité rénale ait été aggravée du fait de la privation de la rate.

Je vous propose d'adresser nos félicitations à M. Caplesco pour son beau succès opératoire et de publier ses dessins dans nos Bulletins.

M. Souligoux. — L'observation que nous a rapportée M. Chaput me paraît montrer le peu de cas que fait l'opérateur d'organes sains. Il me semble qu'il aurait pu conserver facilement le rein et la rate.

Il est, en effet, toujours préférable de conserver un organe que de l'enlever.

Pour mon compte, j'ai eu à intervenir pour une plaie par balle de revolver siégeant au niveau de la dixième côte gauche. Le malade présentait tous les signes d'une hémorragie interne. Je fis une incision médiane et puis vidai la cavité péritonéale du sang qu'elle contenait ; je vis que le sang venait de la rate. Sa face externe était parcourue par une longue éraillure d'un demi-centimètre environ de profondeur. La plaie produite par la balle n'était pas pénétrante ; la dixième côte avait été fracturée et était venue, repoussée par le projectile, s'enfoncer dans la rate, déterminant son éclatement. Je pus facilement suturer celle-ci, après avoir sectionné le muscle droit pour me donner du jour. Je mis des points de catgut en surjet, en prenant la précaution de les serrer peu et en entremêlant les points de mon surjet. Guérison sans incident.

Récemment, au cours de l'extirpation d'un kyste hydatique du foie, je fus amené à le libérer de la rate. La capsule splénique fut arrachée en maints endroits et il me suffit de quelques fils pour arrêter tout écoulement de sang. Sans doute il eût été plus facile d'extirper la rate que je tenais dans la main, mais je crois que sa conservation n'a pu qu'être très profitable à ma malade.

M. H. Morestin. — Si j'ai bien entendu, dans l'opération qui vient d'être relatée, le chirurgien aurait abandonné dans la fosse lombaire un paquet de gaze et refermé la plaie entièrement. Une telle conduite me paraît stupéfiante, et je me demande quelle raison a pu décider l'auteur de l'intervention à suivre cette pratique étrange et périlleuse, car il ne pouvait guère se faire illusion sur la manière dont l'organisme accepterait ce *tamponnement perdu*.

En ce qui concerne la suppression du rein, cette détermination

semble avoir été un peu hâtivement prise. Les figures qui nous sont soumises montrent que l'organe est lésé exclusivement dans une de ses moitiés, que les déchirures sont de médiocre étendue et relativement peu profondes.

La conservation du viscère eût donc été probablement réalisable et combien plus satisfaisante eût été cette solution.

Les ruptures traumatiques du rein ne comportent actuellement la néphrectomie que dans de rares exceptions; l'intervention à l'heure actuelle doit tendre au contraire à sauvegarder le rein toutes les fois que son sacrifice ne s'impose pas absolument. Son but immédiat est principalement de réaliser l'hémostase, ce que l'on peut obtenir par la suture et le tamponnement. Au reste, je dois prochainement revenir sur ce sujet à propos du rapport dont je suis chargé à propos d'une observation de M. Fredet.

La splénectomie est plus défendable dans les ruptures de la rate que la néphrectomie dans les ruptures du rein. Mais ici encore peut-être aurait-on pu garder l'organe qui, la figure en témoigne, ne présentait qu'une division transversale.

Le point le plus intéressant de cette observation est la superposition des lésions de la rate et du rein.

La rupture simultanée de deux organes importants et très vasculaires crée assurément une situation fort grave et qui peut être embarrassante, tant au point de vue du diagnostic complet que de la voie qu'il convient d'adopter pour l'intervention. Dans les cas où l'on soupçonnerait que la rate et le rein sont à la fois compromis, la voie abdominale serait mieux indiquée.

J'ai eu l'occasion d'observer autrefois, étant interne à l'hôpital Necker dans le service de M. Le Dentu, remplacé par M. Ricard, un malade chez lequel un violent traumatisme de l'abdomen avait déterminé les plus graves lésions de la rate et du rein. Comme il n'y avait pas eu d'hématuries et que la symptomatologie était purement abdominale, M. Ricard, sans diagnostic précis, pratiqua la laparotomie médiane et trouva le ventre plein de sang. La cause de cette hémorragie ne put être exactement déterminée. Comme elle semblait ne pas se reproduire, et comme l'état du sujet commandait d'abréger les manœuvres et même d'en finir au plus vite, l'abdomen fut promptement refermé.

Le malade ayant succombé, je trouvai, à l'autopsie, la rate rompue, divisée en plusieurs fragments. Elle était entourée d'adhérences très anciennes et très solides qui la dissimulaient et retenaient les fragments, ce qui avait empêché de reconnaître les lésions au cours de l'exploration forcément rapide sans le contrôle direct de la vue.

Le rein gauche avait été arraché, l'artère et la veine rénales

étaient rompues, et l'organe, au milieu d'un volumineux hématome, n'était plus retenu que par l'uretère.

Au moment où mon ami M. Vanverts rassemblait des faits pour sa thèse, je lui ai confié cette observation qui a trouvé place dans son travail (*De la splénectomie*, 1897).

Les cas où sont associées les déchirures de la rate et du rein sont d'un intérêt considérable ; ils méritent la plus grande attention, et si quelques-uns de nos collègues se sont trouvés en présence de traumatismes de ce genre, la communication des faits observés par eux rendrait cette discussion très profitable.

M. Tuffier. — Je crois qu'il faut être très réservé dans nos interventions immédiates pour traumatismes du rein. J'ai étudié il y a quelque vingt ans les contusions et leur traitement, et je me suis prononcé pour l'abstention opératoire, sauf dans les cas d'absolue nécessité, c'est-à-dire quand le malade, le choc passé, semblait succomber à une hémorragie. Même dans ces cas l'intervention doit être *conservatrice* jusqu'à ses dernières limites, et tant que la suture des plaies du rein qui se réunissent si facilement ou même qu'une suture de l'uretère, seront capables de réparer les désordres, c'est à cette pratique que je conseille d'avoir recours. Le parenchyme rénal est sain dans ces cas, sa conservation s'impose.

J'ai, à maintes reprises, insisté ici même sur ces faits, et tout ce que j'ai vu depuis cette époque n'a fait que me confirmer dans mes opinions premières.

Lecture.

M. E. Michon. — Plaie par balle de l'espace de Traube ; blessure du cul-de-sac pleural, du foie et de l'estomac. — Laparotomie, suture des plaies du foie, des perforations de l'estomac. Guérison.

M. Lejars, rapporteur.

Présentations de malades.

Guérison d'un ulcère perforé du duodénum.

M. Routier. — J'ai l'honneur de vous présenter, au nom de MM. Hallopeau et Périer, un beau cas de guérison d'ulcère perforant du duodénum.

Ce jeune homme de vingt-huit ans fut apporté dans mon service de l'hôpital Necker, le 18 juillet, vers dix heures du soir, avec tous les signes d'une péritonite aiguë dont il était fort difficile de diagnostiquer la cause.

La douleur et la défense musculaire étant plus fortes à droite qu'à gauche, les affirmations du malade, qui disait que son frère était mort d'une péritonite aiguë appendiculaire, firent penser qu'il s'agissait ici aussi d'une péritonite généralisée due à une appendicite.

M. Périer, interne du service, dès l'arrivée du malade, fit appliquer de la glace sur le ventre et pratiqua une injection d'huile camphrée.

Une heure après, les douleurs étaient plus violentes, et le malade vomissait à nouveau de la bile, ce qui décida l'intervention qui fut pratiquée à minuit par MM. Hallopeau et Périer.

Guidés par leur diagnostic d'appendicite, ces messieurs pratiquèrent une incision à droite; le péritoine ouvert, il y eut écoulement d'un liquide trouble, un peu épais.

L'appendice attiré dans la plaie libre et sain fut cependant réséqué.

Mais le liquide louche continuant à couler, M. Hallopeau fit une incision médiane à cheval sur l'ombilic; le petit bassin plein de liquide fut asséché.

L'iléon était rétracté, la séreuse intestinale était seulement luisante et poisseuse.

La face antérieure de l'estomac ne présentait rien d'anormal, l'estomac était plutôt distendu.

C'est pendant cet examen que se produisit l'issue de matières alimentaires semblant venir de sous la face inférieure du foie; en même temps on entendit nettement le bruit de gaz qui s'échappaient.

Cherchant de ce côté, M. Hallopeau découvrit une petite perforation de la face antérieure de la première portion du duodénum, ayant la dimension d'une lentille.

L'occlusion de cette perforation fut pratiquée non sans peine avec l'aiguille de Reverdin et du fil 00. La cavité péritonéale fut nettoyée avec des compresses imbibées de sérum, et quatre gros drains furent placés sous le foie, dans chaque flanc et dans le petit bassin.

Le lendemain 19, l'état général du malade était plutôt rassurant; le pouls à 75, la température à 38,5, les urines abondantes me parurent d'un bon augure et je félicitais déjà MM. Hallopeau et Périer de leur beau succès; mais les jours suivants furent très dramatiques, les vomissements reprirent, pendant ses efforts, le

malade fit sortir près des drains un gros paquet de son épiploon, qui fut rentré ; le pouls remonta à 150, la température à 39; cela continua jusqu'au 27, c'est-à-dire une longue semaine.

Enfin les phénomènes s'apaisèrent, on put retirer les drains.

La partie semblait gagnée quand, le 9 août, la température remonta de nouveau à 39, les vomissements reprirent.

Le 19 août, une assez grande quantité de pus venait par le drain sous-hépatique qu'on avait laissé.

De ce jour, ce fut véritablement le commencement de la convalescence et la guérison.

M. Mauclaire. — J'ai observé (1) un cas de péritonite séropurulente généralisée par perforation d'un ulcère de duodénum situé sur la face antérieure de la première portion du duodénum. Ce qui avait fait supposer l'existence de la lésion initiale, c'est la présence de bile dans le pus. Malgré des drainages multiples, mon malade, opéré quarante heures après le début de la perforation, a succombé très rapidement.

Cancer du maxillaire supérieur à début sinusal.

M. H. Morestin. — Les cancers du sinus maxillaire sont, passé leurs premiers stades, que ne voient guère les chirurgiens, d'une gravité redoutable. Tous ceux que j'ai eu l'occasion d'observer étaient des cas détestables; la tumeur avait toujours franchi les limites du sinus pour se propager à l'orbite, remplir les fosses nasales, faire saillie dans la bouche, envahir les téguments et parfois les ganglions lymphatiques. Dans ces conditions, les interventions les plus larges, les plus larges destructions du massif facial sont trop souvent impuissantes à enrayer la marche du néoplasme.

Mais si cette chirurgie est fréquemment ingrate, elle donne parfois des succès presque inespérés. C'est ce qui s'est produit chez le malade que je vous présente bien guéri après plus de vingt et un mois.

Il a été opéré le 4 février 1907 d'une énorme tumeur maligne du maxillaire supérieur, propagée aux téguments et à toutes les cavités de la face, et la situation semblait d'autant plus fâcheuse qu'il s'agissait d'une récidive.

(1) Clinique in *Journal des praticiens*, 11 janvier 1902.

Cet homme, Charles Hy..., quarante-trois ans, est entré le 1er février 1907 dans mon service à la Maison Dubois.

Le début de la maladie remontait au mois de mars 1906; de vives douleurs sous-orbitaires avaient attiré l'attention. La respiration par la narine gauche était devenue un peu embarrassée.

Hy... alla consulter un spécialiste, qui lui fit un curettage de la fosse nasale. Le 17 juillet de la même année, nouvelle intervention plus sérieuse. L'opérateur a pratiqué une assez longue incision



paranasale pour se donner du jour et pratiquer une nouvelle et plus complète extirpation. Le malade se remet promptement, mais les douleurs persistent et la lésion progresse rapidement. La fosse nasale est bientôt obstruée totalement; en même temps une tumeur se développe dans la région sous-orbitaire, et le globe de l'œil commence à faire une saillie anormale.

Au moment de l'entrée de Hy... à Dubois, la tumeur est énorme et occupe toute la moitié gauche de la face, soulevant fortement la région sous-orbitaire et la joue. L'œil est refoulé en haut et exorbité. Dans la narine, on aperçoit un gros bourgeon végétant, qui la remplit et la distend.

Le sillon gingivo-génien supérieur est, du côté gauche, occupé

par une masse végétante, irrégulière, prolongement inférieur de tumeur.

On sent encore celle-ci par le toucher pharyngien, faisant saillie par l'orifice postérieur de la fosse nasale.

La peau est très adhérente au néoplasme, fusionnée avec lui sur une grande étendue, violacée, sillonnée de veines très apparentes; les paupières sont légèrement œdémateuses; le globe de

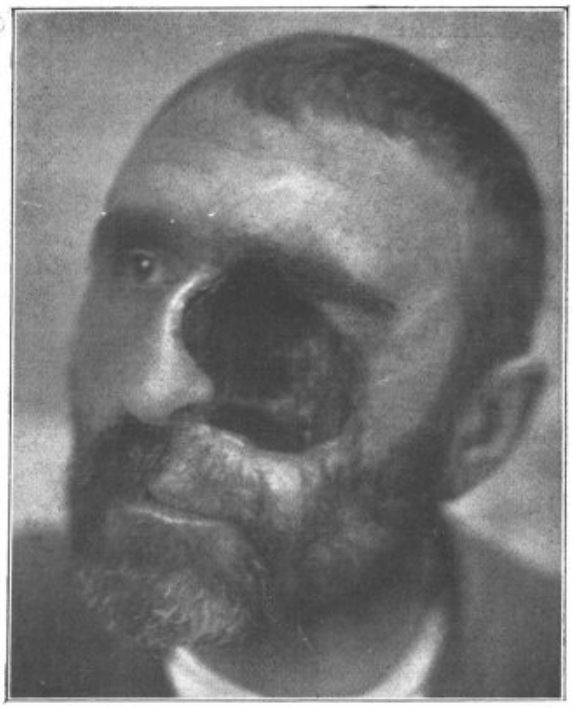

l'œil a presque perdu sa mobilité, la conjonctive est rouge, enflammée.

La vision persiste, mais en raison de la position anormale et de la fixité de l'œil gauche, de son refoulement sous la paupière supérieure, le malade utilise exclusivement l'œil droit.

Les douleurs sont très vives dans toute la face, et dans l'oreille gauche, d'ailleurs parfaitement saine. Le malade a maigri considérablement; néanmoins, de constitution robuste, il est encore très résistant. L'exploration des régions ganglionnaires ne montre heureusement aucune adénopathie.

Le 4 février, j'opère Hy... Je suis obligé de sacrifier toute la moitié gauche du nez, sauf une petite bande, répondant au con-

tour narinaire, les téguments de la région sous-orbitaire et de la joue, jusqu'au sillon naso-geno-labial, et au masséter, les paupières, le globe de l'œil et toutes les parties molles de l'orbite, ainsi que les parois internes et externes de cette cavité, tout le massif maxillaire supérieur, l'os malaire, et l'arcade zygomatique, l'ethmoïde. La plaie ouvrait largement en bas la cavité buccale puisque j'avais supprimé le maxillaire supérieur gauche et la muqueuse du palais, de la gencive et de la joue au voisinage du



néoplasme. En haut, j'avais dû remonter jusqu'au sinus frontal, dont je réséquai les parois antérieure et orbitaire.

Les suites de l'opération furent très bonnes et même très simples.

Le 21 mai, la brèche faciale s'étant partout nivelée et paraissant bien saine, la continuité muco-cutanée étant partout obtenue, je jugeai que le moment de l'autoplastie était venu, et je couvris cette perte de substance à l'aide de deux lambeaux pris l'un sur le front, l'autre sur la tempe, et suturés l'un à l'autre, après retournement d'une collerette cutanée détachée le long du bord de l'excavation. Cette fois encore le résultat fut satisfaisant et, le

8 juillet, l'opéré put partir guéri pour le village de la Haute-Saône, où il habite.

Sa guérison ne s'est pas démentie. Les lambeaux, d'abord épaissis, rigides, œdémateux, se sont assouplis. Comme il arrive régulièrement en pareil cas, les téguments de ces lambeaux sont aujourd'hui mobiles sur une sorte de membrane fibreuse, résistante, formée par l'organisation de leur couche profonde.

La brèche palatine n'empêche pas le malade de s'alimenter convenablement, ni de se faire comprendre; mais un appareil assez simple fermera prochainement la communication bucco-nasale et améliorera encore beaucoup sa situation.

Ce malade me paraît mériter de retenir un instant votre attention.

L'autoplastie à l'aide de lambeaux prélevés sur le front et la tempe permet de couvrir aisément, de voiler l'affreuse difformité résultant de ces énormes destructions faciales. Muni de lunettes fumées, Hy... peut actuellement se montrer, travailler, sans exciter le dégoût ni même la curiosité

Il suffit d'installer ces lambeaux sur la brèche, sans se préoccuper de leur surface profonde cruentée laissée à nu du côté de la fosse nasale. Cette partie cruentée s'organise, se transforme en une lame fibreuse qui acquiert son autonomie et sur laquelle les téguments deviennent mobiles.

La guérison persiste depuis vingt et un mois et rien ne permet de soupçonner la récidive. Je suis d'autant plus heureux d'enregistrer cette longue survie que, dans les autres cas que j'ai eu l'occasion de suivre ou d'opérer, le résultat n'a pas été à beaucoup près aussi satisfaisant.

J'ai vu une dizaine environ de ces cancers à début sinusal : pour trois d'entre eux j'ai dû m'abstenir ou pratiquer la ligature palliative de la carotide externe; parmi les opérés, deux ont succombé aux suites opératoires et quatre autres ont récidivé.

Je ne doute pas que des opérations pratiquées à l'époque où la lésion est encore confinée dans la loge osseuse, ne puissent donner assez fréquemment de bonnes et durables guérisons, sans parler des atténuations que peuvent apporter au pronostic l'évolution relativement moins maligne de certains néoplasmes et pour quelques-uns le tardif envahissement des voies lymphatiques; mais, malheureusement, le diagnostic au début est très difficile. Ces malades sont, pendant longtemps, traités pour des névralgies, des sinusites, des polypes, des rhinites, des affections dentaires. Nous les voyons presque toujours très tard, trop tard. Tous ceux que j'ai observés auraient pu être considérés comme inopérables. Je les ai opérés néanmoins, dans la ferme conviction

qu'il ne faut pas se laisser décourager même par les très mauvais cas. Notre peine est perdue trop souvent, mais le présent malade témoigne que l'on obtient aussi parfois des résultats très consolants.

M. Quénu. — J'aurai l'occasion, dans l'une des prochaines séances, de rapporter une observation de ces tumeurs du maxillaire supérieur.

M. J.-L. Faure. — J'ai opéré autrefois un bon nombre de ces tumeurs malignes du maxillaire supérieur. J'en ai vu un bon nombre récidiver. Mais j'en ai vu guérir et rester guéries. J'ai opéré en particulier à l'hôpital Laënnec un malade auquel j'avais enlevé presque la moitié de la tête et qui est resté, à mon grand étonnement, guéri pendant trois ans. A cette époque, il est mort en deux jours d'une affection abdominale aiguë. Mais il était resté localement guéri. J'ai présenté ici, il y a environ trois ans, une femme que j'ai opérée il y a cinq ans à l'Hôtel-Dieu pour un cancer du maxillaire supérieur ayant ulcéré la peau et accompagné d'un volumineux paquet ganglionnaire qui lui occupait tout le cou. Cette malade est toujours guérie. On peut donc obtenir de très beaux succès, et comme on ne sait jamais, en ces matières, quels sont les cas qui récidiveront ou ceux qui resteront guéris, il est évident qu'il faut les opérer, tant que l'opération destinée à les guérir n'est pas manifestement impraticable.

Cancer de la cuisse et de la fesse développé sur une cicatrice de brûlure. Extirpation. Autoplastie.

M. H. Morestin. — Sur les vieilles cicatrices de brûlures se développent avec une fréquence relative des épithéliomas dont le traitement est souvent entouré de sérieuses difficultés. En particulier la mauvaise qualité des tissus environnants rend les autoplasties parfois malaisées. Chez la malade que je vous présente, le cancer, très étendu, occupait la face postérieure de la cuisse et la partie voisine de la fesse. Pour combler la vaste perte de substance résultant de son extirpation, j'ai dû prélever un énorme lambeau sur la racine de la cuisse et la région de la hanche, et pour couvrir la plaie d'emprunt, déplacer un autre très grand lambeau pris sur l'abdomen, où la laxité des téguments

permit la réunion immédiate par décollement et suture directe de la nouvelle plaie d'emprunt.

La malade, Mme A..., est âgée de trente-cinq ans. Elle est entrée le 17 avril 1908 à l'Hôtel-Dieu, salle Notre-Dame, dans le service de M. Le Dentu, que je remplaçais. Elle avait été gravement brûlée dans son enfance, le feu s'étant communiqué à ses vêtements. L'accident a dû être extrêmement sérieux, si l'on en juge par les cicatrices irrégulières qui couvrent les deux fesses et la face postérieure des deux cuisses et même des jambes.

Dans le courant de 1907, trente ans environ après ces événements, un ulcère commença à se développer au point où la cicatrice était le plus tendue, à l'union de la cuisse et de la fesse du côté droit. La lésion s'étendit rapidement et, au moment de mon examen, elle présentait cinq ou six travers de doigt en tous sens, occupant principalement la face postérieure de la cuisse et empiétant sur la fesse, les deux régions, très modifiées dans leur aspect extérieur, étant d'ailleurs assez mal délimitées.

L'ulcère profondément creusé, à fond irrégulier et entouré d'un bourrelet fort épais et très dur, n'était que trop reconnaissable pour un épithélioma. Cependant la lésion était peu saignante et la palpation de l'aine ne décelait aucune adénopathie.

La malade était fort gênée par un ulcère placé dans cette région ; elle ne pouvait s'asseoir normalement et se trouvait obligée de se poser exclusivement sur la fesse gauche. Du côté droit, la flexion de la cuisse sur le bassin était très notablement réduite, ne pouvant même atteindre l'angle droit.

J'opérai la malade le 22 avril. L'extirpation de la tumeur fut la partie simple de l'intervention ; il n'y avait pas de propagation aux muscles et aponévroses, mais je crus devoir enlever le pannicule adipeux dans toute son épaisseur et il était fort épais chez ce sujet envahi par l'adipose. La plaie laissée par cette ablation présentait environ dix-huit centimètres en hauteur, sur douze à quinze en largeur.

Je taillai alors un grand lambeau sur la partie externe de la cuisse et de la hanche, un très grand lambeau puisqu'il devait avoir des dimensions appropriées à la perte de substance, et le fis pivoter de dehors en dedans autour de son pédicule inférieur, de manière à le placer transversalement, de vertical qu'il était, et à l'insérer dans l'aire de la plaie d'exérèse. Je prélevai ensuite un autre grand lambeau sur la paroi abdominale antérieure, dont les téguments un peu flasques constituaient une réserve abondante, et je déplaçai ce deuxième lambeau en bas et en dehors pour l'appliquer, l'étendre et le fixer sur la plaie d'emprunt du premier. Quant à la plaie abdominale créée par la dissection du

deuxième lambeau, il me suffit de décoller ses bords dans l'étendue de quelques centimètres pour obtenir l'accolement et rendre la suture praticable.

Cette opération avait été longue à cause de la multiplicité des manœuvres, du nombre considérable des sutures ; l'énorme étendue du champ opératoire, les dimensions des lambeaux et des surfaces cruentées l'avaient même rendue quelque peu émouvante. Les suites en furent pourtant simples et très heureuses. Il n'y eut qu'un petit ennui : le bout du lambeau pris sur l'abdomen et installé sur la hanche se mortifia sur une longueur de trois travers de doigt, et plus tard je dus faire à ce niveau quelques petites greffes dermo-épidermiques. Quant au premier lambeau installé dans la brèche résultant de l'exérèse, il avait vécu en totalité et s'était greffé admirablement. Ma malade quittait l'Hôtel-Dieu guérie à la fin de juin.

Sa santé est aujourd'hui excellente ; elle a repris une existence fort active ; elle peut marcher longtemps sans fatigue, monter librement les escaliers, mettre son corset et s'habiller sans être incommodée, et, bien entendu, s'asseoir à la manière habituelle. Le résultat est donc complètement satisfaisant.

La réparation des grandes pertes de substance du membre inférieur est souvent assez embarrassante. Les greffes dermo-épidermiques appliquées secondairement constituent sans doute en pareil cas notre meilleure ressource, ou du moins celle dont l'application est la plus commode, et la plus générale.

Dans le cas particulier, j'aurais pu y avoir recours, mais j'ai préféré m'adresser à une autoplastie assez compliquée, parce qu'il y avait un grand intérêt à couvrir de téguments souples et sains cette région appelée à supporter de fortes pressions dans la station assise, des distensions et tiraillements dans les mouvements du membre inférieur, sans parler du contact et du frottement des jupes.

Le Secrétaire annuel,

RICARD.

Paris. — L. MARETHEUX, imprimeur, 1, rue Cassette.

SÉANCE DU 25 NOVEMBRE 1908

Présidence de M. Nélaton.

Procès-verbal.

La rédaction du procès-verbal de la précédente séance est mise aux voix et adoptée.

Correspondance.

La correspondance comprend :

1°. — Les journaux et publications périodiques de la semaine.

2°. — Le programme du Congrès des Sociétés savantes, en 1909.

3°. — Une lettre de M. Ricard, s'excusant de ne pouvoir assister à la séance.

4°. — Un travail de M. de Fourmestreaux, intitulé : *Tumeur de la parotide (ablation, ligature des deux carotides, absence de troubles cérébraux)*.

M. Guinard, rapporteur.

Décès de M. Félizet, secrétaire général

Allocution de M. Nélaton.

Messieurs,

Vous avez appris la mort de notre secrétaire général Félizet, que la maladie tenait éloigné de nos séances depuis les vacances dernières.

Cette fin prématurée a causé un profond chagrin à ses amis, et il en avait beaucoup.

Il avait aussi des ennemis. Car Félizet n'était pas un homme banal. Il était convaincu, et passionné dans ses amitiés comme dans ses inimitiés.

Elève de Dolbeau, il en fut l'ami dévoué, et sa fidélité à la mémoire de son maître fut toujours franche et nette.

Avec Félizet, nous perdons un de nos collègues des plus honnêtes et des plus droits, et l'on peut dire que c'était un grand honneur que d'avoir son estime. C'est au moins l'opinion d'un de ses amis. Messieurs, je vous propose de lever la séance en signe de deuil.

Présentations de malades.

Epithélioma du sinus maxillaire. Résection du maxillaire et de l'os malaire. Guérison datant de dix ans.

M. E. Quénu. — J'ai profité de la présentation de M. Morestin pour vous communiquer l'observation d'un malade que j'ai opéré le 20 décembre 1898, pour un épithélioma du sinus maxillaire étendu à la fosse canine et à la peau de la face.

Le malade, âgé de cinquante-quatre ans, s'était aperçu, en avril 1898, d'une légère tuméfaction occupant le sillon gingival droit, non douloureuse, et n'occasionnant aucune gêne fonctionnelle. En septembre, néanmoins, il se rendit à la consultation de l'hôpital Bichat, où l'on diagnostiqua une sinusite, et où l'on fit une trépanation du sinus par la bouche.

La tuméfaction augmenta assez rapidement, et au commencement de décembre des végétations furent enlevées par la narine droite, avec l'anse galvanique, à l'hôpital Péan.

J'examinai le malade à la fin de décembre, reconnus facilement une tumeur maligne du maxillaire, et conseillai l'entrée à l'hôpital Cochin.

Toute la joue droite était tuméfiée, rouge et chaude ; la paupière inférieure était soulevée, la tumeur s'étendait en arrière au delà du maxillaire vers l'os malaire ; en bas, elle refoulait le sillon gingival, la peau était adhérente à la masse. On ne sentait aucune adénopathie parotidienne ou cervicale. Cette raison me décida surtout à intervenir.

Le 20 décembre, je pratiquai la résection du maxillaire supérieur, après ligature de la carotide externe, en ayant soin d'exciser en bloc toutes les parties molles antérieures adhérentes à la mâchoire, y compris la peau. J'y ajoutai la résection de l'os malaire trois semaines après l'opération.

L'examen microscopique, fait par Landel, démontra que la tumeur était composée d'épithélioma cylindrique.

Après des suites fébriles pour les premiers jours, il se produisit des troubles de nutrition du côté de l'œil; la cornée s'ulcéra, le globe oculaire s'aplatit.

Enucléation de l'œil. Sortie le 29 janvier. L'état général s'est fortement amélioré, il reste une perte de substance cutanée vers le milieu de la joue; elle est réparée à l'aide d'une autoplastie le 31 octobre, et l'ectropion de la paupière inférieure est corrigé. Les deux paupières sont suturées, sauf en un point à la partie externe.

Depuis 1898, le malade est venu se montrer tous les deux ou trois ans dans le service; je l'ai vu l'an dernier, il jouit d'une excellente santé et il ne s'est jamais rien produit de suspect du côté de sa cicatrice. Je l'ai revu ce matin même, et je suis heureux de vous le présenter.

En somme, voilà un épithélioma du sinus qui en avait détruit la paroi antérieure et qui avait envahi les parties molles de la face, au point que je dus réséquer toute la peau de la fosse canine, et cependant la guérison s'est maintenue depuis dix ans.

Je n'avais enlevé aucun ganglion. Je me demande si, précisément, ces épithéliomas n'ont pas une marche moins envahissante à leur début, parce qu'ils sont comme emmurés dans l'antre de Highmore, et s'ils n'ont pas un peu moins de tendance que les épithéliomas des muqueuses buccale et linguale ou pharyngienne à déterminer des adénopathies précoces. Un autre cas que j'observai avec M. Terrier, et dans lequel la tumeur resta longtemps cantonnée au sinus, sans colonisation ganglionnaire, me porterait à admettre cette opinion.

Mais je reconnais qu'une fois la brèche faite aux parois osseuses du sinus, l'envahissement se fait avec une grande rapidité.

Tumeur pulsatile de la parotide.

M. Routier. — J'ai l'honneur de présenter à la Société un malade que j'ai déjà opéré le 18 avril 1908, pour une tumeur vasculaire de la parotide, chez lequel s'est faite une récidive rapide, et pour lequel je voudrais bien avoir l'avis de mes collègues.

Quand ce malade s'est présenté à moi en avril dernier, il portait au niveau de la parotide droite, en avant du tragus, une tumeur ovoïde, allongée horizontalement, grosse comme un

noyau de prune, dont le volume variait ; le malade assurait que, d'un petit volume le matin, elle augmentait dans la journée.

Il y avait nettement des battements, de l'expansion, pas de ganglions appréciables.

Le tout était diffus.

Je commençai par lier la carotide externe au-dessus de la thyroïdienne supérieure ; au cours de cette ligature, j'enlevai un assez gros ganglion simplement enflammé.

Puis, par une incision horizontale dont on voit encore la cicatrice, j'enlevai une masse d'aspect caverneux, qui pénétrait la parotide et me conduisit sur le masséter.

La plaie suturée se réunit par première intention.

Or, voilà que depuis deux ou trois mois, la région parotidienne tout entière cette fois, a grossi, est animée de pulsations ; on y constate le signe de l'expansion.

Que faut-il faire?

Exstrophie de la vessie.

M. Lejars. — Voici un petit garçon de quatre ans et demi, qui me fut adressé, l'été dernier, par notre confrère de l'armée, M. le Dr Fasquelle, pour une exstrophie de la vessie. La figure 1 montre quel était l'état local, à ce moment. Les pubis étaient distants de 3 centimètres; pourtant, après avoir constaté, par une exploration sous chloroforme, que la paroi vésicale postérieure se laissait refouler assez loin, je m'arrêtai à l'intervention suivante. Elle eut lieu le 19 juin.

Je pratiquai une incision péri-vésicale, et je libérai le bord adhérent de la vessie sur tout son pourtour ; après avoir tamponné la cavité, je réussis alors à ramener en contact, sur la ligne médiane, les deux moitiés de ce bord; je les réunis par un surjet au catgut, et, par-dessus, j'établis une seconde ligne de réunion, par une série de points en U, transversaux, réalisant une sorte d'enfouissement du surjet profond.

Ceci fait, je taillai et relevai, de chaque côté, un large lambeau cutané, rectangulaire; j'ouvris la gaine des droits, et, une fois décollés, je les rapprochai de la ligne médiane. Comme ils ne venaient pas au contact, une fente longitudinale fut pratiquée dans chacun des muscles, en leur milieu, et les segments musculaires internes, renversés de dehors en dedans, se laissèrent accoller et suturer; des points en U transversaux et un surjet superficiel approchèrent les plans aponévrotiques.

Je réunis alors les deux lambeaux cutanés, disséqués sur leur face profonde, jusqu'à ce que la coaptation de leurs lèvres fût réalisable sans trop de traction. Enfin, je taillai un pont cutané, scrotal, qui, après libération, fut ramené de bas en haut, autour du gland, et suturé au bord inférieur des lambeaux abdominaux; il fermait, en partie, du moins, l'extrémité inférieure de l'hiatus.

Deux sondes avaient été placées dans les uretères, et fixées à la peau : elles fonctionnèrent très bien pendant trente-six heures,

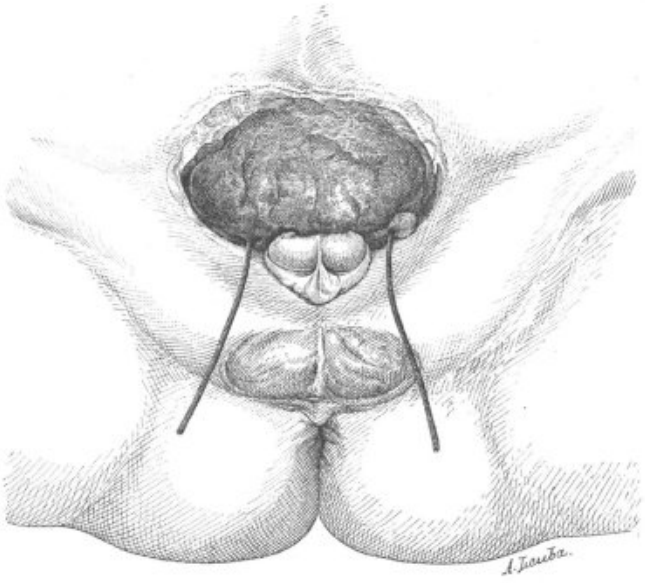

Fig. 1.

puis elles furent expulsées, et, dès lors, l'imbibition par l'urine fut continue.

Pourtant, toute la portion péri-vésicale de la restauration se maintint, et la cicatrisation se fit sans fistule. En bas, au niveau du col et de l'urètre, la réunion avait manqué, et, fin juillet, l'aspect de la région était celui que représente la figure 2.

Le 23 octobre, j'eus recours à une seconde intervention, complémentaire. Je retrouvai d'abord le pont scrotal, qui s'était rétracté au-dessous du gland : il fut disséqué et ramené en haut : c'est lui qui forme aujourd'hui le bord supérieur de l'orifice urétral. Puis, de chaque côté de la gouttière vésico-urétrale, un lambeau cutané fut taillé, celui de gauche, de dehors en dedans, celui de droite, de dedans en dehors; le premier, retourné peau en

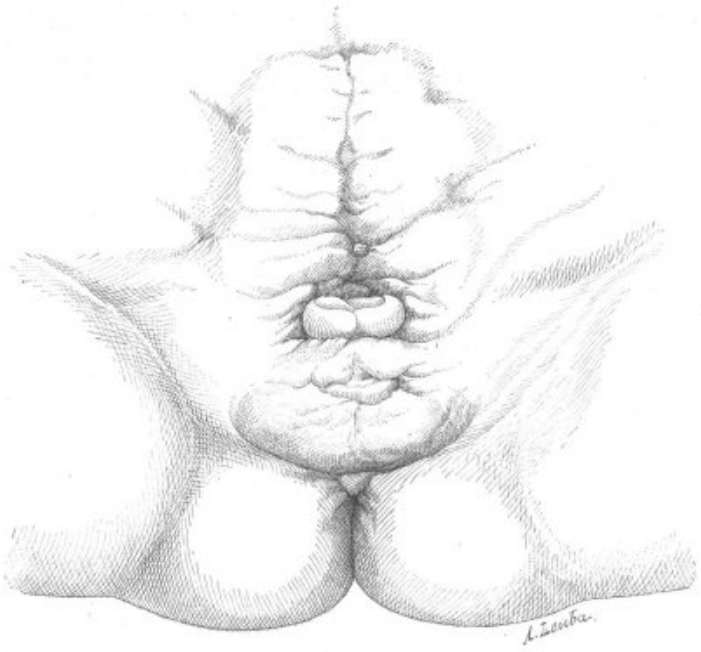

FIG. 2.

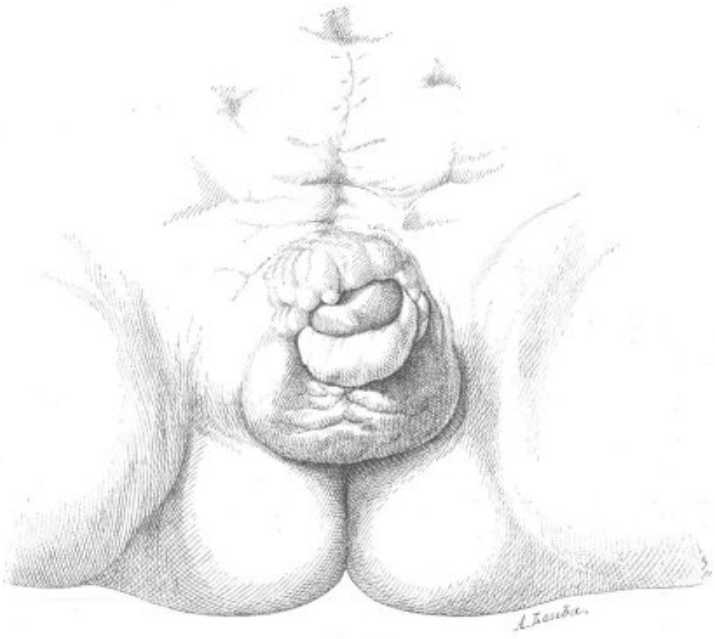

FIG. 3.

dessous, fut recouvert par le second, disséqué suffisamment loin pour se laisser mobiliser, et tous deux furent réunis; quant à leur bord inférieur, il fut suturé au pont scrotal, après avivement.

La cicatrisation s'est faite, sans fistule, et, aujourd'hui, toute la paroi antérieure, vésico-urétrale, est reconstituée (fig. 3). L'enfant perd ses urines, mais l'écoulement ne se produit plus que par l'orifice antérieur de l'urètre, et un appareil est facilement applicable. Dans l'attitude horizontale, il arrive, du reste, à garder quelque temps ses urines. Plus tard, nous chercherons peut-être à compléter la restauration urétrale.

La séance est levée en signe de deuil

Le Secrétaire annuel,

RICARD.

Paris. — L. MARETHEUX, imprimeur, 1, rue Cassette.

SÉANCE DU 2 DÉCEMBRE 1908

Présidence de M. NÉLATON.

Procès-verbal.

La rédaction du procès-verbal de la précédente séance est mise aux voix et adoptée.

Correspondance.

La correspondance comprend :

1°. — Les journaux et publications périodiques de la semaine.

2°. — Un *cas de rhinosclérome*, observé à Alger, par le Dr BRAULT, membre correspondant.

3°. — Un travail de M. COVILLE (d'Orléans), intitulé : *Scoliose congénitale produite par l'interposition de deux noyaux osseux en deux endroits différents de la colonne dorsale.*
M. KIRMISSON, rapporteur.

4°. — M. MONOD dépose une lecture sur le deuxième volume de la deuxième édition de sa *Technique chirurgicale.*

A propos de la correspondance.

Un cas de rhinosclérome, observé à Alger,

par M. le Dr J. BRAULT, membre correspondant de la Société.

J'ai l'honneur de présenter à la Société de Chirurgie une observation de rhinosclérome qu'il m'a été donné de rencontrer dans mon service de clinique à l'hôpital de Mustapha. En raison de la

rareté de cas semblables, j'espère que la Société m'excusera d'attirer son attention sur ce simple fait.

Voici l'observation et l'examen histologique et bactériologique qui m'a permis de corroborer le diagnostic clinique.

Observation résumée. — R... (Jean), quarante-deux ans, Français d'origine, cuisinier, est venu en Algérie à l'âge de huit mois; il n'y a rien de bien particulier à noter dans ses antécédents héréditaires ou personnels, sauf un chancre du frein, en 1887.

D'après ce que raconte le malade, et étant donné la région, il semble plutôt avoir eu un chancre mou; il nie d'ailleurs avoir eu des accidents secondaires.

En 1888, apparaît chez lui une petite tumeur à l'aile gauche du nez; cette tumeur peu douloureuse se montre lentement envahissante, comble la narine gauche et gêne le malade pour respirer; à ce moment, il habitait Boufarik. Un chirurgien le voit un peu plus tard et l'opère au mois d'avril 1888; il y a récidive non seulement sur la narine gauche, mais encore à droite.

Le malade se montre alors à un autre opérateur : deuxième intervention, avec le même insuccès, nouvelles opérations au cours des années 1890-91.

Un peu plus tard, *le malade qui n'avait pas quitté l'Algérie et qui y avait contracté sa maladie*, se décide à aller chercher des soins en France; il est opéré dans une ville de la métropole. Cette fois, la maladie a gagné la mâchoire supérieure et la gorge, l'intervention est plus large. Néanmoins, la récidive ne se fait pas attendre et le malade revient en Algérie. En dehors de cette fugue, le malade n'a été traité qu'à Alger.

Ici, dans les années qui suivent, nouvelles interventions partielles, non seulement sur le nez, mais encore sur la mâchoire supérieure, et comme on croit à une tumeur maligne on a aussi recours aux rayons X.

Je ne puis entrer dans le détail de toutes les interventions, que le malade raconte d'ailleurs d'une façon assez imprécise. Je ne veux pas insister davantage sur les différents diagnostics émis à l'époque : polype fibreux, sarcome.

En fin de compte, le sujet voyant toujours son mal récidiver, vient vers nous et entre à la clinique salle Ricord, n° 15.

A ce moment, le malade se présente de la façon suivante :

Sur le nez on remarque des masses dures, légèrement ulcérées; l'une obstrue à peu près complètement les deux narines, l'autre est située sur le dos du nez un peu à droite. Les ulcérations sont rondes, peu profondes, à fond gris jaunâtre, à contours un peu polycycliques comme dans la syphilis; il n'y a pas de douleur,

très peu de suppuration. Le nez est dur et déformé, la partie antérieure est élargie, aplatie, elle a perdu son soutien, elle descend assez bas sur la lèvre supérieure également épaissie; en outre, elle semble un peu enfoncée, et il y a un certain degré de nez en lorgnette.

Dans la bouche, le voile du palais, les piliers, la luette ont disparu, probablement à la suite des lésions et des interventions dirigées contre elles; sur la voûte palatine, la fibro-muqueuse est œdémateuse et ulcérée, on y voit des masses bourgeonnantes d'un rose clair, les gencives de la mâchoire supérieure sont également atteintes et présentent plusieurs exulcérations; les incisives, les canines, les petites molaires, sauf la dernière à gauche, manquent à la mâchoire supérieure; d'ailleurs, dans toute la partie antérieure de la bouche, le vestibule a disparu et il y a symphyse entre la lèvre supérieure et le rebord alvéolaire dégarni.

Des deux côtés on constate quelques ganglions sous-maxillaires durs et roulant sous le doigt.

Le malade présente un certain degré de punaisie, la respiration nasale est à peu près nulle (1); R... mouche des mucosités épaisses, la mastication se fait très mal et se montre douloureuse; enfin, de temps à autre il y a des céphalées. Malgré cela, l'état général du malade n'est pas très mauvais, il est apyrétique, les urines contiennent seulement des traces d'albumine.

En face des ulcérations et de ces déformations, dues tant à l'affection qu'aux destructions opératoires, il est difficile de poser un diagnostic précis. Nous nous demandons tout d'abord si nous ne sommes pas devant une syphilis méconnue, et de fait le traitement semble améliorer le malade. Néanmoins, au bout d'un certain temps, l'état reste stationnaire et, vis-à-vis de ce résultat très incomplet, nous nous prenons à douter et nous pensons au *rhinosclérome*, et cela en raison de la marche si particulière de l'affection, de ses récidives multiples, avec conservation d'un assez bon état général. D'ailleurs, la consistance si spéciale de la néoplasie qui donne à la section au bistouri la sensation d'une coque d'amande verte très tendre, que l'on entaillerait, me confirme dans ces vues.

En raison des résultats favorables obtenues par Gottstein, Fittig, Scherber, dans le rhinosclérome, nous traitons maintenant le malade par les rayons X; nous lui avons déjà fait plusieurs séances qui paraissent l'avoir amélioré.

(1) La narine droite est obstruée, il n'y a plus qu'un pertuis très étroit du côté gauche.

Examen histologique et bactériologique résumé. — Nous avons prélevé aseptiquement de la sérosité dans l'intérieur des tumeurs et nous avons pratiqué des biopsies.

Coupes. — Sur les coupes de l'une de ces biopsies, malheureusement un peu exiguë, coupes que j'ai fait faire par mon préparateur, M. L. Masselot, j'ai pu nettement retrouver le micro-organisme considéré comme spécifique, le cocco-bacille de Fusch, allié à du streptocoque; j'adresse, en même temps que mon observation, deux de ces coupes colorées par le Krystall violet (1). Dans un tissu fibrillaire, on y voit des cellules rondes à gros noyau, de grandes cellules de Mikulicz, enfin les bacilles; les micro-organismes extra-cellulaires sont surtout très nets.

Cultures. — Les cultures faites avec la sérosité sur bouillon, gélose, etc., ont donné du bacille encapsulé et du streptocoque. Les préparations faites avec les cultures jeunes étaient surtout riches en bacilles de Frisch. Elles ont été colorées, les unes par le Gram Nicolle (on sait que le bacille prend le Gram), les autres, par le Ziehl; ou encore, après lavage avec l'eau acétisée à 1 p. 100, par le violet d'aniline. Ces dernières nous ont surtout montré avec la plus grande netteté les capsules; nous adressons une de ces *préparations à l'appui* de notre mémoire. Telle est en résumé l'histoire de ce cas qui montre bien les difficultés du diagnostic de ces affections rares, auxquelles on n'est pas habitué à penser.

A l'occasion du procès-verbal.

A propos de la pathogénie de la tarsalgie (Réponse à M. Poncet).

M. E. KIRMISSON. — Messieurs, je ne puis laisser sans réponse la nouvelle communication de M. Poncet relative à la pathogénie de la tarsalgie. Ce qui, dans sa précédente communication du 29 juillet dernier, m'avait plus particulièrement frappé, c'était cette phrase, qui, d'ailleurs, n'a pas été reproduite dans nos Bulletins et où il prétendait que la théorie mécanique, la théorie statique de la tarsalgie constituaient de vieilles histoires auxquelles per-

(1) Nous avons coloré également des coupes par le violet de méthyle, par la safranine, le Gram et le violet de gentiane après fixation par l'acide osmique, etc.

sonne n'attachait plus d'importance. C'était m'accuser d'ignorance, puisque je défendais et je défends encore devant vous cette même théorie. En ce qui me concerne personnellement, le reproche n'a pas grande importance. Mais, comme professeur, j'ai charge d'âmes ; je me suis donc demandé, avec effroi, si, par hasard, je n'inculquais pas à mes élèves des idées erronées. J'ai donc ouvert les Traités d'orthopédie qui sont à notre disposition, et voici les résultats de mon enquête que je vous apporte ici :

Si j'ouvre le Traité de Redard (1), voici ce que j'y lis : « Il ressort de l'examen des théories précédentes que l'affaissement de la voûte plantaire est le phénomène initial et capital de la maladie. La déviation en valgus, la surcharge articulaire et osseuse, le déplacement de certains os de l'arrière-pied, les contractures douloureuses musculaires sont des éléments primitifs ou secondaires importants. »

M. Nové-Josserand, dans son *Précis d'Orthopédie*, s'exprime comme il suit (2) : « Le pied plat valgus des adolescents se développe généralement de douze à dix-huit ans ; la tarsalgie se voit le plus souvent comme une complication du pied plat, à l'âge où ce dernier est en voie de développement, c'est-à-dire de quinze à vingt ans ; la fatigue, les chaussures défectueuses semblent avoir un rôle dans son étiologie. »

Passons maintenant des auteurs français aux auteurs allemands :

Hoffa (3), dans son *Traité d'Orthopédie*, s'exprime de la façon suivante : « La forme la plus fréquente du pied plat est le pied plat d'origine statique ou des adolescents.

« Il n'est pas douteux que c'est la surcharge continuelle du pied qui détermine le pied plat. »

Dans le récent compendium allemand de chirurgie orthopépique, Joachimsthal (4) nous dit : « La forme la plus fréquente du pied valgus est le pied plat d'origine statique, survenant le plus souvent à l'âge de la puberté. » — « Nous attribuons cette difformité à l'insuffisance musculaire, et, en second lieu, au défaut de résistance du squelette du pied. »

L'accord n'est pas moins complet parmi les auteurs de langue anglaise.

Bradford et Lovett (5) disent à propos du pied plat : « Dans la sta-

(1) Redard. *Traité pratique de Chirurgie orthopédique*, 1903, p. 826.
(2) Nové-Josserand. *Précis d'Orthopédie*, 1905, p. 544.
(3) Hoffa. *Lehrbuch der Orthop. chirur.*, 4e édit., 1902.
(4) Joachimsthal, *Handbuch der Orthop. chirur.*, t. II, 1906, p. 671.
(5) Bradford and Lovett. *A Treatise on orthop. Surgery*, 1890, p. 732.

tion longtemps prolongée, la fatigue musculaire est inévitable. Le pied est privé du soutien des muscles, et l'effort porte directement sur les ligaments. Un facteur important dans la production du pied plat est l'attitude de repos. »

D'après Tubby (1), « les causes prédisposantes sont l'adolescence, une croissance rapide, l'anémie, des troubles fébriles, la station longtemps prolongée, le pied en abduction (position de repos). Les causes déterminantes sont de légers traumatismes, la goutte et le rhumatisme. »

Royal Whitman (2) explique ainsi la théorie du pied plat : « La théorie de la surcharge explique pourquoi le pied faible, bien que très fréquent dans l'enfance, ne cause pas, en général, de troubles jusqu'à l'adolescence. Lorsque le poids du corps et la traction sur les ligaments ont augmenté, les troubles fonctionnels sont plus graves et la difformité plus prononcée chez ceux qui sont obligés de travailler. »

Comme on le voit, tous les auteurs sont d'accord pour admettre la théorique mécanique du pied plat ou théorie de la surcharge de Volkmann, aucun d'eux ne met en cause la tuberculose.

M. Poncet nous apporte une théorie nouvelle; c'est à lui à nous fournir des preuves, c'est-à-dire des faits cliniques bien observés. Ce ne sont pas des phrases, ni des raisonnements plus ou moins spécieux qui peuvent entraîner notre conviction; quand nous serons en présence de faits cliniques bien étudiés, nous pourrons reprendre utilement la discussion. D'ici là, nous nous refusons à suivre M. Poncet sur le terrain des hypothèses.

(1) Tubby. *Deformities*, 1896, p. 469.
(2) Royal Whitman. *A Treatise on orthop. Surgery*, 1903, p. 669.

Rapports.

Interventions chirurgicales pour lésions traumatiques du coude chez l'enfant, par M. le Dr J. SILHOL, professeur suppléant à l'Ecole de médecine de Marseille.

Rapport par M. A. BROCA.

M. le Dr Jacques Silhol, professeur suppléant à l'Ecole de médecine de Marseille, nous a envoyé douze observations relatives à des lésions traumatiques du coude où il a jugé utile d'intervenir chirurgicalement. Les succès immédiats et les résultats éloignés ont été bons, en sorte que d'une manière générale je ne pourrai qu'approuver sa conduite. Mais sur quelques points je me permettrai de marquer certains désaccords entre lui et moi, sur ce sujet dont j'ai une grande expérience (1).

Parmi les observations de M. Silhol, deux concernent des *luxations irréductibles du coude*.

1° (Obs. VI). — Garçon de onze ans, chez lequel l'arthrotomie, pratiquée au bout de trois semaines environ, montra que l'obstacle à la réduction était dans l'interposition de fibres du brachial antérieur;

2° (Obs. XII). — Garçon de dix ans; réduction par voie sanglante au 15e jour, sans que l'auteur ait pu préciser la cause de l'irréductibilité.

Dans ce dernier cas, opéré le 27 mai 1908, les renseignements finaux sont du 10 juin. Dans le premier, au bout de dix-huit mois, le résultat fonctionnel était excellent : et nous trouvons dans ces deux faits un argument en faveur de l'arthrotomie précoce pour traiter l'irréductibilité immédiate des luxations du coude. Cette irréductibilité, en effet, est due à des interpositions qu'à ciel ouvert seulement on peut lever : je vous rappellerai, pour la luxation des deux os chez l'enfant, qu'en 1896-1897 j'ai fait soutenir sur ce point la thèse de Buthaud; je vous rappellerai aussi, pour la luxation isolée du radius et l'interposition du ligament

(1) La reproduction des radiographies m'a paru indispensable à la compréhension de ce rapport. Malheureusement, les épreuves que nous avons sont d'une netteté insuffisante et la reproduction directe en est impossible, en sorte que j'ai fait faire par Mme Jeanrenaud des dessins dont la fidélité est scrupuleuse, ainsi que tous les membres de la Société ont pu s'en convaincre, le dessin et l'épreuve photographique ayant été présentés ensemble.

annulaire, la thèse soutenue à Genève par Moraes Barros, élève de notre collègue J. Reverdin.

Dans son observation VI, M. Silhol croit s'être trouvé en présence d'une luxation divergente du coude, avec la tête radiale repoussée en avant, celle-ci surtout étant irréductible. Je dois avouer que la radiographie, dont nous avons une vue de profil, laisse quelques doutes dans mon esprit. Avec certitude, en effet, on y voit le condyle huméral en avant et au-dessous de la tête radiale (fig. 1). Tout ce qu'on peut admettre, c'est une forte latéralisation en dehors de cette luxation postérieure, d'où saillie externe de la tête radiale roulant sous le doigt dans les mouvements de pronation et de supination, et ce déplacement, de toute évidence, nous échappe sur le cliché pris de profil : il ne peut apparaître que sur une vue de face, et celle-ci ne nous est pas soumise. Aussi ne pouvons-nous tenir ce cas pour un exemple *certain* de cette rare luxation divergente, laquelle, il est vrai, n'est que le degré extrême de la luxation en arrière et en dehors.



Fig. 1. — Luxation chez un garçon de onze ans. L'auteur la croit divergente, radius en avant, ce que la radiographie de profil rend peu probable.

Cette petite querelle radiographique — sur laquelle j'aurai à revenir pour les fractures — ne m'empêche pas d'être tout à fait de l'avis de l'auteur sur la nécessité d'opérer dans ces conditions. Je vais encore être en conformité de vues avec lui à propos d'un cas de *raideur sans obstacle osseux* qu'il a traité par la mobilisation sous le chloroforme (obs. IV).

Un garçon de quatre ans avait, deux mois après une chute sur le coude, une ankylose presque absolue à angle droit, avec liberté de la pronation et de la supination. Après anesthésie, le 21 octobre 1905, il fut constaté que la mobilisation était possible; deux autres séances eurent lieu, le 28 octobre et le 8 novembre; puis mobilisation douce, et le 5 janvier 1906 tous les mouvements étaient normaux. Quelle lésion au juste avait été l'origine de cette grave raideur ? M. Silhol nous dit seulement qu'à l'examen clinique le condyle externe lui parut volumineux, et tout nous

porte, en effet, à admettre une fracture sans déplacement — ou à peu près. Mais toute précision nous est interdite, car nous ne possédons qu'une radiographie de profil, et s'il n'y a pas déplacement en avant, — ou par exception en arrière, — les fractures du condyle externe ne peuvent être étudiées que par vue antérieure (voy. fig. 2).

Dans ses réflexions finales, l'auteur insiste sur l'indication de traiter ces raideurs sans obstacle osseux par une ou plusieurs séances de mobilisation franche, sous anesthésie, au lieu des mobilisations partielles et quotidiennes, avec massages, qui provoquent des douleurs telles que l'enfant les supporte mal et qui donnent des résultats médiocres. Je désire souligner cette pratique, que je juge excellente, tandis que moi non plus — et je crois l'avoir dit ici même — je n'ai pas bonne opinion des mobilisations précoces, même quand on a obtenu une réduction convenable des fragments. Le mieux me paraît être de laisser la jointure s'assouplir peu à peu d'elle-même; sans la remuer, si on juge à propos de masser les muscles, ce dont l'enfant n'a pas grand besoin.



Fig. 2. — Raideur sans obstacle osseux. Le condyle externe était gros. La radiographie de profil ne permet pas de savoir s'il a été fracturé. (Garçon de 4 ans.)

Et aux considérations que fait valoir M. Silhol j'ajoute celle-ci, dont il ne fait pas mention : un des ennuis des fractures du coude chez l'enfant, à cause surtout des décollements périostiques étendus dont elles ont coutume de s'accompagner, réside dans l'*exubérance du cal et des ossifications sous-périostées*. Par la radiographie, on se rend mal compte, au début, de l'importance de cet os nouveau, pendant assez longtemps transparent aux rayons X, en grande partie tout au moins, souvent même peu à peu résorbé avant d'être devenu opaque. Mais à la palpation on sent une grosse masse dure, faisant corps avec l'os; on la voit au cours de certaines opérations précoces, parfois indiquées, quoique rarement.

Cette masse d'os nouveau contribue pour une bonne part à constituer le butoir antérieur qui, dans ces fractures, tend si gravement à entraver la flexion. Mais abandonnée à elle-même elle se résorbe peu à peu, d'où amélioration progressive — et quelquefois remarquable — de la flexion. C'est pour cela que, je

viens de le dire, il ne faut pas opérer trop tôt quand on est consulté pour un cas de ce genre, à réduction imparfaite, et déjà trop ancien pour qu'on la puisse compléter, ce qui devient bien aléatoire à partir du douzième ou quinzième jour. Car l'opération donne plutôt un coup de fouet à ces ossifications : et précisément, par une de ses observations (obs. X), M. Silhol nous en fournit la preuve.

Il opéra un mois après l'accident un garçon de cinq ans, dont la radiographie (prise de face et de profil) est celle d'une fracture supra-condylienne à déplacement considérable de la diaphyse en avant, à déplacement modéré en dehors, avec ossifications fort

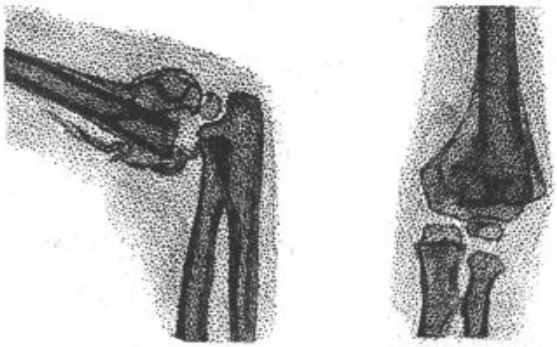

FIG. 3 et 4. — Garçon de cinq ans. Fracture sus-condylienne à grand déplacement de la diaphyse en avant et en dehors. Opération précoce, avant résorption des ossifications sous-périostées. Résultat devenu peu à peu mauvais.

visibles dans la gaine périostique postérieure (partie destinée à la consolidation) et sous le périoste antérieur (partie qui devrait se résorber) (fig. 3 et 4). Vingt jours après résection de la pointe diaphysaire et refoulement en avant, par fracture du cal, du fragment inférieur, il constata — mais encore fallut-il l'anesthésie — une excursion n'allant que de 55 degrés à 170 degrés : et il ajoute que dans les mois suivants la flexion diminua, ce qui lui semble devoir nécessiter une seconde opération.

S'il attend assez, ce n'est pas sûr, car la résorption progressive de ces ossifications exubérantes et jeunes est encore possible, malgré l'irritation opératoire qu'elles ont subi. Par là j'apporte quelque tempérament à une assertion de M. Silhol, dans ses reflexions : qu'il n'a jamais vu disparaître un obstacle osseux. C'est inexact pour ce qui, dans cet obstacle, revient à l'os nouveau : et j'ajouterai que parfois, à la longue, la jointure s'accom-

mode mieux qu'on ne le pense de la *saillie diaphysaire en avant d'une fracture sus-condylienne par extension.*

A cet égard, nous devons distinguer les cas, selon que la pointe est loin ou près de l'interligne : car plus elle est loin et moins elle gêne mécaniquement la flexion, cela va de soi. Or, dans les cas intermédiaires, s'il s'agit d'un sujet jeune, on la voit peu à peu s'éloigner de l'articulation, sous l'action du développement en longueur dû au cartilage conjugal inférieur. Nous savons que ce cartilage est peu fertile, mais il l'est assez pour que, chez un sujet jeune, l'ascension du butoir soit compatible avec une bonne flexion. J'entends par là une flexion qui dépasse nettement l'angle droit, comme dans les deux observations de ce genre soumises à notre examen par M. Silhol.

Un de ces faits (obs. III) concerne un garçon de cinq ans et demi, opéré le 21 octobre 1905 pour une raideur (l'auteur ne spécifie pas

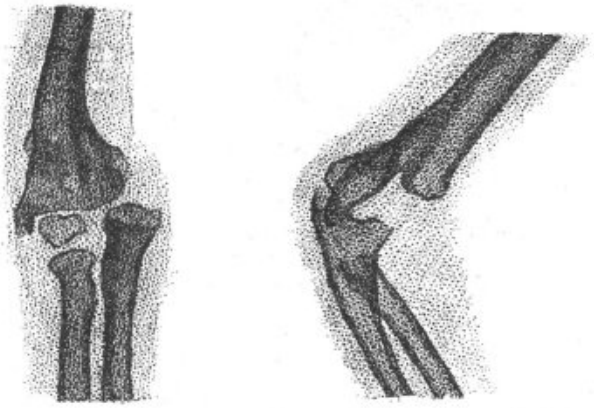

FIG. 5 et 6. — Fracture haute supra-condylienne. Luxation concomitante en dedans? ou déplacement en masse de l'épiphyse? Résultat opératoire médiocre.

l'attitude) consécutive à une chute « faite quelques semaines auparavant » et où l'examen fait conclure à « une sus-condylienne avec séparation du condyle externe et luxation du coude en dedans ». La description clinique est bornée à cette mention. Quant à la radiographie, elle montre avec évidence une forte saillie diaphysaire en avant, remarquable en ce qu'elle est anormalement distante de la jointure (fig. 5 et 6).

L'auteur a abrasé la cale antérieure, et le 7 décembre 1906, il a constaté que la pronation et la supination se font aux trois quarts, que les mouvements d'extension et de flexion sont de 65 à 162 degrés. On sent encore un butoir antérieur et « le condyle externe

fait encore une saillie considérable, surplombant la tête du radius et même l'olécrâne ». Les parents, satisfaits du résultat fonctionnel, refusent une nouvelle intervention.

Il n'est pas probable, d'après les documents que j'ai entre les mains, que j'eusse opéré ce garçon, car la saillie diaphysaire était bien haut située, pour être la cause mécanique de la gêne, et je me demande si celle-ci n'était pas, comme dans le cas ci-dessus analysé, dans un cal encore assez récent, non visible sur la radiographie; en fait, le résultat fonctionnel (excursion de 65 à 162 degrés) n'est que passable.

Au contraire, l'observation XI de l'auteur me paraît être le type de celles où l'abrasion du bec diaphysaire est indiquée. La saillie était assez basse et assez forte, en effet, et d'autre part l'enfant — une fille de onze ans et demi — venait de subir trois mois de traitement par la mobilisation sans chloroforme, avec, pour résultat, une excursion n'allant que de 103 à 133 degrés. Le 18 février 1908, la pointe antérieure fut réséquée et le fragment inférieur fut refoulé en avant par fracture du cal; en juin, l'extension était complète et la flexion dépassait l'angle droit (fig. 7).



Fig. 7. — Fracture sus-condylienne basse de trois mois et demi de date. Résection de la cale antérieure. Bon résultat fonctionnel.

C'est un excellent résultat, que seule pouvait donner l'intervention sanglante, dont l'indication n'est que trop fréquente à la suite des fractures supra-condyliennes par extension, mal réduites. Car, quoi qu'on en prétende, parfois, la gêne définitive de la fonction du coude, de la flexion surtout, est en relation directe avec la saillie diaphysaire. Il n'est pas exact que cette gêne provienne de la raideur articulaire et de la déchéance musculaire consécutives à l'immobilisation : en présence d'une fracture récente, nous devons assurer de notre mieux la réduction, ce qui n'est pas toujours facile ; et si nous échouons, soyons prêts à opérer lorsque, le cal sous-périosté une fois résorbé, la pointe osseuse antérieure nous paraît devoir être incriminée. Cela m'est arrivé assez souvent pour des enfants que je n'avais pas soignés dès le début, exceptionnellement pour des sujets dont j'étais responsable depuis l'origine.

Pour ces cas, j'approuve donc l'opinion de M. Silhol, avec une tendance toutefois à juger plus rares et plus tardives les indications opératoires, si l'on tient compte à la fois de l'exubérance du cal, la distance entre l'interligne articulaire et le bec diaphysaire, et de l'allongement physiologique de l'humérus en bas.

Quant à l'opération convenable en pareil cas, sans discussion, c'est l'abrasion large, au ciseau et au maillet, de la pointe diaphysaire ; et cela fait, il convient de fracturer en partie le cal postérieur, ce qui reste pendant assez longtemps facile, de façon à corriger pour le mieux le déplacement latéral s'il en existe et la bascule si fréquente du fragment inférieur en arrière. Le déplacement latéral est disgracieux, mais pas très gênant. Quant à la bascule du fragment inférieur, M. Silhol commet, je crois, une petite erreur de géométrie quand il l'accuse de limiter l'extension : il suffit de voir ce qu'après consolidation devient l'axe du membre pour constater que, l'articulation en masse étant refoulée en arrière, si l'amplitude des mouvements est normale, le départ postérieur est dans un degré d'hyperextension dont va se trouver diminuée la flexion, à l'arrivée d'excursion antérieure, si l'on rapporte ces limites à l'axe ancien, que représente toujours la partie supérieure, conservée, de la diaphyse humérale (fig. 7 et 8).

Je sais que l'extension, envisagée par rapport à l'articulation elle-même, est d'ordinaire définitivement diminuée dans ces cas, quoique peu : mais ce n'est pas en rapport avec le refoulement en masse de l'épiphyse en arrière. A mon sens, il faut incriminer la gêne apportée au jeu de l'olécrâne par les ossifications sous-périostées postérieures.

Quant à la technique, je me suis toujours bien trouvé d'aborder l'humérus par une incision latérale externe, en y ajoutant exceptionnellement une incision latérale interne. La dénudation du bec saillant est ainsi très facile et la résection large très aisée, maillet et ciseau ayant prise solide sur un bras appuyé par toute sa face postéro-interne. M. Silhol préconise une incision postérieure, et il agit sur la cale antérieure à travers l'articulation disloquée. D'après lui, c'est préférable à la voie antérieure. Si, par là, il entend l'incision directement sur la pointe saillante au pli du coude, il a raison. Mais la simplicité de l'opération par voie latérale est telle que je ne crois pas possible de la dépasser — ni même de l'atteindre — par un autre procédé (1).

(1) Dans notre dernière séance, nous avons reçu de M. Silhol une nouvelle observation. Garçon de dix ans et demi, tombé le 15 août, vu le 16 septembre, opéré le 24, pour une fracture sus-condylienne. Excursion des mouvements de 70 à 105 degrés. Sur la radiographie de profil, bec diaphysaire peu saillant, mais bas situé, ossifications péri-osseuses qui me semblent avoir en

Ces fractures supra-condyliennes « par extension », à saillie diaphysaire en avant, sont assez fréquentes chez l'enfant, et assez graves pour qu'à leur sujet il soit utile d'étudier l'ensemble des indications opératoires que fournissent leurs cals vicieux et de préciser par quel procédé on les réalise le mieux. Avec trois autres observations de M. Silhol, nous arrivons à des formes plus rares, se prêtant moins, en raison de cette rareté même, à un enseignement général. Aussi, me bornerai-je à vous en donner le résumé.

C'est d'abord (obs. VIII) une *fracture probablement « par flexion »*, chez un garçon de dix ans, vu le 5 avril 1906 avec une fracture sus-condylienne de date indéterminée, qui put être réduite après incision et guérit avec retour complet des mouvements dès le quinzième jour. Il y avait un déplacement assez prononcé de la pointe diaphysaire en dehors, comme on le voit sur la radiographie prise de face (fig. 8). L'auteur ajoute que le fragment inférieur était déplacé en avant, mais il est regrettable qu'une radiographie prise de profil ne nous montre pas sans discussion possible, ce déplacement relativement rare, rare surtout à un degré suffisant pour gêner les mouvements et nécessiter une opération sanglante. Nous n'avons non plus aucune description des signes physiques et fonctionnels avant l'intervention.



FIG. 8. — Fracture sus-condylienne à déplacement du fragment inférieur au dedans et en avant, ce dernier point ne pouvant être démontré faute d'une vue de profil.

Je ferai remarquer la possibilité de la réduction sans résection, sur une fracture évidemment peu ancienne et j'ajouterai combien me paraît rare, surtout dans la fracture dite « par flexion », l'indication d'une opération précoce.

dans la gêne des mouvements un rôle important. Après abrasion de cette pointe et du cal, M. Silhol dut, pour obtenir une flexion complète, réséquer le condyle et la lèvre externe de la trochlée. Le 13 novembre, l'excursion est de 40 à 160 degrés (à 178 degrés sous chloroforme). Donc, le résultat est très bon : la seule réserve que je fasse est sur la précocité de l'opération, car je répète que ces cals exubérants se résorbent. D'autre part, M. Silhol insiste sur la nécessité qu'il y eut d'enlever le condyle externe et il se demande si ce ne serait pas d'indication fréquente. Je crois que pour les fractures sus-condyliennes habituelles, cela restera une indication rare.

Deux observations sont rapportées à la *fracture en T*, assez exceptionnelle chez l'enfant pour qu'une fois seulement je l'aie rencontrée.

Malgré l'insuffisance du document radiographique que nous avons sous les yeux (fig. 9 et 10), l'observation V de M. Silhol est de cette fracture un exemple net, d'après les renseignements opératoires. Après ouverture du foyer par voie postérieure, chez ce garçon de six ans dont le coude était, un mois après l'accident, ankylosé à angle droit, on vit le fragment externe entièrement libéré par un trait oblique allant de la lèvre externe de la

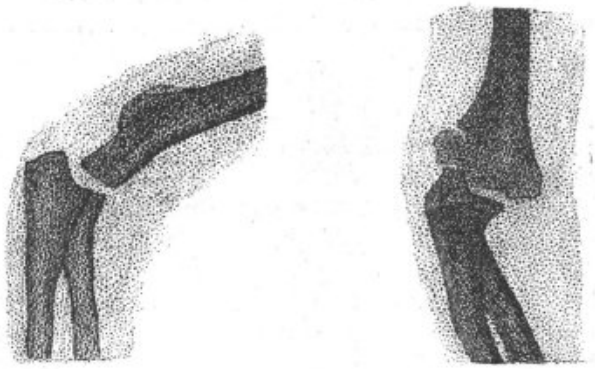

FIG. 9 et 10. — Fracture qui paraît avoir été en T chez un garçon de six ans. Il faudrait une vue de face.

trochlée à l'extrémité interne du trait sus-condylien; il apparut ensuite que la trochlée avait subi une rotation d'un quart de tour autour d'un axe vertical, face externe devenue postérieure; il y aurait eu, en outre, une luxation du coude en arrière, qu'on ne voit cependant pas sur la radiographie du profil. M. Silhol réussit à remettre le fragment condylien en place et à modeler la trochlée vicieusement orientée; au bout d'un an (fin 1906) l'excursion était de 74 à 170 degrés, résultat médiocre où l'expectation eût peut-être conduit aussi bien.

Au contraire, il y eut un bon fonctionnement (de 37 degrés à 178 degrés), constaté deux ans et dix mois après l'opération (17 janvier 1905-novembre 1907), chez un garçon de trois ans (obs. I) auquel, un mois après l'accident, M. Silhol fit l'« ablation de petites esquilles et la mise en place des fragments ». Mais pour cette fracture rare, surtout chez un enfant de trois ans, je regretterai qu'il n'y ait pas de radiographie, que l'état anatomique

au moment de l'opération ne soit pas précisé et que la description clinique soit réduite à la phrase : « l'examen montre qu'il s'agit d'une fracture en T, sus et inter-condylienne ».

Trois observations enfin (obs. II, VII et IX) ont trait à des *fractures du condyle externe* (garçons de sept ans et demi, sept ans, quatre ans et demi), une fois déplacé en avant, ayant une autre fois subi une rotation sur place de 180 degrés autour d'un axe transversal, face cartilagineuse en haut; une fois, rien n'est précisé. Deux fois, le condyle externe fut enlevé; une fois, il fut modelé jusqu'à ce que les mouvements de flexion fussent complets. Deux fois, le fonctionnement ultérieur est dit normal; une fois, on note une excursion de 35 degrés à 158 degrés (fig. 11. 12, 13).



FIG. 11. — Fracture du condyle externe qui ne se voit pas sur une épreuve de profil. (Garçon de 7 ans.)

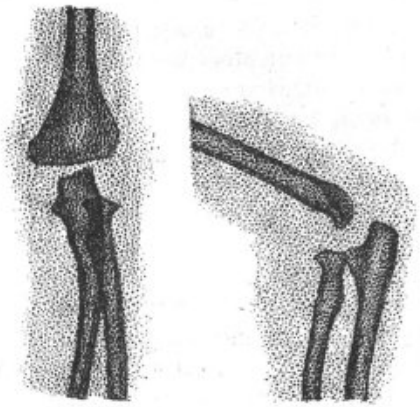

FIG. 12 et 13. — Décollement épiphysaire chez un garçon de quatre ans et demi. Région cartilagineuse trop transparente pour que la radiographie soit probante.

Malgré un succès du modelage simple du condyle fortement déplacé en avant, M. Silhol se déclare plutôt partisan de l'excision franche, et je ne puis que confirmer son opinion. C'est une excellente opération, dont l'indication sans doute est relativement rare, mais qu'il convient d'entreprendre lorsque le condyle est consolidé avec déviation en avant, d'où gêne de la flexion. Le déplacement en dehors, plus fréquent, peut être assez disgracieux, mais est moins gênant. A l'ablation du condyle, on objecte parfois la possibilité d'un cubitus valgus ultérieur : M. Silhol n'a pas observé cette complication, ce qui tient peut-être en partie à ce qu'il n'en a pas eu le temps. Mon expérience, malheureusement plus vieille, m'a permis d'observer quelquefois cette curieuse difformité qui,

de nature ostéogénique, demande des mois et des années pour se constituer; mais c'est relativement rare, et surtout cela reste à un degré où il n'en résulte aucun trouble fonctionnel.

Ce n'est pas un motif, toutefois, pour pratiquer souvent cette opération; qu'il s'agisse d'une fracture supra-condylienne ou d'une fracture du condyle, l'intervention immédiate, pour réduire, doit être exceptionnelle, car la plupart du temps on arrive sans elle à des résultats très convenables, quelquefois même parfaits.

Je me suis déjà expliqué, au cours de ce rapport, sur l'utilité de ne pas trop se hâter pour les opérations secondaires, et des faits de M. Silhol il résulte, dans leur ensemble, qu'il opère plus vite que moi; c'est pour cela, je crois, qu'il opère plus souvent, car assez bon nombre d'opérations deviennent inutiles, je le répète, si on attend avec quelque patience la résorption du cal périphérique. Le résultat final n'est pas parfait, mais celui de l'opération non plus, M. Silhol est le premier à le dire.

Aussi ai-je coutume, avant d'inciser, d'étudier attentivement la radiographie, et, sur ce point, je ne puis adopter les conclusions de M. Silhol. D'après lui, dans ces fractures, la radiographie est « perfide »; « les épreuves sont très difficiles à prendre, très difficiles à interpréter; l'interprétation est variable avec tous les âges », il ne croit pas « qu'il y ait une région pour laquelle on doive se méfier autant de l'épreuve radiographique ». Or, ma conclusion personnelle, après examen de *plusieurs centaines* de radiographies, n'est pas du tout celle-là, et M. Silhol m'excusera, j'espère, si je lui réponds sans détour que je n'y serais sans doute pas arrivé si je n'avais jamais eu sous les yeux que des documents semblables à ceux sur lesquels il fonde son assertion. Bon nombre des épreuves sont d'une netteté médiocre, et surtout souvent elles ne sont pas prises dans la bonne attitude, franchement de profil, pour apprécier le déplacement antéro-postérieur, franchement de face pour apprécier le déplacement latéral et la direction exacte du trait dans le plan frontal. Ces deux épreuves sont indispensables si nous voulons porter un jugement précis; or, plusieurs fois — je l'ai dit à propos des observations que j'ai résumées — une seule a été prise.

Cela encore est le motif probable pour lequel, faute d'un examen dans deux plans réciproquement perpendiculaires, M. Silhol me paraît, d'après une phrase incidente de son mémoire, exagérer la fréquence du décollement épiphysaire *vrai* du condyle externe. Quoi qu'il en dise, presque toujours, sur l'épreuve *franchement de face*, on voit au-dessus du cartilage conjugal transparent un triangle osseux opaque et un trait oblique en bas et en dedans qui le limite en haut, allant des environs de l'épicondyle à la lèvre

externe de la trochlée, et c'est ce que j'ai trouvé dans presque tous les fragments que j'ai eu l'occasion de réséquer.

Je n'ai pas hésité à adresser cette critique à notre correspondant, parce que l'opinion que je combats n'est pas nouvelle, et parce que trop souvent on entend accuser la radiographie, au coude surtout, de méfaits qui ne sont pas les siens. Elle n'est pas parfaite, sans doute, elle demande des interprétations quelquefois délicates, mais elle n'est pas « perfide », et je ne puis, par exemple, sans protester, la laisser taxer d'insuffisance, parce qu'on ne voit pas sur une épreuve de profil (d'ailleurs mauvaise) la rotation d'un condyle externe à 180 degrés, face inférieure en haut; je ne suis même pas surpris, en l'absence de déplacement antéro-postérieur, qu'on n'y voie pas du tout le trait de fracture (fig. 11).

Que M. Silhol veuille bien, pour une partie de mes reproches, s'en prendre aux auteurs responsables d'une doctrine que je crois mauvaise; qu'il les considère, surtout, comme la preuve qu'il n'est point de ceux dont on traite les erreurs par l'indifférence. La négligence du prêteur n'est pas une marque d'estime et c'est dans cette pensée que je vous propose d'envoyer à l'auteur nos remerciements, après avoir déposé dans nos archives ses observations, ici longuement analysées.

M. Monod. — M. Broca nous a présenté de très intéressantes considérations sur les lésions que l'on rencontre dans les fractures du coude et sur les moyens d'y remédier. Je lui demanderai de nous dire ce que l'on obtient par de telles interventions. J'appartiens à une époque chirurgicale où, en pareil cas, on se contentait d'immobiliser le coude en demi-flexion en se résignant à une ankylose inévitable. La chirurgie actuelle rend-elle plus souvent des articulations mobiles et utilisables? M. Broca peut-il sur ce point nous donner une vue d'ensemble utile aux praticiens ?

M. Broca. — Je répondrai à M. Monod que je n'ai pas cru devoir donner mon impression sur les résultats ordinairement obtenus : il me faudrait pour cela une communication personnelle, et de là ressortirait, je crois, que l'opération est excellente dans les cas relativement rares où elle est indiquée. Je crois cependant avoir montré, à propos de chaque cas de M. Silhol, à quoi tenaient les résultats bons, médiocres et mauvais. Les bons résultats, pour la fracture supra-condylienne, sont ceux où une opération assez tardive s'attaque à une cale diaphysaire bas située.

Rupture traumatique du rein, traitée par la suture,

par M. P. FREDET.

Rapport de M. H. MORESTIN.

M. P. Fredet nous a adressé une intéressante observation de rupture traumatique du rein, pour laquelle il a cru devoir pratiquer peu d'heures après l'accident la suture de l'organe déchiré.

M. Fredet me paraît avoir, dans cette circonstance, fait preuve d'une sage hardiesse, et l'histoire de son malade est fort instructive.

Voici en quels termes elle est relatée par notre collègue :

Un homme de trente-cinq ans, constructeur-mécanicien, le 29 juillet 1907, vers 5 heures du soir, surveillait le montage d'une machine : une pièce de 2.000 kilos se détache et menace de l'écraser. Il essaie instinctivement de se protéger avec le bras gauche; la masse rencontre l'avant-bras, fracture le radius, un peu au-dessous du milieu, tiraille le membre supérieur, en lésant les racines médullaires du plexus brachial, et vient frapper violemment le flanc gauche. Le blessé éprouve une douleur intense, et on l'apporte dans un état syncopal à l'Hôtel-Dieu.

Je suis appelé près de lui, à 9 heures du soir, comme chirurgien de garde, et je trouve un homme avec un pouls petit, 120 pulsations à la minute, des pupilles non dilatées, réagissant à la lumière, et une respiration normale. Le sujet se plaint seulement d'une vive douleur, siégeant dans le flanc gauche, exaspérée par les mouvements respiratoires. Le ventre n'est ni rétracté, ni ballonné, mais une légère saillie soulève le flanc gauche. La palpation de l'abdomen est facile; point de défense musculaire, sauf au niveau de la région traumatisée. Aucun signe de fracture de côte, pas de sensation de tumeur lombaire.

Somme toute, la situation n'est pas alarmante; il ne semble pas qu'il y ait eu rupture d'un viscère dans la cavité péritonéale, mais l'état du rein gauche demande à être étudié de plus près. Or, le blessé n'a pas uriné depuis l'aocident et ne peut y parvenir : on le cathétérise avec les précautions requises en pareil cas, et l'on remplit un verre à expérience d'un liquide violacé, si riche en sang, que ce liquide, mis dans un tube à essai et tenu près d'un bec Auer, ne laisse passer aucun rayon lumineux. Les dernières gouttes ramenées par la sonde étaient de l'urine presque claire.

Il s'agissait donc, évidemment, d'une contusion du rein, avec hématurie sérieuse et hématome périrénal, faisant présager des lésions importantes. Cependant, un certain nombre de faits me font hésiter à opérer : l'état général est véritablement bon; le sujet porte une grosse

lésion cardiaque (qui l'a fait réformer du service militaire), il se dit albuminurique ; enfin, il est classique que bien des contusions rénales peuvent guérir sans intervention. Je demande donc à attendre deux heures, avant de prendre un parti. Ce temps est d'ailleurs utilisé à faire au blessé une injection sous-cutanée de sérum de 300 centimètres cubes à préparer le matériel opératoire.

Mais, vers 11 heures du soir, nous retirons à nouveau, de la vessie, un grand verre de liquide ayant l'apparence du sang pur. On constate, en outre, une grosse masse occupant la partie gauche de l'abdomen et une notable saillie lombaire. Fait à signaler, à ce moment, le malade éprouvait une douleur très marquée dans la région lombaire du côté opposé, avec sensation de brûlure.

Opération à 11 h. 1/2 du soir.

Grande incision lombaire, courbe, partant de la 11e côte, suivant le bord du carré des lombes et prolongée sur la crête iliaque.

Arrivé au niveau du fascia rétrorénal, on aperçoit par transparence le sang épanché dans la capsule périrénale; la masse bombe et tend à faire hernie dans l'incision. Section de ce plan fibreux : il s'écoule une assez grande quantité de sang violacé. J'isole et énuclée rapidement le rein, non sans peine, car la 12e côte est très longue et je crains d'aggraver les lésions du rein.

Une fois énucléé, le rein saigne beaucoup moins, mais il est dans un tel état de délabrement que mon impression première et celle des assistants est que la conservation est tout à fait impossible et qu'il n'y a qu'à faire une néphrectomie.

En effet, le pôle supérieur est presque entièrement détaché et basculé en dehors; au-dessous, le rein est profondément fendu sur son bord interne, jusqu'au hile; une profonde fissure divise la face antérieure, depuis le hile jusqu'au bord externe; une fissure non moins profonde, mais plus haut située, entaille la face postérieure, du bord externe jusqu'au hile, et elle se complique d'une fissure secondaire qui remonte en haut et en dehors.

Toutefois, tenant compte des dires du malade qui se prétend albuminurique, songeant qu'il est cardiaque et que j'ignore l'état du rein opposé, et ayant conscience d'être admirablement aidé, j'essaie, sans grand espoir, de conserver le rein, et d'arrêter l'hémorragie, en en suturant les morceaux.

Avec une aiguille de Reverdin à forte courbure et de gros catguts passés à une distance moyenne de 1 cent. 1/2 l'un de l'autre, je suture successivement les deux fissures de la face postérieure et la fissure de la face antérieure ; je réapplique le pôle supérieur et le recouds circulairement; et je termine en rapprochant les lèvres de la fente au bord interne. Les sutures sont au nombre de 20 au moins, ce qui représente un développement linéaire de plaie de 30 centimètres environ.

Les sutures achevées, l'hémorragie est arrêtée; il ne subsiste qu'un léger suintement dont on sera facilement maître par le tamponnement. Le rein est replacé dans sa loge. On tasse une mèche de gaz stérilisée

au niveau du pôle supérieur, une seconde au niveau du pôle inférieur, une troisième le long du bord externe. Réunion des muscles, au catgut, dans la partie haute et dans la partie basse de la plaie. Les trois mèches sortent par le milieu de la plaie, laissant entre elles dans une étendue de trois travers de doigt environ, une petite portion de la face postérieure du rein. Une quatrième mèche tamponne à ce niveau. Réunion de la peau au crin au-dessus et au-dessous.

Je laisse de côté la question de la lésion radiculaire du plexus brachial et la fracture du radius. Je me borne à faire remarquer qu'on profite de l'anesthésie pour essayer, mais en vain, de réduire la fracture; il existe, vraisemblablement, une interposition de parties molles entre les fragments et il y a un énorme épanchement sanguin dans la région supérieure de l'avant-bras. On applique une gouttière plâtrée de contention.

Durée totale de l'opération et de l'application de l'appareil plâtré une heure.

Suites opératoires. — Le malade est mis au régime lacté, et, trois jours durant, reçoit une potion contenant 4 grammes de chlorure de calcium, prise en trois ou quatre fois. On lui administre également le 1er août 0 gr. 25 de salol. Le lendemain de l'opération, 30 juillet, le malade émet spontanément une urine fortement teintée de sang, mais sans caillots.

1er *août.* — Le pansement est changé. Il est assez souillé de sang et il a une odeur urineuse. Les mèches sont enlevées après avoir été humectées d'eau oxygénée. Rien ne saigne; pansement à plat. L'urine émise, 1.500 centimètres cubes, est à peine rougeâtre.

2 *août.* — Urine, 1.750 centimètres cubes, trouble.

3 *août.* — Second pansement. La plaie est belle; un caillot sanguin en occupe le centre, mais les compresses sont imbibées d'un liquide jaunâtre dont on voit sourdre quelques gouttes par la plaie et qui semble être de l'urine. Le malade pisse abondamment; l'urine n'a aucune coloration sanguine, mais elle reste trouble.

6 *août.* — Les fils cutanés sont enlevés. Il y a encore un caillot dans la plaie; il en sort un liquide jaunâtre. Le pansement est un peu imbibé de ce liquide et de sang.

Au bout de quelques jours, un peu d'infection s'est manifestée dans la partie haute de la plaie, une fistule s'établit, par laquelle s'écoula de l'urine pendant un certain temps.

En septembre, j'ai réincisé la plaie dans sa partie supérieure. La fistule communiquait avec un clapier que j'ai largement drainé et fait cicatriser à plat, de telle sorte que le malade a quitté l'hôpital le 3 octobre et qu'il était définitivement guéri vers le 10 novembre.

J'approuve complètement M. Fredet pour la détermination qu'il a prise d'intervenir sans retard chez ce blessé. Il s'est trouvé en présence d'un de ces cas pour lesquels l'indication opératoire est des plus nettes; l'état allait s'aggravant, et un gros hématome périrénal se développait à vue d'œil.

Il est très certain que la plupart des contusions rénales sont susceptibles de guérir sans aucune intervention, par le repos et des soins très simples. C'est ainsi que les choses se sont passées dans les cas, d'ailleurs peu nombreux, qu'il m'a été donné d'observer personnellement. Mais si tous les auteurs sont d'accord pour reconnaître cette fréquente bénignité des lésions traumatiques du rein et la terminaison à peu près constamment favorable de celles dont l'hématurie est le symptôme unique ou dominant, il n'en est pas moins vrai que, par l'abondance de l'hémorragie rénale et périrénale elles créent chez certains blessés des états très graves et peuvent même entraîner une mort rapide. Les faits de ce genre ont depuis longtemps attiré l'attention de la Société de Chirurgie, notamment en 1894 et en 1900, à propos des cas présentés par Tuffier et par Ricard, et vous vous rappelez certainement avec quelle ardente conviction notre regretté Gérard Marchant soutenait la nécessité de l'action chirurgicale rapide quand la situation du malade inspirait quelque inquiétude.

Je pense qu'actuellement tous les chirurgiens sont d'accord pour opérer, sans hésitation ni retard, les sujets exposés à mourir d'hémorragie causée par une déchirure du rein.

Mais, en dehors de ces cas d'extrême urgence, on commence à mieux connaître, depuis quelques années, tout ce que l'on doit, dans les vastes hématomes périrénaux, redouter de la temporisation trop systématique.

Ces grands épanchements sanguins périrénaux sont susceptibles de s'infecter, des fissures intéressant le bassinet peuvent laisser l'urine filtrer et se mélanger au sang; en supposant la résorption obtenue, des productions fibreuses irrégulières, vestiges du foyer traumatique, peuvent couder l'uretère, déformer le bassinet, provoquer de la rétention rénale et faciliter l'infection. Or, une intervention précoce peut, dans une large mesure, prévenir ces divers accidents et sauvegarder l'organe altéré, ou tout au moins réduire au minimum son déchet fonctionnel.

Chaque jour s'affirme la tendance aux opérations systématiquement conservatrices et, justement, dans les traumatismes d'un viscère important comme le rein, nous devons être dominés par ce souci constant d'éviter tout sacrifice inutile, réserve d'autant plus justifiée qu'il s'agit de lésions primitivement aseptiques.

La néphrectomie pure et simple, pratiquée d'emblée, ne saurait être à l'heure actuelle une solution satisfaisante, et il faut renoncer à cette chirurgie trop sommaire, tout au moins la réserver aux cas exceptionnels où le rein est complètement broyé

ou arraché de son hile. Il ne faut pas assurément aller jusqu'à un excès blâmable, vouloir quand même garder un rein divisé en très nombreux fragments d'une vitalité précaire, et incapable de reprendre dans l'avenir une activité sérieuse; mais, dans la plupart des cas, la disposition des lésions permet de faire une opération conservatrice. Le rein est parcouru par deux ou trois déchirures, plus ou moins profondes, mais les morceaux en sont bons et valent qu'on les garde précieusement.

Aussi je loue M. Fredet de n'avoir pas, chez son malade, cédé à la tentation de simplifier sa tâche par une mutilation trop facile.

Comme le dit avec raison Lardennois, dans le remarquable travail qu'il vient de consacrer à l'étude des ruptures du rein, « si l'on examine les observations publiées dans les dernières années, on est frappé du nombre de cas où la néphrectomie fut pratiquée sans que les lésions décrites pussent expliquer suffisamment cette décision radicale ».

C'est que beaucoup de ces opérations ont été faites plusieurs jours après l'accident, chez des malades épuisés par la spoliation sanguine, sous la menace d'accidents infectieux.

Aujourd'hui, chez un blessé présentant de l'hématurie et chez lequel on devine un volumineux hématome périrénal qui va s'accroissant, je pense qu'il ne faut pas attendre les signes de grande anémie; il vaut mieux opérer de bonne heure, c'est de ce côté qu'est la prudence.

Pour que l'intervention soit bien supportée et donne tous les résultats qu'on en peut attendre, elle doit être précoce, et les hésitations, qui seraient trop légitimes s'il s'agissait de supprimer l'organe contus et déchiré, n'ont plus de raison d'être si l'on est, au contraire, fermement résolu à la conservation systématique.

Dans les contusions graves, avec gros hématome péri rénal, on ne sait jamais ce qu'il adviendra ni du rein, ni du malade lui-même, et l'expectation est un jeu de hasard particulièrement dangereux. Par contre, l'incision lombaire, suivie des quelques manœuvres nécessaires pour obtenir l'hémostase et évacuer la fosse lombaire, chez un sujet jeune, surpris en pleine santé par un traumatisme, est dans un milieu chirurgical, une opération simple et même bénigne, quand elle n'est pas trop tardive. En conséquence, du moment que persiste un doute inquiétant au sujet du blessé, du moment que l'on constate un notable épanchement périrénal, il est bon de dissiper ce doute, de tarir la source de l'hémorragie et de mettre le malade à l'abri des complications ultérieures.

La suture du rein est souvent possible, et même relativement facile. Elle permet de rétablir la figure de l'organe et, quand l'affrontement est obtenu, suffit pour arrêter l'écoulement sanguin. Mais, pour séduisante que soit cette pratique, il est bien clair qu'elle ne saurait empêcher la formation, au niveau des déchirures, de cloisons cicatricielles plus ou moins épaisses séparant pour toujours, anatomiquement, les fragments rapprochés; il n'est pas douteux non plus qu'en étreignant le parenchyme, les fils ne doivent contribuer à détruire une certaine quantité de substance rénale. Si ces fils sont très multipliés, le soin même que l'on aura apporté à la suture pourra contribuer à diminuer la valeur de l'organe conservé. Aussi me paraît-elle surtout indiquée dans les cas où les déchirures sont peu nombreuses.

Si le rein est très fragmenté, elle va contre son but et pourrait être remplacée avantageusement par un simple tamponnement qui, tout en assurant l'hémostase, laisserait vivre tout ce qui, de l'organe, n'aurait pas été compromis par le traumatisme lui-même. L'intervention en serait considérablement abrégée et simplifiée, et le bénéfice plus certain.

Dans quelques circonstances, le filet que Marcille recommande de préparer extemporanément avec des brins de catgut, sera d'un bon usage en permettant d'emprisonner et d'enserrer dans ses mailles, de rapprocher et de coapter les divers fragments, sans compromettre en rien leur vitalité.

Ceci nous amène à nous demander quel est, au point de vue fonctionnel, le résultat de ces interventions conservatrices, que nous devons considérer, d'ailleurs, comme dépourvues de gravité réelle si elles sont pratiquées à l'heure opportune.

A cet égard, nous ne sommes pas encore très fixés, malgré tous les espoirs qu'à bon droit elles font naître.

Lardennois, dans l'excellente thèse où il a rassemblé tous les documents concernant ce sujet, nous dit que, parmi les nombreux cas rapportés par lui, un seul a été soumis à l'examen comparatif de l'urine des deux reins.

Or, l'observation de M. Fredet est complète, et notre collègue, une fois son malade guéri, s'est préoccupé du rôle que jouait dans la sécrétion urinaire l'organe dont il n'avait pas voulu le priver, et en conséquence a fait pratiquer la « séparation ». Il a été un peu déçu en constatant que le rein gauche sécrétait une quantité d'urine sept fois moins considérable que le rein droit. A la vérité, l'urine émise par le rein gauche est complètement normale. Si ce résultat est modeste, il n'est pas négligeable, même en admettant qu'il n'y ait pas eu un certain degré d'hyper-

trophie compensatrice du rein droit, et que l'expérience, forcément très courte, ait donné une juste notion de la part prise par le rein gauche dans la sécrétion urinaire.

On remarquera que le rein avait été fort abîmé par le traumatisme, que la conservation a été tentée quand même, malgré des lésions très complexes, que M. Fredet a dû accumuler des sutures extrêmement nombreuses, enfin qu'on n'a pu éviter une légère infection de la plaie.

Quoi qu'il en soit, le malade est dans un état de parfaite santé ; son urine reste claire ; il ne souffre pas et, depuis longtemps, a pu reprendre sa vie normale.

M. Fredet nous demande à ce propos quelle indemnité il serait raisonnable d'accorder à ce sujet victime d'un accident du travail. Je n'ai personnellement aucune compétence en matière d'accidents du travail, et j'accueillerai volontiers les réflexions de ceux de nos collègues qui en font leur sujet d'études habituel.

Lardennois déclare qu'en Allemagne les indemnités ont varié de 0 à 50 p. 100 après les traumatismes de ce genre.

L'appréciation du dommage ne saurait, en effet, être uniforme étant données les différences de gravité des lésions, leurs conséquences diverses elles-mêmes. Dans le cas particulier, cet homme, après avoir échappé à un grand danger, garde un rein dont la valeur physiologique est restreinte, qui restera un lieu de moindre résistance exposant peut-être pour plus tard à quelques localisations morbides. Il a donc droit à une indemnité.

Mais cependant, sa santé générale est excellente, rien ne l'empêche de travailler et de gagner sa vie comme autrefois, aucun péril ne le menace présentement. Il me semble donc qu'en toute justice cette indemnité doit être très faible, de 5 à 10 p. 100 par exemple, et accordée seulement pour quelques années. Elle serait supprimée ou augmentée si l'examen ultérieur montrait que le sujet ne présente décidément aucun trouble imputable à l'état de son rein, ou au contraire qu'il s'est développé chez lui quelque affection paraissant en rapport avec le traumatisme autrefois subi.

Mais là n'est pas le côté véritablement intéressant de l'observation de M. Fredet ; le point important est la décision qu'il a su prendre sans précipitation, mais très rapidement, d'opérer son malade et de lui garder son rein.

Il a rempli, en bon chirurgien, les indications qui nous paraissent actuellement les meilleures, et il convient de le féliciter

du beau succès qu'il a su obtenir par une opération bien faite et faite à propos.

M. F. Legueu. — Je veux dire quelques mots sur les deux points en discussion, à savoir sur la technique et sur les indications des opérations dans les contusions rénales.

En ce qui concerne la *technique*, il est évident qu'il faut être de plus en plus conservateur. On a trop enlevé de ces reins, et celui de Caplesco, présenté par Chaput l'autre jour, aurait pu être conservé. Nous avons pour cela la néphrectomie partielle, la suture, ou le réseau de Marcille, auquel je n'hésiterais pas, à l'occasion, à avoir recours.

J'en viens au second point, à l'indication de l'opération, et ici il est plus difficile d'être affirmatif. Il est une notion classique sur laquelle souvent ici on a insisté, c'est celle de la bénignité de ces contusions.

Et, de fait, lorsque l'on consulte les statistiques de Küster, de Körte, de Lardennois, on voit que la conservation guérit dans 75 p. 100 environ des cas. Mais il est deux facteurs dont il faut d'autant plus tenir compte qu'il n'en est pas question dans ces statistiques antérieures.

Sur ces reins conservés, 10 p. 100 environ restent malades, s'infectent secondairement et meurent ou conduisent à la néphrectomie secondaire. Ces faits viennent donc atténuer la bénignité des contusions rénales.

Il y a donc des cas qu'il faut opérer et d'autres qui peuvent et doivent guérir sans opération.

Le difficile est, en clinique, de les distinguer.

En ce qui concerne l'hématurie, elle n'est presque jamais, à elle seule, une indication opératoire. Elle peut manquer dans des cas très graves; chez un malade qui présentait des signes de contusion abdominale, j'ai fait la laparotomie et n'ai rien trouvé. Comme ce malade ne présentait aucune hématurie, j'ai pensé qu'il n'avait rien du côté du rein. A l'autopsie, le pédicule rénal fut trouvé complètement rompu, le rein par lui-même était intact.

Par contre, l'hématurie se produit et se prolonge dans des cas très bénins. J'avais dans mon service, il y a quelques jours, un malade qui eut, pendant dix jours, une hématurie extrêmement grave : je ne lui ai rien fait, parce qu'il n'avait que l'hématurie, et il a très bien guéri.

C'est l'hématome qui me paraît juger surtout l'indication opératoire.

Il y a des malades qui guérissent avec un gros hématome, et j'ai

ici l'observation d'un malade de M. Baumgartner qui concerne un gros hématome et qui a cependant guéri.

Malgré ces faits, je pense que dans les grands hématomes il y a a plus d'avantage à opérer qu'à s'abstenir.

Lectures.

1° Pseudo-hermaphrodisme mâle externe, coexistant avec un sarcome de l'ovaire, par M. Bégouin (de Bordeaux).

M. Broca, rapporteur.

2° Six cas de fistules vésico-vaginales, guéries par la méthode du dédoublement, par M. Bégouin (de Bordeaux).

M. Faure, rapporteur.

Présentations de malades.

M. Rouvillois. — Rétrécissement de la bouche de l'œsophage et diverticule du pharynx.

M. Demoulin, rapporteur.

Cancer de la base de la langue opéré et demeuré guéri depuis trois ans et demi.

M. H. Morestin. — Les longues survies, après les opérations pour cancer de la langue, sont, hélas! encore peu fréquentes. Elles sont plus rares encore quand la lésion occupe la base de l'organe et se propage au pharynx. Tel était le cas chez ce malade. J'ai dû, après dissection complète du cou, pour extirper les ganglions carotidiens et sous-maxillaires, réséquer la branche montante de la mâchoire inférieure, supprimer la moitié droite de la langue et une certaine étendue du pharynx et le pilier antérieur du voile.

Je ne veux ni discuter, ni aborder la question de technique opératoire, malgré tout l'intérêt qu'elle présente, mais seulement

attirer votre attention sur le résultat obtenu. L'opération a eu lieu à l'hôpital Saint-Antoine, au mois de juillet 1905. Il y a donc plus de trois ans et demi.

Il n'y a aucune trace de récidive ; il est donc vraisemblable que la guérison est acquise. J'ai montré ce malade à la Société de Dermatologie en 1906, plus d'un an après l'intervention, en même temps qu'un autre malade, opéré à la même époque, dont les lésions étaient presque identiques. Ce dernier avait lui-même obtenu une longue trêve. Je l'ai revu parfaitement guéri au bout de deux ans ; il a succombé depuis, mais sans récidive ; il a été emporté en quelques jours par une pneumonie grippale.

Gangrène massive de la muqueuse vésicale. Élimination totale. Guérison.

M. Guinard. — Je vous présente cette jeune femme âgée de dix-neuf ans, qui a éliminé en totalité et d'un seul bloc, comme vous pouvez le voir, toute sa muqueuse vésicale. Voici en effet, un véritable sac complet sans déchirure, qui n'a que trois orifices, dont deux rapprochés l'un de l'autre siègent à l'embouchure des uretères et dont le troisième représente l'orifice vésical de l'urètre.

Le 14 septembre dernier, la malade est prise de douleurs violentes dans la région lombaire : elle va le lendemain à la consultation des voies urinaires de Lariboisière où on lui fait un lavage vésical en lui recommandant de revenir tous les deux jours pour la même opération. Le 16, les douleurs lombaires sont si violentes que son médecin la fait transporter dans mon service à l'Hôtel-Dieu.

A son arrivée elle accuse, outre ces douleurs dans la région des reins, de vives irradiations du côté du bas-ventre et du périnée ; tous ces symptômes s'exaspèrent après la miction. Les envies d'uriner sont fréquentes : les urines sont purulentes et hémorragiques, d'odeur ammoniacale et fétide, avec un épais dépôt. L'état général est grave : température vaginale 40°2 ; pouls petit, fuyant à 120. Frissons répétés dont quelques-uns durent une heure. Après bien des hésitations, la malade finit par raconter que le 24 août, ayant un retard de six semaines dans ses règles, elle se crut enceinte et résolut de se faire avorter. Elle se fit une injection dans ce but en se servant d'une canule à lavement et introduisit cette canule *dans l'urètre*. Elle injecte ainsi 1 litre

d'eau chaude dans laquelle elle avait fait dissoudre pendant l'ébullition 500 grammes de sel de cuisine, en ajoutant une vingtaine de grammes de vinaigre de bois. Elle ressentit aussitôt une vive douleur et perdit connaissance. Le liquide fut expulsé aussitôt. Quelques heures après, elle eut une légère hématurie, qui se renouvela chaque jour pendant quinze jours. A son entrée à l'Hôtel-Dieu, elle a encore du sang dans l'urine. Traitement par des lavages vésicaux et des injections d'huile gaïacolée. La température revint peu à peu à la normale, et les urines devinrent plus claires; si bien qu'on ne fit plus de lavage que tous les trois jours, et que le 12 octobre, la malade fut autorisée à se lever. Mais dès le lendemain, l'état s'aggrava, et le 14 octobre, elle fut prise de vives douleurs abdominales et urétrales. Mon externe, M. Achard, qui a recueilli cette observation, vit en voulant faire le lavage vésical, que le méat était obstrué par une masse grisâtre. Je fis porter la malade au spéculum et je vis en effet une masse gris jaunâtre émergeant du méat et laissant filtrer du pus ; je ne peux mieux la comparer qu'à une compresse de gaze qui aurait séjourné dans du pus. Je saisis cette masse avec une pince et je pus extraire, non sans provoquer de vives douleurs, ce sac vésical que je vous présente. Un flot d'urine purulente jaillit après cette extraction. Je plaçai une sonde à demeure dans l'urètre et je fis un lavage copieux à l'eau bouillie. Ce lavage fut répété chaque jour et je fis prendre à la malade 5 grammes par jour de benzoate de soude. Le soir même, la température était de 40 degrés et je n'étais pas sans inquiétude sur ce qui allait se passer. L'examen histologique fait par mon interne très compétent, M. Caraven, montra que le sphacèle portait non seulement sur la muqueuse, mais sur une certaine étendue de la musculeuse : la surface externe du sac est tapissée de fibres musculaires. On pouvait se demander ce qu'il adviendrait des orifices uretéraux et craindre une infection rénale ascendante. Au début, on ne pouvait injecter que 100 grammes de liquide : peu à peu on arriva à 300 grammes et l'état général redevint excellent. Actuellement tout est rentré dans l'ordre : j'ajoute que la grossesse était imaginaire et qu'actuellement l'utérus a son volume normal.

Ce fait m'a paru intéressant et digne de figurer dans nos Bulletins. J'y joins la note histologique qui m'a été remise par mon excellent interne, M. Caraven, et qui ne laisse aucun doute sur l'étendue en profondeur de la poche éliminée. Je ne vois guère que l'épithélium uretéral et urétral qui ait pu fournir un revêtement épithélial à la couche musculaire mise à nu par cette élimination.

Deux fragments éloignés ont été prélevés pour l'examen histologique. Ils offrent les mêmes lésions. Il s'agit d'une nécrose

diffuse d'autant plus prononcée qu'on approche davantage de la face interne de la muqueuse.

On reconnaît difficilement les restes de la couche épithéliale. Ils forment une bordure granuleuse qui fixe encore l'hématoxyline.

Au-dessous se trouve un tissu sous-muqueux lâche très vasculaire.

Profondément on constate la présence de fibres musculaires lisses mieux conservées, groupées en faisceaux, et assez bien colorées par le Van Gieson. Par places, ces faisceaux se groupent sous forme de bandes musculaires d'une certaine épaisseur.

En somme, il s'agit d'un sphacèle de la totalité de la muqueuse et même des couches les plus superficielles de la tunique musculaire.

M. F. Legueu. — L'observation de M. Guinard est très intéressante parce que très rare et aussi parce que sa malade a guéri. J'ai déposé à Necker une pièce semblable : c'est toute la vessie expulsée spontanément par une femme, au cours d'une cystite gangreneuse. La malade mourut. La pièce comprend l'urètre et la vessie, couche musculaire ou une partie de la couche musculaire.

Luxation dorsale du grand os avec énucléation du semi-lunaire. Excision du semi-lunaire.

M. Lejars. — Voici un ouvrier de trente-deux ans, qui, le 22 septembre dernier, tombait, d'une hauteur de 5 mètres, les deux mains en avant, la main droite en extension. Il perdit connaissance et ne peut rien préciser sur les caractères et le siège de la douleur immédiate ; le lendemain, il entrait dans mon service, à l'hôpital Saint-Antoine, où je le trouvai le 1er octobre.

La main, fortement œdématiée sur sa face dorsale, était en pronation, les doigts en demi-flexion ; et l'analyse détaillée des mouvements du poignet et des doigts nous donnait les résultats suivants : spontanément la supination et la pronation sont possibles, mais limitées et douloureuses, surtout la supination ; l'adduction de la main est possible, mais bientôt enrayée par la douleur, l'abduction et la flexion sont impossibles, l'extension s'esquisse à peine ; aux doigts, la flexion des phalanges s'exécute incomplètement, l'extension est nulle et le blessé ne peut, en aucune façon, relever les doigts infléchis. Passivement, la prona-

tion s'obtient presque complètement, la supination est bornée; l'adduction et l'abduction de la main sont limitées par la douleur, l'extension possible, à un très faible degré, la flexion totalement impossible, la moindre tentative provoquant une douleur aiguë. Les doigts se prêtent à la flexion et à l'extension plus ou moins complètes.

Il n'y avait pas de translation latérale de la main, mais le diamètre transversal du poignet était légèrement élargi et l'axe de la main un peu incliné sur le bord cubital. Le poignet était épaissi, d'avant en arrière, et une voussure assez nette en occupait

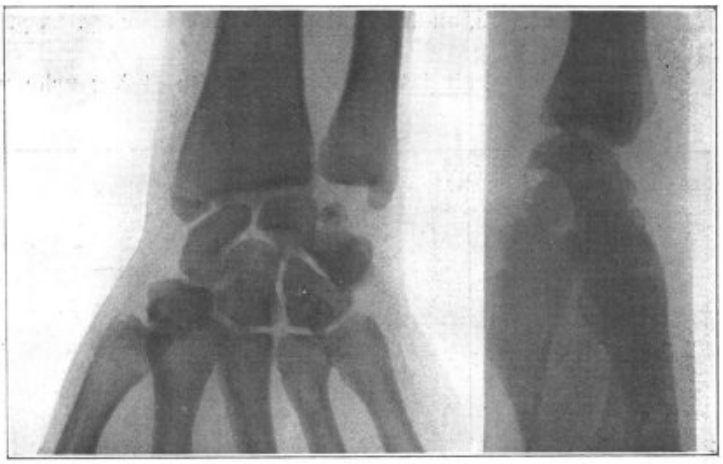

Fig. 1.

la face antérieure, remontant jusqu'à trois travers de doigt au-dessus du pli de flexion.

Sur le prolongement de l'axe du 3e métacarpien, un peu au-dessous du bord inférieur du radius, on sentait, assez vaguement, du reste, à la face antérieure du poignet, un relief arrondi, un peu douloureux, qui semblait gros comme une noisette. La tabatière anatomique était libre.

On constatait, de plus, un point douloureux très net à un travers de doigt au-dessus de la pointe de l'apophyse styloïde radiale et à la pointe de la styloïde cubitale.

Ce qui nous frappait surtout, c'était la fixation de la main en demi-flexion, l'épaississement de la face antérieure du poignet, la douleur assez localisée et le relief profond que l'on sentait à ce niveau. La radiographie confirma l'hypothèse d'énucléation du semi-lunaire, que nous avions émise (fig. 1).

Elle montra, de plus, que le semi-lunaire énucléé avait entraîné un petit fragment du pyramidal; enfin, les apophyses styloïdes radiale et cubitale étaient fracturées tout près de leur pointe.



Fig. 2.

Le 6 octobre, j'intervins : je fis une incision longitudinale, sur le devant du poignet, un peu en dedans de la ligne médiane. J'écartai de chaque côté les tendons fléchisseurs, et, dans la profondeur, je perçus la saillie abrupte du semi-lunaire énucléé; après avoir sectionné et récliné la coque fibreuse qui le recouvrait encore, je le découvris, et, avec une rugine courbe introduite de bas en haut et d'avant en arrière, au-dessous de lui, je le détachai. La plaie fut réunie.

Le semi-lunaire était intact, mais, à droite et à gauche, un



Fig. 3.

petit fragment osseux lui était resté adhérent; celui de gauche appartenait au pyramidal, dont la fracture parcellaire avait été révélée par la radiographie; celui de droite provenait d'un arrachement du scaphoïde (fig. 2).

Toujours est-il que les douleurs cessèrent complètement après cette intervention; le massage et la mobilisation furent institués rapidement et poursuivis jusqu'à ce jour. Le poignet est encore légèrement épaissi, mais tous les mouvements sont repris et notre blessé a recommencé son travail. Le résultat peut donc passer pour très satisfaisant (fig. 3).

M. Auvray. — J'ai observé un malade analogue à celui que présente M. Lejars. Rien ne permettait, en dehors de la radiographie, de supposer l'existence d'une luxation du semi-lunaire en avant; le poignet était extrêmement douloureux, empâté, immobilisé d'une façon à peu près complète, et les objets étaient demi-fléchis. J'enlevai le semi-lunaire par une incision antérieure; l'opération ne fut pas absolument simple; j'hésitai pendant quelques instants avant de savoir où était situé exactement l'os luxé, parce qu'il était recouvert par l'épais ligament antérieur de l'articulation que je m'attendais à trouver plus ou moins déchiré et qui était intact. Ce n'est qu'après incision du ligament et désinsertion de ses fibres à la rugine que je trouvai l'os luxé et qu'il me fut alors facile de l'enlever. Le résultat fonctionnel a été satisfaisant; les mouvements de l'articulation, sans être absolument normaux, ont cependant une assez grande amplitude et le blessé a repris son travail.

M. Guinard. — A propos d'un malade à qui M. Labey a enlevé, il y a juste huit jours, dans mon service, un semi-lunaire luxé, j'ai observé, comme dans les radiographies que nous présente M. Lejars, que la radiographie de face donne peu de renseignements, tandis que la radiographie de profil montre une saillie en avant très caractéristique.

Ostéo-arthrite tuberculeuse du genou.

M. Walther. — Je vous ai déjà présenté cette malade il y a deux ans. Je l'avais traitée pour une tumeur blanche ancienne et très avancée du genou droit, avec lésions très étendues, luxation du tibia en arrière.

Après un mois d'extension continue, j'avais pu ramener le tibia en bonne position, et alors j'avais fait plusieurs séries d'injections sclérogènes qui avaient amené la guérison.

Il existait encore, lorsque je l'ai présentée à la Société, quelques points un peu douloureux.

En effet, il y a un an, cette jeune fille revint à la Pitié avec une poussée d'ostéite localisée au tibia, autour de la tubérosité antérieure. De nouveau, les injections de chlorure de zinc furent faites en plusieurs séries, quelques grattages furent faits sur de petits abcès correspondant à la lésion osseuse, et aujourd'hui la guérison semble complète, avec ankylose bien entendu, puisqu'il y avait destruction des extrémités osseuses.

Ce fait est intéressant en raison de l'étendue des lésions et montre les résultats que peut donner l'emploi prolongé, persévérant, des injections sclérogènes.

Présentations de pièces.

Atrophie osseuse calcaire, consécutive à une névrite limitée d'origine traumatique.

M. F. Legueu. — Je vous présente, au nom de MM. Claude et Villaret et au mien, une radiographie intéressante. Il s'agit d'un trouble trophique consécutif à un traumatisme du carpe. Le malade, guéri aujourd'hui de ce dernier, présente, ainsi que vous pouvez le voir sur la radiographie que voici, une décalcification de tous les os de la main correspondante. Toutes les épiphyses et une partie des diaphyses sont transparentes, et font un contraste avec les os de la main gauche saine, où elles présentent l'opacité normale. Par elle-même, cette lésion ne s'accompagne d'aucun trouble fonctionnel particulier, et, n'était la radiographie, on ne pourrait la soupçonner. Au point de vue des responsabilités il y a là, cependant, un élément qui ne peut être laissé de côté, car la résistance des os est ici singulièremant diminuée. Cette décalcification s'est produite sous l'influence d'une névrite très légère et dont un examen très complet a démontré l'existence. Des faits de ce genre ont été déjà publiés par Imbert.

Volumineux kyste du pancréas.
Extirpation complète par laparotomie.

M. E. Potherat. — J'ai l'honneur, Messieurs, de vous présenter une pièce anatomique qui me paraît mériter l'attention de la Société en raison du peu de fréquence des cas analogues, des conditions dans lesquelles s'est faite l'intervention chirurgicale, et même en raison des suites de cette intervention, bien que ces suites aient été fâcheuses.

Il s'agit d'un kyste volumineux que j'ai extrait, il y a trois semaines, de l'abdomen d'une femme qui m'avait été adressée de la campagne, à l'hôpital de Bon-Secours, « pour y être opérée d'un kyste de l'ovaire ».

Cette campagnarde, âgée de quarante-sept ans, n'avait dans son passé rien de pathologique digne d'être noté. Elle avait eu trois enfants, à la suite de trois grossesses normales, et trois accouchements sans incident. Seules ses règles, assez irrégulières d'ailleurs depuis quelques mois, sont toujours d'une abondance anormale.

Toute l'attention se concentre sur la présence chez cette femme d'une tumeur abdominale. C'est, dit cette femme, il y a deux ans qu'elle s'est aperçue d'une « boule d'eau ». Pourquoi emploie-t-elle cette expression; je ne saurais vous le dire. Toutefois, elle affirme que cette « boule », d'abord bas située, s'est élevée peu à peu au fur et à mesure qu'elle augmentait de volume.

Tout d'abord, cette tumeur incommoda cette femme assez peu, aussi elle ne s'en préoccupa pas autrement, puisqu'elle ne l'empêchait pas de se livrer à ses occupations champêtres. Mais la gêne, d'abord légère, devint plus marquée, puis grande, puis telle, que la malade ne put plus se livrer presque à aucun travail. Toutefois l'état général n'était pas trop touché; la femme mange et boit normalement; les fonctions digestives et urinaires s'accomplissent régulièrement; il n'y a pas ou peu d'amaigrissement; mais la respiration est gênée; au moindre effort, l'essoufflement est tel que la malade est obligée de s'arrêter; aussi ne travaille-t-elle plus, et reste-t-elle le plus souvent dans un repos presque complet.

Son médecin, consulté, porte le diagnostic probable de kyste de l'ovaire et l'envoie dans mon service pour y être opérée.

Au premier examen, je dus éliminer ce diagnostic. La tumeur, d'ailleurs volumineuse que portait cette malade siégeait manifestement dans la partie supérieure de l'abdomen, laissant le bassin et la plus grande partie de la portion sous-ombilicale de l'abdomen absolument libre. Le toucher vaginal montrait un utérus gros, manifestement fibromateux, d'ailleurs mobile, et sans lésion des annexes. Cet examen nous expliquait les ménorragies, rien de plus.

Mais revenons à notre tumeur. Elle faisait une saillie arrondie au niveau et surtout au-dessus de l'ombilic, dépassant un peu la ligne médiane à droite, mais se développant presque toute dans le flanc gauche. Ce flanc était fortement distendu; le thorax même de ce côté est soulevé, les espaces intercostaux sont élargis; la fosse lombaire est distendue.

Cette tumeur, arrondie, lisse à la surface, est tendue; mais elle est rénittente; c'est certainement une tumeur liquide, unique, uniglobuleuse. Une main sur l'abdomen en avant, une autre en arrière sur la fosse lombaire, montrent que la tumeur est développée de l'un à l'autre de ces points. La percussion donne partout de la matité; toutefois, cette matité est atténuée dans la partie latérale externe. En haut, cette matité s'étend jusqu'à la matité du cœur,

d'ailleurs déplacé manifestement en haut. En bas, cette matité descend jusqu'à une horizontale passant à mi-chemin environ entre l'ombilic et la symphyse pubienne.

La palpation, la percussion sont indolentes; il n'y a pas de frémissement vibratoire; on ne peut en rien déplacer cette tumeur qui pourtant s'élève et s'abaisse manifestement avec les mouvements d'inspiration et d'expiration.

Quel diagnostic fallait-il porter? Je fus, je l'avoue, embarrassé pour être affirmatif. Il s'agissait à n'en pas douter d'une tumeur liquide; cette tumeur ne pouvait avoir son point de départ dans la zone génitale profonde. J'avais à envisager au point de vue de son origine, le rein, la rate, le lobe gauche du foie, le pancréas et le mésentère. Je vous fais grâce des raisons qui me conduisirent à porter le diagnostic, non sans restrictions d'ailleurs, de kyste du rein gauche et probablement de kyste hydatique. En raison du volume de ce kyste, je pensai que la voie d'accès la meilleure serait la voie transpéritonéale, et je fis une laparotomie susombilicale, latérale gauche. Entré dans l'abdomen, je vis immédiatement saillir la tumeur d'une couleur blanc nacré; les intestins étaient rejetés à droite, à l'exception du côlon descendant que j'aperçus dans les profondeurs de l'angle dièdre formé par la périphérie de la tumeur et la paroi abdominale. La tumeur faisait, après l'incision, partiellement saillie hors de l'abdomen: celui-ci bien protégé, je fis une ponction, avec un gros trocart, et je vis, non sans surprise, sortir à flots un liquide noirâtre, non visqueux, mais filant. Je retirai, sans difficulté, environ *sept litres* de ce liquide; la poche n'était pas totalement évacuée, mais elle l'était en très grande partie, je me mis en devoir de l'amener au dehors; je n'y parvins pas. Imbu toujours de cette opinion qu'il s'agissait d'un kyste du rein, je songeai à pénétrer sous le feuillet postérieur du péritoine, et je cherchai un plan de clivage, que je ne tardai pas à trouver; le suivant très attentivement, j'arrivai, décollant de proche en proche, à amener au dehors la vaste poche que voici : j'avais pu l'isoler, en avant, en dehors, en arrière, en haut, où j'arrivai au diaphragme; bref, après la ligature et la section, en haut et en arrière d'un cordon large de 1/2 centimètre, blanc, très adhérent à la tumeur, je parvins à isoler totalement la poche qui ne tenait plus qu'en un point à un pédicule mou, grenu, se portant transversalement à droite vers la ligne médiane; sur le bord supérieur de ce pédicule mollasse, battait une grosse artère. Ce pédicule n'était autre que le pancréas, dont la queue adhérait intimement à cette poche. Voici, le point où se faisait cette adhérence intime, et voici d'autre part la queue

du pancréas que j'ai sectionnée à quelque distance du kyste.

L'opération était achevée : je pus constater la présence du rein gauche, aplati et accolé au haut et en arrière, contre la colonne vertébrale ; très haut, derrière l'estomac, la rate, petite, aplatie, s'effaçait. Je n'avais rencontré aucun organe important au cours de la décortication de la tumeur, à l'exception de ce cordon blanc dont je vous ai parlé plus haut et qui n'était autre que l'artère splénique que j'avais liée déjà en haut, et que j'avais liée d'autre part, le long du bord supérieur du pancréas.

Je réséquai l'excédent du péritoine de la face postérieure ; je suturai ce qui en restait, de manière à péritonéiser exactement la face postérieure de l'abdomen, à l'exception d'une petite ouverture par laquelle je glissai un gros drain sous-séreux à son point de départ, intra-abdominal par son trajet, et cutané à son point d'aboutissement dans l'incision abdominale ; je refermai par un triple plan de suture. Pansement compressif.

Les suites furent d'abord très encourageantes, mais bientôt il survint un éréthisme cardio-vasculaire extraordinaire ; les artères vibraient littéralement, la poitrine était secouée par les battements cardiaques, le visage était rouge, les yeux vultueux. Ces symptômes s'accusèrent, malgré tous nos soins, et la malade succombait quarante-six heures après l'intervention, sans avoir présenté ni hémorragie, ni infection abdominale, ainsi que nous pûmes nous en assurer. Quel a donc été le mécanisme de cette mort ? Il m'est difficile de le dire. La tumeur exerçait par son volume, sa situation, sa tension, une compression très grande sur les organes voisins, et, en particulier, sur le cœur. La décompression brusque a-t-elle entraîné les accidents mortels ? Je dois aussi rappeler que j'avais été amené à réséquer l'artère splénique sans d'ailleurs toucher à la veine splénique. Cette résection de l'artère splénique pourrait n'avoir pas été sans inconvénient, si l'on en croit ce qui a été dit sur la ligature de l'artère splénique, près de l'aorte ; il est vrai, ce qui n'est pas le cas ici.

Le kyste enlevé, et dont la capacité est supérieure à sept litres, était donc en connection intime avec le pancréas, au niveau de la queue, et l'examen histologique que je joins à cette présentation, examen dû aux recherches de mes deux excellents internes, MM. Chambard et Sourdel, montre qu'il s'agit bien d'un kyste pancréatique, kyste de volume tout à fait insolite, kyste vrai, avec une paroi limitante, et non un faux kyste comme les kystes traumatiques.

Cette malade, d'ailleurs, n'a subi aucun traumatisme dont elle ait gardé le souvenir, et, d'autre part, à aucun moment, elle n'a présenté rien qui rappelât le « drame pancréatique ».

Malheureusement, le liquide, par suite d'une erreur, n'a pu être étudié ni chimiquement, ni histologiquement, mais il n'avait pas les caractères physiques d'un kyste hématique. Je crois qu'il s'agit là, malgré son volume, d'un kyste glandulaire pancréatique. Le pancréas, par son aspect, par sa consistance, m'a paru sain ; d'ailleurs, la malade n'a présenté aucun trouble fonctionnel pouvant faire penser à une lésion pancréatique ; pas de graisse dans les fèces, des urines normales, pas de stéatorrhée, pas ou peu d'amaigrissement, pas de troubles digestifs.

Il y a dans ce fait encore des obscurités ; toutefois, il m'a paru bon de faire connaître ce cas pour aider à la description encore imparfaite des kystes du pancréas.

Examen histologique dû à MM. CHAMBARD *et* SOURDEL, *internes des hôpitaux.*

Une coupe transversale du pédicule, au niveau de la saillie qu'il fait dans la cavité du kyste, montre qu'il s'agit de *tissu pancréatique atteint d'une sclérose canaliculaire intense.*

La coupe est traversée par de larges bandes de sclérose, formées de tissu fibreux compact, parsemé des noyaux des cellules conjonctives. Entre ces bandes sont des îlots de tissu pancréatique.

Les *canaux excréteurs* ont des parois d'une épaisseur énorme, formées d'un tissu conjonctif très dense.

Quand plusieurs canaux sont voisins, les parois se touchent par leur périphérie, formant un système de cercles juxtaposés.

L'épithélium est assez bien conservé. Le tissu conjonctif de sclérose entoure les lobules et les pénètre. En certains points de la préparation, la cirrhose est nettement *périacineuse.*

Les *cellules glandulaires* paraissent être en état de tuméfaction trouble. Mais la technique suivie n'a pas été celle qui permet d'étudier ces cellules, qui sont particulièrement altérables.

Les *îlots de Langerhans* sont entourés d'une petite couche fibreuse, mais leur intérieur est intact.

Les *vaisseaux*, de même, présentent un léger épaississement de leur adventice, mais la tunique interne est saine.

En somme, on constate les lésions banales de la sclérose canaliculaire du pancréas, sclérose ancienne, intense, avec intégrité du système vasculaire et des îlots de Langerhans qui en dépendent.

La *paroi du kyste*, épaisse d'environ 0,002 millimètres, se montre formée par du tissu pancréatique reconnaissable aux très nombreux canalicules tapissés d'épithélium cylindrique qui occupent l'épaisseur de la paroi fibreuse. En certains points, on peut même voir des restes d'acini.

La surface interne de cette paroi n'est recouverte d'aucun épithélium.

Epithélioma d'origine para-thyroïdienne.

M. WALTHER. — J'ai enlevé, le 1er octobre dernier, la tumeur que je vous présente chez une femme de cinquante ans.

Cette tumeur s'était développée lentement, progressivement, depuis quatre ou cinq ans, à la partie moyenne de la région carotidienne droite. Il y a deux ans, elle fut ponctionnée, puis incisée ; on croyait à une adénite suppurée ; l'incision donna issue pendant quelque temps à un liquide clair, puis se cicatrisa.

Depuis un an, le volume s'accrut plus rapidement et la tumeur avait, au moment où je vis la malade, le volume d'un gros œuf de dinde, faisant une forte saillie à la partie antérieure du cou, la moitié antérieure de la masse se dégageant du bord du sterno-mastoïdien, tandis que la partie postérieure profonde adhérait nettement à la gaine des vaisseaux.

Le 1er octobre, j'enlevai la tumeur, qui adhérait très solidement au sterno-mastoïdien et aux plans aponévrotiques. Je libérai d'abord la face externe en rabattant en arrière le sterno-mastoïdien, puis le bord antérieur. Je cherchai à contourner le pôle supérieur et le pôle inférieur, mais je ne pus le faire. Je continuai donc à dégager le bord antérieur et à rabattre la tumeur en dehors pour disséquer d'avant en arrière la face profonde.

La carotide interne, très adhérente, dut être disséquée au bistouri sur une hauteur de 10 centimètres ; le pneumogastrique fut aussi disséqué au bistouri sur toute la hauteur. Il fut alors possible de dégager progressivement le pôle inférieur, duquel se détachait la jugulaire interne complètement perdue dans l'épaisseur du néoplasme. La tumeur descendait jusque derrière la clavicule et la jugulaire dut être sectionnée, très bas, près du trou veineux trachéo-céphalique. Le pôle supérieur, appliqué sur la bifurcation de la carotide, fut aussi dégagé progressivement et la jugulaire coupée au-dessus.

Le bord postérieur adhérait intimement au grand sympathique, que je dus disséquer aussi sur toute la hauteur.

Les suites de l'opération furent très simples, la réunion parfaite.

Les caractères de cette tumeur, son siège, ses adhérences avec la carotide et le pneumogastrique, sa fusion intime avec la jugulaire interne sont absolument semblables à ceux que présentait une tumeur analogue que je vous ai présentée cette année même à la séance du 19 février. La structure n'est pas absolument identique, mais cependant la nature est la même : c'est encore un néoplasme d'origine para-thyroïdienne.

Voici les détails de l'examen que m'a remis M. Borrel, qui a

bien voulu examiner la pièce et en a fait faire la belle photographie en couleurs que je vous présente :

« Tumeur mamelonnée, dont une partie était particulièrement friable.

« A l'examen histologique, structure homogène d'acini à épithélioma cubique limitant des cavités plus ou moins distendues par de la substance colloïde.

« En un point assez localisé, cellules géantes à plusieurs centaines de noyaux, conglomération de cellules à type particulier, à protoplasma aréolaire rappelant assez les cellules centro-acineuses du pancréas, les cellules à poussières du poumon et les cellules que l'on trouve assez fréquemment au début des épithéliomas dans les conduits galactophores dilatés du sein, surtout au niveau des points d'adénome dendritique.

« Conclusion : épithélioma d'origine para-thyroïdienne. »

Élections.

NOMINATION DE COMMISSIONS
POUR EXAMINER LES TITRES DES CANDIDATS AUX TITRES DE :

Correspondants nationaux.

MM.	QUÉNU	Élu.
	GUINARD	—
	JALAGUIER	—
	MORESTIN	—

Associés étrangers et correspondants étrangers.

MM.	CHAMPIONNIÈRE	Élu.
	KIRMISSON	—
	HARTMANN	—
	AUVRAY	—

Le Secrétaire annuel,

RICARD.

Paris. — L. MARETHEUX, imprimeur, 1, rue Cassette.

SÉANCE DU 9 DÉCEMBRE 1908

Présidence de M. Nélaton.

Procès-verbal.

La rédaction du procès-verbal de la précédente séance est mise aux voix et adoptée.

Correspondance.

La correspondance comprend :

1°. — Les journaux et publications périodiques de la semaine.

2°. — Une note sur deux cas d' « occlusion par cancer du côlon pelvien », par le Dr Jules Ferron.
Rapporteur, M. Launay.

3°. — Une note du Dr Lefilatre, sur l' « évacuation abondante du liquide céphalorachidien dans la ponction lombaire ».

Discussion

A propos des plaies de la rate et des plaies du rein.

M. Auvray. — A propos du rapport de M. Chaput sur une observation du Dr Caplesco (de Bucarest) relative à une rupture de la rate et du rein, je voudrais présenter quelques observations concernant le traitement des plaies de la rate et des plaies du rein.

J'ai eu l'occasion d'intervenir deux fois pour des *ruptures traumatiques de la rate* et, dans les deux cas, j'ai dû pratiquer la splénectomie. Les deux malades splénectomisés ont été présentés guéris à

la Société, peu de temps après l'intervention qu'ils avaient subie. Je n'ai pas à revenir sur leur histoire, je veux seulement étudier la valeur chirurgicale des principaux moyens d'hémostase mis en œuvre dans le traitement des plaies de la rate, point qui a été discuté à l'une des précédentes séances.

Nous admettons tous ici, je crois, que l'intervention doit être *conservatrice* jusqu'à ses dernières limites; la meilleure conduite est évidemment de conserver l'organe toutes les fois que la chose est possible. Mon ami Souligoux a eu raison dans le cas personnel qu'il a relaté d'agir de la sorte, et la suture d'une longue éraillure d'un demi-centimètre environ de profondeur lui a donné un beau succès. Mais ces cas sont évidemment l'exception, et dans les deux observations d'éclatement qui me sont personnelles, toute suture eût été impossible.

Il résulte, du reste, de l'étude des statistiques, que les cas où la suture est possible à réaliser sont l'exception. Je me permets de rappeler que dans une étude que j'ai publiée en avril 1901, dans la *Gazette des Hôpitaux*, concernant la thérapeutique chirurgicale des plaies de la rate, sur 54 observations de blessures de la rate traitées chirurgicalement, *47 fois l'étendue des lésions était telle que la splénectomie fut la seule intervention possible à pratiquer.*

On a parlé également du *tamponnement* comme moyen d'hémostase; je crois que dans la grande majorité des cas il se montrera inefficace, étant donné le peu de fixité de l'organe sur lequel il doit agir.

Il ne semble pas, d'autre part, que la splénectomie puisse avoir les inconvénients qu'on serait en droit d'attendre *a priori* de la suppression d'un organe aussi important que la rate. Je me suis préoccupé de savoir ce qu'étaient devenus à la longue mes malades splénectomisés. Il m'a été impossible de retrouver l'un d'entre d'eux que j'ai complètement perdu de vue depuis sa sortie de l'hôpital; à cette époque, il semblait être en excellente voie de guérison définitive. Mais j'ai été assez heureux pour pouvoir me procurer des nouvelles toutes récentes de l'autre opéré. Ce dernier partit en bon état, deux mois après son opération, pour la Tunisie, où il est mort le 31 mai 1907, c'est-à-dire près de *sept* ans après l'ablation de sa rate (juillet 1900). Depuis le moment de son opération, jusqu'à sa mort, qui a été provoquée par le typhus contracté au cours d'une épidémie très grave qui sévissait aux environs de Tunis, il semble que sa santé ait été bonne; il a mené une existence normale; il a continué à exercer, en Tunisie, le métier qu'il avait pris en France; il a accompli une période militaire d'un an, preuve qu'on n'avait constaté à son entrée au corps aucune tare susceptible de le faire réformer; mais pendant

son service il a eu plusieurs attaques de fièvre, sur la nature desquelles je n'ai pas de renseignements et qui ont nécessité son admission à l'hôpital. Enfin, il s'est marié peu de temps avant sa mort.

Son organisme ne paraît donc pas avoir souffert de la suppression de la rate, et il semble qu'on puisse considérer comme suffisamment probante au point de vue de l'innocuité de la splénectomie cette période de *sept* années pendant laquelle notre ancien opéré a pu mener une vie active et normale.

En ce qui concerne les plaies du rein, deux points sont actuellement en discussion devant notre Société : 1° quelle est la meilleure conduite à tenir vis-à-vis des plaies du rein ? 2° quelle est la conduite à tenir dans les cas où une plaie du rein est compliquée de la blessure d'un organe important de la cavité abdominale, ce qui était le cas du blessé dont M. Caplesco vous a relaté l'histoire et qui présentait une lésion simultanée de la rate et du rein.

A la première question, la réponse ne paraît pas douteuse : la suture est l'opération de choix toutes les fois qu'elle est possible ; malheureusement, il n'en est pas toujours ainsi, et dans l'unique cas que j'ai eu l'occasion d'opérer, et auquel je vais faire allusion dans quelques instants, la rupture totale du rein divisé en deux fragments, dont l'un était libre au milieu des caillots, rendait toute opération conservatrice impossible, et je fus conduit à faire la néphrectomie.

La seconde question mérite de retenir plus longtemps notre attention, car elle crée de sérieuses dificultés cliniques et opératoires. Je me suis trouvé en présence d'un cas de cette nature dans lequel il existait en même temps *une rupture du rein et une rupture du foie*. J'ai présenté à la Société de Chirurgie l'opéré guéri, avant sa sortie de l'hôpital. Le rapport qui concerne cette intéressante observation n'ayant jamais été fait, je vous demande la permission d'insister sur la conduite que j'ai suivie dans le cas en question. Le blessé avait été frappé d'un coup de patte de bœuf, lancé à bout portant dans la région du flanc droit. Il avait été violemment projeté en arrière, relevé dans un état grave, et transporté d'urgence à l'hôpital Lariboisière. Dès son arrivée à l'hôpital, on avait constaté la présence de sang dans la vessie par le sondage, et j'avais été appelé pour traiter cette lésion du rein. Au moment où j'observai le blessé, son état était le suivant : douleur très vive au niveau du flanc et de l'hypocondre droits, exagérée par la palpation de la paroi antérieure de l'abdomen et par celle de la région lombaire droite ; tension très marquée des muscles de la paroi abdominale dans la région douloureuse ; à

la percussion, matité dans l'hypocondre et le flanc droits. L'abdomen, d'une façon générale, était ballonné. A la palpation bimanuelle, très difficile à pratiquer à cause de la douleur, on devinait un empâtement de la région rénale. Le facies du blessé était très pâle ; le pouls rapide, la respiration accélérée. Il n'était pas douteux que le blessé avait fait une grave hémorragie, mais la question était de savoir, pour régler l'intervention, si le rein était seul atteint, ce qui était rendu évident par le cathétérisme, ou s'il n'existait pas en même temps une lésion intra-péritonéale intéressant le foie, par exemple. Cette hypothèse était rendue très vraisemblable, d'une part, par les conditions dans lesquelles s'était produit l'accident, et, d'autre part, par les signes observés (rigidité des muscles de la paroi abdominale et douleur très vive que réveillait dans la région sous-hépatique le palper de l'abdomen).

Dans cet état d'incertitude, je décidai, au lieu d'inciser franchement dans la région lombaire, comme j'aurais dû le faire dans l'hypothèse d'une lésion traumatique intéressant exclusivement le rein, de recourir à l'*incision latérale* de la paroi abdominale. Je traçai une incision verticale sur le prolongement de la ligne axillaire antérieure et des extrémités de laquelle partaient deux autres incisions, l'une parallèle au bord cartilagineux du thorax, l'autre oblique en bas et en avant, de quelques centimètres, parallèle à la direction de l'arcade de Fallope. J'incisai les muscles jusqu'au péritoine exclusivement ; l'aspect ardoisé que présentait la séreuse me fit immédiatement admettre l'existence d'une hémorragie intra-péritonéale : j'ouvris alors de parti pris le péritoine, du sang s'en écoula ; puis j'explorai la face inférieure du foie avec le doigt, et découvris, très loin en arrière, au voisinage du ligament coronaire, sous le lobe droit, un foyer de contusion, qui présentait à peu près les dimensions d'une pièce de 5 francs. J'en fis le tamponnement temporaire.

Je m'occupai alors de traiter la lésion rénale. Je décollai dans ce but le feuillet postérieur du péritoine et je rejetai en avant le côlon ascendant. Je tombai dans une masse énorme de caillots qui entouraient le rein rompu. Au milieu de ces caillots, je trouvai la moitié inférieure du rein complètement séparée du reste de l'organe ; la moitié supérieure fut enlevée après ligature placée sur les vaisseaux du hile.

Je drainai largement la fosse rénale à l'aide d'un gros drain, au contact duquel je plaçai une mèche qui faisait tampon.

Puis, j'enlevai le tamponnement temporaire que j'avais placé sous la face inférieure du foie et j'assurai un tamponnement définitif à l'aide d'une longue mèche qui sortait par l'ouverture faite au péritoine.

Je n'insiste pas sur les suites opératoires, qui furent normales. Mon but, en rappelant ce cas, a été simplement de montrer le service que m'avait rendu l'incision latérale de la paroi abdominale, qui m'a permis de reconnaître, d'atteindre et de traiter facilement la double lésion traumatique. Si la lésion du rein avait permis de conserver l'organe, j'aurais pu, tout à mon aise, pratiquer les sutures, car cette voie latérale donne un jour considérable jusque sur le pédicule rénal.

Rapports.

Contusion du rebord thoracique gauche. Rupture complète de la rate. Splénectomie. Guérison, par M. le Dr R. BAUDET.

Rapport de M. MAUCLAIRE.

La communication récente de notre collègue Chaput sur les ruptures de la rate me permet de lire immédiatement le rapport suivant sur une observation qui nous a été adressée par notre collègue des hôpitaux, M. le Dr R. Baudet :

OBSERVATION. — *Contusion du rebord thoracique gauche. Rupture complète de la rate. Splénectomie. Guérison.*

M... (Eugène), vingt-trois ans, n'a présenté aucun accident de paludisme ni de syphilis.

Le 11 juin 1907, à une heure de l'après-midi, il est tombé d'une hauteur de 11 mètres sur une pile de pieux. Le choc a porté sur le rebord inférieur du thorax du côté gauche.

Immédiatement, il a éprouvé une douleur très violente dans le côté gauche du ventre. Il n'a pu se relever. Il est resté défaillant, avec des sueurs froides et quelques vomissements. Mais tout cela s'est rapidement calmé et un médecin qui a examiné le malade, deux heures après l'accident, put porter un pronostic rassurant. Néanmoins, dans la voiture qui le transporta à l'hospice des Incurables d'Ivry, le patient eut une seconde et très brève défaillance.

A son entrée à l'hospice, le malade était dans l'état suivant :

Facies, bon. Pouls, 74. Température rectale, 37,8. Respiration un peu accélérée. Mais aucun signe net d'épanchement pleural ou abdominal, sauf — et cela était important — que *l'abdomen était douloureux dans la région de l'hypocondre et qu'il y avait une défense musculaire très nette à ce niveau.*

On soumit le malade à la diète hydrique ; on mit de la glace sur le ventre et on attendit. La nuit fut bonne; le lendemain matin, l'état général n'était nullement inquiétant. La température était à 37°5. Le pouls à 84 pulsations régulières et bien frappées.

Vers cinq heures du soir, exactement vingt-huit heures après l'accident, la respiration du malade devint plus fréquente. Il y eut même une légère syncope (pouls filant, sueurs froides). Mais le malade se remit presque aussitôt.

A neuf heures du soir, l'état redevint grave (trente-deux heures après l'accident). Et, appelé d'urgence, voici ce que je constatai :

Le facies est légèrement grippé. La température est à 38°4. Le pouls, à 92, est régulier, mais a certainement perdu de sa force. C'est, du reste, l'avis de M. Guillaume, interne du service. La dyspnée est marquée. La pression du ventre révèle une vive douleur, au niveau du rebord du thorax et dans tout l'hypocondre gauche. Le muscle droit forme corde, quand on palpe sa partie sus-ombilicale. Il n'y a pas à la percussion de matité franche ni de météorisme.

Opération. — Laparotomie à dix heures du soir, trente-trois heures après l'accident. Incision médiane sus et sous-ombilicale, se recourbant en haut vers le rebord thoracique gauche.

Je me place à droite du malade. Le ventre étant ouvert, on trouve une grande quantité de sang liquide. Nous portons immédiatement nos recherches vers la région splénique, pendant que l'aide écarte la partie gauche de la paroi.

A la simple exploration manuelle, nous reconnaissons que *la rate est rompue en deux fragments inégaux, l'inférieur plus petit.*

Nous attirons d'abord le fragment inférieur. Il présente un pédicule vasculaire que nous lions ; nous lions aussi un point épiploïque qui s'insère sur lui.

Nous attirons ensuite le fragment supérieur de la rate. Nous plaçons deux ligatures à la soie sur le pédicule vasculaire et sur la queue du pancréas. Il n'existe pas d'autre pédicule vasculaire.

Après avoir fait la toilette du péritoine, c'est-à-dire après avoir étanché la plus grande partie du sang exhalé et vérifié rapidement l'état de l'intestin et du foie, nous refermons la paroi en un seul plan, avec de la grosse soie. Nous drainons à la partie inférieure de la plaie.

On fait sur la table d'opération une injection d'un litre de sérum.

La nuit, le malade a été calme.

Le lendemain, 13 *juillet*, la température est, le matin, à 37°2 ; le pouls à 96. Il est fort régulier. La respiration est normale.

Le soir, le pansement est traversé par un liquide sanguinolent. Il est refait. La température est à 38°4. On fait 500 grammes de sérum.

Le 14 *juin*, le malade rend des gaz par l'anus.

Le 15 *juin*, nouveau pansement. Le drain laisse écouler en abondance un liquide sanguinolent.

Le 8e *jour*, température 39°2. Il y a un peu de suppuration à l'angle inférieur de la plaie.

Le 12e *jour*, on enlève les fils. La température est revenue à la normale.

Le 7 *juillet*, 25 jours après l'opération, le malade peut se lever. La plaie est cicatrisée.

Le 25 *juillet*, 43 jours après l'opération, le malade vient nous voir. Il

se plaint de vagues douleurs dans le côté gauche. Il existe un léger écartement du muscle grand droit au-dessus de l'ombilic.

Il est facile, du reste, de se rendre compte que les douleurs sont exagérées par le malade. Cela s'explique. Il est victime d'un accident du travail et il désirerait l'indemnité la plus forte.

Par simple lettre, j'ai appris récemment que le malade était bien portant.

Dans les réflexions qui suivent, Baudet insiste sur l'évolution insidieuse des symptômes et, avec Demoulin, il conseille de ne pas attendre les signes évidents de la rupture pour intervenir. De plus, dans son cas, la rate était longuement pédiculisée, il n'y avait pas d'adhérences; aussi une incision médiane sus et sous-ombilicale, se recourbant légèrement en haut vers le rebord thoracique, fut suffisante pour pratiquer la splénectomie.

J'ai eu l'occasion d'intervenir deux fois pour des plaies de la rate (1).

Observation. — Dans le premier cas, opéré en 1900, il s'agissait d'une plaie de la rate par balle; je fis une incision antéro-latérale le long du bord externe du grand droit. Mais la rate était tellement fixée profondément dans sa loge, qu'il me fut impossible de l'attirer au dehors et de placer un fil sur le pédicule. De plus, l'anesthésie était très difficilement supportée, le malade toussant continuellement; mon incision n'était pas assez latérale. Au bout de quelques tentatives infructueuses, j'ai dû renoncer à l'extirpation et faire le simple tamponnement. Deux jours après, de nouveaux symptômes d'hémorragie interne apparurent. Cette fois encore l'anesthésie fut impossible à obtenir complètement; je dus encore me contenter de tamponner dans le fond de la région la rate très profondément située et immobilisée par des adhérences. Le malade succomba deux jours après à de nouvelles hémorragies capillaires par la plaie.

Observation. — Dans le deuxième cas, opéré en 1901, il s'agit d'une contusion thoraco-abdominale postérieure, par coup de pied de cheval. Les symptômes d'hémorragie ne furent évidents qu'au bout de 24 heures; je fis cette fois une incision oblique le long du rebord costal. Je tombai dans un foyer hémorragique de la région splénique; je fis immédiatement la compression temporaire du pédicule vasculaire splénique et ici la splénectomie fut facile. La rate était rompue à sa face inférieure, avec un trait de rupture à trois branches à la face externe et un trait de rupture bicoudé à la face interne; le tissu splénique faisait fortement hernie au dehors. Le malade guérit, mais il succomba deux ans après à la tuberculose pulmonaire.

(1) Observations déjà publiées, avec une statistique de 61 cas, à la Société anatomique. Juin 1901.

Dans cette question déjà très étudiée du traitement des ruptures de la rate, outre la nécessité de l'intervention exploratrice immédiate en cas d'hémorragie interne, il y a deux points intéressants actuellement à envisager. C'est d'abord la question de la suture pure et simple de la rupture, ensuite celle des résultats éloignés de la splénectomie.

Au point de vue de la suture splénique, je pense qu'il faut distinguer deux variétés de ruptures : 1° les *ruptures fissuraires ;* 2° les *ruptures fragmentaires* (1).

Dans les cas de *rupture simplement fissuraires peu étendues*, on peut faire la suture avec des aiguilles fines de Stick. Cette suture, combinée avec le tamponnement, peut donner de bons résultats. Dans un travail récent sur l'utilité de la conservation dans le traitement des plaies de la rate, Danielsen (2) insiste beaucoup sur la possibilité de cette suture étant donnés les progrès actuels de la suture vasculaire.

Mais Danielsen rappelle avec raison les difficultés de la suture, et les expériences faites chez les animaux, le chien, par exemple, sont difficilement applicables à l'homme, car, chez celui-ci, la capsule d'enveloppe de la rate est bien moins épaisse. Aussi Walter Kirchener (3) conseille d'envelopper complètement la rate avec l'épiploon, comme il l'a fait dans un cas avec succès.

L'auteur ne dit pas s'il a laissé le pédicule épiploïque adhérent au cours de cette épiplooplastie globale. Dans ce cas, un étranglement interne serait à craindre dans la suite. Il est évident que de simples greffes épiploïques partielles pourraient être appliquées au niveau de la fissure. Ces épiplooplasties partielles ou globales pourraient être appliquées dans les cas de rupture du rein si on est intervenu par la voie transpéritonéale.

Nous verrons plus loin que les cas de sutures des ruptures sont très rares. Ce n'est pas que le chirurgien n'y ait pas pensé, mais c'est parce que, quoique bien faite, le chirurgien n'est pas sans crainte sur l'hémostase définitive, même après avoir fait la compression temporaire des pédicules vasculaires de la rate. Pavlow (4) conseille la suture de la capsule et la ligature partielle du hile pour des petites fissures et la splénectomie pour les grandes fissures.

Quant aux *ruptures fissuraires étendues et profondes* et aux *ruptures fragmentaires*, je crois que, par prudence, elles sont justi-

(1) La même classification est applicable aux plaies du rein.
(2) Danielsen. *Beiträg. z. klin. Chirurgie*, 1908.
(3) Walther Kirchener. *Surgery, gynecology and obstetrics*, 1908, p. 599.
(4) Pavlow. *Zentralblatt f. Chirurgie*, 1907, n° 37.

ciables de l'extirpation de l'organe, quels que soient les inconvénients de cette extirpation. Dans le cas de Caplesco rapporté par notre collègue Chaput, on voit sur le bord de la rate une amorce de cette fragmentation et je ne sais pas si, dans ce cas, la simple suture n'eût pas été sans dangers.

Il faut noter en passant les difficultés de la splénectomie quand il y a de la périsplénite, comme dans ma première observation. Plusieurs cas semblables ont été déjà publiés en Italie surtout, où les fièvres paludéennes sont fréquentes, d'où des altérations spléniques et périspléniques. D'ailleurs, même dans notre pays, la consistance de la rate n'est pas la même chez tous les individus, ce qui a son importance au point de vue de la suture.

Les statistiques récentes vont d'ailleurs nous donner une notion exacte sur les résultats des différentes méthodes de traitement des ruptures et plaies de la rate.

E. Berger (1) a résumé 137 cas d'intervention comprenant à la fois des cas anciens et des cas récents. On note : 90 interventions pour ruptures, 18 fois pour plaies pour balles, 19 fois pour plaies par instruments piquants ou tranchants. Voici les résultats :

Splénectomie.

70 fois, pour rupture	40 guérisons.
6 fois, pour plaies par balle	2 —
7 fois, pour plaies par instrument piquant .	5 —

Splénorraphie.

2 fois, pour rupture	1 guérison.
2 fois, pour plaies par balle	1 —
16 fois, pour plaie par instruments piquants.	11 guérisons.

Tamponnement.

7 fois, pour rupture	5 guérisons.
4 fois, pour plaie par balle	3 —
1 fois, pour plaie par instrument piquant . .	1 guérison.

Dans un travail plus récent, 1908, Lotsch (2) dit que sur 134 cas d'intervention pour rupture, il note :

118 cas de splénectomie	52 morts.
8 cas de splénorraphie	3 —
8 cas de tamponnement.	2 —

Quant aux *résultats éloignés de la splénectomie*, on sait qu'ils sont variables. A côté des cas dans lesquels il n'y eut aucun trouble

(1) E. Berger. *Arch. f. klin. Chirurgie*, 1902, Bd LXVIII.
(2) Lotsch. *Deut. Zeit f. Chir.*, 1908.

consécutif, il en est d'autres où l'on note des troubles souvent persistants dans la composition du sang (Mathew et Miles), ou des hypertrophies ganglionnaires compensatrices, des altérations de la moelle osseuse des os longs (Pavlow-Silvanski), ou une diminution de l'immunité contre les maladies infectieuses : la tuberculose (Arloing), le tétanos (Tizzoni et Cattani), etc., ou encore des troubles gastro-intestinaux (hémorragies, dyspepsies). Les expériences physiologiques avaient fait prévoir ces troubles post-opératoires.

Ces complications de la splénectomie justifient donc le traitement conservateur quand il est applicable, ce qui est plus fréquent dans les cas de plaies par balle ou par instruments piquants ou contondants que dans les cas de rupture.

Telles sont les réflexions que comporte l'observation de M. R. Baudet. Je vous propose de la publier dans nos Bulletins et d'adresser nos remerciements à notre collègue des Hôpitaux.

Un cas d'anévrisme artério-veineux de la sous-clavière,
par M. le Dr NICOLETOPOULOS.

Rapport par M. VILLEMIN.

Le Dr Nicoletopoulos (de Constantza) nous a adressé une observation clinique sur un cas d'anévrisme artério-veineux de la sous-clavière.

Je reproduis ici, en les résumant brièvement, les particularités intéressantes de cette observation.

En juin 1907, un homme d'une cinquantaine d'années reçoit un coup de couteau dans la fosse sus-épineuse de l'omoplate gauche. Une tumeur peu saillante, de 4 centimètres d'étendue environ, se développe dans la fosse sus-claviculaire et le stylet, pénétrant par la blessure, arrive jusqu'à 1 cent. 1/2 au-dessus de la clavicule gauche en dehors des scalènes. Le pouls de la radiale gauche était seulement un peu plus faible que celui de la droite.

Deux jours après, le membre supérieur gauche devient douloureux et tuméfié. Au bout d'une semaine, le Dr Nicoletopoulos revoit son blessé. La plaie sus-scapulaire est guérie. Dans la fosse sus-claviculaire une tuméfaction douloureuse, molle, réductible, s'étend en dehors des scalènes; elle est animée de battements sochrones au pouls, présente de l'expansion à chaque systole et

un frémissement continu très énergique, un thrill véritable, et aussi un bruit de souffle continu, très aigu, renforcé à chaque systole comme le frémissement, mais se propageant au loin le long du membre supérieur et au thorax. Tout le membre gauche est tuméfié, mais avec un œdème plus important et plus dur à l'avant-bras qu'au bras; il est en même temps violacé, douloureux à la pression, gêné dans son fonctionnement. Sa température dépasse d'un degré celle du côté opposé. Les veines sont saillantes, sans battements, le pouls est faiblement perceptible.

Malheureusement, l'observation du Dr Nicoletopoulos s'arrête là. Une brève petite note additionnelle dit textuellement : « Un mois après l'accident, le malade se fit opérer à Bucarest et mourut quelques jours après l'opération à la suite d'une hémorragie. » Et c'est tout. Les détails de l'intervention, les dispositions anatomiques de l'anévrisme, les difficultés opératoires, les complications qui ont entraîné la mort, toutes choses qui eussent été du plus grand intérêt pour nous, ne sont pas parvenues à la connaissance de l'auteur.

A cause de ce silence sur les particularités importantes de ce cas clinique, il n'est pas possible de tirer les conclusions qu'il a dû comporter.

Je propose à la Société de Chirurgie d'adresser nos remerciements au Dr Nicoletopoulos et de confier son observation à nos archives.

Communication.

Luxation externe complète de la rotule avec genu valgum et rotation du tibia. — Transplantation du tendon du triceps. Ostéotomie supra-condylienne du fémur. Guérison avec excellent résultat,

par M. CHAPUT.

Mlle J. R..., âgée de dix-huit ans, est petite et mince; elle paraît avoir treize ans; une de ses sœurs, âgée de six ans, a été opérée à Berck pour rachitisme.

Elle raconte avoir été, à l'âge de deux ans, mise six mois dans le plâtre pour une coxalgie.

Il y a trois ans, elle fit une chute du haut d'une échelle de 2 mètres; un mois après, elle ressentit une légère gêne de la

marche avec douleurs et élancements dans la jambe droite. Elle se banda le genou et put continuer à circuler.

Depuis trois mois, les douleurs deviennent plus vives et la marche plus difficile; les symptômes s'accentuent et, depuis un mois, la marche est devenue très pénible et elle sent à chaque instant son membre se dérober sous elle.

A l'entrée, le genou droit est déformé, le condyle fémoral interne est très saillant, le mollet et la cuisse sont atrophiés, il existe du genu valgum plus accentué à droite qu'à gauche.

A la palpation, on constate que la rotule est luxée complètement sur la face externe du condyle externe, son déplacement augmente dans la flexion de la jambe. Le condyle externe paraît moins développé que l'interne.

Les mensurations donnent les résultats suivants :

	A DROITE	A GAUCHE
Largeur des deux condyles, dans la flexion.	5c 5	7c »
Hauteur du condyle interne.	5c 5	6c 5
Hauteur du condyle externe	5c »	6c »
Circonférence du mollet	30c 5	34c »
Circonférence de la cuisse	36c »	42c »

Donc, atrophie des condyles du genou droit en largeur et en hauteur, atrophie musculaire, genu valgum accentué.

Radiographie. — La radiographie de face montre que le bord inférieur des condyles fémoraux forme avec l'axe de la diaphyse un angle anormalement aigu en dehors. Le condyle externe fémoral descend à 2 centimètres moins bas que l'interne. Il est atrophié en hauteur et largeur. Les deux condyles fémoraux mesurent ensemble 6 cent. 1/2 de largeur. Le plateau tibial mesure 7 cent. 1/2. Le condyle interne tibial est beaucoup moins large que l'externe; l'externe mesure 3 centimètres environ, l'externe plus de 4 centimètres.

L'insertion des ligaments croisés (épine du tibia) correspond à la partie externe de l'échancrure intercondylienne.

Le condyle externe tibial est plus élevé que le condyle interne au-dessus de l'horizon.

L'interligne articulaire est plus long en dedans qu'en dehors. Le plateau tibial est transporté en masse en dehors et son condyle externe déborde sensiblement celui du fémur; en dedans, c'est le condyle fémoral qui déborde celui du tibia. Il y a donc subluxation du tibia en dehors.

Sur la *radiographie de profil*, le condyle externe est très atrophié en tous sens, surtout dans le sens vertical, où il descend

2 centimètres moins bas que l'interne; la béance de l'interligne mesure en effet 2 centimètres en dehors. Le tibia est en rotation postéro-externe; aussi le péroné paraît-il placé directement derrière le tibia, dont il est séparé par 2 centimètres environ; en aucun endroit, les ombres des deux os sont superposées. Du côté

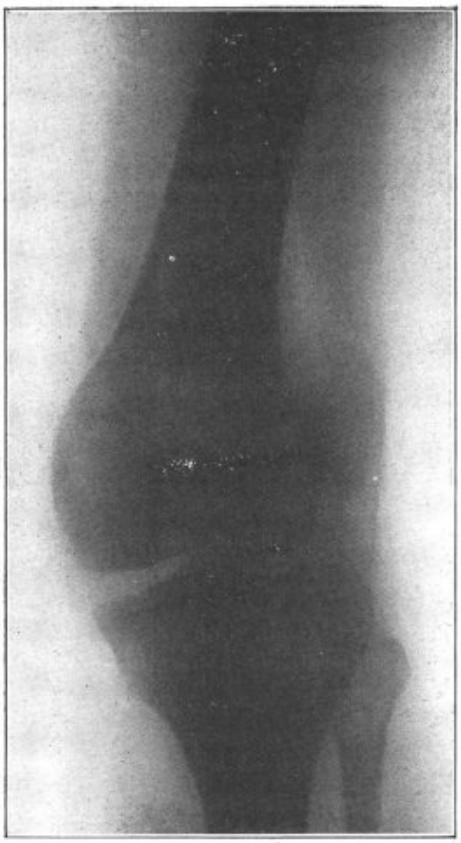

gauche, l'intervalle péronéo-tibial n'est que de 1 centimètre; à l'état normal, l'intervalle péronéo-tibial n'existe pas, le péroné se superposant au tibia.

Opération le 31 *mars* 1908. — Anesthésie lombaire.

Je pratique une incision en U ouverte en bas, j'incise largement l'aileron externe en dehors de la rotule, je résèque l'aileron interne.

Je sectionne transversalement le triceps au-dessus de la rotule

et je transplante la rotule en dedans, sans modifier l'obliquité de la traction du tendon rotulien qui persiste à reporter la rotule sur le bord externe du condyle interne. L'ablation de la rotule ne modifie pas cet état de choses.

Je pratique alors une ostéotomie supra-condylienne du fémur

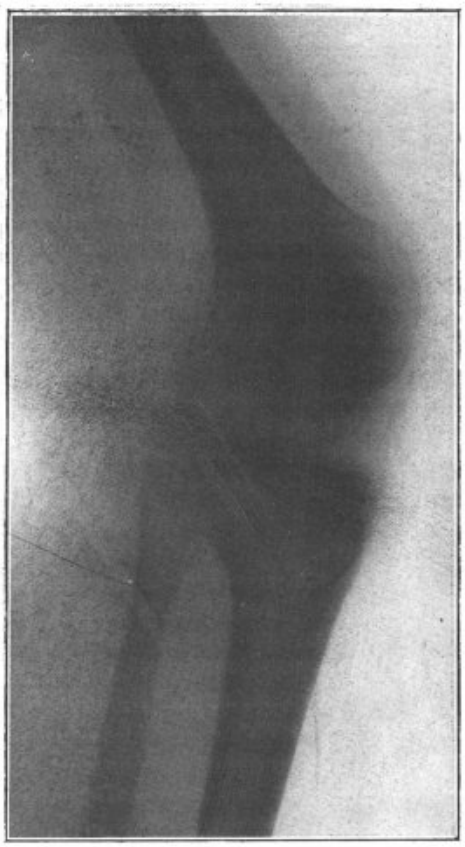

et je redresse le genu valgum, la correction est alors satisfaisante. Suture du tendon du triceps et de l'aileron interne. L'incision de l'aileron externe est bourrée à la gaze à l'ektogan.

Sutures cutanées en haut et en dedans. Immobilisation sur une gouttière de Bœckel.

Au cours de l'opération, je fais les constatations anatomiques suivantes :

La trochlée fémorale est très étroite, elle mesure seulement

3 cent. 1/2 à son bord supérieur. La surface cartilagineuse du fémur est en forme d'H.

La branche transversale de l'H mesure 12 millimètres environ ; elle est limitée en arrière par l'échancrure intercondylienne. La branche externe de l'H dans sa moitié supérieure est en forme de virgule pointue en avant, elle mesure 2 cent. 1/2 de hauteur.

Du côté interne, la moitié supérieure de la branche verticale est remplacée par une légère élevure mousse. Sur un fémur normal, le bord supérieur de la trochlée mesure 4 centimètres et la distance de ce bord à l'échancrure intercondylienne est de 4 cent. 1/2. La rotule est globuleuse, sa face interne est très convexe ; l'ensemble de sa face postérieure est très saillant. La tubérosité antérieure du tibia est rejetée en dehors. La synoviale est très large en dehors, où elle s'étend jusqu'au tubercule externe du condyle. En dedans elle est très étroite, et à la partie inférieure du condyle interne elle s'insère tout contre le cartilage.

Les suites opératoires ont été très simples et la malade marche actuellement très bien et sans douleurs. Son genu valgum est bien corrigé.

Réflexions. — La luxation de la rotule que je viens d'étudier a été vraisemblablement occasionnée par une déchirure ligamenteuse de l'aileron interne.

Elle s'est accentuée ultérieurement, grâce aux conditions anatomiques, en particulier, grâce au valgum.

Il faut tenir compte aussi du transport en masse du plateau tibial en dehors, entraînant dans ce sens tout l'appareil rotulien.

Enfin la rotation du tibia en dehors et en arrière indiquée par Chevrier, a aussi comme résultat d'attirer la rotule en dehors de l'axe de la trochlée. Je dois noter une courbure de compensation à concavité interne de l'extrémité supérieure du tibia.

L'atrophie des surfaces cartilagineuses et le rétrécissement de la synoviale au niveau du condyle interne sont dus à ce que la rotule avait perdu droit de cité, étant devenue extra-trochléenne.

La correction du déplacement de la rotule a été des plus ardues ; nous avons vu qu'elle n'a pas été possible malgré le débridement de l'aileron externe, la transplantation de la rotule en dedans et l'ablation de la rotule. Seule la correction de genu valgum par ostéotomie a permis la réduction.

Si j'avais à refaire cette intervention, je me contenterais de débrider l'aileron externe et de faire l'ostéotomie supra-condylienne ; car toutes les autres manœuvres me paraissent avoir été inutiles.

Je me suis étendu longuement sur ce fait, car jusqu'ici toutes les opérations qui ont été faites ont surtout porté sur les ailerons

et sur la trochlée fémorale, tandis qu'à mon avis c'est le redressement du genu valgum qui est de beaucoup l'acte essentiel.

M. J. Lucas-Championnière. — Les cas du genre de celui qu'a opéré M. Chaput sont trop rares pour qu'on en puisse tirer des conclusions générales.

J'ai opéré et présenté à la Société il y a une vingtaine d'années un sujet atteint de luxation externe de la rotule, et je puis affirmer à M. Chaput qu'il n'avait pas de genu valgum.

Mais, grâce à l'atrophie du condyle externe du fémur, il eût été impossible d'amener et de faire rester en place la rotule. Je creusai largement le condyle interne et finis par amener la rotule dans la cavité osseuse que j'avais creusée.

J'avais évité ainsi toute action sur les muscles et les tendons, et les fonctions du genou devinrent très bonnes, sans déviation de la jambe en dehors.

Bien que j'aie perdu de vue plus tard le malade, j'avais eu l'occasion de le suivre assez longtemps pour le voir bien marcher.

Je n'ai pas d'objections à faire à la manière de procéder de M. Chaput. Il est regrettable qu'il ne nous ait pas montré la radiographie des deux genoux, qui nous aurait donné une meilleure idée du genu valgum qu'il avait observé.

M. Kirmisson. — Je comprends très bien que, dans son cas particulier, M. Chaput ait tiré bon parti de l'ostéotomie supra-condylienne. C'est un moyen qui pourra être employé dans les cas où, à la luxation invétérée de la rotule, se trouvera associé le genu valgum. Mais, dans les cas où le genu valgum fait défaut, il ne saurait être question d'ostéotomie supra-condylienne; ce qu'il faut, c'est excaver profondément l'échancrure intercondylienne, de façon à y creuser une loge dans laquelle viendra se placer la rotule. C'est, en effet, une particularité bien connue de la luxation invétérée de la rotule que l'atrophie du condyle externe, le rétrécissement et l'effacement de l'échancrure intercondylienne. Il ne suffit pas, en pareil cas, d'inciser l'aileron latéral externe de la rotule, d'exciser en partie et de suturer l'aileron interne, de façon à attirer la rotule en dedans; à ces deux temps de l'opération, il faut joindre encore l'évidement de l'échancrure intercondylienne. C'est ainsi que j'ai agi dans deux cas de luxation congénitale que j'ai opérés, l'un aux Enfants-Assistés, l'autre, dans ces dernières années, aux Enfants-Malades. Dans ces deux cas, j'ai pu, grâce à ce manuel opératoire, obtenir la réduction.

M. Chaput. — Je tiens à insister sur un point que je n'ai pas suffisamment développé tout à l'heure.

Dans mon observation, le genu valgum n'était pas très marqué en apparence, et cela pour deux raisons : 1° en raison de la flexion légère du membre ; 2° à cause de la rotation externe de la jambe, très marquée, que je vous ai signalée plus haut.

Il est très possible que dans les observations assez anciennes de nos collègues Lucas-Championnière et Kirmisson le genu valgum et la rotation externe aient pu passer inaperçus, la radiographie n'existant pas à cette époque.

Il me paraît donc particulièrement indiqué, dans les cas de luxation externe de la rotule, de faire radiographier soigneusement le genou des malades afin de déceler le genu valgum et la rotation, dont la constatation conduit à une thérapeutique opératoire aussi simple qu'efficace : je veux parler de l'ostéotomie du fémur.

Lecture.

M. Dujarrier. — Cholédocogastrostomie.

M. Hartmann, rapporteur.

Présentations de malades.

L'asepsie du champ opératoire obtenue par le badigeonnage à la teinture d'iode.

M. Routier. — Je vous présente une malade que j'ai opérée d'urgence le 5 novembre dernier pour une inondation péritonéale, suite de rupture de grossesse extra-utérine de six semaines.

La malade était très bas, dans un état des plus misérables, pâle, exsangue, avec 36°5 de température vaginale et 130 pulsations qu'on sentait à peine.

Je pensais de suite à lui appliquer un mode d'obtenir l'asepsie du champ opératoire que j'avais lu dans la *Semaine médicale* de la veille, et qui consiste, suivant le conseil donné par M. Grossich, chirurgien de l'hôpital de Fiume, à badigeonner le champ opératoire avec de la teinture d'iode.

L'auteur recommande surtout en pratique ce badigeonnage sur

la peau sèche pour que la teinture d'iode pénètre bien dans l'épaisseur de la peau.

Je me conformai à ses préceptes, et non seulement je n'infectai pas le péritoine, mais les sutures furent parfaites et la réunion par première intention complète.

J'ai, depuis, employé quelquefois cette façon d'obtenir l'asepsie, qui se recommande par sa rapidité d'exécution et aussi, ce qui me séduisit dans le cas de ma malade, parce que cela dispense du brossage, toujours un peu brutal.

Je vais profiter de ce cas pour protester contre ce qui a été dit au Congrès de Chirurgie à propos du traitement des ruptures de grossesse extra-utérine. On y prêchait l'abstention; j'estime au contraire que, comme pour toute hémorragie, l'indication capitale est d'arrêter l'écoulement du sang, et ce, dans le plus bref délai.

Si j'ai sauvé cette malade par mon intervention, il n'est que juste de dire qu'elle doit surtout la vie à mon interne, M. Ferrand.

Ayant reçu cette malade pendant sa garde, vers 4 h. 1/2, il porta de suite le diagnostic de rupture de grossesse ectopique, et me demanda par téléphone.

J'arrivai à Necker vers 6 heures; l'état de la malade avait considérablement empiré, malgré la glace mise sur le ventre et l'injection d'ergotine; elle avait 36 de température vaginale et 130 pulsations, qu'on avait de la peine à compter.

Je confirmai le diagnostic de mon interne et jugeai le cas à peu près désespéré. Je proposai cependant à la malade l'intervention immédiate; mon discours se ressentit sans doute de mon état d'esprit, je ne fus pas très persuasif, la malade refusa de se laisser opérer, et j'allais repartir, disant qu'elle n'en avait pas pour quatre heures.

M. Ferrand, plus jeune, sut insister assez pour faire revenir cette femme sur sa décision; il me rappela au moment où je sortais de la salle, et j'opérai séance tenante.

Il est certain pour moi que cette femme doit la vie à cette intervention immédiate.

M. Baudet. — Sur une série de 7 observations de craniectomie, pour traumatismes craniens.

M. Picqué, rapporteur.

M. Dujarrier. — Double kyste hydatique du foie, réunion sans drainage.

M. Quénu, rapporteur.

Présentations d'appareils.

Appareil, dû à M. le médecin-major Miramond de La Roquette, permettant l'application de rayons caloriques lumineux à diverses affections médico-chirurgicales, aux entorses, aux hydarthroses traumatiques, etc.

M. Delorme. — J'ai l'honneur de présenter à la Société de Chirurgie un appareil intéressant que j'ai montré hier à l'Académie de médecine. Il est dû à M. le médecin-major Miramond de La Roquette.

Cet appareil permet l'application de rayons caloriques et lumineux à diverses affections médico-chirurgicales, aux entorses, aux hydarthroses traumatiques dont M. Miramond de La Roquette obtient, nous dit-il, la guérison en huit à dix jours, aux épanchements traumatiques, aux varices, aux plaies atones, aux inflammations locales chroniques, aux cicatrices adhérentes, etc. Cet appareil, bien plus simple que ses devanciers, léger et très transportable, actionné par les sources d'électricité que possèdent les hôpitaux et même les appartements de nombreux malades, a sur ceux qui emploient seulement des sources calorifiques l'avantage de rechercher l'appoint très important de l'influence des rayons lumineux. Ces rayons sont assez intenses pour impressionner des clichés à travers la main et même à travers le carpe.

Il est, comme vous voyez, composé de deux valves échancrées, munies à l'intérieur de lampes électriques, qui, à la volonté du chirurgien, portent la température de la région entourée de 60 degrés à 150 degrés. L'échancrure des valves a été si bien étudiée que, comme l'indiquent ces photographies, elles s'adaptent aisément aussi bien sur la tête, la poitrine, l'abdomen que sur les segments des membres supérieurs et inférieurs.

Je crois que l'appareil de M. Miramond de La Roquette mérite l'attention des chirurgiens et en particulier celle des membres de la Société de Chirurgie.

Présentations de pièces.

Tuberculose polyarticulaire et pied plat valgus douloureux. Les lésions de cette déformation.

M. Jeanne (de Rouen). — Les récentes discussions de la Société n'ont pas fait l'accord sur l'étiologie de la tarsalgie des adolescents, et, puisque le débat reste ouvert, je voudrais chercher dans l'une

des théories si brillamment défendues l'interprétation de l'observation suivante :

Le nommé L..., âgé de vingt-neuf ans, tailleur d'habits, a contracté des habitudes d'intempérance depuis l'âge de dix-sept ou vingt ans; toutefois il ne présente pas de signes d'éthylisme. Il a été bien portant jusqu'à l'âge de vingt ans.

A cette époque, il contracte une blennorragie qui dure quatre mois, et vers la même époque se déclarent une fistule à l'anus et une arthrite du genou *gauche*. La fistule est opérée et l'arthrite guérit spontanément, sans laisser de traces, en l'espace de deux mois et demi.

Deux ans après, nouvelle blennorragie, au cours de laquelle il est pris de douleurs dans les deux pieds, surtout dans le pied droit. En même temps, survient une arthrite douloureuse du genou *droit*; la période subaiguë dure plusieurs mois et depuis lors l'articulation reste enflée de façon chronique, pendant près de sept ans, jusqu'au moment de l'intervention. C'est depuis sept ans environ que date aussi la déviation du pied. La guérison de cette atteinte ne fut donc pas complète; toutefois, pendant les trois ou quatre années qui suivirent, le patient put travailler régulièrement, soit debout, soit sur son établi de tailleur.

A vingt-quatre ans, troisième blennorragie; à vingt-cinq ans une quatrième. Chaque fois l'urétrite dure quatre ou cinq mois, sans laisser cependant d'écoulement chronique; chaque fois, elle était accompagnée d'une recrudescence des manifestations articulaires, le genou et le cou-de-pied devenant un peu plus gros, un peu plus sensibles, de sorte que le malade était contraint de garder le lit pendant des semaines et même des mois.

Je fus consulté pour la première fois au mois de novembre 1904. A ce moment, le genou est *énorme*, siège d'une hydarthrose volumineuse; la synoviale est très épaissie, mais on peut obtenir quand même le choc rotulien. Le pied est légèrement dévié en dehors, mais j'avoue qu'à ce moment j'y prêtai peu d'attention. L'état général est bon. Au mois de décembre suivant, je fis une arthrotomie du genou, évacuai une grande quantité de liquide citrin et quelques fausses membranes fibrineuses; l'article fut lavé à l'eau phéniquée légère, et la plaie refermée en laissant un drain à son extrémité déclive; celui-ci fut enlevé au bout de quatre jours et, quinze jours après, le malade pouvait se servir de son membre. Il alla ainsi d'une façon satisfaisante pendant plusieurs mois; mais peu à peu le genou recommença à grossir et, au bout de deux ans, après plusieurs périodes de mieux relatif et de rechutes, je le trouvai aussi volumineux que la première fois. Mais le tableau clinique s'était modifié, l'augmentation de volume

ne paraît plus due pour la plus grande partie à l'accumulation de sérosité, mais à des altérations de la synoviale ; le cul-de-sac sous-tricipital est comblé et distendu par des fongosités et le choc rotulien n'est plus obtenu.

D'autre part, le pied offre l'aspect typique du pied plat valgus douloureux à la période de contracture ; la pression sur l'interligne médio-tarsien est douloureuse ; la déformation est permanente et il est impossible de la corriger si peu que ce soit ; au reste, aucun gonflement articulaire.

Enfin, le patient, qui avait dû prendre le lit à maintes reprises, à cause de la fatigue et de l'état douloureux du membre, avait maigri et présentait au sommet du poumon droit des signes de tuberculose en éclosion : légère résistance sous la percussion digitale, ampliation moindre, diminution et irrégularité du murmure vésiculaire.

Je portai le diagnostic de tuberculose du genou à forme synoviale, de tuberculose atténuée, inflammatoire, de l'articulation médio-tarsienne. Le malade, las de souffrir, accepta une nouvelle intervention. La résection du genou paraissait s'imposer ; le patient avait encore belle apparence, et, localement, il n'y avait ni abcès, ni fistule, l'évolution était lente ; mais, d'autre part, il fallait compter avec les lésions du tarse, et, finalement, je me décidai à pratiquer l'amputation de la cuisse immédiatement au-dessus du genou (décembre 1906). L'opération se fit sans incidents, et la guérison fut obtenue en quinze jours. Mais pendant cette période et dans les mois qui suivirent, le malade présenta un gonflement douloureux au niveau de l'épitrochlée du coude droit, avec une gêne des mouvements de cette articulation ; cet état persistait encore six mois après, époque où je perdis de vue mon opéré.

L'examen du *genou* montre les lésions typiques de la tuberculose synoviale : de dedans en dehors, une couche de fongosités molles et rougeâtres, une couche vasculaire et jaunâtre, luisante, chair d'huître, et enfin une couche lardacée, où un tissu graisseux œdématié alterne avec de molles travées fibreuses. A la face interne, en un point où les fongosités manquent, la synoviale présente cinq ou six granulations miliaires. Les surfaces articulaires sont bien plus petites qu'à l'état normal, comme si la synoviale avait avancé ses insertions vers le centre de l'articulation. Le cartilage est terne, érodé, grenu, aminci, et se décolle facilement de l'os ; à la limite de l'articulation, il forme des ecchondroses en plusieurs endroits. Les os ne montrent pas de lésions spécifiques, mais seulement les lésions trophiques habituelles au voisinage des foyers tuberculeux : raréfaction, taches lie de vin,

friabilité, infiltration graisseuse. Les muscles sont petits et graisseux.

Ces lésions sont classiques; elles ne méritent d'être décrites que parce qu'elles peuvent servir à l'interprétation des lésions du pied, qui sont plus intéressantes. Il offre la déformation typique du pied valgus à la période de contracture, c'est-à-dire déviation du pied en dehors, disparition du méplat sous-tibial, saillie de la tête de l'astragale, etc. L'axe du tibia prolongé arrive au côté interne du premier orteil ; la voûte plantaire n'est pas très affaissée.

Les lésions sont localisées d'une façon exclusive à la moitié supéro-interne de l'articulation, c'est-à-dire sur le scaphoïde et l'astragale, l'articulation calcanéo-cuboïdienne étant presque normale. Ces lésions astragaliennes et scaphoïdiennes offrent l'aspect bien connu de l'arthrite sèche ; et on ne trouve qu'une toute petite fongosité dans le sinus inféro-interne de la synoviale.

Le ligament calcanéo-scaphoïdien est épaissi, de même la capsule astragalo-scaphoïdienne, doublée de tissu graisseux induré. Sur les deux os, les altérations sont de même nature. Le cartilage rougeâtre, dépoli, aminci, irrégulier, est parsemé d'ulcérations; il se décolle par places de l'os sous-jacent; à la périphérie, prolifération irrégulière de saillies et d'aspérités recouvertes d'un cartilage rudimentaire. Toutes ces lésions changent, comme nous le verrons, la forme des surfaces articulaires.

En résumé, tuberculose synoviale du genou droit, tuberculose de l'épitrochlée gauche, tuberculose pulmonaire et arthrite sèche astragalo-scaphoïdienne : voilà le bilan de mon opéré. Ces lésions ont évolué parallèlement, et il faut avouer qu'on a d'emblée grande tendance à identifier la cause ignorée de l'arthrite sèche avec l'étiologie des autres manifestations morbides, lésions pulmonaires, lésions du genou, etc., qui, elles, ont leur cachet d'origine. Mais allons plus loin. Deux grandes théories pathogéniques du pied plat valgus douloureux sont en présence : la théorie inflammatoire, la théorie mécanique. Eh bien, il me semble ici qu'il ne saurait être question de cette dernière. La station debout prolongée n'y est pour rien ; l'affection débute à vingt-deux ans, à la fin de la croissance ; mon malade, de situation assez aisée, ne travaille que s'il peut le faire sans douleur ; à cause de la tuberculose du genou, il passe son temps assis sur sa table d'atelier, ou étendu dans son lit; il est dans les meilleures conditions pour obtenir sa guérison, et malgré cela, douleurs, contracture, déviation du pied persistent et s'accroissent, alors que les causes habituelles de l'aggravation font défaut; l'interligne est douloureux.

Que faut-il de plus pour affirmer la nature inflammatoire de l'affection ?

Sans doute les lésions ne sont pas spécifiques, mais c'est précisément sur ce point que porte le débat ; s'il s'agissait d'une ostéo-arthrite fongueuse, il n'y aurait pas matière à discussion ; non, il

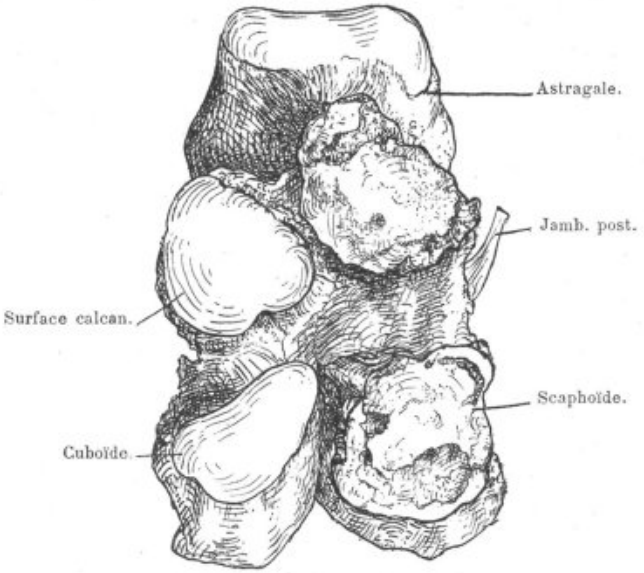

Articulation médio-tarsienne ouverte.

Remarquer les érosions, inégalités, ulcérations des surfaces articulaires de l'astragale et du scaphoïde ; et l'intégrité de celles du cuboïde et du calcanéum.

n'y a ici que le syndrome anatomique et clinique du pied plat valgus douloureux ; mais, fait remarquable, au lieu d'être isolé dans un organisme sain, toute une série de manifestations tuberculeuses lui font cortège : tuberculose pulmonaire à signes cliniques indéniables, tuberculose du coude, tuberculose du genou à altérations pathognomoniques. Que conclure, sinon que la lésion médio-tarsienne est-elle même fonction de tuberculose atténuée ; et encore j'ai constaté une petite fongosité.

En définitive, quelle autre maladie que la tuberculose, à un âge qui n'a pas le fâcheux privilège du rhumatisme déformant, aurait pu déterminer une arthrite chronique ? La blennorragie sans doute, mais ce n'est pas là l'évolution des arthrites gonococciques à marche beaucoup moins lente, à tendance résolutive ou ankylosante. Et il n'y a en fait aucune raison, quand un organisme est

affecté de manifestations morbides multiples, pour cataloguer à part l'une d'entre elles, alors que les autres, qui lui sont comparables par la marche, portent la livrée de la tuberculose.

Il ne m'appartient pas de reviser, après tant d'avis autorisés, l'étiologie de la tarsalgie des adolescents. Que celle-ci existe indépendamment de toute lésion infectieuse, cela ne paraît pas douteux, et MM. Kirmisson et Broca l'ont affirmé avec toute leur autorité. Mais ce que je désire retenir de cette observation, c'est que la déformation typique de la tarsalgie peut être réalisée en tous points, par un processus inflammatoire, vraisemblablement la tuberculose; comme l'indique M. Poncet, la tarsalgie n'est donc qu'un syndrome. Cette tuberculose médio-tarsienne, torpide, fruste, détermine des lésions ulcératives d'arthrite sèche. Cliniquement, l'attitude vicieuse ne se modifie pas par le repos ou les appareils orthopédiques, et, sous l'influence de la contracture périarticulaire, le pied se place en rotation et abduction.

J'arrive maintenant à l'étude des modifications anatomiques des surfaces articulaires en présence ; elles montrent comment l'attitude temporaire du début se transforme en déformation irréductible, même sous le sommeil chloroformiqne, comment à la contracture fait suite la subluxation permanente.

L'examen de ces pièces est significatif. La face arrière du *scaphoïde*, au lieu de former une cupule régulière, ovoïde, à petite extrémité tournée en bas, est une surface concave irrégulièrement quadrangulaire. Mais ce sont avant tout les modifications de l'astragale qui ont produit le valgus. Sa tête, au lieu d'être nettement arrondie, est plus plate ; normalement, on sait que sa surface articulaire est partagée en deux territoires : l'antérieur scaphoïdien, l'inférieur ligamenteux ; mais, dans le mouvement de torsion en dedans, le scaphoïde vire et tourne sur ce territoire inférieur ; or, sur cette pièce, ce territoire inférieur est manifestement abandonné depuis longtemps par le scaphoïde ; il est semé de grosses ecchondroses et semblable aux surfaces articulaires déshabitées des luxations anciennes.

Le scaphoïde appuie surtout sur la zone externe, qu'il a déprimée. Le col est gros, hypertrophié, et il paraît s'être allongé du côté interne; en effet, la distance entre la surface articulaire tibiale et le rebord cartilagineux scaphoïdien est de deux centimètres, tandis que sur un astragale normal cette distance n'est que de quinze millimètres environ ; cela tient sans doute moins à un allongement véritable qu'au recul, à la diminution de la surface articulaire scaphoïdienne. A cause de cette déviation, l'axe antéro-postérieur de l'astragale ne coupe plus le scaphoïde en son milieu, mais obliquement en dedans, et les deux os forment entre

eux un angle très obtus dont le sommet est le tubercule scaphoïdien.

Telles sont ces lésions qui montrent qu'ici, comme au genou, comme à la hanche, les parties des surfaces articulaires qui restent constamment en présence se modèlent l'une sur l'autre par pression réciproque; cette pression, ce modelage continu entraînent des modifications dans l'axe et la configuration des surfaces, donc la limitation des mouvements. Dès lors, c'est en vain que la contracture cesserait : les positions vicieuses, d'abord purement fonctionnelles, sont fixées par des altérations anatomiques définitives.

M. Quénu. — Il me semble que cette pièce n'a pas une valeur très démonstrative au point de vue de la discussion en cours sur la tarsalgie. D'abord, ça n'est pas une tarsalgie des adolescents. Ensuite, voilà un malade qui a eu quatre blennorragies et une tumeur blanche du genou, ce qui peut faire supposer une arthrite médio-tarsienne de même nature. L'un de ces deux processus, par sa durée, est bien à lui seul susceptible d'amener un pied plat valgus par le double mécanisme de l'altération osseuse et de la contracture réflexe. Aurait-on pu élucider la nature de cette arthrite médio-tarsienne? Peut-être, en faisant l'examen histologique des parties molles, voire des tissus osseux décalcifiés.

Autre question : pourquoi a-t-on amputé la cuisse? Est-ce parce que le malade l'a demandé? C'est une raison insuffisante! Voilà une arthrite non suppurée, peut-être justiciable d'une résection. Je ne m'explique pas très bien la raison d'un tel sacrifice pour une lésion peut-être curable par des moyens conservateurs.

M. Jeanne. — Ce n'est pas sans y avoir beaucoup réfléchi et sans avoir mis ma responsabilité à couvert par une consultation, que je me suis décidé à faire le sacrifice du membre malade.

Prostatectomie transvésicale. Présentation de la pièce.

M. le Dr Jeanne (de Rouen). — Je ne veux pas insister sur l'histoire clinique du malade porteur de cette hypertrophie prostatique. La voici résumée :

Malade âgé de soixante-trois ans, atteint de troubles urinaires depuis l'âge de cinquante-sept ans : mictions nocturnes, dysurie,

diminution du jet, plusieurs accès de rétention absolue, puis nécessité du cathétérisme journalier, résidu vésical atteignant 700 grammes. Longueur de l'urètre, 25 centimètres; peu de déviation latérale du canal.

Au toucher rectal, prostate toute petite et ferme ; à l'examen cystoscopique, lobe moyen des plus nets formant un petit dôme intra-vésical. Cystite. Prolapsus rectal.

Opération le 14 octobre dernier. Prostatectomie transvésicale, sans écarteurs, à l'aveuglette, par une petite boutonnière vésicale. Tâtonnements pour trouver le plan de clivage; finalement, au bout de six à sept minutes, la prostate est enlevée en bloc avec l'urètre prostatique.

Cette histoire est donc banale; ce qui l'est moins, c'est le petit volume de la prostate enlevée ; la voici entière, en forme de cœur de carte à jouer renversée, dont la grosse extrémité inférieure en contact avec l'aponévrose moyenne; la petite extrémité en haut, intra-vésicale, en sépare les deux lobes latéraux par un sillon.

Sur la face antérieure, on voit le canal de l'urètre, enchâssé dans la glande, constitué en avant par des fibres en sautoir ; le petit lobe moyen, qui formait un monticule, surplombe en arrière son orifice vésical ; la dysurie et la rétention s'expliquent sans doute par le mécanisme du clapet. Au total, cette petite prostate pèse 16 grammes.

L'ablation régulière a donc été réalisable par la voie hypogastrique; ce qui montre que pour les prostates peu augmentées de volume l'ablation ne s'impose pas d'une façon absolue par le périnée.

Enfin, le résultat thérapeutique a été excellent : le malade urine maintenant spontanément et à plein jet un litre et demi d'urine en six ou sept mictions dans les vingt-quatre heures; le canal, non dévié, admet une sonde numéro 24; le résidu vésical est de 20 grammes. Ainsi la guérison fonctionnelle complète peut être obtenue par prostatectomie, même dans les cas où la prostate est de faible volume ; sa petitesse n'est donc pas toujours un obstacle à l'indication opératoire, pas plus qu'à l'ablation transvésicale.

Élection d'un secrétaire général.

M. ROCHARD, ayant obtenu 34 voix, est élu secrétaire général.

Le Secrétaire annuel,
RICARD.

Paris. — L. MARETHEUX, imprimeur, 1, rue Cassette.

SÉANCE DU 16 DÉCEMBRE 1908

Présidence de M. Nélaton.

Procès-verbal.

La rédaction du procès-verbal de la précédente séance est mise aux voix et adoptée.

Correspondance.

La correspondance comprend :

1°. — Les journaux et publications périodiques de la semaine.

2°. — M. Delorme s'excuse de ne pouvoir assister à la séance.

3°. — Une lettre de M. Marion, posant sa candidature à une place de membre titulaire.

4°. — Une lettre de M. Riche, posant sa candidature à une place de membre titulaire.

5°. — Un travail de MM. Fabre (de Nîmes) et Revel, médecin aide-major, sur *Deux cas de tuberculose iléo-cæcale à forme hypertrophique*. (M. Jalaguier, rapporteur.)

6°. — Le volume des *Comptes rendus du premier Congrès français de tératologie*, publiés par le Dr J. Chompret (Tours, impr. Bousrez, 1907, in-8).

A propos de la correspondance.

M. A. Poncet dépose sur le bureau la thèse du Dr Mouriquand, intitulée : *Des tumeurs inflammatoires de l'estomac, de l'intestin, et, en particulier, des tumeurs inflammatoires d'origine tuberculeuse.*

M. Monod dépose une observation de M. Le Jemtel (d'Alençon), sur un cas de *Gastrostomie chez un enfant de neuf ans pour extraction d'une broche métallique.*

M. Broca, rapporteur.

Présentation de livre.

M. Antonin Poncet. — Ma communication à la Société de Chirurgie, le 20 mai dernier, sur la *Tuberculose inflammatoire de l'estomac, sur les tumeurs et sténoses pyloriques d'origine tuberculeuse* (A. Poncet et R. Leriche), la discussion qui a suivi, m'engagent à déposer sur le bureau de la Société la thèse que voici.

Elle a été soutenue, il y a quelques semaines, à la Faculté de médecine de Lyon, par mon chef des travaux de clinique chirurgicale, le Dr Emile Mouriquand. Elle a pour titre : *Des tumeurs inflammatoires de l'estomac, de l'intestin, et, en particulier, des tumeurs inflammatoires d'origine tuberculeuse.*

Je n'ai pas à faire l'éloge, cependant très justifié, de ce travail, qui a, au moins, le mérite de l'actualité. Je n'en retiendrai, pour le moment, que la dernière partie des conclusions, qui a précisément trait aux néoplasmes inflammatoires d'origine tuberculeuse. « Dans cette variété de tuberculose, *tuberculose inflammatoire*, le processus est celui d'une inflammation banale. Il est superflu de rappeler que l'on n'y trouve pas, soit à l'œil nu, soit sous le champ du microscope, les lésions spécifiques de la tuberculose classique.

Quoique les manifestations de cette forme de tuberculose soient de connaissance récente, nous avons pu, cependant, en réunir, dans notre thèse, vingt-deux observations (1). La tuberculose y

(1) Nous aurions pu produire un plus grand nombre d'observations du même ordre; les autres, que nous possédons, paraîtront dans la *Revue de Chirurgie*, février 1909 : *Tuberculoses chirurgicales de l'estomac*, MM. R. Leriche et E. Mouriquand.

fait sa preuve par des considérations cliniques. C'est de ce côté, c'est-à-dire dans la recherche minutieuse d'autres lésions tuberculeuses, qu'il faut orienter l'examen des malades, si l'on veut espérer faire un diagnostic étiologique.

Ailleurs, la preuve n'est faite que plus tard, par l'apparition consécutive d'accidents tuberculeux évidents, comme dans les observations de M. Hartmann. »

A l'occasion du procès-verbal.

A propos de la pathogénie de la tarsalgie.

M. Antonin Poncet. — La discussion entre M. Kirmisson et moi sur la pathogénie de la tarsalgie tourne, depuis son début, dans un même cercle, dont nous ne semblons pas devoir sortir.

Je désire cependant, encore une fois, mais pour la dernière fois, présenter quelques réflexions, que m'a suggérées la lecture des Bulletins et Mémoires de la Société de Chirurgie du 8 décembre dernier.

Au fond, qu'est-ce qui nous divise : l'ancienne question, toujours nouvelle, puisqu'elle paraît loin d'être résolue, de savoir si dans la production du pied plat valgus douloureux la théorie mécanique ou statique, la théorie, autrement dit, de la surcharge, l'emporte sur la théorie inflammatoire, la théorie de l'inflammation primitive de certaines articulations du pied?

M. Kirmisson se déclare partisan, envers et contre tout, de la première théorie, celle du surmenage des pieds, et, dans sa dernière communication, il cite un certain nombre d'auteurs qui partageraient ses idées. J'aurais désiré, à cet égard, qu'il fût plus complet.

Il lui eût été facile de faire à ces auteurs d'autres emprunts, de donner avec eux, à côté des causes adjuvantes, qu'il a exclusivement indiquées, une place aux causes déterminantes, qu'ils sont, du reste, loin de nier, quoique les ignorant la plupart du temps.

Cet oubli en vaut la peine, et je continue de penser, avec non moins de chirurgiens que M. Kirmisson, que la véritable cause de la tarsalgie des adolescents n'est pas dans la fatigue du pied, et qu'à côté des causes, occasionnelles, que nous acceptons tous, il en est d'autres, celles-là essentielles, qui constituent l'élément primitif de la tarsalgie, et qui sont les vraies. Ce qui revient à dire que je reste toujours partisan, avec Gosselin, de la *théorie inflammatoire*.

Ces causes, au premier rang desquelles je place la tuberculose

inflammatoire, donnent naissance à des processus infectieux ostéo-articulaires qui président au développement du pied plat valgus douloureux.

L'étiologie prédisposante : âge, profession, etc., et, somme toute, la pression du poids du corps, seule invoquée par M. Kirmisson, est incapable de faire naître, de toutes pièces, cette maladie.

Cela est si juste, cette notion pathogénique est tellement dans tous les esprits, que, lorsque, après le rhumatisme, la goutte, la blennorragie, etc., évoqués par certains, une autre hypothèse générale se produit, celle du *rachitisme tardif*, par exemple, on la voit de suite patronnée et volontiers admise.

M. Kirmisson, lui-même, ne s'est-il pas fait le défenseur de cette forme de rachitisme ?

Mais passons. Un seul fait me paraît bien acquis. M. Kirmisson croit à la tarsalgie uniquement statique, et moi, je crois à la tarsalgie primitivement inflammatoire, secondée par toutes les causes adjuvantes bien connues et englobées sous le nom de surmenage. Je me résume en disant, et je ne suis pas le seul à penser ainsi, que toutes ces causes, justement appelées *secondaires*, sont impuissantes à faire naître, de toutes pièces, la maladie.

Inutile, pour le moment, de guerroyer davantage.

En style combatif, nous restons chacun sur nos positions.

A l'avenir de nous apprendre pourquoi, sur un grand nombre d'adolescents soumis aux mêmes causes prédisposantes : profession, fatigue, etc., il en est heureusement si peu de tarsalgiques. Pourquoi, par exemple, sur 1.000, 2.000... garçons bouchers de Paris (l'un des malades amenés par M. Kirmisson exerce cette profession) il s'en trouvera 40, 50, 60... seulement (et je lui fais dans cette statistique improvisée, que je donne, du reste, pour ce qu'elle vaut, un bien beau pourcentage), atteints de pieds plats valgus douloureux ? Cette sélection pathologique minime ne plaide-t-elle pas, aussi, mieux que toute espèce d'arguments, en faveur de la thèse que nous défendons : de la nécessité d'une cause déterminante que mettent en valeur des irritations mécaniques répétées, irritation dont je suis le premier à reconnaître l'importance?

Quant au rôle de la tuberculose inflammatoire, dans la genèse du pied plat valgus douloureux, il est depuis des années déjà, quoi qu'en pense M. Kirmisson, sorti « du terrain des hypothèses ».

Pour la tarsalgie, comme pour les autres maladies ostéo-articulaires de la croissance : scoliose, genu valgum, coxa-vara, radius curvus, etc., nous avons montré le rôle initial, chez de nombreux sujets, de la tuberculose.

Il suffit, en pareil cas, de penser à la tuberculose, pour ne pouvoir lui dénier, en l'absence de toute autre infection, l'importance que nous lui donnons.

Rapports.

Deux cas d'invagination intestinale chez l'adulte. Opération par désinvagination. Guérison, par M. le Dr Henri Brin, professeur à l'Ecole de médecine d'Angers.

Rapport par M. SOULIGOUX.

Obs. I. — *Invagination intestinale iléale ayant pour point de départ le diverticule de Meckel. Désinvagination et résection du diverticule. Guérison.*

Mme C..., trente-neuf ans, demeurant à la Pyramide, près Angers, m'est adressée à ma clinique par mon ami le Dr Letourneulx, de la Pyramide.

Cette femme a eu trois enfants; n'a jamais eu de maladies graves en dehors de ses souffrances abdominales.

Celles-ci ont débuté il y a douze ans, après son premier enfant. Deux ou trois fois par an, depuis cette époque, la malade est obligée de s'aliter pendant quelques jours. Depuis un an, dans l'intervalle des crises douloureuses, le ventre reste sensible et la malade, cultivatrice, ne peut plus travailler. C'est après un repos au lit de six semaines qu'elle vient me trouver.

Quand je l'examine, elle présente une matrice augmentée de volume, en antiflexion; le cul-de-sac postérieur est rempli par une masse bosselée, douloureuse et immobile. Les antécédents, les poussées fébriles et douloureuses, l'examen physique permettent de diagnostiquer une salpingite ancienne.

Opération le 3 mars 1904. — Laparotomie médiane sous chloroforme; hystérectomie sus-vaginale avec ablation des deux annexes malades; la gauche, très adhérente aux parois du Douglas, est grosse comme une orange. Elle se crève pendant l'extirpation. Le pus est recueilli sans qu'une anse intestinale soit souillée. Terminaison de l'opération par un surjet au catgut n° 0, cachant les ligatures des vaisseaux et le moignon du col.

Un drain en caoutchouc est laissé dans le Douglas. Fermeture de la paroi abdominale en trois plans. Catgut et crin.

L'opération a duré cinquante-cinq minutes.

Les suites opératoires furent d'abord des plus simples : un seul vomissement chloroformique le premier jour. Pas de réaction péri-

tonéale. La malade rend des gaz au bout de trente-six heures avec un lavement et elle urine seule dès le début.

La température, 36°5 le soir de l'opération.

Le 4 mars. — 37°2 et 38. Lavement qui ramène des gaz.

Le 5 mars. — 37°8 et 37°3. La malade va à la selle avec un lavement. Le drain est enlevé.

Le 6 mars. — Purgation légère. Température 36°8 et 37°5.

Le 7 mars. — Température 36°7 et 37°7.

Du 8 mars au 10 mars. — La température va de 36°5 à 37. Pouls de 80 à 88.

La malade souffre de coliques qui cessent avec l'expulsion des gaz.

Le 11 mars au matin les gaz ne sont pas expulsés, la malade souffre davantage et le ventre est légèrement ballonné, douloureux à la pression, surtout à gauche. Un lavement de 1.000 grammes ne ramène aucun gaz et est seulement un peu teinté par les matières. On met deux vessies de glace sur le ventre, on suspend l'alimentation, et on injecte un litre de sérum en deux fois. Les crins ne sont pas enlevés.

Le matin, température 36°7, et pouls à 96.

Le soir, température 37 et pouls à 110. La malade a quelques nausées.

Le 12 mars. — La malade a vomi deux fois, à minuit et à 3 heures du matin, des matières bilieuses. Elle n'a rendu aucun gaz. Le ventre est plus gros, sans être très tendu. La température est à 36°9 et le pouls varie entre 110 et 120, plus petit que la veille. L'état général commence à être inquiétant. On décide d'intervenir avec le diagnostic d'occlusion par adhérences.

Seconde laparotomie le 12 mars à l'éther, avec l'aide de mon ami le professeur Papin, d'Angers.

Même ouverture qu'à la première intervention. Les crins sont enlevés. La paroi est bien réunie; les catguts n'ont pas lâché.

Aussitôt le péritoine ouvert, il s'écoule du liquide citrin en petite quantité. Les anses grêles, très dilatées, tendent à sortir. Elles sont maintenues avec des compresses chaudes.

En les refoulant vers le diaphragme, on s'aperçoit que l'une d'elles est adhérente à la région du surjet pelvien. Cette anse est très distendue; en la suivant, on arrive sur une partie intestinale flasque, terminaison de l'iléon.

Je crois à ce moment mon diagnostic vérifié.

Coudure par adhérence.

Je cherche à libérer l'anse et j'y parviens facilement. Mais je m'aperçois alors que la circulation intestinale ne se rétablit pas, que l'occlusion a pour cause une invagination descendante de l'iléon.

Le collet est peu serré; il n'y a pour ainsi dire pas d'adhérence, et je produis facilement la désinvagination du segment interne qui peut avoir 7 à 8 centimètres de longueur. Les gaz passent immédiatement dans le bout inférieur. La surface est légèrement dépolie. En un point, la paroi présente une nodosité grosse comme une noix. Tout d'abord, je crois à un polype ayant favorisé l'invagination. Mais en l'examinant plus attentivement, je constate sur le bord libre de l'intestin, au niveau

même de la petite tumeur, un orifice bordé de séreuse, et n'étant pas par conséquent une perforation. En pressant sur les deux faces de l'intestin, je fais béer cet orifice qui m'avait semblé un simple pli de la paroi, et je vois nettement qu'il y a une invagination latérale. Avec des pinces Chaput, je parviens à évaginer un diverticule gros comme le pouce et long de 4 centimètres environ. J'ai pu constater alors un phénomène très intéressant. Aussitôt le diverticule abandonné à lui-même, il se réinvaginait, disparaissait totalement, et à sa place il n'existait plus qu'un petit orifice.

Devant cette tendance, il n'y avait qu'à l'extirper. C'est ce que je fis, et je réunis les parois intestinales par deux plans longitudinaux au fil, un plan total et un surjet de Lembert.

Drainage du petit bassin. Suture de la paroi abdominale en un plan.

Les suites furent absolument simples. Aucun vomissement postopératoire. Le soir même, la malade avait une abondante évacuation de gaz et de matières liquides.

Le drain fut enlevé au bout de quarante-huit heures, les crins au bout de dix jours.

La malade quitta la clinique le 29 mars 1904. Elle n'a jamais eu d'accident depuis lors.

Cette observation est principalement intéressante par :

1° *La cause de l'invagination.* — Ici les antécédents paraissent avoir la filiation suivante : quelques jours après la laparotomie, une anse devient adhérente à la région opératoire pelvienne. Le péristaltisme est augmenté au-dessus de cette adhérence et, comme dans l'anse luttant ainsi contre l'obstacle, il existe un centre de contraction pour ainsi dire indépendant, le diverticule de Meckel, celui-ci s'invagine dans l'intestin grêle, créant la tête de l'invagination.

Le diverticule de Meckel serait assez fréquemment le point de départ d'une invagination. Pour ne citer qu'une statistique, John Rushmore (*Annals of Surgery* 1907, fascicule 176, page 210) trouve sur 14 cas d'invagination de l'intestin grêle, 8 cas dans lesquels le diverticule meckelien en formait l'extrémité inférieure.

2° *La limitation de l'invagination.* — La partie invaginée n'avait que quelques centimètres, parce qu'elle s'était trouvée arrêtée par l'adhérence et la coudure probable de l'intestin grêle.

Obs. II. — *Invagination iléo-cæcale. Désinvagination et anastomose iléo-colique. Guérison.*

M. Ch..., trente-quatre ans, demeurant, 9, rue Bonne-Nouvelle, à Angers. Il ne présente aucun antécédent morbide. Professeur de musique, il a seulement eu à souffrir du manque de leçons, et, pendant l'année 1907 et le commencement de 1908, il ne put toujours satisfaire sa faim. A la suite de cette misère, il commença à maigrir, en janvier 1908. Depuis lors, il se sentait souvent fatigué, sans accuser de douleurs locales.

Le 28 juillet dernier, il est pris de douleurs violentes dans tout le ventre. Il essaie de toutes les positions pour les calmer. En même

temps, une diarrhée abondante et sanguinolente faisait porter à un de nos confrères le diagnostic de dysenterie saisonnière. Après chaque selle diarrhéique, les douleurs se calmaient pour reprendre ensuite avec intensité. Pouls à 110. La crise cède en quarante-huit heures aux applications chaudes, aux opiacés et à la diète. Trois jours après, nouvelle crise semblable pendant vingt-quatre heures. Mon ami le Dr Sourice constate une tumeur arrondie, douloureuse, dans l'hypocondre droit. La défense musculaire empêche de préciser ses caractères. On pense toutefois à une crise hydronéphrotique, et on applique un bandage de flanelle assez serré. Le lendemain, le malade ne souffrait plus et sa tumeur avait disparu.

Pendant huit jours, le malade reste au lit avec un régime de lait, laitages et purées, sans avoir la moindre souffrance.

Le 12 août, nouvelle crise en tous points semblable avec une selle diarrhéique et légèrement teintée de sang digéré. Le 13, je vois le malade avec le Dr Sourice. La douleur est à peu près disparue; des gaz ont été émis spontanément : la température est à 37°3 et le pouls à 80. L'examen est possible dans de bonnes conditions. M. Ch... est très amaigri et très pâle. En palpant son ventre, la main s'arrête immédiatement à une tumeur située à l'union de l'hypocondre droit et de l'épigastre. Manifestement sous-musculaire et assez superficielle, cette tumeur est arrondie et grosse à peu près comme le poing. Elle est mobile verticalement. On peut la faire descendre de façon à insinuer la main entre elle et les fausses côtes. On peut la faire remonter et disparaître à peu complètement sous les côtes. Mais il est à noter que, réintégrée sous les côtes, elle ne donne pas le contact lombaire comme le ferait un rein mobile réduit. Sa mobilité transversale, moins prononcée, permet toutefois de la faire passer à gauche de l'ombilic. Tous ces mouvements peuvent être imprimés sans grande douleur. La tumeur est submate. L'absence des troubles urinaires, la forme et les caractères de la tumeur ne nous permettent pas de nous arrêter à l'idée d'une hydronéphrose. La possibilité de séparer nettement la tumeur du foie, la mobilité verticale exagérée, l'absence de troubles hépatiques nous font éliminer la vésicule.

Nous nous arrêtons à l'hypothèse d'une tumeur colique. Les symptômes, tels que la diarrhée sanguinolente, les douleurs à caractères intestinaux, la mobilité verticale, sont en faveur de ce diagnostic. En outre, la disparition de la tumeur, puis sa réapparition au moment des crises, nous font penser à l'invagination chronique à répétition, et nous proposons une intervention.

Le lendemain, la tumeur est à nouveau disparue ; le malade a eu une selle diarrhéique abondante, a rendu de nombreux gaz et se sent tout à fait bien. Au bout de quatre jours, il se lève et reprend son travail et son régime ordinaire sans souffrir ni ressentir aucun trouble. L'amélioration se maintient jusqu'au 4 octobre, jour où il est repris d'une crise encore plus violente que les précédentes. Cette fois-ci, pas de diarrhée, mais rétention des matières et des gaz. On sent la même masse au même endroit. Le malade a des nausées, son pouls est à 100,

et la température à 37°2. Diète, glace, sérum. Le 5, le ventre se ballonne, le malade souffre toujours beaucoup. Le pouls reste entre 100 et 110, température 36°7. Le malade entre à ma clinique.

Opération le 6 octobre 1908, avec l'aide du Dr Launay, en présence des Drs Sourice, d'Angers, Sourice, de Saint-Florent-le-Vieil, sous chloroforme. Laparotomie médiane sus-ombilicale, dépassant légèrement l'ombilic en bas.

Il sort du liquide ascitique. On trouve immédiatement la tumeur. Elle siège bien sur le côlon transverse. J'essaie de l'extérioriser; mais je constate qu'elle est moins mobile qu'elle ne m'avait semblé avant l'opération, et je suis obligé de sectionner transversalement le muscle droit pour amener le côlon en dehors du ventre. Il s'agit d'une invagination typique comprenant le côlon ascendant, le cæcum, l'appendice et la portion terminale de l'iléon.

Le collet formé par le côlon transverse (près de l'angle droit) s'applique sur l'intestin grêle. Le côlon est rouge, vascularisé. Au delà de la tumeur, il est affaissé. L'iléon est également rouge, modérément distendu. M'appuyant sur la réduction spontanée de l'invagination obtenue au moins deux fois chez le malade, je pratique des pressions sur le côlon et des tractions légères sur l'intestin grêle. Presque aussitôt, je vois apparaître un appendice iléo-cæcal très long, très blanc. Je le saisis et m'en sers pour tirer sur le cæcum, qui se laisse désinvaginer assez facilement, ainsi que le côlon ascendant. Cæcum et côlon ascendant sont épaissis, blanchâtres, œdématiés et comme cartonnés. Pendant la désinvagination, la bandelette interne du côlon forme comme une espèce de corde raide se laissant mal déplier.

Pendant la réduction, on peut remarquer que l'intestin grêle est à peine engagé dans l'invagination, 2 ou 3 centimètres à peine. La tête de l'invagination devait correspondre à la partie moyenne du côlon ascendant.

Une fois la réduction obtenue, on constate que celui-ci, y compris le cæcum, est blanc et comparable à du carton mouillé. Un point de la paroi externe du cæcum (union du cæcum et du côlon) semble plus dur et former comme une tumeur diffuse. Il y a quelques ganglions augmentés de volume en arrière de l'angle iléo-cæcal. Les replis iléo-cæcaux sont œdématiés. Il s'agit très vraisemblablement d'une tuberculose cæcale.

Faut-il extirper cæcum et côlon ascendant, et aboucher l'iléon dans le côlon transverse?

L'état général précaire du sujet, la présence de l'ascite me décident à faire seulement une anastomose iléo-colique simple sans exclusion. J'abouche latéro-latéralement l'iléon au côlon transverse, après avoir fait subir une rotation à l'intestin grêle, de façon à ce qu'il se vide isopéristaltiquement dans le gros. Mon intention étant d'intervenir dans une seconde séance pour enlever le côlon ascendant et le cæcum, je place mon anastomose vers le milieu du côlon transverse, à bonne distance de la future section colique.

L'épiploon est ramené devant l'anastomose.

La section du muscle droit est suturée avec trois forts catguts n° 3, prenant à la fois aponévrose, muscle et péritoine. Puis l'incision abdominale verticale est suturée au catgut, en un plan musculopéritonéal; les deux incisions cutanées sont suturées au crin, en ayant soin que l'aponévrose soit également traversée par le crin.

Les suites ont été excellentes.

Dès le 5, le malade rend des gaz abondants et va à la selle.

Depuis, selles quotidiennes, moulées, spontanées.

Le 6 au soir, température 37°5. Pouls à 100, pas de vomissement.

Le 7, 37 degrés et 36°9. Pouls à 90.

Le 8, 36°8 et 38 degrés. Pouls à 90. Le malade se sent très bien et demande à manger.

Le 9, 36°8 et 37°9.

Le 10, 37 degrés et 37°5.

Le 11, 37°5 et 38°2. On défait le pansement et on fait sauter le point de suture inférieur. Petit hématome.

Le 12, 36°8 et 37°2.

Le 13, 36°6 et 36°9. L'appétit est considérable.

Le 14, 36°6 et 37°2. Les crins sont enlevés.

On est obligé de rationner le malade, très affamé, et de lui donner fréquemment des repas peu copieux.

Le malade rentre chez lui le 19 octobre, en bon état.

Revu le 14 novembre 1908. Le malade est complètement guéri, a engraissé notablement. Il se sent plus fort et marche chaque jour sans fatigue.

L'examen du ventre le montre souple, indolore, même au niveau du cæcum. Le malade ne veut plus entendre parler d'une nouvelle opération si les accidents ne se reproduisent pas.

Cette observation présente deux points intéressants :

1° La *désinvagination spontanée* qui semble s'être produite à plusieurs reprises chez le malade. J'ai, en effet, vérifié à l'opération que la tumeur constatée cliniquement correspondait bien à la masse de l'invagination; or, cette tumeur facilement accessible, délimitable, s'est dissipée totalement et brusquement à plusieurs reprises en même temps que disparaissaient les symptômes fonctionnels.

2° La *conduite opératoire* que j'ai suivie peut prêter à discussion. Je laisse de côté toutes les méthodes que j'aurais pu appliquer si je n'avais pu obtenir la désinvagination, et je me borne à examiner ce qui pouvait être tenté une fois la désinvagination obtenue.

a) Laisser les choses en place et se contenter de fixer le cæcum à la fosse iliaque pour prévenir la récidive; c'était le plus simple, mais aussi le moins rationnel. Indépendamment de la friabilité de la paroi qui rendait les sutures incertaines et même dangereuses, il eût été vraiment illogique de fixer une zone intestinale réservée très probablement à la résection.

b) Pratiquer immédiatement la résection iléo-cæcale. Cette solution, la seule complète et définitive, fut examinée un instant et rejetée comme trop dangereuse.

Le malade était très affaibli; l'ascite existante rendait toute exérèse plus grave en augmentant les risques de contamination péritonéale; l'étendue des modifications pariétales de l'intestin eût nécessité une section vers le milieu du côlon transverse et l'extirpation de la demi-droite du côlon transverse, du côlon ascendant, du cæcum et de 10 centimètres de l'iléon.

c) Aussi, me décidai-je à une anastomose iléo-colique. Cette solution est conforme à mon principe d'opérer en deux temps les tumeurs intestinales compliquées d'occlusion; sans doute, j'aurais pu sectionner l'iléon, fermer le bout inférieur et implanter le supérieur dans le côlon, réalisant ainsi une exclusion unilatérale. J'ai repoussé cette manière de faire : 1° à cause de la simplicité un peu moindre de l'exclusion unilatérale; 2° parce que, dans ce cas sans rétrécissement, l'exclusion unilatérale ne me paraissait pas plus efficace que l'anastomose simple. On sait, en effet, que l'antipéristaltisme suffit à ramener les matières du côlon transverse dans le cæcum.

Pour éviter ce résultat, il eût donc fallu faire une exclusion bilatérale; or, celle-ci est presque aussi grave qu'une résection; elle nécessite une fistulisation cæcale et n'est vraiment de mise que si on renonce à l'exérèse pour l'avenir.

Les deux observations de M. Brin que je viens de vous résumer sont fort intéressantes et méritent d'être étudiées séparément, car elles mettent en discussion deux variétés importantes d'invaginations intestinales.

Les observations d'invagination du diverticule de Meckel ne sont pas fréquentes, sans toutefois être extrêmement rares. MM. Forgue et Riche dans leur traité (*Du diverticule de Meckel*) en ont réuni 33 cas, auxquels il convient d'ajouter une observation de Delore et Leriche (*Revue de Chirurgie*, juillet 1908), une de Bideville (*Lancet*, 1907), une de von Mondach (Schaffouse), une de Schwartze, une de Gerrich (*Journal de Chirurgie et de Gynécologie de Chicago*, 1907), une de Ryan (*Medical journal d'Australie*, 1907), une de Gruson (*Annales de Médecine et de Pharmacie militaires*, 1907). Le total des invaginations du diverticule de Meckel que nous avons pu trouver est donc, y compris celle de M. Brin, de 41.

MM. Forgue et Riche distinguent trois degrés dans l'invagination produite par le diverticule.

1. Le diverticule seul est invaginé en doigt de gant et pend librement à l'intérieur de l'iléon, sa surface muqueuse étant en contact avec la muqueuse intestinale.

2. Le diverticule invaginé entraîne à sa suite l'iléon sous-jacent; c'est l'invagination par diverticule.

3. Le diverticule entraînant à sa suite l'iléon, arrive à la valvule iléo-cæcale et pénètre plus ou moins loin dans le cæcum ou le

côlon ascendant ; c'est l'invagination iléo-cæcale ou iléo-colique par diverticule.

L'invagination diverticulaire simple est rare. Sur les 33 observations de Forgue et Riche elle n'est signalée que six fois, ce qui fait, en y ajoutant les cas de Rutherford-Morisson, de Gruson et de Mondach, 9 cas.

MM. Forgue et Riche ont recueilli 16 observations d'invagination iléo-cæcale par diverticule, qui, ajoutées à celles de Bideville, Schwartze, Gerrich, Ryan, Delore et Leriche et de Brin, font un total de 22.

La troisième classe comprend cinq invaginations iléo-coliques et six iléo-cæcales.

Je ne veux pas insister sur les causes, signes et diagnostic de l'invagination du diverticule de Meckel ; cela nous entraînerait trop loin et nous amènerait à étudier toute l'invagination de l'intestin grêle.

En réalité, il est bien rare que le diagnostic ait été porté et, même dans les cas où il a pu être fait, il n'a pu être présenté que comme une probabilité. Il en est de même de l'invagination de l'iléon sans précision de cause (à part chez l'enfant) ; le plus souvent il s'est agi d'une trouvaille opératoire ou d'autopsie.

Je veux donc m'en tenir au simple traitement.

Deux cas peuvent se présenter au point de vue clinique.

On est appelé auprès d'un patient qui est soit en pleine crise d'occlusion aiguë ou bien qui souffre de troubles répétés dans la circulation intestinale se traduisant par des douleurs vives, un mauvais état général, arrêt le plus souvent incomplet des matières et des gaz se reproduisant par crise.

Dans le cas d'obstruction intestinale aiguë, je pense que l'opération de choix est l'anus contre nature fait à droite sans s'occuper de la cause de l'occlusion. Cet anus doit être plutôt une fistule stercorale qui, permettant l'écoulement des matières fécales, laissera au malade le temps de reprendre des forces suffisantes pour une opération plus complète ; il sera des plus faciles à fermer.

Il suffit d'avoir pratiqué quelques-unes de ces opérations en pleine crise pour se rendre compte de la difficulté de l'acte opératoire. Gêné par les anses dans la recherche de la cause de l'obstruction, le chirurgien, l'ayant trouvée, n'a encore à sa disposition s'il ne s'agit pas d'une simple bride à sectionner, qu'une bien mauvaise matière chirurgicale. Les anses distendues, souvent œdématiées, sont peu résistantes, et, de plus, quand après bien des efforts il est arrivé à terminer l'intervention, l'opérateur a toutes les peines du monde à pouvoir réintégrer le tout dans la cavité

abdominale. Aussi ces opérations se terminent-elles généralement par des désastres.

Dans les cas de M. Brin, il ne s'agissait pas d'une obstruction extrêmement intense ; il est intervenu de bonne heure, sans attendre l'apparition de symptômes trop graves ; il a cru à une coudure intestinale et, en chirurgien expert, il s'est décidé rapidement pour l'intervention. Ayant reconnu la cause de l'invagination, il a suivi la seule conduite logique : il a désinvaginé le diverticule, l'a réséqué et a traité la plaie intestinale comme une plaie ordinaire.

Holbeck, pour éviter le rétrécissement intestinal, suture transversalement les lèvres de la plaie longitudinale. Je ne pense pas que cela ait une très grosse importance. J'ai récemment réséqué un large diverticule et me suis conduit comme M. Brin, sans constater un rétrécissement notable du calibre de l'intestin.

Mais les choses ne vont pas toujours aussi simplement, et il est impossible de désinvaginer un diverticule infiltré et épaissi. Il est grave de vouloir à toute force obtenir la désinvagination, car, comme cela est arrivé à Robinson et Mainwight, on produit des lésions intestinales (rupture, dilacération) qui peuvent amener la mort par infection. Rutherfort-Morisson conseille de faire une incision losangique autour de la dépression qui indique la place du diverticule, d'extraire celui-ci et de suturer la plaie intestinale qui en résulte par une suture à triples étages. On peut faire à cette manière de procéder une objection : c'est de créer une large plaie intestinale, et je serais plus porté à imiter la technique proposée par Gruson : inciser longitudinalement l'intestin et, à travers la brèche ainsi créée, extraire le diverticule ; le réséquer à sa base après l'avoir lié avec un fort catgut et suturer la section intestinale par un double surjet. Quant à la dépression qui indique le point d'implantation du diverticule, j'en rapprocherais les bords par un surjet, de façon à l'isoler complètement de la cavité abdominale.

Quant aux deux autres variétés d'invagination ayant pour point de départ le diverticule de Meckel, elles ne diffèrent pas au point de vue du traitement, quand elles n'ont pu être réduites, des autres invaginations du grêle, quelle qu'en soit la cause.

Dans sa deuxième observation, M. Brin a abordé un sujet fort intéressant (celui du traitement des invaginations iléo-coliques). Son observation se résume en ceci : Ayant pu désinvaginer, il a cru à une tuberculose cæcale et, partisan des opérations en deux temps, il a créé une anastomose iléo-colique, voulant ensuite plus tard pratiquer la résection du cæcum.

M. Brin s'est trouvé en présence d'un cas favorable, puisqu'il a

pu désinvaginer, et il a eu raison, voulant faire une extirpation du cæcum, de ne point pratiquer de colopexie, qu'il estimait d'ailleurs devoir être grave, les parois intestinales lui semblant d'une friabilité spéciale.

Il faut toujours tenter la désinvagination. C'est l'opération idéale, quitte à se conduire secondairement suivant ses convictions. On pare ainsi immédiatement aux complications les plus graves et on met le patient en état de retrouver une résistance suffisante pour pouvoir supporter une opération complémentaire.

Elle peut même être définitive si l'on ne sent aucune tumeur dans le cæcum où à la terminaison de l'iléon que l'on peut fixer et immobiliser dans la fosse iliaque par des sutures.

Sur 13 cas que nous avons relevés dans la thèse de Gernez, la guérison a été obtenue 11 fois. Dans plusieurs de ces cas, l'on a enlevé par incision de l'intestin des polypes que l'on sentait dans sa cavité (Faure, Law-Knagg-Mouchet).

Les 2 malades qui sont morts ont succombé à une péritonite. Dans ces cas, on n'avait fait pour éviter la reproduction de l'invagination aucune opération complémentaire qui fut faite dans 5 autres : plicature du mésentère (Dixon) ; cæcopexie (Colzi-Bérard, Polinski, Rydigier). Delbet fit une suture déterminant un raphé, qui rétrécissait un peu le calibre du cæcum, mais agissait aussi comme soutien en l'empêchant de reprendre sa position vicieuse.

Dans 4 cas où la désinvagination fut possible, mais où l'état de l'intestin laissait des doutes sur sa vitalité, la résection fut pratiquée 4 fois, suivie de guérison, tandis que sur 12 cas où la désinvagination partiellement impossible a été complétée par la résection, il y a 7 morts et 5 guérisons.

M. Desmarets, qui a étudié spécialement dans sa thèse le cancer du cæcum, rapporte les 11 observations de Lejars (*Revue de Gynécologie*, 6 décembre 1907), auxquels il ajoute 7 cas nouveaux. Total 18, avec 9 morts.

J'ai moi-même opéré deux malades présentant une invagination cæcale compliquant un cancer du cæcum. Dans les 2 cas, j'ai pratiqué une résection suivie d'une réunion immédiate latéro-latérale. Mon malade est guéri depuis cinq ans et se porte fort bien. La deuxième observation a trait à une femme présentant une tumeur mobile dans la région iliaque et rénale droite, qui fut prise dans divers services pour un rein mobile avec crises d'hydronéphrose extrêmement douloureuses. L'intensité des douleurs était attribuée à un état particulièrement nerveux de cette femme. Il était d'autant plus admissible de penser à une hydronéphrose que cette femme avait parfois des émissions d'urine abondantes, et qu'il existait au fond du vase un dépôt purulent. Ce n'est que

dans les derniers jours de son séjour dans mon service que j'ai pensé à un cancer de l'intestin avec crises d'invagination. J'avais pu constater un peu de ballonnement et la malade m'avait accusé la présence de cordes qu'elle sentait, disait-elle, dans le ventre au moment de ses crises.

J'attendis une période de calme et, par une incision latérale, j'abordai le cæcum, où je trouvai une invagination iléo-colique allant jusqu'à la moitié du côlon ascendant. Les parois de l'intestin grêle étant saines au-dessus de la tumeur, je pratiquai la résection de la masse dans laquelle je sentais manifestement une tumeur.

L'opération fut très simple et terminée par une anastomose iléo-colique.

Pendant les cinq premiers jours tout alla bien : la malade rendait des gaz, allait à la selle, urinait bien. Le cinquième jour, elle fut prise de violents maux de tête, d'agitation, et bientôt nous vîmes ses mâchoires se contracter, ses yeux se révulser, ses membres se raidir en présentant des contractions spasmodiques et en quelques heures apparaître le coma. La mort survint trente-six heures après. En présence de ces symptômes, je fis faire une ponction lombaire qui montra une hypertension du liquide céphalo-rachidien. L'examen de celui-ci décèle la présence de nombreuses cultures de méningocoques. Il s'agissait d'une méningite cérébro-spinale dont il existait d'autres cas à l'hôpital Tenon.

L'autopsie confirma d'ailleurs l'examen clinique et bactériologique. La cavité abdominale était normale, aucune adhérence, aucune rougeur n'existait ; la réunion intestinale était parfaite.

Quand il s'agit de cancer, il est très évident que l'opération de choix est l'ablation de la tumeur emportant avec elle une assez longue étendue d'intestin sain. M. Lejars, en 1897, a déjà insisté très longuement sur ce point.

Mais cette intervention radicale exige pour réussir certaines indications particulières : l'état général ne doit pas être trop précaire ; l'anse grêle, au-dessus de l'invagination, ne doit être ni trop dilatée, ni trop œdématiée. Dans ce cas, en effet, les sutures seraient difficiles et auraient peu de chance de tenir. S'il en était ainsi, je préférerais faire une fistule stercorale sur le grêle, quitte à intervenir quelques jours plus tard, lorsque l'état du malade se serait relevé et que les anses grêles auraient repris leur élasticité et leur résistance normale.

De même, si la masse formée par l'invagination présentait des adhérences trop intimes avec les tissus voisins ou même s'il existait de la fièvre pouvant faire craindre l'existence d'abcès, il me semble sage, et c'est la conclusion où sont arrivés la plupart

des chirurgiens, et c'est aussi celle de Desmarets, de pratiquer l'ablation de la tumeur en deux temps.

Le premier temps serait l'exclusion unilatérale du cæcum avec iléo-sigmoïdostomie.

Le deuxième temps, la résection, lorsque l'on pensera que les lésions inflammatoires ont en totalité disparu.

C'est la conduite qu'a suivie M. Brin, qui, en présence de l'état précaire du sujet, dont la cavité abdominale contenait de l'ascite, fit une anastomose iléo-colique transverse sans exclusion, se réservant de pratiquer plus tard la résection du cæcum. Il ne put mettre à exécution la deuxième partie de son programme, le malade se trouvant en si parfait état qu'il refusait toute autre intervention.

M. Brin pense, un point de la paroi externe du cæcum lui ayant semblé dur, comme formant une tumeur diffuse, les ganglions étant augmentés de volume, qu'il s'agit d'une tuberculose cæcale. Cette dernière conclusion est peut-être inexacte, car il s'est peut-être trouvé en présence de simples manifestations d'inflammation chronique. Ainsi M. Bérard (*Semaine médicale*, 1904) constate, après avoir désinvaginé, que le cæcum a ses parois infiltrées en masse; elles donnent, comme dans le cas de M Brin, la sensation de carton mouillé; des ganglions nombreux, violacés et mous, du volume d'un pois à celui d'une noisette, comblent l'angle iléo-cæcal. Dans le cæcum lui-même, il semble qu'il y ait une tumeur largement pédiculée qu'il suppose être une hypertrophie inflammatoire tuberculeuse des lèvres de la valvule. Or, l'incision du cæcum montre qu'il n'y a pas d'ulcérations et que la tumeur est formée par les deux lèvres de la valvule, très épaissies, tomenteuses, qui font une saillie d'un centimètre environ dans la cavité du cæcum. L'orifice iléo-cæcal était largement perméable au doigt. Fermeture du cæcum.

Pour prévenir la récidive, M. Bérard fixe le cæcum au péritoine pariétal et, contrairement à ce que craignait M. Brin dans son cas, les points de suture ont bien tenu.

En terminant, je ferai remarquer que j'ai laissé de côté les cas d'invagination iléo-cæcale très étendue où il eût été de mise de discuter les interventions qui, en cas de non désinvagination, sont, soit la réaction totale du paquet formée par l'invagination, soit l'ablation du boudin à travers une incision faite au gros intestin. MM. Delore et Leriche sont très partisans de ce mode opératoire dont M. Lejars a très clairement donné la technique. J'avoue que, pour mon compte, je serais très disposé à m'y rallier.

Pour me résumer, je dirai (cela ne s'applique pas aux tout jeunes enfants) :

1° En cas d'obstruction aiguë : anus contre nature comme premier temps ;

2° En présence d'une invagination du diverticule de Meckel, l'ablation de celui-ci doit toujours être faite après réduction de l'invagination, ou, si cela est impossible, par incision de l'intestin au-dessous de l'invagination suivie de la suture de la dépression diverticulaire ;

3° Dans le cas d'invagination iléo-colique, la désinvagination simple, suivie suivant le cas de fixation du cæcum ou de plicature du mésentère, doit être le procédé de choix s'il n'existe pas de tumeur du cæcum. Si l'on constate une tumeur pédiculée, on devra l'enlever par incision de l'intestin ;

4° Dans le cas de cancer, à moins de contradiction spéciale (état précaire du sujet, dilatation trop grande de l'anse grêle avec œdème de ses parois, adhérences trop intimes de la tumeur), la résection, suivie de la réunion immédiate sans anus, me semble devoir être l'intervention idéale.

Je ne conseillerais l'anus contre nature, en dehors bien entendu des cas d'occlusions aiguës, que si les parois du grêle me semblaient devoir mal supporter les sutures que comporte une iléo-sigmoïdostomie suivie ou non d'exclusion du cæcum. C'est dire que si je jugeais la tumeur inenlevable, c'est à l'exclusion unilatérale que je m'adresserais, quitte, si les symptômes inflammatoires disparaissaient, si la tumeur devenait plus mobile, à en pratiquer l'extirpation dans un deuxième temps.

Je vous propose, pour terminer, de remercier M. Brin pour les deux belles observations qu'il nous a communiquées et de le féliciter des deux très beaux résultats qu'il a obtenus.

Communication.

Le traitement opératoire des leucoplasies linguales étendues,

par M. H. MORESTIN.

La leucoplasie est le prélude du cancer. Les deux lésions se succèdent avec une fréquence telle, que l'existence d'une plaque blanche doit toujours faire craindre l'apparition plus ou moins tardive d'un cancer. On peut même dire que l'épithélioma est la forme terminale d'un processus dont la leucoplasie est l'ébauche.

La leucoplasie de la langue est d'un pronostic particulièrement sérieux, car plus que toutes les autres, ou plus tôt et plus constamment que toutes les autres, elle conduit au cancer.

De ces faits aujourd'hui bien connus découle la nécessité d'une surveillance très attentive des plaques une fois constatées. Les traitements locaux sont utiles tout au début; joints à une hygiène buccale très soigneuse, ils peuvent faire rétrocéder l'affection, ou tout au moins la rendre stationnaire. Mais généralement ils sont impuissants à la faire disparaître et leur action est seulement palliative.

La connaissance des liens étroits qui unissent la leucoplasie à la syphilis ouvre à la thérapeutique de cette maladie une voie nouvelle. Le traitement mercuriel dont on peut toujours faire l'essai, est souvent utile surtout dans les premiers stades. Il échoue à peu près constamment lui aussi quand la lésion est déjà vieille et la muqueuse très épaissie.

Dans ces conditions, la suppression des plaques blanches par les procédés chirurgicaux, quand elle est pratiquement réalisable et justifiée par l'apparence plus ou moins menaçante des dites plaques, devient la seule solution satisfaisante.

Pour une plaque linguale circonscrite et de faible étendue, grande par exemple comme une pièce de cinquante centimes, l'intervention est des plus élémentaires quel que soit le procédé employé, galvano ou thermo-cautère, ou mieux, ablation au bistouri suivie de réunion par quelques points de suture. La parfaite bénignité d'une telle opération permet assurément d'y avoir recours sans la moindre hésitation chaque fois que l'on se trouve en présence d'une plaque rebelle au traitement général et local, et inspire quelque méfiance.

La situation est très différente quand les plaques couvrent une grande étendue de la langue. L'extirpation semble au premier abord devoir être fort difficile, tout au moins sans une grave mutilation de l'organe. C'est justement sur ces cas en apparence si défavorables pour l'intervention que je désire appeler aujourd'hui votre attention; dans plusieurs circonstances de ce genre, un procédé assez simple m'a permis d'enlever la muqueuse altérée sur une surface considérable sans pour cela renoncer aux bénéfices de la réunion immédiate.

Voici quelle est sur ces langues très leucoplasiques la topographie habituelle des lésions. Elles couvrent la plus grande partie de la face dorsale et des bords, mais on trouve en général au-devant du V lingual un territoire demeuré sain. L'altération de la muqueuse s'étend plus loin en arrière au niveau des bords que du centre de l'organe. Cette portion demeurée saine sera

pour nous une précieuse réserve autoplastique. D'autre part, si les bords sont presque constamment envahis, la face inférieure est ordinairement saine; de cette disposition nous pourrons encore tirer parti.

Voici comment, dans le cas relativement commun que je suppose et que représente la figure schématique ci-jointe, l'opération doit être conduite :

Il s'agit dans un premier temps de supprimer le plus complètement possible les portions altérées de la muqueuse. Cette ablation doit porter sur toute l'épaisseur de cette muqueuse, la détruire

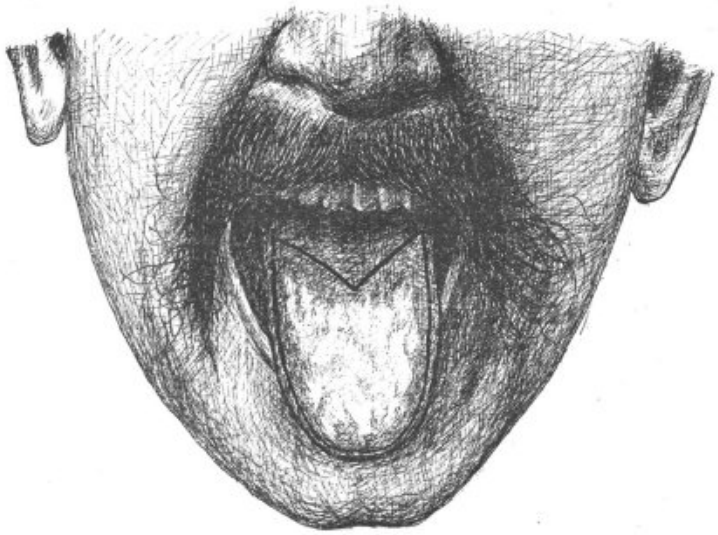

Figure 1.

radicalement. Il convient tout d'abord de fixer très soigneusement l'organe pour tracer commodément les incisions, étancher le sang qui coulera en abondance, et mener à bien les sutures relativement nombreuses. J'insiste beaucoup sur cette nécessité de fixer et maintenir la langue pendant toute la durée de l'intervention. Il suffit pour cela de passer deux fils de soie, transversalement au voisinage de la pointe, et deux autres à la base, l'un à droite, l'autre à gauche, au niveau du V lingual. En tirant sur ses fils, on fait saillir la langue hors de la bouche et tout le champ opératoire devient aisément accessible. On trace alors deux incisions partant des extrémités antérieures du V lingual et convergeant vers la ligne médiane au-dessus des lésions. En se réunissant, elles dessinent un V à sommet antérieur (fig. 1).

Une autre incision en U suit le bord de la la gue, en dehors et en arrière des lésions. Cette incision margina' vient en arrière, par ses deux extrémités, se réunir aux extrém'tés postérieures des deux premières incisions. Tout le territoi compris entre le V central et l'U marginal doit être supprimé (fig. 1). Il suffit de saisir avec une pince la muqueuse condamnée et d'en disséquer la face profonde avec les ciseaux, ce qui se fait très rapidement. Les fibres musculaires n'offrent aucune résistance et se détachent aisément de la muqueuse indurée et épaissie. Toutefois cette séparation ne va sans une abondante hémorragie. De tous côtés, le

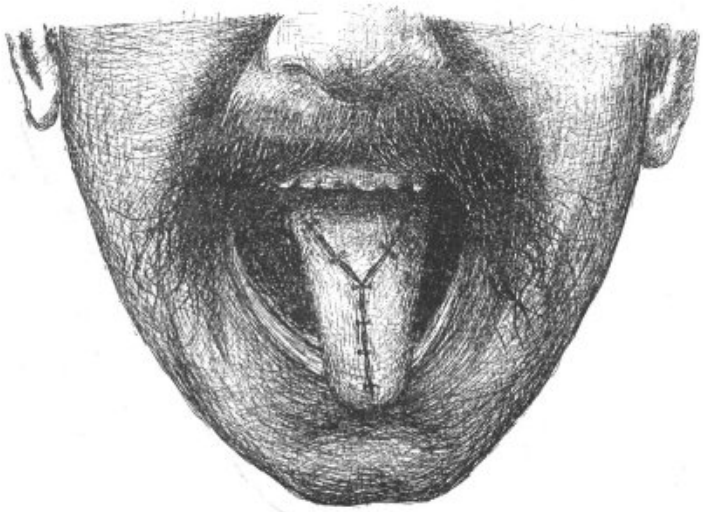

Figure 2.

sang jaillit d'une foule de petites artérioles. Cet écoulement sanguin est plus ennuyeux que grave. La compression suffit à le maîtriser, à le réduire à un suintement sans importance. De fait, chez aucun de mes opérés je n'ai eu à pratiquer de ligature.

Vient maintenant le temps de la réparation. On a sous les yeux une vaste plaie, au fond de laquelle on aperçoit les faisceaux musculaires tranchés par les ciseaux, et au-dessus un triangle de muqueuse. Pour combler la plaie, grâce à la très grande souplesse du corps charnu de la langue, il suffit de réunir les deux bords du triangle muqueux central à la lèvre externe de la plaie, dans l'étendue correspondante, et plus bas de réunir l'un à l'autre les deux bords de l'organe, qui se trouve ainsi replié sur lui-même.

Quand les sutures sont terminées, la langue offre un aspect

cylindro-conique médiocrement gracieux, mais les choses s'arrangeront plus tard.

Pendant les deux ou trois jours qui suivent l'intervention, on note le plus souvent un léger gonflement de la langue, une infiltration sanguine soulevant quelque peu la muqueuse du plancher buccal; au quatrième ou au troisième jour, cette tuméfaction, d'ailleurs très modérée, commence à décroître, pour disparaître le septième ou le huitième.

J'ai pratiqué six fois l'opération que je viens de décrire. Chez mes six opérés, la guérison est survenue sans autre incident, sans fièvre, ni suppuration, ni épisode inquiétant quelconque. La réunion primitive a été obtenue constamment. Bref, les suites opératoires ont toujours été jusqu'ici irréprochables.

En suivant ces malades, on voit promptement se modifier,

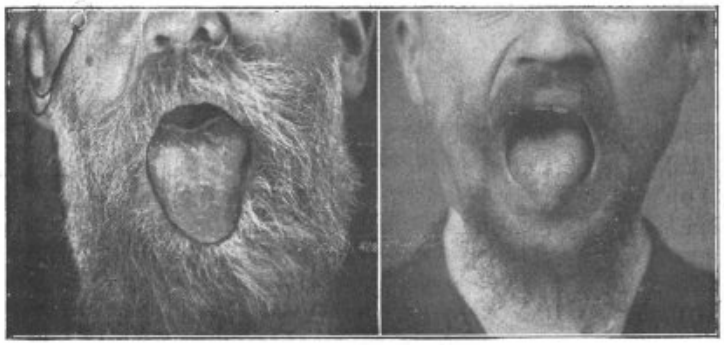

Figure. 3. Figure 4.

s'améliorer la configuration de leur langue. Celle-ci tend à s'étaler, à s'aplatir, et bientôt, au point de vue morphologique, elle devient très acceptable (fig. 3 et 4). La muqueuse de la face inférieure, complaisante, se laisse graduellement distendre. Les veines ranines, normalement voisines du frein, sont attirées en dehors et se dessinent sur les bords de la langue.

La face dorsale de l'organe est maintenant couverte d'une muqueuse souple et lisse, qui contraste avec la partie demeurante, couverte de saillies papillaires.

Au bout de peu de temps, la mastication et la déglutition s'effectuent de la façon la plus normale; la gustation ne m'a paru que très peu modifiée chez mes opérés.

Mais l'acte opératoire n'aurait-il pas quelque fâcheuse conséquence pour l'élocution? C'est là un point très important et dont j'ai dû beaucoup me préoccuper à l'occasion de mes malades. Deux

d'entre eux sont employés de commerce; pour l'un d'eux surtout, occupé dans un bazar, la question était capitale. Elle l'était également pour un de nos collègues, chargé d'un haut enseignement, qui me demanda avec insistance avant de consentir à l'intervention : « Pourrai-je faire mon cours? » Or, chez tous ces malades l'élocution est redevenue à peu près complètement normale. Mon savant ami a pu reprendre son enseignement sans que ses élèves aient eu soupçon de l'opération subie par lui. Il est vrai qu'il a mis à faire la rééducation de sa langue la plus intelligente ténacité. De même, mon employé de bazar n'a, pour ainsi dire, rien perdu de son brio. Les autres ont, par moments, dans la parole rapide, une sorte de léger zozottement, qui ne leur est aucunement pénible et ne paraît à leur prochain ni désagréable, ni ridicule. Chez tous, au contraire, la leucoplasie déterminait une véritable gêne, à cause de la rigidité de la muqueuse, la lésion formant une sorte de cuirasse linguale. Ils sont maintenant plus à l'aise, l'organe, délivré de cette coque dure, ayant récupéré une grande partie de sa souplesse.

Mais, ce n'est pas tout, et il faut savoir où ils en sont en ce qui concerne la guérison de la leucoplasie elle-même. De ces six malades, le plus ancien ne date que de trois ans et demi, ayant été opéré le 17 juillet 1903 à l'hôpital Saint-Antoine. Il est demeuré bien guéri, de même que le médecin auquel je faisais allusion tout à l'heure, opéré le 15 juillet 1907. C'est que tous deux ont renoncé à fumer et prennent le plus grand soin de leur bouche. Chez deux autres, opérés en 1907, et présentés par moi à la Société de Dermatologie, j'ai noté récemment la présence de deux petites plaques opalines. Ces malheureux n'ont pu s'empêcher, l'un de reprendre sa pipe, l'autre de négliger un peu ses dents. A la vérité, leurs plaques, très minces, lisses et minuscules, ne m'inspirent jusqu'à présent aucune crainte.

Le cinquième, opéré à l'Hôtel-Dieu au commencement de cette année, est toujours dans l'état le plus satisfaisant. Pour le sixième, traité à la même époque dans le même hôpital, j'ai eu le regret de voir après quelques mois se développer un cancer au niveau de la partie postérieure de la langue, à distance du territoire jadis leucoplasique. J'ai extirpé la moitié correspondante de la langue et les ganglions cervicaux tributaires. Mais ici encore, je n'ai pas été heureux; j'ai pu constater ces jours derniers une récidive dans la région carotidienne et le pauvre homme doit être considéré comme à peu près irrémédiablement perdu.

Il s'agit évidemment dans ce dernier cas d'une fâcheuse coïncidence. Pour les autres malades, il est clair que la suppression de plaques leucoplasiques très étendues, gênantes et dangereuses, a

rendu leur situation infiniment préférable à ce qu'elle était auparavant.

Ils ont été délivrés d'une gêne locale assez pénible, et leur avenir est beaucoup moins sombre. Il n'y a sans doute aucune raison pour qu'ils n'aient pas plus tard d'autres manifestations leucoplasiques, dont un traitement général et des soins hygiéniques peuvent d'ailleurs retarder ou empêcher l'apparition. Mais leurs chances de cancérisation sont réduites dans une énorme proportion.

Les vastes leucoplasies formant à la langue comme une carapace sont donc en résumé justiciables d'une intervention un peu délicate, il est vrai, mais sans aucune difficulté réelle, efficace et bénigne.

Je crois l'intervention non seulement légitime, mais nécessaire au stade précancéreux, alors que rien encore n'annonce l'apparition du cancer. Il suffit, pour qu'elle soit justifiée et indiquée, que les plaques soient épaissies, irrégulières, squameuses ou fissurées, ou que se montrent quelques exulcérations. Comme plus les plaques sont étendues, plus sont grandes les chances de cancer, et plus pénible est la gêne locale, l'opération n'est jamais mieux indiquée que dans ces grandes leucoplasies en cuirasse couvrant la plus grande partie de la face dorsale et les bords de la langue. A ces cas s'applique le procédé que j'ai voulu soumettre aujourd'hui à votre critique.

M. Paul Reclus. — Le procédé que vient de nous décrire M. Morestin me paraît séduisant et j'y reconnais sa maîtrise habituelle. Mais je désirerais lui poser une question précise : quelles sont les indications de l'extirpation de la muqueuse linguale leucoplasique? Car je suppose que, par le seul fait qu'une plaque blanche s'est développée sur cette muqueuse, il ne pratiquera pas une aussi large opération. D'autre part, notre collègue sait fort bien que les lésions de la leucokératose sont loin d'être confinées toujours sur la face dorsale de la langue. Rien n'est plus fréquent que de les voir sur les bords, sur la face profonde, sur le plancher buccal, et l'on peut même dire que leur point d'élection est à la commissure des lèvres et le long d'une ligne qui correspondrait à la rencontre des dents supérieures et des dents inférieures. Donc, l'opération, si étendue déjà, que nous conseille notre collègue laisserait, dans un grand nombre de cas, des plaques leucoplasiques persistantes.

Autre objection : Supposons la muqueuse de la langue seule atteinte; elle peut ne l'être que dans une faible partie de son

étendue; de larges espaces sains, ou peu touchés, séparent les plaques blanches; dans d'autres cas, la muqueuse dépapillée semble à peine teintée d'une légère couche opaline; l'organe a gardé sa souplesse, toutes ses fonctions, et, n'étaient les craintes que cette leucoplasie inspire au médecin, le malade rassuré s'en apercevrait à peine. Est-ce que dans ces cas vous opérerez encore?

D'autant que vous ne savez pas, parmi les aspects presque innombrables que peuvent revêtir les manifestations leucoplasiques, celles qui auront pour conséquence un épithélioma et celles qui peuvent persister pendant de longues années sans dégénérescence. La plupart d'entre vous ont connu, comme moi, un fabricant d'instruments de chirurgie qui avait sur toute la face dorsale de la langue comme une couche de crème, épaisse de plus d'un centimètre. Elle débordait les bords de l'organe et, en arrière, empiétait sur le V lingual. J'ai suivi ce malade plusieurs années, attendant toujours l'induration particulière et l'ulcération qui révéleraient l'épithélioma commençant; cette dégénérescence ne s'est pas produite, du moins à ma connaissance, et notre individu aurait été emporté par une broncho-pneumonie, longtemps, très longtemps après le début de la leucokératose.

D'autre part, de petites taches opalines, à peine visibles, uniques, deviennent le siège d'épithélioma redoutable; et si notre collègue Gaucher a quelque tendance à croire que tous les épithéliomas linguaux naissent sur une plaque leucoplasique, c'est qu'il pense à ces cas où la teinte opaline ou bleutée est si transparente, et s'accompagne d'altération si légère des tissus, qu'elle a passé inaperçue à l'œil de l'observateur. Opérerez-vous par votre procédé radical ces leucokératoses à peine ébauchées, parce que, aussi bien que les leucokératoses épaisses, elles peuvent donner lieu à la dégénérescence?

J'aimerais vous entendre dire dans quels cas vous opérerez et à quels caractères nous reconnaîtrons la leucoplasie à opérer. D'autant que votre procédé — qui me paraît excellent, je le proclame encore une fois — ne laissera cependant pas à la langue tout à fait la même souplesse et la même élasticité. Or, il ne faut pas oublier qu'il y a des leucoplasies à évolution infiniment lente, qui restent stationnaires, et dont les individus qui en sont atteints peuvent, grâce à des moyens prophylactiques dont le meilleur est de ne pas fumer, vivre fort longtemps, sans trop d'ennui et mourir d'autre chose sans avoir eu d'épithélioma.

Et puis, il y a épithélioma et épithélioma. Je vous ai montré ici un malade dont voici le *curriculum vitæ*: En 1870, plaques leucoplasiques; elles persistent, mais sans grand dommage pour le porteur; en 1880, apparition d'une petite tumeur sur le bord de la

langue; elle progresse peu et ce n'est qu'au bout de dix ans qu'elle est enlevée par le professeur Richet, extirpation tout à fait partielle et qui n'altère en rien la forme et les fonctions de la langue. Un an après, nouvelle tumeur superficielle qu'enlève Humbert, par une opération partielle semblable à la première. Puis le malade se remet dans mes mains et, de 1892 à 1907, je lui enlève onze épithéliomas, démontrés tels par l'examen microscopique, car, au point de vue clinique, et, sauf la base indurée, on aurait pris ces petites plaques, larges de 10 à 12 millimètres dans leur plus grand diamètre, pour un simple papillome; en 1908, épithélioma profond cette fois et opéré par l'ablation large de la moitié droite de la langue; peu de temps après, nouvel épithélioma sur le bord gauche. Le malade était inopérable et mourut de cachexie.

Je vois bien l'objection. Si, en 1870, vous aviez pratiqué la décortication de la langue, vous n'auriez pas eu à pratiquer vos onze opérations! C'est vrai, mais qu'étaient ces opérations? Rien, absolument rien. Au bout de cinq à six jours, les catguts tombaient et le malade reprenait ses occupations habituelles, et, pendant trente-huit ans, entendez-vous, trente-huit ans, il a joui de sa langue intacte. Et ne dites pas que mes opérations étaient incomplètes, « qu'elles attisaient » le mal, puisque *jamais* ce n'est sous la cicatrice, mais toujours au loin, souvent en un point opposé, que le mal reparaissait.

Si encore vous pouviez m'affirmer qu'une fois votre opération radicale pratiquée, c'en est fini avec la leucoplasie et l'épithélioma! Mais vos observations, comme vous nous le dites fort correctement, prouvent le contraire; de nouvelles plaques ont apparu sur les bords dans une de vos opérations, je crois, et puis, chose beaucoup plus grave, un épithélioma profond, non plus un de nos épithéliomas en surface, mais un véritable cancer de la langue, s'est développé chez un de vos opérés. Votre décortication n'a rien empêché du tout.

Je me résume : vous nous apportez un manuel opératoire qui porte bien votre signature par son ingéniosité et par son caractère d'élégance, et je crois bien que le cas échéant c'est à lui que j'aurais recours. Mais ce que je vous demande instamment, pour ne pas ouvrir le champ à trop de bistouris impatients, à quels cas de leucoplasie vous le réservez? En un mot, je voudrais savoir si vous appliquez votre technique dans tous les cas de leucokératose ou si vous l'appliquerez à quelques cas seulement, et alors mes collègues et moi serions heureux de savoir quels sont ces cas et à quels caractères nous les reconnaîtrons.

M. MORESTIN. — J'écoute toujours avec intérêt, et même avec plaisir, mon maître M. Reclus; mais son argumentation, bien que très vive et très serrée, n'ébranle en rien, je l'avoue, mes convictions touchant l'opportunité des interventions dans certaines formes de leucoplasie linguale.

M. Reclus juge favorablement mon procédé; c'est quelque chose, et j'en serais fier à bon droit si cette approbation n'était purement platonique. M. Reclus semble, en effet, n'admettre aucune indication opératoire en dehors de la transformation cancéreuse.

Mais justement il s'agit de prévenir celle-ci, d'intervenir à la moindre menace, de détruire les plaques alors qu'elles commencent seulement à devenir suspectes, à s'épaissir, à se montrer irrégulières, à présenter quelques exulcérations, à gêner le sujet qui en est porteur.

M. Reclus m'objecte qu'il faudrait, en acceptant mon point de vue, extirper toutes les leucoplasies buccales, et en particulier celles de la joue, qui sont plus fréquentes encore que celles de la langue.

Tout d'abord, je ne repousse en aucune façon l'intervention pour les plaques leucoplasiques de la joue. Il y a peu de temps, j'ai extirpé à une jeune femme, étudiante en médecine, des plaques rétrocommissurales qu'elle portait des deux côtés, tant pour la débarrasser de toute fâcheuse éventualité ultérieure que pour lui procurer un réconfort moral dont elle avait le plus pressant besoin, attendu qu'elle était constamment tourmentée, hantée par les plus pénibles appréhensions au sujet d'une évolution épithéliomateuse possible.

Mais si les leucoplasies jugales sont très banales, leur malignité est moins grande que celle des leucoplasies linguales; elles sont bien moins souvent le point de départ de cancers, le fait est indéniable; il est relativement rare de voir sur la joue ces plaques épaisses, très blanches, très inégales, que l'on rencontre souvent à la face dorsale de la langue. Ce dernier organe n'est certes pas le seul exposé au cancer d'origine leucoplasique, mais c'est le plus exposé.

Mon procédé n'est sans doute pas applicable à tous les cas de leucoplasie linguale, mais à un certain nombre de cas. La répartition habituelle des plaques sur la face dorsale et sur les bords en permet l'application, alors même que les lésions sont très étendues. Je n'ai pas dit qu'il fût toujours de mise. Il l'est souvent et a fait sa preuve, voilà tout. Pour une répartition différente des lésions, je m'arrangerais autrement, adaptant ma technique aux nécessités des cas particuliers, notamment pour les plaques

localisées au plancher buccal, lesquelles sont du reste exceptionnelles.

M. Reclus me fait remarquer que, chez un de mes malades, l'extirpation des plaques n'a pas empêché l'éclosion d'un cancer. Il est vrai, l'opération n'a pu mettre à l'abri ce malheureux. Mais sa triste destinée me paraît un argument en faveur du traitement radical de ces lésions, en montrant à quel point de tels malades sont menacés. Notons d'ailleurs que l'acte opératoire ne saurait être ici en rien incriminé. Le cancer s'est développé à distance du territoire modifié par l'intervention.

M. Reclus oppose à cette observation l'histoire d'un malade qui aurait subi onze petites interventions successives pour des épithéliomas ayant pris naissance sur des points différents d'une même langue leucoplasique. Ce fait pourrait tout aussi bien être interprété en faveur de la thèse que je soutiens.

Une décortication de la langue, une éradication très large de la leucoplasie, pratiquée d'emblée, eût peut-être épargné au sujet cette longue série d'opérations.

M. Segond. — Comme mon ami M. Reclus, je voudrais savoir quelles sont les lésions leucoplasiques que M. Morestin enlève, quelles sont celles qu'il respecte. Pour moi, j'opère les plaques leucoplasiques quand elles dégénèrent en épithélioma ; en dehors de cela, je les respecte. Je serais désireux de connaître quelle est, à cet égard, la conduite de mes collègues.

M. Paul Reclus. — M. Morestin n'a pas répondu à ma question. Opérez-vous toutes les leucoplasies linguales? Et si vous ne les opérez pas toutes, à quels caractères distinguerons-nous celles qu'il faut opérer de celles qu'il ne faut pas opérer?

M. Lucas-Championnière. — Je crois, en effet, comme M. Segond, qu'il serait intéressant de connaître le sentiment des chirurgiens de la Société sur l'opportunité des opérations à appliquer aux cas de leucoplasie buccale. En ce disant, je laisse de côté complètement l'opération même que nous a décrite M. Morestin.

En ce qui concerne ma propre expérience, j'estime que la leucoplasie appartient à cette catégorie de lésions qui sont bénignes et supportables pendant une période de temps considérable et qui, sous l'influence d'une opération, peuvent devenir des lésions d'une malignité très grande. J'ai vu à plusieurs reprises des épithéliomas de la plus grande malignité se développer sur des langues opérées pour des lésions restées bénignes pendant des périodes de temps considérables. C'est un fait noté pour la leucoplasie comme

il a été noté pour certaines formes de papillomes bénins. Les anciens ont considéré ces sortes de lésions comme des *noli me tangere* et j'estime qu'ils avaient raison. C'est un fait des plus préoccupants que cette transformation d'une lésion bénigne en lésion maligne du fait de l'opération. Je crois qu'il est particulièrement menaçant pour la leucoplasie, tandis que des lésions de leucoplasie même énormes peuvent subsister pendant des périodes de temps très considérables et rester très supportables avec quelques soins réguliers qui sont plutôt des soins hygiéniques.

Cela ne nous empêche pas de nous intéresser à l'opération que nous a décrite M. Morestin. Mais je crois bien que beaucoup d'entre nous seront portés à en restreindre singulièrement les indications.

M. Antonin Poncet. — Mon opinion est très ferme quant au traitement chirurgical des leucoplasies buccales simples. Elle est basée sur une expérience chirurgicale déjà longue. Je suis partisan de l'abstention, et si l'expression de *noli me tangere* est tout à fait justifiée, c'est bien à propos de ces leucoplasmes buccaux. Je ne puis pas donner à mon opinion une forme plus convaincue, qu'en disant : si j'étais atteint de leucoplasie linguale, je m'en tiendrais uniquement au traitement et aux soins médicaux, dont ont parlé mes amis Segond et Reclus. Je récuserais toute intervention chirurgicale, si minime, si radicale fût-elle. On voit tout, en clinique; les expressions *toujours*, *jamais*, ne répondent pas à la réalité des choses, et il est tel cas, dans celui, par exemple, d'une complication locale naissante, et cela va sans dire, d'une dégénérescence cancroïdale, où l'opération pour une leucoplasie de la langue trouve ses indications.

M. Morestin. — Je souhaite moi-même très vivement que cette importante question soit soumise à un débat aussi complet que possible. C'est bien pour cela que j'ai provoqué cette discussion devant la Société de Chirurgie, et je serais très heureux de recueillir les opinions de mes collègues, qu'elles soient ou non favorables à ma manière de voir. Il me semble que M. Segond n'a pas dû entendre ma communication, car il me cite en exemple un malade atteint de leucoplasie palatine. Les leucoplasies du voile sont extrêmement rares. Celles de la voûte le sont moins, sans être communes. Ce sont là des faits très intéressants, mais je rappelle que mon travail visait exclusivement le traitement de la leucoplasie linguale, et je veux m'en tenir à cette localisation.

Or, je n'ai pas dit que nous devions extirper toute leucoplasie, quelle qu'elle fût. Les leucoplasies inquiétantes, soit par leur

étendue, soit par leur évolution rapide, soit par l'épaisseur et l'irrégularité des plaques, soit par la présence d'exulcérations ou la tendance aux formations papillomateuses, doivent, à mon sens, être énergiquement poursuivies et méthodiquement détruites. Le manuel opératoire que je propose, après l'avoir mis à l'épreuve, permet justement de mener à bien cette large exérèse dans des cas où, au premier abord, on pourrait se laisser rebuter par la difficulté technique.

Je ne crois pas avoir étendu outre mesure les indications opératoires dans les grandes leucoplasies. Bien que je sois depuis plusieurs années préoccupé de leur traitement, et que j'aie eu l'occasion d'examiner d'assez nombreux malades, j'ai pratiqué six fois seulement l'intervention que j'ai voulu soumettre aujourd'hui à votre critique.

Encore n'ai-je pas eu à prendre seul ma détermination. Ces malades m'ont été tous adressés par mes collègues de la Société de Dermatologie, par Gaucher, par Queyrat, par Milian, par Hudelo, qui, avant de me les confier, avaient sans doute mûrement réfléchi à l'inanité des traitements locaux et aux dangers d'une expectation indéfinie.

Beaucoup de dermatologistes loin de partager la répugnance que vous manifestez aujourd'hui pour le traitement chirurgical de la leucoplasie, l'acceptent volontiers. Je citerai particulièrement Perrin (de Marseille), qui, dès 1896, au Congrès de Dermatologie de Londres, s'en est déclaré partisan convaincu.

M. Routier. — Je voudrais dire à M. Morestin que toutes les leucoplasies buccales même étendues et très étendues ne se transforment pas toutes vite en cancer.

J'ai observé un cas de leucoplasie à l'époque de mon internat, en 1878 : la leucoplasie recouvrait les joues, la face dorsale de la langue ; et en 1898, j'ai opéré ce malade pour un cancer de la langue développé sur un point de la langue qui n'était pas leucoplasique.

Aurait-on mieux obtenu par la décortication prématurée de la muqueuse des joues et de la langue? Je ne le crois pas.

M. Morestin. — Je répondrai à M. Segond avec la plus grande netteté. Les malades que j'ai opérés n'étaient nullement cancéreux et, dans ma communication, je ne me suis pas occupé des leucoplasies déjà compliquées de cancer. Pour un cancer de la langue, même superficiel, je ne me contenterais pas d'une décortication ; une très large opération, l'extirpation de la moitié ou de la totalité de la langue, avec ablation des ganglions carotidiens et

sous-maxillaires, me paraîtrait indispensable. Mais je vise seulement la lésion précancéreuse, la leucoplasie inquiétante. Or, les formes de leucoplasie qui me semblent devoir inspirer de la méfiance ne sont pas très rares, et dans le doute il n'y aurait pas grand inconvénient à enlever trop que pas assez. Les plaques minces, simplement opalines, à surface lisse, je les respecte ; mais quand les plaques sont épaisses, à surface inégale, quand elles tendent à progresser rapidement, quand elles présentent des signes d'activité, quand elles occasionnent quelque douleur ou simplement quand par leur rigidité elles déterminent de la gêne, il n'y a qu'avantage à en débarrasser le malade, étant donnés l'infidélité habituelle des moyens non chirurgicaux et le danger permanent de transformation maligne.

A ce propos, ce n'est pas sans surprise et sans regret que j'entends MM. Lucas-Championnière et Poncet prononcer le mot de *noli me tangere*. Les anciens l'appliquaient surtout aux épithéliomas de la peau. Mais leur pratique était détestable ; par des interventions trop souvent insuffisantes, incomplètes et septiques, ils *attisaient* la lésion, l'aggravaient progressivement. Or, aujourd'hui, loin d'être des *noli me tangere*, ces cancroïdes sont au contraire d'une guérison facile et à peu près certaine, pourvu qu'ils soient attaqués de bonne heure et convenablement.

Il en va de même de la leucoplasie ; si l'on opère alors qu'elle s'est déjà cancérisée, et que l'intervention soit trop sommaire, elle peut à la vérité donner un coup de fouet au processus néoplasique. Voilà justement pourquoi il est sage d'aller au-devant, et d'intervenir au stade précancéreux. Il me paraît certain que l'opération ne peut alors avoir aucune conséquence fâcheuse. Elle ne peut que réduire dans une énorme proportion les chances de cancérisation. Elle ne saurait, il est vrai, les supprimer complètement, puisqu'on laisse des surfaces muqueuses déjà plus ou moins modifiées ; mais les portions extirpées étant les plus malades, les plus dangereuses à garder, le sujet se trouve après leur disparition dans des conditions infiniment meilleures pour l'avenir.

M. Reclus fait remarquer que chez le malade auquel il a fait subir successivement plusieurs opérations pour un épithéliome en surface, aucune de ces interventions n'a *attisé* les lésions leucoplasiques existantes, et la preuve, c'est que jamais la tumeur n'a reparu dans la cicatrice, mais toujours en un point souvent très éloigné.

M. Morestin. — Cela prouve donc que chez lui au moins la leucoplasie n'était pas un *noli me tangere*.

M. Paul Reclus. — Je vois enfin, et j'en suis heureux, que vous ne les opérez pas toutes, mais vous ne nous dites pas encore à quel signe on reconnaîtra celles qui sont malignes et que dès lors il faut extirper.

Présentations de malades.

M. Kirmisson. — Je suis bien aise que notre collègue M. Poncet assiste à la séance, car j'ai justement fait venir deux jeunes gens qui sont pour moi deux types parfaits de la tarsalgie telle que je la comprends. M. Poncet pourra les examiner avec nous.

Le premier de ces malades est un grand jeune homme de quinze ans, extraordinairement grand et fort pour son âge ; il est apprenti boucher et a commencé à travailler depuis un an ; c'est depuis ce moment qu'il souffre de ses pieds, au point d'avoir dû cesser son travail. Il offre un double pied plat valgus extrêmement prononcé, mais réductible.

Le second est, lui aussi, très fort et vigoureux, mais il est petit pour son âge ; il a quatorze ans, et est employé comme vendeur dans un magasin. Comme tel, il reste debout toute la journée ; depuis qu'il a commencé à travailler, ce garçon, qui n'avait jamais été incommodé par la conformation de ses pieds pendant qu'il fréquentait l'école, a ressenti de la gêne, puis des douleurs si vives qu'il a dû abandonner son travail. Il y a en outre chez lui cette particularité intéressante que, vers l'âge de trois ans, il a été rachitique ; à cette époque, il a été traité aux Enfants-Malades, où sa mère venait en consultation.

Ceci démontre une fois de plus les rapports qui existent entre le pied plat valgus et le rachitisme, rapports sur lesquels je ne cesse d'insister. A la différence du malade précédent, ce jeune homme présente des lésions asymétriques sur chacun des deux pieds. A droite, en effet, il a simplement un pied plat valgus, à gauche, un pied plat valgus douloureux, avec contracture, c'est-à-dire une tarsalgie véritable ; c'est là une circonstance que nous rencontrons très souvent, toutes les difformités du membre inférieur tendant à être plus prononcées du côté gauche, qui est celui sur lequel nous prenons le plus volontiers point d'appui pendant la station. J'ajoute que ces deux jeunes gens sont parfaitement bien portants, ils sont indemnes de toute tare tuberculeuse ; chez eux, la percussion et l'auscultation de la poitrine ne révèlent aucune lésion. Ce sont pour moi deux exemples bien nets de tarsalgie d'origine statique, complètement étrangère à la tuberculose.

M. Antonin Poncet. — Je me félicite d'assister à la séance de la Société de Chirurgie d'aujourd'hui, ce qui m'a permis d'entendre mon ami Kirmisson, et d'examiner les deux tarsalgiques qu'il a présentés.

Ce sont de très beaux exemples, tout à fait classiques, de pieds plats valgus douloureux. Au point de vue du diagnostic, il n'y a pas de doute, mais en est-il de même au point de vue pathogénique?

M. Kirmisson affirme bien que ces pieds ne sont pas de nature tuberculeuse, mais sur quels signes s'appuie-t-il, et quelle étiologie invoque-t-il?

Pour l'origine tuberculeuse, il se montre, comme je devais m'y attendre, irréductible.

Ces jeunes gens, en effet, ne sont pas phtisiques à un degré quelconque ; ils n'ont aucune tare tuberculeuse, ancienne ou présente, leur hérédité n'a rien de suspect... Tout ceci, je le concède parfaitement; et vraiment, s'il en était autrement, si ces sujets étaient, ou avaient été des tuberculeux, classiques, avérés, je ne vois absolument pas pourquoi M. Kirmisson refuserait à de tels malades, indemnes de toute autre infection que la tuberculose, le droit de faire aux pieds des ostéo-arthrites sèches, plastiques, médio-tarsiennes et autres, comme en produit la tuberculose inflammatoire dans toutes les autres articulations.

Mais, à côté des tarsalgiques devenus tels, après ou dans le cours de manifestations bacillaires typiques, il en est chez lesquels les premiers accidents de nature tuberculeuse sont précisément les ostéo-arthrites du tarse, qui conditionnent le pied plat valgus douloureux.

Il est bien permis à la tuberculose inflammatoire, à forme atténuée, plus ou moins fruste, etc., de faire ce que fait si fréquemment, la tuberculose plus virulente, classique celle-là, et qui frappe primitivement des os, des articulations, des ganglions, la peau, etc., sans avoir préalablement touché le poumon et d'autres viscères.

Chez les deux malades de M. Kirmisson, rien ne prouve qu'il ne s'agit pas précisément d'une de ces formes de tarsalgie, tarsalgie primitive par opposition aux tarsalgies que nous appelons secondaires ou concomitantes, lorsque les malades sont des tuberculeux en évolution indéniable pour tout le monde.

Pourquoi, et en toute équité, refuser à cette malheureuse tuberculose, qui n'a qu'un tort, celui d'être nouvelle venue, ce que l'on accorde si libéralement à sa sœur ainée! Elles ne diffèrent, cependant, en réalité, l'un de l'autre, que par leur degré de malignité.

M. Kirmisson ferait bien, chez ces tarsalgiques, de recourir à la séro-réaction, à la cuti-réaction, etc.; peut-être, trouvera-t-il dans l'emploi de ces méthodes diverses, révélatrices, pour beaucoup, de la tuberculose, quelques présomptions, que j'enregistrerai avec plaisir?

J'ai eu, bien des fois, recours à la séro-réaction d'Arloing et Courmont. Je n'ai eu qu'à m'en louer.

Pour le moment, je pose naturellement un point d'interrogation quant à la pathogénie tuberculeuse des quatre pieds plats valgus douloureux que je viens d'examiner. Leur évolution nous renseignera peut-être. Mais, dès maintenant, je me vois obligé de reconnaître que les arguments invoqués par M. Kirmisson, contre cette étiologie bacillaire, sont sans aucune valeur.

J'ai vu, plusieurs fois, des pieds plats valgus douloureux tout à fait superposables à ceux qui sont présentés et, alors que rien, dans l'histoire de ces tarsalgiques, ne pouvait laisser supposer leur nature tuberculeuse, être cependant tels.

C'est une erreur d'en appeler toujours à l'avenir de tels malades, pour juger si leurs lésions sont bien, au moment où on les observe, de nature ou non, tuberculeuse; c'est se tromper étrangement de penser que la tuberculose inflammatoire doit nécessairement, un jour ou l'autre, faire sa preuve indiscutable par des lésions pulmonaires, viscérales, etc., en un mot, par des lésions plus virulentes ne laissant alors aucun doute sur leur nature.

Tuberculose bénigne, non seulement la tuberculose inflammatoire guérit très bien, mais les sujets qu'elle a un jour frappés peuvent n'avoir plus, dans la suite, d'autres accidents et jouir d'une longue, très longue, survie.

Beaucoup d'arthritiques ou prétendus tels ne sont que des tuberculeux atténués (A. Poncet et R. Leriche), des tuberculeux à forme inflammatoire, des *petits tuberculeux*. Est-il si rare, du reste, de voir des tuberculeux virulents, spécifiques, des *grands tuberculeux*, par opposition aux premiers, survivre longtemps à des tuberculoses locales graves, à des tuberculoses viscérales?

M. Kirmisson me fait toujours l'honneur de croire et de dire, qu'en fait de pieds plats valgus douloureux, je ne fais, pathogéniquement parlant, « que des hypothèses », que je n'ai à ma disposition « que des phrases, que des raisonnements, plus ou moins spécieux, pour entraîner la conviction (1) ».

Qu'il veuille bien se détromper. Je ne suis pas, j'ai déjà eu l'occasion de le dire dans ces discussions, un spéculatif, un rai-

(1) *Bulletin de la Société de Chirurgie* du 16 décembre, p. 1200.

sonneur... Toute ma carrière chirurgicale, tous mes travaux protestent contre de tels qualificatifs.

J'ai simplement, dans l'édification du rhumatisme tuberculeux et de la tuberculose inflammatoire, cédé à la pression des faits, des observations cliniques. J'ai, pour me servir d'une expression imagée, mais exacte, marché au canon.

Dans des questions essentiellement d'ordre clinique, je n'ai fait appel qu'à un gros bon sens, et je ne vois pas en quoi il est illogique, antiscientifique de procéder par déductions, d'avancer lentement, à petits pas, de se laisser conduire par ces mêmes lueurs qui ont guidé nos anciens maîtres, et à l'aide desquelles ils ont pu, les transformant en flambeaux, établir la plus grande partie de la pathologie.

Comme notre excellent collègue M. Kirmisson, je recueille des faits à l'appui des idées que je défends, et je souhaite de vivre aussi longtemps que lui, pour accumuler des observations qu'il jugera démonstratives.

M. Broca. — Je ferai d'abord observer à M. Poncet que je n'accorde aucune valeur aux cuti-réactions : tous les malades à peu près réagissent. Quant aux deux malades ici présentés, je lui parie cent francs contre un sou que Kirmisson supprimera leurs douleurs en quelques jours à l'aide d'une chaussure spéciale.

M. Antonin Poncet. — Qu'une chaussure spéciale supprime, ou non, les douleurs, chez les deux malades de M. Kirmisson, cela n'a aucun intérêt au point de vue étiologique, et je ne vois pas en quoi une pathogénie tuberculeuse, après ce que j'ai déjà dit, en est infirmée ?

Quant aux procédés nouveaux de contrôle bacillaire : séro, ophtalmo, cuti-réaction, je n'ai pas à prendre leur défense. Mais, M. Broca ferait peut-être bien de les utiliser, tout au moins pour ne pas s'exposer à se voir refuser un diagnostic clinique de tuberculose, comme cela m'est arrivé plusieurs fois, sous prétexte que l'on n'avait pas eu recours à ce mode de recherches ?

Et puis, il faut toujours marcher avec son temps.

M. Kirmisson. — J'entends dire autour de moi que la discussion menace de s'éterniser. Pour ma part, je suis bien décidé à la poursuivre. J'étudie à ce point de vue tous les faits de rachitisme tardif qui se présentent à mon observation : pied plat, scoliose, genu valgum ; les malades sont soigneusement percutés et auscultés, et je compte bien vous apporter ultérieurement le résultat de ces examens. Je pense, en effet, que la clinique doit être faite

avec des faits et des observations; jusqu'ici, M. Poncet ne nous a apporté que des hypothèses, et pas un seul fait probant.

Luxation externe de la rotule guérie par l'ostéotomie supra-condylienne inférieure du fémur.

M. Chaput. — Je vous présente la malade dont je vous ai rapporté l'observation dans la dernière séance.

Vous pouvez voir que la flexion et l'extension sont très libres, la malade marche et court parfaitement, tandis qu'avant l'opération elle était une vraie infirme.

Présentations de pièces.

Cholécystectomie à l'anesthésie locale pour cholécystite calculeuse, avec crétification des parois de la vésicule.

M. Chaput. — Malade de soixante-dix ans, maigre et pâle, assez cachectique.

En août 1908, elle constate que son ventre grossit, elle a fréquemment de la diarrhée, parfois des vomissements.

En novembre 1908, elle entre dans le service du Dr Galliard pour des douleurs vives dans l'hypocondre droit; on constate à ce niveau une tumeur et on l'envoie en chirurgie le 5 décembre 1908.

Etat actuel. — On constate une tuméfaction diffuse dans l'hypocondre droit; à la palpation, on trouve une tumeur volumineuse, étendue des fausses côtes à 4 doigts au-dessous, large de 3 doigts environ; elle est dure, avec bosselures petites et ligneuses; elle est mobile latéralement ainsi qu'aux mouvements respiratoires. Ballottement rénal.

On cherche les signes se rattachant à l'appareil urinaire, digestif, biliaire, mais on ne trouve ni hématurie, ni pyurie, ni coliques néphrétiques. Il n'y a pas de diarrhée ni de melæna, pas de coliques hépatiques ni d'ictère. En considérant le siège superficiel et élevé de la tumeur, sa dureté et ses bosselures, je me

rattache au diagnostic de cholécystite calculeuse avec, peut-être, carcinome de la vésicule.

La radiographie montre une tumeur très lisse rappelant la forme de la vésicule biliaire. Celle-ci ne peut venir qu'avec une incrustation calcaire de ses parois.

Le 15 *décembre* 1908. — Anesthésie locale au chloréthyle pour la peau, à la stovaïne pour les parties profondes.

Incision verticale latérale, sur la tumeur, longue de 10 à 12 centimètres environ.

La vésicule apparaît d'un blanc jaunâtre, elle est dure comme un œuf ; une languette de foie la recouvre en avant et en dehors. Je lie cette languette et toutes les parties molles jusqu'au cystique (5 ou 6 pédicules). Ligature du cystique non crétifié, ablation de la vésicule. Le pédicule est fendu et gratté à la curette, puis introduit dans un gros drain. Exploration rapide et négative du cholédoque. Suture de la paroi à étages au catgut, agrafes Michel pour la peau.

L'anesthésie a été bonne.

Pièce. — La vésicule mesure 12 à 15 centimètres de longueur et 8 à 9 centimètres de largeur vers son fond.

Ses parois sont épaisses de 3 millimètres environ, la muqueuse est très mince et recouverte par places de membranes fibrineuses.

Le contenu est une bouillie crémeuse ressemblant au liquide des kystes dermoïdes, dans laquelle on trouve une centaine de calculs polyédriques dont les plus gros ont 4 millimètres et les plus petits 1 millimètre.

L'état de la malade est très satisfaisant au 20 décembre 1908.

Réflexions. — Cette observation est intéressante à plusieurs titres :

1° Par la difficulté du diagnostic ;

2° Par la crétification totale de la vésicule qui est très rare quoique antérieurement signalée ;

3° Par l'exécution à l'anesthésie locale d'une opération aussi importante que la cholécystectomie. Chez une malade de cet âge, l'anesthésie générale et lombaire étaient dangereuses, tandis que l'anesthésie locale a été très bien supportée ;

4° La radiographie a confirmé le diagnostic et révélé la crétification ;

5° Les bosselures constatées à la palpation étaient produites par l'épiploon épaissi, mais non induré.

Arthrodèse sous-astragalienne pour pieds-bots paralytiques.

M. Paul Launay. — Je désire montrer à la Société de Chirurgie deux enfants atteints de pieds-bots paralytiques et que j'ai traités par l'arthrodèse sous-astragalienne ; c'est-à-dire que, laissant complètement libre et mobile l'articulation tibio-astragalienne, j'ai ankylosé, par un procédé particulier dont je donnerai plus tard la description, les deux articulations astragalo-calcanéennes antérieure et postérieure, en y ajoutant comme complément indispensable l'arthrodèse médio-tarsienne ou astragalo-scapho-calcanéo-cuboïdienne.

Le but est le suivant : certains pieds paralytiques ne sont pas justiciables de l'arthrodèse totale du pied, parce qu'il leur reste des muscles qu'il vaut mieux utiliser, mais ne seraient pas non plus suffisamment améliorés par une transplantation tendineuse en raison de la distribution de leur paralysie. Une ankylose sous-astragalienne, tout en laissant les mouvements libres dans la tibio-tarsienne, fait un seul bloc des os du tarse postérieur, ce qui permet aux muscles qui persistent d'agir sur ce tarse comme sur un os unique, évitant les déviations latérales et les rotations.

Le premier enfant, D..., André, âgé de six ans et demi, avait un pied en varus très accentué, comme le montre la photographie ; il avait perdu complètement ses deux péroniers latéraux, les autres muscles étant conservés. Il est opéré depuis le 26 juin 1908 ; il a été maintenu dans un appareil plâtré jusqu'au 4 décembre dernier ; depuis ce temps il marche sans appareil. Son pied pose bien à plat, il marche franchement, sans déviation latérale : en outre, il peut faire facilement des mouvements de flexion et d'extension de son pied sans déviation latérale.

L'autre enfant, D..., Louis, âgé de onze ans et demi, avait un pied en varus également très marqué par absence complète des deux péroniers latéraux, avec affaiblissement considérable de l'extenseur commun des orteils et du quadriceps crural. Il est opéré du 17 juillet 1908, et libéré de son plâtre depuis le 4 décembre dernier. Le pied est en très bonne situation, pose très bien à plat, comme le montrent les photographies. L'enfant ne marche pas aussi franchement que l'autre à cause de l'atrophie de son quadriceps crural, mais il est à remarquer que, depuis qu'il marche avec son plâtre, le pied étant en bonne position, le quadriceps crural et l'extenseur commun des orteils reprennent du volume et de la force.

Il est facile de constater chez ces deux enfants que le calcanéum, le cuboïde et le scaphoïde ne forment qu'un bloc avec l'astragale

et qu'il est impossible de provoquer des mouvements entre calcanéum et astragale, l'astragale restant cependant tout à fait libre dans la mortaise tibio-péronière.

M. DUJARRIER. — I. Pyonéphrose tuberculeuse. Néphrectomie; guérison.

M. LEGUEU, rapporteur.

M. DUJARRIER. — II. Bubon chancrelleux extirpé et guéri par première intention.

M. LEGUEU, rapporteur.

M. WALTHER, au nom de M. REYNÈS (de Marseille), présente une malade qui a subi l'excision et la fulguration d'une tumeur limitée de la partie interne de la glande mammaire.

M. WALTHER, rapporteur.

Calcul rénal.

M. F. LEGUEU. — Je vous présente un volumineux et très beau calcul rénal, remarquable par la multiplicité des branchements par lesquels il tenait aux calices dans lesquels il était enclavé. La radiographie que voici en avait donné l'image exacte.

Mais il y a en outre dans l'histoire de ce calcul une particularité assez intéressante; ce calcul ne s'est caractérisé par aucun signe. Je l'ai trouvé chez un malade qui avait des hémorroïdes douloureuses et voulait s'en débarrasser. Avant de procéder à cette opération, on pratiqua l'analyse des urines; elles furent trouvées troubles, albumineuses et purulentes. On fit alors le cathétérisme de l'uretère pour savoir l'origine de cette pyurie; on reconnut que le rein gauche en était le point de départ; c'est alors que fut faite par M. Béclère la radiographie que je vous présente et qu'on reconnut l'existence de ce gros calcul.

Je l'ai enlevé par la néphrolithotomie et, malgré les difficultés de l'extraction, j'ai pu conserver le rein, et le malade dont l'opération

remonte à plusieurs semaines est actuellement complètement guéri.

M. GUIBÉ. — Deux cas de splénectomie pour coups de feu de la rate.

M. AUVRAY, rapporteur.

Présentation d'instrument.

M. MONPROFIT (d'Angers) présente un appareil destiné à faire l'hémostase pour les opérations sur les membres.

Cet appareil est constitué par un ressort métallique et est facilement stérilisable. Il offre, sur l'appareil d'Esmarch, l'avantage d'une grande solidité et d'une facile stérilisation; il est, par ailleurs, très simple et peu coûteux.

Ce RESSORT HÉMOSTATIQUE pourrait rendre des services dans la chirurgie de guerre et dans la chirurgie des industries, où l'on observe de graves traumatismes des membres.

Le Secrétaire annuel,

RICARD.

Paris. — L. MARETHEUX, imprimeur, 1, rue Cassette.

SÉANCE DU 23 DÉCEMBRE 1908

Présidence de M. Nélaton.

Procès-verbal.

La rédaction du procès-verbal de la précédente séance est mise aux voix et adoptée.

Correspondance.

La correspondance comprend :

1°. — Les journaux et publications périodiques de la semaine.

2°. — Une lettre de M. Michon, posant sa candidature à une place de membre titulaire.

3°. — Une lettre de M. Bazy, s'excusant de ne pouvoir assister à la séance.

Décès de M. Chauvel.

M. le Président. — Messieurs, j'ai la triste mission de vous annoncer la mort de notre ancien président, M. Chauvel.

M. Chauvel avait été notre secrétaire général en 1886 et notre président en 1892. Il avait rempli ces fonctions avec une conscience et un tact que vous vous rappelez encore. Depuis qu'il avait été nommé membre honoraire, M. Chauvel fréquentait moins nos séances, mais il était resté attaché de cœur à notre Société et s'intéressait à tous nos travaux. Aussi la mort de M. Chauvel est un grand chagrin pour beaucoup d'entre nous et, selon l'usage, je vous propose de lever la séance en signe de deuil.

Présentation de malade.

Thoracotomie pour plaie du poumon, par balle de revolver. Guérison.

M. Demoulin. — J'ai l'honneur de présenter à la Société une jeune malade, admise dans mon service, pour un coup de feu de la poitrine, et opérée d'urgence par M. Bodolec, interne de garde.

Je demande l'insertion dans nos Bulletins de l'observation de M. Bodolec. Je lui adresse mes vives félicitations pour le sens clinique et la décision dont il a fait preuve, et auxquels il doit le beau succès que je soumets à votre appréciation. Voici l'observation de M. Bodolec.

Le 18 novembre 1908, Mme B..., dix-neuf ans, s'est tiré une balle de revolver dans la poitrine, à onze heures du matin. Elle arrive vers une heure de l'après-midi, à l'hôpital Saint-Louis, où nous l'examinons avec notre collègue Halphen dans le service de M. le Dr Demoulin.

L'orifice d'entrée de la balle est noirâtre, à peine suintant, situé dans le deuxième espace intercostal droit, à environ 6 centimètres du bord sternal. Le shock est considérable, la dyspnée intense, le pouls petit et rapide. La percussion et l'auscultation de la base droite dénotent un abondant épanchement pleural. Enfin, deux légères hémoptysies, viennent compléter le tableau, et permettent d'affirmer une plaie du poumon.

La paroi est rapidement nettoyée, recouverte d'un pansement aseptique et d'un bandage compressif, et la malade est immobilisée, durant qu'on lui injecte un litre de sérum caféiné.

Après avoir pris conseil de M. le Dr Demoulin, nous revoyons la malade une demi-heure après. Son état s'est aggravé : elle est pâle, angoissée, les extrémités froides, la respiration anhélante, le pouls précipité, déjà légèrement irrégulier, avec quelques petites intermittences; la matité pleurale remonte plus haut; en un mot, l'hémothorax grandissant, l'anémie aiguë nous commande une intervention. Nous la pratiquons immédiatement avec l'aide de notre collègue Halphen. Quelques bouffées d'éther suffisent pour anesthésier la malade.

Lambeau en U, à convexité suivant le bord droit du sternum, lambeau intéressant les trois premiers espaces intercostaux droits.

Incision au bistouri du 3e cartilage costal, au ras du sternum; par cette brèche, l'index est introduit sous le 2e cartilage, qui est également incisé; les deux cartilages soulevés, les doigts peuvent aisément décoller la plèvre; puis, les muscles des premier et troisième espaces intercostaux sectionnés, le volet thoracique est relevé et maintenu, durant toute l'intervention, sans que la fracture des deux côtes, au niveau de la base du lambeau (la charnière externe) soit nécessaire.

L'orifice de la plèvre siège à plusieurs centimètres du sternum, loin par conséquent de la mammaire interne. Il est agrandi. Les intercostales ne saignent pas. A ce moment, la respiration devient précipitée, par suite du pneumothorax surajouté.

La plèvre est pleine de sang et de caillots, dont elle est rapidement vidée.

Le poumon n'est pas très rétracté, car, le bord postérieur est fixé par quelques adhérences.

Notre attention est immédiatement attirée, vers un hématome siégeant sur la face antéro-externe du lobe moyen, sous la plèvre viscérale; au centre de l'hématome, un orifice suintant. Immédiatement, un gros catgut double est passé profondément dans le parenchyme pulmonaire de ce lobe moyen, et, les chefs sont noués aux limites de l'hématome, circonscrivant ainsi un coin pulmonaire à base externe, qui sera ensuite fixé à la paroi costale, par ces mêmes fils, qui enserreront la 4e côte. Le suintement s'arrête instantanément.

Nous complétons alors notre examen : le péricarde est intact (les battements du cœur y sont précipités) ; les deux autres lobes sont sains ; il en est de même du pédicule pulmonaire. Par suite des adhérences postérieures que nous respectons, nous ne pouvons luxer le poumon et rechercher l'orifice de sortie de la balle. Du reste, nous constatons que l'asséchement de la cavité pleurale persiste.

Deux catguts réunissent, imparfaitement, chaque cartilage costal au sternum et la paroi est refermée par quatre fils d'argent, sans aucun drainage.

Durant la soirée, la malade reçoit un litre de sérum et de nombreuses piqûres d'huile camphrée.

Suites opératoires. — Le lendemain, la température est à 39°5 ; le pouls est encore rapide, mais beaucoup plus ample et régulier, la malade est dyspnéique, mais sans excès; en somme, l'impression est plutôt favorable. — 500 grammes de sérum et huile camphrée.

Le deuxième jour, nous auscultons la malade, qui se plaint de son côté gauche. Il existe, en effet, de ce côté, une grosse pneumonie centrale, avec souffle tubaire, circonscrit par des râles crépitants. Ce sera la seule complication jusqu'à la guérison : la température tombe au neuvième jour, restant cependant à 38 degrés, durant quelques jours encore, par suite de la persistance de râles sous-crépitants assez disséminés.

Comme il existait, durant les premiers jours, une légère matité de la base droite, cette dernière fut ponctionnée deux fois, le troisième et le huitième jour. La première ponction seule, permit de retirer quelques gouttes de sérosité sanguinolente, aujourd'hui complètement résorbée.

Actuellement, vingt-cinq jours après l'opération, le poumon droit respire parfaitement, dans toute sa hauteur ; il ne persiste

plus que quelques râles humides à gauche. Du reste, la température, le pouls, la respiration sont normaux, et la guérison peut être considérée comme complète.

M. Demoulin. — Je vois que de nombreux collègues demandent la parole au sujet de l'observation que je viens de communiquer.

Je me réserve, après les avoir entendus, de dire ce que je pense du traitement des plaies du poumon.

Elections du Bureau pour 1909.

Élection du président.

24 votants.

M. Reynier est élu président, à l'unanimité des suffrages.

Élection du vice-président.

M. Routier est élu vice-président, à l'unanimité des suffrages.

Élection des secrétaires annuels.

M. Lejars (premier secrétaire)	23	voix.
M. Hartmann (deuxième secrétaire) .	22	—
M. Potherat	2	—

M. Lejars est nommé premier secrétaire et M. Hartmann deuxième secrétaire.

Élections du trésorier et de l'archiviste.

M. Arrou est maintenu dans ses fonctions de trésorier;

M. Broca, dans les fonctions d'archiviste de la Société.

La Société se réunit en comité secret.

La prochaine séance aura lieu le mercredi 6 janvier 1909.

Le Secrétaire annuel,

Ricard.

Paris. — L. Marretheux, imprimeur, 1, rue Cassette.

TABLE ALPHABÉTIQUE DES MATIÈRES

POUR L'ANNÉE 1908

A

Pages.

Abcès. (Voy. *Poumon*.

Abdomen. Corps étrangers, par M. Loze 596

Rapport : M. Richelot. 596

— Plaies pénétrantes par coup de feu, par M. Proust (présentation de malade) 1098

Rapport : M. Lejars 1098

— Tumeurs inflammatoires para-intestinales, par M. Lejars 9

Abdominales (Opérations). Durée du séjour au lit, par M. Faure. 598, 605

Discussion : MM. Segond, Moty, Delbet, Hartmann, Le Dentu, Mauclaire, Routier. 600- 605

Picqué. 1052

Actinomycose. (Voy. *Hyoïdienne*.)

Aiguille pour suture chirurgicale, par Coryllos (Présentation d'instrument) 872, 1084

Rapport : M. Faure. 872, 1084

Aliénés. Chirurgie, par M. Picqué (présentation d'ouvrage) 108

Allocution de M. Quénu, président sortant 61

— de M. Nélaton, à propos des décès de MM. Terrier, Berger, Félizet, Chauvel 570, 1067, 1187, 1303

Amygdale. Tumeur maligne; pharyngotomie supra-hyoïdienne, par M. Morestin (présentation de malade) 864

Amygdalotome, par MM. Monod et Lagarde (présentation d'instrument) 617

Anesthésie générale. Appareil, par M. Vacher (présentation d'appareil). 618

— chloroformique. (Voy. *Ictères*.)

— locale par la cocaïne dans la réduction des fractures, par M. Quénu. 976

Discussion : M. Reclus 980

— mixte au chlorure d'éthyle et au chloroforme; appareil de Ricard, combiné avec le masque de Camus, par M. Lemaitre (présentation d'appareil) 359

Rapport : M. Sebileau 359

Pages.

Anesthésie par l'éther. Nouveau procédé, par M. Ombrédanne (présentation d'appareil). 359, 939
Rapport : M. Nélaton 359, 939
Discussion : MM. Tuffier, Delbet, Reynier, Potherat, Broca, Lucas-Championnière 944- 950
Anévrismes. (Voy. *Carotide, Poplité, Sinus. Sous-Clavière.*)
Angiomes. (Voy. *Face, Poumons, Utérus.*)
Aorte (Crosse de l'). Rupture spontanée en deux temps de la portion ascendante, par MM. Dujarrier et Chochon-Latouche 747
Rapport : M. Demoulin. 747
Appendice iléo-cæcal. Cancer, par M. Potherat (présentation de pièces). 486, 853
Discussion : M. Hartmann 857
— — Cancer, par M. Hartmann (présentation de pièces). 661
— — Hernie isolée, sans sac péritonéal; opération; guérison, par M. Kirmisson. 858
Appendices (Séro-), Anatomie et physiologie, par M. Robinson 957
Appendicite aiguë dans un sac herniaire, chez un enfant; opération par M. Launay 526, 681
Rapport : M. Villemin 526, 681
Discussion : MM. Kirmisson, Lucas-Championnière 684- 685
— et épilepsie réflexe, par M. Dieulafé. 873
Rapport : M. Villemin. 873
— traumatique, par M. Couteaud 931, 936 938
Discussion : MM. Broca, Routier, Moty, Potherat, Quénu, Tuffier, Hartmann 935- 938
Artères. (Voy. *Aorte, Carotide, Epigastriqu*, Sous-clavière.*)
Arthrites. (Voy. *Coude, Genou.*)
Arthromoteur général, par M. Bidou (présentation d'appareil). 252
Rapport : M. Morestin 252
Ascite chyliforme dans un cas de carcinomatose péritonéale secondaire, par M. Mauclaire (présentation de pièce). 293
Asepsie du champ opératoire, obtenue par le badigeonnage à la teinture d'iode, par M. Routier (présentation de malade) 1251
— intégralement conservée, par M. Félizet. 233
— (Voy. *Plaies.*)
Astragale. Luxation double avec rotation sur place; astragalectomie, par M. Lapeyre. 34
Rapport : M. Broca 34
Autoplastie. (Voy. *Cuisse, Face, Jambe.*)

B

Balano-préputial (Epithélioma). Ablation en bloc, par M. Mauclaire (présentation de malade) 870
Discussion : MM. Hartmann, Potherat, Morestin 870- 872
Bassin. Résection partielle après désarticulation de la hanche; amputation intra-iliaque, par M. Morestin (présentation de malade). . . . 1060
Bassinet. (Voy. *Rein.*)

Pages.

Biliaire (Vésicule). Cancer, opérations, par M. Quénu 215
— — Cancer, par M. Michaux 354
Biliaire (Vésicule). Cancer, par M. Potherat (présentation de pièce). . 994
Biliaires (Calculs). (Voy. *Intestin.*)
Blessures par balles marocaines, par M. L. Bonnet (présentation de pièces). 835
Bouche. Brides cicatricielles multiples, déterminant de la constriction des mâchoires et de l'ankylose, par M. Morestin (présentation de malade) 918
— (Plancher de la). Epithélioma, par M. Morestin (présentation de malade) 985
— (Ouvre-) du prof. Aug. Reverdin, par M. Jalaguier (présentation d'instrument) 562
Bourses. Galactocèle, par M. Morestin (présentation de malade). . . . 655
Discussion : M. Tuffier 657
Brachial antérieur. Ostéome, par M. Rouvillois (présentation de malade). 1157
Rapport : M. Mauclaire 1157
— (Plexus). Paralysie. (Voy. *Clavicule.*)
Bubon chancrelleux extirpé et guéri par première intention, par M. Dujarrier 1300
Rapport : M. Legueu 1300

C

Cadre porte-malade pour le service de campagne, par M. de Mooy . . 213
Cæcum. Cancer, par M. Ricard (présentation de pièce) 326
— (Voy. *Côlon.*)
Calcanéum. Cerclage, par M. Legueu (présentation de pièce) 27
— Fracture isolée de la grande apophyse, par chute d'un lieu élevé, par M. Potherat (présentation de malade). 528
Calculs. (Voy. *Cholécystite, Hydronéphrose, Intestin, Prostate, Rein, Uretère.*)
Cancer. Statistique des pays de la Sainte-Couronne Hongroise, par M. J. Dollinger 1071
— Traitement par la fulguration, par M. Juge (présentation de malades) 1038
Rapport : M. Walther. 1038
— (Voy. *Appendice, Biliaire, Cæcum, Cuisse, Intestin, Joue, Langue, Lèvre, Maxillaire, Sein, Utérus, Vésico-intestinale.*)
Carotide primitive. Ligature, par M. D. J. Cranwell. 705
— — Anévrisme artério-veineux dans le sinus caverneux. Ligature de la carotide interne, par M. L. Picqué (présentation de malade) . . . 773
— — droite. Anévrisme. Ligature; guérison des accidents. *Hémiparésie tardive* gauche, neuf mois après l'opération, par M. Rochard 915
Carotidienne (Région). Tumeur d'origine thyroïdienne, par M. H. Walther (présentation de pièce) 244
Carpe. Atrophie osseuse calcaire consécutive à une névrite limitée d'origine traumatique, par M. Legueu (présentation de pièce) 1228

Pages.

Carpe droit. Dislocation, par M. L. Bazy 377
Rapport : M. Delbet. 377
— Luxation dorsale du grand os avec énucléation du semi-lunaire, par M. Lejars (présentation de malade). 1223
Discussion : MM. Auvray, Guinard. 1227
— — en avant du semi-lunaire et de la moitié du scaphoïde fracturé, par M. R. Picqué 377
Rapport : M. Delbet. 377
— — traumatique du scaphoïde et du semi-lunaire gauches en avant, par M. Ferron. 377
Rapport : M. Delbet 377
Castration. (Voy. *Génitales*.)
Céphalo-rachidien (Liquide). Evacuation abondante dans la ponction lombaire, par M. Lefillatre 1235
Cerveau. (Voy. *Crâne*.)
Cervicales (Opérations). Deux dispositifs permettant de remplacer l'entonnoir de Trendelenburg, par M. P. Sebileau (présentation d'instrument) 1131
Discussion : M. Sieur. 1133
Chéiloplastie. (Voy. *Lèvre*.)
Chirurgicale (Technique], par M. Monod (présentation d'ouvrage) . . . 1195
Chloroformisation. (Voy. *Ictères*.)
Cholécystectomie, par M. Lop (présentation de pièce). 292
Rapport : M. Ricard 292
— à l'anesthésie locale pour cholécystite calculeuse avec crétification des parois de la vésicule, par M. Chaput (présentation de pièce.). . . 1297
— pour cholécystite calculeuse, et hépatico-duodénostomie pour oblitération du cholédoque, par M. Bazy (présentation de malade). 322
Cholécystite calculeuse. Processus scléreux intra-hépatique. Résection du parenchyme hépatique, par M. L. Picqué 214
Discussion : M. Guinard 215
Cholédoco-gastrostomie, par M. Dujarrier. 1251
Rapport : M. Hartmann 1254
Ciseaux porte-fil du professeur San Martin et du Dr H. Sanglier, par M. Picqué (présentation d'instrument) 1104
Clavicule et acromion; résection totale pour une tumeur de la partie externe de la clavicule; résultat fonctionnel, par M. Guibé (présentation de pièce) 292
Rapport : M. Legueu. 292
— Fractures; mode simplifié, par M. Toubert. 937, 965
— Fracture du tiers externe, vicieusement consolidée. Paralysie radiculaire du plexus brachial; résection du col; suture. Guérison de la paralysie, par M. R. Picqué (présentation de malade) 803
Rapport : M. Lejars 803
Clinique chirurgicale, par M. Cranwell (présentation d'ouvrage) . . . 213
Cocaïne. (Voy. *Anesthésie*.)
Cœliaque (Région). Kyste congénital rétro-péritonéal. Opération et guérison, par M. Masson 783
Rapport : M. Bazy 783
Cœur. Balle de revolver à la pointe. Extraction après quatre mois, par M. Guinard (présentation de malade). 24
Colite muco-membraneuse, par M. Ombrédanne (présentation de malade). 239

Pages.

Collections artistiques de la Société de Chirurgie (1843-1908), par MM. Lucien Hahn et E. Wickersheimer. . . . . xxxv-lxxvii
Côlon. Tuberculose; résection du cæcum et du côlon ascendant, par M. Routier. 184
Côlon. (Voy. *Intestin*, *Vésico-intestinale*.)
Compte rendu des travaux de la Société pendant l'année 1907, par M. Chaput 64
Congrès de Chirurgie. Compte rendu, par M. Walther (présentation d'ouvrage) 135
Coraco-brachial. Kyste hydatique, par M. Morestin (présentation de malade) 180, 182
Discussion : M. Thiéry 182
Cordon spermatique. Lipomes, par M. Reynier (présentation de pièce) . 619
— (Voy. *Testicule*.)
Corps étrangers. (Voy. *Abdomen*, *Cœur*, *Crâne*, *Estomac*, *Ethmoïde*, *Œsophage*, *Rectum*, *Vessie*.)
Cou. Epithélioma d'origine para-thyroïdienne, par M. Walther (présentation de pièce) 1233
— (Voy. *Cervicales*.)
Coude. Fracture vicieusement consolidée. Intervention sanglante, par M. J. Silhol 1160
Rapport : M. Broca 1160
— Deux cas d'arthrite suppurée d'origine otitique, par M. Rouvillois (présentation de malade) 616
Rapport : M. Lejars 616
— Lésions traumatiques chez l'enfant. Intervention chirurgicale, par M. Silhol 1072, 1201
Rapport : M. Broca 1072, 1201, 1212
Discussion : M. Monod 1212
— Luxation ancienne en dehors et en arrière, par M. Gilis 911
Rapport : M. Morestin 911, 915
Discussion : M. Lucas-Championnière 914
— — en avant, par M. Fontoynont (présentation de pièce) 251
— Luxations et fractures irréductibles, par M. Chaput (présentation de pièce) 247
Cou-de-pied. Fracture spontanée bi-malléolaire, par M. P. Walther (présentation de malade) 1093
Crâne. Chirurgie. Trois cas, par M. Lop 1080
Rapport : M. Faure 1080
Discussion : M. Guinard 1081
— Brèche restaurée par la prothèse métallique, par M. Rouvillois. . . 221
Rapport : M. Morestin 221
Discussion : MM. Picqué, Quénu, Mauclaire, Loison 232
— Fracture suivie d'hémiplégie précoce et de contractures secondaires. Trépanation tardive suivie d'une guérison presque complète, par M. Fontoynont 108, 109
— Projectile logé dans un lobe occipital; extraction (repérage exact par la radiographie), par M. Picqué (présentation de malade) 353
Discussion : M. Loison 353
— Traumatismes. Craniectomie, par M. Baudet (présentation de malade) 1252
Rapport : M. Picqué 1252

Pages.

Crâne. Trépanation. *Conducteur* destiné à passer la scie de Gigli pour la taille des volets, par MM. Segond et de Martel (présentation d'instrument) 926
Crurale (Epiplocèle) étranglée, opérée et guérie. Obstruction intestinale. Anus artificiel, par M. Mantel. 109
Rapport : M. Hartmann. 109
Cubitus. Ostéite tuberculeuse guérie par les bains et les applications d'eaux chlorurées sodiques, par M. Reynier (présentation de malade). 606
Cuisse et fesse. Cancer développé sur une cicatrice de brûlure. Extirpation; autoplastie, par M. Morestin (présentation de malade) . . . 1784
— (Voy. *Jambe*.)
Cystectomie. (Voy. *Vessie*.)

D

Décès de M. le professeur Berger, membre honoraire. 1067
— de M. Chauvel, membre honoraire. 1303
— de M. Félizet, secrétaire général 1187
— de M. Loison, membre correspondant 964
— de M. Sirus-Pirondi, membre correspondant 135
— de M. le professeur Terrier, membre honoraire 569, 570
Doigt ankylosé ou orteil sain. Désossement; utilisation de leurs téguments pour recouvrir une surface cruentée voisine, par M. Savariaud (présentation de malade) 1021
Rapport : M. Lejars 1021
Drain en caoutchouc armé, par M. Ricard (présentation d'instrument). 1065
Duodénum. Ulcère perforé; guérison, par M. Routier (présentation de malade) 1177
Discussion : M. Mauclaire 1179
— (Voy. *Estomac*.)

E

Eau oxygénée. Mode d'emploi fondé sur ses propriétés chimiques, par M. Claret 1115
Rapport : M. Villemin 1115
Discussion : M. Lucas-Championnière 1117
Élections. Bureau pour l'année 1909 : *Président* : M. Reynier; *Vice-président* : M. Routier: *Secrétaires annuels* : MM. Lejars et Hartmann; *Trésorier* : M. Arrou: *Archiviste* : M. Broca 1306
— *Membre honoraire* : M. Quénu. 185
— — *titulaire* : M. Launay. 804
— — *titulaire* : M. Auvray 1134
— *Secrétaire général* : M. Rochard 1261
— *Membres associés étrangers* : MM. Sonneburg et Murphy 60
— — *correspondants étrangers* : MM. Dollinger, Garré, Lane, Cranwell 60

Pages.

Élections. *Membres correspondants nationaux* : MM. Jeanbrau, Jeanne. 60
— Commissions pour une place de membre titulaire vacante :
1° MM. Guinard, Souligoux, Legueu. 663
2° MM. Routier, Tuffier, Launay 956
— Commissions pour les places de correspondants nationaux : MM. Quénu, Guinard, Jalaguier, Morestin. 1234
— — pour les places d'associés et de correspondants étrangers : MM. Lucas-Championnière, Kirmisson, Hartmann, Auvray. 1234
Élections. Commissions pour le prix Duval : MM. Jalaguier, Routier, Picqué. 1158
— — pour le prix Dubreuilh : MM. Demoulin, Kirmisson, Broca 1158
— — pour le prix Laborie : MM. Chaput, Potherat, Delbet 1158
Éloge de Jules Rochard (1819-1896), par M. Félizet, secrétaire général. 79
Embolies. (Voy. *Inguinales.*)
Entérocèle inguinale avec diverticule de Meckel, par M. Potherat (présentation de pièces) 290
Entérotomie. (Voy. *Intestin.*)
Épaule. Fracture de l'extrémité supérieure de l'humérus, compliquée de luxation. Procès Jones-Lynn Thomas et Skyrme. Compte rendu par M. Lucas-Championnière. 328
— Fracture de l'extrémité supérieure de l'humérus avec luxation méconnue, par M. Chaput (présentation de radiographie). 359
Discussion : MM. Ricard, Potherat, Routier, Hennequin, Arrou, Sieur, Loison, Thiéry, Beurnier, Morestin 359
— Luxations compliquées de fracture. Difficultés du diagnostic, par M. Toubert. 364
— (Voy. *Myopathie.*)
Épigastrique (Artère). Rupture indirecte, par M. Legueu (présentation de malade). 122
— (Région). Plaie. Symptômes d'inondation péritonéale; section de la mammaire interne. Laparotomie, par M. J. de Fourmestraux. 747
Rapport : M. Picqué. 747
Épiplocèle. (Voy. *Crurale.*)
Epiploon. Fibrome pesant 3.050 grammes, par M. Heurtaux. 296
Épithéliomas. (Voy. *Balano-préputial, Bouche, Cou, Face, Glotte, Maxillaire, Pharynx, Testicule.*)
Estomac. Kyste hydatique intermusculo-muqueux, par M. Dujarrier. . 715
Rapport : M. Hartmann. 715, 721
Discussion : M. Tuffier 721
— Radioscopie clinique, par MM. Cerné et Delaforge (présentation d'ouvrage) 328
— Sarcome kystique, par M. Bazy (présentation de pièce). 438
— Tétanie; gastro-entérostomie; guérison par MM. Mac-Donald et Mackay 109
Rapport : M. Hartmann. 109
— Tuberculose inflammatoire, par MM. Poncet et Leriche. 686
Discussion : MM. Delbet, Schwartz, Toussaint, Tuffier, Lucas-Championnière. 820-832
Poncet, Quénu, Broca, Delbet, Bazy 876-888
Kirmisson, Morestin 899-904
— Ulcère; Gastro-entérostomie. Ulcère du duodénum, par M. Tuffier (présentation de malade). 776

Pages.

Estomac. Gastro-entérostomie ; gastrectomie ; entérectomie, par M. Cunéo (présentation de pièces). 993
Rapport : M. Hartmann. 993
— et intestin. Tumeurs inflammatoires d'origine tuberculeuse, par M. Mouriquand ; présentation d'ouvrage par M. Poncet. 1264
— Corps étranger. Gastrostomie chez un enfant, par M. Le Jemtel. . 1264
Rapport : M. Broca. 1261
— biloculaire. Gastro-entérostomie postérieure, par M. Le Moniet. . . 1071
Rapport : M. Legueu 1071
— (Voy. *Gastro-entérostomie, Gastrostomie.*)
Ether. (Voy. *Anesthésie.*)
Ethmoïde. Extraction d'une balle fixée dans la lame perpendiculaire, par M. Morestin (présentation de malade). 21
— (Voy. *Nasales.*)
Exostoses. (Voy. *Humérus.*)

F

Face. Angiome diffus. Guérison par l'ignipuncture, par M. Guinard (présentation de malade). 889, 893
Discussion : MM. Moty, Tuffier, Monod, Quénu, Delbet . . 892-894
M. Brault 927
— Epithélioma développé sur une cicatrice de lupus. Extirpation ; opérations réparatrices, par M. Morestin (présentation de malade) . . . 323
— — de la racine du nez et du grand angle de l'œil droit, propagé aux paupières et aux voies lacrymales, par M. Morestin (présentation de malade) 607
— — étendu, adhérent au malaire, au maxillaire supérieur, au masséter propagé aux paupières et à la conjonctive. Extirpation ; autoplastie, par M. Morestin (présentation de malade). 981
— Névralgie. Traitement (opérations combinées), par M. Morestin (présentation de malade) 1122
Discussion : MM. Sebileau 1127
Ricard. 1138
Souligoux 1165
— (Voy. *Joue.*)
Faciale (Paralysie) traumatique datant de quinze ans, avec régénération partielle, par M. Tuffier (présentation de malade) 356
Discussion : MM. Sebileau, Rochard 356, 357
Fascia transversalis. Rupture par contraction musculaire, par M. Walther (présentation de malade) 658
Fémorale (Artère). Embolie, par M. Proust (présentation de pièce) . . 700
Rapport : M. Lejars 700
Fémur. Ostéomyélite de l'adulte. Fracture spontanée. Résection, par M. Chaput (présentation de malade) 1092
Fibrome volumineux chez une jeune fille, par M. Savariaud (présentation de pièce) 185
Rapport : M. Potherat. 185
Fibromes. (Voy. *Epiploon, Ligament, Utérus.*)

Pages.

Fistules. (Voy. *Intestino-utérine*, *Vésico-intestinale*, *Vésico-vaginales*.)
Foie. Kystes hydatiques, par M. WALTHER (présentation de malade), 205, 240
— — hydatique de la face convexe. Traitement par la voie trans-pleuro-péritonéale; guérison sans drainage, par M. GUINARD (présentation de malade) 920
— Double kyste hydatique; réunion sans drainage, par M. DUJARRIER (présentation de malade) 1252
Rapport : M. QUÉNU 1252
— Résection, par M. FAURE 49, 52
Discussion : M. MONOD 51
— Suture, par M. WALTHER 193, 196
Discussion : MM. RICARD, MAUCLAIRE, LEGUEU, TUFFIER 195- 198
— (Voy. *Cholécystite*.)
Fractures. Anesthésie cocaïnique locale dans leur réduction, par M. QUÉNU 976
Discussion : M. RECLUS 980
— (Voy. *Calcanéum*, *Clavicule*, *Coude*, *Cou-de-pied*, *Fémur*, *Humérus*, *Jambe*, *Maxillaire*, *Olécrane*, *Radius*, *Vertébrale*.)

G

Galactocèle. (Voy. *Bourses*.)
Gangrène. (Voy. *Jambe*.)
Gants en caoutchouc. (Voy. *Péritoine*.)
Gastro-entérostomie. Discussion : MM. RICARD, SOULIGOUX, GUINARD, ROUTIER, QUÉNU, ARROU, HARTMANN 10- 20
MM. DELBET, TUFFIER, LEGUEU, HARTMANN, MONPROFIT, 155- 156
— — (Voy. *Estomac*.)
Gastrostomie par torsion, par M. SOULIGOUX (présentation de malade) 562
— — (Voy. *Estomac*.)
Génital (Prolapsus). Deux cas, chez des vierges, traités par l'oblitération du cul-de-sac de Douglas, par M. MARION 1082
Rapport : M. FAURE 1082
Génitales (Voies). Hémorragie. Résection d'une vésicule séminale et castration, par M. MARION (présentation de pièces) 361, 1023
Rapport : M. HARTMANN 361, 1023
Genou. Hémarthrose, par M. WALTHER (présentation de malade). 241, 243
Discussion : M. ROCHARD 243
— — traitement, par MM. TOUBERT, ROCHARD 3- 8
— — traitement par la mobilisation, par M. LUCAS-CHAMPIONNIÈRE. 299, 334
Discussion : M. ROCHARD 332
— Luxations expérimentales en dehors. Irréductibilité par interposition, par M. DELBET (présentation de pièces) 566
— Ostéo-arthrite tuberculeuse, par M. WALTHER (présentation de malade) 1227
— (Voy. *Rotule*.)

Pages.

Glotte. Epithélioma, par M. Aboulker 187
Rapport : M. Sebileau 187
Greffes expérimentales. Rein et membre postérieur, par M. Delbet (Présentation de pièces) 952
Discussion : M. Quénu 954
— (Voy. *Doigt.*)
Grossesse (extra-cavité utérine) tubo-interstitielle. Inondation péritonéale; mort, par M. Tuffier (présentation de pièces) 208

H

Hanche à ressort, d'origine traumatique, par M. Mériel. 1107
Rapport : M. Rieffel. 1107
— Luxations congénitales. Technique de leur réduction par la méthode non sanglante, par M. P.-V. Badin. 569
— Résection pour ankylose avec interposition musculaire, par M. P. Duval (présentation de malade). 889
Rapport : M. Nélaton 889
— (Voy. *Bassin.*)
Hémarthrose. (Voy. *Genou.*)
Hématocèle. (Voy. *Ovaire.*)
Hémostase. Ressort hémostatique. Appareil pour les opérations sur les membres, par M. Monprofit (présentation d'instrument). 1301
— (Voy. *Pince.*)
Hermaphrodisme (Pseudo-) mâle externe coexistant avec un sarcome de l'ovaire, par M. Bégouin. 1221
Rapport : M. Broca 1221
Hernies. Procédé de contention par le bandage-sangle, par M. Loewy. 509
Rapport : M. Schwartz. 509
— (Voy. *Appendice*, *Appendicite*, *Inguinales*, *Intestin.*)
Humérus. Exostose épiphysaire de l'extrémité supérieure, par M. J. Lucas-Championnière (présentation de pièce). 484
Discussion : M. Silur. 485
— Exostoses ostéogéniques de l'extrémité supérieure, par M. Loison (présentation de malade). 529
Discussion : M. Hartmann 532
— Fractures du col, avec luxation de la tête humérale, par M. Walther (présentation de malade) 437
— — du corps. Appareil simplifié, par M. Chaput (présentation d'appareil). 833
Discussion : MM. Morestin, Guinard 841-842
— (Voy. *Epaule.*)
Hydrocèle en bissac; décortication sous-péritonéale de la poche abdominale, par M. J. Ferron. 873
Rapport : M. Rochard 873
Hydronéphrose intermittente par kyste hydatique du rein gauche. Néphrotomie lombaire, suture, drainage, par M. Pfuhl 38
Rapport : M. Bazy 38
Discussion : M. Legueu. 49

Pages.

Hydronéphrose intermittente calculeuse et infectée, par M. Bazy (présentation de pièce). 923
— et pseudo-hydronéphrose traumatique ; deux cas de néphrectomie, par M. J. Ferron 873
Rapport : M. Legueu. 873
Hygroma (double) chronique professionnel, par M. Lop 292
Rapport : M. Ricard 292
Hyoïdien (**Sus**-). Ganglion tuberculeux ; extirpation par la bouche, par M. Morestin (présentation de malade). 52, 54
Discussion : MM. Quénu, Kirmisson. 54
Hyoïdienne (**Sus**-). Actinomycose, par M. Rouvillois (présentation de malade) 55
Hystérectomie. (Voy. *Pyosalpinx*, *Utérus*.)

I

Ictères post-chloroformiques, par MM. Quénu et Kuss 1107, 1108
Iléo-cæcale (Tuberculose) à forme hypertrophique, par MM. Fabre et Revel 1263
Rapport : M. Jalaguier 1263
Iléo-colique (Invagination) ; résection, fermeture des deux bouts ; iléo-colostomie latérale, par M. Hartmann (présentation de pièces) . . . 563
Infections. (Voy. *Péritoine*, *Plaies*, *Pleuro-pulmonaires*, *Utérus*.)
Inguinales (Hernies). Cure radicale ; embolies pulmonaires consécutives, par M. Mauclaire 1042, 1051
Discussion : MM. Hartmann, Tuffier, Legueu, Broca, Nélaton, Walther, Moty. 1048- 1051
— (Voy. *Entérocèle*.)
Injections cosmétiques ; tumeurs inflammatoires consécutives, par M. Morestin (présentation de malade). 658
Intestin. Invagination. Deux cas chez l'adulte. Opération par désinvagination, par M. Brin. 1107, 1267
Rapport : M. Souligoux 1107, 1267
Intestin. Obstruction par calcul biliaire, par M. Potherat (présentation de pièce) 206
— Occlusion par cancer du côlon pelvien, par M. J. Ferron 1235
Rapport : M. Launay 1235
— — Un signe de diagnostic du siège, par M. Ricard. 330
Discussion : MM. Tuffier, Ricard, Delbet, Broca 809- 820
Rochard. 1072
— Perforations typhiques ; traitement chirurgical, par M. Michaux (présentation de pièces). 31, 138, 665
Discussion : MM. Rochard, Ricard, Walther, Sieur. 366- 376
Morestin, Souligoux, Legueu, Loison . . . 335- 353
Mauclaire, Picqué, Hartmann, Quénu . . . 448- 464
Moty, Toussaint, Mignon, Poncet, Delbet. . 492- 505
Chantemesse. 578
Fontoynont 701

Pages.

Intestin. Plaies; hémorragies; entérotomie exploratrice, par M. Guibé. 1072
Rapport : M. Rochard 1072
— Sténose consécutive à un phlegmon herniaire stercoral. Anastomose iléo-cæcale, par M. Mauclaire (présentation de malade). . . . 869
Intestin. Tumeur inflammatoire juxta-intestinale, par M. Le Jemtel. . 363
Rapport : M. Lejars. 363
— Volvulus, par M. Savariaud 232
Rapport : M. Demoulin. 232
— (Gros). Cancer, par M. Michaux (présentation de pièce) 209
— (Gros). Exclusion unilatérale pour entéro-colite muco-membraneuse grave, par M. Ombrédanne 198
Rapport : M. Guinard 198, 204
Discussion : M. Tuffier 204
— (Voy. *Abdomen, Côlon, Entérocèle, Epiplocèle, Estomac, Gastro-entérostomie, Iléo-cæcale, Iléo-colique, S iliaque, Sigmo-périsigmoïdite.*)
Intestino-utérine (Fistule), avec déchirure de la face postérieure de la vessie. Laparotomie, par M. Le Jemtel. 845
Rapport : M. Rochard. 845
Ionothérapie au point de vue chirurgical, par M. Tuffier. 1135

J

Jambe. Fracture ; appareil de marche, par M. Delbet (présentation de malade). 1064
— Gangrène aseptique ; résection, autoplastie par glissement, par M. Quénu (présentation de malade). 1153
— et cuisse. Amputation ; emploi du rétracteur métallique de Percy, par M. Dujardin-Beaumetz (présentation d'ouvrage) 253
Joue. Résultats éloignés d'opérations pour cancers de la face interne de la joue, par M. Morestin (présentation de malade). 1038
— et lèvres. Restauration d'une perte de substance très étendue, par M. Morestin (présentation de malade) 431

K

Kystes. (Voy. *Cœliaque, Coraco-brachial, Estomac, Foie, Ligament, Ovaire, Pancréas, Rate.*)

L

Langue. Cancer de la base, opéré et guéri, par M. Morestin (présentation de malade). 1221
— (Abaisse-) de Mahu (présentation d'instrument), par M. Schwartz. . 438

Pages.

Langue. Leucoplasies étendues ; traitement opératoire, par M. Morestin 1279, 1288, 1290, 1291, 1292
Discussion : MM. Reclus, Segond, Lucas-Championnière, Poncet, Routier. 1285- 1293
— (Voy. *Bouche*, *Sus-hyoïdienne*.)
Larynx. Sténoses. Traitement par la laryngostomie et la dilatation caoutchoutée, par M. Sieur 763, 772
Discussion : MM. Broca, Moty, Morestin. 771- 773
— (Voy. *Pharynx*.)
Leucoplasies. (Voy. *Langue*.)
Lèvre inférieure. Cancers. Ablation trapézoïdale ; chéiloplatie consécutive, par M. Morestin (présentation de malade). 697
Lèvres. (Voy. *Joue*.)
Ligament large. Fibrome enlevé par laparotomie, par M. de La Torre. 1135
— — Fibrome ; hématosalpinx, hystérectomie ; troubles cardio-pulmonaires, guérison, par M. J. de Fourmestraux 747
Rapport : M. Picqué. 747
— — Kyste à développement anormal, par M. Souligoux (présentation de malade) 130
— — (Voy. *Surrénale*.)
Lipomes molluscoïdes généralisés, par M. P. Thiéry (présentation de malade) 54
Discussion : MM. Kirmisson, Hartmann, Reynier 55
— (Voy. *Cordon*.)
Luxations des grandes articulations ; traitement pratique, par MM. Hennequin et Loewy (présentation d'ouvrage). 108
— (Voy. *Astragale*, *Carpe*, *Coude*, *Epaule*, *Genou*, *Humérus*, *Métatarse*, *Rotule*, *Vertébrale*.)

M

Mâchoires. (Voy. *Bouche*.)
Main. (Voy. *Carpe*, *Palmaires*.)
Maladie de Paget. Traitement par la fulguration, par M. de Keating-Hart (présentation de malade) 1130
Rapport : M. Walther. 1130
Malléoles. Fractures. Radiographies : 1° fracture par diastasis de Maisonneuve ; 2° fracture verticale interne du plateau tibial inférieur, par M. Chaput (présentation de radiographies). 128
— (Voy. *Cou-de-Pied*, *Pied*.)
Mamelle. Hypertrophie. Un cas illustré par Horace Vernet, par MM. Lucien Hahn et E. Wickersheimer 108
Mammaire (Glande). Tumeur limitée de la partie interne. Excision et fulguration, par M. Reynès (présentation de malade) 1300
Rapport : M. Walther 1300
Maxillaire inférieur. Fractures. Traitement prothétique, par M. Sebileau (présentation de malade). 357
Discussion : MM. Michaux, Hartmann. 358
Hartmann (présentation de malade) 478, 482
Sebileau, Delbet 481- 482

Pages.

Maxillaire supérieur. Sarcome, par M. THIÉRY (présentation de pièce). 956
— — Cancer à début sinusal, par M. MORESTIN (présentation de malade). 1179
Discussion : MM. QUÉNU, FAURE 1184
— (Glande sous-). Tumeurs. (Mémoire pour le prix Laborie.) 1072
— (Sinus). Epithélioma, Résection du maxillaire et de l'os malaire. Guérison, par M. QUÉNU (présentation de malade) 1188
Métatarse. Luxation avec diastasis entre le 1er et le 2e métatarsiens; extraction des 1er et 2e cunéiformes, par M. QUÉNU (présentation de malade) 281
Molluscum. (Voy. *Lipomes.*)
Myopathie (type scapulo-huméral), traitée par la scapulopexie, par M. PAUCHET 272
Discussion : M. QUÉNU. 276

N

Nasales (Fosses). Tumeur maligne avec exophtalmie et compression des nerfs optiques, par M. CHAPUT (présentation de malade) 1154
Discussion : M. MONOD 1165
Néphrectomie. (Voy. *Hydronéphrose, Périnéphrite.*)
Nez. Epithélioma. Extirpation. Rhinoplastie, par M. MORESTIN (présentation de malade) 803
— (Voy. *Face.*)

O

Occlusion. (Voy. *Intestin, Sigmo-périsigmoïdite.*)
Œil. (Voy. *Face.*)
Œsophage. Corps étrangers, et rétrécissements cicatriciels, traités par l'œsophagoscopie, par M. GUISEZ (présentation de malade). 617
Rapport : M. LEJARS 617
— Pièce de deux sous y ayant séjourné pendant quatre ans; extraction avec l'aide de l'œsophagoscopie, par M. ROUTIER (présentation de malade) 284
— Rétrécissements cicatriciels, guéris par la dilatation sous-œsophagoscopique, par M. GUISEZ 847
Rapport : M. ROUTIER. 847, 853
Discussion : MM. QUÉNU, GUINARD, TUFFIER, KIRMISSON, BROCA, DELBET 850- 853
— Rétrécissements de la bouche de l'œsophage. et diverticule du pharynx, par M. ROUVILLOIS (présentation de malade) 1221
Rapport : M. DEMOULIN. 1221
Olécrane. Fracture. Traitement par le massage et la mobilisation, par M. LENORMANT 784
Rapport : M. LUCAS-CHAMPIONNIÈRE 784, 788, 790, 797
Discussion : MM. MONOD, ROUTIER, PICQUÉ, QUÉNU, TUFFIER, MORESTIN, BROCA, DELBET, DEMOULIN 788- 797

Pages.

Olécrane. Fracture; hémicerclage, par M. Quénu (présentation de malade) 951
Discussion : M. Lucas-Championnière 951
Omoplate. Sarcome; amputation interscapulo-thoracique, par M. Le Fort 108
Rapport : M. Mauclaire. 108
— Sarcome. Scapulectomie, par M. Pauchet 736
Discussion : MM. Routier, Quénu 737
Opérations simulées. Inutilité et danger; par M. Picqué 726, 735
Discussion : MM. Guinard, Quénu, Schwartz 734-736
Opératoire (Manuel). Précis, par M. Farabeuf (présentation d'ouvrage). Lettre 1159
Opérés. Inconvénients de l'alitement, par M. Picqué. 1052
— (Voy. *Abdominales*.)
Ophtalmoplégie, par M. Savariaud (présentation de malade). 182
Orchidopexie, par M. Walther (présentation de malade). 285
Orteil. (Voy. *Doigt*.)
Os. Suture. Deux cas, par M. Pfihl 873
Rapport : M. Rochard 873
Ostéomes. (Voy. *Brachial*.)
Ostéomyélite aiguë; évidement large et précoce, par M. Hache . . 33, 135
Rapport : M. Villemin 33
— Foyers multiples chez une enfant, par M. Villemin (présentation de malade) 179
Discussion : MM. Arrou, Kirmisson 180
— (Voy. *Fémur*.)
Ovaire. Fibrome, par M. Jayle (présentation de pièce). 620
Rapport : M. Legueu. 620
— Kyste dermoïde, rompu spontanément dans l'abdomen, par M. A. Saillant 489
Rapport : M. Potherat 489
— — dermoïde, rompu par pression; évacuation intra-péritonéale, par M. Potherat (présentation de pièce) 359
— — tordu sur son pédicule; torsion simultanée du grand épiploon, par M. Potherat (présentation de pièce).. 922
Discussion : M. Le Dentu 923
— — hématique; rupture. Hématocèle enkystée, par M. Jayle 773
Rapport : M. Legueu 773
— — multiloculaire déversant son liquide dans la cavité péritonéale; évacuation par ponctions répétées. Opération; par M. Souligoux (présentation de pièce). 1100
— Double kyste racémeux accompagnant une môle hydatiforme; guérison, par M. Le Jemtel 843
Rapport : M. Rochard 843
— Kystes. (Voy. *Sigmo-péri-sigmoïdite*.)
— Sarcome. [Voy. *Hermaphrodisme* (Pseudo-)].
— Tumeur solide chez une enfant (hypertrophie d'une surrénale du parenchyme ovarien), par M. Gaudier. 709
Rapport : M. Hartmann. 709
— — solide, par M. Michon (présentation de pièce). 872
Rapport : M. Souligoux. 372

Pages.

P

Palatines (Fentes). Rétrécissement mécanique avant l'uranoplastie, par M. Sebileau (présentation de malade) 483
Discussion : M. Félizet 489
— (Fissures). Opération de Brophy. Résultats éloignés, par M. Sebileau (présentation de malade) 738
Discussion : M. Le Dentu 741
Palmaire (Aponévrose). Rétraction, traitée par l'ionisation salicylée, par M. Hartmann (présentation de malade) 742
Discussion : M. Poncet 744
— — Rétraction. Opération sans suture, sans autoplastie, par M. Routier (présentation de malade) 860, 863
Discussion : MM. Potherat, Morestin, Nélaton, Quénu, Hartmann, Delbet 860- 863
Palmaires (Gaines). Tuberculose traumatique; traitement par la méthode de Bier, par M. Chaput (présentation de malade) . . . 23, 532
Pancréas. Contusion isolée; pancréatectomie, par M. R. Picqué (présentation de malade) 431, 753
Rapport : M. Guinard 431, 753
Discussion : MM. Schwartz, Reynier, Tuffier 762
Walther, Schwartz, Chavasse 806
— Pseudo-kyste, par M. Savariaud (présentation de malade) 359
Rapport : M. Reynier 359
— Kyste volumineux; extirpation par laparotomie, par M. Potherat (présentation de pièce) 1228
Pancréatite. (Voy. *Pyopneumothorax*.)
Paraffine. Injections; inconvénients et abus, par M. Morestin (présentation de malade) 124
Discussion : M. Mauclaire 128
Paralysies. (Voy. *Facial*.)
Parotide. Tumeur, ablation ; ligature des deux carotides, par M. de Fourmestraux 1187
Rapport : M. Guinard 1187
— Tumeur pulsatile, par M. Routier (présentation de malade) 1189
Parotidites opératoires, par M. R. Cestero 363
Rapport : M. Lejars 363
Pénis. Etranglement métallique, par M. Dionis du Séjour 1
Périnéphrite suppurée à la suite de la néphrectomie, par M. Legueu . 276
Discussion : MM. Bazy, Tuffier 280, 281
Péritoine. Infections bénignes d'origine opératoire; valeur de l'emploi des gants en caoutchouc, par MM. Chavannaz et Auché 1026
Personnel de la Société de Chirurgie XXIII
Pharyngotomie. (Voy. *Amygdale*.)
Pharynx. Épithélioma de la région juxta-laryngienne. Pharyngectomie; mort par hémorragie foudroyante, par M. Coville 254
Rapport : M. Sebileau 254
— Épithélioma pédiculé ayant simulé un épithélioma du larynx. Laryngectomie, pharyngectomie, par MM. Sabatini et Aboulker 187
Rapport : M. Sebileau 187

Pages.

Pharynx. (Voy. *Œsophage*, *Sus-hyoïdienne*.)
Pied. Amputation astéscaphoïdienne, par M. Savariaud 698
Rapport : M. Lejars 698
— — sus-malléolaire avec ostéoplastie calcanéo-tibiale, par M. P. Duval (présentation de malade) 889
Rapport : M. Delbet 889
Pied plat valgus douloureux et tuberculose polyarticulaire. Lésions de cette déformation, par M. Jeanne (présentation de pièce). . . . 1253, 1259
Discussion : M. Quénu 1259
— bot (Double) paralytique, avec déformation considérable et marche sur le dos du pied. Tarsectomie, avec résections étendues des malléoles et du plateau tibial inférieur, par M. Chaput (présentation de malade) 177
Pieds bots paralytiques. Arthrodèse sous-astragalienne, par M. Launay (présentation de pièce) 1299
Pied. (Voy. *Astragale*, *Calcanéum*, *Métatarse*, *Tarsalgie*.)
Pince à œilletons, par M. Reynier (présentation d'instrument) 662
— aiguille pour suture automatique, par M. Coryllos 872, 1084
Rapport : M. Faure 872, 1084
— Trocart aspirateur, par M. Reynier (présentation d'instrument) . . . 484
Pinces hémostatiques du professeur San Martin et du Dr Sanglier, par M. Picqué (présentation d'instrument) 1104
Plaie par balle de l'espace de Traube. Blessure du cul-de-sac pleural, du foie et de l'estomac. Laparotomie ; suture des plaies du foie, de l'estomac. Guérison, par M. Michon. 1177
Rapport : M. Lejars. 1177
Plaies. Complications septiques graves. Traitement par la méthode térébenthinée, par M. Toubert 1034
Discussion : M. Demmler 1071
— (Voy. *Abdomen*, *Blessures*, *Intestin*, *Poumon*.)
Pleuro-pulmonaires (Infections) à allures cliniques d'infections intrapéritonéales, par M. Mignon. 511, 523
Discussion : MM. Delbet, Lucas-Championnière, Segond, Kirmisson, Arrou, Tuffier. 519- 523
M. Couteaud 533, 534
M. Toubert. 574
Poignet. Traumatismes anciens ; résection totale, par M. Vallas. . . . 118
Discussion : MM. Lucas-Championnière, Routier, P. Delbet, Chaput. 120-122
— (Voy. *Carpe*.)
Poplité (Anévrisme) à type jambier ; extirpation ; guérison, par M. Ferron, ... 997
Rapport : M. Delbet 997
Poumon. Abcès d'origine dysentérique. Intervention ; guérison, par M. Marion 157
Rapport : M. Tuffier 157
Discussion : MM. Legueu, Walther, Michaux, Ricard, Delbet, Mauclaire, Chaput 165- 171
— — chez les dysentériques coloniaux, par M. Loison 187
— droit. Abcès du lobe supérieur. Pneumotomie, par M. Lop 1080
Rapport : M. Faure. 1080
— Angiome, par M. Tuffier 897

Pages.

Poumon. Plaie; thoracotomie; guérison, par M. Demanche 109
Rapport : M. Delorme 109
— — par balle de revolver, par M. Baudet 918
Rapport : M. Picqué 918
— — par balle de revolver. Thoracotomie. Guérison, par M. Demoulin (présentation de malade) 1303. 1306
— (Voy. *Pleuro-pulmonaires*)
Prix de la Société de Chirurgie XXI
— décernés en 1907 105
— à décerner en 1908 et en 1909 . . . . . 105, 106
Proctoscope, par M. Tuttle (présentation d'instruments) et rapport par M. Hartmann 257
Prolapsus. (Voy. *Génital*, *Rectum*, *Utérus*.)
Prostate. Adénomes enlevés par voie périnéale, par M. Bazy (présentation de pièces) 925, 926
Discussion : M. Legueu 925
— Hypertrophie, par M. Freyer (traduction de Valcourt), présentation d'ouvrage, par M. Richelot 253
— — Calculs urinaires dans la vessie. Taille hypogastrique; prostatectomie transvésicale, par M. Kallionzis 654
Prostatectomie hypogastrique en deux temps, par M. Mesley 36
Rapport : M. Legueu 36
— Procédé par mobilisation temporaire du segment ano-rectal, par M. Boeckel 113, 118
Discussion : MM. Legueu, Bazy, Delorme, Quénu, Tuffier . . 116-118
— transvésicale, par M. Jeanne (présentation de pièces) 1259
Prothèse. (Voy. *Crâne*, *Maxillaire*, *Palatines*.)
Psychose post-opératoire, par M. Kallionzis 874
Puerpérale (Infection). (Voy. *Utérus*.)
Purpura hémorragique très grave. Injections de sérum de cheval (Méthode Weill), par M. Morestin (présentation de malade) 866
Discussion : MM. Quénu, Broca 869
Pyélotomie. (Voy. *Rein*.)
Pylore. (Voy. *Estomac*.)
Pyonéphrose partielle, par M. Marion 905
Rapport : M. Legueu 905
Discussion : M. Bazy 908
— tuberculeuse; néphrectomie, par M. Dujarrier (présentation de pièces) 1300
Rapport : M. Legueu 1300
— (Voy. *Rein*.)
Pyopneumothorax sous-phrénique par pancréatite aiguë gangreneuse, par M. Tuffier (présentation de malade) 482
Pyosalpinx coexistant avec un fibrome; rupture, péritonite. Hystérectomie abdominale, par M. Le Moniet 1071
Rapport : M. Legueu 1071

Pages.

R

Rachianesthésie. Rachistovaïnisations pratiquées en 1907. Statistique par MM. Chaput et Pascalis 310
— — par MM. Chochon-Latouche et Mesley. 306
Rapport : M. Chaput 306
Discussion : MM. Hartmann, Le Dentu, Rochard, Schwartz, Reynier, Guinard, Nélaton, Labbé, Tuffier 316-322
Pauchet. 441, 442
Boeckel. 441, 445
Legueu, Guinard, Demoulin, Faure, Routier, Thiéry, Reclus, Quénu 535-562
Jonnesco et P. Caplesco, Beurnier, Bazy, Moty 586-596
Tuffier, Segond, Reclus, Hartmann, Jeanne, Chaput, Walther, Beurnier, Demoulin, Reynier, Delbet, Thiéry 621-654
Radial (Nerf). Section par coup de couteau. Résection et suture. Retour des fonctions, au bout de dix mois, par M. Bonnet 957
Radiographie. (Voy. *Crâne*, *Uretère*.)
Radiothérapie et radioscopie. Technique, par M. Vaudet (présentation d'ouvrage) 253
Radius. Fracture de l'extrémité inférieure avec énorme déplacement; massage et mobilisation; résultat fonctionnel satisfaisant, par M. Chaput (présentation de malade) 774
Discussion : M. Tuffier (présentation de malade), Segond, Lucas-Championnière 801
Rate. Kystes hydatiques, par M. Martin. 997
— Deux cas de splénectomie pour coups de feu, par M. Guibé (présentation de pièces). 1301
Rapport : M. Auvray. 1301
— et rein gauche. Rupture; néphrectomie et splénectomie, par M. P. Caplesco. 1171
Rapport : M. Chaput 1171
Discussion : MM. Souligoux, Morestin, Tuffier 1175-1177
Auvray. 1235
Rate. (Voy. *Thorax*.)
Rayons caloriques et lumineux. Appareil pour leur application à diverses affections médico-chirurgicales, par M. Miramond de la Roquette (présentation d'appareil), par M. Delorme 1253
Rectoscope, par G. Luys (présentation d'instrument) 440
Rapport : M. Delbet 440
— à lumière frontale, du Dr Abrand (présentation d'instrument), par M. Chaput. 270
Discussion : M. Delbet. 271
Rectum. Amputation abdominale, par M. Savariaud (présentation de malade) 803
Rapport : M. Delbet 803
— Corps étranger (verre à boire), par M. Routier (présentation de pièces). 895
Discussion : M. Bazy. 895

Pages.

Rectum. Prolapsus. Deux cas, par M. R. Le Fort 108
Rapport : M. Mauclaire 108
— Rétrécissements congénitaux, par M. Le Sourd 1071
— — Traitement par l'électrolyse circulaire, par M. Zimmern (présentation de malade) 1130
Rapport : M. Bazy. 1130
— (Voy. *Uretère.*)
Règlement de la Société de Chirurgie VII
Rein. Calcul, par M. Legueu (présentation de pièces) 1300
— — enlevé par pyélotomie, par M. Marion (présentation de pièces) 700, 1167
Rapport : M. Legueu 700, 1167, 1170
Discussion : M. Delbet. 1169
— — du bassinet extrait par pyélotomie, par M. Bazy (préparation de pièces). 954
— mobile; ses rapports avec les maladies du système nerveux, par M. Suckling 441
— atteint de pyonéphrose partielle, par M. Marion (présentation de pièces). 185
Rapport : M. Legueu. 185
— Rupture traumatique; suture, par M. Frédet 281, 1213
Rapport : M. Morestin. 281, 1213
Discussion : M. Legueu. 1220
— Tuberculose massive; néphrectomie et ablation de l'uretère, par M. Souligoux (présentation de pièces). 131
— avec uretère double. Tuberculose, par M. Cunéo (présentation de pièces). 993
Rapport : M. Legueu. 993
— (Voy. *Greffes*, *Hydronéphrose*, *Périnéphrite*, *Pyonéphrose*, *Rate.*)
Rhinoplastie. (Voy. *Nez.*)
Rhinosclérome. Un cas observé à Alger, par M. Brault 1195
Rotule. Luxation externe complète avec genu valgum et rotation du tibia. Transplantation du tendon du triceps. Ostéotomie du fémur, par M. Chaput (présentation de malade) 1245, 1251, 1297
Discussion : MM. Lucas-Championnière, Kirmisson 1250

S

S iliaque. Cancer; ablation par la méthode extra-péritonéale, par M. Savariaud (présentation de malade). 243
Rapport : M. Bazy. 243
— — Tuberculose isolée, par M. P. Michaux (présentation de pièces) . 292
Sarcomes. (Voy. *Estomac*, *Maxillaire*, *Omoplate*, *Thorax.*)
Scaphoïde. (Voy. *Carpe.*)
Scie nouvelle, par M. P. Delbet (présentation d'instrument). 1021
Scoliose congénitale produite par l'interposition de deux noyaux osseux en deux endroits différents de la colonne dorsale, par M. Coville. 1195
Rapport : M. Kirmisson. 1195

Pages.

Scrotum. Lymphangiectasie; lymphorragies, par M. Guelliot (présentation de malade). 237, 239
Discussion : M. Monod. 239
Séance annuelle de la Société 61
Sein. Cancer inopérable. Extirpation des lésions au plus près; fulguration; accidents septiques; guérison, par M. Tuffier (présentation de malade). 1128, 1130
Discussion : MM. Ricard, Delbet, Pozzi. 1129
Sein. (Voy. *Mamelle*, *Mammaire*.)
Semi-lunaire. (Voy. *Carpe*.)
Sigmo-périsigmoïdite tuberculeuse chronique et sténosante, coïncidant avec un énorme kyste ovarique. Occlusion aiguë, par M. Mériel. 109, 1118
Rapport : M. Schwartz 109, 1118
Sinus caverneux. Anévrisme artério-veineux, par M. Thiéry (présentation de malade). 475, 491
Discussion : MM. Reynier, Demoulin 477
Sous-clavière (Artère). Anévrisme artério-veineux, par M. Nicoletopoulos 135, 1244
Rapport : M. Villemin 135, 1244
Sous-maxillaire (Ganglion) tuberculeux. Ablation par la bouche, par M. Morestin (présentation de malade). 526
— — (Glande). Tumeurs. (Mémoire pour le prix Laborie) 1072
Spéculum intra-utérin, par MM. Bazy et Escomel (présentation d'instrument) 618
Splénectomie. Deux cas, par M. Kallionzis. 2
— pour maladie de Banti, par M. Rochard (présentation de pièce). . . 895
— (Voy. *Rate*.)
Statuts de la Société de Chirurgie 1
Stérilisation de la peau, par M. Procas 2
Suppuration prolongée, par M. Moty (présentation de malade) 991
Surrénale (capsule) aberrante, trouvée dans le ligament large, par M. P. Lecène. 573, 709
Rapport : M. Hartmann. 573, 709
— — (Voy. *Ovaire*.)
Sus-hyoïdienne (Plaie). Section de la base de la langue et large ouverture du pharynx. Opération réparatrice, par M. Morestin (présentation de malade) 610
Discussion : M. Picqué 616
Sutures. (Voy. *Aiguille*, *Os*, *Pince*.)

T

Tarsalgie. Pathogénie, par M. Reynier 1074
Discussion : MM. Broca 1080, 1296
Kirmisson, Reynier 1110- 1115
Poncet. 1160, 1265, 1294
Kirmisson 1198, 1293, 1296
Tarsectomie. (Voy. *Pied*.)

Pages.

Temporo-maxillaire (Articulation). Résection pour une ankylose, opérée il y a huit ans, par M. KIRMISSON (présentation de malade) 468
Térébenthine (Essence de). (Voy. *Plaies.*)
Testicule. Ectopie ; Sphacèle par torsion du cordon, par M. BRUCH, 33, 721
Rapport : M. ROUTIER 33, 721
Discussion : MM. KIRMISSON, MAUCLAIRE, BROCA, LEGUEU . . . 725- 726
— Epithélioma paraissant d'origine wolfienne, par MM LORTET et BRUYANT 1071
Rapport : M. MAUCLAIRE 1071
Thoracotomie. (Voy. *Poumon.*)
Thorax. Contusion du rebord gauche. Rupture de la rate, splénectomie, par M. R. BAUDET 1239
Rapport : MAUCLAIRE 1239
— Volumineux sarcome d'origine pleurale, par M. RICARD (présentation de pièces) 804
— (Voy. *Pleuro-pulmonaires.*)
Tibia. (Voy. *Malléoles, Pied.*)
Trépanation. (Voy. *Crâne.*)
Trocart (Pince). Aspirateur, par M. REYNIER (présentation d'instrument) 484
Tuberculose inflammatoire, par MM. PONCET et LERICHE 686
Discussion : MM. DELBET, SCHWARTZ, TOUSSAINT, TUFFIER, LUCAS-CHAMPIONNIÈRE 820- 832
PONCET, QUÉNU, BROCA, DELBET, BAZY 876- 888
KIRMISSON, MORESTIN 899- 904
BROCA, KIRMISSON 967- 976
KIRMISSON, BROCA, REYNIER, PONCET 979- 1020
— (Voy. *Côlon, Cubitus, Estomac, Genou, Hyoïdien, Iléo-cæcale, Palmaires, Pied, Pyonéphrose, Rein, S iliaque, Sigmo-périsigmoïdite, Sous-maxillaire.*)
Tumeurs. (Voy. *Abdomen, Amygdale, Biliaire, Carotidienne, Estomac, Fibrome, Foie, Glotte, Injections, Intestin, Maxillaire, Nasales, Omoplate, Ovaire, Parotide, Pharynx, Scrotum, Sous-maxillaire, Thorax, Utérus, Vessie.*)

U

Uretère. Calculs ; diagnostic. Erreurs de la radiographie, par M. ROCHARD (présentation de pièces) 209
Discussion : M. PICQUÉ 213
— pelvien droit. Calcul ; extraction par laparotomie sous-péritonéale ; guérison, par M. POZZI (présentation de pièce) 285
— Suture ; résultats éloignés, par M. DELBET (présentation de malade), 1098, 1099
Discussion : MM. ROUTIER 1099
AUVRAY 1163
Uretères (Greffes des deux) sur le gros intestin, par M. DELBET (présentation de pièce) 486
— (Voy. *Rein.*)

Pages.

Urétéro-anastomose. Etat fonctionnel au bout de vingt et un mois, par M. Pozzi (présentation de pièce) 289
Urétéro-cysto-néostomie, par M. Dujarrier (présentation de malade). 776
Rapport : M. Ricard. 776
Uréthrotomie interne. Résultats immédiats, par M. Pousson 171
Urinaires (Voies). Maladies : diagnostic et traitement. Leçons élémentaires, par M. Suarez de Mendoza (présentation d'ouvrage), par M. P. Bazy. 1
Utérus. Cancers traités par l'hystérectomie abdominale. Statistique, par M. F. Jayle 468
Rapport : M. Faure 469
— Ectopie inguinale, par M. de la Torre 908
Rapport : M. Legueu 908
— Fibrome calcifié, greffé sur le mésentère, par M. Walther (présentation de pièce). 698
— — suppuré, emprisonné dans une enveloppe ossifiée, et ayant donné lieu à un abcès sous-péritonéal par propagation. Hystérectomie abdominale, par M. Rastouil. 533
Rapport : M. Walther 533
— Fibromes et infection puerpérale. Hystérectomie abdominale totale, par M. Riche. 505
Rapport : M. Schwartz. 505
Discussion : MM. Delbet, Quénu, Routier. 507-509
Mauclaire. 535
— Métrorragies et lésions bilatérales des annexes, par M. Potherat (présentation de pièces) 1102
Discussion : M. Quénu 1103
— Prolapsus total ulcéré. Hystérectomie avec colpectomie, suivie de périnéorrhaphie, par M. Pozzi (présentation de malade). 832
— Spéculum, par MM. Bazy et Escomel (présentation d'instrument),. 618
— Tumeur volumineuse chez une jeune fille de dix-neuf ans. Ablation, par M. Potherat (présentation de pièces) 56
— (Voy. *Intestino-utérine.*)

V

Vagin. Dépresseur, par MM. Pozzi et Lœwy (présentation d'instrument. 838
Vaginisme. Etiologie, par M. Richelot 1086
Discussion : M. Lucas-Championnière 1091
Vertébrale (Colonne). Fracture avec luxation, par M. Legueu (présentation de malade) 863
Vésicale (Muqueuse). Gangrène; élimination totale. Guérison, par M. Guinard (présentation de malade) 1222
Discussion : M. Legueu. 1224
Vésico-intestinale (Fistule), consécutive à un cancer du côlon pelvien, par M. Morestin (présentation de pièce) 778
Vésico-vaginales (Fistules). Deux cas, dont l'un traité par un procédé spécial, par M. Rastouil 1151
Rapport : M. Ricard. 1151

Pages.

Vésico-vaginales (Fistules), guéries par la méthode de dédoublement, par M. Bégouin 1221
Rapport : M. Faure 1221
Vésicule biliaire. (Voy. *Biliaire*.)
Vésicule séminale. (Voy. *Génitales*.)
Vessie. Corps étranger (tuyau de carton). Calcul secondaire ; taille hypogastrique, par M. Bazy. 183
— Cystectomie totale pour tumeurs multiples pédiculées, par M. Marion (présentation de pièce). 996, 1141
Rapport : M. Legueu 996, 1141
Discussion : MM. Tuffier, Broca, Guinard, Sebileau, Chaput, Morestin, Delbet, Beurnier 1145- 1149
Vessie. Exstrophie, par M. Lejars (présentation de malade) 1190
— (Voy. *Intestino-utérine*, *Prostate*.)

TABLE DES AUTEURS

POUR 1908

A

Aboulker (H.), 187.
Abrand, 270.
Arrou, 19, 180, 359, 523, 1306.
Auché (B.), 1026.
Auvray, 489, 667, 873, 1134, 1163, 1227, 1234, 1235, 1301.

B

Badin (P.-V.), 569.
Baudet (R.), 918, 1239, 1252.
Bazy (L.), 377.
Bazy (P.), 1, 38, 116, 182, 183, 243, 280, 322, 438, 594, 618, 783, 887, 895, 908, 923, 925, 926, 954, 1130.
Bégouin, 1221.
Bérard (L.), 805.
Berger (P.), 1067.
Beurnier, 359, 590, 650, 1149.
Bidou, 252.
Bœckel (J.), 113, 118, 441, 442.
Bonnet (L.), 834, 957.
Bourgeois (U.), 327.
Brault (J.), 927, 1195.
Brin (H.), 1107, 1267.
Broca (A.), 34, 726, 771, 772, 792, 820, 869, 883, 852, 935, 949, 971, 1001, 1049, 1072, 1080, 1145, 1158, 1160, 1201, 1212, 1221, 1264, 1296, 1306.
Bruch, 33. 721.
Bruyant, 1071.

C

Caplesco (P.), 586, 1171.
Catz, 105.
Cauchois, 1023.
Cerné, 328.
Cestero (R.), 363.
Championnière. Voy. Lucas-Championnière.
Chantemesse, 578.
Chaput (H.), 23, 64, 121, 128, 170, 177, 247, 270, 306, 310, 359, 532, 653, 774, 833, 1092, 1147, 1154, 1158, 1171, 1245, 1250, 1297.
Chauvel (F.), 1303.
Chavannaz, 1026.
Chavasse, 808.
Chochon-Latouche, 306, 747.
Chompret (J.), 1263.
Claret, 296, 1115.
Claude, 1228.
Clauss, 1067.
Coryllos, 872, 1084.
Couteaud, 533, 534, 931, 936, 938.
Coville, 254, 1195.
Cranwell (D.-J.), 60, 213, 705.
Cunéo, 621, 993.

D

Delaforge, 328.
Delbet (P.), 121, 122, 155, 167, 170, 271, 377, 440, 482, 486, 503, 507, 509, 519, 550, 566, 602, 651, 652, 654, 793, 803, 818, 819, 820, 852, 862, 863, 886, 889, 894, 944, 952, 997, 1021, 1064, 1071, 1098, 1100, 1129, 1149, 1158, 1169.
Delorme, 109, 117, 573, 1253.
Demanche, 109.
Demmler, 1071.
Demoulin (A.), 2, 232, 477, 539, 651, 747, 794, 1158, 1221, 1303, 1306.
Dieulafé (L.), 873.
Dionis du Séjour, 1.
Dollinger, 60, 1071.
Dujardin-Beaumetz, 253.
Dujarrier, 715, 747, 776, 1251, 1252, 1300.
Duval (P.), 889.

E

Escomel, 618.

F

Fabre, 1263.
Farabeuf (L.-H.), 1159.
Faure (J.-L.), 49, 52, 468, 542, 598, 605, 872, 1080, 1082, 1084, 1184, 1221.
Félizet (G.), 79, 233, 489, 873, 1187.
Ferron (J.), 377, 873, 997, 1235.
Fontoynont, 108, 109, 251, 701.
Fourmestraux (J. de), 747, 1187.
Frédet (P.), 281, 1213.
Freyer, 253.

G

Garré, 60.
Gaucher, 253.
Gaudier (H.), 709.
Gernez, 105.
Gilis, 911.
Gosset, 621.
Guelliot, 237, 239.
Guibé, 292, 1072, 1301.
Guinard (A.), 16, 24, 198, 204, 215, 320, 431, 538, 663, 734, 753, 842, 851, 889, 893, 920, 1081, 1146, 1187, 1222, 1227, 1234.
Guisez, 617, 847.

H

Hache (M.), 33, 135.
Hahn (V.-L.), LXVII, 108.
Hallopeau, 1177.
Hartmann (H.), 19, 55, 109, 156, 257, 316, 358, 361, 462, 478, 482, 532, 563, 573, 603, 633, 652, 661, 709, 715, 721, 742, 857, 862, 870, 938, 993, 1023, 1048, 1234, 1251, 1306.
Hennequin, 108, 359.
Heurtaux, 296.

J

Jalaguier, 562, 1158, 1234, 1263.
Jayle (F.), 468, 620, 773.
Jeanbrau, 60, 107.
Jeanne, 60, 107, 634, 1253, 1259.
Jones (R.), 328.
Jonnesco (T.), 586.
Juge, 1058.

K

Kallionzis, 2, 654, 873.
Kauffmann, 1023.
Keating-Hart, 1130.
Kendirdjy, 105.
Kirmisson (E.), 54, 55, 180, 478, 522, 684, 685, 725, 852, 858, 899, 974, 998, 1110, 1158, 1195, 1198, 1223, 1234, 1250, 1296.
Kœberlé (E.), 107.
Kuss (G.), 1107, 1108.

L

Labbé (L.), 521.
Lagarde, 617.

Lane (A.), 60.
Lantz, 105.
Lapeyre, 34.
La Torre (De), 908, 1135.
Launay (P.), 489, 526, 670, 680, 804, 956, 1235, 1299.
Lecène (P.), 573, 621, 709.
Le Dentu, 317, 603, 741, 805, 923.
Lefillâtre, 1235.
Le Fort (R.), 108.
Legrand (N.), 327.
Legueu (F.), 27, 36, 49, 116, 122, 156, 165, 185, 197, 276, 292, 346, 535, 620, 663, 700, 726, 773, 863, 873, 905, 908, 925, 993, 996, 1049, 1071, 1141, 1149, 1167, 1170, 1220, 1224, 1228, 1300.
Lejars (F.), 9, 363, 616, 617, 698, 700, 803, 1021, 1098, 1177, 1190, 1224, 1306.
Le Jemtel, 363, 843, 845, 1264.
Lemaître, 359.
Le Moniet, 1071.
Lenormant, 621, 784.
Leriche (R.), 686.
Le Sourd (E.), 1071.
Letulle (M.), 856.
Lœwy (R.), 108, 509.
Loison, 187, 232, 348, 355, 359, 529, 964.
Lop, 292, 1080.
Lotet, 1071.
Loze (H.), 596.
Lucas-Championnière (J.), 120, 121, 299, 328, 334, 441, 484, 520, 685, 784, 788, 790, 797, 802, 831, 914, 949, 951, 1091, 1117, 1234, 1250, 1289.
Luys (G.), 440.

M

Mac Alister (J.-W.), 327.
Macdonald, 109.
Mackay, 109.
Mahu, 438.
Mantel, 109.
Marion, 157, 185, 361, 489, 671, 700, 841, 905, 996, 1023, 1082, 1134, 1141, 1167, 1263.
Martel (De), 926.
Martin, 997.
Masson, 783.
Mauclaire (P.), 108, 128, 169, 196, 232, 293, 448, 535, 604, 725, 869, 870, 1042, 1051, 1071, 1157, 1179, 1239.
Mériel, 109, 1107, 1118.
Mesley, 36, 306.
Michaux (P.), 31, 138, 167, 209, 254, 292, 358, 665.
Michon, 668, 872, 1177, 1303.
Mignon (A.), 496, 511, 525.
Miramond de La Roquette, 1253.
Monod (Ch.), 51, 239, 617, 788, 796, 893, 1165, 1195, 1212, 1264.
Monprofit, 156, 1301.
Monteils, 107, 108.
Mooy (De), 213.
Morestin (H.), 21, 52, 54, 124, 180, 182, 221, 252, 281, 323, 335, 359, 431, 526, 607, 616, 655, 658, 696, 772, 778, 791, 803, 841, 861, 864, 866, 871, 903, 911, 915, 918, 981, 985, 1058, 1060, 1122, 1148, 1175, 1179, 1184, 1213, 1221, 1222, 1234, 1279, 1288, 1290, 1291.
Moty (F.), 492, 596, 601, 771, 892, 937, 991, 1051.
Murphy, 60.

N

Nélaton (C.), 321, 359, 570, 861, 863, 889, 939, 1050, 1067, 1187, 1303.
Nicoletopoulos, 135, 1244.

O

Ombrédanne, 198, 240, 359, 939.

P

Pascalis, 310.
Pauchet (V.), 272, 441, 442, 736.
Périer, 1177.
Pfihl, 38, 873.
Phocas, 2.
Picqué (L.), 108, 213, 214, 232, 353, 451, 616, 726, 735, 747, 773, 789, 918, 779, 1052, 1104, 1158, 1252.
Picqué (R.), 105, 377, 431, 753, 803,
Pighetti, 135.
Poncet (A.), 497, 686, 744, 876, 967, 975, 1012, 1160, 1264, 1265, 1290, 1294, 1296.
Potherat (E.), 56, 185, 206, 290, 359, 486, 489, 528, 853, 860, 870, 922, 937, 946, 950, 994, 1102, 1158, 1228, 1306.
Pousson (A.), 171.
Pozzi (S.), 285, 289, 295, 832, 838, 1129.
Proust (R.), 621, 700, 1098.

Q

Quénu (E.), 18, 54, 61, 108, 117, 185, 215, 232, 276, 281, 363, 464, 508, 561, 734, 735, 736, 737, 790, 796, 850, 862, 869, 882, 893, 937, 951, 954, 976, 1103, 1107, 1108, 1153, 1184, 1188, 1234, 1252, 1259.

R

Rastouil, 533, 1151.
Reclus (P.), 559, 632, 980, 1222, 1223, 1285, 1289.
Revel, 1263.
Reverdin (A.), 562.
Reynès, 1300.
Reynier (P.), 55, 318, 359, 606, 619, 652, 662, 762, 945, 1011, 1020, 1074, 1113, 1306.
Ricard (A.), 10, 167, 195, 292, 326, 330, 359, 367, 776, 804, 818, 1065, 1129, 1138, 1151.
Riche (P.), 489, 505, 841, 1134, 1263.
Richelot (L.-G.), 253, 596, 1086.
Robinson, 957.
Rochard (E.), 3, 209, 243, 317, 332, 357, 366, 843, 845, 873, 895, 915, 1072, 1261.
Rochard (J.), 79.
Routier (A.), 17, 33, 121, 184, 284, 359, 509, 544, 605, 721, 737, 789, 847, 853, 860, 863, 895, 936, 956, 1099, 1158, 1177, 1189, 1251, 1291.
Rouvillois, 55, 221, 616, 1157, 1221.

S

Sabatini, 187.
Saillant (A.), 489.
Sanglier (H.), 1104.
San Martin (A.), 1104.
Savariaud, 182, 185, 232, 243, 359, 698, 803, 873, 1021.
Schmidt, 2.
Schwartz (E.), 109, 315, 438, 505, 509, 735, 762, 806, 824, 1118.
Sebileau (P.), 187, 254, 356, 357, 359, 481, 482, 483, 738, 1127, 1131, 1147.
Segond (P.), 521, 600, 604, 621, 630, 632, 650, 801, 926, 1289.
Sichel (J.), 1072.
Sieur, 359, 369, 485, 763, 772, 1133.
Silhol (J.), 1160, 1201.
Sirus-Pirondi, 135.
Skyrme, 328.
Sonnenburg, 60.
Souligoux, 15, 20, 130, 131, 343, 562, 663, 872, 1100, 1107, 1165, 1175, 1267.
Suarez de Mendoza, 1.
Suckling, 441.

T

Terrier (F.), 569, 570.
Thiéry (P.), 54, 182, 359, 475, 491, 545, 653, 956.
Thomas (L.), 328.
Toubert, 3, 364, 569, 573, 957, 965, 1034.
Toussaint (H.), 493, 827.
Tuffier (Th.), 117, 156, 157, 198, 204, 208, 281, 321, 351, 356, 482, 524, 621, 654, 657, 721, 762, 776, 791, 794, 801, 809, 819, 830, 851, 852, 893, 897, 937, 944, 956, 1049, 1128, 1130, 1135, 1145, 1177.
Tuttle, 257.

V

Vacher, 618.
Valcourt (De), 233.
Vallas, 118.
Vaudet, 253.
Villaret, 1228.
Villemin, 2, 33, 135, 179, 296, 526, 680, 873, 1115, 1244.

W

Walther (C.), 135, 166, 169, 193, 196, 205, 240, 241, 243, 244, 285, 437, 533, 650, 658, 698, 805, 1050, 1058, 1093, 1130, 1160, 1227, 1233, 1300.
Wickersheimer (E.), LXVII, 108.

Z

Zimmern, 1130.

Paris. — L. MARETHEUX, imprimeur, 1, rue Cassette.