Bibliothèque numérique
medic@

Bulletins et mémoires de la société de chirurgie de Paris

Tome XXXV, 1909. - Paris : Masson, 1909.
Cote : 90027

PARIS biu Santé

(c) Bibliothèque interuniversitaire de santé (Paris)
Adresse permanente : http://www.biusante.parisdescartes.fr/histmed/medica/cote?90027x1909

BULLETINS ET MÉMOIRES

DE LA

SOCIÉTÉ DE CHIRURGIE

DE PARIS

TOME XXXV — 1909

PARIS — L. MARETHEUX, IMPRIMEUR
1, rue Cassette, 1

BULLETINS ET MÉMOIRES

DE LA

SOCIÉTÉ DE CHIRURGIE

DE PARIS

PUBLIÉS CHAQUE SEMAINE

(EXCEPTÉ PENDANT LES VACANCES DE LA SOCIÉTÉ)

par les soins des Secrétaires de la Société

M. ROCHARD
Secrétaire général

ET

MM. LEJARS ET HARTMANN
Secrétaires annuels

TOME XXXV — 1909

90027

PARIS
MASSON ET Cie, ÉDITEURS
LIBRAIRES DE L'ACADÉMIE DE MÉDECINE
120, BOULEVARD SAINT-GERMAIN

1909

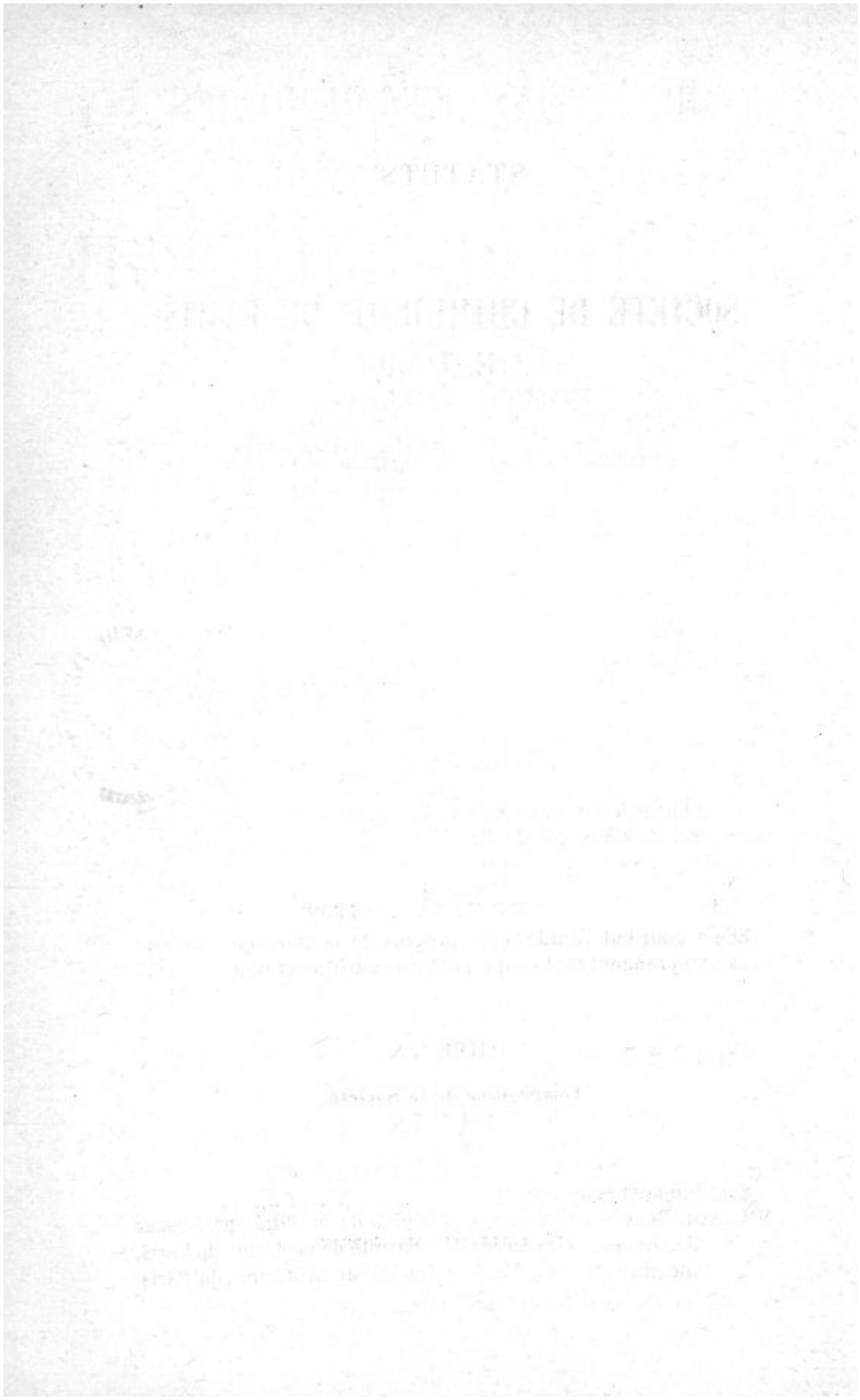

STATUTS

SOCIÉTÉ NATIONALE DE CHIRURGIE

DE PARIS

FONDÉE LE 23 AOUT 1843

ET RECONNUE D'UTILITÉ PUBLIQUE LE 29 AOUT 1859

TITRE PREMIER.

Constitution et but de la Société.

ARTICLE PREMIER

Il est formé à Paris une Société de chirurgie qui prend le nom de *Société de Chirurgie de Paris*.

ART. 2.

Elle a pour but l'étude et les progrès de la chirurgie; ses travaux comprennent tout ce qui peut concourir à cet objet.

TITRE II.

Composition de la Société.

ART. 3.

Sont fondateurs de la Société :

MM. AUG. BÉRARD, chirurgien de l'hôpital de la Pitié, professeur de clinique chirurgicale à la Faculté de médecine de Paris, membre de l'Académie nationale de médecine de Paris.

MM. G. Monod, chirurgien de la Maison royale de santé, agrégé libre à la Faculté de médecine de Paris.

Alph. Robert, chirurgien de l'hôpital Beaujon, agrégé libre à la Faculté de médecine de Paris.

Michon, chirurgien de l'hôpital Cochin et du collège Louis-le-Grand, agrégé libre à la Faculté de médecine de Paris.

Guersant (fils), chirurgien de l'hôpital des Enfants.

Vidal (de Cassis), chirurgien de l'hôpital du Midi, agrégé libre à la Faculté de médecine de Paris.

Danyau, chirurgien-professeur adjoint de la Maison d'accouchement, agrégé libre à la Faculté de médecine de Paris.

Lenoir, chirurgien de l'hôpital Necker, agrégé à la Faculté de médecine de Paris.

Malgaigne, chirurgien de l'hôpital de Lourcine, agrégé à la Faculté de médecine de Paris.

P. Huguier, chirurgien de l'hôpital de Lourcine, agrégé à la Faculté de médecine de Paris.

Ph. Rigaud, professeur de clinique chirurgicale et de médecine opératoire à la Faculté de médecine de Strasbourg, ex-chirurgien du Bureau central des hôpitaux de Paris.

Nélaton, chirurgien de l'hospice de la Vieillesse (hommes), agrégé à la Faculté de médecine de Paris.

Denonvilliers, chirurgien du Bureau central des hôpitaux de Paris, agrégé à la Faculté de médecine de Paris, chef des travaux anatomiques de la Faculté de médecine de Paris.

Maisonneuve, chirurgien du Bureau central des hôpitaux de Paris.

Chassaignac, chirurgien du Bureau central des hôpitaux de Paris, agrégé à la Faculté de médecine de Paris.

Cullerier, chirurgien du Bureau central des hôpitaux de Paris.

Marjolin (fils), chirurgien du Bureau central des hôpitaux de Paris.

Art. 4.

La Société se compose de membres titulaires, de membres honoraires, d'associés étrangers, de correspondants nationaux et de correspondants étrangers.

Art. 5.

Le nombre des titulaires est fixé à 35; celui des associés étrangers à 20; celui des correspondants nationaux à 125, et celui des correspondants étrangers à 70. Le nombre des membres honoraires est illimité.

ART. 6.

Les membres titulaires et honoraires ont seuls voix délibérative; ils peuvent seuls faire partie des commissions et prendre part aux élections. Les titulaires, seuls, peuvent faire partie du bureau.

ART. 7.

Les conditions de toute candidature pour les places de titulaires et de correspondants nationaux sont : 1° d'être *docteur en médecine* ou *en chirurgie*; 2° d'avoir présenté à la Société un travail inédit; 3° d'avoir adressé à la Société une demande écrite spéciale.

ART. 8.

Seront nommés membres honoraires : 1° les titulaires qui, après au moins dix ans de titulariat, en feront la demande et obtiendront le consentement de la Société; 2° les chirurgiens des hôpitaux civils et militaires de Paris en exercice depuis plus de douze ans, qui en feront la demande écrite et qui obtiendront au scrutin secret la majorité des suffrages; 3° en outre, la Société se réserve le droit de nommer directement aux places de membres honoraires des chirurgiens éminents qui n'auraient pas fait acte de candidature. Mais ces dernières nominations ne pourront avoir lieu que sur une demande écrite signée de dix membres titulaires et sur l'avis favorable d'une commission chargée de faire à la Société un rapport sur cette demande.

ART. 9.

Les associés et correspondants étrangers sont choisis par la Société, sur la présentation et sur le rapport d'une commission spéciale, parmi les chirurgiens célèbres par leurs travaux, leur pratique ou leurs écrits, et parmi ceux qui ont envoyé un travail manuscrit ou imprimé.

ART. 10.

Toutes les élections se font au scrutin secret et à la majorité absolue des membres présents. Les élections des titulaires et des honoraires n'ont lieu que lorsque les deux tiers des membres titulaires prennent part au scrutin. Pour les autres élections, il suffit de la moitié plus un des membres titulaires.

Quand il doit être procédé à une élection, les membres titulaires et honoraires sont avertis par une convocation spéciale.

TITRE III.

Administration de la Société.

ART. 11.

Le bureau est ainsi composé :

Un président.
Un vice-président.
Un secrétaire général.
Deux secrétaires annuels
Un bibliothécaire-archiviste.
Un trésorier.

ART. 12.

Le président, élu pour un an, n'est rééligible qu'après une année d'intervalle. Le secrétaire général, nommé pour une période de cinq ans, n'est pas rééligible à la fin de cette période, mais il peut être réélu plus tard. Les autres membres du bureau sont nommés pour un an et rééligibles.

ART. 13.

Le bureau représente la Société vis-à-vis des tiers.

ART. 14.

Le président remplit les fonctions d'ordonnateur : il signe les mandats de dépense, de concert avec le secrétaire général.

ART. 15.

Le trésorier rend chaque année un compte détaillé de sa gestion.

ART. 16.

Les délibérations relatives à des aliénations, acquisitions ou échanges d'immeubles et à l'acceptation de dons ou legs sont subordonnées à l'autorisation du gouvernement. Elles ne peuvent être prises qu'après une convocation spéciale, et à la majorité des deux tiers des membres titulaires et honoraires présents.

TITRE IV.

Ressources de la Société.

ART. 17.

Les ressources de la Société se composent :

1° Du revenu des biens et valeurs de toute nature appartenant à la Société ;

2° Du droit d'admission pour les titulaires et correspondants nationaux ; ce droit est fixé à 20 francs ;

3° De la cotisation mensuelle payée par les membres titulaires et honoraires ; le montant en est fixé chaque année par la Société ;

4° De la cotisation annuelle payée par les membres correspondants nationaux ;

5° Des amendes encourues suivant qu'il sera statué par le règlement ;

6° Du produit des publications ;

7° Des dons et legs qu'elle est autorisée à recueillir ;

8° Des subventions qui peuvent lui être accordées par l'Etat.

ART. 18.

Les fonds libres sont placés en rente sur l'État.

TITRE V.

Des Séances et de la publication des travaux.

ART. 19.

La Société se réunit en séance toutes les semaines ; les séances sont publiques. La Société suspend ses séances du premier août au premier mercredi d'octobre. La Société peut se former en comité secret.

ART. 20.

Il y a tous les ans une séance solennelle publique.

L'ordre du jour de la séance se compose :

1° D'un rapport fait par le président sur la situation morale et financière de la Société ;

2° Du compte rendu par le secrétaire général ou l'un des secrétaires, délégué par le président, des travaux de la Société pendant le courant de l'année ;

3° De l'éloge des membres décédés ;

4° Du rapport sur les mémoires et les thèses envoyés pour les prix, s'il y a lieu.

ART. 21.

Le procès-verbal de la séance, le rapport du président et le compte rendu du secrétaire sont adressés à M. le ministre de l'instruction publique.

ART. 22.

La Société publie chaque année un volume de ses travaux.

TITRE VI.

Dispositions générales.

ART. 23.

La Société s'interdit toute discussion étrangère au but de son institution.

ART. 24.

Un règlement particulier, soumis à l'approbation du ministre de l'instruction publique, détermine les conditions d'administration intérieure, et, en général, toutes les dispositions de détail propres à assurer l'exécution des statuts.

ART. 25.

Nul changement ne peut être apporté aux statuts qu'avec l'approbation du gouvernement.

ART. 26.

En cas de dissolution, il sera statué par la Société convoquée extraordinairement sur l'emploi et la destination ultérieure des biens-fonds, livres, etc., appartenant à la Société. Dans cette circonstance, la Société devra toujours respecter les clauses stipulées par les donateurs en prévision du cas de dissolution.

RÈGLEMENT

DE LA

SOCIÉTÉ NATIONALE DE CHIRURGIE

DE PARIS

TITRE PREMIER.

Attributions du bureau.

ARTICLE PREMIER.

Le président règle l'ordre d'inscription des personnes qui ont des communications à faire à la Société; il appelle les sujets à traiter conformément à l'ordre du jour; il dirige les discussions, met aux voix les propositions, recueille les suffrages et proclame les décisions de la Société. Il nomme, de concert avec les autres membres du bureau, les commissions chargées des rapports ou des travaux scientifiques; il veille à la régularité des listes de présence et les arrête à heure fixe, ainsi qu'il sera dit à l'article 10; enfin, il assure le maintien de l'ordre.

ART. 2.

Le président, en cas d'absence, est remplacé par le vice-président.

ART. 3.

Le secrétaire général a pour fonctions de préparer l'ordre du jour de chaque séance, de faire le dépouillement préalable des pièces de la correspondance manuscrite ou imprimée, de les mettre en ordre et d'en présenter une analyse sommaire; de rédiger et de signer les délibérations, les lettres écrites au nom de la Société, ainsi que tous les actes émanant d'elle; d'enregistrer toutes les pièces, de composer des notices ou des éloges et de faire enfin le

compte rendu annuel des travaux de la Société. Ce dernier travail pourra être fait par l'un des secrétaires annuels, ainsi qu'il est dit en l'article 20 des statuts.

Le secrétaire général, en cas d'absence ou de maladie, peut être remplacé provisoirement par l'un des secrétaires annuels.

Les secrétaires annuels sont chargés de rédiger les procès-verbaux des séances, d'en faire la lecture et d'en surveiller l'impression, de concert avec le secrétaire général.

ART. 4.

Toutes les pièces adressées à la Société sont datées et paraphées par le secrétaire général, le jour même de leur réception. La présentation et la lecture de ces pièces sont constatées de la même manière.

ART. 5.

Le bibliothécaire est aussi le conservateur des archives; les livres, gravures, instruments, et tous les objets offerts à la Société ou acquis par elle, sont également mis sous sa garde. Il dresse tous les ans un catalogue et un inventaire des objets de tout genre qui lui ont été remis pendant l'année écoulée.

ART. 6.

Le trésorier a la charge de toutes les écritures relatives à la comptabilité de la Société ; il signe, de concert avec le président et le secrétaire genéral, les bordereaux de dépense; il reçoit le prix des diplômes, les cotisations et le montant des amendes. Il est dépositaire des feuilles de présence et d'émargement; il solde les bordereaux de dépenses, en tient note exacte et rend un compte détaillé à la fin de l'année, à une commission spéciale, ainsi qu'il est dit à l'article 44.

TITRE II

Des séances.

ART. 7.

Les séances de la Société ont lieu tous les mercredis, de trois heures et demie à six heures, au siège de la Société rue de Seine, n° 12.

ART. 8.

Lorsqu'un membre correspondant ou un associé étranger assiste à la séance, le président en informe la Société, et mention en est faite au procès-verbal.

ART. 9.

Un registre spécial est ouvert sur le bureau, durant toute la séance, pour recevoir indistinctement les signatures de tous les membres présents. Les titulaires sont tenus, en outre, de signer en temps utile la feuille de présence et la feuille d'émargement.

ART. 10.

Tout membre titulaire qui n'aura pas signé la liste de présence avant quatre heures, et la liste d'émargement après quatre heures et demie, sera passible d'une amende de cinq francs. Il n'est admis d'excuse à cet égard que lorsqu'un membre a obtenu un congé pour des motifs reconnus légitimes.

ART. 11.

Les demandes de congés sont examinées par une commission de trois membres, nommée au scrutin et renouvelée tous les ans, qui, appréciant la validité des demandes, accorde ou refuse les congés. Ses décisions sont absolues.

ART. 12.

Les travaux des séances ont lieu dans l'ordre suivant :

1° Lecture et adoption du procès-verbal;

2° Correspondance;

3° Lecture des rapports;

4° Lecture des travaux originaux;

5° Présentations de malades, de pièces anatomiques et d'instruments.

Néanmoins, la Société peut, sur la proposition du bureau et selon le besoin, intervertir cet ordre de travaux.

ART. 13.

La Société entend la lecture des mémoires et des rapports, d'après leur ordre d'inscription et en donnant la préséance à ses membres. Cependant elle peut, par délibération expresse, accorder un tour de faveur à des personnes étrangères. Tout travail manuscrit adressé pour être lu en séance le sera à son tour d'inscription, après avoir été soumis à l'approbation du bureau. Cependant la Société peut, par délibération expresse, accorder un tour de faveur.

ART. 14.

Une lecture ne peut être interrompue, suspendue et renvoyée a une commission que d'après l'avis du bureau; en cas de réclamation, la Société, consultée, prononce une décision.

ART. 15.

Tout travail manuscrit communiqué par des personnes étrangères à la Société est déposé sur le bureau, et ne peut, dans aucun cas, être repris par l'auteur. Après le rapport fait, le travail et le rapport sont classés aux archives, et alors seulement l'auteur peut faire prendre copie de son ouvrage. Une exception est faite à cet égard pour les planches et dessins, qui resteront la propriété de l'auteur.

ART. 16.

Tout travail inédit présenté par des personnes étrangères à la Société sera l'objet d'un rapport soit verbal, soit écrit, selon son importance, et ainsi que le bureau en décidera. Cependant, si trois membres réclament contre la décision du bureau, la Société pourra la modifier. Si l'auteur publie son mémoire avant la lecture du rapport, ce rapport ne pourra avoir lieu devant la Société.

ART. 17.

Les commissions chargées de rapports écrits sont composées ordinairement de trois membres, et exceptionnellement de cinq. Les rapports verbaux sont confiés à un seul rapporteur.

ART. 18.

Le commissaire nommé le premier reçoit les pièces à examiner et en accuse réception sur un registre spécial. C'est lui qui est chargé de convoquer la commission, et celle-ci choisit elle-même son rapporteur.

ART. 19.

Tout rapport verbal devra être fait dans le mois qui suivra la remise des pièces au rapporteur; tout rapport écrit, dans un délai de deux mois. Toutefois, la Société pourra proroger ce délai si la nature du travail l'exige. Les commissaires en retard seront, au bout de trois mois, avertis publiquement en séance par le président, et celui-ci, après deux avertissements, aura le droit de nommer une autre commission.

ART. 20.

Si l'ordre des travaux de la Société ne permet pas d'entendre les rapports dans les délais précités, le rapporteur justifiera de l'accomplissement de ses devoirs, savoir : pour les rapports verbaux, par son inscription sur le registre du président; pour les rapports écrits, par le dépôt du rapport sur le bureau.

ART. 21.

Tout rapport est discuté avant d'être mis aux voix. La parole est en conséquence accordée à tous les membres qui la réclament, chacun à son tour et suivant l'ordre d'inscription dressé par le président. Si toutefois une discussion s'animait assez pour que des orateurs déclarassent s'inscrire *pour* ou *contre*, la parole serait accordée alternativement à un orateur *pour* et à un orateur *contre*.

ART. 22.

Par exception à l'article précédent, la parole doit être accordée à tout orateur qui la demande, durant le cours de la discussion, pour rétablir la question, pour réclamer la clôture ou l'ordre du jour, et enfin pour un fait personnel.

ART. 23.

Le même membre ne peut obtenir plus de trois fois la parole dans une discussion, à moins d'une décision de la Société.

ART. 24

Le rapporteur a le droit de prendre la parole le dernier.

ART. 25.

Le président rappelle à l'ordre quiconque dépasserait les limites de la discussion scientifique, et il rappelle à la question tout orateur qui s'éloignerait de l'objet de la discussion.

ART. 26.

La discussion, une fois ouverte, ne peut être fermée que de deux manières : ou bien parce qu'aucun membre ne demande plus la parole, ou bien parce que la Société, consultée, prononce la clôture ou l'ordre du jour.

ART. 27.

En conséquence, le président ne peut, de sa propre autorité, interrompre ou terminer une discussion, proposer la clôture ou l'ordre du jour, et, pour consulter la Société à cet égard, il faut que la clôture ou l'ordre du jour proposé par un membre soit appuyé par deux autres membres au moins. Toutefois, dans le cas où l'ordre ne pourrait être rétabli, le président, après avoir consulté les autres membres du bureau, a le droit de lever la séance.

ART. 28.

Après la discussion d'un rapport, les conclusions seules sont mises aux voix ; s'il y a des amendements appuyés, ils ont la priorité. Si cependant la proposition nouvelle entraînait le rejet des conclusions du rapport, celles-ci seraient mises aux voix les premières.

ART. 29.

Les personnes étrangères à la Société ne peuvent assister à la lecture et à la discussion des rapports faits sur leurs ouvrages. Le secrétaire général est chargé de leur adresser la copie certifiée des conclusions adoptées.

ART. 30.

Les communications faites par les membres de la Société ne sont pas soumises à un rapport, et la discussion peut s'ouvrir immédiatement après. Néanmoins, sur la demande de trois membres, la Société peut passer à l'ordre du jour et renvoyer la discussion à la séance suivante.

ART. 31.

Après la clôture des discussions ouvertes sur les travaux des membres de la Société, on passe à l'ordre du jour si nulle proposition n'est faite. Tout membre titulaire ou honoraire a le droit de réclamer l'envoi du travail discuté au comité de publication ; si cette proposition est appuyée au moins par deux autres membres, elle est immédiatement mise aux voix.

ART. 32.

La Société n'autorise aucuns frais de dessin ou de moulage d'une pièce pathologique sans que la description écrite de celle-ci et l'observation qui s'y rattache aient été préalablement déposées sur le bureau.

TITRE III

Comité secret.

ART. 33.

Les comités secrets ont lieu le jour des séances de la Société, à quatre heures et demie. Toute lecture, toute discussion doit immédiatement cesser à l'heure indiquée.

ART. 34.

Le comité secret est annoncé en séance par le président huit jours à l'avance. Les membres absents sont avertis par lettre dans le courant de la semaine. Exceptionnellement, et seulement pour cause majeure et urgente, le président, sur l'avis du bureau, peut décider que le comité secret aura lieu le jour même.

ART. 35.

Chaque membre titulaire ou honoraire a le droit de provoquer un comité secret. A cet effet, il dépose sur le bureau une demande écrite et motivée, signée de lui et de deux autres membres. Le président, après avoir pris connaissance de cette proposition et consulté le bureau, accorde ou refuse le comité secret. Toutefois, les demandes rejetées par le président peuvent toujours être soumises à la Société, qui prononce souverainement.

ART. 36.

Dans les comités secrets, convoqués suivant les formalités indiquées dans les deux articles précédents, les membres présents pourront voter, quel que soit leur nombre; il suffira, pour la validité du vote, que la majorité des assistants y ait pris part, excepté dans les cas prévus par les articles 66, 73 et 74 du règlement.

TITRE IV.

Recettes et dépenses.

ART. 37.

Le droit d'admission dans la Société est fixé à 20 francs pour les membres titulaires, honoraires et correspondants nationaux. Le diplôme des associés et des correspondants étrangers est gratuit.

ART. 38.

Les membres titulaires et honoraires sont soumis à la même cotisation mensuelle, fixée comme il est dit en l'article 17 des statuts. Les membres honoraires nommés avant le 1er janvier 1862 sont exempts de cette cotisation.

ART. 39.

Les membres correspondants nationaux nommés après le 1er janvier 1862 sont soumis à une cotisation annuelle de 25 francs, qui est perçue à leur domicile, aux frais de la Société, à la fin de chaque année Néanmoins tout membre correspondant national

qui en fera la demande pourra être exempté de sa cotisation annuelle, moyennant une somme de 500 francs, qui sera versée par lui, en deux annuités de 250 francs chacune ou en une seule fois, entre les mains du trésorier de la Société, pour être jointe aux fonds disponibles de la Société et être placée en rentes sur l'État.

ART. 40.

Le trésorier fait recouvrer les amendes sans retard et porte en compte les frais de ces recouvrements.

ART. 41.

Tout membre qui, trois mois après la mise en demeure faite par le trésorier, n'aura pas versé le montant de sa cotisation et des amendes qu'il aura encourues, recevra successivement deux avertissements officiels, signés par le président et par les autres membres du bureau. Si ces avertissements sont sans effet, il sera déclaré démissionnaire et perdra ses droits à sa part de propriété des objets appartenant à la Société.

ART. 42.

Le trésorier conserve les listes de présence comme pièces de comptabilité; il tient, en outre, un registre exact de toutes les amendes encourues pour toutes les causes spécifiées dans le présent règlement.

ART. 43.

Les recettes provenant de la vente des publications de la Société seront encaissées par le trésorier aux échéances convenues avec les libraires chargés de la vente, et le placement en sera fait le plus tôt possible.

ART. 44.

Les frais de bureau et d'administration sont réglés par le bureau et acquittés par le trésorier, sur le visa du président.

ART. 45.

Les frais de publication sont réglés par le Comité de publication et acquittés par le trésorier, sur le visa du président.

ART. 46.

Le trésorier présente ses comptes dans l'avant-dernière séance de décembre. Une commission composée de cinq membres est nommée par le sort, séance tenante, et doit faire un rapport détaillé sur ces comptes dans la séance suivante. La Société vote ensuite sur ce rapport; après quoi, s'il y a lieu, le président donne

au trésorier décharge de sa gestion sur ses registres mêmes. Tout retard dans la présentation de comptes ou du rapport fera encourir au trésorier ou à chacun des commissaires une amende de cinq francs par chaque séance.

ART. 47.

Immédiatement après le renouvellement du bureau, une commission composée de trois membres est désignée par le sort pour examiner le catalogue des pièces anatomiques, dessins, instruments, etc., confiés au bibliothécaire-archiviste. Cette commission fait son rapport dans la séance suivante. Le président donne au bibliothécaire décharge de sa gestion sur le catalogue même. Tout retard dans la présentation du catalogue ou du rapport fera encourir au bibliothécaire ou à chacun des commissaires une amende de cinq francs par chaque séance.

TITRE V.

Droits des membres honoraires et correspondants nationaux.

ART. 48.

Les membres honoraires et correspondants nationaux nommés après le 1er janvier 1862 reçoivent gratuitement toutes les publications de la Société.

ART. 49.

Les membres honoraires nommés à partir du 1er janvier 1863 jouissent des mêmes droits que les titulaires, excepté du droit de faire partie du bureau. Ils sont exempts des amendes. Ils peuvent faire partie des commissions, mais ils n'y sont pas obligés.

ART. 50.

Les membres correspondants nationaux nommés après le 1er janvier 1862, qui assistent à une séance ou à un comité secret, ont voix consultative dans les délibérations.

ART. 51.

Les membres honoraires et correspondants nationaux nommés avant le 1er janvier 1862 sont admis, sur leur demande, à jouir des droits énoncés dans les trois articles précédents, à la condition de se conformer aux prescriptions des articles 38 et 39.

TITRE VI.

Publications.

ART. 52.

Le comité de publication se compose du secrétaire général et des deux secrétaires annuels, ainsi qu'il est dit à l'article 3.

ART. 53.

Les travaux imprimés de droit sont les mémoires et rapports dus aux membres titulaires, honoraires et correspondants de la Société. Par exception, et sur délibération expresse ratifiée par un vote rendu en séance publique, l'Assemblée pourra faire retrancher d'un mémoire ou rapport dû à un membre titulaire, honoraire ou correspondant certaines parties qui sembleraient n'avoir pas un caractère exclusivement scientifique.

L'Assemblée peut, sur la proposition du rapporteur, décider l'impression intégrale d'un mémoire adressé par une personne étrangère à la Société.

ART. 54.

Les manuscrits doivent être remis séance tenante au secrétaire annuel en fonctions. Celui-ci devra remettre, le lendemain de la séance, avant 10 heures du matin, à l'éditeur de la Société, les mémoires, rapports et procès-verbaux de discussion, classés et prêts pour l'impression, ainsi qu'il est dit aux articles 3 et 12.

ART. 55.

Ces *Bulletins et mémoires* sont publiés par fascicules hebdomadaires, paraissant avant la séance suivante. Le dernier fascicule contient la table analytique des matières et auteurs, dressée par les soins du secrétaire annuel en fonctions.

ART. 56.

Les auteurs des travaux publiés pourront faire faire à leurs frais un tirage à part à cent exemplaires. Ce chiffre ne pourra être dépassé sans l'autorisation du bureau.

TITRE VII.

Élections.

Élections du bureau.

ART. 57.

Les élections du président, du vice-président, du secrétaire général, des secrétaires annuels, du bibliothécaire-archiviste et

des membres du Comité de publication ont lieu dans l'avant-dernière séance de décembre. Le nouveau bureau entre en fonctions dans la troisième séance de janvier.

Élections des titulaires.

ART. 58.

Les places de titulaires sont déclarées vacantes par une délibération spéciale. Il ne peut être déclaré plus d'une place vacante à la fois.

ART. 59.

Un mois après la déclaration de vacance, la Société nomme au scrutin de liste, et à la majorité absolue des membres présents, une Commission de trois membres chargée de faire un rapport d'ensemble sur les titres des candidats et de dresser une liste de présentation. Ce rapport devra être fait trois semaines après que le secrétaire général aura remis à la Commission les pièces justificatives.

ART. 60.

Le rapport est lu en comité secret et discuté séance tenante. En cas de désaccord entre la Commission et l'Assemblée sur le classement proposé, le rapport est renvoyé à la Commission pour supplément d'information. Si le désaccord persiste à la séance suivante, il est voté sur chaque candidat, si 10 membres en font la demande écrite, et l'Assemblée établit définitivement la liste de présentation. Le vote pour la nomination a lieu publiquement dans la séance suivante; il n'a lieu que si les deux tiers des membres titulaires assistent à la séance.

Élections des correspondants.

ART. 61.

Le secrétaire général est chargé : 1° de dresser le tableau des membres correspondants nationaux et étrangers; 2° de dresser les deux listes des candidats aux places de membres correspondants; 3° de conserver toutes les indications et toutes les pièces relatives à chaque candidat.

ART. 62.

La Société est appelée à élire des membres correspondants, soit nationaux, soit étrangers, toutes les fois que le bureau, d'après l'examen du cadre des membres correspondants, et d'après

l'examen des listes de candidats, déclare la vacance d'un certain nombre de places.

ART. 63.

Le nombre des places déclarées vacantes pour chaque élection ne peut dépasser le tiers du nombre des candidats.

ART. 64.

Dans la séance qui suit la déclaration de vacance, la Société nomme au scrutin de liste, et à la majorité absolue, une Commission de quatre membres chargée de présenter un rapport sur les candidatures et de dresser une liste de candidats par ordre de mérite. Le secrétaire général est adjoint de droit à cette Commission. Le rapport devra être fait dans le délai d'un mois.

ART. 65.

Le rapport est lu en comité secret et discuté séance tenante. En cas de désaccord entre la Commission et l'Assemblée, il sera procédé comme il est dit à l'article 60. L'élection a lieu publiquement dans la séance suivante, à la majorité absolue et au scrutin de liste lorsque plusieurs places sont déclarées vacantes à la fois. Elle n'a lieu que lorsque la moitié plus un des membres titulaires assistent à la séance.

TITRE VIII.

Radiations.

ART. 66.

En cas d'indignité, résultant d'une faute grave de droit commun ou professionnelle, une Commission spéciale, réunie par le bureau, pourra proposer la radiation d'un membre titulaire, associé ou correspondant.

Cette Commission sera composée, outre les membres du bureau, de cinq membres titulaires et honoraires élus au scrutin de liste, en comité secret, par les membres titulaires et honoraires convoqués spécialement à cet effet.

Quinze jours après le dépôt du rapport de la Commission, la Société, prévenue par convocation spéciale, vote au scrutin secret sur la proposition de la Commission.

L'intéressé a le droit de présenter ses explications, soit verbalement, soit par écrit, tant à la Commission que devant la Société.

La présence de la moitié plus un des membres titulaires de la Société est nécessaire pour la validité de la délibération. La radia-

tion ne peut être prononcée que par une majorité des deux tiers des suffrages exprimés.

En cas d'insuffisance du nombre des votants, le scrutin sera recommencé à la séance suivante, après une nouvelle convocation, sans que cette fois il soit nécessaire de réunir un nombre de votants déterminé.

Dans ce cas encore, la radiation ne sera prononcée que par une majorité des deux tiers des suffrages exprimés.

TITRE IX.

Concours et prix.

ART. 67.

La Société décerne tous les ans les prix résultant des dons particuliers qui lui ont été faits. Elle se conforme aux intentions des donateurs.

ART. 68.

Les membres titulaires et honoraires sont exclus de ces concours.

ART. 69.

Lorsque l'anonymat est exigé, les mémoires doivent porter une épigraphe apparente; le nom et l'adresse de l'auteur sont dans une enveloppe soigneusement cachetée, sur laquelle est répétée l'épigraphe.

ART. 70.

Les mémoires sont renvoyés, pour chaque prix proposé, à une Commission de trois membres, élus en séance publique et au scrutin de liste.

ART. 71.

Cette Commission fait son rapport en comité secret et soumet son jugement à la ratification de la Société. En cas de désaccord entre la Commission et l'Assemblée, une nouvelle Commission sera nommée.

TITRE X.

Seances annuelles.

ART. 72.

La séance annuelle a lieu le troisième mercredi de janvier. Le Bureau de l'année révolue est chargé de préparer l'ordre du jour de cette séance, suivant les prescriptions de l'article 20 des statuts.

TITRE XI.

Revision du règlement.

ART. 73.

Toute proposition tendant à modifier le règlement devra être signée au moins par trois membres titulaires ou honoraires, déposée sur le bureau et renvoyée à l'examen d'une Commission de cinq membres titulaires, nommés au scrutin de liste et à la majorité relative. Le rapport de cette Commission sera lu et discuté en comité secret dans la séance suivante. Le vote aura lieu immédiatement après la clôture de la discussion, et la proposition ne sera adoptée que si, la moitié au moins des membres titulaires étant présents, elle réunit les deux tiers des voix des membres titulaires et honoraires présents. Ce vote ne sera valable que si tous les membres titulaires et honoraires ont été personnellement convoqués.

ART. 74.

Toute proposition tendant à modifier les statuts devra être signée de dix membres titulaires ou honoraires, déposée sur le bureau et soumise à l'examen d'une Commission de cinq membres titulaires, nommés au scrutin de liste et à la majorité absolue. Le rapport de la Commission sera lu et discuté en comité secret. Le vote aura lieu immédiatement après la clôture de la discussion. Tous les membres titulaires ou honoraires devront être invités personnellement à assister à ce comité secret, et la présence des titulaires y sera obligatoire. Si la modification proposée réunit les deux tiers des voix des membres présents, le bureau sera chargé de soumettre le nouvel article à l'approbation du gouvernement, conformément à l'article 25 des statuts.

PRIX DE LA SOCIÉTÉ DE CHIRURGIE

La Société de chirurgie dispose de six prix : le prix DUVAL, le prix LABORIE, le prix Dubreuil, le prix GERDY, le prix DEMARQUAY et le prix RICORD; *les trois premiers sont annuels, les trois derniers sont biennaux.*

Le prix DUVAL a été fondé par Jacques-René Duval, membre de la Société de chirurgie de Paris. Le 12 juillet 1854, la Société a pris la décision suivante : « La Société de chirurgie de Paris, après une donation de M. Duval, fonde, à titre d'encouragement, un prix annuel de la valeur de 100 francs, en livres, pour l'auteur de la meilleure thèse de chirurgie publiée en France dans le courant de l'année. Autant que possible, les recherches doivent porter sur un seul sujet et s'appuyer sur des observations recueillies par l'auteur lui-même dans un service d'hôpital.

« Tous les auteurs, anciens et modernes, qui ont traité le même sujet, devront être indiqués, ainsi que la source précise des citations.

« Sont seuls admis à concourir : les docteurs ayant rempli les fonctions d'internes définitifs dans les hôpitaux ou ayant un grade analogue dans les hôpitaux militaires ou de la marine. » Les aides-médecins de la marine nommés au concours sont assimilés aux internes des hôpitaux (4 novembre 1885).

Les thèses soutenues depuis le 1er novembre de l'année 1896 jusqu'au 1er novembre de l'année 1897 seront seules admises à concourir. Les candidats devront adresser franco deux exemplaires de leur thèse au secrétariat de la Société avant le 1er novembre 1897. Par la bienveillance de M. le Dr MARJOLIN, membre fondateur de la Société, le montant du prix Duval est porté de 100 à 300 francs à partir de 1886; le prix ne pourra être partagé.

Le prix Édouard LABORIE a été fondé par Mme veuve Laborie, le 6 mai 1868. Il est annuel et de la valeur de 1,200 francs.

La Société a pris en 1868 les décisions suivantes : « Le prix Édouard Laborie sera décerné chaque année dans la séance solennelle de la Société (troisième mercredi de janvier) à l'auteur du meilleur travail *inédit* sur un sujet quelconque de chirurgie adressé à la Société pendant l'année courante.

« Les auteurs sont libres de choisir les sujets de leurs mémoires; toutefois, la Société indiquera tous les six ans un sujet de mémoire pris parmi les points de la chirurgie dont le docteur Laborie s'est plus particulièrement occupé.

« Tous les docteurs et élèves en médecine, français et étrangers, sont admis à prendre part au concours.

« Les mémoires, écrits en français, en latin, en anglais ou en allemand, devront être envoyés (affranchis) à M. le Secrétaire général de la Société de chirurgie de Paris, 12, rue de Seine, avant le 1er novembre de chaque année.

« Les manuscrits doivent être adressés dans les formes académiques, c'est-à-dire non signés, mais portant une épigraphe reproduite sur la suscription d'une lettre renfermant le nom, l'adresse et les titres du candidat. »

Le prix Gerdy a été fondé par Vulfranc Gerdy, en souvenir de son frère P.-N. Gerdy, membre de la Société de chirurgie. Ce prix, fondé le 26 novembre 1873, est biennal et de la valeur de 2.000 francs.

Le sujet à traiter par les concurrents est indiqué par la Société et donné deux années à l'avance. Les règles du concours sont celles du prix Laborie.

Le prix Demarquay a été fondé en 1875, par Jean-Nicolas Demarquay, membre de la Société de chirurgie, qui a légué à la Société une somme de 10.000 francs. Le prix est biennal et de la valeur de 700 francs.

Le sujet, indiqué par la Société, est donné deux années à l'avance; les règles du concours sont celles du prix Laborie.

Le prix Ricord a été fondé, en 1889, par Philippe Ricord, membre de la Société de chirurgie, qui a légué à la Société une somme de 5.000 francs. Le prix est biennal et de la valeur de 300 francs.

Il est décerné à l'auteur d'un travail inédit sur un sujet quelconque de chirurgie ou d'un mémoire publié dans le courant de l'année et n'ayant pas encore été l'objet d'une récompense dans une autre Société.

Les manuscrits pourront être signés. A cette différence près, les règles du concours sont celles du prix Laborie.

Le prix Dubreuil a été fondé, en 1901, par Henri-François-Alphonse Dubreuil, membre de la Société de chirurgie, qui a légué à la Société une somme de 15.000 francs. « Les intérêts de cette somme placée sur l'État à 3 %, serviront à cette Société pour la fondation d'un prix annuel destiné à récompenser un travail sur un sujet d'orthopédie. »

PERSONNEL

DE LA

SOCIÉTÉ NATIONALE DE CHIRURGIE

COMPOSITION DU BUREAU POUR L'ANNÉE 1909

Président	MM.	P. Reynier.
Vice-Président		Routier.
Secrétaire général		E. Rochard.
Secrétaires annuels		Lejars et Hartmann.
Trésorier		Arrou.
Archiviste		A. Broca.

MEMBRES HONORAIRES

10 février 1897 . .	MM.	Anger (Théophile), titulaire de.	1876
14 décembre 1898.		Delens, titulaire de.	1877
5 mai 1886. . . .		Duplay, titulaire de.	1868
28 mars 1886. . .		Guéniot, titulaire de.	1868
22 novembre 1882.		Guyon (Félix), titulaire de.	1863
17 avril 1907. . .		Hennequin, titulaire de	1896
17 février 1904 . .		Kirmisson, titulaire de.	1885
3 mars 1886. . .		L. Labbé, titulaire de	1865
23 janvier 1889. .		Lannelongue, titulaire de	1872
19 mai 1897 . . .		Lucas-Championnière.	1875
17 février 1892 . .		Le Dentu, titulaire de.	1873
4 mai 1898. . . .		Monod, titulaire de	1880
13 mars 1895. . .		Perier, titulaire de	1875
14 avril 1903. . .		Peyrot, titulaire de.	1882
7 février 1900 . .		Pozzi (S.), titulaire de.	1881
5 février 1908 . .		Quénu, titulaire de	1887
19 février 1902 . .		Reclus (Paul), titulaire de.	1883
26 février 1901 . .		Richelot, titulaire de.	1882
7 mars 1906. . .		Schwartz, titulaire de.	1886
27 octobre 1886. .		Marc Sée, titulaire de.	1868
13 février 1907 . .		P. Segond, titulaire de	1887

MEMBRES TITULAIRES

(35)

26 juillet 1899 . .	MM.	Albarran.
23 mars 1904. . .		Arrou.
4 novembre 1908.		Auvray.
12 juin 1890. . . .		Bazy.
20 décembre 1899.		Beurnier.
18 décembre 1895.		Broca (Aug.).
13 décembre 1893.		Chaput.
21 juin 1898 . . .		Delbet.
9 mars 1892. . .		Delorme.
9 mai 1900 . . .		Demoulin.
22 avril 1903 . . .		Faure.
16 février 1898. .		Guinard.
10 mars 1897. . .		Hartmann.
12 décembre 1888.		Jalaguier.
10 juin 1908 . . .		Launay.
21 mai 1901 . . .		Legueu.
22 juillet 1896. . .		Lejars.
6 décembre 1905.		Mauclaire.
10 mai 1893. . . .		Michaux.
22 mai 1907 . . .		Morestin.
29 juillet 1887. . .		Nélaton.
14 décembre 1892.		Picqué.
16 juin 1897 . . .		Potherat.
4 janvier 1888. .		Reynier (P.).
18 juillet 1894. . .		Ricard.
27 juillet 1904 . .		Rieffel.
15 février 1899 . .		Rochard.
11 juillet 1888. . .		Routier.
7 mai 1902 . . .		Sebileau.
24 juillet 1907. . .		Souligoux.
27 juin 1906 . . .		Thiéry.
22 juin 1892. . . .		Tuffier.
12 avril 1905 . . .		Villemin.
22 avril 1896 . . .		Walther.

MEMBRES CORRESPONDANTS

NATIONAUX (125)

MM. Auffret, marine.
Baizeau, armée.
Baudon, à Nice.
Badal, professeur à la Faculté de Bordeaux.
Barette, à Caen.
Barnsby, professeur suppléant à l'École de médecine de Tours.
Bœckel (Jules), à Strasbourg.
Boissarie, à Sarlat.
Bonnet, armée.
Boursier, chirurgien des hôpitaux de Bordeaux.
Bousquet, professeur à l'École de Clermont.
Braquehaye, à Tunis.
Brault, à Alger.
Brin, à Angers.
Brousse, armée.
Broussin, à Versailles.
Bruch, professeur à l'École d'Alger.
Buffet, à Elbeuf.
Cahier, armée.
Carlier, à Lille.
Cauchois, chirurgien de l'Hôtel-Dieu, à Rouen.
Cerné, professeur de clinique à l'Ecole de Rouen.
Chavannaz, agrégé à la Faculté de Bordeaux.
Chavasse, armée.
Chevassu, armée.
Chénieux, professeur à l'École de Limoges.
Choux, armée.
Chupin, armée.
Claudot, armée.
Closmadeuc, chirurgien de l'hôpital de Vannes.
Combalat, professeur à l'École de Marseille.
Coutaud, médecin de la marine.
Dayot, professeur suppléant à l'École de médecine de Rennes.
Defontaine, au Creusot.

MM. Delagénière (Henri), au Mans.
Delagenière (Paul), professeur à l'École de médecine de Tours.
Delanglade, professeur à l'École de Médecine de Marseille, chirurgien des Hôpitaux.
Delore, ex-chirurgien-major de la Charité, à Lyon.
Demons, professeur à la Faculté de Bordeaux.
Demmler, armée.
Denucé, professeur à la Faculté de Bordeaux.
Dieu, armée.
Dubar, professeur à la Faculté de Lille.
Dubourg, à Bordeaux.
Dudon, chirurgien des hôpitaux de Bordeaux.
Duret, professeur à la Faculté libre de Lille.
Ehrmann, à Mulhouse.
Estor, professeur à la Faculté de médecine de Montpellier.
Étienne, à Toulouse.
Ferraton, armée.
Février, professeur agrégé à la Faculté de Nancy.
Fontan, professeur à l'École de Toulon.
Fontoynont, professeur à l'École indigène de Tananarive.
Forgue, professeur à la Faculté de Montpellier.
Gaudier, professeur agrégé à la Faculté de Lille.
Gaujot, armée.
Gellé, chirurgien de l'hôpital de Provins.
Gervais de Rouville, à Montpellier.
Girard, marine, à Bordeaux.
Gripat, professeur à l'École d'Angers.
Gross, professeur à la Faculté de Nancy.
Guelliot, chirurgien des hôpitaux de Reims.
Guermonprez, professeur à la Faculté libre de Lille.
Guillet, professeur à l'École de Caen.
Hache, professeur à la Faculté de Beyrouth.
Heurtaux, professeur à l'École de Nantes.
Houzel, à Boulogne-sur-Mer.
Hue (François), professeur suppléant à l'École de Rouen.
Hue (Jude), à Rouen.
Imbert, agrégé à la Faculté de Montpellier.
Jeanbrau, à Montpellier.
Jeanne, à Rouen.
Kœberlé, à Strasbourg.
Lagrange, professeur agrégé à la Faculté de Bordeaux.
Lanelongue, professeur à la Faculté de Bordeaux.
Latouche, à Autun.
Le Clerc, à Saint-Lô.
Linon, armée.
Malapert, à Poitiers.
Malherbe fils, professeur à l'École de Nantes.
Martin (A.), professeur à l'École de médecine de Rouen.

MM. Masse, professeur à la Faculté de Bordeaux.
Maunoury, chirurgien de l'hôpital de Chartres.
Ménard, chirurgien de l'hôpital de Berck.
Mignon, armée.
Monod (Eugène), chirurgien des hôpitaux de Bordeaux.
Monprofit, professeur suppléant à l'École d'Angers.
Monteils, à Mende (Lozère).
Mordret, au Mans.
Moty, médecin principal de l'armée.
Mouchet, à Sens.
Nimier, armée.
Notta, chirurgien de l'hôpital de Lisieux.
Ovion, à Boulogne-sur-Mer.
Pamard, chirurgien en chef de l'Hôtel-Dieu d'Avignon.
Pauchet, à Amiens.
Pauzat, armée.
Peugniez, professeur à l'École d'Amiens.
Phocas, professeur agrégé à la Faculté d'Athènes.
Picqué (R.), armée.
Poisson, professeur à l'École de Nantes.
Poncet (A.), professeur à la Faculté de Lyon.
Pousson, professeur agrégé à la Faculté de Bordeaux.
Robert, armée.
Rohmer, professeur à la Faculté de Nancy.
Roux (Gabriel), professeur suppléant à l'École de Marseille.
Sieur, armée.
Schmidt, armée.
Tachard, armée.
Tédenat, professeur à la Faculté de Montpellier.
Témoin, à Bourges.
Toubert, armée.
Toussaint, armée.
Vallas, professeur agrégé à la Faculté de Lyon.
Vanverts, à Lille.
Vast, chirurgien de l'hôpital de Vitry-le-François.
Villar, à Bordeaux.
Villeneuve, chirurgien des hôpitaux, à Marseille.
Vincent, professeur à l'École d'Alger.
Weiss, professeur à la Faculté de Nancy.

MEMBRES ASSOCIÉS ÉTRANGERS

(20)

4 janvier 1888. .	MM.	Bryant (Th.), Londres.
11 janvier 1893. .		Cheever, Boston.
29 janvier 1902. .		Czerny, Heidelberg.
20 janvier 1909. .		Durante (F.), Rome.
17 janvier 1906. .		Horsley, Londres.
2 février 1898. .		Julliard, Genève.
16 janvier 1901. .		Keen, Philadelphie.
17 janvier 1906. .		Kelly (Howard-A.), Baltimore.
janvier 1880. .		Lister, Londres.
16 janvier 1901. .		Mac Burney, New-York.
17 janvier 1900. .		Mac Ewen, Glascow.
16 janvier 1907. .		Mayo Robson, Ledds.
15 janvier 1908. .		Murphy, Chicago.
20 janvier 1886. .		Reverdin (Jacques), Genève.
20 janvier 1909. .		Rydygier, Lemberg.
15 janvier 1908. .		Sonnenburg, Berlin.
20 janvier 1886. .		Tilanus, Amsterdam.
17 janvier 1906. .		Ziembicki (Lemberg), Galicie.

MEMBRES CORRESPONDANTS ÉTRANGERS

(70)

---

17 janvier 1906. .	MM.	Ballance Londres.
20 janvier 1909. .		Bassini, Padoue.
22 janvier 1896. .		Bayer, Prague.
7 janvier 1903. .		Berg, Stockholm.
3 janvier 1892. .		Bloch (O.), Copenhague.
16 janvier 1901. .		Bradford, Baltimore.
2 février 1898 . .		Bruns, Tübingen.
29 janvier 1902. .		Bull (William G.), New-York.
17 janvier 1906. .		Buscarlet, Genève.
11 janvier 1905. .		Butlin, Londres.
4 janvier 1888. .		Ceccherelli (A.), Parme.
20 janvier 1909. .		Cheyne (Watson), Londres.
4 janvier 1889 . .		Chiene, Édimbourg.
15 janvier 1908. .		Cranwell, Buenos-Aires.
10 janvier 1894. .		Demosthen (A.), Bucharest.
17 janvier 1906. .		Depage, Bruxelles.
27 janvier 1904. .		Djemil-Pacha, Constantinople
16 janvier 1906. .		Dudley-Tait, San-Francisco.
15 janvier 1908. .		Dollinger, Budapest.
29 janvier 1902. .		Von Eiselsberg, Vienne.
9 janvier 1879. .		Galli, Lucques.
15 janvier 1908. .		Garré, Bonn.
13 janvier 1864. .		Gherini, Milan.
16 janvier 1907. .		Giordano, Venise.
2 février 1898 . .		Girard, Berne.
9 janvier 1879 . .		Gritti, Milan.
20 janvier 1909. .		Halsted, Baltimore.
7 janvier 1903. .		Heresco, Bucharest.
31 décembre 1862.		Hutchinson (J.), Londres.
16 janvier 1907. .		Israel, Berlin.
21 janvier 1891 . .		Jamieson (Alex.), Shanghaï.
17 janvier 1900 . .		Jonnesco, Bucharest.

27 janvier 1904. .	MM.	Kalliontzis, Athènes.
13 janvier 1892. .		Kocher, Berne.
20 janvier 1909. .		Körte, Berlin.
13 janvier 1892. .		Kouzmine, Moscou.
21 janvier 1891. .		Kummer, Genève.
15 janvier 1908. .		Lane (A.), Londres.
20 janvier 1897. .		Lardy, Constantinople.
2 février 1898 . .		Levchine, Russie.
16 janvier 1884. .		Lucas (Clément), Londres.
11 janvier 1893. .		Martin (Édouard), Genève.
21 janvier 1891. .		De Mooy, La Haye.
20 janvier 1909. .		Morris (Henry), Londres.
20 janvier 1897. .		Novaro, Bologne.
15 janvier 1890. .		Pereira-Guimaraès, Rio-Janeiro.
21 janvier 1885. .		Plum, Copenhague.
16 janvier 1907. .		Psaltoff, Smyrne.
21 janvier 1891. .		Romniceanu, Bucarest.
7 janvier 1880. .		Rose (Edm.), Berlin.
25 janvier 1890. .		Roux, Lausanne.
31 décembre 1862.		Sangalli, Pavie.
21 janvier 1885. .		Saltzmann, Helsingfors.
20 mars 1867. . .		Simon (John), Londres.
16 janvier 1901. .		Sneguireff, Moscou.
17 janvier 1900. .		Souchon, Nouvelle-Orléans.
21 janvier 1885. .		Stimson (Lewis A.), New-York.
31 décembre 1862.		Testa, Naples.
20 janvier 1886. .		Thiriar, Bruxelles.
10 janvier 1894. .		Thornton, Londres.
17 janvier 1906. .		Trendelenburg, Leipzig.
11 janvier 1893. .		Vlaccos, Mytilène.
20 janvier 1909. .		White (Sinclair), Sheffield.
11 janvier 1893. .		Wier, New-York.
17 janvier 1906. .		Willems, Gand.

PRÉSIDENTS

DE LA SOCIÉTÉ DE CHIRURGIE

DEPUIS SA FONDATION

1844.	MM.	A. Bérard.
1845.		Michon.
1846.		Monod père.
1847.		Lenoir.
1848.		Robert.
1849.		Cullerier.
1850.		Deguise père.
1851.		Danyau.
1852.		Larrey.
1853.		Guersant.
1854.		Denonvilliers.
1855.		Huguier.
1856.		Gosselin.
1857.		Chassaignac.
1858.		Bouvier.
1859.		Deguise fils.
1860.		Marjolin.
1861.		Laborie.
1862.		Morel-Lavallée.
1863.		Depaul.
1864.		Richet.
1865.		Broca.
1866.		Giraldès.
1867.		Follin.
1868.		Legouest.
1869.		Verneuil.
1870.		A. Guérin.
1871.		Blot.
1872.		Dolbeau.
1873.		Trélat.
1874.		Maurice Perrin.
1875.		Le Fort.
1876.		Houel.
1877.	MM.	Panas.
1878.		Félix Guyon.
1879.		S. Tarnier.
1880.		Tillaux.
1881.		de Saint-Germain.
1882.		Léon Labbé.
1883.		Guéniot.
1884.		Marc Sée.
1885.		S. Duplay.
1886.		Horteloup.
1887.		Lannelongue.
1888.		Polaillon.
1889.		Le Dentu.
1890.		Nicaise.
1891.		Terrier.
1892.		Chauvel.
1893.		Ch. Perier.
1894.		L.-Championnière.
1895.		Th. Anger.
1896.		Ch. Monod.
1897.		Delens.
1898.		Berger.
1899.		Pozzi.
1900.		Richelot.
1901.		Paul Reclus.
1902.		G. Bouilly.
1903.		Kirmisson.
1904.		Peyrot.
1905.		Schwartz.
1906.		Paul Segond.
1907.		Quénu.
1908.		Nélaton.
1909.		P. Reynier.

BIENFAITEURS

DE LA SOCIÉTÉ DE CHIRURGIE

René Duval et René Marjolin, fondateurs d'un prix annuel de 300 fr.

Édouard Laborie, fondateur d'un prix annuel de 1.200 francs.

Vulfranc Gerdy, fondateur d'un prix biennal de 2.000 francs.

Pierre-Charles Huguier, donateur d'une rente annuelle de 1.000 francs, et Mme Huguier, sa veuve, donatrice d'une somme de 10.000 francs, destinées à favoriser les publications scientifiques de la Société.

Demarquay, fondateur d'un prix biennal de 700 francs.

Ricord, fondateur d'un prix biennal de 300 francs.

Dubrueil (de Montpellier), donateur d'une somme de 15.000 francs.

Paul Guersant, — Lenoir, — Payen, — Velpeau, — Gerdy, — Baron Larrey, — Ch. Nélaton, — Le Dentu, — Delens, — Lucien Hahn, — Ch. Périer, — Monteils, — Ch. Monod, donateurs de livres pour la bibliothèque de la Société.

La Société de chirurgie reçoit régulièrement les publications périodiques suivantes :

Paris. — Annales de gynécologie. — Annales des maladies des organes génito-urinaires. — Archives de médecine et de pharmacie militaires. — Archives générales de chirurgie. — Archives provinciales de chirurgie. — Bulletin de l'Académie de médecine. — Bulletin officiel du syndicat médical de Paris. — Bulletin de la Société de médecine militaire française. — Bulletin de la Société médicale des bureaux de bienfaisance de Paris. — Bulletin médical. — Bulletins et mémoires de la Société de chirurgie. — Comptes rendus de la Société d'obstétrique, de gynécologie et de pédiatrie. — Gazette des hôpitaux. — Journal de chirurgie. — Journal de médecine et de chirurgie pratiques. — Le Médecin praticien. — La Presse médicale. — Progrès médical. — La Province médicale. — Revue de chirurgie. — Revue clinique médico-chirurgicale. — Revue de médecine. — Revue d'orthopédie. — Revue de stomatologie. — Revue française de médecine et de chirurgie. — Tribune médicale.

Province. — Bulletin de la Société de chirurgie de Lyon. — Bulletin de la Société de médecine d'Angers. — Bulletin de la Société de médecine de Rouen. — Bulletin de la Société scientifique et médicale de l'Ouest (Rennes). — Bulletins et Mémoires de la Société de médecine et de chirurgie de Bordeaux. — Le Centre médical et pharmaceutique (Commentry). — Gazette hebdomadaire des sciences médicales de Bordeaux. — Gazette médicale de Nantes. — Loire médicale (Saint-Etienne). — Lyon chirurgical. — Marseille médical. — Le Nord médical (Lille). — Normandie médicale. — Poitou médical. — Recueil des actes du Comité médical des Bouches-du-Rhône. — Revue médicale d'Amiens.

Étranger. — Anales de la Academia de ostetricia, ginecologia y pediatria (Madrid). — Annals of Surgery (Philadelphie). — Archiv für klinische Cihrurgie (Berlin). — Archives of the Middlesex Hospital (Londres). — Archivos de la Policlinica (Habana). — Atti della Societa milanese di medicina e biologia (Milan). — British medical Journal (Londres). — Bulletins et mémoires de la Société de chirurgie de Bucarest. — Bulletins et mémoires couronnés de l'Académie royale de médecine de Belgique. — Bulletin médical de Québec. — Gazette médicale de Strasbourg. — Journal and proceedings of the royal Society of New South Wales (Sydney). — Medizinische Klinik (Berlin). — Medical Record (New-York). — Medico-chirurgical Transactions (Londres). — Mittheilungen ans der Medicinischen Fakultät der Kaiserlich-Japanischen Universität (Tokio). — Annual Report of the Henry Phipps Institute (Philadelphie). — Revista de chirurgie (Bucarest). — Revue médicale de la Suisse romande (Genève). — Revue médico-sociale (Bruxelles). — Transactions of the american association of genito-urinary diseases (New-York). — Transactions of the american otological Society (New Befdord). — Transactions of the american orthopedic association (Philadelphie). — Transactions of the american surgical Association (Philadelphie). — Transactions of the pathological society of London. — Upsala läkareförenings Forhandlingar. — Zentralblatt für Chirurgie (Leipzig).

Le Bibliothécaire de la Société : Dr Lucien Hahn.

BULLETINS ET MÉMOIRES

SOCIÉTÉ DE CHIRURGIE

FAC. DE MÉD. DE PARIS BIBLIOTHÈQUE

SÉANCE DU 6 JANVIER 1909

Présidence de M. Reynier.

Procès-verbal.

La rédaction du procès-verbal de la précédente séance est mise aux voix et adoptée.

Correspondance.

La correspondance comprend :

1°. — Les journaux et publications périodiques de la semaine.

2° Une lettre de M. Ricard, s'excusant de ne pouvoir assister à la séance.

3° Une lettre de M. Beurnier, s'excusant de ne pouvoir assister à la séance.

4° Un travail de M. Guibal (de Béziers) sur l'*Angiocholécystite typhoïdique*.

M. Quénu, rapporteur.

ALLOCUTION DE M. PAUL REYNIER

Mes chers collègues,

Mon premier mot, en prenant possession de ce fauteuil, sera un mot de remerciement bien sincère pour le grand honneur que vous me faites en m'ayant désigné cette année pour diriger vos débats. Et je ne saurais mieux vous prouver ma reconnaissance qu'en vous assurant d'apporter dans l'exercice de mes fonctions tout le zèle et le dévouement dont je suis capable.

C'est en effet un très grand honneur que vous faites à un des vôtres que de lui donner la présidence d'une Société dont le renom scientifique est si grand, et qui peut, à juste titre, être considérée comme l'organe le plus autorisé de la Chirurgie française.

Nos discussions font en effet loi. Et je peux en donner la preuve en vous rappelant ce qui m'a été souvent répondu par de jeunes collègues auxquels j'exposais des idées nouvelles sur la thérapeutique ou la médecine opératoire, et qui, sceptiques, me demandaient si on en avait parlé à la Société de chirurgie, semblant me dire qu'une opinion ne devient indiscutable que si elle vous a été soumise, si elle a subi vos critiques, si vous l'avez acceptée.

Ce n'est pas seulement en France que pareille opinion peut se produire sur notre Société. A l'étranger, nous en avons à chaque instant la preuve en lisant les journaux, et en voyant que l'on suit attentivement nos travaux, et qu'on en tient grand compte.

Aussi, je comprends mon ami Kirmisson, dont je partage la manière de voir, lorsqu'il demande que nos bulletins soient plus développés, plus ornés de planches, que le cadre, en un mot, soit plus digne de l'œuvre qu'on y met.

Devenir le président d'une pareille Société, succéder à des présidents dont beaucoup ont laissé un nom illustre, n'est donc pas sans procurer une certaine émotion. Il me faut compter beaucoup sur votre indulgence et votre bonne camaraderie pour me faciliter la tâche.

Ce n'est pas qu'ici le président ait à se préoccuper de remplir l'ordre du jour. C'est l'excès et non le défaut des communications qui seul peut lui causer de l'embarras. Il doit surtout mettre de l'ordre dans vos discussions, dans la lecture de vos travaux, et dans celle des rapports, qu'il doit presser, ne serait-ce que par politesse pour ceux qui nous font l'honneur de nous envoyer leurs recherches.

Ce qui est le plus difficile est de faire taire les conversations individuelles ; ne vous irritez pas trop si vous entendez la sonnette présidentielle. Songez qu'elle ne sonnera toujours que pour rendre service à un collègue qui désire, avec raison, être écouté.

Avant de commencer l'ordre du jour, permettez-moi encore d'adresser au nom de vous tous des remerciements au bureau sortant : à M. Nélaton, dont nous avons tous pu apprécier le tact et l'urbanité avec lesquels il a dirigé nos débats ; à M. Ricard qui a eu la tâche, toujours difficile, de veiller à la rédaction de nos comptes rendus, et de le faire au gré de tous ; à notre secrétaire général, qui est devenu définitif, mais qui nous a rendu un gros service en remplaçant notre regretté collègue M. Félizet pendant sa maladie.

Nos remerciements vont encore à notre impeccable trésorier M. Arrou, et à notre archiviste M. Broca sur l'activité duquel nous comptons pour nous donner, ainsi qu'il l'a promis, une bibliothèque où se complairont tous nos bibliophiles !

Vous souscrirez, j'en suis sûr, à tous ces remerciements, et je termine en vous disant encore une fois merci.

Communications.

Notes sur : 1° La cirrhose hydatique ; 2° L'echinococcose secondaire sous-diaphragmatique,

par M. DANIEL J. CRANWELL (de Buenos-Aires),

Professeur extraordinaire de clinique chirurgicale,
Membre correspondant.

Les kystes hydatiques sont extraordinairement fréquents dans la République Argentine ; il me suffira de vous donner un chiffre pour vous le démontrer : depuis 1890 jusqu'à 1907, c'est-à-dire dans une période de vingt ans, 3.195 malades atteints d'echinococcose ont été traités dans les hôpitaux de Buenos-Aires.

Ayant eu à ma disposition des matériaux d'étude si considérables, je me propose de vous soumettre prochainement un travail plus complet sur cette question si intéressante ; aujourd'hui je veux me borner à vous communiquer deux observations, l'une de kystes hydatiques avec cirrhose du foie, l'autre d'echinococcose secondaire sous-diaphragmatique.

1° *Kystes hydatiques avec cirrhose du foie.*

Le kyste hydatique, en se développant, produit l'atrophie du parenchyme hépatique et il est bien acquis que les kystes très volumineux ou multiples peuvent détruire un lobe tout entier. Cette atrophie est généralement compensée par l'hypertrophie vicariante de l'autre lobe. J'ai souvent observé dans les autopsies, à côté d'un lobe droit complètement atrophié par les kystes hydatiques, un lobe gauche extraordinairement développé. Lorsque des kystes multiples occupent les deux lobes, la destruction du parenchyme hépatique est considérable, l'hypertrophie compensatrice ne se produit pas et, après de multiples opérations, le foie est remplacé par du tissu cicatriciel fibreux; dans ces conditions les malades succombent souvent, emportés par l'insuffisance hépatique.

Dans ces cas-là, il s'agit de lésions mécaniques et inflammatoires. Mais il ne faut pas oublier que le liquide hydatique contient une ptomaïne ou un albuminoïde toxique, que ce poison peut, dans de certaines conditions, endommager le foie et engendrer des lésions analogues à celles de la cirrhose atrophique.

Je ne peux pas affirmer (mes recherches, sur ce point, étant encore incomplètes) (1) que les kystes hydatiques produisent souvent de la cirrhose; mais j'ai trouvé quelques cas incontestables de cirrhose biveineuse dans les kystes hydatiques multiples du foie.

Voici l'une de mes observations.

En l'année 1906, appelé à remplacer mon maître et ami le professeur Gandolfo, je trouvai dans son service une fillette de treize ans, dont les antécédents personnels étaient nuls. Elle avait été opérée de deux kystes hydatiques du lobe droit du foie, d'un kyste de la rate et de kystes multiples de l'abdomen; malgré ces multiples opérations, la petite malade se trouvait dans un état déplorable, très émaciée, avec une teinte subictérique des conjonctives. Elle avait une circulation veineuse abdominale sous-cutanée assez développée et elle portait aux hypocondres gauche et droit deux cicatrices opératoires; l'abdomen était distendu et, par la palpation, il était facile de constater la présence de liquide et de nombreux kystes hydatiques de grandeur variable; à droite, à hauteur du 7e espace intercostal et sur la ligne axillaire antérieure, on voyait une fistule qui donnait issue à du pus et de la

(1) Je me propose de faire des recherches expérimentales à ce sujet.

bile. La malade, cachectique, s'épuisa lentement et succomba le 9 mai 1906.

Voici ce qu'on trouva à l'autopsie.

Foie petit, dur, déformé par plusieurs kystes hydatiques. Dans le lobe droit existe une cavité de la grandeur d'une orange, pleine de bile et de vésicules flétries. Sur le bord postérieur de l'organe, on remarque deux kystes hydatiques superficiels de la grandeur d'une mandarine; un de ces kystes comprime la veine cave et il est difficile de faire pénétrer une sonde dans la lumière du vaisseau.

Entre le lobe carré et le lobe de Spigel existe un autre kyste, comprimant la veine porte (fig. 1).

Ces trois tumeurs ont une enveloppe périkystique très mince et renferment un liquide clair.

A la coupe, le foie présente un aspect très semblable à celui de la cirrhose atrophique; la surface est semée de granulations, saillantes, de grandeur variable et de couleur jaune; ces granulations sont entourées par un tissu fibreux d'une couleur rosée.

La rate est augmentée de volume; à sa partie inférieure on trouve un kyste hydatique superficiel de la grandeur d'une mandarine; à la coupe on aperçoit, au centre de l'organe, une grande cicatrice, reliquat d'un kyste hydatique opéré et guéri (fig. 2).

En outre on trouva un kyste hydatique du rein droit, un autre en arrière de la vessie; enfin un grand nombre occupaient le grand épiploon.

Dans la plèvre droite il y avait un peu de pus verdâtre, un des kystes du foie avait été opéré par voie transpleurale. En résumé : kystes hydatiques multiples du foie, compression de la veine cave et de la veine porte, cirrhose du foie.

Frappé par l'aspect tout particulier que présentait le parenchyme hépatique, je demandai l'analyse histologique et voici ce qu'on trouva.

La capsule de Glisson était irrégulièrement épaissie par du tissu fibreux adulte, mais on y notait aussi une infiltration de petites cellules. De la capsule se détache une grande quantité de faisceaux fibreux, lesquels pénètrent dans le parenchyme hépatique et forment des anneaux irréguliers qu'encerclent un certain nombre de lobules hépatiques; les anneaux plus petits n'entourent qu'un seul lobule. De ces anneaux fibreux se détachent enfin de petits faisceaux conjonctifs qui pénètrent le lobule.

Le tissu scléreux s'est développé dans les espaces portes autour des vaisseaux sanguins et biliaires.

Les vaisseaux portes présentent des lésions de phlébite, leurs parois sont épaissies, fibreuses et, dans certains points, on trouve de la dégénération hyaline.

Il y a néoformation des canalicules biliaires, dilatation remarquable des capillaires sanguins des lobules, dilatation et sclérose des veines controlobulaires.

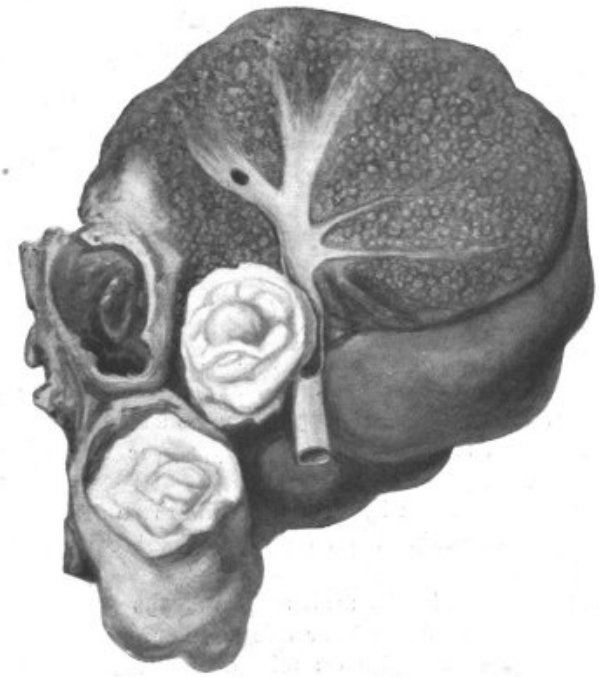

Fig. 1. — Kystes hydatiques du foie et cirrhose.
Coupe antéro-postérieure du foie. Un des kystes comprime la veine porte

Les cellules hépatiques sont irrégulièrement infiltrées de graisse.

Diagnostic histologique : Cirrhose biveineuse.

D'après la description histologique qui précède, il n'y a pas de doute, le foie de la petite malade présentait tous les caractères de la cirrhose atrophique alcoolique. Mais je me demande s'il s'agit, dans le cas particulier, d'une coïncidence, si la cirrhose et les kystes hydatiques ne sont que des lésions simultanées et indépendantes? Je ne le crois pas, on sait d'ailleurs combien la cirrhose atrophique est rare chez les enfants et je rappelle que ma petite malade avait treize ans; dans ses antécédents on ne trou-

vait qu'une seule infection banale, la rougeole, *et on ne pouvait absolument pas incriminer l'alcoolisme.*

Mais comment les kystes hydatiques peuvent-ils produire de la cirrhose? Le plus fréquemment la cirrhose atrophique est une conséquence de l'intoxication éthylique, mais l'alcool n'est pas l'unique agent toxique producteur de cirrhose. On a obtenu la

FIG. 2. — Coupe de la rate montrant : en bas un kyste hydatique, en haut la cicatrice d'un ancien kyste opéré et guéri.

cirrhose expérimentale en introduisant dans la circulation générale des toxines et d'autres substances toxiques; on sait également que les intoxications par le plomb, le phosphore et certains acides organiques peuvent déterminer aussi des altérations cirrhotiques. Eh bien ! le liquide hydatique lui aussi est toxique, la preuve en est dans les accidents graves (dyspnée, vomissements, hypothermie, éruption ortiée) qui se produisent lors de la rupture d'un kyste hydatique dans le péritoine; quant au principe toxique, on croit que c'est une ptomaïne ou une albuminoïde

spéciale. Alors pourquoi ne pas admettre que le poison hydatique, ptomaïne ou albuminoïde toxique, puisse dans certaines conditions produire de la cirrhose de la même façon que l'alcool, le plomb et les toxines ?

On m'objectera peut-être que le liquide hydatique enfermé dans une poche ne peut agir sur le foie, et que pour produire la cirrhose il faut supposer sa pénétration préalable dans la circulation générale ou son absorption par la veine porte. Mais il faut se souvenir que la malade avait des kystes hydatiques multiples, qu'elle avait eu sûrement des accidents toxiques par rupture, qu'elle avait été opérée plusieurs fois. Dans ces conditions, il est certain que se sont produites des absorptions successives du poison hydatique. Enfin, à l'autopsie, on a constaté une compression de la veine cave et de la veine porte par les kystes. Il est bien possible que cette compression ait contribué, pour sa part, à la production de la cirrhose.

Actuellement, j'ai prié l'un des prosecteurs de la Faculté, M. Roffo, de faire l'étude histologique d'une grande quantité de pièces anatomiques de kystes multiples, et on a trouvé déjà au moins quatre cas dans lesquels la cirrhose est associée aux kystes hydatiques.

Comme conclusion je dirai que les kystes hydatiques multiples du foie constituent une maladie grave en raison de leurs complications, et spécialement des lésions atrophiques qu'ils produisent sur le parenchyme hépatique. Ce pronostic sera encore plus sombre si la cirrhose hydatique se confirme et que mon observation ne reste pas à l'état isolé.

2° *Echinococcose sous-diaphragmatique secondaire.*

Il s'agit d'un homme âgé de cinquante ans, Argentin, pasteur, demeurant dans la province de Buenos-Aires. Il a joui toujours d'une santé excellente jusqu'à l'année 1904; vers cette époque il tomba de cheval et reçut un fort coup à la région épigastrique. Après cet accident il fut obligé de s'aliter, souffrit beaucoup, eut des vomissements plusieurs fois par jour, des douleurs à l'épigastre, à l'hypocondre droit, avec irradiations vers la région lombaire.

Après quelques jours de repos, tous ces symptômes s'amendèrent, mais il continua à se plaindre de malaises abdominaux.

Il y a un an, les douleurs revinrent avec beaucoup d'intensité; depuis cette époque, l'état alla en s'aggravant chaque jour; le

malade maigrit, remarque que son ventre gonfle, particulièrement à l'hypocondre droit ; il perdit l'appétit, eut du dégout pour la viande, et dut se nourrir uniquement de lait.

Il entre à l'hôpital des Cliniques le 3 avril 1906.

L'état général n'est pas tout à fait mauvais, mais on est frappé par l'émaciation ; la peau est un peu foncée et les conjonctives sont légèrement ictériques. L'hypocondre droit est très voussuré et le foie augmenté de volume ; son bord inférieur dépasse de quatre travers de doigt le rebord costal, sa limite supérieure se trouve au 4e espace intercostal, sur la ligne mamillaire. A l'épigastre on reconnait une tumeur du volume d'une noix. Il existe aussi des symptômes de pleurésie à la base droite.

Le 5 avril, le malade se trouvant dans une salle de médecine, on lui fait une ponction exploratrice, au niveau du huitième espace intercostal droit, sur la ligne axillaire postérieure ; il sort un peu de liquide pleural.

Trois jours après, on remarque que la teinte ictérique du malade est beaucoup plus prononcée.

Le 13 avril, il tombe subitement en collapsus, il a des vomissements, des sueurs profuses ; le facies est péritonéal, le pouls très petit (160), l'abdomen gonflé et douloureux.

Le malade est transporté immédiatement à la salle de chirurgie. On fait le diagnostic de rupture intrapéritonéale d'un kyste hydatique, péritonite aiguë.

Un de mes internes pratique la laparotomie d'urgence. On trouve dans la cavité péritonéale du liquide sanguinolent et de nombreux kystes hydatiques dans le foie et dans tout le ventre ; comme l'état du malade est très grave, l'intervention se réduit à assécher le ventre avec des compresses et à établir un drainage à la gaze.

Les phénomènes péritonéaux continuent, et la mort survient le 16 avril par septicémie péritonéale.

Autopsie. — Péritonite purulente. Dans l'épiploon et entre les intestins distendus, on trouve une grande quantité de kystes hydatiques de grandeur variable et renfermant un liquide clair.

Le foie est très volumineux ; à sa surface on voit de nombreuses saillies, arrondies, blanchâtres ; tout l'organe est farci de kystes hydatiques. Le foie est soudé au diaphragme et, pour l'examiner, il faut le détacher en bloc avec ce muscle.

Le lobe droit est occupé par deux grands kystes, l'un plein de caillots sanguins et de vésicules, l'autre rempli d'un liquide purulent ; tous deux étaient ouverts.

Mais c'est en examinant la face supérieure qu'on trouve un aspect tout particulier : le diaphragme est intimement soudé au

foie et tapissé par la plèvre diaphragmatique, mais au lieu de présenter une surface lisse, il est soulevé par une grande quantité de petites tumeurs du volume d'un grain de millet à une noix; ces tumeurs sous-diaphragmatiques sont rondes, dures, et on aperçoit leur couleur blanchâtre à travers la plèvre et le diaphragme très

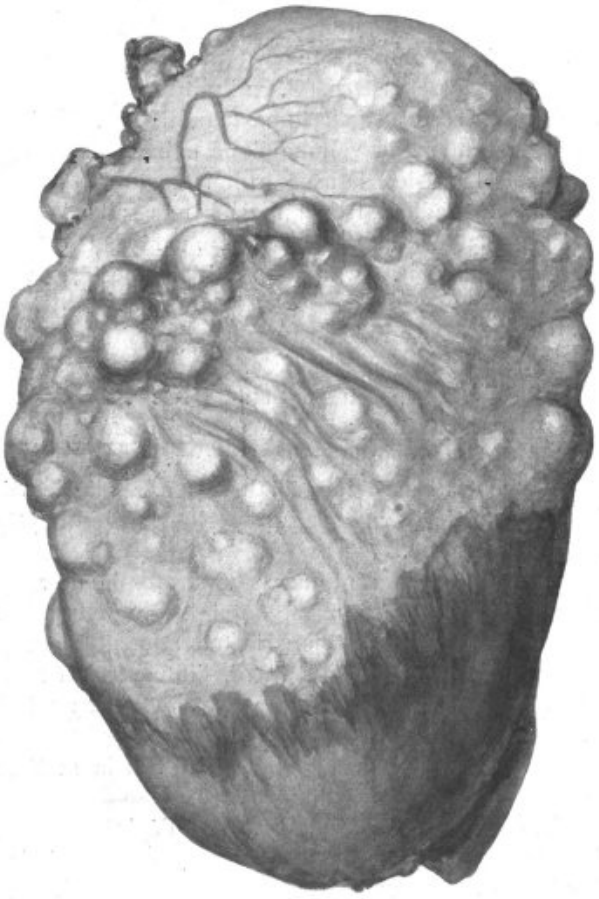

Fig. 3. — Échinococcose secondaire sous-diaphragmatique. Face supérieure du foie recouverte par le diaphragme et la plèvre diaphragmatique.

aminci, comme le montre cette planche dessinée d'après nature (fig. 3).

On pouvait croire qu'il s'agissait de kystes hydatiques multiples du foie, placés tout près de la face supérieure de l'organe; mais une coupe permet de constater que les kystes se sont développés dans l'espace sous-diaphragmatique, en refoulant et le foie

et le diaphragme. Il est facile de se rendre compte en regardant la figure 4 que les kystes sont situés en dehors de la capsule de Glisson, qu'ils ont creusé des nids à la surface du foie, en atrophiant sur certains points le diaphragme.

Il est certain que cette echinococcose sous-diaphragmatique a

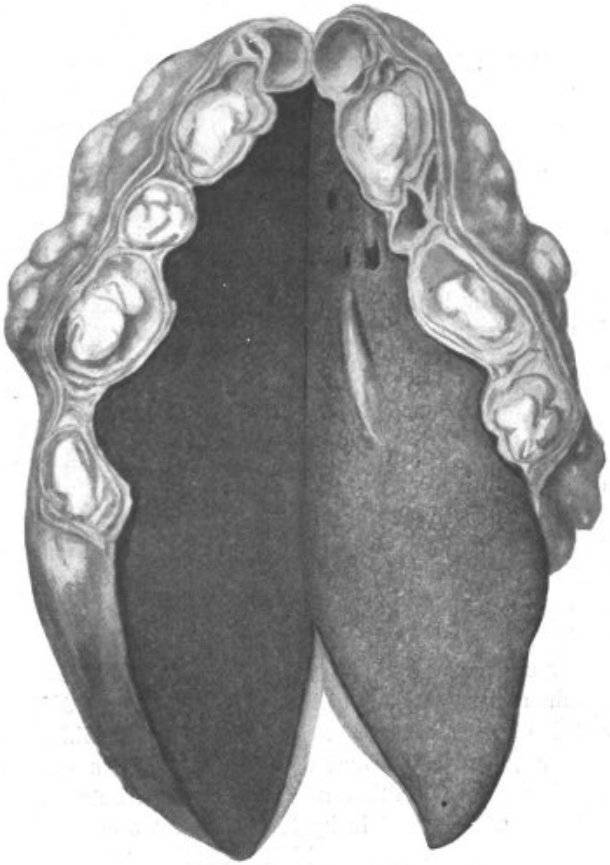

Fig. 4. — Coupe du foie. On peut voir de nombreux kystes développés entre la capsule de Glisson et le diaphragme.

été occasionnée par la rupture d'un kyste hydatique du foie et par l'ensemencement des scolex dans le péritoine; notre cas est très démonstratif: le malade était tombé deux ans auparavant et avait reçu un fort coup à l'épigastre; il avait eu consécutivement des vomissements et des douleurs; à coup sûr, vers cette époque, le malade portait dans son foie le kyste hydatique qui éclata sous l'action du traumatisme.

Nous observons très souvent des echinococcoses secondaires, ce qui ne doit pas nous surprendre, car les kystes hydatiques sont particulièrement fréquents chez les paysans et laboureurs de la campagne, gens très exposés aux traumatismes. Le kyste hydatique très indolent ne les gêne pas dans les premiers temps, et ils continuent à travailler jusqu'au jour où un traumatisme plus ou moins sérieux provoque la rupture. Les accidents toxiques qui accompagnent cette rupture sont très variables comme intensité : il y a des malades qui ne s'en aperçoivent même pas, d'autres ont une éruption ortiée; enfin il n'est pas rare de trouver des accidents de collapsus très graves. L'intensité des symptômes dépend probablement de la quantité de liquide épanché ou bien de sa toxicité.

En soumettant à un interrogatoire minutieux les malades atteints de kystes multiples de l'abdomen, on trouve toujours parmi les antécédents soit un traumatisme assez sérieux, soit des éruptions d'urticaire survenues spontanément. Dans ce dernier cas, les kystes ayant des parois très minces, un traumatisme insignifiant peut en provoquer la rupture.

Un grand traumatisme n'est pas nécessaire pour déterminer la rupture; quand le kyste est très superficiel, elle peut être spontanée ou se produire sous l'influence d'un effort. Tout le monde sait que les kystes hydatiques éclatent très facilement quand on les ponctionne, et l'echinococcose secondaire n'est pas un des moindres dangers de la ponction exploratrice.

D'autre part, j'ai pu constater en effet que les kystes hydatiques éclatent facilement sous l'influence d'un effort; il y a deux ans, j'allais opérer une femme avec un énorme kyste hydatique du foie faisant une grosse saillie à l'extérieur. La région opératoire était déjà lavée et je pris une compresse imbibée d'éther pour frotter la peau. La malade, qui n'était pas encore bien endormie, en sentant l'éther sur la peau, contracta les muscles de la paroi abdominale et le kyste qui faisait une grande saillie disparut subitement. Je pratiquai immédiatement la laparotomie et il me fut très facile de trouver le siège de la rupture : le kyste avait une paroi très mince, qui présentait une déchirure de 5 centimètres de longueur; le ventre était plein de liquide et ensemencé des scolex.

Le pronostic de l'échinococcose secondaire de l'abdomen est très grave, la majorité des malades succombent à une véritable cachexie hydatique. Malheureusement la chirurgie ne dispose pas dans ces cas de grandes ressources; on réussit, il est vrai, à extirper une grande quantité de kystes, mais l'intervention demeure incomplète, il en reste toujours quelques-uns, et les

malades soulagés momentanément nous reviennent après quelque temps dans des conditions plus mauvaises. Il faut jeter un coup d'œil sur les planches que je vous présente pour comprendre l'inutilité de l'intervention dans certains cas d'échinococcose secondaire.

Suivant notre statistique de 1901, l'opération dans les kystes multiples de l'abdomen a donné les résultats suivants : mortalité 38,46 p. 100, guérisons 34,6 p. 100, et 26,9 p. 100 de résultats douteux, et encore cette statistique concerne-t-elle seulement des guérisons opératoires et non des guérisons définitives.

Il est possible d'éviter l'échinococcose secondaire post-opératoire (formolage de Devé), mais il est très difficile de prévenir l'échinococcose secondaire traumatique, étant donné que le sujet ignore tout d'abord le kyste dont il est porteur.

L'unique façon de combattre l'échinococcose secondaire consiste à éviter par de rigoureuses mesures hygiéniques la propagation des kystes hydatiques primitifs.

A propos de ces mesures hygiéniques, je vous demande la permission de vous indiquer les règles prophylactiques que le Gouvernement de la République Argentine a cru devoir adopter et rendre compréhensibles au public.

Mesures administratives. — 1° Création, dans tous les villages de plus de 3.000 habitants, d'abattoirs économiques.

2° Remplacer les abattoirs anciens qui se trouvent dans de mauvaises conditions hygiéniques.

3° Rendre obligatoire l'inspection vétérinaire dans ces établissements.

4° Promulguer des ordonnances spéciales prohibant l'entrée des chiens dans les abattoirs et ordonnant la saisie et l'incinération des viscères contaminés.

5° Interdire sous des peines sévères les tueries clandestines.

6° Destruction des chiens errants et établissement d'une patente obligatoire.

7° Ordonner, autant que possible, que les jardins potagers soient fermés.

Mesures de propagande. — 1° Placer des affiches murales illustrées dans tous les endroits fréquentés, — gares de chemins de fer, écoles, casernes, abattoirs, etc. Ces affiches expliqueraient au public, dans un langage simple, ce que sont les kystes hydatiques et indiqueraient les précautions hygiéniques à adopter pour éviter cette maladie.

2° Distribuer profusément dans les fermes, par l'intermédiaire

de la Société rurale, de petites brochures illustrées expliquant la nature et la prophylaxie de la maladie.

3° Distribuer, en même temps que les patentes pour les chiens, une feuille imprimée indiquant les dangers des kystes hydatiques.

M. Ch. Monod. — M. Cranwell nous a parlé de la gravité des échinococcoses secondaires à une intervention, sur lesquelles l'action chirurgicale est difficile.

Ces faits se confondent avec les kystes hydatiques multiples, d'inoculation spontanée. J'ai eu deux fois occasion d'opérer des malades atteints de kystes hydatiques multiples de l'abdomen.

La première fois, c'était à Saint-Antoine, il y a plusieurs années; j'enlevai ce que je pus des tumeurs disséminées dans l'abdomen. La malade mourut assez rapidement, il m'a semblé par infection.

La seconde fois, c'était l'an dernier, sur une malade déjà opérée par un de nos collègues, et qui se présentait à moi, à la Maison de Santé des Diaconesses, avec une récidive de son affection. Après ouverture du ventre, je reconnus, outre une grande poche hépatique, l'existence d'un grand nombre de kystes disséminés dans le péritoine. J'enlevai un certain nombre de ces kystes, mais il n'était pas possible de songer à les enlever tous. Sur ceux que je considérais comme devant être laissés en place, j'eus l'idée d'y injecter, sans les vider, avec une seringue de Pravaz, une petite quantité de la solution de formol.

Cette malade a guéri sans incidents. Je ne puis affirmer qu'elle soit restée guérie. Je suis convaincu cependant que, dans les conditions où elle a été opérée, elle serait revenue me voir, si elle avait été de nouveau souffrante.

M. Routier. — Je voudrais demander à M. Cranwell, étant donnée l'énorme expérience qu'il a sur la question, s'il a observé souvent la tuberculose chez les malades guéris de kystes hydatiques dans son pays.

Pour ma part, j'ai eu à opérer un assez grand nombre de kystes hydatiques, et j'ai été frappé de voir la plupart de ces malades revenir plus tard avec de la tuberculose pulmonaire, chose connue en France.

M. Quénu. — Ces faits de tuberculose succédant, à une date plus ou moins lointaine, au kyste hydatique, ne sont pas très rares; j'en ai observé deux dans ma pratique. L'un est celui d'un dessinateur, qui, opéré et guéri d'un kyste hydatique du foie, resta dans un état de santé précaire, et finalement devint tuberculeux et succomba.

En ce qui concerne l'échinococcose diffuse du péritoine, je ne suis pas persuadé que le « formolage » d'un grand nombre de grands kystes non extirpables soit toujours sans quelque danger. Chez une malade, qui présentait des kystes disséminés du foie, du péritoine, de l'épiploon, du mésentère, j'en extirpai quelques-uns, et j'en injectai à la solution formolée quinze ou vingt autres; or, ma malade mourut trois jours après, d'anurie, et je me demande si le formol n'a pas été pour quelque chose dans ce dénouement. J'estime donc qu'il convient de faire certaines réserves et de ne point appliquer le formolage à un trop grand nombre de grands kystes.

M. Auvray. — J'ai opéré l'année dernière, à l'Hôtel-Dieu, une malade qui présentait une échinococcose généralisée du péritoine ; je l'ai considérée comme secondaire (étant donné les idées actuellement admises sur la question, à la rupture d'un kyste dans l'abdomen, probablement un kyste du foie, mais je n'ai pu retrouver ce kyste originel, et la malade ne se rappelait à aucun moment avoir présenté les signes de la rupture d'un kyste. Chez ma malade, l'abdomen était rempli, bondé on pourrait dire, de kystes de toutes les dimensions, surtout nombreux dans l'épiploon et dans le petit bassin autour de l'utérus où le frémissement hydatique pouvait être perçu très nettement. Mais à côté des tumeurs ayant nettement l'aspect d'un kyste, il en existait d'autres par milliers, ressemblant à un semis de grains de sajou, véritable granulie du péritoine, qui étaient disséminés sur toute la surface de l'intestin et sur le péritoine qu'ils recouvraient entièrement. Ces petits nodules n'étaient, je pense, que des formations kystiques aux premiers stades de leur évolution. F. Devé a bien étudié cette « pseudo-tuberculose échinococcique ».

En présence de ces lésions généralisées, je ne pus rien faire d'utile pour mon opérée ; il m'était absolument impossible d'enlever la totalité des kystes, et surtout ces multiples granulations qui recouvraient le péritoine. Je me contentai de refermer l'abdomen, non toutefois sans avoir prélevé un kyste qui fut examiné au microscope et reconnu nettement pour un kyste hydatique.

La malade se cachectisa peu à peu et a fini par succomber au bout de quelques semaines.

Il y a donc des cas dans lesquels l'échinococcose du péritoine est tellement étendue qu'elle est absolument au-dessus de nos ressources chirurgicales.

M. Mauclaire. — Etant donnée l'expérience de notre collégue M. Cranwell, je lui demanderai s'il a observé des cas de kyste

hydatique primitif de la cavité péritonale sans kyste hydatique concomitant dans un organe de l'abdomen. J'ai eu l'occasion de faire rédiger une thèse sur cette question par M. Ferval, il y a une dizaine d'années, à Paris. Or, cette échinococcose primitive de la cavité péritonéale est encore niée par bien des auteurs.

M. Potherat. — C'était pour faire une remarque analogue à celles faites par M. Quénu que j'avais demandé la parole. Il est des cas dans lesquels, en raison de la multiplicité des kystes, il serait dangereux [ou tout au moins impossible d'appliquer un traitement curatif.

C'est ainsi qu'il y a quelques années, j'ai dû opérer à l'hôpital de Bon-Secours une jeune malade dont le ventre était distendu par des collections liquides sur la nature exacte desquelles je n'étais pas fixé.

Le ventre ouvert, je trouvai deux grands kystes pelviens qu'il me fut facile de reconnaître pour des kystes hydatiques; je pus les enlever en totalité par énucléation.

Mais ces deux grands kystes enlevés, je vis l'abdomen en totalité parsemé de kystes, fixés sur tous les organes, viscères, épiploons, péritoine. Ces kystes développés non par centaines, mais par milliers, avaient un volume des plus variables, allant depuis celui d'une noisette et moins jusqu'à celui d'une mandarine, ou d'une grosse orange, en passant par tous les intermédiaires que vous pouvez imaginer.

Il est bien évident qu'en présence d'une pareille diffusion, on ne peut songer sérieusement à une cure radicale, par quelque procédé que ce soit, actuellement connu, fût-ce même avec le formolage.

Chez ma malade, j'enlevai par énucléation un nombre considérable de kystes; je m'y acharnai pendant près de deux heures, et j'en sortis ainsi peut-être près d'une centaine, car l'énucléation se faisait facilement et rapidement. Mais je dus m'arrêter, découragé par la multiplicité des kystes, telle que le travail effectué paraissait peu de chose auprès de celui restant à effectuer. Tous ces kystes étaient comme greffés superficiellement, comme tombés sur les organes, et rien cependant dans l'histoire clinique de la malade ne permettait d'invoquer la rupture d'un kyste antérieur et, par suite, d'admettre une greffe secondaire.

Mon opérée survécut, elle fut améliorée beaucoup d'abord; puis son état général s'altéra, elle dépérit progressivement; au bout de trois mois, elle passa de Bon-Secours à l'Hôtel-Dieu, où elle finit par succomber.

En ce qui concerne les mesures administratives adoptées à titre

prophylactique par la République Argentine et qui se traduisent par l'affiche que vient de nous présenter notre collègue de Buenos-Ayres, je dirai qu'elles me paraissent excellentes et de nature à donner d'excellents résultats pour l'instruction du peuple. En ce qui concerne l'échinococcose, l'intérêt de cette instruction populaire par l'image est certainement moindre chez nous qu'en la République Argentine, car les risques de cette maladie sont infiniment restreints chez nous.

J'ajouterai qu'en ce qui concerne la prophylaxie des maladies, l'usage de l'image et l'affiche instructives sont d'un usage courant dans l'administration française : les salles des mairies des villages de France et les lieux d'affichage administratifs sont couverts de « tracts » de cette nature à propos d'autres parasites ou affections s'attaquant à des êtres du règne végétal ou animal, voire même à l'espèce humaine.

M. Guinard. — En réponse à ce que demande M. Routier sur les rapports de la tuberculose et des kystes hydatiques, je dirai que, depuis longtemps, j'ai fait aussi la même remarque. Mais depuis que j'ai interrogé avec plus de soin mes malades, j'ai vu qu'il s'agit d'ordinaire de malades qui ont été soignés pour de la tuberculose au début et qui ont été alimentés avec de la viande crue. Je me demande si ce n'est pas dans la thérapeutique par la viande crue pour les tuberculoses au début qu'il faut voir la cause de la fréquence des kystes hydatiques chez les tuberculeux. Ce ne serait pas l'échinococcose qui causerait la tuberculose : ce serait l'alimentation par la viande crue, qu'on prescrit si volontiers aux sujets affaiblis ou menacés de tuberculose, qui serait l'origine de certains kystes hydatiques, et cela expliquerait la fréquente existence de la tuberculose et du kyste hydatique.

Je sais bien que c'est du chien que nous vient le mal : mais depuis que j'interroge les malades dans le sens que j'indique, j'ai été frappé du grand nombre d'entre eux qui avaient été suralimentés avec de la viande crue.

M. Villemin. — J'ai observé un cas de multiplicité de kystes hydatiques péritonéaux que j'ai pu suivre pendant seize ans.

Le début s'était fait par des douleurs vives dans la région du cardia.

Dix ans après, lors de la première intervention, j'ai trouvé 300 à 400 kystes remplissant l'abdomen; ils étaient de volume variable et de colorations différentes : les uns étaient noir verdâtre, d'autres jaunes, d'autres clairs et transparents. Réunis dans un récipient, ils occupaient un volume de 7 à 8 litres.

Trois ans après, la malade faillit succomber à des accidents comateux, avec anurie relative et albuminurie abondante.

Je dus intervenir à nouveau devant le développement toujours croissant de l'abdomen. Cette fois, je trouvai toute la surface intestinale, tout le mésentère et tous les replis péritonéaux couverts de milliers de petits kystes simulant le semis des granulations tuberculeuses dans le péritoine bacillaire.

Deux ans après, il fallut faire encore un peu de place dans cet abdomen distendu et certains kystes furent enlevés ou marsupialisés; mais, huit jours après, la malade succomba à des accidents d'insuffisance rénale et hépatique, sans qu'aucune formolisation du péritoine ait été faite.

M. Ch. Monod. — Il est évident que ma malade tenait le milieu entre celle de M. Quénu, à kystes multiples, relativement volumineux, pouvant être incisés et évacués et celle de M. Auvray, où l'innombrable quantité des tumeurs rendait toute sorte d'intervention impossible.

Dans mon cas, les tumeurs étaient petites, allant du volume d'une noisette à celui d'une petite pomme. Je me contentai, comme je l'ai dit, d'injecter dans celles qui n'étaient pas énucléables, sans les inciser, quelques gouttes de la solution de formol. Je pense que c'est à la modération de cette intervention que je dois de n'avoir pas observé les accidents qui sont survenus chez la malade de M. Quénu.

M. Cranwell. — J'ai observé la tuberculose pulmonaire quelquefois chez les malades opérés de kystes hydatiques du poumon; j'ai observé aussi un cas de kystes retrovésicaux primitifs, c'est-à-dire que, à l'autopsie, on n'a pas trouvé de kystes, ni au foie, ni dans les autres organes de l'abdomen, mais je crois que les kystes hydatiques multiples de l'abdomen sont presque toujours secondaires.

Rupture spontanée de l'aorte.

M. DEMOULIN. — Dans la séance du 3 juin 1908 (page 747 des Bulletins), j'ai eu l'honneur de vous faire un rapport sur une observation de MM. Dujarrier, chirurgien des hôpitaux, et Chochon-Latouche, interne des hôpitaux, observation intitulée : *Rupture spontanée, en deux temps, de la portion ascendante de la crosse de l'aorte, chez un homme de vingt-sept ans.*

Je vous annonçais que notre très distingué collègue des hôpitaux, le Dr Maurice Letulle, avait bien voulu se charger de l'examen microscopique du vaisseau, dont j'avais dit qu'il me paraissait atteint d'aortite atrophique. M. Letulle a fait cet examen, et, au lieu de m'en envoyer simplement le résultat, il a préféré nous faire l'honneur de venir nous exposer, lui-même, le résultat de ses recherches, longues, délicates, et qui lui ont permis d'arriver à des conclusions fermes sur la nature des lésions aortiques.

Notre vénéré collègue M. Perier vous dira, tout à l'heure, quelles ont été les suites judiciaires de la mort du sujet atteint de cette rupture (jeune homme de vingt-sept ans), et vous lira un jugement de la Cour d'appel, qui spécifie bien ce qu'on doit entendre par le mot : *accident du travail.*

Examen microscopique d'un cas de rupture spontanée de l'origine de l'aorte,

par M. le Dr MAURICE LETULLE,

Professeur agrégé d'anatomie pathologique
à la Faculté de médecine de Paris.

La pièce, qui nous a été remise intacte, comporte le cœur entier, bien ouvert, son péricarde, la crosse de l'aorte et les deux poumons avec la trachée, en place. Les organes ont séjourné un temps plutôt long dans une solution de formol assez forte pour avoir quelque peu racorni les parties.

Malgré ces conditions désavantageuses pour une étude histologique fine, nous avons pu établir, par nos coupes bien sériées : 1° *l'état de l'aorte* : *a*) au niveau de sa rupture, *b*) dans le reste de la crosse ; 2° *l'état des poumons et du cœur*, utile, comme on le verra, pour le diagnostic général des conditions pathogéniques ayant déterminé la mort.

1. — **L'aorte, au niveau de sa rupture.**

Sur les coupes passant perpendiculairement à l'axe de la déchirure de l'aorte, on reconnaît tout d'abord l'effraction totale des parois du vaisseau : le sang a fusé à travers la plaie, en dilacérant peu les couches constitutives de la mésartère. Un long lambeau interne, composé de la *membrane interne* épaissie, de la « *lame élastique interne* » et d'une mince couche de la *mésartère* sous-jacente, s'est quelque peu recroquevillé et s'avance au-dessus de la rupture.

L'étude attentive des tissus composant ce *lambeau* (au niveau duquel a sûrement débuté l'affection pariétale) montre : l'endartère épaissie, scléreuse (sclérose élastigène), la lame élastique interne bien dessinée, et la mince couche de mésartère qui a suivi, pâle, presque dépourvue de fibres élastiques qui ont cédé la place à des bandes de tissu connectif altéré, sclérosé. Toutefois, il ne nous est pas possible (vu l'action trop énergique du liquide conservateur) d'établir nettement les caractères précis des lésions élémentaires de ces tissus. Tout ce qu'on peut affirmer, c'est que le raptus hémorragique n'a pas infiltré ce lambeau, le sang qui lui adhère extérieurement étant facile à colorer, par comparaison.

Première conclusion. — *Lésion chronique de la « couche sous-endothéliale » de l'endartère, avec lésions chroniques de la zone de la mésartère sous-jacente à la lame élastique interne*, telle est la première conclusion à laquelle toutes les techniques colorantes employées (en particulier le Van Gieson) nous amènent à un premier examen des lèvres de la rupture.

Il y a plus. En effet, si l'on étudie la *mésartère*, de chaque côté de la plaie, on voit aussitôt que cette couche (essentiellement élastique à l'état normal) se présente ici, quand la coloration spécifique du tissu élastique (orcéine) a été bien employée, comme profondément altérée. Au lieu d'une série uniforme et continue de bandes, de faisceaux élastiques (en violet-noir) parallèles à la surface interne de l'aorte et très serrés, on découvre, surtout dans la zone la plus externe de la mésartère, une série nombreuse de taches claires, d'un rose violâtre, qui, à un fort grossissement, sont caractéristiques. Il ne s'agit plus ici des fibrilles élastiques fondamentales, mais de *placards fibreux*, onduleux, denses et secs, qui séparent les îlots de fibres élastiques (en noir-violet) encore conservées.

De cette alternance irrégulière, mais répétée, de *tractus fibroïdes* et *d'îlots élastiques*, résulte un aspect remarquable de la mésartère,

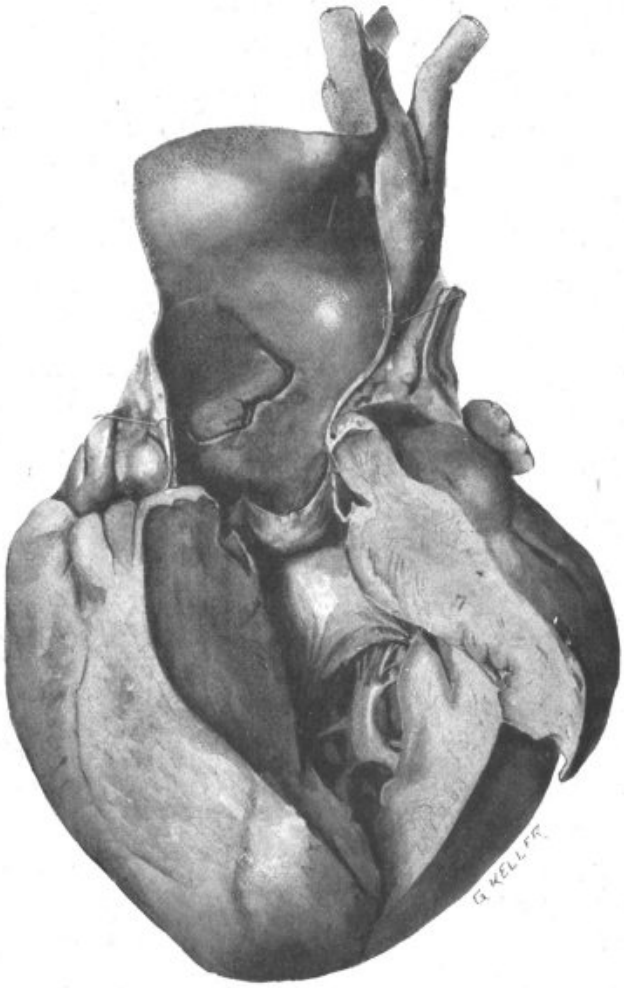

Rupture de l'aorte.
Aortite scléreuse atrophique syphilitique.

aspect que l'on peut désigner sous le terme général d'« ÉTAT MOIRÉ DE LA MÉSARTÈRE ». Cette altération grave, atrophique, de la membrane moyenne de l'aorte est très marquée au pourtour de la ligne de rupture ; elle occupe surtout le tiers externe de l'épaisseur de la mésartère, et la simple inspection des coupes à un

grossissement suffisant permet d'établir que le raptus hémorragique et l'effraction des parois qui en résulta n'ont joué aucun rôle dans le développement de cette lésion inflammatoire éminemment chronique et déjà ancienne. *C'est elle qui a précédé d'un temps fort long la rupture et en a favorisé l'extension dans l'épaisseur de la mésartère.*

En effet, dans leurs segments ainsi isolés, les fibres élastiques ont un aspect plus onduleux, plus chatoyant que dans les régions normales; de plus, il est facile de montrer que ces fibres onduleuses sont, pour la plupart, amincies, atrophiées même, et semblent se continuer avec les trousseaux fibreux intercalaires qui ont pris leur place. Ces travées fibroïdes elles-mêmes sont densifiées, serrées, pauvres en éléments cellulaires connectifs, *cicatricielles*, en un mot. En d'autres points, enfin, surtout plus loin, hors du foyer de rupture, nombre de ces îlots scléreux sont traversés par des *vaisseaux de nouvelle formation* (*mésartérite végétante*), indice révélateur d'un procédé inflammatoire destructif de l'aorte, et dont nous aurons à étudier bientôt les caractères et à rechercher la cause.

Deuxième conclusion. — *Il existe, au pourtour de la rupture, dans la membrane moyenne, une série de lésions chroniques fibreuses, atrophiques, essentiellement caractérisées par la disparition, par îlots, des fibres élastiques fondamentales, et par la formation, à leurs dépens, de placards de sclérose* (*mésartérite insulaire fibroïde*). L'aspect des coupes, après coloration spéciale, est tel (« *état moiré* » de la mésartère) qu'aucune hésitation n'est possible.

L'aorte, au niveau de la rupture, était atteinte d'atrophie scléreuse insulaire, condition éminemment favorable à l'effraction de ses parois.

Au niveau de la rupture, la *péri-artère* est profondément dilacérée par le sang qui a fait irruption à travers la fissure artérielle. Il est bon de noter que, par comparaison avec les parties encore intactes de l'aorte, sur des coupes éloignées de la plaie, le tissu conjonctivo-vasculaire qui engaine le gros vaisseau est plutôt moins dense, moins fibreux qu'au point déchiré. Là, en effet, on trouve, par places, de véritables *placards de tissu scléreux* (vivement teintés en rouge par le Van Gieson). La sclérose qui occupait la membrane interne et la mésartère dans la région rompue avait donc sa répercussion sur la péri-artère (*péri-aortite scléreuse, insulaire*).

Outre cette sclérose péri-artérielle, mais un peu moins peut-être que dans une foule d'autres points plus ou moins voisins, on

découvre la preuve décisive d'un processus ancien de « *mésartérite chronique végétante néo-vasculaire* », caractérisée par le *développement de vaisseaux de nouvelle formation dans l'épaisseur de la membrane moyenne de l'aorte* (invasculaire, comme on sait, à l'état normal), *aux dépens des vasa-vasorum* fort nombreux qui sillonnent la péri-artère, ou membrane externe du vaisseau.

Comme la rupture de l'aorte s'est produite non loin de son origine, on trouve encore, sur les coupes, un vaste thrombus sanguin étalé au pourtour du vaisseau ; il s'agit d'une infiltration de sang dans les mailles du tissu cellulo-adipeux sous-épicardique péri-aortique. Là, les globules rouges, en proportions énormes, s'associent à la fibrine à l'état de filaments fibrillaires, en général peu épais et lâches; les globules blancs se sont répandus en larges amas, dissociant les pelotons adipeux, les vaisseaux et les gros nerfs de la région.

Le feuillet viscéral du péricarde a limité, par en bas, l'effusion hémorragique. Or, cette membrane fibro-séreuse présente certaines altérations anciennes, sur lesquelles il nous paraît nécessaire d'insister, dès maintenant, afin de mettre en valeur toutes les données du problème.

II. — Lésions chroniques de l'épicarde péri-aortique.

Sur un certain nombre de coupes heureusement orientées, l'épicarde péri-aortique, infiltré de sang, se montre très épais à la partie inférieure de la coupe et se rétrécit de plus en plus en montant le long de la crosse aortique, de façon à n'y bientôt dessiner qu'une mince membrane à l'abri des suffusions sanguines et en continuité directe avec la membrane vasculaire de l'aorte, avec la péri-artère.

En quelques points des régions apoplectiques de l'épicarde, la membrane fibreuse, discrètement élastique, qui sous-tend la couche endothéliale de la séreuse, se montre très épaissie : de larges placards scléreux visibles à l'œil nu (coloration par le Van Gieson), puisqu'ils atteignent un demi-millimètre d'épaisseur, ont induré la surface du feuillet épicardique en lui imposant une rigidité anormale. Les tractus fibroïdes, lamellaires, parallèles à la surface de la séreuse, qui composent ces « plaques laiteuses », sont très pauvres en vaisseaux et privés de fibres élastiques. Il s'agit, à n'en pas douter, d'une ancienne inflammation du péricarde, guérie par sclérose, et libre d'adhérences.

De plus, et dans des points qui, sans se confondre avec elles, avoisinent d'ordinaire ces plaques scléreuses du péricarde viscé-

ral pré-aortique, existent de place en place des îlots, des *nodules inflammatoires* encore actifs, beaucoup plus récents, bourgeonnants à la surface de l'épicarde (*épicardite végétante nodulaire*).

Au-dessus de la lame fibreuse fondamentale, naissent et s'érigent perpendiculairement à la surface de nombreux vaisseaux capillaires de nouvelle formation entourés de larges traînées de tissu conjonctif jeune, gorgés d'éléments cellulaires : fibroblastes jeunes et grosses cellules connectives sont entremêlés à d'innombrables leucocytes mononucléaires, parmi lesquels il est parfois encore possible de reconnaître des plasmazellen. Il s'agit d'une *épicardite* subaiguë végétante nodulaire, *récente*, encore en pleine évolution formative.

Autant, en effet, les mailles de tissu conjonctif y sont rares, lâches et mal colorables, autant les vaisseaux néo-formés montrent leurs parois épaissies par plusieurs couches de cellules fusiformes, fibroïdes même par endroits; la lumière vasculaire, extrêmement étroite eu égard aux dimensions de la paroi, est le plus souvent remplie d'éléments lymphatiques et d'endothéliums tuméfiés; à coup sûr, il s'agit ici d'une péricardite suspecte, greffée sur une ancienne sclérose du péricarde, d'une inflammation subaiguë, végétante, tenace, dont il nous faudra rechercher la cause ailleurs que dans l'apoplexie circonvoisine. Nous tiendrons compte de cette lésion nodulaire encore en évolution, contiguë aux lésions chroniques des parois de l'aorte, quand il s'agira de coordonner tous ces désordres et de leur trouver un lien pathogénique.

III. — L'aorte, au delà de la rupture.

L'étude de l'aorte au delà du foyer de rupture va nous permettre de démontrer que c'est *sur une crosse profondément altérée dans l'intimité de ses couches constitutives que l'effraction des parois s'est produite, en un point plus particulièrement malade.*

Il n'est pour ainsi dire pas une coupe de l'origine de la crosse de l'aorte qui ne présente, groupées de différentes façons, quelques-unes des altérations chroniques que nous allons rapidement décrire.

Pour cela, procédons couche par couche :

1° L'Endartère est presque partout altérée. Tantôt, on trouve (comme au niveau de la rupture) de larges placards d'*endaortite scléreuse hyperplasique élastigène*; la couche sous-endothéliale s'est épaissie par plusieurs couches de grosses cellules fixes, allongées, séparées les unes des autres par des fibrilles connectives (peu

accessibles au Van Gieson) et par de minces fibrilles élastiques onduleuses, bien colorables par l'orcéine.

Tantôt, ce sont *les signes de dégénérescence* qui prédominent dans l'épaisseur de la couche sous-endothéliale épaissie. En ce cas, on y découvre en nombre variable des cellules fixes volumineuses, arrondies ou ovalaires, avec un protoplasma clair, transparent, gorgé de granulations brillantes, tassées les unes contre les autres autour d'un noyau pâle, vésiculeux ou fripé, anguleux, à peine colorable par l'hématéine.

Le séjour prolongé de la pièce dans le formol rend difficile la différenciation des grosses granulations incolores brillantes accumulées dans le protoplasma cellulaire : ni l'osmium, ni le Fettponceau ne parviennent à démontrer leur nature graisseuse et l'orcanette acétique ne mord que sur quelques-unes des plus grosses granulations protoplasmiques.

Tantôt encore, la dégénérescence des îlots en question est poussée, au point de faire disparaître à peu près complètement toute trace de gangue interstitielle entre les grosses cellules granulo-graisseuses qui bourrent et soulèvent la couche sous-endothéliale. En un mot, il s'agit d'une *endaortite chronique dégénérative fibro-graisseuse, si commune dans les aortites chroniques.*

Mais ces désordres ne s'arrêtent pas à la surface ; ils portent leurs effets de plus en plus profondément, selon les points examinés. C'est ainsi que la « *lame élastique interne* » (marquant, comme on sait, la limite anatomo-physiologique de la membrane interne des artères) prend sa large part au processus inflammatoire en question.

Tantôt, en effet, cette couche de renforcement du système élastique des parois de l'aorte subit une *irritation formative* qui l'épaissit, densifie sa matière élastique en multipliant ses fibres constitutives, au point de les amener à proliférer jusque dans l'épaisseur de la couche sous-endothéliale (étudiée plus haut). Tantôt, au contraire, il semble que cette lame élastique interne se dissocie : ses fibres s'écartent les unes des autres, se fragmentent même en s'atrophiant et se laissent envahir soit par le processus fibroïde qui évolue dans la couche sous-endothéliale, soit et plus souvent, par les procédés dégénératifs qui désagrègent, au-dessous de la « limitante interne », les couches les plus internes de la membrane moyenne. En certains points même, là où nous allons voir se former de véritables « *bourbillons athéromateux* », la limitante élastique interne dilacérée, défibrillée, peut se résorber en partie jusqu'à réduire à néant l'assise et la protection de la membrane interne.

2° La Mésartère. — La membrane moyenne de l'aorte doit, au point de vue de ses lésions, se diviser en trois zones fort distinctes, d'une inégale résistance vitale : son tiers interne, sa région moyenne, son tiers externe.

La *zone interne*, sous-jacente et adhérente à la lame élastique interne, est, ici, de beaucoup la plus profondément altérée. Au lieu de présenter sur tout son parcours ce bel ordonnancement de ses fibres élastiques parallèles à la lame élastique interne, avec, dans les intervalles étroits qui les séparent, un semis de rares cellules fixes plates, munies de noyaux minces et allongés couchés dans le même sens que les fibres élastiques, cette zone se révèle sur la plupart de nos coupes fort désorganisée. Ses trois, quatre ou cinq premières rangées de fibres élastiques longitudinales sont amincies, disloquées, écartées les unes des autres par de larges espaces clairs, ovalaires ou arrondis.

Ces fentes anormales sont, d'ordinaire, occupées en même temps par des trousseaux fibroïdes et par des cellules claires, énormes, remplies, elles aussi, de granulations brillantes et incolores, d'aspect graisseux; ces cellules connectives possèdent un ou plusieurs noyaux soit vésiculeux, soit rétractés ou anguleux, pâles, parfois même à peine colorables par l'hématéine. Au milieu de ces grosses cellules fixes en voie de dégénérescence graisseuse, on voit s'intercaler, associés à elles en proportion variables, de longs et fins *cristaux aciculés d'acides gras*, incolores, eux aussi, et enchevêtrés de mille façons entre les fibrilles élastiques.

L'enchevêtrement de ces cellules granulo-graisseuses, de ces cristaux et des fibrilles fondamentales, les unes élastiques et les autres connectives (ces dernières minces, étirées, en état d'atrophie manifeste), constitue, sur certains points, des nids ou îlots plus ou moins étendus de *mésartérite « interne », chronique, dégénérative*.

L'expression ultime de ces désordres circonscrits est la formation d'un « *bourbillon athéromateux* » auquel, d'ordinaire, prend largement part une bande correspondante de membrane interne atteinte des mêmes délabrements.

Sur aucune des nombreuses coupes qui ont servi à la rédaction de ce protocole, *nous n'avons trouvé trace de dégénérescence calcaire* des foyers athéromateux en question. Il n'existe pas même de ponctuation granulo-calcaire du squelette connectif de la mésartère à la hauteur des foyers athéromasiques les plus accentués, partant les plus anciens.

Troisième conclusion. — L'*endaortite* et la *mésaortite « interne »*,

caractérisées par des altérations chroniques fibro-athéromateuses, *représentent, dans ce cas, l'état pathologique fondamental de l'aorte et s'étendent bien au delà de la rupture*, cause de la mort.

La *zone moyenne de la mésartère* n'offre, en dehors de la région rompue, que des îlots de sclérose insulaire, de plus en plus discrets à mesure qu'on s'éloigne du foyer d'effraction. On y reconnaît cependant l' « état moiré », encore à environ 1 centimètre au-dessous de la fissure hémorragipare.

La *zone externe* de la mésartère est, par contre, beaucoup plus malade et ses lésions vont nous fournir la clef du problème pathogénique. On peut avancer qu'il n'est pas une seule des coupes de l'aorte sur laquelle quelque désordre anatomo-pathologique fasse défaut.

Tout d'abord, les *îlots de sclérose insulaire* qui amputent profondément les couches élastiques de la mésartère au niveau de la rupture se poursuivent bien en dehors (surtout au-dessous) de la ligne d'effraction. En outre, ces îlots fibroïdes, totalement dépourvus de fibrilles élastiques, conservent partout deux caractères pathognomoniques qu'il est bon de signaler. En premier lieu, ils montrent la façon dont l'envahissement des travées élastiques par le tissu conjonctif s'est effectué : de la péri-artère se détache brusquement, à angle droit presque toujours, un gros bourrelet de tissu fibreux qui soulève en les refoulant les premières assises élastiques et semble les amputer de plus en plus net à mesure qu'il monte dans la mésartère. Ici aussi, existent donc des « effractions pariétales de la membrane moyenne » de l'aorte, mais ces effractions portent sur sa zone externe et elles se sont, au fur et à mesure, comblées par des bourgeons conjonctifs. Cette mésartérite « externe », par opposition à la mésartérite « interne » précédemment décrite, est, avant tout, *scléreuse, cicatricielle*. Si elle a atrophié les fibres élastiques déficientes, c'est par substitution d'un tissu de cicatrice, fibro-vasculaire, au tissu fondamental, essentiellement élastique, très pauvre en tissu connectif à l'état sain, et toujours *rigoureusement invasculaire*.

On reconnaît la présence habituelle, sinon constante, de vaisseaux sanguins capillaires ou même artériels, au sein des placards scléreux intra-mésartériels. Ces amputations partielles, insulaires, de la surface externe de la mésartère par les trousseaux fibreux cicatriciels déterminent autant d'*encoches mésartérielles* qui découpent de façon très nette la ligne normalement continue du tissu élastique fondamental de l'aorte et imposent le diagnostic. On peut donc affirmer qu'il s'est agi, à une époque déjà ancienne,

de *péri-mésaortite subaiguë*, *végétante*, *néo-vasculaire*, profondément destructive. Les bourgeonnements conjonctivo-vasculaires, nés aux dépens des vasa-vasorum enflammés, se sont enfoncés dans l'épaisseur de la membrane moyenne, aussi loin que possible, et y ont établi leurs cicatrices indélébiles, aux dépens du squelette élastique, seul protecteur de la paroi aortique.

Un détail, décisif en l'espèce, est le suivant : les cicatrices insulaires de la mésartère sont plus abondantes dans son tiers externe, moindres dans sa zone moyenne, fort rares dans son tiers interne. Elles sont surtout nombreuses, innombrables pourrait-on dire, dans la région de la rupture, sur les bords de laquelle l'état moiré de la mésartère attirait, dès l'abord, l'attention.

QUATRIÈME CONCLUSION. — *La sclérose atrophique insulaire de la mésartère a joué un rôle important dans le mécanisme de la rupture de la crosse de l'aorte.*

IV. — Mécanisme de la rupture.

Réservant pour la discussion de la cause de tous ces désordres l'état de la péri-artère et des vasa-vasorum en dehors de la rupture, nous avons en mains, maintenant, un ensemble de données suffisante pour aborder le mécanisme qui a présidé à l'effraction des parois de l'aorte.

En premier lieu, il est certain que *la déchirure de l'aorte s'est effectuée* DE DEDANS EN DEHORS.

C'est par la membrane interne que le raptus a débuté; nous en pouvons donner une preuve intéressante. Nous avons vu, au début, que l'une des lèvres de la plaie porte un lambeau de la membrane interne largement décollé et flottant au-dessus d'une encoche profonde creusée aux dépens de la membrane moyenne. Si l'on rapproche par la pensée ce « lambeau flottant d'endartère » de la surface interne de la lèvre opposée, on connaît sur cette partie ainsi dépouillée de sa membrane interne le point précis par où la rupture a débuté.

Là, la membrane interne, en effet, s'arrête à pic et représente le repère le meilleur. De plus, en ce même point, mais *à la surface de la mésartère dépouillée et sur une étendue de quelques millimètres*, *on peut*, sur les coupes heureuses, *découvrir un mince* CAILLOT FIBRINEUX, ADHÉRENT A LA SURFACE DES FIBRES ÉLASTIQUES ROMPUES. On aperçoit même plusieurs fragments de fibres élastiques redressées ou déjetées en divers sens et incluses dans l'épaisseur du caillot. Ce caillot est pauvre en globules blancs; sa fibrine, mal colorable (à cause d'un séjour prolongé de

la pièce dans le formol), est cependant sans peine différenciée du sang encore vivant infiltré dans les mailles des parties rompues voisines.

Aucune hésitation n'est donc possible : *la rupture a débuté par un éclatement de la membrane interne* et cet éclatement s'est effectué sur une assez longue étendue.

CINQUIÈME CONCLUSION. — *La déchirure de la membrane interne s'est produite un certain temps* AVANT *l'effraction définitive de la mésartère, puisqu'un caillot fibrineux a pu se former à la surface intérieure de la plaie aortique et lui adhérer solidement.*

La mort n'est survenue que quelque temps plus tard, lors de l'éclatement total de l'aorte.

Quant à déterminer le laps de temps qui a pu s'écouler entre la fissuration de la membrane interne de l'aorte et l'éclatement complet de ses parois, il nous paraît difficile de fournir là-dessus une donnée formelle. Tout ce que nous pouvons affirmer, c'est qu'il a dû s'écouler au moins une heure ou deux entre les deux actes du drame. Des expériences entreprises sur l'aorte d'animaux permettraient, de fixer *le minimum de temps nécessaire à l'adhérence d'un caillot sanguin à la surface d'une plaie de la mésartère.*

Un second point peut être établi par l'étude attentive des coupes : c'est l'état pathologique antérieur de la membrane interne au niveau de la déchirure. Sur certaines coupes, en effet, alors que l'orcéine y a coloré, en brun-violet-noir, les fibres élastiques de la lame élastique interne décollée, on note que l'extrême limite du lambeau flottant est presque dépourvue de fibrilles élastiques ; celles qu'on y découvre encore sont nettes, onduleuses ou fragmentées, fournissant la preuve que le réactif a bien mordu ; le reste du bout du lambeau est constitué par des fibrilles connectives dilacérées, écartées les unes des autres et comme mortifiées ; on n'y peut teinter aucun noyau de cellules connectives semblables à celles qui existent dans les bandes d'endartérite scléreuse voisines. Que conclure de cet aspect nécrosique circonscrit à l'extrémité du lambeau? sinon que l'endartère, bien qu'épaissie au point où la fissure a débuté, était, en outre, profondément dégénérée. Bien que les techniques colorantes de la graisse ne nous aient pas permis d'en fournir la démonstration (par la faute de la conservation de la pièce dans le formol), notre conclusion s'impose, car elle correspond à l'ensemble des désordres inflammatoires et dégénératifs observés et décrits sur les vastes surfaces de l'endartère voisine.

Il est donc plus que probable que la fissuration de l'endartère s'est produite aux dépens d'un des BOURBILLONS ATHÉROMATEUX *qui, dans le voisinage, ramollissent l'endartère et la zone marginale de la mésartère sous-jacente.*

Ce point admis, le reste du processus d'effraction pariétale s'explique de lui-même. La mésartère, labourée à fond par la sclérose dans toute la région sous-jacente à la fissure de l'endartère malade n'a pas pu résister longtemps aux chocs réitérés du cœur et aux coups de pression de la colonne sanguine. La mésartère a donc cédé dans son « point de moindre résistance », correspondant à « l'état moiré » décrit au début de ce mémoire ; de là, le sang a diffusé dans les mailles de la péri-artère et de l'épicarde circonvoisins.

V. — **Conditions étiologiques de la rupture spontanée de la crosse de l'aorte.**

Il ne suffit pas d'avoir élabli, d'une manière aussi complète que possible, le *mécanisme* de la déchirure spontanée de la crosse aortique et d'avoir montré que *cet accident s'est produit sur un point du vaisseau préalablement malade dans la totalité de ses couches constitutives.* Il est indispensable de rechercher encore la cause qui a pu produire ces altérations artérielles. En l'absence de documents plus complets, *tels que ceux qu'aurait pu fournir une autopsie minutieuse du cadavre*, nous nous contenterons des pièces qui nous ont été confiées.

En premier lieu, il est bon de fouiller à fond l'aorte et d'en bien dégager les lésions. L'aortite chronique dont il s'agit est une aortite TOTALE, une *panaortite*, autrement dit, une affection qui a su, par divers mécanismes, atteindre *dans toute son épaisseur* le gros vaisseau originel de l'arbre artériel. Tout d'abord, une inflammation végétante, partie de la péri-artère, a remanié, en l'atrophiant profondément, la membrane moyenne. Ces *mésaortites végétantes* sont exceptionnellement rares et pour ainsi dire inconnues, chez l'homme, EN DEHORS DE LA SYPHILIS. Lorsqu'une mésartérite végétante, spécifique, toujours alors associée à une péri-artérite également nodulaire, entame à fond la paroi d'un vaisseau et s'associe à quelque altération de l'endartère, soit également subaiguë, soit dégénérative, on assiste suivant les cas, tantôt à la formation d'un « anévrisme » partiel, vrai ou disséquant, tantôt à la « perforation » aiguë et totale du canal vasculaire (artérite térébrante), tantôt à différents phénomènes circulatoires résultats de l'ischémie : en ce cas, l'endartérite végétante réalise ces obli-

térations artérielles, ces infarctus viscéraux, ce ramollissement cérébral ou ces gangrènes spontanées des membres aujourd'hui classiques. La syphilis, cette grande ennemie de nos vaisseaux, est coutumière de tous ces méfaits, bien classés maintenant et rattachés par la pathologie à leur véritable cause, au tréponème pâle et à ses toxines.

Dans notre cas, la membrane interne de la crosse ne présente que quelques ébauches, déjà anciennes, d'une endartérite végétante. Les lésions s'y sont éteintes en réalisant l'*endaortite scléreuse*; en même temps, d'ailleurs, la sclérose insulaire de la mésaorte produisait un amincissement atrophique de la paroi. En outre et sous l'influence de troubles dystrophiques, dont le mécanisme intime demanderait à être recherché, cette endartère scléreuse, mal nourrie ou plutôt imbibée de substances toxiques, s'est lentement dégénérée.

Des « bourbillons athéromateux », nombreux mais *minimes* et *exempts de calcification*, s'y sont formés, aux dépens de la membrane sous-endothéliale et de la portion de la mésartère adjacente à la lame élastique interne.

Cette athéromasie aortique diffère grandement des lésions de l'athérome si communes chez les sujets atteints d'*altérations séniles scléro-dégénératives*. Pas ou à peine de pustules athéromateuses saillantes à la surface interne de l'aorte, pas de plaques calcaires, aucune infiltration des parties par les sels de chaux. En un mot, cette aorte si gravement malade ne présente pas les caractères habituels aux « vieilles crosses athéromateuses et calcifiées ». Ses altérations granulo-graisseuses sont à la fois plus étalées et moins térébrantes. Elles ne sont encore qu'*un début d'athéromasie*.

Il est donc facile d'établir un diagnostic anatomo-pathologique différentiel et d'affirmer que cette crosse rompue ne s'est pas déchirée par le fait d'une ancienne athéromasie; habituellement, l'athérome calcifié s'accompagne d'un *épaississement fibroïde diffus de la mésartère*. Chez les vieux artério-scléreux aortiques, *quand l'athérome se complique d'infiltration et de dégénérescence calcaires*, alors même que l'aorte, rompant sa membrane interne, aurait évacué dans le torrent circulatoire, tel ou tel de ses gros foyers ramollis, *la paroi ne se déchire pour ainsi dire jamais en totalité d'un seul coup* : la sclérose hyperplasique de ses couches la protège contre l'éclatement.

Ainsi *l'aspect des lésions fait, dans le cas présent, nécessairement songer à la syphilis*. Il faut, en conséquence, chercher s'il ne se trouve pas encore quelque argument en faveur de cette hypothèse.

Tout d'abord, la coloration des parties par la méthode de Levaditi ne nous a pas permis de déceler parmi les coupes trace de tréponème pâle. Il fallait s'y attendre; la preuve absolue manque donc ici, comme trop souvent, chez l'adulte.

Ensuite, l'examen de la péri-artère nous a décelé quelques particularités d'une grande importance au point de vue de la possibilité de l'action de la vérole.

En étudiant les *vasa-vasorum*, nous avons découvert, en maints endroits, un nombre important de ces vaisseaux gravement altérés.

C'est ainsi qu'au niveau d'une des « encoches mésartérielles » décrites précédemment, nous avons trouvé malade l'artériole voisine, qui, logée dans la membrane adventice, avait émis les vaisseaux de nouvelle formation incrustés dans la cicatrice de la mésartère.

Cette artériole présente, sur un point, un épaississement marqué de sa membrane moyenne; la mésartérite y est formelle et partielle, *nodulaire* à proprement parler.

Une foule d'autres vasa-vasorum sont, de même, atteints d'endartérite sténosante accompagnée ou non de mésartérite chronique.

Il y a mieux encore: dans le précédent placard fibroïde atrophique qui a fait disparaître devant lui une notable partie des fibres élastiques de la mésartère, au milieu de ce tissu néo-vasculaire, bourgeon parasite poussé en avant par une force singulièrement active, se dessinent trois vaisseaux de nouvelle formation. L'un d'eux présente, lui aussi, un épaississement latéral, nodulaire, fibroïde de sa paroi. De plus, les deux autres vaisseaux qui lui sont satellites sont altérés, *au point de s'être oblitérés*. Il n'y a, en ce point, aucun artifice de coupe, aucune faute de coloration. Il s'agit bien d'une « *vascularite oblitérante* ». Par conséquent, un fait s'impose : des vaisseaux néoformés, végétant en plein tissu de cicatrice, s'y sont sténosés, puis oblitérés; loin de s'atrophier, leur volume est resté considérable, eu égard au vaisseau nourricier qui, logé dans la péri-artère, leur avait donné naissance.

Artériolite nodulaire, vascularite oblitérante sont autant de procédés morbides qui, évoluant sur des vaisseaux adjoints à l'aorte malade, acquièrent une réelle valeur.

Enfin, pour consolider encore, s'il était nécessaire, ces points de repère, voici que, plus bas, au milieu du tissu cellulo-adipeux sous-épicardique apoplectique entourant l'aorte malade, nous découvrons encore d'autres lésions des vasa-vasorum. En une région « suspecte », *précisément au voisinage des placards de péricardite scléro-nodulaire* (nous allions dire scléro-gommeuse) étudiés au chapitre II, on aperçoit, au milieu du sang, sur une coupe, et l'on

peut suivre sur un grand nombre d'autres coupes sériées un volumineux vaisseau d'un aspect singulièrement anormal : à un faible grossissement, il semble qu'il s'agisse d'un petit fibrome encapsulé; mais, à un grossissement suffisant, on reconnaît un vaisseau à peu près, sinon même tout à fait obstrué, bien reconnaissable à la bande de fibres musculaires lisses engainant une lame élastique interne fortement colorée par l'orcéine, ce vaisseau était de faibles dimensions quand il était normal. Sous l'influence de la cause qui a fait proliférer sa membrane interne (endartériolite oblitérante), la membrane moyenne, musculo-élastique, s'est hyperplasiée dans des proportions invraisemblables. Ses fibres élastiques ont, par contre, presque disparu, par atrophie, à mesure que les fibres musculaires lisses et le tissu connectif se développaient d'une manière surabondante, 8 ou 10 fois supérieure aux proportions normales. Cette *endartérite végétante compliquée de mésartérite hyperplasique* ne peut ressortir qu'à une maladie infectieuse capable de solliciter les réactions hypernutritives pariétales des vaisseaux en même temps que leurs métamorphoses dystrophiques. Fait paradoxal en apparence, la même cause, le tréponème syphilitique, sait désagréger les éléments d'un vaisseau à quelques millièmes de millimètre d'un point où il sollicitait, au contraire, la réaction hypernutritive des éléments respectés par lui.

A ce point de vue strict, l'hyperplasie de la membrane interne de notre artériole a la même valeur que l'hypertrophie extraordinaire des bandes musculo-élastiques de sa mésartère. Seul, peut-être, dans ce cas, le tissu élastique a surtout souffert, car, loin de suivre les processus hypernutritifs qui l'entouraient, il a subi une déchéance atrophique. Ce dernier désordre reste d'ailleurs conforme à la règle qui, dans les localisations de la syphilis, condamne, d'ordinaire, le squelette élastique fondamental aux pires souffrances et à une atrophie hâtive.

En résumé, une enquête attentive menée sur les vaisseaux dits nourriciers de l'aorte malade y fait découvrir une foule d'altérations, végétantes ou scléro-atrophiques, contemporaines, autant qu'on en peut juger, des désordres inflammatoires subis par les parois de l'aorte et par le péricarde. Voilà une présomption importante en faveur d'une cause générale ayant frappé en bloc sur un grand nombre de canaux vasculaires.

Les circonstances dans lesquelles la pièce anatomo-pathologique nous fut confiée devaient apporter à notre hypothèse une confirmation décisive, tout accidentelle, d'autant plus instructive.

Le cœur et l'aorte (ou du moins sa crosse) nous avaient été apportés encore joints aux deux poumons et à la partie terminale de la trachée.

En séparant ces organes, notre attention fut attirée sur ce fait que les deux plèvres étaient libres d'adhérences, sauf en un point très circonscrit, correspondant à la partie moyenne de la languette antérieure du lobe moyen droit. Là, un trousseau solide de vieilles adhérences fibroïdes existait et, détail singulier mais presque pathognomonique, *ces adhérences semblaient avoir sectionné une partie de la languette, qu'elles séparaient du reste du parenchyme pulmonaire* par une sorte de point fibreux, blanchâtre, très nacré, dense. Aucune trace de tubercules à ce niveau, non plus d'ailleurs que dans le reste des deux poumons.

Cette *atrophie partielle, mutilante, du parenchyme respiratoire élargissait* l'horizon : à tort ou à raison, nous étions amené à la rapprocher de l'atrophie, mutilante aussi, de la crosse de l'aorte.

Les coupes microscopiques, surtout celles bien colorées à l'orcéine, devaient rendre plus évident encore le rapprochement établi, dans notre pensée, entre l'aorte et le poumon, également malades et malades par une même raison.

Sans entrer dans de trop longs détails d'histologie pathologique qui risqueraient de retarder nos conclusions, qu'il nous suffise de résumer les points les plus importants des lésions complexes par nous découvertes dans la languette antérieure du poumon droit.

1° Au niveau des adhérences fibroïdes anciennes, riches en vaisseaux néo-formés dont les parois étaient elles-mêmes sclérosées, l'atrophie du poumon est formelle.

Le parenchyme respiratoire est remplacé, sur une étendue de 2 à 3 centimètres, par un *large placard de sclérose atrophique*, fibroïde, dans l'épaisseur duquel les lobules pulmonaires ont disparu ; défoncés par des lésions anciennes, ils ne sont plus représentés que par quelques rares trousseaux de fibres élastiques segmentaires, désordonnés, rappelant mal la forme de lobules allongés, tassés, encerclés par la cirrhose ; tel se présente le squelette disloqué du parenchyme respiratoire ;

2° Au milieu des travées fibreuses, on trouve : en premier lieu, des bronches de différents ordres, surtout des bronches cartilagineuses et des bronchioles encore musclées, très peu de bronchioles lobulaires. Tous ou presque tous ces canaux bronchiques, quel que soit leur volume, sont tassés, en état d'atrophie partielle. Leur squelette élastique, en particulier, a subi, par places, des effondrements considérables ; sur d'autres points, au contraire, il semble en hypergenèse insulaire évidente. Nombre des faisceaux

musculaires lisses sont désemparés, dissociés ou même déficients au pourtour de la lumière respiratoire.

Enfin, quelques parois bronchiques offrent simultanément, en des points rapprochés, les signes d'une atrophie fibreuse ancienne et ceux d'une inflammation végétante néo-vasculaire et hyperdiapédétique. Ainsi donc, on voit évoluer en pleine sclérose pulmonaire une « méso-bronchiolite » compliquée de « péri-bronchite nodulaire » aussi remarquable que caractéristique.

En même temps que ces désordres propres au système respiratoire et d'une façon simultanée, les vaisseaux sanguins qui parcourent les vastes champs du tissu fibreux sont gravement atteints.

On y reconnaît sans grande difficulté et l'on différencie les ramifications de l'artère pulmonaire, satellites des rameaux respiratoires. Un grand nombre de ces vaisseaux et, sans aucun doute, une foule de veines pulmonaires incrustées dans les placards fibreux, sont atteints d'endo-vascularite chronique végétante. Sur quelques coupes même, il nous a été donné d'étudier des artérioles assez grosses totalement oblitérées.

Ajoutons, pour être complet, que, sur aucune des coupes de cette cirrhose atrophique du poumon, aucune trace n'est décelable d'un foyer tuberculeux, caséeux, caséo-calcaire, ou firobanthracosique, comme il est habituel d'en trouver parmi les vieilles « cicatrices ardoisées » d'un poumon autrefois entamé par la tuberculose (« tubercules de guérison »).

Dans le cas actuel, on peut affirmer sans hésitation que la tuberculose (absente d'ailleurs dans le reste des deux poumons) n'a pas eu à marquer sa trace. Partout, les dépôts anthracosiques sont minimes.

Bref, il s'agit d'une *sclérose atrophique, non tuberculeuse, du poumon, qui a déterminé une mutilation partielle de la languette antérieure*, avec symphyse partielle de la plèvre à ce niveau.

Seule, à notre avis, *la syphilis viscérale est susceptible de produire des désordres à la fois aussi destructifs et aussi circonscrits.*

Conclusions générales.

Des longs développements dans lesquels il nous a paru nécessaire d'entrer, les conclusions générales suivantes découlent naturellement.

I. — *La rupture de la crosse de l'aorte* s'est faite d'une manière spontanée, sans intervention d'aucun traumatisme, ni même sans

qu'un effort quelconque ait eu besoin, comme appoint, d'ajouter un excès transitoire de tension artérielle aux troubles préexistants.

II. — Les lésions chroniques, anciennes, de l'aorte expliquent, à elles seules, la rupture totale de ses parois.

III. — Le *mécanisme de la déchirure* de l'aorte est facile à établir, grâce aux préparations microscopiques du vaisseau rompu. La membrane interne, atteinte d'endartérite chronique dégénérative (scléro-graisseuse), s'est décollée sur une certaine longueur *un certain temps* AVANT *l'éclatement, avant que l'effraction totale des parois ait pu se produire.*

La présence d'un *caillot adhérent à la surface dilacérée de la mésartère*, au niveau de la déchirure, démontre que *la rupture a dû s'effectuer en deux temps*, l'irruption du sang hors de l'aorte éclatée n'ayant eu lieu qu'après formation et adhérence du caillot thrombosique à la face interne du vaisseau.

IV. — La *déchirure totale* de la membrane moyenne de l'aorte s'explique par l'existence de *placards nombreux de sclérose insulaire mésartérielle* conglomérés au niveau du point précis où la membrane interne, elle-même malade, s'était fissurée.

V. — Cet « *état moiré* » de la mésartère, reliquat d'une périmésaortite végétante, néo-vasculaire et nodulaire, relève, mais par un processus différent, de la cause génératrice de l'endaortite chronique sclero-graisseuse, point de départ et *primum movens* de la rupture des membranes du vaisseau.

VI. — Autant qu'il est possible de rechercher la cause d'une lésion et d'établir (sans renseignements précis) l'étiologie des désordres matériels observés, il semble que la *syphilis* doive être incriminée dans cette observation remarquable.

L'aortite totale, la « panaortite », au cours de laquelle l'ensemble des couches constitutives du vaisseau s'est trouvé simultanément atteint, ressortit par-dessus tout à la vérole.

Les lésions de divers ordres, qui, dans le cas actuel, compliquent l'aortite atrophique, sont comme autant d'appoints à la démonstration de la nature syphilitique des désordres observés :

1° On doit noter, à ce point de vue, les *innombrables altérations inflammatoires scléro-nodulaires trouvées dans les vasa-vasorum* autour de l'aorte, lésions de vascularite chronique pouvant aller jusqu'à l'oblitération complète des artérioles fondamentales et des néo-vaisseaux poussés dans la membrane moyenne de l'aorte.

2° Dans le même ordre de faits, signalons l'existence d'une *épicardite chronique, scléreuse et végétante*, encore en pleine poussée vaso-formative au pourtour du tronc de l'aorte malade.

3° Enfin, il faut mettre en lumière la *sclérose atrophique, mutilante, circonscrite à la languette antérieure du poumon droit*. Cette sclérose, exempte de tuberculose et d'anthracose, s'accompagne de lésions insulaires des lobules, des bronches et des vaisseaux pulmonaires, et le squelette élastique fondamental des organes (lobules, bronches, artères) y est profondément désorganisé.

VII. — En résumé, un jeune homme, ancien syphilitique, atteint d'« aortite chronique atrophique » et de sclérose mutilante du poumon droit, succombe à une rupture spontanée de l'origine de la crosse de l'aorte. L'examen microscopique des parties démontre, du même coup, le mécanisme de la rupture et la succession des lésions artérielles dilacérantes et dénonce la syphilis comme cause génératrice de l'ensemble des altérations.

M. Perier. — Loin de moi l'idée de discuter soit le rapport de notre collègue Demoulin, soit le travail magistral de mon ami Letulle, mais je tiens à dire que, sans l'immixtion de la justice en l'affaire, cette très belle observation de rupture spontanée de l'aorte eût été mieux à sa place dans une Société de médecine que dans la nôtre.

La veuve de celui qui en est le sujet, soutenant que son mari avait succombé à un accident du travail, assigna devant le tribunal de première instance la Compagnie du Nord qui soutenait le contraire. Le tribunal donna raison à la veuve en lui accordant la rente fixée par la loi.

La Compagnie, sur mon conseil, interjeta appel et obtint gain de cause; par arrêt du 1er décembre 1908, la 7e chambre infirma la décision des premiers juges, chose rare et méritant sérieuse considération.

Je pense que, comme moi, vous trouverez très intéressante la lecture de cet arrêt qui donne de l'accident du travail une définition nette et précise bonne à retenir et à figurer dans nos bulletins.

Cour d'appel de Paris, 7e chambre.

Arrêt du 1er décembre 1908.

Compagnie du Nord contre C...

Considérant que la charge de la preuve incombant à la dame C..., celle-ci devait établir que le décès de son mari avait eu pour cause un accident du travail;

Considérant qu'elle n'a pas administré cette preuve;

Qu'en effet, les premiers juges, après avoir admis, ce qu ne semble pas pouvoir être contesté, que C... était mort d'une rupture de l'aorte dont le tissu était très altéré, ont déclaré à tort que cette seule circonstance que la rupture a été consécutive à l'effort fait par C... dans son travail pour accrocher une lanterne à l'arrière du train dont il était garde-frein suffisait pour que les conséquences de cet accident soient à la charge de la Compagnie du Nord;

Qu'en qualifiant d'accident du travail cette rupture de l'aorte, et en lui attribuant un caractère traumatique, parce qu'elle s'est produite au moment où C... soulevait la lanterne dont il vient d'être parlé, les premiers juges se sont mépris sur ce qu'on doit entendre par accident du travail;

Que l'accident prévu par la loi du 9 avril 1898 s'entend d'une blessure attribuée à une cause extérieure, soudaine et violente, et non d'une lésion se manifestant dans un organe défectueux au cours d'un travail normal;

Que l'altération de l'aorte chez C..., au dire du Dr P..., était tellement accentuée que le moindre effort de toux ou un simple éternuement devait produire la perforation, laquelle pouvait même arriver sans cause apparente;

Que, d'ailleurs, l'action à laquelle tout garde-frein se livre plusieurs fois par jour sans difficulté et qui consiste à accrocher au dernier wagon d'un train une lanterne pesant 17 kilogrammes ne nécessite qu'un effort ordinaire, en rapport avec les forces d'un homme de vingt-six ans entraîné aux travaux manuels;

Qu'il n'y a donc pas eu en l'espèce accident du travail et qu'il échet de réformer la sentence entreprise;

Par ces motifs :

Infirme... Décharge...

Statuant à nouveau,

Déclare la dame C... mal fondée en sa demande, l'en déboute,

Ordonne la restitution de l'amende et la condamne aux dépens de première instance et d'appel.

Présentations de malades.

Résultat après dix ans d'une opération de Kraske pour cancer du rectum.

M. F. Legueu. — Je vous présente une malade que je viens de retrouver à propos de la fermeture d'un anus contre nature. Je l'ai opérée il y a dix ans, exactement le 17 août 1899, pour un cancer du rectum, par la méthode de Kraske. Elle avait un cancer de l'ampoule dont le doigt atteignait avec peine la limite inférieure. Je lui fis d'abord un anus iliaque, et quelques jours après je pratiquai la résection du rectum par la voie sacrée. Je supprimai environ 12 centimètres de l'intestin et pratiquai la suture du rectum à lui-même. La malade guérit sans incidents. Il s'agissait d'un épithélioma cylindrique avec beaucoup de ganglions. Peu de temps après, j'avais fait une première tentative de section de l'éperon pour fermer l'anus contre nature.

Elle échoua, et je perdis de vue cette malade qui, depuis dix ans, a gardé cet anus contre nature.

Elle est revenue me voir il y a quelques jours, et, la trouvant en très bon état, j'ai pratiqué la fermeture de cet anus contre nature par la voie intrapéritonéale, et elle est actuellement guérie.

Je vous la présente pour deux raisons : elle est d'abord un très beau résultat de cancer, et les opérés de cancer du rectum suivis pendant dix ans sans récidive ne sont pas très nombreux.

En outre, elle est un excellent résultat de cette opération actuellement très diminuée qu'est la résection du rectum.

Chez cette malade, la forme est conservée et l'anus est normal. Au toucher rectal, on sent une ampoule absolument intacte et sur laquelle le doigt ne rencontre aucune sténose, aucune trace de cicatrice. La suppression d'une partie du sacrum n'a jamais été un inconvénient pour cette malade, et de ce côté le plancher pelvien est encore très solide.

C'est un résultat parfait.

M. Bazy. — Au moment où l'opération de Kraske était en vigueur parmi nous, j'ai fait à un malade une opération de ce genre. Or, j'ai pu suivre ce malade pendant trois ans. Je ne sais pas ce qu'il est devenu.

C'est une des opérations de Kraske que j'ai faites.

M. Quénu. — Je demanderai à M. Legueu s'il s'est proposé de réhabiliter l'opération de Kraske. Le fait d'une survie prolongée ne serait point un suffisant argument à invoquer : on observe de pareilles survies, plus souvent qu'on ne le dit, en général, à la suite des extirpations larges, quel qu'en ait été le procédé; et, d'autre part, l'expérience qui a été faite de la technique de Kraske, et les inconvénients qu'elle entraîne nous ont amené, depuis longtemps, à l'abandonner.

M. F. Legueu. — Je répondrai à M. Quénu que je ne veux pas, avec un cas, relever l'opération de Kraske.

Je veux simplement montrer une survie de dix ans, et, bien que ce fait ne soit pas unique, le nombre des faits similaires n'est pas très considérable.

Ensuite, je ne puis m'empêcher de constater l'excellent résultat fonctionnel présenté par cette femme. Et certainement, si je lui avais amputé le rectum, elle aurait, au point de vue fonctionnel, un résultat moins favorable que celui qu'elle présente.

Plaie pénétrante de l'abdomen par balle de revolver. Abstention. Guérison.

M. Souligoux. — Voici dans quelles conditions je fus amené à ne pas me conformer à ce précepte qui est pour moi une règle : toute plaie pénétrante de l'abdomen, de date récente, doit être traitée par la laparotomie d'urgence.

Il s'agit d'une jeune fille de dix-huit ans, qui, le samedi 21 novembre, à 9 heures du soir, en maniant un revolver pour le ranger dans un tiroir, pressa la gâchette ; le coup partit et la balle lui pénétra dans le ventre.

La malade, effrayée, se couche, bien que ne ressentant aucune douleur jusqu'à minuit. A cette heure, elle éprouve quelques petites douleurs dans le bas-ventre qu'elle compare à des piqûres d'épingles. Toute la nuit elle somnole, sans s'endormir complètement. Elle reste au lit le dimanche jusqu'à 4 heures de l'après-midi, immobile et sans s'alimenter. Elle urine deux fois, mais ne va pas à la selle.

A 4 heures de l'après-midi, elle mange un gâteau et boit un demi-verre d'eau rougie, qui amènent immédiatement des vomissements; elle s'abstient désormais de toute nourriture.

Elle passe la nuit du dimanche au lundi sans sommeil, mais sans grandes souffrances. Le lundi matin, elle se lève à 9 heures, s'habille, va chercher à pied son tramway et arrive à l'hôpital où, après une station prolongée dans les couloirs de l'hôpital, elle est admise par erreur dans mon service à 11 heures du matin. Ne voulant pas lui faire éprouver de secousses en la faisant transporter dans un service de chirurgie générale, je la garde.

On constate, à deux travers de doigt au-dessous de l'ombilic et à droite de la ligne médiane, une plaie mâchée et sanguinolente. Le ventre n'est pas trop distendu, il est souple dans toute la région gauche; à droite, au contraire, il est douloureux et la région lombaire est très sensible. La malade n'a pas rendu de gaz depuis vingt-quatre heures.

La température vaginale est de 38°3; le pouls à 110 est régulier, fort et plein. Le facies n'est pas grippé; pas d'angoisse, pas de tendance syncopale.

En présence de la bénignité des symptômes et surtout étant donné que l'accident date déjà de quarante heures, je me décide à rester dans l'expectative et fais mettre de la glace sur le ventre de la malade, en lui recommandant de ne rien boire et de ne pas bouger. Le soir, à 5 heures, la température est la même, le pouls aussi bon. On lui fait une piqûre de morphine.

Du 23 au 25, la malade reste à la diète absolue. Le 25 au soir, la température est descendue à 37°4, le pouls bat à 96. On permet à la malade de boire un peu d'eau.

Le 26, évacuation d'une selle abondante et spontanée.

Les 27 et 28, la malade a ses règles, peu abondantes, mais pas douloureuses.

Le 28, 1 litre de lait.

Le 1er décembre, bouillon et potage.

Le 3 décembre, légère élévation de température qui disparaît le lendemain. La guérison se continue sans incident.

La radiographie montre que la balle a bien traversé l'abdomen d'avant en arrière, et qu'elle se trouve sur le côté droit de la 2e vertèbre lombaire.

Présentation de pièce.

Cancer de l'appendice iléo-cæcal.

M. E. Potherat. — Il y a quelques mois, je vous ai apporté la relation complète, avec examen histologique détaillé dû à mon maître M. Letulle, d'un cas de cancer de l'appendice, chez un homme d'âge moyen.

C'est encore un cancer appendiculaire que je vous apporte aujourd'hui. Celui-ci provient d'une femme de quarante-cinq ans, opérée dans mon service privé de l'hôpital de Bon-Secours.

L'affection, comme dans la plupart des cas déjà rapportés, était ignorée avant l'opération ; la raison en est qu'elle ne se révélait par aucun signe physique ou fonctionnel ; c'est tout à fait par hasard que je l'ai rencontrée.

En effet, cette femme, d'ailleurs nullipare, avait vu depuis quelques années ses règles devenir extrêmement abondantes ; dans les derniers mois, elle eut même des hémorragies importantes, et tout dernièrement une perte plus grosse encore l'avait profondément anémiée.

L'examen révélait un utérus fibromateux, et c'est ainsi que je fus amené à pratiquer une laparotomie au cours de laquelle je découvris cet appendice. Il était en position normale, à peine retenu par quelques adhérences filiformes.

A son union avec le cæcum, il présentait un noyau régulier très dur du volume d'une petite noisette ; au delà de ce point, son calibre était régulier ; mais le tractus était dur, blanc mat, rappelant l'aspect d'une artère fémorale scléreuse, aspect que j'avais déjà signalé dans ma précédente observation. Enfin, son extrémité libre se terminait par un renflement en massue, du volume d'une forte mandarine.

Ce renflement était kystique ; il formait cavité dans l'intérieur de laquelle se trouvait en abondance une substance amorphe, myomateuse, translucide, jaunâtre, tremblotante et visqueuse au toucher.

Cette substance évacuée, on voyait dans l'appendice une masse végétante fixée à la paroi et rappelant exactement l'aspect des épithéliomas mucoïdes de certains kystes ovariques.

C'est, bien entendu, après ablation que je fis ces diverses constatations ; j'ai réséqué l'appendice en enlevant le noyau que je vous signalais plus haut et que voici, c'est-à-dire en incisant sur le cæcum même, que je refermai par deux plans de sutures.

Il manque, à vrai dire, à cette pièce la confirmation d'un examen histologique. Mais l'aspect macroscopique ne peut, ce me semble, laisser planer aucun doute ; néanmoins, je ferai faire cet examen histologique, mais j'ai tenu à vous présenter la pièce en entier avant qu'elle n'ait disparu dans les multiples coupes du laboratoire.

J'ai déjà observé un cas semblable à celui-ci, et cela à la fin même de l'évolution de l'affection.

Ils s'agissait d'un homme robuste, de constante bonne santé, exerçant la profession de dentiste, et qui, après plusieurs années de souffrances abdominales d'abord vagues, puis plus vives, avait vu survenir au niveau de la fosse iliaque droite une tuméfaction diffuse de plus en plus nette.

Quand je le vis, il gardait le lit depuis plusieurs semaines ; il avait de la fièvre ; la fosse iliaque était tendue, rénitente, presque fluctuante ; son médecin et moi nous tombâmes d'accord sur le diagnostic d'appendicite avec vaste abcès.

A l'incision, il s'écoula bien du pus, mais en petite abondance ; ce que nous vîmes surtout, c'est cette même matière gélatineuse, gelée de pommes, que je vous signalais tout à l'heure : c'est elle qui formait la presque totalité de la masse fluctuante.

Le malade fut un peu amélioré par cette intervention ; mais son dépérissement ne fut pas arrêté ; il s'accrut graduellement et, trois mois et demi plus tard, cet homme était arrivé au dernier terme de la cachexie ; une masse mollasse, sorte de fongus malin, sortait par l'incision abdominale, masse qui se prolongeait et s'élargissait dans l'intérieur de la fosse iliaque, et le malade succombait sans avoir jamais présenté ni de phénomènes d'obstruction intestinale, ni des manifestations cliniquement appréciables permettant de croire à une extension au reste de l'abdomen de cette affection cæco-appendiculaire.

Ces deux observations montreraient une fois de plus, s'il en était besoin, que le cancer de l'appendice n'est pas aussi rare qu'on l'a cru longtemps ; que ce cancer peut être primitif, limité à l'appendice ; que si, enfin, il est relativement bénin, s'il a une évolution lente, il peut par son propre développement, sans même qu'intervienne une généralisation, amener la mort du sujet qui en est atteint ; la deuxième observation nous en fournit un exemple topique.

Le Secrétaire annuel,

LEJARS.

Paris. — L. MARETHEUX, imprimeur, 1, rue Cassette.

SÉANCE DU 13 JANVIER 1909

Présidence de M. Reynier.

Procès-verbal.

La rédaction du procès-verbal de la précédente séance est mise aux voix et adoptée.

Correspondance.

La correspondance comprend :

1°. — Les journaux et publications périodiques de la semaine.

2°. — Des lettres du Dr Jalaguier et du Dr Delorme, s'excusant de ne pouvoir assister à la séance.

3°. — Une lettre du Dr Beurnier, demandant un congé d'un mois.

4°. — Un travail du Dr Sencert, intitulé : *Anévrisme diffus de l'artère fémorale. Suture de la plaie artérielle. Guérison.*

M. Mauclaire, rapporteur.

Communications.

Traitement des fractures par la réduction sanglante sans fixation,

par M. le Dr Ch. WILLEMS,

Professeur agrégé à l'Université de Gand,
Chirurgien de l'hôpital La Biloque.

Je commence par déclarer que je suis un partisan convaincu du traitement non sanglant des fractures. Dans l'immense majorité

des cas, il faut savoir réduire les fractures sans les ouvrir, et je trouve déplorable la tendance actuelle de quelques chirurgiens de faire de la méthode sanglante le traitement de choix.

La radiographie, qui nous a rendu tant de services pour le diagnostic des fractures, est un peu responsable des abus opératoires. C'est elle qui nous a appris que nombre de réductions, qui ont donné un résultat fonctionnel excellent, sont néanmoins imparfaites. De là est né pour le chirurgien le désir d'obtenir mieux, et l'engouement de quelques-uns pour les méthodes sanglantes, qui permettent d'obtenir une réduction idéale.

Malheureusement, les réductions sanglantes, suivies de fixation par des engins plus ou moins volumineux et plus ou moins compliqués, sont loin d'être inoffensives. Outre le danger d'infection, toujours grand, il faut considérer les inconvénients qui résultent de l'abandon de corps étrangers volumineux dans le foyer de fracture, principalement à la surface des os, où ils provoquent une prolifération excessive du périoste et la formation d'un tissu osseux raréfié, d'où cal hypertrophique, intolérance pour le corps étranger, compressions nerveuses, etc. Nous connaissons tous des désastres sur lesquels il est inutile d'insister.

J'ai cru un moment que les inconvénients des corps étrangers résultaient uniquement de leur séjour à la surface des fragments, et j'ai cherché à réunir les os par un clou anastomotique, dont j'implantais les deux moitiés dans les surfaces de fracture et qui disparaissait complètement entre ces surfaces aussitôt la réduction faite et le clou articulé. J'ai bien vite abandonné ce clou, qui n'était même pas toujours facilement toléré.

Au lieu de traiter systématiquement les fractures par les méthodes sanglantes, il vaut mieux faire servir la radiographie à perfectionner les méthodes non sanglantes. Et à ce propos, j'appelle l'attention des chirurgiens français sur la méthode de Bardenheuer, qui applique avec un esprit pratique admirable au traitement de toutes les fractures des tractions multiples, destinées à corriger tous les éléments du déplacement. J'ai vu dans le service du chirurgien de Cologne des résultats magnifiques obtenus par cette méthode, qui a sur l'intervention sanglante l'énorme avantage d'une innocuité absolue. Malheureusement, elle est d'une application délicate, exige le contrôle radiographique continuel, et une surveillance étroite, conditions souvent difficiles à réaliser dans la pratique.

D'ailleurs, pour ceux qui ne sont pas rompus à la méthode de Bardenheuer, il arrivera de temps en temps, rarement, je tiens à le répéter, de rencontrer des fractures irréductibles par les moyens ordinaires. C'est alors que la question de la réduction

sanglante doit se poser. Elle se posera encore dans certaines fractures intra ou juxta-articulaires, où la réduction parfaite est nécessaire pour le bon fonctionnement du membre.

Pour ces cas exceptionnels, où je suis contraint d'opérer, j'en suis arrivé à faire la réduction à ciel ouvert, sans plus. Je mets le foyer à découvert, je dégage les fragments et je les coapte. Puis, au lieu de les fixer par un moyen mécanique quelconque (vis, plaques, agrafes, etc.), j'applique simplement un appareil chargé de maintenir la réduction.

J'ai procédé d'après ces principes dans le cas suivant, qui est un bel exemple d'irréductibilité par les moyens non sanglants.

Obs. I. — V... E... (Félix), quarante-cinq ans, ouvrier brasseur. Le 8 avril 1908, il se fait en tombant une fracture des deux os de la jambe au tiers moyen. La fracture est transversale et s'accompagne d'un assez fort chevauchement.

Dans un service de chirurgie, on fait, dans l'espace de seize jours, six tentatives prolongées de réduction, dont quatre sous chloroforme (il s'agissait d'un individu fortement musclé). Toutes ces tentatives restent vaines ; les fragments ne se laissent pas mobiliser et le déplacement ne se réduit même pas partiellement.

Le blessé est envoyé à la clinique le 25 avril. Après un nouvel essai infructueux de réduction non sanglante sous anesthésie, je procède le lendemain à la réduction opératoire.

Au lieu d'une incision verticale droite, je fais une incision courbe délimitant un lambeau à base interne. Ce lambeau, que je dissèque pour mettre le foyer de fracture largement à découvert, a, de plus, l'avantage, après suture, de couvrir mieux la ligne de fracture que ne le ferait une plaie verticale suturée.

Je reconnais que le bout supérieur du tibia est engagé dans le ligament interosseux, dont je ne le dégage que péniblement. Dès ce moment, la réduction s'obtient sans difficulté. Tout en fixant les fragments au moyen de deux daviers, je confie alors le membre à des aides qui sont chargés de maintenir la réduction. Une fois cela fait, j'enlève les daviers et je suture rapidement le lambeau cutané par-dessus la fracture. Puis, par-dessus le pansement, j'applique un appareil plâtré composé de bandes plâtrées roulées sur une simple bande de flanelle, sans ouate. J'obtiens ainsi un appareil qui moule exactement le membre et dans lequel il ne peut se produire aucun tassement, et par conséquent aucun jeu.

Le malade, un alcoolique invétéré, eut une forte agitation pendant la nuit qui suivit l'opération. Dans une lutte qu'il soutint contre l'infirmière, il tomba de son lit. Malgré cet accident, la réduction se maintint, et la radiographie, prise quelques semaines plus tard, montre que cette réduction est vraiment idéale.

Voici un cas dans lequel je fus forcé d'intervenir pour une frac-

ture de l'humérus devenue irréductible, par suite d'interpositions musculaires transformées en tissu ostéo-fibreux.

Obs. II. — S... (Charles), dix-neuf ans, tisserand, se fait le 14 octobre 1908 une fracture de l'humérus gauche à l'union du tiers moyen avec le tiers inférieur. La fracture s'est produite par simple contraction musculaire, au moment où l'ouvrier introduisait une cannette dans la broche d'une navette.

Je vois le blessé dix jours après l'accident. La radiographie montre le fragment inférieur déjeté en dehors et en arrière, le supérieur en dedans et en avant. Il y a de plus un chevauchement considérable.

L'appareil portatif à tractions de Bardenheuer, appliqué pendant plusieurs jours, n'ayant pas réussi à produire la réduction, et une prolifération osseuse abondante se faisant autour des os, je pratique le 31 octobre une intervention. Incision externe. Je trouve les deux fragments séparés largement par une gangue de tissu ostéo-fibreux dans lequel ils sont enfouis. Les ostéophytes sont enlevés fragment par fragment, de manière à libérer les deux bouts.

Dès la dénudation du foyer, le nerf radial, qui menaçait d'être englobé dans le cal, avait été dégagé.

Suture complète de la peau. Application de l'appareil de Bardenheuer, qui, cette fois, produit et maintient une réduction quasi-idéale.

Dans un cas de fracture en T du coude, dans laquelle le déplacement était considérable, et le gonflement énorme, il était impossible de dégager le bout supérieur.

Obs. III. — V... (Jules), seize ans, a le bras pris à hauteur du coude entre deux cylindres. Le gonflement de la région devient rapidement énorme. La radiographie permet de reconnaître une fracture en T intra-articulaire du coude. Il s'est fait un déplacement considérable du fragment supérieur, qui est venu se placer en dehors et en arrière de l'épiphyse.

Les tentatives faites pour dégager le bout supérieur restent vaines. Il est impossible de le faire remonter au-dessus des deux fragments inférieurs. La tuméfaction rend d'ailleurs difficile le contrôle des manœuvres et de leurs résultats.

Incision externe. Le fragment supérieur est enfoncé dans une boutonnière dont il est dégagé assez facilement. Sa reposition rencontre de grandes difficultés. Je finis par reconnaître que c'est dans la flexion du coude à angle droit que la réduction s'opère et surtout se maintient le mieux. C'est dans cette position que j'immobilise après suture de la peau et placement d'une petite mèche.

Le résultat anatomique est satisfaisant. Le résultat fonctionnel fut excellent.

Je crois donc que, dans l'état actuel de la question, la réduction

sanglante sans fixation constitue la meilleure formule du traitement opératoire des fractures, dans les cas exceptionnels où ce traitement est indiqué. Elle a l'avantage de réduire les manipulations au minimum et de ne laisser dans la plaie aucun corps étranger.

Je ne conçois pas pourquoi on a toujours considéré comme inséparables la réduction opératoire et la fixation. Dans bien des cas cependant, l'une ne commande pas nécessairement l'autre, et il suffit souvent d'avoir détruit les obstacles qui s'opposaient à la réduction pour constater que celle-ci se maintient aussi facilement que dans les cas les plus simples, où un appareil fait toute l'affaire. Pourquoi dès lors ne pas faire après la réduction opératoire comme dans ces cas simples, et ne pas terminer l'intervention par l'application du même appareil que l'on eût appliqué, si l'on n'avait pas opéré.

Il faut savoir que la mise de cet appareil est chose difficile, à cause de la plaie, mais non impossible. Il est avantageux de ne suturer la plaie qu'après s'être assuré que la réduction est bonne et que les aides la maintiennent bien.

A mon avis, toute fixation, même par un simple fil, doit être déconseillée, parce que ce fil destiné soi-disant à aider au maintien de la réduction, dans les premiers moments, inspire une confiance dangereuse qui risque de se traduire par moins de soins dans l'application de l'appareil. Si l'on veut faire de bonne besogne, il faut bien se persuader que c'est l'appareil, et lui seul, qui doit assurer le maintien de la réduction.

Sans doute, cette réduction ne sera ordinairement pas aussi mathématique que celle que permet d'obtenir la fixation instrumentale. Mais c'est une erreur de croire que cette réduction mathématiquement exacte est indispensable au bon fonctionnement du membre. La méthode non sanglante atteint rarement cette perfection. Très souvent cependant, elle rétablit fort bien la fonction. Aussi je ne crois pas que les avantages d'une coaptation plus parfaite compensent les inconvénients et les dangers de la fixation instrumentale.

M. Walther. — Je tiens à appuyer les conclusions du travail de M. Willems.

Je crois, comme il vient de le dire, que, dans l'immense majorité des cas, on peut réduire les fractures et maintenir la coaptation en bonne position, à condition, dans les cas difficiles, de faire la réduction sous l'anesthésie.

Lorsque la réduction ne peut être obtenue, l'ouverture large du foyer de fracture nous permet de trouver la cause de cette irré-

ductibilité; c'est une interposition, un embrochement d'une lame de muscle, d'une lame aponévrotique, l'interposition d'un fragment intermédiaire qui a basculé, comme j'ai pu le voir tout récemment chez un malade de mon service atteint d'une fracture de jambe irréductible; un fragment intermédiaire de 2 à 3 centimètres de long avait basculé et s'était placé en travers entre les fragments principaux.

Une fois la cause d'irréductibilité supprimée, on peut réduire, et toute la difficulté consiste à maintenir la réduction. Je crois qu'il n'est pas pour cela besoin de suture; comme l'a dit M. Willems, on peut, quelquefois sans doute avec une certaine difficulté, appliquer l'appareil de contention en bonne position.

C'est là la pratique que j'ai toujours suivie dans le traitement des fractures, et depuis bien longtemps, car mes premières interventions remontent à 1890, époque où j'assistais à l'Hôtel-Dieu mon maître Tillaux. Ces interventions du reste ont été très rares, et m'ont toujours donné de bons résultats.

Dans certains cas, tout à fait exceptionnels, un fragment est complètement détaché, arraché, isolé du foyer de fracture. Alors il faut le suturer, et j'ai employé pour ces sutures du gros catgut, pour maintenir provisoirement la réduction pendant l'application de l'appareil. Je le préfère aux fils métalliques, qui peuvent provoquer de l'ostéite raréfiante au niveau du fil, de l'ostéite productive au bord.

En 1895, j'ai présenté à la Société de Chirurgie un malade à qui j'avais ainsi suturé une fracture en T de l'extrémité inférieure du fémur dont un fragment détaché était remonté à la partie supérieure du creux poplité.

Je partage donc complètement l'avis de M. Willems.

M. J. Lucas-Championnière. — J'appuie, moi aussi, la communication de M. Willems, non pas parce que je vois des inconvénients aux fils de suture, mais parce que la réparation sans suture est plus rapide et plus satisfaisante que celle que donne la suture osseuse.

J'ai fait un nombre considérable de sutures osseuses de toutes ormes et je n'en ai jamais vu un inconvénient ni un accident. Les éliminations de fils sont pour moi chose inconnue.

Mais, après avoir fait beaucoup de sutures, après en avoir eu des succès très manifestes lorsque cette suture est indiquée, j'affirme que le processus de réparation après une suture est moins rapide que le processus de réparation pour une fracture placée dans les conditions ordinaires de maintien.

Aussi, après avoir obtenu une réduction ou un redressement de

fracture par la voie sanglante, je ne fais de suture que si le maintien des fragments en bonne position est impossible sans la suture. C'est la raison pour laquelle je ne crois pas que la suture systématique des fragments après une fracture soit de bonne pratique chirurgicale. Cette suture peut avoir des indications dues surtout à certains déplacements incoercibles, elle ne saurait être indiquée parce qu'elle est le traitement le plus parfait et le plus rapide de la fracture en général.

M. Demoulin. — Je regrette vivement que notre vénéré collègue, M. Hennequin, n'ait point entendu la très intéressante communication de M. Willems, car il y aurait reconnu les règles qu'il a posées pour le traitement des fractures.

Depuis quelques années, M. Hennequin veut bien me faire l'honneur de venir, chaque semaine, dans mon service, pour y surveiller les fractures, et appliquer, lui-même, les appareils dans les cas où la réduction et la contention des fragments offrent de grandes difficultés.

J'ai beaucoup appris à l'école de M. Hennequin, et j'ai vu avec lui tout ce que peut l'extension continue, appliquée suivant sa méthode, sur les fractures des os longs (particulièrement sur celles du membre inférieur), accompagnées de grands déplacements, de raccourcissements étendus; que ces fractures soient récentes, ouvertes ou fermées; qu'elles remontent déjà à quelque temps, mais à une période où le cal, encore flexible, peut être rompu avec des manœuvres relativement douces; ou enfin qu'il s'agisse de fractures anciennes, vicieusement consolidées, pour lesquelles une ostéotomie a été nécessaire.

Dans ces différents cas, confiants dans l'extension continue pour assurer une coaptation suffisante des fragments, nous n'avons pas eu recours à la suture métallique ou aux agrafes, et nos résultats ont été satisfaisants.

Je ne repousse pas systématiquement la suture osseuse, pour les os longs, surtout étant donnés les perfectionnements réels qu'elle a subis dans ces derniers temps; je l'ai d'ailleurs faite plusieurs fois avec succès; mais je crois qu'en ce qui concerne le membre inférieur, que j'ai surtout en vue ici, quand on sait bien appliquer l'extension continue, d'après les règles posées par M. Hennequin, les indications de cette suture sont rares, exceptionnelles.

Si, d'une façon générale, je cherche à éviter l'emploi du fil d'argent et des agrafes, c'est que je suis convaincu, d'après ce que j'ai pu observer dans le cours d'une pratique déjà longue, que dans le cas où un corps étranger métallique est introduit dans le

foyer d'une fracture, même s'il est bien toléré, la consolidation se fait moins rapidement, moins régulièrement, que dans les circonstances opposées. Enfin, l'élimination des agrafes ou du fil d'argent s'observe fréquemment; ce n'est qu'un petit inconvénient, je le veux bien, mais il vaut cependant qu'on le rappelle.

M. Nélaton. — Je veux dire, comme M. Demoulin, que la pratique conseillée par M. Willems est exactement celle que M. Hennequin m'a fait suivre depuis près de quinze ans. M. Hennequin m'a toujours fait l'honneur de venir traiter des malades dans mon service. Naturellement ce sont les fractures difficiles que je lui confiais. Lorsque par exception il ne pouvait obtenir une bonne réduction par l'extension continue, nous avions recours à une intervention sanglante. Je réduisais la fracture et M. Hennequin par un appareil approprié maintenait la réduction.

C'est, en somme, la pratique que nous conseille M. Willems. M. Hennequin n'aimait pas les sutures, les agrafes, corps étrangers provoquant l'ostéite. Sur ses conseils, je n'en ai jamais mis; j'en ai retiré qui avaient été placés pour combattre une néarthrose et, après cette ablation et l'avivement des os, j'ai obtenu une consolidation.

M. Chaput. — Je n'opère que très exceptionnellement les fractures irréductibles et je crois qu'en général nous les opérons encore trop souvent.

Pour moi, l'indication opératoire n'existe que dans les fractures ouvertes et irréductibles, et dans les fractures sous-cutanées et irréductibles, compromettant l'intégrité de la peau.

Les fractures irréductibles ne compromettant pas les téguments peuvent n'être pas opérées. Dernièrement, un de mes malades présentait une fracture oblique avec un énorme chevauchement irréductible, la peau n'était pas soulevée; malgré l'avis des candidats au Bureau central, je n'opérai pas ce malade et il consolida parfaitement et dans un temps très court.

Il existe une cause d'irréductibilité très peu connue que je tiens à vous signaler. J'ai opéré l'an dernier une fracture de jambe oblique, irréductible, compromettant les téguments; je l'opérai par résection limitée, suture osseuse et plâtre. Malgré ces précautions, le déplacement se reproduisit, le fil d'argent coupa les os et le chevauchement reparut.

Voici ce qui s'était passé : les muscles contracturés ou rétractés, tiraient avec une telle force sur les deux fragments que leur chevauchement était inévitable.

Pour éviter ce chevauchement, il faut d'abord, et avant tout,

raccourcir suffisamment les deux fragments. Une fois raccourcis, les fragments restent en contact.

Chez mon malade, en effet, je fis une résection un peu plus étendue, et la réduction se maintint.

Je n'ai pas la même crainte que mes collègues pour les corps étrangers. Je fais, en général, une suture osseuse au fil d'argent assez fin que je laisse sortir à travers la peau. Au bout de quelques semaines, je détords le fil d'argent et je l'enlève; je n'ai jamais vu le moindre inconvénient à cette suture.

Voici quelle est ma technique pour opérer les fractures irréductibles.

J'emploie une incision en H dont la branche transversale correspond au trait de fracture.

Je résèque les fragments et je les suture au fil d'argent. Je draine le foyer par les deux branches de l'H, que je bourre à la gaze à l'ektogan. Grâce au drainage, je n'ai jamais observé d'infection, ni d'ostéite.

J'emploie, pour immobiliser les fragments, un appareil plâtré circulaire que je coupe sur la ligne médiane, en avant et en arrière, de façon à obtenir deux valves latérales. Pour les pansements ultérieurs, on enlève la valve interne, on change le pansement et on replace la valve.

Grâce à cet ensemble de précautions, j'ai toujours obtenu d'excellents résultats dans le traitement opératoire des fractures.

M. Broca. — Je crois, comme les orateurs précédents, que les indications opératoires dans les fractures fermées sont fort rares, quoique j'aille, sur ce point, un peu moins loin que M. Chaput. Mais la communication de M. Willems vise, de façon toute particulière, la question de la suture : or, je pense comme lui que la suture n'est pas du tout le complément nécessaire de la réduction sanglante, que la fracture soit avec ou sans plaie. Presque jamais il n'est besoin de mettre un fil métallique pour que la réduction tienne bien. Depuis 1890, j'ai opéré bon nombre de fractures compliquées du tibia : rarement j'ai eu recours au fil métallique, et alors à la ligature plutôt qu'à la suture. Mais je ne suis pas aussi prohibitif que Nélaton. En dehors du tibia, je me souviens d'avoir une fois suturé un humérus en haut, deux fois ligaturé la clavicule et sans en avoir eu d'inconvénient.

M. Thiéry. — Je regrette de ne pas partager l'opinion de M. Willems. Je ne veux pas discuter si le traitement sanglant des fractures est préférable au traitement par les appareils. Comme

l'a très bien dit M. Broca, ce n'est pas là la question qui nous est posée. Du moment où le chirurgien a incisé pour la réduire un foyer de fracture récente, doit-il se contenter après réduction de laisser les fragments en l'état et de confier à un appareil le soin de les maintenir réduits, ou doit-il assurer le maintien de la coaptation par une suture (et en particulier par une ligature, que je crois préférable)? Or, je crois avoir résolu pour ainsi dire expérimentalement la question : j'ai fait beaucoup de sutures osseuses pour fractures, en particulier du tibia. Au début de mes recherches, j'employais le fil d'argent, très peu résistant comme vous le savez, et se rompant parfois au moment de la torsion. Or, dans plusieurs cas, il m'est arrivé de réduire parfaitement la fracture, de la ligaturer et d'obtenir une réduction pour ainsi dire géométrique de la fracture à tel point qu'il eût été impossible de dire que l'os avait été fracturé : le membre avait été immobilisé dans un plâtre avec le plus grand soin.

Dans ces cas, un léger craquement perçu par le malade m'ayant fait supposer que le fil s'était rompu, je fis radiographier le membre et je constatai que malgré l'appareil le déplacement s'était reproduit : voilà donc des cas bien nets où les fragments d'une fracture réduite d'une façon idéale n'étaient pas maintenus par un appareil étroitement appliqué si la ligature venait à faire défaut. Dans le premier cas, dont M. Willems nous présente la radiographie, il s'agit d'une fracture transversale du tibia : nous savons tous que la contention de ces fractures après réduction est facile. Mais il n'en serait pas de même si le trait était tant soit peu oblique. A mon avis, lorsqu'un foyer de fracture a été incisé, il y a lieu de ne pas s'en rapporter à l'appareil du soin de maintenir la fracture réduite, et la contention des fragments par un moyen mécanique, la ligature de préférence, s'impose, et je n'emploie plus que les fils de cuivre ou de bronze, les plus résistants.

M. Schwartz. — Je m'associe en général aux opinions que viennent d'émettre mes collègues Lucas-Championnière, Demoulin, Nélaton, Broca, et par conséquent le Dr Willems. Comme mes collègues, j'ai eu le bonheur d'avoir à côté de moi notre ami le Dr Hennequin et j'ai largement usé de sa grande expérience. C'est vous dire que j'ai fait très peu de sutures des fractures.

Cependant, je fais une exception pour certains cas de fracture de la clavicule et de fractures de l'avant-bras avec menace de formation d'un cal interosseux. J'ai fait cinq ou six fois des sutures après avoir réduit à ciel ouvert et j'en ai été presque toujours très satisfait. La forme et la fonction ont été parfaitement conservées. Mais ce sont là les seules exceptions que je fais à la thèse

générale soutenue par nos collègues, puisque je n'ai fait de suture osseuse pour la jambe qu'une fois ou deux, et cela dans des fractures compliquées de plaies.

M. Moty. — J'attache une grande importance à la position du membre, tant en ce qui concerne la réduction qu'en ce qui touche le traitement ultérieur des fractures ; depuis une dizaine d'années, je fléchis toujours fortement le genou, même jusqu'à l'angle droit, pour réduire les fractures de jambe qui ont résisté aux premières tentatives, et je n'ai eu qu'un seul échec, sur un cas analogue à celui que vient de relater M Walther : un coup de pied de cheval avait fracturé le tibia gauche en son milieu ; la réduction se faisait bien, mais le chevauchement se reproduisait dès que le membre était abandonné à lui-même ; un fragment qui avait basculé au moment du traumatisme dut être enlevé pour que la réduction fût définitive.

J'emploie d'ordinaire les appareils en zinc de Raoul Deslongchamps, modifiés, parce qu'ils sont très simples et très solides, mais j'ai soin de maintenir toujours le genou dans un certain degré de flexion et j'obtiens ainsi des consolidations qui semblent parfaites, bien que la radiographie y montre un certain degré de chevauchement.

A l'appui de l'idée que j'avais l'honneur d'émettre tout à l'heure au sujet de l'importance capitale de la position du membre, je rappelle la conduite des équipages de pêche des régions polaires : en face d'une fracture de jambe, ils hissent le blessé sur une couchette et l'y installent les jambes pendantes et par conséquent le genou fléchi à angle droit ; le blessé conserve cette position jusqu'au trente-cinquième ou quarante-cinquième jour, c'est-à-dire jusqu'au moment où il a la sensation de solidité du membre, et il se remet ensuite peu à peu au travail.

M. Souligoux. — Je suis très peu interventionniste pour les cas de fracture, puisqu'en dix ans, à l'hôpital Lariboisière, je ne suis intervenu qu'une fois pour une fracture de cuisse compliquée de plaie.

Il y avait dans ce cas une issue considérable du fragment inférieur, je me décidai à lui suturer le fémur, n'ayant pas la crainte exagérée de l'ostéite raréfiante par le fil d'argent. Je pratiquai la suture, parce que, quel que soit l'appareil employé, j'ai toujours vu, même dans les cas les plus heureux, un léger chevauchement des fragments.

Mais je ne crois pas que la suture soit suffisante ; si on l'abandonne à elle-même, l'on voit la déformation se reproduire par

traction musculaire. C'est pour cela que j'appliquai à ce malade, après suture, l'appareil de M. Tillaux. J'obtins chez ce malade une réunion bout à bout sans le moindre raccourcissement. Il n'y eut jamais de suppuration ni pendant le traitement, ni longtemps après, lorsque je revis ce malade.

M. Rieffel. — Je désire seulement toucher la question des appareils et j'ai étudié comparativement les appareils à extension continue de M. Hennequin et les appareils d'extension à ressort de Bardenheuer, dont l'appareil de Heitz-Boyer n'est qu'un dérivé. Or, je suis resté fidèle aux premiers. Les appareils d'Hennequin sont faciles à improviser et à construire, tandis que ceux de Bardenheuer sont presque spéciaux à chaque variété de fracture. Les premiers me paraissent permettre plus aisément sous radiographie le contrôle de la réduction au cours du traitement. Enfin, j'ai trouvé que les appareils de Bardenheuer sont parfois mal tolérés et provoquent une douleur qui oblige à les enlever. Je serais bien aise de connaître à ce point de vue l'opinion de M. Willems. Je ne suis pas seul à adresser ce reproche à la méthode de Bardenheuer, qui, bien que datant de 1880, je crois, ne s'est pas généralisée parmi les chirurgiens allemands.

M. Quénu. — Je ne suis pas interventionniste dans les fractures fermées, néanmoins je ne serais pas aussi absolu que la plupart de mes collègues, et il est des cas, tels que certaines fractures obliques du tibia, les fractures suscondyliennes du fémur ou certaines fractures articulaires du coude, où il peut être indiqué de faire une réduction à ciel ouvert et une fixation des fragments.

Pour les fractures ouvertes irréductibles, nous sommes tous d'avis qu'il y a intérêt à agrandir l'incision et à réduire directement, et alors vient la question posée par M. Willems.

Faut-il réunir par des fils métalliques ou autres? Faut-il se contenter de maintenir à l'aide d'appareils les fragments libérés et réduits?

Les os suturés présenteraient une moins bonne consolidation. On ne peut pas ne pas être impressionné quand on voit cette proposition appuyée par des hommes tels que Hennequin, Nélaton, Championnière, etc. Je pense qu'elle renferme quelque chose d'exact. Quelques-uns ont expliqué cette moins bonne réunion par l'ostéite raréfiante que provoquerait le fil métallique. Je ne crois pas que ce soit là la vraie cause; le fil détermine de l'ostéite raréfiante là où il appuie, mais c'est tout; il n'empêche pas la consolidation à côté, et la preuve, c'est que les sutures n'empêchent pas les frac-

tures de la rotule de se consolider, je dirai même qu'elles ne se consolident que de cette manière.

Je pense que l'action nocive de la suture tient à la façon dont elle est faite. J'ai pratiqué un certain nombre de sutures pour fractures, étant plus jeune chirurgien, et j'ai conscience d'avoir suivi au début une mauvaise technique, d'avoir trop dénudé les os pour la commodité du percement des trous et du placement des fils.

Je pense que c'est dans les dégâts exercés par l'opération sur les parties molles et sur le périoste qu'il faut chercher la cause des inconvénients de la suture plutôt que dans la suture elle-même. J'ai suturé des tibias à l'aide des agrafes de Jacoël, je vous ai présenté les malades, j'ai observé bien peu d'inconvénients. Avec une bonne asepsie, l'agrafe était bien tolérée ou elle devenait mobile, faisait saillie sous la peau, et il devenait facile, à l'aide d'une petite incision à la cocaïne, de s'en débarrasser.

J'ai, d'autre part, suturé certaines fractures anciennes de l'extrémité supérieure de l'humérus consolidées de telle sorte que tout mouvement d'abduction était impossible et ceci avec les meilleurs résultats. Je conclus donc en disant : 1° que si, d'une manière générale, il ne faut pas accepter le traitement sanglant des fractures fermées, il ne faut pas non plus le rejeter pour tous les cas d'une manière absolue ; 2° que dans les fractures ouvertes on peut le plus souvent se dispenser de la suture (1), mais que dans certains cas la suture est précieuse pour la contention et que, bien faite, sans dégâts et avec une bonne asepsie, elle n'a pas les inconvénients qu'on lui a attribués.

M. Walther. — Je voudrais répondre un mot seulement à M. Quénu. Je me suis sans doute très mal exprimé si j'ai pu laisser croire que j'attribuais à une ligature au fil d'argent des accidents d'ostéite raréfiante.

Je n'ai parlé que des sutures, et il est certain qu'autour du fil métallique qui traverse un os se fait un peu d'ostéite raréfiante.

Je dirai aussi que le catgut n'a pour but que de maintenir le fragment pendant l'application de l'appareil. Il se résorbe au bout de quelques jours, cela va sans dire, mais les fragments sont bien maintenus par l'appareil.

Quant aux fils métalliques, je ne m'en sers pas pour les sutures osseuses. Depuis plus de quinze ans je suture toutes les fractures de rotule avec de gros crins de Florence couplés et je me suis servi aussi de crins pour des sutures osseuses en cas de pseudarthrose.

(1) Suture, ou boulonnage, ou usage d'agrafes.

Les fils métalliques cassent souvent et parfois s'éliminent tardivement après avoir été longtemps bien tolérés.

M. J. Lucas-Championnière. — Je tiens à faire remarquer que si j'approuve les conclusions de M. Willems, je ne veux pas m'associer à ce qui a été dit des inconvénients du placement dans les os des fils de suture. Ces inconvénients, je ne les connais pas. J'ai fait assez de sutures osseuses et, en particulier, après les fractures de rotule, pour avoir une opinion sur l'action de ces sutures en tant que corps étranger. Mon opinion très ferme est que les accidents sont dus à une insuffisance d'antisepsie.

Ce qui me paraît tout à fait capital dans la discussion, et c'est là le point sur lequel je suis tout à fait d'accord avec M. Willems, c'est que la réparation est meilleure et plus rapide pour la plupart des fractures des os longs quand on ne fait pas de suture. J'ai sur ce sujet des interprétations théoriques qui seraient trop longues à exposer ici. Mais le fait de pratique présenté par M. Willems me semble à lui seul être capital.

Il ne me paraît pas toutefois devoir exclure les cas dans lesquels la suture osseuse immédiate doit rester une nécessité. Là, je me contente de dire que c'est une nécessité rare mais je ne voudrais pas m'associer à mon collègue Nélaton en disant que c'est une pratique à rejeter.

M. Willems. — Je suis heureux de constater que la plupart de nos collègues acceptent les principes que j'ai défendus.

Je dirai à M. Walther que je n'aime pas beaucoup le fil de catgut dont il a parlé, parce qu'il pourrait inspirer trop de sécurité et faire en sorte qu'on ne prendrait plus assez de précautions pour la fin de l'affaire. L'appareil n'a de chances d'être bien appliqué que si l'on est bien persuadé qu'il doit seul assurer le maintien.

En ce qui concerne les fractures de l'avant-bras pour lesquelles M. Schwartz est assez partisan de la suture, j'ai l'habitude de les réduire sous radioscopie, et j'ai constaté que la position à donner au membre varie beaucoup d'après les cas; cela semble dépendre de la hauteur de la fracture et d'autres circonstances qui m'échappent encore.

Ce procédé m'a dispensé de faire la suture.

Quant aux appareils de Bardenheuer, M. Rieffel me demande s'ils sont toujours supportés. Je n'ai pas jusqu'ici observé d'intolérance, quand ils sont appliqués avec les soins nécessaires et observés étroitement.

De l'hémostase préventive dans les opérations portant sur le bassin et la racine des membres inférieurs,

par M. le Dr CH. WILLEMS,

Professeur agrégé à l'Université de Gand,
Chirurgien de l'hôpital La Biloque.

En juin 1908, le Dr Momburg, de Spandau, annonçait dans une communication préliminaire qu'il obtenait l'hémostase de la moitié inférieure du corps en serrant simplement la taille dans un tube de caoutchouc. D'après ses expériences, on soustrait ainsi très facilement et sans danger la moitié du corps à la circulation, et l'on peut opérer à blanc sur le bassin et à la racine de la cuisse.

Sa technique est très simple. Il applique lentement entre le bord inférieur de la cage thoracique et la crête iliaque, un tube en caoutchouc, épais comme le doigt, qu'il serre jusqu'à épuiser son élasticité, et au moyen duquel il fait plusieurs tours, de deux à quatre, jusqu'à ce que les pulsations cessent dans l'artère fémorale.

D'après Momburg, cette méthode serait sans danger chez l'homme. Il ne faut pas craindre de lésions intestinales, puisque l'intestin supporte bien les pinces à coprostase, beaucoup plus directement traumatisantes. Il ne faut pas craindre non plus des lésions de l'uretère, dans lequel on peut, comme on sait, interrompre impunément le cours de l'urine. Aucun autre organe abdominal important n'est comprimé par le garrot. Il ne peut notamment être question d'anémier la moelle, puisque son extrémité inférieure reste au-dessus du garrot chez l'homme. Soit dit en passant, il en serait autrement chez les animaux chez lesquels la moelle descend plus bas que chez l'homme.

Au moment de l'application du garrot, Momburg n'a constaté aucune modification notable dans le fonctionnement du cœur. Mais au moment de l'enlèvement du tube, il a vu survenir quelques troubles circulatoires de courte durée. Pour éviter tout danger de ce côté, il recommande de relever fortement les jambes au moment de relâcher le tube, ou mieux, de n'enlever celui-ci qu'après avoir serré autour des membres inférieurs une bande de caoutchouc qu'on desserre ensuite graduellement de manière à restituer lentement la partie inférieure du corps à la circulation.

Abstraction faite de deux expériences, dans lesquelles Momburg a appliqué le garrot sans inconvénient, pendant cinq minutes et

sans narcose sur des sujets sains, l'auteur rapporte deux cas dans lesquels la méthode a été utilisée pour de grandes opérations, avec un plein succès et sans déterminer aucune lésion. Dans un cas, le garrot fut appliqué pendant quarante-trois minutes, dans l'autre, dix-huit minutes. Dans ce dernier cas, il s'agissait d'un sarcome du bassin, où Bier enleva, sous anesthésie lombaire, le membre inférieur avec presque la moitié correspondante du bassin.

Momburg (1) est persuadé que son procédé d'hémostase préventive acquerra une grande importance en chirurgie et en gynécologie.

Peu de temps après cette communication, Franke (2) rappela qu'en 1890 il se servit dans le même but d'une pelote en porcelaine, fixée par une bande de Martin, mais observa à la suite une hémorragie intestinale, d'ailleurs peu grave, qu'il attribue à la pelote plutôt qu'à la bande élastique. Il pense néanmoins que, dans les cas où, comme chez les gens vigoureux, le garrot seul ne suffirait pas, on pourrait y ajouter une pelote à bords mousses.

En août 1908, Rimann (3) a publié un troisième cas où Trendelenburg appliqua le procédé de Momburg pour une désarticulation coxo-fémorale.

Homme de vingt-huit ans. Ecrasement du membre inférieur droit. Collapsus. On se contente d'abord de pratiquer l'amputation haute de la cuisse. Gangrène du lambeau, fièvre. On se décide à faire la désarticulation.

Avant l'opération, application d'un tube en caoutchouc plus gros que le pouce, long de 2 mètres, dans la taille du patient, qui était maigre. On fait faire au tube trois tours aussi serrés que possible, et on le noue sur le côté. Immédiatement les pulsations de la fémorale cessent.

Lambeau postérieur. Incision lente des parties molles, de manière à approcher prudemment les vaisseaux. On isole l'artère et la veine et on les coupe. *L'artère est vide*. La veine saigne un peu. Aucune artère ne donne. Le sang sort en bavant des vaisseaux divisés, qui sont ainsi faciles à pincer. Aussi, après l'enlèvement du garrot, peu de ligatures restent-elles à faire.

L'hémostase fut donc complète dans les vaisseaux principaux, suffisante dans les autres. La petite hémorragie des vaisseaux

(1) Momburg. Die künstliche Blutleere der unteren Körperhälfte. Vorläufige Mitteilung. *Zentralblatt für Chirurgie*, 1908, n° 23.

(2) F. Franke. Zu der vorläufigen Mitteilung von Stabsarzt Dr Momburg, « Künstliche Blutleere der unteren Körperhälften » in Nr. 23 d. Bl. *Zentralblatt Chirurgie*, 1908, n° 31.

(3) Rimann. Zur künstlichen Blutleere der unteren Körperhälfte nach Momburg. *Deutsche Zeischrift für Chirurgie*, 94. Band I, u. 2. Heft.

musculaires fut plutôt avantageuse, parce qu'elle facilita l'hémostase complète après l'enlèvement du garrot.

Le tube resta en place pendant vingt-cinq minutes. Au moment de l'enlèvement, le pouls, jusqu'alors inchangé, devint manifestement dicrote et le resta pendant vingt minutes. Cet inconvénient est si minime que Rimann ne croit pas indispensables les précautions indiquées par Momburg pour empêcher la rentrée brusque du sang dans les membres inférieurs.

Momburg (1) a, lui aussi, observé le dicrotisme du pouls pendant dix minutes, dans un cas où le garrot resta appliqué pendant quarante-trois minutes. Dans l'autre cas, le pouls fut à peine perceptible pendant une demi-minute après l'enlèvement, puis redevint normal.

D'après cet auteur, la méthode réussira même chez les sujets fortement musclés, à condition peut-être d'augmenter le nombre de tours.

Il cite un troisième cas (enlèvement des deux jambes dans un accident de chemin de fer), où le garrot fut appliqué sans narcose pendant trente minutes, comme dans les deux premiers cas, et où le blessé se plaignit de la compression à peu près comme les malades se plaignent de la compression d'un membre.

Pour obtenir l'anémie du bassin, Momburg conseille le procédé suivant : on anémie d'abord les membres inférieurs au moyen de la bande d'Esmarch, puis on applique le garrot abdominal. On enlève les bandes et on donne aux jambes une position déclive. Le sang pelvien y coule. On l'empêche de remonter dans le bassin en plaçant des garrots à la racine des cuisses.

Une cinquième observation a été publiée par Axhausen, qui, pour un évidement de lésions tuberculeuses du bassin et des parties molles récidivées chez un désarticulé, fit trois tours avec deux drains gros comme le doigt. Le garrot, appliqué sous chloroforme, resta en place pendant quarante-cinq minutes. L'hémostase fut bonne et aucun dommage ne fut constaté.

J'ai eu l'occasion d'employer moi-même la méthode de Momburg dans quatre cas, dont je donne d'abord la relation succincte.

Obs. I. — V... (Polydore), seize ans, malade cachectisé, venant de faire une fièvre typhoïde grave. Fracture ouverte au tiers supérieur de la cuisse gauche, antérieure à la fièvre typhoïde et qui ne s'est pas consolidée. Escarres multiples et profondes sur tout le membre. Tendons extenseurs du pied sphacélés, articulations médio-tarsienne et

(1) Momburg. Zur Blutleere des unteren Körperhälfte. *Zentralblatt für Chirurgie*, 1908, n° 41.

tarso-métatarsienne largement ouvertes, genou ankylosé. Etat général restant mauvais, fièvre persistante (38 à 38°5), amaigrissement progressif, diarrhée. La désarticulation coxo-fémorale est pratiquée le 26 octobre 1908, pour obéir à une indication vitale.

Application du garrot sous chloroforme, les deux membres inférieurs étant en position élevée. Au premier tour, la fémorale bat encore. Un deuxième tour arrête les pulsations.

Désarticulation en raquette externe, afin d'utiliser le mieux possible les téguments sains. L'opération se fait à blanc, comme sur le cadavre. L'artère fémorale est vide, la veine également : elle bave cependant légèrement. Dans la profondeur, une petite artère, probablement une fessière, donne seule. Elle est pincée.

Je lie l'artère et la veine fémorales, ainsi qu'une ou deux musculaires, et j'enlève le garrot. Celui-ci était resté appliqué pendant quinze minutes. Il ne se produit aucune hémorragie immédiate, mais, au bout de une et demie à deux minutes, la surface des muscles commence à suinter, et une artériole donne dans une cloison intermusculaire. Suture, drainage.

Après l'enlèvement du tube, il ne se produit aucune modification immédiate du pouls, mais au moment où le sang rentre dans la fémorale, le pouls devient très faible et dicrote. Cela dure de deux à trois minutes, puis tout rentre dans l'ordre.

Pendant l'opération, un liquide visqueux, brunâtre, semblant renfermer du sang, s'écoule de la bouche et des narines. Il n'existait pas de fuliginosités, ni de lésions intrabuccales ou intranasales constatables.

L'opéré s'est plaint de douleurs abdominales vagues pendant les vingt-quatre premières heures. Puis la convalescence s'est poursuivie sans incidents.

Obs. II. — M... (Clément), six ans. Est en traitement dans le service depuis 1906, pour coxalgie grave. Il existe de multiples fistules autour de l'articulation, et la radiographie montre une luxation fémorale avec destruction complète de la tête et agrandissement du cotyle. Etat général très mauvais.

Dans les derniers temps, le tarse du même côté s'est pris très rapidement et très profondément : une arthrite suppurée intertarsienne est survenue et des escarres se sont produites.

Le 26 novembre 1908, je tente une opération radicale sur le pied, mais je trouve des lésions tellement étendues que la résection la plus large serait encore insuffisante. J'enlève à la curette la plus grande partie du tarse, et j'attends quelques jours.

La cachexie se prononce. La fièvre dépasse tous les soirs 39°, la suppuration devient profuse, des œdèmes apparaissent. Je juge la situation désespérée, et je pratique la désarticulation coxo-fémorale le 8 décembre.

Application du garrot abdominal. Deux tours suffisent pour arrêter les pulsations de la fémorale. A l'incision des parties molles, celles-ci

sont exsangues, à part un peu de suintement veineux. A la fin de l'opération, tout le moignon suinte et une artériole donne en jet. Je termine l'opération par l'abrasion de la cavité cotyloïde et l'excision des parties molles infectées. Tamponnement de la partie supérieure de la plaie et de la cavité cotyloïde, suture de la partie inférieure.

Sérum physiologique pendant et après l'opération.

Durée d'application du garrot, vingt-cinq minutes. Avant l'hémostase, le pouls était à 105 ; au moment où le garrot est appliqué, il monte à 133. Après l'enlèvement, il est dicrote et difficile à compter. A un moment donné il semble avoir marqué 60 (?).

Après l'opération, le malade ne s'est plaint d'aucun malaise et n'a présenté aucun symptôme attribuable à l'hémostase.

Obs. III. — C... (Jeannette), 50 ans, souffre depuis de longues années de coxalgie gauche avec foyers osseux iliaques. Elle a subi, il y a cinq ans, une résection partielle de l'os iliaque. L'articulation est ankylosée, mais une nouvelle partie de l'os iliaque étant devenue malade et une fistule s'étant déclarée, la malade se décide à une nouvelle intervention, que je résolus de pratiquer sous hémostase préventive.

L'application du garrot offrit ici des difficultés spéciales, par suite de l'existence d'une forte scoliose compensatrice, qui avait amené au contact absolu le bord inférieur de la cage thoracique et la crête iliaque droite. Le tube ne parvenait pas à s'insinuer entre les deux bords osseux, et j'eus beau le serrer au maximum et lui faire faire quatre tours, la fémorale continuait de battre. J'eus alors l'idée d'interposer une serviette pliée en forme de tampon allongé. Le tampon déprima suffisamment la paroi abdominale antérieure pour rendre efficace la constriction abdominale, et cette fois, les pulsations cessèrent dans la fémorale lorsque quatre tours de garrot eurent été appliqués.

Auparavant les membres inférieurs avaient été tenus élevés, la malade fut opérée dans la position horizontale. Je fis à la gouge et au maillet une nouvelle résection portant sur la branche ischio-pubienne, par une longue incision passant entre les adducteurs et les vaisseaux. Il n'y eut pas d'hémorragie, à part un petit suintement en nappe qui ne se produisit d'ailleurs qu'à la fin. Tamponnement de la vaste plaie.

Durée d'application du garrot : quarante-cinq minutes.

A aucun moment, la malade ne présenta le moindre symptôme inquiétant. Je fus seulement frappé par le complet refroidissement des extrémités inférieures.

Après l'enlèvement, le pouls, qui était de 120 à la minute, monta immédiatement à 144, puis revint rapidement à 120. Il était mieux frappé que pendant la constriction.

Les tracés sphymographiques (fig. 1 et 2) montrent l'augmentation de la pression sanguine pendant l'hémostase et prouvent un meilleur fonctionnement cardiaque pendant ce temps.

Bien que le sang revînt immédiatement dans la fémorale au moment

où le garrot fut desserré, le refroidissement des jambes persista encore pendant une demi-heure environ.

Fig. 1. — Avant l'application du garrot.

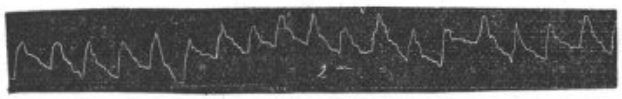

Fig. 2. — Pendant l'hémostase (garrot appliqué).

Après le réveil, la malade ne se plaint pas spontanément du ventre, mais, quand on l'interroge, elle déclare que la peau semble avoir été pincée. Cette sensation ne persiste que pendant les premières heures.

Les suites opératoires furent normales, à part un fort embarras gastrique survenu dans les premiers jours.

Obs. IV. — D... (Julie), cinq ans. Entrée à l'hôpital le 3 mars 1908, pour coxalgie gauche. Je manque de renseignements sur la première période de son séjour à l'hôpital, n'ayant repris le service que le 15 octobre. A ce moment, je trouve une petite malade dont l'état général laisse fort à désirer, sans appétit, avec de la température (39 et plus), et ayant à la face antéro-interne de la cuisse une cicatrice opératoire restée fistuleuse. La fistule mène sur un foyer osseux pelvien.

J'interviens le 24 novembre. En prolongeant l'incision, je trouve un foyer étendu occupant la branche ischio-pubienne et l'acétabulum, je l'enlève fragment par fragment, ainsi que plusieurs sequestres de la tête fémorale. Tamponnement.

La malade continue de présenter des températures élevées, la suppuration devient fétide, et la cachexie fait de rapides progrès. Je me décide à pratiquer la résection complète de la hanche.

Le 5 décembre, cette opération est faite sous le garrot abdominal. Deux tours suffisent pour arrêter le pouls fémoral. Je pratique une incision externe qui me conduit sur une épiphyse dont la tête a disparu et dont le col n'est plus représenté que par sa base. J'enlève ce fragment et je modèle le trochanter. J'enlève du cotyle tout ce qui paraît malade. Je fais de même pour l'os iliaque et la branche ischio-pubienne, et je résèque toutes les parties molles atteintes ou suspectes. Je place ensuite le sommet du trochanter dans ce qui représente la cavité cotyloïde, et je tamponne la plaie.

Toute la première partie de l'opération se fait à blanc. Vers la fin, il se produit un peu de suintement dans la profondeur de la plaie, une petite artériole se met à donner dans les parties superficielles.

Le garrot resta appliqué pendant trente-cinq minutes. Il fallut deux minutes après son enlèvement pour que le pouls fémoral réapparût. Il y eut du dichrotisme pendant quelques minutes.

L'anesthésie étant très superficielle à certains moments, on put constater que la sensibilité était presque nulle dans la partie inférieure du corps, tandis que la piqûre d'une aiguille (injection de sérum) au-dessus du garrot était très vivement sentie. Vingt minutes après la cessation de l'hémostase, le pouls restait petit et difficilement comptable dans la radiale.

Mes observations confirment donc la valeur du procédé de Momburg pour l'hémostase préventive de la moitié inférieure du corps. J'ai vérifié son innocuité et son efficacité.

J'ai obtenu l'hémostase facilement chez trois de mes malades. Il a suffi de deux tours de garrot. Il est vrai qu'ils étaient maigres et que leur cas ne permet pas de prévoir ce qui arriverait chez des individus obèses ou fortement musclés. Mais mon quatrième cas a été instructif à ce point de vue. Bien qu'il s'agît encore d'une malade maigre, la déformation thoracique ne permettait pas d'aboutir par la constriction simple. Ainsi est donc controuvée l'affirmation de Momburg, qui assure que cette constriction simple suffira toujours. Chez la malade de l'observation 3, elle ne pouvait aboutir.

En effet, dans les cas ordinaires, la constriction amène un rétrécissement égal de la taille dans tous ses diamètres. Celle-ci devient extrêmement mince, et le tronc prend la forme d'un sablier à gorge profonde. Au contraire, dans mon troisième cas, cette constriction n'avait aucun effet utile sur la moitié droite de la taille, où il n'existait entre le thorax et le bassin aucun espace dans lequel le lien élastique pût pénétrer. La constriction n'arrivait à déprimer que la moitié gauche du ventre, et le tronc prenait une forme asymétrique. A droite, le squelette faisait office de cuirasse s'opposant à la diminution des diamètres de cette moitié du ventre, et protégeant l'aorte contre la compression, quelque forte qu'elle fût.

On conçoit qu'un tampon placé sous le garrot ait eu raison de l'aorte en ajoutant à la constriction circulaire une dépression antéro-postérieure.

L'hémostase que j'ai obtenue est parfaite et absolument comparable à celle que donne le garrot appliqué à la racine d'un membre. J'ai constaté cependant qu'on n'opère tout à fait à blanc que pendant les premiers temps de l'hémostase. Si celle-ci se prolonge, il survient ordinairement un petit suintement en nappe et une petite artériole peut même se mettre à donner, soit dans la profondeur, vers la région fessière, soit superficiellement.

Ce fait, étonnant à première vue, me semble assez facilement explicable.

On sait qu'après la ligature de l'aorte abdominale, la circulation se rétablit dans les membres inférieurs par les anastomoses des artères lombaires avec les artères du bassin, et notamment avec l'iléo-lombaire et la circonflexe iliaque, et, d'autre part, par l'anastomose de la mammaire interne avec l'épigastrique. Deux courants sanguins doivent donc suppléer l'aorte liée : un courant antérieur, épigastrico-mammaire, un courant postéro-latéral, lombo-pelvien.

L'application du garrot équivaut à la ligature de l'aorte abdominale vers son extrémité inférieure. L'origine des deux ou trois premières paires d'artères lombaires reste au-dessus du point comprimé, et on peut admettre que ces artères, de petit calibre relatif, comme le sont également la circonflexe iliaque, la mammaire interne et l'épigastrique, échappent plus facilement à la compression que l'aorte. Elles sont assez bien protégées par leur situation, les lombaires derrière le psoas, la circonflexe iliaque et l'iléo-lombaire cachées par la crête iliaque, la mammaire interne et l'épigastrique derrière le grand droit de l'abdomen.

Un degré de compression suffisant pour fermer l'aorte peut donc fort bien épargner les branches de la circulation collatérale, protégées par leur petit calibre, par leur situation rétro-musculaire, par l'absence d'un plan osseux sur lequel elles puissent être comprimées.

Ainsi peut se comprendre la parfaite hémostase du début, et le suintement sanguin de la fin, au moment où le cours du sang s'établit dans les voies de la circulation collatérale restées perméables. Ainsi se comprend encore le petit jet artériel, qui se montrera dans les parties antérieures de la plaie si le sang revient surtout par l'anastomose épigastrico-mammaire, qui apparaîtra au contraire dans les parties profondes si ce sont les anastomoses iléo-lombaires qui fonctionnent le mieux.

Je n'ai observé pendant l'application du garrot aucun trouble fonctionnel important. Les modifications circulatoires sont constantes, mais fugaces. Elles se produisent au moment de l'application du garrot et au moment de son enlèvement. Il y a en général un moment où, sous l'influence de la brusque diminution du champ circulatoire, le pouls devient petit, fréquent, s'affole. Mais cela ne dure généralement qu'une fraction de minute. Presque immédiatement après l'application du garrot, le pouls devient plus plein et mieux frappé, comme on le voit bien en comparant les deux tracés sphygmographiques de la malade 3. Le fait s'explique

parce que l'étendue du territoire vasculaire perméable est devenue moindre pour une masse sanguine restée la même.

A l'instant où le tube est desserré, la panique du pouls est encore plus accentuée, mais elle ne dure ordinairement que pendant une ou deux minutes. J'ai vu cependant cet état persister encore après vingt minutes (obs. IV). Puis tout rentre dans l'ordre. Comme Rimann et Momburg, j'ai observé le dicrotisme du pouls pendant cette période de transition.

Ces troubles circulatoires n'ont eu aucune conséquence, même dans les cas où le garrot est resté appliqué pendant un temps relativement long. La durée d'application a été dans mes cas de quinze, vingt-cinq, quarante-cinq, trente-cinq minutes; dans les cas des auteurs que j'ai cités, de quarante-trois, dix-huit, vingt-cinq, trente et quarante-cinq minutes.

J'ai vu le refroidissement, qui est constant dans les parties ischémiées, être extrêmement prononcé, et persister pendant une demi-heure après l'enlèvement du tube de caoutchouc (obs. III) Je n'ai observé ni fourmillements, ni parésie, ni aucun autre trouble sensitif ou moteur.

Chez le malade de l'observation I, il s'est produit pendant l'application du garrot, par la bouche et par le nez, un écoulement assez abondant d'un liquide rouge-brun, contenant manifestement du sang, et dont la source n'a pu être déterminée. Il ne provenait pas de la partie de ces cavités accessible à l'examen direct. Le fait est peut-être accidentel, d'autant plus que le malade venait de faire une fièvre typhoïde grave, et que son état général était très précaire. Je ne puis cependant m'empêcher de mettre cette hémorragie en regard des ecchymoses qui se produisent parfois à la face et au cou après les compressions violentes du thorax ou de l'abdomen (Perthes). Il est possible aussi que la position de Trendelenburg, qui avait été donnée au malade, ait favorisé cet accident.

Les suites opératoires ont toujours été d'une bénignité absolue. On peut dire qu'elles sont habituellement nulles, et que le malade s'aperçoit à peine d'avoir eu la taille comprimée au point d'arrêter la circulation dans l'aorte. Il est rare qu'il se plaigne spontanément, et il faut ordinairement l'interroger pour qu'il signale, dans les premières heures, une sorte d'endolorissement vague, comme si la peau du ventre avait été pincée. Jamais aucun trouble n'a été constaté du côté de l'intestin ni des voies urinaires. Il ne m'est pas possible d'admettre une relation de causalité entre la compression abdominale et l'embarras gastrique qui s'est produit chez la malade de l'observation III.

Nous avons donc dans la méthode en question un moyen

simple et pratique de faire sous hémostase préventive toutes les opérations portant sur le bassin ou les membres inférieurs. L'utilité de cette hémostase sera très variable selon les cas. Il en est où elle sera précieuse et pour lesquels elle constituera un progrès très important de technique : telle est la désarticulation de la hanche, dans laquelle l'hémostase préventive a préoccupé les chirurgiens depuis des siècles; telle est encore la résection coxo-fémorale, surtout quand on la pratique par les procédés modernes qui s'attaquent au pelvis.

M. Ch. Monod. — J'avais lu dans les journaux allemands et en particulier dans le *Zentralblatt f. Chirurgie*, l'exposé de la pratique dont vient de nous parler M. Willems.

Il me semble me rappeler qu'à ce propos il s'est produit une revendication de priorité d'un médecin dont j'oublie le nom et qui pourra sans doute nous être donné par M. Willems.

Un second point. Il me semble aussi que les auteurs qui ont appliqué le procédé de Momburg ont signalé de vives douleurs dans les membres inférieurs au moment où la constriction sous-thoracique était levée; — à telles enseignes que l'on aurait donné le conseil d'établir des liens circulaires à la racine des deux mains et des deux jambes, de façon, en supprimant successivement ces liens, à ne laisser le sang pénétrer que progressivement et non tout à coup, dans les deux membres inférieurs.

M. Willems. — Le chirurgien dont vient de parler M. Monod est M. Franke (de Brunswick), que je citais tout à l'heure ; mais M. Franke avait pratiqué la compression directe de l'aorte par une pelote « de fortune », une boite de porcelaine, interposée sous une bande de Martin, et ce procédé n'a rien de commun avec la compression circulaire du tronc.

M. J. Lucas-Championnière. — Si j'ai bien compris la communication de M. Willems, le procédé qu'il a étudié et qu'il recommande est la compression par un lien élastique de tout le tour de l'abdomen avec compression de l'aorte. S'il ne s'agissait que de la compression de l'aorte par une pelote, le procédé n'aurait rien de bien nouveau, la compression systématique de l'aorte par une pelote ayant été recommandée il y a bien longtemps déjà par les accoucheurs. Pour les opérations, cette compression directe a été aussi faite bien des fois et surtout à l'époque où le garrot était tellement en faveur, parmi les chirurgiens militaires surtout, qu'il n'a pu manquer d'être employé pour la compression de l'aorte.

Le procédé nouveau aurait l'avantage d'être plus parfait et plus inoffensif. Etant accoucheur, j'ai eu l'occasion de voir pratiquer la compression de l'aorte, et bien que l'on signalât la douleur lors du retour du sang dans les membres inférieurs après cessation de la compression, je n'avais pas eu l'occasion de la constater.

M. Guinard. — Au point de vue pratique, la communication de M. Willems est fort intéressante. Je peux donner quelques renseignements au point de vue physiologique sur les effets immédiats de la suppression de la circulation aortique. J'ai fait la ligature de l'aorte thoracique sur un de mes malades de l'hôpital Saint-Louis et, au moment de la striction du fil, le pouls radial, qui était à 96, est monté brusquement à 116, pour revenir très vite à 96. De plus, quelques heures après, il y a eu un crachat hémoptoïque que j'ai expliqué, comme l'a fait M. Willems, par l'augmentation de la tension intra-artérielle dans la moitié supérieure du corps. Tous les détails de cette observation vont paraître sous peu dans la *Revue de Chirurgie*. On y verra, en particulier, que cette augmentation de la tension intra-artérielle a fait saigner dans le haut de la plaie des artérioles qui ne donnaient pas de sang avant sa ligature aortique.

M. Ch. Monod. — A propos de la question physiologique soulevée par M. Guinard, je rappellerai les recherches récentes de Katzenstein (*Deuts. Zeitsch. f. Chir.*, 1905, t. LXVII, p. 189), d'Offergeld (même rec., 1907, t. LXXXVIII, 217), et autres. Ces auteurs établissent scientifiquement le travail considérable que doit faire le cœur, à la suite de la ligature de l'aorte, se traduisant par l'hypertension du ventricule gauche et par la dilatation de sa cavité; si bien que l'on ne doit tenter la ligature de l'aorte chez les animaux, et à plus forte raison chez l'homme, que chez des sujets jeunes, à cœur certainement intact.

Cette suraction du cœur détermine nécessairement un excès de tension dans les artères où la circulation persiste, et il n'est pas étonnant que, dans ces conditions, les accidents congestifs périphériques dont il a été parlé, à la suite d'un arrêt de circulation dans l'aorte, aient pu se produire.

Présentations de malades.

Epithélioma développé sur une cicatrice,
près de quarante-huit ans après la constitution de cette cicatrice.

M. THIÉRY. — J'ai l'honneur de présenter à la Société de Chirurgie un cas qui m'a paru assez intéressant : il s'agit d'un épithélioma développé sur une cicatrice près de quarante-huit ans après la constitution de cette cicatrice. Je ne veux pas insister sur l'intérêt que peut présenter ce cas au point de vue de la loi des accidents du travail, car il est évident que si cette loi ne prescrivait pas par trois ans les délais de revision, il y aurait lieu de se demander si les graves complications qui vont menacer la vie de ce malade ne doivent pas être mises au compte de l'accident.

Je vous présente surtout ce malade pour avoir votre avis sur le traitement qu'il convient d'instituer.

Extirpation ? Mais nous allons avoir une plaie fort étendue, de cicatrisation interminable.

Irradiation ? Ce serait certainement l'occasion d'en juger l'efficacité, puisqu'il s'agit d'un épithélioma cutané.

Fulguration ? Les mêmes remarques pourraient être faites. Ce serait cette dernière méthode que je serais tenté de choisir, tout en faisant remarquer que sans doute le spécialiste chargé d'appliquer le traitement me demandera d'opérer au préalable et de déblayer la région des végétations épithéliales qui l'encombrent.

Voici l'observation résumée de ce malade :

G. D..., cinquante-cinq ans, vannier, entre le 6 janvier 1909 dans mon service de Tenon, salle Montyon, n° 7 *bis*, pour plaie de face externe et supérieure du bras.

Cette plaie se trouve au niveau d'une ancienne et vaste brûlure dont la cicatrice occupe tout le bras et toute la face externe du thorax, à droite, brûlure qui date de l'âge de sept à huit ans.

Le début de l'ulcération remonte à deux ans, à la suite d'un accident. Le malade raconte qu'il a été blessé par un clou qui se trouvait fixé dans le mur contre lequel il fut serré par une voiture.

Il se produisit une petite plaie qui saigna abondamment, et ne se cicatrisa pas. Au contraire, elle s'agrandit progressivement, jusqu'à prendre les dimensions actuelles. Donc, depuis l'accident la plaie ne s'est jamais fermée.

Malgré tout, le malade a toujours continué à travailler jusqu'à son entrée à l'hôpital, le 6 janvier.

La douleur et la gêne provoquées par les vêtements le forcèrent enfin au repos.

Etat actuel. — Le malade dit ne pas souffrir. Son état général est demeuré très satisfaisant. Il dit ne pas avoir maigri, et ne pas avoir perdu ses forces.

La *plaie* ulcéreuse occupe les deux tiers supérieurs du bras, empiète en avant de trois ou quatre centimètres sur la région pectorale et recouvre en arrière le bord axillaire de l'omoplate.

Les *bords* en sont durs et éversés.

Le *fond* dans la moitié postérieure est d'aspect rouge, vernissé, et saignant avec la plus grande facilité. Dans la moitié antérieure, au contraire, on note une masse bourgeonnante, surélevée, irrégulière, de teinte plus pâle que le reste de la plaie et saignant aussi très facilement.

Les *contours* de l'ulcère sont irréguliers et polycycliques à grand rayon.

Il est impossible de rechercher les *ganglions axillaires*, car le creux de l'aisselle a complètement disparu, par adhérences cicatricielles dues à la brûlure ancienne et fixant la face externe du thorax à la face interne du bras. La gêne des mouvements du membre supérieur droit est due à ces adhérences et nullement à l'ulcère. Il n'y a pas de ganglions sus-claviculaires.

Enorme épithélioma cutané développé sur une cicatrice. Extirpation. Guérison.

M. Ricard. — La malade que je présente est âgée de trente-huit ans. A l'âge de six ans, elle fut brûlée par ses vêtements, qui avaient pris feu; les lésions étaient étendues à toute la hauteur de la cuisse gauche et ne se sont jamais cicatrisées complètement.

Vers l'âge de vingt-cinq ans, la partie cicatrisée commença à se fendiller et à suinter. Cinq ans plus tard, vers trente ans, se forma une véritable ulcération, qui atteignit rapidement la dimension de la paume de la main et resta stationnaire jusqu'en avril 1907.

En juin 1907, quand la malade entre dans mon service, l'ulcération s'étend de la partie externe du genou gauche à la paroi abdominale et la région fessière, qui sont envahies. En largeur, l'ulcération a envahi toute la face externe de la cuisse et empiète sur les faces postérieure et antérieure : ses dimensions sont de 45 centimètres en hauteur sur 20 centimètres en largeur.

Le fond de l'ulcération est recouvert de bourgeons sanieux, avec des points de sphacèle et des croûtes desséchées. Les bords sont durs, relevés, éversés, échancrés irrégulièrement.

Le 30 juin 1908, je confie à mon interne, M. Faix, la cure de

cette énorme ulcération. Sous ma direction, il encercle tout le bourrelet par une incision profonde faite en tissu sain à 1 centimètre environ du rebord malade. L'aponévrose sous-jacente doit être sacrifiée. Quand toute la surface ulcérée est enlevée, les muscles sont complètement à nu, le membre reprend facilement l'extension qu'il avait perdue.

Le 18 juillet, la plaie est déjà bien bourgeonnante. Son tiers supérieur est alors recouvert par un vaste lambeau cutané comprenant la région sous-ombilicale de l'abdomen et que l'on fait glisser jusqu'au bord fessier de la plaie, où il est suturé.

Le reste de l'ulcération est recouvert de larges greffes de Thiersch, prélevées sur la cuisse droite.

Le 7 août, deuxième séance de greffes de Thiersch.

Le 23 septembre, troisième et dernière séance de greffes; celles-ci prélevées sur l'abdomen.

Actuellement, la malade est complètement cicatrisée et a repris l'usage de son membre.

Entre temps, il fut fait, dans le service de mon collègue M. Béclère, des séances régulières et bi-mensuelles de radiothérapie. L'action de ces rayons n'a en rien contrarié l'évolution des greffes.

De la longue note que nous a remise le Dr Rubens-Duval, qui a examiné les pièces, il résulte qu'il s'agit d'un épithélioma pavimenteux lobulé, corné, typique, développé en surface et peu en profondeur.

Présentation de pièce.

Anévrisme.

M. Tanton. — Anévrisme du tronc artériel brachio-céphalique. Ligature de la carotide primitive et de la sous-clavière droites. Evolution ultérieure de la tumeur. Mort. Autopsie.

Rapporteur : M. Guinard.

Le Secrétaire annuel,

Lejars.

Paris. — L. Marethеux, imprimeur, 1, rue Cassette.

SÉANCE DU 20 JANVIER 1909

Présidence de M. Routier.

Procès-verbal.

La rédaction du procès-verbal de la précédente séance est mise aux voix et adoptée.

Correspondance.

La correspondance comprend :

1°. — Les journaux et publications périodiques de la semaine.

2°. — Une lettre de M. Souligoux, s'excusant de ne pouvoir assister à la séance.

Communication.

Diastasis tibio-malléolaire avec intégrité absolue du péroné,

par M. H. TOUSSAINT, membre correspondant.

Maisonneuve a su reconnaître que les traumatismes du cou-de pied s'accompagnaient parfois à longue distance de fracture du péroné.

La radiographie a montré, d'un autre côté, que cette fracture existe, alors que le trauma malléolaire est insignifiant.

On tend à croire aujourd'hui que, sur un pied présentant les signes de la diastase permanente tibio-péronière inférieure, cette lésion doive produire presque fatalement en même temps une fracture plus haut placée du péroné.

Potherat, Souligoux et Sieur ont obtenu des radiographies prouvant que le péroné s'était fracturé à son extrémité supérieure au cours d'un diastasis péronéo-tibial inférieur.

Quénu (*Revue de Chirurgie*, 1907) se demande si le diastasis ne pourrait pas exister sans aucune solution de continuité osseuse.

L'observation de Tillaux, parue dans la thèse de Dussaud (Paris, 1878) *sur le diastasis traumatique simple de l'articulation péronéo-tibiale inférieure*, semble répondre par l'affirmative mais sans consécration radiographique :

« Le péroné présentait une mobilité anormale et très étendue dans le sens antéro-postérieur. On applique un appareil silicaté qu'on laisse quarante-six jours. Au bout de ce temps, il n'y a plus de mouvements anormaux et on ne perçoit plus cette grosse crépitation qu'engendrait le frottement des cartilages d'encroûtement de la malléole externe et de l'astragale. »

L'observation suivante montre, avec radiographie à l'appui, l'intégrité absolue du péroné au cours d'un diastasis. Il s'agit d'un élève de l'Ecole spéciale militaire de Saint-Cyr qui, le 8 février, fit, en courant, une glissade sur un parquet. Son pied droit vint buter sur la plinthe, la pointe subissant un mouvement forcé en dedans.

Le diagnostic de diastasis fut porté d'après les signes suivants :

Impotence du membre ;

Gonflement immédiat du cou-de-pied ;

Ecartement bimalléolaire permettant une plus grande amplitude des mouvements d'abduction et d'adduction que du côté sain ;

Douleur localisée sous la pression digitale à l'interligne tibio-péronier ;

Mobilité antéro-postérieure de la malléole externe ; grosse crépitation quand on presse cette malléole ;

Immobilisation et compression du cou-de-pied sous une bande de flanelle avec de l'ouate interposée le long de la malléole externe.

Le blessé sort de l'infirmerie vingt et un jours après l'accident, mais il y rentre le 22 mars pour la quitter le 15 avril, soit plus de deux mois d'interruption de service. Et la mobilité antéro-postérieure n'a pas disparu, et l'on retrouve le claquement, en déprimant fortement en dedans l'extrémité inférieure du péroné.

Le compas d'épaisseur donne exactement le même diamètre transversal bimalléolaire des deux côtés, 9 centimètres.

La circonférence des mollets dénote 1 centimètre en moins du côté droit ; de la gêne ralentit la marche et ne permet pas encore de courir. Absence de douleur lors de la pression de l'interligne

tibio-péronier ; mais comme elle existe localisée à 5 centimètres au-dessus de la malléole, deux médecins ont porté le diagnostic de solution de continuité osseuse à ce niveau. Lors de certains mouvements, en marchant, ce Saint-Cyrien sent parfois claquer sa malléole.

La radiographie n'a pu être obtenue que le 20 avril, soixante-dix jours après l'accident.

L'épreuve de face montre que les linéaments d'ombre tibiale et péronière sont contigus, empiétant faiblement l'un sur l'autre.

De cette contiguïté on peut inférer qu'il y a là trace de diastasis, que les signes cliniques, d'ailleurs, ont rendu incontestable mais qui eût été, sans doute, plus net sur une radiographie prise au point initial. Enfin, une radiographie du 21 juillet rend compte que la moitié supérieure du péroné est aussi intacte que la moitié inférieure.

Au point de vue pronostic, ce diastasis entraine une longue indisposition ; cent jours après, le malade de Tillaux présentait encore une augmentation de volume du cou-de-pied ; le soixantième jour seulement, celui de Desault marchait sans appui, mais avec peine. Potherat, Nicaise, Tuffier, Souligoux, Sieur ont fait cette même remarque.

En conséquence, nous croyons, avec le professeur Quénu, que le traitement sera basé sur la connaissance précoce de l'arrachement tibio-péronier par la radiographie, pour faire l'application immédiate d'un appareil plâtré après la réduction du déplacement du pied. Il est important de surveiller l'articulation tibio-péronière et de refaire une radiographie au bout d'une dizaine de jours, quand la diminution et la disparition du gonflement ont créé un vide entre le plâtre et le cou-de-pied ; la tendance du diastasis à se reproduire est attestée par l'observation de Desault, et la nôtre témoigne de la longue durée de la crépitation cartilagineuse malléolaire.

Discussion

A propos des plaies de poitrine,

par M. AUVRAY.

Le hasard des circonstances m'a permis de voir un assez grand nombre de plaies de poitrine et, *dans un cas seulement*, j'ai cru devoir intervenir chirurgicalement. Il me paraît intéressant de vous rapporter cette observation, à laquelle je joindrai deux faits inédits, que mon ancien chef de clinique, M. Français, a bien voulu me communiquer pour qu'ils soient versés au débat actuellement ouvert devant la Société.

Observation personnelle. — *Plaie du poumon par balle de revolver. Mort.* — Il s'agit d'un homme d'une trentaine d'années qui fut admis d'urgence à l'hôpital Lariboisière le 19 septembre 1906. Il avait tenté de se suicider en se tirant une balle de revolver dans la région du cœur. Le coup avait été tiré d'avant en arrière et le projectile avait pénétré dans le thorax, en pleine région pectorale, sur la ligne mamelonnaire, au niveau du 3e espace intercostal gauche. Le blessé avait été admis à l'hôpital vers midi. On n'avait pas jugé opportun de m'appeler immédiatement et on avait décidé de tenir le malade en observation. Mais le soir vers cinq heures et demie, en présence de l'aggravation des symptômes, de l'augmentation en hauteur de l'étendue de la matité thoracique et en particulier d'accidents de suffocation sérieux, on jugeait utile de me faire venir. Je trouvai le blessé très gêné dans sa respiration; il se plaignait de beaucoup souffrir; son visage était notablement tuméfié par une infiltration d'air qui s'était faite dans le tissu cellulaire sous-cutané; il existait en effet un emphysème très marqué, facile à reconnaître à la crépitation caractéristique, au niveau de la partie supérieure du thorax, de la partie supérieure des bras et du cou, de la face et de la tête. Par l'orifice de pénétration du projectile, et surtout dans les mouvements et dans les efforts de toux que faisait le malade, il s'échappait avec bruit du sang mélangé à de l'air, la quantité de sang qui s'écoulait au dehors était assez notable; il n'était pas douteux que la plèvre était évacuée en partie de son contenu au fur et à mesure de la production. On aurait pu évidemment essayer par un pansement compressif d'arrêter l'hémorragie extérieure, mais le pansement eût certainement favorisé le développement de l'emphysème qui

était déjà très prononcé. Aussi, en présence de la double indication : emphysème étendu et hémorragie externe, et bien que le pouls fût encore assez bien frappé, je me décidai pour une intervention chirurgicale immédiate.

Opération : J'incisai suivant le 3e espace intercostal au niveau de la plaie de la balle. Le grand pectoral fut incisé dans le sens de ses fibres, qui furent réclinées à l'aide d'écarteurs. L'espace intercostal perforé fut mis à nu, et la *3e côte* dépouillée de son périoste fut réséquée sur une longueur de 10 centimètres environ. L'orifice pleural fut agrandi. Le poumon, très agité par les mouvements respiratoires, fut saisi avec deux pinces de Péan par son bord antérieur et amené dans la plaie pariétale. Je trouvai sur sa face externe un véritable trajet en gouttière creusé par la balle, mesurant 5 à 6 centimètres de longueur, à parois irrégulières, dans lequel l'index s'introduisait de la longueur de la première phalange. Je ne peux pas préciser exactement le siège de la plaie pulmonaire, il m'a semblé qu'elle était située sur la partie moyenne de l'organe. Du sang s'écoulait de cette plaie en bavant et de l'air s'échappait à ce niveau mélangé au sang. Je fermai le trajet de la balle par quatre points de suture au catgut n° 2 en prenant largement le parenchyme pulmonaire de chaque côté de la plaie, et en nouant les fils d'une façon modérément serrée. Le poumon ne se déchira pas, chaque point de suture donna un léger suintement, vite arrêté. Le sang épanché dans la plèvre fut évacué avec les caillots qu'elle contenait. Je n'osai pas fixer le poumon à la paroi, parce que je redoutais la tension du parenchyme pulmonaire par les fils de fixation ; le poumon, en effet, était animé de mouvements assez violents, surtout lorsque le malade toussait. Je drainai avec deux gros tubes qui sortaient par la plaie antérieure ; il ne fut pas fait de contre-ouverture pleurale en bas et en arrière. La plaie superficielle fut fermée avec des crins de Florence et, pour prévenir la formation de l'emphysème, un pansement très peu compressif fut appliqué.

L'opération avait duré environ trois quarts d'heure, elle ne m'avait pas paru particulièrement difficile, le poumon s'était laissé facilement amener à la paroi. L'anesthésie au chloroforme avait été très bien supportée.

L'interne de service a bien voulu me donner les quelques renseignements suivants, que je regrette de ne pas voir plus complets : le lendemain de l'opération, l'aspiration fut faite par les drains et donna lieu à un écoulement de sang assez abondant. Il en fut de même le surlendemain. « L'hémothorax s'était donc reproduit, et dans la nuit qui suivit le malade *mourut*, tranquillement d'ailleurs, sans crise dyspnéique terminale, mais après avoir présenté une

ascension de température aux environs de 39 degrés. Il est donc probable que c'est plus par hémorragie que par infection que ce malade a été emporté, mais, malheureusement, on n'a pu faire de vérification anatomique, l'autopsie n'ayant pas été pratiquée. »

Voici maintenant les deux observations qui m'ont été remises par le Dr Français, et que je crois utile de reproduire *in extenso*.

Obs. I. — *Plaie du poumon par balle de revolver. Guérison.*

Mlle Marie R..., vingt-sept ans, se tire un coup de revolver dans la poitrine, le 6 novembre 1907, à 10 heures et demie du soir. Elle est apportée immédiatement à l'Hôtel-Dieu où nous la voyons une heure un quart après l'accident. La malade est étendue inerte, complètement décolorée; elle a pu prononcer quelques paroles au moment de son entrée, mais à notre arrivée elle est incapable de répondre à aucune question. Le pouls est à peu près imperceptible; du côté droit on perçoit au niveau de l'artère radiale une faible ondulation incomptable. Nous constatons dans le 1er espace intercostal gauche, en un point qui répond à peu près à une ligne verticale médio-claviculaire, l'orifice d'entrée du projectile. A son niveau, il ne se produit qu'un suintement sanguin extérieur insignifiant, pas de traumatopnée. Le malade n'a pas eu d'hémoptynée, cependant en écartant ses arcades dentaires nous trouvons dans sa bouche un peu de mousse sanglante.

MM. Descomps et Raymond, qui ont observé la malade depuis son entrée, sont frappés de l'aggravation progressive et rapide des symptômes d'anémie. Ils ont pu constater la diminution du pouls, et cela malgré une injection de sérum immédiate et plusieurs injections d'huile camphrée.

En présence de ces symptômes aussi graves et aussi caractéristiques, le diagnostic d'hémorragie intra-pleurale, à marche presque foudroyante, ne nous paraît pas douteux.

Le siège de l'orifice d'entrée dans le 1er espace intercostal nous permet d'éliminer la blessure du cœur : il s'agit vraisemblablement d'une hémorragie par plaie du poumon ou rupture d'un gros vaisseau du hile, et, malgré l'état précaire de la malade, nous décidons d'intervenir immédiatement.

Pendant le savonnage du champ opératoire, quelques bulles d'air mélangées de sang jaillissent par l'orifice d'entrée du projectile.

Au moment d'inciser, on fait respirer quelques bouffées de chloroforme à la malade qui se défend à peine au contact du bistouri. Nous taillons un lambeau cutané en forme d'U, dont la charnière répond à la clavicule et dont le sommet affleure la 3e côte. Après avoir traversé le grand pectoral et découvert le gril costal, nous apercevons à égale distance de la 1re et 2e côte dans le 1er espace l'orifice d'entrée de la balle. A ce moment, nous constatons par cet orifice l'issue de pas mal de sang; nous réséquons alors pendant qu'un aide porte le bras gauche en abduction haute, ce qui agrandit la largeur de l'espace et non de la 2e côte sur une longueur de 3 à 4 centimètres et à peine

avons-nous pénétré dans la cavité pleurale qu'un flot de sang liquide jaillit. On aperçoit le poumon, blanchâtre, complètement libre et rétracté, flottant dans le cavité; nous le saisissons avec une pince de Kocher, et l'attirons très facilement au dehors. Nous découvrons immédiatement sur sa face antérieure, à 2 centimètres environ du bord antérieur, l'orifice d'entrée du projectile; il est large de 1 cent. 1/2 en forme de fissure irrégulière et un peu anfractueuse. Au moment où nous découvrons cet orifice, il ne donne lieu qu'à un écoulement de sang insignifiant. Nous en pratiquons l'occlusion par une double ligature à l'aide d'un catgut passé à l'aiguille courbe. Ensuite, à l'aide de plusieurs compresses introduites dans la cavité, nous étanchons le sang qui y est accumulé; puis nous inspectons le sommet du poumon qui est très facilement attiré dans la plaie, mais qui ne présente aucun orifice; sur le lobe inférieur, nous ne trouvons rien non plus, de même que sur la moitié antérieure de la face interne. A l'aide de deux doigts introduits dans la plaie, nous explorons le bord postérieur, sans toutefois trouver l'orifice de sortie du projectile. Sans nous acharner à sa recherche, nous en conclûmes que la balle devait être restée dans le poumon. L'hémorragie est, du reste, complètement tarie; nous introduisons un gros drain dans la cavité et nous rapprochons les lèvres du lambeau cutané, sans avoir eu à placer aucune pince sur les artères de la paroi.

Enfin, pour faciliter le drainage, nous pratiquons une contre-ouverture dans le 8e espace intercostal, en arrière de la ligne axillaire; nous réséquons un fragment de la 8e côte et introduisons un drain de 15 centimètres de long dans la cavité pleurale.

Aussitôt après l'opération, une injection de sérum est pratiquée dans la veine saphène. On injecte 800 grammes environ, puis la malade est reportée dans son lit; on lui fait une nouvelle injection de 1 litre de sérum caféiné dans le tissu cellulaire sous-cutané. Le lendemain de l'opération, l'état de la malade s'est sensiblement amélioré, le pouls est cependant très rapide : 150; respiration, 36; température, 37°8. Le soir : température, 37°8; pouls, 150; respiration, 52.

Le 8 novembre, température : 38°2; pouls : matin, 140; soir, 124; respiration : matin, 40; soir, 30.

Etat général un peu meilleur.

Le 9 novembre, temperature : matin, 37°8, soir, 39°6; pouls, 120; respiration, 36.

A partir ce cette date (3e jour) l'état de la malade s'aggrava considérablement, chaque soir la température atteint environ 39 degrés pour redescendre le matin autour de 38 degrés. Une suppuration abondante se fait par la partie inférieure au niveau de la contre-incision dans le 8e espace intercostal.

La plaie antérieure au moment des pansements est le siège d'un traumatopnée intense, le drain qui ne donne à ce niveau aucun écoulement est retiré au neuvième jour, la plaie est pansée à plat. En raison de l'odeur extrêmement fétide de la suppuration qui se produit par l'orifice postérieur, nous pratiquons pendant quelques jours des lavages à l'eau oxygénée diluée, ces lavages atténuent la fétidité. Vers le com-

mencement de décembre, l'état de la malade s'améliore sensiblement, la température baisse graduellement.

La plaie antérieure est complètement fermée. Vers le 15, nous retirons le drain postérieur qui a été progressivement raccourci. Le 20 janvier, la malade quitte l'hôpital.

La balle, dont nous n'avions pu retrouver l'orifice de sortie sur la face postérieure du poumon, avait en réalité traversé cet organe de part en part pour venir se loger sous les téguments de la région dorsale au-dessous de la pointe de l'omoplate. Ce projectile d'un calibre de 9 millimètres fut enlevé après anesthésie locale à la cocaïne.

Obs. II. — *Plaie du poumon par balle de revolver. Mort.*

Mlle X..., institutrice, dix-neuf ans, se tire un coup de revolver à bout portant dans le deuxième espace intercostal gauche, à 5 centimètres de la ligne médiane.

Apportée à l'Hôtel-Dieu aussitôt, nous l'examinons environ trente minutes après l'accident. La malade est dans le coma, complètement décolorée, les lèvres cyanosées. Le pouls est perceptible, mais extrêmement faible et rapide, environ 140. Température 36°7.

Au moment de l'accident et depuis, la malade a rejeté du sang spumeux par la bouche. Au niveau de la plaie, il y a un léger suintement, l'orifice d'entrée est entouré d'une zone d'emphysème; la respiration, extrêmement superficielle du côté blessé, ne laisse pas percevoir de traumatopnée.

L'auscultation du cœur ne nous fait entendre qu'un murmure assez lointain. A la percussion, nous constatons une zone de matité sur la partie antéro-latérale du thorax; la zone de Traube est sourde. Ces signes, du reste, ne sont recueillis qu'assez péniblement; nous examinons, en effet, la malade sur un brancard sans pouvoir la mobiliser.

Nous installons la malade sur la table d'opérations, et la faisons entourer de linges chauds et de couvertures, puis on fait une injection de sérum sous-cutanée et deux injections de caféine. Au bout d'une demi-heure, une légère amélioration semble se produire, la malade est réchauffée, le pouls est meilleur, tout en restant fréquent et assez dépressible; la malade reprend peu à peu connaissance.

Ces symptômes favorables nous font espérer que l'hémorragie va s'arrêter spontanément. Malheureusement, l'amélioration n'est que transitoire, le pouls faiblit de nouveau, les forces diminuent, les muqueuses se décolorent; nulle doute que l'hémorragie persiste. Et cela nous décide à intervenir aussitôt.

Nous pratiquons un large volet intéressant les 2e et 3e côtes que nous réséquons sur une longueur de 4 à 5 centimètres. Par cet orifice, et le bras étant en abduction, nous avons un large accès sur la cavité pleurale nous permettant d'explorer le péricarde et le poumon. Aussitôt après avoir élargi l'orifice pleural, une gerbe de sang mêlé d'air est projetée en dehors; après avoir épongé ce sang, nous apercevons dans le fond le poumon et à sa surface antérieure nous voyons presque aussitôt une plaie irrégulière par laquelle le sang coule en suintant. Nous explorons le péricarde, qui ne présente pas de plaie.

La plaie pulmonaire antérieure est suturée par un fil de catgut. Nous songeons alors à la possibilité de l'existence d'un orifice de sortie créé par le projectile sur la face postérieure du poumon; nous cherchons à amener celle-ci dans la plaie pour l'explorer *de visu*, mais la manœuvre est rendue impossible par la présence d'adhérences pleurales voisines du sommet du poumon. (La malade, en effet, est une tuberculeuse pulmonaire.)

Nous cherchons alors à suppléer à l'insuffisance des yeux par l'exploration digitale; deux doigts glissés en arrière recherchent, mais en vain, sur le bord et la face postérieure du poumon, l'orifice de sortie du projectile. Alors, après avoir asséché complètement la cavité pleurale, nous introduisons un gros drain dans cette cavité et terminons en rabattant le lambeau sur la plaie. *L'opération a été faite sous anesthésie.* L'opérée succomba le lendemain dans la soirée.

— Ces trois cas de plaie du poumon traités par l'intervention chirurgicale m'ont paru dignes de retenir notre attention :

Il s'agit ici en somme de trois blessés qui ont tenté de se suicider en se tirant une balle dans la région du cœur, et chez lesquels la pénétration du projectile a eu lieu assez haut sur la paroi thoracique antérieure; c'est le cas le plus ordinairement observé.

Chez ces trois blessés on est intervenu délibérément *pour les plaies du poumon* et non pas, comme dans des observations présentées antérieurement, parce qu'on suspectait une plaie du cœur.

Il me semble que dans les trois cas en question l'intervention chirurgicale était absolument légitime. Les deux malades de M. Français étaient dans un état très critique : elles n'ont pas été opérées de parti-pris; on les a soumises au traitement médical usité en pareil cas, et c'est seulement en présence de l'aggravation des symptômes et d'un état qui ne semblait plus laisser aucun espoir que notre confrère s'est décidé à intervenir. Et ce qui prouve combien l'état de ses opérées était précaire, c'est que M. Français a fait administrer à l'une d'entre elles seulement quelques bouffées de chloroforme et qu'il a opéré l'autre sans anesthésie.

Dans mon cas personnel, l'indication était autre; ce n'est pas la gravité de l'état général qui m'a incité à opérer, c'est l'existence d'un emphysème sous-cutané déjà étendu et l'hémorragie extérieure qui menaçait d'évacuer en partie la plèvre au fur et à mesure de la production du liquide dans sa cavité.

J'ai déjà dit que ce cas était le seul dans lequel j'avais cru devoir recourir à la thoracotomie et à la suture pulmonaire, bien que j'aie eu l'occasion d'observer un assez grand nombre de plaies de poitrine. C'est qu'en effet, comme la plupart des membres de

cette Société, je suis, en règle générale, partisan de l'abstention chirurgicale dans le traitement des plaies de poitrine. Le traitement médical préconisé en pareil cas suffit dans l'immense majorité des cas pour obtenir la guérison. Il ne faut pas s'en laisser imposer par le cortège d'accidents très graves qu'on observe souvent chez les blessés dans les premières heures qui suivent l'accident, et qui sont en partie attribuables à l'état de surexcitation nerveuse auquel les blessés sont en proie; sous l'influence de la morphine, ces troubles graves ne tardent pas à s'amender.

Il faut bien reconnaître toutefois que, comme dans les observations précédentes, il y a des cas où le chirurgien doit intervenir; mais la difficulté est alors de saisir le moment où cette intervention devient nécessaire; je crois qu'en pareille matière il faudra toujours, en dehors des indications fournies par l'état du blessé et qui dominent la situation, bien entendu, tenir compte aussi du tempérament chirurgical de chacun, car il semble bien difficile qu'on puisse établir à l'avance des indications absolument précises pouvant s'appliquer à tous les cas; il y a là une question d'appréciation qui doit être abandonnée au jugement de chaque chirurgien.

— En ce qui concerne le mode d'ouverture du thorax, il est à remarquer que, dans les trois cas que je rapporte, l'opération a été menée de la façon la plus simple: je me suis contenté, dans mon cas personnel, de faire une longue incision transversale des tissus musculo-cutanés jusqu'au thorax, de faire largement écarter les deux lèvres de la plaie et de réséquer une seule côte sur une largeur de 10 centimètres environ, et j'ai été surpris de la facilité avec laquelle la plaie pulmonaire antérieure avait été découverte et suturée. De même, M. Français, après avoir taillé un lambeau musculo-cutané, s'est contenté, chez sa première opérée, celle qui a guéri, de réséquer la 2e côte sur une longueur de 3 à 4 centimètres; chez la seconde opérée, il a réséqué les 2e et 3e côtes sur une longueur de 4 à 5 centimètres. Ce sont là des opérations susceptibles de provoquer le minimum de shock opératoire chez des sujets déjà très affaiblis. Elles peuvent être suffisantes pour l'exploration des parties supérieures du poumon, car il n'est pas besoin d'une brèche bien étendue pour explorer les contours du sommet du poumon. Il ne faudrait pas cependant se laisser entraîner à faire des ouvertures thoraciques trop étroites, qui pourraient rendre difficile l'exploration de la face et du bord postérieurs du poumon, indispensable dans tous les cas, comme nous le verrons bientôt; pour cette exploration, la création d'un véritable volet thoracique me paraît préférable. En vue de cette communication, j'ai répété sur le cadavre les deux manières de

faire, et il n'est pas douteux que le volet thoracique donne un jour beaucoup plus considérable sur les parties profondes que la simple résection d'une ou de deux côtes, comme dans les observations précitées, et son exécution peut être de très courte durée; il m'a semblé qu'un volet thoracique, comprenant la hauteur de trois côtes, donne un jour suffisant pour explorer toutes les parties du poumon.

— Il est un point de technique opératoire sur lequel on ne saurait trop insister, c'est la *nécessité de rechercher systématiquement*, dans tous les cas l'orifice pulmonaire de sortie du projectile, au niveau de la face, du bord postérieur du poumon et de la moitié postérieure de la face interne. Dans mon cas personnel, c'est une manœuvre que j'ai négligée parce que la forme de la plaie pulmonaire m'avait fait supposer que la balle n'avait pas traversé le poumon, mais qu'elle l'avait pris tangentiellement en creusant une véritable gouttière à la surface. Or, bien que l'autopsie n'ait pas été pratiquée, il est à présumer que le blessé qui a continué à saigner dans sa plèvre, a succombé à une plaie méconnue de la face postérieure du poumon.

L'exploration des parties postérieures du poumon doit être autant que possible une *exploration visuelle*; dans une observation qu'il a présentée ici, Ombredanne avait pu à travers la brèche thoracique voir et suturer l'orifice pulmonaire de sortie du projectile (voyez *Bull. de la Société de Chirurgie*, 1907, p. 598). Chez sa première opérée, M. Français a inspecté systématiquement le sommet du poumon qu'il a pu très facilement attirer dans la plaie, le lobe inférieur et la moitié antérieure de la face interne de l'organe.

Malheureusement, il n'est pas toujours facile d'amener dans la brèche thoracique toutes les parties du poumon à explorer, surtout lorsqu'il existe, comme c'était le cas chez la seconde opérée du Dr Français qui présentait des lésions de tuberculose pulmonaire, des adhérences pleurales immobilisant la partie du poumon à explorer.

A défaut de renseignements fournis par l'exploration visuelle on pourra recourir à l'*exploration digitale* des parties les plus reculées du poumon. C'est ce qu'a fait, chez ses deux opérées, M. Français. Les doigts, voire même la main tout entière, introduits dans la cavité thoracique, iront méthodiquement explorer les régions suspectes.

Mais, malgré les recherches les plus consciencieuses, il faut bien savoir que l'orifice de sortie du projectile peut échapper; c'est ce qui arriva à M. Français qui, malgré ses explorations visuelles et digitales, ne parvint point à découvrir la plaie pulmo-

naire postérieure, et cependant celle-ci existait au moins chez sa première opérée, puisqu'il extirpa secondairement le projectile arrêté sous la peau de la paroi postérieure du thorax.

Heureusement que l'existence méconnue de cette plaie de la face postérieure du poumon n'empêcha pas la malade de bien guérir.

Il reste enfin un point qui me paraît avoir une importance considérable dans le traitement des plaies de poitrine, c'est la question du drainage de la cavité pleurale. Chacun sait, en effet, avec quelle facilité la plèvre s'infecte. Or, dans le cas qui m'est personnel, je me contentai de drainer la plèvre par la plaie faite à la paroi antérieure du thorax à l'aide de deux gros tubes; mon malade a succombé avant l'apparition des accidents infectieux, je ne peux donc pas savoir si ce drainage eût été suffisant, mais j'en doute et, instruit par des observations qui ont été publiées ici dans la discussion de 1907, si je me trouvais appelé à intervenir à nouveau pour une plaie du poumon, je n'hésiterais pas à faire de parti pris et d'emblée une contre-ouverture pleurale au point déclive. En effet, chez les malades dont Ombredanne et Duval ont rapporté l'histoire et à propos desquels a eu lieu la discussion de 1907, je rappelle que tout alla bien pendant les premiers jours qui suivirent l'opération; puis survinrent des accidents infectieux qui nécessitèrent la pleurotomie postérieure secondaire.

On conçoit, en effet, que dans les plaies de la face antérieure du thorax haut situées comme le sont les plaies auxquelles j'ai fait allusion, le drainage s'établit d'une façon très imparfaite par la plaie antérieure. Les liquides s'accumulent au point déclive et ne demandent qu'à cultiver; le meilleur moyen de prévenir les accidents infectieux est de lutter contre la rétention par un drainage établi au point déclive. On n'y parviendra pas toujours; l'une des observations du Dr Français en est la preuve; mais s'ils éclatent, on aura évité aux blessés par la pleurotomie faite d'emblée les angoisses d'une seconde opération.

Telles sont les quelques réflexions que je désirais vous soumettre à propos des trois observations précédentes; je ne me suis occupé, dans cet exposé des indications de l'opération qui ont fait l'objet de votre dernière discussion, que de certains points de technique opératoire qui m'ont paru intéressants à signaler; mais je tiens enore une fois à déclarer en terminant que l'intervention chirurgicale constitue une méthode d'exception dans le traitement des plaies de poitrine, et que dans la grande majorité des cas le traitement expectant doit rester le traitement de choix. S'il m'était permis de formuler un vœu en terminant, je demanderais que tous

les cas heureux et *malheureux* soient publiés, ces derniers comme les autres, de façon qu'on puisse établir la valeur exacte de la thoracotomie dans les plaies de poitrine.

Rapports.

Rupture traumatique de la rate et de l'estomac avec déchirure de l'épiploon, chez un paludéen. Splénectomie. Guérison, par M. ALIVISATOS, professeur agrégé à la Faculté de médecine d'Athènes.

Rapport par M. C. WALTHER.

M. le Dr Alivisatos, professeur agrégé à la Faculté de médecine d'Athènes, vous a envoyé, il y a longtemps déjà, une observation intéressante de traumatisme abdominal, que vous avez bien voulu me charger d'étudier et d'analyser ici. Cette analyse sera courte, il s'agit d'un fait très net, très précis, et du récit d'une intervention d'urgence.

Un jeune homme de dix-neuf ans, employé de tramway, reçoit d'un cheval qu'il attelait, un coup de pied sur la région épigastrique. Il est transporté à l'hôpital dans le service de M. Alivisatos, qui voit le blessé à son arrivée et constate l'état le plus grave : choc très accentué, presque pas de connaissance, facies presque cadavérique, téguments pâles couverts de sueur froide, refroidissement des extrémités, vomissements alimentaires fréquents, mélangés de sang noir. Respiration courte et fréquente, pouls à 130, très petit, fuyant, misérable.

A l'examen du ventre, M. Alivisatos constate que la paroi est intacte, mais trouve du météorisme dans toute l'étendue de l'abdomen, sauf dans l'hypocondre et le flanc gauche. Dans ces deux régions existait une voussure très accentuée, empiétant largement sur la région épigastrique, et mate à la percussion.

Elle s'étendait, dans le sens transversal, depuis le milieu du muscle grand droit du côté gauche, jusqu'à la région lombaire du même côté; et, dans le sens vertical, depuis l'arcade de Fallope en bas, jusque sous le rebord des fausses côtes gauches.

En présence de l'hémorragie interne péritonéale énorme décelée par cet examen rapide, M. Alivisatos décide d'intervenir sur-le-champ et, pendant le temps nécessaire à la préparation des instruments, fait faire des injections de sérum artificiel, de caféine ; malgré cela, l'état semble s'aggraver, le pouls devient encore

plus misérable, la température axillaire est de 35°9, la matité avance vers la ligne médiane.

« Sous le chloroforme, prudemment administré, et sous l'hypodermochyse continue, je fais, dit M. Alivisatos, une incision médiane sus-ombilicale, depuis l'appendice xiphoïde jusqu'à l'ombilic et, dès l'ouverture du ventre, une quantité de sang égale à environ 400 ou 500 grammes sort de la cavité abdominale. Après avoir enlevé les caillots, nettoyé et détergé le champ opératoire, je rencontre un épiploon épaissi, noirâtre, infiltré de sang dans presque toute son étendue et présentant des déchirures d'une longueur de 6 centimètres environ chacune, saignant abondamment; je constate de plus que l'estomac présentait, un peu à gauche du milieu de sa face antérieure, une déchirure en forme de boutonnière, longue de 2 centimètres et qui donnait issue à des substances alimentaires.

Après avoir alors tiré hors du ventre l'épiploon et la partie adjacente de l'estomac et avoir isolé par des compresses le paquet intestinal, j'ai fait la suture en deux plans de la déchirure stomacale et réséqué, ensuite, après l'avoir pédiculisée, la presque totalité de l'épiploon, à cause de ses lésions interstitielles.

Ceci fait, et ayant constaté que l'hypocondre et le flanc gauche restaient tendus, et que l'hémorragie continuait sous une compresse, j'inclinai à droite le paquet intestinal. Cette manœuvre détermina l'issue d'un flot de sang noir, un litre et demi environ, en même temps que le ventre s'affaissait sous mes yeux. En vain, j'enlevai de gros caillots et une bouillie noirâtre, le champ opératoire s'inondait incessamment et je n'ai pu avoir d'autre ressource que de tamponner. Examinant alors la région splénique, je tombai sur une rate énorme et très friable, qui remplissait tout l'hypocondre et le flanc gauche, et présentait une déchirure de sa face interne, avec une grosse branche de la veine splénique également déchirée dans sa paroi antérieure. Je me décidai alors à faire la splénectomie. Pour cela, j'ajoutai à ma première incision une deuxième incision oblique et parallèle au rebord caustal gauche; malgré quelques difficultés occasionnées par le gros volume de la rate, je parvins à placer sur le pédicule splénique deux clans courbes; après quoi j'ai extrait la rate après l'avoir décortiquée, non sans nouvelles difficultés à cause d'adhérences, surtout abondantes au pôle supérieur et résultant d'anciennes poussées de périsplénite.

J'ai ensuite lié le pédicule au moyen d'un nœud de Lawson-Tait et fermé le ventre après drainage.

La multiplicité des lésions, l'état de dépression, l'anémie grave et la faiblesse dans laquelle se trouvait le patient m'ins-

piraient des craintes sérieuses sur les suites de mon opération.

Cependant les suites furent excellentes, malgré une ascension brusque du thermomètre, qui a monté à 39 degrés le sixième jour, mais qui a de nouveau baissé le soir même, après administration d'un lavement. Les drains furent retirés le cinquième jour et le malade, entièrement guéri, quittait la Polyclinique d'Athènes le vingt-cinquième jour après son entrée. Je dois ajouter que l'interrogatoire fait ultérieurement ne nous a appris rien d'intéressant en ce qui concerne les antécédents héréditaires ; par contre, il nous a été décelé comme antécédent personnel la variole à l'âge de huit ans et la malaria à l'âge de seize ans sous forme de fièvre intermittente, guérie par la quinine juste quatre mois avant son accident.

L'examen des urines a montré des traces d'albumine, qui disparurent entièrement pendant les jours qui ont suivi l'opération.

L'examen du sang a été fait à trois reprises, le jour même de l'opération, deux et six jours après.

Voici le résultat de l'examen du premier jour :

Globules rouges	1.360.000	par millimètre cube.
Globules blancs	27.400	—
Hémoglobine	40 p. 100.	

La formule leucocytaire était la suivante sur cent :

Polynucléaires neutrophiles	68 au lieu de 70 à 72.
— acidophiles.	2 (à peu près normale).
Gros mononucléaires.	8 au lieu de 2 à 4.
Petits lymphocytes.	15 au lieu de 22 à 25.

L'examen, deux jours après l'opération, a donné :

Globules rouges	1.630.000.
Globules blancs	7.060.

Et l'examen six jours après, a enfin donné :

Globules rouges	3.800.000.
Globules blancs	5.100.

La rate mesurait 25 centimètres de long sur 18 centimètres de large ; sur sa face interne, il existait une déchirure oblique antéro-postérieure longue de 8 centimètres et profonde de 1 centimètre. »

Je n'ai rien à ajouter à l'observation de M. Alivisatos que de le féliciter d'avoir saisi à temps l'indication opératoire pressante qu'imposaient les signes d'une hémorragie abdominale très grave et d'avoir pu, par une opération rapide et complète, sauver son malade.

Je me permettrai de faire une réserve sur le choix de l'anesthésique. Dans ces cas graves de lésions péritonéales, et surtout d'hémorragie, je crois que l'éther est préférable au chloroforme et, pour ma part, je n'oserais pas donner autre chose que l'éther à un blessé en état de choc aussi accentué que celui dont M. Alivisatos nous a rapporte l'histoire.

Je vous propose, Messieurs, de remercier M. Alivisatos de nous avoir envoyé cette très intéressante observation et de retenir son nom en bonne ligne parmi les noms des candidats à la place de membre correspondant étranger.

Appendicite et épilepsie réflexe, par M. le Dr Dieulafé, Professeur agrégé à la Faculté de médecine de Toulouse.

Rapport par M. VILLEMIN.

M. le Dr Dieulafé, agrégé de la Faculté de Toulouse, nous a adressé une intéressante observation intitulée : *Appendicite et épilepsie réflexe.*

Un jeune soldat de vingt-quatre ans, fils d'une mère légèrement névropathe, a une première crise d'appendicite assez grave, avec plastron abdominal, température, vomissements. Après deux mois de convalescence et à la suite de manœuvres de cavalerie, il est pris de douleurs abdominales avec crise d'épilepsie, perte de connaissance, mouvements convulsifs, morsure de la langue. Pendant un autre congé, sa famille observe sur lui des petits mouvements convulsifs localisés aux muscles du visage. Enfin, les fatigues du régiment semblent provoquer l'éclosion de deux autres crises épileptiformes. Il est réformé.

Mis au repos chez lui, il ressent des douleurs abdominales accompagnées de mouvements convulsifs chaque fois qu'il s'est écarté de son régime alimentaire ou qu'il a marché plus que de coutume. Il a plusieurs crises épileptiformes toujours à la suite de fatigues. Chaque fois il est prévenu par de fréquents mouvements de la face, une profonde tristesse et le pressentiment de ce qui va se produire.

En décembre 1906, nouvelle attaque d'appendicite avec douleurs très violentes. Le malade est constamment dans la crainte de voir réapparaître des crises convulsives. Il est opéré par M. le Dr Dieulafé en février de l'année suivante. A l'issue de l'intervention, avant qu'il fût complètement sorti du sommeil anes-

thésique, il est pris d'une grande crise avec convulsions dans tous les membres, crise très caractéristique du mal comitial, et à laquelle l'opérateur a assisté.

Deux autres crises, dix-huit et trente jours après; mais ce furent les dernières. Menant une vie active depuis cette époque, le malade s'est toujours très bien porté, et, un an et demi après l'appendicectomie, la guérison s'était parfaitement maintenue.

M. Dieulafé entre dans quelques considérations sur les conditions pathogéniques de l'épilepsie symptomatique, lésions périphériques diverses, troubles gastriques, affections de l'estomac, entérite, helminthiase, etc. Il insiste sur le rôle de l'infection (fièvres graves) et de l'intoxication (intoxications alimentaires, putréfactions intestinales). Or, l'appendicite réunit ces deux ordres de causes, douleur appendiculaire et infection incontestable. Ce genre d'épilepsie mérite à juste titre l'épithète de symptomatique, puisqu'il cesse totalement quand la cause présumée a disparu.

L'influence des crises d'appendicite sur l'état du système nerveux est bien connue. Walther et Picqué ont montré que l'ablation de l'appendice peut faire disparaître un véritable état vésanique. Tout récemment, M. Richelot nous apprenait la disparition du vaginisme après appendicectomie.

Dans le même ordre d'idée plus voisin de l'observation de M. Dieulafé, je rappellerai celle de M. Le Dentu qui, chez un enfant de onze ans, vit survenir vingt-quatre heures après l'opération de l'opisthotonos de la nuque et du dos, du délire et une terminaison fatale. Bien curieux aussi est le cas de M. Routier : Une jeune religieuse opérée d'appendicite, dont la convalescence n'inspirait plus aucune inquiétude, est prise tout d'un coup d'une extrême agitation, d'asphyxie locale des extrémités, de convulsions des yeux et de la face, de torsion des membres, simulant l'hystéro-épilepsie, et meurt au bout de vingt-quatre heures.

Mais un des faits les plus probants qu'on puisse rappeler est celui de Glantenay. Un jeune homme de vingt et un ans est pris d'appendicite localement bénigne avec crise épileptiforme; une première intervention montre l'appendice macroscopiquement normal; il est laissé en place. Les crises persistent. Glantenay enlève l'appendice ; il est scléreux ; le malade guérit.

M. J. Lucas-Championnière. — Je trouve l'observation qui vient de nous être communiquée un peu brève et incomplète pour étayer des conclusions fermes. On ne nous décrit pas suffisamment les crises : était-ce bien de l'épilepsie ou de l'hystérie? Combien de temps a-t-on pu suivre l'opéré, guéri? Nous savons que les accidents de ce genre cèdent parfois après une intervention

pour reparaître plus tard, à une date plus ou moins éloignée, et la guérison définitive ne saurait être affirmée qu'au bout d'une très longue période d'observation ultérieure.

Quant aux crises convulsives suivies de mort, j'estime qu'il convient de faire de grosses réserves sur leur pathogénie; de toute façon, la question reste obscure, et ne pourrait être élucidée que par une enquête approfondie.

M. Picqué. — M. Lucas-Championnière a excellemment dit que, pour apprécier la valeur de l'observation présentée, il faudrait tout d'abord être fixé sur l'authenticité des crises d'épilepsie.

En admettant l'existence de l'épilepsie, il faudrait, pour que l'observation ait une valeur scientifique incontestable, nous dire s'il existait un aura et si celui-ci avait son point de départ dans la fosse iliaque.

Il faudrait surtout nous dire quels sont, chez ce malade, les antécédents héréditaires ou personnels. Je m'occupe depuis longtemps des épilepsies symptomatiques et je tiens à affirmer ici qu'il est très difficile d'en établir scientifiquement l'existence.

M. Villemin a bien voulu citer le cas d'une de ses malades : chez celle-ci, il s'agissait de troubles psychiques; l'assimilation de ces cas n'est donc pas possible, car alors c'est un mécanisme tout spécial qui produit ces accidents.

Enfin, je dirai à notre collègue qu'il est indispensable de suivre longtemps les malades avant d'affirmer la guérison définitive. Ma malade était restée guérie pendant sept ans; au bout de ce temps elle eut une nouvelle crise de mélancolie d'une durée heureusement très courte et qu'elle devait à la prédisposition mentale, grâce à laquelle les accidents avaient apparu lors de son appendicite. Dans le milieu spécial où j'observe, je suis bien placé pour suivre les malades parfois durant toute leur existence.

M. Routier. — Mon observation, que citait tout à l'heure M. Villemin, n'a point la signification qu'il lui attribuait. L'opérée succomba effectivement au milieu d'accidents épileptiformes, mais ces accidents provenaient de l'urémie; elle avait été longtemps albuminurique quelques années avant, à la suite d'une scarlatine; elle ne l'était plus, bien entendu, au moment où je l'opérai, mais elle mourut en pleine anurie.

M. Villemin. — Je répondrai à M. Lucas-Championnière que le malade de M. Dieulafé a été opéré en décembre 1906 et que l'observation ne mentionne pas pendant combien de temps il fut suivi.

Les crises d'épilepsie ne sont pas décrites en détail; il n'est pas

question d'aura. M. Dieulafé n'a assisté qu'à l'une d'entre elles, celle qui succéda immédiatement à l'intervention.

Je dirai à M. Picqué que je n'ai pas eu l'intention d'assimiler son observation à celle de M. Dieulafé, pas plus que celle de M. Richelot qui a trait à un cas de vaginisme cessant après appendicectomie, à celle de M. Dieulafé. J'ai simplement rapproché un certain nombre de cas où l'appendicite semble avoir eu avec les accidents du système nerveux en général des rapports de cause à effet, sans vouloir assimiler soit les accidents d'hystéro-épilepsie comme il est rapporté dans l'observation de M. Routier, ou les formes d'opisthotonos de celle de M. Le Dentu, avec le cas de l'observation en discussion. Un seul des faits que j'ai rapporté lui est comparable d'une manière complète : c'est celui de Glantenay pour lequel nous n'avons pas plus de détail sur la forme, les symptômes de la crise épileptiforme.

En ce qui concerne les antécédents, je ne puis que répéter ce que nous dit M. Dieulafé : la mère du malade était névropathe, irritable.

En manière de conclusion, je demanderai à la Société de vouloir bien confier le travail de M. Dieulafé à nos archives et adresser nos remerciements à son auteur.

Présentations de malades.

Anévrisme de la carotide interne et du sinus caverneux.

M. Ch. Monod présente un malade sur lequel il demande l'avis de ses collègues.

Il s'agit d'un homme de cinquante ans, forgeron, qui, au mois d'octobre dernier, a reçu un violent coup d'un gros marteau sur le front, un peu à gauche de la ligne médiane. Il n'y eut pas perte de connaissance ni aucun signe de fracture de la base du crâne. Tout se borna à une plaie contuse qui guérit par bourgeonnement.

Au début de décembre, le blessé reprit son travail, mais fut assez rapidement obligé de l'interrompre; lorsqu'il se baissait, en effet, il perdait l'équilibre; il était, disait-il, comme projeté en avant.

En même temps il souffrait de la tête; à ces douleurs s'est ajoutée, depuis les premiers jours de janvier, une sensation incommode de bruits perçus par le blessé que celui-ci compare au roucoulement d'une tourterelle, au ronflement d'une toupie.

Ces derniers phénomènes me donnèrent l'idée d'ausculter le crâne, et je pus percevoir très nettement dans un point limité de la tempe gauche un bruit continu, sorte de bruit de rouet, mais sans redoublement et sans souffle.

Ce bruit s'entend avec une intensité presque égale dans la région temporale droite.

Le blessé se plaint en outre d'une diminution de l'acuité visuelle et de larmoiement. Le premier de ces troubles me paraît devoir être mis au compte de la presbytie : la vue est, en effet, améliorée par un verre convexe.

Il semble, cependant, qu'il y ait une légère protrusion de l'œil gauche.

J'ai à peine besoin d'ajouter que je soupçonne chez ce blessé une communication de l'artère carotide avec le sinus caverneux. C'est sur le bien fondé de cette hypothèse comme sur la conduite à tenir dans ce cas que je serais heureux d'avoir votre sentiment.

M. DELENS. — Je constate aussi une légère protusion de l'œil gauche, mais tous les signes sont fort atténués et je n'ai jamais eu l'occasion de voir un anévrisme du sinus aussi près de son début.

M. PICQUÉ. — Je rappellerai que je vous ai présenté, il y a quelques années, une femme atteinte d'anévrisme artério-veineux que j'ai traité, sur le conseil de M. Berger, par la ligature de la carotide primitive.

Cette ligature n'avait pas produit un résultat définitif, et nous nous proposions, avec mon regretté maître, de pratiquer une nouvelle intervention, devant laquelle nous reculâmes au dernier moment.

Je l'ai revue ces jours-ci, cinq ou six ans après l'intervention. Elle est aujourd'hui radicalement guérie, et je vous la présenterai dans une de nos prochaines séances.

M. PERIER. — J'ai vu, il y a une vingtaine d'années, une jeune fille qui était lancée sur une escarpolette dont l'une des cordes se rompit.

Elle fut violemment projetée sur le sol, et tomba sur l'occiput ; il y eut une perte de connaissance de quelques minutes.

Lorsque je la vis le lendemain, elle avait un souffle à redoublement qui s'entendait à un mètre de distance.

Son médecin et moi nous nous contentâmes de la simple expectation.

Ce souffle alla en diminuant graduellement, disparut au bout

de quelques semaines, sans laisser de trace. La jeune fille succomba à la tuberculose un certain nombre d'années après.

M. Reclus. — Je crois aussi que l'évolution de ces anévrismes artério-veineux est loin d'être uniforme; elle nous réserve maintes surprises. Je citerai l'exemple suivant : Une malade, atteinte de pareil anévrisme et qui présentait une exophtalmie des plus marquées, fut traitée d'abord par le sérum gélatiné; à la suite des injections, il se produisit une phlébite diffuse de toutes les veines péri-oculaires, et l'exophtalmie céda. Mais le souffle persistait, et, un peu plus tard, je pratiquai la ligature de la carotide primitive. Au bout de quarante jours, la malade succombait brusquement; à l'autopsie on trouva une inondation ventriculaire, et l'on découvrit que l'anévrisme initial était guéri, mais qu'un second anévrisme s'était développé du côté opposé; or, d'après l'histoire clinique, le développement de cette seconde poche avait dû se faire avec une extrême rapidité, en trois jours.

Macrodactylie du 2e orteil gauche.

M. Thiéry. — Le malade que je présente offre un exemple curieux de malformation du 2e orteil du pied gauche. Cet homme est entré dans mon service de Tenon, il y a quelques jours, pour une dermo-synovite suppurée de la face dorsale de cet orteil qui ne présente rien de particulier.

Mais quand on examine cet orteil, on est tout d'abord frappé de sa longueur, de son volume, de son aspect, car il ressemble en tous points à un gros orteil, et n'était la présence du gros orteil normal à côté du segment malade, l'illusion serait complète.

Ce 2e orteil a 8 centimètres de longueur, alors que celui du pied opposé n'a que 5 centimètres et que le gros orteil n'a que 6 centimètres.

La circonférence au niveau de la phalangette est de 10 centimètres, alors que, du côté opposé, le 2e orteil n'a qu'un périmètre de 6 centimètres. Enfin ce singulier orteil offre un léger martellement, d'où la formation du cor ou durillon dorsal qui s'est transformé par frottement de la chaussure en dermo-synovite suppurée.

Nous avons d'abord pensé à un cas de dualité du gros orteil avec absence du 2e. Mais la radiographie ne permet pas d'adopter cette opinion, car il existe trois phalanges, la 1re très longue et épaissie, la phalangine extrêmement volumineuse mais peu allongée, la phalangette enfin en tout semblable à la phalangette

d'un gros orteil. Ajoutons que, en aucun autre point du corps, le malade ne présente de malformation et que le pied droit en particulier est absolument normal.

Le malade est très affirmatif sur le développement de cette *marodactylie* : il a toujours présenté un 2e orteil extrêmement long et volumineux et cet orteil « a crû en proportion des autres orteils et insensiblement ».

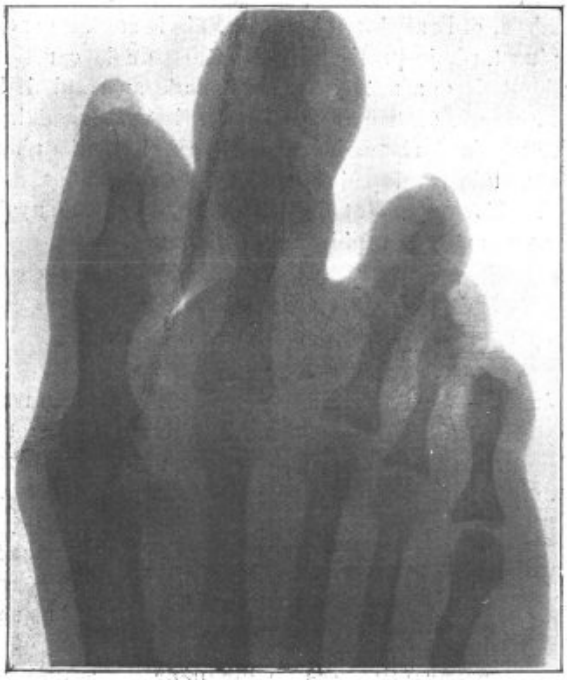

Marodactylie du 2e orteil gauche.

En sorte que, par suite de la localisation précise de cette conformation anatomique bien limitée au 2e orteil, il ne peut même être question d'acromégalie.

C'est la première fois que j'observe une malformation de ce genre et aussi accentuée, et je crois pouvoir dire qu'il s'agit d'une rareté anatomique.

Je dois enfin ajouter que le malade, âgé actuellement de trente-quatre ans, a toujours été fort gêné par le développement considérable de cet orteil aggravé par sa déviation en marteau; que le choix d'une chaussure toute faite est pour lui très difficile, obligé qu'il est de se procurer une pointure bien supérieure à

celle que comporterait le reste du pied et qu'il demande à être débarrassé de ce gênant appendice : il semble qu'on est fondé à profiter de la complication actuelle de dermo-synovite pour lui accorder l'opération qu'il demande.

M. Morestin. — Le malade de M. Thiéry est un exemple d'hypertrophie congénitale du 2e orteil, malformation qui n'est pas extrêmement rare, et dont on voit de temps à autre des exemples dans les hôpitaux d'enfants.

J'en ai moi-même recueilli un cas à l'hôpital des Enfants-Malades, et j'en ai publié l'observation dans les *Bulletins de la Société anatomique*, 1889. Mon élève M. Mercadé et M. Caubet ont depuis fait paraître sur ce sujet un mémoire étendu.

Présentation de pièce.

Kystes hydatiques et tuberculose du rein.

M. F. Legueu. — Je vous présente un rein que j'ai récemment enlevé à un homme de quarante-deux ans. Ce rein porte associées des lésions de kystes hydatiques et de tuberculose.

Ce malade avait eu depuis trois ans trois coliques néphrétiques nettement caractérisées du côté gauche. Il vint dans mon service après la troisième, et apportait une membrane toute petite qu'il avait rendu le lendemain de sa crise; l'examen histologique de cette membrane démontra de suite qu'il s'agissait d'un kyste hydatique, et comme la localisation des douleurs chez ce malade avait toujours été très précise du côté gauche, il n'y avait aucun doute possible, il y avait à gauche un kyste hydatique. Cependant l'examen du rein ne démontrait aucun signe objectif, le rein n'était ni gros ni sensible et l'examen cystoscopique montrait seulement que l'orifice urétéral gauche présentait quelques ecchymoses à son pourtour.

Je pratiquai la découverte du rein gauche, et avec surprise je constatai qu'il n'était pas modifié dans sa forme extérieure. Il était petit, avec quelques bosselures à sa surface, mais l'uretère au contraire était très induré comme il est dans la tuberculose, et je pensai à ce moment seulement que ce rein devait présenter et contenir des lésions tuberculeuses.

En tout cas, je voyais ici une raison de plus pour l'enlever; je pratiquai donc la néphrectomie, et le malade guérit sans incident.

A la coupe je retrouvais bien les kystes hydatiques dont j'avai

diagnostiqué la présence, mais par contre je ne voyais plus rien qui ressemblât à la tuberculose.

Les kystes hydatiques sont multiples; il y en a trois qui sont localisés dans la substance corticale du rein; ils sont très petits, du volume d'une noix tout au plus et rien dans la forme extérieure du rein ne permettait d'en soupçonner l'existence. Un seul, celui de la partie supérieure, est ouvert dans un calice et c'est celui-ci qui versait dans l'urine les membranes qui ont servi au diagnostic.

Je ne trouvais pas cependant dans les kystes hydatiques la raison de cette urétérite dont j'avais, en opérant, constaté la présence; aussi ai-je prié mon chef de laboratoire, M. Verliac, de faire dans ce rein des coupes histologiques et d'y rechercher la tuberculose.

Ces recherches ont donné un résultat positif, et dans la partie supérieure du rein les coupes ont montré non seulement des cellules géantes mais des bacilles. Les lésions tuberculeuses sont encore discrètes, elles sont au début et postérieures aux kystes hydatiques; elles auraient passé inaperçues si l'urétérite incontestable n'avait attiré mon attention sur un point que l'examen du malade n'avait pas soulevé.

Élections

De trois membres correspondants nationaux.

Nombre de voix : M. Brin, 34; M. Gaudier, 26; M. R. Picqué, 32; M. Coville, 6; M. Lapeyre, 3; M. Lafourcade, 1; M. Pfihl, 1; M. Rouvillois, 1.

MM. Brin, Gaudier et R. Picqué sont nommés membres correspondants nationaux de la Société.

De deux membres associés étrangers.

MM. Rydygier et Durante sont nommés membres associés étrangers.

De six membres correspondants étrangers.

MM. Bassini, Halsted, Körte, Henry Morris, Watson Cheyne, Sinclair White sont nommés membres correspondants étrangers.

Le Secrétaire annuel,

Lejars.

Paris. — L. Marthereux, imprimeur, 1, rue Cassette.

SÉANCE DU 27 JANVIER 1909

Présidence de M. Reynier.

Procès-verbal.

La rédaction du procès-verbal de la précédente séance est mise aux voix et adoptée.

Correspondance.

La correspondance comprend :

1°. — Les journaux et publications périodiques de la semaine.

2°. — Des lettres de MM. Brin, Gaudier et R. Picqué, remerciant la Société de leur nomination de membres correspondants.

3°. — Une lettre de M. Delorme, s'excusant de ne pouvoir assister à la séance.

A propos de la correspondance.

1°. — M. Walther dépose sur le bureau le volume du *XXI*e *Congrès de Chirurgie*.

2°. — M. Pauchet (d'Amiens) adresse à la Société un volume, intitulé : *Chirurgie de la prostate*.

Discussion

A propos des plaies de poitrine.

M. Souligoux. — Les traumatismes du thorax, en dehors des lésions du cœur et du médiastin, s'accompagnent souvent de deux symptômes graves :

Le pneumothorax avec ou sans emphysème ; l'hémorragie.

Le pneumothorax peut être bénin ou grave. Il est grave quand, du fait de sa disposition en clapet, la pression intra-pleurale devient élevée ; il peut en résulter non seulement une absence de fonctionnement du poumon, mais aussi un déplacement du cœur devenant menaçant pour la vie ; aussi, bien que Malgaigne ait traité d'absurde le conseil donné par Bell, Dupuytren, Hewson, d'ouvrir largement la plèvre, suis-je d'avis de ne pas hésiter à le faire le cas échéant. Bouveret et Orbelac ont obtenu, ce faisant, de brillants succès.

L'emphysème donne rarement lieu à des indications opératoires. Cependant il peut par sa généralisation devenir menaçant pour la vie. J'ai vu un cas de ce genre dans le service de M. Quénu ; où j'avais été appelé comme chirurgien de garde. Le blessé avait été serré contre un mur par un lourd charriot.

Il existait une fracture de plusieurs côtes à la partie moyenne et latérale du thorax, accompagnée d'un emphysème très étendu, gagnant déjà la face, les bourses. Par l'auscultation, on entendait l'air pénétrer en sifflant dans le tissu cellulaire sous-cutané. Cet homme gonflait à vue d'œil.

Je fis une incision de la paroi thoracique, au voisinage de la fracture des côtes et mis un drain dans la plèvre, d'où sortit de l'air sous pression. Quelques mouchetures furent faites aux faces postérieure et antérieure de la poitrine. J'ai appris que ce malade avait guéri.

Quelle est la conduite à tenir en face d'un hémothorax ?

Dans le cas d'hémothorax limité, ne produisant pas de phénomènes menaçants, la grande majorité des chirurgiens français est d'avis d'immobiliser le thorax et d'obturer la plaie. Mais, en présence d'hémothorax déterminant de graves accidents, que doit-on faire ? Doit-on s'abstenir de toute intervention ou agir ? Telle était la question posée par Marc Sée en 1878 à la Société de Chirurgie. Verneuil se prononça en faveur de l'occlusion et de la non-intervention et ses conclusions furent généralement admises.

Mais la question s'est posée depuis quelques années à nouveau,

à la suite des discussions du Congrès de Chirurgie 1895 et de la Société de Chirurgie 1896. Elle est revenue à plusieurs reprises devant la Société de Chirurgie et a fait, en 1907, l'objet d'un débat fort important. Tout le monde a été d'accord avec M. Delorme pour intervenir dans les cas d'extrême urgence, mais, chose curieuse, chacun s'est évertué à citer des cas où il semblait que l'urgence fût extrême et qui guérirent cependant sans intervention. De telle sorte qu'en lisant cette discussion, l'on se trouve au même point qu'en 1878 : Faut-il opérer ou non dans les cas graves?

Je suis de l'avis général, c'est que les plaies de poitrine accompagnées d'hémothorax guérissent presque toujours sans intervention, lorsque l'hémorragie n'est pas très abondante, ce qui est le cas le plus fréquent.

J'ai relevé à ce sujet tous les cas de plaie de poitrine traités dans le service de M. Peyrot de 1890 à 1905. Ils sont au nombre de 22, en y ajoutant une malade observée par moi cette année. Il y a eu deux morts, dont une immédiate ; la deuxième est survenue un mois après l'accident.

Sur ce total de 22 malades, un seul fut opéré par moi. Il s'agissait d'un jeune garçon qui, étant à bicyclette, vint se jeter sur une voiture et fut amené dans le service de M. Peyrot, sans connaissance. Il présentait, au niveau de la région sternale supérieure et sur la partie droite du thorax, un enfoncement. A chaque respiration le volet thoracique était soulevé. Je pensais, étant donnée la gravité des symptômes généraux alliés à une matité considérable, qu'il y avait urgence à intervenir .L'ouverture du thorax montre que le 2e espace intercostal est totalement déchiré sur une longueur de 10 centimètres, que la première pièce du sternum est séparée de la seconde et que la cavité thoracique droite est pleine de sang.

L'artère mammaire interne est rompue ; les deux bouts en sont liés, ainsi qu'une grosse veine qui va se jeter dans la veine cave supérieure très visible ; la plèvre, débarrassée du sang qui la remplit, est suturée et la paroi reconstituée plan par plan. Sutures au catgut des deux pièces du sternum. Pas de drainage.

Le lendemain le pouls est bon ; le malade a repris connaissance. Température 39 degrés. Les jours suivants, le mieux se maintient, la température revient à la normale et la guérison se fait par première intention sans autre accident.

Chacun, dans ces discussions, même M. Rochard, qui cependant semble partisan de l'intervention, a apporté des observations de malades considérés comme perdus ou presque et qui, n'ayant pas été opérés, ont guéri.

C'est un peu ce qui s'est produit au moment où l'on discutait de

l'intervention dans les plaies et contusions de l'abdomen ; chaque chirurgien connaissait et apportait au débat des cas de guérison sans intervention : je vous en ai présenté moi-même un cas à la fin de la précédente séance, et cependant je crois bien qu'il n'est plus, à l'heure actuelle, un chirurgien partisan de l'expectation en présence d'une plaie ou d'une contusion de l'abdomen de date récente.

M. Delorme s'est efforcé de donner des indications opératoires basées sur l'état du malade et la quantité de sang épanché.

Toutes ces conclusions acceptées en principe ont été discutées en détail, et je serais bien empêché si je voulais tirer de cette discussion un guide pour les interventions dans les plaies de poitrine. En réalité, il en résulte une chose nette, c'est que, dans les cas graves, l'on ne sait pas si l'on doit intervenir ou non.

Eh bien, à mon sens, quand un chirurgien prudent se pose cette question, je crois qu'il doit la trancher par l'affirmative. C'est la conclusion à laquelle j'arrivais dans l'article « Poitrine » du *Traité de chirurgie*. Ce n'est pas l'immobilisation absolue sur place qui pourra sauver les malades, même appliquée avec la rigueur la plus extrême préconisée par MM. Huguet et Peraire ; quant à l'expectation armée, ce n'est qu'un mot derrière lequel se retranche le chirurgien qui regarde mourir son malade.

Ce qu'il faut, c'est intervenir rapidement et ne pas se laisser arrêter par des considérations théoriques, comme celles de transformer l'hémothorax fermé en hémothorax ouvert. Est-ce que dans une plaie du poumon il n'y a pas la plupart du temps coïncidence entre l'hémothorax et le pneumothorax ?

Bien mieux, je pense que l'ouverture large du thorax, en permettant le ratatinement du poumon, contribue pour beaucoup à arrêter l'hémorragie.

Reymond rapporte au Congrès de Chirurgie 1907 une observation de plaie de poitrine pour laquelle il est intervenu, et où il note que la plaie du poumon donnait lieu à une hémorragie assez abondante, qui devint insignifiante à partir du moment où l'air pénétra dans la plèvre et où le poumon se rétracta. C'est à ce pneumothorax bienfaisant qu'il me semble qu'il faut attribuer les succès obtenus par MM. Quénu, Michaux, Aunequin, Guidone, Habart. Il devait s'agir dans ces cas de plaies saignantes, mais dans lesquelles le sang ne venait pas de très gros vaisseaux, et où l'hémorragie s'est tarie facilement par rétraction du poumon, aidée un peu, si l'on veut, par le tamponnement, qui doit être très peu efficace placé sur un organe aussi mobile que le poumon.

L'expectative en cas d'hémothorax grave ne donne pas des résultats bien brillants.

La statistique fournie par M. Nélaton, portant sur 94 cas, donne 44 décès, produits 5 fois par une lésion de l'intercostale et de la mammaire interne, 4 fois par hémorragie interne, 6 fois par lésions des gros vaisseaux, 16 fois, enfin, l'origine n'est pas notée. A Strasbourg (guerre de 1870), sur 98 cas mortels, on trouve 24 morts dues à des hémorragies internes seules. Fischer accuse 19 morts sur 34 plaies. La mortalité des gros hémothorax est donc d'environ moitié. Or, dans sa thèse, M. de Martel a réuni 42 cas dans lesquels on est intervenu et il a relevé 28 guérisons et 14 morts, soit une mortalité de 33 p. 100, et, comme le dit Rochard, si on réfléchit que cette statistique ne porte que sur des cas de la plus extrême gravité, que, par suite d'une technique défectueuse, 16 fois on a pratiqué le tamponnement sans pouvoir faire la suture, on peut en conclure que, dans les plaies du poumon s'accompagnant d'hémorragie grave, l'intervention est supérieure à l'abstention (Société de Chirurgie, 26 juin 1907).

Les chirurgiens allemands sont plus interventionnistes que nous. Ainsi Küttner, dont M. Guibé a analysé dans *La Presse Médicale* un mémoire publié dans la *Deutsche Zeitschrift für Chirurgie*, 1908 (Traitement des plaies graves du poumon par armes à feu par la suture primitive), est très partisan de l'intervention. Voici le résumé donné par M. Guibé: « En temps de guerre, les plaies par armes à feu sont, en général, traitées par l'expectation. Kuttner a eu l'occasion, dans la guerre sud-africaine, d'observer quatre morts d'hémorragie secondaire, aux quatrième, quinzième, trentième et trente-deuxième jours, aussi est-il d'avis que dans tous les cas de pratique civile où il y a dans la plèvre une hémorragie un peu notable, il faut intervenir pour rechercher la source de l'hémorragie et la tarir par ligature et suture. La ponction évacuatrice ne saurait rendre aucun service.

Il est faux que le traitement conservateur soit aussi bénin qu'on veut bien le dire. Garré, pour 700 cas de plaie du poumon, trouve une mortalité de 40 à 45 p. 100; en ne tenant compte que de la période antiseptique, la mortalité n'est pas inférieure à 30 p. 100 (sur 535 coups de feu du poumon).

Küttner rapporte le cas d'un blessé dont la plèvre gauche était remplie de sang : état asphyxique, plus de 40 respirations à la minute, pouls fort mauvais. Il intervint dans la chambre pneumatique de Sauerbruch, évacua le sang épanché et sutura les plaies pulmonaires. La guérison se fit sans encombre en vingt-cinq jours. Il cite ensuite le cas d'un malade traité par l'expectation, chez lequel se développa un empyème, lequel nécessita une thoracotomie et même une thoracoplastie.

Il insiste sur les troubles qui persistent après les guérisons

spontanées, sur le temps qu'elles exigent, les troubles circulatoires et respiratoires qu'elles entraînent. D'après les observations faites à la suite des dernières guerres, la plupart des blessés du poumon éprouvent des troubles respiratoires ultérieurs les rendant inaptes au service (Deroujinsky).

Enfin, il recommande de toujours suturer la plaie pulmonaire afin de fermer hermétiquement la plèvre et de ne recourir au tamponnement qu'en cas d'impossibilité de suture.

Stoukkey a publié récemment (août 1908) un travail basé sur 25 observations de plaie du poumon par instruments tranchants. Sur ce nombre, il y avait 19 hommes et 6 femmes. La guérison a été obtenue dans 16 cas ; 9 sont morts, soit une mortalité de 26 p. 100.

Les indications opératoires sont très étendues pour le professeur Zeidler. A son avis, toute plaie par instrument tranchant du thorax ou de l'abdomen, pourvu qu'elle ne remonte pas à plus de douze heures, indique une intervention non de désinfection, mais d'exploration. Il se fonde en particulier sur ce fait que très souvent, surtout en cas d'emphysème sous-cutané, il est quasi impossible d'arriver à apprécier un épanchement intra-pleural de sang (500 centimètres cubes). De même le pneumothorax peut être simulé par la diminution de la respiration du côté lésé par suite de la douleur. Sans doute il n'est pas indifférent de provoquer un pneumothorax, mais ou celui-ci existe déjà et il est plutôt favorable d'ouvrir la plèvre, ou il n'existe pas et il est dangereux d'attendre, pour explorer la plaie, l'apparition de signes d'hémorragie interne.

Au contraire, passé les douze premières heures, Zeidler n'intervient qu'en cas d'anémie ou de pneumothorax à pression.

Voici la technique qu'il emploie : sous anesthésie générale, la plaie est débridée suivant la direction de son trajet et dans toute son étendue. Est-elle pénétrante? On écarte avec des crochets les bords de la plaie pleurale et on regarde s'il y a du sang dans la plèvre ; s'il n'y en a pas, ou s'il n'y en a que très peu, on en reste là et on suture hermétiquement la plaie. S'il y a, au contraire, un gros épanchement, on ouvre largement la plaie et on va à la recherche du vaisseau qui saigne. (Guibé, *Journal de Chirurgie*, 1908.)

J'ai tenu à me rendre compte, en expérimentant chez le chien, de ce qui se passait après une suture du poumon.

Il faut distinguer deux sortes de plaies : 1° les unes qui passent à travers le poumon, au niveau d'un des bords, en déterminant deux sections, l'une antérieure, l'autre postérieure se faisant face ; 2° les plaies qui cheminent plus ou moins loin à travers le pou-

mon, représentant ou non un orifice d'entrée ou un orifice de sortie.

Après avoir ouvert le thorax, j'ai traversé un lobe de poumon de part en part et, par des fils passant d'abord sur la face supérieure, puis sur l'inférieure, pour revenir sur la face antérieure, j'ai suturé ces plaies. Ce sont donc des fils en U. L'hémorragie s'est tout à fait arrêtée et la guérison s'est faite sans incidents.

Dans les plaies obliques, cheminant largement à travers le poumon (c'est le cas de beaucoup de plaies par balles), les choses ne se passent pas toujours aussi simplement quand un gros vaisseau est ouvert. L'on suture bien l'orifice externe et l'on croit avoir arrêté l'hémorragie, mais celle-ci peut continuer à l'intérieur du poumon, produisant un hématome du poumon, entraînant ensuite la mort. C'est ce que nous avons réalisé avec mon interne, M. Lagane, chez un chien où tout le poumon fut transformé en hématome. C'est ce qui semble s'être produit chez le malade de M. Loison, qui, après une amélioration momentanée, vit réapparaître les accidents d'asphyxie qui entraînèrent la mort.

Pour éviter cet accident, l'idéal serait de lier le vaisseau qui saigne, et, si on ne le fait, il y a lieu d'imiter la conduite de M. Ombrédanne, qui, se trouvant en présence d'une plaie de la face antérieure du poumon, de la largeur d'une pièce de un franc, d'où sortait un énorme jet de sang, pressa avec ses doigts le parenchyme pulmonaire formant une sorte de cône, à la base duquel il plaça une ligature au catgut.

Pour conclure, je dirai qu'en présence d'une plaie ou d'une contusion grave du thorax, s'accompagnant de symptômes très inquiétants, il y a lieu de pratiquer d'urgence une thoracotomie exploratrice qui sera l'amorce d'une ouverture plus large du thorax, si la nécessité d'une suture du poumon devient manifeste. En cas d'hésitation, c'est en faveur de l'intervention qu'il faut se décider.

Communications.

Des ostéomes musculaires consécutifs aux blessures d'arme blanche,

par M. DANIEL J. CRANWELL (Buenos-Aires),

Professeur extraordinaire de clinique chirurgicale,
Membre correspondant.

Dans ces derniers temps, les ostéomes musculaires ont été l'objet de nombreuses publications, et la littérature médicale s'est enrichie de documents de grande valeur. Ici même, à la Société de Chirurgie, Berger, Le Dentu, Michaux, Gérard-Marchand, Delorme, Lejars, ont fait de très intéressantes communications, et un important mémoire de notre président actuel, M. Reynier, a paru dans *La Presse Médicale* de 1899. Mais, malgré cela, la pathogénie de ce curieux procès d'ossification musculaire n'est pas tout à fait éclairée.

Nous devons encore considérer les ostéomes musculaires comme des faits relativement rares et curieux. Je vous demande donc la permission de vous en entretenir brièvement, à propos de deux observations que je crois intéressantes par la nature de la lésion qui a déterminé l'apparition de l'ostéome.

Le traumatisme joue un grand rôle dans l'étiologie des ostéomes musculaires isolés, et ce curieux procès d'ossification est désigné par les auteurs allemands sous le nom de *myosite ossifiante traumatique*.

Cette myosite ossifiante peut se développer sous l'action de traumatismes minimes mais répétés, ou bien être déterminée par un traumatisme unique assez grave. Il y aurait, par conséquent, deux catégories d'ostéomes.

A la première, appartiennent les ostéomes des adducteurs (ostéomes des cavaliers, *Reiterknochen*), déterminés par les frottements, ou bien par les efforts faits par le cavalier pour se maintenir en selle; les ostéomes du pectoral ou du deltoïde, occasionnés par les chocs répétés du fusil, chez les fantassins (*Exercierknochen*); les ostéomes du vaste externe, chez les soldats de cavalerie, consécutifs aux frottements avec la poignée ou le fourreau du sabre.

Dans la deuxième catégorie, nous pouvons comprendre tous les ostéomes déterminés par un traumatisme unique. Il s'agit très souvent d'une contusion ou d'une déchirure musculaire, par exemple

un choc avec la baïonnette, pendant les exercices, un coup de pied de cheval, le passage d'une roue de voiture sur le bras ou la jambe, une luxation du coude, une déchirure musculaire pendant les exercices d'équitation ou de gymnase.

Entre ces deux catégories d'ostéomes, il n'existe pas, cependant, une ligne de séparation bien nette, et, comme dit Graf (1), dans quelques cas d'ostéomes des cavaliers, le soldat a fait, à un moment donné, un effort brusque qui peut avoir occasionné la rupture musculaire. Il est bien possible aussi que le traumatisme initial, n'étant pas grave, passe inaperçu.

La casuistique des ostéomes déterminés par un traumatisme unique a augmenté considérablement depuis 1900. A cette époque, Rammstedt (2) rapporte 15 cas et Rothschild (3) 25 ; deux ans après, Overmann rassemble 56 cas ; enfin, la thèse de Werner (4) est basée sur 101 observations.

Mais, dans tous ces cas, il s'agit de contusions plus ou moins graves, avec meurtrissure et hématome du muscle, de déchirures musculaires ou de luxations. Les ostéomes consécutifs aux blessures des muscles sont tout à fait exceptionnels.

Après avoir consulté très attentivement la littérature médicale, je n'ai pu trouver que trois cas : deux parmi les 133 observations réunies par Cahier (5) et un dans la thèse de Werner.

Voici un résumé de ces trois observations :

1° Ostéome du biceps formé autour d'une aiguille (Bender) (6).

2° Ostéome siégeant dans les muscles fessiers, consécutif à une chute et une plaie de la région fessière. Des fragments de verre étaient enkystés dans la masse osseuse (Schwartz) (7).

3° Ostéome du muscle biceps produit par une piqûre ; l'auteur n'insiste pas sur la nature et la forme de la blessure (Werner).

Je ne puis affirmer, étant donné le grand nombre de publications médicales existant aujourd'hui, que ces trois cas soient les seuls. Quelques observations, peut-être, ont pu m'échapper, mais, certainement, elles ne doivent pas être nombreuses.

(1) Graf. Zur Casuistik der traumatischen ossificirenden Myositis. *Langenbeck's Archiv*, vol. LXVI.

(2) Rammstedt. Ueber traumatische Muskelverknöcherungen. *Langenbeck's Archiv*, vol. LXI.

(3). Rothschild. Ueber Myositis ossificans traumatica. *Beiträge zur klinischen Chirurgie*, vol. XXVIII.

(4) Werner. Ueber Myositis ossificans traumatica. *I. D.* München, 1904.

(5) Cahier. Sur les myostéomes traumatiques. *Revue de Chirurgie*, 1904, t. XXIX.

(6) Bender. *Bulletin de la Société anatomique*, 1900.

(7) Schwartz. *Bulletins et Mémoires de la Société de Chirurgie*, 1900.

J'arrive, maintenant, à mes deux observations personnelles.

I. — Un Argentin, âgé de vingt-sept ans, journalier, entre à l'hôpital des Cliniques le 19 mai 1904.

Antécédents : Père rhumatisant, mère morte d'une affection cardiaque, frère lépreux.

Etant enfant, notre malade fut atteint de rhumatisme et de pneumonie ; à dix-sept ans, il eut une blennorragie.

Il nous déclare qu'il y a trois ans, il se fit une blessure de la manière suivante : s'efforçant de couper une branche d'arbre avec son couteau, celui-ci lui échappa de la main et vint s'implanter dans la partie supéro-interne de la cuisse gauche. Le couteau transperça le membre de part en part ; la pointe sortit, à quatre travers de doigt au-dessous du pli fessier.

Le blessé arrache lui-même le couteau de la plaie ; il s'ensuit immédiatement une abondante hémorragie, à jet intermittent. Il perd connaissance, on le transporte dans un village, où un médecin lui prodigue ses soins.

Le couteau avait produit, à la partie antérieure de la cuisse, une blessure transversale de 5 centimètres ; l'orifice de sortie à la partie postérieure avait environ 2 centimètres.

L'état du malade s'améliore rapidement ; quinze jours après, il peut se lever et reprendre ses occupations à la campagne. Cependant, il souffre toujours à l'endroit de sa blessure.

Plusieurs mois s'écoulent, quand certain jour notre homme, qui avait beaucoup travaillé, ressent à la cuisse gauche des douleurs assez vives ; il porte la main au point douloureux, et découvre une tumeur dure, terminée en pointe, située exactement au niveau de l'ancienne blessure ; en la comprimant, le malade a la sensation d'un corps étranger. A cette époque, bien que ne souffrant pas beaucoup, il éprouve toujours la sensation d'un corps étranger qui le pique et le gêne dans certains mouvements de la cuisse. Dernièrement, plus gêné dans son travail, il se décide à venir à l'hôpital pour nous demander de lui extirper sa tumeur.

A l'examen, nous avons trouvé, à la cuisse gauche, partie supérieure interne, une cicatrice irrégulière, de la grandeur d'une pièce de 5 centimes ; à la partie postérieure, on voyait une cicatrice plus petite.

Au palper, on pouvait constater, précisément au niveau de la cicatrice antérieure, une tumeur très dure, allongée et placée dans la direction des muscles adducteurs. L'extrémité supérieure de la tumeur, terminée en pointe, était très superficielle ; le reste se trouvait englobé par la masse musculaire, de telle sorte que l'extrémité inférieure échappait complètement à la palpation.

Mobile, indolente par elle-même, cette tumeur donnait tout à fait la sensation d'un corps étranger, d'une lame de couteau, si bien que nous crûmes tout d'abord qu'il s'agissait de la lame du couteau avec lequel le malade s'était blessé, mais, sur notre demande, celui-ci nous affirma que la lame ne s'était pas brisée, et que le couteau avait été retiré intact de la blessure.

Une radiographie démontra à la partie interne de la cuisse une ombre allongée, placée dans la direction des adducteurs.

Opération le 26 mai. — Incision longitudinale de 15 centimètres. On trouve, englobée par les fibres musculaires des adducteurs, une tumeur en forme de baguette, de consistance osseuse.

Une partie de la tumeur s'est développée dans la direction de l'ancienne blessure, mais la majeure partie suit la direction des adducteurs. Solidement adhérente aux fibres musculaires, il faut la détacher soigneusement avec la rugine.

Nous avons pu constater, pendant l'opération, que cette tumeur, formée d'un tissu osseux compact, n'avait aucune relation avec le squelette de la cuisse. Il s'agissait bien d'un ostéome intramusculaire libre.

Guérison *per primam*. — Le malade quitte l'hôpital douze jours après l'opération.

Je vous présente l'ostéome en question ; comme vous pouvez le voir, c'est un ostéome ancien, formé de tissu osseux compact. Il a l'aspect d'une baguette de 11 centimètres de longueur ; plus large, sa partie supérieure a 3 centimètres, sa partie inférieure se termine en pointe. Sa surface, légèrement rugueuse, est parsemée de petits trous.

Ostéome musculaire
(grandeur naturelle.)

II. — Homme, âgé de vingt-deux ans, Argentin, agriculteur, entre à l'hôpital des Cliniques le 18 février 1908.

Antécédents nuls, a toujours été sain. Il y a trois mois, nous dit-il, qu'il fut blessé avec un couteau, à la cuisse droite. L'arme pénétra environ de 6 centimètres dans la masse musculaire antérieure de la cuisse. Une hémorragie abondante se produisit. Le

blessé eut recours aux soins d'un empirique de la campagne. Après un mois de suppuration, le malade était complètement rétabli.

Mais bientôt il se plaignit de douleurs à la partie antéro-inférieure de la cuisse, au niveau de la blessure, et découvrit peu de temps après, dans la même région, une tumeur profonde, qui s'accroissait lentement pour atteindre l'état actuel. Dernièrement, les douleurs cessent, mais il constate que la partie inférieure de la cuisse est un peu atrophiée, et qu'il n'a pas de force pour allonger la jambe.

En examinant le malade, on voit que la cuisse droite est un peu atrophiée, mais que cette atrophie est plus visible sur le muscle quadriceps.

A la région antéro-inférieure de la cuisse, on trouve une tumeur de la grosseur du poing, qui, à cause de l'atrophie des muscles, fait au dehors une notable saillie.

Cette tumeur, placée sous la masse musculaire antérieure, est de consistance osseuse, de forme ronde un peu irrégulière, complètement immobile et certainement reliée au fémur par un pédicule.

Sous la radiographie, cette tumeur se présente sous l'aspect d'une ombre de la grosseur d'une orange, qui se continue avec l'ombre du fémur.

Opération le 19 février. — Incision longitudinale de 15 centimètres sur la tumeur, qui se trouve englobée par les fibres musculaires du quadriceps et solidement adhérente au fémur par une large base d'implantation. On détache soigneusement les fibres musculaires avec la rugine, et l'on fait sauter l'ostéome d'un coup de ciseaux. L'hémorragie est abondante; par quelques points de catgut, on suture les muscles et la peau avec du crin; l'on place un drain pendant vingt-quatre heures. Guérison *per primam*.

La tumeur extirpée est de la grosseur d'une orange, de forme irrégulièrement sphérique, de consistance très dure. On peut apercevoir à sa surface des restes de fibres musculaires très adhérents, ainsi que de nombreux petits trous. A la coupe, la tumeur présente l'aspect et la consistance de l'os compact.

Il nous reste maintenant à interpréter la pathogénie de ces ostéomes. S'agit-il d'un ensemencement périostique, ou bien l'ostéome n'est-il que le terme d'évolution d'un processus pathologique, c'est-à-dire d'une myosite?

Il est bien évident que certains ostéomes adhérents, et particulièrement ceux consécutifs aux luxations du coude, sont d'origine périostique.

Mais comment expliquer par la théorie de l'ensemencement périostique les ostéomes intra-musculaires libres, succédant à des traumatismes minimes, à une piqûre musculaire, ou ceux qui se développent autour d'une aiguille ?

Dans les cas dont je viens de parler, le couteau, en se butant sur la surface de l'os, aurait pu enlever un fragment du périoste et l'ensemencer au milieu des fibres musculaires. Hypothèse admissible pour le second cas d'ostéome adhérent, mais, dans le premier cas d'ostéome libre, d'après le trajet de la blessure, le couteau aurait traversé la masse musculaire sans atteindre l'os.

Pour expliquer les ostéomes intramusculaires libres, la théorie de la myosite est très séduisante ; c'est le tissu fibreux qui succède à la rupture et à l'hématome, qui se transformerait plus tard en tissu osseux, c'est-à-dire en ostéome.

Mais cette question de pathogénie, loin d'être tranchée, est encore à l'étude ; aussi serai-je très heureux de connaître, à ce sujet, votre opinion autorisée.

Stérilisation préopératoire par l'air chaud des organes creux à contenu septique,

par M. QUÉNU.

Les chirurgiens qui ont eu à opérer des organes creux à contenu septique et spécialement des cancers de l'utérus ou du rectum, ont eu conscience du grave danger que faisait courir à leurs opérés la moindre effusion du contenu cavitaire, aussi, se sont-ils efforcés d'y parer par divers moyens : tantôt on a cherché à obtenir le nettoyage de la cavité en la grattant à l'aide de la curette, ceci s'est fait et pour l'utérus et pour le rectum ; tantôt on s'est servi de pansements ou d'irrigations préalables, pratiquées plusieurs jours ou plusieurs semaines avant l'opération ; tantôt, enfin, et c'est là un moyen auquel je m'étais arrêté dans ces derniers temps, on a fait précéder l'exérèse d'une véritable cautérisation des surfaces septiques par un antiseptique puissant, tel que le chlorure de zinc au 10e. Dans mes dernières extirpations du rectum, j'ai utilisé le chlorure de zinc dont j'imbibais une compresse, placée et laissée dans le rectum dès le début de l'opération. La plupart des moyens énumérés plus haut sont insuffisants, parce que les liquides injectés glissent sur les surfaces septiques sans les déterger ; il est possible que certains, tels que le curettage,

favorisent les inoculations intravasculaires et, par suite, ne soient pas absolument innocents.

Aussi a-t-on cherché d'un autre côté. J'ai donné pour le rectum cancéreux la formule de l'enlever en vase clos. Duval et moi avons appliqué la même méthode à l'extirpation colpo-utérine, mais il peut se faire que l'étanchéité ne soit pas parfaite, soit que la fermeture ait été incomplète, soit, plus souvent, qu'une paroi ait été déchirée au cours de l'extirpation, et alors c'est la ruine de toutes les précautions accumulées. J'ai pensé qu'il serait possible de mieux résoudre le problème en stérilisant à l'aide de l'air chaud, non seulement le liquide de la cavité, mais les parois elles-mêmes de l'organe creux.

Pour cela, j'ai utilisé le si ingénieux appareil de Gaiffe avec le concours du Dr Vignat. L'opération a été faite en présence de mon ami Nélaton. J'avais à opérer une dame d'une cinquantaine d'années, atteinte, depuis deux ans et demi, d'un cancer du corps de l'utérus. Il s'écoulait par le col sain un liquide horriblement fétide, que n'avaient pu modifier ni les injections, ni les pansements oxygénés quotidiens. Avant de procéder à l'extirpation, j'insufflai dans l'intérieur de la cavité utérine, à l'aide d'un long tube métallique, de l'air chaud à 300 degrés pendant une dizaine de minutes, puis, pendant trois à quatre minutes, de l'air à 600 degrés; cela fait, je fermai le col à l'aide d'un surjet et je fis procéder à la libération vaginale du col par mon assistant, M. Duval. Je procédai ensuite au temps abdominal, qui fut très laborieux, en raison de l'obésité de la malade et de la fixité des organes. Il y eut forcément des attouchements des surfaces vaginales, et, en raison de cela, l'opération ne fut pas absolument aseptique. Néanmoins, malgré une complication du côté du cœur qui survint du troisième au huitième jour, l'état du ventre ne nous inspira jamais aucune inquiétude, et la malade est actuellement guérie.

Quel résultat avais-je obtenu du côté de la cavité utérine? Voilà ce qu'il était intéressant de constater. La cavité utérine a été ouverte par M. Landel et des tubes ont été ensemencés en aérobies et en anaérobies avec le contenu et les fragments de paroi. Or, aucun ne poussa, les tubes demeurèrent absolument stériles. Voici la pièce enlevée, la surface muqueuse était tapissée de végétations desséchées.

Cette méthode me paraît simple, élégante et inoffensive. J'ai l'intention de l'appliquer à la stérilisation partielle du segment cancéreux à enlever chez un malade atteint de cancer du rectum, que je dois prochainement opérer.

M. GUINARD. — Très intéressé par la communication de M. Quénu, je lui demanderai quelques renseignements complémentaires. Est-ce que cet air à 600 degrés n'a pas produit d'escarres sur l'utérus? Est-ce qu'il ne craint pas qu'il en produise dans le rectum, dans l'S iliaque et dans le côlon quand il en insufflera dans le rectum? C'est une simple question que je pose. J'ajoute que l'utérus communique avec la cavité péritonéale par la trompe, et cette communication laisse très bien passer les liquides qu'on injecte sous pression dans la cavité utérine. Il y a quelques années, quand je faisais beaucoup d'hystérectomies vaginales, j'avais l'habitude, avant d'opérer, d'injecter avec la seringue de Braun, dans la cavité utérine, de la teinture d'iode pure. J'ai constaté bien des fois que cette teinture d'iode avait coloré la muqueuse des trompes quand elles étaient saines, jusqu'au pavillon. L'air à 600 degrés passera-t-il dans les trompes comme la teinture d'iode? Et s'il va jusqu'au péritoine, quelle action aura-t-il sur cette séreuse? Autant de questions que M. Quénu a dû se faire, comme je les fais ici, et qui me semblent importantes.

M. QUÉNU. — Je n'ai évidemment que l'expérience d'un seul cas; pourtant je rappellerai que la chaleur se propage difficilement à travers les tissus vivants; il m'est souvent arrivé, pour prendre un exemple, de cautériser avec le thermo-cautère au rouge blanc une hémorroïde, alors que mon doigt était introduit dans l'anus. Eh! bien, cette mince couche d'un demi-centimètre de parties molles qui séparait mon doigt de la zone brûlée suffisait à le protéger de la température. Du reste, l'examen de l'utérus enlevé montre que l'action desséchante de l'air chaud n'a pas pénétré très profondément et qu'elle s'est arrêtée à quelques millimètres de la surface interne.

Je ne crains guère la pénétration par les trompes; je ne crois pas qu'elles soient aisément accessibles dans ces utérus bourrés de néoplasme; et, d'autre part, pour qu'elle se produise, une pression est indispensable : il n'y en a pas dans le procédé indiqué.

Pour le rectum, je comprends les réserves de M. Guinard et je me les suis faites; mais je compte bien utiliser une technique spéciale, fermer aux tampons la partie profonde de l'intestin, ou, mieux encore, si je pratique l'opération abdomino-périnéale, le lier par le ventre avant de recourir à l'air chaud.

C'est une méthode à l'étude et dont l'application demande, sans doute, à être précisée, mais elle me semble appelée à rendre de précieux services.

Un cas de contrôle histologique d'une greffe ovarienne humaine,

par MM. QUÉNU et SAUVÉ.

La conservation des ovaires a depuis une quinzaine d'années préoccupé les chirurgiens. Les recherches physiologiques d'une part, et, d'autre part, les ménopauses artificielles que causent les opérations sur l'utérus et les annexes tendent en effet à bien établir l'existence d'une sécrétion interne de l'ovaire. Cette question n'est d'un intérêt ni purement particulier, ni purement théorique. L'un de nous a déjà insisté devant cette Société sur l'importance de conserver à l'individu le bénéfice de la sécrétion interne du testicule; et, d'autre part, l'on admet actuellement que d'une manière générale tous les tissus, tous les organes ont une sécrétion interne qui pourvoit non-seulement à leur défense personnelle mais bien souvent à celle de tout l'organisme. En outre, l'intérêt de la conservation de la sécrétion interne ovarique est un intérêt puissamment pratique dans la chirurgie contemporaine ; et il est capital de savoir si vraiment cette sécrétion interne vaut la peine d'être scrupuleusement conservée toutes les fois que ce sera opératoirement possible, ou s'il faut ne pas tenir pour très valable ce que Segond appelle ironiquement la pharmacie ovarique.

Les recherches physiologiques actuelles ont établi que la sécrétion interne de l'ovaire avait un double rôle : un rôle génital, qui commence à la fécondation de l'ovule et qui, en hypertrophiant l'utérus avant même que l'œuf n'y soit greffé, le prépare précisément à recevoir et à nourrir cet œuf; et un rôle général, s'exerçant sur les échanges nutritifs de l'organisme, semblant synergique de la sécrétion thyroïdienne, dont la suppression cause l'atrophie du tractus génital et la production artificielle des troubles généraux qui caractérisent la ménopause.

Il semble donc bien établi pour l'heure que la conservation des ovaires vaut vraiment d'être tentée, et le chirurgien peut la tenter par deux moyens : ou bien en laissant simplement en place l'ovaire dans les hystérectomies pour des affections simplement utérines, ou bien en greffant l'ovaire enlevé dans un endroit approprié. Ces deux questions : conservation de l'ovaire et greffes ovariennes, sont donc absolument connexes : ce sont deux moyens différents d'arriver au même but.

Elles n'ont pas les mêmes indications; il y a bien des cas où la conservation pure et simple ne peut être tentée ; dans un très grand nombre de cas, si elle est théoriquement possible, elle complique pratiquement l'opération d'une telle manière que bien

des chirurgiens préfèrent ne plus la risquer. Enfin, toutes les fois qu'une partie de l'ovaire est malade, elle ne doit pas être tentée.

Pour que la greffe ovarienne mérite de remplacer la conservation ovarienne impossible, ou difficile, il faudrait que l'on puisse démontrer :

1° *Son innocuité absolue* : c'est là la première condition et la plus essentielle ; 2° *sa facilité d'exécution* ; 3° son efficacité.

Les deux premières conditions ont été envisagées par notre collègue Tuffier, dans ses communications à votre Société et dans la thèse de son élève Jordry. M. Sauvé, qui l'a assisté pendant une année, et qui a pratiqué des greffes expérimentales (1), a pu se rendre compte par lui-même de la simplicité de la méthode. Quant à la question de l'innocuité, elle n'est pas absolument tranchée, et nous avons dû précisément enlever un ovaire que M. Tuffier avait greffé sous la peau en raison des troubles locaux qu'il occasionnait.

C'est l'examen histologique de cette greffe ovarienne chez la femme qui est le point de départ de cette communication, dans laquelle nous insisterons surtout sur l'efficacité histologique de la greffe. Il ne nous semble pas, en effet, que la méthode employée par M. Jordry soit suffisante pour contrôler l'efficacité de la greffe : les données physiologiques que nous possédons actuellement concernant le rôle de la sécrétion interne de l'ovaire sur les échanges généraux des tissus sont trop imprécises pour fournir une base sérieuse de contrôle. Seule, la structure des organes greffés nous apparaît comme un témoignage utile de leur intégrité : nous ne disons pas absolument certain, pour la raison que le rôle *physiologique* des différents éléments *histologiques* de l'ovaire est d'étude trop récente pour être tenu comme démontré.

Nous avons eu précisément la bonne fortune de pouvoir faire l'examen histologique d'une greffe ovarienne humaine datant de dix mois. Nous ne connaissons actuellement dans la science qu'un seul cas analogue : celui que Paukow a publié dans le *Zentralblatt für Gynäkol.*, le 1er août 1908 : l'appoint personnel du nouveau cas que nous vous présentons est donc très utile.

Il s'agit d'une femme de vingt-cinq ans, mère d'une fillette, qui a eu son accouchement en 1906. Elle s'est levée onze jours après l'accouchement. Depuis cette époque elle souffre violemment dans le bas-ventre. Ces douleurs sont exacerbées par la marche qui, de ce fait, devient presque impossible. M. Tuffier, consulté, trouva une salpingite double et conseilla la castration en informant la malade qu'il pratiquerait une greffe ovarienne sous la peau du ventre.

(1) Ce double sujet sera ultérieurement étudié dans la thèse de M. Sauvé.

Depuis l'opération, pratiquée en mai 1907, la malade a cessé d'être réglée ; elle a à tous moments des bouffées de chaleur ; elle éprouve tous les mois des vertiges qui la gênent beaucoup dans son travail ; elle a assez souvent des vomissements ; elle n'a jamais eu de crises de nerfs. Actuellement elle souffre constamment du ventre, qui est très sensible superficiellement, et ne peut même supporter le poids des jupons. A l'examen on constate, à égale distance de la ligne blanche et de l'épine iliaque antérieure et supérieure sur la ligne horizontale, une tumeur du volume d'un petit œuf de poule, de consistance molle, très sensible à la palpation et nettement intra-pariétale.

Le 22 février 1908 la malade est opérée à la fondation Péreire, et l'on trouve dans le tissu cellulaire sous-cutané de la paroi abdominale une petite masse bleuâtre, bosselée, irrégulièrement lobée, du volume total d'un œuf de pigeon. A la surface fait saillie un kyste gros comme une noisette et rempli d'un liquide brunâtre ; à côté est un autre kyste du volume d'un haricot et renfermant un peu de sang. Une coupe montre le parenchyme de la glande traversé par une bande fibreuse de 6 à 7 millimètres d'épaisseur ; on y trouve plusieurs petits kystes ne dépassant pas le volume d'un pois et renfermant tous un liquide sanguinolent. Trois fragments sont placés dans le Flemming par M. Quénu lui-même, qui les emporte. Le reste est conservé, dans un mélange à parties égales d'alcool et de sublimé, à la Fondation.

Examen microscopique. — Les coupes ont été colorées les unes à l'alun de fer, les autres à la safranine. La plupart d'entre elles, une vingtaine environ, ne présentent plus aucune trace de tissu ovarique : on ne retrouve sur la coupe que du tissu conjonctif et adipeux, sans aucune trace de cellules interstitielles. Sur deux coupes seulement, nous avons pu déceler des fragments d'épithélium semblant être de l'épithélium germinatif ; nulle part, nous n'avons vu de cellules interstitielles, de follicules primordiaux ou de follicules de de Graaf. Les petites cavités situées dans ce tissu épithélioïde sont remplies de globules sanguins et tapissées par du tissu fibreux.

La nature et la vitalité de cet épithélium nous semblant sujettes à conteste, nous avons prié notre ami, M. Branca, agrégé de la Faculté, d'examiner ces deux coupes, et il a bien voulu nous remettre la note suivante :

« Les deux coupes examinées comprennent deux zones :

1° La zone profonde est essentiellement formée d'éléments adipeux individualisés en lobules par des cloisons fibreuses qui servent de voie aux gros vaisseaux sanguins et aux nerfs ;

2° La zone superficielle est formée d'éléments conjonctifs, de leucocytes, de vaisseaux, d'éléments épithélioïdes. Sur un petit segment de la coupe, cette zone est munie d'un revêtement épithélial.

Aucune trace d'ovisacs et d'ovules dans toute l'étendue de la coupe.

a) Les éléments conjonctifs sont surtout représentés par des cellules fixes orientées parallèlement à la surface de l'organe;

b) Au milieu de ces éléments on observe quelques leucocytes, et, dans un territoire, une hémorragie qui a diffusé sur une certaine étendue;

c) Les vaisseaux sanguins sont ici représentés par des capillaires qui arrivent presque au contact de l'épithélium de revêtement;

d) Quant aux lymphatiques, ils se présentent sous forme de lacunes volumineuses, ovoïdes, ou de boyaux moniliformes; ils sont vides, bordés d'endothéliums, munis d'une très mince paroi confondue avec le tissu ambiant;

e) Enfin on observe sous l'épithélium de revêtement, mais partout séparé de lui par le tissu conjonctif, une nappe de cellules épithélioïdes qui ressemblent beaucoup aux cellules de la surface. (Il eût été très intéressant de chercher si cette nappe épithéliale était en continuité avec l'épithélium de revêtement; en ce cas, on eût pu l'interpréter comme une végétation de cet épithélium; à la forme près, elle eût rappelé les bourgeons de Valentin Pflüger, qui se détachent de l'épithélium germinatif pour donner naissance aux ovules et aux ovisacs.) Si cette interprétation est exacte, on pourrait donc se demander s'il ne va pas se produire, après l'atrophie des follicules ovariques, une régénération de follicules nouveaux;

f) L'épithélium de revêtement est simple ou stratifié sur deux ou trois couches, selon les points considérés.

Tous les éléments sont polyédriques.

Il n'existe pas d'ovules primordiaux.

Le noyau, la disposition de tous ces éléments rappellent l'aspect de l'épithélium germinatif de l'embryon des mammifères. »

Cas de Paukow. — En regard de notre cas, nous croyons utile de placer une rapide analyse de celui de Paukow. Il s'agit d'une femme ostéomalacique opérée par Paukow le 28 mars 1905. Il avait, après laparotomie, transplanté les deux ovaires dans le cul-de-sac vésico-utérin.

Les règles revinrent trois mois après l'opération, mais de plus en plus douloureuses; elles finissent par durer dix à douze jours, et la malade est réopérée le *7 mai 1908*, trois ans après la pre-

mière intervenvion. Paukow enlève cette fois les deux ovaires transplantés.

A l'examen histologique la substance corticale est prédominante sur la substance médullaire. On retrouve des corps jaunes, les uns vieux, les autres récents, des follicules primordiaux et des ovules, et rien, dit textuellement Paukow, rien dans l'architecture de ces ovaires transplantés ne diffèrent de l'architecture ovarienne normale.

Conclusions. — La question des greffes expérimentales, comme celle de la technique et de l'histoire des greffes ovariennes humaines, sera étudiée dans la Thèse prochaine de M. Sauvé. Qu'il nous suffise de dire que l'on peut très facilement obtenir sur l'animal des greffes parfaitement prises, où l'on retrouve les cellules épithéliales de la lignée germinative et les cellules interstitielles. Pour ce qui est des greffes humaines, nous ne pouvons rien conclure, les deux seuls faits connus étant contradictoires.

M. Mauclaire. — Dans la prochaine séance, je rapporterai l'observation d'un cas dans lequel la greffe ovarienne semble avoir réussi; mais je dois dire, dès maintenant, que je n'ai pas d'examen histologique.

M. Routier. — Je demanderai à M. Quénu quel avait été, chez la malade, le résultat thérapeutique ou physiologique de la greffe ovarienne?

M. Quénu. — D'après les détails consignés dans l'observation que j'ai rapportée, la malade avait des bouffées de chaleur et divers accidents qui permettent de mettre en doute, dans ce cas, l'efficacité de la greffe.

Rapports.

Tumeur de la clavicule d'origine thyroïdienne, par M. GUIBÉ.

Rapport par M. F. LEGUEU.

Le 26 février 1908, M. Guibé nous a présenté une malade sur laquelle il avait pratiqué l'ablation de la clavicule. Le résultat fonctionnel était excellent. Voici son observation :

Mme M..., âgée de cinquante et un ans, ménagère, entre salle Lenoir au commencement de juillet 1907 pour une tumeur de l'épaule droite.

La malade a encore ses parents, vivants et en bonne santé : son père est âgé de soixante-dix-neuf ans et sa mère de soixante-seize ans. Elle a eu deux enfants : une fille, il y a trente ans, morte de scarlatine à sept ans, et un fils, il y a vingt et un an, actuellement très bien portant.

Jusqu'ici elle aurait toujours été en bonne santé. Elle a été opérée, il y a neuf ans, d'urétrocèle et de fistule urétrale.

Depuis plusieurs années, la malade est atteinte de rhumatismes aux diverses articulations, mais surtout depuis Pâques 1906; il y a quinze mois, les douleurs devinrent plus vives et plus tenaces dans l'épaule droite ; il apparut dans cette épaule et dans la partie droite du cou de la gêne pendant les mouvements. Au mois de janvier, les douleurs augmentèrent encore : on la traita pour des rhumatismes par des pointes de feu, des vésicatoires, ce qui n'atténua pas les douleurs. A un moment cependant, l'épaule aurait été également plus enflée que maintenant; en tout cas, à aucun moment, il n'a eu là d'abcès, ni de traumatisme.

Actuellement (juillet 1907), la malade se plaint d'une vive douleur dans le bras, l'épaule et le cou du côté droit. La douleur occupe tout le bras, descend à l'avant-bras sur le bord externe et se termine vers le poignet; c'est une douleur intermittente, s'accompagnant d'élancements, pas plus intense la nuit que le jour. La malade se plaint encore de douleurs dans l'omoplate et dans le côté du cou.

A l'inspection, on remarque les traces de pointes de feu, très abondamment appliquées sur toute la face externe du bras jusqu'au coude et en arrière sur tout le moignon de l'épaule jusqu'au rachis ; il y a un peu d'œdème du bras, mais pas d'œdème de l'avant-bras ni de la main.

Sur le sommet de l'épaule, on constate une tumeur nettement pulsatile, grosse environ comme un œuf de poule, répondant au tiers externe de la clavicule. La peau, à son niveau, est intacte; il n'y a pas de rougeur, pas de veinosités sous-cutanées.

A la palpation, les deux tiers internes de la clavicule sont intacts, puis l'os disparaît assez brusquement dans la tumeur, sans que l'on

sente de gonflement de l'os à ce niveau. Sur la tumeur la peau est intacte, glissant facilement et partout sur elle ; peut-être est-elle plus chaude à ce niveau.

La tumeur est régulière, lisse, sans aucune bosselure appréciable, au moins sur sa face superficielle ; elle présente très nettement des battements et de l'expansion. Sa consistance est ferme, tendue, mais fluctuante : il n'y a pas de réductibilité appréciable. En aucun point on ne sent autour d'elle, ou sur elle, un rebord osseux ou une crépitation parcheminée. En dehors, elle ne déborde pas le bord externe de l'acromion ; en dedans, elle n'envahit pas le creux sus-claviculaire ; en arrière, elle arrive jusqu'à l'épine de l'omoplate ; en avant, elle déborde un peu la clavicule, mais permet de sentir facilement l'apophyse coracoïde.

La palpation de cette tumeur est légèrement douloureuse ; il existe même un point douloureux assez net à la partie postérieure de la tumeur, et un autre au niveau de l'apophyse caracoïde.

L'œdème masque l'atrophie du deltoïde, qui est probable ; la tête humérale semble légèrement augmentée de volume. L'omoplate n'est pas détachée du tronc.

A l'auscultation on n'entend aucun souffle au niveau de la tumeur. Le pouls carotidien est identique des deux côtés ; le pouls radial droit est un peu plus faible que le gauche, mais sans retard appréciable.

On ne sent rien de particulier en avant dans le creux sous-claviculaire ; rien non plus dans le creux axillaire, mais la palpation de ce dernier est rendue difficile par suite de l'impossibilité d'écarter le bras du tronc. Il n'y a pas de ganglions axillaires ou sus-claviculaires.

Tous les mouvements de l'épaule, actifs ou passifs, sont très réduits ; ceux du coude sont normaux comme force et étendue, ainsi que ceux du poignet. Il n'y a aucun trouble trophique de la main ni des doigts.

Dans le reste du corps il n'y a rien de particulier à signaler ; le cœur et les poumons sont en bon état. Il n'y a pas d'albumine dans l'urine.

Le diagnostic posé fut celui de tumeur maligne pulsatile de l'extrémité externe de la clavicule. La radiographie le confirma d'ailleurs, en montrant que si l'humérus et l'omoplate paraissent normaux, le tiers externe de la clavicule a complètement disparu ; le tissu osseux cesse brusquement sans s'effiler ou présenter cet aspect rongé qu'on note parfois au niveau des tumeurs des os.

L'opération est pratiquée le 10 juillet 1907 sous le chloroforme : incision transversale suivant le bord antérieur de la clavicule jusqu'au niveau de son extrémité interne. Section du grand pectoral au ras de l'os, section du chef claviculaire du sterno-mastoïdien. Isolement de la clavicule à sa partie moyenne et section à la scie. Le segment interne est alors saisi avec un davier et isolé jusqu'en dedans, puis désarticulé et enlevé. Pendant ce temps, une petite plaie a été faite sans doute à la veine sous-clavière : il se produit un hématome assez considérable qui gêne beaucoup pour l'hémostase ; pour y arriver, on est obligé de lier la veine sous-clavière au point où elle croise la pre-

mière côte en dehors de la plaie et de faire une ligature latérale de la veine au niveau approximatif de la plaie. Il y a eu, à deux ou trois reprises, un sifflement insignifiant, indice d'une légère aspiration d'air dans la veine.

Le fragment externe de la clavicule est alors extirpé; pour cela, l'incision antérieure est prolongée en épaulette jusque vers le milieu de l'épine de l'omoplate. La lèvre supérieure de l'incision est disséquée pour mettre bien à nu la tumeur, le trapèze est sectionné à quelque distance de l'os; on sectionne de même la partie externe du grand pectoral et le deltoïde; la veine céphalique est coupée et liée. L'acromion est alors divisé à la pince coupante au niveau de son union avec l'épine, puis l'acromion et la moitié externe de la clavicule sont enlevés en masse avec la plus grande facilité après section des ligaments coraco-claviculaire. L'hémostase est longue et pénible, car il y a une hémorragie veineuse abondante, due évidemment à la ligature de la veine sous-clavière; elle est faite avec le plus grand soin. On fixe par quelques points le deltoïde à la face profonde de la peau de la lèvre supérieure de l'incision. Fermeture de la plaie par des agrafes avec drainage. Pansement compressif.

Suites opératoires. — Elles furent d'abord très bonnes; par le drain se fit un écoulement très abondant de liquide d'abord séreux, qui, à la longue, se troubla et devint un peu séro-purulent. Cet écoulement a provoqué au niveau de la partie la plus interne de l'incision une petite fistulette, qui ne s'est guère fermée qu'il y a un mois. Le reste de l'incision se réunit bien.

Mais la malade, qui était rhumatisante, fut prise d'une crise violente de rhumatisme au niveau des deux membres supérieurs, du thorax et du rachis, avec douleurs très marquées, tenaces, qui ne s'apaisèrent qu'à peine par l'aspirine et nécessitent encore à l'heure actuelle un traitement énergique et des injections de morphine.

Etat actuel (février 1908). — La malade a bon aspect; elle n'est pas amaigrie; mais, à son dire, aurait au contraire plutôt repris un peu de forces depuis quelque temps. Elle se plaint seulement de douleurs assez vives aux deux membres supérieurs et au thorax. Il n'y a, d'ailleurs, pas un mois que ces douleurs lui permettent de mouvoir un peu ses membres supérieurs.

Lorsqu'on l'examine nue, on constate surtout l'existence de la cicatrice opératoire et une saillie arrondie pointant en haut et en avant à la partie supérieure et antérieure du moignon de l'épaule. Ce moignon se trouve à la même hauteur et à la même distance de la ligne médiane que celui du côté opposé.

Il existe à la face antérieure de l'aisselle un réseau veineux assez développé; c'est le seul signe qui persiste de la ligature de la sous-clavière.

A la palpation, on sent avec la plus grande facilité et très nettement les contours de la tête humérale, la section de l'acromion au niveau de son col. Sur le trajet de l'incision, il n'existe aucune trace d'induration, aucun fragment d'os reproduit, ce qui est naturel, puisque la résection

a été faite extra-périostique; on ne sent rien qui puisse faire penser à une récidive dans la plaie.

Au point de vue fonctionnel, la malade dit mieux se servir du bras opéré que du bras opposé.

A droite (côté opéré), l'abduction directe sans bascule de l'omoplate atteint 45 degrés environ; mais la malade peut arriver à lever son bras presque verticalement. Le bras peut être élevé directement en avant jusqu'à l'angle droit, et porté aussi bien en arrière que normalement. La rotation en dehors et surtout en dedans est égale à la normale.

Le mouvement de circumduction est très étendu; la malade peut toucher avec sa main le bord externe du trapèze droit, sans arriver toutefois jusqu'à la ligne médiane; elle peut atteindre le sommet de la tête, l'épaule gauche, les deux épines iliaques droite et gauche, la fesse et remonter dans le dos jusqu'à la région lombaire.

A gauche (côté sain), l'abduction directe n'est pas plus étendue : le bras peut être porté directement en avant un peu plus haut que l'horizontale; en revanche, c'est à peine s'il peut être porté en arrière. La main gauche atteint plus facilement le cou, mais elle n'atteint qu'avec peine la fesse gauche et ne peut remonter au-dessus d'elle.

Si on étudie les muscles de l'épaule, on voit que tous les muscles désinsérés (deltoïde, grand pectoral, trapèze, sterno-mastoïdien) ont perdu leur contractilité, cliniquement tout au moins, et se sont atrophiés dans toute la région qui correspond aux fibres désinsérées; les portions qui ont conservé leurs insertions se contractent au contraire avec force. Dans les mouvements d'abduction, on sent facilement les contractions énergiques du sus-épineux.

L'examen du reste du corps de la malade ne révèle rien d'anormal, sinon l'existence, le long du bord gauche du sternum au niveau de la partie interne du sein, d'un petit noyau dur, gros comme une noisette, implanté sur l'os, et qui semble être un point de récidive.

Examen de la pièce. — La tumeur enlevée, grosse environ comme un petit œuf de poule, coupée d'un bout à l'autre, se présente comme entièrement charnue, sans trace de cavité kystique et sans gros vaisseaux apparents à la coupe. Elle est grisâtre, avec, au centre, une coloration un peu plus rosée.

La clavicule a été complètement détruite par elle dans son tiers externe : nulle part on ne rencontre, dans son intérieur, d'aiguilles ou de parcelles osseuses.

La tumeur est environnée d'une capsule formée du tissu conjonctif et des aponévroses voisines tassées, mais il n'y a pas de plan de clivage autour d'elle.

L'examen histologique a été pratiqué par M. Herrenschmidt, chef du laboratoire de la Clinique chirurgicale de Necker, qui m'a remis la note suivante :

Les préparations microscopiques offrent un aspect inattendu : celui d'une tumeur *épithéliale glandulaire*. Elle est composée d'acini arrondis

ou allongés, de tubes creux à une ou deux assises de cellules de revêtement, logés dans une trame conjonctive extrêmement légère, faite de fibres conjonctives et surtout de capillaires sanguins plus ou moins fins ou dilatés, ou rompus (lacs hémorragiques).

Ces formations d'apparence glandulaire laissent souvent apercevoir une lumière centrale vide ou occupée par une sécrétion (?) amorphe. Mais en beaucoup d'endroits les tubes sont pleins; on trouve même des points où la prolifération est absolument désordonnée. Les cellules néoplasiques sont cubo-cylindriques, avec bord bien nettement limité dans les formations creuses; elles sont plus ou moins arrondies dans les foyers de prolifération désordonnée. Le protoplasma est granuleux, le noyau rond ou ovale, plutôt clair, laissant voir le nucléole.

Les granulations du protoplasma sont vaguement violacées par la thionine; le produit de sécrétion est rouge par l'éosine, jaune par le Van Giesen, vert par la thionine.

Il n'y a pas de zones de ramollissement dans la tumeur. Elle semble s'accroître excentriquement par l'envahissement des gaines périvasculaires, qui sont les premières prises en dehors de la masse.

Cette tumeur a certains points de ressemblance avec une tumeur épithéliale salivaire ou thyroïdienne, mais sa localisation force à un diagnostic circonspect : il pourrait s'agir d'un endothéliome des vaisseaux lymphatiques. Cette question difficile de la nature de la tumeur pourra être, nous l'espérons, tranchée par de nouveaux examens.

Sur ma demande, M. Guibé a bien voulu revoir sa malade, et voici ce qu'il en dit :

J'ai revu mon opérée le 10 novembre 1908. Il n'y a rien à signaler du côté de la plaie opératoire, qui est absolument saine et souple et ne présente aucune trace de récidive, mais simplement un peu de douleur à la pression en un ou deux points, au niveau du creux sus-claviculaire. Il existe un point semblable à gauche, en arrière de la partie moyenne du sterno-mastoïdien.

Le petit nodule que j'avais constaté sur le bord du sternum, au mois de février, a complètement disparu : on n'en trouve plus trace maintenant.

L'état général est excellent; la malade se porte bien, a repris de l'embonpoint, mais présente toujours des douleurs rhumatismales plus ou moins généralisées; elle est légèrement morphinomane (deux piqûres par jour).

La malade est très irritable, se mettant facilement dans des colères qui ne durent pas; elle est très frileuse, se plaignant toujours de froid. Le pouls bat 86. Le corps thyroïde est normal, peut-être un peu abaissé.

Depuis un an, la ménopause est survenue.

Au point de vue fonctionnel, le bras est très utile; elle peut l'élever en l'air bien au-dessus de l'horizontale, sans toutefois arriver à la verticale; elle peut porter des poids relativement lourds; son mari affirme lui avoir vu porter un seau de 8 à 9 litres plein d'eau.

C'est pour s'habiller qu'elle est le plus gênée, car elle peut difficile-

ment porter son bras en arrière, et, dans cette position, l'abduction est à peu près impossible.

Ce résultat fonctionnel à la suite de l'ablation de la clavicule est conforme à ce que nous observons d'habitude en ces circonstances; dans un travail publié autrefois, j'ai moi-même (1) montré combien l'ablation de la clavicule gênait peu le fonctionnement du membre supérieur. La compensation s'effectue aisément à l'aide des insertions musculaires conservées, et les malades ne sont pas plus gênés au point de vue fonctionnel que le moignon de l'épaule n'est déformé par la suppression de la clavicule.

J'ai demandé également à M. Guibé de faire préciser par M. Herrenschmidt la nature exacte de sa tumeur. Voici le résultat de cette enquête supplémentaire :

Examen complémentaire sur trois fragments repris dans la tumeur.

Les images histologiques sont les mêmes que celles décrites d'après les premiers fragments prélevés. Il y a cependant des points où les acini à contenu x (dont les réactions colorantes histologiques sont les mêmes que celles de la substance colloïde) sont assez confluents et quelques-uns assez dilatés pour augmenter encore l'analogie avec une prolifération d'origine thyroïdienne. D'autre part le stroma fin et très vasculaire éloigne plutôt de l'hypothèse endothéliome lymphatique, de sorte que les probabilités se cantonnent définitivement dans les suppositions d'une tumeur salivaire ou thyroïdienne.

L'explication de la présence d'une tumeur de nature salivaire au niveau de la clavicule est difficile à donner; au contraire des fragments aberrants de tissu thyroïdien ont été déjà rencontrés dans tout le champ méso-branchial et dans le médiastin antérieur, de sorte que l'hypothèse de la nature thyroïdienne de cette tumeur est celle qui réunit au point de vue histologique et pathogénique les présomptions les plus raisonnables.

Les tumeurs de la clavicule d'*origine congénitale* sont très rares. Dans son travail sur les tumeurs osseuses à structure thyroïdienne (*Wirchow's Archiv* Bd CLXX, S. 464, 1902), E. Gierke n'en cite pas un seul cas. Nous en avons cependant trouvé deux cas relativement récents, l'un d'Estor et Massabuau, l'autre de Halpérine.

Dans le cas d'Estor et Massabuau (*Revue de Chirurgie*, 1908, tome XXXVIII, p. 343), il s'agissait d'une tumeur des deux tiers externes de la clavicule, développée depuis cinq ou six mois chez une personne d'une cinquantaine d'années, qui fut enlevée en février 1907, et qui en août 1908 ne présentait pas encore de réci-

(1) F. Legueu. Des sarcomes primitifs de la clavicule. *Arch. des Sciences médicales*, janvier 1896, n° 1.

dive. A l'examen histologique, la tumeur se présentait comme une tumeur évidemment congénitale, mais d'une tout autre nature que la nôtre, car, par sa structure, elle rappelait absolument les kystes multiloculaires congénitaux du cou ; c'est d'ailleurs dans un article sur ce sujet que l'étudient les auteurs.

L'autre cas, au contraire, étudié par Halpérine qui en a fait le sujet de sa thèse inaugurale (*Thèse* de Zürich, 1096-1907), est d'autant plus intéressant qu'il se superpose absolument à celui de M. Guibé. Il s'agissait d'un homme de cinquante-quatre ans, de bonne santé habituelle, qui portait depuis vingt ans une petite tumeur à la partie externe d'une des clavicules. A la suite d'un traumatisme assez violent du thorax et de l'épaule correspondante, cette tumeur se mit à croître assez rapidement et, lorsqu'on en pratiqua l'extirpation, elle avait le volume d'un petit poing, dépassait la clavicule en soulevant le trapèze. Elle était de consistance assez variable suivant les points, tantôt molle, tantôt dure, et présentant par places de la crépitation parcheminée ; mais nulle part n'existait de souffle, ni de battements. Presque indolore, elle ne gênait que fort peu les mouvements de l'épaule. L'extirpation de la clavicule fut pratiquée et s'accompagna d'une hémorragie notable au niveau de la tumeur.

A l'examen histologique la tumeur présentait comme la nôtre une structure nettement thyroïdienne et l'auteur, qui l'a soigneusement examinée au point de vue de la possibilité d'un endothéliome, périthéliome ou angiosarcome, a fini par admettre qu'il s'agissait bien d'une tumeur thyroïdienne.

Un point cependant différencie l'observation de M. Guibé ; la malade présente un corps thyroïde absolument normal, plutôt même atrophié, tandis que le malade de Halpérine portait un goitre plus développé à droite qu'à gauche.

Quelle est la nature de la tumeur que M. Guibé a observée ? S'agit-il d'une de ces tumeurs métastatiques de structure thyroïdienne telles qu'on en rencontre avec certains cancers du corps thyroïde ou même avec certains goitres d'aspect bénin, mais tuant par généralisation ou même parfois en l'absence de toute lésion apparente du corps thyroïde ?

Dans le cas de M. Guibé la question est assez difficile à trancher, car l'apparition de la tumeur semblait relativement récente : cependant l'absence de toute autre nouvelle tumeur analogue semble bien prouver qu'il ne s'agit pas de métastase. Ce qui nous confirme dans cette idée, c'est la ressemblance de cette tumeur avec celle de Halpérine, qui, elle, n'était certainement pas une métastase pour plusieurs raisons valables. La première est la longue durée de l'affection, car la tumeur remontait à au moins

vingt années, et jamais métastase d'une tumeur maligne n'aurait mis pareil temps à évoluer. En outre, Halpérine, ayant examiné la teneur en iode de la tumeur, n'a pas été peu surpris de n'en pas trouver; or, les recherches de Gierke ont montré que l'iode existait généralement en abondance dans les tumeurs osseuses de type thyroïdien. Il s'agissait dans toutes ses observations de métastases.

S'il ne peut s'agir de métastase de tumeur thyroïdienne, il ne peut être question que d'une malformation d'origine congénitale, car la structure de la tumeur ne répond à aucun type connu de tumeur primitive bénigne ou maligne du tissu osseux. Il faut donc admettre ici l'existence d'une inclusion intra-osseuse d'un bourgeon de l'ébauche thyroïdienne. Et cette opinion se trouve confirmée par le cas d'Estor et Massabuau où il s'agissait évidemment d'une tumeur congénitale et d'une tumeur par enclavement non pas de l'ébauche thyroïdienne, mais d'un autre tissu branchial.

Une preuve de cette origine congénitale serait, pour Halpérine, l'absence même de teneur en iode de sa tumeur. On sait, en effet, que ce n'est que tout à fait à la fin de la vie fœtale que le corps thyroïde commence à sécréter de l'iodothyrine. Or, ici la tumeur aurait conservé ses caractères embryonnaires et en particulier son fonctionnement embryonnaire en ne sécrétant pas d'iodothyrine; on sait qu'il en est ainsi dans les goitres présentant les caractères de l'adénome fœtal décrit par Wölfler.

On pourrait à bon droit s'étonner de trouver dans un os des débris d'ébauches thyroïdiennes, mais lorsque cet os est la clavicule, cela devient beaucoup plus naturel. La clavicule est, en effet, un os extrêmement précoce, puisque son ossification débute dès la septième semaine de la vie embryonnaire; elle se développe d'ailleurs à la partie supérieure du thorax tout près du sinus præcervicalis, presque en pleine région branchiale. En outre, comme l'a montré Gegenbaur, il s'agit d'un os de revêtement qui se développe en plein mésenchyme, sans ébauche cartilagineuse préformée, et qui se trouve par conséquent dans d'excellentes conditions pour englober un fragment de tissu thyroïdien.

Messieurs, je vous propose de publier intégralement l'observation si rare de M. Guibé et de lui adresser nos remerciements.

De l'hématocèle par rupture d'un kyste hématique de l'ovaire, par F. JAYLE.

Rapport par M. P. LEGUEU.

Les études faites dans ces vingt dernières années sur la grossesse extra-utérine ont nettement montré que dans tout épanchement sanguin pelvien il fallait toujours songer à la rupture d'un œuf ectopique, tubaire, ovarique, abdominal. Peu à peu s'est établie cette doctrine que « l'hématocèle reconnait pour cause unique, en pratique, la grossesse extra-utérine ».

Cette doctrine est beaucoup trop absolue. D'autres facteurs interviennent dans la production de l'hématocèle ; de ce nombre sont les kystes de l'ovaire, et l'observation de M. Jayle en est un exemple.

Voici cette observation très intéressante :

Mlle X..., quarante-deux ans, vierge. Réglée vers quatorze ou quinze ans. Règles régulières, très abondantes, douloureuses, jusque vers l'âge de trente-trois ans, puis non douloureuses, puis de nouveau douloureuses depuis un an ; durant sept jours.

Jamais de pertes blanches.

Les douleurs, en dehors des règles, ont débuté en octobre 1907. La malade a ses règles le 13 octobre après un voyage, et il reste à la suite une sensation de pesanteur qui disparut au bout de quelques jours. En même temps la malade se trouve très faible et ne peut marcher que courbée. Tous les phénomènes disparaissent au bout de 8 jours jusqu'à l'apparition des règles suivantes, en novembre, qui viennent comme d'ordinaire. A la suite de ses règles la malade souffre encore pendant 8 jours, puis elle est de nouveau bien pendant 15 jours. Le 4 décembre, les règles viennent avec 6 jours d'avance, cette fois moins douloureuses, aussi abondantes et durant 7 jours. La malade reste fatiguée les 8 jours qui suivent, et à ce moment, vers le 10 ou 12 décembre, elle vomit toute une journée. Le 6 janvier les règles reparaissent. Le 3e jour, en revenant des water-closets, la malade est prise de fortes douleurs abdominales en même temps que d'étourdissements, et elle n'a pas la force de se déshabiller. Depuis ce moment les douleurs n'ont plus disparu. Les souffrances ont été très grandes jusqu'à la fin des règles et ont persisté après. Les douleurs siègent dans les cuisses, les reins, dans tout l'hypogastre, particulièrement au milieu et à gauche, dans les reins. A droite, aucune douleur. Vers le 9 janvier, il y a eu quelques vomissements. Au moment où les douleurs étaient le plus fortes, les mictions étaient également douloureuses. La malade est constipée depuis octobre. Les premiers jours des règles, elle ne pouvait aller à la selle ; le 4e ou le 5e jour elle avait une évacuation et en même

temps les douleurs de ventre commençaient très vives. Il est probable que la contraction intestinale était provoquée par le début de l'hémorragie intra-pelvienne.

L'état général est médiocre, la malade est maigre, très anémiée, ne peut se tenir debout sans se plier en deux.

Examen physique. — L'examen est rendu assez difficile par suite de l'existence de l'hymen qui est un peu sclérosé et dont l'orifice est très étroit; aussi ne peut-on faire qu'un examen imparfait; cependant on arrive à sentir que tout le pelvis est occupé par une masse qui fait corps avec le col et qu'on suppose être l'utérus volumineux, contenant

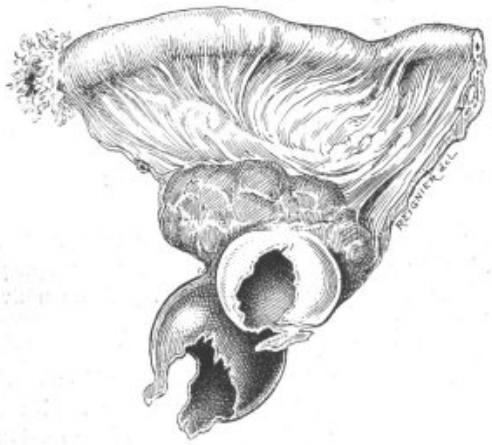

Fig. 1. — Kystes hématiques de l'ovaire rompus et ayant donné naissance à une hématocèle enkystée de trois quarts de litre. (F. Jayle).

sans doute un fibrome flanqué à droite et à gauche de masses annexielles, le tout compliqué de pelvi-péritonite.

Opération, le 19 janvier 1908. — Anesthésie à l'éther. Dès l'ouverture de la cavité péritonéale, on voit que les anses grêles adhèrent au péritoine sus-pubien. En les réclinant avec le doigt, on détache des fausses membranes et il s'écoule un peu de liquide qu'on recueille aussitôt sur des compresses. Avant d'aller plus loin, on protège avec le plus grand soin tout le haut de la cavité péritonéale et on place l'écarteur mécanique. On détache les anses intestinales, et l'aspect du pelvis rappelle tout aussitôt celui de la grossesse extra-utérine avec hématocèle. Au cours de cette libération, très rapidement, on ouvre un grand foyer sanguin. La quantité de sang est évaluée à près de trois quarts de litre. Le sang est noir, poisseux. A la surface de la poche et en haut se trouvent quelques traînées de fibrine que tout d'abord on avait pris pour des traînées purulentes. Peu à peu, au fur et à mesure qu'on se débarrasse du contenu de l'hématocèle, on finit

par reconnaître l'appareil utéro-annexiel; l'utérus est gros, du double volume qu'il devrait avoir chez une femme vierge. On cherche du d'abord s'il n'existe pas une grossesse extra-utérine droite; la trompe est prolabée et perdue dans le liquide d'hématocèle; on la libère et on l'enlève; on s'aperçoit alors que l'ovaire est en place et ne

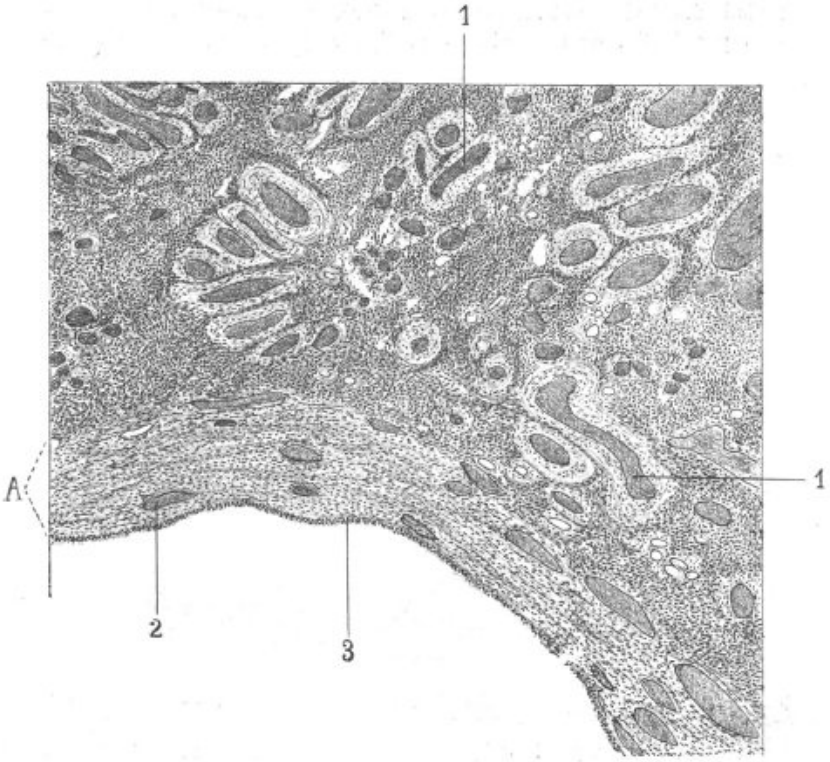

FIG. 2. — Coupe perpendiculaire à la surface de l'ovaire et passant par le troisième kyste interne. — Vue d'ensemble. 150 diamètres.

1, 1. Vaisseaux dilatés remplis de sang et donnant au tissu un aspect angiomateux. — 2. Vaisseau plus petit, à paroi mince au pourtour du kyste. — Le tissu ambiant A, qui appartient à la couche corticale, est devenu moins compact. — 3. Revêtement épithélial du kyste.

présente aucune lésion. La trompe enlevée n'est d'ailleurs que fortement congestionnée et un peu épaissie, son extrémité est libre, d'apparence saine. On cherche alors à gauche; on enlève encore du sang et on trouve les annexes qui paraissent bien être l'origine de l'hémorragie, car l'épanchement est plus abondant du côté droit et qu'en outre les annexes sont le siège, même pendant l'opération, d'une petite hémorragie. On pense trouver à leur niveau une grossesse tubaire, mais on ne voit aucune lésion de ce genre; la trompe présente les

mêmes caractères que de l'autre côté, mais l'ovaire contient deux petits kystes rupturés et dont l'un, noirâtre, laisse suinter du sang. Ces annexes sont enlevées.

La question se pose alors de l'hystérectomie; mais, comme l'intervention a déjà duré près de cinquante minutes, que l'opérée est très faible, qu'il existe une circulation pelvienne très développée, que, la malade étant vierge et l'hymen assez serré, la désinfection vaginale ne sera pas facile, on se décide à pratiquer l'hystéropexie par quatre

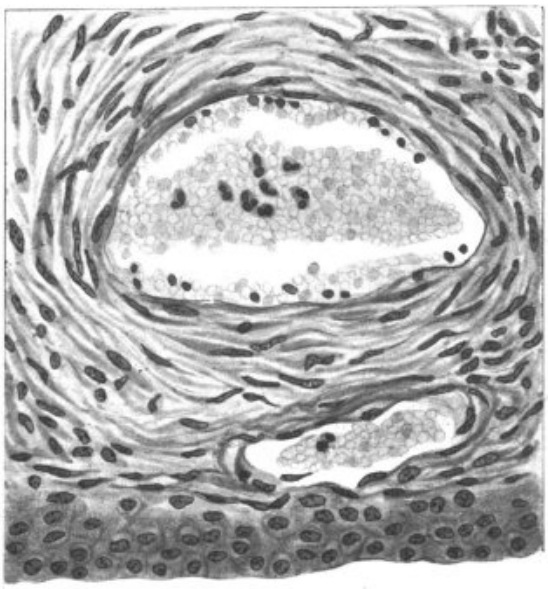

FIG. 3. — Coupe perpendiculaire à la surface du kyste. — Capillaires à parois minces, remplis de globules sanguins avec leucocytes situés immédiatement sous la paroi du kyste, dont on voit le revêtement épithélial. 350 diamètres.

points au catgut, unissant les parties antéro-latérales de l'utérus au péritoine pariétal.

Il reste donc l'utérus avec l'ovaire droit.

L'hémostase parfaite est impossible, tout le pelvis étant dénudé et suintant.

On place un grand drain allant jusqu'au fond du Douglas et quatre mèches.

Fermeture de la paroi comme à l'ordinaire.

Suites opératoires. — Ablation des mèches au bout de 48 heures. Diminution du drain le 6e jour. Un peu d'anurie environ 12 heures après le 2e jour.

Guérison au bout d'un mois.

Examen des pièces, par M. Latteux, chef du laboratoire de M. le professeur Pozzi, à l'hôpital Broca.

1° *Examen des trompes.* — Les deux trompes, minutieusement examinées, ne présentent aucun renflement; elles sont perméables au niveau du pavillon; elles ont une dimension normale et sont simplement très légèrement indurées sur toute une étendue. L'examen histologique n'a rien révélé de particulier.

2° *Examen macroscopique de l'ovaire.* — L'ovaire montre appendus à son extrémité inféro-externe deux petits kystes noirâtres qui se sont rompus en revêtant l'aspect déchiqueté de certaines carpelles au moment de la délivrance.

Ces kystes contiennent encore, à leur face interne, une couche de sang coagulé.

L'ovaire, légèrement hypertrophié, étant incisé dans son petit dia-

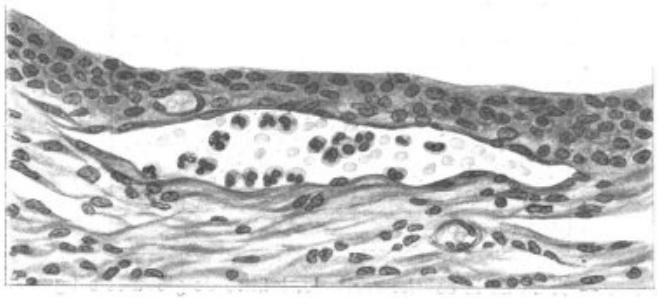

Fig. 4. — Un autre capillaire à paroi plus mince et présentant les mêmes détails que ci-dessus. 350 diamètres.

mètre, laisse apercevoir une troisième cavité kystique, mais ne contenant pas de sang.

Le tissu ovarique se montre à l'œil nu parsemé d'une quantité de petits orifices, qui appartiennent à d'innombrables capillaires dilatés plus ou moins gorgés de sang.

Quant à la zone corticale, on rencontre une vascularisation aussi développée que dans la région médullaire.

Examen microscopique. — Nous avons fait une coupe micro-kystique, passant par l'axe du troisième, et comprenant toute l'épaisseur de l'ovaire.

La couche corticale, à peu près normale dans la majeure partie de son étendue, présente au pourtour des kystes hémorragiques une modification particulière. Les cellules sont augmentées de volume et le noyau est arrondi, au lieu d'offrir son aspect normal filiforme. En un mot, le tissu a pris une consistance moins résistante.

Mais ce qui est surtout important à signaler, c'est la multitude de

capillaires ou de petits vaisseaux hypertrophiés faisant une sorte de ceinture vasculaire qui entoure chacun des kystes hémorragiques.

Quelques-uns d'entre eux sont rompus et les éléments sanguins se sont répandus, de proche en proche, dans tout le tissu ambiant, sous forme d'infiltration.

D'autres, entre les éléments, par le même mécanisme, se sont épanchés dans les deux petits kystes dont les parois, sous l'effort de la pression, se sont rompus et ont donné naissance à l'hémorragie intra-péritonéale.

Le troisième kyste ne présente pas d'hémorragie interne, mais il est plus que probable qu'il eût subi la même évolution que les deux premiers.

On constate, en effet, qu'il était entouré d'une zone vasculaire considérable et tellement développée qu'en certains points on croirait se

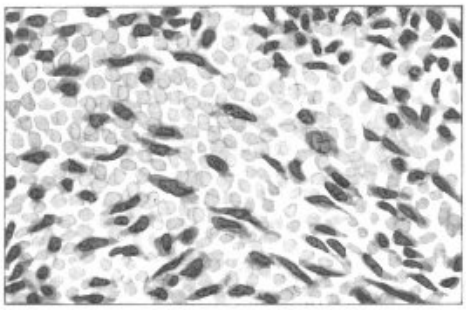

Fig. 5. — Tissu de la couche corticale, infiltré de globules sanguins. 350 diamètres.

trouver en présence d'un tissu angiomateux. Des infiltrations sanguines interstitielles s'étaient déjà produites, d'ailleurs, et n'auraient pas tardé à prendre un développement plus considérable.

En résumé, il s'agit de phénomènes hémorragiques provenant de l'hypertrophie et du développement exagéré des capillaires ovariques, dont les parois trop faibles n'ont pu, en se développant, supporter la pression sanguine, se sont rompues et ont donné naissance à des infiltrations sanguines plus ou moins étendues. Le sang s'est épanché dans les cavités kystiques ; sous un excès de pression les kystes ont éclaté et, le suintement continuant, il s'est développé progressivement, et sans doute en plusieurs fois, correspondant aux crises douloureuses, une hématocèle considérable.

Les traités, qui étaient classiques il y a quarante ans, méconnaissaient sans doute l'importance de la grossesse extra-utérine comme cause d'hémorragie pelvienne ; mais en revanche ils admettaient comme cause certaine d'une hématocèle l'hémorragie de la trompe et l'hémorragie de l'ovaire.

L'hématome de la trompe, ou hémato-salpinx, compliqué d'hématocèle, existe très probablement en dehors de la grossesse extra-utérine. Roulland (1) vient d'en publier un cas dû à Doléris et qui n'est que peu discutable.

L'hémorragie de l'ovaire est bien connue depuis les travaux de Nélaton (1851), de Ch. Robin et de Laugier (1855). Courty (1872) en donne une excellente description : « Que l'ovaire soit sain ou altéré, l'hémorragie peut être seulement intra-ovarienne, ou à la fois intra et extra-ovarienne ; enfin, dans d'autres cas et dans la belle observation publiée par Puech (2), une hémorragie intra-ovarienne fut suivie, quatre mois après, d'une nouvelle congestion qui, cette fois, rompit la coque et amena la mort par péritonite.

« Si les symptômes de l'hémorragie intra-ovarienne échappent le plus souvent à l'observateur, ou du moins sont méconnus dans leur signification, il n'en est pas de même lorsque l'hémorragie a lieu dans le petit bassin : on observe alors soit les signes d'une hémorragie interne promptement mortelle, soit les signes physiques qui caractérisent les tumeurs sanguines du petit bassin. »

Ces lignes de Courty doivent être rappelées et remises en lumière.

Nombreuses, en effet, commencent à être publiées les observations d'hématocèle qui démontrent, sans aucun doute possible, que des hémorragies intra-péritonéales, même très abondantes, peuvent être dues à la rupture d'un kyste sanguin de l'ovaire. Dans un mémoire de Constantin Daniel (3) intitulé : *Les petits kystes hémorragiques de l'ovaire considérés au point de vue chirurgical*, dans une Revue récente sur les *Annexites non infectieuses*, de Roulland, dans un article de Engström (4), on trouvera un assez grand nombre de faits récents bien observés et qui démontrent péremptoirement que la rupture d'un kyste sanguin de l'ovaire peut déterminer soit une hématocèle, soit même, comme l'ont observé Bender et Marcille (5) une véritable inondation péritonéale.

Dans un cas publié dans un travail de Dartigues (6) sur les *Cysthématomes menstruels post-opératoires*, M. Jayle a rompu le

(1) Roulland. Les annexites non infectieuses. *Gynécologie*, 1908, p. 144.

(2) Puech. *In* Courty. *Traité pratique des mal. de l'utérus, des ovaires et des trompes*. p. 1043.

(3) Constantin Daniel. In *Revue de Gyn. et de Chir. abd.*, n° 2, 10 avril 1905, p. 195.

(4) Engström. *Arch. f. Gyn.*, 1907, t. LXXXII, p. 60, analysé par Bender, in *La Presse Médicale*, n° 22, 14 mars 1908, p. 175.

(5) Bender et Marcille. *Bull. Soc. Anat.*, 1904, 12 juin.

(6) Dartigues. *Rev. de Gyn. et de Chir. abd.*, 1908, p. 67.

kyste, en faisant un examen sous chloroforme juste avant l'opération, tant la paroi était mince, assistant ainsi à la naissance d'un épanchement sanguin intra-pelvien.

L'observation que rapporte M. Jayle, avec examen histologique à l'appui, démontre complètement la réalité de ce processus pathologique. Il s'agit, en effet, d'une femme absolument vierge, d'une haute moralité, et qui présente une hématocèle rétro-utérine ; l'examen macroscopique et microscopique prouve que la rupture de deux kystes sanguins de l'ovaire gauche est la cause unique de l'épanchement intra-pelvien.

La doctrine qui fait de l'hématocèle le synonyme d'une grossesse ectopique est donc fausse, elle doit être réformée. L'hématocèle est habituellement, mais non exclusivement la conséquence d'une grossesse tubaire. Voilà la notion que l'observation de M. Jayle vient nous rappeler ; elle a son importance. Je vous propose en conséquence de la retenir et de remercier l'auteur de sa communication.

M. Quénu. — Je ne ferai qu'une simple remarque : A entendre notre collègue M. Legueu, on pourrait croire que la doctrine qu'il combat soit devenue générale ; or, il n'en est pas ainsi, et pour ma part, tout au moins, je n'ai jamais admis que toute hématocèle procédât d'une rupture de grossesse extra-utérine. Bien qu'elles soient rares, nous connaissons les hématocèles par rupture de kystes hématiques de l'ovaire, etc., et les collections sanguines que l'on rencontre parfois autour des utérus fibromateux.

M. Broca. — Comme je ne suis pas gynécologue, je voudrais demander à M. Legueu, pour mon instruction personnelle, s'il est classique maintenant d'enlever l'ovaire et la trompe sains, comme ce fût ici le cas d'un côté.

M. F. Legueu. — Non, il n'est pas classique d'enlever l'ovaire et la trompe sains.

Présentations de malades.

Mouvements de latéralité extrêmes du genou, consécutifs à une fracture compliquée du fémur droit, avec 14 centimètres de raccourcissement. Ostéotomie oblique. Extension. Recouvrement des fonctions du membre.

M. A. MIGNON. — Je vous présente un malade dont l'observation met en lumière un point de physiologie musculaire.

Le malade est entré dans mon service avec un raccourcissement du fémur droit de 14 centimètres et un genou complètement disloqué (genou de polichinelle).

Le raccourcissement du fémur tenait à un coup de feu reçu un an auparavant presque à bout portant, à l'union du tiers inférieur et des deux tiers supérieurs de la cuisse. Une partie du levier osseux avait été enlevée par le projectile; une autre par le médecin traitant qui avait dû réséquer les extrémités nécrosées des fragments; et la consolidation osseuse avait réuni les deux fragments avec un chevauchement d'environ 6 centimètres.

Les ligaments latéraux du genou étaient tellement relâchés que les plateaux du tibia pouvaient être reportés à 15 millimètres en dehors ou en dedans des condyles fémoraux et que la jambe décrivait un mouvement de rotation de 15 degrés autour de son axe vertical. L'extension se laissait fortement exagérer. Seule la flexion était limitée par le cal du fémur.

Le malade était un infirme. Il boitait très bas en raison de l'énorme raccourcissement du membre inférieur droit et ne pouvait se tenir debout, par défaut de résistance du genou.

Je priai M. Hennequin de me donner son avis.

Le cas nous sembla assez sérieux. Que fallait-il faire? L'arthrodèse du genou seule, ou l'ostéotomie du fémur et consécutivement l'arthrodèse.

Il fut décidé que l'ostéotomie serait d'abord pratiquée et suivie d'une forte traction exercée sur le segment inférieur du fémur, pour diminuer autant que possible le raccourcissement.

Les muscles de la cuisse avaient conservé leur contractilité, en ce sens que le malade soulevait facilement le membre inférieur au-dessus du plan du lit; et l'atrophie musculaire n'était que de 4 centimètres : 41 à droite, au lieu de 46 à gauche.

Mais la mobilité extrême de l'articulation laissait des doutes sur le résultat de l'action du lacs extenseur de l'appareil Hennequin. La traction sur le genou serait-elle supportée? le relâche-

ment, la distension des ligaments ne seraient-ils pas augmentés? M. Hennequin compta sur les ligaments croisés, placés par leur situation anatomique dans l'axe de la traction, pour fournir le point d'appui nécessaire au lacs extenseur.

La question de l'arthrodèse fut réservée et subordonnée au résultat de l'ostéotomie.

Voici comment je pratiquai cette opération.

Je fis d'abord une incision de $0^m,20$ entre le bord externe du droit antérieur et le bord antérieur du vaste externe; puis, les muscles étant réclinés, j'incisai directement le périoste de l'extrémité du fragment supérieur à l'extrémité inférieure. Enfin, plaçant le tranchant ondulé de l'ostéotome de Hennequin (largeur $0^m,04$) dans l'angle formé par la face externe du fragment inférieur situé en dedans et du fragment supérieur situé en dehors, je pointai le tranchant de l'instrument sur le milieu du diamètre transversal de l'extrémité du fragment inférieur, et attaquai le côté externe du fragment interne sans plus m'inquiéter de la direction de l'ostéostome dont les dents arrondies, engagées, enchevêtrées dans le tissu osseux, ne pouvaient plus dévier. Je frappai sur l'ostéotome jusqu'à section complète, ce que nous révéla la mobilité du fragment inférieur et de la jambe. Le trait de cette section était oblique de bas en haut et de dehors en dedans.

Cela fait, j'attaquai le fragment supérieur de haut en bas et de dedans en dehors, en suivant exactement la même technique et prenant les mêmes points de repère.

Après ces deux sections obliques très régulières, il restait entre les surfaces cruentées une plaque osseuse en forme d'attelle d'un centimètre d'épaisseur environ qui, une fois enlevée, permit aux surfaces obliques et régulières de s'adapter exactement.

Aucune retouche : l'extrémité inférieure du fragment supérieur ayant un diamètre plus grand que la largeur de l'ostéotome, il a fallu porter ce dernier un peu plus en arrière pour terminer la section du tissu compact de la face postérieure. Hémostase. Suture.

Je ne saurais trop affirmer combien je fus admirablement servi pour cette opération par l'ostéotome à tranchant ondulé de M. Hennequin, dont les dents arrondies, enchevêtrées dans le tissu osseux me permirent de ne craindre ni dérapement ni déplacement de l'instrument, une fois la lame engagée. Je n'eus qu'à frapper après avoir pointé le tranchant sur le milieu du diamètre transversal de l'extrémité supérieure du fragment interne pour aller vers le point de repère. Aucun ostéotome, à mon sens, n'eût pu avoir aussi facilement raison de la dureté des extrémités des fragments et des ostéophytes qui les engainaient.

M. Hennequin posa lui-même le premier appareil à extension continue et régla la traction qui, de 3 kilogrammes. fut portée progressivement jusqu'à 6 kil. 500.

A la levée de l'appareil, le soixantième jour, on avait gagné 5 centimètres d'allongement du fémur et réduit le raccourcissement à 9 centimètres. Puis, chose surprenante, les mouvements de latéralité du genou avaient diminué de plus de moitié, malgré la traction de 6 kilogrammes et demi pendant deux mois. D'où la démonstration que la traction n'allonge pas les ligaments du genou.

Vingt jours plus tard, après les premiers exercices de la marche, le genou avait repris sa stabilité complète.

Vous voyez aujourd'hui la facilité avec laquelle marche le malade, qui a repris une vie à peu près normale. Il a compensé les 9 centimètres de raccourcissement du membre inférieur droit par une chaussure à semelle surélevée de 6 centimètres et une inclinaison latérale du bassin. Le genou n'a plus de défaillance, et la marche se continue pendant 4 kilomètres sans fatigue. L'exercice de la bicyclette se prolonge à volonté.

On ne peut expliquer le retour de la stabilité des surfaces articulaires du genou que par l'allongement des muscles qui ont été obligés de suivre la descente du fragment inférieur.

Le système musculaire possède une propriété, la tonicité, qui, indépendamment de la contractilité, assure la coaptation des surfaces articulaires. Le cas clinique que je viens de rapporter démontre que la tonicité est subordonnée à une certaine longueur des muscles au delà de laquelle elle perd sa fonction, et les rapports normaux des surfaces articulaires ne sont plus assurés que par les muscles en contraction.

Si donc la mobilité anormale d'une articulation sous-jacente à une fracture diaphysaire coexiste avec un raccourcissement très marqué du levier osseux, on peut espérer corriger la mobilité articulaire à l'aide de l'allongement de la diaphyse. Par conséquent aussi, nous devons éviter de pratiquer des résections diaphysaires ou articulaires trop étendues pour ne pas s'exposer à avoir des laxités ligamenteuses incompatibles avec un fonctionnement régulier du membre.

M. Marion présente un malade *qui a été traité d'une tumeur de la vessie inopérable par le curettage et la fulguration.*

M. Walther, rapporteur.

Présentations de pièces.

Énorme lipome rétropéritonéal. Poids, 26 kilogrammes.

M. DEMOULIN présente une énorme tumeur rétro-péritonéale, un lipome ou plutôt, d'après les premières constatations macroscopiques, un myxo-lipome, du poids de 26 kilogrammes, qu'il a enlevé, le 22 janvier dernier, à une femme de quarante ans, très amaigrie, cachectique, laquelle lui avait été envoyée par le Dr Goutry, de Nangis.

Le ventre était énorme, mesurant 118 centimètres de circonférence, au niveau de l'ombilic. La malade avait le facies ovarien. Tous les élèves du service furent appelés à constater la sensation de flot, produite par une chiquenaude appliquée sur l'abdomen, à reconnaître la fixité de la matité quand on faisait coucher le sujet alternativement, sur le flanc gauche et sur le flanc droit, etc.; bref, le diagnostic que je posai, et qui fut d'ailleurs confirmé par mon collègue et ami Rochard, fut celui de kyste de l'ovaire.

Dès que le péritoine pariétal fut incisé, je pus me convaincre, après une ponction blanche et l'agrandissement successif de l'ouverture de la paroi abdominale, extrêmement mince, du pubis à l'ombilic, qu'il s'agissait d'une tumeur graisseuse, recouverte par une membrane mince, le péritoine profond, qui lui adhérait intimement, et à la partie supérieure de laquelle se trouvait une anse colique, très aplatie.

Le péritoine profond ayant été incisé et décollé, péniblement, de la face antérieure de la masse graisseuse, le côlon put être mobilisé et refoulé en haut.

La tumeur descendait dans le petit bassin, remontait jusque sous le diaphragme, dans la concavité duquel se trouvait le foie, comme aplati, et la masse de l'intestin grêle, dont les anses étaient petites, ratatinées. La tumeur n'avait pas d'adhérences avec la colonne vertébrale, ni avec les viscères abdominaux; son énucléation ne fut difficile, qu'en raison de ses dimensions et de son poids.

Il n'y eut pas d'hémorragie notable pendant l'opération; deux grosses veines, adhérant à la tumeur, près du bord supérieur du ligament large gauche, durent, seules, être liées.

Lorsque la tumeur fut extirpée, je constatai que l'incision faite au péritoine profond, avait porté sur le bord gauche du côlon descendant; je le suturai à l'intestin, je drainai largement l'espace celluleux rétro-péritonéal, saignant légèrement, en nappe.

Les suites opératoires furent excellentes pendant les trois premiers jours; la température rectale maxima, fut de 38 degrés, le pouls battait de 90 à 100 pulsations.

Le quatrième jour, au matin, la malade, après une nuit agitée et pendant laquelle on lui fit deux piqûres d'un centigramme de morphine, tombait dans le coma; le pouls montait à 120, la température rectale atteignait 38°2.

Cet état persiste aujourd'hui, 27 janvier, au matin du sixième jour après l'intervention : le pouls est à 100, la température rectale est de 38 degrés.

Le coma est moins profond, toutefois, que la veille, et, la malade accepte les aliments qu'on lui présente; elle est allée abondamment à la selle le cinquième jour.

Je ne sais ce qui se produira; je redoute une mort rapide, mais je conserve cependant quelque espoir de guérison, étant donné la légère amélioration constatée ce matin, 27 janvier.

Je n'insiste pas davantage, car l'observation complète, clinique et anatomo-pathologique, sera publiée par mon excellent interne, M. Hérisson, qui se propose de reprendre dans sa thèse inaugurale, l'étude des lipomes rétro-péritonéaux.

M. Routier. — Je tiens à rappeler que Terrillon a présenté autrefois à l'Académie une tumeur de ce genre, un lipome rétro-péritonéal, du poids de 21 kilogrammes; je l'aidai au cours de cette opération, dont j'ai gardé le souvenir.

Volumineux kyste ovarien ou para-ovarien gauche facilement enlevé, après hystérectomie supra-vaginale.

M. Demoulin. — C'est au point de vue seul, de la technique opératoire de certains kystes de l'abdomen, dont il est difficile de dire, au moment même de l'intervention, et en raison de la difficulté de leur extirpation, s'ils sont ovariens ou para-ovariens, que je vous présente la pièce que voici.

Elle provient d'une femme de trente-quatre ans.

Il s'agit, comme vous pouvez le constater, d'un volumineux kyste, composé de deux parties : l'une, inférieure, occupant la cavité du petit bassin, sur les parois et le contenu de laquelle elle s'était moulée; l'autre, supérieure, développée dans la grande cavité abdominale.

Ce kyste, vidé des sept litres de liquide, légèrement citrin, qu'il contenait, ne put être amené au dehors. Il avait dédoublé le liga-

ment large gauche, et je n'ai pu l'énucléer qu'après avoir incisé le ligament large droit, rétracté, induré, et coupé, au niveau de son isthme, l'utérus, gros et dévié à droite. Cette dernière manœuvre faite, je pus contourner aisément la partie inférieure du kyste, celle qui occupait le petit bassin, et l'attirer au dehors, car l'hystérectomie supra-vaginale m'avait permis de passer entre les deux feuillets écartés de la base du ligament large gauche.

La portion pelvienne du kyste une fois dégagée, je pus attirer à droite sa portion abdominale flasque, tendre ainsi le ligament large gauche qui ne pouvait en être séparé, voir son bord externe et le sectionner après ligature. Le gros kyste me tomba alors dans la main.

La malade, opérée le 7 décembre 1908, est sortie de l'hôpital le 10 janvier 1909.

Un nouveau cas d'infarctus hémorragique de l'intestin par thrombose veineuse mésentérique, ayant simulé une occlusion intestinale et opéré d'urgence.

M. Auvray. — Les observations d'infarctus hémorragique de l'intestin publiées en France sont encore peu nombreuses, puisque dans un mémoire de notre ami Mauclaire, présenté sur ce sujet dans les *Archives générales de Chirurgie* en mars 1908, nous ne trouvons que neuf observations françaises.

C'est à ce titre qu'il m'a paru intéressant de vous rapporter ce nouveau cas qui a été opéré d'urgence, dans mon service d'Ivry, par mon ami Ombredanne. On verra que le chirurgien est intervenu pour une soi-disant obstruction intestinale et que, même le ventre ouvert, il n'a pas reconnu la nature de la lésion en présence de laquelle il se trouvait.

Voici l'observation :

M... (Charles), âgé de quarante-cinq ans, entre le 11 juin 1908, salle Broca, à l'hospice d'Ivry, pour des troubles gastro-intestinaux et des douleurs abdominales.

M... a été bien portant jusqu'alors, il se plaint seulement d'avoir eu une constipation opiniâtre depuis quelques années, et, vers le mois de mars 1908, il a eu une indigestion assez forte; depuis, il s'est senti plus fatigué que de coutume. C'est un alcoolique avéré.

Depuis le commencement de juin, il a ressenti des douleurs abdominales surtout violentes à droite, dans l'épigastre et l'hy-

pocondre, douleurs survenant généralement deux à trois heures après les repas.

Le 8 juin il a, une heure et demie après ses repas, rendu les aliments qu'il avait absorbés.

Le 9 juin il a eu un vomissement bilieux, en même temps les douleurs abdominales ont augmenté d'intensité; elles surviennent par crises paroxystiques et siègent principalement dans la région péri-ombilicale. Depuis deux jours il a une diarrhée brun foncé assez abondante.

A son entrée dans le service, le 11 juin, on constate que le ventre est peu ballonné, mais il est douloureux partout et surtout dans la région épigastrique et l'hypocondre droit. On ne sent, par la palpation de l'abdomen, rien d'anormal. Le foie paraît normal. On perçoit du clapotis stomacal et cæcal. Les urines sont peu abondantes et d'un brun foncé. La température est à 38 degrés et le pouls à 110. Le malade est assez déprimé et légèrement subictérique.

Je n'ose porter un diagnostic ferme sur la nature des lésions; je ne vois, en présence de ces symptômes vagues dans l'abdomen, aucune raison d'intervenir chirurgicalement; je décide de tenir le malade en observation et je le mets au régime lacté exclusif.

Il se produit une amélioration : les douleurs s'atténuent, les vomissements cessent, la température devient normale; mais la diarrhée persiste, moins abondante cependant.

Le 18 juin on essaye de l'alimenter légèrement; le 19 il va bien.

Mais le 20 au matin les vomissements reprennent, les douleurs renaissent sous forme de très violentes coliques péri-ombilicales avec maximum dans l'hypocondre gauche. Dans l'après-midi il vomit un liquide brun noirâtre, d'odeur fétide, mais qui n'est pas nettement fécaloïde, et cela à plusieurs reprises.

De plus, depuis le matin il n'a pas rendu de gaz et un lavement administré n'a produit aucun effet.

Dans l'intervalle de ses crises douloureuses, on peut palper le ventre et on sent dans l'hypocondre gauche, au-dessous du rebord costal, une sorte de boudin sensible à la pression et mobile.

Le toucher rectal ne donne aucune indication.

L'état général est mauvais, le facies est terreux. Le malade parle avec peine, la voix est affaiblie. Le pouls est assez bon à 104; la température à 36°2. La quantité d'urine émise dans la journée est très minime.

En présence de ces symptômes, on croit à une occlusion intestinale aiguë au cours d'un néoplasme de l'intestin.

On appelle le chirurgien de garde, qui était M. Ombredanne.

Opération. — Il pratique la laparotomie et incise à gauche le

long du bord externe du grand droit. Il trouve un épanchement péritonéal légèrement hémorragique et tombe sur une portion d'anse intestinale située à environ 20 centimètres de l'angle duodéno-jéjunal, longue d'environ 25 centimètres, d'un rouge violacé, dure et considérablement épaissie. Le mésentère de cette anse est également très congestionné et induré. Au-dessus et au-dessous, l'intestin et le mésentère sont sains. Ombredanne croit à l'existence d'un néoplasme, et, en présence de l'état des parties et du siège élevé de la lésion voisine de l'angle duodéno-jéjunal, qui ne permet pas d'établir un anus contre nature dans des conditions utiles, il ne tente aucune opération et referme la cavité abdominale. Le lendemain 21, le malade continue à vomir et le soir meurt dans le coma.

Autopsie. — L'autopsie et l'examen histologique des parties malades ont été pratiqués par M. Chéné, interne du service de médecine de l'hospice d'Ivry. Voici la note qu'il a bien voulu rédiger pour être insérée dans les Bulletins :

« Les organes thoraciques sont normaux. Le péritoine renferme environ un demi-litre de liquide ascitique. Le *foie* pèse 1.300 grammes, il est dur à la coupe et granuleux. C'est une *cirrhose de Laënnec* typique. La rate pèse 150 grammes; elle est assez ferme à la coupe. Le pancréas ne présente rien d'anormal. Le rein, les capsules surrénales, la vessie, la prostate ne présentent rien de particulier. L'*intestin grêle* est extrêmement congestionné et tuméfié sur une longueur de 25 centimètres. Cet aspect commence à 20 centimètres environ de l'angle duodéno-jéjunal. La surface péritonéale de cette portion de l'intestin est violacée, presque noire; la paroi intestinale paraît épaissie, plus consistante que normalement, et l'intestin forme une sorte de boudin rigide tranchant nettement et brusquement avec les portions sus et sous-jacentes du tractus intestinal. En sectionnant l'intestin on voit que sa paroi a quadruplé d'épaisseur à ce niveau; les valvules conniventes sont très hypertrophiées et comme gorgées de sang. Dans la position qui correspond à ce segment de l'intestin, le mésentère est très épaissi et très dur. A la coupe, on voit que toutes les veines sont obstruées par un caillot rouge foncé. Sur le reste de leur étendue, l'intestin grêle et le mésentère paraissent normaux. L'intestin renferme une bouillie de coloration brun rougeâtre, d'apparence hématique. Sur le gros intestin, particulièrement au niveau du côlon descendant, on aperçoit un semis de très petites granulations blanchâtres à peine saillantes et du volume d'une tête d'épingle environ.

« En sectionnant le tronc de la *veine porte*, on voit qu'il est entière-

ment oblitéré par un caillot volumineux, blanc grisâtre, de consistance ferme, qui se prolonge au niveau du hile, dans les branches de bifurcation.

« La veine splénique est perméable, ce qui explique l'absence de tuméfaction de la rate. Il en est de même de la veine mésentérique inférieure.

« La *veine mésentérique supérieure* au contraire est thrombosée.

« La veine cave inférieure, l'aorte et les *artères mésentériques* ne présentent rien d'anormal.

« *Examen histologique.* — L'examen histologique du *foie* montre l'existence d'une cirrhose bi-veineuse avec dégénérescence graisseuse des cellules de la périphérie du lobule. Certains rameaux intra-hépatiques de la veine porte sont nettement thrombosés.

« Les coupes de la *paroi intestinale* montrent comme lésion unique la dilatation colossale des capillaires, qui sont gorgés de globules rouges. La muqueuse est entièrement disparue; les glandes sont pour la plupart détruites et les cellules ne subsistent qu'au niveau de quelques culs-de-sac.

« En somme, il s'agit d'un cas de pyélo-phlébite chez un cirrhotique ayant entraîné secondairement la thrombose de la mésentérique supérieure, puis d'un certain nombre de ses ramifications intestinales, d'où infarctus de l'intestin grêle dans la région correspondante aux veines oblitérées.

« Comment le malade a-t-il pu vivre avec une veine porte complètement oblitérée? Ce phénomène paradoxal peut être attribué à ce fait que la sclérose du foie avait probablement entraîné déjà le développement d'une circulation veineuse supplémentaire par les voies anastomotiques habituelles.

« Il est difficile de trouver la cause déterminante immédiate de cette thrombose. Il s'agit très probablement d'une infection à point de départ intestinal. Quelle est la nature de cette infection? La recherche des microbes sur les coupes est demeurée négative, sauf au niveau de la muqueuse où l'on remarque quelques colibacilles. D'ailleurs, la constatation de certaines variétés microbiennes n'aurait pas été très probante, étant donnée la rapidité avec laquelle se propagent dans la muqueuse intestinale les altérations cadavériques.

« Il existe sur certaines portions de l'intestin et particulièrement au niveau du côlon descendant un semis de très fines granulations du volume d'une tête d'épingle, à peine surélevées au-dessus de la muqueuse. Il ne nous a pas été possible de déterminer la nature de ces granulations; entérite banale, peut-être?

« La thrombrose de la veine porte est assez rare au cours de la cirrhose hépatique. Sur 711 observations, Lissauer ne l'a

trouvée que six fois. Elle semble pouvoir être attribuée, comme le fait Askanazy à propos d'un fait de thrombose de la veine porte récemment publié (*Société médicale de Genève*, 14 mai 1908), à la stase qui résulte de l'hypertension portale. Dans les veines où la circulation sanguine est considérablement ralentie, l'infection qui détermine la thrombose trouve facilement à se développer. »

— L'observation que nous venons de rapporter est surtout intéressante pour le chirurgien au double point de vue du diagnostic et de l'intervention.

Chez notre malade, la nature clinique des accidents observés a été complètement méconnue. La même incertitude se retrouve, du reste, dans la plupart des observations publiées, et les auteurs s'accordent à reconnaître que le diagnostic de la thrombo-phlébite mésentérique avec infarctus intestinal présente de grosses difficultés. On a le plus souvent porté le diagnostic d'occlusion par bride, par sténose cancéreuse, d'invagination intestinale, de péritonite par perforation intestinale et stomacale. Cependant, chez notre malade, il eût peut-être été possible de faire le diagnostic, car il a présenté les deux périodes cliniques qui caractérisent l'évolution de l'infarctus intestinal par thrombo-phlébite mésentérique, c'est-à-dire une *première période* caractérisée par de la douleur, surtout violente dans la région ombilicale, par de la diarrhée, qui, à un moment donné, a même eu le caractère séro-sanguinolent, et par des vomissements, suivie d'une *seconde période* caractérisée par l'apparition rapide de signes d'occlusion intestinale aiguë. Mais l'infarctus de l'intestin est une lésion si rare qu'on ne songe pas à la diagnostiquer.

Au point de vue de l'*intervention chirurgicale*, que pouvait-on faire dans le cas qui nous occupe? Plusieurs modes d'intervention ont été proposés en pareil cas : l'*anus contre nature*, opération palliative qui vise l'occlusion intestinale; la *gastro-entérostomie*, lorsque l'infarctus siège à la partie initiale du jéjunum; l'*entéro-anastomose*, qui est évidemment l'opération de choix, et qu'on peut combiner, soit à l'*extériorisation de l'anse malade* (dans le but d'éviter la péritonite), soit à la *résection de l'anse infarciée et du coin mésentérique correspondant*, ce qui est évidemment bien préférable.

Chez le malade dont je viens de rapporter l'histoire, je ne vois pas trop quelle intervention eût pu être faite d'une façon utile. L'anus contre nature était contre-indiqué, étant donné, d'une part, le siège élevé de la lésion, très voisine de l'angle duodéno-jéjunal, et, d'autre part, la persistance, après la création de l'anus, d'une lésion qui, rapidement, devait amener la mort du malade;

l'entéro-anastomose avec résection de l'anse malade eût été la seule opération logique, mais, étant donné l'extension de la thrombose au tronc de la veine porte et jusque dans l'intérieur du foie, elle ne pouvait être suivie d'aucun résultat utile. Notre malade était donc irrémédiablement perdu, quelque tentative chirurgicale que l'on pût faire.

M. F. Legueu. — Le diagnostic de ces lésions n'est pas aussi facile que semble le dire notre collègue Auvray. Je viens d'opérer une malade chez laquelle, d'après ces symptômes, nous avions, avec M. Parmentier, fait le diagnostic de thrombose de la veine mésentérique.

Le ventre ouvert, l'intestin grêle était noir; je n'ai rien trouvé à faire et j'ai fermé. A l'autopsie il n'y avait pas de thrombose, et probablement c'était un empoisonnement.

M. Souligoux. — Je pense que c'est l'infection qui a déterminé cet infarctus d'origine intestinale. Elle est ascendante et a déterminé une phlébite des petites veines s'étendant peu à peu jusqu'à gagner le tronc de la mésentérique supérieure.

Si le tronc avait été oblitéré le premier, il y aurait eu un infarctus de presque tout le grêle. Or, ici, il n'y eut qu'une partie d'intestin grêle infarci. Quant à l'intervention il n'y en a qu'une à mon avis, c'est la résection suivie de suture latéro-latérale.

M. Mauclaire. — Dans mon cas, je n'ai pas fait non plus le diagnostic. Ainsi que M. Auvray, j'ai opéré comme chirurgien de garde des malades avec des symptômes d'occlusion intestinale et après l'ouverture du ventre je trouvai des lésions semblables à celle-ci; mais, les pièces sous les yeux, je ne faisais pas le diagnostic exact, je croyais à un volvulus détordu.

Enfin, je pense que la résection est indispensable pour éviter l'infection péritonéale; si chez mon malade j'ai fait seulement l'entéro-anastomose, c'est qu'il était trop affaibli.

Le Secrétaire annuel,

Lejars.

Paris. — L. Maretheux, imprimeur, 1, rue Cassette.

SÉANCE PUBLIQUE ANNUELLE

(3 février 1909.)

Présidence de M. NÉLATON.

ALLOCUTION DE M. NÉLATON

Messieurs,

L'année qui vient de s'écouler a été une année terrible pour notre Société. Nous avons perdu trois de nos anciens présidents : Terrier, Berger, Chauvel, et notre secrétaire général, Félizet.

Nous avons perdu plusieurs de nos membres correspondants : Loison, notre collègue de l'armée, qui assistait régulièrement à nos séances et dont les communications signalaient toujours un point intéressant ; Sirus Pirondi (de Marseille), Reboul (de Nimes), Delacour (de Rennes), Dardignac, de l'armée.

Toutes ces morts, Messieurs, nous ont atteints, quelques-unes nous ont été particulièrement douloureuses, et je ne saurais laisser passer cette séance solennelle sans adresser un dernier souvenir à ceux qui ont tenu une très grande place parmi nous.

Je le dois à M. Terrier, qui, quelques mois avant sa fin, vous apportait encore le précieux appui de son expérience et de sa vaste érudition, qui, pendant toute sa carrière, a orienté et dirigé en quelque sorte notre Société. La plupart de ses travaux se sont produits ici, tout d'abord. Les détails de sa technique, de sa pratique, de ses habitudes hospitalières mêmes vous ont été communiqués en premier, et on peut dire que c'est un des maîtres qui a exercé la meilleure et la plus légitime influence sur nous et sur toute la chirurgie de notre époque.

Ses dons d'organisation et de direction d'un service chirurgical étaient tels, que ce qu'il faisait devenait rapidement le modèle

suivi par la plupart des chirurgiens, et, pour juger l'importance de son œuvre, il suffit de se rendre compte que ce qui reste à faire, c'est précisément ce qu'il n'a pas su nous donner : l'organisation nouvelle de l'enseignement clinique élémentaire.

Quel vide laisse encore parmi nous la disparition de notre cher et regretté Berger, cet homme de travail, de conscience et de devoir! Quelle influence salutaire n'a-t-il pas eue dans nos discussions en jugeant sévèrement et exactement toute chose! Aussi éloigné des entraînements passionnés que des partis pris retardataires, il n'accordait sa confiance et son appui qu'aux idées scrupuleusement contrôlées, et chacun savait qu'une chose approuvée par lui pouvait être franchement acceptée.

M. Chauvel appartenait à la chirurgie de l'armée, et comme ses prédécesseurs Larrey, Legouest, Maurice Perrin, il avait toujours donné largement à notre Société le concours de son activité.

Depuis son origine, notre Société a toujours entretenu les relations les plus cordiales et les plus suivies avec nos confrères de l'armée, et M. Chauvel, par ses communications faites au nom de nos collègues militaires, nous a toujours permis d'avoir parmi nos membres correspondants un certain nombre de collègues actifs, sympathiques et de compétence spéciale. Son passage au bureau de notre Société, comme secrétaire général et comme président, a permis à tous d'apprécier la rectitude de son jugement et l'étendue de son savoir. Sa mort a laissé de profonds regrets à tous ceux d'entre nous qui l'ont connu.

Messieurs, vous avez tous encore présent à l'esprit le remarquable éloge prononcé l'an passé par notre pauvre secrétaire général Félizet, enlevé en quelques mois, alors qu'il paraissait devoir pendant de longues années siéger à notre bureau. Sa mort inattendue a été pour beaucoup d'entre nous un deuil cruel et profond.

Au milieu de tous ces deuils, malgré toutes ces douleurs, notre Société, Messieurs, a continué ses travaux et sa marche en avant. Les vides ont été comblés et de nouveaux élus ont été appelés à venir remplacer les membres disparus.

C'est l'ordre fatal et naturel des choses. Quelle qu'en soit la brutalité, il faut bien l'accepter.

Je souhaiterai donc la bienvenue parmi nous à MM. Launay et Auvray, membres titulaires ; à MM. Brin, Gaudier et Robert Picqué, nommés membres correspondants nationaux.

Je souhaiterai aussi la bienvenue à notre collègue Rochard, que vous avez nommé aux fonctions de secrétaire général. L'unanimité de vos suffrages lui a montré la sympathie et l'estime que vous avez pour lui.

Enfin, Messieurs, vous avez conféré le titre de membres associés étrangers à MM. Rydygier et Durante, et vous avez nommé, membres correspondants étrangers, MM. Watson Cheyne, Bassini, Halsted, Sinclair White, Henry Morris et Körte.

Messieurs, comme le disait mon ami M. Reynier, en me succédant à la présidence, nous pouvons constater avec une grande satisfaction que notre Société par son activité et par l'importance de ses travaux est en grand progrès. L'ordre du jour de nos séances n'est jamais épuisé et le nombre des communications, des rapports et des présentations va toujours en augmentant.

En outre, elle a bon renom et on sait bien que la critique libre entre nous, ne laisse pas facilement passer et n'adopte pas sans contrôle les nouveaux moyens thérapeutiques qui n'ont pas donné des preuves décisives.

Cette bonne renommée est, Messieurs, un bien précieux. Elle nous a été léguée par nos prédécesseurs, et nous ne devrions jamais oublier que nos membres fondateurs qui avaient pris pour devise : « *Vérité dans la science, Moralité dans l'art* », ont établi les statuts et le règlement qui nous ont permis de lui rester fidèles. Laissez-moi mes chers collègues vous exposer en quittant la présidence une impression personnelle : je pense que ces statuts et ce règlement avec lesquels nous avons grandis sont *excellents* et je crois que nous devons nous garder d'y toucher, que nous devons les respecter et nous y soumettre scrupuleusement en nous rappelant qu'il est quelquefois bon de ne pas vouloir modifier, réformer ou changer une institution qui prospère et progresse. Si parfois on nous critique comme représentant un cercle trop étroit, trop fermé, trop réservé aux chirurgiens des hôpitaux, laissons donc passer la critique. Laissons les sociétés rivales se former autour de nous : est-ce que la concurrence n'est pas une bonne chose? Elle poussera à travailler davantage, mais en suivant toujours le sillon et la direction tracés par nos devanciers. Cette direction paraît bonne, suivons-la.

Permettez-moi, en terminant, Messieurs, de vous adresser mes remerciements personnels pour la bienveillance et l'amitié que vous m'avez toujours témoignées. Cette bienveillance à mon égard

s'est d'abord manifestée le jour où vous m'avez nommé votre secrétaire général, alors que je n'étais même pas candidat à cette place, puis pendant tout le cours de l'année où vous m'avez permis de diriger vos débats.

Maintenant, laissez-moi vous dire, aussi, comme beaucoup de mes prédécesseurs, que nos réunions gagneraient peut-être si les conversations individuelles devenaient moins nombreuses, chacun y aurait peut-être avantage, si le président avait moins de peine à établir un silence relatif. L'orateur à la tribune se sentirait mieux suivi et les auditeurs plus attentifs, recueilleraient souvent des indications instructives.

C'est là une opinion, Messieurs, que je vous soumets; je ne suis pas bien sûr qu'elle soit adoptée et, après tout, je me demande si tout ne va pas ainsi pour le mieux.

Toutes les fois qu'une communication très intéressante est faite, elle est sérieusement écoutée. Pour les autres, il n'en est pas toujours de même. Mais si votre président a le devoir de réclamer le silence pour toutes les communications, vous, vous avez le droit de demander à l'orateur qu'il vous intéresse s'il veut être écouté, et votre laisser-aller apparent est peut-être la meilleure manière de conserver à vos séances l'intérêt très grand que tout le monde y trouve.

Maintenant encore je répéterai : ne changeons rien à ce qui va bien et souhaitons à notre chère Société de continuer sa marche en avant en conservant ses traditions, ses usages et ses mœurs.

COMPTE RENDU DES TRAVAUX DE LA SOCIÉTÉ

PENDANT L'ANNÉE 1908

par M. RICARD, secrétaire annuel.

Messieurs,

Il y a soixante-cinq ans, dix-sept chirurgiens des hôpitaux se réunirent pour fonder une Société qui prit le nom de Société de chirurgie de Paris.

Elle avait pour but l'étude et les progrès de la chirurgie. Depuis sa fondation, l'activité de la Société ne s'est pas démentie un seul instant. Le temps a passé, balayant tout ce que nos aînés croyaient être la vérité, révolutionnant les doctrines, bouleversant les méthodes, modifiant les techniques, toujours et sans défaillance notre Société s'est maintenue à l'avant-garde du progrès, fière de sa devise, à laquelle elle n'a cessé d'être fidèle.

L'année 1908 est semblable à celles qui l'ont précédée; nos bulletins sont un recueil de documents de premier ordre, et l'on reste étonné, à leur lecture, de la somme de travail qu'ont nécessitée ces communications, ces rapports, ces discussions, ces présentations de malades, qui constituent le programme de nos séances hebdomadaires.

Je n'étonnerai personne d'entre vous, Messieurs, en vous disant que cette année, vous avez vu défiler devant cette tribune plus de cent malades (exactement 105). Leurs observations réunies forment une collection du plus riche intérêt : diagnostics difficiles, lésions rares ou exceptionnelles, interventions audacieuses, suites opératoires brillantes, résultats thérapeutiques remarquables. Tout ce qu'il y a de nouveau en chirurgie est soumis à votre haute et impartiale appréciation. N'attendez pas de moi que j'entre dans le détail de ces présentations, ni que je vous décrive par le menu les 84 présentations de pièces qui sont venues, de tous les hôpitaux, apporter ici le précieux enseignement d'une constatation anatomique.

D'ailleurs, ces présentations se prêtent peu à l'analyse. Leur intérêt principal — unique même — est de constituer de véritables leçons de choses dont le mérite est d'être vues et non d'être décrites

Si vous doutez de l'exactitude de mon appréciation, je vous rappellerai ce brouhaha peu académique et si peu protocolaire de nos fins de séance. Tout le monde se lève, quitte sa place et se précipite pour voir, palper, examiner, au grand détriment de nos auditeurs, qui, eux, ne voient plus et n'entendent plus. Les protestations de notre président, les appels désespérés de sa sonnette n'ont plus aucune influence, et nos séances s'achèvent rarement dans le silence religieux qui conviendrait à une si docte assemblée.

Cette petite incorrection est une preuve de notre vitalité, de notre passion pour les choses de la chirurgie. Un peu d'exubérance ne messied pas, d'ailleurs, dans une Société qui n'est pas constituée en Société d'admiration mutuelle.

Mais, Messieurs, toutes ces présentations de malades, ces présentations de pièces et d'instruments nouveaux, malgré tout leur intérêt, ne constituent que la menue monnaie de vos travaux.

Votre véritable richesse, ce sont vos discussions toujours si vivantes, si serrées, si personnelles. Cette élaboration constante des problèmes, qui vous sont posés, est la vie même de votre Société.

Hélas ! Messieurs, cette fois, je vais être obligé de choisir, et j'en suis bien fâché. Il me faudra laisser de côté de si intéressantes choses ! Tout analyser est impossible et une longue énumération serait bien fastidieuse. Voulez-vous me permettre d'être quelque peu révolutionnaire et de rompre avec la coutume ? Voulez-vous que mon compte rendu ne ressemble pas à la lecture d'un palmarès, où le retour successif du nom des lauréats amène sur nos lèvres ce refrain : un tel, tant de fois nommé !

Je vais me borner à faire repasser devant vous les principales discussions, celles qui se sont le plus prolongées, celles qui ont contribué à fixer un point encore contesté de la science chirurgicale.

Je suivrai l'ordre chronologique.

Nous retrouvons, au début de cette année, deux fins de discussions laissées inachevées à la fin de l'année 1907.

La première a rapport au *traitement de l'hémarthrose du genou par la ponction, la mobilisation immédiate et la méthode de la progression des résistances*. La discussion s'est ébauchée en décembre 1907, elle s'est terminée cette année par une joute courtoise entre MM. Championnière et Rochard.

Ce fut une belle lutte entre les poids légers et les poids lourds. Nous remontons à l'âge de pierre pour y voir l'homme qui, voulant s'exercer à devenir fort, recherchait les plus gros cailloux,

jusqu'à ce qu'il trouvât celui qu'il ne pouvait soulever ; et nous retrouvons Milon de Crotonne, prenant un veau, quelques jours après sa naissance, le chargeant sur ses épaules et continuant cet exercice jusqu'à ce que le veau fût devenu à l'état adulte. C'était bien là de la progression des résistances. Mais nos ancêtres appliquaient-ils cette méthode au traitement des atrophies musculaires ?

Que conclure de cette discussion, sinon que nous avons maintenant deux bons traitements de l'hémarthrose du genou : l'ancien que connaît bien M. Championnière et qui lui a donné des résultats si rapidement favorables, et le nouveau, celui de MM. Rochard et de Champtassin, qui espèrent que nous voudrons bien faire bénéficier nos malades d'une méthode qui leur a procuré des guérisons si remarquables.

Egalement, en fin d'année, M. Delbet nous montrait un estomac de chien, estomac normal sur lequel il avait pratiqué la *gastro-entérostomie*. Sur cet estomac, à pylore sain, la bouche anastomotique, quoique pratiquée en bon lieu et en bonne place, ne fonctionnait pas.

Cette pièce expérimentale ne faisait que confirmer cette notion clinique, à savoir que la gastro-entérostomie ne met pas l'estomac au repos, par une vidange continue, et que la vraie et la seule indication de la bouche stomacale est le mauvais fonctionnement de la bouche naturelle, c'est-à-dire du pylore.

Le fait était connu, mais peut-être était-il bon de le rappeler devant certaines tendances opératoires excessives qui auraient voulu faire de la gastro-entérostomie la panacée des affections chroniques et douloureuses de l'estomac.

A la fin de notre première séance de l'année, notre collègue Michaux présentait une *perforation typhique de l'intestin grêle*, qui, malgré la suture bien et dûment pratiquée, avait amené la mort du patient le neuvième jour après l'opération.

Ce fait fut l'occasion d'une de nos grosses discussions de l'année. A la suite de la communication très documentée dont M. Michaux fit suivre sa présentation, presque tous les membres de la Société tinrent à honneur d'apporter à cette tribune leurs cas personnels, heureux ou malheureux.

Sans doute, la statistique est peu brillante et l'on comprend l'avis exprimé par quelques collègues qui préfèrent attendre, surveiller et opérer tardivement, espérant l'enkystement de la perforation. Mais cette opinion est celle de quelques isolés : l'immense majorité d'entre vous s'est prononcée pour une pratique diamétralement opposée. Attendre, bras croisés, qu'une perforation intestinale diagnostiquée s'enkyste et se guérisse spontanément, est une conduite que peu d'entre nous oseraient conseiller.

Donc, opération précoce, aussi précoce que possible, aussi précoce que le permettront les circonstances et la rapidité du diagnostic. Mais il faut un diagnostic : et c'est là la première difficulté.

Bien qu'il n'y ait aucun signe qui soit pathognomonique en soi, il est juste de reconnaître que certains d'entre eux, même réunis en petit nombre, ont une importance considérable et souvent décisive. « C'est la douleur brusque et localisée, c'est la rétraction du ventre, c'est la rénitence limitée à la pression. Au début, il n'y a pas autre chose. » C'est ainsi, Messieurs, que s'exprimait notre collègue des hôpitaux, M. Chantemesse, qui nous a fait l'honneur d'apporter à notre tribune les enseignements de sa grande expérience sur ce sujet.

Avec ces opérations précoces, nous dit Michaux, on a 8 p. 100 de succès vrais, 10 à 15 p. 100 de succès pour des perforations d'appendices, péritonites localisées, abcès, etc., c'est-à-dire pour les à-côtés des perforations intestinales vraies. Bref, 20 p. 100 de condamnés à mort sont sauvés par l'opération précoce.

Ce n'est pas un résultat à dédaigner, mais quelle devra être l'intervention? Précoce, nous l'avons dit. Il faut ajouter : l'acte chirurgical sera rapide et simple : incision sous-ombilicale médiane, suture longitudinale, drainage.

C'est le procédé de choix; sans doute, il ne met pas à l'abri des perforations secondaires; sans doute, il ne donne pas la garantie d'une étanchéité absolue sur ces tissus que guette le sphacèle; sans doute, il n'arrête pas fatalement et nécessairement la péritonite, mais, tel qu'il est, il constitue l'opération-type.

Devant les insuccès ou devant des difficultés d'exécution, on peut renforcer les sutures à l'aide d'épiploon ou de franges épiploïques, on peut appliquer l'anse perforée à la paroi et l'y suturer, on peut même la fistuliser de parti pris, mais les résections intestinales, les exclusions, les entéro-anastomoses ont paru trop graves à la plupart d'entre vous pour pouvoir être appliquées utilement sur un malade déjà au seuil de la mort.

C'est sur ces conclusions que nous pouvons terminer le compte rendu de cette discussion, qui a mis au point un des problèmes les plus délicats de la chirurgie contemporaine.

Un cas de résection du foie : tel est le titre d'une communication de M. J.-L. Faure, que je ne veux point analyser dans son ensemble. Si vous le permettez, je n'en extrairai qu'une simple phrase. « Je n'ai pas cru, dit notre collègue, devoir employer les sutures compliquées qui ont été décrites et qui paraissent plutôt destinées à créer des difficultés qu'à les atténuer. »

Chose curieuse et digne d'être notée, aucun orateur ne s'es

levé pour défendre les sutures compliquées qui encombrent nos manuels de technique opératoire. Bien au contraire, c'est la suture simple qui a eu les honneurs de la séance. Moralité : en présence d'une plaie du foie accidentelle ou opératoire, prenez un fil gros et serrez-le modérément, assez pour affronter les tissus sectionnés, pas assez pour les écraser.

Cette simplification est un progrès, et il faut l'enregistrer avec plaisir.

M. Vallas est venu de Lyon nous apporter six observations de *traumatismes anciens du poignet*, qu'il conseille de traiter par la résection totale. Les opérations partielles capables de réussir dans les cas récents sont, dit-il, hors de mise dans les cas anciens.

Le déblaiement total de la loge carpienne est nécessaire pour éviter le retour de l'ankylose et supprimer les douleurs.

Mais cette pratique n'a pas été acceptée par tous nos collègues. Plusieurs d'entre eux, même pour des cas anciens, se sont trouvés bien de la résection du semi-lunaire, avec ou sans fragment du scaphoïde.

C'est ce qui ressort du très consciencieux mémoire de M. Delbet, qui, devant faire des rapports sur trois travaux, ayant trait à des traumatismes du poignet, a publié dans nos bulletins le plus volumineux recueil qui existe sur la question. Etiologie, symptômes, diagnostic, pronostic et traitement, tout y est étudié.

Nous arrivons, Messieurs, à l'une des questions qui a le plus agité nos séances, tant par l'intérêt du sujet traité que par le nombre des orateurs qui ont pris part à la discussion. Je veux parler de *la rachistovaïnisation* dont notre collègue Chaput a été le défenseur enthousiaste et convaincu.

Malheureusement, je le crains, il n'a pas su faire passer sa conviction dans l'esprit de ses collègues et suivant l'expression de l'un de nous : la rachistovaïnisation a passé un mauvais quart d'heure à la Société de chirurgie.

C'est que tout ce qui touche l'anesthésie ne saurait nous laisser indifférents. Au cours de cette même année, nous avons à enregistrer la présentation d'un appareil pour l'anesthésie par l'éther, dû à M. Ombrédanne ; la combinaison d'un appareil à anesthésier connu avec le masque de Camus, pour anesthésie mixte au chlorure d'éthyle et au chloroforme ; un nouvel appareil du Dr Vacher (d'Orléans) qui permettrait à volonté l'emploi du chlorure d'éthyle, du chloroforme ou de l'éther ; une intéressante communication de M. Quénu sur l'anesthésie locale par la cocaïne dans la réduction des fractures ; une étude sur les ictères chloroformiques par le même auteur. C'est vous dire, Messieurs, que les

questions d'anesthésie sont toujours à l'ordre du jour. Aussi le rapport de M. Chaput, allant à l'encontre des idées acceptées par la plupari de ses collègues, fut le signal de vives protestations.

J'ai pratiqué beaucoup de rachistovaïnisation, dit l'un de nous, je n'en pratiquerai plus jamais. — Ne touchez pas à la moelle, dit un autre; la nature l'a trop bien protégée pour que nous nous permettions de violer sa triple cuirasse. — J'ai eu deux morts à déplorer, dit un troisième, et, avec la riche moisson de documents recueillis au cours de cette discussion, je renonce définitivement à la stovaïne lombaire. — Ecoutez cet autre qui, lui aussi, a expérimenté la rachistovaïne : Je ne voudrais jamais qu'on ait recours sur moi à ce mode d'anesthésie; aussi je n'en userai plus sur aucun de mes malades. — Si l'on avait découvert le chloroforme après la rachistovaïnisation, quels immenses avantages ne trouverait-on pas à l'anesthésie générale! dit un autre.

J'arrête là ces citations, mais j'en passe et des meilleures.

C'était mal connaître notre collègue Chaput que de le croire abattu par le désaveu, presque unanime, de sa méthode. Il a relevé le gant avec une conviction et un courage qui l'honorent et sans abandonner une ligne des assertions qu'il avait formulées.

La stovaïne lombaire, réplique-t-il à ses contradicteurs, est innocente des crimes qu'on lui reproche et, réunissant 7.000 cas empruntés à des statistiques intégrales de chirurgiens qui n'avaient pas eu de mort, il proclame la bénignité absolue de la stovaïne. Il est vrai, comme on lui fait justement remarquer, que s'il avait réuni uniquement les statistiques intégrales de ceux qui avaient eu des cas de mort, il arriverait, par contre, à un pourcentage de mortalité formidable.

La statistique est décidément une belle chose! Le principal est de savoir bien s'en servir!

Les autres objections de ses collègues n'embarrassent pas davantage notre ami Chaput. Les cas de mort tiennent à une mauvaise technique, à des doses défectueuses, à des malades trop malades, à une absence de précautions avant, pendant et après l'injection.

Quant aux accidents paralytiques tardifs, il conviendrait de les examiner plus attentivement, ce sont des accidents hystériques, sans rapport de près ou de loin avec la rachistovaïnisation. M. Chaput a réduit à néant, dans son argumentation, tous les méfaits dont on avait chargé le procédé, dont il reste et restera l'inébranlable défenseur.

M. Tuffier, un partisan de la première heure, arrive à des conclusions moins intransigeantes.

Il est d'accord avec tous ses collègues quand il dit que la rachistovaïnisation doit être employée dans les cas où l'anes-

thésie générale est reconnue impraticable; mais il l'accepte comme l équivalent de l'anesthésie générale pour les opérations au-dessous de la région inguinale.

Malgré ces concessions, la formule de Tuffier ne paraît pas réunir les suffrages de ses collègues, et critique impartial, je suis obligé de dire que Bazy a trouvé la formule qui résume les débats : « à côté de l'anesthésie générale et de l'anesthésie locale, on peut faire une petite place à l'anesthésie par voie rachidienne, celle-ci vivant des contre indications de ses deux sœurs aînées ».

Sommes-nous trop sévères dans notre jugement, l'avenir nous dira de quel côté est la vérité!

Combien de temps nos opérés doivent-ils séjourner au lit, après une intervention sur l'abdomen? C'est la question que nous pose M. J.-L. Faure. Elle intéresse les malades en premier lieu et accessoirement, les deniers des hôpitaux.

Trouver une formule exacte est chose impossible. Mais cependant un progrès a été accompli pour les petites interventions, (appendicite à froid, hernies inguinales), il est permis de faire lever ses malades du dixième au douzième jour et de leur faire quitter la maison de santé le quinzième, au lieu de s'en tenir au chiffre fatidique de vingt et un jours, délai que nous avait légué la tradition.

Mais faire lever et faire marcher ses grandes laparotomisées au cours de la première semaine, c'est là une dangereuse exagération dont le bon sens de notre Société a fait rapidement justice. Ne croyez pas, d'ailleurs, que nos opérées trouveraient quelque satisfaction à se lever au troisième ou au cinquième jour!

Eriger le traitement ambulatoire des laparotomies en méthode thérapeutique serait une grosse erreur. Les avantages sont nuls, les inconvénients indiscutables. Ce n'est certes pas la marche seule qui constitue le danger, mais ce sont les mille mouvements nécessités pour asseoir la malade sur son lit, l'habiller, la descendre; en repassant par les mêmes manœuvres pour la recoucher. Tous ces mouvements sont nuisibles à la bonne évolution de la cicatrice abdominale.

Mais si le lever précoce, au cours de la première semaine, n'est accepté par personne en France, il devient permis après le douzième jour, chez les malades qui ont des suites opératoires parfaites et c'est là un progrès qui n'est pas sans valeur. Notre collègue Faure s'en tient au douzième jour, la plupart d'entre nous attendent le quinzième ou le seizième. La différence est minime, mais la tendance de tous s'affirme contre les séjours

trop prolongés au lit. Ainsi nous éviterons, cette « hypocondrie grabataire », qui, d'après l'expression de notre collègue Picqué, menace certains psycopathes prédisposés.

J'arrive à une dernière discussion qui a occupé le tiers de la totalité de nos séances. Notre collègue Poncet a amorcé, au mois de mai, une discussion sur *la tuberculose inflammatoire de l'estomac*, discussion qui nous a amené en octobre à la tarsalgie des adolescents et qui vient de se clore à notre dernière séance de décembre.

On sait avec quelle passion M. Poncet aborde ce sujet; avec quel feu il essaie de faire passer sa foi, que nous savons ardente, dans l'esprit de ses collègues. A toutes les tribunes il va porter la bonne parole; par le verbe et par la plume, il défend ce qu'il croit être la vérité : M. Poncet est l'apôtre de la tuberculose inflammatoire!

Je serai néanmoins bref sur le compte rendu de cette discussion parce que nous l'avons tellement et si longtemps vécue qu'elle doit demeurer encore présente à notre esprit. D'autant que M. Poncet avait enfermé ses contradicteurs dans un cercle d'où ils ne pouvaient sortir, et, auditeurs patients, nous assistions à cette course en rond, qui donnait quelque peu le vertige.

La tuberculose inflammatoire, dit M. Poncet, est une tuberculose aspécifique, non virulente, sans signature anatomique, sans cellules géantes, sans bacilles de Koch, sans inoculation; « tout s'avère étiologiquement, dit-il, par les seules considérations cliniques » et plus loin : « Moins il y a de tuberculose, dit Poncet; plus ça en est. Cela peut paraître surprenant et cependant c'est ainsi. »

En sorte que notre collègue érige en preuves son absence de preuves.

Il n'y a qu'à observer : gastrite hyperplasique, scoliose, tarsalgie, genu valgum, coxa vara, tout cela c'est de la tuberculose. Regardez et voyez, dit Poncet. Non, non, protestent MM. Broca et Kirmisson, non, mille fois non, la scoliose et la tarsalgie, etc., ne sont pas de la tuberculose. Regardez vous-même et voyez, disent-ils à M. Poncet. Et la discussion s'est ainsi poursuivie pendant douze séances : M. Poncet ne sortant pas de ses affirmations, ses contradicteurs lui demandant d'autres arguments que de pures hypothèses; et, la lutte s'est ainsi terminée. Comme on dit en style combatif : chacun est resté sur ses positions. M. Poncet d'un côté, la Société de Chirurgie de l'autre.

J'ai fini, Messieurs, laissant derrière moi une riche moisson de faits, de communications, de discussions et de rapports. J'ai simplement essayé de donner un pâle reflet de vos travaux et de faire revivre, devant vous, quelques heures de l'année qui vient de s'écouler. Puissé-je y avoir réussi !

Aussi bien, tout en voulant être bref, j'ai retenu trop longtemps votre bienveillante attention, retardant le moment désiré où la parole sera donnée à votre sympathique secrétaire général.

ÉLOGE

DE

L.-F. TERRIER

(1837-1908)

par M. E. ROCHARD

Secrétaire général de la Société de Chirurgie.

Messieurs, j'ai à exposer devant vous la vie d'un homme de devoir, qui donna beaucoup au travail, peu à la distraction et dont le passage à travers la chirurgie n'aura pas été sans laisser de trace.

Nul doute que le sillon creusé par lui n'eût été beaucoup plus lumineux si, à des qualités réelles, il eût joint le charme de la séduction; mais c'est à l'œuvre seul qu'on connaît l'ouvrier et tel qu'il est, le professeur Terrier, par une carrière des plus brillantes, par une vie des mieux remplies, a inscrit son nom dans le livre d'or de nos gloires chirurgicales. C'est une figure.

Louis-Félix Terrier est né à Paris, le 31 août 1837, dans une maison située 91, rue Saint-Maur, qui faisait à cette époque partie du VIe arroudissement.

Son père, Bernard-François Terrier, avait épousé en 1830 Mlle Catherine-Felicité Virot. Ce fut elle qui donna le jour à notre maître. Il avait une sœur d'une santé chancelante, qui fut prématurément enlevée à la suite des privations du siège de Paris.

Bernard-François Terrier était un homme assez original. D'abord lancé dans le commerce, il le quitta à l'âge de trente ans, pour faire de la peinture. Il jouissait d'une certaine aisance et il prit le pinceau à un âge où il est difficile d'arriver à un véritable talent. De plus, il s'exerça dans le genre historique, branche de la

peinture particulièrement délicate. Aussi, se borna-t-il à fréquenter l'atelier de Delaroche, dont il devint le massier et dont il fit pour ainsi dire partie intégrante à ce point que tous les autres élèves l'appelaient le père de famille. Son père, le grand-père de Terrier, était un officier du premier Empire, qui avait fait avec Bonaparte la campagne d'Egypte.

Comment ayant un père peintre et un grand-père militaire, Terrier fut-il aiguillé du côté de la carrière vétérinaire, c'est ce qui étonne au premier abord, mais l'explication en est facile. Terrier père avait un ami intime, dont le fils était sorti d'Alfort, et il trouva tout simple et peu embarrassant de faire suivre à son fils la même voie. Cette détermination évitait des études compliquées et réclamait peu de dépenses. L'école Turgot suffisait, aussi notre futur collègue y entra-t-il et fut-il reçu à Alfort.

Terrier regretta toujours et avec juste raison d'avoir fait, par la force des choses, des études incomplètes, car changeant de carrière il dut à un âge relativement avancé préparer ses baccalauréats.

Le voilà donc élève d'Alfort; à ce moment, une révolte éclata dans cette école. Il fut, avec beaucoup de ses condisciples, renvoyé en mars 1838. Il y était resté quatre ans, travaillant, ayant toujours de bonnes notes et ayant obtenu des prix.

Terrier était voué par son étoile à l'art de guérir. Car nous le voyons forcé d'abandonner la médecine vétérinaire pour se mettre avec courage à l'étude de la chirurgie.

Les événements indépendants de la volonté jouent souvent un grand rôle dans la vie des hommes. Quand ces événements aboutissent à un résultat heureux, le public, au fond très simplice, appelle cela avoir de la chance, sans se douter de l'intelligence et du travail qu'il a fallu pour tirer parti des circonstances. On pourrait donc dire que Terrier a eu de la chance, quand il fut obligé de quitter l'école d'Alfort, et que ce qui avait pu paraître au premier abord un contretemps des plus fâcheux fut pour lui un bonheur, car nulle part, il n'eût pu suivre une plus belle voie que celle qu'il a parcourue; nous savons tous cependant au prix de quelle énergie, de quelle persévérance et de quel labeur!

Il ne rougit jamais du reste de ses études vétérinaires; il aima toujours à les rappeler et à souligner le profit qu'il en avait tiré; mais il fut néanmoins très heureux de voir s'ouvrir devant lui la carrière médicale. Jamain, dont il fut plus tard le collaborateur et qui était son parent du côté maternel, fut pour beaucoup dans sa détermination. Il lui disait volontiers que tant qu'à donner des soins à des créatures vivantes, c'était plus intéressant de soigner les hommes que les bêtes.

Il suivit donc la voie des concours et fut nommé le 25 décem-

bre 1862, interne des hôpitaux de Paris, dans une promotion qui ne manquait pas d'un certain éclat, puisque nous y trouvons encore les noms de Bouchard, Lannelongue, Le Dentu et Théophile Anger.

Ses maîtres dans les hôpitaux de Paris furent Jarjavay, Oulmont, Gosselin et Chassaignac. Il sut les choisir et en fut apprécié, mais celui qui laissa la plus forte empreinte sur son esprit, fut le puissant Chassaignac, l'immortel inventeur du drainage dont les méthodes chirurgicales nouvelles n'ont point amoindri la découverte et n'ont fait au contraire qu'en montrer l'incomparable bienfait.

Terrier à cette époque était très lié avec Simon Duplay, un peu plus âgé que lui, plus avancé dans la carrière, mais dont il appréciait déjà la claire intelligence et les judicieux conseils. Il dirigea ses vues du côté de la Faculté et fut nommé aide d'anatomie en 1867; puis il prépara le prosectorat auquel il arriva en juillet 1870.

Le bonheur de sa nomination fut immédiatement assombri par la déclaration de guerre. La patrie était en danger, chacun devait faire son devoir. Terrier, au mois d'août, s'engagea dans la cinquième ambulance internationale de secours aux blessés dirigée par Ulysse Trélat. Il avait comme compagnons : Delens, prosecteur de la même promotion que lui, Lucas-Championnière et Penières.

L'ambulance fut constituée le 10 août, mais ne quitta Paris que le 20 pour se rendre à Châlons au moment où l'armée abandonnait le camp. De là elle se rendit à Reims, qu'elle quitta le 23 avec l'armée, ayant été attachée au 1er corps.

Jusque-là on n'avait pas eu grand'chose à faire; mais le 30 août, au moment du combat de Mouzon, tout le personnel chirurgical se trouvait à Autrecourt, où arrivèrent les premiers blessés. Terrier dut y rester jusqu'au 18 septembre avec son escouade pendant que le reste de l'ambulance s'installait le 3 septembre aux portes de Sedan.

La capitulation venait d'avoir lieu; le 19 septembre, toute l'ambulance se rendit à Bruxelles par Bouillon et rentra ensuite en France sans pouvoir regagner Paris déjà investi. Elle se porta alors du côté du Mans, où elle arriva le 24 septembre, et le 1er octobre elle se trouvait à la Chapelle près d'Orléans.

On s'ennuyait ferme, car à la tristesse de l'heure présente s'ajoutaient la lassitude et la désespérance causée par l'inaction et la conscience de son impuissance.

Enfin, après avoir suivi les mouvements de l'armée de la Loire, après beaucoup de marches et de contre-marches autour d'Orléans et dans la forêt, l'ambulance se trouvait au combat d'Artenay lors de la première prise de la ville; mais à ce moment,

Terrier n'y était pas; d'une complexion peu robuste, épuisé de fatigue, il avait été obligé de se reposer et ne rejoignit ses camarades qu'à la fin d'octobre.

D'ailleurs, le 4 novembre l'ambulance avait été réorganisée et, à partir de ce moment, son rôle actif fut réduit à peu de chose, sauf à Terminiers et à Patay, où ce fut Lucas-Championnière qui donna de sa personne.

Elle rentrait à Paris le 12 février 1871 sans avoir rendu, de l'aveu même de ceux qui la composaient, tous les services qu'on était en droit d'en attendre; mais Terrier néanmoins en rapporta une grande admiration pour Trelat et compléta sous sa direction son éducation chirurgicale.

La guerre terminée, la France se mit à revivre et chacun reprit le cours de ses travaux. Terrier concourut pour l'agrégation de chirurgie et fut reçu en 1872. La même année, il fut admissible au bureau central, concours dans lequel furent nommés Le Dentu, Périer et Th. Anger. En 1873, il se représenta de nouveau et fut plus heureux. Sur 16 candidats, Terrier et Delens furent élus.

Deux concours lui suffirent donc pour acquérir la place de chirurgien des hôpitaux, ce qui lui permit de regagner le temps perdu au début de sa carrière.

Au bout de quatre ans, il fut nommé titulaire. Les choses allaient mieux de ce temps-là qu'au nôtre, et Terrier eut encore le bonheur de devenir rapidement chef de service.

Il fut chirurgien de Bicêtre le 1er janvier 1877, chirurgien de la Salpêtrière le 13 novembre 1878.

Il fit dans cet hôpital un assez long séjour; il y resta jusqu'en 1882, époque à laquelle il entra à l'hôpital Saint-Antoine, et, le 1er décembre de la même année, il quittait ce grand service pour prendre celui de Bichat, à la tête duquel il resta dix-huit ans. C'est là, comme nous le verrons, que s'est réellement développé son talent chirurgical.

Telle est sa carrière dans les hôpitaux. A la Faculté de médecine, agrégé de chirurgie depuis 1872, il fut nommé professeur de médecine opératoire en 1893. A la mort de Verneuil, la chaire de clinique chirurgicale de la Pitié fut déclarée vacante, et Berger fut l'élu de la Faculté. Terrier, dans l'ordre des choses, aurait dû prendre la clinique. Son ancienneté lui donnait le choix. Il préféra néanmoins rester dans la chaire de médecine opératoire pour des raisons complexes, mais dont la principale était l'ennui de quitter l'hôpital Bichat, où il avait un service organisé suivant ses désirs et où ses habitudes le tenaient attaché.

Il laissa donc Berger aller à la Pitié, mais en 1900, atteint par la limite d'âge des hôpitaux, sollicité par ses amis et se trouvant

encore assez de courage pour continuer le dur métier de chirurgien, il permuta avec son collègue, comme cela avait été convenu, et quitta l'enseignement de la médecine opératoire pour prendre celui de la clinique, ce qui lui donnait encore sept années d'activité. Enfin le 1er novembre 1907, âgé de soixante-dix ans, il donna sa démission pour prendre un repos auquel lui donnait droit une carrière bien remplie.

Entre temps, il avait été nommé membre de l'Académie de médecine en 1890 et président de notre Société en 1891. Il aimait à assister à nos séances et nous aimions à l'y rencontrer, car il semble que ce soit un apanage de la Société de Chirurgie et une de ses gloires les plus pures de ne pas se voir abandonnée par ceux qui en sont les plus illustres représentants, et qui semblent se faire honneur de suivre ainsi dans leur carrière scientifique ceux dont ils furent les maîtres et qui restent toujours fiers d'avoir été leurs élèves.

Terrier était commandeur de la Légion d'honneur du 11 décembre 1900, il avait été nommé chevalier le 9 juillet 1883, et officier le 13 juillet 1891. En 1895, le collège royal d'Edimbourg l'avait admis dans son sein.

* * *

L'œuvre de Terrier est des plus importantes, non pas qu'il ait écrit des ouvrages de plusieurs volumes, non! ses productions étaient de plus courte haleine. Après avoir servi de collaborateur à Jamain dans les rééditions de son *Manuel de petite chirurgie* et dans ses *Éléments de pathologie chirurgicale*, il s'en est adjoint lui-même et c'est en se faisant aider de ses élèves qu'il nous a donné d'excellentes monographies comme la chirurgie de l'estomac, la chirurgie du foie et des voies biliaires, et une série de bons livres que nous avons tous entre les mains, comme le manuel d'antisepsie et d'asepsie chirurgicale, l'opération du trépan, la chirurgie de la face, la chirurgie du cou, la chirurgie de la plèvre et du poumon et la chirurgie du cœur et du péricarde, ouvrage qui a été traduit en langue allemande.

Si on ajoute à cela sa collaboration à la *Revue de Chirurgie*, à laquelle il a contribué dès sa fondation, et dont il est resté le rédacteur en chef jusqu'à sa mort, une centaine de communications ou rapports faits à notre Société, sans compter ses travaux à l'Académie de médecine, on voit quel incessant labeur a rempli l'existence du professeur Terrier.

Mais après la vue d'ensemble de l'œuvre d'un homme, il est nécessaire de retenir et de fixer les points spéciaux dans lesquels il s'est particulièrement distingué et qui ont contribué à lui faire donner la marque de son savoir et de son originalité.

Pour Terrier, la liste en est grande. Au début, son activité se porta sur toutes les branches de l'art de guérir, et nous le voyons passer une excellente thèse de doctorat sur l'œsophagotomie externe et une thèse non moins remarquable pour l'agrégation en chirurgie sur les anévrismes cirsoïdes ; puis il publia des travaux importants sur les synovites tendineuses, tuberculeuses et même sur les maladies de l'appareil oculaire. Comme tous ceux qui cherchent leur voie, il essaie d'abord de sortir des sentiers battus, mais bientôt il a fixé ses préférences, ses tendances le portent du côté de la chirurgie abdominale, à ce moment en plein essor, grâce aux nouvelles méthodes d'antisepsie qu'il va bientôt remplacer par l'asepsie et on peut dire que dans cette chirurgie des organes splanchniques, il a excellé.

Nous sommes à l'époque où la méthode de Lister commence à révolutionner la chirurgie européenne.

Lucas-Championnière s'est déjà rendu à Londres et on sait combien il a contribué à nous la faire connaître ; mais ses amis Terrier, Périer et Nicaise, unis par cette intimité que crée la collaboration quotidienne de candidats se préparant ensemble au concours des hôpitaux, ne vont pas rester indifférents.

Ils n'hésitèrent pas à aller à Londres de leur côté et furent aussitôt émerveillés de l'abîme qui séparait cette chirurgie nouvelle de celle qu'on faisait à Paris

Ils virent Lister à l'œuvre et ensuite Spencer Wells qui passait avec juste raison pour le premier des ovariotomistes dont le nombre était d'ailleurs fort restreint, et rentrés à Paris, ils se mirent immédiatement à mettre en pratique les leçons prises auprès des deux grands chirurgiens anglais.

Championnière, qui avait fait déjà des ovariotomies avec Simon Duplay, s'était joint à eux. Tous les quatre étaient loin d'être en tête de la liste des chirurgiens des hôpitaux, ils étaient beaucoup plus près de l'autre bout. D'un autre côté les malades, qui consentaient à se laisser pratiquer une laparotomie ne couraient pas après les chirurgiens, ce qui fait qu'au début les occasions étaient rares.

Aussi le premier des quatre amis qui eut une ovariotomie à pratiquer à l'hôpital s'empressa-t-il de prévenir les trois autres. Il en fut de même pour chaque malade nouvelle, et ils prirent vite l'habitude de tout quitter pour répondre avec ensemble au premier appel, qu'il y eût urgence ou non.

La conséquence de ce pli pris ne se fit pas attendre ; leur expérience personnelle, multipliée par quatre, leur donna par la force des choses, et sans avoir à la provoquer autrement, une notoriété qui leur attira bientôt une clientèle croissante. Le médecin qui dirigeait une patiente vers l'un deux, savait l'adresser ainsi à l' « Équipe ». C'est sous ce vocable qu'on désignait les quatre amis. On venait à l'hôpital voir opérer l'équipe.

D'abord Nicaise tomba malade et vit sa carrière compromise. Il fut remplacé par Berger. Puis le succès lui-même devint une entrave, en accroissant l'activité professionnelle de chacun, il diminuait la disponibilité du temps. Il devint de plus en plus difficile de compter les uns sur les autres en cas d'urgence, puis de trouver à brève échéance un peu de liberté commune.

Ils avaient pris l'habitude de n'opérer qu'ensemble, ils prirent graduellement celle d'opérer seuls, et bientôt devenus maîtres ils eurent à répondre à l'appel de celui de leurs élèves qui leur demandait appui, aide et conseil, le jour de sa première laparatomie.

La génération spontanée de cette association temporaire d'hommes entrant dans la carrière, entraînés par une même foi robuste et agissante, fut un des effets de la révolution apportée par les doctrines microbiennes.

Elles furent accueillies, tout d'abord, avec scepticisme et non sans ironie.

Il n'en est plus de même à l'heure actuelle : autre temps, autres mœurs. Les élèves d'alors riaient de la superstition des maîtres ; pour les jeunes d'aujourd'hui, les maîtres au contraire n'auraient pas toujours toute la dévotion due au culte de l'asepsie. De ce culte même on a pu faire une arme, et ceci me remet en mémoire une réflexion tombée de la plume d'un de nos plus vénérés collègues qui m'écrivait : « Parvenir à donner à un chirurgien ce cachet d'impiété est parfois un moyen perfide de le supplanter. »

Après l'ovariotomie, la chirurgie de l'utérus fut celle que Terrier se mit à pratiquer. Non seulement il s'intéressa à l'ablation des fibromes, mais encore dès 1889 il nous donnait un procédé de fixation de la paroi antérieure de l'utérus avec deux observations personnelles et le nom d'hystéropexie, créé par Trélat, resta à cette intervention qui a été un peu modifiée dans sa technique et dans ses procédés, mais qui est devenue aujourd'hui une opération courante.

Il marqua aussi son empreinte dans la chirurgie de l'estomac et un des premiers, pour alimenter les malades, il pratiqua une bouche à cet organe dans les cas de cancer de l'œsophage ; le procédé de gastrostomie de Terrier est aujourd'hui classique.

Mais c'est surtout le foie qui paraît avoir intéressé, dans ces dernières années, le professeur de la Pitié.

Déjà en 1889, dans la *Revue de Chirurgie*, il écrivait un article intitulé : « Remarques cliniques sur un cas d'obstruction du canal cholédoque avec dilatation de la vésicule biliaire, laparotomie, ponction de la vésicule, cholécystenterostomie. Guérison. »

C'était la première opération de ce genre faite en France et seulement la septième qui ait été publiée.

Il insista sur la dilatation de la vésicule et sur son atrophie et reprit la loi de Courvoisier à ce point que nous avons ajouté son nom à celui du médecin suisse.

Plus tard, en 1891, il publia un travail sur le cathétérisme des voies biliaires. En 1892, toujours dans la même revue, il étudia la cholédochotomie proprement dite. Enfin toutes les interventions sur la vésicule et le foie lui étaient familières et il est un de ceux qui, en France, ont beaucoup fait pour cette chirurgie délicate et difficile, non seulement dans sa pratique, mais encore dans ses indications.

* * *

J'en arrive, messieurs, à l'œuvre maîtresse de Terrier, à l'asepsie en chirurgie, pour laquelle ce fut un véritable apôtre et à laquelle son nom restera attaché. Le chirurgien de Bichat a eu en effet cette suprême jouissance d'assister à la transformation si merveilleuse de notre art et même d'y contribuer pour sa part.

D'abord adepte fervent des méthodes de Lister que nous rapportait d'Angleterre son ami Lucas-Championnière, il évolua petit à petit, se tint au courant des progrès, modifia l'antisepsie pour peu à peu lui substituer l'asepsie.

Toutes deux, du reste, se proposent le même but et cherchent à arriver aux mêmes résultats par des moyens différents. Tandis que l'antisepsie, vous le savez, se sert des substances chimiques pour détruire les germes pathogènes, l'asepsie emploie la chaleur sèche ou la chaleur humide. Tandis que la première applique sur les plaies des topiques, où non seulement il n'y a pas de microbes, mais où se trouvent des agents capables de les détruire, la seconde ne met en contact de la surface cruentée qu'un pansement stérilisé, c'est-à-dire dans lequel les germes pathogènes ont été détruits, on pourrait même peut-être dire que l'antisepsie est une asepsie prolongée.

Mais avons-nous besoin à l'heure actuelle d'appliquer sur nos plaies opératoires ou désinfectées des substances chimiques

irritantes et nocives pour nos tissus? On peut répondre non, d'après les résultats excellents que nous obtenons journellement en faisant de la simple asepsie. Peut-être n'en eût-il pas été de même en 1876 et les années suivantes. A cette époque, les mains des chirurgiens, les instruments, les objets de pansement représentaient comme un fatal bouquet où s'épanouissait la flore de la virulence microbienne. Les salles d'hôpital et tout le matériel hospitalier étaient des bouillons de culture, où à l'abri de tout mauvais traitement, les germes pathogènes jouissaient d'une parfaite sécurité et croissaient et multipliaient tout à leur aise. L'antisepsie est venue, elle a nettoyé les écuries d'Augias, en donnant des succès que l'asepsie seule n'aurait peut-être pas obtenus. Mais sous l'influence de la propreté, de l'acide phénique, du sublimé, de l'iodoforme et de toutes les substances antiseptiques, le milieu s'est modifié, la virulence s'est atténuée et petit à petit on a pu simplifier le pansement de Lister, en le rendant moins sévère, en le perfectionnant, et trouver des moyens plus sûrs et moins dangereux de préserver les plaies contre les microbes.

L'asepsie a remplacé l'antisepsie parce qu'elle lui est supérieure et cela pour deux raisons principales : elle est plus sûre et elle est moins nocive.

« En effet, nous dit Terrier, en utilisant les antiseptiques et le plus souvent d'une façon extemporanée, on est jusqu'à un certain point maître de détruire les microbes nuisibles; mais il reste les spores contre lesquels les antiseptiques n'ont qu'une action très limitée, en tous cas très lente (1) ».

De plus, nous dit encore le chirurgien de Bichat (2), « lorsque les antiseptiques sont assez énergiques pour détruire ou même simplement modifier la vitalité des microbes, ils agissent aussi sur les tissus sains et peuvent même les compromettre d'une façon sérieuse. Mais les substances antiseptiques ont encore d'autres actions presque toutes nocives : absorbées par les réseaux sanguins ou lymphatiques, elles déterminent des intoxications qui malheureusement ne sont pas à démontrer ».

C'est pour ces raisons que l'asepsie s'est aujourd'hui implantée en chirurgie, mais toute triomphante qu'elle soit, elle a aussi un petit défaut à sa cuirasse. S'il est facile, en effet, de stériliser les instruments, les soies, d'autoclaver les compresses et de mettre

(1) *L'antisepsie et l'asepsie*, leçon d'ouverture du cours de médecine opératoire (Terrier), page 17, Paris, 1893.

(2) Discours de Terrier, président du Xe Congrès de l'Association française de chirurgie.

des gants purs de tout germe, il est absolument impossible de faire de même pour la peau des malades. Terrier le savait bien et il l'enseignait. Dans la leçon d'ouverture de son cours de médecine opératoire, leçon que j'ai déjà citée plus haut, il disait : « Malheureusement, la méthode aseptique pure ne peut être utilisée d'une façon complète et cela se conçoit du reste, car nous ne pouvons stériliser les téguments vivants, soit nos mains et celles de nos aides, soit la peau de nos opérés. » Ceci se passait en 1893 avant l'adoption des gants, mais n'en reste pas moins vrai pour le revêtement cutané de nos malades. Comme on le voit, l'antisepsie et l'asepsie ne sont point deux rivales, mais bien deux sœurs dont la cadette grandit, c'est vrai, mais est parfois obligée de recourir à son aînée.

Quelle a été la part de Terrier dans la création de l'asepsie? Elle fut considérable, on a beaucoup discuté cette question. On a dit que l'asepsie provenait des laboratoires. La chose est évidente et Terrier, avec une modestie dont il faut le louer, nous le dit lui-même dans ces quelques phrases remarquables que je vous demande la permission de citer :

« L'asepsie (1) a pour moi une qualité qui, je l'espère, ne vous semblera pas discutable, elle est essentiellement d'origine française ; on peut dire qu'elle est née dans le laboratoire de notre illustre compatriote Pasteur. C'est là qu'elle a pris une forme concrète ; c'est de là qu'elle est passée dans la pratique chirurgicale d'abord d'une façon en quelque sorte indirecte par l'intermédiaire de Lister et de l'antisepsie, puis d'une façon tout à fait directe dans la chirurgie dite aseptique. Et je puis vous dire que j'ai toujours été encouragé dans mes efforts pour répandre l'asepsie en France par l'approbation des jeunes maîtres du laboratoire Pasteur, parmi lesquels je tiens à vous signaler en première ligne le Dr Roux (1). »

On a voulu donner comme inventeurs de l'asepsie ceux qui en avaient facilité l'application par l'adoption de méthodes de stérilisation nouvelle, mais là encore Terrier nous cite Bergmann comme ayant utilisé l'emploi de l'eau bouillante, Miquel la glycérine. Il nous montre Redard se servant en 1888 de la vapeur sous pression, Durante, Conradi proposant la stérilisation à l'étuve sèche. Comme on le voit, l'asepsie ne s'est pas faite tout d'une pièce. C'est que, avant d'éclore dans sa perfection, toute idée s'est offerte bien des fois à l'esprit des hommes. Les uns lui jettent un regard distrait et passent leur chemin ; les autres s'arrêtent, la caressent

(1) Xe Congrès de l'Association française de chirurgie, 19 octobre 1896.

un instant, puis l'abandonnent découragés par les efforts qu'il faudrait faire pour la réaliser et la méthode demeure stérile jusqu'au jour où un enthousiaste venant à la rencontrer sur sa route, l'épouse et la féconde en dépit des difficultés qu'il lui faut vaincre et des obstacles qu'il lui faut surmonter. Cet homme-là pour l'asepsie fut Terrier.

De choses éparses, il fit un tout. Il sélectionna les moyens d'aseptiser les compresses et les instruments; il insista sur la nécessité de se servir d'eau stérilisée pour le lavage des mains; il écarta même de sa pratique le catgut, dont la stérilisation lui paraissait inconstante, pour ne se servir que de la soie, et il poussait même si loin l'esprit de la méthode, qu'au lieu de prendre, comme nous le faisons généralement, du sublimé pour parfaire le nettoyage de ses mains, il ne se servait que de sérum.

Terrier rassembla donc les différents éléments de l'asepsie et en fit une méthode complète. Il alla même plus loin et, dans le même ordre d'idées, il s'occupa de transformer l'hygiène de nos services chirurgicaux.

Il réclama auprès du Conseil municipal, il demanda à l'Assistance publique la séparation de nos malades en deux catégories, les septiques et les aseptiques. C'est là une division qui n'existe que dans un très petit nombre d'hôpitaux à Paris et qui, cependant, s'impose.

On nous allègue que la disposition de nos vieux bâtiments hospitaliers ne s'y prête pas, que cela coûterait beaucoup trop d'argent. A cela, Terrier a répondu qu'on pourrait faire pour les services de chirurgie ce qu'on a fait pour les services d'accouchement, mais l'administration se bouche les oreilles et, à l'heure actuelle, la ville dite Ville Lumière est moins bien partagée, dans tout son matériel chirurgical, que la moindre des petites universités allemandes.

Pour ne point quitter ce terrain hospitalier, je dois encore vous parler de deux réformes qui tenaient au cœur de Terrier, et qui sont la création des assistants en chirurgie et l'amélioration dans les soins à donner aux blessés des grandes villes.

La présence auprès du chirurgien chef de service, d'un assistant destiné à l'aider et à le remplacer, est une chose admise depuis longtemps parmi nous, mais Terrier voulait rendre cette mesure officielle.

Il posa souvent la question dans cette enceinte devant la Société des chirurgiens des hôpitaux et ne réussit pas à avoir gain de cause, ce qui le contrariait vivement. Je me souviens encore qu'après une discussion très chaude, il m'apostropha en me

disant : « Vous ne voulez pas d'assistants, eh bien! on vous les imposera! »

Que celui-là prenne un assistant qui le désire, je n'y vois, pour ma part, aucun inconvénient, et c'est ce qui se fait; mais qu'on cherche à l'imposer à ceux qui n'en veulent pas, ce sont là des procédés régaliens, peu de mise à notre époque, et qui semblent, dernièrement encore, avoir eu peu de succès.

Terrier avait aussi tout un plan pour modifier la garde dans les hôpitaux de Paris. Il avait imaginé de faire construire, aux quatre points cardinaux de la capitale, des services spéciaux de chirurgie dans lesquels seraient transportés tous les cas d'urgence. Là, une salle d'opérations toujours sous pression, un personnel stylé et un chirurgien habitant l'hôpital donneraient des soins à tous les blessés qui se présenteraient. Certes, cette disposition, au point de vue idéal, paraît d'abord des plus séduisantes; mais, en pratique, elle a bien des inconvénients, quand ce ne serait que celui de faire passer un malheureux malade atteint de fracture avec plaie, devant la porte d'un hôpital où il ne peut s'arrêter, pour gagner, au prix de quelles souffrances, le service d'urgence, situé à quelques kilomètres plus loin.

De plus, les deux réformes auxquelles je viens de faire allusion ont pour moi un point faible, celui de contribuer à diminuer la situation de l'interne qui, par la présence d'un assistant ou d'un chirurgien en permanence, verrait ses fonctions considérablement amoindries. Ces réformes auraient donc pour effet d'affaiblir le prestige de cet internat des hôpitaux de Paris toujours prêt au sacrifice, auquel vous appartenez pour ainsi dire tous, Messieurs, qui forme une aristocratie médicale, mais une aristocratie basée seulement sur le travail et sur le savoir, de cet internat, qui va porter en France, et parfois même à l'étranger, la bonne chirurgie, puisque c'est la vôtre, qui garde, quoi qu'on dise, avec un soin jaloux, les portes de votre sanctuaire, et dont je regretterai toujours, pour ma part, de n'avoir pu faire partie.

Telle est l'œuvre scientifique de Terrier, dans laquelle on apprécie les qualités de précision, de netteté et d'exactitude que nous allons retrouver dans le praticien.

C'est à l'hôpital Bichat qu'il a donné la mesure de son talent chirurgical. En pénétrant dans sa salle d'opération, on avait conscience de l'importance de l'acte qui allait s'y accomplir; c'était comme le temple de l'asepsie, où tout visait au même but : la sécurité de l'acte opératoire. Là, dans le silence, le professeur faisait, avec une méthode et une précision remarquables, les opérations les plus nouvelles. Il ne visait pas à l'élégance et ne cher-

chait pas à éblouir son entourage par la rapidité de l'intervention, mais chaque temps de l'opération était bien réglé, rien n'était laissé à l'aventure et l'on peut dire que c'est de là qu'est sorti en partie le germe de cette technique opératoire dont les jeunes générations chirurgicales se montrent à juste titre si jalouses, qui, prenant pour base les notions anatomiques, conduit l'opérateur d'une façon méthodique et, l'empêchant de s'égarer, lui font économiser un temps précieux.

* * *

Terrier n'était pas ce qu'on peut appeler un professeur brillant. Il disait avec clarté ce qu'il voulait dire, mais il lui manquait les qualités d'attirance, la sympathie du geste et la chaleur de la voix qui font les qualités de l'orateur.

Vous le voyez encore montant à cette tribune, le dos un peu courbé, la tête légèrement enfoncée dans les épaules, enlevant l'imperturbable binocle qui barrait son visage, les lèvres un peu dédaigneuses et commençant d'une voix sourde une intéressante communication.

Ses premières paroles avaient pour résultat de déterminer un silence envié par beaucoup de nos présidents, silence plutôt dû au respect qu'on portait au maître qu'au charme de son discours.

Puis, sa communication finie, il retournait légèrement la tête et lançait d'un ton sec, par-dessus son épaule, ces quelques mots que la plupart d'entre vous ont encore dans l'oreille : « J'ai terminé, Monsieur le Président. » Il attendait ensuite la discussion, dans laquelle il n'aimait pas beaucoup les contradicteurs.

On comprend dès lors que son enseignement ne fut pas des plus suivis. Du reste, il y attaquait la discussion des grands problèmes chirurgicaux qui, malheureusement, ne passionnent pas les élèves un peu jeunes pour en profiter et qui s'en désintéressent par ce fait même qu'ils ne leur seront pas d'une très grande utilité dans leur pratique.

Il y a, en effet, plusieurs façons de comprendre l'enseignement : d'abord celle qui consiste à ne s'occuper que de l'éducation pratique des étudiants, à viser plus l'intérêt de l'élève que la gloire du professeur et qui est imbue de cette idée que l'école est faite simplement pour faire des docteurs.

Terrier avait de l'enseignement une conception plus haute. Il estimait que le professeur doit non seulement instruire les étudiants, mais encore faire avancer la science et leur en montrer les nombreux progrès.

C'est là de l'enseignement supérieur réservé, à notre humble avis, au Collège de France; mais quand on songe que dans cette noble institution il n'y a pas une chaire pour la chirurgie; quand on réfléchit de plus que sur cent membres, l'Académie de Médecine ne possède que dix-sept chirurgiens, lorsqu'elle abonde en naturalistes, physiciens, chimistes et vétérinaires, à ce point que Terrier y fut arrivé beaucoup plus tôt en suivant sa première voie; quand on songe que dans les cinq académies de l'Institut il n'y a place que pour deux de nos collègues, on est comme frappé d'étonnement et on est en droit de se demander si vraiment la France rend justice à cette branche de l'activité humaine qui, depuis quelques années, a pris un merveilleux essor, à cette moitié de l'art de guérir qui tend à l'absorber tout entier; à cette chirurgie enfin qui sauve des milliers d'existences et qui résume en elle les qualités de toutes les carrières à ce point que je n'en sais pas de plus belle.

Comme professeur, Terrier ne remplissait donc pas son amphithéâtre d'auditeurs désignés par leurs années scolaires; mais il était entouré d'un groupe d'élèves empressés, fiers de marcher à l'ombre du maître et de le seconder dans ses travaux.

Terrier avait, en effet, une *école*, il est vrai que ce mot a beaucoup changé de désignation, que nous ne sommes plus à l'époque des luttes doctrinaires et que dès qu'une innovation est faite dans un point quelconque du globe, tous s'empressent de l'adopter, pourvu qu'elle soit utile. Certains esprits chagrins vont même jusqu'à dire que les écoles se sont muées en chapelles. Il n'en est pas moins vrai que Terrier a fait école en nous conduisant tous à l'asepsie et qu'il avait une école composée d'une pléiade de chirurgiens qui pour un grand nombre ont fait une brillante carrière, qui ont propagé ses idées et dont les plus jeunes même poussaient le culte jusqu'à croire que hors du service de Terrier ou de ses élèves, on ne pouvait autoclaver une compresse, stériliser un bistouri, asepsier une soie.

Ceci, Messieurs, est presque du fanatisme, tout à l'honneur du maître qui a su l'inspirer, non seulement par la rigueur de ses procédés, mais encore par la bonté qu'il montrait à l'égard de ceux qu'il avait adoptés.

Nous qui ne l'avons connu que de loin, nous ne pouvons savoir, paraît-il, l'affabilité qu'il avait pour ses collaborateurs en dehors du service. Cet homme si guindé dans l'exercice de sa profession devenait alors presque jovial, le sourire remplaçait sur ses lèvres le petit air dédaigneux que nous lui connaissions et il était toujours prêt à s'occuper de ses élèves, ou en les suivant dans leur concours ou en leur facilitant le moyen de faire leur chemin.

* * *

Les débuts de Terrier furent des plus modestes. La clientèle lui vint, mais assez tard, et sa pratique urbaine peut être donnée comme un modèle d'honnêteté et de probité déontologique.

Il demeura rue Pigalle, puis rue de Copenhague dans un appartement très simple et ce ne fut que fortune faite qu'il acquit, rue Solférino, n° 11, un superbe immeuble dont il habitait le premier étage. Sans enfants, il vivait avec sa femme qui sut être discrète et fixer le bonheur de son mari aux cendres de son foyer.

Il était peu mondain et n'aimait point à sortir le soir. Il recevait peu et seulement ses intimes, et si on s'accorde en général à lui reconnaître une certaine vanité, elle n'était pas de celles qui se manifestent par des dehors fastueux ou des réceptions somptueuses dont le récit dans les journaux du lendemain met le nom du chirurgien dans les bouches de nos Parisiennes les plus répandues.

Terrier aimait assez la musique, et il avait deux fauteuils à l'Opéra, où il goûtait particulièrement le Wagner. Mais ses distractions principales furent le cheval et les voyages. Nous nous souvenons tous l'avoir vu au Bois, où il chevauchait volontiers en compagnie de son neveu.

Il fit de nombreux voyages en Amérique en 1888, puis en Russie, en Danemark, et nous l'avons vu aller à Londres avec ses amis Perier et Nicaise; mais ses premiers déplacements eurent surtout pour but de comparer ce qu'il voyait faire aux chirurgiens étrangers avec ce qui se faisait en France.

Plus tard il fit partie de plusieurs croisières de la *Revue des Sciences* et il visita ainsi le Caucase, l'Algérie et la Tunisie.

Il possédait une bibliothèque importante, bien rangée et composée seulement de livres scientifiques. Tout ce qui était de la littérature, et en particulier les romans, était dirigé sur sa villa où il allait vers le mois d'octobre, et où il faisait volontiers de la bicyclette.

En 1889, en effet, il avait acquis une petite propriété dans le Midi. Il aimait à se reposer au milieu des roses et des mimosas de Cannes, sur les bords de cette Méditerranée vantée par Virgile, si douce aux travailleurs et dont le flot changeant, en même temps qu'il baigne Salerne, vient aussi mourir en chantant sur les bords découpés de Cos, de Cnide et d'Alexandrie.

D'une complexion peu robuste, Terrier fut réformé au service militaire, mais put néanmoins satisfaire aux exigences de son hôpital, de son enseignement, de sa clientèle et cela jusqu'à l'âge de soixante-neuf ans.

Le 5 septembre 1907, il perdit sa femme, prit à ce moment un congé et quitta la Pitié, où il ne devait plus revenir. Le 23 septembre, en effet, il ressentit les premières atteintes de la maladie qui devait quelques mois plus tard l'enlever. Il était à Saint-Germain chez des amis, quand soudain il fut pris d'une crise d'étouffements qui s'accompagna d'albuminurie.

Il rentra à Paris, se rétablit presque complètement, put refaire d'assez longues promenades à pied et reprendre même une vie presque normale; mais bientôt la respiration lui manqua de nouveau, il dut s'aliter et dit à son neveu : « Ça ne va pas; je vais faire comme ta tante, je m'en vais traîner. »

Une nouvelle crise survint plus violente que les autres et il exprima même son étonnement de ne pas la voir suivie de paralysie.

Il raisonnait donc froidement et parfaitement son cas, sans se faire la moindre illusion sur ce qui devait lui arriver.

En effet, le lendemain matin, il voulut prendre un bain et eut toutes les peines du monde à sortir de la baignoire, sa jambe droite fléchissait; la nuit même de ce jour, à une heure du matin, le 25 novembre, il réveilla son neveu, il venait d'être atteint d'hémiplégie du côté droit. Comme on le voit, c'est simplement et avec une résignation virile qu'il subit ces rudes épreuves. Le médecin ne peut en effet se faire d'illusions; il assiste acteur et spectateur à la progression de son mal, il sait quelles en sont les conséquences et ne peut comme les autres mortels se raccrocher aux fils de ce réseau si fragile et si ténu que sait tisser l'espérance.

A l'impotence causée par la paralysie vint s'ajouter l'ennui du traitement. Il se montra docile et subit sans se plaindre un régime de déchloruration parfois très pénible.

Il attendait la mort avec calme; c'est que lorsqu'on a vécu toute sa vie à ses côtés, quand on s'est battu avec elle, qu'on l'a même si souvent fait reculer, on la connaît, la Camarde! On l'attend avec résignation, et quand elle vient, on sait la regarder en face.

En février, on le soumit à l'action de l'électricité; les mouvements du bras droit parurent revenir, il put même écrire; mais les crises d'étouffement persistaient. En mars, elles se précipitèrent, les forces faiblirent et, le 8 avril 1908, à deux heures de l'après-midi, il mourut dans les bras de son neveu, qu'il aima toujours comme un fils et qui lui garde aujourd'hui un pieux souvenir.

Ses obsèques eurent lieu à Sainte-Clotilde. Elles furent aussi simples que sa vie avait été modeste. Il avait en effet exprimé le désir qu'on ne lui rendît pas les honneurs militaires, qu'on ne prononçât pas de discours sur sa tombe et qu'on ne lui envoyât pas de fleurs. Il ne voulait peut-être pas que, pour honorer un mort, on coupât sur leurs tiges ces belles plantes dont il aimait à respirer le parfum dans son petit jardin de Cannes et qui durent, en les effleurant de leur souvenir, égayer par instant les dernières pensées de sa pauvre âme déjà lointaine.

* * *

Messieurs, Voltaire a dit : « On doit des égards aux vivants, et on ne doit aux morts que la vérité. » Je ne saurais souscrire à cette formule, qui semble autoriser des attaques contre des personnalités qui ne peuvent se défendre. On doit des égards aux morts comme aux vivants. Mais est-ce manquer d'égards au souvenir de quelqu'un que de signaler les tours particuliers de son esprit, que de mettre au jour quelques petits travers qui, en excluant la banalité, ne font, par un contraste frappant, que rehausser ses brillantes qualités? Je ne le crois pas. Et je me résume en pensant que lorsqu'on a pris pour base de son existence un piédestal dont les assises s'appellent : probité, travail, dévouement à son prochain, amour de la science, on a acquis la reconnaissance de ses semblables, on a droit de passer à la postérité. Heureux si ma faible voix a pu contribuer à fixer dans vos bullelins et dans votre mémoire ce que fut cet homme de bien, notre ancien président et collègue, Louis-Félix Terrier.

PRIX DÉCERNÉS EN 1908

(SÉANCE DU 3 FÉVRIER 1909.)

Prix Laborie. — Une mention très honorable (500 francs) est accordée à M. Maurice Chevassu pour son travail intitulé : *Les tumeurs de la glande sous-maxillaire.*

Prix Marjolin-Duval (300 francs). — Le prix est accordé à M. de Fourmestraux, pour son travail intitulé : *Les accidents cérébraux et oculaires consécutifs à la ligature de la carotide primitive.*

Prix Dubreuil (400 francs). — Le prix est décerné à M. René Le Fort, professeur agrégé à la Faculté de Lille, pour un travail intitulé : *Du genu recurvatum.* — Un encouragement (300 francs) est accordé à M. Claeys, pour sa thèse intitulée : *De la tuberculose du coude chez l'enfant.*

PRIX A DÉCERNER EN 1909

(SÉANCE ANNUELLE DE JANVIER 1910.)

Prix Marjolin-Duval, annuel (300 francs), à l'auteur (ancien interne des hôpitaux ou ayant un grade analogue dans l'armée ou la marine) de la meilleure thèse inaugurale de chirurgie publiée dans le courant de l'année 1908.

Prix Dubreuil, annuel (400 francs), destiné à récompenser un travail sur un sujet d'orthopédie.

Les travaux des concurrents doivent être adressés au secrétaire général de la Société de Chirurgie, 12, rue de Seine, avant le 1er novembre 1909.

Prix Laborie, annuel (1.200 francs), à l'auteur d'un travail inédit sur un sujet quelconque de chirurgie.

Prix Demarquay, bisannuel (700 francs). — Le sujet proposé est : *Traitement de l'obstruction des voies biliaires.*

Prix Gerdy, bisannuel (2.000 francs). — Le sujet proposé est : *Tumeurs du pancréas.*

Les manuscrits destinés au prix Laborie, au prix Gerdy et au prix Demarquay doivent être anonymes et accompagnés d'une épigraphe reproduite sur la suscription d'une enveloppe renfermant le nom, l'adresse et les titres du candidat.

PRIX A DÉCERNER EN 1910

(SÉANCE ANNUELLE DE JANVIER 1911.)

Prix Marjolin-Duval (300 francs). — Prix annuel à l'auteur (ancien interne des hôpitaux ou ayant un grade analogue dans l'armée ou la marine) de la meilleure thèse inaugurale de chirurgie publiée dans le courant de l'année 1908.

Prix Dubreuil (400 francs). — Prix annuel destiné à récompenser un travail sur un sujet d'orthopédie.

Les travaux des concurrents devront être adressés au secrétaire général de la Société de chirurgie, 12, rue de Seine, avant le 1er novembre 1910.

Prix Laborie (1.200 francs). — A l'auteur d'un travail inédit sur un sujet quelconque de chirurgie.

Les manuscrits destinés au prix Laborie doivent être anonymes et accompagnés d'une épigraphe reproduite sur la suscription d'une enveloppe renfermant le nom, l'adresse et les titres du candidat.

Le secrétaire général,

ROCHARD.

Paris. — L. MARETHEUX, imprimeur, 1, rue Cassette.

SÉANCE DU 10 FÉVRIER 1909

Présidence de M. Reynier.

BIBLIOTHÈQUE MÉDICALE DE PARIS
RÉSERVATAIRE

Procès-verbal.

La rédaction du procès-verbal de la précédente séance est mise aux voix et adoptée.

Correspondance.

La correspondance comprend :

1°. — Les journaux et publications périodiques de la semaine.

2°. — Une lettre de M. Nélaton, ancien président, demandant l'honorariat.

3°. — Une lettre de M. de Fourmestreaux, remerciant la Société à propos du prix Duval qu'il a obtenu.

4°. — Une lettre de M. Guelliot (de Reims), offrant à la Société une médaille de Fernel et d'Ambroise Paré.
— Des remerciements sont adressés à M. Guelliot.

5°. — Une lettre de M. Sebileau, juge de l'internat, et demandant un congé d'un mois.

6°. — Un travail de M. Sencert (de Nancy), intitulé : *Rupture simultanée de la rate, du pancréas et du rein gauche. Splénectomie, pancréatectomie partielle. Mort le huitième jour.*

A l'occasion du procès-verbal.

De la stérilisation préopératoire par l'air chaud des organes à contenu septique (Expériences cadavériques).

M. Quénu. — Lorsque je vous ai présenté une note sur la stérilisation préopératoire par l'air chaud des organes à contenu septique, on m'a fait cette objection très naturelle : mais ne craignez-vous pas le rayonnement calorique avec de telles températures portées au centre des tissus? J'ai déjà donné quelques raisons susceptibles

de rassurer mes collègues ; néanmoins, j'ai cru devoir entreprendre, avec la collaboration de M. Catz, quelques expériences sur les effets de l'air chaud porté au centre d'une cavité. Nous avons d'abord expérimenté sur l'utérus. Sur un cadavre de femme, nous avons ouvert le ventre et, pour nous rapprocher des conditions normales, nous avons élevé la température de la cavité pelvienne au moyen d'eau chaude, puis nous avons asséché la cavité. Nous avons alors placé sur les côtés de l'utérus, à travers une boutonnière pratiquée sur les ligaments larges, d'une part, des tubes témoins remplis d'acide benzoïque, d'autre part, des thermomètres à maxima. Dans une autre expérience, nous avons placé les thermomètres en avant et en arrière de l'utérus et tout contre lui ; alors, nous avons procédé à l'échauffement de la cavité utérine. Un tube aéro-thermique de 3 millimètres de diamètre a été introduit dans le col utérin, à 2 centimètres de profondeur, et de l'air chaud a été insufflé à 400 ou 450 degrés pendant neuf minutes, puis à 600 pendant trois minutes. Examen des thermomètres et des tubes : aucune modification. L'utérus est alors examiné : on constate une escarre sèche, dure et noire, d'une épaisseur de 1 millimètre ; plus haut, là où le tube n'était pas en contact avec les tissus, on observe une escarre sèche, mais moins dure, jaunâtre et moins épaisse. Sous l'escarre, les tissus sont mous, imbibés de sérosité ; en pressant, on fait sourdre du sang des vaisseaux. L'escarre noire du col est due au contact du tube avec les tissus. Ces tissus ont une tendance à se coller contre le tube, et si on n'y prend garde la voie de retour de l'air peut être obstruée et une pression anormale se produire dans la cavité qu'on échauffe.

Dans une autre série d'expériences, nous avons procédé sur le rectum et l'intestin.

Le rectum étant bien évacué, on place deux tubes témoins dans l'anse sigmoïde et des thermomètres autour du rectum. Une valve étant placée dans le rectum, on envoie de l'air à 450 pendant six minutes dans l'ampoule, en dirigeant le tube aéro-thermique successivement sur chaque paroi du rectum. Les thermomètres péri-rectaux n'ont pas monté d'un degré, les tubes sigmoïdes n'ont pas fondu. L'escarre rectale est molle, terne, limitée à la muqueuse.

Nous enlevons un segment d'intestin grêle de 15 à 20 centimètres ; à une extrémité, nous adaptons un tube en verre dans lequel nous plaçons des tubes témoins.

Nous insufflons par l'autre extrémité de l'air à 450. Au bout de trois minutes, l'acide benzoïque fond dans le tube, une escarre

se forme autour du tube aéro-thermique, escarre sèche, ratatinant l'intestin et en diminuant le calibre. Cet escarre spéciale n'existe que dans la zone où le tube métallique est introduit dans l'intestin ; il y a là une action de rayonnement direct de la chaleur du tube métallique et non une simple action de l'air chaud. Plus haut, l'escarre est très mince, surtout appréciable au niveau du bord libre des valvules conniventes.

Enfin, nous plaçons deux anses l'une contre l'autre. Dans l'une est plongé un thermomètre, dans l'autre passe un courant d'air à 450 degrés. Le thermomètre n'est pas influencé.

Les conditions expérimentales seraient évidemment différentes sur un animal vivant, et on pourrait faire une série de recherches dans ce sens : il est possible même que les tissus vivants se défendent mieux localement contre l'excès de calorique, la circulation d'un liquide à 38 degrés (à une certaine distance du foyer échauffé, là où la circulation persiste) devant tendre à abaisser la température des tissus.

Conclusions. — Ces expériences suffisent à démontrer qu'on peut envoyer de l'air chaud à 4,5, ou 600 degrés, dans une cavité utérine, sans craindre d'influencer fâcheusement, par échauffement, les organes voisins, voire même la surface extérieure de l'utérus.

Il n'y a pas lieu davantage de redouter le passage de l'air chaud à travers les trompes, si on a soin d'assurer une voie de retour à l'air insufflé, et, à ce point de vue, peut-être y aurait-il intérêt à utiliser une sonde à double courant comme on le fait pour les injections liquides?

Pour l'ampoule rectale, la voie de retour de l'air chaud est assurée par l'emploi de valves appliquées sur l'anus.

Pour l'intestin, comme pour l'utérus, il y aurait avantage à entourer le tube aéro-thermique d'une gaine isolatrice en porcelaine, afin d'éviter le rayonnement du tube, voire son contact avec les tissus, et afin de n'avoir ainsi que les effets caloriques de l'air chaud.

A propos des greffes ovariennes.

M. Mauclaire. — Dans l'avant-dernière séance, M. Quénu a rapporté un cas de greffe ovarienne avec un résultat négatif. Voici mes expériences à ce point de vue.

Personnellement, depuis 1900, j'ai tenté l'*autogreffe sous-cutanée* au moins une vingtaine de fois. Au début, plusieurs de ces greffes ont dû être enlevées les jours suivants, parce qu'elles n'étaient pas

restées aseptiques. Depuis que je manipule ces greffes avec des gants, leur septicite est très rare. Sauf dans un cas, les quelques résultats éloignés que j'ai pu trouver n'ont pas été très encourageants. Tantôt la greffe était résorbée, tantôt elle était remplacée par un noyau fibreux. Toutefois, j'ai observé le cas suivant que je crois positif :

Observation. — Il s'agit d'une jeune femme que j'ai opérée, en 1900, à l'hôpital Bichat, dans le service de mon maître M. Picqué. Cette malade ayant une salpingo-ovarite bilatérale, les annexes furent enlevées à droite et à gauche, et les deux ovaires furent greffés aux deux extrémités de la plaie opératoire. La greffe suspubienne étant septique fut enlevée le cinquième jour. La greffe ombilicale fut laissée en place. La malade est revue d'abord en 1905, cinq ans après. J'apprends alors que depuis l'opération les règles sont presque normales; il y a quelques hémorragies intermenstruelles. La greffe sous-cutanée para-ombilicale est le siège de phénomènes congestifs et douloureux un peu avant et pendant les règles. Cette douleur est réveillée par la pression et par le frottement. La malade dit qu'au moment des règles la petite tumeur paraît augmenter de volume.

En novembre 1908, je revois la malade qui ignore encore ce qui lui a été fait. On note le même gonflement local au niveau de la greffe. Les règles surviennent presque tous les mois. La malade n'a aucuns troubles de la ménopause post-opératoire. Je crois ce cas positif, cependant une bonne coupe histologique serait plus démonstrative.

Il y a longtemps que cette question des greffes ovariennes est à l'étude et chez les animaux et chez la femme.

Chez les animaux, « les résultats positifs constatés histologiquement » sont très nombreux. Je les ai rapportés précédemment (1), et ce sont ces résultats positifs qui ont encouragé les chirurgiens à essayer la greffe chez la femme.

Chez celle-ci les greffes ont été tentées un grand nombre de fois, mais les résultats positifs ne sont pas nombreux. Dans un travail récent (2), j'ai réuni *dix-neuf cas d'autogreffes ayant donné des résultats positifs*, mais dans quelques-unes de ces observations le résultat annoncé est discutable.

L'objection que l'on peut faire dans les cas heureux d'autogreffes, c'est que la malade avait un troisième ovaire supplémentaire, ce qui expliquerait la persistance des règles, l'absence de ménopause post-opératoire et les grossesses consécutives observées chez des malades chez lesquelles on a greffé l'ovaire contre

(1) Mauclaire. Greffes ovariennes. *Congrès international de médecine.* Paris, 1900.

(2) Mauclaire. Les greffes ovariennes avec ou sans anastomose vasculaire. *Archiv. gén. de Chirurgie*, décembre 1908.

la corne utérine. Il y a cependant un examen histologique de Pankov qui, dans l'ovaire greffé, trouva encore quelques années après des corps jaunes et des ovules.

Ces auto-greffes ont pour but de rendre la grossesse possible quand la greffe est intra-abdominale para-utérine; elles ont surtout pour but d'éviter les troubles de la ménopause post-opératoire dont la fréquence a été exagérée à mon avis. J'ai observé ces troubles persistants dans la proportion de 5 p. 100.

Les *indications des hétérogreffes* sont les mêmes. Ici on emprunte un ovaire à une autre malade. Dans le travail sus-indiqué, j'ai pu réunir *treize observations d'hétérogreffes ovariennes*. Personnellement, je l'ai tenté une fois chez une malade présentant une salpingo-ovarite bilatérale. J'ai greffé dans son ligament large contre l'utérus un ovaire provenant d'une malade opérée pour fibrome, malade saine évidemment. Le résultat a été négatif. Dans les treize cas sus-indiqués, le retour des règles est survenu régulièrement six fois et temporairement deux fois. Dans trois cas, la malade est devenue enceinte et donna naissance à un enfant (cas de Morris) et dans les deux autres cas une fausse couche est survenue.

Ici, il n'est pas possible d'admettre l'existence d'un ovaire supplémentaire chez ces malades qui, ovariectomisées, n'avaient plus leurs règles; elles voulaient, afin d'être aptes au mariage, être réglées et capables d'avoir un enfant.

Je crois que si les résultats des greffes ovariennes sont si souvent négatives, c'est qu'elles sont insuffisamment vascularisées. Je ne parle pas des troubles que doit présenter la glande également privée de ses nerfs, mais dans les observations récentes de greffes d'organes le rôle trophique du système nerveux paraît passer au second plan.

J'ai pensé qu'il fallait imiter les nombreuses expériences récentes, dans lesquelles on transplante une glande avec ses vaisseaux artériels et veineux, en greffant ces vaisseaux sur d'autres vaisseaux du sujet lui-même ou d'un autre sujet. C'est ainsi que le rein, la glande thyroïde, la rate et des segments de membre ont été transplantés d'un sujet à un autre, et en inversant parfois la direction du courant sanguin, c'est-à-dire en anastomosant une artère avec une veine comme le montrait encore Frouin (1) récemment. N'osant pas encore faire une greffe avec anastomose vasculaire dans la cavité abdominale près de l'utérus, j'ai deux fois greffé l'ovaire sous la peau, en anastomosant l'artère épigastrique avec

(1) A Frouin. *Académie des Sciences*, 1er février 1909.

un vaisseau de l'ovaire, une artère ou une veine plus probablement. Dans le premier cas, l'opération a été régulière, l'artère épigastrique a été invaginée dans un vaisseau ovarique d'un calibre beaucoup plus gros, en me servant de ces fines aiguilles de Stich conservées dans de la vaseline stérilisée et préparées ici, à Paris.

Dans le deuxième cas, l'artère épigastrique a été greffée plus près de son origine près du pli de l'aine; mais elle a saigné après l'anastomose, et un hématome s'est produit. Ces deux cas sont trop récents pour que l'on puisse juger des résultats thérapeutiques ultérieurs.

Il s'agit, en somme, d'essais très intéressanls à mon avis, mais pouvant donner lieu à des critiques exactes ou prématurées, à des espérances très grandes, puisque avec les hétérogreffes on pourrait modifier l'hérédité, mais qu'il ne faut pas admirer trop vite, car on pourrait aussi avoir des désillusions profondes! Mais je ne crois pas qu'il s'agisse d'une question de physiologie pure, car aux États-Unis ce sont surtout des chirurgiens qui ont pratiqué ces greffes ovariennes.

M. Souligoux. — Dans les observations rapportées par M. Mauclaire, il y a deux types distincts.

Dans le premier, comprenant les greffes ovariennes au niveau de la corne utérine, il cite des femmes devenues enceintes après la greffe. Ces observations proviennent d'Amérique. Je prierai M. Mauclaire de vouloir bien nous donner quelques éclaircissements. Pourquoi a-t-on fait l'ablation de l'ovaire? En général, l'ovaire est enlevé en même temps que la trompe et très rares sont les cas où l'on se borne à l'ablation de l'ovaire. Si l'on a enlevé la trompe, je ne puis m'expliquer la grossesse.

Dans le deuxième type de ses observations, M. Mauclaire parle de femmes chez lesquelles les règles ont persisté après l'ablation des ovaires et la greffe sous la peau ou dans le ventre d'un autre ovaire. Cette persistance des règles ne prouve pas grand'chose; quant au fonctionnement de l'ovaire greffé, il n'est pas démontré que les règles soient absolument sous la dépendance de l'ovaire. Nous connaissons tous des femmes chez lesquelles, malgré l'ablation de ces glandes, la menstruation a persisté. Johnson a même cru avoir prouvé, expérimentalement, que la menstruation était sous la dépendance d'un nerf qui chemine dans le ligament large, parallèlement à la trompe. Si l'expérience de ce physiologiste est exacte, il est très facile de s'expliquer la persistance des règles avec ou sans greffe d'ovaire, par conservation du nerf de la menstruation.

M. WALTHER. — J'ai écouté avec beaucoup d'intérêt la communication très documentée de mon ami Mauclaire. Je voudrais lui demander deux renseignements; d'abord, dans quels cas et pour quelles lésions est faite la fixation contre l'utérus de l'ovaire transplanté. Enfin si l'existence d'un troisième ovaire est fréquente. Il en a parlé à deux reprises.

Je sais bien que, dans nombre de cas, après ablation bilatérale des annexes, on voit persister la menstruation et que cette persistance paraît bien due, comme l'a autrefois démontré M. Championnière, à la persistance dans le ligament large de cette bande de *tissu ovarien* qui suit le ligament utéro-ovarien. Mais l'existence de *trois ovaires* me semble devoir être démontrée.

M. TUFFIER. — J'ai pratiqué 47 autogreffes ovariennes, dont 44 à l'hôpital et 3 en ville. Je comptais vous présenter un mémoire complet sur cette question, la publication de l'histoire d'une de mes opérées, publication que vous ont faite M. Quénu et mon ancien interne, M. Sauvé, m'a devancé.

Pour étudier avec quelque fruit la valeur des greffes ovariennes, il faudrait suivre méthodiquement leur histoire, c'est-à-dire : 1° préciser l'âge des opérées; 2° l'affection pour laquelle on est intervenu et dans laquelle, par conséquent, on a pris l'ovaire à réimplanter; 3° l'état anatomique de l'ovaire jugé macroscopiquement; 4° le siège du transplant et le procédé opératoire employé. Seulement, en tenant compte de tous ces facteurs, on pourrait essayer de tirer quelques conclusions qui devraient porter sur les trois points suivants : 1° l'ovaire est-il greffable? 2° conserve-t-il sa structure anatomique? 3° peut-il jouer son rôle de sécrétion interne dans son nouveau siège et pendant combien de temps? Vous voyez que la question est large et complexe. J'en ai fait étudier plusieurs points. Mon élève Tziklice (1) a mis au point la question expérimentale, l'état actuel de nos connaissances cliniques, et a publié 14 de mes observations inédites. Un de mes internes très distingué, M. Jardry (2), a envisagé la question à un autre point de vue. Il a étudié les troubles apportés dans le métabolisme des échanges nutritifs chez la femme après l'ablation des ovaires, et il a cherché quel remède apportait à ces troubles la greffe ovarienne. Son travail comprend 16 de mes observations inédites.

Ma première opération date du 6 novembre 1906. La dernière a été faite jeudi dernier. L'âge des malades que j'ai opérées est de :

(1) Insuffisance ovarienne et greffe ovarienne. *Thèse de Paris*, 1907.
(2) La sécrétion interne de l'ovaire. *Thèse de Paris*, 1907.

22 malades de	25 à 40 ans.
11 malades de	40 à 50 ans.
10 malades de	20 à 30 ans.
2 au-dessus de	50 ans.
1 malade de	38 ans.

Les affections pour lesquelles elles ont été opérées, sont :

Salpingites doubles	23
Salpingites unilatérales	21
Fibromes utérins	16
Kystes de l'ovaire et salpingite	2
Fibrome et salpingite	2

Dans la plupart des cas, l'*état anatomique* de l'ovaire paraissait normal chez les femmes atteintes de fibrome; en revanche, il était toujours scléro-kystique chez celles qui étaient atteintes de salpingite et, dans ces cas, deux fois j'ai transplanté la moitié seulement de la glande. Bien entendu je n'ai pris que les ovaires qui me paraissaient aseptiques, alors que l'infection tubaire paraissait éteinte depuis longtemps; deux fois, cependant, la glande n'était pas à un point d'asepsie suffisant; elle a provoqué dans les quarante-huit heures qui ont suivi l'opération du gonflement et de la rougeur au point où je l'avais implantée, et j'ai dû en faire l'ablation.

Le *siège* du transplant a une importance capitale, car certaines greffes, comme celles du corps thyroïde, ne se développent que dans la thyroïde même ou dans la rate; partout ailleurs elles s'atrophient.

Voici le manuel opératoire que j'ai suivi :

Lorsque j'ai examiné la lésion pour laquelle j'opère et que j'ai reconnu l'état anatomique de l'ovaire que je veux conserver, j'en pratique de suite l'ablation. Autrefois, je le plaçais dans une solution de liquide stérile de Locke; puis, l'ablation de l'utérus et des annexes terminée, je greffais chez cette même femme l'ovaire entre les deux feuillets de son ligament large ou à la surface même du péritoine sur les parties latérales du moignon utérin. J'avais soin de faire deux lignes de suture au catgut très fin : l'une, unissant la surface cruentée antérieure du ligament large; l'autre, l'unissant à la surface postérieure du même ligament, de sorte que tout le hile sectionné se trouvait en contact avec le ligament large. A partir de 1907, au lieu de placer cet ovaire dans le liquide de Locke, je décollais d'un coup de doigt le tissu sous-cutané de l'aponévrose du grand oblique et, ayant ainsi créé un tunnel, je plaçais au fond l'ovaire qui me paraissait ainsi dans des conditions biologiques parfaites, puisqu'il était ainsi maintenu à la température du corps et baigné dans la lymphe. Dans une opéra-

tion pratiquée en mars 1907, j'avais placé ainsi les deux ovaires, un de chaque côté, et, à la fin de l'opération, j'avais implanté l'ovaire droit sur la partie latérale du moignon, laissant l'autre, si je peux m'exprimer ainsi, *en portefeuille*, entre le tissu cellulaire sous-cutané et l'aponévrose du grand oblique. Il n'y eut aucun accident; l'ovaire placé au-dessous du tissu sous-cutané se greffa parfaitement; quand la femme sortit, il avait son volume et sa consistance habituels. Je persistai dans cette voie opératoire (greffe pariétale) pour plusieurs raisons; le procédé était très simple; l'ovaire se greffait là aussi bien que dans l'abdomen et j'avais, en outre, ce grand avantage de pouvoir enlever la glande en cas de besoin, sous anesthésie locale, ce qui n'est arrivé, d'ailleurs, que deux fois; l'ovaire étant primitivement septique, ainsi que je l'ai indiqué plus haut.

Je vais envisager successivement les *résultats opératoires* que j'ai obtenus et les résultats fonctionnels. Cette greffe sous-cutanée n'a eu aucune influence sur la guérison habituelle de mes malades, la réunion par première intention n'étant pas troublée par leur fait. Dans les semaines qui suivent, à part une sensibilité dans la région de la greffe, je ne relève aucun incident.

Les accidents *consécutifs* chez les opérées suivies pendant un ou deux ans ont été les suivants : quelquefois, un peu de sensibilité au niveau de la greffe, quand l'ovaire conserve son volume normal ou à peu près. Mais un fait tout à fait *spécial*, et que je ne sache pas avoir été suffisamment étudié, s'est manifesté chez plusieurs de mes malades. J'ai vu, chez elles, survenir au niveau de la région de la greffe un gonflement atteignant le volume d'une mandarine, au bout de vingt-quatre heures, sans rougeur, sans œdème, sans ecchymoses consécutives. Il persistait deux ou trois jours, puis disparaissait. Ces congestions pouvaient survenir deux ou trois fois en un an, et sans aucune périodicité qui pût rappeler la menstruation. Je n'avais constaté ces troubles que chez les femmes, dont la greffe ovarienne avait bien réussi. Plusieurs fois, ils ont fort effrayé les malades ou leur médecin; mais sachant leur processus cyclique, j'ai pu affirmer la disparition rapide de la tuméfaction.

L'*état physique* de l'ovaire transplanté est ce qui doit nous préoccuper. Il est extrêmement variable. J'ai revu ce matin même, à votre intention, sept de mes malades opérées depuis deux ans. Chez trois d'entre elles il n'a laissé comme trace qu'un léger noyau d'induration que j'ai dû bien chercher pour le retrouver; chez deux autres l'ovaire a diminué de volume, mais il est encore très perceptible; il est de temps en temps le siège de phénomènes dou-

loureux passagers. Chez les deux dernières, opérées pour fibrome, l'ovaire a son volume normal, et, chez l'une d'elles, j'ai pu faire constater à tous mes élèves la sensibilité spéciale à la pression.

L'examen histologique de la greffe est seul capable de nous dire dans quel état se trouve l'ovaire transplanté. A cet égard, M. Mauté et moi avons pratiqué dans deux cas où l'ovaire, sans avoir conservé son volume normal, existait très nettement un an après l'opération la ponction avec notre aiguille emporte-pièces ; des coupes histologiques sur ce fragment enlevé ne nous ont pas permis de constater la présence d'épithélium, de follicules, ni de micro-kystes. Cette exploration est incomplète, car un fragment d'un tiers de millimètre prélevé sur la totalité de l'ovaire ne peut être le garant de la structure univoque de la glande.

Les résultats *thérapeutiques* obtenus sont très difficiles à apprécier, car nous ne retrouvons que difficilement nos opérées. Beaucoup de femmes, après la castration utéro-annexielle, ne présentent presque aucun trouble ; il serait donc bien osé de conclure de leur absence à l'efficacité des greffes ovariennes. Je n'ai jamais vu un seul cas dans lequel la greffe fût suivie de mentruation, même quand j'ai laissé l'utérus entier. Et je suis de ceux qui ne voient pas fréquemment une castration double faite par eux suivie de menstruation. Je puis affirmer qu'une proportion de 5 p. 100 serait exagérée. Mes sept malades observées ce matin même ont toutes quelques bouffées de chaleur plus ou moins fréquentes, et, chez cette femme qui présentait un ovaire à peu près normal, les mêmes symptômes se sont manifestés, toutefois avec une particulière discrétion, puisqu'elle n'aurait que très rarement des signes fonctionnels d'insuffisance ovarienne.

Vous voyez, Messieurs, combien est complexe et difficile l'appréciation sur la valeur de ces greffes ; c'est une question à l'étude, à laquelle j'apporte mon expérience, d'où il ressort : 1° que l'ovaire est susceptible d'être greffé comme la thyroïde et le pancréas, et contrairement à un grand nombre d'autres organes. Que cette greffe peut vivre pendant deux années et peut s'accompagner de congestions de l'organe et des tissus périphériques, et il ne m'est pas possible, en ce moment, d'affirmer son efficacité dans les troubles que nous rapportons à la ménopause anticipée.

M. J. Lucas-Championnière. — La communication de M. Mauclaire est tout à fait intéressante. Je ne pense pas qu'on puisse nier à l'avance la possibilité de réaliser une greffe ovarienne utile, en modifiant toutefois beaucoup les procédés employés jusqu'ici, qui, malgré l'enthousiasme de certains auteurs, ne paraissent pas avoir donné des résultats bien probants.

Je n'ai pas fait la greffe ovarienne. Mais je m'y suis intéressé dès longtemps et j'ai étudié en particulier les mémoires américains dont nous parle M. Mauclaire. J'ai même eu à ce sujet plusieurs communications de M. Robert Morris, l'un de ceux qui ont le mieux étudié la question. Mais je vous avoue que j'estime qu'il a accueilli avec une facilité trop grande des observations qui, selon moi, n'avaient rien de probant.

C'est ainsi qu'il a admis que la persistance des règles peut être attribuée, en certains cas, à des greffes ovariennes, alors qu'il est infiniment plus simple d'admettre que la conservation d'une portion d'ovaire en place a conservé la fonction. J'ai eu avec lui une correspondance intéressante et je lui ai rappelé que cette interprétation, pas plus que celle d'un troisième ovaire, n'est nécessaire. J'ai montré ici autrefois un utérus que j'avais enlevé chez une femme à laquelle, un an auparavant, j'avais enlevé les ovaires aussi parfaitement qu'il était possible de le faire. Cette femme avait des crises de dysménorrhée qui continuèrent pendant un an. Je lui enlevai l'utérus et je trouvai au niveau de la corne utérine, profondément pris dans la substance de l'utérus, un fragment ovarien dans lequel il y avait un corps jaune.

Il eût été matériellement impossible d'enlever ce prolongement ovarien anormal sans enlever toute la corne utérine, et on conçoit aisément que, dans les cas dans lesquels cette disposition existe, quelque soin que l'on ait mis à enlever les ovaires, on laisse des fragments qui perpétuent les règles.

En ce cas, il n'y a même rien d'impossible, si on a laissé intacte une trompe du côté opposé, à ce qu'une grossesse se produise.

Je crois que l'interprétation des observations que l'on a publiées mérite d'être examinée de très près. Je veux bien que la greffe ovarienne soit possible et même pas trop difficile. Mais le rétablissement de la fonction de l'organe est tellement en opposition avec ce que nous avons trouvé dans les cas les plus heureux qu'il faut encore faire beaucoup de réserves, à moins que l'on n'obtienne la greffe par des procédés différents de ceux que nous avons connus jusqu'ici.

M. E. Potherat. — Je n'ai pas trouvé concluante l'observation de mon ami Mauclaire. Je ne l'ai pas trouvée concluante parce que, comme la plupart de nos collègues, j'ai observé nombre de malades, privées chirurgicalement de leurs deux ovaires et qui ont continué pendant des mois et des années à voir régulièrement leurs règles. J'ai toujours pensé, jusqu'ici, que ces malades n'ont pas un troisième ovaire, mais qu'elles ont gardé dans la par-

tie adhérente de leurs ligaments larges des portions plus ou moins aberrantes des ovaires enlevés.

J'ajouterai que je ne comprends pas bien que l'on fasse chez une malade une greffe de son propre ovaire. De deux choses l'une : ou l'ovaire est sain, ou bien il est malade. S'il est malade, il ne faut pas le greffer dans le ventre, ni hors du ventre. S'il est sain, fût-il entouré d'adhérences, je le libère de ces adhérences, mais je ne l'enlève pas.

Je ne vois guère que le cas d'une hystérectomie pour fibrome utérin qui puisse nous fournir un ou deux ovaires sains; mais, en pareil cas, la greffe, même réussie, et réellement réussie, ne saurait rétablir la menstruation.

Je n'insiste pas sur l'efficacité de la greffe ovarienne au point de vue de son action sur la ménopause, le fait de Mauclaire ne me paraît pas plus concluant que ceux de Tuffier, et ceux-ci ne sont pas encourageants.

Mais ce que je me refuse à considérer comme acquis, bien qu'ils nous viennent d'Amérique, ce sont ces faits dans lesquels une greffe ovarienne péritonéale, même juxta-utérine, aurait été suivie de grossesse. Il ne me paraît pas possible d'accepter comme véridiques ces faits, ou alors il nous faudrait rayer de nos connaissances tout ce que nous savons de l'ovulation, du cheminement de l'ovule dans la trompe, de la fécondation.

Que des faits de cette nature trop merveilleuse aient été publiés, c'est possible; mais, ou bien ils ont été insuffisamment étudiés, ou bien nous devons les repousser totalement.

M. Segond. — Si j'ai bien compris, M. Mauclaire nous parle de deux séries de faits, qu'il paraît accepter, et que, pour ma part, je ne puis accueillir qu'avec un particulier scepticisme.

Tout d'abord il nous rapporte un certain nombre d'exemples de rétablissement menstruel, après l'oophorectomie bilatérale suivie de greffe ovarienne, et il attribue la restauration fonctionnelle à cette dernière greffe. Mais nous avons été maintes fois témoins de pareils retours menstruels après l'ablation annexielle double, et sans la moindre greffe, et nous savons bien que nos exérèses ovariennes sont souvent incomplètes.

M. Mauclaire nous cite, d'autre part, des observations de femmes castrées, qui seraient devenues grosses après la greffe d'un ovaire étranger, l'hétérogreffe. Cette fois, je deviens plus sceptique encore, et pour admettre de pareils résultats il me faudrait tout autre chose que la mention de faits lointains et de contrôle impossible.

M. Quénu. — Contrairement à M. Potherat, je pense que la

question des greffes ovariques n'est pas dépourvue de sanction pratique, il peut y avoir intérêt à ce qu'une femme privée d'utérus ait un ovaire, ait une pharmacie ovarique, suivant l'originale expression de mon ami Segond. Je n'ai pas à insister ici sur le rôle considérable des sécrétions internes en général et sur celui de la sécrétion interne ovarique en particulier. Lorsque j'ai fait ma présentation, je n'ai voulu prendre parti ni pour ni contre les greffes ovariques. J'ai eu l'occasion presque unique de faire l'examen histologique d'un ovaire de femme greffé dix mois auparavant; j'ai exposé les résultats de l'examen, voilà tout. Cela ne veut pas dire que les tissus de l'ovaire seront toujours dégénérés après greffage. Mon ancien interne Sauvé a entrepris des expériences sur des lapines, et l'examen d'ovaires greffés cinq et six mois auparavant nous a montré des follicules de Graaf magnifiques et du tissu ovarique en bon état. Il y a plusieurs procédés à employer pour vérifier les résultats de la greffe ovarique des procédés physiologiques utilisés par M. Jardry, élève de M. Tuffier (ses résultats nous paraissent jusqu'ici médiocres), et des procédés anatomiques, ceux-ci nous paraissent plus démonstratifs, mais malgré leur utilisation la question des greffes demeure complexe, parce que, comme l'a dit Tuffier, il faudrait pouvoir chez la femme tenir compte de l'état anatomique de l'ovaire greffé, comme des autres questions telles que l'âge, la technique opératoire employée, etc.

Je termine, en disant que cette question très intéressante mérite d'être étudiée plus longuement et avec des documents plus nombreux avant qu'on puisse tirer aucune conclusion.

M. Mauclaire. — Je dirai à notre collègue Souligoux que les *indications des autogreffes* sont évidemment peu fréquentes. Il s'agit de cas dans lesquels on a conservé un fragment d'ovaire et pour éviter les adhérences douloureuses post-opératoires (si on le laissait en place, on fait la greffe dans une corne utérine), ou bien on a voulu à cette malade éviter la ménopause post-opératoire dont se plaignent surtout les femmes névropathes.

Les *indications des hétéro-greffes* sont plus nettes; il s'agit de malades auxquelles on avait précédemment enlevé les deux ovaires et laissé l'utérus en place. Ces malades avaient de l'aménorrhée et voulaient ne pas être « en état de dépréciation en cas de mariage ». Chez elles la greffe de l'ovaire d'une autre femme est indiquée, puisque plusieurs ont eu ultérieurement des règles et sont devenues enceintes, si nous lisons les observations rapportées et discutées dans plusieurs sociétés savantes, l'Académie de médecine de New-York entre autres.

Si j'ai parlé d'un troisième ovaire, c'est que si les règles persistent après l'ablation des deux ovaires suivie de greffe d'un fragment, on pourrait supposer que la greffe n'a pas réussi, mais que c'est la persistance de ce troisième ovaire qui est cause de la persistance des règles (1).

On peut aussi admettre comme dans le cas de M. Lucas-Championnière, qu'un fragment d'ovaire a été laissé en place dans le ligament large ou vers la corne utérine. Je pense que dans quelques cas un organe embryonnaire situé dans le ligament large s'hypertrophie et remplace la fonction de l'ovaire enlevé.

Je suis heureux de voir M. Tuffier publier un grand nombre de faits qui seront ajoutés à ceux déjà publiés et qui ont pu être contrôlés. Il est curieux de voir dans un de ces cas une greffe cutanée subir des poussées congestives comme dans mon cas positif.

Je dirai à M. Potherat que pour les cas dans lequels la grossesse a été observée ultérieurement, il s'agit de greffes intra-abdominales para-utérines et non pas évidemment de greffes sous-cutanées. Cela va de soi.

Je répondrai à M. Segond que je ne peux qu'accepter les observations publiées dans leur pays d'origine, et cette grossesse consécutive ne me paraît pas impossible; les voies naturelles suffisent pour la fécondation.

Enfin, personnellement, j'ai très rarement observé la persistance des règles après l'ablation bilatérale des deux ovaires, soit approximativement deux fois sur 80 cas revus. Je parle de règles observées pendant plusieurs années, et non pas de pertes sanguines post-opératoires ne durant que peu de temps et qui ne sont pas des règles. Dans un travail récent, Ferry (*Thèse* de Bordeaux, 1908), admet cette persistance dans 20 p. 100 des cas. — Cela me paraît exagéré.

Enfin je répète que ce que je crois intéressant, c'est la greffe faite avec anastomose vasculaire des vaisseaux ovariens. Cette technique, si j'en juge par comparaison avec la greffe d'organes (thyroïde, reins, rate), est appelée à changer bien des résultats jusqu'ici négatifs dans la question des greffes ovariennes. Cette question très intéressante est évidemment très complexe et je n'aurais pas osé l'aborder ici, si M. Quénu n'avait pas présenté son observation et si actuellement de nombreux travaux n'étaient pas publiés à l'étranger sur cette variété de greffe.

M. Tuffier. — Si la greffe ovarienne directe mérite discussion,

(1) Pour la fréquence de ces ovaires supplémentaires, voir Rieffel : Article Ovaire, *Traité d'Anatomie*, de Poirier et Charpy.

la greffe par anastomose vasculaire me paraît plus intéressante. Tout ce que nous savons et ce que nous expérimentons sur la greffe des organes à la Carrel, c'est-à-dire avec suture non pas seulement artérielle comme Mauclaire l'a fait, mais *artérielle et veineuse*, est favorable à leur emploi et il y a là une nouvelle voie dont nous ne pouvons qu'approuver l'ouverture et l'élargissement.

Rapport.

Sur une observation du Dr Baillet (d'Orléans), intitulée : *Paralysie stomacale et occlusion duodénale post-opératoire.*

Rapport par M. REYNIER.

Messieurs, M. le Dr Baillet (d'Orléans) nous a envoyé, avant les vacances, une observation fort intéressante qui nous permet d'étudier ces accidents stomacaux, si redoutables, qui se produisent après nos interventions, et dont la connaissance est si importante; car, s'ils sont méconnus, le malade en meurt; s'ils sont, au contraire, diagnostiqués de bonne heure, on peut instituer une thérapeutique appropriée qui sauve le malade.

La communication de M. Baillet est intitulée : *Paralysie stomacale aiguë post-opératoire consécutive à une désarticulation de l'épaule.*

Or, voyons comment les faits se sont passés, et ce qu'a révélé, comme lésions, l'opération qu'a cru devoir faire M. Baillet pour remédier à cette paralysie stomacale.

Il s'agissait d'un jeune homme de dix-huit ans, qui vint consulter le Dr Baillet en 1903, pour une grosseur du volume d'une orange siégeant au niveau et en dedans de l'insertion deltoïdienne du bras gauche. Cette grosseur avait apparu, ou du moins avait été découverte, six semaines auparavant par le malade. Alors la grosseur avait le volume d'une noix, et rapidement elle s'était accrue. Elle adhérait fortement à l'os; elle était indolore.

Le Dr Baillet fit le diagnostic de sarcome périostique, et proposa une désarticulation de l'épaule qu'il pratiquait le 7 novembre 1903.

Aucun incident dans cette opération, si ce n'est l'abondance de l'hémorragie. Le huitième jour, les fils furent enlevés; il n'y avait ni gonflement, ni rougeur, la guérison était complète. Par conséquent, du côté de l'opération aucune infection à noter.

Le premier jour de l'opération, la journée avait été bonne.

On n'avait noté qu'un peu d'agitation, pas de sommeil le

deuxième jour. Le malade avait bu de l'eau de Vals, il avait eu une selle abondante spontanée. Le soir, on lui donnait une tasse de bouillon.

Le troisième jour, il paraissait en très bon état. La langue était très nette ; la température marquait 37 degrés axillaire ; le pouls 94 ; il se plaignait de la faim et demandait à manger. On lui donne une tasse de café au lait. Quelques instants après avoir pris ce lait, il a un vomissement excessivement abondant sentant très mauvais.

A partir de ce moment, il ne cesse pas de vomir et de se plaindre d'une douleur au creux épigastrique. Cette douleur, sur laquelle M. Baillet attire l'attention, reste persistante, fixe, spontanée, mais augmente par la pression, et le malade s'en plaint, même en dehors des vomissements, continuellement. La quatrième journée, le malade continue à vomir.

Le 11 novembre (cinquième jour), les vomissements deviennent incessants ; ils sont constitués par le liquide de boisson (eau de Vals) teinté de bile verte ; un grand changement se produit dans l'état général ; le pouls s'élève à 120. Le facies devient mauvais, la température reste normale. A l'examen du ventre, on remarque la rétraction et la contracture de la paroi ; toutes les minutes, on voit se produire une tuméfaction qui occupe la partie centrale de l'abdomen et descend jusqu'au pubis ; dans toute son étendue en provoque un bruit intense de clapotage : c'est donc l'estomac qui entre en contractions et en contractions énergiques, visibles et sensibles.

Le lavage donne issue à deux litres de liquide vert ; la tuméfaction a disparu et la paroi abdominale est rétractée fortement ; le ventre en bateau a l'aspect d'un ventre de méningitique ; dès lors, le malade passe une journée assez tranquille, sans vomissements ; ils recommencent le soir quand l'estomac s'est rempli, et ne cessent pas de la nuit.

Le 12 novembre (sixième jour). Lorsque M. Baillet le voit, il vient de vomir, d'un coup, à peu près un litre de liquide vert. Le pouls est à 120. Le facies mauvais. Le lavage de l'estomac ramène encore deux litres de liquide. Avec ce qu'il vient de vomir, cela fait trois litres. C'est beaucoup plus qu'il ne prend, car depuis deux jours il ne boit qu'un litre d'eau sucrée en vingt-quatre heures, et on lui injecte 400 grammes de sérum. Il y a donc une hypersécrétion gastrique considérable.

M. Baillet fait donner, à 2 heures, un lavement composé de : antipyrine, 1 gramme et bromure de strontium, 1 gramme ; il lui fait une injection d'atropine de 1 demi-milligramme ; résultat nul. Dans la soirée, quand de nouveau l'estomac a été rempli, les vomissements ont recommencé à se produire.

Le 13 novembre (septième journée). Nuit assez calme; le matin, le pouls marque 108; température axillaire, 36°8. Ce jour-là, on fait deux lavages, un le matin et un le soir. Il semble que, grâce à ceux-ci pendant le temps de déplétion stomacale, un peu de liquide a pu franchir le pylore, car l'aspect est meilleur, le pouls est revenu à 96. Les urines sont bien plus abondantes. Le liquide évacué par la sonde est toujours vert.

Le 14 novembre (septième journée). La situation est stationnaire, mais le sujet s'affaiblit, et il paraît nécessaire de ne pas retarder plus longtemps une intervention qui ne paraît plus pouvoir être évitée. Ce même jour, à 2 heures de l'après-midi, avec l'aide du Dr Boullet, de Sully-sur-Loire, M. Baillet pratique la gastro-entéro-anastomose.

Laparotomie de 10 centimètres. L'estomac est à ce moment modérément distendu ; l'inspection ne montre rien d'anormal. Le jéjunum est extrêmement rétracté; M. Baillet l'amène au dehors et croit voir sur son origine une sorte de *sillon circulaire* qui disparut en même temps que l'intestin se dilatait ; recherchant alors avec le doigt une cause d'étranglement, il découvre une fossette rétro-duodénale excessivement développée. L'intestin y était-il engagé? ou bien était-il coudé sur le repli mésentérique, la fermant? C'est possible, nous dit-il ; mais cela est absolument incertain, et ce qui prouve son doute, c'est qu'il croit devoir faire l'anastomose stomaco-jéjunal. L'anesthésie fut faite à l'éther et ne dura que quarante-cinq minutes.

L'opération terminée, il fait le pansement de l'épaule. Il n'y avait aucun gonflement; la cicatrisation était achevée.

Le malade se réveilla peu de temps après l'opération, mais il donna bientôt des signes d'affaiblissement. Le pouls devint accéléré, irrégulier, et il mourut dans la nuit.

M. le Dr Baillet complète cette observation en disant qu'il n'a pu relever dans les antécédents du malade aucun trouble antérieur de l'estomac.

Il n'en était pas de même du côté du système nerveux. Ce jeune homme était bizarre, très impressionnable, et il avait la nuit des phobies qui le réveillaient en criant, phobies qui s'étaient emparées de lui à la suite de l'incendie qui, quelques années auparavant, avait détruit la ferme de ses parents.

Enfin, cinq ans auparavant, il avait eu une ostéomyélite de l'extrémité inférieure du fémur droit, suivie de l'extraction d'un séquestre et de la formation qui s'ouvrait et se refermait de temps en temps.

Reste maintenant à poser le diagnostic des accidents qu'a présentés le malade.

M. Baillet conclut à une paralysie stomacale aiguë post-opératoire.

Mais, tout en donnant ce diagnostic, notre confrère n'en faisait pas moins remarquer que cette paralysie stomacale différait par plusieurs points des paralysies stomacales aiguës dont j'ai donné le type clinique au Congrès de Chirurgie de 1903.

La douleur épigastrique violente qu'éprouvait le malade n'existe pas dans les paralysies stomacales aiguës post-opératoires, où nous avons affaire à des estomacs atones qui se laissent distendre peu à peu par la bile et les liquides sécrétés par leurs parois.

Dans l'observation de M. Baillet, non seulement l'estomac n'était pas atone mais il se contractait.

Aussi, notre confrère se demande si cette douleur épigastrique qu'avait accusée son malade ne pouvait pas être rapportée à cette sorte d'étranglement, dont il avait trouvé les traces sur l'intestin, ou à un spasme intestinal.

En faveur de cette manière de voir, il revient sur ces contractions stomacales dont il avait été surpris en palpant le ventre de son malade, contractions dont la violence l'avait frappé, et que n'expliquerait pas une simple paralysie stomacale.

Tout ceci est, en effet, très bien déduit. Mais au moment de conclure, notre confrère, à notre grand regret, n'ose plus le faire.

Oubliant ce sillon qu'il a vu sur le début du jéjunum au moment de son opération, il passe en revue un certain nombre de diagnostics, qu'après discussion il rejette.

C'est ainsi que le spasme pylorique ne lui paraît pas admissible, à cause de la bile dans les vomissements.

De même il rejette l'idée de spasme intestinal, qu'il avait émise plus haut. L'existence d'un étranglement lui paraît impossible, car, nous dit-il, s'il avait existé, au bout de huit jours il aurait laissé une trace plus nette. Aussi, après longue discussion, il finit par rattacher à la paralysie stomacale les accidents observés, et pense que l'estomac en se dilatant devait comprimer la portion originelle du jéjunum, peut-être déjà fixé dans la fossette duodénale?

Il conclut en disant qu'en l'absence de la constatation d'un obstacle sur l'intestin, il croit devoir étiqueter ce cas paralysie aiguë de l'estomac, tout en faisant remarquer que son observation peut éclairer la pathogénie mal connue de cette affection, qui est peut être plus complexe qu'on ne le croit, et n'est pas constituée par la seule paralysie de l'estomac.

Nous ne saurions trop complimenter M. Baillet de ces réserves. Aujourd'hui, en effet, il nous est plus facile de lui donner l'explication de ce qui l'a tant surpris et de ce qui l'a tant fait chercher.

Il a eu affaire, sans conteste possible, à ces occlusions duodénales post-opératoires, sur lesquelles Kundrat (*Wiener medizinische Wochenschrift*, 1891), puis Schnitzler (*Wiener klinische Rundschau*, 1895) avaient attiré l'attention, et dont Borchardt avait cité une observation très intéressante. En France, ces faits étaient peu connus lorsque dans la discussion qui eut lieu ici, en 1905, à propos d'une observation de Chavannaz, de dilatation aiguë stomacale post-opératoire, j'étais le premier à les signaler.

Mais dernièrement M. Lecène, dans une revue très documentée parue dans le *Journal de Chirurgie*, attirait de nouveau l'attention sur cet accident en citant tout au long les observations de Borchardt datant de 1902 (publiée dans le *Berliner Wochenschrift*, en 1908), et de Rosenthal (*Archiv für Gynæcologie*, 9 mai 1908), et ajoutant aux travaux que j'avais cités ceux de Laffer, Stieda, et toute une bibliographie, intéressante à consulter, à laquelle je renvoie.

Or, l'observation de Borchardt est, comme vous allez voir, identique à celle de M. Baillet.

Il s'agissait d'une jeune fille de dix-sept ans, à laquelle Borchardt faisait une néphropexie. Pendant plus de deux jours, la malade se trouve très bien. Brusquement la scène change. La malade se sent très mal. Son abdomen se distend ; elle est couverte de sueurs froides; elle a le facies hippocratique. Borchardt, croyant à une péritonite post-opératoire, fait la laparatomie, reconnaît son erreur. Pas trace de péritonite, mais une dilatation colossale de l'estomac. Il referme et fait des lavages stomacaux, inutilement met la malade dans le décubitus ventral, comme l'avait conseillé Schnitzler dans son travail ; tout est inutile, la malade meurt. A l'autopsie, on trouve un estomac très dilaté, contenant du liquide bilieux. Le duodénum était distendu jusqu'au point où les vaisseaux mésentériques couvrent sa troisième portion horizontale, imprimant là un sillon court.

Reste maintenant à donner l'explication de ces faits.

Tout d'abord, nous devons faire remarquer que ces accidents ne relèvent en rien de l'infection. Dans l'observation de M. Baillet, il s'agissait d'une désarticulation de l'épaule qui n'a pas suppuré ; dans celle de Borchardt, d'une néphropexie, comme dans une des premières observations de dilatation stomacale que j'avais citées. Et si j'insiste sur ce point, c'est que ces faits viennent établir ce que j'avais été le premier à avancer, et ce que MM. Terrier et Walther avaient contesté, que là nous étions en présence d'accidents nerveux, indépendants de l'infection. Mais, ceci admis, comment peut-on expliquer l'accident en lui-même?

Deux opinions ont été défendues :

Les uns, avec Albrecht, Baümler, Kundra, Landau, admettent que le mésentère est fortement attiré en bas vers le pelvis, soit par le poids de la masse intestinale, soit par une adhérence, et que cette traction du mésentère vient aplatir le duodénum au niveau de sa troisième portion, là où le mésentère et l'artère mésentérique passent en avant de lui. Le duodénum étant ainsi aplati entre le mésentère et la colonne vertébrale, au-dessus de l'obstacle, se dilate, puis l'estomac se dilate progressivement et alors apparaît le symptôme dilatation de l'estomac.

En faveur de cette idée, on cite l'expérience d'Albrecht qui, sur le cadavre, reproduit facilement cet étranglement duodénal en tirant sur le mésentère, dans l'axe du corps; le duodénum est aplati et comme étranglé. Si on cesse la traction mésentérique, aussitôt son calibre se rétablit.

Mais, comme le fait remarquer Lecène, on comprend mal comment, par son seul poids, la masse intestinale peut tirer suffisamment pour tendre le mésentère, comme Albrecht arrive à le faire par une traction très énergique. On comprendrait cette traction si une anse était fixée au pelvis. Une observation de Von Herff, où une occlusion duodénale post-opératoire se serait produite après une hystérectomie vaginale, et où on trouva une anse de l'intestin grêle fixée à la cicatrice, viendrait à l'appui de cette manière de voir. Mais cette observation est unique. Dans tous les autres cas, l'intestin grêle était libre; et si j'en juge par ce que j'ai vu, cette fixation de l'intestin au pelvis produit plutôt une torsion de cette anse qu'une traction mésentérique. J'ai pu, deux fois, le constater sur des malades qui avaient été hystérectomisées et qui étaient entrées dans mon service pour des symptômes d'occlusion, et la laparatomie, me montra cette fixation de l'intestin à la cicatrice vaginale, et cette torsion de l'anse qui était devenue la cause de l'occlusion.

La seconde hypothèse semble mieux répondre aux faits :

1° L'estomac serait frappé de dilatation aiguë post-opératoire, comme je l'ai décrit;

2° Par suite de cette dilatation, qui, quelquefois, est tellement considérable que l'estomac, ainsi que j'en ai cité un exemple personnel, peut descendre jusqu'au pubis : l'intestin grêle se trouve alors refoulé vers le petit bassin et maintenu en place par le poids considérable de cet estomac dilaté;

3° La traction exercée sur le mésentère par ce refoulement intestinal en masse, fait que l'artère mésentérique vient comprimer la dernière portion du duodénum et marque son empreinte comme dans l'observation de M. Baillet sur l'intestin. Cette com-

pression duodénale fait que l'estomac et le duodénum se dilatent de plus en plus, et se remplissent davantage de liquide.

Stieda, Von Herff, Borchardt et, dernièrement, M. Lecène se rallient à cette dernière manière de voir. L'occlusion duodénale post-opératoire ne serait, dans ce cas, qu'une complication des plus graves de la dilatation aiguë de l'estomac. En faveur de cette idée, M. Lecène fait, en effet, observer que l'occlusion duodénale post-opératoire est survenue dans des cas de pneumonie où il n'y avait pas eu d'opération, et où on comprendrait mal cette traction mésentérique primitive. L'observation de M. Baillet viendrait également à l'appui de cette manière de voir. Nous voyons, en effet, au début, les symptômes de la dilatation stomacale; puis, peu à peu, s'accentuent ceux de l'occlusion post-opératoire, caractérisés par la douleur épigastrique, par les contractions de l'estomac, dont la tonicité était revenue à la suite des lavages, et qui se contractait au-dessus de l'obstacle.

Nous ferons encore remarquer que cette occlusion duodénale par la traction du mésentère n'est pas le seul accident qui puisse compliquer la dilatation aiguë post-opératoire de l'estomac.

Ainsi, Kelling signalait un véritable étranglement du duodénum au point où s'attache le ligament de Treitz. (Dr Kelling, *Arch. für klinische Chirurgie*, 1901.) L'estomac, d'après lui, se dilatant et agissant sur le duodénum qu'il tend à entraîner, celui-ci subirait une flexion à une hauteur variable dépendant de la longueur de son ligament suspenseur ou d'adhérences pathologiques, fréquentes dans cette région.

Par le fait de ce coude, il se produirait dans le duodénum une sorte de valvule par le plissement de la muqueuse, valvule qui compléterait l'oblitération de la lumière de l'intestin.

Or, cette coudure du duodénum se produirait tantôt au-dessus tantôt au-dessous du cholédoque. (Observations de Erdmann, Franckel, Reidel, Bory, cités par Kelling.) Et si la flexion est au-dessous du cholédoque, on aurait de la bile dans l'estomac, tandis qu'elle manquerait dans le cas contraire.

Reste maintenant à parler de la thérapeutique qu'on peut opposer à cet accident.

Si nous admettons la succession des faits comme nous l'avons en dernier exposée, nous avons tout d'abord à préconiser le lavage stomacal précoce qui, faisant revenir l'estomac à ses dimensions normales, pourra empêcher cette occlusion duodénale secondaire; mais si ces lavages ne réussissent pas, et ils peuvent ne pas réussir, soit parce que l'occlusion duodénale existe déjà, soit parce que l'estomac est tellement distendu, que la sonde n'arrive pas à le vider et en atteindre le fond, que devons-nous faire ?

Doit-on, comme l'a fait M. Baillet, avoir recours à la laparotomie, et essayer de faire une gastro-entéro-anastomose ? Les faits sont là pour montrer que cette opération faite *in extremis* comme moyen ultime ne réussit pas.

Le malade de M. Baillet est mort quelques heures après. De même chez la première de mes malades dont j'ai cité l'observation, chez laquelle je n'avais reconnu que tardivement une dilatation stomacale énorme, l'estomac descendant jusqu'au niveau du pubis, je fis inutilement la gastro-entéro-anastomose. Ma malade mourait, comme dans le cas de M. Baillet, quelques heures après l'opération. Il en a été de même de la malade de Borchardt. Une seule observation de Byron-Roberson guérit.

Mais ce cas unique que je trouve cité dans le travail de Lecène n'empêche que nous devons plutôt, avec Borchardt et Lecène, considérer la gastro-entérostomose comme ayant peu de chance de parer aux accidents.

L'opération, en effet, est particulièrement grave dans les conditions où on la fait, sur des malades inanitiés, profondément schokés ; de plus, cette bouche stomacale placée sur un estomac susdistendu paralysé atone n'a guère de chance de bien fonctionner.

Mais alors que faire si les lavages institués en premier sont insuffisants ?

Nous allons trouver la réponse à cette question dans un travail de Schnitzler (*Wiener klinische Rundschau*, 1895), qui conseille de mettre le malade dans le décubitus ventral, ou encore dans la position génu-pectorale, comme l'ont conseillé d'autres auteurs. Dans cette position ventrale l'estomac, se portant, par le fait de son poids en avant, cesse de comprimer l'intestin. La traction du mésentère ne se fait plus sentir, et on a eu en employant ce procédé des succès miraculeux et inespérés.

Une observation de Rosenthal est absolument démonstrative. Une femme opérée par Landau d'une hystérectomie abdominale supra-vaginale pour fibromyome, et dont la température restait normale, est prise après le troisième jour, brusquement à la suite d'une soif intense, de dilatation aiguë post-opératoire. On fait un premier lavage d'estomac, qui amène un mieux marqué. Mais l'estomac continue à se dilater. On refit des lavages d'estomac qui furent impuissants à arrêter les vomissements. Le sixième jour la malade avait son pouls à 140, le facies hippocratique, son état paraissait désespéré. On prépare tout pour faire une gastro-anastomose, mais avant on essaye la position ventrale ; le succès est éclatant. Immédiatement les vomissements incessants cessent, la malade, soulagée, s'endort. Au bout d'une heure, elle se plaint de douleurs abdominales ; on la remet en position génu-pectorale,

puis on la replace en décubitus dorsal. A partir de ce moment, la malade semble ressusciter et guérit.

Il semble donc bien que c'est à cette position ventrale qu'il faut avoir recours quand les lavages d'estomac n'ont pu réussir, et que l'occlusion duodénale post-opératoire est acquise.

Je suis heureux que l'observation de M. Baillet m'ait fourni l'occasion de porter cette question de l'occlusion post-opératoire à la Société de Chirurgie, où elle est pour la première fois traitée, et je propose à la Société de voter des remerciements à M. Baillet et de se rappeler de son travail quand il se présentera à une de nos places de correspondant national.

M. J. Lucas-Championnière. — L'observation rapportée par M. Reynier est curieuse, mais est-il bien possible de la rapprocher des observations de paralysie de l'estomac et des intestins que nous avons suivies après les laparotomies et sur lesquelles j'ai appelé ici l'attention, alors qu'on ne voulait voir dans ces phénomènes que des signes de septicémies à la dernière période et par conséquent des cas inguérissables ?

Ce cas, à propos d'une opération d'un autre ordre, me paraît singulièrement différent. Les spasmes de l'estomac, notés par M. Reynier, ne ressemblent pas à ce que nous avons signalé dans ces paralysies; et l'autopsie ne paraît pas avoir été faite dans des conditions bien complètes.

J'avoue que je ne vois pas beaucoup les chances que pouvait avoir une intervention opératoire. D'une manière générale dans les cas auxquels M. Reynier a fait allusion, l'intervention opératoire me paraît bien vaine.

Dans ces cas, dans lesquels la mort paraît toute proche et le sujet est d'un épuisement extrême, j'ai réussi, en vidant l'estomac, en le lavant, en y laissant soit de l'eau alcaline, soit en quelques cas en y laissant une solution de sulfate de soude, à rétablir le cours régulier des matières toujours suspendu.

J'ai vu de ces états paralytiques de l'estomac et des intestins, sans aucune apparence de septicémie, mais seulement après des laparotomies.

Je crois que, malgré quelque analogie dans les phénomènes, ce sont des faits tout à fait différents de celui que vient de rapporter M. Reynier.

M. Paul Reynier. — Je répondrai à M. Lucas-Championnière que dans ces accidents post-opératoires, il existe incontestablement une grande variété de lésions. Les paralysies intestinales dont il vient de parler en sont une, de même que les paralysies stomacales sur lesquelles j'ai attiré l'attention du Congrès de Chi-

rurgie en sont une autre. Mais il existe encore un autre ordre d'accidents exigeant une thérapeutique spéciale et qui est constitué par cette stricture, ou mieux aplatissement du duodénum par les vaisseaux mésentériques; or, l'observation de M. Baillet semble être un exemple bien net de cet accident; l'autopsie n'a pu être faite, tout au moins le relevé des symptômes permet d'affirmer le diagnostic d'occlusion duodénale post-opératoire. Ici les symptômes ne correspondent pas à ceux d'une paralysie stomacale ordinaire. C'est ainsi que pendant la vie on constatait ces contractions stomacales qui n'existent pas dans la dilatation atonique de l'estomac; pendant l'opération, on a vu ce sillon sur le duodénum correspondant à la pression du mésentère.

Le duodénum était dilaté au-dessus de ce sillon et cette distension de l'intestin est confirmée par les dimensions de cette fossette rétro-duodénale qui n'était plus grande que parce que l'intestin dilaté s'y était logé.

Il ne me semble donc pas qu'il soit possible de douter du diagnostic des accidents en présence desquels s'est trouvé M. Baillet.

Présentations de malades.

Difformité de la main, consécutive à une brûlure datant de la première enfance.

M. Reclus. — Voici une jeune Béarnaise de quatorze ans, qui a été gravement brûlée, à la main gauche, à l'âge de sept mois. Les doigts et le pouce, infléchis, sont inclus dans un manchon cutané qui semble procéder de la peau de l'avant-bras, fortement attirée en avant par la rétraction cicatricielle. Toutefois ils ne sont nullement soudés et fixes, et chacun d'eux se mobilise quelque peu dans la gaine enveloppante.

Je ne crois pas qu'il y ait lieu de tenter aucune intervention réparatrice complexe : les tendons sont immédiatement raccourcis, les phalanges en partie atrophiées, quelques-unes semblent même manquer sur la radiographie, et, dans l'état de cette main, on irait, en voulant trop faire, au-devant d'un échec assuré et peut-être d'une aggravation. Mais, ne serait-il pas possible et tout indiqué de chercher à dégager le pouce et l'index, tout au moins un segment de ces deux doigts, qui, une fois libérés, et grâce à leur mobilité conservée, pourraient aider beaucoup à la préhension et former pince ? La fillette, très industrieuse, tirerait, certes, un excellent parti de ces doigts restaurés, et le bénéfice à obtenir ne vaut-il pas qu'on intervienne ? Après avoir isolé le pouce et l'index, on

recouvrirait les surfaces crumentées avec des greffes de Thiersch, ou encore avec une greffe cutanée prélevée à la paroi abdominale, par exemple; la technique ne pourra se préciser qu'au cours même de l'opération, mais le programme que je viens d'esquisser me parait très sage.

M. Sieur. — J'ai vu dans les hôpitaux de Lyon un malade auquel il restait, à la suite d'une brûlure, un court moignon des cinq doigts. Il avait des mouvements suffisamment développés pour arriver, par exemple, à rouler une cigarette. Chez la malade de M. Reclus, il serait peut être possible d'obtenir des mouvements utiles en libérant quelques-uns des doigts emprisonnés dans le manchon cutané.

M. H. Morestin. — Les difformités consécutives aux brûlures des mains survenues dans l'enfance sont le plus souvent d'un traitement très difficile, surtout quand le sujet est observé longtemps après l'accident.

Il est fort intéressant d'étudier la jeune malade de M. Reclus, dont tous les doigts fléchis vers la paume de la main sont renfermés sous une cicatrice commune. Bien qu'ils aient conservé une certaine mobilité, ils sont forcément arrêtés dans leur développement, leurs tendons sont raccourcis et les appareils ligamenteux des jointures sont modifiés. On éprouvera certainement de grandes difficultés à les dérouler et à les ramener dans l'extension. Je pense même que pour le faire il faudrait allonger les tendons en les découvrant à l'avant-bras. Il serait nécessaire ensuite de couvrir la paume de la main et la face palmaire des doigts d'un lambeau prélevé à l'italienne sur la paroi abdominale.

Plus tard, enfin, il faudrait encore isoler les doigts les uns des autres.

Etant donnée la complexité et la durée du traitement, dont au surplus les résultats seraient sans doute imparfaits, je crois, pour ma part, qu'il serait ici préférable de s'abstenir, le sujet tirant en somme de son membre tel qu'il est un parti inespéré.

Je ferai remarquer que l'arrêt de développement porte non seulement sur la main, mais sur l'avant-bras et même le bras. C'est un exemple des atrophies *numériques* que l'on observe si fréquemment à la suite des lésions frappant un membre au cours de la période d'accroissement, et qui sont d'autant plus accentuées que le sujet était plus jeune à l'époque où il a été atteint.

M. Reclus. — Je suis d'un tout autre avis que M. Morestin; j'estime qu'il y a intérêt à intervenir, mais en se bornant à la réparation locale dont j'ai parlé.

M. Nélaton. — A mon sens, dès lors qu'on intervient il vaudrait mieux essayer de faire une intervention complète; ce ne serait, d'ailleurs, qu'en essayant qu'on se rendrait exactement compte de ce qui pourrait s'obtenir.

M. Walther. — Je tenterais aussi de redresser complètement les doigts, et je crois qu'on pourrait y parvenir dans une certaine mesure.

Absence congénitale du vagin et probablement de l'utérus et des annexes. — Création d'un vagin artificiel par débridement, autoplastie et dilatation méthodique consécutive.

M. S. Pozzi. — R... (Madeleine), vingt-sept ans, sans profession, entrée le 6 juillet 1908. Parents bien conformés; un frère sans malmations, mort jeune.

Antécédents personnels. — Rougeole à deux ans. De seize à dix-sept ans, elle souffre à des périodes irrégulières (tous les deux ou trois mois) de coliques de nature indéterminée. Il y a deux ans, elle a souffert de douleurs névralgiques aiguës dans la jambe gauche.

La malade n'a jamais été réglée. Cette absence des règles a inquiété ses parents qui, à dix-sept ans, l'ont montrée à un médecin. En 1900, au mois d'octobre, elle a été amenée par celui-ci à Broca et a été examinée par M. Pozzi, qui constata l'absence du vagin et probablement des organes génitaux internes. Mais comme il n'y avait aucun accident de rétention il conseilla simplement de la tenir en observation et de la lui ramener au besoin.

Rentrée dans son pays, elle a continué à se bien porter et à ne pas voir ses règles. Elle ne s'est jamais beaucoup inquiétée de se savoir différente des autres femmes, et n'a attaché qu'une attention très vague à divers troubles qu'elle ressentait de temps en temps. Il n'y a eu aucun phénomène de suppléance de la menstruation absente.

A l'âge de vingt ans, la malade a commencé à éprouver des désirs sexuels. Désireuse de se marier, quoique sachant qu'elle ne peut devenir mère, elle revient à Paris et entre à l'hôpital Broca en juillet 1908.

Au premier abord, la vulve présente un aspect à peu près normal. Les petites lèvres sont très peu développées, le clitoris et le capuchon sont normaux. L'orifice urétral, également normal, est encadré, comme d'habitude, par deux petites colonnes charnues qui se continuent supérieurement avec une très mince *bride mas-*

culine du vestibule et en bas avec une production foliacée qui a tout à fait l'aspect d'un hymen agglutiné. Il n'existe pas trace d'orifice vulvaire. A son niveau se trouve la surface réticulée qui paraît formée par l'agglutination de l'hymen. A un centimètre et demi au-dessus de la fourchette, de chaque côté de la ligne médiane, existent deux orifices pouvant admettre une soie de sanglier et qui paraissent être les orifices des glandes de Bartholin.

Les grandes lèvres sont peu développées; elles sont couvertes de poils ainsi que le pubis. Il n'y a pas trace de hernie, soit au niveau des grandes lèvres, soit au niveau des orifices inguinaux. Le périnée, normal, mesure trois centimètres et demi entre la fourchette et l'anus. La marge de l'anus est recouverte de poils; le revêtement pileux de la région pubienne se continue par une sorte d'épi jusqu'à deux travers de doigt de l'ombilic. Entre les deux seins, existe également un bouquet de poils. Les seins sont peu développés, mais d'apparence féminine. La glande mammaire paraît normale; le mamelon est peu saillant. D'une façon générale l'aspect du ventre est plutôt masculin, celui de la poitrine féminin. Le sujet est grand, bien découplé, d'allure un peu virile; visage imberbe.

Au toucher rectal, le doigt n'arrive en haut sur rien qui ressemble à l'utérus. Le toucher rectal combiné au cathétérisme vésical est également négatif. Le doigt, introduit dans le rectum, pénètre, parallèlement au périnée, dans une dépression postérieure de l'ampoule rectale assez marquée. Ce doigt peut sentir une sonde introduite dans l'urètre, séparée de lui par une mince cloison recto-urétrale et plus haut sans doute recto-vésicale. S'il existe un vestige d'utérus, il est assurément réduit à un nodule insignifiant.

Le sujet insiste pour qu'on lui fasse une opération qui lui permette de se marier et d'accomplir les devoirs conjugaux. Cette opération me paraît légitime, puisqu'elle peut avoir pour résultat d'éviter à cette jeune femme les troubles psychiques ou les déviations sexuelles qu'on a parfois observés en pareil cas.

Opération. — Le 24 juillet 1908 je fais une incision transversale, longue de trois doigts environ, passant à 1 centimètre au-dessous de la fourchette (A, A'). Le doigt étant introduit dans le rectum et une sonde dans l'urètre, on décolle profondément, tant avec le doigt qu'avec les ciseaux, de façon à créer un espace entre le rectum et l'urètre. Une incision verticale est élevée du milieu de l'incision transversale et divise d'abord le petit pont de peau étendu entre la fourchette et l'incision, puis, au-dessus de lui, la muqueuse et les tissus fibreux qui sont im-

médiatement sous-jacents à l'urètre. On obtient ainsi beaucoup de jour; on procède avec une grande précaution et on décolle jusqu'à ce que la plaie soit assez profonde pour loger à peu près deux doigts à une profondeur de 8 centimètres.

Dans un second temps, on procède à la confection de lam-

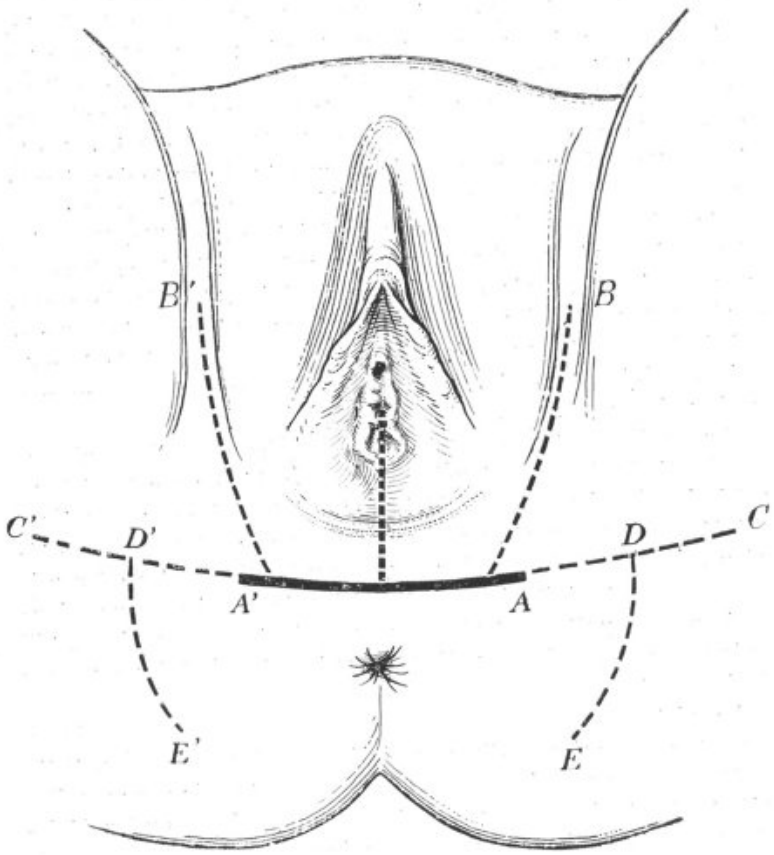

Fig. 1. — Tracé des incisions.

beaux autoplastiques destinés à recouvrir sinon la totalité de surface cruentée, au moins à dépasser les bords de l'orifice artificiel.

Deux incisions antéro-postérieures symétriques sont menées de part et d'autre de la vulve, aboutissant aux extrémités de l'incision primitive (lignes AB et A'B'). Celle-ci est ensuite prolongée jusqu'au niveau des ischions (C et C') et dans l'aire de chacune des lambeaux triangulaires ainsi dessinés (BAC et B'A'C') la peau est mobilisée.

On a ainsi obtenu :

1° Une cavité centrale par dédoublement ;

2° Deux lambeaux autoplastiques de forme triangulaire, à base

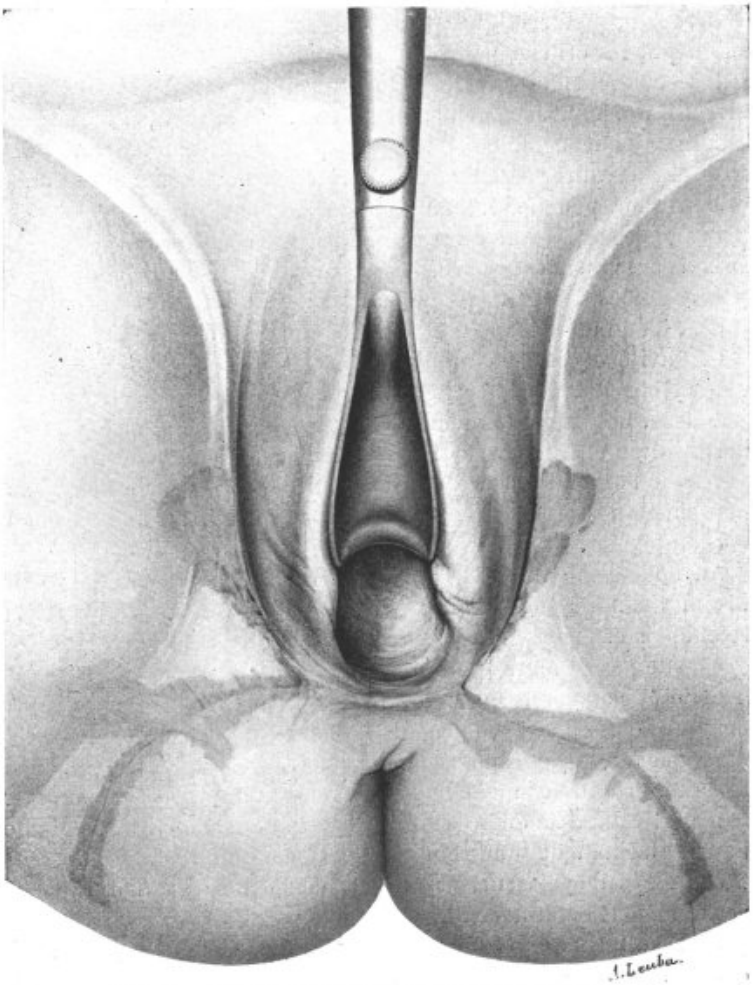

FIG. 2. — Vagin artificiel, 6 mois après l'opération.

antéro-externe et à sommet postéro-interne. Le sommet de chacun de ces lambeaux est suturé au-dessus de la lèvre antérieure de l'incision primitive.

Deux nouvelles incisions (DE et D'E') sont menées d'avant en arrière. Par leur rencontre avec l'incision transversale prolongée, elles circonscrivent deux lambeaux triangulaires à sommet externe

(ADE et A'D'E') qui sont mobilisés, rabattus et suturés au-dessus de la nouvelle fourchette, tapissant une partie de la paroi postérieure du nouveau vagin.

Le nouveau vagin est ainsi partiellement recouvert de tégument épais, dermo-épidermique. L'atrophie des petites lèvres a empêché qu'on pût les utiliser pour compléter l'autoplastie, ainsi que l'ont fait récemment le professeur Roux (de Lausanne) et le Dr Fournier (d'Amiens). Je n'ai pas cru devoir recourir aux greffes de Thiersch pour compléter la vaginoplastie, estimant qu'il était suffisant d'assurer solidement la permanence de la nouvelle vulve et de se fier, pour le reste, à la dilatation méthodique.

Les plaies résultant du glissement des lambeaux ont été laissées béantes sans essayer des sutures partielles qui auraient provoqué des tiraillements dangereux; elles ont guéri par granulation, d'une manière aseptique.

La cavité vaginale de nouvelle formation est tamponnée avec une mèche iodoformée d'abord, puis, plus tard, avec de la gaze stérilisée. Le tamponnement est renouvelé chaque jour, et l'épidermisation de la cavité se fait rapidement de proche en proche à partir de l'orifice vulvaire nouveau ourlé largement de lambeaux autoplastiques. Cette cavité du vagin artificiel peut admettre un œuf de pigeon.

Au bout de deux mois le tout est complètement cicatrisé. Au niveau du bord postérieur de la nouvelle cavité existe un bourrelet épais et ferme faisant tout à fait l'office d'une fourchette. On décide de passer alors à la dilatation progressive du vagin.

Celle-ci est commencée le 20 septembre par le placement à demeure d'une bougie de caoutchouc fixée à un bandage périnéal analogue à un hystérophore de Borgniet. Les bougies ont été, dans la suite, progressivement augmentées de longueur et de volume.

A partir du mois de novembre 1908, la nouvelle cavité vaginale admet facilement une bougie de 8 centimètres de long sur 2 cent. 1/2 d'épaisseur, et l'aspect de l'orifice vaginal rappelle sensiblement l'état normal.

Ce résultat s'est parfaitement maintenu jusqu'à ce jour, ainsi que pourront le constater ceux qui examineront le sujet que je leur présente. On continuera la dilatation. Elle alterne actuellement, d'un jour à l'autre avec un tamponnement à la gaze et l'introduction du mandrin de caoutchouc. On s'est aperçu, en effet, que l'usage trop prolongé de ce dernier occasionnait des érosions du fond du vagin artificiel.

Je ne ferai pas sur cette observation de longs commentaires. Je me borne à insister sur ce fait que le revêtement cutané du

nouveau conduit obtenu d'emblée pour l'opération n'a guère dépassé la partie inférieure du canal artificiel. En effet, l'important me paraît non pas tant *d'épidermiser* complètement toute la surface cruentée (ce qui aurait pu être obtenu par des greffes de Thiersch) que de border solidement le nouvel orifice avec un tégument dermo-épidermique. Je crois qu'on évite alors beaucoup plus sûrement la rétraction de l'orifice artificiel et qu'on donne ainsi un point d'appui plus solide à la dilatation méthodique de l'orifice et du canal. Celle-ci est le point capital du traitement si l'on veut que le résultat obtenu par l'opération non seulement se maintienne mais encore s'améliore dans des proportions souvent inattendues. Les opérées, pour conserver leur nouveau vagin, doivent l'*entretenir* en le dilatant chaque jour soit avec des tampons de gaze, soit avec un mandrin périnéal. Ces opérées doivent se résigner à l'usage quotidien pendant quelques heures du mandrin dilatateur, comme les prostatiques se résignent au cathétérisme — à ce que les Anglais appellent *catheter life — la vie avec la sonde.*

M. Herbet. — *Balle de revolver dans l'hémisphère cérébral gauche. Trépanation. Extirpation de la balle.*

M. Auvray, rapporteur.

Fracture par arrachement du petit trochanter.

M. Chaput. — Il s'agit d'un homme de cinquante-deux ans qui a fait il y a quelques jours une chute de sa hauteur.

A l'entrée, il présentait les symptômes suivants : impotence du membre, rotation externe très marquée du pied, flexion, abduction et rotation en dehors de la cuisse, rétention d'urine, pas de solution de continuité de la diaphyse fémorale, pas d'élargissement du grand trochanter.

Je fis appliquer un appareil d'Hennequin à extension continue pour corriger l'attitude vicieuse. Aussitôt la douleur cessa et la rétention d'urine, très rebelle, disparut immédiatement.

Il est problable que l'extension continue a fait cesser des tiraillements douloureux des parties voisines, qui, agissant par inhibition sur le centre vésical occasionnaient la rétention d'urine.

La radiographie montre le fémur en abduction marquée.

L'os iliaque, la tête, le col fémoral, le trochanter, la diaphyse fémorale ne sont pas fracturés.

Au-dessous de la partie inférieure du col fémoral, on aperçoit un fragment osseux composé d'un petit trochanter volumineux et d'un fragment diaphysaire attenant à la base du petit trochanter.

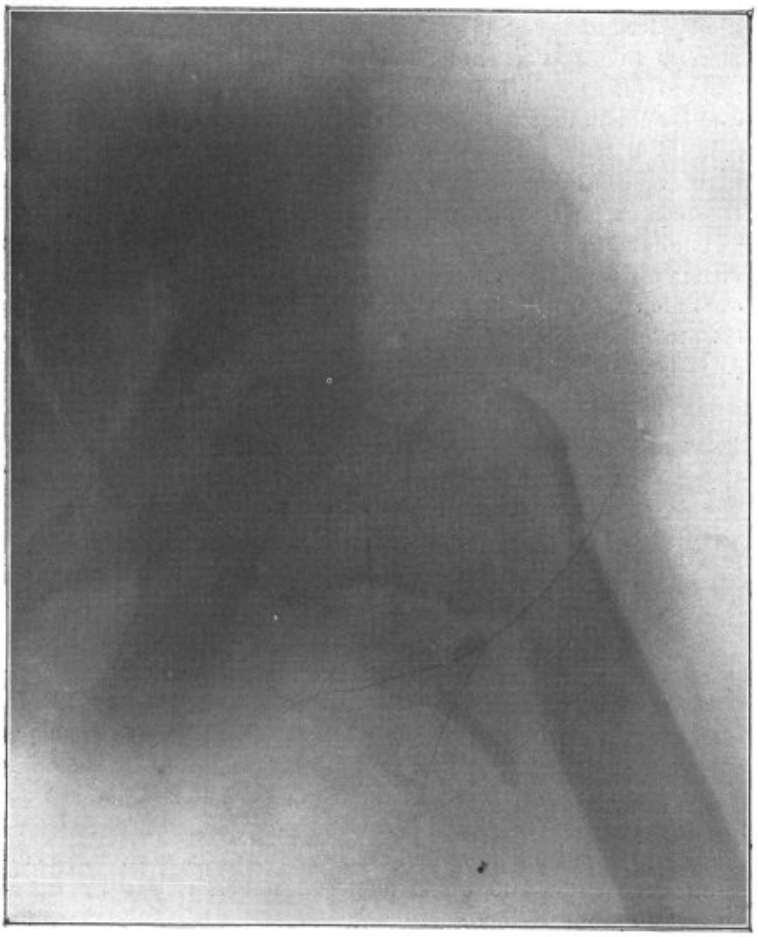

Le fragment trochantérien se compose de trois parties : trochanter arrondi, col, base d'implantation.

Le trochanter proprement dit est arrondi en forme de sphère et mesure 2 centimètres environ de diamètre (sur la radiographie).

Le col, très court, n'est marqué qu'en haut; il mesure 3 ou 4 millimètres à peine.

Le fragment correspondant à la base d'implantation est en fer

de lance très aigu à pointe inférieure. Il paraît aplati, excavé du côté du fémur; il mesure 2 centimètres et demi au point le plus large; sa longueur maxima est de 4 centimètres environ.

En regard du fragment trochantérien, on aperçoit, à la partie supérieure du fémur, une échancrure correspondant à l'arrachement du trochanter; cette échancrure présente à peu près la même longueur que le fragment basal trochantérien.

L'échancrure mesure sur l'épreuve 1 centimètre de flèche.

Ces fractures du petit trochanter sont rares, elles ont dû passer généralement inaperçues avant la radiographie.

M. Piquand en a publié récemment un exemple à la Société anatomique.

Il est intéressant de noter la longueur anormale du trochanter, qui paraît avoir favorisé l'arrachement de cette apophyse.

L'arrachement d'un fragment diaphysaire volumineux démontre l'existence d'une fragilité anormale du tissu osseux diaphysaire.

Remarquons encore l'attitude anormale de la cuisse en flexion, abduction et rotation externe, la rétention d'urine et sa disparition immédiate aussitôt après l'application de l'extension continue.

Présentations de pièces.

Rein tuberculeux gauche.
Néphrectomie sans cathétérisme urétéral préalable. Guérison.

M. Bazy. — La possibilité d'un diagnostic précis de localisation d'une tuberculose urinaire sans exploration instrumentale préalable n'est plus à démontrer actuellement, et j'ajouterai : la possibilité de cette localisation sans instrumentation est heureuse, car on resterait impuissant dans les cas où le diagnostic instrumental serait impossible et que l'opération fût indiquée, et ces cas sont plus fréquents peut-être qu'on ne le dit.

Dans l'espèce, il s'agit d'un jeune homme de dix-neuf ans, venu dans mon service avec le diagnostic de tuberculose urinaire, car on avait fait l'analyse bactériologique de l'urine et elle avait été positive dans deux examens successifs.

D'autre part, il y avait de la pollakiurie nocturne, de telle sorte que l'on pouvait dire tuberculose rénale. Quoiqu'il n'y eût pas de néphromégalie.

Le côté était indiqué par un point para-ombilical très net, situé à gauche.

Comme la pollakiurie était extrême, il était évident qu'il y avait

des lésions vésicales, d'autant que la palpation bimanuelle indiquait la participation de la vessie, à cause de la douleur qu'elle déterminait, en particulier du côté gauche.

Mais il fallait savoir si ces lésions vésicales étaient banales ou bien tuberculeuses; c'est pourquoi j'ai fait la cystoscopie et j'ai dû la faire sous le chloroforme, à cause de l'irritation particulière de la vessie. Je n'ai pas pu trouver d'ulcérations, je n'ai vu que de la rougeur, du gonflement, de l'œdème, une surface mamelonnée au niveau de l'orifice urétéral gauche. Vous comprenez que j'ai essayé de voir cet orifice; or, je n'ai pas pu le voir, perdu qu'il était au milieu de ces mamelonnements.

J'ai fait l'épreuve du bleu à deux reprises : à deux reprises elle a été favorable; il y avait une indication opératoire formelle parce qu'il y avait de l'infection.

Cette opération a été faite il y a huit jours : l'opération a eu pour effet de faire tomber la fièvre, et le sujet est en bonne voie de guérison.

M. E. Michon. — *Kyste hydatique de la rate. Diagnostic précis par la radioscopie. Splénectomie.*

M. Morestin, rapporteur.

Élections.

Honorariat.

M. Nélaton est élu membre honoraire par 32 voix.

Commission pour la nomination a une place vacante de membre titulaire.

MM. Monod, Michaux et Auvray sont nommés membres de cette commission.

Le Secrétaire annuel,

Lejars.

Paris. — L. Marethreux, imprimeur, 1, rue Cassette.

SÉANCE DU 17 FÉVRIER 1909

Présidence de M. REYNIER.

Procès-verbal.

La rédaction du procès-verbal de la précédente séance est mise aux voix et adoptée.

Correspondance.

La correspondance comprend :

1°. — Les journaux et publications périodiques de la semaine.

2°. — Une lettre de M. GUELLIOT (de Reims), qui envoie à la Société une série de thèses du XVIIIe siècle provenant du Collège de chirurgie.

La Société adresse ses remerciements à M. Guelliot.

3°. — Une lettre de M. CLAEYS, remerciant la Société de Chirurgie qui lui accorde le prix Dubreuil.

4°. — Une lettre de M. le Ministre de l'Instruction publique, avertissant la Société que le XXVIIe Congrès des Sociétés savantes aura lieu le samedi 3 avril, à 2 heures.

5°. — Deux observations de plaies de poitrine, adressées par M. TOUBERT, membre correspondant; observations qui sont publiées plus loin.

6°. — Une observation d'anévrisme poplité, type supérieur, extirpation du sac, par M. Jules FERRON (de Laval).

M. DELBET est nommé rapporteur.

7°. — Deux observations de lipomes sous-péritonéaux étranglés, par le Dr Hardouin (de Reims).

M. Delbet est nommé rapporteur.

8° — Un travail sur un nouveau procédé de suspension dans le prolapsus utéro-vaginal par le Dr Juvenal Denegri (de Lima).

M. Bazy est nommé rapporteur.

Communication.

A propos des plaies de poitrine,

par M. TOUBERT, membre correspondant.

A l'occasion de la discussion ouverte devant la Société de Chirurgie au sujet du traitement des plaies de poitrine, par une présentation de malade de M. Demoulin, je crois intéressant d'apporter comme contribution à cette question la relation de deux cas inédits, observés en octobre dernier, dans mon service de chirurgie à l'hôpital de campagne de Casablanca. Ils plaident nettement en faveur de la non-intervention. Bien que l'état général, d'une part, les signes locaux, d'autre part, aient paru pouvoir légitimer une opération, l'abstention m'a donné deux succès rapides et, ajouterai-je, faciles.

Obs. I. — Le tirailleur Kr..., reçoit, le 17 octobre 1908, dans une rixe, un violent coup de baïonnette Lebel, arme d'une puissance de pénétration considérable, dans la partie antérieure de la région deltoïdienne gauche et dans une direction frontale. Immédiatement apparaissent des symptômes bruyants : dyspnée intense, pouls tumultueux, tendance à la syncope, emphysème à marche galopante. Je le vois à l'hôpital à neuf heures du soir, avec mon collègue le médecin-major Poullain. L'inquiétude respiratoire est toujours grande, le cœur affolé, le visage décoloré, les traits tirés. L'emphysème s'étend de la clavicule à la crête iliaque gauche. Aucun signe de lésion vasculaire ou nerveuse du bras. Pas d'hémoptysie. Le malade est laissé, pour le pansement, sur le brancard qui a servi à le transporter. On ne cherche pas à l'asseoir pour l'ausculter. On ne le transborde pas et on transforme son brancard en lit, en le déposant sur le support-brancard réglementaire. Injection de 0 gr. 01 de morphine.

Les phénomènes généraux et locaux persistent le 18, mais s'amendent le 19. Le malade tousse, mais ne crache pas. Le 20, la respiration

devient plus calme. Le 22, la plaie cutanée est cicatrisée; l'emphysème a presque disparu, sauf autour du mamelon gauche. Le malade sort de l'hôpital le 29 octobre 1908, tout à fait guéri.

Obs. II. — Le 27 octobre 1908, le légionnaire G..., du 2e régiment étranger, en route de Ber-Rechid sur Casablanca, reçoit, dans une rixe, un coup de couteau à la hauteur du 7e espace intercostal gauche; la plaie commence au-dessous du manchon et se dirige obliquement en haut et en arrière, sur une longueur de 10 centimètres. Traumatopnée immédiate et hémoptysie quelques instants après. Le blessé arrive à l'hôpital de Casablanca à deux heures du soir; après quatre heures de trajet sur une araba, voiture de corvée à deux roues non suspendue, munie d'un brancard, à travers un terrain accidenté, raviné comme le sont les pistes qui servent de routes dans le pays chaouïa.

Je vois le malade à son arrivée, avec l'assistance de mon collègue le médecin-major Pichon. L'anhélation est extrême, le pouls petit et précipité, le visage pâle, la syncope imminente. L'auscultation précordiale ne donne pas de signes d'épanchement intra-péricardique. La traumatopnée et l'hémoptysie confirment le diagnostic de plaie pénétrante du poumon. Je ne cherche pas à savoir s'il y a ou non hémothorax, afin de ne pas mobiliser le blessé. Injections d'huile camphrée, de morphine, de sérum antitétanique. Désinfection de la plaie pariétale et pansement. Le malade garde comme lit le brancard sur lequel il a été déposé après la blessure.

L'hémoptysie cesse le 29, mais les symptômes généraux et la traumatopnée persistent. Pas de fièvre. Le 1er novembre, le malade essaye de s'asseoir sur le lit et je puis l'ausculter : signes d'épanchement liquide dans la plèvre gauche. Le 10, je ponctionne la plèvre au trocart, sans aspiration : il sort 100 grammes de liquide couleur orangé. Les phénomènes cardio-pulmonaires (palpitations, dyspnée) cessent dès le 11. Le 15, la plaie s'est réunie par bourgeonnement. Tout pansement est supprimé. Le malade se lève et marche. Il quitte l'hôpital le 21 novembre 1908, et s'embarque sur le *Vinh-Long* pour aller en Algérie rejoindre son bataillon, rapatrié.

Ces observations comportent un enseignement.

En ce qui concerne le *diagnostic* de l'étendue des lésions, qui constitue, je le reconnais, un point de départ utile pour le traitement, l'histoire de ces deux malades me confirme dans la conviction qu'il est prudent de se contenter d'enregistrer les signes qui s'offrent en quelque sorte spontanément (traumatopnée, emphysème, hémoptysie) et qu'il est dangereux de demander un complément d'informations à la percussion, à l'auscultation, etc., si ces recherches nécessitent un déplacement du thorax du malade, si minime soit-il.

Il est évident aussi que l'intensité de la réaction pulmonaire (pyspnée, angoisse respiratoire) et cardiaque (palpitations, irré-

gularité et petitesse du pouls) ne varie pas en raison directe de l'étendue et de la localisation des lésions. Si les plaies profondes et graves ont une symptomatologie tragique, les plaies de moindre importance peuvent donner lieu à des manifestations tumultueuses très analogues et cela même sur des malades peu nerveux, tels que l'étaient les miens. L'évolution seule permet de faire la différenciation ; car dans un cas les symptômes vont en s'aggravant, et dans l'autre en s'atténuant.

Au point de vue du *traitement*, il semble que l'opportunité d'une intervention immédiate soit rarement démontrée d'emblée. Seuls les cas où s'affirme un diagnostic précis de lésions des vaisseaux intercostaux justifient l'intervention hâtive, c'est-à-dire l'hémostase à ciel ouvert. En effet ni la précocité de l'hémoptysie (qui indique cependant une lésion proche d'une bronche d'un certain calibre et, par conséquent, d'une tranche assez épaisse de parenchyme pulmonaire, comme dans mon observation II), ni la marche envahissante de l'emphysème (qui peut pourtant être très rapide et très étendue comme dans mon observation I) ne suffisent à légitimer la thoracotomie précoce et large d'emblée. Pour imposer celle-ci, il faudrait, en outre, la conviction que les phénomènes pulmonaires et cardiaques concomitants relèvent bien d'une atteinte profonde du poumon et non pas seulement d'une simple perturbation fonctionnelle cardio-pulmonaire, si violente soit-elle.

Il ne paraît pas non plus que l'hémothorax constitue à lui seul un gros danger, à moins qu'il ne soit considérable. D'ailleurs si l'on s'abstient systématiquement de remuer le blessé, même pour la percussion et l'auscultation en arrière, on ne fera que tardivement le diagnostic de l'hémothorax, en général, et à ce moment la simple ponction suffira à le guérir comme dans mon observation II.

Au surplus, quoique abstentionniste (sauf indications opératoires formelles, bien entendu) dans le traitement des plaies de poitrine, je ne pense pas que l'ouverture large de la plèvre et le pneumothorax qui en résulte aient, par eux-mêmes la gravité qu'on serait *a priori* tenté de leur attribuer. Je viens d'avoir l'occasion d'opérer trois abcès dysentériques du foie en trois mois et j'en ai abordé deux par voie transpleuropéritonéale, sans que la plèvre et le poumon aient bruyamment manifesté leur atteinte.

Si donc, en très grande majorité, les chirurgiens sont aujourd'hui abstentionnistes pour les blessures de poitrine, et interventionnistes pour les blessures de l'abdomen, cela tient sans doute, non pas à ce que la thoracotomie est plus grave que la laparo-

tomie, mais bien plutôt à ce que le contenu de l'intestin est fatalement septique tandis que celui du poumon ne l'est qu'à titre exceptionnel.

Rapports.

Sur le rectoscope de M. GEORGES LUYS.

Rapport de M. PIERRE DELBET.

Messieurs, je vous dirai seulement quelques mots sur le rectoscope que nous a présenté M. Luys.

Son instrument diffère des instruments similaires en ce qu'il est muni d'une tubulure spéciale identique à celle de son cystoscope à vision directe. Cette tubulure se termine du côté extérieur de l'instrument par un ajutage auquel on peut adapter un tuyau de caoutchouc qui est relié lui-même à une trompe ou à un appareil d'aspiration quelconque.

Grâce à cette disposition, on peut aspirer les matières si elles sont liquides ; si elles sont à demi solides, on lance un jet d'eau par le tube à vision, l'aspiration entraîne rapidement les matières délayées et l'eau.

Tous ceux qui ont pratiqué la rectoscopie savent à quel point l'examen peut être gêné par les matières, et combien il est pénible et long de les enlever avec des tampons manœuvrés au bout d'une longue pince. Le dispositif que M. Luys a donné à son instrument est donc de nature à rendre de réels services.

Anévrisme diffus traumatique de l'artère fémorale. Suture de la plaie artérielle. Guérison, par M. le Dr SENCERT (de Nancy).

Rapport de M. MAUCLAIRE.

Les sutures vasculaires sont à l'ordre du jour et l'observation suivante de M. Sencert, agrégé à la Faculté de médecine de Nancy, est intéressante à étudier.

OBSERVATION. *Anévrisme diffus traumatique de l'artère fémorale. Suture de la plaie artérielle. Guérison.*

Le 20 *juillet* 1908 entrait à l'hôpital civil de Nancy, dans le service du professeur Gross, que j'avais l'honneur de suppléer, un homme de

soixante-trois ans, François N..., chaisier, porteur d'une volumineuse tumeur pulsatile du triangle de Scarpa à droite.

Cet homme, dont les antécédents héréditaires et personnels sont sans intérêt, est un alcoolique, d'une intellectualité fort restreinte. Le 2 juin 1908, il s'est fait accidentellement, à la partie supéro-interne de la cuisse droite, une plaie profonde avec la pointe ébréchée d'un compas. Le trajet de cette plaie, obliquement dirigé d'avant en arrière et de dedans en dehors, a peu saigné. Le blessé n'a pas attaché d'importance à cet accident, et, sans aucun pansement, a continué de vaquer à ses occupations. Il nous raconte que deux jours après, à un moment où il se baissait brusquement, il a « entendu un petit craquement dans sa cuisse » et a ressenti immédiatement une douleur extrêmement vive à la partie supérieure de la cuisse droite. Quelques instants après, il a constaté un gonflement notable de la partie antérieure de la racine de la cuisse. Le soir même, tout le membre inférieur droit était augmenté de volume.

Dans l'impossibilité de mouvoir le membre malade, cet homme est resté couché et a vu le surlendemain apparaître une teinte rouge noirâtre de toute la racine de la cuisse; les jours suivants la coloration s'étend sur toute la cuisse, la jambe et la face interne du pied.

Le malade est resté dans cette situation jusqu'à la fin de juillet. Le 19 de ce mois, on l'amène à l'hôpital où nous le trouvons dans l'état suivant :

A la partie supérieure de la cuisse droite, au niveau du triangle de Scarpa, il existe une tumeur énorme, du volume d'une tête d adulte, qui efface complètement le triangle de Scarpa. Le pôle supérieur de la tumeur soulève l'arcade crurale et se prolonge vers le ventre; son pôle inférieur atteint la partie moyenne de la cuisse. Sa surface présente des bosselures qui lui donnent un aspect multilobé. La peau, à ce niveau, est violacée, amincie, semblant sur le point de se rompre. Cette coloration livide des téguments s'étend sur toute la face interne de la cuisse, sur le mollet et jusque sur le dos et le bord interne du pied.

Tout le membre inférieur est d'ailleurs fortement gonflé, les saillies osseuses, condyles fémoraux, crête du tibia, malléoles disparaissent dans l'empâtement général du membre. Les téguments sont, d'autre part, en grande partie privés de sensibilité et il y a un abaissement notable de la température du pied et de la jambe.

Toute la région occupée par la tumeur est soulevée par des battements très sensibles à la vue et au toucher. Si l'on place une main à plat sur la tumeur, tandis que de l'autre on prend la pulsation radiale, on constate une expansion manifeste de la tumeur, isochrone à la diastole artérielle. L'auscultation révèle dans tous les points de la tumeur un souffle fort, intermittent, très marqué.

La compression de l'iliaque externe, fort imparfaitement réalisable à cause du volume de la tumeur, ne nous permet guère de faire diminuer les battements dans la tumeur. La compression de la fémorale au canal de Hunter, quoique difficile à réaliser par suite du gonflement des tissus, semble accentuer le refroidissement des orteils.

L'examen des différents viscères du blessé ne nous indique rien d'anormal.

Le *diagnostic d'anévrisme traumatique diffus* s'impose et il y a urgence à intervenir, la rupture de la poche paraissant inévitable à brève échéance.

Opération. — Le 22 *juillet*, je fais endormir le malade au chloroforme et je me dispose à ouvrir le sac anévrismal pour traiter ensuite la plaie artérielle par la ligature du vaisseau, ou mieux, si la chose est possible, par la suture. La situation de la tumeur s'oppose à l'application de la bande d'Esmarch et même à l'application du garrot au-dessus de son pôle supérieur, qui dépasse l'arcade crurale. Pour cette raison, je crois utile, sinon nécessaire, de pratiquer la ligature provisoire de l'iliaque externe avant d'inciser la tumeur.

Par le procédé ordinaire, je mets à nu l'iliaque externe et jette provisoirement sur elle un fil de catgut n° 3.

Puis je pratique sur la face antérieure de la tumeur une incision de 20 centimètres de longueur, allant depuis l'arcade crurale jusqu'au-dessous du sommet du triangle de Scarpa. A peine le sac anévrismal est-il ouvert qu'une masse énorme de caillots rouges s'échappent au dehors, repoussés par une pression intra-anévrismale considérable. Dès que le sac est débarrassé des plus volumineux de ces caillots, un jet de sang rutilant s'échappe de la profondeur et remplit le sac en un instant. J'aveugle le fond de cette énorme cavité avec une compresse et je comprime un instant l'endroit d'où le sang m'a paru jaillir. L'hémorragie s'arrête. En relevant lentement, de bas en haut, la compresse, je découvre l'artère fémorale, et, tandis que la compresse appuie sur l'artère dans la partie supérieure du triangle de Scarpa, je découvre sur l'artère, à la partie moyenne du triangle, une *plaie ovalaire à grand axe longitudinal mesurant 1 centimètre de longueur sur 7 à 8 millimètres de largeur*. Malgré la ligature de l'iliaque externe, la fémorale bat sous la compresse comme une fémorale normale.

Ayant dénudé l'artère au-dessus de la plaie, il est alors possible de passer l'index gauche sous le vaisseau et de le soulever en aplatissant complètement sa lumière. L'hémostase provisoire est ainsi assurée et quand le doigt d'un aide a remplacé sous le bout supérieur de l'artère mon index gauche, je procède à la *suture de la plaie artérielle*.

Je dénude tout d'abord les faces latérales de l'artère au niveau et au voisinage de la plaie. Cette dénudation est difficile parce qu'il y a déjà là un commencement d'organisation de sac anévrismal et l'artère est presque perdue à ce niveau dans une paroi sacculaire fibreuse adhérente à ses bords. Malgré ces difficultés l'artère est isolée à la sonde canelée et au bistouri et à l'aide des aiguilles de Stich, que j'ai vu employées par l'auteur à Bonn, je pratique la suture.

La finesse de ces aiguilles permet sans grande difficulté de faire des *points non perforants*, encore qu'il soit démontré que les points perforants n'entraînent pas, s'ils sont aseptiques, la coagulation du sang et, si les aiguilles sont fines, la non-étanchéité de la suture. Je place un premier plan de sutures à la soie très fine, à points séparés, dirigés

dans l'axe du vaisseau. Puis notre aide laisse le bout supérieur de l'artère redevenir perméable. L'artère se remet à battre au niveau de la suture et nous voyons deux ou trois minuscules gouttelettes de sang filtrer entre deux de nos points de suture. Nous plaçons alors un *second plan de sutures* à la même soie, à points séparés, perpendiculaires aux premiers et ne comprenant que la partie toute superficielle des tuniques artérielles. La suture est alors complètement étanche. Le vaisseau bat bien. Le professeur Gross, qui assiste à l'opération, constate avec nous les battements au niveau de la suture et dans le bout périphérique de l'artère. Devant cette constatation, nous jugeons inutile d'aller à l'iliaque pour enlever notre fil de catgut.

Nous procédons à la toilette de la région. Il existe déjà dans la partie profonde des ébauches de sac anévrismal que nous excisons. La plaie, bien asséchée, est drainée et la peau fermée au crin.

Le *soir*, la température est de 38 degrés. Le pied et la jambe sont chauds. Le malade ne souffre pas. Les suites opératoires sont des plus favorables.

Le *huitième jour*, le drain est enlevé et la plaie complètement fermée au bout de quinze jours. Dès les premiers jours après l'opération, le membre inférieur est dégonflé; la circulation s'y fait normalement. On sent les battements de la poplité et de la fémorale au canal de Hunter. Le triangle de Scarpa est parfaitement plat, sans la moindre tuméfaction.

Le 22 *août*, le malade quitte l'hôpital. Il marche sans canne et se sert de son membre blessé comme de l'autre.

M. Sencert fait suivre son observation de considérations intéressantes. Il rappelle les cas, rares il est vrai, de gangrène du membre inférieur à la suite de la ligature de la fémorale (5 p. 100). La suture de l'artère, quand elle est possible, est donc sans aucun doute une bonne méthode de traitement : « suture latérale » ou « suture circulaire », suivant la variété de plaie à laquelle on a affaire. On sait même que la transplantation artérielle a été pratiquée expérimentalement.

C'est exceptionnellement que l'on a noté la gangrène du membre inférieur après la suture latérale d'une grosse artère du membre. Cette gangrène est plus fréquente après la suture circulaire, surtout si la plaie artérielle était irrégulièrement contuse. L'aorte abdominale elle-même aurait été suturée circulairement.

La gangrène survient soit simplement du fait des troubles circulatoires, le rétablissement de la circulation étant insuffisant, soit par embolie, que la plaie soit aseptique ou septique.

M. Sencert nous dit qu'*il y a actuellement une vingtaine d'observations d'anévrismes traumatiques traités par l'ouverture du sac, suivie de suture latérale ou circulaire de l'artère blessée, suivis de guérison sans gangrène limitée du membre.*

Dans un travail récent, Faykins a rapporté 70 cas de suture artérielle pour plaie artérielle avec ou sans anévrisme. Je n'entrerai pas ici dans l'étude des sutures artérielles, étude déjà envisagée dans de nombreux travaux récents. Je me contenterai d'insister sur la question de la perforation des points de sutures. M. Sencert nous dit que, même perforants, les points de suture restent étanches. C'est là un point très intéressant à retenir en pratique.

Je vous propose de remercier M. Sencert de son observation et de la publier dans nos Bulletins.

M. Pierre Delbet. — Je ne veux pas, à propos de ce cas, envisager dans son ensemble la question des sutures artérielles. Je me borne à un point de technique.

L'auteur de l'observation et notre collègue Mauclaire se sont demandé s'il fallait ou non s'appliquer à faire des points non perforants. Cette question, discutée il y a quelques années, est tranchée depuis longtemps. Ni les expérimentateurs, ni les chirurgiens ne cherchent à faire des points non perforants; il est démontré que les points perforants n'ont aucun inconvénient, à la condition que les fils soient parfaitement aseptiques et non irritants. Peu importe la nature du fil, catgut, soie ou lin : les deux conditions que je viens de dire sont seules importantes. Pour les réaliser, la plupart de ceux qui s'occupent des sutures vasculaires ont pris l'habitude de les stériliser dans de la vaseline. Si le fil est aseptique, s'il ne contient aucune substance irritante, et les antiseptiques sont de ce nombre, il n'entraîne pas la coagulation du sang.

Permettez-moi de rappeler, pour ceux à qui elle a échappé, l'expérience la plus démonstrative à cet égard. Elle consiste à traverser une artère de part en part, perpendiculairement à sa longueur, avec un fil qu'on laisse en place. Le fil reste ainsi tendu au travers du vaisseau. S'il est parfaitement aseptique et complètement dépourvu de propriétés irritantes, il se recouvre rapidement de cellules endothéliales et le vaisseau ne s'oblitère pas.

Ainsi, les fils convenablement préparés n'entraînent pas de coagulations. Il n'y a donc pas d'avantage à faire des points perforants, et peut-être ces derniers ont-ils des inconvénients; peut-être la cicatrice qu'ils donnent est-elle moins solide.

Pour les veines, la question ne se pose même pas. La paroi est trop mince pour que l'on puisse y passer des points de suture

(1) Faykin. *Beitr. z. klin. Chirur.*, 1908, Bd. LVIII.

sans la perforer. Je fais souvent des anastomoses veineuses, et je n'ai jamais observé d'accidents à leur suite.

M. TUFFIER. — La question des points *perforants* ou *non* dans les sutures artérielles me paraît jugée. La perforation n'a aucun inconvénient en suivant la technique de Carrel. Je vous en ai montré des pièces absolument démonstratives. La paroi endothéliale recouvrait complètement et régulièrement la suture. Pour ce qui est de la chirurgie, j'ai toujours sur l'homme suivi la même technique (aiguille 16, suture d'appui et suture en surjet perforant), je crois que c'est la technique expérimentale et chirurgicale adoptée à peu près universellement.

M. AUVRAY. — J'ai eu l'occasion de faire récemment une suture de l'artère fémorale, à propos de l'extirpation d'un anévrisme artério veineux ; j'ai fait à l'aide d'une aiguille très fine et de soie floche également très fine une suture en surjet, à *points perforants*, des parois du vaisseau, et j'ai eu une suture étanche. Je me propose de publier ultérieurement cette observation. Il me semble qu'aujourd'hui la question est jugée et qu'on peut sans hésiter recourir aux points perforants dans la suture des parois artérielles.

M. MAUCLAIRE. — Assurément si l'artère est petite les points sont nécessairement perforants. S'il s'agit d'une grosse artère, je crois les points non perforants préférables s'ils sont possibles, à cause de la pression sanguine qui est très forte.

Occlusion par cancer du côlon pelvien, iléo-rectostomie, accidents de rétention, par le Dr JULES FERRON (de Laval).

Rapport de M. PAUL LAUNAY.

M. Jules Ferron a adressé à la Société de Chirurgie deux observations de cancer du côlon pelvien avec occlusion, et la conduite fort différente qu'il a suivie dans ces deux cas est intéressante à divers points de vue.

Je résume la *première observation*, la moins importante. M. Ferron est appelé auprès d'une femme de soixante et un ans en pleine crise d'occlusion intestinale, à grande distension, avec

un mauvais état général, un pouls battant à 130, du hoquet. Les accidents avaient débuté environ un mois auparavant, avec de petites détentes de temps en temps. En présence de cette situation très grave, M. Ferron fait une rapide recherche dans la fosse iliaque droite et, ne trouvant pas le cæcum, établit un anus sur l'anse grêle qui se présente. La guérison opératoire survenant, il se trouve que l'anus grêle est situé très haut et que la malade dépérit rapidement malgré le bon état de son ventre.

En présence de cette complication, vingt et un jours après la première opération, M. Ferron intervient à nouveau. Il pratique une laparotomie médiane sous-ombilicale, constate la présence d'un cancer en virole placé bas sur l'anse sigmoïde et que l'état de la malade ne permet pas d'extirper; l'opérateur établit alors, au-dessus de l'obstacle, un anus iliaque fait en deux temps.

Les deux anus fonctionnant simultanément, une troisième opération est nécessaire, onze jours après la seconde, pour fermer par entérorrhaphie latérale l'anus grêle; si bien que la malade reste guérie avec un anus iliaque gauche fonctionnant normalement. Constatant ce bon état, M. Ferron a proposé dernièrement, deux ans et demi (avril 1908 à octobre 1908) après l'opération première, une extirpation abdomino-périnéale de la tumeur, mais la malade se trouvant fort bien, a refusé.

L'intérêt de cette observation réside, il me semble, dans la transformation rapide d'un mauvais anus grêle, haut situé, en un anus iliaque satisfaisant, et nous pouvons féliciter M. Ferron d'avoir pris cette décision et obtenu le résultat cherché.

Je m'étendrai un peu plus sur la *seconde observation*. En août 1906, M. Ferron est appelé auprès d'un homme de cinquante ans en état d'occlusion depuis cinq jours et très déprimé. Grâce à l'histoire classique du malade et à la présence d'une tuméfaction iliaque gauche interprétée comme contracture intestinale au-dessus d'un obstacle (Hartmann et Ockinczyc), M. Ferron porte le diagnostic de cancer du gros intestin près de sa terminaison. Le toucher rectal étant négatif, le néoplasme siège forcément sur le côlon pelvien. Un lavement provoque une débâcle qui soulage le malade et permet de le remonter pendant quelques jours. Le 25 août, par une laparotomie médiane sous-ombilicale donnant issue à un peu d'ascite sanglante, M. Ferron extériorise le côlon pelvien violacé et distendu, et découvre un cancer en virole situé au-dessous de la partie moyenne du côlon pelvien. L'extirpation ne peut être supportée par le malade, et l'opérateur se résoud à établir une anastomose iléo-rectale, entre la dernière anse de l'iléon et la première partie du rectum, avec le bouton et la pince

de Lardennois. L'anastomose, rapidement faite, est placée aussi loin que possible du néoplasme, au fond du Douglas.

Le malade guérit et vide son intestin rapidement, la diarrhée habituelle à ces cas s'établissant bientôt, et l'état général s'améliore beaucoup.

Mais pendant ces suites excellentes dues au bon fonctionnement de l'anastomose, des accidents particuliers se produisent, pour la description desquels je cite textuellement M. Ferron :

« Le 5 septembre (dix jours après l'opération), le malade se sent moins bien ; il est gonflé.

« Le 6 septembre, malgré une selle abondante toujours diarrhéique, le ventre est ballonné.

« Dans la nuit du 6 au 7, pas de selle ; le malade souffre. Le 8, toujours pas de selle, la température s'élève tous les soirs aux environs de 38 degrés. Je fais donner un lavement purgatif qui provoque une selle abondante. Le 9, le malade a la langue sèche, le ventre est ballonné, il sort cependant des gaz par l'anus. Le 10 et le 11 septembre, l'état devient grave, la langue est rôtie, le pouls rapide, le malade fait à nouveau de l'occlusion.

« J'examinais fréquemment ce malade depuis son opération, et j'avais toujours constaté la réplétion du gros intestin, même pendant la période de bon fonctionnement de l'anus et d'affaiblissement du ventre. Les 9, 10 et 11 septembre, je sentais très bien le côlon, et surtout le côlon pelvien qui formait un tumeur aussi visible qu'avant l'anastomose ».

En présence de ces accidents, une nouvelle intervention est décidée et pratiquée le 12 septembre. Pensant à une obturation du bouton, et connaissant le siège du néoplasme, M. Ferron décide de pratiquer, à la cocaïne, un anus artificiel dans la fosse iliaque gauche, créant « un anus sans éperon, une soupape de sûreté analogue à celle que l'on a conseillé de faire en pareille occurrence sur le cæcum ». L'intestin ouvert par ponction donne issue à des gaz et des matières liquides, et le malade est rapidement soulagé par une débâcle importante. Dans les jours suivants sortent par l'anus artificiel, d'abord deux noyaux de cerises, puis un jour 380 noyaux de cerises, enfin deux autres jours deux fois autant des mêmes noyaux. Or, le malade n'a mangé de cerises que l'année précédente, en 1903 ; ces noyaux se sont donc accumulés peu à peu depuis ce temps au-dessus de l'obstacle, et ont dû contribuer à la première crise d'obstruction.

Ces accidents sont nettement dus à la rétention dans le gros

intestin, entre la valvule de Bauhin suffisante et la virole néoplasique oblitérée par les corps étrangers, des matières qui passaient en partie au delà de l'anastomose. C'est pour ces cas qu'on a proposé d'établir d'emblée une fistulisation cæcale; mais il résulte de la discussion qui eut lieu sur ce sujet ici-même en 1900 et de la thèse de Pierre Duval (1902, pages 112 et suiv.), que les accidents de rétention ne se produisent pas fatalement, dans les cas d'anastomose simple ou d'exclusion unilatérale, qu'ils sont même rares, et qu'il est préférable d'attendre leur apparition pour établir la fistule.

C'est ordinairement sur le cæcum qu'est placé la fistule de sûreté; dans le cas particulier, M. Ferron connaissant le siège de l'obstacle, put placer l'orifice intestinal sur le côlon iliaque, ce qui fournit au malade un anus plus continent et moins désagréable que l'anus cæcal. Cette fistule était d'ailleurs d'autant plus nécessaire que l'anastomose fonctionnait mal, ne donnant issue qu'à des gaz et des matières liquides, si bien que, deux ans après, M. Ferron dut intervenir à nouveau en présence d'accidents, d'occlusion pour débrider l'orifice intestinal considérablement rétréci.

Il est intéressant de signaler un nouveau cas d'oblitération de la virole néoplasique par corps étrangers, à ajouter à ceux qu'ont réunis dernièrement Okinczyc et Combier (*Revue de Gynécologie et de Chirurgie abdominale*, 1908, n° 4, juillet-août, p. 659), et de constater que cette oblitération pût devenir une cause de rétention dans le gros intestin exclu soit par une anastomose, soit par une véritable exclusion.

Dans les cas semblables, d'ailleurs, il me paraît préférable, une fois l'anastomose iléo-rectale pratiquée, de sectionner l'intestin grêle près du cæcum, de façon à effectuer une exclusion unilatérale, quitte à établir plus tard une soupape de sûreté si le gros intestin n'évacue pas normalement son contenu, mais au moins la fistule ne sera qu'une soupape d'échappement au lieu de devenir, comme dans le cas actuel, un véritable anus artificiel faisant perdre à peu près tout le bénéfice de l'anastomose.

L'état grave de son malade commandait à M. Ferron de se hâter, c'est pourquoi il s'est borné à pratiquer l'anastomose sans y ajouter l'exclusion, ce dont nous ne pouvons que le féliciter, et je vous propose, messieurs, de lui adresser nos remerciements pour l'envoi de son intéressant travail.

Ligature des deux jugulaires internes, par M. DUVAL.

Rapport de M. H. MORESTIN.

M. P. Duval nous a adressé une observation qui me paraît mériter toute notre attention.

Au cours d'une intervention ayant pour but d'extirper préventivement les ganglions du cou, dans un cas de cancer buccal, notre collègue a été conduit à réséquer des deux côtés la veine jugulaire interne, et le malade a survécu à la suppression brusque et simultanée des deux grandes voies de retour de la circulation céphalique.

Il s'agissait d'un homme de quarante-sept ans, atteint d'un épithélioma ayant débuté sur la gencive de la mâchoire inférieure dans sa portion incisive, et s'étant de là étendu à la partie antérieure du plancher de la bouche, et, d'autre part, ayant ouvert le sillon gingivo-labial et les téguments du menton. L'état général, bon, autorisait une intervention curative.

La palpation des territoires ganglionnaires correspondants ne révélait aucune adénopathie. Néanmoins, M. Duval jugea qu'il convenait de supprimer les ganglions cervicaux des deux côtés. En cela je ne peux que l'approuver, cette méthode étant la mienne depuis plusieurs années. Il crut préférable d'agir en deux temps, ce qui me paraît encore une sage conduite dans bien des cas.

Le 29 juin 1905, Duval entreprit l'ablation des ganglions carotidiens en ouvrant de chaque côté la région par une longue incision, suivant le bord antérieur du sterno-mastoïdien et coupant au passage la jugulaire externe. Il crut devoir faire la ligature des deux carotides externes au lieu d'élection. Les ganglions furent disséqués et extirpés des deux côtés. C'est au cours de cette dissection qu'il fut conduit à « la résection bilatérale de la jugulaire interne depuis le creux parotidien jusqu'au-dessus de la clavicule ».

A ce propos l'observation est un peu sommaire. « A droite, la résection est nécessitée par la présence de ganglions derrière la veine; à gauche il se produisit lors de la dissection des ganglions un hématome dans la gaine même de la jugulaire. Je fus amené aussi à la réséquer. » Notre collègue ne nous donne pas d'autre détail et l'on ne peut s'empêcher d'en éprouver quelque regret en songeant à l'importance et à la rareté d'une telle observation.

Quoi qu'il en soit, voici ce qui se passe après la ligature de la

deuxième jugulaire, en haut et en bas. « Immédiatement le malade, dont l'anesthésie avec l'appareil de Ricard était parfaite, devint non pas violet mais noir. Sa figure était effrayante. La coloration noire des téguments envahissait le cou. La respiration s'arrête. Immédiatement se produit une formidable hémorragie bucco-pharyngée. Le sang rejeté est complètement noir. Grâce à cette saignée spontanée, le malade se remet à respirer. Sa figure devient violette, puis rose. L'opération peut être alors reprise et terminée. Pendant deux heures environ persiste une teinte violacée de la face avec tuméfaction considérable des régions parotidiennes qui, elle, dure jusqu'au lendemain. »

En dépit de cette terrible alerte les suites opératoires sont des plus simples, à tel point que le 11 juillet, treize jours après seulement, M. Duval peut réséquer l'arc mandibulaire en même temps que les téguments du menton, une partie du plancher buccal, les ganglions et glandes sous-maxillaires et suturer les téguments cervicaux mobilisés à la partie demeurante de la lèvre inférieure.

La guérison fut obtenue rapidement. J'ajoute que le résultat thérapeutique a été satisfaisant, car l'opéré a été revu en parfaite santé deux ans et demi après ces événements.

Au moment où la dissection minutieuse des régions cervicales tend de plus en plus à constituer le temps préliminaire, indispensable, de toutes les opérations dirigées contre les cancers de la bouche et du pharynx, il n'est pas inutile d'insister sur les conséquences de la suppression des jugulaires internes.

La ligature ou la résection d'un seul de ces gros troncs veineux n'entraîne aucune suite fâcheuse, du moins dans l'immense majorité des cas. Chacun de nous a pu s'en assurer par sa propre expérience.

Pour ma part, j'ai réséqué une vingtaine de fois au moins la jugulaire interne depuis la base du crâne jusqu'à la base du cou, sans observer d'autre incident qu'une céphalée intense notée chez deux de mes opérés, pendant deux jours, du côté correspondant à l'intervention.

Bien que certains faits imposent quelques réserves au sujet de l'absolue bénignité de la suppression d'une jugulaire [Rohrbach (1), Kummer (2), Linser (3)], il est certain que le danger est alors très minime et que le chirurgien peut, avec tranquillité, sacrifier, d'un côté ou de l'autre, ce tronc veineux, pour peu qu'il soit adhérent à quelque néoplasme.

(1) *Beit. z. klin. Chir.*, 1896.
(2) *Revue de Chir.*, 1899.
(3) *Beit. z. klin. Chirur.*, 1900.

Crile va même plus loin et sacrifie résolument la jugulaire interne dans toute opération dirigée contre les ganglions cervicaux en cas de cancer. Il extirpe, en effet, « en bloc » tout ce qui est compris entre le peaucier et les vaisseaux carotidiens : sterno mastoïdien, ganglions, tissu conjonctif et tronc veineux, et, dès le début ligature la jugulaire. Que l'on accepte ou que l'on rejette sa pratique, il n'en est pas moins vrai que le chiffre relativement considérable de résections de jugulaires faites systématiquement par le même chirurgien en prouve surabondamment l'innocuité.

Dans un certain nombre de cas, peu nombreux encore, on a pu faire avec succès la ligature ou la résection de la jugulaire interne des deux côtés, avec un intervalle plus ou moins considérable ou même simultanément. Des faits de ce genre ont été rapportés par Pilger (1) (cas de Braun), par Baldwinn (2), par Dangel (3), par Crile (4), par Depage (5).

Ces résultats heureux ne doivent pas faire oublier cependant que la ligature ou la résection des deux jugulaires internes constitue un acte fort grave. La stase veineuse qui en résulte forcément, est d'autant plus accentuée que l'on a dû, en général, avant d'arriver à la jugulaire interne, lier l'externe et même l'antérieure.

Des accidents formidables en ont été la conséquence chez l'opéré de M. Duval. Ils se sont développés instantanément une fois serrés les fils placés sur la seconde jugulaire. Le malade a failli périr sur-le-champ. Il doit son salut à l'énorme saignée qui s'est faite spontanément et aussitôt.

Dans ce cas, il est vrai, les deux troncs jugulaires avaient été interrompus à quelques minutes seulement d'intervalle. Mais alors même que l'acte opératoire a été scindé, que plusieurs jours, plusieurs semaines se sont écoulés entre les deux temps, on peut encore observer ces phénomènes terrifiants et les voir aboutir à la mort très rapide du patient. Au Congrès de Chirurgie de 1906, dans mon travail sur la chirurgie des gros troncs veineux, j'ai relaté la fin tragique d'un vieil acteur auquel j'avais réséqué la jugulaire interne gauche envahie par une masse cancéreuse, seize jours après la même opération pratiquée du côté droit. Permettez-moi de reproduire ici la partie terminale de cette observation :

(1) *Deut. Zeit. f. Chir.*, 1880.
(2) *Annals of Surgery*, 1902.
(3) Dangel. *Beit. z. klin. Chir.*, XLVI.
(4) *Journ. amer. med. assoc.*, 1906.
(5) *Congrès franç. de Chir.*, 1906.

« Le 19 décembre 1902, seize jours après la précédente intervention, j'extirpai le noyau du côté gauche. Mais cette masse, malgré son petit volume, était déjà très adhérente à la jugulaire interne et je fus contraint, ici encore, de réséquer la veine sur une hauteur de 3 centimètres environ au-dessous du tronc thyro-linguo-facial. A cela près, l'intervention avait été d'une simplicité extrême. Les catguts posés sur les deux bouts veineux, je commençai tout aussitôt à suturer la plaie, mais presque immédiatement je remarquai la teinte cyanosée du visage. Je fis enlever la compresse chloroformique, tirer la langue, flageller le visage avec de l'eau fraîche. Le malade se réveilla presque aussitôt, se mit assis. — « Comment allez-vous? » — « Pas bien! », dit-il. Cependant, le visage se tuméfiait, prenait une teinte de plus en plus foncée, la tête se transformait en une sphère violette, les yeux saillants, exorbités, s'injectaient de sang. Au bout d'une minute ou deux, le corps retomba horizontalement : le malade était mort. Je défis la ligature du bout supérieur pour diminuer la tension cérébrale. On fit de la respiration artificielle, des piqûres d'éther ; mais tous nos efforts demeurèrent stériles.

« A l'autopsie, l'examen de tous les viscères demeura négatif ; les centres nerveux parurent seulement un peu congestionnés, sans aucune lésion en foyer, aucune hémorragie sous la pie-mère ou dans l'épaisseur de la substance nerveuse. »

Il me paraît impossible d'attribuer cette mort à autre chose qu'au brusque arrêt de la circulation cérébrale de retour entraînant l'hypertension céphalique et l'asphyxie cérébro-bulbaire

Chez un autre sujet, j'ai encore vu plus récemment la mort survenir à la suite de la ligature des deux jugulaires, dans des conditions, il est vrai, moins dramatiques, mais cependant très péniblement impressionnantes, malgré l'intervalle d'un mois entre les deux opérations.

Le malade, âgé de cinquante et un ans, dessinateur, était atteint d'un épithélioma du pharynx, s'accompagnant d'adénopathie carotidienne bilatérale. La tumeur elle-même était médiocrement étendue, occupant la partie droite du pharynx, formant une plaque végétante grande comme une pièce de un franc, comprise entre l'amygdale, la base de la langue et le sinus piriforme, déterminant une gêne très modérée, pas de douleur à proprement parler, ne contrariant pas la déglutition, modifiant très peu l'élocution. On pouvait lui imprimer quelques légers déplacements sur les parties sous-jacentes.

En dépit de ses faibles dimensions, le néoplasme s'était déjà propagé aux ganglions. De chaque côté du cou se dessinaient deux grosses masses, occupant la région sterno-mastoïdienne

depuis la pointe de la mastoïde, jusqu'à la partie inférieure du larynx. A la palpation, ces tumeurs cervicales, manifestement ganglionnaires, se montraient d'une dureté ligneuse, mal limitées, adhérentes au muscle sterno-cléido-mastoïdien. Chose singulière, l'adénopathie était plus volumineuse et plus diffuse à gauche, côté opposé à la lésion. L'état général fléchissait déjà.

Ne pouvant me résoudre à abandonner ce malheureux homme, fort intelligent et qui devinait trop bien la nature de son mal et sa triste situation, je décidai de l'opérer dans des temps successifs, l'intervention globale, en une fois, me paraissant n'avoir aucune chance de succès.

Mon programme était d'extirper d'abord la masse ganglionnaire du côté gauche, puis celle du côté droit, enfin si le malade supportait ces opérations préliminaires, d'enlever la tumeur en l'abordant par la voie transhyoïde, ou par la pharyngotomie sus-hyoïdienne.

Le 16 octobre 1908, à l'Hôtel-Dieu où j'étais alors, je procédai à l'ablation de la masse cervicale du côté gauche, ce qui fut très laborieux.

La tumeur était fort adhérente aux organes environnants et principalement à la veine jugulaire interne et au sterno-mastoïdien. Je dus supprimer ce muscle, la jugulaire interne dans toute sa hauteur, la carotide externe, le nerf spinal, le grand hypoglosse, bien entendu, la glande sous-maxillaire avec les ganglions environnants. Tous les ganglions carotidiens distincts de la tumeur principale furent isolés et extirpés avec grand soin. Tout ce côté du cou était donc complètement évidé; le tronc carotidien et le pneumogastrique subsistaient seuls entre les téguments et le plan profond.

Les suites furent très simples et, au bout de peu de jours, l'opéré me pressait de poursuivre l'accomplissement de ma tâche.

Je réussis à le faire patienter : prévoyant bien que je rencontrerais à droite des lésions à peu près identiques et que la question de la jugulaire se poserait immédiatement, je voulais laisser entre les deux interventions un certain délai.

Mais en raison de la constante progression du néoplasme, ce délai ne pouvait être bien long.

Le traitement de cette grave lésion comportait certes de grandes et multiples difficultés, mais toutes mes préoccupations allaient à la jugulaire interne. Tout dépendait de la possibilité de supprimer cette veine. Cette suppression réalisée sans catastrophe, le reste du traitement n'offrait plus que les éventualités ordinaires de la chirurgie, du pharynx et du cou.

Près d'un mois s'était écoulé depuis la première intervention,

quand je tentai d'agir du côté droit, le 13 novembre, à la maison Dubois, où le malade m'avait suivi. Ayant tracé les incisions habituelles, l'une selon la direction du sterno-mastoïdien, l'autre antéro-postérieure et traversant la région sus-hyoïdienne pour tomber perpendiculairement sur la précédente, je reconnus, après avoir préparé la région sous-maxillaire et pénétré dans la région carotidienne, qu'il faudrait certainement sacrifier la veine jugulaire interne, très adhérente au bloc cancéreux.

La jugulaire externe passant au milieu de tissus suspects, au niveau du bord antérieur du sterno, avait déjà dû être sectionnée dès le début.

La jugulaire interne fut mise à nu au-dessous du néoplasme, à la partie inférieure du cou, et je passai au-dessous d'elle deux gros fils de catgut.

Je commençai à soulever doucement, graduellement, lentement ces fils, de manière à diminuer peu à peu le calibre de la veine et finalement à interrompre à peu près la circulation. En même temps, je suivais de l'œil les changements observés dans l'état du patient. En outre, je fis réduire, puis supprimer la chloroformisation.

Au fur et à mesure que la veine se plissait et se coudait sous la traction des fils, je voyais le visage devenir d'un violet plus foncé. Quand la circulation fut interrompue, la figure était presque noire et d'un aspect effrayant, les yeux saillants : les pupilles se dilatèrent, la respiration devint extrêmement irrégulière et le malade parut devoir succomber au bout de peu d'instants. Je détendis les fils; très rapidement, la respiration devint calme et le visage reprit une apparence satisfaisante. Je recommençai trois fois, serrant l'un des fils ou soulevant la veine à l'aide des deux fils réunis, et les mêmes phénomènes se reproduisirent, mais avec une intensité décroissante.

Je me décidai, après le dernier essai, qui dura plusieurs minutes, à serrer définitivement les deux fils, placés l'un au-dessus de l'autre à 1 centimètre de distance. Je surveillai encore quelques minutes, prêt à sectionner cette double ligature si l'état du patient s'aggravait. Mais la respiration continuait, quoique rapide et suspirieuse.

Le malade avait repris connaissance et pouvait, sur la table même d'opération, nous dire quelques paroles. Bien que toute la tête demeurât d'un violet extrêmement sombre, je crus pouvoir laisser les ligatures. J'avais mis près d'une demi-heure à interrompre la circulation dans la jugulaire de ce côté. Avant l'opération, j'avais songé à l'interposition d'un segment veineux pris sur la saphène, mais il n'y avait au-dessus du néoplasme

qu'un très court segment de jugulaire interne, et l'anastomose juste au-dessous de la base du crâne ne me parut guère réalisable.

Ayant lié la jugulaire, je jugeai que l'état de l'opéré ne permettait pas de reprendre la narcose, encore moins de poursuivre l'intervention. Terminer celle-ci serait un jeu, trois ou quatre jours plus tard, si la circulation céphalique se régularisait.

Le malade fut maintenu dans une attitude presque assise, le décubitus accentuant considérablement la cyanose et la gêne respiratoire. Le front et le crâne furent fréquemment lotionnés avec de l'eau froide. L'opéré eut constamment à sa portée un ballon d'oxygène.

Le pouls s'était fortement accéléré à partir de l'opération, il battait à 120. Le soir, la température s'éleva à 37°8, pour revenir à 37 le lendemain matin. Pendant les trois jours que vécut le malade, la température oscilla de 37 à 37°8. Il garda pendant ces trois jours un facies très cyanosé, mais qui devenait de moins en moins foncé. La respiration demeura rapide, superficielle et le pouls resta toujours entre 120 et 140, régulier et petit. Le malade était un peu somnolent, sans pouvoir dormir d'un sommeil véritable et reposant; il ne se plaignait de rien, pas même d'être gêné pour respirer.

A l'auscultation, on entendait seulement quelques râles; l'état des poumons ne paraissait pas suffisant pour expliquer la dyspnée, qui ne semblait pas non plus en rapport avec la lésion endo-pharyngée.

Le soir du troisième jour, la situation s'aggrava rapidement, et le malade mourut brusquement.

L'autopsie, à notre grand regret, ne put être faite. Elle aurait permis d'établir s'il s'était produit quelque foyer hémorragique dans l'encéphale, ou quelque thrombose remontant jusque dans le crâne, ou quelque embolie ; de déterminer la part qui revenait à l'appareil respiratoire dans la terminaison fatale, et d'étudier, enfin, les voies par lesquelles la circulation était en train de se rétablir.

L'absence d'un contrôle nécropsique ne me permet pas de dire si c'est une infection bronchique surajoutée qui a achevé ce malade. Cela est possible. Mais ce qui est certain, c'est que la respiration a commencé à devenir irrégulière, rapide et pénible à partir de la ligature elle-même. La stase veineuse a sûrement retenti d'une façon immédiate sur les centres respiratoires. Je pense que l'accommodation ne s'est pas faite assez tôt et que la dyspnée persistante devait être en grande partie d'origine bulbaire.

De quelque manière que l'on envisage cette terminaison, les

phénomènes observés pendant et après la seconde opération contrastent étrangement avec la simplicité des suites de la première.

Il est clair que la ligature de la 2e jugulaire a déterminé de profondes perturbations physiologiques. Faite brusquement elle aurait, j'en ai la conviction, provoqué une mort presque immédiate. Bien que le malade ait vécu trois jours, elle a, pour le moins, contribué à la terminaison fatale.

Après de tels exemples, je pense que l'on ne saurait mettre en doute la gravité très réelle de la ligature bilatérale de la jugulaire interne, et j'ajoute que l'on n'en saurait signaler avec trop d'insistance les périlleuses éventualités.

Or, rien ne permet de discerner quels sujets supporteront la double ligature et lesquels sont exposés à succomber. Dès lors, la prudence la plus élémentaire exige que les deux grosses veines cervicales ne soient jamais interrompues l'une et l'autre sans nécessité *absolue*. Il ne faut pas, il ne faut plus jamais que par une erreur de dissection ou pour avoir méconnu le danger de la ligature, l'opérateur puisse exposer son malade à une mort rapide et affreuse.

Mais la difficulté reste entière pour le cas où ce sacrifice s'impose, et il s'impose forcément chez certains malades présentant des adénopathies cancéreuses des deux côtés du cou. L'expérience a montré qu'un long intervalle entre les deux ligatures était un facteur de succès très important. Malheureusement, il ne dépend pas toujours du chirurgien de pouvoir espacer les actes opératoires. Quand on a opéré largement d'un côté et que plusieurs mois après survient une récidive du côté opposé, on se trouve dans des conditions relativement favorables, mais chez mon second malade les lésions ganglionnaires étaient d'emblée bilatérales. J'ai attendu près d'un mois, et ce délai insuffisant pour assurer les suppléances vasculaires suffisait presque à ruiner l'espoir de faire œuvre thérapeutique utile. Il n'est d'ailleurs pas possible actuellement de savoir au bout de combien de temps on pourrait agir avec sécurité sur la seconde jugulaire. La seule notion certaine à cet égard, c'est que plus long est l'intervalle, moins grand est le péril.

Mais des observations que je viens de rapporter, on peut tirer, il me semble, quelques indications utiles. Tout d'abord le courant sanguin ne doit pas être interrompu avec brusquerie. L'histoire de mes deux opérés est à cet égard extrêmement instructive. Chez le premier, ligature rapide, mort presque immédiate ; chez le second, la lenteur voulue de l'opération, la réduction graduelle du calibre du vaisseau, ont éloigné le péril et empêché le malade de

périr sur-le-champ. Il faut donc agir très doucement, tâter le terrain, s'assurer qu'il y a une accommodation au moins relative, que la tolérance s'établit, avant de serrer définitivement les fils.

Chez le malade de Duval une hémorragie spontanée formidable, ayant amené la déplétion vasculaire, les accidents se sont dissipés. Il est sûr que si l'opéré a survécu, il le doit à cette copieuse saignée. C'est là un précieux enseignement, et dans des circonstances analogues l'ouverture de la jugulaire donnant issue à une notable quantité de sang, 200, 300, 400 grammes, constituerait une pratique satisfaisante. A la faveur de cette forte spoliation, la tension vasculaire étant subitement abaissée, le danger serait amoindri ou conjuré.

Une autre ressource serait d'exercer une compression plus ou moins prolongée sur la carotide primitive; peut-être même devrait-on la lier, si l'on acceptait les idées émises par Ceci, au Congrès de Chirurgie 1905. La ligature de la carotide externe suffisait déjà à diminuer l'afflux sanguin et constituerait une bonne précaution.

Chez certains sujets, je pense que l'on pourrait avoir recours à une anastomose veineuse. La jugulaire externe très dilatable se laisserait substituer à l'interne et en remplirait les fonctions, si l'on réussissait à l'anastomoser avec le bout supérieur de la jugulaire interne. Cette opération eût été réalisable chez le vieil acteur dont j'ai relaté l'histoire, puisque au-dessus de sa tumeur, qui était peu volumineuse, je disposais d'un long segment de jugulaire interne sain et aisément accessible. Par contre, elle eût été tout à fait impossible chez mon autre opéré. De fait, très souvent dans ces tumeurs cancéreuses du cou, le vaisseau qui nous occupe est envahi sur une grande étendue, et il faut le sectionner très haut, presque à la base du crâne. Dans plusieurs interventions sur le cou, pour des ganglions cancéreux bilatéraux, il m'est arrivé de préparer la jugulaire externe, de l'épargner avec soin, après l'avoir partiellement libérée, pour pouvoir l'anastomoser avec l'interne si la chose devenait nécessaire et restait praticable, mais je n'ai pas eu encore l'occasion d'unir les deux veines, soit parce qu'il ne restait plus à la jugulaire interne de bout supérieur suffisant, soit parce que le gros tronc veineux avait pu être conservé intact.

L'interposition d'un segment veineux prélevé à distance, sur la saphène par exemple, serait encore une tentative logique et permise dans l'état actuel de la chirurgie vasculaire, à condition de disposer d'un bout supérieur accessible.

En résumé, si la ligature unilatérale de la jugulaire interne est

d'une manière très habituelle de la plus complète bénignité. la ligature bilatérale est un acte grave auquel il ne faut jamais se résoudre sans nécessité absolue.

Pour ces cas où le sacrifice des deux jugulaires s'impose, certaines précautions ou opérations adjuvantes nous paraissent susceptibles de diminuer ou conjurer le péril : ligature lente, graduelle, progressive du tronc veineux, combinée à la ligature préalable de la carotide externe, à la compression de la primitive, associée au besoin à la saignée de la jugulaire; ou encore, ce qui sera peut-être réalisable, dérivation du sang de la jugulaire interne dans l'externe par une anastomose, ou reconstitution du tronc supprimé par une interposition vasculaire.

M. Sieur. — Aux différents moyens envisagés par M. Morestin pour obvier aux dangers de la double ligature des deux jugulaires internes, on pourrait peut-être ajouter un procédé de ligature lente analogue à celui qu'employait autrefois Oré pour obtenir l'oblitération de la veine porte.

Ayant remarqué que toutes les fois qu'il serrait brusquement le fil passé autour de la veine porte, le chien en expérience succombait, il eut l'idée de se borner à passer l'anse autour de la veine et à laisser pendre au dehors les chefs de cette anse. Les jours suivants, il tirait sur le fil et arrivait ainsi à obtenir progressivement l'oblitération de la veine, sans faire courir de danger à l'animal.

Si donc, sur un malade, on prévoyait la nécessité de lier les deux veines jugulaires internes, afin de faire une ablation totale des ganglions et des tissus envahis par le néoplasme, je me demande si, au cours d'une première intervention portant sur l'un des côtés du cou, il ne serait pas possible de passer autour de la veine jugulaire interne du côté opposé une anse de fil que l'on serrerait progressivement les jours suivants, afin de permettre à la circulation veineuse de se trouver une autre voie d'échappement. La veine oblitérée, la seconde opération pourrait être entreprise et la veine réséquée très largement, sans craindre les accidents signalés par M. Morestin.

M. Pierre Delbet. — Il est certain que les veines ne méritent pas le respect craintif que nos ancêtres avaient pour elles. On les a liées toutes, ou presque toutes, y compris la veine cave inférieure, et le plus souvent sans inconvénient.

Il est possible, cependant, que nous ne soyons pas exactement renseignés sur cette question. Lorsqu'on lie une grosse veine, on s'empresse de publier le cas, s'il est heureux. Peut-être apporte-

t-on moins de hâte à mettre en lumière les faits malheureux. M. Morestin a cité quelques cas où la ligature d'une veine jugulaire a été suivie d'accidents. J'ai moi-même observé un cas de mort dans ces conditions, et je profite de cette circonstance pour vous le communiquer.

Je n'ai jamais fait la ligature des deux jugulaires. Si je prévoyais qu'elle fût nécessaire, je préférerais m'abstenir.

Voici mon cas. Il s'agissait d'un homme âgé, atteint d'un cancer de la langue. Je fis la ligature des deux carotides externes et, du côté gauche, je fus obligé de réséquer un segment de la jugulaire interne avec les ganglions adhérents.

Ceci se passait il y a cinq ans environ. Je commençais à me servir de l'appareil de Roth-Dræger, et j'étais émerveillé de la perfection de la narcose. On avait progressivement abaissé la quantité de chloroforme ; on était arrivé à 5 gouttes, et le malade dormait dans la perfection. Mais quand on cessa complètement le chloroforme, il continua de dormir tout aussi bien. Il était comateux, et il a succombé sans avoir repris connaissance.

Tel est le cas. La mort doit-elle être attribuée à la ligature de la jugulaire? Je me garderais bien de l'affirmer, car j'ai perdu hier un malade dans les mêmes conditions sans avoir lié la jugulaire.

Il s'agissait encore d'un cancer de la base de la langue, très volumineux, ayant envahi le plancher de la bouche, adhérent au maxillaire, avec de très gros ganglions.

J'avais refusé de l'opérer. Le malade, sa femme, vinrent me supplier de tenter quelque chose, et je repris le malheureux dans mon service de Laënnec dont il était sorti. Mon programme était d'enlever les ganglions, qui étaient très volumineux à droite, de faire la ligature des deux carotides externes, et de planter dans la masse néoplasique un tube de radium.

J'exécutai ce programme. L'opération fut longue, laborieuse, mais je pus enlever les ganglions sans intéresser les jugulaires internes. Le malade, qui avait été endormi avec un de mes appareils sus-laryngés, n'a présenté aucun trouble respiratoire pendant le cours de l'opération. Lorsque celle-ci fut terminée, il ne reprit pas connaissance et succomba environ une heure après.

M. Moty. — J'ai eu l'occasion de placer une pince hémostatique sur la jugulaire interne droite au cours d'une ablation de ganglions tuberculeux, dont l'un, du volume d'un petit œuf de poule, complètement adhérent à la veine, qui se déchira sous ma pince au moment où je détachais le ganglion. Je fis aussitôt placer les deux doigts d'un aide aux deux extrémités de la plaie et je saisis la veine avec une pince hémostatique au-dessus de la

plaie du vaisseau, puis, je fis lâcher la compression, et, constatant que le sang ne réapparaissait pas, je me contentai de tordre les autres vaisseaux saisis, de placer deux fils profonds de catgut pour rapprocher les tissus au-dessus du canal carotidien, en laissant en place la pince de la jugulaire. Les suites furent très simples ; mais, trois mois après, ce malade fut pris subitement d'une parésie des membres inférieurs qui disparut spontanément au bout de deux ou trois semaines. Bien que le rapport de cet accident avec la ligature ne soit pas absolument démontré, je n'ai pu, en l'absence de toute autre lésion constatée, le rattacher à une autre cause différente.

M. Segond. — Puisque la discussion a dévié et que nous parlons des ligatures unilatérales de la jugulaire interne, j'en rapporterai un cas qui remonte à quatre ou cinq ans. Il s'agissait d'une tuberculose ganglionnaire de la moitié droite du cou ; la tumeur était volumineuse et adhérente, l'opération fut malaisée, et, à un moment, je vis se produire une abondante hémorragie veineuse. La jugulaire interne était blessée, et je dus la lier à la partie moyenne du cou. Or, la face de mon opérée prit immédiatement une teinte violette, qui ne laissa pas que de m'inquiéter ; pourtant, il n'y eut pas d'autres accidents, la coloration bleuâtre du visage persista trente-six heures, puis elle disparut, et la guérison fut parfaite.

A propos de ces dénouements rapides que M. Delbet signalait après certaines ablations de la langue cancéreuse, je rappellerai qu'avant-hier encore, j'ai été témoin d'une pareille terminaison brusque : l'extirpation, d'ailleurs partielle, avait été pratiquée, devant moi, pour permettre l'introduction d'un tube de radium dans la base de la langue ; quelques heures après, le malade succombait.

M. Quénu. — Je n'ai pas fait de ligature bilatérale de la jugulaire interne, mais j'ai lié ou réséqué la veine, d'un côté, au moins une vingtaine de fois. Je n'ai jamais observé de complications à la suite de ces ligatures ; dans un cas de blessure de la jugulaire, j'ai vu succomber un malade à la pénétration d'air, mais il s'agit là d'un accident d'un tout autre ordre.

On ferait bien, toutefois, de ne point conclure à une bénignité constante et certaine de ces ligatures ; il est possible que les deux grosses veines du cou n'aient point le même calibre ni le même débit, et que, par suite, le barrage de l'une d'elles, qui se trouve représenter la voie principale, entraîne certains désordres dans la circulation de retour encéphalique.

En résumé, si la ligature unilatérale est presque toujours inoffensive, il est sage pourtant de garder sur ce point quelques réserves.

M. J.-L. Faure. — Je n'ai qu'à répéter ce que vient de dire M. Quénu. J'ai lié ou réséqué la veine jugulaire interne, d'un seul côté, bien entendu, au moins une vingtaine de fois, plutôt plus que moins. Je n'ai jamais eu aucun accident pouvant être attribué à cette ligature. Après ces grandes opérations, j'ai perdu des opérés et je ne suis pas le seul. Mais, je ne crois pas que la ligature de la jugulaire puisse être particulièrement incriminée dans ces cas malheureux. C'est pourquoi, lorsque l'occasion s'en présente et que je rencontre des adhérences sérieuses entre des ganglions cancéreux, puisque c'est presque toujours de ces ganglions qu'il s'agit, et la veine jugulaire, je n'hésite pas un seul instant à la sacrifier.

M. Guinard. — J'ai fait comme MM. Quénu et Faure, très souvent, la ligature de la veine jugulaire interne d'un seul côté et je n'ai observé qu'une seule fois des accidents inquiétants de cyanose de la face et de menaces d'asphyxie. C'était sur un malade qui avait été vu par M. Labbé et que je n'avais pas examiné. Ce malade habitait la Brie, et j'eus l'imprudence de partir « pour opérer », me fiant à l'indication opératoire posée par M. Labbé. Mais ce que je ne savais pas, la consultation de notre maître M. Labbé remontait à plusieurs semaines ; le mal avait progressé, et je dus réséquer un segment de la jugulaire interne gauche dans la lumière de laquelle un noyau néoplasique avait pénétré. Au moment où je serrais mon fil, le malade devint violet et j'eus l'impression qu'il allait succomber immédiatement. Connaissant les travaux anciens qui ont été longtemps classiques et d'après lesquels la ligature de l'artère correspondante diminuait la gravité de la ligature d'une grosse veine, je me décidai aussitôt à lier la carotide primitive qui battait au fond de la plaie. La cyanose disparut aussi rapidement qu'elle avait paru, et la circulation se régularisa d'une façon qui me frappa beaucoup. Aussi, je signale cet expédient qui est basé en somme sur la physiologie puisque, en liant la carotide primitive, on diminue l'afflux sanguin dans un encéphale qu'on vient de priver d'une des voies de retour du sang en liant la jugulaire interne.

M. Walther. — Comme M. Quénu, comme M. Faure, j'ai lié, j'ai réséqué un assez grand nombre de fois la jugulaire interne

d'un seul côté et je n'ai jamais observé d'accident imputable à cette ligature, sauf dans quelquefois une céphalalgie qui dure vingt-quatre ou trente-six heures.

Je vous rappelle notamment deux observations que je vous ai apportées ici l'année dernière, observations de résections étendues de la veine jugulaire interne pour tumeurs, d'origine parathyroïdienne, complètement fusionnées avec la veine. Ces malades, deux femmes âgées, n'ont éprouvé aucun trouble du fait de la résection de la veine.

Je crois donc que la ligature d'une seule jugulaire ne provoque aucun accident, à moins, comme l'a dit M. Quénu, que la circulation en retour ne soit gênée par une disposition anatomique imprévue de la veine du côté opposé.

M. Tuffier. — Comme tous mes collègues, j'ai lié ou réséqué la jugulaire interne d'un seul côté, toutes les fois que cela a été nécessaire. Je n'ai pas vu d'accident spécial imputable à cette ligature. Mais ce qui m'a frappé dans ces larges interventions sur la bouche et le pharynx avec évidement du cou, c'est la mortalité fréquente dans les quelques heures qui suivent l'opération. Je crois que la ligature de la jugulaire interne n'est pas la cause de la mort, car je ne cache pas qu'elle ait été plus certaine dans ces cas que dans les autres opérations larges de cette région.

M. Ricard. — Je ne prendrais pas la parole pour parler de la résection unilatérale de la jugulaire interne, car tous nous l'avons pratiquée un certain nombre de fois et sans accident.

Mais, dans un cas d'extirpation de cancer thyroïdien, j'ai dû, d'un côté, enlever et réséquer les jugulaires interne, externe et antérieure, et, de l'autre côté, j'ai dû lier et réséquer la jugulaire antérieure et externe. Seule la jugulaire interne restait. Il n'y eut aucun trouble immédiat, ni consécutif.

M. Paul Reynier. — Aux faits cités par MM. Quénu, Ricard, Tuffier, Faure, je voudrais ajouter ceux de ma pratique personnelle, qui confirment la manière de voir de mes collègues, sur la bénignité relative de la ligature de la jugulaire interne faite d'un seul côté. J'ai, deux fois, en enlevant des sarcomes branchiaux, eu à lier la veine jugulaire interne. Une première fois, je l'ai coupée entre deux ligatures. Mon malade est devenu violet et a gardé cette coloration pendant vingt-quatre heures. Dernièrement, en enlevant un sarcome branchial, la veine jugulaire fut déchirée très haut, à sa sortie presque du crâne. Il me fut très difficile de placer une ligature. Il se produisit une très forte hémorragie;

j'essayai de mettre une pince que je laissai en place. Mais l'hémorragie continuant, je tamponnai fortement en même temps que je faisais faire une injection de sérum gélatiné. Le tamponnement fut laissé cinq jours en place. Il n'y eut pas d'hémorragie et mon malade guérit très bien. Il eut seulement pendant quarante-huit heures la face du côté opéré violette. Aussi, d'après ces faits, je reste convaincu qu'on peut, sans grand danger, lier cette veine.

M. H. Morestin. — Je suis heureux d'entendre un grand nombre de mes collègues affirmer la bénignité de la résection unilatérale de la jugulaire interne. Par là se justifie cette phrase de mon rapport :

« *La ligature ou la résection d'un seul de ces gros troncs veineux n'entraîne aucune suite fâcheuse, du moins dans l'immense majorité des cas. Chacun de nous a pu s'en assurer par sa propre expérience.* »

C'est là, d'ailleurs, une notion aujourd'hui bien acquise et mise pleinement en lumière lors de l'importante discussion qui eut lieu au Congrès de Chirurgie en 1906.

Le fait très intéressant, rapporté par M. Guinard, montre cependant que l'on ne saurait toujours compter sur cette innocuité absolue. Il se rapproche d'autres observations, heureusement très rares, que j'ai rappelées, et qui imposent certaines réserves à l'égard de la constante simplicité des suites dans la ligature d'une jugulaire interne.

Mais j'ai voulu surtout insister sur l'angoissante question de la résection bilatérale, espérant que quelques-uns d'entre vous disposaient peut-être d'observations de ce genre. Je continue à penser, contrairement à MM. Delbet et Segond, que la nécessité de s'attaquer aux deux jugulaires internes ne doit pas faire renoncer à l'extirpation d'adénopathies cancéreuses développées de chaque côté du cou. *Dans certains cas*, ces tentatives sont parfaitement légitimes. Quant aux faits que citent MM. Delbet et Segond, dans lesquels la mort est survenue promptement après des opérations cervicales n'ayant pas intéressé les jugulaires, ils ne sont nullement comparables à ceux que j'ai rapportés. Chez l'opéré de Duval, immédiatement après la ligature, le facies devient violet, noir, et une énorme hémorragie se produit dans le pharynx. Chez mon premier malade, n'ayant subi qu'une intervention très courte, très simple, dans la chloroformisation minima, une fois les fils serrés, le visage se tuméfie, les yeux font saillie hors des orbites, toute la tête prend une coloration d'un violet sombre. Cependant le malade est réveillé et nous parle dans

les courts instants qui séparent la ligature de la jugulaire et la terminaison fatale. Et pour mon autre malade, son histoire est comme la relation d'une expérience. On soulève le fil et la circulation est interrompue. Presque aussitôt le visage offre une apparence affreusement inquiétante, la respiration devient irrégulière, les pupilles se dilatent ; on rend à la jugulaire sa perméabilité ; très promptement les accidents se dissipent, pour reparaître quand le tronc veineux est de nouveau barré.

La ligature des deux jugulaires peut seule expliquer les phénomènes observés chez ces trois opérés ; on ne saurait là-dessus conserver aucun doute.

Il y a là, je le répète, une question spéciale et importante. La possibilité de lier l'une et l'autre jugulaire, en évitant les graves accidents dus à la stase sanguine, serait un réel progrès dans la chirurgie des cancers bucco-pharyngés avec propagations ganglionnaires.

En attendant, il faut que chacun soit averti des dangers auxquels le malade est exposé par la ligature bilatérale. C'est pourquoi j'ai cru devoir relater aussi longuement les faits malheureux de ma pratique.

Présentations de malades.

M. Ricard présente, au nom de MM. les Drs Vignat et Muller, cinq malades atteints de gangrène diabétique, traités et guéris par l'air chaud.

M. Tanton. — Arrachement du tendon inférieur d'insertion du biceps brachial droit, sur la tubérosité bicipitale du radius.

M. Arrou, rapporteur.

Fracture du petit trochanter.

M. Chaput. — Pour compléter ma communication de la dernière séance, je vous présente l'épreuve radiographique sur verre de cette lésion.

On y peut voir, outre les détails que j'ai signalés, une zone noire, large de 4 millimètres environ, étendue de la partie supérieure du grand trochanter, au milieu de l'échancrure diaphysaire correspondant à l'arrachement cortical du petit trochantérien. Cette zone est courbe, à concavité interne.

On voit, en outre, une ligne blanche partant de la base du petit trochanter et remontant vers le bord postérieur du grand trochanter et constituée par la ligne intertrochantérienne.

Il y a donc trois fragments : un grand fragment composé de la diaphyse et du grand trochanter, un fragment formé par la tête et le col fémoral, le troisième fragment se compose du petit trochanter, de la ligne intertrochantérienne et d'un fragment cortical de la diaphyse.

Épispadias complet. Opération en plusieurs temps par la méthode de Thiersch. Guérison. Restauration intégrale des formes. Disparition de l'incontinence d'urine. Résultat maintenu depuis quatorze ans.

M. Pozzi. — Il est d'un réel intérêt d'observer le résultat tardif de toute opération, et en particulier d'une opération plastique. C'est ce qui m'a poussé à vous présenter ce sujet opéré il y a plus de quatorze ans et dont j'ai publié l'observation à cette époque (1). Je serai très bref, par conséquent, et sur les détails de l'observation et sur les descriptions opératoires que l'on trouvera dans ma publication antérieure. Je rappellerai seulement qu'il s'agissait au moment de cette opération (commencée le 4 septembre 1894) d'un épispadias complet, avec incontinence continue d'urine, chez un enfant de cinq ans. Le moulage que je vous présente (fig. 1) reproduit exactement l'état de la verge avant mon intervention, et après l'échec complet d'une tentative de restauration par le procédé de Duplay, qui avait été tentée par un autre chirurgien.

(1) *Bulletin de l'Académie de médecine*, 29 janvier 1895. — *Annales des maladies des organes génito-urinaires*, février 1895.

A ce moment-là, voici ce qu'on constatait : « La verge est petite, rétractée et un peu redressée en haut. La face supérieure offre en son milieu et sur toute sa longueur un ruban de muqueuse de 5 à 6 millimètres de large. A la base de la verge, au niveau du pubis, se voit l'orifice de l'urètre qui laisse continuellement suinter de l'urine; aussi, la peau avoisinante est-elle rouge et

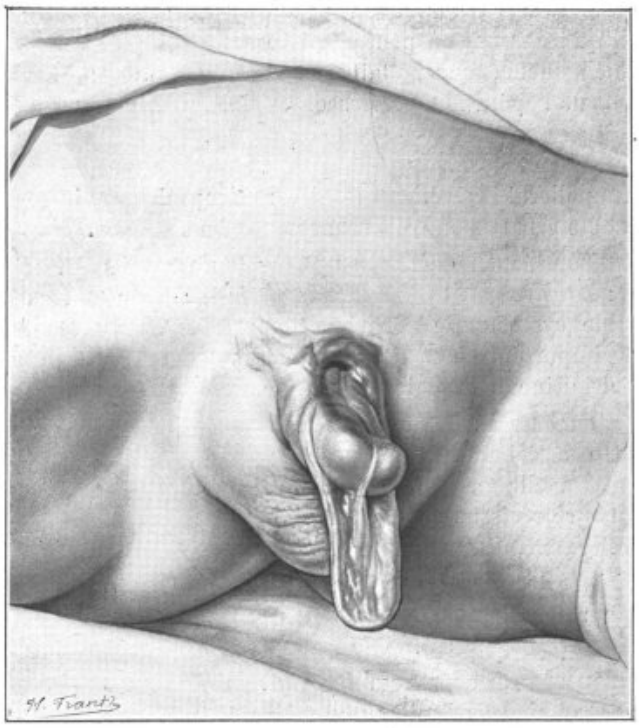

FIG. 1. — Épispadias complet. — Achille C..., avant l'opération.

irritée. Cet orifice urétral est infundibuliforme. L'extrémité de la verge est constituée par le gland ouvert à sa partie supérieure; le prépuce est transformé en une espèce de languette de peau pouvant s'étirer sur une longueur d'environ 4 centimètres et située à la partie inférieure du gland.

« Le scrotum est normal, mais il ne renferme qu'un seul testicule, à droite. »

En somme, la petite verge ressemblait assez exactement à une *gargouille* par laquelle l'urine s'écoulait incessamment. J'ai

obtenu par mon opération la reconstitution d'un organe complet, ayant l'aspect normal, permettant la miction, avec un jet, à intervalles normaux, et pouvant servir à la copulation, si bien que le sujet a contracté récemment une blennorragie et une orchite (à droite), dont il n'est pas complètement guéri (fig. 2).

L'incontinence d'urine avait disparu peu à peu après l'opération. Actuellement, le sujet conserve ses urines plusieurs heures, et ce n'est que lorsqu'il est très fatigué, on fait un mouvement violent qu'il ressent un peu de faiblesse du sphincter vésical. Le testicule gauche, qui n'était pas descendu dans la bourse au moment de l'opération, est descendu plus tard. Il est un peu atrophié.

Je rappellerai brièvement les divers temps de mon intervention qui ont été répartis en trois séances, avec anesthésie.

Première séance opératoire (4 septembre 1894). — *Premier temps* : *Établissement d'une fistule périnéale pour dériver l'urine* (véritable cystostomie périnéale temporaire). J'attache la plus grande importance à ce temps préliminaire qui évite toute infection par l'urine de la plaie réparatrice.

Deuxième temps : *Réfection du méat glandaire*. Cette petite restauration a échoué. Je propose, du reste, de ne plus y avoir recours, car elle me paraît avoir plus d'inconvénients que d'avantages en rétrécissant outre mesure la voie d'échappement de l'urine.

Troisième temps : *Transformation de la gouttière pénienne en canal* (par deux lambeaux quadrilatères taillés sur les côtés de la gouttière et superposés).

Seconde séance opératoire (15 novembre 1894). — *Quatrième temps* : *Occlusion de l'orifice sous-pubien*. On l'obtient à l'aide de deux lambeaux triangulaires taillés dans la région pubienne, renversés et superposés.

Troisième séance opératoire (12 décembre 1894). — *Cinquième temps* : *Réfection du méat urinaire et du prépuce*. On fait passer le gland à travers une boutonnière pratiquée dans le tablier préputial exubérant qui existe à la partie inférieure, on avive et on suture.

Je crois le procédé de Thiersch supérieur à tous les autres dans les cas où la difformité est très accusée. Il emprunte assurément quelques-uns de ses éléments divers à des procédés antérieurs, notamment à celui de Nélaton. Mais il n'en est pas moins original par diverses particularités et par la sériation méthodique des

divers temps opératoires. (J'ai, pour ma part, interverti le quatrième et le cinquième temps.)

Je ferai remarquer, en terminant, une particularité qu'on voit bien sur le sujet et que reproduisent les figures. C'est que la verge

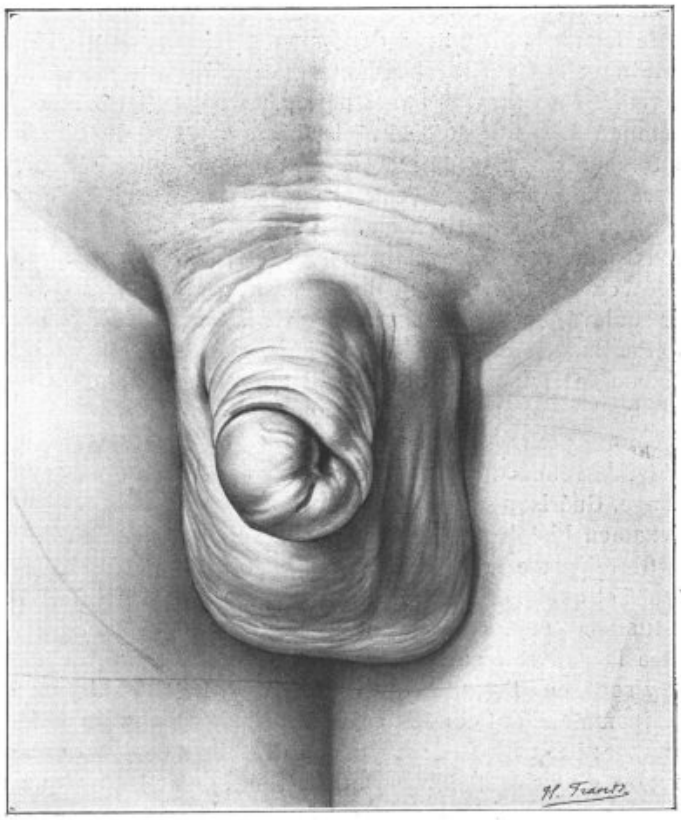

Fig. 2. — Épispadias complet. — Résultat de l'opération d'Achillle C..., au bout de 14 ans.

a subi, *du fait de la difformité*, une légère torsion de droite à gauche, en sorte que le méat urinaire regarde sensiblement à gauche. Ce fait est à rapprocher de la migration tardive et de la légère atrophie du testicule gauche, et prêterait à des considérations intéressantes sur la genèse de la malformation.

Présentation de pièce.

M. Souligoux. — J'ai l'honneur de vous présenter une pièce de myxo-fibro-lipome que j'ai enlevée chez une femme de quarante-cinq ans.

Cette femme était entrée dans mon service pour un fibrome déterminant des pertes abondantes, pour lequel je me décidai à intervenir. Au cours de l'anesthésie, j'examinai la malade et je fus étonné de sentir du côté de la partie abdominale supérieure une tumeur assez volumineuse. En avant de cette tumeur, on percevait la sonorité de l'estomac et de l'intestin; il s'agissait d'une tumeur rétro-péritonéale.

J'ouvris le ventre de cette femme et, après terminaison de l'hystérectomie subtotale, je me dirigeai vers le haut et, après avoir soulevé le côlon transverse, je vis la tumeur dont je ne pus délimiter facilement le pôle supérieur, cachée qu'elle était par l'estomac. Je fis une incision du feuillet péritonéal qui la recouvrait et pus facilement extirper la masse que je vous présente. Je n'eus à lier qu'un petit vaisseau situé sur les bords de l'incision péritonéale. Je réunis les bords de celle-ci et fermai le ventre sans drainage. Guérison sans incidents.

L'examen histologique a donné les résultats suivants : il s'agit d'un fibro-lipome présentant quelques points d'apparence myxomateuse et quelques zones de dégénérescence colloïde. C'est donc une tumeur conjonctive pure de nature bénigne, ainsi que le montre la pauvreté en éléments cellulaires; les cellules conjonctives y sont, en effet, fort peu nombreuses. Le tissu fibreux et le tissu lipomateux ont une importance variable suivant les points de la tumeur; par endroits, il n'y a que des fibres conjonctives plus ou moins dissociées; ailleurs, au contraire, on ne trouve que des vésicules adipeuses. La tumeur est faiblement vascularisée.

Présentation d'instrument.

M. Ricard présente un garrot pour pose rapide du tube d'Esmarch.

Le Secrétaire annuel,

Lejars.

Paris. — L. Marethieux, imprimeur, 1, rue Cassette.

SÉANCE DU 24 FÉVRIER 1909

Présidence de M. PEYNIER.

Procès-verbal.

La rédaction du procès-verbal de la précédente séance est mise aux voix et adoptée.

Correspondance.

La correspondance comprend :

1°. — Les journaux et publications périodiques de la semaine.

2°. — Un travail de M. GAUDIER (de Lille), intitulé : *Invagination aiguë de l'intestin, causée par un retournement du diverticule de Meckel dans la lumière de l'intestin. Résection intestinale. Suture termino-terminale. Guérison.*

Lecture.

Invagination aiguë de l'intestin grêle, causée par un retournement du diverticule de Meckel dans la lumière de l'intestin. Intervention le quatrième jour de l'occlusion. Résection intestinale. Suture termino-terminale. Guérison,

par le Dr H. GAUDIER, membre correspondant.

Il s'agit d'un garçon de douze ans, de bonne santé habituelle, sans antécédents héréditaires ni personnels, n'ayant jamais souffert du ventre, qui présenta, quatre jours avant son entrée à la

Clinique chirurgicale infantile, des coliques violentes, localisées d'abord au côté gauche, puis vite étendues à tout l'abdomen, et s'accompagnant d'un arrêt complet des matières et des gaz. Vomissements alimentaires, bilieux, puis porracés. Pas de thérapeutique.

Le quatrième jour, le 21 novembre, l'enfant entre à l'hôpital Saint-Sauveur, à cinq heures du soir, et voici dans quel état nous le trouvons :

Facies franchement mauvais, traits tirés, nez pincé, yeux ternes, lèvres fuligineuses, langue sèche. Le pouls est petit et rapide (130), la température rectale est à 37°7.

Le ventre est ballonné, et, au-dessous de la paroi abdominale, distendue, on aperçoit les anses intestinales qui se dessinent. La palpation est douloureuse et ne donne pas de résultats, non plus que la percussion. On ne sent pas de tumeur, il n'y a pas d'empâtement superficiel; dans l'hypocondre droit, circulation collatérale assez développée.

Le toucher rectal est négatif; l'enfant n'a pas perdu de sang par l'anus.

Les vomissements et le hoquet continuent. Les urines sont rares.

Le diagnostic occlusion est naturellement évident, mais sa cause incertaine; malgré l'histoire négative, et en nous basant sur des faits analogues que nous avons observés, nous admettons l'hypothèse d'une invagination.

Intervention immédiate, le chloroforme n'étant donné que pour l'ouverture de la paroi; pendant toute l'opération, injection sous-cutanée de sérum artificiel, piqûres d'éther et de caféine.

Laparotomie médiane, de l'ombilic au pubis. Le péritoine ouvert, il s'écoule une grande quantité de liquide louche, non odorant, et l'intestin grêle, rouge, distendu, apparaît. La main introduite sent à droite une tumeur du volume d'un rein et qui, amenée au dehors après libération de quelques adhérences, est reconnue pour une invagination portant sur l'intestin grêle, près de sa terminaison.

Le gros intestin est aplati, l'appendice est libre.

A la surface de la tumeur et près du bout supérieur, existent des plaques dépolies feuille morte, tranchant sur la tonalité générale lie de vin. Le bout supérieur de l'intestin, en pénétrant dans la tumeur, est tellement serré qu'il ne présente plus que le volume du petit doigt, et un sillon d'étranglement blanc en fait le tour.

La désinvagination, essayée très légèrement, échoue complètement; alors, sans plus attendre, la résection de la tumeur d'inva-

gination est pratiquée classiquement; et, en l'absence de bouton de Murphy, la continuité du tube digestif est rétablie bout à bout par un double plan de sutures à la soie fine.

La cavité abdominale est soigneusement asséchée, et le ventre rapidement refermé, sans drainage : catgut pour le péritoine, et fil d'argent pour le reste en masse.

L'opération a duré trente-cinq minutes, la quantité de chloroforme donné est de 4 grammes.

L'enfant, remis dans son lit, est dans un état pitoyable; pouls incomptable, extrémités froides. Le sérum sera continué pendant la nuit.

Le lendemain matin, pouls à 85, température 39° 7 et 40°; facies grippé, mais plus de vomissements.

Le 23, pouls bien frappé à 80, température à 38° 4; le facies est meilleur et l'enfant a rendu des gaz; le ventre est souple et, le soir, le malade a spontanément une selle abondante.

Les jours suivants, le pouls et la température reviennent à la normale, le ventre est souple; l'enfant demande à manger.

Le 26, à la suite d'une cuiller à café d'huile de ricin, il a une selle très copieuse.

L'état général est très satisfaisant; les fils sont enlevés le neuvième jour.

La portion d'intestin invaginée présente une longueur apparente de 15 centimètres; en réalité, les segments déroulés donnent une longueur de 26 centimètres; après fixation, la tumeur est sectionnée suivant son grand axe, et si l'interprétation des segments invaginés paraît d'abord difficile, c'est que cela tient à la présence d'un diverticule de Meckel retourné en doigt de gant dans la lumière intestinale. Ce diverticule a une longueur de 9 centimètres et son origine était tout près du collet de l'étranglement. Sa cavité laissait passer le petit doigt. A son sommet, du côté de la face séreuse, existait une petite masse de la forme et du volume d'un haricot, dont malheureusement l'examen ne put donner de résultats, en raison de l'altération des tissus.

Dans la lumière intestinale, des caillots sanguins mélangés à des lambeaux de muqueuse sphacélée distendaient les parois dont les lésions macroscopiques étaient celles de tout intestin étranglé.

Cette observation prête à quelques réflexions intéressantes :

D'abord, la *rareté* de l'invagination intestinale, qui fait qu'en six ans je n'en ai vu que deux cas dans mon service, et brusquement trois cas en deux mois.

Ensuite, la *symptomatologie de l'invagination*. Pas un des trois derniers faits observés n'eut la même histoire clinique.

La première fois il s'agissait d'un enfant qui me touchait de très près, et qui, sans autre antécédent intestinal que quelques coliques antérieures survenant en bonne santé et sans cause apparente, durant quelques minutes, avec anxiété et pâleur de la face, sans vomissements, fut, à six heures du soir, pris d'une colique plus violente que d'habitude, s'accompagnant de selles sanglantes, de ballonnement du ventre et de l'apparition d'une tumeur à gauche; vomissements précoces.

Opération dès le diagnostic d'invagination posé, par mon ami Colle, dans le minimum de délai (six heures depuis le début) et avec le maximum de rapidité. Liquide péritonéal, intestin injecté, invagination portant sur le *gros intestin* dont le mésentère est lâche et flottant et dont le calibre est celui d'un intestin d'adulte (influence probable, néfaste, de l'alimentation presque exclusivement végétarienne de nos enfants avec les idées actuelles). Désinvagination, fermeture du ventre sans drainage, après avoir fixé, au catgut, le gros intestin à la paroi et à l'estomac, pour empêcher autant que possible, le retour de pareils accidents. Guérison très rapide, malgré trois jours d'hyperthermie à 40 degrés, classique après la désinvagination et due probablement au passage à travers la paroi des microbes ultra-virulents du vase clos invaginé.

Dans le second cas, c'était un enfant de quelques mois, en occlusion depuis trois jours, sans diagnostic précis, traité par l'abominable thérapeutique, même quand elle réussit, des lavements gazeux et huileux.

L'enfant est en pleine péritonite; laparotomie médiane et découverte d'une invagination siégeant à droite sur l'intestin grêle; il existe une déchirure étendue du mésentère peut-être occasionnée par la thérapeutique suivie, l'intestin est sphacélé au niveau de la tumeur; la désinvagination est possible, mais le segment étranglé est dans un tel état que la résection serait indispensable et ne peut être tentée devant l'état de l'enfant, qui meurt quelques heures après.

Son histoire reconstituée est très simple; quelques *coliques antérieures*, mais chez un nourrisson on n'y prête guère attention; pas de selles sanglantes, arrêt des matières et des gaz, sans cause appréciable, ballonnement, vomissements caractéristiques. Mon confrère Ausset, dont la grande compétence en médecine infantile est bien connue, pose le diagnostic d'invagination, parce que chez le jeune enfant c'est la cause la plus commune d'occlusion intestinale; malheureusement, avant qu'il ne voie l'enfant, une médication désastreuse avait été suivie, et trois jours passés.

Le troisième fait était l'observation qui fait le sujet de cette communication.

La constatation de coliques survenant sans cause alimentaire, ébauches probables d'une invagination future, me paraît présenter une importance capitale, pour le diagnostic, en cas d'occlusion survenant chez un enfant qui en a antérieurement souffert. Chez un enfant observé, elles se produisaient de la manière suivante : en pleine santé, en jouant, il devenait tout à coup pâle, accusait une colique violente, non localisée, demandait à aller à la selle, faisait pendant un jour ou deux des selles diarrhéiques avec une température oscillant entre 38 et 39 degrés. Ventre souple, nullement douloureux. Deux jours de diète hydrique et de repos, et l'enfant était sur pied. Mais, tout en allant bien, il conservait sans raison des périodes de diarrhée muqueuse alternant avec des périodes de selles normales et n'avait jamais repris ses bonnes couleurs habituelles, quand, au bout de six mois, éclata l'accident ultime pour lequel il fut opéré.

Dans une observation très remarquable publiée dans la *Lancet* (1907), Bidwel insiste beaucoup sur ce symptôme prémonitoire de l'invagination et auquel il accorde une grande importance.

L'invagination provoquée par le retournement du diverticule de Meckel est rare, c'est le premier cas que j'observais, et Forgues et Riche, dans leur beau livre, en citent 33 cas auxquels il faut ajouter trois faits nouveaux publiés depuis.

Le diagnostic de cette forme d'invagination n'est pas facile ; aussi, n'est-il jamais fait et tout au plus peut-on penser qu'il s'agit d'un diverticule de Meckel, en cas de récidive d'une invagination désinvaginée, le diverticule étant une cause, au même titre qu'une tumeur, d'invagination.

En cas d'invagination intestinale avec invagination du diverticule, la désinvagination est la plupart du temps impossible ; aussi, est-on amené rapidement soit à la résection en masse de tout le boudin invaginé, soit à la résection du boudin après incision de la gaine.

J'avoue que la première opération est bien séduisante, surtout quand l'intestin peut facilement être attiré en dehors de la plaie, ce qui n'est pas, d'ailleurs, toujours le cas.

Cette entérectomie classique sera suivie d'une anastomose bout à bout, soit par sutures, soit par bouton de Murphy.

La résection du boudin après incision de la gaine est fort recommandée par Delore, qui n'est pas tendre pour la résection en masse, à laquelle il reproche une difficulté plus grande, une mortalité plus considérable.

Il est vrai que Gernez fait à la résection après incision de la gaine les mêmes reproches.

Je crois qu'il s'agit là de discussions qui doivent cesser devant les faits; avec une invagination facilement attirable en dehors du ventre, la résection pure et simple suivie d'entérorrhaphie me paraît préférable, surtout en employant le bouton de Murphy, ce qui abrège beaucoup la durée de l'intervention.

Aux cas où l'intestin fixé profondément ne peut être attiré au dehors, convient peut-être mieux l'incision de la gaine.

Dans les formes graves, par le retard mis à opérer, le mauvais état du sujet, les lésions étendues de l'intestin qui empêchent de mener à bien une intervention réglée et longue, il faut alors recourir à l'opération d'urgence, un anus temporaire, quitte, en cas de succès, à procéder plus tard à une entérectomie par un mode ou par un autre.

L'histoire de notre malade, particulièrement heureuse, montre qu'on ne doit pas après tout désespérer d'une intervention faite tardivement; elle devrait surtout nous apprendre à continuer de crier à nos confrères qu'un occlus ne doit pas être soigné médicalement (même si l'on a connaissance de résultats heureux), mais envoyé de suite au chirurgien; que toute colique de l'enfance doit être regardée comme un phénomène anormal et surveillée de très près; qu'opérée de suite l'invagination guérit en général facilement. Malheureusement, le sens de l'indication opératoire n'est pas encore entré dans les mœurs médicales, et on voit des professeurs se *vanter* d'avoir guéri une invagination par un lavement gazeux. Fâcheux exemple!

A l'occasion du procès-verbal.

Gangrène diabétique traitée par l'air chaud.

M. Ricard. — J'ai présenté à la fin de la dernière séance cinq malades atteints de gangrène diabétique, que les Drs Vignat et Muller avaient traités par l'air chaud et guéris. Il faut évidemment entendre, sous cette épithète de guéris, que la gangrène fut arrêtée dans son évolution et que les plaies résultant de la chute des escarres se cicatrisèrent normalement. Car, à proprement parler, il n'existe pas de guérison de la gangrène avérée; tout tissu mort est bien mort, et nous ne connaissons point encore de

procédé thérapeutique capable de redonner la vie à un tissu qui a cessé de vivre.

Bier a essayé toutefois de guérir, par l'air chaud, la gangrène à son début, c'est-à-dire la gangrène non confirmée, mais seulement menaçante et caractérisée par cette teinte violacée et livide des téguments qui annonce l'imminence de la mortification des tissus.

Voici comment il s'exprime : « J'ai traité par l'air chaud plusieurs cas d'affections vasculaires du pied et de la jambe, d'origine diabétique ou artério-scléreuse, dans lesquelles la gangrène était imminente, c'est-à-dire quand le membre intéressé était froid, bleuâtre, tuméfié et œdémateux, avec des taches noires suspectes apparaissant déjà çà et là... »

Après avoir décrit les précautions à prendre, Bier recommande une chaleur, peu intense atteignant à peine 90 degrés.

Sous l'influence des applications d'air chaud se produit une forte hyperémie artérielle, comme on peut le constater par la sécrétion sudorale et la coloration de la peau. Bier attribue les heureux résultats qu'il a enregistrés à l'activité plus grande de la circulation capillaire, surexcitée par l'air chaud.

Les cinq malades que nous avons présentés étaient atteints de gangrène diabétique confirmée, avec sphacèle définitif des téguments. C'étaient tous de ces cas qui font le désespoir du chirurgien et où l'expectation est la moins mauvaise des choses, même avec ses lenteurs et ses complications ; cas dans lesquels l'exérèse même limitée ou à distance est la cause de désastres qui désarment les plus audacieux d'entre nous.

C'est pourquoi une méthode qui permet de guérir, c'est-à-dire de cicatriser, des gangrènes diabétiques doit-elle être la bienvenue parmi nous et c'est ce qui m'a encouragé à venir vous la faire connaître.

Voici l'histoire résumée des cinq malades que j'ai présentés.

M. C..., quarante-six ans, diabétique depuis dix ans, a eu jusqu'à 227 grammes de sucre par jour ; il a actuellement 48 grammes de sucre par litre et 4 gr. 50 d'albumine. Le 1er janvier 1908, apparition d'une phlyctène noirâtre sur les premier et deuxième orteils du pied gauche, plaque de sphacèle confirmé occupant la presque totalité de la deuxième phalange du gros orteil; le pied est très tuméfié, œdémateux et rougeâtre. Douleurs spontanées très vives.

Appelé en consultation par le Dr Plessard, médecin traitant, je rejette l'intervention chirurgicale et conseille les douches d'air chaud, qui furent appliquées du 22 février jusqu'en avril.

Ce malade a un résultat remarquable, en ce sens qu'il a conservé sa phalange, une partie de son ongle, et qu'un tissu de cicatrice souple et vivace a remplacé les téguments sphacélés.

La deuxième observation se rapporte à un diabétique de soixante-cinq ans, présentant 160 grammes de glucose par vingt-quatre heures et 2 gr. 50 d'albumine, et atteint de gangrène du quatrième orteil gauche. Après la désarticulation opératoire de ce quatrième orteil, un véritable phlegmon gangreneux envahit la face dorsale du pied et gagne la jambe qui se couvre de phlyctènes noirâtres.

Après vingt-sept jours de traitement, tout est rentré dans l'ordre, la plaie bourgeonne et s'épidermise. Vous l'avez vue complètement cicatrisée.

Le troisième malade est encore un diabétique qui a eu un panaris gangreneux de l'extrémité de l'index gauche. Vous avez pu voir combien la cicatrice obtenue était souple et vivace. C'est un malade qui a été vu par notre collègue Richon.

Les deux derniers malades ont été observés par notre collègue Cunéo; le premier malade, cinquante-huit ans, a 70 grammes de sucre et 12 grammes d'albumine par vingt-quatre heures, il est atteint de gangrène humide de l'avant-pied gauche.

En quarante-huit heures, avec l'air chaud à 700 degrés on dessèche et on carbonise toutes les parties sphacélées; de petites poussées survenues au cours du traitement sont traitées de la même manière. Les os sont calcinés et il se fait ainsi une véritable amputation atypique des cinq orteils et des métatarsiens.

Le malade est actuellement, cinq mois après, presque complètement épidermisé. L'état de son tissu de cicatrice est remarquable de souplesse et de vitalité.

Le dernier malade est un diabétique qui présente 24 grammes de sucre par vingt-quatre heures.

Gangrène du gros orteil, arrêtée et guérie par l'air chaud; la 1re phalange nécrosée, entretenant un état fistuleux, est enlevée par M. Cunéo; la plaie bourgeonnante et infiltrée est traitée par l'air chaud et rapidement guérie.

Je me permets de rappeler en quelques mots la méthode employée par nos confrères. L'appareil est le même que celui qui a été utilisé chez M. Quénu pour obtenir l'asséchement et la stérilisation intra-utérine avant l'hystérectomie; il se compose d'un appareil à résistance électrique qu'à l'aide d'un rhéostat on peut

porter à des températures plus ou moins élevées. Un courant d'air traverse la partie chauffée et sort par une extrémité de diamètre variable. On peut faire chauffer l'air jusqu'à 700 degrés, de même qu'on peut l'obtenir seulement à 60 degrés. Un dispositif permet de faire des intermittences.

Dans le traitement des gangrènes diabétiques, deux temps sont nécessaires. Dans le premier, à l'aide d'air très chaud porté d'une façon très précise sur les parties nettement sphacélées, on dessèche et carbonise ces tissus mortifiés. Cette dessiccation est indolente, l'apparition de la douleur indique que l'air chaud touche des tissus vivants. Lorsque les parties mortifiées sont ainsi stérilisées, on procède dans un deuxième temps à la production d'hyperhémie active, en projetant sur la limite des tissus sains une douche d'air de 60 à 80 degrés; on voit alors les tissus se tuméfier, rosir, des bourgeons francs apparaître, rejetant les escarres et commençant le travail de cicatrisation.

Sans doute, cette méthode a des inconvénients; elle nécessite une installation et des instruments spéciaux, elle n'agit que lentement. Ce n'est qu'après plusieurs mois que la cicatrisation complète est obtenue. Mais cette cicatrisation est parfaite, avec des tissus souples, épais et vivaces, et je ne sache pas qu'un procédé chirurgical quelconque nous permette d'obtenir des résultats aussi encourageants.

M. Quénu. — La communication de M. Ricard me paraît très intéressante, et peut-être le traitement par l'air chaud dont il nous parle est-il appelé à modifier les idées que nous avons sur le traitement de la gangrène diabétique et même des gangrènes en général. Nous sommes, en face d'une gangrène diabétique dans cette alternative, ou de nous abstenir opératoirement, de nous borner à antiseptiser le membre gangrené ou d'opérer à distance du foyer. Dans le premier cas, nous obtenons parfois de bons résultats et nous pouvons faire une amputation économique. J'ai soigné jadis, avec mon vieux maître le Dr Guyot, un malade âgé, diabétique (117 grammes par litre) chez lequel je pus attendre la limitation d'une gangrène de jambe, amputer à 3 centimètres du sillon de limitation et obtenir une belle réunion par première intention, mais souvent nos tentatives pour embaumer le membre suivant les préceptes de Reclus, ou suivant d'autres procédés, sont impuissants, nous sommes débordés, la gangrène reste envahissante et la mort survient à la suite d'embolies microbiennes dans le poumon ou ailleurs.

Dans le deuxième cas, d'une part, nous sommes obligés

d'exagérer les sacrifices à faire, et, d'autre part, nous ne sommes jamais sûrs de la vitalité de nos lambeaux.

En résumé, les antiseptiques ne peuvent pas suffire à momifier un membre gangrené; nous ne momifions qu'une écorce, le centre reste septique. L'air chaud à 600 ou 700 degrés nous permet au contraire d'obtenir à coup sûr une stérilisation de tout un membre, et de l'obtenir complète.

Il y a un autre point dans la communication de M. Ricard, c'est l'action de l'air chaud à 70 ou 80 degrés sur les parties vivantes limitant la gangrène et que M. Ricard appelle en imminence de gangrène. Il ne faudrait pas appeler cette partie du traitement un traitement de la gangrène; une partie gangrenée est bien morte, elle l'est par définition; il vaudrait mieux dire traitement des parties limitantes. Or, cette thérapeutique me paraît également très intéressante. Mais je ne crois pas que l'air chaud agisse en provoquant de l'hyperémie. En réalité, ces parties limitantes sont des parties infectées, et c'est justement pour cela qu'elles sont si facilement envahies par la mortification; je pense que les douches d'air chaud agissent plutôt en déterminant une sorte de stérilisation discontinue, à l'instar des compresses chaudes en applications répétées et intermittentes que je fais appliquer sur des phlegmons et qui souvent en amènent la résolution. Quoi qu'il en soit, je dirai, pour conclure, que notre attention doit être retenue par ces procédés nouveaux de stérilisation qui nous rendront de grands services et pour le traitement des gangrènes et peut-être pour le traitement des phlegmons.

M. Pierre Delbet. — J'ai vu, il y a déjà un certain temps, des gangrènes diabétiques traitées par l'air chaud. Mais quand on m'a dit que l'air chaud guérissait la gangrène, diabétique ou non, je me suis toujours insurgé. On ne guérit pas la gangrène. Les tissus gangrenés sont morts, il n'y a aucun moyen de leur rendre la vie.

Mais on peut arrêter, limiter le processus gangreneux. Je crois que l'air chaud peut agir dans ce sens, et je dirai tout à l'heure comment. Mais si on s'imaginait qu'on va limiter toutes les gangrènes qui surviennent chez les diabétiques avec un courant d'air, à quelque température que ce soit, on aurait de grosses déceptions.

C'est qu'en effet, on range sous le nom de gangrènes diabétiques bien des choses différentes. On y range des gangrènes par artérite, par oblitération artérielle qui surviennent chez des gens ayant du sucre dans les urines. Ce sont là des gangrènes chez des diabétiques, mais non des gangrènes diabétiques. Dans ces cas-

là, l'air chaud n'arrêtera pas, je crois, le processus gangreneux.

Les vraies gangrènes diabétiques ne sont pas toujours envahissantes. Elles se limitent à un orteil ou même à une partie d'orteil. L'infection joue un rôle capital dans ces gangrènes et leur progression. Elles s'étendent le plus souvent par des lymphangites qui deviennent facilement gangreneuses sur le terrain sucré.

M. Quénu a justement fait remarquer qu'on les arrêtait par certains pansements ou par le fer rouge. L'air chaud agit de la même façon, par sa puissance antiseptique. Il arrête la gangrène en arrêtant l'infection.

Mon ami Ricard a envisagé une autre question, celle de la cicatrisation. C'est une toute autre affaire. L'action trophique de l'air chaud est indéniable. Mais que la plaie soit consécutive à l'élimination d'une escarre ou à toute autre cause, cette action est la même et nous aurons sans doute l'occasion d'y revenir.

Communication et Rapport

A propos des plaies de poitrine compliquées d'hémorragies graves,

par M. E. DELORME.

Me trouvant en congé, en juillet 1907, je n'avais pu, ainsi que vous en a fait part notre président M. Quénu, résumer la discussion soulevée par mon Rapport. Je saisis l'occasion d'y revenir qui m'est offerte par les observations nouvelles communiquées par plusieurs de nos collègues et par celle que nous devons à M. le médecin principal Demandre, que j'ai à vous rapporter.

I. — L'intervention directe dans les hémorragies graves et très graves consécutives aux plaies du poumon par les armes communes a gagné à la discussion de 1907. La plupart d'entre vous s'en est montré partisan, mais (et crois pouvoir le faire remarquer) vos formules d'acceptation ont été entourées de tant de réserves et d'exigences diagnostiques, difficiles à satisfaire, vous avez avec tant d'évidence accusé les heureux résultats de l'expectation, en invoquant des faits personnels, qu'on peut se demander si vous êtes en général bien convaincus et décidés à passer de la théorie à la pratique.

C'est bien le moment, alors que cette chirurgie, en France

comme à l'étranger, accuse un regain d'activité, de réclamer des abstentionnistes de nous dénombrer leurs succès comme leurs revers dans les cas graves, de nous fournir leurs statistiques personnelles intégrales; car, dans la question telle qu'elle se pose à l'heure actuelle, on ne peut plus se contenter d'affirmations.

M. le Dr Baudet, chirurgien des hôpitaux, dans sa substantielle communication au Congrès de Chirurgie de 1908, nous rappelle qu'à l'époque de son internat où l'abstention était la règle, sur une douzaine de cas, à côté de blessés légèrement atteints et guéris, il relevait des morts sans opération et des morts après des opérations tardives. Un seul avait dû sa guérison à une intervention directe.

M. Thierry de Martel, dans sa *Thèse* (1), nous dit qu'ayant consulté M. Socquet sur cette question, il acquit de ce médecin légiste l'affirmation qu'il avait vu « quantité de sujets atteints de plaies pulmonaires mortelles ».

Diverses statistiques citées par le même auteur attribuent à l'expectation une léthalité de 18 p. 100, de 30 p. 100, de 40 p. 100.

Garré, sur 534 cas de plaies pulmonaires par coup de feu, donne la proportion de 30 p. 100 de morts.

Sans donner à ces statistiques non intégrales plus d'importance qu'elles n'en méritent, elles n'en affirment pas moins une gravité trop méconnue du traitement expectant dans les cas graves.

Par contre, l'intervention directe ne cesse — et votre discussion de 1907 en donne le témoignage — d'être considérée comme étant particulièrement sévère en tant qu'opération et d'exposer à l'infection pleurale.

Il est indéniable qu'avec ses aléas, ses difficultés, et dans l'état dans lequel se trouve le blessé, l'intervention directe peut parfois augmenter le choc; mais il est affirmé par les observations que bien rarement elle a nui au blessé dont la guérison s'est poursuivie (2). Bien plus, je pourrais citer des cas dans lesquels, avec une soudaineté qui a frappé opérateur et assistants, l'évacuation du sang en tension, le retour du cœur à sa place, la libre expansion du poumon sain favorisée par la traction exercée sur le poumon blessé ont arrêté « la folie des contractions cardiaques », supprimé les « ressauts pulmonaires » et ramené le calme.

Quand on a été témoin de ces faits ou qu'on en a lu la descrip-

(1) Thierry de Martel. Le traitement opératoire des hémorragies immédiates consécutives aux plaies du poumon. *Thèse de Paris*, 1907.

(2) Dans sa thèse, M. de Martel nous dit que dans les 42 observations d'interventions directes pour plaies pulmonaires qu'il a recueillies, il ne semble pas que sur un seul opéré le choc opératoire ait pu être incriminé.

tion dans ces observations dramatiques et émouvantes même pour de vieux chirurgiens, quand on s'est rendu compte *de visu* de l'insensibilité du poumon, enfin quand on a fait appel à cette expérience déjà longue qui a consacré le faible retentissement qu'a sur un blessé mal endormi le tracé et le soulèvement du gril costal, l'argument de la nocivité de l'acte opératoire en lui-même perd beaucoup de sa valeur.

D'un autre côté, cette léthalité chargée donnée par l'intervention directe ne saurait être troublante qu'autant qu'on perd de vue qu'elle a été appliquée surtout à des cas extrêmes où la mort semblait devoir être la résultante de la gravité du traumatisme ; que cette opération d'urgence, exigeant tant de sang-froid, d'habileté, de confiance dans les moyens, est trop souvent abandonnée à des jeunes gens, en cours d'étude ; qu'elle n'est pas responsable des imperfections de technique qui la réduisent au premier temps, confient à un tamponnement aveugle et sans force compressive l'hémostase d'une plaie mal vue, laissent sans hémostase, inconsciemment ou sciemment, la plaie postérieure, comme la chose est arrivée si souvent à des chirurgiens de notoriété. Tout cela peut-il raisonnablement être mis le compte de la méthode ?

L'infection de la plèvre n'est-elle pas imputable en grande partie à une désinfection pariétale imparfaite que n'excuse pas une presse excessive, peut-être admissible pour des plaies du cœur, moins compréhensible pour celles du poumon qui laissent plus de répit, ou bien aux manœuvres difficiles et mal ordonnées auxquelles expose une plaie étroite, ou à l'infection de la séreuse par les débris de vêtements entraînés par le projectile ?

Aux premières de ces causes, on peut opposer une pratique plus conforme aux règles communes, un champ opératoire largement ouvert. Les manœuvres de nettoyage de la cavité pleurale et des plaies pulmonaires mettent plus à l'abri de l'infection vestimentaire que l'expectation (1). D'ailleurs, la pleurésie, on le sait bien, est encore une des complications assez fréquentes des plaies de poitrine abandonnées à elles-mêmes, et, sans aller en chercher ailleurs des exemples, ceux cités par nos collègues Rochard et Ricard le rappelleraient.

(1) A ce sujet, je remarque qu'aucun observateur, à part M. Rochard, ne parle des pertes de substance éprouvées par les vêtements et de l'état de propreté ou de malpropreté de ceux-ci. Depuis longtemps, j'ai attiré, dans mes cours au Val-de-Grâce et dans mon *Traité de chirurgie de guerre*, l'attention sur ce fait qu'une balle, surtout une balle dont la pointe est émoussée par un méplat, détache et emporte avec elle dans les tissus qu'elle traverse, outre un semis d'effilochures, un « gâteau vestimentaire » formé par l'accolement des couches successivement rencontrées et taillées à l'emporte-pièce.

Vais-je, après ces considérations, relever la mortalité de 33 p. 100 que donnent à M. de Martel les cas d'intervention directe et l'opposer à celle de 30 p. 100 fournie par Garré pour les plaies pulmonaires traitées par l'expectation? Non, car je n'ai qu'une médiocre confiance dans une grosse statistique ne représentant pas l'ensemble de statistiques partielles et intégrales et, d'un autre côté, on ne saurait donner une valeur définitive aux résultats d'une opération incertaine dans ses indications, dans ses techniques et surprise par une anatomie pathologique à peine ébauchée.

Quoi qu'il en soit, il semble de plus en plus avéré que le groupe des blessés à hémorragies pulmonaires graves traités par l'expectation laisse à l'amphithéâtre plus de morts que dans les souvenirs de chirurgiens qui les voient moins longtemps que les cas légers et moyens ; que les succès de l'intervention directe s'affirment, chaque jour, plus nombreux, plus encourageants. On peut admettre que leur nombre ira grandissant quand on aura plus foi en l'opération, et que les chirurgiens de carrière lui apporteront plus souvent l'appoint d'une expérience et d'une habileté réservées trop exclusivement à d'autres opérations.

II. — Mon impression bien nette est que la plupart de nos collègues ont jusqu'ici exagéré les difficultés du diagnostic. La lecture des observations un peu complètes ne donne pas raison à leur argumentation.

Je le répète : c'est la QUANTITÉ TOTALE DE SANG perdu par la plaie, la bouche ou du sang épanché dans la poitrine qu'il faut avant tout apprécier.

L'hémothorax étant plus fréquent et plus facile à contrôler que l'hémorragie extérieure et l'hémoptysie, l'étendue de la *matité* coïncidant avec l'obscurité respiratoire et parfois la dilatation thoracique prend une importance de premier ordre.

Quand avec elle on constate un déplacement notable du cœur et des signes graves de choc, d'anémie aiguë ou de troubles cardo-pulmonaires, il faut agir.

La moindre aggravation des symptômes généraux ou d'un épanchement important doit inciter à l'intervention, sans tarder. Attendre, c'est aggraver l'état déjà si alarmant du blessé, compliquer l'opération, compromettre son efficacité.

Un blessé qui a perdu beaucoup de sang ne doit plus en perdre ; un blessé qui, du fait d'un hémothorax abondant et susceptible encore de s'étendre, présente des troubles mécaniques cardo-pulmonaires graves, suraigus, doit être soulagé chirurgicalement.

L'hémostase *directe* prévient seule la récidive ou la persistance

de l'hémorragie; l'*ouverture large de la poitrine* est le seul traitement admissible de l'hémothorax avec plaie pulmonaire récente, parce qu'en assurant l'évacuation du sang elle en prévient le retour par l'oblitération de la plaie.

Ces deux données ne doivent pas quitter l'esprit du chirurgien; elles assurent ses convictions et règlent sa conduite.

La part, que la progression des accidents prend dans la détermination de l'opérateur lui commande, on ne saurait trop le redire, la surveillance attentive, étroite, constante de son blessé. Il faut *qu'il soit à lui* et ne songe qu'à lui pendant le temps nécessaire. Je ne saurais admettre qu'en vue de la « possibilité » d'une aggravation on brusquât des situations douteuses par une opération, à mes yeux, injustifiée.

On a objecté à la recherche des signes physiques de l'hémothorax le temps qu'elle nécessite, ses difficultés sur un blessé exposé à tout instant à la syncope et dont les déplacements peuvent rappeler l'hémorragie extérieure ou buccale.

Des observations montrent qu'il y a une part de vrai dans ces objections, mais il faudrait se garder de l'exagérer.

J'ai déjà dit qu'au point de vue de l'intervention il y avait, en général, des différences entre la célérité imposée par les plaies du cœur et les plaies du poumon. Les premières réclament d'ordinaire une action des plus précipitées, les secondes laissent le plus souvent au chirurgien les instants nécessaires à un examen rapide, bien que méthodique, où tout acte porte.

Dans les hôpitaux, cet examen peut être déjà effectué à l'arrivée de l'opérateur, comme la préparation physique et morale du blessé (1).

S'il est des blessés chez lesquels tout déplacement est le signal d'une hémorragie, — encore faudrait-il distinguer l'hémorragie d'une évacuation extérieure ou buccale du sang épanché dans la poitrine, — il me semble que l'indication opératoire est assez nette. Pour plus ménagée qu'elle ait dû être que chez des malades, l'exploration de la poitrine sur la plupart des blessés a été possible et a pu même être renouvelée, les observations l'indiquent.

J'ai ici à faire une remarque à propos de deux moyens d'étude

(1) Lorsque j'étais professeur de clinique chirurgicale au Val-de-Grâce, j'avais, pour les contusions de l'abdomen qu'on commençait à traiter par la laparotomie et dont les indications opératoires étaient alors si indécises, fait établir un *cadre symptomatologique* que le premier médecin appelé n'avait qu'à remplir. Je conseillerais la même pratique pour les plaies de poitrine. Elle ménage le temps du chirurgien, donne une direction à un aide dont on ne peut réclamer les mêmes connaissances que celles du chef de service, ménage le blessé et uniformise les observations.

et de contrôle du développement de l'hémothorax dont il est peu ou n'est pas question, je veux parler des ponctions successives à la seringue de Pravaz à différentes hauteurs, en suivant l'épanchement, et de l'emploi de la radioscopie qui, il me semble, pourrait nous apporter ici un utile concours (1).

Au sujet des difficultés diagnostiques, on a parlé de blessés atteints de lésions graves et dont l'état général est trompeur, de ceux chez lesquels les symptômes tapageurs du début ne sont pas en rapport avec la gravité atténuée de la complication hémorragique. Avec une observation plus complète, ces cas ne se singulariseront peut-être plus autant ; l'indifférence la placidité morbides d'un homme en état de choc trouveront leur signification et côtoieront dans le même cadre l'agitation plus habituelle ; du reste, si l'on accorde aux signes physiques la prépondérance, il n'y a guère à se tromper.

Dans sa substantielle communication au Congrès de Chirurgie de 1908, M. Raoul Baudet, chirurgien des hôpitaux, a eu raison d'attirer l'attention sur une catégorie de blessés à symptomatologie un peu différente de la symptomatologie commune et qui sont aussi justiciables de l'intervention. Il s'agit de coups de feu « explosifs ». Le poumon adhérent, au lieu d'être *évidé* en gouttière, creusé d'un *canal* pénétrant avec un seul orifice ou *perforé en totalité* avec un orifice d'entrée et de sortie, est *dilacéré* dans une grande étendue.

Sur un des blessés de M. Baudet, la plaie pulmonaire avait les dimensions du *poing d'un enfant*. Au fond de la plaie, l'air venant d'une grosse bronche sifflait fortement ; il y avait de plus une déchirure du péricarde et des adhérences péricardiques.

Sur un autre, atteint de bronchite chronique, le poumon, pré-

(1) J'ai interrogé à ce sujet M. Béclère, dont la compétence spéciale est si connue. Il pense, comme moi, que la radioscopie rendrait des services signalés en pareil cas, qu'elle serait praticable, à l'heure actuelle, avec des appareils simples et peu encombrants, dans une salle proche de l'entrée de l'hôpital, sur le brancard même qui porte le blessé. Le brancard serait placé sur une table spéciale. Le blessé n'aurait donc pas à souffrir de l'examen, car il n'aurait pas à subir de déplacement et qu'il n'est pas nécessaire qu'il soit maintenu en position bien assise.

A Guys Hospital, a dit encore M. Béclère, à l'entrée de l'hôpital, se trouve, à côté de la salle d'attente, une salle pourvue d'appareils de radiographie qui permettent de contrôler l'état des fractures non ouvertes ou ouvertes, des luxations, des plaies compliquées de corps étrangers, etc. Avec une semblable installation, l'étude de nos traumatisés de la poitrine serait facile ; mais il paraît bien que l'examen pourrait avoir lieu, au besoin, dans ou à proximité de la salle d'opérations.

sentait sur ses faces externe et interne une plaie irrégulière assez large pour y loger le *poing d'un adulte* ; au fond, deux ou trois vaisseaux saignaient avec un jet faible et une bronche de moyen calibre était ouverte.

Dans ces deux cas, nous dit M. Baudet, l'examen de la poitrine basé sur la recherche de l'hémothorax avait été négatif et cependant deux plaies formidables siégeaient sur le poumon.

Ces coups de feu explosifs sont bien connus des chirurgiens d'armée ; ils sont produits par nos balles à plus grande distance que dans un bout portant, et sont dus à l'action de leur seule vitesse. Sur les blessés frappés par les balles de revolver dans des *tentatives de suicide* ils sont plus encore la résultante de la force expansive des gaz que de la vitesse de la balle, gaz et balle agissant sur un poumon fixé par des adhérences, parfois densifié par la maladie (Baudet), en tout cas moins dépressible.

Doivent faire soupçonner ces traumatismes des plus graves : des commémoratifs morbides pleuro-pulmonaires, la tentative de suicide, la coloration, l'ustion de la peau à l'orifice d'entrée, les dimensions un peu exagérées de celui-ci, l'odeur de la plaie, un choc plus intense, la traumatopnée plus marquée et l'issue de sang à l'extérieur relativement plus abondante, l'emphysème plus rapide, plus généralisé. C'est dans ces cas que ce dernier acquiert surtout ses excessives proportions.

On comprend là que l'hémothorax, comme le pneumothorax, d'ailleurs, soit plus limité. Les adhérences font obstacle à son extension, limitent son champ d'envahissement ; mais on s'explique aussi, ce que les observations trop sommaires ne disent pas, que l'air fourni par des bronches, que le sang donné par les artères et les veines, sortent, par compensation, plus facilement par la plaie extérieure. La symptomatologie hémorragique de ces blessures rentre surtout dans la catégorie des hémorragies extérieures et, en préparant ma description, j'avais bien pensé à ces plaies à propos de ces dernières.

Mais je suis heureux que M. Baudet leur ait ouvert un paragraphe spécial, parce que ces vastes traumatismes par éclatement, si différents des plaies habituelles, entraînent quelques remarques et indications thérapeutiques spéciales.

De ces remarques, il en est une qui est fondamentale : c'est que l'épouvantable brèche béante faite au poumon (le plus souvent sur sa partie antérieure) ne représente pas tout le traumatisme. *Ce peut n'être qu'un orifice d'entrée*, extraordinairement agrandi et compliqué, et, *en arrière*, peut se trouver *un orifice de sortie* de dimensions ordinaires, parce qu'il n'a été produit que par le projectile lui-même.

Il serait possible même de trouver des fissures à distance des orifices, d'où la nécessité de l'examen après éviscération.

A concentrer toute son attention et son action sur cette plaie antérieure, l'opérateur oublie une plaie postérieure saignante ou préparée pour fournir des récidives hémorragiques.

Si M. Baudet est seul à s'arrêter à ces cas, il n'est pas le seul à les avoir rencontrés dans sa pratique interventionniste. Prises pour de profondes gouttières, de larges sillons, et non pour des plaies d'entrée, elles ont été l'objet de méprises, d'insuffisances thérapeutiques préjudiciables au blessé comme à la méthode.

Comme il s'agit plutôt d'éclatement que de perte de substance, la recherche de l'affrontement des surfaces opposables par des sutures à anses modérément serrées est à rechercher. En même temps qu'elle rétrécit la plaie, la suture assure l'hémostase s'il s'agit de vaisseaux veineux ou d'artères de petit calibre. Des extrémités bronchiques assez grosses et béantes mériteraient d'être obturées isolément par des catguts avant de recourir aux sutures générales.

J'ajouterai que la suture est d'autant plus facile, qu'elle est pratiquée à des moments plus proches du traumatisme.

Pour le moment, je ne veux pas m'étendre plus longuement sur ces plaies qui, pour moi comme pour M. Baudet, réclament l'intervention directe. Si l'arrêt de l'hémorragie ou l'évacuation de l'hémothorax ne fournissent plus, en pareil cas, des indications exclusives et capitales, celles du traitement de la vaste plaie de l'emphysème par l'occlusion directe de la bronche ouverte s'y ajoutent, et le traitement direct de l'emphysème par l'oblitération de la bronche semble être d'autant plus impérieux que celui-ci menace d'être excessif et de constituer une complication des plus redoutables (1).

En résumé, je crois :

1° Que, dans la majorité des cas, les signes fonctionnels et surtout physiques suffisent pour poser les indications de l'opération ;

2° Que, dans les cas d'hémorragies graves où l'on hésite

(1) Qu'il me soit permis de rappeler qu'il y a longtemps, dans mon enseignement, j'ai signalé le traitement de l'emphysème traumatique grave par l'oblitération bronchique. A défaut de ce moyen, je n'en trouve aucun autre de sûr que celui de circonscrire, à faible distance, par une série d'incisions courbes, imbriquées, rapprochées, allant jusqu'à la paroi intercostale, le pourtour de la plaie extérieure ; encore, le deuxième moyen est-il inférieur au premier.

d'abord à intervenir, il est préférable d'être actif que de rester expectant;

J'adopte encore les deux formules suivantes de M. de Martel, avec une légère modification :

3° Si la blessure est récente et l'épanchement considérable, il ne faut pas perdre de temps et attendre une amélioration possible, mais incertaine; il faut intervenir;

4° Si l'épanchement est considérable, mais qu'il soit démontré qu'il n'augmente pas et si les phénomènes généraux ne s'aggravent pas, on peut attendre, quand la blessure n'est pas toute récente (douze, vingt-quatre heures).

La blessure des vaisseaux du hile, près ou dans le poumon, mérite une mention spéciale. Elle a semblé à notre collègue M. Tuffier constituer une lésion qui défie notre thérapeutique. Mon collègue, dont l'audace chirurgicale est bien connue, me permettra de lui dire que, venant de lui, cette abstention est peut-être faite pour surprendre. Je ne l'admettrais pas, pour ma part, même si je n'avais pas, pour étayer mon opinion, quelques observations encourageantes. J'estime, au contraire, que c'est dans les cas les plus graves de tous que notre action a le plus sa raison d'être, non seulement parce qu'elle élève notre art, mais parce que rien ne saurait la remplacer.

Dans l'observation de ma communication au Congrès de Chirurgie de 1893, chez mon blessé frappé à la poitrine de nombreux coups de couteau, j'allai droit au hile, ayant affaire à une hémorragie persistante, malgré l'obturation des plaies pulmonaires. Ces vaisseaux étaient intacts. J'avais trouvé l'indication pressante à cette époque où notre état d'âme était bien différent de ce qu'il est aujourd'hui, où notre confiance n'était pas étayée par des succès obtenus dans des conditions similaires, où nos moyens et notre technique étaient élémentaires. Je n'ai donc pas à changer aujourd'hui que nous pouvons tirer parti de résultats réconfortants.

J'estime même que la lecture de l'émouvante observation du Dr Guibal, de Béziers, que notre collègue nous a donnée et qui figure dans nos Bulletins est bien plus faite pour inciter un chirurgien de carrière et de tempérament à intervenir plutôt qu'à temporiser.

Laissez-moi la rappeler à grands traits, cette belle observation, qui mériterait de devenir classique, qu'il est peut-être utile de reproduire pour amener ou affermir des convictions et qu'aucun interventionniste ne devrait oublier.

Un suicidé, frappé par un coup de feu, est vu par M. Guibal immédiatement après son traumatisme. Il est inondé de sang, inerte, respirant à peine, avec un pouls incomptable.

De la plaie grosse comme le petit doigt s'échappe d'une façon presque continue un filet de sang noir. Dans un effort de toux, en le soulevant, on fait jaillir de la plaie un jet de sang de la grosseur du doigt qui gicle jusqu'au pied du lit. En le tournant sur un côté, sort de sa bouche et de son nez un jet de sang énorme.

L'hémothorax gauche est complet, la paroi immobile, mate de la base au sommet de l'aisselle; les battements du cœur sont à peine perceptibles, l'état du blessé terrifiant. Il est agité et chacun de ses mouvements s'accompagne d'un violent jet de sang par la plaie d'entrée ou d'un rejet abondant par la bouche ou les narines.

Les préparatifs de l'opération durent sept quarts d'heure; pendant cette longue attente, l'état s'aggrave encore ; il y a plusieurs hémoptysies abondantes, le sang traverse un pansement épais; le blessé est sans connaissance.

Alors M. Guibal intervient. Il taille un large volet à charnière externe, il ouvre un hémithorax plein de sang fluide. La quantité, nous dit-il, en est énorme et ne pourrait être appréciée. Il l'évacue en partie avec la main formant pelle. Le poumon est noyé sous le sang, invisible. Il le recherche, l'attire, trouve deux plaies exsangues, croit à une blessure du cœur, qui dès le début l'avait hanté ; il ouvre le péricarde, le trouve vide et le cœur sain ; il referme le péricarde, tire le poumon au dehors de manière à tendre son ligament triangulaire et découvre alors, vers le sommet de ce ligament, *un orifice à bords déchiquetés par où s'écoule de façon continue du sang noir*. L'abondance de l'écoulement est à peu près celui d'*une radiale*.

M. Guibal introduit son index dans l'orifice, sent les deux bouts d'une grosse bronche coupée en deux, séparés par la distance d'un centimètre environ et pouvant admettre chacun dans leur ouverture largement béante l'extrémité de l'auriculaire.

En retirant le doigt, l'hémorragie continue. Elle s'arrête après *tassement d'une mèche dans la brèche du hile.*

L'opération avait duré vingt minutes.

Le pansement terminé, le blessé succomba.

Il était « saigné à blanc », comme le dit M. Tuffier.

Je trouve la conduite de ce jeune chirurgien plein de sang-froid, si digne d'éloges, que je ne me sentirais pas le courage de reprendre son observation pour en tirer, après critique, les enseignements qu'elle comporte, si je n'étais obligé de le faire.

Mais ces sept quarts d'heures d'attente, lorsqu'à la première minute l'indication opératoire est manifestement impérieuse, ne peuvent pas passer inaperçus pour qui défend une méthode. Si les hésitations à aller chercher loin et de divers côtés la source d'une hémorragie du hile, décelable par la presque soudaineté de

l'hémothorax total et des hémoptysies terrifiantes et peut-être d'autres signes, s'excusent par le peu de connaissance de la symptomatologie non recherchée, parce que jusqu'ici inutile, de ces plaies exceptionnelles, et par le peu de réflexions que comporte une situation tragique, émouvante s'il en fût, laquelle, en quelques instants, se déroule toute en action, plus avertis, d'autres seront plus heureux que M. Guibal.

Je n'ai pas eu un temps suffisant pour faire des recherches en vue d'étudier ces blessures; il semble bien que dans le cas cité par M. Auvray, dans celui de M. Petit, de Château-Thierry, présenté par M. Ricard et dans celui que je vais rapporter, qui paraissent moins graves, les difficultés ont été moindres.

Je reproduis textuellement la très intéressante observation de M. Demandre, médecin principal de 1re classe, à Amiens.

Blessure du poumon gauche traversé de part en part par une balle de revolver. Hémothorax très grave. Thoracotomie. Guérison.

Dans la nuit du 17 au 18 février 1907, le soldat X..., du 43e régiment d'Infanterie, âgé de vingt ans, est amené à l'hôpital militaire de Lille, atteint de deux coups de feu par revolver du calibre de 8 millimètres (tentative de suicide), l'un sans importance à la partie interne du bras gauche, et l'autre dans la région thoracique antérieure gauche.

De ce côté, on voit, dans le 2e espace intercostal, à environ 4 centimètres du bord sternal gauche, une plaie petite, arrondie, d'environ 1 centimètre de diamètre, dont les bords noircis et brûlés indiquent que le coup de feu fut tiré presque à bout portant.

De cette plaie s'échappe du sang en assez grande abondance dès qu'on soulève le pansement provisoire et complètement ensanglanté qui a été fait avec une serviette n'offrant aucune garantie d'asepsie dans la maison où eut lieu l'accident.

Les témoignages de ceux qui l'ont amené sont unanimes à affirmer que X... a perdu *énormément* de sang immédiatement après le coup de feu et depuis. Ses vêtements, d'ailleurs, en sont totalement imprégnés.

En arrière, pas d'orifice de sortie, mais l'exploration avec la main permet de sentir le projectile sous la peau à la base de la poitrine, à environ 5 centimètres de la ligne médiane du corps, indiquant ainsi son trajet oblique d'avant en arrière et de haut en bas.

Le blessé avait été amené environ une heure trois quarts ou deux heures après l'accident à l'hôpital, où j'arrive vingt-cinq minutes après, avec deux médecins traitants.

A ce moment, l'état de X... est des plus alarmants : couché sur le dos, la face et les mains absolument pâles, les muqueuses, notamment celles des lèvres, complètement décolorées, il a le nez et les extrémités froides. Son pouls est presque imperceptible à la radiale; en remontant

au pli du coude et au bras, on le sent battre à l'humérale, mais si faible et si précipité qu'il est impossible de le compter.

La température axillaire est à 36 degrés; la respiration est faible et précipitée avec 45 à 50 inspirations par minute; le blessé, en proie à une vive anxiété, dit qu'il se sent mourir.

Pas d'expectoration sanguinolente.

Tout le côté gauche du thorax, dont les espaces intercostaux sont élargis, est dilaté et complètement immobile.

Comme signe stéthoscopique, on constate, à gauche, une *matité absolue* avec absence de tout bruit respiratoire dans toute la hauteur de la poitrine en arrière et sur la ligne axillaire, révélant l'existence d'un *hémothorax considérable*, tandis qu'en avant existe une sonorité exagérée et en quelque sorte tympanique dans les deux tiers supérieurs du même côté avec absence de tout murmure vésiculaire, signe manifeste d'un pneumothorax concomitant.

On ne sent nulle part le choc de la pointe du cœur. — Silence absolu dans la région précordiale. Ce n'est que sous le sternum, ou plutôt sous son *bord droit* que l'on perçoit, non de vrais battements, mais une sorte de susurrement ou du murmure, tant les contractions du cœur déplacé sont faibles et précipitées.

Pas d'autre bruit à l'auscultation, notamment pas de bruit de moulin.

Des symptômes qui précèdent, fut porté d'un commun accord le diagnostic d'épanchement hémorragique *considérable*, dans le côté gauche du thorax, dû à une lésion possible de l'auricule gauche du cœur ou d'un des gros vaisseaux qui en partent, avec perforation certaine du poumon.

Le siège de l'orifice d'entrée, la position de la balle en arrière, le pneumothorax furent, dans la circonstance, des éléments importants de diagnostic.

Avant même notre arrivée, une injection de sérum artificiel avait été pratiquée par M. l'aide-major Borthez, qui la renouvela au cours de l'opération.

Pendant que nous discutions encore avec nos camarades les indications d'une intervention, tout en faisant préparer les instruments, l'*état du blessé vint à s'aggraver si rapidement* que je n'eus plus d'hésitation. Le sang coulait encore dans le thorax.

D'ailleurs, la quantité de sang perdu tant par la plaie antérieure que par celle existant dans la poitrine, ne laissait pas de doute sur l'importance du vaisseau ouvert.

Intervention. — Malgré sa grande faiblesse, le blessé, qui le demande, est anesthésié au chloroforme, avec une grande prudence, par M. le médecin principal Villedary, pendant que le médecin-major Fribourg me sert d'aide principal.

Volet sans charnière. — Incision verticale à 4 centimètres du bord gauche du sternum, allant du 2e espace intercostal au 5e, complétée à ses deux extrémités, supérieure et inférieure, par deux autres incisions qui en partent obliquement en dehors, parallèlement aux côtes, dans une

étendue de 12 centimètres. L'incision supérieure passe par l'orifice d'entrée.

Section des 3e, 4e et 5e côtes à 4 centimètres du sternum et écartement facile de ce grand volet, sans qu'il soit besoin de faire une charnière externe, grâce à l'élasticité des côtes chez ce jeune sujet.

De cette large ouverture s'échappe une *énorme* masse de sang *évaluée à 2 litres* par les assistants. Pendant que le cœur, intact, est ramené sous le sternum par la main de l'aide, le poumon gauche, qui paraît d'ailleurs peu volumineux, est maintenu contre la paroi externe.

Dans l'espace laissé libre entre le cœur et le poumon et jusque sous le hile, se voient de nombreux caillots que je retire avec la main. Leur enlèvement, qui met momentanément sous les yeux la gouttière costo-vertébrale, me permet de voir le sang qui continue à s'échapper d'une petite plaie de la face interne du poumon gauche, paraissant située immédiatement au-dessous et un peu en avant du hile.

De là ma conviction qu'il s'est agi en la circonstance d'une hémorragie due à l'ouverture dans le poumon d'une *grosse veine pulmonaire presque à son entrée dans cet organe.*

Avec une pince, je peux saisir en les rapprochant les lèvres de la petite plaie et arrêter l'hémorragie avec un fil de catgut.

Toutes les surfaces sont tamponnées avec soin y compris la partie de la face externe du poumon que je puis atteindre, et où je soupçonne l'existence de l'ouverture de sortie, qui d'ailleurs ne donne pas de sang.

Le volet se rabat naturellement et est maintenu par de très nombreuses sutures cutanéo-musculaires. — Pansement aseptique modérément serré, sans drainage.

L'intervention avait été menée rapidement et n'avait guère duré qu'une demi-heure.

Pendant l'opération outre l'injection de sérum artificiel qui fut continuée, le blessé reçut deux injections de caféine.

Je dois noter que *dès l'ouverture du volet thoracique et dès la brusque sortie du volumineux hématome*, le blessé, qui respirait à peine auparavant, se mit à faire de *profondes inspirations* dues au retour du cœur en sa place et à la décompression du poumon droit. Il y a lieu de faire remarquer, d'ailleurs, que du côté droit de la poitrine avait existé, un an auparavant, une pleurésie, qui avait nécessité une thoracentèse, ayant laissé vraisemblablement des adhérences gênant le jeu du poumon et pouvant par suite contribuer, pour une petite part, à la dyspnée déjà signalée.

Cette circonstance, dont le frère du blessé nous avait révélé l'existence, fut aussi pour quelque chose dans notre détermination d'intervenir en raison de l'insuffisance respiratoire présumée du poumon droit.

Les *suites opératoires* furent très simples.

Dans les quatre jours suivants, le pouls et la température, qui se mesuraient l'un par 135 pulsations et l'autre 38°5 le soir de l'opéra-

tion, descendirent progressivement à la normale où ils se maintinrent pendant cinq jours.

Le soir du neuvième jour, brusque ascension qui se maintient en plateau pendant cinq jours et coïncide avec la production d'un épanchement pleurétique séro-sanguinolent abondant, ainsi qu'on va le voir.

Au quatorzième jour, le pansement est défait: la réunion cutanée de la plaie opératoire est complète; seul, à l'angle inférieur, un fil qui a coupé la peau laisse échapper un peu de sérosité. Persuadé de l'existence d'un épanchement pleural révélé d'ailleurs par une matité presque absolue dans les deux tiers du thorax, je fais en arrière, dans le 8e espace, une ponction qui reste sans résultat.

Le pansement est refait; le blessé a été très fatigué.

Dans la nuit suivante, c'est-à-dire entre le quatorzième et le quinzième jour, à la suite d'efforts de toux, le point faible de la cicatrice vint à céder, laissant s'échapper une quantité de liquide séro-sanguinolent suffisante pour que la literie en fût traversée. Appelé en toute hâte par le médecin de garde effrayé, qui croyait à une hémorragie, je trouvai le blessé, très soulagé, qui à partir de ce moment entra pour ainsi dire en convalescence.

Il s'était agi vraisemblablement d'une réaction pleurale se traduisant par un épanchement séro-sanguin abondant, collecté dans une sorte de poche limitée en dedans par le médiastin et en dehors par la face interne du poumon refoulé, et maintenu contre la paroi costale, d'où l'insuccès de la ponction exploratrice.

La guérison définitive fut cependant longue à obtenir par suite de la déchirure de la cicatrice cutanée, qui céda successivement dans presque toute son étendue sous les mouvements brusques imprimés aux fragments costaux dans les efforts de toux. La large plaie qui en fut la conséquence vint malheureusement à suppurer superficiellement, sans communication avec la cavité thoracique.

Telle fut la cause qui retint le blessé pendant quatre mois à l'hôpital.

Il est actuellement guéri et à la fin de 1907 je l'ai revu, il était alors absolument rétabli et avait repris ses habitudes dans sa famille.

En résumé, les symptômes qui m'ont décidé à intervenir furent :

1° L'abondance de l'*hémorragie totale*, tant par la plaie extérieure d'une part, que dans l'intérieur du thorax d'une autre, révélée par une matité absolue et une absence de tout bruit respiratoire dans toute la hauteur de la poitrine en arrière, à gauche, par l'ampliation de ce côté et par le refoulement du cœur vers la droite;

2° Le siège de la blessure en avant et la position de la balle en arrière pouvant faire croire à une lésion de l'auricule, du hile ou d'un gros vaisseau du voisinage;

3° La décoloration absolue de la peau et des muqueuses; le refroidissement des extrémités; l'abaissement de la température; la faiblesse et la fréquence du pouls devenu incomptable; la dyspnée, l'affaiblissement et la fréquence des bruits respiratoires à droite; la conviction

que le sang continuait à couler; l'impression nette que j'eus (ainsi que tous les médecins présents) que la vie du blessé s'en allait;

Ce sont, comme on le voit, tous les symptômes que M. Delorme, dans son rapport à la Société de Chirurgie du 5 juin 1907, a donnés comme des indications d'intervenir en pareil cas.

Il me reste encore à attirer l'attention sur quelques remarques que m'a suggérées cette observation, qui vient confirmer ses propositions :

1° L'importance de la quantité totale du sang perdu. — Si, dans cette observation, il n'y eut qu'un peu d'expectoration sanguinolente après l'opération seulement et pendant huit jours, les hémorragies immédiates par la plaie extérieure et dans l'intérieur de la poitrine étaient considérables.

2° La gravité du trajet présumé du corps vulnérant qui, dans sa partie moyenne, peut intéresser le hile du poumon ou son voisinage.

3° La valeur des signes tirés de l'état général cités plus haut.

L'anémie traumatique, l'état syncopal et dyspnéique étaient tels qu'ils ont par eux-mêmes contribué à faire cesser en moi toute hésitation.

J'eus la sensation nette que le blessé allait mourir, parce que le sang continuait à couler dans sa poitrine.

4° La diminution manifeste et immédiate, dès l'ouverture du volet thoracique, de la gêne respiratoire, qui, dans ces sortes de blessures, vient ajouter les dangers de l'asphyxie à ceux de l'anémie traumatique. « Ce calme bienfaisant que l'évacuation du sang en tension procure à cette catégorie de malades », comme l'a dit M. Delorme, fut constaté en ce cas d'une façon remarquable par tous les assistants.

5° La facilité de l'anesthésie chez un blessé presque exsangue obtenue avec une quantité extrêmement minime de chloroforme.

6° La possibilité d'intervenir dans la poitrine sans faire de charnière externe au volet thoracique chez les jeunes sujets.

7° L'utilité qu'il y a à maintenir, aussi longtemps qu'on le peut après l'opération, le thorax immobile, afin de faciliter la consolidation des côtes et éviter la rupture de la cicatrice cutanée par les secousses de la toux.

Après avoir rendu hommage à la décision et à l'habileté de M. Demandre, j'ajouterai quelques remarques utiles.

Le cas était net : hémothorax massif, reconnaissable à ses signes habituels recherchés sans nuisance, l'état général des plus graves, et pour vaincre les dernières hésitations, à un moment donné, une aggravation légère des symptômes généraux.

L'examen comme l'opération furent pratiqués avec méthode. On sent là la conduite d'un chirurgien mûri qui pense à tout et s'apprête avec calme à conduire les choses pour le mieux.

Il reste cependant un point obscur dans mon esprit. La balle avait traversé l'hémithorax de part en part. M. Demandre nous dit, en effet, qu'il avait, à l'exploration, senti la balle sous la peau, à la base de la poitrine, à 6 centimètres de la ligne médiane.

De deux choses l'une, où le projectile, après avoir sectionné le vaisseau du hile, avait glissé contre la face interne du poumon sans l'intéresser à nouveau, ou il avait, au contraire, tracé un canal perforant terminé en arrière par un orifice de sortie. Il eût été utile de s'en assurer et rechercher ce dernier, grâce au déplacement du poumon.

Il ne serait pas impossible que l'hémorragie consécutive observée dans ce cas ait été la conséquence d'une absence d'obturation de cet orifice, comme cela est arrivé à trop d'autres chirurgiens.

Je vous proposerais d'adresser des remerciements à M. Demandre pour son intéressante observation dont je demanderais le dépôt dans vos archives, et je prierais notre Président de me permettre, pour ne pas abuser de votre attention, de reporter au commencement de la prochaine séance, la lecture de la fin de mon travail.

(*A suivre.*)

Rapport.

Sept cas de traumatismes craniens,

par M. le Dr BAUDET, chirurgien des hôpitaux.

Rapport par M. LUCIEN PICQUÉ.

Notre collègue des hôpitaux, M. Baudet, a adressé à la Société une série de sept traumatismes craniens traités avec succès par l'intervention, et vous m'avez prié de vous présenter un rapport.

Ces observations ne sont nullement comparables entre elles et ne présentent pas un égal intérêt; les unes concernent des cas sur lesquels l'opinion des chirurgiens est définitivement établie et d'autres sur lesquels celle-ci est loin d'être fixée. Nous passerons rapidement sur les premières, pour nous arrêter de préférence sur les deuxièmes.

Dans trois cas, il s'agissait de plaies pénétrantes du crâne : deux cas de plaie par armes à feu de la région temporale, une plaie pénétrante du frontal droit par coup de poing américain.

Dans ces trois cas la plaie osseuse était évidente, mais il n'existait aucun signe net de lésion centrale.

Notre collègue a suivi la règle aujourd'hui admise par tous les chirurgiens; il est intervenu dans ces cas de fracture ouverte et compliquée, non pas seulement, comme les anciens chirurgiens

nous l'avaient appris, pour retirer des fragments ou parer à des accidents plus ou moins probables de compression et d'irritation cérébrale, mais surtout pour désinfecter et drainer le foyer de fracture et prévenir ainsi les accidents d'infection du cerveau et des méninges. Ces observations ont d'ailleurs été publiées ailleurs, et je n'y insisterai pas davantage.

Dans deux autres cas, présentés par notre collègue, le traumatisme cranien avait entraîné des accidents cérébraux immédiats ou presque immédiats ; dans ces deux cas, il s'agissait d'hémiplégie post-traumatique et l'opération fut pratiquée dans l'espoir, justifié du reste, de faire cesser l'hémiplégie.

Quoiqu'il s'agisse encore là de faits aujourd'hui bien connus, je pense néanmoins qu'il y a intérêt à vous présenter ces observations parce qu'elles contiennent quelques particularités dignes d'être signalées.

Observation. — *Plaie du crâne et du cerveau par instrument contondant. Hémiplégie partielle du côté opposé, à droite. Craniectomie. Nettoyage de la plaie. Guérison et disparition de l'hémiplégie.*

H... (Jean), vingt-neuf ans, cocher, salle Jarjavay, n° 4, hôpital Bichat, service de M. le Dr Picqué. — Le 31 mai 1907, à 8 heures du matin, H... (Jean) reçut sur la tête l'extrémité du brancard de sa voiture, garni de fer. Tout d'abord, le choc ne détermina qu'un simple étourdissement, non suivi de chute. Le malade rentre à pied chez lui.

Le médecin appelé procède au nettoyage de la plaie cutanée, découvre deux esquilles osseuses qu'il enlève et place un pansement aseptique.

Trois jours après, le 3 juin, le malade, en se réveillant, constate que son bras droit est inerte, que le côté droit de la face est paralysé et qu'il parle difficilement.

Il est alors admis dans le service de M. Picqué.

Il existe une légère paralysie faciale ; les traits sont un peu déviés à gauche. L'œil droit s'ouvre et se ferme facilement. La pointe de la langue est déviée à gauche. Le malade articule très mal les mots, mais il n'y a pas d'aphasie proprement dite. Le bras, l'avant-bras et la main du côté droit sont absolument immobiles et inertes. Le membre inférieur droit est normal. Il existe sur le crâne une plaie qui siège sur le tiers supérieur de la région frontale gauche. L'os est à nu et nettement fracturé.

Le 4 juin, anesthésie chloroformique. M. Baudet taille un lambeau cutané à convexité supérieure dont le centre correspond à l'orifice cutané. L'os est ruginé tout autour de la plaie osseuse. Deux esquilles sont enlevées, deux autres détachées à la pince-gouge ; la plaie cranienne est agrandie de façon qu'elle ait des dimensions un peu supérieures à celles d'une pièce de 2 francs. Entre l'os et la dure-mère, il existe quelques caillots qui sont enlevés.

La dure-mère est ouverte : les bords, effilochés, sont régularisés avec des ciseaux courbes. On constate qu'il existe une plaie superficielle contuse, mais peu étendue, du cerveau : la substance cérébrale est détergée avec des tampons secs, puis irriguée avec de l'eau stérilisée tiède; la plaie est asséchée et tamponnée légèrement à la gaze, le lambeau cutané est réappliqué et suturé.

Suites opératoires très simples. Le deuxième jour, 6 juin, la mèche est retirée. Les fils sont enlevés le 13 juin : le malade sort guéri le 17 juin.

Dès le lendemain de l'opération, le bras remuait quelque peu. Le malade faisait glisser son coude sur le plan du lit.

Le 7 juin (troisième jour), il élevait le coude en abduction assez fortement. Il fléchissait et étendait l'avant-bras, ouvrait et fermait la main avec vigueur.

La face est à peu près symétrique. Néanmoins, en riant, la commissure gauche est déviée. La parole est plus facile, mais reste embarassée.

Au bout d'un mois, les troubles de la parole avaient disparu. Ce sont ceux qui ont persisté le plus longtemps. Le retour des mouvements du membre supérieur a été, par contre, très rapide.

Dans ce cas, l'indication opératoire était nette et urgente. L'observation est intéressante en ce que les troubles paralytiques ont cessé rapidement, malgré l'existence d'une plaie contuse du cerveau.

Observation. — *Fracture du crâne par chute sur la tête. Hémiplégie partielle des membres supérieur ou inférieur du côté gauche. Craniectomie immédiate. Ablation d'une longue esquille comprimant le cerveau. Guérison.*

S...-D... (Paul), vingt ans, plombier, 10, salle Chassaignac, hôpital Lariboisière, service de M. Picqué.

Le 7 novembre 1908, à une heure de l'après-midi, le malade tombe du 6e étage sur le grillage d'une véranda, la tête portant sur une barre de fer.

Immédiatement, il perd connaissance et est transporté à l'hôpital. A son entrée, le malade a repris ses sens, il peut répondre aux questions qu'on lui pose (nom, âge, adresse). Les membres supérieur et inférieur gauches présentent, à plusieurs reprises, quelques secousses qui durent à peine trois ou quatre secondes.

Désinfection du cuir chevelu. Pansement d'attente.

Trois heures après l'accident, nous sommes appelé auprès du malade. La température est à 37°7; le pouls à 100, bien frappé.

Le malade est encore un peu étourdi. Il faut insister quelque peu, en le questionnant, pour provoquer une réponse.

Les membres supérieur et inférieur du côté gauche sont complètement paralysés. Ils retombent inertes sur le plan du lit quand on les a soulevés, le réflexe rotulien est aboli. Par contre, la face ne

présente rien d'anormal. L'examen des urines ne révèle ni sucre ni albumine.

Le malade est porté sur la table d'opérations : anesthésie au chloroforme. Nous constatons ce qui suit. Il existe sur la partie haute de la tête une longue plaie transversale, allant d'un pariétal à l'autre, longue de 10 centimètres environ et se prolongeant un peu plus bas à droite qu'à gauche. Deux artérioles du cuir chevelu saignent aussitôt que nous relevons les lambeaux. Nous les pinçons et les lions.

Il existe sur l'occipital une deuxième plaie du cuir chevelu, qui est située en arrière de la précédente et qui lui est parallèle. Elle est un peu moins étendue. J'agrandis à droite et à gauche les deux extrémités de la première plaie. Je rugine l'os sous-jacent, et je mets à nu la partie supérieure des deux pariétaux.

On constate alors deux traits de fracture transversaux, allant d'un pariétal à l'autre. Le premier, antérieur, se poursuit sur chaque pariétal, vers la base du crâne, sans que nous puissions affirmer qu'il y ait une fracture de la base. Le deuxième trait, postérieur et parallèle au précédent, se recourbe en avant à ses deux extrémités et rejoint le premier. Si bien que ces deux traits de fracture, en se réunissant, détachent sur la voûte cranienne un long fragment osseux ovalaire, ayant 8 centimètres de longueur et 4 centimètres dans le sens antéro-postérieur. Ce fragment est enfoncé par son bord postérieur, qui, sur toute sa longueur, s'est insinué au-dessous du bord cranien correspondant. Il se trouve coincé, et il est impossible de pouvoir le dégager et le relever sans pratiquer une craniectomie. Entre ces deux os, qui se chevauchent par leurs bords, plusieurs cheveux ont été entraînés et se trouvent saisis.

Nous nous mettons en mesure d'enlever ce long fragment osseux dont le bord postérieur est embarré. Avec le ciseau et le maillet, je taille une longue bande osseuse, au niveau des bords antérieur et postérieur de la fracture et sur toute la longueur de ces bords. La largeur de chaque bande est d'un demi-centimètre environ. Le fragment osseux devient alors mobile et libre. Je le saisis par un bout avec une pince de Kocher et je l'enlève.

La dure-mère sous-jacente n'est pas ouverte. Je la décolle doucement avec la pointe des ciseaux courbes, de la face profonde de l'os temporal droit, pour voir s'il n'existe pas d'épanchement sanguin extra-dure-mérien. Je ne constate rien d'anormal. La dure-mère du reste a sa couleur normale et est soulevée par les battements du cerveau. Il ne paraît donc pas exister d'épanchement sanguin sous-dure-mérien.

Je suture les deux plaies et je mets un drain à chaque extrémité de la plaie antérieure; les suites opératoires furent les suivantes. Les plaies se refermèrent assez rapidement, quoiqu'on laissât les drains sept jours, sans les enlever; au bout de trois semaines, le malade était parfaitement guéri de ses blessures.

Vers le septième jour, c'est-à-dire le 15 novembre, la température s'éleva brusquement à 40 degrés, et se maintint autour de 39 degrés pendant trois jours. Elle redevint normale le cinquième jour, c'est-

à-dire le 20 novembre. L'examen de la poitrine révéla à droite : de l'exagération des vibrations thoraciques; un souffle très net et des frottements pleuraux. Il s'agissait donc d'une pleuropneumonie qui, malgré sa brusquerie et une certaine gravité, guérit rapidement.

La rétrocession des troubles paralytiques a été lente, mais régulière. Dès le lendemain de l'opération, le malade put remuer sa jambe et le surlendemain il l'élevait avec force au-dessus du plan du lit. Ce ne fut que vers le quatrième jour que les mouvements du membre supérieur commencèrent à revenir. Ce jour là, il pouvait fléchir son avant-bras en demi-pronation sur le bras, élever le coude en abduction à la hauteur de l'épaule; mais les mouvements de la main et des doigts étaient encore nuls. Ce ne fut que vers le sixième jour qu'ils commencèrent à se dessiner nettement.

Vers le quinzième jour, tous le mouvements étaient récupérés.

Dans ce cas, il n'existait qu'une simple compression du cerveau; l'indication était rationnelle et la guérison fut complète. Mais il est intéressant de remarquer que celle-ci fut beaucoup plus lente que dans le cas précédent, où la substance cérébrale était altérée.

J'en arrive à une troisième catégorie de faits, qui ne comprend que deux cas; il s'agit de traumatismes craniens dans lesquels non seulement les signes de lésion cérébrale sont nuls, mais encore la fracture du crâne douteuse.

Ce sont ces faits sur lesquels je désire spécialement attirer votre attention.

Dans le premier cas, l'exploration resta négative.

Dans le deuxième, il s'agissait d'une plaie par coup de feu. Les signes cliniques conduisaient à penser que la plaie n'était pas pénétrante, qu'elle n'intéressait que les parties molles et que, par conséquent, toute craniectomie était inutile.

Celle-ci permit cependant de découvrir l'existence d'une perforation de la voûte cranienne et une plaie du cerveau.

Voici ces observations :

Fracture probable de la base du crâne. Plaie étendue du cuir chevelu au niveau de la région frontale. Double trépanation exploratrice. Guérison.

C... (Désiré), quarante-cinq ans, conducteur de trains à la Compagnie du Nord. — Le 31 octobre 1908, vers onze heures du soir, il est renversé par une machine motrice qui tamponna fortement la région occipitale et le projeta, face en avant, le front sur un rail.

Il est transporté sans connaissance dans le service de M. Picqué à Lariboisière, salle Chassaignac, n° 3.

Il reprit rapidement ses sens, et l'interne de garde appelé, constata qu'il existait, à la partie haute du front, deux plaies très étendues qui sont immédiatement suturées.

Une ponction lombaire ramène un liquide sanguinolent. Le malade est vu le lendemain matin, 1er novembre, par notre maître, M. Picqué. La température est de 38°6; le pouls radial à 70. Le malade répond bien aux questions qu'on lui pose. Il se rappelle tous les faits qui ont précédé son accident, la façon dont l'accident s'est produit. Mais il ignore tout ce qui s'est passé depuis l'accident jusqu'à son entrée à l'hôpital.

Les paupières des deux côtés sont gonflées et ecchymotiques. En les écartant, on s'aperçoit que les yeux sont intacts; il n'y a pas d'ecchymose sous-conjonctivale.

Il existe deux plaies très étendues sur la partie haute du front. L'une à droite, oblique en bas et en dedans, a 12 centimètres de longueur environ. Celle de gauche a une direction presque parallèle; elle a 7 centimètres.

Il existe d'autres plaies moins importantes : l'une au vertex, l'autre au niveau de la tempe gauche.

Dans ce cas particulier, nous devions penser qu'il existait une fracture du crâne. La violence du choc, la perte de connaissance momentanée ne pouvaient que le faire soupçonner. Mais la ponction lombaire, ramenant une certaine quantité de liquide sanguinolent, levait toute hésitation. D'autre part, la paralysie du releveur de la paupière supérieure droite, survenant, ou du moins se manifestant quelques jours après, corroborait ce diagnostic.

Il y avait donc fracture. Cette fracture siégeait-elle à la voûte ou à la base? La seule façon de le savoir positivement était de débrider la plaie et de vérifier l'état des os sous-jacents.

C'est la pratique constante de notre maître M. Picqué, qui nous recommanda de l'appliquer une fois de plus et voulut bien nous confier le malade.

L'opération fut faite le 1er novembre 1908. Le malade fut endormi au chloroforme. J'écartai successivement les bords de chaque plaie frontale avec un écarteur. Je constatai que l'os était à nu. Je ruginai le périoste tout autour des deux zones dénudées, et je ne constatai pas de fissure osseuse. Mais n'y avait-il pas de fracture de la table interne? Nous nous crûmes autorisé à aller plus loin dans nos recherches, et, au niveau de chaque plaie frontale, nous appliquâmes une couronne de trépan, ou plutôt une fraise, et nous agrandîmes quelque peu les deux orifices avec la pince-gouge. Nous décollâmes la dure-mère avec la pointe des ciseaux courbes. Nous ne trouvâmes ni esquille osseuse, ni caillot. L'os paraissait intact et la dure-mère normale.

Nous avons terminé l'opération en suturant les deux plaies du cuir chevelu et en laissant une mèche au niveau de chaque orifice de trépanation.

Au point de vue opératoire, les suites furent simples.

Lorsque les deux paupières cessèrent d'être tuméfiées et eurent repris leur aspect normal, on s'aperçut que le malade ne pouvait relever la paupière supérieure droite. Puis, peu à peu, au bout de trois semaines environ, la fente palpébrale devient visible.

Au bout de deux mois, le malade peut l'ouvrir à moitié.

M. le Dr Morax, consulté, pense que cette paralysie du releveur sans paralysie du droit supérieur s'améliorera et guérira peut-être spontanément.

Plaie pénétrante du crâne par balle de revolver. Craniectomie. Guérison.

L... (Jeanne), vingt-deux ans, salle Denonvilliers, 13, hôpital Lariboisière. — Le 1er septembre 1908, elle reçoit, presque à bout portant, un coup de revolver dans la région occipitale. Elle est conduite aussitôt à l'hôpital vers sept heures du soir.

Elle n'a pas perdu connaissance. Elle est un peu pâle. Elle paraît ne pas avoir de blessure sérieuse. L'interne de garde procède au nettoyage de la plaie cutanée et applique un pansement aseptique.

Le 2 septembre, à la visite du matin, nous constatons les signes suivants : Connaissance parfaite, aucune paralysie. Pouls normal, 64 pulsations. La malade souffre beaucoup dans la région frontale; fréquemment elle étreint le front entre ses mains.

Les pupilles sont normales. La malade se plaint de voir trouble, néanmoins elle distingue bien les objets. A plusieurs reprises, nous lui montrons nos doigts et elle nous en dit exactement le nombre.

La plaie du cuir chevelu siège à droite, un peu au-dessus de la ligne courbe occipitale supérieure, plus près de la protubérance occipitale externe que de l'apophyse mastoïde. L'orifice cutané est étroit. Il ne laisse plus couler de sang. Néanmoins, dans les premières heures, la malade en a perdu en assez grande quantité.

La peau n'est pas brûlée par la poudre. A 2 ou 3 centimètres au-dessus du trou, on sent la balle rouler sous les doigts. Elle est sous la peau. Toute cette région est tuméfiée et sensible à la pression. Il est impossible de dire si l'os a été fracturé. Il y a même des chances sérieuses pour qu'il ait été épargné, puisque la balle est sous la peau.

Néanmoins, nous décidons d'intervenir et de vérifier, à ciel ouvert, l'état de l'occipital, tout en enlevant le projectile. On endort la malade au chloroforme; nous taillons un lambeau assez étroit, à charnière inférieure, dont le centre correspond à l'orifice cutané. Immédiatement, deux faits nous frappent. D'abord, la balle très déformée est sous la peau. Elle se trouve placée à distance de l'orifice cutané. Nous l'enlevons.

Ensuite, nous constatons sur l'occipital une fracture en rayon de roue, masquée par l'épanchement sanguin sous-jacent et par l'infiltration des parties molles. Deux esquilles osseuses triangulaires sont enfoncées par leur pointe en pleine substance cérébrale. Il n'y a pas d'hémorragie.

Nous retirons avec une pince de Kocher une esquille libre. Nous détachons les autres, en les sectionnant à leur base avec le ciseau et le maillet. L'orifice osseux qui en résulte, est élargi avec la pince-gouge, de façon à lui donner les dimensions d'une pièce de 2 francs.

Nous explorons très légèrement la surface cérébrale contuse, avec

une sonde cannelée que nous enfonçons à 2 centimètres de profondeur environ, pour rechercher s'il n'y a pas quelque esquille libre enfoncée dans le cerveau. Cette exploration, très sobre et très prudente, reste négative.

Nous nettoyons cette plaie cérébrale avec de l'eau stérilisée tiède, de façon à enlever les effilochures et les parcelles de substance grise dilacérées et libres. Nous tamponnons à la gaze, réappliquons le lambeau cutané et laissons sortir la mèche de gaze à travers l'orifice d'entrée du projectile, que nous agrandissons en l'excisant circulairement.

Les suites opératoires sont les suivantes. La malade guérit de sa plaie très rapidement.

Le 7 septembre, la paupière droite est légèrement tombante. La malade arrive cependant à la relever presque complètement, mais avec beaucoup d'effort.

Quand elle fixe un objet, elle voit trouble. Elle voit « *des lumières qui sautent devant ses yeux* ». Elle éprouve encore des douleurs frontales vives.

Le 15 septembre elle est guérie, de sa plaie et de ses troubles oculo-palpébraux. Elle quitte l'hôpital.

M. Baudet, dans ses deux cas, a bien voulu s'inspirer de la pratique que j'ai défendue devant vous dans la séance du 31 juillet 1907.

L'utilité d'un diagnostic exact n'est pas à démontrer au point de vue du traitement immédiat et du pronostic ultérieur.

Or, dans bien des cas, l'examen clinique le plus minutieux ne saurait permettre de préciser l'existence et la nature des lésions.

Dans ma communication, je vous avais rapporté à cet égard un cas bien intéressant de M. Robert Picqué.

J'y avais ajouté un cas personnel provenant du service du professeur Joffroy, et j'en ai publié une série d'autres.

Dans le deuxième cas que nous apporte M. Baudet, nous constatons sous la peau la présence du projectile, la plaie n'est donc pas pénétrante ; d'autre part, il n'existe aucun signe de fracture du crâne.

On avait donc des raisons de s'abstenir et de remettre à plusieurs jours l'extraction du projectile à l'aide d'une petite incision cutanée. Or, celle-ci faite au niveau du projectile, n'aurait pas mis à nu le foyer de fracture qui se trouvait notablement en dessous.

Une grande incision a permis à M. Baudet de traiter une plaie insoupçonnée du crâne et du cerveau.

Dans le premier cas, cette intervention fut inutile dans ses résultats, puisque l'opération n'a révélé aucune lésion qui nécessitât d'être traitée. Elle n'en était pas moins légitime pour les

raisons cliniques qui ont été indiquées au cours de l'observation.

Pour moi, je n'hésite pas dans tous les cas de traumatisme cranien notable de pratiquer, de parti pris, une exploration de la surface cranienne à l'aide d'un lambeau cutané.

L'innocuité de cette incision n'a pas besoin d'être démontrée (9 succès sur 9 cas), et ses avantages sont incontestables au point de vue du diagnostic et du pronostic.

Mais il y a loin de cette pratique à celle de Sédillot, à laquelle Baudet l'a comparée à tort.

Ce chirurgien pratiquait le trépan exploratif, même quand il n'existait pas de fissure osseuse, pour aller à la recherche d'une fracture isolée de la table interne. La trépanation qu'il pratiquait était de dimensions restreintes.

Or, je pense qu'on n'a le droit d'intervenir que lorsqu'il existe une fissure indicatrice et j'estime qu'il faut alors pratiquer une craniectomie donnant un jour suffisant.

Voici encore deux cas qui viennent à l'appui de ma pratique.

Le premier a été opéré dans mon service, par mon neveu, Robert Picqué.

F... (François), trente-huit ans, maçon, entre le 18 juillet 1908 dans mon service de Lariboisière, salle Chassaignac. Son histoire est la suivante.

Reçoit un seau sur la tête, de la hauteur d'un deuxième étage; ne perd pas connaissance. Arrivé à l'hôpital en parfaite connaissance, il présente au vertex une plaie contuse arciforme, longue de 10 centimètres, et comme taillée par un instrument tranchant mousse, le bord du seau évidemment. Rien extérieurement ne décèle l'existence de lésions profondes : ni tuméfaction, ni dépression au pourtour de cette plaie. C'est de parti pris, dans un but de désinfection et d'exploration, que l'on complète et agrandit, en débridant ses extrémités, la plaie contuse. Or, à peine sur le crâne, l'on découvre l'enfoncement d'une esquille volumineuse, longue de 4 centimètres, large de 2, en forme de croissant, détachée de l'occipital et embarrée profondément. Ce n'est qu'au prix d'une abrasion de tout son pourtour, à la fraise et à la gouge, que l'on parvient à relever l'embarrure et à extraire le fragment. D'ailleurs, ce travail est aidé par l'existence, sur la lèvre postérieure de la brèche osseuse, d'une autre fissure qui a libéré un autre petit fragment osseux, mais sans l'enfoncer.

L'extraction faite, la dure-mère à nu se montre indemne; un petit vaisseau suintant à la surface est comprimé simplement sous la gaze du pansement.

Le lambeau cutané, rabattu sur celle-ci, est laissé à plat sans sutures. Suites opératoires parfaites. Cicatrisation rapide.

Le deuxième cas a été opéré, sur mes indications et sous ma direction, par mon interne M. Vuillet.

M. G... (Abel), vingt ans, maçon, entre dans mon service de Lariboisière, salle Chassaignac, le 25 octobre 1908.

Le 25 octobre, vers deux heures de l'après-midi, le malade reçoit sur la tête une pierre meulière tombant du deuxième étage. Immédiatement, il perd connaissance. Pansé chez un pharmacien de la localité, il est transporté de suite à Lariboisière, où il est arrivé vers quatre heures. A ce moment, il est en état de stupeur, mais son état ne paraît pas autrement grave. La température est à 35°2.

Le 26 octobre, le malade est toujours en état de stupeur. (Il n'a, d'ailleurs, gardé aucun souvenir des premiers temps de son séjour à l'hôpital.) La température est à 37°2. Son pouls est normal. On constate, au niveau de l'œil gauche, un gonflement et une ecchymose des deux paupières. On ne peut se rendre compte exactement de l'état de la conjonctive.

Au niveau de la suture pariétale, un peu à gauche de la ligne médiane, on constate une petite plaie contuse ayant les dimensions d'une pièce de 50 centimes.

Il n'existe ni hématome, ni lésion appréciable de la voûte cranienne à la palpation. Aucun trouble moteur ou sensitif.

Opération. Anesthésie chloroformique. Taille d'un lambeau cutané formant un demi-cercle de 7 centimètres de rayon. La plaie contuse se trouve au milieu du lambeau. La surface osseuse est ruginée au niveau du point contus, le périoste se trouve décollé.

On constate une embarrure longue de 9 centimètres, large de 5 cent. 1/2, à grand axe oblique en avant, en bas et à gauche.

La projection de la plaie sur le squelette répond à la partie postérieure de l'embarrure. De l'angle antérieur du fragment enfoncé part une fissure qui s'étend très loin vers la région de l'orbite gauche, comme on peut le constater en prolongeant en avant l'incision du cuir chevelu. L'embarrure est dégagée à l'aide de la pince de Dalgren. Les bords de la perte de substance osseuse sont régularisés. On constate l'intégrité de la dure-mère. Il existe des caillots entre celle-ci et la voûte osseuse. Suture du lambeau cutané au crin de Florence. Mèche dont l'extrémité passe par la plaie contuse située au milieu du lambeau.

Le lendemain, la température est à 37 degrés. Le malade a repris connaissance.

Le 29, la mèche est enlevée. Le 13 novembre, la cicatrisation est parfaite.

Dépression du cuir chevelu au niveau de la brèche osseuse. Battement encéphalique. Aucun trouble fonctionnel.

Le diagnostic étant établi d'une façon exacte par l'incision exploratrice, que devons-nous faire?

Déjà Quénu, dans un mémoire ancien et dont j'ai rappelé

l'importance dans ma communication de 1907, avait recommandé la trépanation dans les fissures du crâne, comme moyen efficace à opposer à l'infection, quand il existe une plaie même minime du cuir chevelu.

Mais notre collègue n'envisageait que les formes graves et rapidement mortelles de l'infection.

Or, cette pratique que je n'ai cessé de suivre, m'a permis de rattacher depuis aux formes atténuées de l'infection une série d'accidents psychiques que mon interne Vuillet, dans sa thèse, a désigné sous le nom de troubles mentaux précoces, souvent considérés à tort comme des crises de délire alcoolique.

Tantôt ce sont des accès d'excitation maniaque, comme dans le cas que j'ai observé à Bichat et que je vous ai rapporté; tantôt ce sont des états mélancoliques, comme chez le malade que m'avait adressé le professeur Joffroy.

Dans tous ces cas, le syndrome est lié manifestement à une infection subaiguë et représente une des nombreuses formes cliniques du délire infectieux bénin. Il disparaît rapidement à la suite de la trépanation ou conduit le malade à l'asile, si la chirurgie n'intervient pas.

Je tiens surtout à insister devant vous sur les accidents tardifs.

Parmi ceux-ci, je fais une place à part à l'épilepsie, au sujet de laquelle je complète un dossier que je vous communiquerai prochainement, et ne veux envisager aujourd'hui, comme je l'ai fait en 1907, que les accidents psychiques proprement dits.

Une longue observation des aliénés m'a permis de faire à cet égard des constatations intéressantes.

Des nécropsies pratiquées à l'asile, surtout chez les déments, m'ont permis de reconnaître des lésions traumatiques anciennes, caractérisées par des fractures de la table interne (exostoses des aliénistes) et des reliquats de processus infectieux anciens (adhérences, foyer de sclérose, porencéphalie).

Certes, les foyers de sclérose peuvent tenir exclusivement à la compression, comme l'avait indiqué jadis notre éminent collègue Lucas-Championnière; mais quand ils sont liés aux adhérences et aux foyers porencéphaliques, leur origine infectieuse ne semble pas douteuse.

Ces lésions dont j'ai maintes fois constaté l'existence ont été signalées depuis longtemps dans l'intéressant travail de Christian et Dubuisson, publié en 1890, sur les troubles psychiques tardifs consécutifs aux traumatismes craniens.

Parallèlement à l'évolution anatomo-pathologique dont je ne connais bien que les termes extrêmes, celui contemporain du traumatisme et que nous constatons par l'intervention et celui que

nous apprécions à l'asile par les nécropsies, il est intéressant d'étudier l'évolution clinique.

Cette évolution commence souvent dès le traumatisme : à la sortie du malade à l'hôpital, celui-ci paraît guéri complètement, mais si l'on vient à ce moment à le faire examiner par un médecin aliéniste, ce que j'ai fait dans un certain nombre de cas, on constate qu'il existe déjà un déficit cérébral.

En dehors des cas où l'on observe des accidents locaux à une date plus ou moins éloignée de l'accident, les malades présentent en général des phénomènes diffus connus depuis Lasèque sous le nom de paralysie générale traumatique, et qu'un interne de nos asiles, Froissard, a sur mes conseils étudié récemment dans une thèse intéressante.

En étudiant de près les observations, on peut en extraire un certain nombre de cas que j'ai décrits sous le nom de démence traumatique et qui semblent en rapport avec le foyer de sclérose progressive que j'ai signalé plus haut. Sans vouloir insister trop longtemps sur des faits que j'ai déjà signalés, je dirai, en résumé, que les foyers infectieux contemporains d'un traumatisme cranien peuvent, quand ils n'entraînent pas la mort immédiate, donner lieu, en leurs formes atténuées, à des accidents psychiques précoces (troubles mentaux précoces) ou tardifs (démence traumatique) susceptibles, dans les deux cas, d'amener le malade à l'asile et d'entraîner la mort plus ou moins tardivement.

Voici les raisons qui me semblent justifier la pratique qu'à suivi Baudet sur mon conseil, et amener le chirurgien a étendre, comme je vous l'ai proposé en 1907, au point de vue prophylactique, les indications opératoires dans les traumatismes récents du crâne.

Messieurs, je vous propose de remercier M. Baudet de sa communication et de la déposer dans nos archives.

M. J. Lucas-Championnière. — Je me réserve de prendre plus longuement la parole à propos de l'intéressante communication de M. Picqué. Mais je tiens à relever ce que notre collègue dit de Sédillot. On ne peut considérer la pratique qu'il conseille que comme celle que tout le XVIIIe siècle avait conseillé. Ni lui ni moi n'avons rien eu à inventer là. Les chirurgiens de notre temps n'ont eu qu'à moderniser cette pratique, et à lui apporter les progrès de la technique et les méthodes de protection des plaies.

Sédillot, à peu près seul à l'époque, avait eu le grand mérite de préciser les indications du trépan pour les traumatismes du crâne, en donnant très nettement l'indication et la dénomination

de *trépanation préventive*, c'est-à-dire de celle qui est faite pour éviter les accidents qui se manifesteront à la suite des traumatismes, au milieu desquels on trouve des fractures du crâne méconnues.

Présentations de malades.

Arthrité chronique à type trophique, due au gonocoque.

M. Pierre Delbet. — Messieurs, je vous demande de bien vouloir regarder attentivement ce malade. Il n'a rien de bien particulier, mais la notion pathogénique sur laquelle je veux insister n'a d'intérêt que si vous voyez bien à quel type clinique il appartient.

Il a une arthrite chronique du genou gauche depuis dix-huit mois. Cette arthrite n'a eu aucune phase aiguë et, actuellement encore, elle est à peu près indolente et les mouvements sont libres.

Le genou est monstrueux. Quand on découvre le malade, la première idée qui vient est celle d'une arthrite tabétique. Mais le malade n'a aucun signe de tabes. On se rabat sur la syphilis; mais le malade n'est pas syphilitique. Alors, dans tous les cas de ce genre, on prononce les mots vagues de rhumatisme, d'arthrite sèche, qui ne sont que des aveux d'ignorance.

L'an dernier, j'ai étudié un genou du même genre et, avec mon ami le Dr Cartier, j'ai pu établir que l'arthrite était due au bacille de la tuberculose.

Le cas actuel serait moins agréable à notre collègue Poncet. Le malade n'a pas réagi à la tuberculine.

Toujours avec Cartier, car nous poursuivons ensemble l'étude de ces arthrites chroniques, j'ai ponctionné le genou, et, grâce à l'inoscopie, nous avons pu constater que le liquide, d'ailleurs parfaitement transparent, contient du gonocoque à l'état de pureté.

S'il est de ces arthrites qui sont dues au bacille de Koch, il en est aussi qui sont dues au gonocoque et il me paraît vraisemblable que bien d'autres micro-organismes à virulence atténuée sont capables de les produire.

Cancer du rectum opéré par fulguration,
par MM. SCHWARTZ et DE KEATING-HART.

M. DE KEATING-HART. — J'ai l'honneur de vous présenter ce soir, au nom de M. Schwartz et au mien, un malade atteint autrefois d'un cancer du rectum, volumineux et ulcéré, et qui présente à l'heure qu'il est une parfaite cicatrisation avec un retour complet de la santé générale après fulguration.

Le nommé Sacré est âgé actuellement de cinquante ans, boulanger de profession.

Son hérédité ne présente qu'une particularité intéressante : sa mère serait morte d'un cancer utérin.

Quant à lui, il aurait été atteint d'un chancre, au régiment, au cours de l'une de ses nombreuses blennorragies.

Le 21 octobre dernier, il entre à l'hôpital Cochin, dans le service du Dr Schwartz. Depuis un an, malgré un état général assez bon et un appétit demeuré intact, il avait commencé à ne plus pouvoir se livrer avec facilité à ses occupations habituelles.

Depuis le mois de janvier, il s'est mis à maigrir; au mois de mai, glaires sanglantes dans les selles, qui deviennent rubannées et très difficiles.

A la fin de juin, hémorragie extrêmement abondante par le rectum. Son amaigrissement est considérable (il a perdu une quinzaine de kilos). Point de dégoût pour la viande ni les matières grasses.

Le toucher rectal révèle, un peu au-dessus de l'anus, sur la partie postérieure du rectum, la présence d'une masse charnue, bourgeonnante, très irrégulière, très dure, haute de 5 centimètres environ, avec tendance à envahir les parois latérales, surtout à droite.

La paroi postérieure est infiltrée, épaissie; elle semble adhérente aux tissus de la fosse ischio-rectale, mais non au sacrum.

Paroi antérieure souple, paraissant saine, léger écoulement sanguin.

Petits ganglions inguinaux mobiles, indolores.

Un ganglion dans la région sus-claviculaire droite.

Opération le 3 novembre 1908. M. Schwartz pratique successivement :

1° Une dilatation anale;

2° A l'aide de la curette, des ciseaux et des pinces, un morcellement de la tumeur par arrachement et raclage de tout ce qui peut se détacher, laissant cependant certains éléments indurés mal délimités dans la plaie;

3° L'hémostase vasculaire;

4° Je pratique ensuite un premier étincelage qui délimite plus

nettement les éléments macroscopiques et détermine l'hémostase capillaire immédiate ;

5° Recherche par M. Schwartz de nouveaux noyaux qui se sont révélés pendant la manœuvre précédente. On constate à ce moment que la base indurée laisse une plaie formant les deux tiers d'un anneau autour des faces postérieures et latérales du rectum, et respectant la face antérieure (haute de 5 centimètres environ et large de 8 centimètres);

6° Je pratique aussitôt après un deuxième étincelage (CURATIF).

Suites opératoires. — On constipe le malade pendant une semaine. Pas de température, pas de douleurs. Deux lavages par jour à l'eau oxygénée (parésie vésicale, qui a duré cinq ou six jours : deux cathétérismes).

Examen le 26 novembre, c'est-à-dire après trois semaines et demie.

Cicatrisation presque complète réduisant la circonférence, de façon à permettre l'introduction facile de l'index ; au centre, existe une dépression non encore cicatrisée et d'un diamètre de 6 millimètres.

Le 12 décembre, légère hémorragie intestinale à la suite d'un effort violent. Un nouvel examen fait reconnaître, au-dessous de la cicatrice très souple qui a comblé l'ancienne lésion, un petit infundibulum d'un centimètre de profondeur portant sur sa lèvre antérieure un point induré, du volume d'une noisette, de nature douteuse.

Retouche le 19 décembre. Excision de cette lèvre antérieure et étincelage.

Suites normales. — Sortie de l'hôpital le 20 janvier, complètement cicatrisé. Le malade a repris et même dépassé son poids antérieur.

Son état général est florissant, ses forces revenues. Les matières sont d'un volume presque normal ; son sphincter fonctionne parfaitement ; il y a un certain degré de rétrécissement du rectum.

Conclusions. — 1° Présenté à titre de simple *cicatrisation*, après trois mois d'opération, avec retour de la santé générale : NON-GUÉRISON ;

2° Intérêt provenant :

a) D'une exérèse limitée aux seules lésions macroscopiques ;

b) Intégrité du sphincter ;

c) Diamètre rectal presque intact.

N. B. — L'examen histologique (pratiqué par les soins de M. Delval à l'hôpital Cochin) a confirmé le diagnostic clinique. Il s'agit d'un épithélioma cylindrique tubulé.

Présentations de pièces.

Papillome du bassinet.

M. F. Legueu. — Je vous présente un rein que j'ai récemment extirpé pour des hématuries importantes; il contient un papillome du bassinet.

Il s'agissait d'une malade de cinquante ans et qui, depuis six mois, avait eu, à plusieurs reprises, des crises d'hématurie. Le saignement était spontané, apparaissait sans cause, provoquait une violente crise de douleur dans le rein droit, qui devenait gros et très sensible; puis le saignement disparaissait, et il n'y avai plus aucun symptôme jusqu'à la prochaine crise.

Je vis la malade dans l'intervalle d'une de ces crises et je trouvai le rein droit mobile et un peu sensible, sans augmentation de volume.

Je diagnostiquai une tumeur du rein droit, et comme il n'y avait aucune augmentation de volume, je pensai qu'il s'agissait peut-être d'un papillome du bassinet. Le cathétérisme de l'uretère ne me donna, à ce point de vue, aucune indication.

A l'opération, je trouvai le rein petit et de surface normale; n'osant tout de même pas l'enlever sans être sûr qu'il était altéré, et ne trouvant pas dans une légère dilatation du bassinet de quoi expliquer les signes observés, je pratiquai l'incision du parenchyme et je vis un fragment de tumeur s'échapper, de telle sorte que je pouvais enlever le rein sans hésiter. La malade guérit.

A l'examen, vous voyez dans l'intérieur du bassinet une tumeur papillomateuse qui semble avoir empiété sur le parenchyme du rein, et, au premier abord, je crus, à la coupe du rein, avoir affaire à un cancer; mais l'examen histologique est venu lever tous les doutes; il s'agit d'une tumeur bénigne. C'est un papillome du bassinet.

Exostoses multiples de croissance.

M. E. Potherat. — Je vous présente des exostoses que j'ai enlevées, hier même, à un jeune homme de dix-sept ans, entré quelques jours auparavant dans mon service particulier de l'hôpital de Bon-Secours.

Ces exostoses ont tous les caractères des exostoses ostéogé-

niques ; elles sont rugueuses à leur surface externe, encroûtées de cartilage ; elles étaient séparées des parties molles par une bourse séreuse acquise, toujours grande et parfois chroniquement enflammée, ce qui rend compte des douleurs qu'éprouvait le malade au niveau de quelques-unes de ces exostoses.

Par leur partie profonde, elles étaient insérées sur le squelette, tantôt par une large surface (exostose sessile), tantôt par une surface étroite (exostose pédiculée). Et c'étaient ici les plus grosses qui étaient le plus pédiculées. Celles-ci étaient assez irrégulières, non seulement à leur surface, mais encore grâce à des prolongements étendus, poussés sans ordre.

Inutile, d'ailleurs, d'insister, car il me faudrait refaire l'anatomie pathologique des exostoses de croissance, dont ces pièces représentent tous les caractères.

Je veux surtout insister sur ce fait que ce jeune homme, et j'espère, d'ailleurs, pouvoir vous le présenter un jour, est un de ces types assez rares, en somme, sur le squelette desquels on voit un grand nombre d'exostoses. Celles que je vous présente, et qui varient du volume d'une mandarine à celui d'une grosse grenade, proviennent de l'extrémité inférieure du fémur de l'un et l'autre côté, et du tibia du côté gauche.

Mais ce malade en porte bien d'autres ; il en a dans le creux poplité, des deux côtés, il en a aux membres supérieurs, particulièrement à l'extrémité supérieure de ses humérus. Il en a une du volume d'une tête de fœtus au niveau de la crête iliaque du côté droit ; bref, ce sujet porte un grand nombre d'exostoses, et je ne pouvais songer un instant à enlever à mon malade toutes ces productions osseuses. C'est un type parfait de ces sujets à exostoses multiples dont M. Poncet a figuré deux squelettes dans le *Traité de Chirurgie* de Duplay et Reclus, et qu'il a empruntés au Musée d'anatomie pathologique de Lyon.

Par une de ces coïncidences dont la clinique nous fournit parfois l'exemple, j'ai, dans mon service de l'hôpital Broussais, un autre sujet représentant la même manifestation pathologique ; lui aussi porte un très grand nombre d'exostoses ostéogéniques, dont quelques-unes très grosses, plus abondantes aux membres inférieurs qu'aux supérieurs.

Je n'ai enlevé à ce jeune homme que quelques-unes de ses exostoses, celles qui, comme chez mon premier malade, le gênaient le plus, par leur volume ou leur siège, telles celles qui siégeaient à l'extrémité postérieure des deux 5es métatarsiens et qui rendaient presque impossible l'usage des chaussures.

En rapprochant l'un de l'autre ces deux sujets absolument semblables dans les manifestations de leur affection, et en comparant

leur cas à la description classique de cette affection, je puis faire les remarques suivantes :

Toutes les exostoses se sont développées au niveau ou au voisinage immédiat du cartilage de conjugaison des os longs ou des os plats (os iliaque). Ces exostoses ont manifesté de très bonne heure leur présence ; chez le premier malade, on avait remarqué des grosseurs anormales aux premiers temps de sa vie : ces grosseurs ont continué à se développer progressivement.

Je n'ai vu aucune exostose sur le crâne ou le rachis de mes malades, mais j'en ai observé sur la partie moyenne des côtes ; et en voici une du volume d'une mandarine, en forme d'ergot de coq, et qui siégeait sur le bord supérieur de la 9e côte gauche au niveau de sa partie moyenne. Or, la présence d'exostoses de croissance sur les côtes a été niée, et on a rattaché à la syphilis les quelques exostoses costales relatées. Ici, cette pathogénie ne me paraît pas pouvoir être, avec raison, invoquée.

Je note, en outre, la symétrie bilatérale des lésions ; je la retrouve chez mon premier malade, même au niveau du thorax ; j'ai dit que j'avais enlevé une grosse exostose de la 9e côte gauche ; or, la 9e côte droite porte, elle aussi, une exostose en un point exactement correspondant, mais beaucoup plus petite et non gênante, et, qu'en conséquence, j'ai respectée.

On a dit que ces exostoses ostéogéniques multiples se manifestaient souvent au niveau des pieds, des orteils, et jamais aux mains, ou tout au moins sur les phalanges. La première de ces deux affirmations est confirmée ici ; mes deux malades, et surtout le deuxième, ont des exostoses multiples des pieds et des orteils ; je n'en ai point observé de nettes au niveau du tarse, et particulièrement du calcanéum.

Mais la seconde affirmation ne doit pas être maintenue. En effet, mon premier malade porte une exostose assez volumineuse au niveau de la 1re phalange du médius du côté gauche ; cette exostose gêne même notablement le fonctionnement articulaire, et il y a treize ans (le malade avait alors quatre ans), on a voulu opérer ce doigt à l'hôpital Trousseau, où l'enfant avait été conduit par sa mère, allant demander un avis pour les exostoses multiples que présentait déjà notre malade, mais se refusant à toute opération.

Enfin, on a invoqué l'influence de l'hérédité pour expliquer l'apparition de ces anomalies osseuses. Or, mes deux cas ne peuvent nous renseigner d'une manière précise sur le rôle de l'hérédité. De mes malades, l'un, celui de Broussais, a un frère et un père qui portent, eux aussi, surtout le frère, de très multiples exostoses de croissance ; mais on ne note aucune exostose chez le

père, la mère ou les six frères et sœurs de mon second malade. On peut donc ici nier ou affirmer le rôle de l'hérédité. Je note, enfin, que mes deux sujets, étant du sexe masculin, rentrent dans la règle classique.

Le Secrétaire annuel,

LEJARS.

Paris. — L MARETHEUX, imprimeur, 1, rue Cassette.

SÉANCE DU 3 MARS 1909

Présidence de M. Reynier.

Procès-verbal.

La rédaction du procès-verbal de la précédente séance est mise aux voix et adoptée.

Correspondance.

La correspondance comprend :

1°. — Les journaux et publications périodiques de la semaine.

2°. — Une lettre de M. Le Fort (de Lille), remerciant la Société de Chirurgie qui lui a accordé le prix Dubreuil.

3°. — Une lettre de M. Rieffel, demandant un congé jusqu'au 15 juin, étant retenu par son cours le mercredi de 4 à 5 heures.

A propos de la correspondance.

M. Perier présente : *Quelques documents relatifs à la loi sur les accidents du travail.*

Messieurs, appelé par divers congrès internationaux à traiter de questions afférentes aux accidents du travail, j'ai réuni mes rapports sous le titre de : *Quelques documents relatifs à la loi sur les accidents du travail* en un faisceau dont je désire faire hommage à la Société de Chirurgie.

Je vous demande la permission de vous en lire la courte préface.

A entendre parler d'une médecine des accidents du travail, on

croirait volontiers qu'il s'agit d'une pathologie spéciale, comme si l'importance et la valeur des secours et des soins pouvaient varier suivant que l'accidenté est seul responsable de son accident ou que la responsabilité incombe à autrui, et alors, suivant que la responsabilité sera établie conformément au droit commun ou conformément à une loi spéciale. Si le médecin ne doit pas avoir deux poids et deux mesures, quel est donc pour lui le caractère spécifique de la loi sur les accidents du travail?

Ce qui la caractérise, c'est, d'une part, la déclaration obligatoire: sur ce point, la compétence du médecin est nulle; d'autre part, la tarification des frais : ici sa compétence est prépondérante toujours, exclusive le plus souvent, car il s'agit de chiffrer des pronostics et d'évaluer numériquement des incapacités. Ces quantités admises, la loi s'applique automatiquement en fixant une somme fort exagérée pour celui qui paie, notamment insuffisante pour celui qui encaisse.

Tout converge donc vers le règlement d'intérêts discordants purements pécuniaires, suivant un barême toujours provisoire, puisqu'il est modifiable tous les deux ans, et que toute rente fixée n'est définitivement acquise qu'après la troisième année.

Il ne faut pas s'écarter de ce point de vue, si l'on veut trouver le juste équilibre entre ces intérêts hostiles. Je me suis efforcé de ne pas m'en écarter dans les documents que je dépose sur le bureau de la Société.

Communication.

A propos des gangrènes diabétiques.

M. Tuffier. — La thermothérapie appliquée à la cure de la gangrène diabétique peut trouver des indications dans des états pathologiques différents et suivant des modes d'application différents que je vous demande la permission d'exposer d'après les faits qui me sont personnels. Depuis deux ans, avec le concours de M. Durey, j'ai dans mon service de Beaujon étudié l'action de l'air chaud comme celle des différents *agents physiques*.

Pour répondre à la question actuellement posée, je crois que la thermothérapie trouve son indication dans la thérapeutique de la gangrène diabétique sous trois modes d'application différents : 1° sous forme de *température isotherme* égale ou supérieure à la température du corps, 40 à 50 degrés; 2° sous forme *d'air surchauffé*

libre, c'est-à-dire jusqu'à 100 degrés environ; 3° comme *agent destructif* succédané de l'ancien fer rouge. C'est l'air surchauffé sous pression de 300 à 500 degrés.

L'*isothermie*, c'est-à-dire le maintien du membre dans une atmosphère libre, à la température constante du corps (40 degrés), a été employée par nous, depuis deux années, dans les cas de gangrène non encore confirmée, c'est-à-dire sur des membres en imminence de gangrène. Ces états pathologiques sont démontrés par les douleurs dans le membre ou par le refroidissement des orteils, généralement le second ou le premier orteil, et par un aspect violacé des téguments avec anesthésie fréquente, le tout étant permanent. En maintenant ces membres pendant plusieurs jours à la température centrale, nous avons vu les douleurs disparaître complètement, l'aspect violacé diminuer, puis disparaître. Le traitement a été de vingt-cinq jours dans un cas et de quarante-cinq dans l'autre. Avant de supprimer cette isothermie, il est bon de diminuer progressivement la durée et les séances d'air chaud. Après une première crise, nous avons vu survenir une nouvelle menace au bout d'un an chez un malade que j'ai vu avec le Dr Weber, et une seconde série de séances de thermothérapie a encore fait disparaître les accidents d'asphyxie locale.

Cette isothermie est encore applicable aux cas de gangrène *diabétique sèche confirmée par artérite*, pour favoriser la circulation dans le membre et diminuer ainsi les chances d'extension du processus morbide; nous avons employé tout dernièrement encore ce procédé chez un de nos malades qui avait une gangrène du pied droit et 166 grammes de sucre par litre. Il resta au n° 12 de la salle Jarjavay, du 21 au 28 janvier.

La gangrène était parfaitement limitée, la circulation du membre se faisait dans des conditions très satisfaisantes, ce qui n'empêcha pas cet homme de succomber dans le service à une attaque de coma diabétique.

En même temps se trouvait au n° 13 de la même salle une gangrène du pied, chez un diabétique ayant 27 grammes de sucre par litre; la gangrène étant sèche, bien limitée, le membre surchauffé depuis plusieurs semaines paraissant en bon état, je pensai qu'une amputation était le meilleur traitement; mon interne, M. Saissi, l'opéra et le malade a guéri avec un moignon parfait. Il ne faut donc pas être exclusif, et nous devons tenir compte de la variété de gangrène et de l'état du malade.

Je crois que la thermothérapie a réellement un avenir, et qu'elle est puissamment efficace pour retarder peut-être indéfiniment l'apparition de certains accidents de gangrène diabétique ou autre. Ni l'instrumentation, ni l'indication de ce procédé ne sont nou-

velles et je suis heureux de pouvoir réhabiliter à ce propos la mémoire d'un médecin français vraiment trop méconnu. C'est Guyot (1) qui, en 1840, a érigé en véritable méthode l'application d'air chaud permanente et a construit l'instrumentation nécessaire, ainsi qu'en témoignent le traité et les gravures qu'il nous a laissés. Comparez son instrumentation à celle qui nous revient aujourd'hui d'Allemagne, vous verrez que les dessins sont presque superposables. Si je tiens à cette citation, ce n'est pas pour diminuer la valeur des travaux postérieurs ou faire parade d'exégèse, mais parce que Guyot, que bien des qualités rapprochent, à l'envergure près, de Duchenne, de Boulogne, erra pendant dix ans dans nos services des hôpitaux, bien accueilli par quelques-uns et surtout par Velpeau, objet de rebuffades pour le plus grand nombre, mais toujours convaincu et parfaitement désintéressé, fournissant lui-même tous ses appareils. Sa pénible odyssée racontée par lui-même lui donne tous les droits à une place en relief comme initiateur de la thermothérapie. Je me suis servi d'appareils à peu près semblables aux siens ; le membre est enveloppé dans un cerceau à fractures, couvert de molleton, un thermomètre descend jusqu'au voisinage du membre, et une lampe à alcool, dont la distance d'un cylindre surchauffeur est bien calculée, suffit à donner une température constante. Sans doute les appareils électriques aujourd'hui en usage sont aussi commodes et plus pratiques, mais je n'ai pas eu l'occasion de les employer dans mon service.

Ce long exposé d'une thérapeutique préventive me permettra d'être bref dans la discussion des deux autres modes d'application de la thermothérapie. L'air chaud, destructeur, cautérisateur, vaporisateur de la gangrène diabétique, comme l'ont appelé les promoteurs de la méthode, a été appliqué en France dans ces temps derniers surtout, par Prat d'abord, à l'hôpital Gouin dans le service de mon élève Bonamy qui a communiqué l'année dernière des cas intéressants à la Société de l'Internat, puis dans mon service au mois de juin dernier. C'est là un mode de destruction de la gangrène, destruction aseptique analogue à celle que Nélaton obtenait avec son cautère à gaz et Félizet avec son chalumeau.

Le seul cas où j'ai employé cette méthode, démontre que si elle peut détruire la gangrène mieux que ne le ferait le fer rouge, elle ne met pas le malade à l'abri de la toxémie capable de le tuer. Je crois qu'elle n'est applicable que dans les gangrènes diabétiques humides accompagnées de phénomènes inflammatoires. C'est un de ces cas que j'ai eu à traiter avec mon ancien

(1) Guyot. *Traité de l'incubation et de son influence thérapeutique*. Paris, 1840.

élève Wormser et M. Durey. Malgré la carbonisation de la région gangrenée, le malade mourut pendant le traitement d'accidents dus au coma diabétique.

De nombreux appareils ayant tous le même principe ont été construits; celui de Gaiffe employé par M. Vignal, présenté par Ricard, a sur l'appareil de Prat l'avantage de remplacer le thermocautère, qui est au centre de l'appareil, par des lames électriques portées au rouge; il est plus facilement graduable, mais l'existence d'un moteur et d'une pompe rotative peut être le sujet de quelques pannes.

Enfin, l'air surchauffé entre 50 et 120 degrés appliqué au traitement de la gangrène diabétique trouve son application dans deux conditions différentes : 1° sous forme de douches d'air chaud, comme le faisait et le recommandait Prat, à la surface de la plaie gangreneuse déjà détruite, c'est un caustique léger, un excitant qui active très rapidement la cicatrisation, mais il n'a aucune action sur la gangrène; 2° appliqué au contraire sur tout le membre comme bain d'air surchauffé le procédé devient un succédané de celui que nous avons décrit, c'est-à-dire qu'il amène dans tout le segment surchauffé une hyperhémie active susceptible de diminuer les chances d'envahissement des régions sphacélées et d'aider à la cicatrisation.

Tels sont, Messieurs, les faits qui ressortent de notre pratique. Je voulais vous les exposer pour contribuer à mettre au point cette question, d'ailleurs très vaste, de la thermothérapie appliquée à cette redoutable gangrène diabétique.

Rapports.

Gastrotomie pour corps étranger (broche métallique) chez un enfant de neuf mois, par M. le Dr Le Jemtel (d'Alençon).

Rapport par M. A. BROCA.

Le 26 octobre au soir, une fillette de neuf mois, jouant dans son lit, avala sa broche à bavette, évidemment ouverte. D'où vives suffocations, vite calmées, et, le 27, on vit à la radioscopie l'épingle ouverte, pointe en haut, à peu près à hauteur de la fourchette sternale. Admettant à juste titre qu'un essai d'extraction au

panier ou à la pince serait dangereux, M. Le Jemtel songea à refouler l'objet dans l'estomac avec une olive. Heureusement, il remit l'intervention au lendemain et vérifiant alors la place de la broche, il la vit dans le cul-de-sac gauche de l'estomac. Il songea donc à attendre, sous le contrôle des rayons X, une migration spontanée : mais, comme deux jours après il ne constata aucun déplacement, il craignit que la pointe ne fût fichée dans la paroi et il pratiqua une gastrotomie qui fut efficace et bénigne. Sa conduite fut donc celle qu'ici même tous nous avons conseillée, et je vous propose de le remercier de son observation tout en le félicitant de son résultat.

Un cas de pseudo-hermaphrodisme masculin externe; sarcome de l'ovaire; laparotomie, par M. le Dr Bégouin, agrégé de la Faculté de Bordeaux.

Rapport par M. A. BROCA.

Les cas sont relativement fréquents où un sujet d'apparence féminine est en réalité un hypospade périnéoscrotal avec cryptorchidie. Je vous rappellerai même qu'il y a peu de temps je vous ai présenté — mais dans cette forme il s'agit d'une rareté — un garçon, à testicules intra-abdominaux, dont les organes externes avaient l'aspect d'une vulve et d'un hymen normaux.

Il est exceptionnel de rencontrer l'anomalie inverse, où un extérieur masculin correspond à un sexe réellement féminin, avec ovaires dans le ventre. C'est un cas de ce genre que nous soumet M. le Dr Bégouin.

Un garçon de sept ans, fort comme à huit ou dix ans (poids, 34 kil. 500; taille 1m34), peut être un peu féminin d'allure générale, lui fut présenté le 3 mars 1904 parce qu'il portait une tumeur abdominale datant de six mois. Depuis un an environ, il s'était développé de façon surprenante, sa verge avait grossi, sa voix muait; des poils avaient poussé au pubis, les seins étaient gros comme ceux d'une fille de treize à quatorze ans. Il y avait hypospadias pénien, et le testicule gauche manquait dans les bourses; à droite, une hernie coiffait une masse ressemblant au testicule. La tumeur abdominale ressemblait à un fibrome utérin ou ovarien; mais n'ayant aucun doute sur le sexe du malade, M. Bégouin diagnostiqua un fibrome du mésentère.

Le 14 mars fut pratiquée la laparotomie : et M. Bégouin trouva une tumeur solide ovarienne en connexion avec une trompe nor-

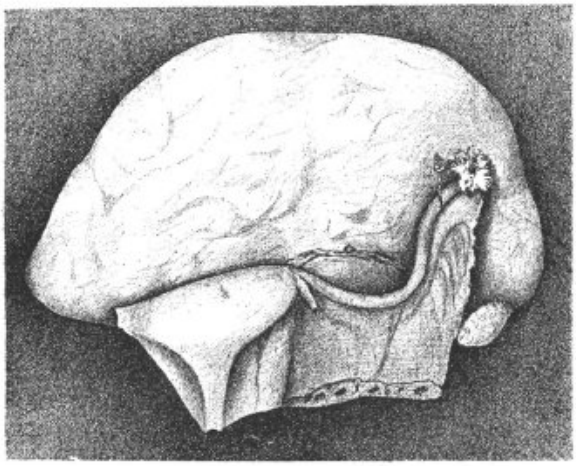

Fig. 1. — Face extérieure de l'ovaire, de la trompe et de l'utérus.

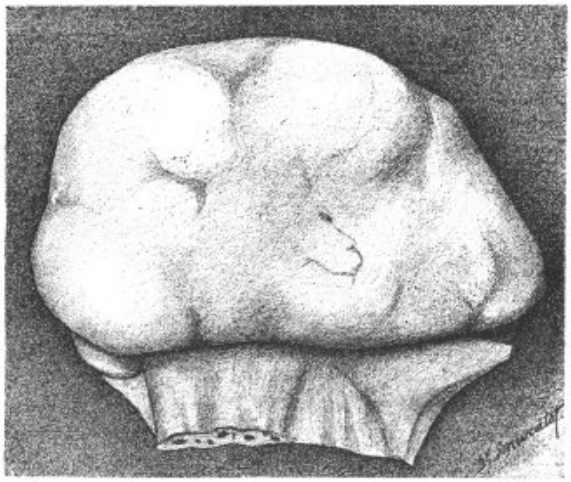

Fig. 2. — Face postérieure de l'ovaire et du ligament large.

male et un utérus atrophié. Un tractus fibreux représentait le vagin. Utérus et ovaire gauche furent enlevés; ovaire et trompe droits, situés dans une hernie dont fut faite la cure radicale, n'avaient pas de pédicule utérin; ils furent au cours de l'opération réduits dans le ventre.

L'examen histologique de la tumeur, pratiqué par M. Sabrazès, a démontré qu'il s'agissait d'un endothélio-fibro-myxosarcome de l'ovaire.

Les figures annexées à ce rapport montrent les connexions de l'utérus, de la trompe et de l'ovaire néoplasique.

L'examen des organes génitaux fut fait minutieusement après cette découverte :

La verge est un peu courte, mais bien dessinée avec un gland

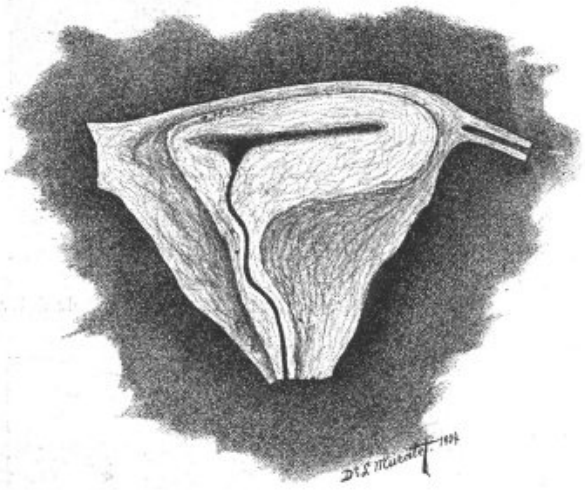

Fig. 3. — Coupe transversale de l'utérus.

et un prépuce régulier; elle présente un hypospadias pénien tel que l'orifice du méat s'ouvre à 3 centimètres du gland, auquel il est relié par une bride en forme de gouttière, qui, trop courte, incurve la verge. Au-dessus de sa racine, des poils assez longs forment une touffe bien limitée. Le scrotum est aplati, vide et plissé; ses rapports avec la verge auraient dû tout de suite attirer l'attention : en effet, au lieu de commencer au-dessous de celle-ci comme normalement, le scrotum existe déjà au-dessus d'elle, si bien que la verge émerge presque du centre de ce scrotum qui l'encercle de tous côtés, rappelant bien plus la situation des grandes lèvres par rapport au clitoris que celle du scrotum par rapport à la verge.

L'urètre n'accompagne pas non plus la verge comme normalement; une sonde introduite dans le méat, au lieu de suivre la face inférieure de la verge, s'en éloigne en effet considérablement pour aller passer au-dessous de la symphyse pubienne. Entre le

méat et l'anus, il n'y a qu'un raphé régulier au milieu duquel on ne distingue aucune apparence de vagin, aucun orifice.

Quatre ans après, le 25 novembre 1908, l'enfant, âgé de douze ans, est grand et fort pour son âge, sa santé est parfaite.

Jusqu'à présent, il n'a point présenté de congestion périodique pouvant rappeler une suppléance menstruelle. Sa taille est de 1m,50; son squelette paraît bien développé. Le bassin présente les caractères de celui d'un homme et il en est de même de son thorax. Les seins sont beaucoup moins développés qu'il y a quatre ans : ce sont actuellement ceux d'un garçon. Sa musculature est celle d'un adolescent de son âge; son visage frais, rose, est bien celui d'un garçon.

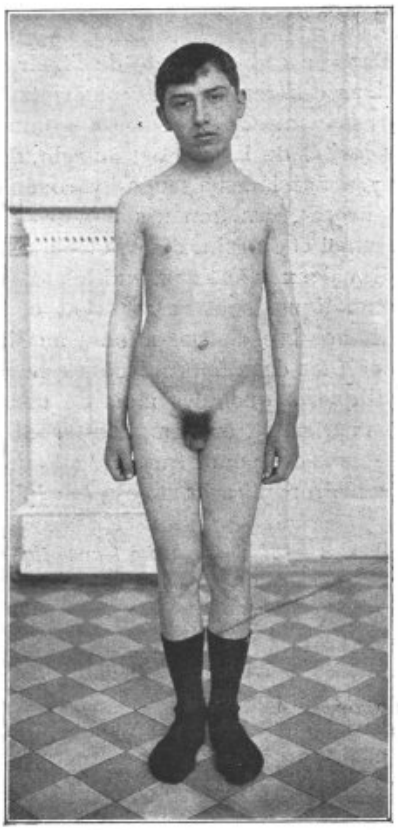

FIG. 4.

L'apparence des organes génitaux externes, constatée en 1904, ne s'est aucunement modifiée. Le palper abdominal ne décèle aucune récidive de sarcome.

Georges F..., dont l'intelligence et la vivacité s'étaient ralenties avant son opération, reprit rapidement la tête de sa classe, à son retour, et il la conserve encore. Les parents, prévenus de l'erreur de sexe, ont décidé de ne rien dire et de ne pas faire modifier l'état civil de leur enfant.

Aujourd'hui, il est élève à l'école de garçons; il partage avec entrain tous les jeux violents de ses camarades.

Hydronéphrose et pseudo-hydronéphrose traumatique,

par M. FERRON (de Laval).

Rapport par M. LEGUEU.

Dans le cadre discuté de l'hydronéphrose traumatique, deux lésions différentes sont comprises. Il y a d'abord des hydronéphroses vraies, c'est-à-dire des tumeurs qui se développent *dans* les cavités du bassinet et du rein, dont elles sont une dilatation. Il y a aussi des pseudo-hydronéphroses, c'est-à-dire des périnéphroses, des tumeurs liquides qui se développent *autour* du bassinet et du rein, dans le tissu cellulaire périrénal.

Ces deux affections, qui n'ont de commun que leur origine traumatique, sont rares et ne comptent l'une et l'autre qu'un petit nombre d'observations; aussi, pouvons-nous accepter avec intérêt les deux faits suivants que M. Ferron a observés dans sa pratique, à quelques mois de distance. Ses deux observations, bien prises, très complètes, sont de nature à préciser quelques-uns des points qui rendent encore si obscure cette question des hydronéphroses et des périnéphroses traumatiques.

OBS. I. — *Hydronéphrose traumatique vraie. — Néphrectomie lombaire par morcellement, incomplète. — Fistule consécutive. — Néphrectomie et urétérectomie complémentaires.*

Victor L..., âgé de dix-neuf ans, était occupé à décharger, en juin 1906, une charrette de bottes de foin ; sa fourche insuffisamment enfoncée, il perd l'équilibre et tombe en arrière, sur le dos; il ressent une violente douleur dans la région lombaire droite, mais ne perd pas connaissance ; il se relève et peut gagner la ferme, distante d'environ 30 mètres ; il se couche. La chute avait lieu à trois heures de l'après-midi; deux heures après, il pisse du sang; le lendemain, mardi, l'hématurie continue toute la journée; les mercredi et jeudi, les urines redeviennent claires; le vendredi, nouvelle hématurie et dysurie. Le Dr Buineau, appelé, diagnostique une lésion du rein, conseille le repos et surveille le malade au cas où une intervention chirurgicale lui paraîtrait indiquée.

Les urines étaient uniformément rouges: il s'agissait d'hématuries totales. Le mercredi, jour où l'hématurie a cessé, le malade ressent une sensation de plénitude dans le flanc droit; il lui semble que celui-ci grossit; pas de fièvre.

Dix jours après, légère hématurie, douleurs dans la cuisse, l'aine; apparition d'une ecchymose à la face antérieure et dans le flanc. Je vois le blessé pour la première fois le 13 juillet, soit un mois après l'accident; il marche péniblement, le corps plié en avant et à droite, la

main droite appuyée sur le flanc ; il souffre beaucoup ; je le fais étendre et découvre une énorme tumeur abdominale qui occupe le flanc, la fosse iliaque, l'hypogastre, et dépasse de beaucoup la ligne médiane ; la fosse lombaire est convexe ; la tumeur est mate à la percussion ; la matité se continue avec celle du foie et remonte dans l'aisselle jusqu'au niveau d'une ligne transversale passant par le mamelon ; en arrière, la matité dépasse l'angle de l'omoplate ; par le toucher rectal, je suis très facilement le pôle inférieur de la tumeur ; celle-ci est dure, très tendue, la fluctuation, peu nette, à cause de la tension de la poche ; à l'épigastre, je sens une corde rouler sous le doigt, et qui n'est autre que le côlon transverse ; à la limite de la tumeur, je perçois de la crépitation amidonnée due à de la péritonite adhésive ; les limites de la tumeur sont diffuses : j'insiste sur ce caractère. Enfin, l'auscultation ne s'entendait pas dans toute la zone correspondant à la matité ; le blessé était pâle, souffrait beaucoup ; pas de fièvre ; urines claires, abondantes.

Je fais le diagnostic de pseudo-hydronéphrose traumatique ; en me basant sur l'apparition rapide de la tumeur (chute le lundi, grosseur dans le flanc le flanc le mercredi), son volume énorme, ses limites diffuses. Je propose une opération, qui est acceptée. J'hésite à faire une ponction, sachant cependant que celle-ci a été suivie de guérison dans les cas de pseudo-hydronéphrose. L'opération a lieu le 14 juillet, le malade ayant souffert toute la nuit ; décubitus latéral gauche, cuisse gauche fléchie, cuisse droite étendue ; coussin lombaire. Je reconnais la douzième côte longue, la crête iliaque, la ligne épineuse, le bord externe de la masse sacro-lombaire ; incision recto-curviligne de Guyon que je prolonge jusqu'à l'épine iliaque antérieure ; section des plans musculaires superficiels, grand oblique et grand droit. Je reconnais très bien le petit dentelé postérieur et inférieur et le petit oblique ; mais, ensuite, les plans anatomiques ne sont plus distincts. J'incise peu à peu et prudemment des tissus durs fusionnés les uns avec les autres. Je ne vois à aucun moment de graisse. A un moment donné, un flot de liquide d'odeur urineuse s'écoule. J'évalue la quantité à 4 litres ; il ressemblait à du bouillon trouble ; à la fin de l'écoulement, il y avait des flocons fibrineux (je fis mesurer ce que j'avais pu recueillir, il y avait très exactement 3 litres ; 1 litre fut certainement perdu). Pas trace de sang. Je mets deux pinces à annexes sur les deux lèvres de l'incision et, avec des compresses montées, je nettoie l'intérieur de la poche, qui est toujours énorme ; j'agrandis l'incision en haut et en bas et je recherche le rein, car je suis toujours convaincu qu'il s'agit d'une pseudo-hydronéphrose ; je ne sens rien, et, pensant que cela tient au gant de Chaput, je dégante ma main droite. Je cherche le rein en arrière, en avant, en bas, dans les différentes positions où cet organe a été signalé dans les pseudo-hydronéphroses ; je ne trouve toujours rien ; ma main se promène tout à son aise dans la cavité qui s'est fort peu rétractée à la suite de l'évacuation du liquide ; avec la main gauche, je refoule la paroi abdominale antérieure et ne suis pas plus

heureux. C'est alors que je pense avoir fait une erreur de diagnostic, et je me demande si je ne suis pas en présence d'une vraie hydronéphrose, c'est-à-dire d'une collection intrarénale. J'introduis de nouveau ma main : la poche est uniformément lisse, il n'y a aucune espèce de saillie ni de cloisons à l'intérieur; je décolle chaque lèvre et, ne trouvant pas de plan de clivage, je dois le faire au bistouri en tirant sur la pince mise sur chaque lèvre; la lèvre externe est très adhérente, de même la lèvre interne. Je me dis que si la poche est intrarénale et s'il me faut l'enlever, j'aurai les plus grandes difficultés. Je me sers alternativement des ciseaux et du bistouri, et finis par décoller successivement chaque lèvre; je résèque la lèvre inférieure pour l'examiner et vois très nettement des pyramides de Ferrari; j'en vois aussi sur la lèvre externe. J'étais donc dans le rein, en présence, par conséquent, d'une hydronéphrose traumatique vraie. Etant donnée la grandeur de cette poche, je préfère l'enlever pour éviter une fistule; mais je prévois que je ne pourrai enlever ce rein d'un bloc et que je devrai procéder par morcellement; je décolle, toujours très péniblement, la poche en dehors et en dedans, réséquant et mettant des pinces sur la partie restante pour avoir une prise. J'essaie d'aller en bas vers la crête iliaque pour enlever le pôle inférieur du rein, afin d'avoir du jour; mais il m'est impossible de décoller dans ce sens et de pouvoir isoler ce pôle inférieur. J'en résèque le plus possible. C'est alors que je me reporte vers la partie moyenne du rein, réséquant au fur et à mesure les parties décollées; cela ne saigne pas trop. A un moment donné, en dedans, je tombe sur l'uretère, qui est un peu dilaté, mais pas autant que je l'aurais cru; il ne ressemblait nullement aux uretères de reins hydronéphrotiques que j'avais vus. Je le décolle très difficilement, *car il était entouré de tissu scléreux*, et, en l'examinant, je vois une déchirure longitudinale longue d'environ 2 centimètres. Je me demande si cette déchirure s'est produite au moment de la chute ou si ce n'est pas moi qui l'ai faite avec les ciseaux ou le bistouri. Je penche plutôt vers cette hypothèse. Je ne touche pas à l'uretère et vais chercher la partie supérieure du rein, qui est tout entière sous-costale. Je la décolle très péniblement; cela saigne beaucoup, mais j'ai la satisfaction d'extraire tout le pôle supérieur du rein. Je me hâte le plus possible, car le malade est très pâle et son pouls à peine perceptible. Je mets deux clamps sur le pédicule rénal, qui est court, et coupe au delà, en ayant soin de laisser un peu de tissu rénal pour que mes clamps ne dérapent pas. J'aurais eu les plus grandes peines à faire des ligatures sur ce pédicule; j'ai donc enlevé tout le rein, sauf une petite partie du pôle inférieur qui tient intimement à la crête iliaque. J'en détache encore aux ciseaux ce que je puis décoller. J'avais morcelé le rein en quatorze morceaux y compris le pôle supérieur, qui était en entier. J'assèche la brèche opératoire, mets deux gros drains qui émergent de la plaie exactement au niveau du tubercule du fascia lata; suture rapide de la plaie à un plan, agrafe Michel.

Le malade est de plus en plus pâle; pouls imperceptible, piqûres d'éther, d'huile camphrée. Je le fais porter rapidement dans le lit où

des bouillottes chaudes sont préparées. J'ai la satisfaction, au bout d'une demi-heure, de voir le pouls et le facies meilleurs.

J'ai donc fait une néphrectomie en laissant tout l'uretère et quelque peu du pôle supérieur. Je revois mon opéré à trois heures ; shock opératoire. Je fais passer dans la journée un litre de sérum à doses espacées ; le pouls est à 112; le malade n'a pas uriné.

Je reviens à sept heures ; toujours pas une goutte d'urine.

Température, 37°8 ; le pansement est inondé; odeur urineuse des plus nettes. Je le fais entièrement ; les compresses autour des drains sont sanglantes ; je mets beaucoup de coton stérilisé autour des deux clamps, dont les anneaux dépassent le pansement à travers une brèche que j'ai faite au bandage de corps.

Le lendemain, 15 *juillet*, il y a un litre d'urine claire dans le bocal; le malade n'a pas eu besoin d'être sondé ; pansement, odeur urineuse des plus caractéristiques ; le malade a rendu des gaz dans la nuit.

Température matin, 37°4 ; le soir, 37°7 ; pouls, 126, facies bon, ventre non douloureux, langue humide; 200 grammes de sérum dans la journée.

16 *juillet*. — Température matin, 37°8 ; soir, 37°4. Pouls : matin, 120 ; soir, 116. Ablation des clamps que je desserre progressivement et laisse en place ; il ne se produit pas d'hémorragie, je les enlève ; toujours odeur d'urine.

Le malade indocile a bougé ; hémorragie assez sérieuse l'après-midi, non inquiétante cependant ; 200 grammes de sérum.

Je refais à nouveau le pansement ; la quantité d'urine n'est pas marquée sur la feuille de température du 16 *juillet* jusqu'au 23 *juillet*.

18 *juillet*. — Huile de ricin.

23 *juillet*. — Ablation d'un drain ; température le soir, 38 degrés ; 2 litres 3/4 urine.

Du 23 *juillet* au 11 *août*, la quantité d'urine émise en vingt-quatre heures a varié entre 2 litres, 2 litres et demi ou 2 litres trois quarts, sauf le 7 *août*, où elle est de trois quarts de litre, le 9 *août*, de 1 litre et demi.

Le 11 *août*, ablation du deuxième drain ; tous les jours je fais le pansement, et au moyen d'une longue canule de Braun j'injectais de l'eau oxygénée ; la quantité d'urine sécrétée par la fistule était très abondante. Je fais prendre des pilules de bleu de méthylène, les urines vésicales étaient bleues ainsi que les pièces du pansement. L'opéré quitte l'hôpital et va se faire soigner chez lui ; pansé d'une façon insuffisante, il me revient très infecté ; il s'agit maintenant d'une fistule *uro-purulente* ; température atteint tous les soirs, 39 degrés ; le facies est celui d'un infecté, teint terreux, inappétence, diarrhée ; la région lombaire manque de souplesse ; uretère douloureux sur tout son trajet, particulièrement au niveau de la ligne réunissant les épines iliaques antéro-supérieures ; je ne puis songer à faire une urétérectomie.

Le 15 *septembre* 1906, je fais donner quelques bouffées de chloroforme, débride largement au-dessus et au-dessous de la fistule et mets un gros drain qui s'enfonce vers la colonne vertébrale sous les côtes,

en un mot du côté du pédicule rénal. Je veux profiter de l'occasion pour voir si je retrouve la petite portion du pôle inférieur du rein ; tout est transformé en un tissu fibreux très dur et ne ressemblant en rien à du tissu rénal ; lavages quotidiens à l'eau oxygénée ; sous l'influence de ce drainage l'état général redevient meilleur ; la mauvaise odeur du liquide uro-purulent disparaît, le pus devient de moins en moins abondant, l'appétit renait. L.... retourne chez lui, où il se panse lui-même deux fois par jour ; la quantité de pus diminue et c'est l'urine qui domine maintenant. L.... peut se livrer à différents travaux, ne souffrant pas du tout de son côté ; mais, importuné par cet écoulement d'urine dont l'odeur le gêne, ainsi que, prétend-il, les gens qui vivent avec lui, il désire vivement être débarrassé de cette fistule ; je le fais patienter. J'attribue la fistule urinaire au reflux de l'urine vésicale par l'uretère ; pour moi, la faible portion du pôle inférieur du rein ne joue aucun rôle ; du reste, la suite le montrera. Le malade ayant complètement repris ses forces pendant un séjour à la campagne, je me décide à intervenir ; j'eus soin pendant quelques jours de désinfecter le trajet fistuleux à la teinture d'iode au moyen d'une canule de Braun, qui s'enfonçait toujours en haut et en dedans vers le pédicule rénal.

Opération le 29 avril 1907. — Décubitus latéral, cautérisation des bords de la fistule au thermo ; lavages de la région opératoire, teinture d'iode autour de et dans la fistule ; introduction d'un stylet que je pousse aussi loin que possible ; une pince de Museux ferme la fistule et maintient le stylet en place ; je fais une incision en avant de la pie-mère, et l'arrête à l'épine iliaque. Je me propose de réséquer la fistule, ce que je croyais facile, en ayant comme guide le stylet ; mais je touche sur une masse dure, lardacée, où je ne distingue rien. Je crains de blesser des organes importants (duodénum, veine cave ou côlon ascendant).

Je prolonge l'incision jusque près du bord externe du droit, où je le relève légèrement pour éviter l'anneau inguinal externe; je coupe successivement les différents plans de la paroi abdominale qui, ici, sont naturellement très reconnaissables; j'incise le grand oblique, le petit oblique, le transverse, le fascia transversalis et refoule le péritoine avec les intestins ; je cherche l'uretère dans la partie tout inférieure de mon incision et pour cela, après avoir décollé le péritoine jusqu'au psoas, je le cherche en avant contre la séreuse, sachant qu'en décollant cette dernière j'avais entraîné l'uretère avec ; il me semble le voir et le sentir ; j'incise le fascia rétrocolique ; je distingue très nettement un cordon que j'isole et décolle de façon à pouvoir le soulever, et je passe une compresse au-dessous de lui pour le tendre et le suivre de bas en haut *comme un fil d'Ariane*, c'est bien l'uretère ; la direction est tout d'abord facile, mais l'adhérence augmente à mesure que je monte ; et je dois me servir exclusivement des ciseaux ou du bistouri ; l'adhérence avec le péritoine est intime ainsi qu'avec le gros intestin ; j'avance très doucement et très prudemment ; néanmoins, j'ouvre trois fois le péritoine, que je suture immédiatement au fil de lin ; plus je m'approche de la région du pédicule rénal, plus les difficultés augmentent ; avec de la

patience, je finis par disséquer complètement tout l'uretère et je vois que celui-ci va dans la profondeur rejoindre à angle aigu le stylet que je sens à travers les parties indurées. La compresse que j'avais passée sous l'uretère et dont les deux chefs étaient pris dans une pince m'a été d'un grand secours; en la faisant glisser progressivement de bas en haut, je tendais l'uretère, ce qui facilitait sa dissection. J'abandonne l'uretère et achève de disséquer la fistule en me guidant sur le stylet et sur l'uretère ; j'achève à coups de ciseaux courbes la libération de l'uretère et de la fistule au point où les deux conduits se fusionnaient et je les enlève d'un bloc. J'avais été très prudent à cause du duodénum, et de la vessie cave, que je n'ai d'ailleurs pas vus, mais que je savais être proches; avec une curette, je gratte doucement le point où se joignaient la fistule et l'uretère et j'enlève quelques fongosités. Je cherche avec une sonde cannelée, puis avec un stylet, si je suis bien allé dans ma dissection jusqu'à l'extrême limite de la fistule; j'ai la satisfaction de le constater; je craignais, en effet, que cette fistule ne mène dans une poche sous-costale; je nettoie la région opératoire et reviens à la partie inférieure de l'incision pour décoller l'uretère de haut en bas, cette fois jusqu'au delà du détroit supérieur ce qui est assez facile en faisant récliner la lèvre interne avec la large valve sus-pubienne de Doyen. Ligature le plus loin possible de l'uretère au catgut, pince de Kocher au-dessus ; section au thermo entre les deux ; suture rapide à un plan. Je mets un gros drain au bas de l'incision, un autre dans la région du pédicule rénal qui sort au niveau de l'ex-fistule exactement au tubercule du fascia latéral. Suites opératoires parfaites; l'opération a duré exactement une heure cinq.

Le pansement est fait dès le soir, il est mouillé comme lors de la première intervention, mais je fais la différence entre les deux liquides: celui-ci est dû à un suintement provenant du vaste décollement que j'ai dû faire et rien ne rappelle l'urine qui a une odeur *sui generis* qui ne trompe pas, surtout quand elle a séjourné un certain temps au milieu des pièces d'un pansement; le malade trouve, lui aussi, que l'odeur est différente.

En raison du suintement abondant, je fais deux fois par jour le pansement ; les jours suivants, je donne du bleu de méthylène, l'urine vésicale est bleu foncé, mais les pièces du pansement sont incolores. Je dois dire qu'au moment de cette intervention, j'avais cherché en bas du côté de la crête iliaque les débris de la partie inférieure de la poche, mais vainement.

J'enlevai le drain inférieur au bout de dix jours, celui correspondant à l'ancienne fistule fut laissé plus longtemps. Je donnai à différentes reprises du bleu de méthylène, et jamais le pansement ne présenta de coloration verte.

La cicatrisation, c'est-à-dire l'oblitération de la fistule, était complète le 15 *août*.

Parmi les détails qui abondent dans cette observation, plusieurs méritent d'attirer notre attention.

Il est tout d'abord un point qui est enveloppé d'obscurités. C'est celui de la fistule consécutive à la première opération. M. Ferron attribue la fistule uro-purulente à l'uretère ; il la considère comme une de ces fistules vésico-urétérales qu'on voit quelquefois, après la néphrectomie, remonter jusqu'à la région lombaire les urines du rein conservé. M. Ferron base sa conviction sur les constatations faites au cours de la troisième opération, sur la continuité de la fistule avec l'uretère, sur sa guérison après l'urétérectomie et sans qu'on ait touché aux fragments conservés du rein, enfin sur l'absence d'élimination de bleu de méthylène par la région lombaire à la suite de cette urétérectomie. Et, sans doute, ces raisons sont très sérieuses, mais il y a cependant dans cette affirmation une contradiction ; comment se fait-il que cet uretère qui était assez rétréci pour causer l'hydronéphrose, dont je vais parler, ait été cependant assez large pour permettre aux urines de la vessie de remonter jusqu'à la région lombaire? Il est regrettable que ce point n'ait pas été éclairci par des injections de bleu dans la vessie avant la dernière opération.

J'en viens à la question qui fait le fond même de l'observation de M. Ferron, à savoir à celle de l'hydronéphrose traumatique.

Et tout d'abord, il s'agissait bien ici d'une hydronéphrose vraie ; sur ce point capital, il ne saurait y avoir place au doute ; les descriptions très circonstanciées données par M. Ferron avec un grand luxe éclaircissent ce point d'un grand jour. C'est bien dans la cavité du bassinet et du rein que s'est constituée cette volumineuse collection liquide; elle est donc bien une hydronéphrose.

Ses rapports avec le traumatisme sont plus difficiles à définir. L'hydronéphrose traumatique eut une fortune malheureuse; à chaque pas son existence même fut contestée depuis Monod jusqu'au rapport de Grégoire et Duval en 1906. Moi-même, en 1895, je ne trouvais pas les observations suffisantes pour la conserver; mais depuis, des observations plus précises ne permettent pas de douter de sa présence ; il est des hydronéphroses qui se développent à la suite d'un traumatisme. Dire dans ces cas que l'hydronéphrose existait avant et que le traumatisme a eu seulement pour rôle de révéler l'hydronéphrose est une opinion qui ne résiste pas à l'analyse des faits. Lorsqu'un malade porteur d'une hydronéphrose jusqu'alors latente reçoit un de ces traumatismes graves dont nous parlons en ce moment, il rompt sa poche et la lésion que ce malade présente au chirurgien est un mélange d'hydronéphrose rompue et de périnéphrose; des observations de

Montprofit (1), de Suter (2) et de Nové-Josserand (3) nous montrent des exemples de ces hydronéphroses rompues, et dans quelques jours je vous montrerai une pièce de ce genre qui m'a été envoyée par M. Denis (de Dreux).

Ce sont là des faits très exceptionnels, et lorsque l'on trouve une hydronéphrose qui est apparue à la suite d'un traumatisme, on doit interpréter la succession comme une relation de cause à effet, surtout quand elle se rencontre souvent et avec une évidente netteté comme chez le malade de M. Ferron.

Mais quelle est la pathogénie de cette hydronéphrose ? Il en est de *tardives* qui se développent plusieurs années après le traumatisme ; et il est vraisemblable qu'elles résultent d'une contusion de l'uretère ; celle-ci a produit un rétrécissement de l'uretère, et il se produit plus tard une hydronéphrose par rétrécissement traumatique de l'uretère.

Mais il en est aussi de *précoces* et pour lesquelles l'explication que je viens de rappeler ne peut plus prévaloir.

Ici, est-ce le caillot qui oblitère l'uretère comme le pense Paul Delbet ? L'explication de Moser me paraît beaucoup plus vraisemblable ; l'hématome périrénal enveloppe aussi l'uretère et produit à son pourtour cette sclérose qui comprime le conduit et provoque ces compressions incomplètes desquelles peut seulement résulter ces si volumineuses hydronéphroses. Et, de fait, dans cette observation, on est frappé par l'adhérence de cette poche à tous les tissus avoisinants ; il est donc légitime de penser que cette sclérose s'est étendue au pourtour de l'uretère et l'a partiellement étouffé.

Obs. II. — *Pseudo-hydronéphrose traumatique. Incision de la poche et néphrostomie. Guérison.*

Le 6 septembre 1907, un homme de trente ans conduisait une voiture assez lourdement chargée ; l'attelage s'étant emporté, il veut s'élancer pour saisir le cheval de tête par la bride, il tombe sur le ventre ; la voiture lui passe transversalement au niveau des lombes de gauche à droite ; il peut toutefois se relever, courir quelques mètres et arrêter ses chevaux ; mais il perd connaissance et est transporté chez lui ; toute la nuit il pisse du sang. Le Dr Hoel rappelé dans la nuit du 6 au 7, diagnostique une lésion du rein ; l'hématurie se reproduit, dure trois jours et s'arrête ; puis peu à peu le flanc gonfle ; les jours suivants il y a une véritable crise d'occlusion qui cède à un purgatif. J'examine

(1) Montprofit. *Xe Congrès français de Chirurgie.* Paris, 1896, p. 519.
(2) Suter. *Beiträge fur Klinisch. Chir.*, 1905, Bd XLVII, 2, p. 400.
(3) Nové-Josserand. Deux cas d'épanchements minimes traumatiques. *rch. gén. de Chir.*, 1908, n° 5, p. 437.

le malade le 24 *septembre* 1907; il souffre beaucoup, se plaint continuellement, ne dort pas. Une grosse tumeur occupe le flanc gauche, l'hypocondre soulève l'épigastre, descend jusqu'à l'arcade fémorale gauche; déborde la ligne médiane; on voit très nettement le côlon descendant sous la forme d'un ruban aplati s'ouvrir à la percussion; la région lombaire gauche présente une voussure très nette; la tumeur est tendue, très fluctuante, plus que dans mon premier cas; peu mobiles, *les limites en sont assez nettes*; matité absolue de l'espace de Traube, urines claires; par analogie avec mon premier cas, je diagnostique une hydronéphrose traumatique et conseille une opération qui est acceptée.

Elle a *lieu le* 30 *septembre* 1907; j'avais fait l'épreuve du bleu de méthylène; l'élimination avait été normale. Le malade est couché sur le côté droit: un coussin placé sous le dos débordant à gauche de façon à réaliser la position mixte dorso-abdominale que préconise Grégoire.

Chloroforme, docteur Duboni.

Aide, docteur Dupré.

Incision horizontale commençant en bas au-dessus de l'arcade, atteignant l'épine iliaque antérieure où elle devient verticale ascendante, rasant l'extrémité antérieure de la 11e côte sur le prolongement de la ligne axillaire atteignant enfin le rebord costal où elle devient à nouveau horizontale.

Incision des différents plans musculaires, la partie verticale de l'incision saigne beaucoup; pinces hémostatiques; je récline le volet musculo-cutané en avant et le protège avec une large compresse que je fixe avec des pinces. Je vois alors la poche qui me paraît mince, et au niveau du point où j'ai rabattu le volet je distingue le péritoine pariétal et à travers lui le côlon descendant. Je me propose d'extirper d'un bloc la poche sans la crever, et l'uretère avec pour éviter les ennuis que j'avais eus lors de ma première intervention. Je crois pouvoir mener à bien cette opération, l'état général de Prosper G... étant bien meilleur que celui de Victor L...

Je commence par refouler doucement et avec de grandes précautions le péritoine pariétal avec le côlon descendant pour les séparer de la poche sous-jacente; mais il y a des adhérences intimes entre le péritoine et la poche, et je ne réussis qu'à ouvrir le péritoine et à rompre une grosse artère, branche d'une colique; je pince l'artère immédiatement, car cela saigne fort, et suture immédiatement au fil de lin le péritoine; nouvelle tentative infructueuse; j'essaie alors en arrière de séparer la poche de la paroi lombaire; j'y arrive très facilement; je veux le contourner en bas pour isoler son pôle inférieur, je ne puis y parvenir; je reviens alors en arrière et essaie de contourner la tumeur en dedans qui, jusqu'alors, était indemne; mais je ne pouvais m'empêcher de voir la différence qu'il y avait avec mon premier cas, où la poche était très mince. Dans une nouvelle tentative de séparation de la poche d'avec le péritoine pariétal, je le crève; il sort de l'urine et je plonge immédiatement dans l'orifice un gros brocart à kyste dans le but d'éviter de souiller d'urine la plaie opératoire; la

poche évacuée, j'agrandis l'incision de deux coups de ciseaux en haut et en bas, et avec des compresses montées je nettoie l'intérieur; je vois alors tout à fait dans le haut de la poche, sous la coupole diaphragmatique, le rein de volume normal; mais la corne inférieure de ce rein était blanc grisâtre, contrastant par sa couleur avec l'aspect rouge de la portion saine de l'organe; une ligne franchement transversale *séparait nettement cette corne inférieure sphacélée*; j'avais encore fait une erreur de diagnostic et avais cette fois affaire à une pseudo-hydronéphrose traumatique. J'introduis très profondément ma main gauche pour isoler le rein et l'amener dans la plaie, afin de l'examiner plus complètement; le rein était adhérent à sa face postérieure.

Je ne puis qu'amener dans la plaie la moitié inférieure, le rein étant très haut situé sous les côtes. Je pense pouvoir faire une néphrectomie partielle; je passe dans ce but un catgut en U : cela saigne abondamment là où a passé l'aiguille; je serre très doucement, mais la ligature coupe le tissu rénal et l'hémorragie augmente; je décide alors de faire la néphrectomie totale et cherche l'uretère; je le trouve assez facilement près de la colonne vertébrale; je le serre au-dessous du détroit supérieur; ligature au catgut, pince de Kocher au-dessus; section au thermo entre les deux; je dissèque alors l'uretère de bas en haut jusqu'au hile rénal, de façon à pouvoir l'isoler et à l'enlever avec le rein. Je mets deux pinces coudées sur le hile rénal, une de haut en bas, l'autre de bas en haut, en vérifiant leur point d'application avec ma main gauche; section produite au delà; je veux remplacer les pinces par des ligatures, mais je me rends immédiatement compte que j'aurai les plus grandes difficultés à les placer convenablement; j'y renonce, et mets une troisième pince entre les deux pinces coudées sur un point qui saigne.

Nettoyage très soigneux de la loge rénale; je lie la branche colique que j'ai coupée au début de l'opération; je nettoie aussi la paroi lombaire située en arrière de la poche, et je suture également la lèvre antérieure de l'incision capsulaire à la face profonde du lambeau musculo-cutané au point où je l'avais renversé sur la paroi abdominale; la lèvre postérieure de l'incision capsulaire est suturée à la lèvre postérieure de la partie verticale de l'incision angulaire, sauf en un point où j'enfonce un gros drain contre la paroi lombaire derrière la loge rénale; dans celle-ci, je place un autre gros drain et une mèche qui vont jusqu'au pédicule rénal.

Ligature des artérioles de la paroi; suture soigneuse en un plan du volet préalablement rabattu. Deux drains, une mèche et trois pinces émergent de la plaie opératoire; pansement aseptique et compressif; j'ai soin de protéger avec beaucoup d'ouate les anneaux des pinces. L'opération a duré une heure; sérum, 200 grammes.

Suites opératoires excellentes. Jamais la température n'a dépassé 37 degrés; au bout de vingt-quatre heures, 300 grammes d'urine; pouls, 106.

Le deuxième jour, trois quarts de litre d'urine; pouls, 98.

Le troisième jour, trois quarts de litre d'urine; pouls, 72.

Le quatrième jour, 900 grammes d'urine.

Le cinquième jour, 1.200 grammes.

Le onzième jour, 2 litres.

Les jours suivants, la quantité d'urine varie entre 2 litres et 1.600 ou 1.900 grammes.

Le vingt et unième jour, 3.100 grammes.

J'ai fait les pansements tous les jours ; il y avait, en effet, un suintement séreux très abondant, mais à aucun moment il n'y a eu odeur d'urine.

Le troisième jour, j'ai enlevé les pinces sans incident.

Le quatrième jour, la mèche appliquée contre le pédicule rénal, ainsi que le tube placé derrière la loge rénale au contact du carré lombaire.

Le dixième jour (10 *octobre*), ablation des fils et des agrafes Michel.

Le onzième jour (11 *octobre*), ablation du gros drain de la loge rénale que je remplace par un beaucoup plus petit.

Le suintement séreux diminue beaucoup et, à partir du dix-septième jour, j'enlève le petit drain intracapsulaire et ne fais le pansement que tous les deux jours.

Le malade part le vingt-troisième jour guéri, avec une petite fistulette.

Au bout d'un mois, je le revois ; il n'y a plus de fistulette, la paroi est très solide.

A l'examen, le rein présenta les particularités suivantes : la section qui détachait presque complètement la corne inférieure du rein intéressait *le bord inférieur du bassinet et du calice inférieur*. Il y avait là une déchirure très nette d'environ 3 centimètres qui se prolongeait obliquement sur la lèvre antérieure du bassinet. En avant, la ligne de séparation entre la portion saine du rein et la corne nécrosée était nettement transversale ; en arrière, au contraire, elle était dentelée.

Telle est la seconde observation de M. Ferron ; elle est bien un type de ces pseudo-hydronéphroses que Tuffier a montrées produites par la déchirure du bassinet ou des calices. Et ici, en effet, il y avait une déchirure du bassinet et d'un calice inférieur, produite par le traumatisme initial. Il en est résulté, comme dans les cas similaires, un épanchement uro-hématique, donnant l'impression de l'hydronéphrose, mais qui, en réalité, était constitué autour du rein. Sur ce point, les détails dans lesquels M. Ferron est entré sont très explicites et son observation ne prête aucunement au doute ou à la discussion.

Au point de vue clinique, M. Ferron regrette d'avoir fait une erreur de diagnostic ; mais personne ne pourrait le lui reprocher, car sur ce point les observations ne sont pas nombreuses et les chirurgiens n'ont pas eu souvent l'occasion de voir et d'opérer des cas semblables. Les éléments, d'ailleurs, manquent absolument pour faire ce diagnostic différentiel entre les hydronéphroses

vraies et les hydronéphroses traumatiques. Les unes et les autres ont à peu près les mêmes allures, celles d'une tumeur rénale tendue et fluctuante qui se développe après le traumatisme ; mais aucun élément ne permet de les distinguer l'une de l'autre. Je ne sais même pas si ce cathétérisme de l'uretère, dont M. Ferron regrette de n'avoir pas fait usage, aurait simplifié la question ; sur ce point, les observations sont muettes pour la plupart, et, en l'absence de renseignements à ce sujet, nous ne pouvons augurer des résultats de cette exploration. Je me demande, cependant, en attendant les faits, si le cathétérisme de l'uretère serait capable de nous donner des renseignements précis sur la nature de l'hydronéphrose en question ; les deux variétés entre lesquelles nous cherchons des éléments de diagnostic différentiel, en effet, sont toutes les deux des hydronéphroses ouvertes, et on peut donc supposer que dans les deux cas on trouverait au cathétérisme de l'uretère un peu d'urine. Mais peut-être aussi que, dans les hydronéphroses vraies où le rein est totalement compromis, le taux de l'urée et des autres éléments de l'urine est considérablement diminué, alors que dans les pseudo-hydronéphroses traumatiques, le rein n'étant pas détruit mais ouvert, le même cathétérisme doit plutôt donner une urine se rapprochant sensiblement de l'urine normale ; il y a là un point sur lequel les observations de l'avenir devront nous donner des explications complémentaires.

Cette question du diagnostic n'est pas sans importance, et M. Ferron a été entraîné à une erreur de technique par son erreur de diagnostic. En recourant à l'incision lombaire, dans un cas où la poche était partout très adhérente, il a compliqué beaucoup son acte opératoire, et inversement en adoptant l'incision bicoudée de Grégoire dans un cas où il y avait simplement un épanchement urineux autour du rein non augmenté de volume, il s'est imposé des difficultés inutiles. C'est le contraire qu'il aurait dû faire. Pour enlever une tumeur considérable, cette incision bicoudée est excellente et permet d'arriver jusqu'à la colonne vertébrable, de voir et de suivre l'uretère. C'est ce qu'exigeait la première observation de M. Ferron. Dans la seconde, au contraire, il n'y avait qu'une évacuation à réaliser avec la néphrectomie d'un rein non augmenté de volume, et, dans ces conditions, l'incision lombaire suffisait largement alors que l'incision bicoudée, au contraire, n'a permis que très difficilement d'arriver jusqu'au rein et de pratiquer la néphrectomie.

Ces incisions ont, en effet, leurs indications relatives, l'incision antérieure convient aux augmentations de volume du rein, et l'hydronéphrose rentre d'autant plus dans cette catégorie que,

ici, des adhérences considérables compliquent singulièrement l'acte opératoire. Au contraire, la périnéphrose qui entoure un rein non augmenté de volume demande l'incision en croix des reins non hypertrophiés, c'est-à-dire la néphrectomie lombaire. Mais pour déterminer à l'avance les indications de ces voies d'accès, il faudrait avoir fait le diagnostic de ces lésions, et en l'absence de toute notion positive à ce point de vue, j'aimerais encore mieux avoir recours tout simplement à l'incision lombaire.

Telles sont les réflexions que me suggèrent les deux belles observations de M. Ferron; elles complètent avantageusement le cadre encore restreint de ces conséquences des traumatismes du rein. Je vous propose de lui adresser nos félicitations pour la façon brillante dont il s'est tiré d'un pas difficile, et de lui envoyer en même temps tous nos remerciements pour sa communication. J'espère que vous vous en rappellerez un jour d'élection de correspondants nationaux ?

M. Kirmisson. — J'ai écouté avec le plus grand intérêt le rapport de M. Legueu, et je voudrais seulement faire une double remarque à propos de la première observation qu'il nous a exposée.

Tout d'abord, je ne comprends pas bien l'explication qui est donnée de la fistule persistante, et je ne vois pas comment l'urine émise par la plaie lombaire pouvait procéder d'un reflux ascendant, vésico-urétéral, l'uretère étant en grande partie oblitéré.

D'autre part, tout en appréciant le résultat final obtenu par M. Ferron, je me demande si la conduite qu'il a tenue et l'opération si laborieuse qu'il a entreprise seraient à imiter et à conseiller. Il avait affaire à une poche considérable, partout adhérente, et de décortication singulièrement difficile : n'eût-il pas mieux fait de remettre à un peu plus tard l'ablation de cette poche, après l'avoir incisée et vidée, et d'intervenir en deux temps?

M. F. Legueu. — En ce qui concerne la fistule, j'ai dit tout à l'heure que l'opinion de M. Ferron me paraissait très discutable. Mais je tiens à rappeler que nous avons, avec M. Ferron, discuté sur ce point; je lui ai soumis mes objections; il m'a répondu avec la conviction d'un homme *qui a vu*, mais je dois reconnaître qu'il n'a pas résolu l'objection tirée sur le rétrécissement de l'entrée.

Quant à la néphrectomie primitive, elle fut extrêmement difficile; mais je ne pense pas que la néphrectomie secondaire ait été plus facile. La rétraction de la poche n'aurait rien changé à ses adhérences.

Présentations de malades.

M. JACOB. — *Blessure par balle de la hanche gauche, avec perforation du col fémoral et lésion du sciatique. Infection de la blessure. Extraction d'esquilles contenues dans l'épaisseur du sciatique. Résection de l'extrémité supérieure du fémur. Guérison.*

M. MAUCLAIRE, rapporteur.

Névralgie faciale.

M. PIERRE DELBET. — Voici un malade qui s'est présenté à Laënnec avec une névralgie faciale localisée à la 3e branche du trijumeau.

Parmi les symptômes, un seul mérite d'être signalé. Dès le début, il existait dans la région douloureuse, sur la lèvre, une toute petite zone presque complètement anesthésique.

Nous avons fait une recherche topalgique. Mon ami Chevassu a fait une injection de cocaïne au voisinage de l'épine de Spix. La cocaïne a bien baigné le nerf, et au bout de quelques instants tout le territoire qu'il innerve était complètement anesthésié.

Pendant toute la durée de cette anesthésie, les crises douloureuses ont continué dans la zone anesthésiée avec la même intensité. Il était donc certain que la lésion entraînant les douleurs siégeait au-dessus du point où la cocaïne avait réalisé en quelque sorte une section physiologique momentanée du tronc du nerf.

Dans ces conditions, une intervention portant sur sa partie périphérique ne me paraissait pas avoir grande chance de succès. Je sais que les arrachements peuvent produire des phénomènes de chromatolyse jusque dans le ganglion de Gasser, mais ces modifications, d'ailleurs transitoires, ne m'inspirent pas grande confiance.

Je venais, lorsque le malade s'est présenté dans mon service, de revoir mes opérés de sympathicectomie et les résultats n'étaient pas ce que j'avais espéré.

Bref, je me sentais peu entraîné vers le traitement opératoire.

Bien que le malade ne présentât aucun antécédent syphilitique, je le mis au traitement par les injections de benzoate de mercure et l'iodure de potassium.

Le résultat a été merveilleux. Très rapidement, les douleurs ont commencé à s'atténuer et elles ont complètement disparu. La zone d'anesthésie a persisté jusqu'à ces derniers temps. Le malade me dit qu'elle a à peu près disparu.

En somme, le traitement antisyphilitique a guéri la névralgie faciale chez ce malade qui ne présente aucun antécédent syphilitique.

Vais-je en conclure, comme on le fait souvent, que le malade est syphilitique, que sa névralgie était déterminée par une lésion syphilitique malgré l'absence de tout antécédent. Je m'en garderais bien, car je suis convaincu que ce traitement peut guérir d'autres lésions.

J'en conclus seulement qu'à l'avenir, avant d'opérer un malade atteint de névralgie faciale, surtout si elle est d'origine centrale, comme dans mon cas, je commencerai par instituer un traitement mixte par le mercure et l'iodure.

M. Tuffier. — Je n'ai jamais pratiqué de résection du trijumeau, ni d'ablation du ganglion de Gasser pour névralgie. Le seul malade chez lequel cette opération me paraissait indiquée, me fut adressé il y a quelque dix ans à la maison Dubois. Avant de tenter cette grave et si incertaine opération, je mis cet homme au traitement spécifique. La névralgie rebelle à toute thérapeutique antérieure disparut complètement. Le malade n'avait aucun antécédent qui permît de croire à la syphilis. C'est donc un fait en tout semblable à celui que vous présente M. Delbet.

Fracture oblique du tibia par torsion, fracture du péroné à la partie supérieure, probablement par arrachement ; lésion du nerf sciatique poplité externe.

M. E. Potherat. — Je vous présente la radiographie d'une fracture de la jambe, survenue chez un homme de trente-six ans, actuellement dans mon service de l'hôpital Broussais.

Cet homme, en marchant, fit un léger faux pas, virevolta sur lui-même et tomba. Il n'essaya même pas de marcher et se fit transporter dans mon service.

Il n'avait subi aucun traitement quand je pus l'examiner, puis le faire radiographier.

L'examen direct m'avait permis de porter le diagnostic de fracture de jambe constituée par une fracture du tibia bas située, et du péroné haut située. Tout cela était bien classique à l'exception de deux particularités, à savoir : 1° il n'y avait aucun déplacement du tibia ; le doigt suivant de haut en bas ou de bas en haut la face interne ou le bord antérieur du tibia ne sentait aucun relief, aucune saillie ; il n'y avait pas de tuméfaction, et c'est la flexibilité seule du tibia qui me permit d'en affirmer la fracture. Cette absence de déplacement dans une fracture du tibia, survenue

dans un mouvement de rotation forcée, chez un sujet adulte, est anormale ; 2° l'exploration du péroné, soit par la recherche directe, soit par la mise en action de la flexibilité de cet os long et grêle, permettait de recueillir de la crépitation osseuse vers la partie supérieure de l'os, mais *ne suscitait aucune douleur*.

J'avais hâte d'avoir l'épreuve radioscopique de cette jambe.

La voici reproduite sur le papier. Nous y voyons une fracture très oblique du tibia siégeant à quelques millimètres au-dessus de la symphyse tibio-péronière inférieure : le fragment inférieur réduit à l'extrémité articulaire du tibia se prolonge en haut, sur la face postéro-externe du tibia en une aiguille longue de 4 à 5 centimètres. Le fragment supérieur, qui est constitué par toute la diaphyse, se termine par une surface très oblique de haut en bas, de dehors en dedans avec pointe presque mousse. De cette pointe émoussée part une fissure qui se dirige presque verticalement sur la diaphyse, en se portant vers le côté externe, mais sans l'atteindre, de sorte que l'esquille n'est pas détachée. *Il n'y a pas de chevauchement des fragments*.

Quant au péroné, il porte une fracture complète, très oblique de haut en bas, de dehors en dedans, *avec un très léger chevauchement des fragments dans le sens vertical*. Le fragment supérieur, c'est là la particularité que je voulais signaler, est réduit presque à la tête de l'os, absolument comme dans la fracture d'Hergott.

Ce que voyant, je pensai immédiatement que le nerf sciatique poplité externe avait pu être lésé, d'autant mieux que j'avais été frappé de l'indolence que m'avait offerte l'exploration manuelle du péroné ; et une recherche méthodique de la sensibilité dans le territoire du nerf sciatique poplité externe m'a montré que cette sensibilité est très atténuée.

Voilà le fait, Messieurs ; il m'a paru bon de vous le communiquer. Comment a pu se faire ici la fracture du péroné ? Est-ce par le mouvement de rotation, fracturant d'abord le tibia, laissant ensuite au péroné la charge de tout le corps dans une position tendant à l'infléchir ? Cela ne peut s'expliquer ici, puisque quoique fracturé, le tibia ne s'est pas déplacé, en quelque manière que ce soit. Je vois qu'ici, comme dans la fracture d'Hergott, c'est l'action musculaire qui a entraîné la fracture de l'extrémité supérieure, et la lésion d'ailleurs relative, incomplète, assurément, du nerf sciatique poplité externe.

M. Quénu. — M. Potherat nous présente une seule radiographie : une seconde épreuve, dans l'autre sens, serait indispensable, pour lui permettre de conclure à l'absence de déplacement.

M. Sebileau. — Je demanderai à M. Potherat des renseigne-

ments précis sur l'état de la mobilité et de la sensibilité dans le territoire du sciatique poplité externe ; la fracture du péroné siège, en effet, notablement plus bas que ce nerf.

M. E. Pothérat. — Je répondrai à M. Quénu que ce n'est pas en vertu de l'examen radioscopique que j'ai affirmé l'absence du déplacement. Cela résulte de l'examen direct, manuel lui-même, qui montrait une absence totale de relief soit sur la crête, soit sur la face interne, soit sur la partie postérieure; cet examen était d'autant plus concluant qu'en l'absence de tuméfaction, d'épanchement sanguin, il était facile d'explorer ce tibia, surtout à son extrémité inférieure. Cela me paraît suffisant pour affirmer l'absence du chevauchement.

Je dirai à mon ami Sebileau que je n'ai pas recherché la contractilité des muscles; le tibial antérieur est certainement intact; les troubles sensitifs n'existent que dans le territoire cutané du nerf sciatique poplité externe. Je n'ai pas dit que ce fussent les fragments du péroné qui ont lésé le nerf sciatique poplité externe; il se peut que la fracture se soit faite par arrachement et que ce soit dans cet arrachement que le nerf ait été partiellement intéressé.

Epilepsie jacksonienne. Trépanation. Craniectomie. Angiome du cerveau. Destruction de la tumeur. Guérison.

M. Tuffier. — Mme Bl..., âgée de vingt-neuf ans, souffre de crises d'épilepsie jacksonienne depuis l'âge de douze ans. Ces crises commençant par des fourmillements au niveau du premier orteil droit, restent jusqu'à l'âge de seize ans, localisées au pied, et reviennent trois à quatre fois l'an. Elles gagnent alors la cuisse; puis, à dix-neuf ans, le membre supérieur droit, tout en devenant plus fréquentes. Après les crises, paralysie passagère du côté droit. A vingt-six ans, extension des troubles à la moitié droite de la face. Et, depuis lors, la malade perdait connaissance au moment de ces crises, tombait, passait par les phases de convulsions toniques et cloniques, toujours localisées à la moitié droite du corps.

Ainsi donc, depuis sa jeunesse, cette malade est atteinte de crises d'épilepsie jacksonienne, de plus en plus rapprochées et de plus en plus généralisées.

Elle présente à l'examen : une exagération des réflexes tendineux à droite, de la trépidation épileptoïde du pied, un signe de Babinski, des réflexes cutanés légèrement diminués.

Elle est opérée le 28 novembre 1908, à l'hôpital Beaujon, pavillon Pasteur n° 10.

Opération. — Trépanation de la région pariétale gauche; surface d'une paume de main, dont la limite supérieure avoisine la ligne médiane. Appareil de Bercut. A la partie supérieure de la région ainsi découverte, la dure-mère est légèrement saillante dans l'étendue d'une surface de dimensions égalant celles d'une pièce de 5 francs. Teinte violacée à ce niveau.

Dès la première tentative d'incision de la dure-mère au bistouri, un volumineux jet de sang noir s'échappe de la plaie. Une pince de Kocher arrête l'hémorragie, et, l'incision de la dure-mère achevée, on aperçoit sur l'écorce cérébrale, au niveau de la région rolandique supérieure, un amas de vaisseaux veineux dilatés à la périphérie et au centre une tumeur bleu violacé formé de petits vaisseaux non pulsatiles; elle est réductible par pression et se perd profondément dans le cerveau. Les vaisseaux le plus volumineux à la périphérie sont pincés et liés au catgut n° 1 (dix ligatures).

Le reste est badigeonné et tamponné avec une mèche humectée de liquide de Piazza. Les parties molles du crâne sont rabattues sur la plaie et fixées par quatre crins. La mèche est laissée en place.

Suites opératoires. — Premier pansement. Ablation d'une pince qui avait été laissée sur la dure-mère, le 30 novembre. Bon aspect de la plaie. M. Tuffier rabat le lambeau cutané sur la plaie laissée par la mèche.

Après l'opération, au réveil :

pupilles égales,

pas de paralysie faciale.

Hémiplégie droite totale, paralysie sensitive. La malade est shockée. Réflexes tendineux abolis des deux côtés.

Le 30, la sensibilité est revenue à tous ses modes. Les réflexes sont réapparus, exagérés à droite avec un signe de Bakinski de ce côté. Les mouvements sont revenus dans le membre inférieur droit avec, cependant, un peu de parésie.

Le 1er décembre, les mouvements du bras droit sont récupérés. Aucun mouvement de l'avant-droit ou de la main.

Le 15 décembre, les mouvements sont possibles de l'avant-bras et le bras. Les mouvements de flexion du poignet et des doigts sont seuls possibles.

Le 6 janvier, brusquement, impossibilité d'étendre la main et les doigts à droite.

Vers le 15 janvier, la malade commence à relever son poignet et à étendre ses doigts.

Depuis, son état a toujours été en s'améliorant et, actuellement, la malade peut être considérée comme guérie. Aucune crise n'a reparu. La plaie a laissé pendant trois semaines suinter un peu de liquide céphalo-rachidien.

M. J. Lucas-Championnière. — La présentation de M. Tuffier est très intéressante. Ces tumeurs vasculaires intracraniennes sont assez rares, pourtant j'ai eu l'occasion d'en voir plusieurs exemples. Les opérations que l'on peut faire sont très délicates et dangereuses du fait de l'hémorragie.

J'ai eu l'occasion d'opérer, il y a une douzaine d'années, à Beaujon un jeune homme qui présentait du tremblement habituel du bras gauche et par intermittence des crises de mouvements convulsifs de tout le côté gauche. L'ouverture du crâne du côté droit montra dans la substance cérébrale un kyste au milieu d'une masse vasculaire assez considérable. Je pus, après avoir vidé le kyste, entourer d'une série de ligatures de catgut une partie de la tumeur vasculaire et l'exciser.

Mais cette excision partielle ne put avoir lieu sans une hémorragie importante. Les suites furent très bonnes, et, sans que les mouvements du bras gauche aient absolument disparus, les crises s'atténuèrent si bien que le sujet, qui ne pouvait auparavant faire aucun travail, put reprendre des travaux d'écriture et de dessin qu'il avait abandonnés. J'ai eu de ses nouvelles plus de dix ans après l'opération.

J'ai assisté, il y a quelques années, à une opération pratiquée par notre collègue le médecin inspecteur général Robert au Val-de-Grâce. Il put découvrir une tumeur vasculaire assez considérable. Le sujet perdit une quantité de sang importante.

Je pensai qu'avec beaucoup de précautions une seconde opération pouvait permettre de faire une ablation au moins partielle de la tumeur. Le malade, impatient, décida après quelque temps de s'adresser à un autre chirurgien, et je pus prédire ce qui allait arriver à un chirurgien un peu téméraire et non prévenu de la possibilité des accidents. J'avais annoncé que l'opération nouvelle dans ces conditions avait toute chance d'entraîner la mort immédiate, et de fait le sujet mourut après l'opération sans avoir repris connaissance.

On voit qu'à beaucoup d'égards la communication de M. Tuffier est instructive et intéressante, non seulement au point de vue de la rareté de la tumeur, mais au point de vue des suites et des dangers qui menacent ceux qui veulent aborder ce genre d'opérations.

Le Secrétaire annuel,

Lejars.

Paris. — L. Maretheux, imprimeur, 1, rue Cassette.

SÉANCE DU 10 MARS 1909

Présidence de M. Reynier.

Procès-verbal.

La rédaction du procès-verbal de la précédente séance est mise aux voix et adoptée.

Correspondance.

La correspondance comprend :

1°. — Les journaux et publications périodiques de la semaine.

2°. — Une lettre de M. Hartmann, demandant un congé pendant la période de son cours.

Déclaration de vacance.

Une place de titulaire est déclarée vacante, en remplacement de M. Nélaton, nommé honoraire.

Messieurs les candidats ont un mois pour faire valoir leurs titres.

A l'occasion du procès-verbal.

Des arthrites chroniques.

M. Antonin Poncet. — A la séance du 24 février dernier (1), M. Delbet vous a présenté, Messieurs, un malade porteur d'une arthrite chronique du genou, due au gonocoque, arthrite qu'il a rapprochée, par ses caractères cliniques, d'une autre arthrite semblable, mais dans laquelle il avait trouvé le bacille de Koch.

Voici donc deux arthrites de même siège, de mêmes caractères

(1) *Bull. et Mém. de la Soc. de Chir.*, 2 mars 1909, p. 282.

morphologiques, de même évolution apparente, etc., qui reconnaissent deux agents pathogènes très différents, d'où cette conclusion sur laquelle nous avons souvent insisté dans ces dernières années, à savoir : qu'en fait d'arthropathies, comme, du reste, de toute autre manifestation infectieuse, des infections très différentes de nature peuvent produire les mêmes effets, les mêmes réactions des tissus.

Si j'insiste encore, sur cette identité de phénomènes, commandés par des causes, cependant, variées, c'est que j'accepte, moins que jamais, le reproche qui m'a été, maintes fois, adressé, toujours à tort, il est vrai, de voir partout des arthrites d'origine tuberculeuse.

Quoi qu'en pense notre collègue, « le cas actuel, dit-il en effet, sera moins agréable à M. Poncet que celui de l'arthrite due au bacille de la tuberculose (1), » je puis l'assurer de mon éclectisme et du plaisir égal que j'ai eu à lire ses deux observations.

Je tiens même à le féliciter d'avoir mis en évidence le gonocoque chez son dernier malade, d'autant mieux qu'il ne nous dit pas si celui-ci avait eu ou avait encore la chaudepisse, et pour quelle raison il avait, *a priori*, supposé chez lui une arthrite gonococcienne.

La constatation du gonocoque, dans de tels cas, est loin d'être la règle. C'est une fois seulement sur trois, en moyenne, qu'on l'a rencontré dans les arthrites blennorragiques et seulement dans leur forme hydropique. Je ne sache pas que l'on ait signalé sa présence dans les arthrites sèches, plastiques, ankylosantes, etc., non moins, blennorragiques, cependant, que les précédentes.

La même remarque s'applique au bacille de Koch qui peut manquer, qui, habituellement même, fait défaut, dans nombre d'arthropathies d'origine tuberculeuse.

C'est un leurre, je ne saurais trop le répéter, que d'exiger, en toutes circonstances, une signature bactériologique, pour évoquer et admettre telle ou telle pathogénie.

Il est bon, quand l'occasion s'en présente, comme aujourd'hui, de rappeler aux cliniciens que nos maîtres n'avaient pas attendu certaines découvertes, dont nous sommes loin de méconnaître l'immense portée, pour établir, d'une façon définitive, un grand nombre d'entités pathologiques.

(1) *Bull. et Mém. de la Société de Chirurgie*, 2 mars 1909, p. 282.

Sur la trépanation préventive.

M. J. Lucas-Championnière. — Lorsque, dans l'avant-dernière séance, j'ai pris la parole pour quelques observations relatives à la communication de M. Picqué (1), ce n'était pas du tout pour critiquer ou amoindrir les conclusions de son intéressant travail. C'était précisément parce que je considérais que notre collègue abordait des questions du plus haut intérêt, et parce que j'estimais que ce faisant, il n'avait pas suffisamment rendu justice à Sédillot. J'ai lu depuis sa communication avec toute l'attention qu'elle mérite, et je dois dire que je persiste dans mon appréciation.

Dans cette question, ni M. Picqué ni moi n'avons à invoquer de question de priorité, et Sédillot lui-même n'en aurait pas invoqué. Il avait voulu provoquer une renaissance de la chirurgie, de la trépanation du XVIIe et du XVIIIe siècles. Son mémoire était singulièrement complet puisqu'il demandait l'exploration par l'incision pour toutes les plaies, pour les traumatismes du crâne, énumérait les succès possibles et recherchait avec soin les signes qui doivent amener à intervenir en l'absence de tout phénomène de complication des plaies de tête.

Il faut, en effet, écarter du débat tout ce qui a trait aux fractures du crâne évidentes avec plaies. Nous avons depuis longtemps rejeté l'inaction systématique de nos maîtres. La discussion sur ces sujets serait oiseuse, quoique l'énumération de certains faits de succès reste encore intéressante.

Ce sont les véritables cas de trépanation préventive et leur détermination qui sont réellement intéressants, et le mémoire de Sédillot mérite à tous égards d'être cité. Sa discussion sur les fractures de la table interne, en particulier, mérite toute l'attention.

Peut-être ai-je mis quelque vivacité à réclamer en sa faveur parce que, bien que je n'aie jamais été l'élève de Sédillot, j'ai un véritable culte pour la mémoire d'un des hommes qui me paraissent devoir être au premier rang des véritables figures chirurgicales du XIXe siècle. S'il n'eut pas les moyens que nous avons pu mettre en œuvre, il eut réellement de véritables et de grandes idées chirurgicales qui ont servi de base pour l'édifice de notre moderne chirurgie viscérale.

Oui, nous sommes d'accord avec M. Picqué, les traumatismes du crâne, même avec l'apparence au début de la plus grande sim-

(1) *Bull. et Mém. de la Société de Chirurgie*, 2 mars 1909, p. 270.

plicité, peuvent être le point de départ des accidents secondaires les plus variés, et les trépanations préventives peuvent nous éviter les encéphalites dues aux attritions du cerveau par la table interne, les compressions par les épanchements sanguins, nous éviter encore les accidents dits inflammatoires dont les uns sont bien des accidents septiques, mais d'autres sont ces accidents de compression, d'excès de tension intracranienne sur lesquels j'ai appelé il y a bien des années l'attention et qui n'ont paru mériter l'attention de la Société de Chirurgie que lorsque, bien longtemps après moi, Bergmann en a parlé.

Les accidents tardifs de traumatisme encéphalique ont pu donner des accidents épileptiformes bien connus et ceux infiniment moins connus de la paralysie générale traumatique.

De ces derniers, j'ai souvent parlé ici et j'ai eu l'occasion de les faire observer directement par Charcot. A propos d'un malade qu'il m'avait confié, présentant des troubles particuliers, perte de mémoire, perte de connaissance, troubles de la marche, crises, je lui dis avant l'opération que je considérais ces faits comme se rapportant à une paralysie générale d'origine traumatique. Il rejeta bien loin mon diagnostic.

Le crâne ouvert, lorsque je lui montrai les lésions superficielles de tout un hémisphère cérébral, il les considéra avec ce ravissement qu'il apportait à la contemplation de tout ce qui piquait sa curiosité et me dit : « Je suis heureux, parce que pour la première fois je considère sur le vivant ces lésions superficielles de la paralysie générale que je n'ai jamais vues que sur le cadavre. »

Pour ma part, je suis intervenu à titre préventif ou tardif pour toutes les lésions du crâne, pour les simples fissures et jusque pour les fractures de la base du crâne, pour des troubles d'excès de tension, pour des hémorragies et pour des douleurs secondaires. J'ai fait jusqu'à quatre trépanations successives sur le même sujet et j'ai eu la bonne fortune de les suivre longtemps, car l'un de mes premiers opérés, il y a vingt-six ans, revient me voir assez souvent.

Je me suis donc permis de dire l'autre jour que j'étais familier avec toutes les suites que signalait M. Picqué.

En revanche, j'ai été fort intéressé par ce qu'il nous a dit des observations qu'il aurait faites sur les aliénés. Ici il a pu explorer un champ tout nouveau, et si chez eux il a pu relever des traces de fracture du crâne ou de traumatisme encéphalique antérieures, je suis convaincu qu'il sera en mesure de nous apporter des faits pleins d'intérêt et que le côté psychique des complications lui devra d'être passé en revue d'une façon très profitable.

Comme je vous l'ai dit, nous n'avons rien à réclamer pour le

traitement préventif, par le trépan, dans les traumatismes du crâne des accidents de toutes sortes que nos plus anciens prédécesseurs ont redouté et prétendu éviter par leur pratique.

Vous savez aussi bien que moi que la trépanation remonte aux sauvages de l'âge de pierre. Vous savez, et les chirurgiens militaires l'ont bien étudié, que les Kabyles pratiquent encore cette trépanation à la mode de l'âge de pierre. Ils la pratiquent pour bien des maladies, mais ils la pratiquent aussi pour prévenir les complications des plaies de tête.

Cette tradition des âges anciens, nous la retrouvons partout. J'ai cité dans mon livre (1) ce travail si curieux d'un médecin anglais du pays de Cornouailles, le Dr Robert Hudson de Redruth (*British medical journal*, juillet 1877, p. 75).

Ce médecin, qui habite le pays où on travaille encore les mines d'étain les plus anciennement connues dans le monde, raconte que, dans ce pays, la coutume de la trépanation après les traumatismes de la tête est tellement invétérée que ce sont les malades eux-mêmes qui l'imposent au médecin. Aussitôt le traumatisme subi, ils viennent se faire trépaner. Les jeunes médecins qui arrivaient dans le pays, imbus des idées modernes contre la trépanation, ont été obligés après quelque temps de se mettre à la mode du pays.

Les traumatismes et les fractures du crâne sont très communs en ce pays, dans les mines d'étain et de cuivre, où l'ouvrier circule dans d'étroites galeries où des pierres détachées de haut le frappent à la tête. Autrefois même les mineurs étaient moins bien protégés. Les fractures étaient plus fréquentes. Un vieux chirurgien raconte que pendant son stage ou apprentissage, une semaine se passait rarement sans qu'on fît une ou deux trépanations à l'office. Il en avait vu trois le même jour, et les patients s'en retournaient chez eux après l'opération. Un chirurgien montrait soixante-quatre rondelles qu'il avait conservées; un autre racontait qu'au cours de son éducation il avait vu quarante ou cinquante opérations.

Le Dr Robert Hudson imaginait que cette coutume de la trépanation avait été importée dans ce pays par un élève de Pott. Mais est-il vraiment probable d'admettre qu'en une soixantaine d'années une coutume aussi générale se soit implantée en un pays parmi des ouvriers sans éducation.

La vérité, c'est qu'en ce pays des plus anciennes mines connues dans le monde nous retrouvons, comme en Kabylie, les traditions

(1) Étude historique et clinique sur la trépanation du crâne. La trépanation guidée par les localisations cérébrales, 1878.

des hommes primitifs et la confiance de l'homme primitif dans la trépanation pour prévenir les accidents dus aux traumatismes craniens.

Nous retrouverions bien facilement dans l'histoire les témoignages de ces traditions transmises à travers les siècles et par étapes jusqu'à nous.

A propos de l'importance d'une action rapide, de la différence qui existe au point de vue de l'avenir entre une intervention primitive et une intervention secondaire, je rappellerai à M. Picqué l'observation curieuse que j'ai empruntée à la chirurgie américaine.

Parmi les statistiques si importantes de la guerre de sécession, on trouve un relevé de treize mille plaies de tête, avec des observations de valeurs bien diverses. Toutefois, une remarque curieuse peut être faite. Certaines parties de ces statistiques ont eu un complément dans les demandes de pensions faites plus tard pour troubles moteurs et pour tous accidents cérébraux. On a pu constater que les pensions à accorder ont dû être attribuées surtout à des sujets qui avaient été trépanés trop tardivement, tandis que ceux qui avaient été trépanés primitivement avaient conservé leur santé et n'aspiraient qu'à la pension régulière due à leurs services.

Les Américains avaient donc par l'observation acquis bien nettement la notion de l'importance de l'opération hâtive pour prévenir les accidents cérébraux.

Je vous rappelle en terminant que si nos notions relatives aux rapports de la folie et des traumatismes du crâne ont grand besoin des recherches de M. Picqué pour être connues avec précision, l'influence des traumatismes cérébraux sur les modifications de l'intelligence est connue depuis bien longtemps On a même admis que si cette influence était habituellement mauvaise, elle pouvait être aussi favorable. Vous connaissez sans doute l'histoire du père Mabillon, le célèbre prédicateur, qui en son enfance resta peu intelligent jusqu'à une chute grave qui lui causa une fracture du crâne. Il fut trépané, et depuis il devint le célèbre orateur que vous savez.

Je ne vous garantis aucun des détails de l'histoire que j'ai vue citée un peu diversement suivant les auteurs dans lesquels je l'ai recueillie. Je n'ai pu retrouver l'observation. Je vous en donne l'indication sous bénéfice d'inventaire, mais surtout parce qu'elle confirme ce que je vous ai dit de l'opinion admise de l'influence des graves traumatismes cérébraux sur l'intelligence.

Communication.

Occlusion duodénale aiguë post-opératoire guérie par le décubitus ventral,

par M. H. DELAGÉNIÈRE,

Chirurgien de la Maison de santé, de l'Asile des aliénés et des hôpitaux du Mans,
Membre correspondant de la Société de Chirurgie.

Observation (n° 8205 de la Statistique générale). — Le nommé G... (François), âgé de soixante-deux ans, journalier, est adressé à la Clinique par le Dr Couetoux (du Mans) pour des accidents d'étranglement herniaire.

Rien à signaler dans les antécédents héréditaires ni personnels. Il y a dix ans, le malade consulte pour un début de hernie pour laquelle on lui conseille de porter un bandage. Pendant quatre ans, rien d'anormal; la hernie est bien maintenue, mais au bout de ce temps elle augmente de volume et devient difficilement coërcible, puis bientôt irréductible. Dès lors elle devient douloureuse par périodes, le malade a de fréquentes coliques et la marche devient pénible. Il est souvent obligé de se coucher pour faire cesser les douleurs qui deviennent intolérables quand le sac se distend. Depuis longtemps déjà le bandage ne sert plus à rien, la hernie passe dessous.

Le 15 novembre 1908, le malade ressent tout à coup une vive douleur au niveau de l'anneau inguinal et s'irradiant dans le ventre. L'abdomen se distend, il n'y a plus d'évacuation de gaz, bref tous les signes de l'étranglement apparaissent progressivement et l'état général s'altère. Le malade est transporté à la clinique le 19 novembre, plus de quatre jours après le début des accidents.

Etat à l'entrée. — Le malade a le facies péritonéal, les yeux creux et le nez pincé et froid. Le ventre est ballonné, mais le ballonnement existe surtout au creux de l'estomac. Il n'y a pas de vomissements et il n'y en a pas eu. On trouve à gauche une énorme hernie inguinale qui mesure 35 centimètres de longueur et 20 centimètres de largeur. La hernie est très tendue et dure. Elle est sonore dans sa moitié supérieure et mate dans sa moitié inférieure. Le pouls est petit et rapide (115 à la minute). Il est mal frappé. La peau se plisse ; enfin le malade est en hypothermie.

Opération le 19 novembre, à 4 heures du soir. — Sont présents à l'opération les Drs Couetoux et Meyer. Le sac est ouvert, il est rempli d'une quantité d'anses grêles qui sont serrées dans l'anneau par le fond du cæcum descendu et fortement comprimé. L'appendice saillant dans le

sac est complètement gangrené. La gangrène s'est étendue jusque sur le fond du cæcum. L'appendice est enlevé et le fond du cæcum suturé et enfoui. Les masses intestinales sont rentrées dans le ventre mais pour faire une bonne cure, le testicule doit être enlevé.

Suites opératoires. Apparition des accidents d'occlusion. — Les suites opératoires immédiates sont d'abord simples. Le malade se réveille bien, il se trouve soulagé, rend quelques gaz et en somme passe une assez bonne nuit. Le lendemain matin, le thermomètre marque 37°5; le pouls est bien meilleur, il oscille entre 100 et 110 ; le ventre est toujours tendu, pas de vomissements. A midi, le malade est moins bien son nez redevient froid, son pouls est de nouveau mauvais et le ballonnement semble augmenter. Il est surtout considérable au niveau du creux épigastrique. Malgré l'absence des vomissements, je prescris un lavage de l'estomac qui ne donne aucun résultat. On ne retire rien de l'estomac.

A quatre heures, c'est-à-dire vingt-quatre heures après l'opération, je revois le malade. Il est dans un état désespéré. Nez froid, yeux excavés, respiration précipitée, pouls incomptable et à peine perceptible, avec un ballonnement considérable du ventre. Le ballonnement est surtout médian et toute la région épigastrique y participe. Malgré l'absence de vomissements, je diagnostique une occlusion aiguë du duodénum post-opératoire, car en imprimant au malade des mouvements de succussion, on perçoit un clapotement amphorique considérable dans un estomac énormément dilaté. Je me propose de tenter moi-même un lavage de l'estomac. J'introduis le tube de Faucher facilement, mais je ne retire aucun liquide. J'essaye d'amorcer le siphon, mais tout le liquide que j'introduis reste dans l'estomac. Devant cet insuccès, je fais mettre le malade dans la position genu-pectorale, et l'y fais maintenir pendant vingt minutes. Aussitôt, il semble mieux respirer et prétend que cette position le soulage. Son extrême faiblesse nous empêche de l'y maintenir, mais je lui fais prendre la position ventrale sans grand espoir, tant son état est alarmant.

Une heure plus tard, le Dr Meyer le voit et constate déjà un changement considérable dans son état. On peut percevoir le pouls, et le facies a changé d'aspect. On laisse le malade dans cette position ventrale toute la nuit en le laissant reposer de temps en temps et prendre la position latérale, et le lendemain je constate une transformation complète dans l'aspect du malade.

Le visage n'est plus contracté, la respiration est régulière et moins rapide; elle est de 24 par minute. Le ventre est toujours ballonné, mais moins tendu, la région épigastrique se laisse mieux déprimer avec la main, enfin le pouls, si misérable la veille, se trouve facilement; il est régulier, sans faux pas, bien qu'un peu faible, et il oscille entre 90 et 95 à la minute.

Je fais pratiquer un lavage d'intestin qui provoque une émission assez considérable de gaz et de matières liquides. C'est une véritable débâcle de liquides intestinaux. Toujours pas de vomissements ni de nausées.

A partir de ce moment, l'amélioration s'accentue rapidement et pour ainsi dire à vue d'œil. Le malade, de lui-même, prend la position ventrale dès qu'il se sent plus mal et prétend qu'il sent une amélioration immédiate.

Il se plaint d'une soif vive que je fais combattre par des injections sous-cutanées de sérum et par des petits lavements de sérum de 400 grammes toutes les quatre heures. Dès le milieu de la journée, on lui permet de prendre des infusions chaudes, qui passent très-bien.

Le lendemain, rien ne pourrait faire croire que ce malade était aussi mal la veille et l'avant-veille. Le creux épigastrique est toujours un peu tendu, mais dépressible à la main. Quand on fait boire le malade, on perçoit encore du clapotement, mais moins amphorique qu'au moment des derniers accidents.

A partir de ce moment, plus rien d'important à signaler. Le ventre a repris son aspect normal et est redevenu tout à fait souple dès le cinquième jour. La cicatrisation se fait normalement, et le malade quitte la clinique le 19 décembre.

L'observation que je viens de relater en détails me paraît intéressante à plusieurs points de vue.

Elle paraît bien être un exemple de ce qu'on appelle maintenant l'*occlusion aiguë du duodénum*, qui ne serait en somme que l'aboutissant qui a été désigné pendant longtemps sous le nom de *dilatation aiguë de l'estomac*.

Il semble qu'on ne peut pas incriminer chez notre opéré une infection péritonéale, car le simple décubitus ventral n'aurait jamais fait cesser les accidents. En outre, ce décubitus ventral s'est montré efficace, alors que les lavages de l'estomac n'avaient rien donné, parce que l'estomac se trouvait dilaté dans des proportions énormes et que le tube de Faucher n'avait pu être amorcé.

Enfin, on pourrait croire que l'occlusion duodénale était en quelque sorte préparée par cette énorme hernie, qui semblait réaliser une traction sur le mésentère et reproduire l'expérience d'Albrecht. Une fois la corde tendue sur le duodénum, les liquides se sont accumulés dans l'estomac, qui a repris des proportions de plus en plus considérables, repoussant toujours en bas les anses intestinales et, par suite, augmentant toujours la traction sur la corde mésentérique. Les liquides, du reste très abondants, révélaient leur présence pendant les mouvements de succussion qu'on imprimait au malade en produisant un clapotement amphorique caractéristique. Nous serions tenté de donner à ce signe une grande valeur diagnostique, pour faire reconnaître l'occlusion aiguë du duodénum lorsque cette complication redoutable ne présente pas son principal symptôme : *les vomissements incoërcibles*.

Enfin, cette observation semble apporter une confirmation de plus aux conclusions très intéressantes du travail de Lecène dans le *Journal de Chirurgie* de novembre 1908.

M. Paul Reynier. — Je profite de la communication de M. Delagénière pour lire ici une nouvelle observation d'occlusion duodénale post-opératoire, que M. le Dr Baillet (d'Orléans) m'a envoyée comme complément du rapport que je vous ai fait l'autre jour sur le même sujet à propos d'une observation envoyée par M. Baillet également.

Ici, comme dans le cas de M. Delagénière, le décubitus ventral préconisé par Schnitzler a été suivi de succès.

Il s'agissait d'une jeune femme de trente ans, nerveuse, qui présentait, avant d'être opérée, des symptômes bien nets de dilatation gastrique. J'insiste sur ces antécédents, car il est de règle de trouver dans le passé des malades qui ont présenté des dilatations stomacales post-opératoires ou des symptômes d'occlusion duodénale, des antécédents de troubles gastriques antérieurs.

Elle fut opérée par M. Baillet pour un petit kyste ovarique le 29 janvier 1909. L'opération fut facile, très rapide, sans aucun incident.

La première journée, rien d'anormal ne fut noté.

Le deuxième jour, quelques vomissements se produisirent sans caractères spéciaux. M. Baillet les attribua au chloroforme ; le ventre était un peu ballonné et la malade se plaignait déjà d'un point douloureux épigastrique. La température vaginale fut ce soir-là de 38 degrés, le pouls s'était déjà élevé à 104.

Les troisième et quatrième journées, le pouls s'éleva un peu et atteignit un instant 120 pulsations. Le ballonnement du ventre augmentait, la douleur épigastrique persiste, les vomissements sont peu abondants, constitués par du liquide bilieux, vert ; mais il faut dire que la malade, quoique se plaignant d'une soif ardente, se prive de boire, parce qu'elle éprouve un malaise et un état nauséeux qu'elle craint de voir augmenter. Un lavement produit une évacuation gazeuse qui donne du soulagement. Il est fait une injection de sérum.

Cinquième journée, ballonnement très considérable ; pouls à 120.

Un lavage de l'estomac soulage énormément la malade ; il a été évacué une assez grande quantité d'un liquide bilieux, couleur verte, non, remarquons-le en passant, de couleur noire, comme il est habituel de le voir dans le cas de dilatation aiguë stomacale post-opératoire telle que je l'ai décrite. Injection de sérum.

Le sixième et septième jour, la malade est maintenue avec le même traitement. Lavages. Injections de sérum. Lavements.

Cependant, le pouls est un peu plus fréquent et la température monte à 38°5. D'ailleurs, l'aspect de la malade est pire.

Le huitième jour, l'état est certainement grave. Le facies est grippé. Le pouls marque 135 pulsations. La température est de 39°5. On produit un clapotage jusqu'au niveau du pubis.

M. Baillet fit faire immédiatement le traitement par la position en décubitus abdominal.

Après un lavage complet de l'estomac, on fit prendre à la malade un grand verre de lait additionné d'eau de Vals, puis on la fit coucher à plat sur le ventre pendant deux heures. Au bout de ces deux heures, on la fait remettre sur le dos, afin qu'elle pût dormir, ce qui se produisit en effet. Dès lors, tous les quatre heures, on donna de même un verre de lait et eau de Vals mélangés après lequel on faisait mettre la malade à plat pendant deux heures. Les vomissements ne se reproduisirent plus. La malade accusa de suite une amélioration, puis une sensation de bien-être qui alla en augmentant; la nuit fut bonne, et le lendemain la température descendait à 38°6 et le pouls à 110.

Le dixième jour, le pouls ne donnait plus que 90 pulsations, la température était de 38 degrés. On supprima l'eau de Vals.

Le douzième jour, l'attitude à plat ventre fut cessée et l'alimentation plus complète. Dès lors, la convalescence se poursuivit sans incidents.

M. Baillet ajoute qu'il croit avoir eu l'occasion d'observer quatre cas certains d'occlusion duodénale post-opératoire.

Dans les quatre cas, il s'agissait de sujets nerveux, de sujets jeunes : trois fois de femmes, une fois d'un jeune garçon.

Trois d'entre eux avaient des troubles gastriques antérieurs; chez deux au moins il y avait dilatation certaine de l'estomac. Cette complication s'est produite trois fois à la suite de laparotomie, et les trois fois de laparotomie simple, une fois pour un kyste para-ovarien, une fois pour une cholécystectomie, une fois pour un kyste de l'ovaire, une fois pour une désarticulation de l'épaule.

Un symptôme qu'il a noté deux fois est la douleur épigastrique. Peut-être existait elle dans les deux cas? mais il ne l'a pas cherché. C'est d'ailleurs une douleur peu forte, que les malades signalent seulement si on leur demande s'ils souffrent. Le pronostic lui a paru grave, car deux de ses malades sont morts malgré un diagnostic précoce et le lavage de l'estomac fait aussitôt; à cet égard il semble qu'il y ait une date critique, c'est le huitième jour;

deux malades sont morts le huitième jour, et la dernière malade serait morte elle aussi le huitième jour, si le décubitus ventral n'était pas venu la tirer d'affaire.

M. J. Lucas-Championnière. — Je ne prends pas la parole pour étudier la question scientifique, mais pour vous rappeler un petit détail de pratique qui se rapporte aux faits de ce genre, détail que vous pourriez retrouver, je crois, dans un livre que je ne possède plus, et où il doit être consigné : *Les petits moyens de la médecine*, de Piorry.

J'ai entendu Piorry affirmer qu'en certains cas de vomissements incoercibles, la position ventrale avait arrêté et guéri ces vomissements rangés avec toutes les occlusions intestinales parmi les faits inconnus dans leur essence, à l'époque dont je parle, bien entendu, en dehors de toute opération.

Je dois dire que je le vis opérer ainsi sur un sujet qui continua à mourir un peu plus rapidement. Mais il est probable que son affirmation était basée sur quelque cas de succès analogue à celui qu'on vient de citer. Bien entendu mon observation pas plus que le conseil de Piorry n'ont rien à voir avec la théorie et la cause des accidents. Mais le fait d'une pratique très probablement populaire se rapporte peut-être à la réussite en quelque rare occurrence analogue à celle que vous étudiez, et peut-être n'était-il pas inutile de rappeler que des résultats de cet ordre ont été empiriquement constatés.

M. Pierre Delbet. — Je voulais dire aussi que les occlusions par compression du duodénum ont été signalées depuis longtemps. Je ne savais pas que Piorry les connaissait, et je crois qu'il les connaissait mal. Il avait remarqué que le décubitus ventral soulageait les malades, mais il ne savait pas distinguer les cas où ce traitement est indiqué.

Le fait dont je voulais parler a été publié par mon maître Nicaise, en 1885, dans la *Revue de Chirurgie*. Il est très précis.

L'occlusion s'est produite sans aucune opération, sans cause apparente. Le malade avait présenté antérieurement des accidents de même ordre, qui s'étaient terminés par la guérison. Il avait remarqué lui-même que la position génu-pectorale le soulageait. Cependant, elle n'a pas fait cesser les derniers accidents qui se sont terminés par la mort.

A l'autopsie, on a constaté que l'estomac, le pylore et le duodénum jusqu'aux vaisseaux mésentériques étaient énormément dilatés. Il existait quelques lamelles fibreuses autour de l'artère mésentérique, et il est dit expressément que l'occlusion était due à

la compression du duodénum par la tension du mésentère. Je crois qu'il y avait aussi quelques adhérences intestinales.

J'ai observé récemment un cas d'occlusion duodénale. Un malade était entré à Laënnec avec un estomac prodigieusement distendu. Son volume était tel que les fausses côtes du côté gauche étaient soulevées. Mais, je fus surtout frappé de ce fait que la tuméfaction s'étendait très loin du côté droit. J'eus l'impression que le duodénum était distendu en même temps que l'estomac, et qu'il s'agissait d'une occlusion duodénale.

L'estomac contenait plus de gaz que de liquide et le malade avait à peine vomi.

Par le tubage, je retirai plusieurs litres de liquide; ce liquide était franchement vert, il contenait une quantité notable de bile. Je ne réussis pas à vider complètement l'estomac du liquide qu'il contenait, même en faisant le lavage; quant aux gaz, il me fut complètement impossible de les déloger, même en faisant asseoir le malade. La présence de la bile confirmait mon hypothèse. Je fis le diagnostic d'occlusion du duodénum, et je conseillai au malade de passer la majeure partie de son temps dans la position genu-pectorale ou couché sur le ventre. Le résultat fut absolument nul. Le lendemain matin, je trouvai l'estomac aussi distendu que la veille. Le tubage ramena encore plusieurs litres de liquide vert, et il fut également impossible d'obtenir une évacuation complète.

L'opération montra que l'obstacle siégeait bien sur la dernière partie du duodénum, mais il était dû à un cancer déjà étendu avec des prolongements filant dans le mésentère.

Je fis une gastro-entérostomie postérieure et mon malade a bien guéri.

La question est de savoir si tous les accidents de réplétion stomacale que l'on observe après les interventions sont dues à l'occlusion duodénale. Il me semble qu'il en existe deux types assez faciles à distinguer l'un de l'autre.

Dans l'un, la distension porte en même temps sur l'estomac et sur le duodénum. Le contenu de l'estomac est essentiellement bilieux. Malgré une distension énorme, les malades vomissent peu ou du moins ils ne vomissent qu'à intervalles éloignés. C'est l'occlusion duodénale.

Dans l'autre, la distension paraît porter sur l'estomac seul. Les malades, comme l'a très bien dit M. Reynier, vomissent incessamment, presque sans effort; c'est une sorte de régurgitation, de crachotement. Le liquide qu'ils rejettent ne contient pas de bile. C'est le type que M. Reynier a individualisé sous le nom de dilatation aiguë de l'estomac. Je ne sais pas à quoi il correspond

anatomiquement, mais il existe cliniquement d'une manière incontestable.

Quand il se produit à la suite d'une gastro-entérostomie, on l'attribue au circulus viciosus et je ne suis pas sûr que l'on ait raison. Je l'ai observé deux fois, il y a plusieurs années, après des gastro-entérostomies. Et dans les deux cas, j'ai pu constater que le liquide vomi ne renfermait pas de bile. Il me semble qu'il aurait dû en contenir, et abondamment, si les accidents avaient été dus au circulus viciosus.

M. H. Morestin. — J'ai eu l'occasion d'observer au mois de mai dernier, à l'Hôtel-Dieu, un cas d'occlusion duodénale survenue au cours d'une péritonite tuberculeuse.

Il s'agissait d'une femme de vingt-six ans, amenée salle Notre-Dame dans un état grave et tourmentée par des vomissements bilieux très abondants et fréquemment répétés. La malade, qui présentait des troubles digestifs depuis assez longtemps, avait eu souvent depuis quelques semaines des vomissements alimentaires ou bilieux. Comme elle était mariée depuis peu, on avait d'abord attribué ces phénomènes à un début de grossesse. Mais la situation s'était brusquement aggravée et les accidents avaient pris un caractère aigu. En examinant la malade, je n'eus pas de peine à reconnaître la présence, dans l'abdomen globuleux et tendu, de masses diffuses, de gâteaux qui donnaient immédiatement l'impression d'une péritonite tuberculeuse. Ce diagnostic était confirmé par l'état des poumons et les antécédents du sujet. Mais je fus frappé surtout par la présence, entre l'ombilic et l'appendice xiphoïde, d'une voussure très accusée, au niveau de laquelle la pression déterminait une sorte de clapotement, et qui semblait répondre à l'estomac distendu. La malade ne souffrait point, le pouls était à 80, mais l'intolérance était absolue pour tout aliment.

Le lendemain, la malade était dans le plus triste état. La voussure sus-ombilicale avait augmenté beaucoup et la saillie était comparable au volume d'une tête de fœtus. Les vomissements bilieux s'étaient répétés très fréquemment depuis la veille. Le facies était très mauvais et le pouls rapide.

Il était clair qu'il y avait un obstacle très haut sur le tube digestif; dès le premier jour, j'avais pensé qu'il devait être au niveau du duodénum. Je souhaitais vivement tenter quelque chose pour cette malheureuse femme, mais j'étais un peu embarrassé de savoir ce que je pourrais faire au milieu des adhérences d'une péritonite tuberculeuse à forme plastique. Je me décidai néanmoins à ouvrir le ventre, espérant que je pourrais peut-être découvrir

encore quelque anse susceptible d'être attirée jusqu'au contact de l'estomac, et pratiquer la gastro-entéro-anastomose. Aussitôt la paroi abdominale incisée, la tumeur qui la soulevait et que je croyais formée par l'estomac fit violemment issue à l'extérieur. Ce n'était pas l'estomac, mais le duodénum, monstrueusement dilaté depuis son origine jusqu'à son passage sous les vaisseaux mésentériques. L'estomac lui-même était refoulé en haut et beaucoup moins volumineux que le duodénum, ce qui à la réflexion ne devait pas surprendre, étant donnée la facilité avec laquelle il se vidait par les vomissements. Je cherchai vainement à dissocier les anses intestinales, unies entre elles et à l'épiploon et formant un magma indéchiffrable. Il n'y avait rien à faire. La pauvre femme semblait perdue. Refoulant le duodénum distendu, et luttant contre lui, je refermai le ventre péniblement. Cette opération si peu satisfaisante donna un résultat inattendu. Les vomissements cessèrent le jour même. Le lendemain, à ma grande et joyeuse surprise, je trouvai la malade très bien, avec un pouls excellent. Elle guérit rapidement, et même l'état général devint meilleur qu'auparavant. Plusieurs mois après, la malade a été revue en assez bonne santé. Son ventre s'est assoupli et elle n'a plus eu de crises analogues à celle qui avait motivé mon intervention.

Dans ce cas, les vaisseaux mésentériques supérieurs tendus par les anses agglutinées ont été l'agent de l'étranglement.

Je ne sais trop comment l'opération a pu remédier à ces accidents. Les manipulations subies par le duodénum, surtout au moment de son refoulement pour fermer la plaie abdominale ont constitué une sorte de massage, de taxis, qui a pu être dans une certaine mesure efficace. Je noterai l'énorme distension des premières portions du duodénum; l'anse duodénale formait une tumeur plus grosse que les deux poings.

M. Paul Reynier. — Comme M. Delbet, je crois en effet, ainsi que je l'avais dit d'ailleurs dans le rapport que je vous avais lu il y a quinze jours, qu'il y a à distinguer au point de vue clinique ces accidents de dilatation aiguë stomacale post-opératoire de ceux qui relèvent de l'occlusion duodénale. Les vomissements ne sont pas les mêmes, et tout en ne niant pas la présence de la bile dans la dilatation aiguë stomacale, il est toujours bien évident que le contenu stomacal est alors surtout constitué par un mélange de sang et de suc gastrique et d'une sorte d'hydrorrhée stomacale très acide, tandis que dans l'occlusion duodénale ce sont surtout des vomissements bilieux. Ces vomissements bilieux peuvent même quelquefois manquer quand l'occlusion duodénale se produit,

comme dans les faits cités par Kelling (*Archiv für klinische Chirurgie*, 1901), par le fait d'une coudure du duodénum, facilitée par des adhérences pathologiques, au-dessus de l'ouverture du canal cholédoque. En résumé, il y a là plusieurs variétés d'accidents post-opératoires, sur lesquels il est bon d'attirer l'attention et que la clinique différenciera quand nous les connaîtrons mieux.

Rapport.

I. — *Plaies pénétrantes de l'abdomen par coups de feu. Double plaie du foie, double plaie de l'estomac plaie du pancréas. Intervention. Guérison*, par M. le Dr Proust.

II. — *Plaie par balle de l'espace de Traube; blessure du cul-de-sac pleural, du foie et de l'estomac. Laparotomie, suture des plaies du foie, des perforations de l'estomac. Guérison*, par M. le Dr E. Michon.

Rapport de M. LEJARS.

Nos collègues des hôpitaux, MM. Proust et Michon, nous ont présenté deux observations de plaie par balle de l'espace de Traube qu'il convient, je pense, de rapprocher et d'étudier dans le même rapport. Dans les deux cas, on découvrit et l'on sutura des perforations multiples de l'estomac et du foie; la technique suivie fut toute semblable, et la guérison complète. Ce sont des documents fort intéressants qu'il faut joindre au dossier, aujourd'hui assez considérable, de ces traumatismes de l'hypocondre gauche; aussi, croyons-nous nécessaire de relater d'abord, à peu près intégralement, les deux faits.

L'opérée de M. Proust était une jeune femme de dix-neuf ans qui, le 12 août 1908, vers six heures du soir, reçoit trois coups de revolver tirés presque à bout portant. Deux l'atteignent dans la région de l'hypocondre gauche, un dans la région axillaire droite.

Elle est transportée dans une pharmacie d'abord, puis dirigée sur l'hôpital de la Charité. Elle est alors prise d'hématémèse, et l'interne de garde mande M. Proust par téléphone. En arrivant, je trouve cette jeune malade, nous dit notre collègue, avec les signes d'une hémorragie interne: pouls petit, fuyant, aux environs de 150, pâleur excessive des téguments. En même temps, signes de réaction péritonéale caractérisée par une contracture des muscles droits, une grande sensibilité de l'épigastre et des sueurs froides. Facies angoissé, grande tendance au collapsus.

Je décide une laparotomie immédiate, certain qu'il s'agit au moins d'une plaie de l'estomac, étant donnée l'hématémèse. Aussi, afin de m'assurer toute commodité pour l'exploration de l'arrière-cavité des épiploons, je fais placer un volumineux coussin sous les reins.

Laparotomie sus-ombilicale à 9 h. 1/2 du soir. Peu de sang dans la cavité péritonéale.

Je découvre tout de suite une plaie de la face supérieure du lobe gauche du foie que je suture, et en éversant le foie vers la partie supérieure je découvre une deuxième plaie de la face inférieure de ce même lobe, que je suture également.

J'examine alors la face antérieure de l'estomac; mais au premier abord, je ne puis rien découvrir. J'ouvre alors l'arrière-cavité des épiploons en incisant le feuillet gastro-colique au-dessous de la grande courbure; je trouve cette arrière-cavité remplie de sang; je l'éponge, y place un champ, et, y introduisant alors la main, je peux facilement faire saillir d'arrière en avant la face antérieure de l'estomac, que je déplisse; grâce à cette manœuvre, je découvre la perforation antérieure, qui, étalée, présente presque les dimensions d'une pièce de 20 centimes; je la suture au moyen de deux surjets, l'un total, l'autre musculo-séreux, d'adossement. Je bascule alors l'estomac et j'examine sa face postérieure, que, grâce à la même manœuvre, j'étale, en plaçant ma main gauche au niveau de la face antérieure.

La perforation postérieure apparaît ainsi bien exposée, quoique près de la petite courbure, et mon excellent aide, M. Pétel, me la signale immédiatement : je la suture également à deux plans. L'arrière-cavité une fois bien asséchée, je constate que du sang vient encore de la profondeur d'une plaie siégeant à l'union du corps et de la queue du pancréas; cette plaie est également suturée.

Enfin, je constate qu'au niveau de l'extrémité gauche de l'arrière-cavité, il existe une attrition des tissus et un hématome sous-péritonéal diffus.

Je pense qu'une des balles est venue se perdre à ce niveau et a peut-être, en blessant le rein, déterminé un épanchement péri-rénal; dans ces conditions, je considère que le mieux est de laisser un tamponnement d'attente à ce niveau; je laisse donc deux mèches; et pour réduire au minimum les inconvénients de ce drainage, je fixe par deux points de catgut, là où elles sortent, la boutonnière de l'épiploon gastro-colique au péritoine pariétal.

Sutures de la paroi à trois plans. Drainage de l'arrière-cavité au moyen des deux mèches en question.

Immédiatement après l'opération, injection sous-cutanée de 500 gr. de sérum.

Suites opératoires. — Elles ont été simples. La jeune malade est restée dans un grand état de faiblesse pendant les premières quarante-huit heures; mais le pouls s'est remonté immédiatement à l'intervention.

Dès le deuxième jour, apparition d'hématurie qui a duré pendant cinq jours (plaie rénale gauche très probable).

Au niveau de la plaie, exhalaison pendant la première semaine d'un liquide à odeur désagréable, vraisemblement d'origine pancréatique.

J'ai laissé les mèches en place longtemps. J'ai retiré la première le dixième jour, et la seconde le seizième jour, et j'ai maintenu le drainage jusqu'au vingtième jour.

Un peu d'épanchement pleural, avec point de côté, a été noté pendant le cours de la troisième semaine.

La malade sort guéri de l'hôpital le 13 septembre, un mois après l'intervention.

Ce fut encore une femme toute jeune, de vingt-deux ans, chez qui M. Michon eut à intervenir, pour une plaie par balle de revolver siégeant à la partie antérieure et inférieure du thorax, du côte gauche, au niveau de l'espace de Traube.

Cette malade, dans une tentative de suicide, s'est tirée deux balles; l'une est sans importance; l'autre a pénétré au niveau du 6e espace intercostal gauche, environ à 6 centimètres de la ligne médiane. La balle, au dire de la malade, est de petit calibre, probablement 5 millimètres. Le jour d'entrée, 14 août 1901, la blessée ne présente aucun phénomène alarmant, ni du côté de la poitrine, ni du côté du ventre. On suppose que la plaie n'est pas pénétrante.

Le lendemain matin, vers dix heures, l'état général est beaucoup moins bon; le facies s'est tiré, surtout le teint est pâle avec décoloration des lèvres et des conjonctives; respiration, 35 à la minute; pouls, 120; température, 37°8. Pas de vomissements, pas de diarrhée. M. Heitz-Boyer, interne de garde, examine avec beaucoup de soin la malade; et, se basant sur la pâleur, sur le facies médiocrement grippé, sur la contracture pas très nette du ventre, conclut à une hémorragie intrapéritonéale, plutôt qu'à une simple péritonite, et fait appeler le chirurgien de garde.

Je vois la blessée, écrit M. Michon, à une heure et demie de l'après-midi, et je constate l'exactitude de l'examen fait par M. Heitz-Boyer. L'orifice d'entrée de la balle est légèrement déchiqueté, noirâtre, ne saignant pas; il n'existe pas d'emphysème autour; nulle trace du siège de la balle ni au voisinage de la plaie, ni plus loin dans la région du flanc gauche, pas d'épanchement pleural. L'abdomen n'est ni ballonné, ni rétracté d'une façon anormale; mais à la palpation et à la percussion, il est douloureux dans toute son étendue, avec une intensité un peu plus grande au niveau du creux épigastrique; il y a un état de contracture et de défense musculaire abdominale, ayant d'autant plus de valeur que la plaie superficielle n'est pas abdominale. La percussion ne donne rien de net. Pas de matité franche dans les flancs, pas de disparition de la matité hépatique. On est enfin frappé de l'état de faiblesse extrême et progressive de la malade, qui répond à peine aux questions qu'on lui pose.

La pénétration du projectile dans l'abdomen n'est pas douteuse. L'intervention est décidée.

Le 15 août, c'est-à-dire environ trente heures après la tentative de suicide, opération sous anesthésie à l'éther. Aide, M. Heitz-Boyer.

1° Incision d'exploration superficielle au niveau de la plaie thoracique; verticale, longue de 4 centimètres; on reconnaît alors que le trajet oblique de la balle intéresse le cul-de-sac pleural; cet orifice n'a pas laissé pénétrer beaucoup d'air, on voit à ce niveau la languette pulmonaire, légèrement éraflée, aller et venir; une sonde cannelée entre profondément et facilement dans l'abdomen à travers le diaphragme. On ne fait aucune autre manœuvre. La plaie est refermée.

2° Laparotomie sus-ombilicale, incision de 12 centimètres sous-jacente au rebord des fausses côtes. A l'ouverture du péritoine, aucune issue de liquide alimentaire, ni de gaz; mais l'estomac et l'épiploon sont recouverts de sang en partie coagulé. La rate est indemne.

Très facilement, on voit sur la face antérieure de l'estomac, presque en son milieu, une perforation noirâtre ne laissant à ce moment sortir ni liquide ni gaz; la plaie est pénétrante; néanmoins, une sonde cannelée s'y engage sans difficulté. Suture totale, à points séparés au catgut, suture séro-séreuse à la soie. On passe alors à la recherche de la plaie de la face postérieure; pour cela, on effondre le grand épiploon le long du bord convexe de l'estomac; en attirant et en retournant celui-ci, on arrive, avec quelques difficultés à voir la deuxième plaie, semblable comme aspect à celle de la face antérieure, mais plus rapprochée de la grande courbure et de la grosse tubérosité. Mêmes sutures qu'en avant.

A ce moment, on voit que l'arrière-cavité des épiploons est remplie de sang et de caillots. Quelle en est l'origine? la plaie de l'estomac ou la blessure d'un organe de la paroi abdominale postérieure? Malgré un débridement perpendiculaire de l'incision pariétale, malgré l'effondrement de l'épiploon gastro-hépatique au-dessus de l'estomac, il a été impossible de reconnaître où était allée la balle après avoir traversé l'estomac. Le saignement profond postérieur semble d'ailleurs arrêté.

Mais de dessous le foie se fait toujours un suintement sanguin; le lobe gauche est soulevé, et on aperçoit une plaie arrondie sans fissure d'éclatement et saignant d'une façon continue; un point de suture, au gros catgut, arrête presque complètement cette hémorragie. Sur la face supérieure du foie, en abaissant alors la glande, on trouve la plaie d'entrée ne saignant pas; un point de suture au catgut y est mis. On aperçoit alors ainsi la plaie du diaphragme petite, ne donnant passage ni à du sang ni à de l'air; on la laisse sans la suturer. On place alors un pansement à la Mikulicz sous le foie, comprimant un peu la plaie inférieure et se continuant jusqu'à la brèche du petit épiploon. Suture de la paroi.

L'état de la malade paraît précaire, et pendant la fin de l'intervention on a commencé à faire du sérum.

Cependant, les suites furent remarquablement simples; le soir, la température est de 38°4; le lendemain, de 38 degrés et 38°4; à partir du cinquième jour, la température est normale.

La mèche fut enlevée le troisième jour; les crins, le dixième jour, et

la malade sortait de l'hôpital le trentième jour, malgré un peu de suppuration de la plaie.

Elle a été revue au mois d'octobre, bien portante, ne se plaignant d'aucune douleur et sans éventration.

On aurait voulu faire une radiographie permettant de savoir le siège de la balle. La malade a changé de domicile brusquement sans donner d'adresse, et il a été impossible de la retrouver.

Ces deux faits parlent d'eux-mêmes, et, à l'heure présente, il me semblerait assez inutile de les faire suivre de longs commentaires. Je me contenterai de quelques brèves remarques sur le moment de l'intervention et sur les détails de la technique utilisée par MM. Proust et Michon.

La blessée de M. Proust vomissait du sang et présentait tous les signes d'une hémorragie interne; l'indication était formelle : on ne manqua pas de la suivre et l'opération eut lieu neuf heures et demie après l'accident.

Elle ne fut pratiquée qu'à la trentième heure chez la blessée de M. Michon; cette fois, l'état parut d'abord si peu inquiétant, qu'on n'admit pas la pénétration, et notre collègue ne fut appelé que le lendemain, alors que les accidents s'étaient accusés et que l'hémorragie interne, continue, n'était plus douteuse. C'est un exemple de cette accalmie primitive, trompeuse, que l'on observe de temps en temps après les plaies de l'abdomen. Ici, le retard n'a pas eu de suites fâcheuses, et tout s'est passé heureusement; du reste, la blessure de l'estomac avait eu lieu à jeûn, et l'épanchement du contenu gastrique avait été insignifiant. Toujours est-il que les blessés de ce genre doivent être surveillés de très près et d'heure en heure, et que, si l'intervention n'a pas été pratiquée d'emblée, encore faut-il y recourir au premier signe révélateur, et, en particulier, dès que la paroi épigastrique commence à se tendre et à devenir douloureuse.

Chez leurs blessées, MM. Proust et Michon ont opéré par le ventre, et j'estime qu'ils ont eu pleinement raison; M. Michon s'est contenté d'une exploration sommaire de la plaie thoracique, et, tout de suite, a pratiqué la laparotomie sus-ombilicale. C'est par cette voie, en effet, que la besogne de recherche et de réparation s'exécute le mieux après ces traumatismes. On a toujours quelque tendance, dans les plaies des hypocondres, à intervenir au niveau de l'orifice d'entrée du projectile; cette incision haute, thoracique, peut être utile dans les plaies par armes blanches, dans les plaies larges qui s'accompagnent d'une lésion étendue du diaphragme, et parfois d'une hernie intra-pleurale de l'épiploon et de l'estomac ou de l'intestin; elle a même permis, dans un certain nombre de cas, de suturer des perforations gastriques ou

des plaies du foie; mais, lors des plaies par balle, dont le trajet est étroit et souvent fort malaisé à reconnaître, la laparotomie fournit toujours le meilleur accès, surtout lors des coups de feu de l'hypocondre gauche. A droite, on sera conduit parfois à suivre une voie combinée, thoraco-abdominale, en débridant le trajet pleural d'abord, puis, après section du rebord costal, en descendant jusqu'à la paroi épigastrique; on arrive, de la sorte, à bien découvrir certaines plaies de la face postéro-supérieure du foie. Terrier avait eu recours à cette pratique, et je vous ai présenté, le 29 juillet 1903, un jeune homme que j'avais opéré, par ce procédé, d'une plaie par balle de la plèvre, du diaphragme et du foie. Mais, ici encore, c'est par le ventre que s'accomplit le meilleur travail opératoire.

Je signalerai, de plus, l'emploi du coussin sous-vertébral dont M. Proust s'est servi avec grand bénéfice. Nous savons tous quels services nous rend ce mode de soulèvement du tronc dans les opérations sur le foie et le pédicule hépatique : d'après l'expérience de notre collègue, il est à conseiller également dans les interventions pour plaies gastriques, et permet d'obtenir un meilleur accès sur la face postérieure de l'estomac et l'arrière-cavité.

Enfin, l'ouverture de cette arrière-cavité par incision du feuillet gastro-colique doit être tenue, aujourd'hui, pour un temps nécessaire de ces opérations de recherches sur l'estomac, et cela, non seulement pour découvrir et fermer les plaies postérieures, mais aussi pour bien isoler la paroi gastrique antérieure, en refoulant l'organe d'arrière en avant, et l'explorer sur toute sa surface. Cette manœuvre a été fort utile à M. Proust.

Sans insister davantage, je conclurai simplement que les deux observations de MM. Proust et Michon font honneur à leur habileté et à leur décision, et je vous propose de les remercier de nous les avoir communiquées.

Présentations de malades.

Deux observations de fractures de l'astragale par écrasement.

M. Mauclaire. — 1° Dans le premier cas, il s'agit d'une *fracture avec décapitation du col astragalien et luxation en haut, en arrière et en dedans du fragment postérieur.*

Voici l'observation très résumée :

Observation. — Le 25 novembre entre dans mon service, à l'hôpital Dubois, J. R.., âgé de vingt ans, tombé d'une hauteur de 5 mètres sur le pied droit, tout en restant debout. Il a été immobilisé dans un plâtre pendant dix-neuf jours. Quand on enleva l'appareil, on constata une augmentation très marquée de la région du cou-de-pied. L'axe de la jambe tombe sur un plan plus antérieur que normalement; le pied paraît donc subluxé en arrière. A la palpation, on sent, derrière la malléole interne, une masse osseuse très dure. Les malléoles, à la palpation, sont douloureuses, mais on ne sent pas de cal ni de déformation. Il y a une escarre au niveau du talon.

Sur les radiographies que voici, on voit bien le déplacement du fragment postérieur; de plus, le sommet de la malléole externe paraît fracturé.

Opération. — Incision curviligne encadrant la malléole interne. Ablation de la moitié antérieure de l'astragale. Ablation de la moitié postérieure de l'astragale. C'est la poulie astragalienne qui regarde en haut et en dedans. Ce fragment comprimait le paquet vasculo-nerveux libéral postérieur. Les suites de l'opération ont été régulières. La marche est bonne et les mouvements articulaires presque normaux.

Voici les pièces. Il y a trois fragments : la tête astragalienne, un petit fragment moyen, et le troisième fragment est représenté par tout le corps de l'astragale.

2° Dans le deuxième cas, il s'agit d'un cas de *fracture en miettes de l'astragale*, observé chez un gymnasiarque aéronaute faisant du trapèze au-dessous de la nacelle d'un ballon.

Cet homme est tombé d'une très grande hauteur, il y a deux ans. Il est entré en juillet 1907, à l'Hôtel-Dieu, dans le service de M. Le Dentu que je remplaçais.

Du côté gauche, la voûte plantaire est disparue. Le cou-de-pied est presque ankylosé à angle droit. En dedans et en dehors, on sent au niveau des malléoles des saillies osseuses anormales, irrégulières. La malléole interne est très épaissie.

Sur la radiographie du pied gauche, faite ainsi deux ans après l'accident, on voit des fragments osseux multiples représentant les restes de la tête de l'astragale. Quant au corps de l'astragale, il est réduit à une lame de tissu osseux aplatie, placée entre la surface articulaire du tibia et la face supérieure du calcanéum. Celui-ci ne présente aucune fracture.

Du côté droit, l'articulation tibio-tarsienne est à moitié ankylosée; mais sur la radiographie on ne note pas d'écrasement osseux, bien net de l'astragale ou du calcanéum, mais on voit des fragments osseux multiples près de la face interne de l'astragale.

M. Moty. — Les deux fractures présentées par notre collègue Mauclaire me rappellent un cas de luxation directe de l'astragale en bas, sans fracture, à travers le calcanéum écrasé. Il s'agissait d'un jeune Arabe tombé d'un toit, droit sur ses pieds, en se réveillant d'un état de somnambulisme ; les lésions osseuses et cutanées étaient telles que je dus faire l'amputation, qui fut d'ailleurs suivie d'une réunion par première intention.

Perforation de l'estomac par ulcère. Sutures. Drainage. Guérison.

M. Souligoux. — Mon collègue, M. Hudelo, me demande de venir voir, dans son service, Mme D..., âgée de trente-neuf ans, qu'il soupçonnait d'être atteinte de perforation gastrique.

Sans antécédents héréditaires particuliers, cette femme ne présentait d'intéressant, comme antécédents personnels, que la perte de deux enfants sur trois. Le seul enfant survivant, âgé de quatre ans, est en très bonne santé. Le mari est bien portant.

Depuis un an, cette malade souffre de temps en temps de l'estomac, mais ce ne furent pendant plusieurs mois que de vagues sensations de pesanteur, quelques crampes de l'estomac prolongées. Il n'y a guère que depuis deux mois que la malade est prise de crampes de l'estomac presque quotidiennes. Ces crampes, très intenses et très douloureuses, survenaient à n'importe quel moment de la journée ; leur apparition n'était nullement influencée par les repas. Les douleurs, dont le maximum se trouvait au niveau de l'épigastre, s'irradiaient vers les lombes et les épaules ; mais à aucun moment la malade n'eut la sensation de transfixion en broche, si fréquente dans l'ulcère gastrique. Elle n'a jamais eu de vomissements, jamais d'hématémèse, ni de régurgitations acides.

D'habitude, cette femme est très constipée.

Le mercredi 4 novembre, à deux heures du soir, Mme D... est prise brusquement, pendant son travail, d'une douleur très vive, dont le maximum n'était pas au *niveau de l'épigastre*, mais dans la *fosse iliaque gauche*. Au niveau de l'estomac, il n'y avait qu'une sensation pénible de tiraillement.

La douleur éprouvée par la malade était vive ; néanmoins, elle put rentrer chez elle à pied.

A dix heures du soir, les douleurs continuant, cette femme fut amenée à l'hôpital Tenon et placée dans le service de M. Hudelo, qui, le lendemain matin, constata les symptômes suivants :

Douleur vive, mais supportable, à la palpation au niveau de la fosse iliaque gauche; la région épigastrique est légèrement sensible. La région iliaque droite n'est pas douloureuse. Les muscles de l'abdomen sont souples. Dans la fosse iliaque gauche, on sent une masse volumineuse, irrégulière, formée vraisemblablement par des matières fécales accumulées. La constipation est, en effet, opiniâtre depuis trois jours; un lavement à l'eau bouillie amène l'expulsion de scybales abondantes. La température est de 38°2, le pouls bat à 120. La langue est bonne, le facies n'est pas altéré.

Le soir, vers trois heures, la malade est prise de vomissements (les premiers) verdâtres, sans que l'état général se soit aggravé.

Le lendemain matin, on retrouve la malade dans un état beaucoup plus alarmant. La température n'est plus que de 37 degrés, mais le pouls est à 134. Des vomissements sont survenus à plusieurs reprises pendant la nuit et la matinée. La constipation est toujours opiniâtre, mais la tuméfaction que l'on sentait au niveau du côlon descendant a disparu. Pas d'émission de gaz par l'anus.

Le facies est beaucoup plus altéré, les yeux sont anxieux et excavés, les lèvres sèches. La langue n'est pas mauvaise.

Au point de vue local, les signes se sont peu modifiés. Le ventre est souple, non ballonné. La douleur à l'épigastre et au niveau de la fosse iliaque gauche persiste. Par le toucher vaginal, on détermine une douleur assez vive dans le cul-de-sac postérieur, sans qu'il y ait trace d'empâtement.

En somme, ce qui domine à ce moment, c'est la modification considérable qui s'est produite dans l'état général de la malade depuis la veille. M. Hudelo n'hésite pas à porter le diagnostic de perforation gastrique et me demande de l'opérer, ce qui fut fait une heure après.

Opération. — Je fis une incision allant de deux travers de doigt au-dessous de l'apophyse xiphoïde à quatre travers de doigt au-dessous de l'ombilic.

Le ventre ouvert, le grand épiploon apparaît légèrement injecté. Au niveau de l'estomac, près de sa petite courbure, on voit une plaque jaunâtre, et, en écartant la paroi gauche de l'abdomen, on aperçoit un peu de liquide qui coule, semblant venir d'en haut. J'examine soigneusement la face antérieure de l'estomac qui paraît saine; je soulève alors le foie qui repose sur la partie supérieure de l'estomac, et je vois alors, au milieu de fausses membranes, couler du liquide.

En examinant soigneusement cette région, après avoir enlevé ces fausses membranes, je découvre la perforation gastrique qui se présentait sous l'aspect suivant, rappelant certaines perforations typhiques. Le péritoine était soulevé au niveau de l'ulcère et présentait une perforation de la taille d'une grosse tête d'épingle. Au-dessous de ce péritoine soulevé, on sentait la perforation stomacale dans laquelle on pouvait engager le petit doigt. Je laissai le péritoine tel qu'il était, et j'enterrai l'ulcère sous deux rangées de sutures. Je mis à son niveau un petit drain, je rabattis le foie que je fixai à l'estomac par quelques

points, de façon à isoler la grande cavité abdominale de la région malade.

Je fis ensuite une incision dans la fosse iliaque gauche d'où il s'écoula une assez grande quantité de sérosité louche, et j'y plaçai un gros drain se dirigeant vers le haut du côté de l'hypocondre gauche. Je fis la même chose dans la fosse iliaque droite.

La malade étant placée ensuite en position gynécologique, on fit un lavage soigné du vagin. Le cul-de-sac postérieur fut ouvert, ce qui donna issue à une assez grande quantité de liquide déjà purulent. Un très gros drain fut placé dans le cul-de-sac de Douglas.

Injection de sérum, 250 centimètres cubes. Huile camphrée, 20 centimètres cubes de caféine.

Le lendemain, la température est de 38°3. Mais le facies est moins altéré, le pouls est bon à 100; la malade a uriné largement. Le soir, température 38°2.

Dès le deuxième jour, la température revient à la normale, le pouls à 90 et l'impression générale est que la malade va guérir.

Le septième jour, la température remonte à 38°3 et s'y maintint vingt-quatre heures, mais l'état général reste bon. Du pus s'écoule par les quatre drains, mais cette suppuration dure peu. Les drains sont enlevés au quinzième jour et la malade quitte l'hôpital le vingt-cinquième jour après son opération.

Telle est cette observation que j'ai cru devoir vous apporter à cause du remarquable diagnostic fait par M. Hudelo, qui, en me permettant d'intervenir très vite, m'a fait obtenir une guérison, chose assez rare dans le cas d'ulcère perforé de l'estomac.

J'insisterai encore sur l'importance des multiples drainages, et surtout sur l'utilité qu'il y a à inciser le cul-de-sac de Douglas. C'est grâce à cette dernière incision qu'il m'a été possible d'évacuer une collection purulente déjà abondante.

Présentations de pièces.

Epilepsie jacksonienne. Angiome du cerveau. Opération. Mort par hémorragie intracérébrale.

M. TUFFIER. — Je vous ai présenté dans la dernière séance un malade opéré et guéri d'un angiome du cerveau. Voici une observation d'un autre malade que j'ai opéré autrefois et dont la pièce anatomique est rare et intéressante.

Pr..., vingt-trois ans, entre le 14 novembre 1904, salle Malgaigne, lit n° 16.

Antécédents héréditaires. — Père et mère bien portants. Trois sœurs plus jeunes que lui, bien portantes, n'ayant jamais eu de crises nerveuses. Un frère et une sœur (ses aînés), morts de méningite en bas âge.

Antécédents personnels. — A eu dans sa première enfance une méningite? Jusqu'à l'âge de sept ans il avait des convulsions, mais il ne se souvient d'aucun détail sur leur fréquence, leurs caractères, le moment où elles se produisaient. Ni rougeole, ni coqueluche, ni fièvre typhoïde, mais a eu une paralysie infantile. Blennorragie il y a deux ans; pas de syphilis; mais depuis six mois, signes de tuberculose probable.

Il va en classe de six à treize ans. Il obtient son certificat d'études et commence à travailler (employé de bureau) à seize ans. Il se souvient avoir toujours eu le membre supérieur gauche inapte à faire certains mouvements, comme nous le constaterons encore actuellement.

La *première crise* analogue à celles dont il se plaint actuellement a eu lieu en Allemagne en 1894, dans les circonstances suivantes : Un de ses camarades de pension (il passait un an en Allemagne pour en étudier la langue) le bouscule. Il tombe sans que la tête porte sur la terre, et se relève seul. Une demi-heure à une heure après cette chute, il ressent un engourdissement du *côté gauche*, puis il ressent un mal de tête frontal durant plusieurs jours. Il n'aurait pas eu de mouvements convulsifs; il ne sait pas s'il a perdu connaissance. Tout rentre dans l'ordre après quelques jours. En somme, le malade ne donne, sur ces premiers troubles, que des renseignements peu précis.

La *deuxième crise* a lieu à son retour en France, *environ un an après*. Il n'a pas gardé un souvenir précis, mais il paraît n'avoir pas avoir eu de mouvements convulsifs. Il ne sait pas s'il a perdu connaissance, mais il dut garder le lit pendant plusieurs jours. Entre cette crise et la précédente, il aurait éprouvé des accès de lourdeur dans le bras et la cuisse *gauches* survenant deux ou trois fois en deux mois.

Depuis lors, les crises se répètent *tous les trois mois*, souvent sans cause apparente; d'autres fois à la suite d'excès de travail. Il ne sait pas depuis quelle époque il a commencé de perdre connaissance pendant ces crises. La dernière crise a eu lieu il y a environ un mois et demi, sans que le malade puisse préciser la date.

Elle débute après dîner, au milieu d'une partie familiale de loto. Il ressent d'abord une sensation de chaud et de refroidissement alternatifs dans la tête, dans le cou, sur les épaules. Puis une sorte d'engourdissement dans la cuisse gauche, puis dans les jambes, puis dans le pied. Tout le membre est alors lourd et difficile à remuer. La lourdeur diminue d'intensité dans le membre inférieur, puis elle envahit le bras, l'avant-bras, la main, les doigts; ceux-ci se crispent. Puis lourdeur et fourmillements dans la joue gauche, puis dans l'œil qui se convulse, l'orbiculaire se contracte et se relâche alternativement pendant une ou deux minutes. Puis la bouche est pâteuse, la langue est sèche. Le malade éprouve une invincible envie de bâiller, et doit céder au besoin de s'humecter la langue ou d'en faire le geste. Néanmoins, il ne perd pas connaissance, il se couche, passe une mauvaise nuit entre-

coupée de réveils fréquents. Il souffrait alors violemment de la tête.

Le *lendemain*, la lourdeur et l'engourdissement persistent et rendent tous les mouvements difficiles. Il vomit les aliments de la veille, ses vomissements deviennent glaireux et bilieux. La *nuit suivante* est plus mauvaise encore. Puis il perd connaissance sans pouvoir préciser à partir de quel moment, de même qu'il ignore la durée de ces crises. Il paraît n'avoir pas uriné au lit, et n'avoir pas eu davantage de relâchement du sphincter de l'anus. Il sait que dans les crises précédentes (au dire de ses parents), il avait des *mouvements convulsifs* si violents que quatre personnes arrivaient à peine à le maintenir dans son lit.

Quand il reprend connaissance, il éprouve une sensation de lassitude générale; mais il n'a pas mal à la langue, ne crachote pas de sang. De temps en temps, son bras gauche s'étend malgré lui, ses doigts gauches remuent malgré lui, le poignet gauche se tord. Cela dure cinq ou dix minutes et se reproduit deux ou trois fois dans le courant de la journée pendant un ou deux jours. Il reste couché, mais sans pouvoir trouver le sommeil même la nuit, et malgré l'administration de chloral. Il vomit même le lait coupé et n'a aucun appétit. *Quatre ou cinq jours après* s'esquisse une amélioration qui progresse. Ce n'est que quinze jours après que l'engourdissement du côté gauche aura disparu.

Depuis, comme d'ailleurs dans l'intervalle des précédentes crises, il éprouve par instants, dans la main gauche seulement, une sorte de gêne. Cette main devient aussi violacée par moment.

État actuel. — Examen physique : Malade maigre, très peu musclé. Le membre inférieur gauche est notablement moins épais que son congénère. Cette différence est un peu moins considérable au membre supérieur. Les jambes sont couvertes de traces d'éruption bromique. En somme, *tout le côté gauche du corps est sensiblement atrophié* au point de vue musculaire.

Il n'y a pas d'asymétrie crânienne, ni faciale; le lobule n'est pas adhérent. La voûte palatine est normale, la dentition est normale.

Il porte depuis toujours des *taches nævriques* occupant le dos du nez de la pointe à la racine, remontant en haut et à droite, 2 à 3 centimètres au-dessus de l'angle interne de l'orbite; elle s'étend à toute la paupière supérieure droite, occupe la commissure palpébrale externe et empiète sur la partie externe de la paupière inférieure droite. Cette tache se continue par un détroit avec une autre tache occupant la tempe droite.

Une autre tache part un peu en dedans de la queue du sourcil droit et forme une languette qui remonte par la voûte crânienne jusque vers la suture lambdoïde.

L'œil droit est atteint de cataracte congénitale pour laquelle il a été soigné aux Quinze-Vingts. La cornée transparente est entourée d'un halo blanchâtre. La sclérotique est sillonnée de gros vaisseaux sanguins dilatés, sans qu'il y ait conjonctivite.

L'*œil gauche* paraît normal, mais il semble y avoir un rétrécisse-

ment concentrique de tout le champ visuel. De plus, les objets placés dans la moitié externe du champ visuel sont vus, mais d'une façon peu distincte.

Sensibilité. — Un peu diminuée de tout le côté gauche.

Réflexes. — Exagérés à gauche, pas de réflexes de Babinski.

Poumons. — Sommet droit induré. Sommet gauche en train de se ramollir.

En présence des accidents épileptiques présentés par ce malade, et de leur début par un aura toujours localisé à gauche, je fais le diagnostic d'une tumeur siégeant au niveau de la zone rolandique droite, probablement d'une tumeur angiomateuse établie dans le territoire de la méningée moyenne (en raison du siège du nævus).

Opération, le 19 mars 1904. — Anesthésie au chloroforme, sans incident. Hémicraniectomie droite : cinq trous de fraise, section de la table externe à la scie, de la table interne au ciseau.

La dure-mère est intacte. Je fais une incision cruciale, qui laisse voir une belle tuméfaction violette formée par des amas de petits vaisseaux tortueux. Ils chevauchent et forment une nappe qui occupe toute l'étendue du lobe pariétal, empiète un peu en arrière, est réductible par la pression, et s'enfonce dans l'épaisseur des circonvolutions sous-jacentes. Cette tuméfaction n'est pas pulsatile. La couleur prouve qu'il s'agit d'un angiome veineux. La profondeur des lésions empêche de pouvoir lier à la périphérie les vaisseaux.

Ne sachant à quelle profondeur pénètre la tumeur, au lieu de l'extirper, je la détruis au thermocautère. Avec la pointe, je cautérise de 3 en 3 millimètres toute la surface. Chaque fois qu'une pointe de feu est appliquée à la surface de la tumeur, celle-ci se rétracte immédiatement tout autour de la cautérisation, comme le manteau d'une huître fraîche sur laquelle on laisse tomber une goutte de citron.

Je fais une seconde application de pointes de feu au même niveau, et voyant qu'il n'y a pas d'hémorragie je pénètre environ à 1 centimètre de profondeur et détruis ainsi une étendue d'angiome de la largeur de la paume de la main. Quand toute la surface est bien rétractée et exangue, je suture la dure-mère au catgut, je rabats le volet de la craniectomie, je suture la peau. Deux petits anions passant au travers les trous de fraise sont laissés.

Suites opératoires, dimanche 20. — Je constate quelques gouttes d'urine dans son lit. Mais il vide sa vessie quand on lui donne l'urinal.

Après cette évacuation, l'agitation du malade paraît se calmer. Au dire de ses voisins, il aurait été fort agité et délirait durant la nuit.

Actuellement, bien qu'il reconnaisse son entourage, il présente de la confusion mentale. Le malade ne sait pas s'il a été opéré hier. Son regard est un peu vague, son nævus a pâli. Le seul mouvement possible du côté gauche est l'abduction du bras, l'avant-bras et la jambe sont

totalement paralysés. La parole est un peu plus hésitante et lente qu'avant l'opération.

Lundi 21. — Malade excité dans la nuit, il divaguait. Le matin, à la visite, il est dans un état de demi-somnolence. Il « croit » qu'il a vu ses parents hier. (Ils sont venus.) Le pouls est un peu arythmique, mais bien frappé. La motilité est recouvrée au membre inférieur. Le nævus a pâli, la sclérotique est moins vasculaire. La langue est humide.

Mardi 22. — Large teinte ecchymotique dans la région sacrée (matelas d'eau). La motilité est améliorée au membre supérieur gauche. Le malade parle mieux que la veille. Il sent un peu mieux à gauche qu'à droite, quand on le pince. Une piqûre est sentie à droite comme un effleurement. Il n'a pas vomi. Son nævus est très pâle.

Mort dans la nuit du mardi au mercredi, brusquement, dans une syncope. (Observation recueillie par mon externe Jean Deroide, 1904.)

Autopsie faite par M. Mauté.

Je trouve sur la partie moyenne du lobe gauche une tumeur aplatie, noirâtre, étalée en surface sur une longueur d'une paume de main, constituée par un lacis veineux très riche, situé uniquement à la surface de l'écorce cérébrale; tumeur dont le tiers moyen porte des traces de cautérisation par des pointes de feu. Aucune réaction du côté des méninges.

Vous pouvez voir sur le cerveau parfaitement conservé dans un liquide spécial, toute la tumeur cautérisée et atrophiée; mais en fendant transversalement le lobe frontal sous-jacent, vous voyez un énorme caillot du volume d'une petite mandarine qui a dissocié tout ce lobe.

La cause de la mort, dans ce cas, paraît donc bien une hémorragie intracérébrale qui a eu lieu deux jours après l'opération.

Coupes de peau après désinfection par la teinture d'iode.

M. Walther. — Depuis le mois de décembre dernier, j'ai employé la teinture d'iode pour la désinfection du champ opératoire, et, pour me rendre compte de la valeur de ce procédé indiqué récemment par Grossich (de Fiume), j'ai prélevé sur la tranche de l'incision cutanée de petits fragments, qui ont été les uns ensemencés, les autres examinés histologiquement. Tous ces examens ont été faits dans mon laboratoire, à l'hôpital de la Pitié, par mon interne M. Touraine.

Les résultats de ces examens en série seront publiés ultérieurement, et je ne veux aujourd'hui que vous apporter des photographies de coupes histologiques, dans lesquelles on peut nette-

ment suivre la pénétration de la teinture d'iode dans les couches profondes de la peau.

Je ne vous dirai pas ici les essais des techniques différentes employées par M. Touraine, pour bien mettre en évidence les granulations d'iode.

Pour les pièces que je vous présente, la technique a été la suivante :

Les fragments ont été simplement imprégnés au nitrate d'argent ; les granulations apparentes sont constituées par des précipités d'iodure d'argent insoluble dans l'alcool et pouvant se prêter aux manipulations histologiques ultérieures.

« Dans les coupes de cette série, nous dit M. Touraine, l'iode a largement pénétré toute l'épaisseur de l'épiderme et les parties superficielles du derme.

« Au niveau de l'épiderme, les granulations amorphes d'iodure d'argent forment deux bandes noires, l'une sur toute l'étendue du stratum disjunctum, l'autre sur les cellules de la couche basale et les deux ou trois assises les plus profondes de la couche de Malpighi.

« Les glandes sébacées et sudoripares présentent de nombreuses granulations à l'intérieur de leurs cellules ; la périphérie des follicules pileux en est également largement infiltrée.

« Dans le derme, les granulations d'iodure d'argent sont beaucoup moins confluentes ; elles sont isolées et surtout abondantes entre les faisceaux conjonctifs ; elles nous ont paru rares dans les espaces lymphatiques. »

Je dois ajouter que je ne suis pas exactement la technique de Grossich.

Avant l'application de la teinture d'iode et pour augmenter la facilité de pénétration dans l'épaisseur des téguments, je frotte toujours la région avec une compresse imbibée d'éther.

M. Quénu. — J'ai appris avec une réelle surprise que l'on venait de découvrir, à l'étranger, la désinfection par la teinture d'iode. Il y a bien longtemps que nous avons l'habitude de nous en servir journellement, dans ce but, non point à titre de procédé général, mais pour compléter notre préparation pré-opératoire de la peau, pour toucher tel ou tel point qui paraît suspect, pour nos ongles, etc. Je ne saisis pas l'intérêt de la pratique soi-disant nouvelle qui nous est conseillée.

M. Monod. — Je fais remarquer que notre confrère allemand avait dit qu'il était préférable de ne pas laver la peau avant

d'appliquer la teinture d'iode, le liquide qui doit rester dans les couches superficielles de la peau pouvant empêcher l'action de la teinture d'iode. Je passe actuellement, systématiquement, de la teinture d'iode sur la peau de la région à opérer, et j'avais prié mon ami M. Macaigne de rechercher s'il était exact que la peau fût moins pénétrée par la teinture d'iode, si elle a été préalablement lavée. M. Macaigne, après quelques essais, m'a dit qu'en raison des procédés de conservation et de durcissement des pièces ordinairement en usage, il n'était pas possible de reconnaître la teinture d'iode sur les coupes de peau.

M. SCHWARTZ. — Je tiens à dire, comme M. Quénu, que j'utilise la teinture d'iode, pour compléter la désinfection de la peau, depuis cinq ou six ans, et que je ne vois rien d'inédit dans ce qu'on nous propose aujourd'hui.

M. GUINARD. — Je ferai remarquer que la discussion s'égare. Nous savons tous que la teinture d'iode est employée largement depuis des années par beaucoup de chirurgiens. Il suffit de se reporter pour s'en convaincre, à un mémoire de M. Longuet, où il résume la pratique de la plupart des chirurgiens pour aseptiser la peau. Mais ici — ce qui est vraiment nouveau — c'est l'application de la teinture d'iode, *sans aucun lavage préalable*, et même sans le lavage à l'éther que fait M. Walther. C'est ce qu'indique M. Routier et il s'agit uniquement de savoir si une simple application de teinture d'iode peut donner une sécurité sérieuse au point de vue de l'asepsie de la peau.

M. PIERRE DELBET. — Il y a plusieurs années qu'avant toute opération je badigeonne largement la peau avec de la teinture d'iode pure. Je tiens cette pratique de notre collègue M. Chevassu.

Ce qu'il y a de nouveau, c'est qu'on vient nous dire aujourd'hui : la teinture d'iode agit bien quand on ne lave pas, mais elle agit mal quand on fait un lavage préalable, et elle agit mal parce que l'eau savonneuse qui reste sur la peau l'empêche de pénétrer.

Cette affirmation me paraît un peu puérile. Si après le lavage à l'eau on passe de l'éther et de l'alcool, on déshydrate parfaitement. Je continuerai à me servir de teinture d'iode, mais je continuerai à laver par instinct de propreté.

M. QUÉNU. — Je suis absolument du même avis, et je ne comprends pas qu'on présente un procédé de désinfection comme nouveau, sous l'unique prétexte qu'il supprime la partie la plus importante de cette désinfection.

M. Rochard. — La méthode consiste à ne pas laver la peau et à appliquer la teinture d'iode directement sur le revêtement cutané sans aucune préparation préalable.

Il y a là une économie de temps, qui doit être prise en considération et qui peut rendre service.

J'ai fait trois laparotomies en employant cette manière de faire, et n'ai eu qu'à m'en louer.

M. Routier. — Il me semble qu'on déplace la question : il est bien entendu qu'on s'est servi de tous temps de la teinture d'iode comme d'un excellent antiseptique; mais, dans ce cas particulier, il s'agit d'une technique toute particulière, que je fus amené à employer à la suite de la lecture d'un article de la *Semaine médicale* qui rendait compte de la pratique de Grossich.

Vous vous rappelez le fait; je vous ai présenté une malade que j'opérai pour une grossesse ectopique rompue, et qui était dans un tel état que je la croyais perdue.

Je badigeonnai tout simplement le ventre avec de la teinture d'iode, je pratiquai la laparotomie, et vingt jours après j'eus la satisfaction de vous la présenter guérie.

Ce simple badigeonnage à la teinture d'iode de la peau me fit gagner du temps, et m'évita surtout le brossage du ventre, qui aurait certainement augmenté l'hémorragie et gêné la respiration pendant l'anesthésie.

Ce fait m'avait beaucoup frappé; j'ai essayé depuis cette technique pour de toutes petites opérations, puis, les résultats étant parfaits, j'ai abordé des opérations plus importantes, la cure des hernies, la cure de l'hydrocèle par résection, puis des amputations du sein, enfin la laparotomie; j'en suis très satisfait, j'ai des réunions par première intention parfaites, je suis donc tout disposé à continuer.

Je suis passé au fond par les mêmes phases que Grossich, qui fut amené petit à petit à se contenter de ce mode d'aseptiser la peau.

Je le répète, la caractéristique de cette technique, c'est de faire l'asepsie de la peau non lavée, uniquement par le badigeonnage à la teinture d'iode.

M. Reclus. — Je rappellerai que, au cours de la guerre russo-japonaise, et d'après les documents que nous possédons actuellement sur cette campagne, on s'est beaucoup servi, et avec grand bénéfice, de la teinture d'iode comme d'un moyen de désinfection rapide et simple; on l'appliquait en badigeonnage tout autour des plaies, les chirurgiens se trempaient les doigts dans cette teinture, et presque tous font grand cas des services qu'elle leur

a rendus dans les conditions toutes spéciales de hâte ou de précipitation qui sont celles de la chirurgie de guerre.

M. LEJARS. — Je ne m'attendais, certes pas, en relatant dans une courte note de la *Semaine médicale* (1), quelques jours après sa publication dans le *Zentralblatt für Chirurgie*, le travail de M. Grossich (de Fiume) (2), que le procédé soulèverait ici une pareille discussion. Il m'avait paru surtout intéressant pour la désinfection immédiate des plaies et des écrasements des membres, chez les ouvriers, dont la peau est « professionnellement » imprégnée de souillures anciennes et tenaces et nécessite un long et laborieux travail de préparation, et cela, d'autant mieux, qu'au cours du lavage et de la détersion de la peau ambiante, il est souvent très malaisé, en pareil cas, de protéger suffisamment la plaie elle-même et de la mettre à l'abri de nouvelles inoculations. Quant à étendre les applications de la teinture d'iode à la chirurgie ordinaire ou à la substituer à nos moyens actuels de préparation de la peau, je m'y refuse complètement, pour ma part.

M. QUÉNU. — En ce qui concerne les peaux d'ouvriers enduites de saletés ou de corps gras, le lavage à l'éther rend les meilleurs services ; je m'en sers souvent, et j'en ai toujours obtenu des résultats très satisfaisants.

M. J. LUCAS-CHAMPIONNIÈRE. — Permettez-moi de m'étonner que vous soyez étonnés de cette communication. Il s'agit tout simplement de la vérification de l'action utile de l'un des antiseptiques les plus puissants que l'on puisse employer. Je ne veux pas dire que ce soit le meilleur et je ne discute pas ce point. Mais vous pouvez retrouver une action analogue avec d'autres. Remarquez que Lister a dit de tout temps et l'a prouvé par la pratique de toute sa vie : « Le nettoyage préalable de la peau est inutile, si vous utilisez l'eau phéniquée forte. » Or, avec une constance parfaite, il a montré des réunions par première intention aussi parfaites et aussi constantes que qui que ce soit en ait jamais montré, et j'en ai fait autant.

Il y a d'autres antiseptiques qui vous donneront absolument le même résultat, si vous en faites un choix judicieux, et je trouve la communication intéressante, mais je n'en éprouve aucun étonnement.

(1) *Semaine médicale*, 4 nov., 1908, p. 538.

(2) Grossich. Eine neue Sterilisierungsmethode des Haut bei Operationen. *Zentralblatt für Chirurgie*, 31 oct. 1908, n° 44, p. 1289.

M. Monod. — Un seul mot pour préciser un point. Contrairement à ce que nous disait M. Lejars, ce n'est pas seulement pour les peaux sales que Grossich a employé la teinture d'iode.

Ayant réussi dans ces cas, il a étendu son procédé aux opérations aseptiques et a remarqué que les résultats étaient un peu moins bons, ce qu'il a attribué, comme je l'ai dit, au lavage préalable.

M. Lejars. — J'ai voulu simplement dire que M. Grossich avait eu recours d'abord à son procédé pour les peaux sales d'ouvriers et dans les cas d'extrême urgence, et que, en ce qui me concerne, c'est ce mode d'application qui m'a seul paru intéressant.

M. Walther. — Je suis au regret de m'être si mal exprimé dans cette présentation, qu'on ait pu croire que je donnais comme une découverte l'action antiseptique de la teinture d'iode et son emploi dans la désinfection de la peau.

Certes, depuis bien longtemps, la teinture d'iode a été employée pour désinfecter la peau, et je crois que tous nous nous en sommes toujours servis, en particulier pour désinfecter des surfaces cutanées souillées par du pus. Nous sommes tous d'accord sur ce point.

Mais là n'est pas la question, M. Grossich, qui a employé la technique particulière qu'il a décrite dans son mémoire, non pas seulement pour désinfecter les téguments dans les blessures des doigts, dans les écrasements, mais qui a généralisé cette pratique à la désinfection du champ opératoire, d'abord pour de petites opérations, puis pour de grandes interventions, M. Grossich a, je pense, émis une idée nouvelle en disant que la désinfection est mieux assurée par l'application directe de la teinture d'iode sans lavage préalable.

C'est tout simplement ce point particulier de technique que j'avais voulu vérifier. Mon ami Routier vous avait, il y a deux mois, apporté une observation dans laquelle il avait agi ainsi que le recommande Grossich pour une intervention particulièrement urgente. Je me suis servi aussi de ce procédé. D'abord, j'ai employé simplement la teinture d'iode; plus tard, pour rendre la pénétration de l'iode plus facile, j'ai pensé qu'il serait bon de faire précéder cette application d'un frottage avec une compresse imbibée d'éther. J'ai prélevé, au cours de mes interventions, de petits fragments de peau sur les lèvres de la plaie opératoire. J'en ai fait faire, par M. Touraine, des cultures dont je vous donnerai plus tard le résultat. Il nous a semblé jusqu'ici qu'au bout de sept minutes la stérilisation de la peau est assurée. Ceci, nous pourrons l'étudier, le discuter plus tard.

Je voulais simplement aujourd'hui vous apporter ces photographies de coupes, qui montrent la pénétration des granulations d'iode dans tout l'épiderme et même dans la partie superficielle du derme.

Fistule tubo-appendiculaire.

M. JALAGUIER. — La pièce que je vous présente me paraît très rare; je n'avais jamais observé jusqu'ici semblable lésion. Je l'ai rencontrée chez une jeune fille de dix-neuf ans, opérée le 3 février dernier.

L'appendice, volumineux, coudé à sa partie moyenne, était

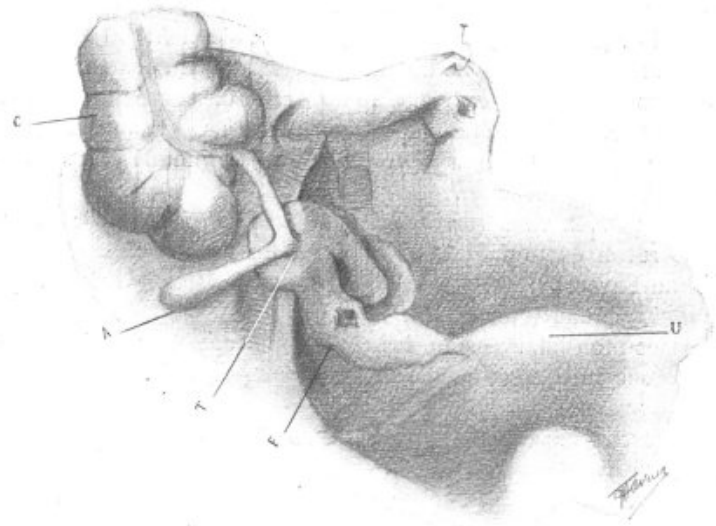

Fistule tubo-appendiculaire.
C, cæcum. — A, appendice. — T, fistule. — E, trompe. — U, utérus.

soudé par le sommet de la coudure à la trompe très dilatée. J'ai séparé l'appendice de la trompe et j'ai pu voir une inosculation large de 3 ou 4 millimètres établissant une communication facile entre la cavité appendiculaire et la cavité salpingienne. Elles étaient l'une et l'autre remplies d'un pus jaune très fluide. La trompe en renfermait au moins un verre à bordeaux.

La jeune fille avait eu deux crises d'appendicite : la première, assez légère, en juillet; la deuxième, très grave, en octobre 1908. A la fin de cette crise, au milieu de novembre, après les règles,

il se produisit tout à coup une abondante évacuation de pus par le vagin. Le phénomène reparut après les règles de décembre et après celles de janvier 1909. Cette dernière évacuation se produisit, pour ainsi dire, sous mes yeux, avec le caractère d'une véritable décharge.

J'avais examiné la malade le 18 janvier et constaté l'existence d'une masse inflammatoire pelvienne et iliaque droite du volume d'une très grosse orange.

Les règles, fort abondantes, parurent le 20; elles étaient à peu près terminées le 25 janvier.

Dans la nuit du 25 au 26, un brusque écoulement de pus se produisit, évalué par la sœur qui soignait la malade à un grand verre au moins. Je pus constater que la tuméfaction pelvienne était réduite des trois quarts.

L'écoulement diminua peu à peu pour cesser complètement le 1er février. Au dire de la malade, les choses s'étaient passées de la même manière au mois de décembre et au mois de novembre.

Je conclus à l'existence d'un pyosalpinx consécutif à une appendicite, et s'évacuant en partie par l'utérus et le vagin.

Je ne m'attendais pas à trouver une communication entre l'appendice et la trompe.

Vous pouvez vous rendre compte de ce qu'était cette communication, en examinant la pièce et le dessin exécuté par mon externe Faveret d'après un croquis de mon interne Brisset, qui m'aidait pendant l'opération.

Depuis mon intervention, les règles ont reparu normales et ne se sont accompagnées d'aucun écoulement purulent.

Élection.

ÉLECTION D'UN MEMBRE TITULAIRE.

MM.	MARION	a obtenu :	25 voix.
	RICHE	—	4 —
	MICHON.	—	1 —

1 bulletin blanc.

M. MARION est élu membre titulaire de la Société.

Le Secrétaire annuel,
LEJARS.

Paris. — L. MARETHEUX, imprimeur, 1, rue Cassette.

BIBLIOTHÈQUE DE PARIS

SÉANCE DU 17 MARS 1909

Présidence de M. Reynier.

Procès-verbal.

La rédaction du procès-verbal de la précédente séance est mise aux voix et adoptée.

Correspondance.

La correspondance comprend :

1°. — Les journaux et publications périodiques de la semaine.

2°. — Une lettre de M. Michon, posant sa candidature à la place de membre titulaire.

A propos de la correspondance.

M. J. Lucas-Championnière fait hommage à la Société d'un ouvrage intitulé : *Pratique de la chirurgie antiseptique.*

Des remerciements sont adressés à M. J. Lucas-Championnière.

Communication et Rapport.

A propos des plaies de poitrine compliquées d'hémorragies graves (1),

par M. E. DELORME

(Suite et fin.)

III. *Voie d'accès, volet thoracique.* — On s'accorde à reconnaître que le large volet thoracique (volet de Delorme) représente la voie d'accès la meilleure et la mieux applicable à tous les cas.

Ce volet remonte suffisamment haut pour permettre d'atteindre

(1) *Bull. et mém. de la Soc. de Chir.*, 2 mars 1909, p. 253.

aisément le sommet du poumon ; il descend assez bas, puisque la 6e côte correspond à la voussure du diaphragme ; il conduit sur le hile et la face interne du poumon ; en dehors, il découvre les faces externe et postéro-externe du poumon et sa face postérieure après refoulement ou luxation et extériorisation de l'organe.

Aucun autre ne facilite autant, aussi vite et d'une façon aussi méthodique le décollement d'adhérences postérieures qui rendraient difficile, l'accès de la face postérieure du poumon perforé.

Enfin, dans ces cas si nombreux où le diagnostic est incertain entre une plaie du cœur et du poumon, ce volet permet de traiter l'un ou l'autre ou les deux organes blessés.

La plupart d'entre vous, au cours de la discussion de 1907 et au cours de celle-ci, a montré ses préférences pour le grand volet thoracique ; d'un autre côté, Fontan au Congrès de Chirurgie de 1906 a fait ressortir son utilité pour la découverte du cœur (1). Je rappellerai ici que dans ma trop courte communication au Congrès de Chirurgie de 1893, je l'avais proposé aussi bien pour la découverte des plaies cardiaques que pour des plaies pulmonaires.

Peut-être, quand on soupçonne une plaie du cœur, y aurait-il lieu de se rapprocher du bord sternal un peu plus que je ne l'ai conseillé alors, et de reporter l'incision verticale interne à 2 centimètres du bord sternal.

Rien d'ailleurs n'est plus facile que d'étendre au besoin la voie d'accès du côté interne, de libérer une portion de sternum si on en reconnaissait la nécessité. Maintes circonstances peuvent imposer d'apporter à la méthode telle ou telle modification de détail et de tomber dans le procédé ; à mon sens, c'est à elle qu'il faut avant tout tenir, c'est à elle qu'il faut revenir comme méthode générale.

On a dit souvent et avec juste raison que la conduite facile ou difficile, lente ou rapide, incomplète ou complète d'une opération

(1) Voici ce qu'en dit notre collègue : « La chirurgie des diverses régions et des organes principaux qu'abrite le thorax a fait dans les dernières années des progrès considérables. Cette chirurgie d'urgence est une des meilleures conquêtes de la pratique contemporaine et c'est à l'application des larges ouvertures temporaires, en forme de volets comprenant toute l'épaisseur de la paroi thoracique que sont dus ces succès. Le volet dont je parle est souvent et justement désigné sous le nom de Delorme. Je suis bien convaincu que cette méthode, en tant que manœuvre préalable d'opérations plus profondes, n'a pas donné encore tous les résultats qu'on peut attendre d'elle et que le moment n'est pas éloigné où, grâce à elle, des interventions imprévues seront pratiquées sur le cœur, l'œsophage ou les gros vaisseaux. » In *Voies d'accès dans le thorax au point de vue opératoire et en particulier pour la chirurgie du cœur, de l'aorte et du foie*. XIXe Congrès français de Chirurgie, 1906, p. 378.

est liée à la façon dont on en a compris les premiers temps, ceux de découverte. Cette remarque est bien ici d'opportunité. Dans *une opération où il faut aller vite, voir très clair et penser à tout, toute la région supposée blessée doit être sous l'œil et le doigt de l'opérateur.*

M. de Martel a bien fait remarquer dans son travail que maintes plaies graves du poumon avaient été prises au début pour des plaies du cœur et que certains volets de cardiorraphie s'étaient montrés trop étroits pour assurer l'exploration et l'hémostase du poumon. On n'eût pas éprouvé ces difficultés avec le grand volet thoracique.

Mais c'est surtout pour la recherche des plaies postérieures du poumon qu'une voie étroite et mal placée est particulièrement regrettable. M. de Martel et, ici, M. Auvray l'ont bien fait remarquer. Maints insuccès sont dus à l'abandon à elle-même d'une plaie pulmonaire postérieure de l'orifice de sortie. Des opérateurs gênés par les faibles dimensions de la brèche thoracique ont eu recours à l'exploration digitale de la face postérieure du poumon, escomptant vraiment trop les indications qu'elle pouvait fournir et méconnaissant les impossibilités d'application d'une ligature, l'incertitude d'action d'un tamponnement dirigé à l'aveuglette sur une plaie à siège mal précisé.

En fait, ayant mal commencé leur opération, maints opérateurs l'ont mal terminée ou ne l'ont pas terminée.

Si je trouve certaines excisions temporaires de cardiorraphie insuffisantes, *a fortiori* je ne saurais m'arrêter aux procédés si imparfaits de découverte basés sur la résection d'une côte suivie de l'incision d'un espace intercostal ou sur la résection de deux côtes et la section verticale de deux espaces, à l'ouverture postéro-inférieure proposée par M. Moty. Si ces brèches thoraciques trop parcimonieuses ont permis d'assurer l'hémostase dans des conditions particulièrement favorables sur des poumons peu rétractés, atteints plutôt de plaies pénétrantes que de plaies perforantes, elles ont aussi obligé l'opérateur à pratiquer ses recherches au fond d'un puits à goulot étroit, gêné par le sang, ou sur un poumon partiellement hernié, résistant même aux tractions, toujours mal découvert (1).

(1) En dehors des cas de Quénu, Anneqnin, Delbet, Loison et d'autres cités par M. de Martel, il n'en est pas de plus démonstratif que celui de Lardennois qui pratique une résection dans l'étendue de 8 à 10 centimètres des 5e, 6e, 7e côtes, ouvre les 6e et 7e espaces largement et ne peut atteindre la face postéro-interne du poumon où se fait l'hémorragie. Comme trauma, l'excision costale représentait bien, dans ce cas, l'équivalent de la section du grill costal et combien différent fut le résultat au point de vue de l'accès du poumon.

Pour moi, la méthode générale doit mettre à découvert largement le poumon sur ses différentes faces, rendre accessible le cœur, permettre au besoin la rupture ou la section d'adhérences, faciliter le traitement *in situ* d'un poumon largement dilacéré et qu'il y aurait danger à attirer sous peine de l'exposer à des déchirures; elle doit rendre aisés le déplacement, le refoulement, la traction, l'extériorisation du poumon au gré des circonstances et de la volonté de l'opérateur.

Quand on a à sa disposition un lambeau à base externe qui jusqu'à ses limites séparatives conserve son irrigation sanguine et ses nerfs, j'avoue ne pas comprendre qu'on lui préfère un lambeau à base supérieure ou inférieure énervé et anémié par la section des nerfs et vaisseaux intercostaux et qui, en raison de ses dispositions, ne peut être aisément et convenablement prolongé si les nécessités l'exigent.

J'ai abandonné, comme je l'ai dit déjà à l'Académie, le volet taillé en deux temps comportant séparément le dégagement des parties molles au ras du grill costal et la libération de ce dernier. Il me paraît préférable de comprendre délibérément dans le volet toutes ses parties molles et osseuses. Cette façon de faire est plus rapide, elle diminue l'hémorragie pariétale et, chez les femmes, elle conserve mieux les formes et la valeur du sein.

Il est une précaution qu'il me paraît indispensable de prendre avant la circonscription définitive du volet, c'est de commencer par une incision intercostale *complète* soit supérieure, soit inférieure conduite avec ménagements, sur le tracé du lambeau.

Depuis ma deuxième taille de volets thoraciques, — le cas remonte à 1894 (c'était sur un pleurétique que j'opérai, grâce à l'obligeance et avec l'assistance de mon ami M. P. Reynier dans son service à Lariboisière, — je n'ai jamais manqué de le faire. Le poumon était adhérent dans une partie du tracé de l'incision et si je n'avais pas procédé avec lenteur, je l'eusse entamé. Grâce à l'incision on s'assurera de la rétraction du poumon, mais j'estime qu'après l'avoir constaté, par mesure de prudence, il est encore bon de s'en rendre compte au fur et à mesure qu'on sectionne les cartilages en avant. On perd ainsi quelques instants, mais on évite un écueil.

Plusieurs opérateurs, chez des jeunes sujets surtout, n'ont pas ménagé de charnière à leur lambeau. Si parfois l'écartement de la paroi a pu suffire pour faciliter l'hémostase, d'autres fois il n'a pas ménagé un accès suffisant pour permettre, après refoulement ou luxation du poumon, la recherche de la plaie postérieure (Loison, Demandre), aussi ne conseillerais-je pas de recourir à ce

procédé, que je crois d'ailleurs, en principe, inférieur au lambeau à charnière, pour les coups de feu perforants antéro-postérieurs à orifice de sortie plus ou moins proche de la colonne vertébrale, comme chez le blessé de M. Demandre.

IV. *De la suture.* — Les faits ont montré que la suture superficielle, au catgut, des orifices a suffi très souvent pour arrêter des hémorragies fournies par des plaies pulmonaires pénétrantes et perforantes produites par armes blanches ou projectiles. La chose a surpris; elle est hors de conteste. L'explication en serait intéressante à rechercher pour certains cas.

Les vastes plaies déchirées, éclatées, produites par l'action expansive des gaz, et dans certains conditions données par l'effet explosif des projectiles tirés à bout portant, sont à rétrécir par des sutures à anses, suivant la pratique qu'a suivie M. Baudet. La laxité, l'élasticité du poumon facilitent cette suture qui, grâce à l'accolement de surfaces, arrête l'hémorragie en même temps qu'elle contribue à assurer la restauration de l'organe.

Au besoin, le tamponnement arrêterait les hémorragies fournies par les larges surfaces. Il est inférieur à la suture.

Dans ma communication de 1893, j'avais, pour les plaies profondes, conseillé le tamponnement. J'entendais par là, bien entendu, la compression immédiate faite dans la plaie par un matériel de pansement. Des opérateurs ont eu recours au tamponnement superficiel. C'est là un procédé trop incertain pour pouvoir, à mon sens, être recommandé sur un organe dont la mobilité est une condition de fonctionnement et à la surface duquel il est difficile de maintenir une compression quand la plaie n'est pas antérieure.

La compression immédiate, directe, répond à des indications que la suture ne pourrait remplir, par exemple dans les cas d'hémorragies fournies par des vaisseaux profonds.

En présence d'une hémorragie se continuant par la trachée, malgré l'obturation des orifices, je n'aurais pas hésité autrefois, après dilatation de la plaie pulmonaire, à engager dans son trajet une mèche de gaze, coiffant une sonde. Aujourd'hui, je procéderais autrement, et si j'avais encore la direction d'un service de chirurgie je ferais préparer des sondes de caoutchouc, sans œil terminal, à paroi un peu moins épaisse et plus extensible que celle des sondes de Nélaton. Une fois engagée à la profondeur voulue dans la plaie, je dilaterais la sonde par un liquide aseptique dont un fil à ligature empêcherait l'issue avant le retrait de la seringue. La sonde engagée dans un interstice de la plaie extérieure serait fixée à la peau et mollement assujettie par le pansement.

La sonde est plus facile à extraire qu'une mèche; elle permet mieux que celle-ci de régler le degré de dilatation de la plaie, partant le degré de compression exercée sur la paroi. Ce procédé me paraît des plus recommandables. Il est étonnant qu'il n'ait pas encoré été indiqué.

Notre collègue M. Souligoux nous a donné un autre moyen d'hémostase applicable à ces cas. C'est à un mode particulier de suture qu'il demande la compression. Je n'ai pas à le rappeler, vous l'avez bien en mémoire. Il a été amené à y recourir dans les conditions qu'il a décrites dans sa communication, après avoir observé, avec M. Lagasse, que l'obturation de l'orifice externe d'une plaie pulmonaire, sur un chien, avait été suivie de la persistance de l'hémorragie à l'intérieur du poumon. Le sang avait produit un hématome total suivi de mort.

M. Souligoux pense que le blessé de Loison a succombé à cet accident; je crois que sa mort est plutôt due à la persistance de l'hémorragie par une plaie non obturée, mais, comme l'autopsie n'a pas été pratiquée, la question ne saurait être tranchée. Quoi qu'il en soit, l'observation expérimentale de notre collègue est bien digne de fixer notre attention et mérite d'être reprise. De nouvelles expériences doivent nous indiquer la fréquence ou la rareté de cet accident, nous inciter à préciser les moyens de le prévenir s'il devait se renouveler; il serait inadmissible, en effet, qu'il pût nous surprendre et nous trouver à court de moyen efficace de le combattre.

Une dernière remarque me semble indiquée au sujet des sutures, c'est de les appliquer à toute plaie pulmonaire, même à celles qui ne saignent pas au moment de l'intervention. Des vaisseaux qui ne donnent pas lorsque le poumon est rétracté, revenu sur lui-même, peuvent fournir une hémorragie plus ou moins abondante lorsque le poumon se dilate, que l'aspiration thoracique se reproduit. Maints opérateurs ont méconnu le fait; on ne saurait donc trop le souligner pour éviter, à l'avenir, des méprises périlleuses et préjudiciables aux blessés.

Pour les blessures des vaisseaux du hile, en dehors du poumon, il semble bien, d'après les progrès récents de la chirurgie des vaisseaux et du thorax, qu'on devrait tenter la suture lorsque la brèche vasculaire n'est pas excessive, après avoir assuré en amont et en aval de la plaie une compression par des pinces.

Notre collègue M. Reynier, dans sa communication de 1907, a opposé les moyens médicaux, le sérum gélatiné, l'adrénaline, le chlorure de calcium, aux modes chirurgicaux d'hémostase.

Tout partisan que je sois de l'intervention active, je serais le

premier à l'abandonner pour ces moyens plus simples, à la portée de tous, si leur efficacité était démontrée dans les cas graves ou très graves que nous avons en vue ici ; mais nous savons qu'ils ne sont pas toujours suffisants pour arrêter des hémoptysies liées à l'ouverture des vaisseaux pulmonaires de petit calibre. Je ne pourrais donc, jusqu'à plus ample informé, les considérer que comme des adjuvants utiles surtout dans les cas peu graves ou moyens que je n'ai pas envisagés dans ma communication.

M. Reynier a eu bien raison de rappeler l'attention des chirurgiens sur ces moyens, dont les partisans de l'expectation n'ont peut-être pas jusqu'ici tiré tout le parti désirable.

V. *Du drainage.* — La pleurésie séreuse ou séro-purulente étant fréquente après ces blessures, qu'elles soient traitées par l'expectation ou l'opération, la question du drainage préventif se pose dans cette dernière. Elle en serait le complément.

La question de son opportunité n'est pas encore fixée. Les uns y ont recours, d'autres le rejettent. Je crois que sur ce point, notre pratique ne saurait être exclusive et que le drainage est subordonné à la souillure de la peau et des vêtements du blessé, à la propulsion par la balle, dans la profondeur, d'un gâteau vestimentaire qu'indique la perte de substance de ces vêtements, à la préparation plus ou moins sommaire de l'opéré, à la confiance que le chirurgien a de son asepsie, etc., toutes conditions d'espèce.

Quand on voit cette pleurésie survenir sur des blessés opérés par les meilleurs chirurgiens, dans les milieux les plus favorables, et d'un autre côté quand on réfléchit à l'innocuité du drainage, à l'ennui qu'éprouve le chirurgien à imposer, quelques jours après sa grosse opération, une nouvelle intervention à son opéré, qu'on songe aux conséquences générales et locales qu'a, chez ces traumatisés la production d'un hydro ou d'un pyo-thorax, il est difficile d'admettre qu'on soit autorisé à le rejeter systématiquement. Pour ma part, je préférerais plutôt y recourir préventivement que de m'en abstenir.

Mais il y a drainage et drainage. Je n'ai en vue ici que la fixation d'un drain postérieur, large, résistant et très court, de 4 à 5 centimètres de longueur, c'est-à-dire dépassant à peine, dans la cavité pleurale, le niveau de la paroi, et je considère comme une pratique injustifiée et condamnable de placer des drains traversant de part en part la cavité thoracique, d'en engager de 10 à 15 centimètres de longueur. Les premiers comme les seconds ne peuvent que faire obstacle à l'expansion du poumon et l'irriter, en assurant moins bien que des drains courts, l'écoulement des liquides.

Je n'ai pas à ajouter de nouvelles conclusions à celles que j'ai

données déjà, mais je ne saurais terminer ma communication sans exprimer mon admiration très franche à ces jeunes chirurgiens qui, en dépit des discussions, ouvrent la poitrine de leurs blessés atteints d'hémorragies thoraciques des plus graves. Ils ont, à mes yeux, bien raison de penser que dans ces cas, les seuls en cause, l'expectation est une négation, que l'expectation primitive suivie de l'évacuation de l'épanchement par le trocart est une pratique dangereuse et que dans les circonstances dramatiques où la vie du blessé est en jeu et dépend du chirurgien, c'est en faisant appel à tout son sang-froid, en se frayant vers le poumon une voie d'accès large et d'exécution rapide, en voyant clair et de partout que celui-ci atteint son but et fait tout son devoir,

Il peut se permettre de le dire celui qui l'a ouverte cette chirurgie claire, à la française, et qui est d'âge à voir les choses de haut, cette pratique émouvante s'il en fût est et restera l'apanage des jeunes. Ceux qui sont chargés de leur enseignement ne pourraient trop s'en pénétrer, et d'un autre côté ceux-là ne sauraient oublier que c'est en sachant se maintenir dans de sages limites qu'ils continueront à bien mériter de notre art.

M. Routier. — En reprenant la question de l'intervention immédiate dans les plaies de poitrine compliquées d'hémorragie grave, M. Delorme fait un appel aux abstentionnistes et leur demande de dénombrer leurs succès comme aussi leurs revers.

Au moment de la première discussion, j'avais cité un cas grave de plaie thoracique, avec plaie certaine du poumon et très gros hémothorax, dans lequel j'avais différé toute intervention immédiate ; je m'étais contenté de vider par aspiration, après quelques jours, plus d'un litre de sang épanché dans la plèvre, et après diverses péripéties mon malade était parfaitement guéri. Je l'avais vu environ une heure après son accident, et j'ai dit combien j'avais été embarrassé à cet instant.

Depuis cette époque, j'ai eu seulement à traiter deux cas de plaies thoraciques par balles de revolver, tous deux graves et suivies de guérison. Je viens vous les rapporter pour me rendre au vœu formulé par notre collègue ; je me permettrai de les faire suivre de quelques considérations pour expliquer ma conduite.

Observation I. — I. M..., âgé de trente-deux ans, se donne, le 18 janvier 1909, un coup de revolver, balle de 6 millimètres et demi, l'arme tenue de la main droite, le canon appuyé sur la région cardiaque.

Sous l'influence de l'effort fait pour presser la gâchette, sans doute, l'arme est déplacée, et la plaie d'entrée du projectile se trouve dans l'aisselle gauche; il n'y avait pas d'orifice de sortie.

Le malade est apporté dans mon service, dans un demi-coma, et je le vois six heures environ après l'accident.

Il a craché du sang assez abondamment, me dit-on, il en crache encore; le pouls est petit, filant, le côté thoracique accessible à la percussion, le malade restant couché est mat, on n'y entend pas la respiration, le cœur ne paraît pas déplacé; mais ses battements sont à peine perceptibles.

C'est surtout l'aspect général du malade qui paraît grave, j'avoue que je ne saurais me prononcer sur l'existence ou la non-existence d'une hémorragie en ce moment, mais je fais remarquer à mon interne qu'une intervention immédiate me semblerait pour le malade des plus dangereuses, qu'il n'y résisterait pas.

Aussi, je fais pratiquer plusieurs injections d'huile camphrée, une injection de sérum antidiphtérique comme hémostatique, et appliquer une large vessie de glace sur la poitrine à gauche.

Le lendemain, l'état du malade était moins alarmant, il continuait à cracher du sang, mais en moindre abondance; le pouls était meilleur.

Puis, petit à petit, il se releva; nous pûmes alors l'ausculter, étudier son thorax; il avait un épanchement moyen, mais avec des absences de bruit respiratoire par plaques.

Plus tard encore, son épanchement se résorba, et je pus faire localiser la balle restée dans la poitrine par M. Contremoulins.

Le 16 février, un mois après son accident, j'enlevais la balle qui se trouvait sur la face interne de la 4e côte sans doute, un peu en avant de l'angle costal, non sans produire un léger pneumothorax dont il est du reste parfaitement guéri.

Le malade a quitté le service le 8 mars.

Observation II. — G. F..., dix-huit ans. Le dimanche 28 février, vers midi et demi, tentative de suicide avec un Browning à balle blindée de 6,35, coup tiré avec la main droite, dans la station demi-couché, le canon appuyé à la peau.

La balle est entrée dans le 2e espace intercostal gauche, rasant le sternum qui a peut-être été érodé.

Elle est sortie à deux travers de doigt au-dessous de l'angle de l'omoplate gauche, à 2 centimètres en dehors de la ligne continuant le bord spinal de cet os.

La chemise était trouée en arrière, la balle était dans le lit. Le malade, aussitôt transporté dans mon service en ambulance, n'a pas perdu connaissance.

A son arrivée, à 2 heures et demie, le malade est dans un état de faiblesse et d'angoisse extrêmes.

La face est pâle, les extrémités froides, le pouls petit, imperceptible, on a de la peine à le compter à 130 environ. La température marque 37 degrés.

La dyspnée est très grande, 60 respirations par minute, le shock de la pointe du cœur n'est pas perceptible; matité de la portion accessible du thorax gauche, on n'entend rien à l'auscultation.

Crachats de caillots de sang.

J'estime qu'il serait incapable de supporter la plus légère intervention, et je fais faire des injections d'huile camphrée et une injection de morphine.

Le lendemain, le malade était toujours très abattu, le crachoir était à demi plein de caillots de sang expectoré, le pouls toujours misérable, la respiration très rapide.

Le troisième jour, le malade me paraissait sauvé; il est en effet en très bon état, après un hémo-pneumothorax manifeste de son côté gauche, il reste un épanchement moyen qui semble se résorber.

La guérison est certaine il se lève.

Pour vous expliquer les raisons qui m'ont *jusqu'ici* fait rester abstentionniste, ce qui veut dire que mon abstentionnisme n'est ni systématique ni inébranlable, je suivrai les divers arguments que nous fournit M. Delorme dans sa communication si claire et si étudiée.

Comme lui, je fais bon marché des statistiques; pris en masse, avec leurs provenances diverses, les chiffres ne me paraissant pas devoir guider notre conduite, car il est bien probable que les cas recueillis ainsi ne sont pas comparables; on n'a dû, je pense, intervenir que pour des cas graves, et vraiment, les 33 p. 100 de mortalité accusés par les interventionnistes opposés aux 30 p. 100 des non-interventionnistes n'entraînent pas ma conviction, mais seraient plutôt en faveur de l'intervention.

Mais où je me séparerais plutôt de M. Delorme, c'est sur la question du diagnostic exact qui, seul, peut nous permettre de poser la question d'intervention ou d'abstention.

Je trouve ce diagnostic des plus difficiles à poser, et me reportant à la pratique, à ce qui se passe soit chez les blessés de la ville, soit chez les blessés de nos hôpitaux, plusieurs des moyens qu'il indique me semblent jusqu'ici irréalisables.

Dans les cas graves, les seuls dont il est question ici, il ne me paraît pas du tout indifférent de manipuler plus ou moins le blessé, de le faire asseoir pour l'ausculter, à plus forte raison de le faire passer dans un laboratoire de radiologie.

Pour ma part, j'hésite à les faire parler, je redoute pour eux le moindre effort, et quand ils ont leur connaissance, ma première recommandation quand j'arrive auprès d'eux c'est de leur ordonner le silence, l'immobilité la plus absolue, de modérer leur respiration, d'éviter la toux, et je les examine sans les remuer.

La plupart ont, depuis leur accident, subi déjà trop de mouvements.

Quand on voit le blessé dans les deux heures qui suivent l'accident, comme par exemple cela m'est arrivé pour mon second

malade, eh bien, je n'hésite pas à dire que je ne sais guère distinguer entre la dépression due au shock et celle que produirait une hémorragie.

Il est vrai que, dans aucun de mes deux cas, je n'ai vu ces hémorragies abondantes qui se produisent par la plaie d'entrée de la balle, comme il en est rapporté des exemples.

Le pouls si petit, si misérable surtout chez mon second malade, s'il ne m'a pas non plus persuadé qu'il était dû à une perte de sang abondante, m'a, par contre, fait rejeter toute idée d'intervention; certainement, ce jeune homme n'aurait pas supporté une thoracotomie.

Il est certain que le jour où je diagnostiquerai une hémorragie intrathoracique menaçante pour la vie du blessé, me comportant là comme ailleurs, je chercherai à aller lier le vaisseau sectionné; mais c'est parce que jusqu'ici je n'ai pas pu porter un diagnostic tel, que je suis resté abstentionniste.

M. J. Lucas-Championnière. — Je ne puis accepter les conclusions de notre collègue M. Delorme. Je vais plus loin, je les trouve dangereuses au premier chef.

J'ai été frappé l'autre jour de lui entendre dire : Vous ne présentez pas de statistiques à l'appui de votre non-intervention.

Cela tient tout simplement à ce que dans les hôpitaux on tient aisément registre des opérations et point de sujets qui ont guéri sans opération. Cela nous rend difficile un compte exact des cas.

Mais il y a plus en ce sens, et je conteste la valeur de vos statistiques d'opérations parce qu'elles contiennent avant tout les succès obtenus et la plupart des insuccès ne sont même pas enregistrés.

J'ai cité antérieurement un exemple très topique de l'hôpital Beaujon où on voit, peut-on dire, le plus grand nombre des suicides de Paris par arme à feu. L'observation longtemps continuée peut y donner une idée de l'importance et la fréquence des cas.

Pendant mon séjour de cinq ans dans cet hôpital, j'ai vu bien de ces blessés apportés dans un état lamentable. De jeunes chirurgiens appelés sont intervenus assez fréquemment. Un seul succès a été signalé, celui de M. Delbet dont le malade a survécu six semaines à l'opération.

J'ai fait faire une enquête à l'hôpital Beaujon. Il en est résulté qu'aucun autre cas de succès n'a pu être relevé.

En revanche, pour moi qui systématiquement n'intervenais pas même pour des cas dans lesquels la plèvre était absolument

pleine de l'épanchement sanguin, la guérison était la règle à peu près constante.

Et je ne parle pas là de cas bénins. En un bon nombre de ceux-ci, l'état général du blessé était si mauvais que si on avait eu l'idée fatale d'intervenir, le blessé n'aurait pas supporté même le début de l'opération. Cependant, la guérison survenait.

La conduite que je conseille, bannir à peu près toute intervention, ne vient pas d'une répugnance d'homme d'âge à faire une opération. J'ai autant le désir de faire une opération que M. Delorme peut l'avoir. Mais j'ai l'expérience que ces sujets chez lesquels les apparences les plus mauvaises font croire à une perte de sang très grave, guérissent très bien sans intervention alors qu'ils sont des sujets très dangereux pour une opération.

Or, les statistiques dont vous vous vantez si fort ne sont pas faites pour faire disparaître cette crainte. La lecture des observations que vous invoquez ne démontre pas du tout que les sujets opérés n'eussent pas guéri sans intervention. Un bon nombre d'entre elles semblent démontrer le contraire. On peut être surpris pour quelques-unes que le sujet ait résisté à une opération qui ne lui a apporté aucune modification favorable et qui, certainement, a singulièrement contribué à mettre ses jours en danger par la recherche d'une plaie saignante que l'on n'a pu trouver ou que l'on n'a pu que boucher par un tamponnement d'efficacité douteuse.

La disposition à intervenir sur des sujets dont l'aspect est évidemment effrayant et très trompeur pour des gens jeunes et peu expérimentés me semble une œuvre essentiellement dangereuse, et c'est pour cela que je conteste avec force les conclusions du travail de M. Delorme. Au lieu de dire aux jeunes je vous félicite d'avoir la hardiesse d'intervenir pour une plaie de poitrine où on soupçonne une hémorragie, je leur dirais : prenez garde, les apparences sont trompeuses ! Il y a beaucoup de conditions qui rendent la plaie de poitrine dangereuse, et ce n'est pas l'hémorragie qui s'arrête beaucoup plus facilement et beaucoup plus souvent que vous ne pouvez le penser au premier abord. Le traitement par l'expectation vous donnera des résultats inattendus. Ne mettez aucune hâte à intervenir, où vous sacrifierez une foule de sujets que vous auriez guéri sans intervention.

M. Rochard. — Messieurs, tout d'abord, il m'est agréable de constater que, depuis la dernière discussion, c'est-à-dire depuis moins d'une année, le nombre des chirurgiens qui opèrent a augmenté ; nous avons fait un grand pas du côté de l'intervention.

Je me suis toujours demandé pour ma part pourquoi on n'irait pas arrêter sur le poumon une hémorragie comme il est de règle chirurgicale de le faire toutes les fois qu'un vaisseau donne?

Est-ce la difficulté de l'opération ?

Non : rien n'est plus simple que de couper au bistouri trois cartilages costaux ou de sectionner trois côtes pour relever un volet ostéo-musculo-cutané.

Ce n'est pas non plus le choix de l'espace où il faut intervenir, puisqu'il est marqué par la plaie elle-même.

Restent toujours ces deux seules grandes raisons données jusqu'ici :

Le pneumothorax ;

L'infection pleurale.

Eh bien, ce fameux pneumothorax si terrible, on est bien revenu des dangers qu'il fait courir au malade.

Nous avons tous produit des pneumothorax opératoires et nos opérés ne sont pas morts.

Tout d'abord, dans le sujet qui nous occupe, il est des cas où il existe, où il est créé par le traumatisme lui-même, notamment dans ces larges coupes de couteau où il existe une traumatopnée si pénible. Et quand c'est nous qui le produisons dans le cas d'hémothorax traumatique, il est prouvé que dès qu'on a fait sortir le poumon de la cavité pleurale, le malade se met à respirer plus librement par cette raison que nous a donnée de Martel et que je crois bonne : que le médiastin n'est pas une cloison rigide et que l'air entré dans la plèvre du côté blessé comprime le poumon sain. Donc, ce pneumothorax ne doit pas entrer en ligne de compte pour déconseiller l'opération.

Reste l'infection pleurale ! mais pourquoi d'abord allons-nous infecter la plèvre ? Il me semble que nous n'avons qu'à bien nous laver les mains, à mettre des gants stérilisés et à désinfecter notre champ opératoire pour que cette infection ne soit pas à craindre. Ici, ce n'est pas comme pour les plaies du cœur où les minutes sont comptées ; nous avons tout le temps nécessaire pour nous entourer de toutes les conditions désirables ; nous ne devons pas, nous ne pouvons pas infecter la plèvre par nos contacts, ou, si nous le faisons, c'est de notre faute et non de la faute de la plèvre.

Du reste, si cette plèvre et son contenu s'infectent c'est du fait du corps étranger qui a blessé le poumon, des débris de vêtements qui ont été entraînés ou bien encore par une inoculation partant de la plaie d'entrée. Il est donc utile d'aller débarrasser la plèvre de cet épanchement sanguin, excellent milieu de culture pour le développement des organismes septiques.

J'ai encore entendu alléguer une autre raison que je tiens à réfuter tout de suite. On a dit que lorsqu'il y avait une hémorragie abondante, il y avait un gros vaisseau d'atteint, et que lorsqu'un gros vaisseau a été sectionné et il en est de même de la bronche qui l'accompagne. Or, dans ces branches d'un certain calibre l'air ne serait pas encore aseptique et de là une source d'infection pour la plèvre. Mais, raison de plus pour aller par un fil bien placé obturer cette bronche et cette communication de l'arbre respiratoire avec la plèvre et pour évacuer l'épanchement du même coup; car, si cet air n'est pas stérile il infectera forcément l'épanchement sanguin non évacué, d'où suppuration de la plèvre avec toutes ses conséquences.

Je suis très convaincu, pour ma part, de l'effet nocif de l'air extérieur sur la cavité pleurale, et c'est à lui, je pense, qu'il faut attribuer beaucoup de cas de mort chez les malades qui ont été drainés; mais aussi est-il reconnu par l'expérience de ces dernières années et par le relevé des observations que seuls ont guéri les malades chez lesquels on a refermé complètement la poitrine.

Par le drain, en effet, passe et repasse plus de vingt fois par minute l'air de la salle qui ne chemine pas à travers le pansement pour se filtrer à travers l'ouate, mais qui s'insinue entre la peau et le bandage et qui, nécessairement, inocule la plèvre et la plaie quand celle-ci ne l'est pas par le déplacement du pansement.

Restent les indications de l'intervention. Certes, celles-ci sont parfois difficiles à poser, mais, dans bien des cas, on peut se rendre compte, et par l'auscultation et par la percussion, de ce qui se passe dans la plèvre.

Il faut, bien entendu, surveiller son malade, suivre avec la plus grande attention l'état de son pouls et la quantité de l'épanchement, et si l'état est grave, si le pouls diminue en même temps que l'épanchement augmente, il ne faut pas hésiter à intervenir.

On a prétendu qu'il était dangereux de déplacer le malade pour l'ausculter, parce qu'en ce faisant, on pouvait détacher ce fameux caillot sauveur qui m'a tout l'air de remplacer cet excellent bouchon muqueux qui devait, soi-disant, empêcher le contenu intestinal de se vider dans le péritoine. J'estime, pour ma part, qu'avec quelques précautions on peut sans danger asseoir dans son lit un malade atteint de plaie du poumon, et que, si caillot il y a, celui-ci se détachera bien moins dans ce mouvement que dans les secousses de toux provoquées par la présence du sang dans les bronches.

Quand il existe de l'emphysème, tout est rendu plus difficile, de même que nous savons fort bien qu'avec des épanchements de peu d'importance il peut exister un état de shock impressionnant. Eh bien, dans le doute, je me prononce pour l'intervention, pensant qu'il y a moins de danger à subir une thoracotomie dans ces cas à apparence très grave que de traiter les malades par l'immobilité complète qui peut les mener à l'immobilité finale.

On a donné un autre argument contre l'intervention, disant que si on opérait, et avec raison, dans les plaies de l'abdomen, c'est que le contenu de l'intestin était septique, et qu'il n'en était pas de même du poumon; mais, et j'insiste sur ce point, les indications ne sont pas les mêmes; si on opère dans les blessures graves de la cage thoracique, c'est pour arrêter une hémorragie, pour ne pas laisser le malade mourir au bout de son sang, pour me servir d'une expression banale, comme cela se voit encore malheureusement trop souvent et comme cela ne se verra plus dans une dizaine d'années, j'en suis convaincu, car le traitement opératoire sera devenu classique dans les blessures graves du poumon.

M. Tuffier. — Si nous voulions prendre la question bien au pied de la lettre, nous serions à peu près tous du même avis. Aucun de nous ne veut ouvrir les plaies du poumon sans accidents graves, et nous irons tous chercher et obturer une plaie qui donne une hémorragie énorme, soit dans le thorax soit au dehors. C'est donc sur un très petit nombre de cas limités que nos hésitations et nos divergences peuvent porter.

Pour ma part, chirurgien de Beaujon depuis neuf ans, j'ai vu un très grand nombre de plaies pénétrantes du poumon par coups de couteau ou par balles de revolver; je n'ai jamais eu à intervenir qu'une seule fois, et ma malade a succombé à l'opération. J'ai publié le fait ici même. Dans tous les autres cas, mes blessés ont guéri. Ce qui me rend circonspect au point de vue de l'intervention, *c'est la difficulté du diagnostic*. Entre l'état de shock qui suit toute plaie pénétrante de poitrine et pourrait faire croire à un danger immédiat, entre cet état très angoissant et celui qui constitue par hémorragie un danger immédiat, l'hésitation est souvent permise. L'opération n'a pas du tout la bénignité d'une laparotomie pour plaie de l'abdomen; elle n'a pas davantage sa certitude. Il vous faut faire une résection large des côtes, chercher souvent en vain la source de l'hémorragie, la tamponner tant bien que mal, plus souvent mal que bien; on peut infecter la plaie, et il ne suffit pas d'avoir les doigts propres pour éviter

cette infection. Nous avons démontré, et bien d'autres peut-être avant, et certainement après nous, ont prouvé que la plaie s'infecte facilement par l'air ambiant brassé dans la plèvre, et bien plus facilement que le péritoine. Il faut un délabrement considérable pour trouver les deux perforations. Je ne consentirai donc à intervenir que dans les cas où l'hémorragie me commandera formellement l'opération. En dehors de ces indications formelles, je m'en tiendrai à la thérapeutique à laquelle je dois tant de succès, l'immobilité absolue, la morphine et l'observation rigoureuse et prolongée du blessé, qui me permettra toujours d'intervenir en temps voulu et par le procédé le meilleur. Je ne veux pas insister, car je répéterais ce que j'ai formulé dans ma première communication à notre Société lors de la discussion qui a suivi le rapport de M. Delorme.

M. Schwartz. — Je me rallie complètement aux opinions émises par MM. Lucas-Championnière, Routier, Tuffier. J'ai vu un grand nombre de plaies de poitrine; je n'en ai pas vu une seule où j'aie été obligé d'intervenir; je me rappelle un seul cas où une plaie grave traitée par l'intervention a guéri; par contre, j'ai presque toujours vu guérir ceux que je n'ai pas touchés.

Je vous citerai à ce propos le fait suivant :

Un jeune homme de seize ans se tire un coup de revolver dans la région du cœur. Appelé aussitôt, je le trouve en état de shock. Je constate un bruit de moulin du côté du cœur et la matité dans la plèvre gauche en arrière, qui remonte jusqu'à l'angle de l'omoplate. Le blessé était très gravement atteint, et je me demandais s'il fallait intervenir. Je ne le fis pas; je fis injecter du sérum et de la caféine. Mon blessé se remonta.

Je pus ponctionner la plèvre au bout de cinq jours et évacuer un litre de sang environ. L'épanchement se reproduisit un peu le lendemain, puis se résorba.

La balle fut extraite ensuite de dessous la peau, près de l'épine dorsale, et le jeune homme guérit.

M. Souligoux. — Je suis très partisan des opinions de M. Delorme: intervenir dans les plaies graves du poumon. M. Delorme ne dit pas : opérez dans toutes les plaies de poitrine. Non c'est dans les cas extrêmement sérieux, quand la vie du malade paraît en danger. Mais où la difficulté commence, c'est lorsqu'il s'agit de préciser. Sur vingt-deux cas, je ne suis intervenu qu'une fois. Il s'agissait d'une rupture de la mammaire interne; je l'ai liée et mon malade a guéri.

Peut-on se baser seulement sur l'étendue de l'hémothorax?

Non, à mon sens. Tel malade dont le cœur et le poumon opposé sont sains pourra supporter un épanchement abondant; tel autre, chez qui ces organes sont malades, ne pourra tolérer un épanchement tant soit peu considérable.

Donc, je m'en tiens à cette formule : quand un chirurgien prudent hésite entre l'opération et l'abstention, il doit se décider pour l'opération.

M. Moty. — Je désire appeler l'attention de la Société sur un ensemble de symptômes récemment étudiés par M. Sauerbruch dans les lésions thoraciques sans plaies extérieures, sous le nom de pneumothorax de tension, c'est-à-dire avec augmentation progressive de la pression intrathoracique, comme on l'observe dans les fistules pleuro-pulmonaires à valvule caractérisées par un sifflement amphorique qu'on n'entend qu'à l'expiration.

On sait que ces lésions se rencontrent surtout à la suite de compression violente du thorax, même sans fracture de côtes; chez les sujets jeunes, les gros vaisseaux échappent au traumatisme grâce à leur souplesse et quand le cœur, plus vulnérable, n'est pas directement comprimé, l'arbre respiratoire est seul lésé. On se trouve alors en présence d'un « choc thoracique » plus ou moins grave, et quelquefois immédiatement mortel ; mais s'il n'y a pas d'hémorragie importante, les blessés peuvent revenir à eux et inspirer à leur entourage une sécurité trompeuse ; le cœur fonctionne d'une manière rassurante et la respiration semble se régulariser. Il est certain que cette amélioration peut aboutir à la guérison, mais l'article de M. Sauerbruch (1), auquel j'ai fait tout à l'heure allusion, montre qu'il n'en est pas toujours ainsi, car on voit assez souvent les phénomènes d'oppression réapparaître ou s'aggraver à nouveau jusqu'à la mort, si l'on n'intervient pas d'urgence.

L'air s'échappant d'une plaie pulmonaire, quelquefois minime, produite, soit par la pointe d'une côte fracturée, soit par simple éclatement du tissu brusquement comprimé, l'air, dis-je, pénètre, soit dans la plèvre, soit dans le tissu conjonctif du poumon et s'y accumule de plus en plus, les mouvements respiratoires agissant comme une pompe foulante ; quelle que soit la voie suivie, s'il n'y a pas de déchirure pleurale lui ouvrant un chemin vers le tissu cellulaire sous-cutané, la tension thoracique croissante le conduit peu à peu vers le tissu cellulaire du médiastin, et la compression du cœur et des gros vaisseaux amène bientôt la mort par syncope

(1) Die Bedeutung der mediastinal Emphysems... etc. *Beitr. z. klin. Chir.*, LX, 3, 1908.

cardiaque, tandis que l'on note encore quelques mouvements respiratoires après l'arrêt du cœur. On conçoit que l'existence d'une plaie des téguments correspondant à la fracture d'une côte puisse jouer le rôle d'une soupape de sûreté et prévenir plus ou moins complètement la surpression thoracique et ses conséquences; mais, en l'absence de voie de dérivation, l'air se dirige vers le médiastin et vers la base du cou. L'emphysème sus-sternal constitue donc un signe extrêmement grave et qui semble indiquer formellement l'intervention immédiate défendue par M. Delorme. En effet, la canule thoracique peut bien donner issue à l'air de la plèvre comme dans les pneumothorax d'origine pathologique, mais elle ne remédie pas à la lésion et risque d'infecter la cavité séreuse et son contenu d'exsudats et de sang; le seul traitement rationnel est donc la thoracotomie suivie de double suture profonde et superficielle de la plaie pulmonaire. Notons que l'emploi de l'appareil à hypopression de Sauerbruch, en amenant la dilatation du poumon collabé, facilite beaucoup la recherche et la suture des déchirures du poumon et amène le dégonflement rapide du médiastin transformé en coussin d'air. Il semble même que dans les cas où l'imperfection de la suture détermine le retour des accidents après l'intervention, le mieux serait de soumettre à nouveau le blessé aux appareils à hypo ou à hyperpression jusqu'à obturation inflammatoire des fissures suturées.

L'emphysème sus-sternal peut, d'ailleurs, avoir une autre signification. Un homme de vingt-deux ou vingt-trois ans est projeté d'un caisson d'artillerie lancé à une vive allure, et la roue de droite lui passe sur le thorax. Il ne perd pas connaissance et se traîne vers la lisière d'un bois distant de quelques mètres; on le trouve, on l'interroge, il répond intelligiblement; sa face est pâle, non cyanosée; crachats spumeux légèrement teintés de sang; puis tout à coup, cinq ou six minutes après l'accident, la face se cyanose, les yeux deviennent saillants, les veines du cou se gonflent en même temps que l'emphysème descend rapidement du cou vers l'ombilic. Le blessé dit encore à voix faible, mais sonore : « Ah! que je souffre, adieu, pays! » puis sa respiration s'arrête, le pouls restant bien frappé et régulier. Les battements persistèrent encore huit à dix minutes après l'arrêt de la respiration.

L'autopsie, faite par le médecin-major Guibal, montra qu'il y avait eu rupture à peu près complète des deux grosses bronches au niveau de leur attache à la trachée; aucune lésion vasculaire; fracture de trois côtes dont une seule esquilleuse (4e côte gauche).

Il semble que, dans ce cas, les bronches rompues se soient éloignées peu à peu du moignon trachéal au fur et à mesure que le poumon se rétractait et que l'emphysème envahissait le tissu

cellulaire péritrachéal ; mais ce qui est certain, c'est que l'emphysème n'avait pas atteint le médiastin et que l'envahissement de la base du cou, par l'air épanché dans la cavité thoracique, signifie aussi bien une lésion des premières ramifications bronchiques qu'un emphysème médiastinal. Dans le premier de ces deux cas, le cœur n'est pas entravé dans ses fonctions ; dans le second, au contraire, c'est lui qui s'arrête le premier.

Ce qui ressort de ces données, c'est que l'intervention est absolument indiquée dans les cas de pneumothorax à pression progressive et que l'emphysème de la base du cou est un important symptôme de cette grave complication.

M. LEJARS. — Il me semble que ce qui manque surtout à la discussion présente, ce sont les faits, les faits détaillés et suivis, et que les impressions de souvenirs, quelles qu'en soient la légitimité et la valeur, ne suffisent point à trancher définitivement une question de ce genre ; je ne crois pas, non plus, qu'il faille émettre de conclusion absolue. Pour ma part, j'ai été jusqu'ici « abstentionniste » non par doctrine, mais parce que j'ai vu aussi, à maintes reprises, des plaies de poitrine, d'allures initiales fort graves, et compliquées de volumineux hémothorax, guérir heureusement. Mais la règle n'est pas sans exception, et des cas se rencontrent, de temps en temps, qui plaident dans un autre sens. Je voudrais vous exposer un de ces cas, tout récent, qui m'a beaucoup frappé, et finalement me laisse le regret de n'être pas intervenu.

Il s'agit d'un homme d'une trentaine d'années qui était apporté dans mon service, il y a un mois, avec une plaie par balle de revolver, de la moitié gauche du thorax ; l'orifice d'entrée siégeait en avant, à la région sous-claviculaire, on ne trouvait pas d'orifice de sortie. Admis dans le courant de la nuit, le blessé était encore, le matin, pâle et anhélant, mais le pouls, quoique fréquent (120), était, en somme, bon ; on constatait un épanchement intra-thoracique, remontant, en arrière, jusqu'à mi-hauteur. L'état s'était notablement amélioré depuis l'entrée : je ne vis pas de raison d'ouvrir le thorax, et le blessé fut gardé dans l'immobilité complète, et traité comme nous le faisons d'ordinaire, en pareilles conditions. L'amélioration s'accentua, la respiration devint meilleure, aucune élévation thermique ne survint. Au troisième jour, la dyspnée reprit et devint angoissante, l'hémothorax s'était considérablement développé, la matité occupait toute la hauteur du thorax et s'étendait à l'espace de Traube : une ponction ramena un litre de sang liquide, et les accidents se calmèrent. Deux jours plus tard, ils reparaissaient : nouvelle ponction, suivie, encore une fois, d'un mieux-être très accusé.

Bref, trois ponctions furent pratiquées, à plusieurs jours d'intervalle, par mes internes, MM. Roux-Berger et Le Braz; mais la dyspnée se renouvelait toujours, après une pause de plus en plus courte, le facies restait très pâle, le côté gauche du thorax était notablement amplifié, la matité et le silence respiratoire en occupaient toujours la moitié inférieure ; de plus, le côté gauche de la face s'était tuméfié, et, de toute évidence, la situation devenait menaçante à bref délai. Au 17e jour, je pris le parti d'opérer, de faire un volet thoracique, et d'aller à la recherche de la plaie pulmonaire. Or, mon blessé, transporté à la salle d'opération, y arriva dans un état d'angoisse respiratoire très pénible ; il se remit un peu, mais, dès que l'anesthésie fut commencée, avec les plus grands ménagements, il asphyxiait de nouveau, et, malgré tous nos efforts, il succomba.

N'ai-je pas eu tort de « m'abstenir », chez cet homme, et n'eût-il pas mieux valu ouvrir délibérément le thorax, non point tout au début, à cette période indécise où l'on fait mal la part du shock ou de l'hémorragie, mais lorsque les accidents initiaux « surajoutés » se furent dissipés, laissant une dyspnée persistante et un très volumineux épanchement, ou, du moins, à la première aggravation secondaire de cette dyspnée et après la première ponction ? Ce qui nous arrête, il faut en convenir, en pareil cas, c'est la complexité très réelle de ces interventions et leur incertitude, qu'on aurait tort de vouloir pallier ; sans doute, il est assez simple de tailler et de relever un grand volet thoracique et le pneumothorax n'est pas redoutable ; mais là n'est pas la difficulté ; elle est tout entière dans la recherche des plaies pulmonaires, et spécialement de la plaie postérieure, et aussi dans la nécessité où l'on se trouve d'agir sur un blessé qui respire mal. Aussi, dans les conditions de notre technique présente, est-il fort sage de ne point trop étendre les raisons d'intervenir, et fort heureux que « l'abstention » aboutisse souvent, en fait, à des résultats excellents ; et, moi non plus, je ne prendrais pas la responsabilité de certaines thoracotomies, dont j'ai lu la relation, pratiquées à la hâte et systématiquement, et qui, parfois, n'ont fait découvrir qu'une perforation pulmonaire étroite, ne saignant plus. Mais je ne crois pas davantage que nous soyons autorisés à repousser l'intervention, et, dans un certain nombre de cas, qui pourront devenir plus nombreux dans certaines conditions de milieu et de technique, elle me paraît toute rationnelle.

M. Quénu. — Nous n'intervenons pas dans tous les cas, pas plus que nous ne préconisons l'abstention systématique et constante. Nous ne sommes nullement des abstentionnistes irréductibles.

Mais, en présence de certains faits que nous connaissons tous, et de certaines interventions d'emblée sans raison, nous devons justement prémunir les « jeunes », nos assistants, nos internes, du danger et de l'inutilité de ces thoracotomies quand même, et leur rappeler que les plaies de poitrine, même accompagnées de phénomènes initiaux graves, bien traitées, et sans opération, guérissent très souvent.

En résumé, dans les neuf dixièmes des cas, il convient de s'abstenir; dans un dixième, il faut agir. Sur quelles raisons nous déciderons-nous? Ici commence la difficulté. On peut dire, toutefois, que l'abondance de l'épanchement, la reproduction de cet épanchement après une première ponction, la qualité du sang, qui reste liquide et rouge, seront pour nous des éléments de détermination.

M. Lucas-Championnière. — Je ne puis être du même avis que M. Rochard pour la comparaison avec les ouvertures de l'abdomen ou du crâne. Non, l'intervention sur le thorax n'est ni simple, ni innocente. Elle est très dangereuse, et sur des sujets tout à fait abattus elle est réellement impossible. Parmi mes meilleures observations de guérison, je puis vous citer des sujets qui n'auraient pas supporté le premier coup de bistouri.

Il ne manque pas de chirurgiens qui ne sont pas intervenus dans des cas parce qu'ils avaient parfaitement conscience que le sujet ne pourrait en aucune façon supporter l'intervention. Ils ont eu pourtant la satisfaction de voir le sujet guérir quelquefois très facilement.

Il ne faut donc pas nous dire que la situation soit simple et la détermination à prendre facile. Nous voilà bien loin des données défendues par M. Delorme et M. Rochard si cette intervention est tellement réduite que des chirurgiens de longue expérience dans le milieu dans lequel on voit le plus de ces sortes de plaies n'ont jamais eu l'occasion d'intervenir.

Personne de nous n'a jamais dit qu'on n'imaginait pas qu'une question d'hémorragie ne pût amener des circonstances exceptionnellement favorables à une intervention.

Le danger, c'est celui du principe interventionniste basé sur l'observation des plaies de poitrine, sur la proposition que l'hémorragie peut être facilement diagnostiquée et utilement poursuivie et l'encouragement aux jeunes de s'engager dans cette périlleuse voie où ils s'engagent facilement parce que leur expérience ne leur fait pas connaître les chances de guérison des plaies de poitrine par petits projectiles dans nombre de cas de la plus mauvaise apparence. J'affirme à M. Delorme que je n'entends bien entendu discuter ici que des cas graves.

M. Routier. — J'ai dit que, tout en restant partisan de l'abstention dans la grande majorité des cas, je n'étais nullement irréductible, et que je ne repoussais pas de parti pris l'intervention. Mais je demanderai à M. Rochard de nous apporter des faits à l'appui de sa doctrine.

M. Rochard. — Les faits ne sauraient être encore, à l'heure présente, très nombreux, puisque c'est une pratique nouvelle que nous défendons et qui commence seulement à prendre pied. Vous la repoussez, c'est entendu : il y a pourtant quelque chose de changé dans la formule de condamnation; elle n'est plus sans appel, et l'expression en paraît déjà beaucoup moins absolue qu'elle ne l'était au début de cette discussion, en 1907.

M. Quénu. — Mais non; nous n'avons nullement modifié notre jugement. Que M. Rochard relise la discussion de 1907, et il verra que l'impression qui s'en dégage n'est, en aucune façon, négative : personne ne défend l'abstention systématique. Pour ma part, je ne suis point abstentionniste à outrance, et je l'ai bien montré, puisque j'ai publié, en 1895, l'une des premières interventions pour plaies pulmonaires.

Quant à l'emphysème sus-sternal dont nous a parlé M. Moty, et qu'il nous a présenté comme une indication pressante d'ouvrir la poitrine, je lui répondrai qu'avec deux incisions sus-claviculaires, on en vient facilement à bout, et que, par cette voie de décharge, l'air épanché s'échappe et s'élimine.

M. Souligoux. — Si nos collègues ne sont pas abstentionnistes à outrance, nous ne sommes pas, de notre côté, interventionnistes quand même. Pour moi, sur 23 plaies thoraciques, je ne suis intervenu qu'une fois. Mais nous tenons à établir le bien fondé et l'indication formelle de l'opération dans certains cas, et ce qui précisément nous intéresse, c'est la détermination de ces cas et la recherche des éléments cliniques sur lesquels il faut se décider. Or, c'est là aussi ce qui ressort le moins des deux discussions qui ont eu lieu ici, en 1878, en 1907 : je les ai relues toutes deux à tête reposée, sans parti pris, pour me faire une opinion; je dois dire que je n'y ai rien trouvé de précis, et que, pas plus en 1907 qu'en 1878, la Société n'avait émis de formule nette, utilisable, et qui pût servir de guide en pratique. La seule conclusion qui se dégageât, et encore assez imprécise et vague, était celle de l'abstention. Il serait regrettable que l'on n'obtînt rien de plus de la discussion présente, et c'est pour cela que je suis heureux d'entendre M. Quénu nous donner quelques indications franches et nous rappeler que

l'abondance de l'épanchement, que les résultats de la ponction peuvent commander l'acte opératoire,

M. QUÉNU. — En vérité, nous ne sommes pas responsables de ce qui s'est dit en 1878 : nous n'étions pas nés, alors, à la chirurgie. Si la Société n'aboutit pas, aujourd'hui encore, à une formule nette, on ne saurait lui en faire un reproche : cela tient à la difficulté même de la question, qui n'est point tranchée, de façon définitive, et qui est toujours en « évolution ».

M. DELORME. — La réfutation que notre collègue M. Rochard vient de faire, de verve, des arguments des partisans de l'expectation rend facile ma réponse, d'autant que parmi les objections qui m'ont été présentées, il en est qui l'ont été déjà.

Sur l'une d'elles, cependant, je tiens encore à revenir, bien que je l'aie reprise plusieurs fois, c'est celle relative à l'abus de l'opération. Je ne puis personnellement en accepter le reproche; à me l'adresser, on court le risque de mériter celui de ne m'avoir ni écouté ni lu. J'ai, dès le début de mes communications, considéré l'ouverture large du thorax comme une intervention *d'exception* à réserver aux cas graves, les plus graves. Je n'ai pas changé d'avis et je l'ai répété assez souvent pour qu'il ne puisse y avoir confusion.

En chirurgie, comme ailleurs, nos premières impressions sont souvent les plus tenaces. Je ne puis l'oublier ici. Quand j'étais, en 1871, attaché à l'hôpital militaire de Constantine, dans le service de M. le médecin-major Dauvé (depuis Médecin-Inspecteur et Correspondant de la Société), bien souvent, le dimanche soir, dans les maisons publiques, les tirailleurs terminaient leur querelle à la baïonnette, par des plaies thoraciques. J'étais de garde en permanence; je reçus beaucoup de ces blessés. Au début, je fus impressionné par les signes généraux tapageurs qu'ils présentaient. Mon chef calma mes craintes. Une bande de diachylon large et le repos aidaient la nature à *assurer la guérison*. Quelques-uns cependant succombèrent. Ils n'eurent pas d'histoire; on ne pouvait faire pour eux plus que ce qu'on avait fait.

Dans d'autres hôpitaux, au Val-de-Grâce, j'ai suivi la même conduite avec d'autres moyens, et j'ai obtenu les mêmes succès faciles. Par contre, j'ai dû porter plus d'attention aux cas extrêmes après avoir éprouvé l'insuffisance des modes de traitement usuels; c'est alors que je me suis ingénié à trouver mieux, et comme ce n'est pas d'impulsion que j'ai agi, mais que ma conduite a été réfléchie, qu'elle a été basée à la fois sur l'observation d'autrui

comme sur la mienne, ma conviction est aujourd'hui solide et elle n'est pas près d'être ébranlée.

Mon collègue et ami M. Lucas-Championnière semble regretter les expressions admiratives que je viens d'adresser aux jeunes chirurgiens interventionnistes. Il craint qu'elles ne les incitent à dépasser la mesure. C'est affaire à leurs maîtres, à leurs chefs de service, à eux-mêmes de s'arrêter à temps ou d'étendre l'opération au delà de ses limites raisonnables et bonnes.

Mais en voyant ces jeunes chirurgiens qui ne peuvent prétendre à votre habileté, à votre expérience, à votre responsabilité, affronter ces opérations hardies et difficiles, dans les conditions les plus émouvantes, je ne puis voir là qu'une preuve éclatante de tempérament chirurgical doublé du haut souci de la vie d'un blessé. Mon admiration est alors toute naturelle, toute légitime, et je la leur renouvelle sans arrière-pensée, car que m'importe que l'opération soit faite souvent ou rarement? En l'imaginant, j'ai donné une preuve d'ingéniosité et de mon souci d'avancer les limites de notre art; j'ai là toute satisfaction, le reste est l'affaire de l'avenir, car qui ne sait que rien ne résiste à l'expérience des faits?

M. Routier revient une fois de plus sur les difficultés du diagnostic. Il m'amène à lui répéter que les signes de l'hémothorax traduisent l'abondance de l'hémorragie; à nous de les rechercher sans nuire au blessé. J'ai rappelé, après d'autres, que le plus souvent cette recherche avait été possible. Quant à l'accentuation des accidents qui incite surtout à intervenir, le chirurgien ne peut l'apprécier *que s'il ne perd pas de vue son blessé*. C'est pour cela que je l'ai expressément recommandé. Je ne vois pas d'autre moyen d'en être actuellement averti, et la sollicitude que réclame semblable traumatisé me semble imposer, comme un devoir, cette étroite surveillance.

On m'oppose le peu d'étendue des statistiques des interventionnistes, mais, — c'est là encore une redite, — vous ne pouvez exiger d'une opération relativement récente et d'usage exceptionnel, des statistiques étendues. Les vôtres, par contre, pourraient l'être davantage, puisque rien ne s'oppose à leur production. Or, il est avéré qu'elles sont incomplètes et qu'elles ne comprennent pas tous les cas de décès survenus peu d'heures après l'entrée à l'hôpital, dans la nuit, dès le matin. Je suis donc encore en droit de réclamer des statistiques plus complètes et je les sollicite aussi vivement pour les blessés opérés que pour les autres.

M. Lejars vient de vous dire comment il était arrivé, impressionné par un cas grave, à changer sa conduite. J'ai été bien heureux de l'entendre, mais il me permettra de lui faire remar-

quer qu'il a peut-être exagéré les difficultés, très réelles, de l'opération, quant à la découverte et à la suture des plaies. Lorsque le poumon est libre d'adhérences, il est facile de le déplacer, même de l'amener au dehors. Il incite le chirurgien à le faire par ses sursauts; quand il est adhérent, il n'y a qu'à prendre le temps de le décoller ou de rompre de lâches adhérences. Plusieurs chirurgiens l'ont fait déjà.

Je ne veux pas rentrer dans le débat général; je crois avoir répondu aux objections nouvelles qui m'ont été faites. C'est des faits et non d'une discussion quelque savante et bien conduite qu'elle soit. et rien que d'eux, que nous viendra la lumière.

M. Quénu. — Je tiens à dire que ces cas de décès nocturnes dont fait état M. Delorme ne nous échappent nullement, et que ce n'est point là un argument à faire valoir contre nos statistiques.

Présentations de malades.

Tumeur blanche du pied guérie par la méthode de Bier.

M. Chaput. — Je vous présente un homme de soixante ans, entré dans mon service pour une ostéo-arthrite tuberculeuse médio-tarsienne très étendue et fistuleuse pour laquelle j'ai fait, le 17 octobre dernier, une résection étendue de l'astragale, scaphoïde, cuboïde, cunéiformes. La plaie fut bourrée à l'ektogan. Au bout de quelques jours, le pied présentait une augmentation de volume considérable avec œdème et suppuration séreuse abondante, sans fièvre. Je prévoyais devoir amputer prochainement ce malade, lorsque j'eus l'idée d'employer la méthode de Bier. J'appliquai la bande douze heures par jour et je fis une ignipuncture profonde, allant jusqu'aux os En quelques semaines, l'œdème devint dur et la plaie se cicatrisa. Elle fut fermée vers le milieu du janvier. Depuis lors, le gonflement a diminué et les tissus se sont durcis; actuellement, le malade marche sans douleur sur son pied. Celui-ci est encore volumineux, mais dur, et il paraît guéri.

Fracture extracapsulaire du col du fémur à trois fragments.

M. E. Potherat. — Dans la séance du 10 février dernier, mon ami Chaput nous a présenté une radiographie, sur laquelle il avait reconnu un arrachement isolé du grand trochanter.

A une lecture plus attentive de sa radiographie, Chaput a reconnu qu'il existait un autre trait de fracture partant du bord supérieur du grand trochanter, et descendant obliquement parallèlement au bord postérieur de cette tubérosité, de sorte qu'il y avait, en réalité, trois fragments : le col en entier avec son insertion sur le grand trochanter, la diaphyse avec le reste du grand trochanter, enfin le petit trochanter. Chaput nous a montré cette disposition dans la séance du 17 février.

Or, je me demande si cette fracture à trois fragments n'est pas habituelle dans les fractures du col du fémur, à son union avec le grand trochanter. En effet, voici qu'il y a une quinzaine de jours est entrée dans mon service de l'hôpital Broussais, une femme de soixante-douze ans, presque impotente, qui ayant voulu quitter son lit, tomba et se fractura le col du fémur droit, de telle manière que tous les signes physiques et fonctionnels me conduisirent au diagnostic de fracture extracapsulaire. Je fis faire la radiographie par M. le Dr Bonniot, radiographe de l'hôpital Broussais. En jetant les yeux sur cette radiographie que je vous présente, vous voyez qu'il y a nettement une fracture à trois fragments : le petit trochanter est détaché, et a entraîné avec lui un copeau de la diaphyse comme dans le cas de Chaput ; le col est séparé du fémur, par un trait de fracture régulier, partant de l'angle supérieur du grand trochanter, descendant obliquement de haut en bas, de dehors en dedans. A ce niveau, il y a une séparation des fragments, de manière qu'ils forment un angle dièdre ouvert en haut et en dehors. La diaphyse du fémur s'est élevée, et le col est devenu horizontal.

Voilà un fait. Je n'en ai pas beaucoup d'autres, pour la raison toute simple que n'ayant pas de laboratoire de radiographie à Broussais, jusqu'à ces derniers temps, je me faisais scrupule d'envoyer à la Salpêtrière ou à Necker un malade atteint de fracture du col. Pourtant en recherchant dans mes documents, j'ai retrouvé une malade de soixante-treize ans, venue dans mon service pour un phlegmon d'ailleurs peu important. Cette femme marchait en boitant légèrement, et j'appris qu'aux vacances dernières, elle était venue se faire soigner dans mon service, dirigé alors par mon jeune collègue et ami Guibé, pour une fracture du

col. M. Guibé avait fait faire une radiographie; j'ai trouvé cette radiographie, et je me permets, en son nom, de vous la présenter Vous y voyez, encore, une fracture à trois fragments : séparation totale du petit trochanter, séparation du grand trochanter en deux fragments par un trait oblique de haut en bas, un fragment adhérent au col, l'autre adhérent au fémur. Je note cependant qu'ici, la lésion est un peu plus importante, car le col du fémur lui-même a éclaté, et il y a un fragment détaché du bord supérieur.

En résumé, voici deux cas où la lésion décrite par Chaput est nettement reproduite, et je le répète, je me demande si ce n'est pas là la lésion habituelle dans les fractures extracapsulaires. Je fais, par ailleurs, remarquer que l'éclatement du grand trochanter qu'on nous a enseigné comme habituel, dans les fractures extracapsulaires du col, ne s'observe pas toujours, puisque avec le cas de Chaput, voici trois cas, où cet éclatement n'existe pas : de sorte que le raccourcissement réel, d'ailleurs peu considérable en pareil cas, est dû, non à la pénétration du col dans le grand trochanter, mais bien à ce fait que la diaphyse se porte en haut et en dehors se séparant par une large ouverture béante en haut, du col qui se dispose horizontalement.

Je me propose, maintenant que j'ai sous la main un laboratoire de radiographie, de soumettre à ce mode d'exploration tous les cas de fracture du col qui se présenteront à mon observation, et, ainsi, de me rendre compte quelle est la lésion réelle dans cette variété de fracture.

M. Tuffier. — Il me semble que les radiographies prêteraient à une interprétation beaucoup plus simple, la fracture verticale du col, du type courant, se traduisant par une image toute semblable.

M. Demoulin. — Notre collègue Potherat vient de dire que, dans les trois cas de fracture extracapsulaire du col du fémur, dont il vient de présenter les radiographies, il n'y a pas de pénétration des fragments. Ce fait m'intéresse particulièrement, car, je crois la pénétration du col dans le grand trochanter beaucoup plus rare qu'on ne l'enseigne généralement. L'augmentation de volume du grand trochanter, que l'on considère comme l'un des meilleurs signes de la pénétration de la base du col dans cette apophyse, n'est souvent que le résultat d'une augmentation de volume du périoste qui la recouvre et d'une infiltration sanguine sans périostée.

J'ai fréquemment entendu M. Hennequin défendre cette opi-

nion en ce qui concerne l'augmentation de volume du grand trochanter, de même qu'il pense que, quand la pénétration de la base du col dans le grand trochanter a lieu, elle est, en général, superficielle, peu profonde, sans éclatement de l'apophyse trochantérienne.

M. Nélaton. — Pour ma part, avant d'admettre la rareté de l'engrènement, je voudrais voir un nombre suffisant de radiographies démonstratives.

M. Lucas-Championnière. — Je ne partage pas non plus l'opinion de M. Demoulin sur le peu de fréquence de l'engrènement dans les fractures du col.

Je crois au contraire que cet engrènement est la règle. Je ne vois pas que la radiographie présentée démontre qu'il n'existe pas et je tiens pour ma part à ce qu'au cours du traitement, cet engrènement soit respecté.

M. Hennequin. — Jusqu'ici, on admettait que le raccourcissement du membre devait être attribué à la pénétration du col fémoral dans la base du grand trochanter. Dans de nombreuses autopsies, j'ai vérifié d'abord que l'augmentation de la région trochantérienne était due surtout 1° à l'infiltration du tissu osseux; 2° à une pénétration faible, quand elle existe; et 3° à l'inclinaison du col sur l'axe du fémur. Au lieu d'un angle de 47 à 49 degrés, il peut être de 90 degrés et 120 degrés. Voilà la véritable cause du raccourcissement, la pénétration y prend une faible part, quand elle en prend une.

M. E. Potherat. — Messieurs, je ne généralise pas; je ne viens pas vous dire : voici comment se passent *toujours* les choses; mais seulement : la fracture extracapsulaire du col ne serait-elle pas assez souvent autre que ce qu'on a écrit dans nos livres classiques? Mes deux cas, le cas de Chaput tendraient à le faire croire.

J'attire tout particulièrement votre attention sur le détachement total du petit trochanter, dans ces fractures extracapsulaires du col; c'est là un point qui, très certainement, avait été peu signalé jusqu'à Chaput et moi-même.

Présentations de pièces.

Sur la stérilisation de la peau.

M. WALTHER. — L'heure trop avancée ne me permet pas de reprendre la discussion sur la question de la stérilisation de la peau par la teinture d'iode. Je me bornerai à demander à tous nos collègues de vouloir bien examiner la série de coupes et les cultures que j'ai fait apporter ici. Le mieux est de voir d'abord les préparations qui pourront servir de base à notre discussion.

Amputation de Gritti.

M. PAUL THIÉRY. — J'ai l'honneur de présenter une pièce qui m'a paru assez rare pour attirer, l'attention de la Société de chirurgie. Il y a quelques jours, en faisant passer à la Faculté les examens de médecine opératoire, je remarquai un sujet qui présentait un beau moignon d'amputation de cuisse déjà ancien ; le moignon était bien matelassé et de tous points satisfaisant, mais je fus surtout frappé de la longueur inaccoutumée du reliquat du segment de cuisse. Je crus d'abord être en présence d'une désarticulation du genou, mais la palpation la plus sommaire ne permettait pas d'admettre ce diagnostic. Je crus alors à une désarticulation du genou complétée par une abrasion large des condyles. Or, ayant disséqué ce moignon, je m'aperçus que j'étais en présence d'une amputation dite de Gritti, c'est-à-dire avec soudure de la rotule à l'extrémité du segment fémoral. Vous pouvez constater que la rotule est bien soudée au fémur et donne une surface d'appui solide. Peut-être le collègue qui a autrefois pratiqué cette opération, pourra-t-il nous donner des renseignements que j'ignore ; il s'agissait vraisemblablement d'un homme assez âgé où ayant souffert, car le fémur offre un tissu compact très raréfié. C'est la première fois que j'observe une pièce de ce genre et il est probable que beaucoup d'entre nous la verront pour la première fois : c'est donc plus par suite de sa rareté qu'elle est intéressante que par l'excellence du résultat. En tout cas, elle semble prouver que l'opération de Gritti peut dans certains cas donner un très bon moignon et personnellement je crois qu'elle peut remplacer avec avantage la désarticulation du genou dont les suites son[t]

fort discutables ; mais il y a lieu de faire des réserves en raison de la rareté des cas où l'opération de Gritti peut être exécutée.

M. Chaput. — Je ferai remarquer que le moignon portait non pas sur la face inférieure de la rotule, mais sur sa pointe.

Il avait donc un point d'appui moins large, que si on n'avait pas soudé la rotule au fémur.

Rupture traumatique d'une hydronéphrose.

M. F. Legueu. — Au nom de MM. Denis et Planchais, chirurgiens de l'hôpital de Dreux, je vous présente la pièce rare d'hydronéphrose rompue dont j'ai parlé dans une de nos dernières séances.

Il s'agit d'un malade de trente ans, sans antécédents pathologiques qui fit un jour une chute de bicyclette, de telle façon que le guidon de sa machine heurta violemment son flanc droit.

Deux ou trois heures après l'accident, M. Planchais examine le blessé et trouve dans le flanc une matité empiétant sur la paroi abdominale. Il y a eu émission de quelques gouttes de sang par la verge ; le faciès est bon, le pouls excellent ; pas de signes d'hémorragie interne, mais anurie absolue.

Peu à peu, une tumeur se dessine dans le flanc et prend très vite des proportions considérables ; la matité arrive à l'ombilic, l'anurie continue.

Le quatrième jour, devant la dyspnée et l'augmentation de la tumeur, M. Planchais prie M. Denis d'intervenir ; il n'y a pas toujours d'urine.

A l'incision lombaire, on tombe sur le rein qui est rompu en son milieu, et dessous se trouve une poche énorme dont la signification n'est pas au premier abord très claire.

Après des hésitations, on décortique le rein et la poche qui descend très bas jusque dans la fosse iliaque ; ablation et hémostase.

A la suite de cette opération, l'anurie continua et le malade mourut le huitième jour, sans avoir rendu une goutte d'urine.

A l'autopsie, on s'aperçut qu'il n'y avait pas de rein à gauche, on avait enlevé un rein unique.

Sur la pièce, on voit une grande poche d'hydronéphrose attenante au rein. La tumeur latente avant l'opération devait avoir des dimensions très considérables, si j'en juge par les proportions qu'elle présente encore aujourd'hui malgré sa rétraction ; le rein

est éclaté dans la partie médiane de son étendue, et c'est par cette brèche large que la cavité du bassinet dilaté s'est mise en communication avec les tissus périrénaux, en produisant une variété particulière de pseudohydronéphrose traumatique.

Je rappelle que les observations et les pièces de ce genre sont très rares; Œhme (1) dans son travail de 1907 en signale neuf cas. Depuis je ne connais que l'observation de Nové Josserand, celle-ci serait donc la onzième.

Étranglement crural de l'appendice

M. H. Morestin. — Le 26 décembre dernier entra dans mon service, à la maison Dubois, une femme de cinquante-huit ans, Élisa R..., qui présentait les signes d'une hernie crurale irréductible. Les accidents avaient débuté la veille, d'une façon brusque, par de vives douleurs à la racine de la cuisse. Une tumeur arrondie, du volume d'une noix, s'était en quelques heures développée dans cette région, où la malade n'avait jusque-là jamais rien remarqué d'anormal. Après une assez mauvaise nuit, elle se fit conduire à Dubois. A ce moment, le ventre était légèrement ballonné. La malade était dans un état de profond malaise, tourmentée par de fréquentes nausées. Mais il n'y avait pas complète suppression des gaz. La hernie grosse comme une noix, et complètement irréductible, n'offrait d'autre caractère particulier que d'être très douloureuse au palper. Je pensai qu'il s'agissait peut-être d'un pincement latéral, peut-être d'une épiplocèle, mais qu'en tout cas il était prudent d'intervenir sans tarder.

L'incision du sac donna issue à une notable quantité de sérosité d'un rouge foncé. Dans l'intérieur du sac se dressait une masse allongée, noirâtre, présentant à sa partie antérieure des sortes de franges. Au premier abord, je me demandai s'il ne s'agissait pas d'une hernie de la trompe. Mais en l'examinant je n'eus pas de peine à reconnaître l'appendice et son méso, ce dernier très gonflé, et pouvu de franges graisseuses qui s'étaient tuméfiées et infiltrées de sang. Ayant débridé l'anneau crural en dedans, je pus attirer l'appendice, reconnaître le sillon d'étranglement et amener dans la plaie la plus grande partie de l'organe, mais il fut impossible de remonter jusqu'à son insertion cæcale.

Pour faire une ablation correcte, je dus relever le bord supérieur de la plaie, inciser au-dessus de l'arcade crurale. Je pus

(1) Œhme. *Beiträge z. klin. Chir.*, 1907, 411, 3.

ainsi traiter convenablement le méso et le moignon de l'appendice : ce dernier, détaché, fut aisément ramené par la partie crurale de la plaie. Le sac extirpé, la paroi abdominale fut reconstituée et la plaie refermée.

Les suites furent simples; la malade guérit en peu de jours, malgré une grippe intercurrente : sa plaie réunit par première intention et au vingtième jour, elle quittait l'hôpital en excellent état.

Le diagnostic précis n'a pu être fait dans ce cas, et les choses se sont passées de la même manière, dans les observations antérieurement rapportées. Rien ne permet à l'heure actuelle de reconnaître avec netteté l'étranglement de l'appendice. La malade actuelle présentait une hernie, dont la palpation ne pouvait en rien déceler le contenu, le sac étant fort distendu, par du liquide. La persistance des gaz, d'une part, l'agitation, l'altération du faciès, le ballonnement, l'intensité des douleurs d'autre part m'avaient fait songer seulement à une hernie diverticulaire, à un pincement latéral, cas relativement fréquent dans les hernies crurales.

C'est d'ailleurs au niveau de l'anneau crural et du côté droit que l'on observe le plus souvent l'étranglement appendiculaire et il ne faut pas oublier dans la discussion du diagnostic la possibilité de cet accident.

Je signalerai la nécessité où je me suis trouvé, pour terminer convenablement mon opération, d'ouvrir l'abdomen au-dessus de l'arcade crurale. Non seulement en persistant à agir par la voie crurale j'aurais été très gêné, mais même je n'aurais pu réussir à réséquer l'appendice à son insertion cæcale, ni à enfouir le moignon.

On a pu mettre en doute la réalité de l'étranglement de l'appendice et le plus souvent on a considéré les phénomènes d'étranglement de cet organe comme secondaires, consécutifs à l'inflammation qui aurait déterminé une augmentation de volume. Ici, il n'y avait aucune trace d'inflammation, l'appendice était sain et de dimensions normales au delà du sillon d'étranglement. Au-dessous, il était tuméfié, mais cette augmentation de volume était imputable exclusivement à l'œdème et à l'infiltration sanguine. Le méso était ecchymotique et infiltré de sang jusqu'au niveau de l'étranglement. Le sac était rempli de la même sérosité sanguinolente que l'on trouve dans toutes les hernies étranglées. La lumière de l'appendice ne contenait que de la sérosité rosée.

Il est clair néanmoins que l'occlusion de la lumière de l'organe, créant un vase clos, aurait très facilement provoqué une inflammation secondaire, qui ici aurait été l'effet et non la cause.

Chez ma malade on ne saurait mettre en doute que nous n'ayons eu affaire à un étranglement pur de l'appendice isolé, étranglement au niveau du collet du sac. Or, en réfléchissant aux conditions dans lesquelles peut se produire un tel étranglement où l'inflammation n'a joué aucun rôle, on ne peut faire intervenir comme on le fait souvent pour l'intestin le contenu de l'organe, qui était vide, ou du moins ne contenait qu'une très petite quantité de sérosité sanguinolente ayant transsudé consécutivement à l'étranglement. On ne peut non plus incriminer ni coudure, ni torsion. J'ai pu examiner en place, grâce au mode opératoire suivi, l'appendice et son méso. Il n'y avait aucune coudure, aucune inflexion, aucune rotation; l'appendice descendait verticalement avec son méso en dedans Il n'y avait pas la moindre adhérence. Je pense que le mécanisme de l'étranglement en pareil cas ne peut être attribué qu'à la stase sanguine, à l'arrêt brusque de la circulation veineuse de retour, au moment où sous l'influence d'un mouvement quelconque l'organe a été chassé dans ce sac, ou s'y est enfoncé plus profondément. Un instant, j'avais cru avoir trouvé cette interprétation, mais la lecture du traité de chirurgie m'a montré que MM. Jaboulay et Patel avaient proposé cette théorie comme mécanisme général de l'étranglement herniaire. Mais chose curieuse, ils n'en font pas mention à propos de l'étranglement de l'appendice. Or, si cette doctrine me paraît d'une portée très générale et applicable au plus grand nombre des hernies étranglées, on ne saurait trouver meilleure occasion pour l'établir que l'examen des cas d'étranglement appendiculaire dont le mécanisme échappe aux diverses explications fournies jusqu'ici de l'étranglement des hernies. Mon cas, en particulier, a toute la valeur d'une expérience, et c'est surtout comme une preuve de la doctrine de l'étranglement par stase veineuse que j'ai voulu vous le soumettre. C'est là, à mon avis, le plus grand intérêt que présente actuellement un fait de ce genre.

M. Monod. — Je rappellerai, à propos du cas de M. Morestin, un fait déjà ancien, qui est resté gravé dans ma mémoire.

C'était au début de ma carrière, et la première fois que j'étais appelé hors Paris pour opérer une hernie.

Il s'agissait d'une hernie crurale droite étranglée chez une femme âgée. Je fus très étonné en ouvrant le sac d'y trouver l'appendice. C'était à une époque où l'on n'enlevait pas les appendices avec la même facilité et surtout la même sûreté qu'aujourd'hui. Je me contentai, après avoir débridé le collet, de réduire l'organe. La malade guérit sans incidents.

M. Guinard. — Je rappellerai, de mon côté, qu'il y a des hernies de l'appendice à gauche.

M. Riche, présente une pièce de *résection du foie pour épithéliome primitif*.

M. Morestin, rapporteur.

Le Secrétaire annuel,

Lejars.

Paris. — L. Marethreux, imprimeur, 1, rue Cassette.



UNIVERSITÉ DE LYON

SÉANCE DU 24 MARS 1909

Présidence de M. Reynier.

Procès-verbal.

La rédaction du procès-verbal de la précédente séance est mise aux voix et adoptée.

Correspondance.

La correspondance comprend :

1°. — Les journaux et publications périodiques de la semaine.

2°. — Une lettre de M. Broca, demandant un congé pendant la période du concours de chirurgien des hôpitaux.

3°. — Une lettre de M. Riche, posant sa candidature à une place de titulaire.

4°. — Une brochure de M. Vicol, médecin militaire à Jassy, intitulée : *1.111 opérations de hernies.*

Des remerciements sont adressés à M. Vicol.

5°. — Un travail de M. Nandrot (de Montargis), intitulé : *Kyste hydatique volumineux multiloculaire du rein droit.*

M. Rochard, rapporteur.

A l'occasion du procès-verbal.

Fractures du col du fémur.

M. Pierre Delbet. — Messieurs, dans la dernière séance, à laquelle je n'ai pu assister, mon ami Potherat a fait une communication sur les fractures du col du fémur, et il s'est demandé si la fracture à trois fragments n'était pas la règle.

Je viens de prendre connaissance de son texte à l'instant même. Si j'avais pu le faire plus tôt, j'aurais apporté quelques pièces. Je vous demande la permission de vous dire comment on peut, à mon avis, classer les fractures du col ?

Il y en a trois grands types :

1° La décapitation dans laquelle le trait de fracture passe au raz de la tête ;

2° La fracture cervicale proprement dite, dans laquelle le trait passe au milieu du col ;

3° Les fractures cervico-trochantériennes.

Ces deux premières variétés sont hors de question. Potherat n'a visé que le troisième groupe.

Dans les fractures cervico-trochantériennes, en général, le trait de fracture principal commence en haut, près du grand trochanter, et aboutit, en bas, au voisinage du petit. En outre, il existe très souvent un second trait de fracture qui détache un fragment triangulaire ou losangique du grand trochanter. C'est donc souvent une fracture à trois fragments : 1° un fragment capito-cervical ; 2° un fragment grand trochantérien ; 3° la diaphyse. Mais, ce n'est pas cela que Potherat a entendu par fractures à trois fragments. J'y reviendrai tout à l'heure.

Dans la fracture cervico-trochantérienne habituelle, y a-t-il engrènement des fragments ? C'est la question qui a été la plus discutée dans la précédente séance.

Au niveau du trait de fracture trochantérien, il n'y a d'ordinaire aucun déplacement. Les puissantes insertions qui se font à ce niveau empêchent les fragments de se déplacer.

Mais il n'en est pas de même au niveau du trait de fracture principal. Là il y a constamment pénétration, mais sans engrènement, et voici pourquoi ?

Chez les gens âgés, la partie inférieure du grand trochanter ne contient plus que de rares trabécules osseux. Le fragment cervical, surtout sa partie inférieure qui contient l'éperon de Merkel, y pénètre en les effondrant. La partie comprise entre le grand et le petit trochantérien n'est plus qu'une géode où l'éperon cervical pénètre profondément, mais sans s'engrener. Le raccourcissement est dû à deux phénomènes : d'une part, le fragment capito-cervical se place dans la position qui correspond à l'abduction forcée, et, d'autre part, il pénètre profondément dans la géode trochantérienne.

J'arrive aux variétés un peu moins communes.

Parfois, le trait de fracture principal descend au-dessous du petit trochanter, de telle sorte que cette dernière éminence est détachée du corps de l'os et reste attenante au col.

Dans d'autres cas, enfin, le trait de fracture principal passe, comme d'habitude, au-dessus du petit trochanter; mais, en outre, le petit trochanter est fracturé, et quelquefois même une assez longue pointe de diaphyse est détachée avec lui. C'est de cette forme qu'a parlé Potherat. Je crois que bien loin d'être la règle, elle est l'exception.

Discussions

Sur le traitement des plaies de poitrine compliquées d'hémorragies graves.

M. Demoulin. — Après la discussion de 1907, sur le traitement des plaies du poumon, discussion dans laquelle je me suis déclaré abstentionniste, j'ai lu et relu le remarquable rapport de M. Delorme à propos de deux observations de MM. Duval et Ombrédanne, et je me suis promis, convaincu par les arguments de notre éminent collègue, d'intervenir ou de laisser mes internes intervenir, dans les cas qui, comme il le dit, « donnent lieu à des hémorragies très sévères », ou qui, selon la formule de mon maître le professeur Quénu, « s'accompagnent d'hémorragies ayant une importance démontrable ».

Le 18 novembre dernier, vers une heure de l'après-midi, M. Bodolec, interne de garde à l'hôpital Saint-Louis, me téléphone pour me dire, qu'une jeune fille de dix-neuf ans, qui s'est tirée deux heures auparavant un coup de revolver à la partie antérosupérieure gauche de la poitrine, et qui a était amenée à l'hôpital, dans un état de shock alarmant, décline très rapidement depuis une demi-heure qu'il l'observe; qu'elle a une notable quantité de sang dans la poitrine, plus abondante qu'au moment de l'admission; qu'elle en rend par la bouche. J'autorise l'intervention immédiate. M. Bodolec opère, et je vous ai présenté la malade guérie, le vingt-cinquième jour, après avoir eu, le lendemain de l'intervention, une pneumonie dont l'évolution se fit en dix jours.

La présentation que j'ai faite devant vous, dans la séance du 23 décembre dernier, en l'accompagnant de l'observation de M. Bodelec, publiée dans nos *Bulletins* (1908, n° 30, p. 1303), a été le point de départ d'une nouvelle discussion sur le traitement des plaies du poumon, et, c'est bien un peu dans l'intention de la provoquer que je vous ai présenté l'opérée de mon service.

Or, il me semble bien que la discussion actuelle est prématurée,

car, le nombre des faits nouveaux (je ne parle pas de ceux qui, publiés antérieurement, ont été cependant rappelés à la tribune), est très restreint, neuf, exactement, et, de plus, ils n'ont pas tous été observés avec la rigueur que demandait M. Delorme, en 1907.

Quatre fois, c'est l'expectation qui a été la méthode choisie. Deux cas appartiennent à M. Routier, deux à M. Toubert; ces quatre cas, considérés comme graves par ceux qui les ont observés, ont guéri sans incidents. Routier nous a même dit, que ses deux malades étaient dans une situation si alarmante, qu'il n'était point intervenu dans la crainte de les voir succomber à la moindre tentative opératoire.

Dans cinq cas on est intervenu, et je n'ai pas besoin de dire que l'état des blessés était aussi très grave.

Il y a eu deux morts. Dans le cas de notre collègue Auvray, la mort est survenue au troisième jour, probablement, dit-il, par persistance de l'hémorragie. Dans le second cas de M. Français, la malade, opérée *in extremis*, sans anesthésie, a succombé au bout de trente-six heures, et, l'observation ne nous dit pas à quoi est due cette issue fatale ?

Il y a eu trois guérisons :

Dans le cas de M. Bodolec, après pneumonie, qui a évolué en dix jours ;

Dans le cas de M. Demandre, entre le quatorzième et le quinzième jours, la cicatrice résultant de l'intervention, cède en un point, et, laisse échapper une quantité de liquide séro-sanguinolent, suffisante pour que la literie en fût traversée, et, le médecin de garde, effrayé, crut à une hémorragie. M. Demandre, appelé près de son opéré, ne partage pas cette opinion, pense qu'il s'agit, très probablement, d'une réaction pleurale, se traduisant par un épanchement séro-sanguin abondant, collecté entre le médiastin et le poumon refoulé contre la paroi costale. Il y eut, par la suite, désunion de toute la cicatrice cutanée, qui suppura superficiellement, et, le blessé dut rester quatre mois à l'hôpital, par suite de ce dernier incident.

Dans le premier cas de M. Français, où il y eut guérison, dès le troisième jour, la plaie suppura abondamment, et cette suppuration se maintint du 8 novembre 1907 jusque vers le milieu du mois de janvier 1908.

Telle est l'analyse des neuf faits nouveaux, qui nous ont été communiqués, depuis trois mois.

Je voudrais dire un mot de l'opération de la thoracotomie, faite pour les plaies du poumon. M. Delorme a rappelé qu'elle exigeait

du sang-froid. Nous sommes d'accord ; celui qui n'en a pas ne saurait entreprendre une opération aussi émouvante ; il ajoute, je crois qu'avec une certaine habitude cette intervention devient plus facile. Me permettra-t-il de lui dire qu'il s'agit, dans le cas présent, de chirurgie d'urgence, et qu'il ne saurait être question, ici, de spécialisation opératoire, rendant l'intervention plus simple pour le chirurgien et moins périlleuse pour le blessé.

L'opération paraît, à la lecture des descriptions qui en ont été données, assez facile : taille rapide d'un large volet thoracique, évacuation du sang contenu dans la plèvre, prise du poumon qui, parfois, se présente assez largement, de lui-même, dans la brèche thoracique, sous l'influence des efforts respiratoires, traction de l'organe au dehors, inspection de ses faces, suture des plaies qu'on y rencontre.

Mais, ce n'est pas toujours avec cette simplicité que les choses se présentent : le poumon peut avoir des adhérences assez étendues ; on voit bien la plaie qui siège sur sa face antérieure, mais on ne peut explorer de l'œil ses autres points, ou du moins, toute sa surface ; on cherche à suppléer, par le doigt, à l'insuffisance de l'exploration visuelle ; mais à supposer que ce doigt permette de reconnaître une autre plaie, qui ne peut être extériorisée, il est impossible de faire la suture de cette plaie, saignant, parfois, aussi abondamment que la première, et l'hémorragie continuera, malgré un tamponnement qui n'est qu'un pis-aller, et, qui sera le plus souvent inefficace.

La thoracotomie, même large, ne permet donc pas, dans tous les cas, de faire le nécessaire, d'arrêter complètement une hémorragie pulmonaire, et c'est un fait dont il faut être prévenu.

Je crois qu'aucun opérateur, n'a jusqu'ici, essayé de retirer du poumon le projectile et les débris de vêtement qui peuvent l'accompagner, de désinfecter son trajet. Or, si la suture remédie à l'hémorragie, si l'évacuation du sang de la plèvre est une condition favorable pour éviter l'infection de la séreuse, il n'en est pas moins vrai, que la présence de corps étrangers dans le poumon, ne peut que favoriser la réaction inflammatoire de l'organe, et, que cette inflammation peut retentir sur la plèvre. C'est moins la balle que je crains, ici, que les effilochures et le gâteau vestimentaire qu'elle entraîne, sur lesquels M. Delorme a insisté, dans son enseignement au Val-de-Grâce, et dans son remarquable *Traité de chirurgie de guerre*. Aussi, laissant de côté les infections pleurales, qui reconnaissent pour cause le manque d'asepsie ou d'antisepsie au moment de l'acte opératoire, je pense que la thoracotomie pour plaies du poumon par balle, malgré le nettoyage aussi minutieux que possible de la plèvre, ne met pas toujours,

le blessé à l'abri de la pleurésie purulente. Je crois qu'il serait difficile d'affirmer que cette complication provient, exclusivement, de la contamination primitive de la plèvre, et, qu'un poumon renfermant des corps étrangers septiques ne peut, après avoir réagi sous l'influence des agents microbiens qu'il contient, devenir lui aussi, la cause d'une infection pleurale.

Ces quelques réflexions ne sont pas destinées à combattre la thoracotomie, faite pour traiter les plaies du poumon. Mais, elles ont pour but de faire ressortir que l'opération n'est pas toujours aussi facile qu'on pourrait le penser; qu'elle reste parfois incomplète, en ce sens qu'on ne peut oblitérer, par suite d'adhérences anciennes, une plaie qui ne peut être extériorisée, et que même, quand l'opération a sauvé l'existence du malade, elle est fréquemment suivie de complications, parmi lesquelles, la pleurésie purulente tient le premier rang.

Ces réserves faites, je reste partisan de la thoracotomie dans le traitement des plaies du poumon, mais, je le répète, quand elles « donnent lieu à des hémorragies très sévères » (Delorme), ou qu'elles s'accompagnent « d'hémorragies ayant une importance démontrable » (Quénu). J'ai donné la preuve de ce que j'avance, en autorisant M. Bodolec à opérer vite une malade de mon service, qui se trouvait dans ces circonstances, et vous savez qu'il a été récompensé par un succès. Mais je n'en suis pas moins convaincu, qu'en dehors des faits que je viens de rappeler, l'expectation est le traitement de choix, dans l'immense majorité des plaies du poumon.

Je ne saurais admettre, qu'à part les cas où l'on soupçonne une lésion du cœur, on érige la thoracotomie exploratrice, en méthode de traitement des plaies du poumon.

En se plaçant au seul point de vue des hémorragies, la thoracotomie exploratrice ne saurait être comparée à la laparotomie exploratrice, parce que, pour l'abdomen, nous sommes le plus souvent, dans l'impossibilité de diagnostiquer la présence d'un épanchement sanguin, même assez abondant, tandis que pour le thorax sauf dans des cas exceptionnels (emphysème très étendu par exemple), nous avons dans la percussion et l'auscultation, des moyens qui nous permettent d'affirmer l'existence d'une hémorragie, d'apprécier sa quantité, et par conséquent, de régler notre conduite au sujet de l'opportunité d'une intervention.

Si la discussion qui vient d'avoir lieu n'a pas fait faire, faute de documents nombreux et précis, un grand pas à la question du traitement des hémorragies traumatiques du poumon, elle a du moins permis à MM. Quénu et Lejars de bien mettre en lumière la gravité des hémothorax, qui, d'abord peu abondants, augmentent rapidement de volume, dans les premiers jours qui suivent la

blessure du poumon, et qui, après avoir été ponctionnés, se reproduisent rapidement. Il y a là une indication formelle, pour l'intervention chirurgicale.

M. DELORME. — Après nous avoir indiqué dans quels cas graves M. Demoulin était décidé à intervenir, il termine en disant : « Nous sommes tous d'accord ». Je ne crois pas que le mot soit exact, s'il est appliqué à tous les membres de la Société ; mais pour moi il est juste, car c'est dans les cas que précise notre collègue que j'interviendrais.

Dans la statistique étroite fournie par les faits décrits dans nos *Bulletins* depuis 1907, figurent deux cas de M. Toubert. M. Demoulin les estime graves et loue l'abstention d'en avoir assuré la guérison. J'ai lu avec soin les observations de mon collègue de l'armée. Je tiens à dire qu'en présence de semblables blessés, j'aurais fait comme M. Toubert : je n'aurais pas songé à l'opération.

M. Demoulin, en parlant des difficultés de l'opération, avance que je demande aux opérateurs l'habitude de l'intervention.

Il y a là confusion. Je ne puis demander à des jeunes chirurgiens une expérience acquise *sur le vivant*, puisque l'opération est *exceptionnelle* ; je n'ai pu avoir en vue que l'expérience cadavérique vraiment utile pour assurer la sûreté et la rapidité d'une technique qui ne doit pas admettre l'imprévu, surtout entre les mains de jeunes gens auxquels ont été, peut-être à tort, laissés les soins de l'acte opératoire.

Pour les corps étrangers, les interventionnistes font plus que les abstentionnistes ; mais ils ne peuvent faire tout. Quand le gâteau vestimentaire est tombé dans la cavité pleurale, en évacuant le sang, en nettoyant cette cavité, on peut, sans le voir, enlever ce gâteau infectant. Lorsqu'il séjourne dans le poumon, il n'est pas d'interventionniste qui soit autorisé à aller le rechercher, d'abord parce qu'il n'aurait aucun moyen de le reconnaître. Pour ma part, je me garderais de songer un instant à sa recherche, puisque je ne suis même pas partisan de celle des balles logées dans le poumon.

Sur la stérilisation de la peau par la teinture d'iode (1).

M. WALTHER. — Messieurs, je vous apporte le résumé des expériences que nous avons faites jusqu'ici, mon interne, M. Touraine, et moi.

Ces expériences, nous les poursuivons pour vérifier nos premiers résultats et pour compléter cette étude par une détermination plus précise de la pénétration de l'iode dans les glandes de la peau.

Les résultats de la désinfection du champ opératoire par la teinture d'iode ont été appréciés et étudiés à trois points de vue différents qui ont été :

1° Les résultats pratiques, c'est-à-dire l'état de la suture et des téguments voisins au moment de l'ablation des crins, agrafes ou fils de lin;

2° Les résultats bactériologiques fournis par l'ensemencement sur milieux courants soit de frottis de la peau pratiqués en un point avec une baguette de verre stérilisée, d'un diamètre de 6 millimètres, soit de fragments de la peau prélevés au cours de l'opération, les frottis ne révélant que les microbes présents à la surface de l'épiderme; les fragments montrant en plus l'existence ou la destruction des microbes contenus dans les glandes et les follicules pileux ouverts par la section du bistouri;

3° Les résultats histologiques donnés par la recherche de l'iode dans les téguments et révélés dans les coupes sous forme de granulations de 2 μ environ d'iodure d'argent, obtenus par imprégnation avec une solution à 1,5 p. 100 de nitrate d'argent.

61 cas ont été étudiés au point de vue pratique,
15 cas, au point de vue bactériologique,
10 cas, au point de vue histologique.

Enfin, il a été fait une série d'expériences chez le cobaye.

1° *Résultats pratiques.*

Sur 35 cas observés à la Pitié, l'asepsie de la peau a été recherchée :

28 fois, par la teinture d'iode après friction à l'éther;
4 fois, par la teinture d'iode sans autre lavage;
2 fois, par la teinture d'iode après lavage à la brosse et au savon, puis à l'alcool et éther;
1 fois, par la teinture d'iode après lavage à l'alcool et à l'éther.

(1) *Bull. et mém. de la Soc. de Chir.*, 15 mars 1909, p. 345.

Les résultats ont été parfaits dans 32 cas et la réunion excellente.

Dans 3 cas, un fil avait légèrement coupé la peau.

Un des opérés avait été préalablement lavé au savon (laparotomie médiane), les 2 autres avaient été préalablement lavés à l'éther (1 kyste poplité, 1 varice).

Dans ces trois cas, l'excoriation de la peau a disparu en trois ou quatre jours, sous l'application de teinture d'iode.

A ces 35 cas dont l'observation a été suivie par M. Touraine, je dois ajouter 26 observations de malades opérés en ville. Dans ces 26 derniers cas, je n'ai vu aucune infection de la ligne de suture; je n'ai jamais eu la moindre section de la peau par les fils.

Deux fois, j'ai vu survenir au onzième et au douzième jour un hématome suppuré. Les fils avaient été enlevés au bout de sept jours et la réunion était parfaite. Dans le premier de ces cas, il s'agissait d'une fistule tubaire cutanée consécutive à une laparotomie d'urgence pour péritonite suppurée. La fistule était fermée depuis une quinzaine de jours. J'ai fait une hystérectomie totale, enlevant assez péniblement les annexes encore suppurées. La paroi fut réunie sans drainage, le drainage avait été fait par le vagin.

Dans le second cas, j'avais enlevé un appendice encore très altéré avec de nombreuses adhérences péri-appendiculaires et péri-cæcales. Il semble bien que dans ces deux cas l'infection d'un petit hématome de la paroi soit due à l'inoculation opératoire par quelque parcelle septique des adhérences; l'intégrité absolue des sutures au septième jour ne permet pas d'incriminer une infection d'origine cutanée.

II. — *Résultats bactériologiques.*

Quinze cas ont été étudiés au point de vue bactériologique et ont donné lieu à 32 ensemencements.

Dans ces 15 cas, la désinfection iodée du champ opératoire a été réalisée par trois procédés différents.

Série I. — *Application de la teinture d'iode après lavage à l'éther.* — Dans 10 cas il a été fait 12 ensemencements qui se sont répartis entre cinq minutes et une heure et demie après l'application d'iode.

a) Neuf fois les tubes ou boîtes de Petri sont restés stériles.

b) Dans un cas, dix minutes après l'iode et quatre minutes après l'incision, il a poussé dans le bouillon ensemencé avec un fragment de peau, d'assez nombreux fins bacilles, identiques à ceux qui ont été obtenus avec un fragment de la paroi du kyste poplité que l'on opérait.

Il est rationnel d'admettre qu'il s'est produit secondairement une infection de la peau par le liquide du kyste. Dans ce cas un crin a légèrement coupé la peau.

c) Deux fois, il a poussé des colonies : dans un cas, trente-neuf minutes après l'iode ; dans l'autre, une heure cinq après l'iode. Il n'y a du reste pas eu de suppuration, et il est possible, sinon juste, d'admettre que l'ensemencement secondaire de la peau se soit fait par l'air.

Série II. — *Application de la teinture d'iode seule.* — Trois cas ont fourni 11 ensemencements.

a) 2 ensemencements témoins ont porté sur la peau avant l'application d'iode :

Dans le premier, il a poussé de nombreuses colonies et moisissures ;

Dans le deuxième, il a poussé 5 colonies (staphylocoque et 1 penicillum).

b) 1 ensemencement, trois minutes après l'application d'iode, pas de microbes.

c) 1 ensemencement, cinq minutes après l'application d'iode, 3 colonies (dont 1 de staphylocoque).

d) 7 ensemencements ont porté de dix minutes à une heure quarante-cinq, sans donner de colonies.

Il semble donc vraisemblable d'admettre que moins de cinq minutes après l'application d'iode, l'asepsie peut ne pas être parfaite et qu'il faut un certain temps pour que tous les microbes soient détruits ; mais après dix minutes, la stérilisation de la peau a toujours été obtenue.

Série III. — *Application de la teinture d'iode après lavage au savon, puis à l'alcool et à l'éther.* — 2 cas ont fournis 9 ensemencements.

a) Dans 2 ensemencements témoins, avant tout lavage :

Le premier a donné : 12 colonies (obs. n° 6) ;

Le deuxième a donné environ 100 colonies (obs. 35).

b) 1 ensemencement, deux minutes après le lavage au savon, a donné :

Deux colonies (obs. 35).

c) 2 ensemencements, après lavage à l'alcool et à l'éther :

Le premier a donné 6 colonies, dont 1 de staphylocoque (obs. 6) ;

Le deuxième a donné environ 30 colonies (obs. 35).

d) 1 ensemencement, deux minutes après l'application d'iode.

Le tube est resté stérile (obs. 35).

e) 1 ensemencement, trente-sept minutes après l'application d'iode.

10 colonies (obs. 35).

f) 1 ensemencement, quarante-trois minutes après l'application d'iode.

Plus de 80 colonies (obs. 35).

g) 1 ensemencement, une heure cinquante après l'application d'iode.

9 colonies (obs. 6).

Nous avons, dans le but de comparer les résultats fournis par la désinfection par l'iode seul ou l'iode combiné au brossage au savon, à l'alcool et à l'éther, pratiqué deux séries d'ensemencement parallèles chez deux malades.

La première avait été, pour une hystérectomie, désinfectée à la teinture d'iode sans autre lavage (observation n° 34); les ensemencements ont été faits sur gélatine. Trois tubes, étagés de 9 h. 12 à 10 h. 44, c'est-à-dire de deux minutes à 1 h. 34 après l'iode, sont restés stériles.

La deuxième avait été, pour une appendicectomie, savonnée, puis passée à l'alcool, à l'éther, à la teinture d'iode, (observation 33). L'ensemencement initial de la peau avant tout lavage avait donné une centaine de colonies. Le savonnage à la brosse, ayant enlevé mécaniquement les microbes situés à la surface de la peau, deux minutes après le savonnage, 2 colonies seulement ont poussé; mais cinq minutes après le savonnage et immédiatement après la friction à l'alcool et à l'éther, une trentaine de colonies ont poussé, vraisemblablement parce que les microbes contenus dans les follicules pileux et les glandes cutanées se sont en partie éversés à la surface. A ce moment, on applique la teinture d'iode sur la peau et, deux minutes après, un ensemencement montre que la peau est redevenue stérile, et que l'iode a détruit à nouveau les microbes superficiels.

Mais tandis que dans le cas précédent (et le fait a été prouvé par les examens histologiques qui ont été faits dans les deux cas), la teinture d'iode avait largement pénétré dans les glandes et les follicules pileux, détruisant ainsi les microbes qu'ils contenaient, dans ce cas, au contraire, l'iode a beaucoup moins pénétré les différentes assises de l'épiderme, et on n'en voit que de très rares granulations dans les follicules pileux et les glandes; aussi les microbes qu'ils renferment n'ont-ils pas été détruits et sont venus au cours de l'opération réinfecter la peau voisine de l'incision, et c'est ainsi que trente-sept minutes après l'iode, 10 colonies, et quarante-trois minutes après, 80 colonies ont poussé dans les mêmes conditions d'ensemencement et de culture que les premiers tubes.

Chez un cobaye, nous avons, dans le but de vérifier les résultats précédents, après rasage de la peau, savonné une moitié du dos, le côté droit, puis passé les deux côtés à l'alcool, à l'éther et à l'iode, et comparé les ensemencements fournis parallèlement par la peau des deux côtés. Les résultats sont reproduits dans le tableau annexé et il est facile de constater, entre autres, que seize minutes après l'application d'iode, du côté droit, savonné, il a

poussé 27 colonies, tandis que du côté gauche, non savonné, il n'a poussé qu'une colonie.

Série d'expériences chez un cobaye.

	CÔTÉ DROIT (*savonné*)	CÔTÉ GAUCHE
3 h. 37. Après rasage	Ensemble sur la ligne médiane Environ 30 colonies.	
3 h. 44. Savonnage de la 1/2 droite du dos.		
3 h. 46.	Environ 40 colonies.	
3 h. 46. Friction des 2 côtés à l'alcool, éther.		
3 h. 57.	Environ 15 colonies.	1 moisiss., 1 colonie.
3 h. 59. Friction des 2 côtés à l'iode.		
4 h. 01.	5 colonies.	14 colonies.
4 h. 15.	27 colonies.	1 colonie.

Des fragments de peau ont été prélevés à 4 h. 05 à droite, à 4 h. 07 à gauche.
— — — à 4 h. 25 — à 4 h. 27 —

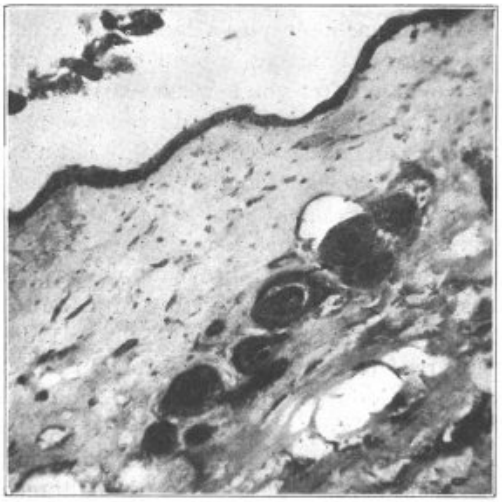

FIG. 1. — Peau de cobaye imprégnée par l'iode après lavage à l'alcool et à l'éther. Fragment prélevé 27 minutes après l'application de la teintur d'iode.
Pas de coloration de fond.

Les photographies ci-jointes montrent que dans un fragment prélevé à gauche les granulations sont extrêmement abondantes dans l'épiderme, dans toute la série des follicules pileux et dans le derme. A droite, ces granulations, peu denses dans l'épiderme

[la coloration plus foncée de l'épiderme sur la photographie vient de ce fait que la coupe est un peu plus épaisse, ainsi qu'en

Fig. 2. — Peau de cobaye imprégnée par l'iode après lavage au savon, puis à l'alcool et à l'éther. Fragment prélevé 26 minutes après l'application de la teinture d'iode.
Pas de coloration de fond.

témoigne certains autres détails], sont presque totalement absentes dans les follicules pileux, même superficiels.

III. — *Résultats histologiques.*

Sur 10 cas où la peau, imprégnée à l'iode, a été étudiée histolo-

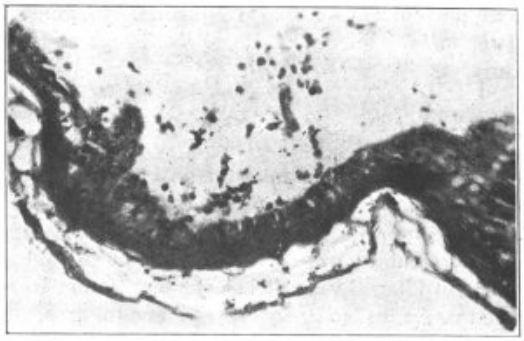

Fig. 3. — Coupe de peau imprégnée par l'iode après lavage à l'éther. Fragment pris 12 minutes après l'application de la teinture d'iode.
Coloration : bleu polychrome de Unna.

giquement, 3 ont donné des résultats douteux. Dans ces 3 cas, il avait été fait, après l'imprégnation au nitrate d'argent, une réduction

à l'acide pyrogallique, ce qui a provoqué des dépôts d'argent dans toute l'épaisseur des tissus (ces granulations d'argent sont cependant beaucoup plus fines que celles d'iodure d'argent que l'on obtenait en même temps).

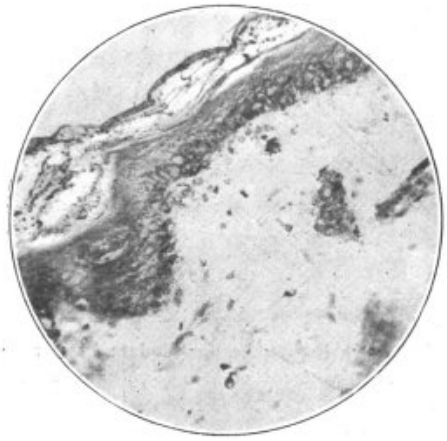

Fig. 4. — Coupe de peau imprégnée par l'iode après lavage à l'éther. Fragment pris 20 minutes après l'application de la teinture d'iode.
Pas de coloration de fond.

Dans les 7 autres cas, il a été examiné 11 fragments de peau.

8 se rapportent à des cas de stérilisation après éther-iode.
2 se rapportent à des cas de stérilisation après iode sans éther.
1 se rapporte à un cas d'iode après lavage au savon, alcool, éther.

Série I. — *Éther-iode.*

Dans tous ces cas, les résultats ont été identiques.

Les examens ont porté en série de cinq à quarante-huit minutes après l'iode.

Les granulations d'iodure d'argent s'accumulent surtout dans l'*épiderme*. Elles forment là au niveau de la couche germinative une bande extrêmement dense, elles sont surtout péri-cellulaires, mais aussi, quoique en plus faible proportion, intra-cellulaires.

Dans la couche de Malpighi, elles sont encore abondantes, quoique un peu moins denses. Au niveau du stratum disjunctum, elles sont toujours très riches et forment parfois une deuxième bande foncée.

Dans le *derme*, les granulations sont abondantes sur une étroite bande (d'environ 60-80 μ) au-dessous de la basale. Mais on retrouve des amas de granulations parfois volumineux dans les espaces lympha-

tiques et quelquefois à une profondeur considérable, et surtout le long des capillaires aussi bien lymphatiques que sanguins. Dans le derme,

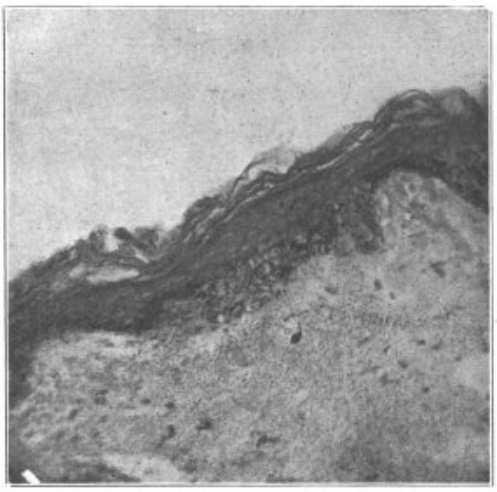

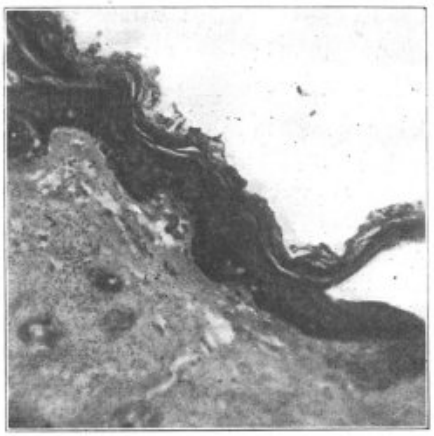

FIG. 5 et 6. — Coupes de peau imprégnées par l'iode après lavage à l'éther. Fragment pris 30 minutes après l'application de la teinture d'iode.

les granulations sont en général d'autant plus abondantes que le fragment a été prélevé à un moment plus éloigné de l'imprégnation iodée.

SÉRIE II. — *Après iode seul.*

Deux examens ont montré à très peu de choses près la même disposition que dans les précédents. Peut-être les granulations dermiques sont-elles un peu moins abondantes.

SÉRIE III. — *Après lavage au savon, alcool, éther et iode.*

Premier examen, trente-huit minutes après l'imprégnation iodée. Les granulations sont *très* clairsemées dans la couche germinative et

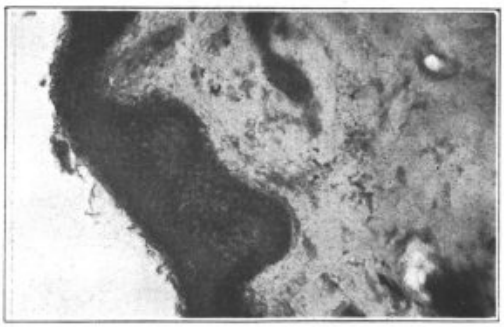

FIG. 7. — Coupe de peau imprégnée par l'iode sans lavage préalable à l'éther. Fragment pris 1 h. 15 après l'application de la teinture d'iode. Pas de coloration de fond.

rares dans la couche de Malpighi ; elles sont relativement assez denses dans le tractum disjunctum.

Dans le derme, on ne trouve que de très rares granulations dans les espaces lymphatiques voisins de l'épiderme.

Il a été fait, dans le but de contrôler les résultats précédents, une série d'expériences chez le cobaye.

Les téguments de la face dorsale, une fois rasée, un côté seulement a été savonné à la brosse, puis passé à l'alcool, à l'éther et à la teinture d'iode. Des fragments de peau ont été prélevés des deux côtés, à différents moments, et étudiés histologiquement après l'imprégnation au nitrate d'argent.

Des différences nettes sont faciles à constater entre les deux côtés. Du côté qui n'a pas été savonné, les granulations sont très abondantes dans l'épiderme et surtout dans la couche germinative, les follicules pileux, même les plus profondément situés dans l'épaisseur du derme, sont fortement imprégnés par l'iodure d'argent, on en retrouve d'assez nombreuses granulations dans le derme.

Du côté savonné, au contraire, l'imprégnation de l'épiderme est assez satisfaisante, quoique beaucoup plus irrégulière que dans le cas précédent ; mais dans les follicules pileux, même les plus superficiels, on ne peut retrouver aucune granulation d'iodure d'argent ; il n'existe pas de granulations dans le derme.

Il ressort donc de cette comparaison, que du côté savonné l'imprégnation a été beaucoup moins intense et régulière que de

l'autre côté et que surtout les granulations d'iode ne pénètrent pas dans la profondeur des téguments, et ne peuvent, par conséquent, exercer aucune influence sur les microbes contenus dans les parties profondes de la peau.

Communication.

La réaction de fixation dans le diagnostic des kystes hydatiques du foie,

Par MM. LEJARS et PARVU.

Nous désirons signaler à votre attention une réaction qui nous paraît appelée à rendre de grands services pour le diagnostic des kystes hydatiques. Nous n'avons pas à insister ici sur les difficultés qui se rencontrent parfois dans ce diagnostic, et les faits qui vont être rapportés en fournissent d'ailleurs quelques exemples.

La réaction, dont nous voulons parler, a été utilisée en clinique, pour la première fois, au mois de novembre dernier, sur trois malades du service de l'un de nous : les résultats de ces premières recherches ont été exposés à la Société médicale des Hôpitaux, le 18 décembre 1908, par MM. Laubry et Parvu (1). Depuis, nous avons eu recours à ce procédé de diagnostic sur deux autres malades ; dans nos cinq cas, il nous a fourni des indications précises, et les conclusions auxquelles il avait abouti ont été vérifiées, quatre fois, par l'intervention. Ce chiffre est encore assez restreint, sans doute : il suffit, pourtant, à témoigner de la valeur de cette réaction et du précieux intérêt qu'elle présente en pratique.

Voici, d'abord, en quoi elle consiste, et sur quelles données elle est établie.

C'est une application du principe de Bordet-Gengou, analogue à celle qui en a été faite par Wassermann, pour le séro-diagnostic de la syphilis. Il est nécessaire de résumer d'abord cette méthode générale et la théorie des anticorps, qui lui sert de base.

Tout corps, liquide ou solide, qui pénètre dans l'organisme, soit accidentellement, en y créant une maladie, soit par injection expérimentale, est désigné sous le terme général d'*antigène* ; exemples : les toxines, les venins, les microbes, les globules rouges, les cellules spermatiques, hépatiques, etc.

(1) Laubry et Parvu. La réaction de fixation dans le diagnostic des kystes hydatiques chez l'homme. *Soc. médic. des Hôpitaux*, 18 décembre 1908.

L'organisme d'un sujet qui a reçu un antigène lutte contre ce corps étranger, en élaborant une substance nouvelle et rigoureusement spécifique pour chaque antigène, qui s'appelle *anticorps* ; exemples : les sérums antivenimeux, antidiphtérique, hémolytique, les agglutinines, les précipitines, les globulines, etc. En effet, le sérum antivenimeux s'obtient en injectant à un animal du venin ; le sérum antidiphtérique, en injectant le bacille diphtérique, le sérum hémolytique, en injectant des globules rouges, etc.

Cette substance nouvelle, « de défense », qui traduit un état d'immunisation relative, et qui s'appelle anticorps, se trouve dans le sérum sanguin, et jouit de deux propriétés :

1° C'est une substance thermostabile, c'est-à-dire qui n'est pas détruite par un chauffage à 56 degrés au bain-marie ;

2° Toutes les fois qu'elle est mise en contact avec son antigène et seulement avec son antigène propre, elle se combine avec lui, en fixant une troisième substance, l'*alexine* ou *complément* ; d'où le nom donné à cette réaction : fixation du complément.

Cette alexine se rencontre dans tout sérum normal ; elle n'est nullement spécifique, et, contrairement à l'anticorps, elle est thermolabile, c'est-à-dire détruite par un chauffage à 56 degrés au bain-marie. Elle est absolument nécessaire à la combinaison de l'antigène et de l'anticorps : mises en présence, ces deux substances ne se combinent que sous la réserve que le liquide contienne de l'alexine, du complément, et de la sorte, le complément se trouve fixé.

Si donc nous avons prélevé du sérum chez un malade et que nous voulions savoir de quelle maladie il s'agit, nous n'aurons qu'à le chauffer d'abord à 56 degrés pendant une demi-heure, pour qu'il ne contienne plus que l'anticorps spécifique, et, ceci fait, à le mettre en présence du microbe que nous supposons en cause, en ajoutant un peu de complément. Que va-t-il se passer ? Si le microbe choisi est bien l'agent originel de la maladie, il va se combiner à l'anticorps du sérum, en fixant le complément ; s'il en est autrement, aucune combinaison ne se produira, le complément restera libre. Exemple : du sérum de typhique est mis en présence de bacilles typhiques et d'alexine, il y a fixation du complément (de l'alexine) ; du sérum de typhique est mis en présence du bacille de Koch et d'alexine, il n'y a pas de fixation, le complément est « inoccupé » ; il peut, dès lors, servir à une autre réaction, qui servira de contrôle et qui deviendra indicatrice.

Ajoutons, en effet, au liquide précédent, un autre anticorps et un autre antigène, bien connus d'avance, et dont la combinaison puisse donner lieu à un phénomène appréciable à l'œil nu, nous aurons un réactif visible et utilisable. C'est le sérum hémolytique

de lapin qui sert d'anticorps et les globules rouges du mouton qui figurent l'antigène ; mis en contact, le sérum hémolytique et les globules rouges ne réagissent nullement, s'il n'y a pas d'alexine libre, l'hémolyse ne se produit pas, les globules rouges restent intacts, ils s'accumulent, par le repos, au fond du tube ; si l'on agite ce tube, le liquide redevient rouge, mais trouble ; il y a une émulsion, il n'y a pas de dissolution. Au contraire, en présence du complément libre, le sérum hémolytique et les globules rouges se combinent avec lui, l'hémolyse a lieu ; le liquide est rouge, clair, transparent sans dépôt.

Exemple : nous mettons dans nos tubes du sérum typhique, du bacille typhique, du complément ; les trois substances se combinent, le complément est fixé, « accaparé » ; ajoutons maintenant du sérum hémolytique et des globules rouges : aucune hémolyse ne surviendra. Au contraire, nous associons du sérum typhique, du bacille de Koch, du complément : rien ne se produit, l'antigène bacille de Koch ne se combinera jamais avec l'anticorps typhique ; nous ajoutons le sérum hémolytique et les globules rouges : le complément, resté libre, permet l'hémolyse. Ce qui peut se traduire encore de la façon suivante :

Sér. de typh. + bac. de Koch + complément Sér. hémol. + globules rouges.

Hémolyse.

Sér. de typh. + bac. thyph. + complément Sér. hémol. + globules rouges.

Pas d'hémolyse.

En résumé, si le premier système contient un antigène et un anticorps qui se correspondent, nous ne verrons pas l'hémolyse ; s'il contient un antigène et un anticorps de nature différente, nous constaterons l'hémolyse. Or, connaissant l'antigène employé, nous pouvons conclure du résultat obtenu que le sérum de notre malade contient ou non l'anticorps correspondant, autrement dit qu'il est atteint ou non de la maladie que nous recherchons.

Tel est le principe expérimental, qui a été bien déterminé par Bordet-Gengou, et appliqué par Wassermann au diagnostic de la syphilis, par Besredka à la démonstration de l'origine non streptococcique de la scarlatine, par Weinberg et Parvu (1) au diagnostic de l'échinococcose.

(1) Weinberg et Parvu. Diagnostic de l'échinococcose par la recherche des anticorps spécifiques. *Soc. de biologie*, 5 décembre 1908. — *Id.* (deuxième note). *Soc. de Biologie*, 19 décembre 1908.

Pour cette dernière recherche, on se sert comme antigène du liquide de kyste hydatique du mouton, prélevé aseptiquement, et voici comment on procède :

On prélève, sur le malade, 10 à 20 centimètres cubes de sang par ponction d'une veine superficielle ; si le procédé ne réussit pas, on emploie une ventouse scarifiée, en prenant toutes les précautions aseptiques nécessaires. On laisse coaguler le sang, puis on décante le sérum, on le centrifuge, pour qu'il soit absolument clair, et on le chauffe au bain-marie à 56 degrés, pour qu'il ne contienne plus d'alexine.

On distribue le sérum ainsi préparé dans des tubes, avec des pipettes spéciales et en doses bien calculées (Voy. le tableau) ; on

	EAU physiologique 8 p. 100	SÉRUM du malade (anticorps)	LIQUIDE de kyste hydatique (mouton)	SÉRUM normal cobaye (complément ou alexine)	SÉRUM hémolytique du lapin chauffé à 56° 1/2 h. au bain-marie	GLOBULES rouges de mouton dilués 5 p. 100 Eau physiol.	
	1	2	3	4	5	6	
	c. c.	cent. cube.				cent. cube.	
1	1.5	0.2	0.1	0.1	0.1	1	Pas d'hémolyse.
2	1.4	0.2	0.2	0.1	0.1	1	»
3	1.3	0.2	0.3	0.1	0.1	1	»
4	1.6	0.2	—	0.1	0.1	1	»
5	1.5	0,2	0.1	0.1	0.1	1	Hémolyse complète.
6	1.4	0.2	0.2	0.1	0.1	1	»
7	1.3	0.2	0.3	0.1	0.1	1	»
8	1.6	0.2	—	0.1	0.1	1	»
9	1.7	—	—	0.1	0.1	1	»
10	1.6	—	—	0.1	0.1	1	»
11	1.5	—	—	0.1	0.1	1	»
12	1.8	—	—	0.1	0.1	1	»
13	2	—	—	0.1	0.1	1	Pas d'hémolyse.

(Fixation du complément. — Sérum infecté d'échinocoque. — Déviation du complément. — Sérum d'un sujet normal.)

ajoute du liquide de kyste hydatique et du sérum de cobaye normal (alexine ou complément). On agite les tubes pour que les trois substances soient bien mélangées, et on les laisse à l'étuve à 37 degrés pour que la combinaison anticorps + antigène + complément puisse s'effectuer, s'il y a lieu.

Au bout d'une heure et demie, les tubes sont retirés de l'étuve, et l'on passe alors à la deuxième partie de l'épreuve. On ajoute du sérum hémolytique et des globules rouges (toujours en quantités bien déterminées; v. Tableau), et après avoir, de nouveau, bien agité les tubes, on les remet à l'étuve. Au bout d'une demi-heure, si l'hémolyse n'est pas faite dans les tubes en question, alors qu'elle est complète dans les tubes témoins, on a la preuve que le complément a été fixé, que la combinaison a pu s'effectuer entre le sérum examiné et le liquide de kyste hydatique, par conséquent, que le sérum contient des anticorps « hydatiques », et que le malade est en puissance d'échinococcose.

Si, au contraire, l'hémolyse s'est produite dans tous les tubes, c'est que le sérum du malade ne contenait pas d'anticorps spécifiques correspondant aux antigènes hydatiques, c'est qu'il n'a pas de kyste hydatique.

Ajoutons que, d'après les recherches récentes de MM. Parvu et Laubry, le liquide céphalo-rachidien ne contient pas d'anticorps, lors d'échinococcose, et ne peut servir à la réaction (1).

Ceci posé, venons à nos observations; nous résumerons d'abord les trois premières, qui ont été déjà présentées à la Société médicale des hôpitaux.

Le premier cas est celui d'une jeune femme de vingt-cinq ans, qui nous était adressée, le 11 novembre 1908, par M. Laubry. Un peu maigre, mais d'aspect général, en somme, satisfaisant, elle souffrait, depuis une année environ, de douleurs épigastriques, survenant brusquement, irradiées en ceinture, et qui se prolongeaient deux ou plusieurs jours. Dans l'intervalle de ces crises, aucun trouble digestif ne persistait. La dernière remontait à deux mois : elle avait été accompagnée d'une bande urticarienne occupant la région des deux hypocondres.

A l'examen du ventre, on était tout de suite frappé d'un relief saillant de l'hypocondre gauche; par le palper, on sentait, à ce niveau, une tuméfaction dure, à bords nets, peu douloureuse, débordant les fausses côtes de trois ou quatre travers de doigt, limitée en bas par un rebord semi-circulaire à concavité supérieure, mate à la percussion. Cette tumeur était mobile avec la respiration et appartenait manifestement au foie; le reste de l'organe ne semblait pas, du reste, augmenté de volume, et le bord droit ne débordait pas l'arcade costale. La rate n'était pas hypertrophiée, et une zone de sonorité la séparait de la tumeur; le reste de l'abdomen était souple, l'examen vis-

(1) Parvu et Laubry. Recherches parallèles des anticorps spécifiques dans le sérum et le liquide céphalo-rachidien des malades atteints d'échinococcose. *Soc. de Biologie*, 20 mars 1909.

céral négatif; on notait seulement, au sommet pulmonaire gauche, une zone de matité postérieure, sans signe d'auscultation.

A quoi avions-nous affaire ? Suivant toute vraisemblance, à un kyste hydatique du lobe gauche du foie; l'âge et l'état général, relativement bon, de notre malade, la limitation de la tumeur et sa forme, l'absence d'hypertrophie en masse du foie, l'évolution lente, l'urticaire qui était survenue deux mois avant, donnaient à cette interprétation toutes les apparences de la légitimité. Sans doute, le relief de l'hypocondre gauche était de consistance ferme et compacte, mais nous savons qu'il en est souvent ainsi dans les kystes hydatiques très tendus. J'ajoute que l'examen radioscopique, pratiqué par M. Beaujard, dans le laboratoire de M. Vaquez, était tout en faveur de ce diagnostic; il avait permis de constater « dans toute la région sous-diaphragmatique droite, dans l'espace clair correspondant à la grosse tubérosité de l'estomac, une masse opaque, dont le rebord supérieur épousait la concavité de la coupole diaphragmatique et dont le bord inférieur était convexe en bas ».

L'examen du sang avait donné les résultats suivants : globules rouges, 4.300.000; globules blancs, 6.200; polynucléaires neutrophiles, 67; lymphocytes et mononucléaires, 23; grands mononucléaires, 9,5; polynucléaires éosinophiles, 0,5.

Donc, nous avions conclu au kyste hydatique, lorsque, quelques jours avant l'intervention, MM. Laubry et Parvu procédèrent à la réaction que nous avons exposée plus haut. Elle fut négative : il n'y avait pas, dans le sérum sanguin, d'anticorps hydatiques. Ce n'était donc pas un kyste hydatique.

Le 17 novembre, la malade était opérée, et un dernier examen, pratiqué sous le chloroforme, parut confirmer encore l'hypothèse du kyste. Le ventre ouvert, on trouva le lobe gauche du foie uniformément hypertrophié, dur, de couleur violacée, enveloppé de quelques fausses membranes, et parsemé, à sa surface, de petits nodules jaunâtres, bien limités, du volume d'une tête d'épingle à un grain de mil. C'était ce lobe hypertrophié et induré en masse qui formait la tumeur; il n'y avait aucune trace de kyste hydatique.

De quelle lésion s'agissait-il? Etait-ce de la tuberculose, un sarcome nodulaire, ou de la syphilis gommeuse? L'examen d'une parcelle de tissu prélevée au cours de l'opération ne permit pas de se prononcer; toutefois, la malade a été soumise, depuis, à un traitement antisyphilitique intensif; elle s'est améliorée, le foie s'est réduit un peu, et l'hypothèse de la syphilis nous paraît assez probable.

Toujours est-il que la réaction de fixation avait été, ici, en contradiction absolue avec les données de l'examen clinique, et, de son côté, était la vérité.

Dans le second cas que nous relaterons plus brièvement, les réactions furent positives, et l'opération démontra effectivement le kyste hydatique. Le diagnostic clinique avait été, d'ailleurs, porté; mais après quelques jours de repos, la tumeur ayant paru

se réduire, il était devenu un peu hésitant : la réaction, pratiquée alors, leva tous les doutes.

C'était une femme de trente-trois ans, qui nous avait été adressée par M. le Dr Janot, pour une tumeur de l'hypocondre gauche, datant d'une année environ. Des crises douloureuses et des poussées d'urticaire s'étaient produites, surtout dans les derniers temps. On ne voyait aucun relief à l'inspection; mais par le palper, on découvrait une tumeur bien limitée, assez dure, rénitente, et mobile avec la respiration, qui occupait l'hypochondre gauche, et descendait jusqu'à quelques centimètres de l'épine iliaque antéro-supérieure. Bref, on conclut à un kyste hydatique du lobe gauche du foie. La malade étant très fatiguée, on la laissa d'abord au repos; au bout de dix jours, la tumeur semblait notablement moins volumineuse, on ne la retrouvait plus qu'au palper profond, dans l'hypochondre; toute espèce de douleur, et même de pesanteur, avait disparu. Notre malade se croyait guérie, et voulait rentrer chez elle; nous étions nous-même quelque peu décontenancés par cette réduction apparente. Toutefois, l'examen radioscopique, pratiqué par M. Béclère, montra que toute la région de l'hypochondre gauche était occupée par une masse sombre; l'examen du sang témoigna d'une éosinophilie manifeste (globules rouges, 4.600.000; globules blancs, 10.000; polynucléaires neutrophiles, 65; lymphocytes et moyens mononucléaires, 20; grands mononucléaires, 8; polynucléaires éosinophiles, 7).

Enfin, la réaction de fixation fut nettement positive. L'opération eut lieu le 28 novembre, et l'on trouva un kyste hydatique de la face inférieure du lobe gauche du foie.

Dans le troisième cas, il n'y a pas eu d'opération, et la preuve directe n'a pas été fournie. Pourtant le diagnostic, confirmé par la réaction, ne nous paraît pas douteux.

Nous étions en présence d'une grosse tumeur arrondie de la face inférieure du foie, qui remontait à plusieurs années, et ne s'était accompagnée que de très minimes accidents fonctionnels (poussées intermittentes d'ictère léger, embarras gastro-intestinal). Tout en admettant le kyste hydatique, nous avions réservé d'abord l'hypothèse d'une de ces énormes hydropisies vésiculaires, que l'on rencontre quelquefois. L'an dernier, nous en avons opéré une, qui nous était adressée avec le diagnostic de kyste de l'ovaire, et qui, de fait, avait le volume d'un kyste moyen. Or, la réaction de fixation fut positive, et, d'autre part, l'examen du sang montrait une éosinophilie manifeste. La malade se refusa à l'intervention.

Mais voici nos deux derniers faits, tout récents l'un et l'autre, et qui, tous deux, ont nettement démontré l'importance du procédé de diagnostic que nous étudions.

Dans les premiers jours du mois, M. le Dr Mathieu faisait voir à l'un de nous un malade de son service, qui portait un foie énorme et bosselé, et dont l'histoire était la suivante :

G..., coiffeur, quarante-deux ans.

Rien à noter dans les antécédents de famille. Pas de syphilis, au moins reconnue ; éthylisme marqué (cauchemars nocturnes, etc.). A vingt ans, pendant son service militaire, il a été soigné au Val-de-Grâce pour une pleurésie gauche, qui se prolongea deux mois : à la suite, il fut réformé. Depuis lors, l'état de son appareil pleuro-pulmonaire n'a jamais été excellent : il s'enrhume facilement pendant l'hiver, il tousse et crache beaucoup, il dit même avoir eu parfois des expectorations sanglantes ; il souffre assez souvent de points de côté et, à plusieurs reprises, il a dû se faire soigner pour une « bronchite chronique ». Lorsqu'il entra dans le service de M. Mathieu, il avait, de nouveau, un point de côté gauche, avec une fièvre assez élevée (39 degrés).

Il y a dix ans, au cours d'une promenade, il a ressenti brusquement à la région épigastrique une douleur vive, une sensation de brûlure, de « crampe », qui ne s'accompagna pas de vomissement et disparut vite, mais dont il a gardé le souvenir. Il y a huit ans, des troubles digestifs, assez légers d'abord, ont commencé à se montrer : digestions lentes, pénibles et difficiles ; météorisme et pyrosis après les repas ; en même temps, survenait un dégoût électif pour les graisses, les fritures, qui persiste toujours, très marqué.

Ces désordres attirèrent l'attention du malade sur son « estomac », et il s'aperçut alors de la présence d'une petite tumeur mobile, arrondie, assez peu dure, qu'il déplaçait avec les doigts, et qui siégeait à la partie interne du rebord costal droit, au niveau de l'angle xipho-costal. La tumeur alla, depuis, en grossissant peu à peu : la petite boule du début augmentait de volume, et d'autres apparaissaient à son voisinage et s'accroissaient progressivement, en débordant le rebord costal droit, vers l'épigastre et l'hypochondre gauche.

Il y a quatre ans, une crise douloureuse aiguë s'est produite brusquement durant la nuit ; les douleurs siégeaient à l'épigastre et s'irradiaient à l'épaule droite ; elles furent suivies de vomissements très abondants, alimentaires d'abord, puis bilieux. Au bout d'une huitaine de jours, tout avait disparu.

Les troubles digestifs se sont accentués ; il y a, de temps en temps, des vomissements glaireux ou bilieux ; il n'y a jamais eu d'hématémèses. La constipation est habituelle et entrecoupée de débâcles diarrhéiques. Jamais d'ictère ni de subictère, jamais d'éruption ortiée.

Quelquefois des douleurs surviennent au niveau du foie, et se propagent à l'angle inférieur de l'omoplate et à l'épaule ; elles sont brusques et passagères ; d'autre part, le malade ne souffre pas, il se plaint seulement d'une sensation de poids, de plénitude, de lourdeur épigastrique ; il lui est difficile de marcher vite, de fléchir le tronc, de monter un escalier ; il accuse encore de l'oppression respiratoire et des palpitations.

L'abdomen est soulevé dans toute sa moitié supérieure par une masse volumineuse et bosselée qui remplit l'épigastre, l'hypocondre droit, se prolonge dans l'hypocondre gauche, descend jusqu'à l'ombilic et remonte sous la paroi thoracique droite en l'éversant. Elle est mobile avec la respiration, très dure par places, élastique en d'autres points, de surface irrégulière; on y reconnaît notamment trois ou quatre grosses bosselures et d'autres nodosités plus petites.

Le volume de cette masse, ses bosselures et sa consistance firent penser d'abord qu'il s'agissait peut-être d'une échinococcose diffuse et de kystes multiples intra-péritonéaux réunis par des adhérences. Puis l'on se rendit compte que toute la tumeur devait occuper le foie, dont le volume total était considérable.

L'examen radioscopique fut pratiqué par M. Béclère, qui conclut à l'existence d'un kyste hydatique.

A l'examen du sang, on trouva ce qui suit: globules rouges, 4.570.000; globules blancs, 8.000; équilibre leucocytaire normal; 3 0/0 d'éosinophiles.

Il n'y avait rien d'anormal dans les urines.

L'hypothèse du kyste hydatique était donc la plus vraisemblable, surtout en raison de la date initiale et éloignée de la tumeur; autrement, par son aspect, son volume, ses bosselures et sa consistance, chez un malade assez amaigri et d'état général assez précaire, elle eût fait penser à quelque néoplasme diffus du parenchyme hépatique, à l'une de ces grosses tumeurs malignes, kystiques ou télangiectasiques, dont les exemples ne sont pas exceptionnels.

La réaction de fixation fut nettement positive.

L'opération a eu lieu le 20 mars. A l'ouverture du ventre, la surface bosselée et noueuse du foie nous rappela d'abord notre arrière-pensée « néoplasique »; par la ponction, on tomba dans une poche d'où ne sortit, d'ailleurs, que très peu de liquide clair; on incisa, et l'on ouvrit un énorme kyste hydatique, uniloculaire, qui se prolongeait jusqu'à la rate.

Notre cinquième cas date de ces jours derniers. Il s'agissait, cette fois, d'un kyste hydatique des mieux caractérisés en clinique par son évolution et ses signes fonctionnels et physiques; la réaction de fixation ne pouvait servir que de complément et de confirmation au diagnostic. Elle fut positive.

Un serrurier de quarante-cinq ans, solide et bien portant, sans antécédents morbides notables, commence à ressentir quelques désordres du côté de la région épigastrique à la fin de juillet 1908; les digestions deviennent lentes et difficiles, le ventre se météorise après les repas; il survient du dégoût marqué pour les graisses et les fritures. Pourtant l'appétit ne disparaît pas; mais, dans les derniers temps, le malade se nourrit surtout de lait « parce qu'il se digère mieux ». Il n'a jamais eu de vomissements, jamais d'urticaire; on constate aujourd'hui un léger subictère des conjonctives.

A la fin d'août 1908, le ventre a commencé à grossir tout en haut;

quelques douleurs sont survenues, au même moment, en dedans du rebord costal droit.

A l'heure présente, on voit, à la région épigastrique, un relief arrondi, à peu près régulier, qui empiète sur l'hypocondre gauche, et se déplace avec les mouvements respiratoires; au palper, le relief est constitué par une masse volumineuse, lisse, régulière, de consistance dure et rénitente, en continuité manifeste avec le foie.

Il n'y a rien à noter à l'examen thoracique; les urines sont normales. L'examen du sang donne les résultats suivants : globules rouges, 4.950.000; globules blancs, 9.500; équilibre leucocytaire normal; 2 p. 100 d'éosinophiles.

La radioscopie est pratiquée à trois reprises par M. Béclère, qui conclut à un kyste hydatique du foie.

La réaction de fixation est positive quoique moins accusée que dans le cas précédent (l'infection échinococcique étant beaucoup plus récente).

Ce malade a été opéré par l'un de nous, le 23 mars, avant-hier. On a trouvé un gros kyste hydatique du bord antérieur du foie, qui a été vidé, ponctionné et fermé.

Ainsi donc, la réaction nous a rendu, dans ces différents cas, des services variables, en pratique, suivant que le diagnostic clinique était plus ou moins bien établi; mais elle n'a jamais été en défaut ; elle a toujours été positive lors de kyste hydatique; négative chez une de nos malades, et alors en contradiction avec tous les éléments de l'interprétation clinique, elle a fourni, à elle seule, le diagnostic vrai. Aussi nous paraît-elle présenter une valeur toute particulière, et nous croyons pouvoir poser dès aujourd'hui les conclusions que voici :

1° Le sérum des sujets atteints de kyste hydatique, quels que soient le siège et le développement de l'échinococcose, contient des anticorps spécifiques;

2° Le liquide céphalo-rachidien des mêmes sujets ne donne pas de réaction de fixation, ne contient pas d'anticorps;

3° La réaction de fixation, lors d'échinococcose, est rigoureusement spécifique, et, contrairement à ce qui se passe pour la syphilis, pour la lèpre, par exemple, elle ne s'obtient jamais avec un autre antigène que le liquide de kyste hydatique ;

4° Il n'existe aucune relation constante et assurée entre l'éosinophilie et le kyste hydatique, pas plus qu'entre l'éosinophilie et la réaction de fixation ;

Le liquide de kyste hydatique de l'homme et le liquide de kyste hydatique du mouton se prêtent aux mêmes réactions et peuvent, expérimentalement, se substituer l'un à l'autre ;

6° En présence de toute tumeur viscérale, dont le diagnostic est malaisé à obtenir par les procédés usuels d'exploration clinique ou

de laboratoire, la réaction de fixation est tout indiquée et s'impose.

M. Pierre Delbet. — La réaction de Bordet est à la fois très précise et très générale. On l'appelle d'ordinaire fixation du complément et, en l'exposant, on emploie souvent, comme l'a fait mon ami Lejars, le mot alexine. J'ai constaté bien des fois qu'il résulte de cette substitution d'un mot à un autre, une grande obscurité pour ceux qui ne sont pas familiers avec la méthode. C'est pour cela qu'il est toujours bon, je crois, de rappeler qu'alésine et complément sont synonymes.

La fixation du complément est une méthode très générale. Wassermann l'a appliqué au diagnostic de la syphilis. On l'a appliqué au diagnostic des mycoses, au diagnostic des parasites intestinaux. Je ne sais pas qui l'a le premier appliqué au diagnostic de l'échinococcose. Peut-être plusieurs chercheurs ont-ils eu simultanément la même idée. Mais je sais que M. Weinberg l'a employé dans mon service et dans d'autres. C'est un procédé déjà assez répandu et la communication de Lejars aura pour résultat de faire publier un nombre de cas suffisant pour montrer sa grande valeur.

La réaction est extrêmement nette. L'aspect laqué transparent du tube où l'hémolyse s'est faite, ne ressemble en rien à l'aspect trouble de celui où les globules persistent. D'ailleurs, ceux-ci ne tardent pas à se déposer au fond de l'éprouvette.

D'autre part, les anticorps étant étroitement spécifiques, la réaction est extrêmement précise et les chances d'erreur sont réduites au minimum.

A ce point de vue, elle est très supérieure à l'éosinophilie. D'abord, celle-ci disparaît, je le crois du moins, lorsque les hydatides sont mortes. En outre, les parasites intestinaux suffisent à la produire. C'est en somme un symptôme infidèle dans certains cas, trompeur dans d'autres. Sa valeur est limitée.

La fixation du complément est bien plus sûre. Cette méthode pour le diagnostic de la syphilis, pour le diagnostic des mycoses, pour le diagnostic de l'échinococcose, pour toutes les affections où elle est déjà employée, et pour bien d'autres où elle ne tardera pas à l'être, me paraît avoir une très grande importance.

M. Tuffier. — Je crois que l'étude de la fixation du complément comme moyen de diagnostic des kystes hydatiques a été fréquemment appliquée dans les services de nos collègues. C'est d'ailleurs l'application d'une méthode générale. Je laisse de côté la question

théorique qui m'a été apprise par M. Weinberg, et que je pourrais vous répéter, mais qui n'est pas de notre ressort.

Au point de vue pratique, un de mes malades a été examiné par M. Weinberg, le cas a été positif et le malade semble bien en pleine récidive d'un kyste hydatique du foie opéré il y a 4 ans et 4 mois. Voici la note que m'a remise M. Weinberg :

M. V..., trente-six ans. — *Formule leucocytaire* :

Polynucléaires	68,33
Mononucléaires	17 »
Lymphocytes	12 »
Eosinophiles	2,66

Séro-réaction : positive.

Je crois ce procédé de diagnostic supérieur à la recherche de l'éosinophilie. J'avais étudié avec M. Milian (*Soc. de Chir.*, 1902, p. 276) la valeur de cette constatation dans le diagnostic des kystes hydatiques. Cette valeur est incontestable, mais elle n'est pas absolue, car tous les parasites non seulement intestinaux mais cutanés peuvent provoquer cette réaction. Il semble jusqu'à plus ample informé que la fixation du complément soit à l'abri de ces causes d'erreur, et constitue ainsi un nouveau progrès.

M. Routier. — M. Weinberg a pratiqué cette réaction sur plusieurs malades de mon service, et cela m'a paru très intéressant d'abord dans un cas où le diagnostic était fort difficile. M. Weinberg, ayant eu une réaction positive, affirma le diagnostic et l'opération le confirma.

M. Weinberg a recherché les malades que j'avais opérés, il y a eu sept malades qui ont répondu; sur quatre, la réaction a été négative, et les malades se portaient en effet très bien, les trois autres ont donné une réaction positive, un de ces malades souffre en effet de la région hépatique, je dois le revoir et l'opérerai sans doute à nouveau.

M. J.-L. Faure. — Je puis vous communiquer deux cas qui viennent confirmer ce qui a été dit sur la méthode dont vient de nous parler M. Lejars.

Chez une femme qui présentait une tumeur du foie qui me paraissait être un kyste hydatique, j'ai eu recours à M. Weinberg. Il m'a dit que la réaction n'avait pas eu lieu et qu'en conséquence la tumeur de ma malade ne devait pas être un kyste hydatique. L'opération démontra qu'il s'agissait d'une vésicule biliaire très dilatée.

Ma seconde malade est une femme qui a été opérée successivement cinq fois pour des kystes hydatiques plus ou moins volumineux. Elle est venue me revoir ces jours-ci, se plaignant de dou-

leurs profondes. M. Weinberg, à qui je l'ai confiée, a trouvé une réaction positive. Mais il m'a fait savoir également que cela ne prouvait pas qu'il y eût un kyste hydatique actuel, car la réaction peut, paraît-il, persister longtemps après la disparition du kyste.

M. Paul Thiéry. — La réaction dont vient de nous parler M. Lejars est extrêmement intéressante. De là à dire qu'elle est d'une grande simplicité il y a un pas : elle nécessite un malade, un cobaye, un mouton et même un mouton spécial, c'est-à-dire atteint d'échinococcose; elle est donc assez compliquée, puisqu'elle nécessite l'intervention d'un homme versé dans la chimie biologique et la médecine expérimentale. Peu importe d'ailleurs sa complexité, si elle est prouvée être spécifique.

Mais avant de l'affirmer, il y aurait lieu de savoir :

1° Si elle ne s'est jamais produite sur des malades sains ;

2° Si elle ne se produit pas chez des malades porteurs de tænias, encore que ces tænias inermes ou autres diffèrent, je le sais, de l'échinocoque.

Ce qu'a dit M. Routier répond en partie à mon objection et le cas de M. Lejars où la réaction a été négative, où il a voulu quand même opérer et a dû refermer l'abdomen est, suivant la formule actuelle, très « troublant » ; mais je crois que l'expérimentation dont je parle, si elle n'a été faite, serait de nature à entraîner notre conviction aussi bien et mieux que les autres cas positifs.

M. Lejars. — Les expériences de contrôle que demande M. Thiéry ont été faites et répétées; la réaction de fixation est nettement spécifique. Quant à dire qu'elle soit de pratique simple et élémentaire, je ne le ferai, certes, pas : elle exige une technique spéciale et très précise. Mais les résultats en sont très sûrs; je vois qu'elle a été appliquée, heureusement, par plusieurs de nos collègues, et je pense qu'il y aura tout bénéfice à ce qu'elle le soit davantage.

Présentations de malades.

Bronchiectasie régionale avec fièvre hectique. Thoracotomie. Résultat.

M. Tuffier. — Voici un malade que j'ai opéré en 1904 et que je vous ai montré en 1906. Il avait une bronchiectasie régionale droite avec fièvre hectique. Il avait passé deux années dans les hôpitaux,

et son état était lamentable (voyez *Soc. de Chir.*, 21 mars 1906, p. 356). Je fis uniquement chez lui une thoracotomie pour permettre à la région malade de s'affaisser. Je vous l'ai montré quelques mois après, mais il m'a paru beaucoup plus intéressant de vous le présenter après quatre années.

Phénomènes généraux.

Il y a huit jours, ce malade est sorti de Brévannes, où il a passé les trois ans et demi qui se sont écoulés depuis son opération. Il n'a pas encore recommencé à travailler. La température oscille de 4 dixièmes du matin au soir et ne dépasse jamais 37°3. Il paraît bien portant, pèse 47 kil. 500; il a augmenté de 6 kilogrammes environ pendant ces trois années. Son état général est très bon, il a le teint coloré. Il dort bien, a bon appétit, mais parfois, après les repas, il éprouve des crampes d'estomac qui le font tousser. Cela ne dure d'ailleurs que quelques minutes.

Il tousse le soir, et surtout le matin en se réveillant. Ses quintes durent vingt minutes à une demi-heure. Elles sont moins violentes le soir. Dans la journée, elles sont très espacées. Ses crachats sont blanchâtres, verdâtres, filants, adhérents aux parois du crachoir, et parfois, mais très rarement striés de quelques filets de sang. Il dit cracher la valeur de cinq à six cuillerées à bouche par jour. Après ses quintes de toux, il a parfois des maux de tête.

Il respire difficilement s'il veut travailler; il se sent oppressé en montant un escalier, en marchant un peu vite.

Il ne souffre pas de son côté malade, excepté lorsqu'il tousse ou fait un mouvement violent; la douleur s'irradie jusqu'à l'épaule.

Signes physiques.

Inspection. — Le demi-thorax droit ne se soulève pas pendant l'inspiration. On voit, au niveau de l'extrémité antérieure des 2e et 3e espaces intercostaux, des dépressions rythmiques, surtout marquées au niveau du second espace. Elles sont isochrones des pulsations cardiaques. En arrière, il existe une légère scoliose de la colonne vertébrale à convexité gauche.

Palpation. — La palpation du côté malade réveille une douleur qui s'irradie à partir du tiers moyen de la cicatrice vers la ligne axillaire antérieure, puis sous forme de picotements, jusqu'à l'angle supérieur de l'omoplate. On constate que la cicatrice est souple, mobile sur le plan profond, sauf en un point, probablement le vestige du drain, situé au niveau de la moitié inférieure de la cicatrice sur la ligne axillaire antérieure.

En arrière, à la palpation, les vibrations sont exagérées du côté droit.

Percussion. — Sonorité légèrement diminuée du côté droit. Normale à gauche. Le bord du foie n'est pas abaissé.

Auscultation.

En avant à droite. — On entend, mais seulement lorsque le malade respire profondément, la propagation du souffle trachéal, mais rien qui rappelle le murmure vésiculaire. Quelques râles sous-crépitants au sommet. Dans toute la région axillaire, on entend des râles humides.

A gauche. — Murmure vésiculaire normal.

En arrière à droite. — Le murmure vésiculaire est perçu, outre le souffle trachéal et quelques râles sous-crépitants, surtout dans la région inter-spaculo-vertébrale. A la base du poumon, dans une zone s'étendant sur quatre travers de doigt, à partir d'une ligne horizontale passant par l'apophyse épineuse de la septième vertèbre dorsale, mate à la percussion; on entend du souffle et des râles caverneux, le retentissement de la toux et de la parole, de la pectoriloquie aphone.

A gauche. — Murmure vésiculaire normal; s'entend partout. A la base, quelques râles sous-crépitants très fins.

Cœur. — La pointe bat dans le 5e espace intercostal sur la ligne mamelonnaire. Aucun signe de lésion des orifices. Les bruits s'entendent particulièrement à droite du sternum et au foyer des bruits aortiques. Ils ont un timbre normal.

Toutes ces constatations démontrent bien que nos interventions peuvent faire disparaître les accidents septiques et, par conséquent, remettre les malades en bon état général, mais nous ne pouvons prétendre à une disparition complète des ectasies bronchiques. Malgré cela, je puis, d'après ce que nous constatons, affirmer que notre intervention par simple résection costale peut rendre de grands services à longue échéance.

Arthrite du genou à grains riziformes.

M. Mauclaire. — La malade que je présente, âgée de trente ans, est entrée dans mon service à l'hôpital Dubois, en avril 1907. Depuis dix-huit mois, cette malade était très gênée dans la marche. Depuis trois mois, le gonflement a augmenté. A l'examen de la malade, on note que le genou présente l'aspect d'une hydarthrose; à la palpation, on sent une crépitation neigeuse qui fait immédiatement poser le diagnostic. Je fis une incision externe et j'évacuai une très grande quantité de grains de formes diverses, les uns aplatis, les autres riziformes. Il y avait peu de sérosité. La synoviale ne présentait aucune saillie fongueuse. L'articulation fut lavée à l'eau phéniquée forte et au chlorure de zinc, drainage. La guérison fut normale. Aujourd'hui, on voit que le genou est normal,

il n'y a aucun épanchement et aucun mouvement de latéralité, la marche est revenue. Il n'y a jusque maintenant aucune tendance à la récidive ni à la transformation fongueuse. Ce cas est intéressant d'abord à cause du retour à l'état normal des tissus périarticulaires très distendus et aussi par l'absence de récidive deux ans après l'opération. Une trentaine d'observations d'arthrites du genou à grains riziformes ont été rapportés par MM. Lejars et M. Labbé (*Revue de la tuberculose*, 1896) et par mon externe M. Defais dans sa thèse (Paris, janvier 1909).

Balle restée intraarticulaire pendant trente-cinq ans, dans l'articulation du genou.

M. Mauclaire. — Voici la radiographie d'un malade âgé actuellement de soixante et un ans, entré dans mon service à l'Hôpital Dubois, le 22 février 1909. Ce malade a reçu une balle à la bataille de Beaumont, en 1870. De temps en temps, le malade souffrait un peu de son genou. En pliant l'articulation, la balle venait faire saillie entre le condyle externe et le plateau tibial. Vers le 15 février, les douleurs articulaires furent assez vives. J'ai fait l'incision, au niveau de la balle radiographiée, celle-ci était bien intraarticulaire. L'ablation fut facile, Guérison normale.

J'ai déjà rapporté ici un cas de balle restée intraarticulaire dans le genou pendant dix ans et observée en 1880 chez un blessé de la bataille de Bapaume. Je ne sais si elle est restée plus longtemps dans le genou, le malade ayant été perdu de vue. Dans le *Journal de médecine et de chirurgie pratique* du 25 février 1909, je viens de lire un cas de balle restée dans le tibia pendant trente-huit ans et ayant donné lieu à de nombreuses éliminations de séquestres.

Maladie de Hirschprung ou Mégacôlon total. Torsion du côlon ascendant. Sténose du pylore par coudure. Opération. Guérison.

M. Guinard. — J'ai l'honneur de vous présenter un des malades les plus intéressants qui, depuis longtemps, soit venu à mon observation. Il s'agit d'un petit malade de seize ans, qui s'est présenté à l'Hôtel-Dieu avec des phénomènes de sténose pylorique. Il était dans un état de cachexie extrême, et en dehors des vomis-

sements incessants qui le tourmentaient, il avait surtout des crises de tétanie typiques qui dataient de la première enfance. Il a eu sous nos yeux huit crises tétaniques dans une seule journée. J'ai fait une laparotomie, pensant pratiquer une gastro-entérostomie pour parer aux accidents de la rétention gastrique. J'ai eu la surprise de trouver un gros instestin énorme avec un côlon ascendant tordu sur son axe de gauche à droite de telle sorte que tout l'intestin grêle était situé à droite du cæcum et s'abouchait dans le cæcum *à droite*. La sténose pylorique était due à une traction qui coudait le duodénum. J'ai remis les viscères en place et tous les accidents ont disparu. Cet enfant a été opéré le 30 janvier dernier, et depuis son opération, il n'a eu ni vomissements, ni crises de tétanie. Il mange de tout et n'a plus de constipation; enfin, il est venu à pied ici tout à l'heure, de Montrouge.

Cette présentation n'est que le prélude d'une communication que je vous ferai dans une séance ultérieure.

Cancer.

M. DE KEATING-HART. — *Cancer du rectum volumineux et inopérable, opéré par la fulguration depuis 5 mois, et présentant les apparences d'une guérison actuelle.*

M. TUFFIER, rapporteur.

Présentation de pièce.

Kyste du ligament large à pédicule tordu chez une enfant de cinq ans et deux mois.

M. VILLEMIN. — J'ai l'honneur de présenter à la Société un kyste du ligament large à pédicule tordu qui ne présente que la particularité d'avoir été enlevé chez une enfant de cinq ans et deux mois.

Je n'ai pas besoin de vous dire que le diagnostic n'avait pas été fait. L'enfant était souffrante depuis quatre mois et avait eu trois crises douloureuses avec vomissements et élévation de température suivies de retrait de la tuméfaction et d'atténuation de la douleur. Il existait dans la fosse iliaque droite une tumeur dure

fluctuante, douloureuse, et comme il y avait un sommet pulmonaire douteux, on hésitait entre un foyer appendiculaire limité et une tuberculose de la région iléo-cæcale.

La tumeur adhérait intimement au cæcum, à l'épiploon et au fond de l'utérus. Son pédicule faisait un tour complet sur lui-même et était de couleur noirâtre, d'aspect gangréneux.

Lawson Tait a vu un kyste du ligament large chez un sujet de onze ans et Kœberlé sur une jeune fille de quinze ans. Je n'ai point trouvé la relation de cas se rapportant à des sujets plus jeunes.

Le Secrétaire annuel,

LEJARS.

Paris. — L. MARETHEUX, imprimeur, 1, rue Cassette.



SÉANCE DU 31 MARS 1909

Présidence de M. Reynier.

Procès-verbal.

La rédaction du procès-verbal de la précédente séance est mise aux voix et adoptée.

Correspondance.

La correspondance comprend :

1°. — Les journaux et publications périodiques de la semaine.

2°. — Une lettre de M. Quénu s'excusant de ne pouvoir assister à la séance.

3°. — Un travail de M. Weinberg sur le *séro-diagnostic dans les kystes hydatiques*.
M. Delbet, rapporteur.

M. le Président rappelle que le Congrès des Sciences médicales de Buda-Pesth se tiendra cette année du 29 août au 4 septembre.

M. Reclus rappelle qu'un Congrès des accidents du travail se tiendra à Rome le 23 mai.

Décès de M. Barette (de Caen).

M. LE PRÉSIDENT. — J'ai le regret d'annoncer à notre Société la mort d'un de nos correspondants nationaux, le Dr Barette (de Caen). Il avait été le camarade d'études et de concours d'un grand nombre d'entre nous, et avait laissé à tous le souvenir d'un homme aimable et d'un grand travailleur. Il nous le prouva d'ailleurs en nous apportant ici un grand nombre d'observations et de travaux intéressants, et il ne manquait jamais de venir toutes les années prendre, toutes les fois qu'il le pouvait, place parmi nous.

A Caen, il avait conquis la réputation d'un chirurgien habile, très consciencieux, et, en mourant, il emporte l'estime de tous ceux qui l'ont connu.

Discussions.

Sur le diagnostic des kystes hydatiques par la réaction de fixation.

M. WALTHER. — A propos de la très intéressante communication que mon ami Lejars nous a faite dans notre dernière séance, je désire vous apporter quelques faits que j'ai pu observer dans mon service, à l'hôpital de la Pitié, où M. Weinberg a bien voulu venir me prêter son concours.

Le premier fait a trait à une malade que j'avais opérée, il y a environ un an, d'un kyste hydatique du foie. Cette femme rentrait, il y a un mois, dans mon service, avec une volumineuse tumeur saillant sous sa cicatrice, avec un état général assez mauvais. La cicatrice était amincie, et une incision, pratiquée immédiatement, donna issue à une énorme quantité de bile. Il y avait eu évidemment rupture des voies biliaires dans la poche mal cicatrisée du kyste, qui avait été réduit après suture sans drainage. Il n'y avait du reste, dans la bile, aucun débris de membrane hydatique.

Cette vaste poche biliaire se réduisit progressivement à un simple trajet étroit de fistule biliaire.

Mais l'exploration de la région épigastrique, qui restait assez tendue, révélait la présence d'une tumeur profonde, arrondie.

M. Weinberg fit chez cette malade l'examen du sang et trouva :

Polynucléaires	67 »	p. 100
Mononucléaires	17,33	—
Lymphocytes	10,66	—
Éosinophiles	3 »	—

Mais la *séro-réaction* fut *positive* et, de fait, l'opération que je pratiquai ces jours derniers montra qu'il s'agissait bien d'un kyste hydatique développé aux dépens de la partie postérieure de la face inférieure du lobe gauche du foie, refoulant en avant les voies biliaires contre la coque de l'ancien kyste guéri. Ce kyste était suppuré, putride, rempli en partie de gaz, avec une membrane hydatique complètement sphacelée.

Ainsi s'expliquait la faible proportion d'éosinophiles.

Dimanche dernier, j'avais convoqué à l'hôpital neuf malades opérés dans ces dernières années de kystes hydatiques. Deux seulement sont venus.

La première, une femme de quarante-trois ans, que j'avais opérée exactement cinq ans trois mois et vingt-huit jours auparavant d'un énorme kyste hydatique du méso-côlon ascendant et de l'épiploon, ne présentait aucune trace de récidive. L'examen du sang montra :

Polynucléaires	66,66	p. 100
Mononucléaires	17,33	—
Lymphocytes	11,33	—
Éosinophiles	4,66	—

La *séro-réaction* pratiquée par M. Weinberg fut *négative*.

La deuxième malade, femme de vingt-sept ans, qui avait déjà été opérée deux fois de kystes hydatiques du foie, par M. Blum, et que j'avais opérée moi-même, il y a quinze mois et vingt-deux jours, d'un gros kyste hydatique du foie, donna à l'examen du sang :

Polynucléaires	50 »	p. 100
Mononucléaires	23,33	—
Lymphocytes	16,66	—
Éosinophiles	10 »	—

Chez cette femme, la *séro-réaction* fut *positive*.

L'exploration de l'abdomen est absolument négative ; mais le degré d'éosinophilie et la netteté de la réaction de fixation du complément me font penser au développement d'un nouveau kyste. J'ai demandé à cette femme de venir me revoir dans un

ou deux mois. Il me semble très intéressant de la suivre et de surveiller le développement probable d'un kyste.

Enfin, je me permets de vous signaler l'observation d'un malade que je fus appelé à voir dans le service de M. Lion, à l'hôpital de la Pitié, malade porteur d'une volumineuse tumeur du foie de diagnostic incertain.

La *séro-réaction*, faite par M. Weinberg, fut *négative*, et je dois ajouter que l'évolution de la tumeur, les progrès rapides de la cachexie semblent bien montrer qu'il ne s'agit pas d'un kyste hydatique, mais bien d'un néoplasme du foie.

M. Villemin. — Parmi les cinquante cas invoqués par M. Weinberg je puis en apporter deux personnels. L'un concerne un jeune garçon de onze ans qui avait un kyste hydatique du foie.

La réaction par la fixation du complément a été positive avant et huit jours après l'opération. Les scolex avaient tous été tués par la bile que contenait le kyste.

L'autre a trait à un sujet de quinze ans opéré le 3 décembre 1907. Chez ce dernier, la séroréaction a été très légèrement positive, quoique cliniquement rien ne puisse faire penser à la moindre récidive. Ce fait donne donc à penser que plus de deux ans après l'extirpation du parasite les anticorps persistent dans le sang.

Dans l'un comme dans l'autre cas, l'éosinophilie était normale ou au-dessous de la normale.

M. F. Legueu. — Aux observations de kyste hydatique du foie dont il vient d'être question, j'ajoute une observation de kyste hydatique du rein. C'est la première de ce genre pour laquelle M. Weinberg a été appelé à faire cet examen.

La réaction a été recherchée seulement le second jour après l'opération ; elle fut positive et aurait ainsi servi au diagnostic si elle avait été faite avant.

La réaction a été encore recherchée deux mois après : elle persiste encore et ceci montre que les anticorps disparaissent très lentement.

Leur présence ici est-elle due à un nouveau kyste hydatique méconnu lors de la première opération ? C'est possible, mais M. Weinberg ne peut encore être fixé sur ce point.

M. Guinard. — A propos de l'intéressante communication de M. Lejars, j'apporte trois faits de ma pratique qui ont été étudiés par M. Weinberg.

Le premier concerne un malade de quarante et un ans, à qui, le 19 juin 1908, j'ai enlevé la membrane germinative d'un kyste

hydatique du foie. J'avais, bien entendu, suivant la technique de Devé, fait le formolage préalable, et j'avais terminé par une suture sans capitonnage et sans drainage. Le kyste contenait deux litres de liquide très clair. La réaction pratiquée ces jours-ci par M. Weinberg « a été très positive ».

Le deuxième malade, un maçon de vingt-cinq ans, a été opéré dans mon service par M. Caraven, mon interne, d'un kyste hydatique du lobe gauche du foie. Le kyste était rempli de petites vésicules. Même technique que pour le premier : suture sans drainage. L'opération date du 21 septembre 1908. La réaction aujourd'hui est encore des plus nettes.

Voici donc deux faits qui montrent que la réaction en question est encore positive neuf mois et sept mois après l'opération.

La troisième observation a un intérêt d'un autre ordre. Il s'agit d'un malade de quarante-sept ans à qui, le 11 mars courant, j'ai enlevé un kyste hydatique sous-cutané de la fosse iliaque externe gauche. Ce kyste avait le volume d'une grosse orange et, sans donner lieu à aucun phénomène réactionnel, il ne contenait que des hydatides mortes baignant dans un liquide purulent. Il était fort intéressant au point de vue de l'histoire de la réaction de fixation de l'alexine, ou du complément, de savoir ce que cette réaction donne dans les cas où les hydatides sont mortes. M. Weinberg a trouvé une réaction positive, mais cette réaction « est faible ».

Ce sont trois faits à mettre en série avec ceux que MM. Lejars, Faure et Routier nous ont communiqués.

M. Lejars. — Je puis ajouter un sixième fait, observé cette semaine, aux cinq premiers que je vous ai communiqués mercredi dernier.

Il s'agit, cette fois, d'un homme de 27 ans, qui m'était envoyé le 25 mars, par mon ancien élève, le Dr Izard, pour une grosse tumeur de la région sous-ombilicale. On ne savait rien de net sur la date et le mode d'apparition de cette tumeur; au mois de juillet dernier, notre homme avait commencé à ressentir quelque gêne abdominale, mais les premiers désordres avaient porté presque exclusivement sur l'appareil urinaire; chaque miction était suivie de l'écoulement involontaire d'une petite quantité d'urine par le méat, puis survinrent des incontinences nocturnes, de la pollakiurie, des difficultés de la miction.

La paroi abdominale était soulevée par un relief arrondi, un peu bosselé, surtout développé à gauche, et qui remontait jusqu'à l'ombilic; on avait nettement la sensation d'une poche tendue; on retrouvait cette poche par le toucher rectal. J'avais fait le diagnostic de kyste hydatique rétro-vésical ; la réaction de fixation pratiquée

par M. Parvu fut confirmative. J'ajoute que l'examen du sang donnait : 4.200.000 globules rouges, 7.500 globules blancs, un équilibre leucocytaire normal, 4 p. 100 d'éosinophiles.

J'ai opéré le malade le 30 mars, et j'ai trouvé effectivement, un gros kyste hydatique occupant le cul-de-sac vésico-rectal ; il a été vidé, en grande partie excisé, et, pour le reste, capitonné et fermé.

C'est donc un nouveau cas où la réaction de fixation ait été confirmée dans son résultat, par l'intervention ; de plus, elle a été, cette fois encore, très utile au diagnostic. L'examen clinique nous avait fait conclure au kyste hydatique rétro-vésical, mais il n'en était pas moins très précieux que la légitimité de ce diagnostic fût démontrée scientifiquement.

M. Launay. — Je viens ajouter deux cas à ceux qu'on a présentés ici :

La première observation est celle d'une enfant de douze ans opérée en 1908 à l'hôpital Saint-Louis d'un kyste hydatique du foie par voie transpleurale, avec formolisation et fermeture sans drainage. M. Weinberg a examiné le sang de cette enfant quatre mois après l'opération, et a trouvé des anticorps spécifiques, avec la formule leucocytaire suivante :

Polynucléaires	40 »	p. 100
Mononucléaires	30,75	—
Lymphocytes	25,25	—
Éosinophiles	4 »	—

Cependant l'enfant ne présente aucun symptôme d'un nouveau kyste en évolution.

La deuxième observation a trait à un malade de la Maison Dubois opéré en mars 1909. Le séro-diagnostic pratiqué par M. Laubry avant l'opération fut nettement négatif, le sérum hémolysant fortement, et cependant le malade présentait tous les signes d'un kyste hydatique de la face, convexe du foie, que la radioscopie montrait nettement bombant dans le thorax. L'opération transpleurale montra, après traversée d'une plèvre adhérente, une paroi kystique épaisse et adhérente à la paroi, avec un contenu tout à fait particulier et différent de l'aspect ordinaire des kystes hydatiques ; c'était une bouillie pâteuse de couleur café au lait qu'il fallut évacuer à poignées. Or, cinq ans auparavant, un médecin avait fait une ponction donnant un liquide épais de même couleur. Est-ce là un kyste hydatique modifié depuis de longues années par des hémorragies successives, et dans lequel les echinocoques sont depuis longtemps morts, et dans un cas semblable, à longue évolution, la réaction peut-elle être supprimée ?

M. TUFFIER. — Aux observations qui viennent d'être citées, et à l'appui de celles que je vous ai signalées dans la dernière séance, je me permets de vous citer les deux faits suivants qui m'ont été adressés par MM. Gosset et Jeanbrau.

Cas de GOSSET. — *Kyste hydatique de la face convexe du foie. Épreuve de Weinberg positive. Évacuation du kyste et réduction sans drainage. Guérison.*

Louis S..., dix-sept ans, entré le 9 février 1909 à l'hôpital Necker, salle Malgaigne, lit n° 7.

Depuis 1903, douleurs dans l'hypocondre droit. En 1905, poussée d'urticaire. Il y a trois mois, apparition, au-dessous du rebord costal droit, d'une tuméfaction arrondie. Six ans auparavant la sœur du malade a été opérée à la Pitié, par M. Terrier, pour un kyste hydatique du foie.

Le foie est très augmenté de volume, son diamètre vertical mesure 19 centimètres au niveau de la ligne mamelonnaire et 14 centimètres sur la ligne médiane. Au niveau de la tuméfaction, le frémissement hydatique est des plus nets.

La réaction de Weinberg, recherchée par l'auteur lui-même, est positive.

Opération le 23 février. Incision pararectale droite. Le kyste siège au niveau de la face convexe du foie, il est superficiel. On le ponctionne et on retire 300 grammes de liquide recueilli dans un vase aseptique et remis pour examen à M. Weinberg. Quarante centimètres cubes d'une solution de formol à 1 p. 100 sont injectés dans la poche, qui est ensuite largement ouverte, évacuée, suturée et réduite dans le ventre. Suture de la paroi abdominale sans drainage. Durée de l'opération, vingt-trois minutes.

Suites simples, un peu de fièvre au 5e, au 6e et au 7e jour de l'opération (38°4; 38°6; et 38°2). Réunion par première intention. Le malade sort guéri le 14 mars.

Cas de JEANBRAU. — *Kyste hydatique du foie. Épreuve de Weinberg positive. Réduction sans drainage. Guérison.*

Mlle R..., vingt ans, entre en février 1909 à la clinique des maladies des voies urinaires de Montpellier pour une tumeur de l'hypocondre droit, dont on s'est aperçu en août 1908.

Cette tumeur, qui a le volume d'une tête de fœtus de sept mois, arrondie, à surface lisse, dure, ballotte comme un rein et paraît avoir le contact lombaire. En avant d'elle, sonorité très nette. La séparation intravésicale des urines permet de constater que les deux reins fonctionnent également bien.

Le 26 février, Jeanbrau envoie à Weinberg 15 centimètres cubes de sang prélevé dans une veine de l'avant-bras. Weinberg constate que l'épreuve est positive, et l'opération pratiquée par MM. Jeanbrau et Riche montre qu'il s'agit d'un kyste hydatique développé au-dessous du lobe droit du foie. Formolage de la poche, on enlève une vésicule

mère flétrie et deux poignées de vésicules filles. Fermeture sans drainage.

Guérison par première intention, suites simples, sauf que pendant quarante-huit heures le pouls a été à 160.

Je me permets d'ajouter que dans l'ensemble des observations qui viennent de nous être présentées, il faut faire une division : les unes avec une réaction positive rapportent l'histoire d'une opération où on a trouvé le kyste, nous devons les accepter comme valables; les autres ont trait à des cas où la réaction a été positive, mais qui n'ont pas été opérés, on ne peut en tirer aucune conclusion.

M. Demoulin. — Au mois de février dernier, notre collègue Mouchet m'a prié de recevoir dans mon service de Saint-Louis, un malade chez lequel il avait diagnostiqué un kyste hydatique du foie. M. Weinberg a trouvé chez ce malade la réaction dont il s'est efforcé de préciser la technique.

Dans un cas de volumineux kyste hydatique de la masse sacro-lombaire droite, que je pus extirper complètement, quoique péniblement, en raison de son adhérence aux faisceaux musculaires éparpillés autour de lui, la réaction recherchée, huit mois après l'intervention, n'existait plus.

M. Reclus. — J'ai actuellement dans mon service un malade qui m'a été adressé par mon ami M. Brissaud, avec le diagnostic de kyste hydatique, et chez lequel mon examen a confirmé entièrement ce diagnostic. Pourtant la réaction de fixation pratiquée par M. Weinberg a été négative. Je tiens à noter que la réaction a été recherchée le lendemain du jour où était apparue une phlegmatia alba dolens double, et que l'éosinophilie qui se chiffrait par 8 à 9 p. 100, était tombée à ce moment à 1/2 p. 100.

Quoi qu'il en soit, le fait reste celui-ci : la réaction est négative, et, d'autre part, nous sommes toujours convaincus cliniquement que nous avons affaire à un kyste hydatique. L'intervention tranchera le problème.

A propos des plaies de poitrine compliquées d'hémorragies graves.

M. Rochard. — Messieurs, je vous demande pardon de revenir sur cette question, mais M. Routier, dans l'avant-dernière séance, m'a fait, à plusieurs reprises, un reproche auquel je dois répondre. Il m'a dit : « J'apporte deux observations, et M. Rochard n'apporte rien. » Je ne pouvais pas lui donner un cas d'intervention pour hémorragie traumatique intra-pleurale, pour cette raison que je n'ai pas eu l'occasion d'en opérer; je ne pouvais pas lui apporter des chiffres, parce que je n'en avais pas. mais aujourd'hui, je puis vous exposer le relevé des plaies de poitrine entrées dans mon service de l'hôpital Saint-Louis.

En 1906, j'ai reçu 26 malades de cette espèce; en 1907, 22; en 1908, 16; et en 1909, 7; soit un total de 71 malades. Eh bien! je ne suis pas intervenu une seule fois; mais, pendant les vacances, quand j'étais remplacé par mon ami Lenormant, il a été fait une opération, et dans les conditions suivantes : Il s'agissait d'un malade atteint de plaie par balle de revolver, dont la blessure saignait énormément et qui avait des crachats hémoptoïques assez abondants. Comme l'hémorragie externe résistait à la compression, au tamponnement, on intervint en réséquant deux bouts de côtes et en plaçant des fils sur le poumon adhérent qui saignait. Ce malade était un alcoolique avancé. Des accès de delirum tremens se montrèrent dès son entrée à l'hôpital, et il mourut dans l'un de ces accès dix jours après l'opération. Ce fait ne rentre pas, il me semble, dans ceux dont nous nous occupons, mais je devais le verser au débat.

Je vous entends bien dire : voilà un interventionniste qui soutient l'opération et qui, sur 71 cas, n'a pas pris le bistouri une fois; c'est que ces cas, pour la plupart très bénins, ne comportaient pas d'intervention, car, je le répète, nous ne sommes partisans de l'opération que dans les hémorragies intra-pleurales graves menaçant directement la vie du malade. Pendant que, dans le même laps de temps, ces cas bénins entraient dans mon service, dans les deux autres services de Saint-Louis, on faisait trois opérations pour plaies du poumon, et cela avec deux succès et peut-être trois, si ma mémoire me sert bien.

Allons-nous, Messieurs, pour l'amour de la statistique, comparer ces 71 cas, presque tous bénins, avec les observations dans lesquelles une opération a été pratiquée? Ce serait pure folie, et c'est pour cela que je ne crois pas encore, dans cette question, à

l'importance des chiffres. M. Demoulin nous a parlé des malades de M. Toubert, mais pas un chirurgien n'aurait eu un moment la pensée d'intervenir dans ces cas, et même les observations de Routier, eh bien! elles ne sont pas complètes; il n'a pas voulu remuer ses malades, ne les a auscultés qu'en avant, ce qui ne signifie rien sans les percuter ni les ausculter à la partie postérieure; il ne nous a donc pas dit la teneur de la plaie en sang, si l'épanchement remontait jusqu'à l'épine de l'omoplate, et c'est la seule quantité du sang épanché dans la plèvre qui fait l'importance de la question. Il a pu les ausculter quelques jours après, mais nous savons bien que, sous l'influence de la présence du sang, la plèvre réagit et donne lieu à un épanchement séreux qui n'a plus pour nous la valeur de l'épanchement sanguin immédiat.

Il s'est surtout basé pour établir la gravité de l'état des malades sur le shock. Nous savons tous que ces malades sont dans un état particulier, cela n'a rien d'étonnant, ce sont ou des assassinés ou des suicidés, on comprend l'ébranlement de leur système nerveux, mais quand le shock est dû à la seule émotion, il cesse ou s'amende au bout d'assez peu de temps; quand le shock est dû à l'hémorragie il augmente avec l'hémorragie même en même temps que le pouls diminue et c'est pour cela qu'il faut ne pas quitter ces malades.

La situation de la pointe du cœur même n'est pas une indication formelle. Cette année il entre dans mon service un jeune homme atteint de plaie du poumon avec crachats sanglants, léger épanchement sanguin dans la plèvre, mais pouls satisfaisant et état général nullement inquiétant, la pointe du cœur battait à droite, au bord du sternum et je ne suis pas intervenu, j'avais affaire à un déplacement par suite du pneumothorax ou à une malformation congénitale; je n'ai pu m'en rendre compte, car cet homme surveillé par la justice a signé sa feuille et quitté l'hôpital malgré tous mes efforts pour lui montrer l'imprudence qu'il commettait.

M. Quénu nous a dit que la *Société de chirurgie* admettait l'opération dans les cas graves, mais que ceux-ci étaient exceptionnels et comportaient une décision des plus délicates à prendre. Je suis d'accord avec lui pour la seconde partie de sa proposition, mais pour la première, je me demande si tous nos collègues approuvent l'opération. Ils le disent, mais immédiatement fournissent une ou deux observations de malades très gravement atteints et chez lesquels, ils ne sont pas intervenus; il y a là une contradiction flagrante. Je crois que la question se pose autrement dans leur esprit et qu'ils se demandent si entre deux groupes de cent malades, par exemple, chez lesquels on aurait dans le premier groupe pratiqué l'abstention systématique, tandis qu'on

aurait opéré dans le second, ce ne serait pas le premier groupe qui aurait le moins de morts et je crois bien, je puis me tromper, mais je suis tenté de penser que si on mettait la question au vote, l'abstention sortirait de l'urne. C'est cette opinion, cette tournure d'esprit, cet état d'âme que je voudrais voir changer, car je suis convaincu que grâce à une opération judicieusement pratiquée, on sauvera la vie à bien des malades.

Certes, les indications sont difficiles à poser ; ce serait trop beau s'il suffisait de donner un coup de trocart dans la plèvre, d'ajuster à ce trocart un niveau d'eau pour voir à quelle hauteur remonte l'épanchement et s'il augmente, mais en clinique les cas d'urgence se présentent toujours avec des difficultés qui ne sont pas interprétées de la même façon par tous les chirurgiens.

Est-ce qu'en face du même cas d'appendicite, une partie de nos collègues n'opéreraient pas immédiatement, tandis qu'un grand nombre d'autres différeraient l'opération ! C'est que tant que les faits indiscutables ne sont pas venus asseoir un jugement, ce dernier se fait avec le tempérament chirurgical de chacun.

Je termine, convaincu que quand cette question sera reprise par la Société, beaucoup de nos collègues arriveront avec des opérations ayant sauvé des malades qui seraient morts d'hémorragie si on n'y avait pas touché.

M. Sieur. — L'intérêt qui s'attache au traitement des plaies pénétrantes de la poitrine m'a incité à verser au débat actuel le relevé de quelques observations de plaies produites par les projectiles de petit calibre lancés par les fusils en usage dans les armées modernes. Ce relevé vous paraîtra peut-être très incomplet, mais je n'ai fait état que des faits suffisamment bien observés pour qu'il soit possible d'en tirer un enseignement utile au point de vue de la thérapeutique générale de cette sorte de traumatisme.

I. — Il n'est peut-être pas inutile, tout d'abord, de faire ressortir la différence qui existe entre les blessures observées dans la pratique civile et celles qui ont été soignées sur les champs de bataille au cours de ces quinze dernières années.

On ne saurait établir, en effet, aucun terme de comparaison entre la force balistique des revolvers du commerce et celle des fusils de guerre. La pénétration des projectiles lancés par revolvers est moins grande et nombre d'entre eux restent perdus dans les tissus.

L'alliage qui compose ces projectiles est moins dur que celui des balles modernes ; par suite ils se déforment et se laissent facilement dévier.

La plupart des coups de feu résultent de tentatives de suicide ou de rixes; de telle sorte qu'à l'action vulnérante de la balle, qui est d'autant plus grave qu'on se trouve *dans la zone explosive*, vient s'ajouter parfois l'action du projectile *air*. De là ces désordres considérables signalés par Baudet et sur lesquels après lui M. Delorme a insisté à son tour.

Ajoutons encore la multiplicité des coups de feu assez fréquente chez les suicidés et les violences subies par les blessés au cours des rixes et nous aurons ainsi une vue en raccourci des cas qui s'observent en clientèle hospitalière.

Or, les trois traits distinctifs de la balle de guerre moderne sont les suivants :

La *petitesse de son calibre* qui varie de 6mm,5 à 8 millimètres.

La grande *vitesse initiale* qui dépasse, dans certaines armes, 500 mètres à la seconde et lui donne une force considérable de pénétration.

Son *indéformabilité* qui tient à la dureté spéciale de l'alliage qui la compose.

De la réduction du calibre, résulte un trajet étroit, à orifices d'entrée et de sortie aisément réparables et par suite peu propices à l'infection secondaire. Les parois du trajet saignent peu, s'accolent très rapidement, d'où l'absence d'une cavité intermédiaire dans laquelle puissent s'accumuler des exsudats favorables à la culture des germes pathogènes.

Grâce à sa dureté, à sa forme effilée et surtout à sa vitesse, la balle moderne suit un *trajet rectiligne*; donc plus de ces plaies de contour observées jadis dans les traumatismes du thorax, ni de ces déviations, comme il s'en produit encore avec les revolvers du commerce ou les projectiles lancés par de la poudre de mauvaise qualité.

Quand nous nous trouvons en présence d'une plaie du thorax par armes de guerre, une droite menée par la pensée, de l'orifice d'entrée à l'orifice de sortie, permet de savoir avec une certitude presque absolue non seulement quels sont les organes lésés, mais encore la partie la plus atteinte. Si des vaisseaux importants, tels que ceux du hile pulmonaire, répondent au trajet suivi par le projectile et s'il existe d'autre part des signes inquiétants d'hémorragie interne, nous aurons ainsi des indices précieux pour orienter notre thérapeutique.

En raison de la grande *vitesse* dont elle est animée à sa sortie de l'arme, la balle moderne peut produire des *effets explosifs* jusqu'à 3, 4 et 500 mètres de distance. A l'autopsie d'un soldat tué par une balle Lebel tirée à 300 mètres, nos collègues Lévy et

Ponsot (1) ont trouvé un véritable éclatement du lobe droit du foie dont le tissu était converti « en une bouillie brun noirâtre dans laquelle le doigt enfonçait comme dans du raisiné ». Le ventricule droit du cœur, rencontré ensuite, complètement éclaté et réduit en un magma informe. Par contre, la peau, les aponévroses, les muscles et le draphragme atteint au niveau de sa portion fibro-aponévrotique ne présentaient qu'une boutonnière ou un trajet très étroit. Or, le tissu pulmonaire, en raison de son élasticité et de sa structure spéciale, échappe, comme les muscles, à cette action explosive, à moins que, comme dans les faits rapportés par Baudet, il ne soit adhérent à la paroi, hépatisé par une inflammation chronique ou atteint au niveau des gros vaisseaux du hile.

Si des opinions quelque peu divergentes ont été émises au sujet de l'action des petits projectiles sur les gros vaisseaux en général, les faits observés dans les guerres récentes montrent que si les hémorragies *externes* sont rares et peu graves, en raison de l'étroitesse du trajet, l'*hémorragie primitive interne* revendique, comme par le passé, un nombre considérable de décès. Tel est en particulier le cas pour les *gros vaisseaux du thorax* et de l'abdomen où aucune constriction ne s'oppose à l'écoulement du sang.

En campagne, certaines conditions de terrain peuvent d'ailleurs atténuer l'action explosive des projectiles tirés à courte distance. A la suite de la guerre hispano-américaine, Lagarde (2) fait remarquer que les effets explosifs, si universellement observés dans les tirs d'expérience ou dans les tirs en plaine, ont rarement été relevés sur les blessés américains. Il l'explique par la nature du terrain sur lequel les combats furent livrés. Ce terrain était coupé, rocheux, couvert d'arbres et d'herbes épaisses capables de réduire notablement la vitesse de la balle Mauser.

Mais si la balle perd ainsi de sa vitesse en ricochant ou en traversant des corps durs, elle perd aussi de son poli et se déforme. De là la production de plaies plus irrégulières, plus étendues et l'inclusion du projectile ou de ses fragments dans les tissus.

Uue autre conséquence grave de la déformation du projectile, susceptible de compromettre l'évolution ultérieure de la blessure en l'infectant, c'est la pénétration de *parcelles de vêtements*. Les anciens projectiles de gros calibre, ceux dont la vitesse était peu élevée, se coiffaient d'une véritable *calotte* vestimentaire et la

(1) *Archives de médecine militaire*, t. XL, p. 145, août 1902.

(2) *Blessures par les balles des fusils de calibre réduit*, par Lagarde. XIIIe Congrès international de médecine de 1900. Section de médecine et chirurgie militaires, p. 39.

laissaient dans le trajet intra-thoracique. La balle moderne plus effilée, plus dure et surtout plus rapide coupe, lorsqu'elle n'est pas déformée, les tissus traversés avec la netteté d'une lame de couteau, de telle sorte que Haga (1), Watson Cheyne (2) et Mancrède (3) disent n'avoir eu que très rarement l'occasion de trouver des lambeaux de vêtements ou d'équipement dans les plaies de leurs blessés.

Un autre fait intéressant, également bien mis en relief par de nombreuses observations, est l'absence de lésions des côtes. Grâce à son petit calibre, la balle s'insinue dans les interstices du gril costal et sort de même. C'est là une circonstance des plus heureuses, puisqu'elle ménage d'autant les vaisseaux pariétaux dont la blessure a souvent été la cause d'hémorragies mortelles.

Si brèves et si incomplètes qu'elles soient, les quelques considérations qui précèdent m'ont paru utiles à rappeler avant d'aborder le dépouillement des observations que j'ai recueillies.

Celles-ci ont été empruntées aux comptes rendus des guerres gréco-turque, anglo-boers, hispano-américaine, et à ceux de l'expédition de Chine et des combats du Sud-Oranais. Elles émanent pour la plupart de la pratique d'un seul chirurgien, ce qui leur donne à mon avis une valeur clinique plus grande. Quant aux publications relatives à la guerre russo-japonaise, je n'ai pas cru devoir faire état des éléments de renseignements que j'ai eu à ma disposition, parce qu'ils étaient incomplets ou beaucoup trop vagues en ce qui a trait aux blessures qui nous occupent.

Je suis arrivé ainsi aux chiffres globaux suivants :

178 plaies pénétrantes de poitrine, avec atteinte du poumon et de la plèvre, ont donné 153 guérisons et 25 morts. Comme tout pourcentage serait ici mal venu en raison des conditions spéciales dans lesquelles je me suis placé, je passe immédiatement à la recherche des causes de mort.

9 blessés ont succombé dans les premiers jours à la persistance et à l'abondance de l'hémorragie *interne* ou hémothorax ; 12 ont été emportés par des accidents infectieux (hémopyothorax avec ou sans gangrène pulmonaire) ; — 1 est mort par attrition de la moelle produite par le projectile qui avait atteint le poumon ; quant aux 3 derniers cas, la cause de la mort n'est pas spécifiée.

(1) Haga. La chirurgie de guerre pendant la guerre de Chine. *Arch. für klin. Chir.*, 1904. t. LXXIV, 3, p. 539.

(2) Watson Cheyne. Traitement des blessures de guerre. *British. med. J.*, 30 novembre 1901, p. 1591.

(3) Nancrède. Les effets des projectiles de petit calibre pendant la guerre Hispano-américaine. *Boston med. and surg. J.*, 1899, 26, p. 636.

Un fait est à noter, c'est que parmi les malades morts d'infection, 2 seulement avaient encore le projectile dans la poitrine.

Parmi les 153 guérisons, 80 ont été rapides et complètes et ont permis la reprise du service après un traitement d'une durée moyenne de 30 jours. Les autres ont été plus ou moins retardées par des complications pulmonaires ou pleurales, ou la lésion d'autres organes : épaule, bras, abdomen, etc.

Les complications graves les plus fréquemment observées ont été naturellement : l'hémoptysie, 34 fois ; l'hémothorax, 22 ; l'hémorragie par les orifices, 7 ; la pneumonie traumatique, 8 ; la pleuro-pneumonie, 4 ; l'hémopyothorax, 14 ; la rétention du projectile dans les tissus, 34.

Je n'ai relevé aucun fait d'intervention primitive. Les chirurgiens se sont tous abstenus avec le plus grand soin de toute exploration et de toute opération, et se sont bornés à appliquer un pansement occlusif sur les deux orifices d'entrée et de sortie. Quelques ponctions évacuatrices ont été faites chez certains blessés pour faire cesser les accidents de dyspnée trop intenses ; et par la suite, si l'épanchement intra-pleural s'est infecté, on a pratiqué l'opération de l'empyème avec résection costale plus ou moins étendue.

Comme je vous l'ai déjà dit, ces résultats ne sauraient se prêter à un pourcentage, parce qu'ils ne portent que sur les blessés qui ont survécu suffisamment longtemps à leur blessure pour pouvoir être transportés à l'ambulance ou à l'hôpital. Il est vrai de dire que ce sont les seuls dont puisse se préoccuper le chirurgien, car, pas plus en chirurgie d'armée qu'en chirurgie hospitalière, nous ne pouvons espérer avoir le temps de porter secours à ceux qui succombent à une hémorragie quasi foudroyante soit sur le terrain même où ils sont tombés, soit pendant leur transport à l'hôpital. Or, d'après les relevés faits par Lagarde, au cours de la guerre hispano-américaine, si la mortalité immédiate des plaies pénétrantes de poitrine s'est abaissée de plus de moitié depuis l'emploi des fusils de petit calibre, elle n'en reste pas moins très élevée, puisque, sur 64 tués examinés sur le champ de bataille, 17 avaient été atteints à la poitrine.

Ce qui donne une réelle importance clinique aux faits que je vous signale, ce sont les conditions spéciales dans lesquelles ils ont été observés.

Parmi les 24 blessés traités par Greenleaf (1), 15 ont guéri sans complications ; trois fois il a relevé un hémothorax simple qui s'est résorbé spontanément ou a cédé à une seule aspiration.

(1) Greenleaf. *New York. med. J.*, 1899, 9 p. 222.

Dans six cas, l'hémothorax s'est transformé en épanchement purulent et a nécessité l'opération de l'empyème, le plus souvent avec large résection costale. Un seul malade a succombé quarante-huit jours après sa blessure, à des complications de péritonite et d'hémopyothorax, parce que le projectile avait successivement atteint le poumon, la cavité abdominale et le foie.

Or, beaucoup de ces blessés avaient dû être transportés en voiture huit, dix jours après leur blessure, à travers des chemins presque impraticables. Ce transport, si intempestif mais forcé, a d'ailleurs été nuisible à certains d'entre eux, puisque ce n'est que douze ou quatorze jours après le traumatisme que l'épanchement pleural est devenu appréciable.

D'autre part, quand l'épanchement est devenu purulent, l'infection s'est produite à une date si lointaine, qu'on ne saurait l'imputer au projectile dont les orifices d'entrée et de sortie s'étaient cicatrisés en quelques jours. Les germes devaient surtout provenir du poumon et leur action était singulièrement favorisée par le séjour des blessés dans des hôpitaux divisionnaires où ils étaient mal abrités et exposés aux rigueurs d'une température extrême.

Au combat d'El-Moungar, qui a eu lieu le 2 septembre 1903, quatre blessés tombent dès le matin au premier choc et restent exposés toute la journée à une chaleur torride. Les secours médicaux ne peuvent leur être donnés que le matin du 3, soit quinze à vingt heures après leur blessure, et ils doivent parcourir 32 kilomètres en litière ou sur des brancards improvisés avant d'être arrivés à l'ambulance. Or, tous les quatre ont eu la poitrine traversée de part en part, une hémoptysie abondante, de l'hémothorax et tous ont guéri en moins de soixante jours.

Dans ses *impressions chirurgicales* sur la guerre russo-japonaise, notre collègue Follenfant (1) nous dit que « les blessures du poumon et des plèvres ont donné une *proportion considérable de guérisons rapides* ; un certain nombre d'officiers et de soldats ont pu reprendre leur service quelques semaines après avoir eu le poumon traversé : l'hémothorax, le pneumothorax, l'emphysème sous-cutané ont été beaucoup plus rares qu'avec la balle de 11 millimètres et la mortalité secondaire a été relativement très faible, 3,67 p. 100 des blessures pénétrantes par armes à feu.

« On n'a pas de renseignements sur le nombre des empyèmes effectués à la suite de ces blessures, mais ils n'ont pas dû être fréquents, en raison du petit nombre des hémothorax. Très peu d'opérations primitives ont été faites sur le thorax. »

(1) Follenfant. Guerre russo-japonaise, impressions chirurgicales. *Arch. de méd. milit.*, t. XLVII, p. 57, juillet 1906.

Walther von Œttingen (1), qui a dirigé un hôpital de campagne de la Croix Rouge en Mandchourie, est également d'avis que le pronostic des plaies de poitrine est ordinairement favorable. L'hémoptysie ne dure généralement que trois à quatre jours et l'hémothorax, s'il n'occasionne pas des phénomènes de compression trop marqués, doit être respecté. Par contre, l'emphysème sous-cutané peut atteindre des proportions fantastiques donnant au blessé l'aspect d'un ballon où l'on n'aperçoit que la bouche et les oreilles : de nombreuses mouchetures procurent du soulagement.

En somme, tous les chirurgiens allemands et anglais qui ont été à même de diriger des formations sanitaires au cours des dernières guerres s'accordent à reconnaître que les plaies pénétrantes du poumon ont presque toujours une évolution favorable. Les blessés ont, pendant quelques jours, de la dyspnée, des hémoptysies et de la fièvre ; puis l'amélioration se produit et au bout de quinze à vingt jours ils se lèvent.

Quand la mort survient, elle est due à l'hémothorax, à la suppuration ou bien encore à des hémorragies tardives.

C'est donc le moment de nous demander ce que peut l'intervention contre ces trois complications.

En rangeant les chirurgiens en deux catégories, interventionnistes et abstentionnistes, je crains que M. Delorme n'ait cédé, permettez-moi l'expression, au désir de corser le débat en stimulant votre amour-propre, car MM. Lucas-Championnière et Quénu, entre autres, n'ont pas hésité à déclarer qu'ils intervenaient lorsqu'ils en trouvaient l'indication et si le blessé était en état de supporter l'opération.

L'indication pressante au premier chef, admise par tous, c'est l'hémorragie. Non seulement elle affaiblit le blessé par la perte de sang qu'elle lui fait subir, mais le sang épanché devient une gêne pour la respiration et la circulation en comprimant le poumon et en déplaçant le cœur.

Chromatianos (2), dans son compte rendu de la guerre gréco-turque, signale le fait d'un blessé qui mourut de syncope, *dix heures après son entrée à l'hôpital*, parce qu'il présentait un hémothorax très abondant qui avait refoulé le cœur. Il est évident que chez cet opéré une intervention pratiquée à temps aurait pu mettre fin à l'hémorragie et surtout en libérant la plèvre des caillots qui

(1) Walther von Œttingen. *Münch. med. Woch.*, 1906, n° 7, p. 218.

(2) Chromatianos. Statistique des blessés de l'armée hellénique de la guerre de 1897. XIIIe Congrès international de médecine. Section de médecine militaire, p. 5. Paris, 1900.

l'encombraient, permettre au cœur de reprendre le jeu normal de ses mouvements.

Mais pour que l'opération soit possible il faut, comme l'a dit avec raison M. Routier, que le chirurgien ait la certitude que la plus petite intervention ne va pas provoquer un dénouement fatal. M. Delorme en convient lui-même, puisqu'il recommande d'exercer sur le blessé une surveillance de tous les instants, de façon à saisir le moment propice.

Notre camarade Boulin (1) rapporte qu'un sockhar, le nommé D..., qui faisait partie d'un détachement de cavaliers, reçoit un coup de feu qui pénètre à la face postérieure du thorax, à 3 centimètres à gauche de la ligne médiane dans le 9e espace intercostal et sort en avant dans le 2e espace intercostal à 8 centimètres à gauche du sternum. On le transporte à dos de chameau à l'ambulance et quand il arrive, il est sans connaissance; les extrémités sont froides, et le pouls filiforme.

On panse à la hâte les plaies et on cherche vainement à le tirer de son état de shock et deux heures après il succombait.

La blessure remontait à plusieurs heures; il y avait eu des hémoptysies abondantes que les mauvaises conditions de transport n'avaient évidemment fait qu'augmenter et il est possible que dans des conditions plus favorables l'opération eût pu être tentée.

Or, des conditions favorables de *temps* et de *milieu* se rencontreront rarement dans les armées en campagne et viendront s'opposer à la pratique d'une intervention qui réunit les meilleures indications.

Pendant le siège de la légation de France (2), une balle de petit calibre, tirée à 5 mètres, pénètre sous la clavicule gauche d'un combattant et ressort dans la fosse sus-épineuse.

Tout d'abord, shock violent, lypothymie, tendance à la syncope; pouls petit, sueurs froides. Bientôt après, hémorragie interne et externe; pas d'hémoptysie, mais dyspnée intense par hémothorax. Mort au bout de *quarante-huit heures* par hémorragie et pneumonie septique.

Que pouvait faire notre collègue Matignon qui fut appelé à donner ses soins au blessé? Il était dépourvu de tout appareil instrumental et mal abrité contre une pluie incessante de projectiles, par un mur derrière lequel s'agitait une horde en fureur. Et pourtant, étant donné le trajet suivi par le projectile qui permettait de supposer que l'hémorragie prenait sa source dans une

(1) Boulin. *Arch de méd. milit.*, t. XLVI, p. 81, 1905.
(2) Matignon. *Arch. de méd. milit.*, t. XXXVII, p. 190, 1901.

lésion de la sous-clavière ou de ses branches, une intervention même limitée aurait certainement sauvé la vie du blessé.

Mais en campagne, le chirurgien d'armée se heurtera toujours à ces obstacles qu'il nous faut chercher dans l'avenir à pallier le plus possible, sinon à vaincre, à savoir la nécessité de transporter des blessés pour qui le repos est souvent une condition de vie ou de mort et de créer de toutes pièces une installation chirurgicale le plus près possible de la ligne de feu.

« Pendant la bataille de Moukden, écrit Follenfant, le nombre des blessés s'accrut dans des proportions telles qu'il fallut, *avant tout*, se préoccuper de leur évacuation sur des localités plus éloignées. »

Même à Kharbine, où ils arrivaient du cinquième au douzième jour de leur blessure et où commençait véritablement la zone d'hospitalisation semi-permanente, on dut procéder à des évacuations sur le territoire de l'arrière. C'est ainsi que sur 945 blessures pénétrantes du poumon et de la plèvre, 529 furent comprises parmi ces évacuations.

En résumé, il semble que l'urgence d'une intervention ne soit niée par personne, lorsque le blessé présente des symptômes d'hémorragie particulièrement graves. Mais pour que cette opération soit possible, il faut que le blessé soit en état de la supporter, et que les circonstances de temps et de milieu s'y prêtent. La chirurgie expectante a fourni de tels succès qu'il y a lieu de réfléchir avant de risquer de les compromettre par une intervention intempestive.

Pouvons-nous du moins, en intervenant de bonne heure, espérer mettre le blessé à l'abri de l'infection qui le menace?

Tout le monde semble être d'accord à l'heure actuelle pour admettre que les chances d'infection dépendent moins des orifices d'entrée et de sortie, que de la plaie pulmonaire. Le trajet de la balle est tellement étroit qu'il s'oblitère de lui-même presque instantanément et que l'on a vu des blessés rester sans pansements pendant des journées entières et guérir sans infection de l'épanchement thoracique.

La présence de fragments vestimentaires est si rare, leur recherche si aléatoire qu'il est inutile de s'y attarder. Quant aux projectiles inclus dans les tissus, notre statistique démontre qu'ils sont la plupart du temps parfaitement tolérés et qu'il vaut mieux remettre à plus tard toute tentative d'extraction.

C'est donc par l'intermédiaire des voies aériennes que s'infectent le tissu pulmonaire et la plèvre. De là la nécessité, quand on intervient pour des accidents hémorragiques graves ayant pour origine la lésion d'un vaisseau pulmonaire, de chercher à aveu-

gler les deux orifices du trajet viscéral. A cet égard, nous nous rangeons absolument à l'avis de M. Delorme. En agissant ainsi, on a non seulement plus de chances d'arrêter l'hémorragie, mais on s'oppose à ce que de l'air, chargé de mucosités septiques et provenant des bronches sectionnées, vienne pénétrer dans la plèvre et ensemencer le sang qui s'y trouve épanché.

Quant aux hémorragies prolongées, dont M. Lejars vous a rapporté un très bel exemple, à celles qui se produisent tardivement du quinzième au vingtième jour, elles méritent la plus grande attention. Le blessé est déjà fort affaibli par les pertes de sang antérieures ; il s'agira parfois d'un infecté qui saignera d'autant plus que son infection est plus sérieuse. Dans ces conditions, j'estime que la prudence commande d'intervenir.

Il me reste à m'excuser, Messieurs, de vous avoir rapporté des faits qui diffèrent un peu de ceux que l'on est habitué à observer dans la pratique hospitalière ; mais comme nous ne savons pas ce que nous réserve l'avenir, j'ai pensé qu'il n'était pas inutile de de les faire figurer à côté de ceux qui vous ont été communiqués.

M. Thiéry. — Comme la plupart de mes collègues, j'ai eu l'occasion d'observer des plaies de poitrine, et mes souvenirs ou mes notes m'ont permis d'en réunir 15 cas : je ne parle, bien entendu, que des plaies graves dans lesquelles il y avait certainement complication pulmonaire avec hémorragie, car je ne compte plus les cas de plaies bénignes pénétrantes de la plèvre qui guérissent presque toujours sans complications sérieuses.

Sur ces 15 cas, quatorze fois il s'agissait de projectiles d'armes à feu, une seule fois de plaie par coup de baïonnette ayant perforé largement le poumon.

De l'enseignement que j'ai tiré de ces quinze cas, je crois pouvoir dégager les observations suivantes. On peut diviser, sans compter les cas mortels d'emblée, les blessés atteints de plaie grave du thorax avec blessure du poumon, en trois catégories :

A. Ceux qui, en dehors des symptômes de dyspnée ou de congestion pulmonaire, ne présentent pas de signes graves d'hémorragie ou de symptômes inquiétants d'insuffisance pulmonaire avec danger d'asphyxie. Ce sont, à mon avis, et de beaucoup, les cas les plus fréquents. Dans ces cas, je suis abstentionniste de parti pris ; où que se trouve le projectile, même lorsque je suis certain qu'il a traversé le poumon, même lorsque je le sens saillant sous la peau « à l'antipode » de l'orifice d'entrée, je n'interviens pas, et je me contente de traiter le blessé par le repos et les injections

répétées de morphine qui donnent à la respiration une régularité remarquable. Dans huit cas, dont sept par balle de revolver, j'ai suivi cette conduite, et tous mes blessés ont guéri ; un seul atteint de plaie par coup de baïonnette a fait un pyopneumothorax pour lequel je suis intervenu secondairement, et il a guéri.

B. La seconde catégorie comprend les blessés chez lesquels la plaie est large, le shock peu considérable, mais l'état inquiétant : par la plaie, l'air entre et sort bruyamment à chaque mouvement d'inspiration ou d'aspiration et pulvérise le sang qui vient sourdre par la blessure. Dans ces cas, il me semble que l'hésitation n'est pas possible : il faut lever le volet thoracique ; explorer le poumon et faire chirurgicalement l'hémostase. J'ai opéré, dans ces conditions, deux blessés de l'hôpital Saint-Antoine dont la mort était imminente si on n'intervenait pas : chez l'un, le sommet du poumon était pour ainsi dire broyé ; je l'ai lié et réséqué et j'ai eu le rare bonheur de guérir le blessé ; chez l'autre, je n'ai pu trouver la source de l'hémorragie cachée au fond d'une scissure interlobaire ; j'ai dû tamponner et l'hémorragie s'est arrêtée, mais le blessé est mort dans la nuit qui suivit l'intervention pratiquée dans le service de M. Monod, à 2 heures de l'après-midi.

Je ne parle pas d'un troisième cas opéré à la maison Dubois, d'urgence, il y a six ou sept ans, car j'ignore ce qu'il est advenu à la malade. J'ajoute que, dans ces cas, je draine toujours.

G. Restent les cas les plus embarrassants : ce sont ceux où il y a shock considérable, le blessé paraît syncopal ou exsangue, et il est fort difficile de dire si cet état grave, qui semble devoir se terminer par la mort, est dû à l'hémorragie ou au choc traumatique. Ce sont ces cas où la plupart des opérateurs précédents ont déclaré le diagnostic si difficile, et pour lesquels notre collègue Souligoux, je crois, réclamait un indice, un signe, un rien qui permît de nous renseigner sur la cause réelle de l'état si alarmant de ces blessés : hémorragie ou choc nerveux.

Il est, en effet, extrêmement important de savoir :

1° S'il y a hémorragie grave ;

2° Et s'il y a eu hémorragie grave, y a-t-il ou non un caillot tutélaire qui obture le vaisseau rompu et empêche l'hémorragie de se compléter ?

Sans doute, les signes d'auscultation peuvent nous renseigner, mais nous savons combien leur recherche devient délicate et combien l'estimation comparative de la hauteur de l'épanchement, à quelques instants d'intervalle, fait perdre un temps précieux.

Dans les quatre cas qui complètent ma statistique de quinze cas, auxquels quatre cas je pourrais en ajouter un cinquième,

mais qui a trait à une plaie du cœur, j'ai employé un procédé qui me paraît extrêmement précieux et appelé à rendre les plus grands services, car il s'applique à la fois au diagnostic de la gravité et au traitement des hémorragies traumatiques du poumon, et il permet aussi de gagner le temps précieux qui fait souvent défaut pour prendre une décision chirurgicale.

Je veux parler de l'injection de sérum, non pas de l'injection sous-cutanée, illusoire dans des cas d'aussi extrême urgence, mais de l'injection à dose massive intraveineuse. Deux résultats différents peuvent être obtenus, avec une rapidité suffisante et avec une précision presque mathématique autant que j'en ai pu juger dans ces quatre cas.

Ou bien l'injection intraveineuse est inefficace et n'apporte à l'état inquiétant du blessé aucun changement : c'est alors qu'il y a hémorragie avec absence de caillot obturateur, que le blessé va mourir d'anémie traumatique si l'on n'intervient pas; il faut ouvrir le thorax et aller à la recherche du vaisseau blessé, quelle que soit la gravité de son état.

Ou bien, au contraire, la face se colore, le pouls devient perceptible ou accusé : nous sommes alors en présence, soit d'un shock opératoire, soit d'une hémorragie terminée, et le vaisseau est occlus par un caillot ; il n'y a rien à faire qu'à surveiller le blessé et l'injection du sérum a servi à la fois de moyen de diagnostic et de traitement. Dans mes quatre cas, trois fois j'ai obtenu cet heureux résultat. Dans le quatrième, l'injection de sérum n'a rien donné : je suis intervenu, j'ai trouvé une intercostale rompue, un vaisseau voisin du hile en pleine hémorragie, et, malgré mon opération, le malade est mort.

Une objection pourrait m'être faite : la tension produite par l'injection intraveineuse de sérum ne peut-elle mobiliser le caillot tutélaire dont elle est destinée à révéler la formation? Mes trois cas favorables répondent à cette objection, et je suis bien décidé, dans les cas douteux, à continuer à employer ce procédé de « diagnostic-traitement » qui m'a déjà plusieurs fois si bien réussi, en épargnant à trois blessés une intervention toujours grave, en raison de l'état alarmant du malade.

M. Tuffier. — Je ne pourrais que répéter ce que j'ai dit dès le début de cette discussion. Si on mettait chacun de nous en face d'un cas de plaie du poumon, il est infiniment probable que nous aurions presque tous la même ligne de conduite : abstention pour les cas simples, intervention pour les hémorragies particulièrement graves. Le doute n'existerait que pour un petit nombre de

cas très limités, et malheureusement personne ne nous a donné, de toute cette discussion, un signe capable de nous guider.

Ce que vient de nous dire M. Sieur, ne résout pas davantage la question. Si réduit que soit le calibre des armes de guerre, si pénétrants que deviennent les projectiles des armes de commerce, si perfectionnés que soient les services de l'avant ou des ambulances de première ligne, il n'y a aucune parenté à établir entre les plaies des poumons soignées dans les hôpitaux et celles qui résultent des blessures de guerre. Je crois donc qu'il faut laisser cette question sur le terrain civil, comme M. Delorme, militaire, l'a fait.

Je ne viens pas reprendre l'histoire de toute cette question, mais simplement vous rapporter une observation dont la complexité vous montrera bien les difficultés en face desquelles on se trouve dans ces cas.

Samedi dernier j'étais appelé par téléphone à l'hôpital pour un malade qui venait de se suicider. Dix minutes après l'appel, j'étais auprès de lui avec mes internes MM. Saïssi et Deroide. Voici ce que je constatai :

On amène à quatre heures et demie de l'après-midi un homme âgé de 33 ans qui s'est tiré, à une heure et demie, deux balles de revolver dans la région du cœur.

Le blessé est extrêmement pâle; il répond nettement, mais d'une voix faible et anhélante aux questions qu'on lui pose. Il saigne abondamment par les deux plaies thoraciques et ses effets sont inondés de sang. Il ne semble pas avoir eu d'hémoptysie, du moins d'hémoptysie abondante; il n'y a pas trace de sang sur sa moustache ni sur ses lèvres.

On déshabille prudemment le blessé dans la position horizontale. Les plaies siègent : l'une sur le bord inférieur de l'aréole mamelonnaire, l'autre à 1 centimètre au-dessous. Entourées d'un halo de tatouage de poudre, elles laissent passer du sang noir en très grande abondance. *Il n'y a pas de traumatopnée.*

On ne trouve pas d'orifice de sortie des balles. A la percussion, l'espace de Traube est mat et surmonté d'une zone tympanique peu étendue; dans la région sous-claviculaire, il n'y a pas de tympanisme réel, mais une sonorité presque normale. La palpation ne perçoit aucun battement cardiaque.

A l'auscultation, on n'entend pas les bruits du cœur. Dans la région sous-claviculaire, on entend le murmure vésiculaire accompagné de rôles sous-crépitants. Au-dessous : silence complet.

Le pouls est très difficilement perceptible; on compte à la radiale 140 à 150 pulsations faibles, mais régulières, à la minute.

La région épigastrique et tout l'abdomen sont souples et parfaitement dépressibles.

Deux cent cinquante grammes de sérum avant l'intervention.

Intervention. — Quelques bouffées de chloroforme suffisent à l'anesthésie. La préparation hâtive du champ opératoire se borne à un large badigeonnage de la région à la teinture d'iode après décapage à l'éther.

Volet à charnière externe intéressant les 3e, 4e et 5e côtes gauches. Section des cartilages aux ciseaux ; le volet est rabattu en dehors par fracture des côtes, et sa charnière répond à peu près à la ligne mamelonnaire. Ce plastron est ainsi limité pour aborder le cœur. Aucune artère pariétale ne donne.

La plèvre décollée, mais non encore ouverte, apparaît pleine de sang, tandis que le péricarde se montre absolument normal.

La plèvre ouverte, un flot de sang noir s'échappe. Le poumon se montre fortement adhérent à la paroi, au niveau de la face antéro-externe du lobe inférieur. Deux pinces de Kocher sont placées sur le bord scissural de ce lobe ; la scissure bâille et on tombe aussitôt sur deux orifices situés sur la face scissurale du lobe inférieur, à 3 centimètres environ de sa lèvre antérieure, à l'union du tiers inférieur et du tiers moyen. Ces deux plaies ne laissent échapper que quelques gouttes de sang très noir. Leur suture est pratiquée isolément au catgut n° 2, profondément passé dans le parenchyme pulmonaire.

Faisant face à ces deux orifices, sur la face scissurale du lobe supérieur, se trouvent deux nouvelles plaies indiquant la continuation du trajet des deux balles dont on aperçoit enfin les orifices de sortie définitive sur la face interne du même lobe supérieur. Ces deux orifices sont irréguliers, la partie du lobe supérieur traversée est passablement meurtrie, aussi la pédiculisons-nous et la réséquons-nous après ligature du pédicule à sa base par un catgut n° 2.

Restent les orifices d'entrée dans le poumon ; situés au milieu d'adhérences solides et étendues, nous les abandonnons parce que la libération du poumon nous paraît dangereuse et parce qu'après toilette de la cavité pleurale l'hémostase nous semble parfaite.

Le plastron est rabattu et suturé en un seul plan aux crins sans drainage.

L'intervention a duré en tout un quart d'heure.

Le malade ne reprend pas connaissance ; son pouls est incomptable, et, malgré le sérum intraveineux qu'on lui fait à jet continu, il meurt une heure et demie après l'intervention.

Autopsie. — Il n'y a ni sang, ni aucun liquide dans la cavité pleurale.

Le poumon gauche est complètement adhérent sur toute la partie antéro-externe et postérieure de son lobe inférieur ainsi qu'à son sommet, où il présente des lésions grossières de tuberculose ramollie.

Prudemment libéré de ses attaches, le poumon est extrait et examiné sur la table. Tout le lobe inférieur est infiltré de sang. Sur la face antéro-externe à environ 6 centimètres du bord inférieur se voient les deux orifices d'entrée des balles situés à deux centimètres l'un de l'autre et occupant le centre d'une zone d'adhérences égale à une paume de main. La sonde cannelée introduite successivement dans chacun d'eux nous mène sur les deux orifices de la face scissurale du lobe inférieur suturés

en premier lieu au cours de notre intervention. Faisant face se voit le moignon du pédicule réséqué.

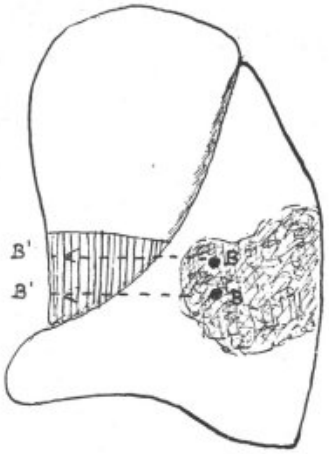

Face antérieure.

B B' : trajet des balles avec B B, les deux orifices d'entrée en pleine zone adhérente.

La partie verticalement striée du lobe supérieur représente la portion réséquée.

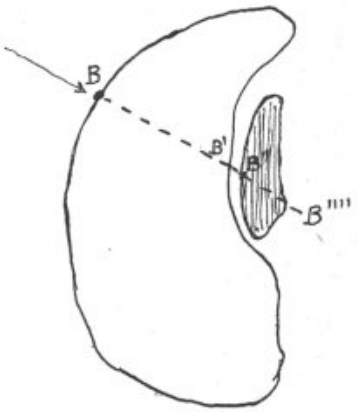

Coupe transverso-horizontale.

B B'''' : trajet de l'une des deux balles.
B B' : traversée du lobe inférieur.
B' B'' : traversée de la scissure.
B'' B'''' : traversée de la pointe du lobe supérieur qui a été réséquée.

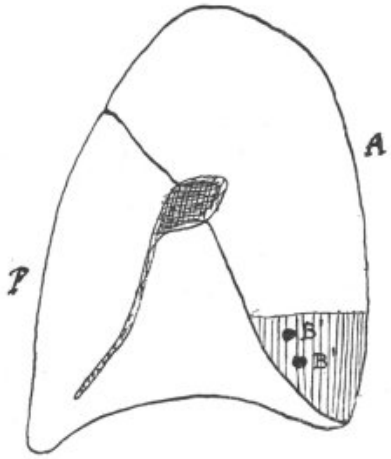

Face interne.

B', B' : les deux orifices de sortie des deux balles. — La partie verticalement striée du lobe supérieur représente la portion réséquée. — P : face postérieure.

Enfin les traces dernières des deux balles se retrouvent sur la face antéro-latérale gauche du corps de la 5e et de la 6e vertèbre dorsale

qu'elles ont pénétré en passant entre l'œsophage en avant et l'aorte thoracique en arrière.

L'examen minutieux de tous les organes du médiastin ne découvre aucune lésion sur aucun d'entre eux.

Je ne tire aucune conclusion de ce fait au point de vue de l'indication opératoire, mais je considère cet homme comme ayant succombé à l'hémorragie externe qui s'est faite au niveau de la plaie extérieure, car l'hémorragie intra-pleurale est insuffisante à expliquer la mort. Or, l'abondance et la continuité de cette hémorragie tiennent exactement à ce fait que le poumon était adhérent au niveau de la plaie, par suite sa rétraction n'a pu s'effectuer et la béance des vaisseaux a été assurée. Cette rétraction du poumon dans les plaies est vraiment providentielle et je ne puis souscrire à la méthode de traitement des hémothorax traumatiques, méthode qui consisterait à évacuer immédiatement et complètement la plèvre par aspiration.

Dans ces cas, en effet l'ampliation pulmonaire permettrait à la plaie de s'ouvrir et de saigner à nouveau ; il serait préférable, si l'on voulait faire cette évacuation de remplacer le sang évacué par de l'air stérilisé.

C'est là la seule déduction que je voulais tirer de mon observation.

M. Routier. — Je ne puis pas accepter l'argumentation de mon ami Rochard : j'ai présenté deux observations que j'ai qualifiées de cas graves et je persiste dans cette qualification.

Dans l'observation ancienne, présentée lors de la première discussion, j'ai retiré par ponction 1 lit. 1/2 de sang de la poitrine de mon malade ; après quelques jours, il a guéri ; c'était aussi un cas grave.

Je n'ai pas ausculté mes malades, dit M. Rochard, pas comme il le fait, c'est possible ; je repète que je n'aime pas à les remuer, à les faire asseoir, mais j'ai percuté, j'ai ausculté en avant, et on n'entendait rien, pas même les bruits du cœur dont on ne sentait pas le battement de la pointe.

Mes malades ont eu à la suite de l'hémothorax, de l'hémo-pneumothorax, en tous cas quand je les ai vus, je n'ai pas cru devoir y toucher.

Je vois du reste, que sur les nombreux cas qu'il a observés, Rochard n'en a opéré aucun, nous ne devons pas être loin de nous entendre.

Quant aux règles que veut poser notre collègue, il n'empêchera jamais aucun chirurgien d'apporter dans l'application à des règles générales de la chirurgie son tempérament personnel.

Je finis en répétant ce que j'ai déjà écrit, le jour où devant une plaie de poitrine, je ferai un diagnostic ferme d'hémorragie pleurale, quand je croirai que là est le danger qui menace le malade, je n'hésiterai pas, là plus qu'ailleurs, à aller à la source de l'hémorragie pour l'arrêter.

M. DELORME. — J'ai vu l'année dernière dans les hôpitaux et ambulances du Maroc, dans les hôpitaux de la frontière Sud Algéro-Marocaine les blessés atteints de plaies du thorax par balles au cours des luttes marocaines. J'ai reçu de mes jeunes camarades des renseignements précis sur les morts. Je me garderai cependant de verser au débat, à la suite de la communication de M. le professeur Sieur, l'expérience de ces campagnes, de même que je me garderai de faire appel à celle d'autres guerres, car j'estime que les conditions de la chirurgie d'armée (puissance balistique, moyens de traitement, etc., etc.) sont si différentes de celles dans lesquelles se trouvent les blessés que nous avons en vue dans notre discussion qu'à rapprocher des faits si dissemblables, nous ne simplifierons pas notre problème thérapeutique, de solution déjà si délicate.

Présentations de malades

Diverticule du côlon transverse dans l'épaisseur du mésocôlon. Coudure. Occlusion incomplète. Rétention stercorale. Tétanie et délire d'origine stercorémique. Anus artificiel temporaire. Extirpation du diverticule intestinal. Guérison.

M. H. MORESTIN. — Je suis heureux de vous présenter guérie cette malade qui m'a causé de longues inquiétudes. Son histoire très complexe est loin d'être sans intérêt.

Mme R... âgée de quarante-trois ans, a été transportée le 4 novembre 1908 dans mon service à la maison Dubois après avoir séjourné du 25 octobre jusqu'à cette date dans le service voisin de mon collègue et ami Enriquez. Mme R... avait jusqu'à plus de quarante ans joui d'une assez bonne santé, n'avait jamais eu de maladie sérieuse. Quoiqu'elle fût un peu nerveuse, elle n'avait jamais présenté le moindre trouble mental. Elle était seulement incommodée par une constipation, qui au cours des deux dernières années devint de plus en plus opiniâtre. De temps à autre survenait, à l'occasion de purgatifs répétés, une débâcle suivie d'une période de diarrhée. Le mauvais fonctionnement de l'intestin s'accentua

beaucoup pendant l'été de 1908, et à la même époque l'état général commença à decliner rapidement.

Enfin, la situation s'étant assez brusquement aggravée, la malade entra à Dubois. Elle présentait alors des phénomènes inquiétants, torpeur intellectuelle, adynamie, crises de tétanie, s'accompagnant d'un certain degré de ballonnement du ventre et de diarrhée et d'une très légère élévation de température. M. Enriquez, qui poursuit avec une grande persévérance l'étude du diagnostic des affections gastro-intestinales par la radioscopie, jugea utile de procéder à un examen radioscopique de l'abdomen. Il constata que le cæcum et le côlon étaient fort dilatés et que la dilatation s'étendait jusqu'au voisinage de l'angle splénique où se trouvait un rétrécissement, un obstacle quelconque à la circulation des matières. Il fit dresser de ces dispositions un schéma qui me fut remis quand le 3 novembre on m'appela auprès de la malade. Son état me parut fort alarmant. Elle était dans une prostration complète, inconsciente de tout ce qui se passait autour d'elle. Le ventre était un peu ballonné, le pouls rapide. Il n'y avait pas d'occlusion à proprement parler, puisque la malade avait des selles liquides assez fréquentes, mais rétention stercorale et stercorémie. M. Enriquez et moi nous mîmes facilement d'accord sur l'indication qui découlait de ce diagnostic, du moins en principe, car nous n'avions l'un et l'autre qu'un très faible espoir d'agir utilement.

Le 6 novembre, la situation ne s'était aucunement modifiée, je me décidai à intervenir et pratiquai un anus cæcal, qui donna issue à une abondante quantité de matières fécales liquides d'une fétidité extrême. Dès le soir même la température qui se maintenait depuis plusieurs jours aux environs de 38 degrés s'abaissa et revint à la normale, où elle resta une semaine pour présenter ensuite quelques oscillations peu importantes d'ailleurs. Pendant les jours qui suivirent l'établissement de l'anus cæcal, on vit la malade sortir graduellement de cet état d'affaissement, de torpeur, d'adynamie, qui semblait le prélude du coma, pour manifester au contraire une extrême agitation et une excitation cérébrale extraordinaire.

Pendant une vingtaine de jours, elle fut en proie à un délire incessant, à une incroyable logorrhée. Bien qu'elle soit mère de deux enfants et très bonne mère, elle ne savait plus si elle avait des enfants, si ses enfants étaient d'elle, si elle était mariée ; par instants elle s'affolait à l'idée que ses enfants étaient des enfants naturels (elle est pieuse et honorable) ou bien elle s'acharnait à découvrir leur nom et leur âge sans y réussir. Elle se croyait en prison, poursuivie pour quelque

crime, craignant d'être maltraitée, manifestait une grande épouvante à la vue des élèves et surtout d'un des internes qu'elle voyait tantôt vert, tantôt jaune. Au bout de trois semaines, elle était redevenue calme, s'alimentait régulièrement, et entremêlait les réponses sensées avec les propos bizarres et les divagations.

A la fin de décembre, elle était presque redevenue normale.

Le 28 janvier, je pratiquai la laparotomie sur la ligne médiane pour aller rechercher et lever l'obstacle dont le siège présumé était voisin de l'angle gauche du côlon.

Je pensais trouver quelque néoplasme ou quelque bride, mais il n'y avait aucune adhérence, aucune production fibreuse autour de cette partie du gros intestin, il n'y avait non plus aucun épaississement, aucune induration de sa paroi. Mais derrière le côlon transverse facile à explorer, car il était notablement abaissé, le sujet présentant une ptose générale des viscères abdominaux, dans l'épaisseur du mésocôlon, à 7 ou 8 centimètres de l'angle splénique, je n'eus pas de peine à reconnaître une masse arrondie et de consistance assez ferme, en contact presque immédiat avec l'intestin. Les deux feuillets du mésocôlon étaient mobiles sur cette tumeur. Ayant attiré le transverse, relevé l'épiploon, je pus reconnaître que la présence de cette masse déterminait une sorte de coudure de l'intestin, et une diminution de son calibre.

Elle n'en était pas indépendante, un pédicule unissait la tumeur à la partie attenante du côlon. J'incisai le feuillet inférieur du mésocôlon transverse, et disséquai la masse anormale, dont le volume était comparable à celui d'une grosse noix. Son pédicule se continuait avec la paroi intestinale elle-même. J'en fis la section, ayant acquis la certitude que j'avais affaire à un diverticule de l'intestin, contenant une volumineuse concrétion fécale. Je fermai la plaie intestinale par un double surjet, et réunis par un troisième surjet la boutonnière faite au mésocôlon. L'inspection du ventre n'avait montré par ailleurs rien d'anormal. Il n'y avait pas d'autre diverticule du gros intestin. La paroi abdominale fut enfin reconstituée.

Les suites de cette opération furent extrêmement simples au point que dès le 12 *février*, au bout de deux semaines, je pus terminer la cure en supprimant l'anus cæcal. Libérant complètement le cæcum, je fermai l'orifice créé antérieurement par deux surjets superposés comprenant les tuniques séreuse et musculaire. Puis la brèche pariétale fut elle-même réparée par la reconstitution des divers plans à l'aide de trois étages de sutures. Au bout de quelques jours la guérison était obtenue.

Actuellement, notre opérée semble revenue à la santé d'une manière durable. Son état général est satisfaisant, elle a repris

une vie active, elle est gaie et alerte comme elle l'était autrefois; son intelligence est très vive, et l'on a peine à reconnaître l'infortunée que nous avons vue dans une situation si misérable. Les fonctions intestinales sont un peu paresseuses, et il faut encore recourir de temps à autre aux lavements.

Cette observation est intéressante à plusieurs égards. L'existence d'une cavité diverticulaire dépendant du côlon et s'étendant dans l'épaisseur du mésocôlon est déjà un fait très singulier. Les diverticules du gros intestin s'observent habituellement chez des vieillards et sont alors généralement multiples. Ici, il s'agissait d'une femme encore loin de la vieillesse, et d'un diverticule isolé, siégeant en un point où il est assurément fort rare d'en rencontrer.

Est-ce une disposition congénitale ou acquise? Il me paraît difficile d'avoir sur ce point une opinion très ferme; cependant, je croirais volontiers que cette cellule diverticulaire s'est formée graduellement aux dépens d'une des logettes que présente normalement le côlon, et, par conséquent, que nous avions affaire à une lésion acquise. Notons qu'au niveau du mésocôlon, il n'y avait aucune trace d'inflammation ancienne, aucune cicatrice ayant pu exercer une traction sur la paroi intestinale.

Quoi qu'il en soit, la présence du diverticule et l'accumulation stercorale dans sa cavité formant une véritable tumeur ont eu pour conséquence mécanique une coudure de ce gros intestin, un effacement partiel de sa lumière, apportant une gêne constante à la circulation des matières. C'est là encore une chose assez singulière que la constitution d'un tel obstacle au fonctionnement régulier de l'intestin.

Les faits s'enchaînant, il en est résulté de la constipation, de la rétention stercorale, une intoxication continue par les poisons contenus dans les matières fécales.

Enfin est survenu un empoisonnement plus complet dû sans doute à des fermentations intestinales plus actives qu'à l'ordinaire; la résorption des toxines intestinales s'est faite à dose massive, et les graves accidents qui ont conduit la malade à l'hôpital et motivé mon intervention semblent ne pouvoir être imputés qu'à cette stercorémie. Du moins, je ne peux m'expliquer autrement la tétanie, les phénomènes nerveux, le délire présenté par la malade. Celle-ci n'avait jamais eu aucun trouble mental; sa santé intellectuelle avait été jusque-là absolument parfaite; ses parents ont pu nous fournir à cet égard les renseignements les plus précis.

Permettez-moi d'insister encore sur les services rendus dans ce cas particulier par l'examen radioscopique. La radioscopie nous

a fourni une indication des plus utiles et a beaucoup contribué à me faire prendre la détermination d'intervenir. Or, je suis convaincu que cette intervention entreprise d'ailleurs sans enthousiasme et sans grand espoir, a sauvé la malade. Sans l'ouverture, le drainage déclive du côlon et du cæcum distendus, sans leur purification par des lavages répétés, il ne me semble pas douteux que le sujet eût promptement succombé.

M. Picqué. — Je désire demander à M. Morestin de nous préciser : 1° la nature exacte du délire présenté par la malade : 2° le temps qui s'est écoulé entre l'opération pratiquée par lui et la disparition du délire.

Ce n'est que dans ces conditions qu'on pourrait être autorisé à rattacher le délire à l'infection intestinale.

M. Morestin. — Ma malade était dans un état d'excitation extraordinaire qui se prolongea vingt jours; au bout de six semaines, tout délire avait disparu.

Contusion cérébrale. Trépanation. Aphasie motrice pure. Guérison de l'aphasie motrice.

M. Tuffier. — Voici l'observation très résumée de ce malade :

T... (Alphonse), vingt-huit ans, entre dans le service à la suite d'une chute sur la tête faite de la hauteur d'un premier étage. Il porte une plaie dans la région pariétale gauche. Aucun symptôme de paralysie, pas de troubles des réflexes tendineux ou cutanés; réflexe plantaire des orteils en flexion des deux côtés. En raison de l'état de demi-coma du blessé, il est impossible d'explorer la sensibilité. Le blessé ne répond pas aux questions et pousse quelques sons inarticulés.

Le *lendemain* 18 *octobre*, on trouve dans le pansement des fragments incontestables de matière cérébrale. Il existe de la *parésie faciale droite*. Mais il n'y a aucune paralysie des membres. Le malade se lève seul, va aux cabinets, prend seul son urinal de la main droite. Pas de symptômes de réaction méningée. Le malade est droitier. L'examen de la fonction du langage est et sera difficile pendant très longtemps à cause de la rapidité avec laquelle s'épuise l'attention du malade. Il comprend et exécute parfaitement les ordres comme : ouvrez la bouche, faites le gros dos, mettez la main gauche, puis la main droite sur le nez. La parole spontanée est nulle, se réduit à l'énonciation de son nom. Impossible, à cette date, de se renseigner sur la lecture. Dans la plaie,

qu'on a débridée largement, on a trouvé de nouveau des fragments de matière cérébrale. La température s'élève à 39°2 le soir.

Le 19 *octobre*, pas de modifications, mais la température s'élève à 38°6.

Le 20 *octobre* au matin, la température restant élevée, on pratique sous anesthésie chloroformique une trépanation : un fragment de la table interne profondément enfoncé dans le cerveau est extrait sans difficulté et on résèque à la pince-gouge des fragments osseux adhérents au pariétal.

A travers deux orifices dure-mériens s'échappe la valeur d'au moins une cuillerée à soupe de matière nerveuse en bouillie. Drainage par deux mèches.

Suites opératoires. — Dès le soir, la température tombe à 37°4 et s'y maintient, la cicatrisation fut cependant lente à se faire et ne fut complète que le 10 janvier.

Le 21 octobre. — Répond par le monosyllabe « oui » à toutes les questions qu'on lui pose; mais il écrit correctement son nom sur notre demande, et fait même correctement l'addition 327 + 548.

Le 24 octobre. — Le blessé répond pertinemment aux questions qu'on lui pose par oui et par non, mais ne fait aucune phrase. Il comprend parfaitement tout ce qu'on lui dit.

Le 31 *octobre.* — Le blessé dit spontanément « ça va mieux »; il écrit son nom et il écrit spontanément son adresse en réponse à une question verbale.

A partir de ce jour, la guérison fait des progrès rapides. Le malade commence à bâtir des phrases. Bien des mots lui manquent, mais il suffit de les prononcer devant lui pour qu'il puisse de nouveau les prononcer et s'en souvienne désormais.

Le 12 *novembre.* — On lui place dans la main différents objets qu'il reçonnaît et nomme, mais non sans difficulté; quelquefois même il n'y parvient pas, mais sa mimique exprime nettement qu'il se rend bien compte de l'imperfection de son élocution. On lui demande sur quel arbre pousse la rose? « Sur un rolier... un rocliier... un rosier ». — Dans la lecture, la compréhension est parfaite, mais certains mots ne peuvent être prononcés.

L'amélioration fera désormais de rapides progrès. Il ne subsiste plus aujourd'hui qu'un certain défaut dans la prononciation, qui donne au malade un accent à la fois un peu enfantin et exotique.

Un autre phénomène que nous voulons signaler et qui existe depuis le début est une zone d'anesthésie au toucher, à la piqûre, au froid et au chaud, étendue à toute la face palmaire du pouce et de l'index droits. Il ne ramasse qu'avec peine une épingle avec ces deux doigts; il n'y parvient pas s'il ferme les yeux pendant la tentative. Il ne perçoit pas les changements de position passifs qu'on leur imprime. Mais si on place dans une position donnée le pouce et l'index gauches, il peut placer ceux de droite dans la même position les yeux étant fermés. Les mouvements s'exécutent cependant avec une force presque égale des deux côtés, et nous avons vu qu'il n'a jamais cessé de se servir de sa main droite.

La paralysie faciale a presque complètement disparu. Actuellement il persiste dans la région pariétale gauche une perte de substance osseuse mesurant 8 centimètres d'avant en arrière, haute de 3 centimètres 5, ayant la forme d'un croissant dont l'extrémité antérieure se trouve à 7 centimètres sur une perpendiculaire élevée sur une ligne passant par le bord supérieur du zygoma et en un point situé à 5 centimètres de l'intersection de cette ligne et du bord libre de la partie antérieure de l'hélix. L'extrémité postérieure se trouve sur un plan un peu moins élevé que l'antérieure. Une distance de 7 centimètres 5 sépare le bord convexe supérieur de la suture sagittale; une distance de 8 centimètres sépare le bord inférieur de la ligne zygomatique.

Cette observation est intéressante à divers points de vue. Il ne paraît pas contestable que l'intervention chirurgicale a eu dans le cas présent l'effet le plus favorable. Elle a permis un nettoyage complet du foyer de fracture. Elle a surtout assuré l'élimination de la matière cérébrale contuse qui serait devenue rapidement le point de départ d'une méningo-encéphalite mortelle. La température est redescendue à 37°,4 le soir même de l'opération et la guérison opératoire s'est poursuivie sans incident.

Le tableau clinique nous a paru être celui d'une aphasie motrice pure (anarthrie de Pierre Marie). On sait, en effet, que les neurologistes désignent sous ce nom, ou encore sous le nom d'aphasie motrice sous-corticale, le syndrome caractérisé par l'impossibilité plus ou moins complète de prononcer les mots, de parler, sans qu'il existe de paralysie de la langue ni des différents muscles qui concourent à la phonation et sans qu'il existe de trouble de l'écriture ni de la compréhension du langage parlé ou écrit (ni surdité ni cécité verbales).

Sans doute, au début, l'ensemble était dominé par des symptômes d'obnubilation intellectuelle dus à la commotion cérébrale, et la fatigue rapide de notre blessé gênait beaucoup l'analyse de la fonction du langage. Mais nous avons vu qu'il pouvait écrire son nom et celui de son pays natal; nous avons pu lui faire faire une addition le lendemain même de l'intervention, malgré une aggravation légère, et d'ailleurs passagère, des troubles du langage. Toutefois, on pourrait soutenir qu'un certain degré de cécité verbale transformerait cette aphasie motrice pure en une aphasie du type Broca. Mais il était bien difficile de faire la part de l'inattention et de la fatigue dans la recherche de ces troubles délicats, au moins pendant les premiers jours. En tout cas, la suite de l'obnubilation montre bien qu'ils ont été fort éphémères, si tant est qu'ils aient existé comme symptômes d'aphasie. Nous attachions beaucoup d'importance à préciser ce point. La plupart des neurologistes admettent en effet avec Pierre Marie que la différence de pronostic

est grande entre les cas d'aphasie qui s'accompagnent de troubles de la compréhension du langage parlé ou écrit, de surdité ou de cécité verbales, et ceux où le déficit est purement moteur. Dans les premiers la rééducation est fort douteuse; dans les seconds on peut compter sur une rééducation ou une guérison plus ou moins rapide. Nous n'avons pas hésité dans notre cas à faire prévoir aux élèves du service une récupération fonctionnelle complète et nous avons pu de jour en jour leur en faire constater les progrès.

Nous aurions aimé pouvoir préciser quelles lésions le traumatisme avait déterminées sur notre blessé. Tout ce que nous pouvons affirmer, c'est qu'elles devaient être assez profondes, puisque le malade a perdu dans son pansement la valeur de deux ou trois cuillerées à café de substance nerveuse et qu'il s'en est écoulé deux ou trois fois autant au moment de la trépanation. Quelle circonvolution a le plus souffert? Voilà ce qu'il ne nous est pas possible d'indiquer. Toutefois, en superposant un schéma de la brèche osseuse créée sur la voûte cranienne de notre blessé par le traumatisme accidentel et opératoire aux schémas classiques de topographie cranio-cérébrale, on voit que la perte de substance de la paroi cranienne répond surtout à la partie postéro-inférieure du lobe frontal, traverse la zone rolandique et se termine en arrière sur le lobe pariétal, la scissure de Sylvius et la partie moyenne de la première circonvolution temporale.

Le pied de la 3e circonvolution frontale gauche a-t-il été lésé? Nous ne pouvons le dire. L'extrémité antérieure de la perte de substance répond cependant à peu près à la projection sur la paroi cranienne du centre de Broca. D'ailleurs, la paralysie faciale droite qu'a présentée notre malade dépend sans nul doute de la lésion de la zone rolandique, au niveau du centre facial. Celui-ci « occupe l'opercule rolandique, le quart inférieur des circonvolutions rolandiques et le pied d'insertion de la 3e circonvolution frontale » (Dejerine). De plus, c'est à une lésion de l'écorce rolandique, au niveau du centre du pouce, qu'on est en droit d'attribuer l'anesthésie que nous avons signalée sur le pouce et l'index droits de notre blessé. Dejerine localise ce centre du pouce immédiatement au-dessus du genou de la scissure de Rolando, dans les circonvolutions frontale et pariétale ascendantes, à peu près à la hauteur du deuxième sillon frontal. Enfin, le siège des lésions permet de supposer qu'elles aussi, l'insula et la zone lenticulaire de Pierre Marie, ont été plus ou moins atteintes.

Notre cas ne peut donc pas, faute de vérification anatomique précise, servir à la solution du débat toujours ouvert sur les lésions de l'aphasie. Cependant, il semble que la zone de Wer-

nicke soit restée intacte en arrière des lésions, et cette notion cadre bien avec le tableau d'aphasie motrice pure que nous avons constaté.

Présentation de pièce.

Pièce d'hydronéphrose.

M. Routier. — J'ai l'honneur de présenter à la Société cette pièce qui provient d'une malade chez laquelle depuis treize ans il se produisait des crises d'hydronéphrose à gauche.

Deux points me semblent devoir être mis en lumière. D'abord la cause de cette hydronéphrose; en second lieu, son anatomie pathologique.

La malade raconte qu'à l'âge de 11 ans elle fit une chute d'un premier étage; sans avoir dû s'aliter immédiatement, elle conserva depuis une douleur presque constante du côté de son rein gauche.

Ce n'est que dix ans plus tard qu'elle a une première crise d'hydronéphrose. Les crises se sont succédées d'abord à intervalles éloignés, puis elles se sont rapprochées, et ces derniers temps elles étaient plus fréquentes en même temps que la tumeur paraissait plus grosse.

Sa dernière crise remonte au 28 février; elle est venue dans mon service le 6 mars; sa tumeur était bien grosse comme un utérus gravide à terme.

Ses crises étaient des plus classiques, telles qu'on en lit la description dans les traités de pathologie.

Nous avons assisté à la dernière débâcle urinaire, mais elle n'a pas été complète, il est resté une tumeur presque du volume de la tête d'un fœtus à terme.

Le rein droit légèrement abaissé était facile à palper, et l'analyse de l'urine nous a donné des quantités normales et d'urée et de chlorure.

J'espérais pouvoir chez cette malade conserver le rein et faire une suture de l'uretère sur un bassinet rétréci.

J'ai mis la tumeur à nu; le vestige du rein que je vous présente occupait la partie supérieure de la tumeur, était haut sur le côté et y était fixé. L'hydronéphrose était inféro-antérieure et interne.

Je l'ai ponctionnée et vidée; j'ai vu alors l'uretère qui avait à peine le volume d'une radiale au poignet, j'ai pu cathétériser cet

uretère avec une bougie n° 6. Mais pendant cette manœuvre il s'est rompu au ras du bassinet dilaté; la bougie avait bien pénétré de 18 centimètres et sans effort.

Etant donné le petit calibre de l'uretère d'une part, le piteux état de la substance rénale de l'autre, fort de l'examen du rein droit qui m'a paru normal, j'ai pratiqué la néphrectomie. Cet uretère s'insérait assez loin du pôle inférieur de la tumeur, de telle sorte qu'il était d'autant plus aplati et coudé que l'hydronéphrose grossissait.

Quel était le point de départ, la cause du début des accidents? je l'ignore et n'ai pu en saisir le mécanisme.

Ce qui restait du rein était haut, adhérent, de sorte que le trauma ancien auquel la malade rapportait volontiers sa maladie ne me paraît pas non plus bien suffisant comme explication, car il n'y avait pas là un rein abaissé ni flottant.

L'uretère n'était ni adhérent ni coudé par un organe quelconque et ne présentait pas de rétrécissement particulier; seul son calibre général était minime.

La malade est guérie.

La prochaine séance de la Société est remise au 21 avril.

Le Secrétaire annuel,

LEJARS.

Paris. — L. MARETHEUX, imprimeur, 1, rue Cassette.

SÉANCE DU 21 AVRIL 1909

Présidence de M. Rouxeau.

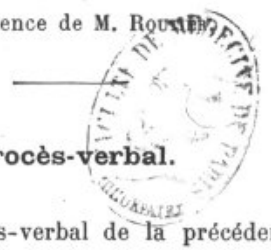

Procès-verbal.

La rédaction du procès-verbal de la précédente séance est mise aux voix et adoptée.

Correspondance.

La correspondance comprend :

1°. — Les journaux et publications périodiques des deux dernières semaines.

2°. — Une lettre de M. Picqué, s'excusant de ne pouvoir assister à la séance.

3°. — Une note de M. Vincent (d'Alger), intitulée : *Fracture extra-capsulaire du col fémoral à trois fragments.*

4°. — Une observation de *Pseudomyxome péritonéal d'origine appendiculaire*, de M. Chavannaz (de Bordeaux).

5°. — Deux diplômes de grand prix à l'Exposition internationale de Milan, pour la publication des *Bulletins de la Société de Chirurgie.*

6°. — Un travail de M. Capolesco (de Bucarest), intitulé : *Quatre cas de chirurgie pulmonaire d'urgence.* — M. Delorme, rapporteur.

7°. — Un congé est accordé à M. Walther, pendant la durée du concours du Bureau central.

Communications

Fracture extra-capsulaire du col fémoral à trois fragments,

par M. le professeur E. VINCENT (d'Alger),
membre correspondant de la Société.

J'ai l'honneur de soumettre à la Société de Chirurgie une observation de fracture extra-capsulaire du col du fémur à trois fragments, analogue aux faits déjà présentés par nos collègues MM. Chaput et Potherat.

Voici les détails de cette observation tels qu'ils ont été rédigés par mon interne, M. Costantini :

Mohamed ben Mohamed, âgé de trente-six ans, journalier, est un homme vigoureux, fortement musclé ; il entre le 2 février 1909 dans le service de la clinique chirurgicale de M. le professeur Vincent. Le même jour il a été victime d'une agression : il a été poussé brutalement alors qu'il se trouvait en haut d'un escalier : il tombe sur le côté droit et franchit ainsi quinze ou seize marches. Arrivé au terme de sa chute, il constate qu'il lui est impossible de se relever parce que le membre inférieur droit lui refuse tout service.

A son entrée à l'hôpital, le blessé se plaint de ne pas pouvoir remuer la jambe droite ; celle-ci est en rotation externe bien accusée. Il existe un raccourcissement de trois centimètres ; lorsqu'on essaie de corriger la rotation en dehors, on détermine au niveau de la hanche une vive douleur ; il en est de même à la percussion du talon. A l'examen de la hanche, on trouve au niveau de la face externe du grand trochanter les traces d'une ecchymose : le grand trochanter est lui-même étalé, élargi et surélevé ; il est douloureux à la percussion. La tête fémorale occupe sa position normale ; il est impossible d'obtenir de la crépitation osseuse ; la rotation externe du membre paraît d'ailleurs irréductible, l'engrènement des fragments devant être très solide.

La radiographie montre l'existence d'une fracture extra-capsulaire à trois fragments de l'extrémité supérieure du fémur droit. Sur le bord supérieur du grand trochanter existe une encoche profonde continuée par un trait qui isole en un fragment la tête et le col du fémur ; celui-ci est horizontal, ce que dénote sa comparaison avec le col du côté opposé, dont la radiographie montre

l'obliquité normale. Le petit trochanter est totalement détaché de l'épiphyse fémorale et constitue le second fragment ; le troisième est formé par la diaphyse fémorale et la partie externe du grand trochanter.

Comme traitement, on a fait de l'extension continue et assez rapidement on y a ajouté du massage et de la mobilisation ; au bout de trente jours, on a permis au blessé de se lever en se servant de béquilles. Le pied a toujours conservé de la rotation externe, le grand trochanter reste élargi et surélevé; son bord supérieur dépasse de trois centimètres la ligne de Nélaton-Roser.

Je joins à cette observation deux radiographies permettant de voir assez nettement les lésions qui viennent d'être décrites.

Pseudo-myxome péritonéal d'origine appendiculaire,

par M. G. CHAVANNAZ (de Bordeaux), membre correspondant.

M. X..., âgé de trente-cinq ans, nous est adressé par notre collègue, le professeur agrégé Sabrazès, pour une tuméfaction de la fosse iliaque droite.

Le père du malade est vivant et bien portant. Sa mère a succombé sans qu'on puisse avoir de renseignements précis sur la cause de la mort. Pendant son enfance et son adolescence, X... n'a pas eu d'accidents morbides dignes d'être signalés. Arrivé à l'âge d'homme, il a contracté la syphilis qui a été régulièrement soignée.

A vingt et un ans, le patient a éprouvé une douleur dans le côté droit de l'abdomen et a dû s'aliter pendant deux ou trois jours, mais il n'a pas pris l'avis d'un médecin.

A trente ans, les accidents douloureux sont revenus dans la même région et ont duré cinq jours; le ventre a été un peu ballonné.

A trente et un ans, nouvelle période douloureuse durant six jours; il n'y a pas eu de vomissements et pas de fièvre.

Un an plus tard, une nouvelle crise s'est manifestée avec une intensité plus grande. A partir de cette époque, la constipation s'est installée. Les selles sont devenues difficiles et ont été constituées par des matières sèches de forme irrégulière.

Le malade a alors été soigné pour une dilatation de l'estomac ; on l'a mis au régime sec, et il a perdu vingt kilogrammes en deux mois.

En mars 1903, âgé alors de trente-trois ans, X... est venu consulter à Bordeaux le Dr Sabrazès; sa faiblesse était considérable, il avait fréquemment des syncopes. Notre collègue a constaté une dilatation de l'estomac avec entéro-colite. Il a conseillé la suppression de toute médication, des lavements alimentaires et, comme régime, des viandes blanches. Le malade a suivi ce traitement; il a fait en plus une saison à Aulus, où il a reçu une série de piqûres de calomel. Sous l'influence de ces divers moyens, la situation du patient s'est améliorée.

Au mois de décembre 1903, une poussée douloureuse s'est produite dans le côté droit du ventre, durant sept jours, et accompagnée de fièvre.

A la fin de l'année 1904 a éclaté une nouvelle crise. Celle-ci a été violente; il y a eu un retentissement péritonéal très marqué; on a dû appliquer des sangsues et de la glace sur l'abdomen; les accidents ont duré un mois.

Le malade a été envoyé à Châtel-Guyon. Il présentait alors une tuméfaction dans la fosse iliaque droite, tuméfaction qui depuis a toujours persisté.

Une nouvelle atteinte du mal s'est produite en novembre 1904 et a été relativement bénigne.

Quand nous examinons le sujet en juin 1905, nous notons les détails suivants : X... est un homme très amaigri, au teint jaunâtre; le ventre est ballonné.

A la palpation, on trouve dans la fosse iliaque une tumeur du volume d'une grosse noix, douloureuse à la pression et légèrement mobile. Les selles sont irrégulières et constituées par des matières aplaties recouvertes de glaires. Le toucher rectal est négatif. L'estomac est distendu.

Tenant compte des constatations cliniques et de l'histoire du malade, nous portons le diagnostic d'appendicite à répétition. Cependant le volume de la tumeur, la marche relativement lente de l'affection, l'amaigrissement du sujet nous fait faire des réserves pour une origine tuberculeuse de l'inflammation du processus vermiforme.

L'analyse des urines ne montre ni sucre, ni albumine. Le 12 juillet 1905 nous intervenons. L'incision de Jalaguier nous permet de découvrir rapidement un appendice ayant le volume d'un doigt d'adulte. Il adhère au cæcum et à l'angle iléo-cæcal. Au niveau de cet angle, il y a une tuméfaction du volume d'une belle noix. Notre première impression est qu'il s'agit d'un néoplasme malin; mais, en détachant doucement l'appendice, nous voyons saillir plusieurs petites sphères parfaitement régulières de coloration ambrée. Elles proviennent d'une loge de forme

vaguement prismatique, triangulaire, comprise entre l'appendice en avant, le cæcum et la fin de l'iléon en arrière. L'appendice détaché de ses adhérences et rabattu en dehors, la loge se montre pleine d'un nombre considérable de ces sphérules dont le volume varie de celui d'un grain de millet à celui d'un tout petit pois. Elles sont un peu agglutinées entre elles, à la façon des œufs d'écrevisses.

L'appendice ligaturé à sa base est sectionné. Son moignon, après thermocautérisation, est enfoui sous une suture séro-séreuse. La paroi abdominale est refermée, en laissant la place d'un drain qui est maintenu pendant quarante-huit heures.

La réunion se produit *per primam*, et au bout de vingt-trois jours l'opéré peut quitter la maison de santé.

Depuis, l'état de notre malade s'est montré satisfaisant; il persiste pourtant encore un certain degré de colite muco-membraneuse.

L'appendice a été examiné par notre collègue Sabrazès, qui nous a remis la note suivante :

Appendice énorme (volume d'un doigt d'adulte) rempli de petits grains hyalins élastiques, formés de mucus concrété, ayant l'aspect des produits d'entérite muco-membraneuse. Les sphères périappendiculaires ont la même constitution.

Hypertrophie des glandes remplies de bouchons de mucus s'agglutinant dans la lumière. Volume considérable des follicules qui sont infiltrés de leucocytes polynucléés.

Traînées lymphocytiques dans les diverses couches de l'organe, le long des lymphatiques et des veinules, jusque dans la séreuse où se trouvent des foyers inflammatoires assez récents.

On ne trouve pas de follicules tuberculeux dans les coupes.

L'exubérance de la couche glandulaire confine à l'adénome sans évolution néoplasique maligne.

En somme, nous nous sommes trouvé en présence d'un appendice chroniquement enflammé présentant une hypertrophie de ses glandes distendues par du mucus. Dans la lumière de l'appendice et aussi dans l'angle iléo-cæcal se rencontraient de nombreuses petites sphères transparentes constituées par du mucus concrété.

Nous n'avons pu découvrir le point par lequel le mucus appendiculaire avait pénétré dans le péritoine. Neumann a vu un diverticule muqueux écartant toutes les couches de l'appendice et faisant hernie dans la séreuse péritonéale; il pense que c'est au niveau d'un semblable diverticule que se fait la rupture.

De pareilles observations sont rares. Ces faits n'ont guère, à notre connaissance, été signalés en France. Étudiés tout d'abord

par Fränkel, en Allemagne, ils ont fait récemment l'objet d'une communication de Neumann à la Société de médecine de Berlin. Des deux observations présentées par cet auteur, l'une paraît à peu près superposable à la nôtre.

Quand la lésion affecte la disposition que nous avons rencontrée, le terme de pseudo-myxome n'est peut-être pas très heureux pour la désigner; il paraît beaucoup plus justifié pour les cas dans lesquels la matière muqueuse forme un bloc homogène très considérable.

Ce terme de pseudo-myxome peut pourtant être maintenu, car, disposée sous forme de sphères ou, au contraire, en masse amorphe, la matière muqueuse semble bien reconnaître une même origine glandulaire.

En pénétrant sur le terrain de l'hypothèse, il est permis de penser que le mucus passant lentement et difficilement à travers une perforation minuscule de l'appendice se dispose sous forme de sphères, tandis qu'accumulé tout d'abord dans le processus vermiforme distendu et se répandant brutalement, ensuite, dans le péritoine, grâce à une rupture ou à une perforation large de l'organe, il demeure en masse plus ou moins amorphe rappelant mieux le véritable myxome.

De l'anesthésie locale dans la réduction des luxations,

par M. E. QUÉNU.

Le 28 juillet dernier, je présentai une note à la Société de Chirurgie sur l'anesthésie locale par la cocaïne dans la réduction des fractures. Mon expérience se limitait alors à quinze malades; depuis, j'ai eu recours systématiquement à la cocaïne dans tous les cas où il y avait une réduction douloureuse à obtenir et je n'ai retiré de cette pratique que des avantages. Je disais en terminant ma communication que je n'avais pas d'expérience relativement à l'emploi de la cocaïne dans la réduction des luxations, mais qu'il était possible que l'anesthésie locale pût trouver là encore une heureuse application.

Or, depuis octobre, cette application de la cocaïne à la réduction des luxations a pu être réalisée quatre fois :

Une fois pour une luxation de l'épaule;

Deux fois pour une luxation du coude en arrière;

Une fois pour une luxation du pouce.

J'ai pu enfin, grâce à l'obligeance de mon collègue et ami Demoulin, réduire à la Charité une luxation de la hanche en arrière : cela fait un total de cinq luxations.

Deux observations, une du coude et une du pouce, appartiennent à mon assistant M. Duval.

Voici d'abord les observations de luxation du coude :

Obs. I. — *Luxation du coude gauche en arrière* (Duval).

X..., âgé de quarante ans, entre à l'hôpital Cochin le 20 février 1909, avec une luxation en arrière des deux os de l'avant-bras; l'avant-bras est en flexion à angle obtus; l'olécrane est très remonté au-dessus de la ligne tubérositaire de l'humérus.

On injecte au-dessus de l'olécrane à travers le triceps 3 centigrammes de cocaïne. Réduction très facile au coude et non douloureuse.

Obs. II. — *Luxation du coude gauche en arrière.*

Cet homme vigoureux, âgé de vingt-quatre ans, est tombé d'un deuxième étage hier soir. Nous le voyons aujourd'hui à 11 heures.

Gonflement assez considérable du coude; l'olécrane est à un travers de doigt environ au-dessus de l'épicondyle.

On injecte dans l'articulation une solution de cocaïne à 1 p. 200 : sur le côté externe de l'olécrane 2 centimètres cubes, sur le côté interne 2 centimètres cubes, et 2 centimètres cubes au-dessus de la cupule radiale, soit 3 centigrammes de cocaïne.

La réduction est facile, et le malade s'écrie : « Ça y est déjà; je n'ai rien senti ».

Obs. III. — *Luxation dorsale du pouce droit* (Duval).

X..., quatorze ans, en descendant l'escalier se prend le doigt entre les barreaux de fer de la rampe d'escalier et « se le retourne ». Un médecin constate la luxation, essaie de la réduire en tirant dessus.

Le lendemain 2 mars le malade vient à l'hôpital Cochin, le doigt est parallèle à l'axe du métacarpien. Injection de 3 centimètres cubes de cocaïne à 1 p. 200 sur le milieu de la face dorsale, de 1 centimètre cube sous la phalange luxée, de 1 centimètre cube dans chaque ligament latéral, soit 2 centigrammes et demi de cocaïne.

Réduction extrêmement facile, sans aucune douleur.

Obs. IV. — *Luxation intracoracoïdienne de l'épaule droite.*

Mme V..., âgée de cinquante-neuf ans, blanchisseuse, entre salle Lorain le 17 mars. Le 15, elle a été renversée par un cycliste. Le bras étant écarté du tronc, elle souffre beaucoup dans l'épaule et le bras, sa main est complètement engourdie. Nous observons tous les signes d'une luxation de l'épaule en avant et en dedans. On ne peut atteindre que difficilement, même en levant fortement le bras en abduction, la tête humérale. Les mouvements communiqués déterminent une crépitation rude qui avait fait croire à un des internes qu'il exis-

tait une fracture; nous avons donc affaire vraisemblablement à une luxation intracoracoïdienne.

Injection de 6 centimètres cubes d'une solution à 1 p. 100 de cocaïne :

1° A travers le deltoïde dans la cavité articulaire;

2° Au niveau du grand pectoral;

3° Au niveau du grand dorsal.

Réduction facile; un aide tire légèrement sur le bras en abduction modérée, sans contre-extension; la tête se déplace, est alors sentie dans le creux de l'aisselle et repoussée directement. Aucune douleur pendant la traction et la réduction, aucune tension du deltoïde. La douleur, ou plutôt une sensibilité douloureuse non comparable aux souffrances antérieures à la réduction, reparaît une heure après celle-ci.

Obs. V (1). — *Luxation ischiatique gauche.*

J... Th..., âgé de vingt-neuf ans, terrassier, très vigoureux, très musclé, est apporté le 15 mars 1909 à la Charité pour un accident qui lui est arrivé quelques heures auparavant.

Il travaillait debout sur une échelle dans un puits du Métropolitain, quand l'échelle étant venue à glisser il tomba d'une hauteur de 7 à 8 mètres. Il ne s'est pas rendu compte exactement de la façon dont il a touché le sol, il ne put se relever ni faire un mouvement, et on dut le porter jusqu'à l'hôpital vers trois heures.

M. Demoulin, le chef du service, et moi étions ensemble juges d'un concours à la Charité.

M. Demoulin me fit voir le blessé et voulut bien me le confier.

Les épreuves du concours terminées, nous allâmes donc voir le malade. Sous l'influence d'une piqûre de morphine, celui-ci était assez calme à la condition de ne pas le bouger. La cuisse gauche était en flexion (angle de 110° à 120° avec le tronc) en rotation interne et en adduction; la face interne du genou gauche reposait sur la face antérieure de la cuisse droite.

La fesse était très augmentée de volume, et on y sentait une saillie tendant la peau et en avant de laquelle il existait une dépression. La saillie osseuse avait son extrémité supérieure à 45 millimètres au-dessus de la ligne unissant l'épine iliaque antérosupérieure à l'ischion. Toutes ces explorations sont douloureuses, et aucun mouvement de la cuisse sur le bassin n'est possible.

Le blessé ayant été couché sur le dos sur un matelas posé par terre, et toute la région de la fesse ayant subi le nettoyage réglementaire au savon et à l'éther, nous injectons, à l'aide d'une longue aiguille, 6 centimètres cubes de novocaïne à 1/2 p. 100 : 4 centimètres cubes sont injectés au voisinage de la tête fémorale et 2 centimètres cubes dans la cavité cotyloïde.

Voici comment s'est opérée la réduction :

La cuisse est fléchie à angle droit et tenue par un aide qui exerce une traction verticale pendant que moi-même j'exerce une traction

(1) L'observation nous a été obligeamment remise par M. Wolfrom, interne du service de M. Demoulin.

horizontale sur la racine de la cuisse tendant à écarter la tête de la cavité; après cinq à six minutes, le déclanchement se produit; cette réduction obtenue avec un aide occasionne très peu de souffrances, celles-ci disparaissent tout à fait avec la réduction.

Le 25 mars, soit dix jours après, le malade se lève et s'assied, il ne marche pas encore.

En résumé voici cinq luxations diverses dont nous avons opéré la réduction après cocaïnisation du foyer traumatique, sans infliger de grandes douleurs aux malades et avec une facilité réellement exceptionnelle. Je sais bien que dans deux cas il s'agit de luxations du coude en arrière et que la réduction en est d'habitude des plus aisées; néanmoins, là encore, nous avons remarqué une différence de facilité et surtout d'absence de réaction douloureuse.

Mais, dans les trois autres cas il s'agissait de luxations dont la réduction comporte certaines difficultés et beaucoup de douleurs.

La luxation du pouce était devenue complexe, grâce aux tentatives infructueuses de réduction antérieures. La luxation de l'épaule datait de trente-six heures, la tête en position intra-coracoïdienne était fixe, comprimait douloureusement le plexus brachial; enfin, je n'ai pas besoin d'insister sur l'effort que nécessite habituellement la réduction d'une luxation de la hanche, sur la résistance offerte par les muscles puissants du bassin qu'on a coutume de surmonter par l'anesthésie générale.

A ces cinq observations, je puis en ajouter deux autres qui m'ont été remises ce matin. Dans l'une, de M. Saiget, interne de M. Schwartz, il s'agit d'une luxation du pouce observée à la Pitié en octobre dernier. On injecta 3 centimètres cubes de cocaïne à 1 p. 100. La malade ne ressentit rien autre chose qu'un léger ressaut.

Dans l'autre, il s'agit d'une luxation de l'épaule survenue mardi dernier, chez un homme de cinquante ans, à la suite d'une chute de bicyclette. Mes internes Elliot et Houzel injectèrent 2 centimètres cubes dans la portion externe du grand pectoral, 2 centimètres cubes dans le foyer articulaire, 1 centimètre cube dans le sus-épineux et dans le sous-épineux près de leur insertion humérale.

La réduction fut obtenue facilement et sans douleurs par une traction exercée dans l'abduction.

La petite expérience que j'ai acquise (1) me porte à penser qu'il n'existe vraisemblablement pas de luxation qui ne puisse bénéficier de l'anesthésie cocaïnique et être réduite sans anesthésique général.

(1) Depuis mercredi j'ai eu l'occasion de réduire à la cocaïne une luxation du coude en arrière.

Facilité pour le chirurgien, diminution ou suppression de la douleur pour le malade, tels sont les avantages que je mets en avant. Comment doit se faire l'anesthésie locale ?

Et d'abord, je n'insiste pas sur le choix de l'anesthésique. Six fois on a utilisé la cocaïne, une fois la novocaïne. Les injections ont été poussées dans la cavité articulaire, et, quand cela était possible, au niveau des ligaments ou tendons périarticulaires. Nous avons été guidé par cette idée que la réaction musculaire, que la contracture, avait sa source principale moins dans la compression des parties molles par l'os luxé que dans le traumatisme même de la capsule, dans sa déchirure et son tiraillement, voilà pourquoi nous avons systématiquement injecté la solution dans la cavité articulaire.

Il est facile, d'ailleurs, une fois cette première injection faite, d'explorer la tension des muscles autour de l'articulation et de compléter l'anesthésie par des injections supplémentaires, soit dans les insertions tendineuses, soit dans les muscles.

Il est essentiel que la peau du malade soit rigoureusement préparée et que le matériel d'injection soit, bien entendu, rigoureusement asepsié. Nous n'avons, du reste, jamais observé d'incidents à la suite d'un nombre considérable d'injections de cocaïne faites dans les foyers de fracture et, en particulier, dans les fractures de Dupuytren, où une partie de l'injection pénètre dans l'articulation tibio-tarsienne.

Pour conclure, les résultats obtenus dans la réduction des luxations, bien qu'en petit nombre, me paraissent devoir nous encourager à persévérer dans cette voie.

M. Guinard. — Je souscris absolument à ce que vient de dire M. Quénu. Depuis sa communication ici, je n'ai jamais manqué d'employer l'anesthésie cocaïnique pour la réduction des fractures de jambe et notamment des fractures de Dupuytren. Deux fois seulement, j'ai agi ainsi pour la luxation de l'épaule et avec le plus grand succès. Je ne saurais trop dire assez combien je crois cette méthode appelée à rendre les services les plus grands. Cependant, je dois ajouter qu'il faut songer à la possibilité d'infecter le foyer traumatique en faisant ces injections anesthésiantes, et, chaque fois que je les ai pratiquées, je n'ai pu me défendre d'une certaine appréhension à ce point de vue. D'autant plus que pour certaines fractures « de la rue », on a affaire à une peau plus ou moins offensée, couverte de phlyctènes, incrustée de boue, etc., et il est presque impossible, à cause de la douleur, de faire les brossages, les savonnages nécessaires pour obtenir l'asepsie parfaite de la région. L'aiguille pourrait s'infecter en perforant une

peau insuffisamment préparée, et ce serait un vrai désastre si elle venait à inoculer le foyer de la fracture. Je n'ai jamais observé le moindre accident de ce genre dans mes nombreuses observations, mais je crois bon d'attirer l'attention sur ce petit point de technique.

Quant au siège des injections, j'avoue que je ne me suis pas préoccupé de viser telle ou telle région anatomique : j'injecte un peu au hasard tout autour du foyer traumatique et au centre même de ce foyer.

M. QUÉNU. — Je ne saurais que souscrire, de mon côté, aux recommandations qui viennent d'être formulées par M. Guinard. Je crois, d'ailleurs, qu'il ne faut point exagérer la difficulté, même dans les cas de fractures de Dupuytren, lors de peau souillée et de phlyctènes : il suffit de prendre une longue aiguille, et de choisir, pour la ponction, un point intermédiaire aux phlyctènes et aux érosions, que l'on prépare par le lavage à l'éther et, de plus, par l'imprégnation à la teinture d'iode; on fait alors glisser l'aiguille sous la peau jusqu'au niveau où l'injection doit être pratiquée.

Si j'additionnais les fractures auxquelles le procédé a été appliqué jusqu'ici dans mon service, j'en trouverais bien 40 ou 50; or, jamais nous n'avons observé le moindre incident.

Rétraction bilatérale de l'aponévrose palmaire (maladie de Dupuytren), d'origine tuberculeuse,

par M. ANTONIN PONCET.

J'ai reçu hier, de M. le Dr Bernard, inspecteur général du Service de santé de la marine, la très intéressante observation que voici (1) :

T..., journalier, cinquante et un ans, vingt ans de service.

Antécédents héréditaires. — Père mort d'apoplexie. Mère vivante. Frères et sœurs tous vivants, bien portants.

Antécédents pathologiques. — N'a jamais été malade avant l'âge de quarante-trois ans.

A été atteint en avril 1899 d'une *pleurésie* du côté gauche, attribuée à un refroidissement (cet ouvrier, en sueur, a été exposé à un violent

(1) Observation recueillie par le Dr Roux-Freissineng, médecin général de 1re classe.

courant d'air sous une pluie froide). Est entré vingt jours après sa maladie à l'hôpital X..., où on lui fit trois ponctions successives évacuant en tout 3 litres et demi de liquide. Est resté soixante-six jours en traitement à l'hôpital. A sa sortie, congé de convalescence de trois mois.

Dit avoir éprouvé pendant cinq ans des douleurs dans l'hémithorax gauche, à sa partie inférieure. N'a jamais toussé.

Ne se ressent plus de sa pleurésie depuis deux ans.

Pendant son séjour à l'hôpital, alors qu'il était en traitement pour pleurésie, douleurs vives accusées par T... dans la colonne vertébrale, au niveau des vertèbres lombaires. Les médecins traitants ont constaté une déviation de la colonne vertébrale à ce niveau et diagnostiqué un mal de Pott. A été traité par des pointes de feu. Pendant plus de deux années a souffert continuellement au niveau de ces vertèbres, jusqu'à l'apparition d'un abcès par congestion survenu en octobre 1901.

Le 26 janvier 1901 tombe d'une échelle, chute d'environ 2 mètres. Fracture du fémur consécutive à cet accident. Vingt et un mois de traitement avant la guérison définitive. Raccourcissement très marqué du membre inférieur gauche.

Le 27 octobre 1901, au réveil, s'est aperçu d'une tumeur du volume d'une orange environ à la partie supéro-interne de la cuisse droite. Le malade est rentré à l'hôpital X... une huitaine de jours après. Il y est resté six mois en traitement. On a ponctionné la tumeur, on en a retiré 1 litre un quart de pus, et cette ponction a été suivie d'une injection d'éther iodoformé. Le diagnostic d'*abcès par congestion* a été porté. Les douleurs vertébrales ont alors cessé.

Pendant l'hiver 1901-1902, le malade a été atteint d'albuminurie. Il a été soumis, pendant deux mois, au régime lacté (février-mars 1902), puis a vu survenir une éruption de pityriasis qui a duré deux mois environ.

Consécutivement à cette éruption, une sciatique double s'est manifestée (début brusque), affection dont le malade n'est qu'incomplètement guéri et dont il souffre encore par intervalles.

Deux ans et demi environ après le début de ces diverses manifestations tuberculeuses (vers le milieu de l'année 1903), T... a commencé à s'apercevoir d'une gêne dans l'extension de l'annulaire (des deux côtés) qui tendait, de plus en plus, à rester fléchi. Ce début de *rétraction d'aponévrose palmaire* n'a fait qu'augmenter progressivement. Aucune opération, aucun traitement.

En mars 1906, alors que T... était en traitement à l'hôpital Y... pour sciatique, il a constaté que ses testicules étaient augmentés de volume, durs, mais indolores. On lui a offert une opération qu'il a refusée. Il y a six semaines environ (juin 1908) une fistule s'est fait jour à la partie inférieure et médiane du scrotum, donnant issue à du pus.

Actuellement (28 juillet 1908). — Du côté de la poitrine : Rétraction de l'hémithorax gauche, à la base, plus particulièrement en avant et en dehors Quelques frottements à ce niveau. Rien aux sommets.

Testicules. — Lisses, non douloureux. Epididymes très augmentés de

volume des deux côtés. Lésions plus prononcées à droite; la fistule communique avec l'épididyme droit.

Cordon moniliforme des deux côtés.

La prostate n'a pas été explorée. Le malade n'accuse aucun trouble du côté de la vessie et des reins.

Aponévrose palmaire. — Cordon fibreux très saillant, s'étendant de chaque bord (interne et externe) de l'éminence hypothénar au milieu de la face palmaire de la première phalange de l'annulaire sur le tendon fléchisseur et se terminant à ce niveau par une petite tumeur de consistance fibro-cartilagineuse du volume d'un pois chiche environ légèrement aplatie. De chaque côté, l'annulaire est maintenu fléchi à 45 degrés environ.

Etat général bon. Appétit conservé. Digestions faciles. Jamais de fièvre le soir. Sueurs nocturnes intermittentes, localisées à la tête.

Je serai, Messieurs, sobre de commentaires.

Cette observation appartient à la catégorie des observations dont la valeur démonstrative s'affirme par la simple lecture.

La succession, l'enchaînement des manifestations pathologiques s'y trouvent tels qu'on ne peut leur refuser une même pathogénie.

Pleurésie d'abord, puis mal de Pott avec abcès, par congestion, etc., enfin, *rétraction bilatérale de l'aponévrose palmaire*, épididymite fistuleuse doivent bien, au nom de plus saine clinique, être rattachées, et cela en dehors de toute autre étiologie appréciable, à une seule et même cause, le virus tuberculeux.

Des faits de ce genre ne sont pas rares; mais nous en avons vu et publié plusieurs exemples. Ils nous ont permis d'affirmer qu'il existait des rétractions de l'aponévrose palmaire, aussi typiques qu'on peut le désirer, d'origine tuberculeuse (1).

La maladie de Dupuytren n'est-elle pas, du reste, un syndrome, des causes diverses, en particulier toxi-infectieuses, sont considérées, à juste titre, comme pouvant la produire. On ne voit vraiment pas pourquoi elle ne serait pas due, chez le malade du Dr Bertrand, à l'infection tuberculeuse?

Je m'en tiens à ces quelques réflexions.

M. F. Legueu. — Je demande à rapporter un fait qui a trait non à la rétraction de l'aponévrose palmaire, mais à la thèse générale que soutient M. Poncet sur les tuberculoses méconnues.

(1) Perdriret. Rétraction de l'aponévrose palmaire d'origine tuberculeuse. *Thèse* de Lyon, 1904.

A. Poncet et R. Leriche. Tuberculose inflammatoire à forme scléreuse. Scléro-tuberculeuse et diathèse fibreuse. *Acad. de méd.*, séance du 12 mai 1908.

Il s'agit d'un pied plat valgus douloureux double, que j'ai vu à Tenon, chez un jeune homme de dix-huit ans. Il avait les douleurs et les déformations caractéristiques du pied plat. Sa profession était à station verticale, et il paraissait donc bien qu'il s'agissait d'un pied plat des adolescents.

Mais il était de souche tuberculeuse ; il présentait sur le corps deux ou trois petites cicatrices qui paraissaient consécutives à des gommes tuberculeuses, et je me demandai si ce malade ne rentrait pas dans la catégorie des malades dont a parlé M. Poncet.

Je traitai cependant ce malade comme un pied plat ordinaire, par l'immobilisation plâtrée, sans aucun résultat pendant un mois ; puis après, par des injections de stovaïne dans les articulations médio-tarsiennes. Je n'eus aucun résultat et fus ainsi conduit à intervenir.

Je pratiquai des deux côtés une opération qui consista dans la résection en coin du bord antérieur du pied, de façon à avoir l'articulation du scaphoïde et de l'astragale, de la plus grande partie du scaphoïde. Je ne trouvai aucune altération visible ni sur les os ni sur les cartilages ; à peine sur la face inférieure de la tête de l'astragale un peu de dépoli.

Ce jour même, je priai mon chef de laboratoire, M. Verliac, de faire des inoculations avec ces pièces ; il m'objecta que cela ne donnerait probablement rien. J'insistai.

Quelques semaines après, j'appris qu'une inoculation avait été positive sur les sept qui avaient été faites.

Je demandai alors si le sang ne pouvait expliquer ce résultat positif ; on me répondit que les inoculations du sang ne donnaient jamais de résultat.

Cependant je faisais faire des coupes histologiques de ces os, qui paraissaient sains, et M. Verliac a fini par trouver, en quelques points discrets, des lésions disséminées auxquelles il ne manquait que le bacille pour être étiquetées tuberculeuses.

Voilà mon observation, et je demande à M. Poncet s'il garde ce fait pour sa thèse, ou si je dois le reporter dans la catégorie des ostéo-arthrites tuberculeuses vulgaires.

M. Antonin Poncet. — J'ai entendu, avec un très grand plaisir, M. Legueu. A propos de la pathogénie de la rétraction de l'aponévrose palmaire, il vient, dans son importante communication, de soulever une question connexe, celle du pied plat valgus douloureux, d'origine tuberculeuse. Ma satisfaction est d'autant plus grande, qu'il apporte des preuves, que l'on ne peut pas toujours donner, de la nature bacillaire des ostéo-arthrites du tarse qui conditionnent nombre de tarsalgies de l'adolescence.

C'est cette thèse que j'ai, en effet, défendu devant vous, il y a quelques mois, alors que j'étais seul, je crois, de mon avis, Messieurs.

Mes arguments, la plupart d'ordre clinique, quoique aussi empruntés, pour une large part, à l'anatomie pathologique, n'avaient pas eu le don de convaincre mes très honorables contradicteurs.

J'avais beau affirmer que la tuberculose inflammatoire était toute différente de la tuberculose classique, que tuberculose atténuée, fruste, elle était essentiellement caractérisée par des lésions d'inflammations banales, sclérosantes, hydropiques, etc., en un mot sans altération spécifique des tissus, que nos recherches nous avaient démontré que le critérium, bacillaire, expérimental, faisait alors défaut le plus souvent dans le rhumatisme articulaire tuberculeux par exemple, et qu'il ne fallait pas être absolu dans cet ordre d'idées..., on me répondait invariablement : « Montrez-nous des bacilles, donnez-nous des inoculations positives? »

Cette démonstration par le laboratoire, M. Legueu vient de la faire aujourd'hui, en nous racontant l'histoire d'un tarsalgique typique, qu'il avait opéré, et alors que l'inoculation de débris articulaires et osseux provenant de l'opération ont rendu un cobaye tuberculeux.

Ce résultat, si démonstratif au point de vue de la nature tuberculeuse de certains pieds plats, n'est pas fait pour m'étonner; mais vous comprenez, Messieurs, que je l'enregistre avec joie.

Je ne veux pas ouvrir un nouveau débat sur la pathogénie de la tarsalgie des adolescents, de la *maladie de Gosselin*, l'heure n'est pas encore *revenue*, et je ne pourrais que répéter ce que j'ai déjà dit, maintes fois, à la Société de Chirurgie.

En deux mots: le malade de M. Legueu, qui a eu, autrefois, des gommes tuberculeuses et qui, dans la suite, a présenté deux pieds plats valgus douloureux classiques, démontrés d'origine tuberculeuse par l'inoculation positive au cobaye (malgré les caractères exclusivement inflammatoires des lésions), vient complètement à l'appui des idées que je défends, et sur la tuberculose inflammatoire, et sur sa localisation fréquente sur les articulations du tarse, dans la maladie du pied, dite *tarsalgie des adolescents*.

Je le garde donc pour ma thèse, ainsi que me le demande notre collègue.

M. QUÉNU. — Je reconnais une grande part de vérité dans les idées défendues par M. Poncet, mais je m'étonne qu'il revendique si délibérément, à l'actif de sa thèse, l'observation de M. Legueu. Ce qui faisait la caractéristique et l'originalité des cas signalés par M. Poncet, n'était-ce point en réalité l'absence de signes nets, cli-

niques ou anatomo-pathologiques, démontrant la tuberculose? Dans sa doctrine primitive, et lorsqu'il nous décrivait le rhumatisme tuberculeux, n'insistait-il pas justement sur ce fait que la signature de la tuberculose était, en pareil cas, indéchiffrable par nos moyens d'investigation habituelle, et n'avait-il pas été jusqu'à parler de la faillite de l'histologie pathologique et de la bactériologie?

Or, voici que nous assistons aujourd'hui, non sans quelque surprise, à la réhabilitation de ces méthodes d'examen : c'est l'inoculation, en effet, c'est l'analyse histologique qui, dans le cas de M. Legueu, ont fourni la preuve de la tuberculose, et ce cas, nous dit M. Poncet, rentre de plain-pied dans le groupe de ceux qu'il étudie.

Et pourtant, ici, nous avons affaire à une affection dont la nature tuberculeuse se révèle par des lésions osseuses dûment particulières et surtout par la découverte du bacille. Il ne s'agit plus de réactions indifférentes et sans modalité définie, produites par les toxines : il y a des lésions spécifiques, il y a des bacilles; c'est une forme de tuberculose d'évolution spéciale, sans doute, discrète, fruste, plus malaisée à authentifier, si l'on veut, mais qui ne s'en reconnaît pas moins aux mêmes signes que toutes les autres.

M. Antonin Poncet. — L'étonnement de M. Quénu sur la facilité avec laquelle j'ai revendiqué, à l'appui de ma thèse, l'observation de M. Legueu, me surprend un peu. Notre collègue m'enferme, en effet, dans une formule anatomo-pathologique beaucoup trop exclusive.

J'ai pu dire, et je le répète encore avec la même conviction : souvent la tuberculose inflammatoire, surtout dans sa forme, sèche, scléreuse, ne fait pas sa preuve complète par l'histologie et par la bactériologie, et pas davantage, hélas! par l'expérimentation. Mais si ces moyens d'investigation ne sont pas habituellement positifs, il ne s'ensuit pas qu'on doive les laisser de côté. Il faut toujours y recourir, ainsi que nous l'avons fait, sans leur demander, cependant, plus qu'ils ne peuvent donner, comme à certains procédés de contrôle clinique : séro-réaction, épreuve du vésicatoire, ophtalmo-cuti-réaction, etc.

Positifs, en temps que constatation du bacille, et résultat de l'inoculation, ils lèvent tous les doutes sur la nature tuberculeuse des lésions; négatifs, ils ne sauraient aller à l'encontre d'un diagnostic clinique solidement établi.

Avec L. Dor et Leriche nous nous sommes longuement étendus sur ce genre de recherches, en particulier à propos de l'anatomie pathologique du rhumatisme tuberculeux (*Bulletin de l'Acad. de*

méd., 1906), et si nous avons pensé qu'en pareils cas il pouvait s'agir souvent de lésions toxiniques, c'est précisément parce que nous ne trouvions pas de bacilles et parce que l'expérimentation ne nous donnait rien.

Nous avons, d'autre part, mis, bien des fois, en relief cette notion histologique adéquate aux faits cliniques : que la gamme des lésions anatomiques de nature tuberculeuse était étendue, et qu'entre les deux termes extrêmes, le tubercule caséeux, par exemple, et la simple induration fibreuse, il y avait, microscopiquement, une chaîne ininterrompue d'altérations anatomiques, se rattachant les unes aux autres.

Il n'est donc pas étonnant qu'après avoir entendu l'observation si précise de M. Legueu, avec ses renseignements histologiques et expérimentaux, je me sois rallié, de suite, à sa conception pathogénique du pied plat valgus douloureux dont il nous a parlé.

Quant à l'expression de « faillite de l'histologie pathologique et de la bactériologie » que M. Quénu m'attribue, avec une pointe d'ironie, je l'ai certainement employée (sans l'avoir jamais écrite) et très probablement au cours des discussions de l'année dernière. Je ne fais aucune difficulté à le reconnaître, car n'aurais-je pas prononcé le mot : faillite, qu'il répondait bien à ma pensée et à une série d'observations dans le détail desquelles je n'ai pas à entrer. Dans tous les cas, je me hâte de retirer une telle expression, si on la juge choquante, par son sens trop commercial.

Je désire, cependant, ajouter qu'en matière de tuberculose, le mot ne change rien à la chose. Que sont devenus, en effet, comme caractéristiques des processus tuberculeux, et le tubercule, et le follicule, et la cellule géante ?... il serait dur d'insister. Pourquoi réclamer toujours des critériums histologique, bactériologique, etc., que de nouvelles recherches ont montrés instables et qui peuvent faire défaut? Pourquoi, également, ne pas reconnaître que c'est la clinique qui a révélé le rhumatisme tuberculeux et la tuberculose inflammatoire, alors que l'histologie continuait de nous immobiliser dans la tuberculose spécifique ?

M. Tuffier. — L'observation de notre collègue Legueu a trait à un pied plat tuberculeux, variété que tous nous connaissons et nous acceptons. Il est souvent de diagnostic difficile, surtout au début; longtemps même notre opinion peut rester indécise. Il y avait, pour ma part, dans cette observation, un symptôme important qui devait laisser l'avenir incertain ; c'est cette contracture qui n'a cédé à aucun mode de traitement. Il ne s'agissait pas d'une tarsalgie classique de Gosselin, mais d'une déformation permanente,

rebelle, indéfiniment tenace et nécessitant une intervention sanglante, réservée en général aux déformations sans contracture.

J'accepte parfaitement l'existence d'un pied plat tuberculeux, mais de là à regarder comme facteur pathogénique univoque de la tarsalgie, la tuberculose, il y a un abîme, que je me refuse absolument à franchir. Je connais trop, depuis 25 ans, d'enfants tarsalgiques devenus de superbes adultes sans aucune tare tuberculeuse.

M. Nélaton. — Je veux apporter à l'appui de la thèse de M. Poncet une observation se rapportant au rhumatisme articulaire tuberculeux. Cette observation, d'ailleurs complexe, montre qu'une poussée de synovite tuberculeuse peut se produire et disparaître sans laisser de traces, tout comme un rhumatisme articulaire aigu.

Il s'agit d'un homme de trente-trois ans que j'avais traité en 1894 et en 1895 à Tenon et à Saint-Louis pour une ostéomyélite du fémur ; ce garçon était sorti en 1895 complètement guéri et s'était admirablement porté jusqu'en 1908.

En septembre 1908, il entre dans mon service à Boucicaut, d'une part avec une épididymite suppurée, d'autre part avec une inflammation légère de la cicatrice fémorale due à la première opération. Sur le testicule comme sur la cicatrice on fait des applications chaudes.

30 *septembre*. — Le malade commence à se plaindre de vagues douleurs dans le bras gauche, puis le bras droit. D'abord localisées exclusivement au niveau de la région du coude, et réveillées seulement par les mouvements de l'articulation, ces douleurs envahissent successivement les épaules, les poignets et même les articulations du carpe, du métacarpe et des doigts.

Le premier jour, la température monte à 38°6.

Le 1er octobre. — Température, 39 degrés. Les douleurs deviennent plus violentes et sont réveillées par le moindre mouvement.

Les deux bras augmentent peu à peu de volume et le gonflement suit la marche de la douleur, c'est-à-dire que, commençant au niveau du coude, il s'étend progressivement à la région de l'épaule, à celle du poignet, pour envahir en fin de compte les articulations des doigts.

4-5 *octobre*. — Les deux membres inférieurs qui jusque-là étaient restés indemnes sont eux aussi envahis par les douleurs, d'abord les genoux, puis les articulations tibio-tarsiennes et peu après les articulations du tarse et du métatarse.

Le gonflement envahit peu à peu toutes ces différentes articulations,

7 *octobre*. — L'impotence fonctionnelle est absolument complète huit jours environ après le début de cette crise de rhumatisme.

Les articulations sont très tuméfiées, la peau garde sa coloration normale.

La moindre pression au niveau de toutes ces régions articulaires, au

niveau même des masses musculaires des membres, est très douloureuse. Le malade ne peut supporter la pression de ses draps que l'on soulève sur un cerceau au niveau des jambes, qu'il évite au niveau des bras en tenant ses membres supérieurs hors du lit.

Les sueurs sont extrêmement abondantes et il est nécessaire de changer la chemise du malade deux ou trois fois par jour.

Marche de la température curieuse à noter. — La température retombe à 37°6 dès le troisième jour, et nous la verrons pendant toute l'évolution de cette crise rhumatismale se maintenir à 38 degrés et au-dessous.

Au bout de quelques jours. le malade accuse des douleurs violentes au niveau de la colonne vertébrale et le moindre mouvement du tronc lui arrache des cris : il est obligé de garder dans le lit l'immobilité la plus absolue, ne pouvant même tourner la tête de peur de réveiller les douleurs occasionnées par ces rhumatismes vertébraux. Il accuse également à différentes reprises des points particulièrement douloureux au niveau de certains cartilages costaux, au niveau des articulations vertébro-costales, ce qui rend pénibles ses mouvements inspiratoires.

Dès le début de la crise rhumatismale, on met le malade au salicylate de soude à la dose de 4 grammes par jour pendant les quatre premiers jours. Voyant les douleurs augmenter et les articulations se prendre successivement les unes après les autres, on élève la dose à 6 grammes par jour. On enveloppe tous les membres de pansements ouatés imprégnés de salicylate de méthyle.

Le malade reste en état de crise fluxionnaire aiguë pendant une vingtaine de jours, c'est-à-dire jusqu'au 25 octobre environ. Pendant toute cette longue période, l'état des articulations reste le même, et, fait important, l'administration de ces fortes doses de salicylate de soude ne procure aucun soulagement au malade. C'est à cause de cela qu'à partir du 29 octobre, on lui donne du sulfate de quinine à la dose de 50 centig. par jour. L'état reste à peu près le même pendant une dizaine de jours après l'administration du sulfate de quinine et ce n'est que vers le 30 octobre que l'on note un commencement d'amélioration. Les membres supérieurs et inférieurs diminuent de volume, deviennent moins douloureux. Les sueurs sont beaucoup moins abondantes. Cette amélioration s'accentue de jour en jour. L'état général devient meilleur. l'appétit revient peu à peu, les urines augmentent et atteignent rapidement 1.500 et 2.000 centimètres cubes par jour.

Le 15 novembre, le malade est à peu près complètement remis de cette crise rhumatismale.

Le 20 novembre, le malade sort de son lit et, à partir de ce moment, il se lève et se promène.

Pendant cette attaque de rhumatisme, l'état du testicule est resté sensiblement le même. Il s'écoule tous les jours par la fistule cutanée un liquide séreux clair de moins en moins abondant. La glande est diminuée de volume, mais reste cependant plus volumineuse que la glande saine et conserve ses irrégularités. A la fin d'octobre, on recueille

aseptiquement du pus et on inocule un cobaye (injection intrapéritonéale).

Au niveau de la plaie fémorale persiste la fistule mentionnée plus haut, par laquelle s'écoule un pus clair et grumeleux en très petite quantité.

Notons aussi que pendant cette crise rhumatismale le malade a présenté un petit abcès dentaire au niveau de la prémolaire gauche. Au bout d'une quinzaine de jours cet abcès s'ouvre spontanément dans le pli gingivo-jugal.

1er *décembre*. — L'état général s'est beaucoup amélioré. Le malade a augmenté de poids. L'appétit est bon. On le met à l'huile de foie de morue.

4 *et* 5 *décembre*. — Le malade se plaint de malaise général, de courbature, céphalée, anorexie. Il tousse depuis quelques jours et expectore quelques crachats muqueux, sans caractère spécial. Pas de température : 37°, 37°2.

10 *décembre*. — Le malade se plaint plus fortement de sa tête. Il peut à peine dormir à cause de sa céphalée. Pas de température.

Poumons. — Sommet droit submat. Respiration soufflante à ce niveau. Pas de râles.

Examen de crachats. — Pas de bacilles de Koch.

12 *décembre*. — Céphalée très violente. On applique une vessie de glace sur la tête du malade, quelques vomissements. Constipation.

On note une ébauche de signe de Kernig et une légère exagération des réflexes rotuliens.

Première ponction lombaire. — Liquide clair, s'écoule en gouttes rapides. Albumineux.

Examen cytologique. — Lymphocytose abondante, quelques polynucléaires. Lymphocytes, 82 ; polynucléaires, 18.

On ne trouve pas de bacilles de Koch sur les lames.

13 *décembre*. — Céphalée violente. Les vomissements continuent. Constipation opiniâtre. Douleur à la pression des globes oculaires.

Deuxième ponction lombaire. — Liquide clair, gouttes rapides; lymphocytose presque pure, 90 p. 100.

Pas de bacilles de Koch par examen direct.

On inocule à un cobaye 10 centimètres cubes de liquide céphalo-rachidien (injection intrapéritonéale).

14 *décembre*. — Etat identique. Vomissements persistants. La pupille droite est un peu plus dilatée que la pupille gauche.

Signe de Kernig plus net. Raideur de la nuque. Température : 37 degrés. Pouls régulier : 72.

15 *décembre*. — Céphalée atrocement douloureuse. Vomissements durent toujours. Constipation. Pas de signe de paralysie au niveau des membres. Pas de troubles de la sensibilité.

Le malade ne présente aucun trouble intellectuel. Il répond bien nettement à tout ce qu'on lui demande.

3e *ponction lombaire*. — Liquide clair. Quelques gouttes. Lymphocy-

tose abondante, 90 p. 100 ; quelques polynucléaires, 10 p. 100. Pas de bacille de Koch.

On refait l'examen des crachats : pas de bacilles de Koch, température 37°2. *Pouls régulier*, 80.

16 *décembre*. — Le malade présente pour la première fois des troubles intellectuels. Il ne reconnaît plus personne. A la visite du matin on le trouve assez agité, assis sur son lit, présentant une carphologie très marquée. Il remue sans cesse ses bras, simulant des actes professionnels, simulant également des actes plus simples, tels que manger, boire, fumer, s'habiller, etc. Il a perdu absolument l'usage de la parole et ne profère de temps en temps que quelques grognements inarticulés. Il est absolument impossible de fixer l'attention du malade.

Pouls rapide, 104, régulier. Température, 37 degrés. Pas de paralysie au niveau des membres. Troubles du sphincter. Incontinence d'urine.

4e *ponction lombaire*. — Liquide clair. Gouttes rapides. Lymphocytose marquée. Polynucléose plus marquée que les jours précédents. Lymphocytes, 75 p. 100 ; polynucléaires, 25 p. 100. Pas de bacilles de Koch, par examen direct.

17 *décembre*. — Le malade est plongé dans un état demi-comateux, dont il est impossible de le tirer. Plus de carphologie. Troubles du sphincter. Incontinence d'urine. Mégalite pupillaire plus marquée. Pas d'autre signe de paralysie. Pouls ralenti, *bat entre* 50 *à* 60. Température 37°2. Il est absolument impossible de rien faire prendre au malade.

18 *décembre*. — Etat identique.

Le malade est emmené par sa famille. *Il meurt le* 25 *décembre*.

15 *décembre*. — On sacrifie le cobaye inoculé avec le pus d'origine testiculaire.

A l'ouverture de l'abdomen, on trouve deux gros ganglions caséeux, de nombreux tubercules dans les deux reins.

A l'ouverture du thorax, quelques granulations sur les deux poumons.

M. Quénu. — Je n'ai pas dit que le bacille de Koch ne pouvait sécréter des toxines susceptibles de donner lieu à des réactions articulaires toutes semblables à celles du rhumatisme ; j'ai simplement fait remarquer, et je répète, que le cas de M. Legueu ne rentre pas dans ce groupe de faits, puisqu'il s'est caractérisé par des lésions histologiques et par le résultat positif de l'inoculation.

M. Bazy. — M. Poncet vient de nous dire qu'on devait considérer comme tuberculeuses toutes les lésions, depuis celles qui sont le plus virulentes, dans lesquelles on trouve à foison bacilles et follicules tuberculeux, jusqu'aux lésions en apparence les plus banales, dans lesquelles on ne trouvait rien qui ressemble à la tuberculose, mais observées cependant chez des sujets ayant eu

ou ayant des manifestations considérées comme banalement tuberculeuses.

Si M. Poncet nous disait que ces lésions, où on ne voit rien qui ressemble à de la tuberculose, sont des lésions paratuberculeuses, analogues aux lésions parasyphilitiques, nous pourrions trouver l'hypothèse ingénieuse, la discuter et y souscrire, et alors il pourrait invoquer la loi des coïncidences cliniques sur lesquelles a été édifiée une partie de la pathologie.

Mais nous ne pourrions admettre la nature réellement tuberculeuse de ces lésions dépourvues des caractères de la tuberculose que si, expérimentalement, il pouvait nous faire descendre, par des atténuations successives, de la lésion la plus virulente et la plus caractéristique à la lésion la plus éloignée dont il nous parle, et si inversement il pouvait, partant de cette lésion, qui n'a, suivant lui, aucun des caractères de la lésion que l'on considère comme tuberculeuse, arriver à la tuberculose la plus virulente.

D'ici là, il me sera loisible, en vertu de la loi des coïncidences cliniques, de dire que ces lésions : rétraction de l'aponévrose palmaire, adénomes, lipomes, etc., sont de nature staphylococcique ou coli-bacillaire, et ce, en vertu de la loi des coïncidences cliniques : car il ne me serait pas difficile de trouver dans les antécédents ou dans l'état actuel des sujets observés des furoncles, des diarrhées qui sembleraient justifier mon opinion, comme les antécédents tuberculeux semblent justifier les dires de M. Poncet.

Pour parler d'un sujet qui nous est familier, nous voyons, dans les pyélites tuberculeuses, des lésions tuberculeuses nettes, et, à côté, des lésions de néphrite. Dirons-nous que ces dernières sont tuberculeuses? non, puisqu'on les rencontre dans les pyélites infectieuses simples.

S'il en était autrement, il n'y aurait qu'une espèce de pyélonéphrite : une pyélonéphrite tuberculeuse.

M. Antonin Poncet. — M. Bazy remet en discussion toute la doctrine de la tuberculose inflammatoire que j'ai lentement édifiée avec mes élèves depuis une dizaine d'années. Pour le moment, il me paraît hors de propos d'ouvrir un débat général et de justifier encore cette « hypothèse ingénieuse ». *Hypothèse*, elle l'a certainement été dès le début comme point de départ de la plupart des recherches nouvelles. *Ingénieuse*, je suis bien flatté de ce qualificatif, mais, aujourd'hui, celui de : *vérifiée* me semble beaucoup mieux lui convenir, d'autant plus que tout le monde accepte le rhumatisme tuberculeux, qui n'est qu'une des modalités articulaires de la tuberculose inflammatoire. On ne discute plus que sa fréquence.

Est-ce donc vraiment une déduction bien forcée d'admettre que ce qui est vrai pathologiquement pour un tissu, pour un appareil, pour un organe, l'est pour tous les autres, et, lorsque cette nouvelle hypothèse engendre des recherches confirmatives de cette loi de pathologie générale, faut-il continuer de se dérober devant l'évidence des faits?

Comment, voici un poison, le virus tuberculeux, par exemple, qui, sous une forme atténuée, produit simplement une réaction inflammatoire des synoviales, et vous ne voudriez pas qu'il en fût de même pour les autres séreuses : les gaines tendineuses, la plèvre, les méninges, le péricarde, l'endocarde, etc.! Il frappe, de la même manière, le tissu fibreux, ligamenteux, capsulaire, etc., et vous refuseriez à un tissu conjonctif quelconque, interstitiel ou autre, de réagir de la même manière, parce qu'il est dans le foie, dans le rein, dans les capsules surrénales, le pancréas, etc.!

Il entame et détruit des épithéliums, des endothéliums, séreux, vasculaires, et vous voudriez que ceux des viscères les plus divers fussent à l'abri de ses offenses, parce qu'ils s'appellent éléments nobles du foie, de la rate, des reins, de la thyroïde, cellules nerveuses, etc., etc., mais, là encore, l'observation clinique, l'observation de tous les jours proteste.

Ne voyons-nous pas, du reste, les médecins entrer de plain-pied dans la voie que nous avons ouverte, et décrire aujourd'hui des cirrhoses du foie, du rein, du pancréas, etc., des hépatites, des néphrites parenchymateuses, des cardiopathies, etc., de nature tuberculeuse et ne présentant que les caractères anatomo-pathologiques de la tuberculose inflammatoire ?

N'y a-t-il pas là une démonstration quotidienne de la valeur de notre doctrine, et nous ne sommes qu'au début de ce genre d'investigation.

La tuberculose est à la base d'un grand nombre d'états pathologiques, de maladies chroniques d'aspect, de caractères simplement inflammatoires. Cirrhose, dégénérescence primitive, secondaire des éléments glandulaires, parenchymenteux, doivent lui être attribuées *a priori*, en dehors de toute cause nettement appréciable.

Si M. Bazy croit que la tuberculose inflammatoire ne repose aujourd'hui que sur la loi des coïncidences cliniques, il se trompe étrangement. Pour en revenir et nous limiter à la question de la tarsalgie, j'ai toujours, du reste, considéré le pied plat valgus douloureux comme un syndrome relevant de causes multiples et reconnaissant, entre autres, une origine toxi-infectieuse : au premier rang, dans cette pathogénie, figure la tuberculose.

M. Tuffier. — J'ai entendu avec une réelle satisfaction la fin de la réponse de M. Poncet; il admet une origine multiple et variée à la tarsalgie — et au nombre des facteurs pathogéniques il place la tuberculose. — Pour la première fois, il ralliera tous nos suffrages, dans une unanimité rare et touchante.

M. Broca. — Non, nous ne sommes pas tous du même avis; lorsqu'on a diagnostiqué une tarsalgie et qu'on trouve de la tuberculose, on a fait, à mon sens, une erreur de diagnostic, pure et simple; et je n'ai pas besoin d'en dire plus pour montrer combien diffèrent nos façons d'interpréter.

M. Antonin Poncet. — J'étais bien loin, Messieurs, de penser que les considérations pathogéniques dans lesquelles je suis entré aujourd'hui au sujet de la tarsalgie « rallieraient tous vos suffrages, et que nous serions tous du même avis », car je n'ai fait que répéter ce que j'ai dit avec insistance, dans la discussion qui a eu lieu l'année dernière, sur le pied plat valgus douloureux.

Il m'est on ne peut plus agréable de constater, d'après M. Tuffier, que vous partagez aujourd'hui mon opinion sur la nature tuberculeuse de nombre de tarsalgies de l'adolescence.

Quant aux objections adressées par M. Tuffier à M. Legueu sur la différence étiologique entre les pieds douloureux dont il nous a parlé et les tarsalgiques de Gosselin, je n'en saisis pas la portée. « Il ne s'agissait pas, dit-il, en effet, de la tarsalgie classique de Gosselin, se reproduisant, sous la pression du corps, sur la voûte plantaire, mais d'une déformation permanente. » Le tarsalgique de M. Legueu avec sa contracture irréductible n'évoque qu'un degré plus avancé dans la tarsalgie, mais le processus n'en est pas moins, dans les deux cas, de même nature. Ce sont simplement des degrés d'une même maladie, et Gosselin, tout le premier, a décrit des pieds plats douloureux, rebelles, invétérés.

Dans tous les cas, quelle que soit la forme de cette déformation des pieds, sa pathogénie reste la même. Je reste partisan éclectique de la théorie inflammatoire, et, plus que jamais pour un certain nombre de jeunes sujets, de la théorie inflammatoire tuberculeuse.

Présentations de malades.

Kyste sus-hyoïdien d'origine congénitale développé aux dépens du tractus thyréo-glosse.

M. H. MORESTIN. — M. X..., âgé de vingt-deux ans, élève de l'Ecole centrale, entré dans mon service à l'hôpital Tenon, le 7 avril, présentait à la partie supérieure et antérieure du cou, au-dessus de l'os hyoïde, une petite tumeur, formant à droite de la ligne médiane une légère saillie.

Le jeune homme en avait constaté l'existence depuis deux ans environ; elle était demeurée longtemps stationnaire, mais son volume avait doublé au cours des deux derniers mois, sans avoir d'ailleurs, provoqué aucune souffrance, aucune gêne.

Au niveau de la tumeur, la peau est normale et parfaitement mobile. Elle se détache plus nettement, quand la tête est en extension, ou quand le sujet exécute des mouvements de déglutition. Elle est moins apparente quand la tête est fléchie, et disparaît presque complètement quand la langue est projetée hors de la bouche.

On reconnaît aisément à la palpation que cette saillie située complètement à droite du plan médian est formée par une masse ferme, rénitente, appliquée contre le tendon et le ventre antérieur du digastrique. Elle est comparable pour la forme et le volume à un gland de chêne et se dirige obliquement de dedans en dehors et d'arrière en avant. Elle s'enfonce profondément au-dessus de l'hyoïde se continuant avec une autre masse, un peu plus importante, celle-là, médiane et symétrique, logée entre les muscles du plancher et de la base de la langue. Ce ne sont pas deux tumeurs distinctes, l'une est le prolongement de l'autre; il s'agit d'une seule et même formation.

Bien que l'on ne puisse reconnaître la fluctuation, notre première pensée est qu'il s'agit d'un kyste congénital. Ce kyste est manifestement adhérent à l'os hyoïde, dont il suit tous les mouvements.

Il est bien clair aussi que ce kyste s'est développé primitivement dans le plan médian, et que la situation à droite de son prolongement superficiel, n'est qu'une disposition secondaire. Etant donnés son siège et ses connexions avec l'os hyoïde et les muscles sus-hyoïdiens, deux hypothèses seulement nous semblent pouvoir être émises. La tumeur est soit un kyste dermoïde, de ceux auxquels G. Marchant imposait la dénomination d'adhyoï-

diens, soit un kyste mucoïde ayant pour origine quelque débris du tractus thyréo-glosse.

L'examen de la cavité buccale ne nous donne aucun renseignement. Par ailleurs, on ne relève aucune malformation, aucune autre lésion, aucune affection antérieure.

Le sujet est robuste et d'une santé excellente.

Le 8 avril, je pratique l'extirpation du kyste, à l'aide d'une incision médiane de six centimètres. Je découvre d'abord le lobe superficiel et l'isole sans peine. Il se continue sans démarcation avec la partie profonde.

Celle-ci adhère au corps de l'os hyoïde ; elle s'enfonce entre les muscles genio-hyoïdiens et dans l'épaisseur de la base de la langue, où elle finit par un prolongement effilé. La dissection, bien qu'un peu délicate, n'offre aucune difficulté réelle, et le kyste, dont la paroi est résistante, et relativement épaisse, est extirpé en totalité, sans la moindre éraillure.

Deux ligatures seulement doivent être placées. En outre, je dois placer un point de suture appliquant l'un à l'autre les deux genio-hyoïdiens, pour arrêter un suintement sanguin en nappe qui se fait dans leur interstice, au voisinage immédiat de l'hyoïde. Quelques crins ferment la plaie cutanée.

Les suites sont des plus simples, le malade quitte l'hôpital au troisième jour, et quand, au huitième, il revient pour l'ablation des fils, la cicatrisation est complète.

La tumeur présentait extérieurement plusieurs bosselures, mais à l'ouverture du kyste, on peut s'assurer qu'il est uniloculaire, et que ces bosselures répondent simplement à des prolongements de la poche. Le contenu de celle-ci est un liquide dense, visqueux, jaunâtre, très légèrement teinté de sang rouge, très récemment extravasé, sans aucun doute pendant la dissection de la tumeur, les manipulations et tiraillements dont elle a été l'objet au cours de cette dissection, ayant provoqué la rupture de quelques-uns des capillaires fragiles de la paroi kystique.

Au fond du kyste, sur la partie postérieure et supérieure est implantée une sorte de végétation en chou-fleur, végétation d'un gris blanchâtre, présentant çà et là, à sa surface, de petits amas d'aspect perlé, ou d'un blanc lacté, de consistance très ferme.

Pour interpréter un kyste mucoïde occupant cette situation, en rapport avec l'os hyoïde, s'enfonçant entre les muscles sus-hyoïdiens, se prolongeant jusque dans la base de la langue, je ne pouvais guère songer qu'au tractus thyréo-glosse, dont parfois des débris persistent dans cette région. L'examen histologique dont mon éminent collègue Menetrier a bien voulu se charger,

en a apporté la confirmation, car il a permis de constater dans l'épaisseur de la paroi, des acini glandulaires, à type thyroïdien. Il faut donc considérer cette tumeur comme analogue aux goitres kystiques. C'est, si l'on veut, un goitre sus-hyoïdien et lingual.

Voici d'ailleurs la note qui m'a été remise par M. Menetrier :

« L'examen histologique de la paroi du kyste montre qu'elle est constituée par du tissu fibreux doublé extérieurement d'une couche cellulo-adipeuse et tapissée sur sa face cavitaire par un épithélioma polyédrique à plusieurs couches n'ayant pas subi l'évolution cornée. En un point de cette face se trouvent des petites végétations dont l'axe est constitué par du tissu conjonctif muqueux et qui sont recouvertes par un épithélioma cubique sur une seule couche. Dans l'épaisseur même de la paroi on voit sur une étendue assez circonscrite un groupe d'acinis glandulaires du type thyroïdien : les uns sont purement cellulaires, d'autres présentent une cavité centrale renfermant de la substance colloïde. »

Tumeur de la région parotidienne et de l'espace maxillo-pharyngien. Extirpation, par voie basse, sous-parotidienne et sous-angulo-maxillaire, rendue possible et facile par la section successive de l'aponévrose d'insertion faciale, du ventre postérieur du digastrique, du muscle stylo-hyoïdien, du ligament stylo-maxillaire.

M. H. Morestin. — Mme R..., âgée de soixante-quatre ans, vient, le 12 mars 1909, me consulter pour une tumeur occupant la région parotidienne droite et évoluant depuis deux ans environ. Cette tumeur s'est accrue lentement, n'occasionnant qu'une gêne légère, une sensation d'engourdissement, d'anesthésie dans la joue et la tempe et, de temps à autre, quelques douleurs dans la moitié de la face et du crâne, et surtout dans l'oreille du côté correspondant. L'état général est bon ; la malade écarte facilement les mâchoires et s'alimente sans difficulté. Il n'y a pas de paralysie faciale.

La région parotidienne est soulevée par une voussure dont la partie la plus saillante est au devant du lobule de l'oreille. Le lobule n'est pas étalé et dédoublé comme il arrive souvent dans les tumeurs parotidiennes, mais repoussé en dehors. A la palpation, la loge parotidienne semble occupée entièrement par une tumeur ferme, et même dure, à limites indécises, diffuses, non mobile, indolente à la pression. Il n'y a pas d'adhérence aux téguments.

A l'examen du pharynx, on voit une saillie volumineuse, qui repousse fortement en dedans l'amygdale droite, efface le pilier

antérieur et gêne les mouvements du voile du palais. Celui-ci pourtant a pu s'accommoder; en effet, la déglutition s'effectue régulièrement et, d'autre part, la voix est peu modifiée. A l'orifice du canal de Sténon, je ne peux, au cours de mon exploration, provoquer l'issue de la salive et, par conséquent, m'assurer si la sécrétion persiste, si elle est modifiée ou tarie.

Etant donné l'âge de la malade, la consistance ferme de la tumeur, l'absence de mobilité, l'impossibilité d'en préciser les limites, je m'arrête au diagnostic de tumeur maligne parotidienne s'enfonçant profondément jusqu'à la paroi pharyngée. Je propose une intervention visant l'extirpation totale de la tumeur, et de la parotide elle-même si ce diagnostic est confirmé une fois la lésion mise à nu, économique, au contraire, si, par bonheur et contre toute prévision, latumeur est énucléable.

L'opération a eu lieu le 19 mars. Bien que la palpation ne m'eût révélé aucune adénopathie cervicale, je veux tout d'abord m'assurer *de visu* de l'intégrité de la région carotidienne. Je trace donc une incision le long du bord antérieur du sterno-mastoïdien, sur laquelle j'en fait tomber perpendiculairement une autre, passant horizontalement juste au-dessous de l'angle de la mâchoire. Je m'assure rapidement qu'il n'y a rien d'anormal dans la région carotidienne et me mets en devoir d'explorer la parotide. J'aperçois bientôt les lobules inférieurs de la glande qui sont sains. Je découvre sa face externe et aperçois encore du tissu glandulaire normal. La tumeur est logée sous la parotide. Celle-ci, ou du moins une partie de celle-ci, demeurant saine. L'aponévrose d'insertion faciale est sectionnée. Je repousse en avant la glande sous-maxillaire, recherche le ventre postérieur du digastrique et fais relever la partie inférieure de la parotide à l'aide d'un écarteur.

Le ventre postérieur du digastrique est disséqué, sectionné et réséqué, ainsi que le M. stylo-hyoïdien. Immédiatement s'ouvre un large espace praticable, qui s'agrandit encore quand je fais relever et tirer en avant la mâchoire inférieure. La carotide externe s'offre à moi immédiatement, montant dans le champ opératoire, se livrant ainsi que ses principales branches. J'en fais la ligature et la section, et de même sectionne et lie la faciale.

Je reconnais la branche inférieure du nerf facial. Le ligament stylo-maxillaire est sectionné. La parotide se laisse écarter, relever presque; j'arrive au contact d'une tumeur assez volumineuse, grosse comme un œuf, et je constate avec joie qu'elle est circonscrite et même encapsulée.

Je la libère progressivement, l'isole des parties environnantes, dont elle est séparée sans trop de peine en dehors, en bas, en

dedans. Mais en arrière elle est solidement adhérente Je suis obligé pour reconnaître la nature de cette adhérence, la voir et la sectionner sans imprudence à une telle profondeur, de réduire la tumeur en la morcelant.

Cette fragmentation est d'ailleurs accomplie dans des conditions très satisfaisantes, car je l'effectue à l'intérieur de cette capsule qui limite le néoplasme, si bien que j'ai bientôt entre les doigts une sorte de sac vide, qui demeure appendu par une épaisse bride à la partie postéro-supérieure de la région. Cette insertion se fait à la base de l'apophyse styloïde. Je la détache avec les ciseaux et l'extirpation est ainsi complète. Je peux alors reconnaître dans les parois de l'excavation la styloïde, le stylo-pharyngien et le stylo-glosse, la carotide interne et la jugulaire interne, la paroi flottante du pharynx.

La parotide est remise en place. Je place des ligatures sur les grosses veines qui de la parotide descendent à la jugulaire externe et à la jugulaire interne et qu'il a fallu couper au début de l'opération. Sutures superficielles, un petit drain.

Les suites ont été de la plus grande simplicité. Le drain a été retiré au bout de deux jours, les fils le huitième et le neuvième, la malade quittait la maison de santé pour retourner chez elle aux environs de Paris. Pendant les premiers jours la déglutition a été un peu pénible et l'élocution difficile, mais ces ennuis ont promptement disparu et la malade est revenue presque aussitôt à la santé la plus parfaite. La cicatrice est souple, la parotide d'abord un peu épaissie s'est affaissée. Il n'y a pas de paralysie faciale, la physionomie est redevenue complètement normale par la disparition de la voussure parotidienne.

La tumeur était en contact très intime avec la parotide et entourée par elle dans une grande partie de son étendue, mais elle était manifestement en dehors du tissu glandulaire. Bien que par leur aspect macroscopique les fragments du néoplasme fussent très comparables aux tumeurs communes de la loge parotidienne généralement encore rattachées à la parotide, il était certain que la production observée chez notre malade n'avait avec la glande que des rapports de voisinage. D'ailleurs elle occupait beaucoup plus l'espace maxillo-pharyngée que sa loge parotide elle-même.

M. Menetrier et son interne M. Mallet ont fait l'examen d'un fragment de la tumeur. Comme celle-ci présentait dans toutes ses parties le même aspect, la même coloration, la même consistance, comme elle était d'une remarquable uniformité, je pense que l'étude d'un fragment est valable pour la totalité de la tumeur. Ils ne trouvent aucun lien entre le tissu néoplasique et les tissus

des organes environnants et tendent à la considérer comme une production d'origine embryonnaire, une sorte de branchiome, interprétation qui, on le sait, tend à être admise aujourd'hui pour l'ensemble des tumeurs dites mixtes de la région parotidienne et même des joues, des lèvres, du voile du palais.

« L'examen histologique d'une portion de la tumeur montre qu'elle est constituée par des amas cellulaires disposés entre les mailles d'un réseau de tractus conjonctifs assez grêles. Les cellules ne présentent pas de caractères permettant de les rattacher nettement à un type cellulaire normal déterminé; elles sont donc atypiques et se rapprochent beaucoup par leur morphologie des éléments que l'on rencontre dans les néoplasies d'origine hétérotopique par évolution de reliquats des périodes embryonnaires. Dans le fragment examiné, l'apparence est très uniforme et l'on ne trouve pas de formations multiples permettant de parler de tumeur mixte. La capsule était entièrement fibreuse. »

Je pense que cette observation eût été autrefois étiquetée : tumeur du prolongement pharyngien de la parotide.

De telles tumeurs offrent toujours au diagnostic précis des difficultés sérieuses, mais ici elles étaient pour ainsi dire insurmontables. Chez une femme de cet âge et avec les signes fournis par l'exploration montrant une masse dure à limites indécises et sans mobilité, comment ne pas penser d'abord à un cancer de la parotide? A la vérité, il n'existait pas de paralysie faciale, ce qui, étant donné le volume de cette tumeur, aurait pu faire accentuer les réserves. Mais c'est un signe souvent tardif et qui peut manquer, alors que la lésion est déjà considérable.

On devait s'arrêter d'autant plus à ce diagnostic de tumeur maligne parotidienne, que les faits analogues à celui-ci sont rarement observés, et qu'en réalité les caractères du néoplasme lui-même échappaient à l'exploration; la palpation ne pouvait atteindre que la parotide étalée à sa surface et plus ou moins modifiée dans sa consistance et ses rapports.

Je voudrais insister principalement sur la technique suivie pour la pénétration dans la loge parotidienne profonde et l'espace maxillo-pharyngien. La section successive de l'aponévrose d'insertion faciale, du digastrique du stylo-hyoïdien, du ligament stylo-maxillaire, m'a ouvert une voie large, claire, sûre pour aborder la tumeur et exécuter méthodiquement son extirpation.

Cette série de manœuvres sacrifiant des organes d'importance insignifiante, permet d'explorer toute la loge parotidienne, et d'y évoluer avec une sécurité d'autant plus grande que la ligature de la carotide externe et de ses branches permet d'ischémier presque complètement la région. Je crois donc que même dans les cir-

constances où il serait indiqué de faire l'ablation totale de la glande envahie par un néoplasme, cette technique dispenserait presque toujours de sacrifier une partie plus ou moins étendue de la branche montante du maxillaire, comme on l'a conseillé bien des fois pour l'extirpation des tumeurs malignes de la parotide.

M. Monod. — Au sujet des derniers mots de M. Morestin, je suppose qu'il a fait allusion aux procédés dans lesquels on a conseillé, pour l'ablation de la parotide, de toujours faire la section partielle de la branche montante du maxillaire inférieur, résection qu'il croit possible de remplacer par la division des muscles digastrique et stylo-hyoïdien, qui donne un jour suffisant.

M. Morestin. — C'est bien, en effet, ce que j'ai voulu dire.

M. Savariaud présente un malade auquel il fait porter un *appareil de marche pour une fracture de cuisse.*

M. Régnier, rapporteur.

Présentations de pièces.

Fracture extra-capsulaire du col du fémur à trois fragments.

M. E. Potherat. — Dans la séance du 17 mars dernier, je vous ai présenté deux radiographies de fracture du col du fémur, à l'examen desquelles on reconnaissait l'existence de trois fragments, savoir : le *col*, détaché du fémur par un trait vertical, oblique de haut en bas, de dehors en dedans, et traversant le grand trochanter, depuis le bord supérieur jusqu'à sa base, par un trait parallèle au bord postérieur de cette tubérosité; le *petit trochanter*, détaché isolément avec un copeau emprunté à la face interne du fémur; enfin, la *diaphyse* fémorale elle-même.

L'une de ces radiographies avait été prise sur une femme de soixante-douze ans, de mon service de l'hôpital Broussais, vieille impotente, recluse depuis longtemps au lit, d'où elle était accidentellement tombée le 2 mars.

Cette pauvre femme était couverte d'escarres, à tous les points de contact de son corps, et il me fut impossible d'instituer un

traitement autre que le décubitus dans une gouttière de Bonnet, sans extension. D'ailleurs, l'état général ne pouvait laisser de doute sur l'issue prochaine, et, en effet, la malade succombait le 23 mars.

Il était intéressant, en raison de ce que j'avais constaté, en raison du résultat de la radiographie, et aussi de la discussion qui suivit ici ma communication, d'examiner la pièce anatomique. J'ai pu détacher cette pièce, et je vous l'apporte. Si je ne l'ai pas fait de suite, c'est que je désirais vous la présenter nette et nue, ce qui m'est aujourd'hui possible grâce au dévouement de mon interne, M. Chambard, qui l'a préparée avec beaucoup de soin.

Ainsi que vous le voyez, messieurs, il y a bien trois fragments; mais ces trois fragments ne sont pas absolument tels que nous les montre la radiographie; j'ai d'ailleurs apporté de nouveau l'épreuve et le cliché que je vous avais présentés, afin que vous puissiez plus aisément en juger, et ceci montre, une fois de plus, que la radiographie n'est pas l'image réelle des lésions, mais le résultat apparent dû à la projection de cônes d'ombres.

Voici quelles sont les lésions réelles, authentiques : il y a deux traits de fracture, passant tous deux par le grand trochanter :

1° Un trait de fracture part du bord supérieur du grand trochanter, suit la ligne intertrochantérienne antérieure et vient aboutir sur la face interne du fémur, au niveau de la fossette prétrochantinienne. Ce même trait de fracture, vu par la face postérieure, part du bord supérieur du grand trochanter, descend obliquement sur la face externe de la tubérosité à son union avec la diaphyse, parallèlement à la ligne intertrochantérienne postérieure, à 3 centimètres au-dessous de cette ligne, rejoint et suit exactement la ligne externe de bifurcation supérieure de la ligne âpre, et gagne ainsi la face interne du fémur à 4 centimètres environ au-dessous du petit trochanter;

2° Un deuxième trait de fracture part du bord supérieur du grand trochanter, et passe tout autour du col du fémur, en suivant sa face postérieure, à l'union du col avec le grand trochanter. Ce deuxième trait, arrivé sur le bord inférieur du col, passe au devant du petit trochanter, détache cette petite tubérosité et va rejoindre le premier trait de fracture, à 3 centimètres au-dessous de celle-ci, détachant un copeau osseux, de la face interne du fémur, copeau à pointe inférieure acérée.

En résumé, de l'angle antéro-supérieur du grand trochanter partent trois traits de fracture : un qui se porte *en avant*, en suivant la ligne inter-trochantérienne antérieure, deux qui se portent *en arrière*; l'un, suivant la ligne postérieure d'union du col et du

grand trochanter, rejoint le précédent au niveau de la fossette prétrochantérienne; l'autre plus externe, plus postérieur parallèle au précédent, passant très en dehors du grand trochanter et rejoignant la ligne âpre par sa bifurcation la plus externe.

Il y a donc bien là trois fragments, l'un comprenant la tête et le col *en entier*, un deuxième fragment constitué par la diaphyse du fémur, enfin un troisième fragment comprenant non pas seulement le petit trochanter et un copeau fémoral, comme le montrait la radiographie, mais en réalité, le copeau, le petit trochanter et le grand trochanter. Si la radiographie ne nous montrait pas le grand trochanter dans ce fragment bitrochantérien, c'est que l'ombre de cette grosse tubérosité est voilée par l'ombre du cal fémoral lui-même.

A un autre point de vue, cette pièce est intéressante; je vous ai dit que l'état général précaire de la malade nous avait empêché d'instituer aucun traitement, pas d'extension en particulier; donc la lésion est en quelque sorte vierge. Or, que voyons-nous? Il n'y a *pas le moindre engrènement* des fragments, pas d'éclatement du grand trochanter, pas de pénétration du col dans cette saillie osseuse; j'insiste sur ce point, car il est en opposition avec les enseignements classiques et en opposition aussi avec ce que M. Lucas-Championnière avait cru lire dans la radiographie que je vous présentais le 17 mars dernier.

Il n'y a *pas* eu de *déplacement* dans le sens *vertical*; le fémur a tourné en dehors, ouvrant largement le trait antérieur de la fracture. Le trait antérieur et le trait le plus postérieur s'étant en outre séparés à leur point de départ supérieur, ont ainsi créé là un angle dièdre à sinus ouvert en haut, largement béant, par la suite duquel le col est devenu presque horizontal. C'est cette disposition horizontale du col qui a créé, à elle seule, le raccourcissement du membre, raccourcissement de quelques centimètres seulement.

Cette pièce justifie donc les réflexions que j'avais faites ici le 17 mars dernier; elle confirme aussi les remarques faites à cette occasion par M. Hennequin.

M. Demoulin. — La pièce de fracture du col du fémur, que vient de présenter notre collègue Potherat, prouve à l'évidence que cette fracture ne s'accompagne pas toujours de pénétration. Or, cette absence de pénétration qui pour beaucoup de chirurgiens est exceptionnelle est pour M. Hennequin plus fréquente qu'on le pense généralement, et je partage l'opinion de notre collègue.

M. Rochard présente les radiographies annexées au travail de M. Vincent, publié plus haut.

Section complète du lobe gauche du foie par écrasement.

M. Robert Picqué. — J'ai l'honneur de vous présenter un lobe gauche du foie provenant d'un cuirassier qui, projeté du haut d'un tonneau d'arrosage, fut écrasé par le passage d'une des roues sur le tronc.

Le blessé, en proie à une hémorragie interne évidente, présentait une voussure de l'hypochondre gauche coexistant avec trois fractures de côtes.

Mais l'absence de tout signe thoracique ou abdominal, ne permettait pas de présumer le siège des lésions; il s'agissait de l'un de ces cas de traumatismes thoraco-abdominaux, dans lesquels le choix d'une voie d'accès est parfois si épineux.

Heureusement, pendant que nous nous préparions à l'opération, un vomissement fécaloïde se produisit qui nous aiguilla vers l'abdomen.

La laparotomie sus-ombilicale nous montra une inondation formidable; la main portée dans l'hypochondre gauche rencontra aussitôt, coupé en deux, un organe qu'elle cru être la rate; mais, attiré dans la plaie, il s'agissait en réalité du lobe gauche du foie, tout entier sectionné au ras du coronaire, et ne tenant plus que par le triangulaire.

Après son ablation, quatre pinces furent placées sur des veines du pédicule, qui donnaient encore des jets de sang, alors que la tranche hépatique paraissait exsangue. Tamponnement.

Bien que le blessé n'ait pas survécu plus d'une heure à l'intervention, j'ai cru intéressant de vous montrer cette pièce, en tant que traumatisme considérable du foie.

Le Secrétaire annuel,

Lejars.

Paris. — L. Maretheux, imprimeur, 1, rue Cassette.

SÉANCE DU 28 AVRIL 1909

Présidence de M. Reynier.

Procès-verbal.

La rédaction du procès-verbal de la précédente séance est mise aux voix et adoptée.

Correspondance.

La correspondance comprend :

1°. — Les journaux et publications périodiques de la semaine.

2° Un travail de M. Le Clerc (de Saint-Lô), membre correspondant, intitulé : *Médiastinite traumatique suppurée* (1).

3° Une thèse de M. Cottard, professeur à Beyrouth, sur les *Anastomoses et greffes musculaires.*

4° Une lettre de M. Bazy, qui s'excuse de ne pouvoir assister à la séance.

5° Une observation de M. Venot (de Bordeaux), intitulée *Anévrisme fusiforme de l'artère poplitée. Extirpation. Guérison.*
M. Morestin est nommé rapporteur.

A propos de la correspondance.

M. Lejars fait hommage à la Société de la 6e édition de son *Traité de chirurgie d'urgence.*

(1) Voy. plus loin, p. 500.

A l'occasion du procès-verbal.

Luxation de l'épaule droite. Réduction à la cocaïne.

M. Quénu. — Depuis ma communication de mercredi, j'ai eu l'occasion de réduire à la cocaïne deux luxations : une luxation du coude en arrière et une luxation de l'épaule droite en avant.

La réduction de celle-ci fut particulièrement intéressante. Après avoir injecté 2 centigrammes et demi dans l'articulation au ras du bord externe de l'acromion, j'injectai un centigramme dans le grand dorsal près de son insertion et, constatant que le grand pectoral demeurait tendu, j'introduisis l'aiguille parallèlement au plan du grand pectoral au niveau de son bord inférieur à deux travers de doigt de son insertion.

La flaccidité complète du muscle était ainsi obtenue ; des tractions modérées en abduction restèrent infructueuses ; au lieu d'exagérer ces tractions, estimant que l'irréductibilité provenait non plus de la contracture musculaire absente, mais d'un obstacle capsulaire, je fis cesser toute traction, ramenai l'humérus contre le tronc en rotation externe en le portant un peu en avant : en d'autres termes, je fis le premier temps de Kocher et, immédiatement, la réduction fut obtenue.

Le malade ressentit une assez vive douleur au moment de la rotation au dehors et à ce moment seulement.

D'autre part, au moment de la traction en abduction la douleur résultait seulement de la pression de la tête humérale dans le creux axillaire.

Cancer parotidien. Extirpation totale de la glande et de son conduit excréteur.

M. H. Morestin. — Dans la dernière séance, j'ai présenté une malade à laquelle j'avais extirpé une volumineuse tumeur de la région parotidienne et de l'espace maxillo-pharyngien, en abordant par en bas la loge glandulaire et en m'ouvrant une voie d'accès claire et sûre par la section successive de l'aponévrose d'insertion faciale du sterno-mastoïdien du ventre postérieur du digastrique, du stylo-hyoïdien et du ligament stylo-maxillaire. Satisfait de cette technique, j'ajoutais en terminant qu'elle devait,

dans la plupart des cas, permettre de mener à bien l'ablation totale de la parotide cancéreuse, sans résection osseuse préalable. C'est ce que j'ai pu vérifier ce matin matin même.

J'ai opéré un homme porteur d'un cancer parotidien du côté gauche, et l'intervention conduite de cette manière a été très satisfaisante et presque facile.

Le malade est un homme de soixante et un ans, M. Aug.... entré le 25 avril dans mon service, à l'hôpital Tenon, salle Nélaton. La tumeur a été reconnue il y a six mois environ; elle a commencé à faire saillie au-dessous du lobule de l'oreille. Depuis trois mois, des douleurs très vives ont fait leur apparition, occupant non seulement le siège et le voisinage immédiat de la tuméfaction, mais s'irradiant dans la moitié correspondante de la tête. En même temps se manifestait une déviation de la bouche, vers le côté droit, et l'impossibilité de rapprocher les paupières de l'œil gauche.

Au moment de notre examen, toute la région parotidienne était remplie et débordée par une masse à limites indécises, immobile, d'une dureté ligneuse dans presque toute son étendue, de consistance molle au niveau d'une bosselure occupant sa partie postérieure, au-dessus du lobule. Il existait une paralysie faciale complète. L'examen bucco-pharyngien ne montrait aucune saillie anormale du côté de l'amygdale ; mais je pus enregistrer un symptôme très intéressant. En recherchant l'état des voies salivaires, je constatai que l'orifice sténonien était rouge et la muqueuse irritée à son pourtour. Pressant alors sur le trajet du canal, le massant d'arrière en avant, je fis à plusieurs reprises sourdre dans la bouche quelques gouttes de liquide sanieux, absolument identique à la sérosité qui découle des cancers de la matrice ou du rectum. Je vis là une raison de plus pour diagnostiquer une tumeur maligne, ayant très vraisemblablement la parotide elle-même pour origine, puisqu'elle était en communication si manifeste avec les voies salivaires.

Bien que l'état général fût très médiocre, je décidai néanmoins l'intervention vivement souhaitée, d'ailleurs, par le malade, qui l'avait, sans l'obtenir, déjà réclamée à d'autres chirurgiens. J'espérais que les lésions, quoique propagées, sans doute, à toute la glande ou presque, n'avaient pas franchi les limites de la loge aponévrotique. En effet, il n'y avait aucune saillie pharyngée; la peau n'était pas adhérente ; la mâchoire inférieure, quoique gênée mécaniquement dans son mouvement d'abaissement, pouvait encore notablement s'écarter de la supérieure ; enfin, il n'y avait pas de ganglions engorgés, du moins

reconnaissables à la palpation au niveau des régions sous-maxillaire, carotidienne et sous-claviculaire.

J'ai fait l'opération ce matin. Une incision fut menée d'abord obliquement selon la projection sur la peau du ventre postérieur du digastrique.

Sur cette incision, j'ai fait tomber ensuite trois autres incisions: l'une se dirigeant en bas le long du sterno-mastoïdien; les deux autres partant de la partie supérieure de la grande incision oblique, pour se porter toutes deux en avant et en haut en traversant la région parotidienne et primitivement distantes l'une de l'autre de 5 centimètres; se réunir au niveau de l'arcade zygomatique juste au devant de l'articulation temporo-maxillaire. Ces deux dernières limitaient donc, avec une partie de la première, un triangle cutané que je voulais éliminer, le considérant comme un peu suspect à cause de la teinte rouge que l'on observait sur ce petit territoire, bien qu'il n'y eût, nous l'avons dit, aucune adhérence. L'excès des téguments distendus par la tumeur et auparavant flétris par l'âge permettait, d'ailleurs, aisément ce sacrifice.

Ayant libéré le lambeau antérieur et d'une façon générale les bords des incisions, je coupai les attaches à la mâchoire du sterno-mastoïdien, et disséquai ce muscle; je le séparai de la parotide, dont l'abord fut ainsi déjà assez largement dégagé, et le repoussai en arrière.

Le ventre postérieur du digastrique fut alors isolé et sectionné à sa partie basse. Je pénétrai ainsi de plus en plus profondément au-dessous de la tumeur. Je coupai encore le stylo-hyoïdien. La carotide externe que laissait déjà voir la section du digastrique apparut librement dans le champ opératoire. Je pus tout à mon aise la lier ainsi que la faciale et l'occipitale. L'artère sectionnée, je saisis la tumeur avec un tracteur à griffes superposées et, la tirant en dehors, je la détachai en arrière, puis en avant, puis je coupai le ligament stylo-maxillaire, puis revenant en arrière je sectionnai des tractus fibreux la rattachant à la styloïde; en haut, je coupai les artères temporale superficielle et maxillaire interne. Je terminai l'ablation en poursuivant jusqu'à sa terminaison le canal de Sténon, que j'extirpai en entier.

Je crus bon aussi d'enlever les ganglions carotidiens, qui étaient d'ailleurs peu volumineux.

L'opération ne fut pas absolument exsangue, assurément, mais l'hémorragie fut considérablement modérée par la ligature de la carotide externe et de ses branches.

J'ose dire que l'extirpation de la glande a été aussi méthodique et aussi complète que possible. Voici la pièce toute fraîche; or, on la voit encore enveloppée des aponévroses et membranes fibreuses

qui révêtent sa loge. Après son ablation, les parois de l'excavation se montraient avec la netteté d'une préparation anatomique. On apercevait distinctement la jugulaire interne, la carotide interne, la styloïde et les muscles styliens, le ligament stylo-hyoïdien, le spinal, le ptérygoïdien interne. A la coupe, on aperçoit au centre de la parotide, dont quelques lobules sains se retrouvent encore en dehors, mais qui est envahie presque en totalité, on aperçoit une sorte de caverne contenant des débris mortifiés grisâtres baignant dans de la sérosité sanguinolente. C'est ce liquide qui refluait dans la bouche par le canal de Sténon.

Outre quelques ligatures j'ai dû laisser deux mèches pour tamponner l'excavation parotidienne où se produisaient des suintements sanguins persistants.

J'ai laissé l'opéré en bon état avec un pouls plein et régulier à 64 et un visage assez rassurant, mais, bien entendu, son sort n'est pas encore fixé.

Quoi qu'il en soit au point de vue technique, l'opération a été claire, nette et très méthodique dans un cas difficile chez un sujet âgé. Je suis donc autorisé à répéter, avec la même conviction, ce que je disais dans la dernière séance: Dans un très grand nombre de cas, toute résection osseuse est inutile pour enlever en totalité la parotide; il suffit de l'aborder par la voie basse, d'écarter le sterno par la section de ses attaches aponévrotiques au maxillaire, de couper les muscles digastrique et stylo-hyoïdien, de lier la carotide externe. Pourvu qu'il n'y ait pas de propagation au delà des limites de la loge parotidienne, l'opération sera pour ainsi dire toujours réalisable de cette manière.

Discussion.

A propos des troubles psychiques tardifs consécutifs aux traumatismes du crâne.

M. Auvray. — Mon intention n'est pas d'insister dans cette courte communication sur la valeur de l'intervention chirurgicale précoce appliquée au traitement des traumatismes craniens. Il ne me paraît pas douteux, en effet, que la trépanation primitive, très répandue aujourd'hui, a l'avantage de mettre non seule

(1) Voy. *Bull. et Mém. de la Soc. de Chir.*, 1903, p. 270 et 319.

ment à l'abri des accidents infectieux, mais encore de prévenir, dans une certaine mesure, l'apparition des accidents cérébraux tardifs. En régularisant la plaie, en enlevant les esquilles, les corps étrangers irritants, en désinfectant, en relevant les lambeaux de la dure-mère, on prévient le développement de ces cicatrices épaisses, irrégulières, adhérentes qui favorisent le développement des troubles nerveux tardifs.

Je ne veux m'occuper pour l'instant que des *troubles psychiques tardifs*, dont notre maître L. Picqué vous a entretenus dans sa communication de 1907, et, plus récemment, dans la séance du 24 février. J'ai consacré à l'étude de ces troubles psychiques tardifs un court chapitre basé sur l'analyse des travaux les plus récents, dans le fascicule du *Traité de Chirurgie* concernant la chirurgie du crâne, et c'est à ce titre que j'ai cru devoir prendre part à la discussion actuelle.

Ces troubles psychiques tardifs se manifestent sous diverses formes : manie, hallucinations, tendance au suicide, délire des persécutions, paralysie générale. Ils sont souvent associés à l'épilepsie qu'ils viennent compliquer plus ou moins tardivement.

Or, un fait est indiscutable, sur lequel Christian et Dubuisson ont insisté, dès 1890, et que Picqué et ses élèves ont eu raison de rappeler dans leurs travaux, c'est que chez bon nombre de déments on trouve à l'autopsie le reliquat de traumatismes anciens sous forme d'exostoses de la table interne, d'esquilles, de foyers de pachyméningite avec adhérences aux parties voisines, de kystes, de foyers de sclérose, de lésions porencéphaliques.

Mais la question délicate et vraiment intéressante est de savoir si les troubles mentaux observés peuvent être mis entièrement sur le compte du traumatisme, s'il existe une folie traumatique vraie ou encore une paralysie générale traumatique, ou si, au contraire, le traumatisme n'agit que comme cause occasionnelle sur un sujet prédisposé du fait de ses antécédents personnels ou héréditaires. C'est là un point fort important au point de vue médico-légal. Il a été discuté dans bien des travaux, parmi lesquels je citerai ceux de Griesinger, Schläger, Skae, Kraft-Ebing, Lasègue, Vallon, Vibert, Christian, Dubuisson, Marie et Picqué, Kölpin, etc. On trouvera des indications bibliographiques très complètes sur le sujet qui nous occupe dans les thèses de Larrivé (Lyon, 1898), Meyssan (Bordeaux, 1902), et surtout dans celles de Viollet (Paris, 1905) et de Froissart (Paris, 1907), inspirées par M. Picqué.

Or, malgré tous ces travaux, la question est loin d'être résolue. Il m'a semblé résulter de leur lecture qu'avant de conclure à l'existence d'une démence traumatique et d'une paralysie générale traumatique vraies, il faut procéder à un examen minutieux du

blessé au point de vue de ses antécédents personnels et héréditaires. C'est seulement en l'absence de tout antécédent personnel (syphilis, dont le rôle est si évident dans le développement de la paralysie générale ; intoxication par l'alcool, etc...) ou héréditaire, susceptible d'expliquer les accidents observés, qu'on pourra attribuer au traumatisme un rôle déterminant dans leur production ; dans le cas contraire, le traumatisme n'agirait que comme agent provocateur sur un sujet prédisposé. Pour admettre l'origine traumatique des troubles mentaux, il faut, bien entendu, que le blessé n'ait présenté aucuns troubles mentaux avant le traumatisme, qu'on ne retrouve chez lui ni antécédents personnels, ni antécédents héréditaires susceptibles d'être mis en cause dans la pathogénie des accidents, et que, entre le moment de l'accident et celui de l'apparition des troubles mentaux bien confirmés, le blessé ait présenté une succession de troubles cérébraux (céphalalgie, vertiges, éclipses de mémoire, etc.) qui conduisent peu à peu, en s'aggravant, aux troubles psychiques observés.

Or, il faut reconnaître que les cas de démence traumatique ou de paralysie générale traumatique vraies, dans lesquels on ne retrouve aucun antécédent morbide susceptible d'en expliquer l'apparition en dehors du traumatisme, sont très rares ; certains auteurs vont même jusqu'à nier l'existence de la paralysie générale traumatique.

Ce n'est, en somme, qu'avec la plus grande circonspection qu'il faut conclure, chez les blessés du crâne, à l'existence de troubles mentaux relevant exclusivement du traumatisme.

M. Delorme. — Je ne veux pas entrer dans le fond de la discussion soulevée, mais je crois devoir rappeler que les comptes rendus de la guerre d'Amérique ont établi que la presque totalité des blessés par armes de guerre gravement atteints a succombé à des accidents cérébraux graves (paralysie générale, démence, etc.), après avoir montré une tendance marquée aux habitudes alcooliques. Cette tendance avait d'ailleurs été signalée par d'autres chirurgiens d'armée et semble bien être aussi, dans une large mesure, une conséquence du traumatisme. Le nombre de ces traumatismes ayant présenté des troubles mentaux graves a été si considérable dans la guerre de Sécession que l'influence du traumatisme semble dominer de haut celle des causes adjuvantes (syphilis, prédispositions individuelles, etc.), auxquelles je ne refuse pas cependant l'importance qu'elles méritent.

M. J. Lucas-Championnière. — Je m'associe complètement à l'argumentation de M. Delorme contre celle de M. Auvray. J'ac-

corde volontiers à notre collègue que les faits sont difficiles à juger, qu'il est difficile d'établir qu'un sujet qui est pris d'accidents cérébraux après un traumatisme cranien est absolument indemne de tout antécédent pathologique, qu'il est sans syphilis personnelle ou paternelle, qu'il n'a jamais manifesté aucune tare antérieure. Mais c'est là une difficulté d'ordre très général, et c'est en s'appuyant sur une argumentation semblable que les criminalistes arrivent à démontrer que tous les coupables sont des aliénés.

Ce que l'observation des faits établit sans conteste possible, et ce que je crois, c'est que chez les sujets qui ont subi un traumatisme cranien les troubles cérébraux, les troubles psychiques sont infiniment plus communs que chez ceux qui ne les ont pas subis.

J'ai montré pour ma part ces faits en bien des circonstances différentes, et non seulement j'ai eu des observations dans lesquelles les troubles cérébraux étaient absolument comparables à ceux de la paralysie générale, mais j'ai pu, au cours de trépanations, montrer sur le vivant, à plusieurs reprises, des lésions de la surface cérébrale absolument identiques à celles que l'on observe dans les autopsies des paralytiques généraux.

Ces lésions et ces troubles cérébraux, je les ai rencontrés non seulement chez des sujets chez lesquels on aurait pu, à la rigueur, invoquer quelque lésion septique intracérébrale, mais surtout chez des sujets qui n'avaient subi que des traumatismes bien fermés et chez lesquels aucun processus septique ne pouvait être invoqué.

Sans doute, tous les sujets ne subissent pas la même influence nocive du traumatisme sur les fonctions cérébrales. Mais nous ne savons guère quelle est la prédisposition qui peut les en faire pâtir? C'est pour cela que je me suis associé à tous ceux qui attachent beaucoup d'importance à ces recherches de M. Piqué sur les relations du traumatisme et de l'aliénation mentale.

M. Quénu. — Nous connaissons imparfaitement les troubles cérébraux persistants consécutifs aux traumatismes. L'influence exclusive du traumatisme me paraît, dans certains cas, incontestable, et je demande à vous citer un fait personnel qui vient confirmer les remarques de M. L. Championnière. Il y a quelques années, j'observai pendant les vacances une double fracture du rocher chez un maçon, un peu enclin à se griser, mais qui jusque-là n'avait présenté aucun trouble mental. L'accident survint pendant un transport de matériaux; l'homme tomba de voiture, fut relevé sans connaissance avec un écoulement de sang par les deux oreilles. Transporté au Gris-Nez, il y reçut les premiers soins

de M. Dujardin-Beaumetz, puis on le ramena sur un matelas chez lui et je le vis le lendemain. Il n'y eut aucune complication locale, aucune trace de fièvre. Le coma persista pendant plusieurs jours, et la perte de connaissance plus ou moins complète se prolongea au delà de quatre à cinq semaines. A ce moment, le blessé commença de s'intéresser à ce qui l'entourait, mais il garda une bizarre amnésie. Il était marié depuis une dizaine d'années, âgé de trente-deux à trente-quatre ans; or, toute sa tranche de vie comprise entre son mariage et son accident avait disparu, et il se figurait être encore fiancé, parlant à sa femme dans ce sens; ce n'est que plusieurs semaines après que les trous faits à la mémoire se comblèrent un peu, mais d'une manière incomplète, et plus tard se développèrent des troubles psychiques assez accentués pour nécessiter l'internement.

M. Pierre Sebileau. — Les troubles de la mémoire consécutifs aux violents traumatismes du crâne, même les troubles tardifs, tels que ceux dont mon maître M. Quénu vient de signaler un exemple, ne sont pas rares; j'ai eu l'occasion d'en observer récemment. Mais ce n'est pas sur ce point que je désire attirer l'attention. Ce que je veux dire, c'est ceci : je pense qu'il faut se garder, dans l'appréciation des troubles mentaux qui suivent de plus ou moins loin les traumatismes chirurgicaux, de tomber aveuglément dans l'erreur du *post hoc ergo propter*. Il peut y avoir coïncidence de la blessure et de la folie sans qu'on doive, en tous les cas, accepter la seconde comme la conséquence de la première et, à plus forte raison, la première comme la véritable cause de la seconde. Je crois même que la plupart, sinon la totalité des malades qui deviennent aliénés après un traumatisme, sont des aliénés dont la folie est préexistante (quoique plus ou moins dissimulée) à la blessure, et ne fait qu'éclater à l'occasion de celle-ci.

J'ai observé un curieux malade dont l'exemple est instructif. Je le soignai, pendant près d'un lustre, il y a quelques années, pour des ulcères variqueux de jambe.

Jamais cet homme, gros entrepreneur qui conduisait très bien ses affaires, ne me donna le moindre signe de boiterie mentale autre que la hâte et l'ampleur avec lesquelles il réglait ma note d'honoraire, ce qui, évidemment, n'est pas, de la part d'un patient, une manifestation cérébrale ordinaire.

Or, voici ce qu'un beau jour il advint : mon pauvre malade, après m'avoir reçu avec émotion, se mit à pleurer et dérailla. Il cessa dès lors de m'admirer, critiqua mes pansements, ne me fit plus nul cadeau, et oublia même la juste rétribution qui convenait à mes soins. Nous lui fîmes prendre enfin le chemin de la maison

de santé, où l'on mit plusieurs mois à faire le diagnostic de paralysie générale.

Et voilà comment, sans avoir subi le moindre traumatisme, même de la part de son chirurgien, devint fou le mieux équilibré (en apparence), le meilleur et le plus reconnaissant des clients.

Communications

Médiastinite traumatique suppurée,

par M. le Dr R. LE CLERC, membre correspondant de la Société.

J'ai l'honneur de communiquer à la Société de Chirurgie un cas d'inflammation traumatique du médiastin antérieur, qu'il convient de séparer des lésions de même ordre siégeant dans le médiastin postérieur.

Il s'agit d'un adolescent, âgé de quatorze ans, appartenant à une famille solide, et n'ayant lui-même jamais été malade.

Au mois d'août 1905, il fit une chute de bicyclette : c'est la face antérieure du tronc qui porta sur le sol.

Un an après, il commença à ressentir des douleurs au-dessus du sein gauche. C'étaient des douleurs intermittentes, sourdes, en général, ne présentant un peu d'acuité qu'au moment d'une marche accélérée : alors, l'enfant était pris à la respiration et rentrait chez lui courbé en deux.

Vers la fin de janvier 1908, le médecin de la pension où il se trouvait, consulté pour des battements de cœur, ne constatant rien d'appréciable, porta le diagnostic d'hypertrophie du cœur, et renvoya le malade dans sa famille.

Le 12 février, le Dr Pigaux, son médecin habituel, découvrit sur la paroi thoracique, à gauche, une tuméfaction douloureuse, qui, d'abord du volume d'un noyau de pêche, prit progressivement celui d'un petit œuf. Une incision, pratiquée au commencement de mars, donna issue à un mélange, d'ailleurs peu abondant, de pus et de sang.

Je vis le malade le 3 avril. Il existait alors un trajet fistuleux dont l'orifice d'entrée se trouvait à 6 centimètres au-dessous du mamelon gauche, et dans la ligne mamelonnaire. Le stylet venait buter contre la huitième côte, donnant la sensation d'une résistance, sans que l'on pût conclure à la dénudation osseuse. Malgré

tout, je crus, comme mon confrère, à l'existence d'une ostéite costale, et je conseillai la résection.

L'opération fut faite, le 15 avril, avec l'aide des Drs Pierre Dudouyt et Pigaux.

Une longue incision, convexe en bas, passant par la fistule cutanée, mit à découvert la 8e côte qui ne présentait aucune trace d'altération. Au-dessus de cette côte et la bordant existait un orifice que je débridai. Le doigt tomba dans une cavité parfaitement limitée, en bas par le diaphragme, à droite par le péricarde et à gauche par la plèvre, péricarde et plèvre n'offrant aucun épaississement appréciable, comme Tuffier l'a noté dans les médiastinites tuberculeuses (*Semaine médicale*, 1890, 22 octobre).

La cavité aurait pu loger une grosse noix et ne contenait aucune fongosité; elle renfermait approximativement la valeur d'une cuillérée à café de pus bien lié.

La face postérieure de la côte explorée par le doigt recourbé en crochet était intacte. En somme, ni ostéite ni périostite costale.

Je me contentai de placer un gros drain dans cette cavité, afin de permettre des lavages avec de l'eau oxygénée, et je suturai la plaie cutanée.

La *restitutio ad integrum* était complète au bout de trois semaines.

J'ai revu le malade au mois de mars 1909. La cicatrice est souple, très mobile sur les plans sous-jacents. Il n'existe aucune douleur dans la région; le cœur bat normalement et ne présente plus la tachycardie qu'il avait au moment de l'opération. La marche, même précipitée, ne détermine aucune souffrance; il en est de même du fait de porter des ballots de toile, le jeune homme étant employé chez un négociant de nouveautés.

En résumé, nous nous sommes trouvés en présence d'un abcès en bouton de chemise, à point de départ médiastinique, s'étant frayé un chemin vers la paroi dans la ligne mamelonnaire. La lésion, qui fut la conséquence de la chute sur le thorax, resta silencieuse pendant un an. Alors, et durant une seconde année, le jeune malade présenta une douleur sourde, de la gêne respiratoire dans la marche et une accélération des battements du cœur. Enfin, au commencement de 1908, se montrèrent les premiers signes objectifs de la collection thoracique.

L'histoire des abcès du médiastin, qui débute avec le mémoire de de la Martinière, a été complétée par les travaux de Güntner (1859) et de Daudé (1871) et a permis de reconnaître des abcès symptomatiques et des abcès idiopathiques qui seuls nous intéressent ici. Ces derniers, dont l'étiologie est assez obscure, résultent souvent de traumatismes agissant sur la paroi antérieure

de la poitrine, et, comme l'écrit Duplay, « peuvent être favorisés par l'hémo-médiastin qui semblerait être la lésion initiale ». Il semble bien, jusqu'à plus ample informé, que là doit être la vérité : aussi ne peut-on accepter qu'avec réserve l'influence causale, à savoir le refroidissement, mise en avant dans les trois observations de Güntner.

La littérature chirurgicale est assez pauvre en observations probantes de médiastinites suppurées sans lésions primitives du squelette voisin ou des groupes ganglionnaires trachéo-bronchiques, ce qui a permis à Le Bec d'écrire que la médiastinite spontanée n'est pas démontrée (*Encyclopédie de chirurgie*, t. VI, p. 197).

Depuis une vingtaine d'années, je n'ai trouvé que peu de faits ayant trait à la médiastinite suppurée.

En 1888, Bellance fit à la Société médicale de Londres une communication sur la trépanation du sternum dans le cas d'abcès du médiastin, et cela à propos d'une femme chez laquelle la suppuration était due à la carie de la face postérieure du sternum. La partie de l'os malade ayant été enlevée, la malade guérit parfaitement (*British med. Journal*, 20 octobre 1888).

L'année suivante, Jander soutenait devant l'Université de Breslau une dissertation inaugurale sur la médiastinite suppurée. Je n'ai pu me procurer ce travail.

Au Congrès de Chirurgie de 1889, Bousquet cita l'observation d'un cultivateur de quarante-deux ans chez lequel un abcès ascendant vint se faire jour dans la région sus-claviculaire droite et mit trois mois à se tarir. Le chirurgien de Clermont concluait à l'origine ganglionnaire de cette collection médiastinique.

Soldani, en 1891, rapporte un fait de médiastinite antérieure avec trépanation du sternum et guérison consécutive.

Il s'agissait d'un homme de soixante-trois ans qui, deux mois avant d'être vu par Soldani, en chargeant un poids énorme sur une charette, appuya le fardeau contre sa poitrine afin d'obtenir le maximum d'effort. A ce moment, un bouton de sa veste se trouva pris entre la charge et le sternum. Il en résulta une douleur assez vive pour nécessiter l'interruption du travail.

A l'entrée à l'hôpital, le malade a maigri, présente un facies jaune terreux, souffre beaucoup, a une température de 39°8. A la partie moyenne de la région sternale, existe une petite plaie à bords éversés d'où s'écoule une grande quantité de pus jaune verdâtre d'odeur infecte. La toux augmente l'écoulement et détermine une exacerbation de la douleur qui irradie à toute la cage thoracique. Un stylet, introduit à l'union du manubrium et du corps de l'os, pénètre vers le médiastin antérieur à travers un

pertuis très étroit, long de 3 centimètres. Percussion et auscultation négatives.

Soldani porta le diagnostic d'abcès du médiastin communiquant avec un abcès de la paroi thoracique, et en rapporta la cause au traumatisme produit par le bouton dont la pression fut telle que, non seulement elle avait été capable de contusionner l'os, mais encore de séparer son corps du manubrium.

On pratiqua la trépanation à 4 centimètres au-dessus de la fistule existante; avec une gouge on fit sauter le pont entre les deux orifices, de façon à pénétrer largement dans le foyer purulent au fond duquel se voyaient l'aorte et ses expansions. (*La Riforma medica*, 11 septembre 1891).

Le Dr Marx von Arx, dans un article sur le « Diagnostic des affections traumatiques aiguës du médiastin », dit que la médiastinite suppurée est le plus souvent la conséquence d'un traumatisme ayant provoqué des lésions de la cage thoracique, et rapporte un cas d'affection de cette espèce survenue après une fracture de la 4e côte gauche avec rupture de l'artère intercostale. Il cite des cas analogues dus à Biermer et à Korrenski.

Il n'y a que le cas d'Albert (*Lehrbuch der Chirurgie und Operations lehre*) se rapportant à une médiastinite suppurée due à un traumatisme ayant ménagé l'intégrité des parois de la cage thoracique, tout en ayant entraîné une rupture du cœur, du péricarde et des poumons, qui se trouve mentionné sans plus de détails dans le travail de Von Arx. (*Deutsche Zeitschrift für Chirurgie*, t. LXXXII, p. 554 à 563, 1906.)

Ainsi donc, mon observation semble constituer un cas unique d'abcès du médiastin, dit primitif ou idiopathique sans lésion du squelette ou des organes intra-thoraciques : c'est à cause de sa rareté que je l'ai communiqué.

Calculs du poumon,

par M. TUFFIER.

M. Tuffier. — Le fait que je vais vous communiquer a trait en même temps aux plaies de poitrine qui nous ont si vivement intéressés dans ces derniers temps et à une affection qui jusqu'à présent a été fort peu étudiée : je veux parler des calculs du poumon.

Voici d'abord l'observation de la malade qui fait l'objet de cette communication :

Il s'agit d'une jeune femme de vingt ans qui, il y a douze jours, s'est tiré un coup de revolver perpendiculairement à la paroi thoracique au niveau de la 4e côte et à 4 centimètres environ de la ligne médiane, en pleine région cardiaque.

Je suis mandé dans mon service et cinq heures après, je constate : la malade ne se plaint d'aucun trouble respiratoire ni circulatoire et l'examen complet ne montre en effet rien d'anormal dans la plèvre, le poumon, ni le cœur. L'interrogatoire nous apprend que cette femme a tenté de se suicider debout et la main droite complètement renversée en dehors vers le thorax. Le diamètre de l'arme est inconnu. Devant l'absence complète de tout symptôme, je pense que la balle n'a pas pu traverser la paroi; cependant, le lendemain je soumets la malade à un examen radiographique. Le laboratoire de l'hôpital Beaujon m'apprend, contrairement à mes prévisions, que le projectile siège dans la région thoracique postérieure en dedans de l'omoplate, vers le 4e espace. La radiographie et la localisation du corps étranger sont faites suivant le rayon normal et suivant deux plans rectangulaires. Devant les résultats inattendus de cet examen et pensant à une erreur, je demande au Dr Aubourg de procéder à un nouvel examen radiographique de la malade. Voici la note qui me fut remise à la suite de cet examen de contrôle :

« Projectile siégeant en arrière, au niveau du 4e espace, sous les côtes, non mobile avec le poumon, mobile avec la respiration. »

En examinant les points de repère je conclus alors que la balle doit siéger soit dans la paroi thoracique immédiatement sous la plèvre pariétale, soit dans la région superficielle du poumon adhérent. Je ne touche jamais à ces projectiles parfaitement tolérés. Ma malade très névropathe, déclare qu'elle ne veut à aucun prix garder ce projectile et, devant cette persistante volonté, le 22 avril j'interviens, suivant ma technique habituelle, me servant de mon appareil pour localiser le corps étrangers. (Voy. Thèse de Poirier de Clisson. Sur un procédé simple de localisation des corps étrangers par la radioscopie. *Thèse de Paris*, 1903, n° 390.) Au point indiqué par la radiographie, incision de 6 centimètres parallèle à la côte jusqu'à la plèvre et décollement pleuro-pariétal. La paroi, la plèvre et le poumon sont normaux; aucune trace d'ecchymose ni d'une induration quelconque. Pour me donner un champ plus grand, je résèque 3 centimètres la 4e côte, mais je ne sens ni corps étranger, ni trace indurée du passage du projectile.

J'applique alors mon appareil, et la pointe de l'aiguille me prouve que je suis un peu trop en dedans, j'oriente ma recherche vers la région indiquée par l'aiguille et je sens un corps étranger dur, arrondi, irrégulier, adhérent, en plein parenchyme pulmonaire. J'incise la plèvre, j'amène le poumon entre deux pinces, il entre un peu d'air dans la plèvre ; j'incise le parenchyme, et à 5 millimètres environ de profondeur je trouve dans le poumon un corps étranger fixe sans aucune altération de la coloration ou de la consistance du tissu pulmonaire environnant, ce qui me fait douter de l'existence d'une balle. Je l'extrais assez péniblement avec ma pince, d'où je le laisse tomber dans un verre stérilisé ; il produit en tombant le bruit que ferait une balle. Je suture la plèvre, les muscles et la peau, sans drainage : En examinant le corps étranger extirpé, je trouve qu'il s'agit d'un *calcul du poumon* du volume d'un gros pois, irrégulier et mûriforme que je vous présente ainsi que la malade guérie. Depuis son opération, cette femme a été radioscopée et radiographiée dans tous les sens, il n'existe pas trace de projectile qui n'a pas dû pénétrer.

En somme, une femme se tire au-dessous du mamelon gauche un coup de revolver ; elle ne présente ni hémoptysie, ni troubles cardiaques, mais la radiographie révèle l'existence d'un corps étranger au point diamétralement opposé, au niveau du poumon gauche. Il était bien naturel de penser que ce projectile avait traversé la poitrine sans léser d'organe important ; je vais chercher ce projectile et je trouve un calcul du poumon. C'est là un fait extrêmement rare, et une erreur presque inévitable.

J'ai voulu rechercher, pour me mettre à l'abri d'une nouvelle méprise de ce genre, *la fréquence et l'aspect radiographique* des concrétions intrapulmonaires. Mon collègue et ami Letulle a bien voulu me communiquer l'observation suivante, et la radiographie que je puis mettre sous vos yeux.

Voici cette observation :

Un homme, âgé de quarante-deux ans, jouissant d'une parfaite santé, est pris en janvier 1908, *sans aucune cause apparente*, d'une hémoptysie, le sang est expectoré par petites quantités, mais d'une façon continue. Son médecin, tout en ne trouvant aucune lésion qui explique ces hémoptysies, croit avoir affaire à une tuberculose au début, et il soigne son malade en conséquence, quand, sept mois après, une nouvelle hémoptysie amène l'élimination de 15 calculs pulmonaires, du volume d'un pois, en huit jours. Devant ce fait assez curieux, le médecin traitant demande l'avis de M. Letulle, qui examine à son tour le malade, ne trouve aucune lésion bacil-

laire, le fait radiographier par M. Aubourg, et la radiographie que je vous soumets montre l'existence de plusieurs autres calculs enchâssés dans le poumon, dont un est volumineux et siégeant vers le 3e espace intercostal.

Chose curieuse, *la sœur de ce malade* aurait éliminé, elle aussi, de nombreux calculs d'origine pulmonaire.

Sur ma demande, M. Letulle a convoqué de nouveau le malade en question et il doit le revoir dans le courant de la semaine. On pourra alors, par un nouvel examen radiographique, se rendre compte de son état actuel.

Les calculs pulmonaires susceptibles d'être perçus par la radiographie et donner lieu à des erreurs, sont de trois ordres : les plus rares sont *les calculs du poumon* enchâssés en plein parenchyme, adhérents de tous côtés et sans communication avec une bronche volumineuse, tels que les représente mon observation.

Les deux autres variétés qui sont plus fréquentes comportent : 1° les calculs dus à une *calcification de la plèvre* après une pleurésie interlobaire : ces calculs sont des productions osseuses vraies, la preuve histologique en est donnée par la présence d'ostéoblastes (Letulle. Mais plus fréquemment des productions calcaires comme je l'ai établi) ; 2° les calculs résultant d'une guérison par *calcification des ganglions trachéo-bronchiques tuberculeux.* Ces calculs, dont l'élimination est surtout fréquente chez les enfants, contiennent des phosphates et des carbonates de chaux. Les uns et les autres sont visibles par la radiographie — ils sont moins opaques que les os normaux.

Si on voulait rapprocher ces calculs de ceux qui se forment dans le foie ou le rein, on aurait deux variétés, *les uns situés en plein parenchyme* et isolés des grosses bronches qui là joueraient le rôle de voies d'excrétion, — cette première variété rappellerait les calculs du parenchyme rénal, — les autres en communication avec de gros tuyaux bronchiques analogues aux calculs des calculs rénaux.

M. Routier. — Je ferai remarquer qu'à l'aspect de la radiographie, le corps étranger ne présente point les caractères habituels des projectiles : il est de teinte beaucoup plus claire.

M. Tuffier. — C'est très exact ; mais, en pratique, devant une femme qui s'était tiré, à peu de temps de là, un coup de revolver dans la poitrine, cette nuance de teinte n'eût pas empêché, je pense, mon collègue Routier de croire à un projectile, comme je l'ai fait moi-même.

M. Antonin Poncet. — J'ai vu des cas comparables à ceux rapportés par M. Tuffier.

Plusieurs fois, dans des autopsies, sans parler de noyaux calcifiés, intrapleuraux, pédiculés ou non, et de volume variable, j'ai trouvé, dans le parenchyme pulmonaire, des tumeurs du même ordre. Là encore il s'agit de noyaux de calcification qui se sont enkystés. On comprend fort bien qu'ils puissent se mobiliser et pénétrer dans les bronches voisines, comme peuvent également le faire des concrétions calcaires, provenant de vieux ganglions médiastinaux.

Quant à l'origine tuberculeuse de ces diverses tumeurs crétacées, elle me paraît également hors de doute. On se trouve en présence de tuberculomes calcifiés.

M. Tuffier. — Je ne veux préjuger de rien, mais, dans le cas présent, je ne crois pas au tuberculome; le calcul siégeait, en effet, à la partie moyenne du poumon, et le parenchyme, tout autour, était parfaitement sain. J'ajouterai que cette intégrité du parenchyme ambiant contrastait avec ce que nous observons d'ordinaire autour des balles incluses dans le poumon.

M. Quénu. — Je demanderai à M. Tuffier si le calcul ne se trouvait pas au niveau d'une scissure interlobaire?

M. Tuffier.— Non, le calcul n'avait aucun rapport scissuraire; j'ai, du reste, indiqué ces calculs des scissures, dans mon exposé, comme un groupe à part, et j'ai fait dans la *Revue de Chirurgie* l'histoire de ces calcifications pleurales. (Voy. *Rev. de Chir.*, mars 1907, pp. 320-346.)

M. Guinard. — L'intervention a fait découvrir un calcul, mais elle n'en avait pas moins été entreprise pour rechercher et extraire une balle. Or, je ne sache point que cette recherche des projectiles endo-pulmonaires soit de pratique courante et recommandable, quand il n'y a aucun accident. Y avait-il donc, chez le malade de M. Tuffier, des raisons spéciales d'opérer?

M. Tuffier. — Je crois que M. Guinard n'a pas entendu le début de ma communication. Je ne touche pas aux balles incluses dans les tissus, à moins d'accidents spéciaux, je l'ai affirmé maintes fois ici, je le répète et je ne veux pas laisser croire ou dire que j'ai la naïveté de croire qu'elles sont en général nuisibles. L'intervention a été réclamée par ma malade et, comme il s'agit d'une névropathe bien décidée à se débarrasser de ce projectile, j'ai dû l'opérer.

Rapports.

Sur un cas d'épithéliome testiculaire, paraissant d'origine wolffienne, par M. POTEL, agrégé à la Faculté de Médecine de Lille, et BRUYANT, préparateur à la Faculté de Médecine de Lille.

Rapport de M. MAUCLAIRE.

MM. Potel et Bruyant nous ont adressé, récemment, l'observation suivante :

OBSERVATION. — Paul B..., vingt-deux ans, célibataire, sans antécédents héréditaires ni personnels particuliers. Il a six frères et sœurs tous bien portants; les parents vivent et sont en excellente santé. Lui-même n'a point de passé morbide digne d'être signalé; il n'a jamais eu de blennorragie.

Vers la fin de décembre 1907, B... reçut un coup de manche de pioche sur le scrotum. Quinze jours après, il commença à souffrir au niveau du testicule droit. Vers la fin de janvier 1908, on constatait déjà une petite induration grosse comme un noyau de cerise au niveau du pôle inférieur du testicule. On essaya le traitement mercuriel, mais, loin de régresser, la petite tumeur augmenta rapidement de volume et, vers le 15 février, elle était déjà grosse comme une forte noisette. Le docteur Sutter (de Trélon) conseilla une intervention et m'adressa le malade.

A la simple *inspection*, il ne paraît pas y avoir grande différence entre les deux glandes. Pas d'œdème du scrotum, pas d'hydrocèle.

Par la palpation, on sent une tuméfaction dure, grosse comme une forte noisette, légèrement bosselée, occupant le pôle inférieur du testicule droit. La moitié supérieure du testicule a conservé sa consistance normale. L'épididyme est facilement perceptible; la tête est normale, la queue se perd dans la petite tumeur. La palpation du testicule malade est des plus douloureuses : le malade pâlit, a des tendances syncopales, et nous supplie d'abréger notre examen. Le cordon, les vésicules séminales, la prostate sont indemnes. Il n'y a aucun trouble urinaire, ni vésical ni urétral.

L'évolution rapide de la tumeur, ses caractères me firent admettre le diagnostic de néoplasme du testicule. Je proposai la castration, qui fut admise d'emblée.

OPÉRATION. — L'intervention, pratiquée le 20 février sous chloroforme, fut des plus simples. Avant de lier le cordon, je fis un examen plus complet de la tumeur, sans toutefois l'ouvrir, de peur d'inoculer le champ opératoire, et, le doute n'existant plus pour moi, je pratiquai la castration.

Les *suites opératoires* furent des plus simples; la guérison se fit par première intention, et l'opéré put reprendre ses occupations quinze jours après l'intervention.

Malheureusement, l'amélioration ne se maintint pas aussi longtemps qu'aurait pu le faire espérer la précocité de l'intervention.

Vers le mois d'octobre, le Dr Sutter fut appelé auprès de son malade, qui maigrissait et souffrait au niveau de l'épigastre. L'examen permit de constater déjà l'existence au niveau de la région rénale d'une masse volumineuse, grosse comme le poing, dure, paraissant fixe. Pas de troubles urinaires. Il était évident que les ganglions prérénaux étaient envahis par le néoplasme récidivé.

L'état général a continué, depuis cette époque, à s'aggraver sans que, cependant, la masse néoplasique ait pris un volume beaucoup plus considérable, mais, à l'heure actuelle (février 1909), la terminaison fatale paraît inévitable dans un délai assez rapproché.

Examen macroscopique de la pièce. — La tumeur extirpée est totalement intra-testiculaire, elle n'apparaît nettement que sur la tranche de section passant par l'axe antéro-postérieur du testicule. Elle se présente alors sous la forme d'un nodule vaguement ovoïde, de la dimension d'une noisette (20 à 25 millimètres sur 15 à 18), occupant la partie inférieure et postérieure du testicule, c'est-à-dire celle qui avoisine la queue de l'épididyme. Son pôle inférieur arrive au contact de l'albuginée, tandis que dans le reste de son étendue elle est en connexion avec les canalicules séminifères. Enfin, en haut et sur la ligne médiane, elle semble affecter des rapports avec la partie la plus descendante du corps d'Highmore.

Aussitôt après l'opération, la tumeur avait été sectionnée longitudinalement et fixée par l'alcool. La surface de section est légèrement bosselée et laisse deviner, à l'œil nu, une division en lobules séparés par des cloisons connectives. La substance des lobules, plus molle, fait saillie, comme bridée par les tractus de tissu interstitiel; c'est à ces saillies qu'est dû l'aspect bosselé de la surface de section, contractée par le fixateur.

Entre la masse néoplasique et le tissu testiculaire, il existe un vrai *plan de clivage qui permet l'énucléation totale de la tumeur*. Ce plan de clivage est constitué par une coque conjonctive assez mince, formée de tissu lumineux, qui entoure la tumeur. En certains points, le clivage est facilité par l'existence d'une véritable couche de tissu celluleux. Les canalicules séminifères en connexion immédiate avec la capsule connective sont comprimés, aplatis et atrophiés. Ce n'est qu'à une distance assez grande qu'ils reprennent leur aspect normal. La consistance du tissu néoplasique est assez ferme et légèrement élastique; sur la tranche, après fixation à l'alcool, sa couleur est blanchâtre avec des taches hémorragiques jaunâtres et brunâtres.

L'*examen histologique* a porté sur des coupes faites suivant trois plans perpendiculaires. Les procédés de coloration employés ont été les suivants : hématéine et Van Gieson, hématéine-éosine, bleu de toluidine et picro-ponceau. Les particularités histologiques que montrent les

sections pratiquées dans les divers sens de la tumeur sont toujours les mêmes. Nous allons les exposer d'après l'examen des coupes faites suivant le sens antéro-postérieur.

Un examen superficiel permet d'abord de se rendre compte que les formations néoplasiques sont de nature épithéliale et qu'elles sont parcourues et divisées en lobules par des bandes conjonctives. La structure lobulée de la tumeur est rendue très nette et très évidente par la coloration et à un faible grossissement ou même à l'œil nu, on saisit déjà fort bien la disposition des loges. Dans la région centrale de la coupe, on observe une large bande transversale de tissu connectif à contours étoilés. Des angles de cette grosse travée conjonctive s'irradient vers la périphérie des cloisons d'épaisseur variable, très contournées et qui se ramifient abondamment; elles délimitent ainsi des loges irrégulières et inégales; leurs terminaisons ultimes arrivent jusqu'à la capsule périphérique. L'une des extrémités de l'épaisse cloison centrale va se perdre dans un large placard de tissu conjonctif qui occupe l'un des angles de la coupe et correspond à la partie de la tumeur avoisinant la portion inférieure du corps d'Highmore. On a l'impression que c'est de ce large placard qu'est partie la prolifération conjonctive qui a déterminé la lobulation de la tumeur.

Les caractères du tissu conjonctif qui entre dans la constitution des cloisons et du placard sont différents. Au niveau de ce dernier, le tissu conjonctif ne prend, quelle que soit la méthode employée, qu'une coloration très faible et sa teinte pâle tranche fortement sur le reste de la tumeur. Cela est encore évident sur les micro-photographies. Il ne renferme pas de fibres conjonctives; il est composé de cellules étoilées anastomosées par leurs extrémités et formant une sorte de réticulum dont les mailles sont remplies par la substance amorphe. C'est, en somme, une sorte de tissu muqueux ayant, nettement, des caractères embryonnaires.

Les cloisons conjonctives, au contraire, prennent vivement la couleur et elles tranchent par leur teinte foncée; elles sont très vascularisées, riches en fibrilles conjonctives parallèles, serrées les unes contre les autres et abondamment infiltrées de cellules embryonnaires. La délimitation entre les deux variétés de tissu n'est pas nette; par une transition ménagée, on passe de l'une à l'autre.

En résumé, en ne considérant que le squelette connectif qui entre dans la constitution de la tumeur, nous venons de mettre en évidence chez cette dernière l'existence de deux régions bien différentes : dans l'une, le tissu conjonctif a des caractères embryonnaires; dans l'autre, il a une structure adulte. En outre, une zone de transition permet d'affirmer que le tissu adulte dérive de la prolifération et de la transformation du tissu jeune.

Nous allons retrouver cette dualité histologique de la tumeur dans l'étude des formations épithéliales néoplasiques qu'elle renferme. Au niveau de la plage de tissu conjonctif jeune, ces formations sont représentées par des conduits épithéliaux disséminés sans ordre apparent. Parmi ces conduits, les uns ont la forme de tubes à calibre assez

restreint, oscillant entre 60 et 100 μ. D'autres sont dilatés et prennent l'aspect de cavités irrégulières, possédant parfois des dimensions assez grandes pour être visibles à l'œil nu. L'épithélium qui forme la paroi des tubes ou le revêtement des cavités est constitué par une couche de cellules prismatiques serrées les unes contre les autres, hautes de 20 à 25 μ, larges de 4 à 5 en moyenne. Nulle part, nous n'avons vu de cils vibratiles.

A l'intérieur des loges délimitées par les cloisons conjonctives, les formations épithéliales ont un aspect plus complexe qu'il est possible néanmoins d'expliquer et de schématiser par une étude approfondie des différentes régions.

Tout d'abord, dans quelques loges, principalement celles qui avoisinent la zone des tubes et des cavités dont nous venons de parler, il n'est pas rare de voir une seule assise de cellules cubiques ou prismatiques appliquée en certains points de la face interne de leur paroi conjonctive ; cette couche simple ne persiste pas partout, et, en d'autres points, on la voit se transformer par prolifération en un épithélium épais formé de plusieurs assises de cellules polyédriques; il y a continuité directe entre les deux types qu'affecte le revêtement épithélial.

Sur cette paroi prennent naissance des papilles ou villosités qui font saillie dans la lumière des loges. Chacune d'elles présente un axe conjonctif recouvert d'une couche de cellules cubiques ou prismatiques ayant beaucoup de ressemblance avec celles qui tapissent les tubes épithéliaux. Il est facile de se rendre compte que ces villosités sont dues à la prolifération conjonctive de la paroi des loges qui s'effectue sous la forme de papilles vasculaires refoulant devant elles le revêtement épithélial et s'en coiffant.

Ces papilles, d'abord simples, se ramifient à leur tour; elles remplissent la lumière de la loge en même temps qu'elles la dilatent. Les coupes les intéressent suivant leurs différents sens. Lorsqu'elles sont sectionnées transversalement, elles sont nettement circulaires et formées d'une couche périphérique de cellules prismatiques délimitant un espace central comblé par du tissu conjonctif jeune, peu riche en fibrilles, se colorant mal et très vasculaire. Parfois même, un vaisseau sanguin très dilaté occupe seul l'axe de la papille et à un examen sommaire, celle-ci prend l'aspect d'un tube épithélial quand le sang fait défaut à l'intérieur du vaisseau. Dans certaines loges, ces formations papillaires restent assez espacées, et l'aspect offert par la production néoplasique est très comparable à celui que l'on observe dans les cystadénomes de l'ovaire.

Le phénomène de prolifération épithéliale que nous avons observé au niveau de la paroi des loges se retrouve sur la papille; la couche, d'abord simple de cellules prismatiques peut se transformer en plusieurs assises de cellules polyédriques et subit un épaississement notable. De ce fait, les papilles se rapprochent, se tassent et arrivent même au contact les unes des autres ; des soudures s'établissent entre elles, donnant naissance à des travées épithéliales ou à de larges plages cellulaires plus ou moins anastomosées entre elles et offrant les dispositions les

plus irrégullères et les plus variables suivant la direction de la coupe. La production néoplasique qui comble la loge a alors un aspect plus compact, plus massif, et il est difficile d'y retrouver la disposition papillaire primitive.

Les cellules polyédriques qui forment les boyaux ou îlots épithéliaux comblant les loges ont des caractères particuliers. Elles sont claires: de forme des plus variables suivant leur état de compression d'une dimension de 20 μ en général, à protoplasma assez abondant, non granuleux et peu colorable. Le noyau est volumineux, grossièrement ovoïde en général, mais souvent aussi assez irrégulier, muni d'un ou de deux nucléoles très apparents. L'ensemble de ces caractères permet de distinguer aisément les îlots formés par ces éléments épithéliaux : ils tranchent sur la coupe par leur transparence et leur apparence et leur couleur claire.

Enfin, dans la région centrale de certaines loges volumineuses. Il semble que l'on puisse observer des phénomènes de dégénérescence. Les travées cellulaires sont disjointes; ce sont là des indices d'une nécrose au début.

Ce sont les masses néoplasiques renfermées dans les loges qui donnent à la tumeur son aspect lobulé.

Dans les loges adjacentes à la région des tubes épithéliaux, il existe des zones très nettes de transition qui nous permettent d'affirmer que c'est à la prolifération de ces tubes qu'il faut rapporter le contenu des loges. C'est tantôt l'épaississement de la paroi d'un tube, la modification de ses éléments cellulaires et leur connexion directe avec les éléments néoplasiques; c'est encore la dilatation d'un de ces tubes et l'apparition à son intérieur des productions papillaires.

En résumé, il y a donc dans la tumeur deux parties à distinguer. La première — la plus volumineuse — est formée de masses néoplasiques épithéliales de nature papillaire, délimitées par un stroma fibreux; la seconde est représentée par un nodule, occupant la région supérieure et postérieure de la tumeur et est constituée par des tubes ou des cavités à épithélium prismatique, englobés dans un stroma de tissu connectif jeune. Les zones de transition permettent d'affirmer que la tumeur est due à la prolifération des deux tissus formant ce nodule.

Dans les réflexions qui suivent, MM. Patel et Bryant pensent avec le prof. Hermann, qu'il y a eu une anomalie du développement du corps de Wolff ayant amené l'isolement d'un groupe de canalicules de Wolff. Ce serait ce groupe demeuré simplement à l'état de vestige ou ayant peut-être déjà formé une petite adénome qui aurait pris un accroissement rapide et atypique à la suite du traumatisme.

En somme, il y a dans cette observatiou deux points intéressants : 1° la question de la nature de la tumeur; 2° le résultat négatif du traitement précoce.

En ce qui concerne la nature de la tumeur, je rappellerai que

dans la classification des tumeurs testiculaires de Pilliet et Costes il y a deux classes principales :

1° *Tumeurs développées aux dépens du tissu adulte du testicule* (épithélium seminipare, épithélium des tubes droits, cellules interstitielles) ;

2° *Tumeurs développées aux dépens des éléments embryonnaires* (épithélium pflugérien ou épithélium seminipare embryonnaire ; épithélium Wolffien ou épithélium des tubes droits embryonnaires ; cellules interstitielles embryonnaires).

Or, le cas de MM. Patel et Bryant rentrerait dans le cadre des tumeurs développées aux dépens des éléments embryonnaires. Tumeurs très rares, puisque dans son travail M. Chevassu (thèse Paris, 1907) dit n'en avoir rencontré qu'un seul exemple. Decouvelaere (1) en a rapporté une observation intéressante. Plus récemment, Jeanbrau et Massabuau (2) ont également rapporté un fait semblable.

En ce qui concerne le résultat thérapeutique, on peut dire que ce cas est désespérant. Rarement une tumeur maligne au testicule a pu être enlevée d'une manière aussi précoce. Néanmoins, la métastase lombaire a été très rapide. Ces épithéliomas testiculaires d'origine Wolffienne sont donc de nature très maligne et, pour cette variété de tumeurs, il semble bien que les ablations larges du testicule avec sa gaine spermatique (observation personnelle) et parfois même avec quelques ganglions lombaires (Grégoire) soient absolument inutiles jusque maintenant.

Je me propose de remercier MM. Patel et Bryant de leur observation et de la publier dans nos bulletins.

M. Pierre Delbet. — Les épithéliomes du testicule ont certainement une malignité exceptionnelle, mais le cas particulier que vient de nous rapporter mon ami Mauclaire ne justifie peut-être pas le pessimisme de ses conclusions.

On n'a trouvé de noyaux secondaires que dans les ganglions lombaires ; on peut donc se demander si enles en levant en même temps que le testicule, on n'aurait pas guéri le malade. Ainsi, loin de condamner la grande intervention qu'a défendue mon élève et ami Chevassu et qui consiste à faire dans la même séance la castration et l'ablation sous-péritonéale des ganglions lombaires, ce cas lui serait plutôt favorable, puisque le malade a succombé sans présenter d'autres localisations de son néoplasme que l'adénopathie lombaire.

(1) Decouvelaere. *Journal des sc. méd.* de Lille, 1903.
(2) Jeanbrau et Massabuau. *Annales génito-urinaires*, mars 1908.

Mais ce que l'on peut dire, c'est qu'il vaut peut-être mieux s'abstenir que de faire la castration seule.

Expérimentalement, on a constaté que dans un certain nombre de cas l'ablation du néoplasme primitif semble avoir une influence fâcheuse sur l'évolution des noyaux secondaires. Les choses ne se passent pas ainsi chez l'homme, sauf peut-être pour le testicule. Il semble bien que dans les néoplasmes du testicule, la castration donne un coup de fouet à l'adénopathie. C'est pour cela qu'il me semble toujours indiqué d'enlever simultanément testicule et ganglions.

M. MAUCLAIRE. — Je pense que déjà chez ce malade il y avait une infection bien étendue des ganglions lombaires au moment de l'intervention. Dès lors, l'extirpation très délicate de ces ganglions lombaires n'aurait pu qu'être incomplète.

Six cas de fistules vésico-vaginales guéries par la méthode du dédoublement, par le Dr BEGOUIN (de Bordeaux).

Rapport par M. J.-L. FAURE.

Notre collègue, le Dr Begouin, nous a apporté, il y a quelque temps, six observations de fistules vésico-vaginales qu'il a opérées dans ces dernières années.

Elles ont toutes été traitées par la méthode du dédoublement et toutes ces opérations se sont terminées par la guérison.

OBS. I. — Mme R..., vingt-six ans, fut opérée le 12 mars 1908, d'une tumeur pédiculée insérée sur la face inférieure de la vessie. Cette ablation laissa entre la vessie et le vagin une perforation qui persista, devenant une véritable fistule, par laquelle passait la totalité des urines.

Une pyélo-néphrite ascendante se déclare pour laquelle, le 2 mai, on fait une néphrectomie. La malade étant à peu près guérie de sa néphrectomie, je fus chargé d'opérer sa fistule vésico-vaginale : j'intervins le 6 juin, près de trois mois après le début de la fistule. Celle-ci était de la dimension d'une pièce de 1 franc, située à moitié distance entre la symphyse et le col utérin, médiane, sans brides vaginales.

Opération par dédoublement très large ; suture antéro-postérieure au catgut n° 1 de la paroi vésicale et suture transversale au crin de Florence des lèvres vaginales. Une sonde de Malécot est laissée à

demeure. Chaque jour, on pratique des lavages de la vessie, car pendant quatre ou cinq jours, l'urine contenait des caillots. Le dixième jour, les crins sont enlevés ainsi que la sonde, et la malade quitte la maison de santé le douzième jour, guérie de sa fistule.

Revue en septembre, elle reste bien guérie.

Obs. II. — Marie D..., âgée de vingt-trois ans, cuisinière, est entrée à l'hôpital du Tondu, le 22 juillet 1908, parce qu'elle perd ses urines. Les renseignements qu'elle donne sur le début de cet accident sont très vagues : le 15 mai, elle accoucha à terme d'un enfant qui mourut au bout de quelques heures. L'accouchement avait été laborieux et avait nécessité une application de forceps, la tête de l'enfant serait restée vingt-quatre heures à la vulve.

Pendant les premiers jours, les mictions furent normales — semble-t-il — mais, vers le quinzième jour (?), la malade se trouva mouillée et un médecin constata la présence d'une fistule vésico-vaginale. A partir de ce moment, la totalité des urines passa par le vagin. Pas d'érythème ni de sensation de brûlure; la malade ne répand pas une odeur urineuse marquée. En outre, depuis son accouchement, Marie D... est frappée de paraplégie.

L'examen montre une fistule vésico-vaginale de la dimension d'une pièce de 2 francs environ, allongée transversalement, allant d'un côté du vagin à l'autre; en avant, elle commence à moitié distance de la symphyse et du col; en arrière, sa lèvre postérieure est formée par la lèvre même du col. Il y a des brides fibreuses assez marquées dans le fond du vagin; l'orifice vulvaire est de dimensions normales et la vessie est de capacité moyenne.

Opération, le 18 août 1908. — La malade étant en position dorso-sacrée, le siège élevé, la tête basse, les membres inférieurs élevés et écartés par les porte-jambes de Doyen, avec un bistouri coudé, dédoublement d'abord de la lèvre postérieure : pour cela, il fallut libérer le col comme dans le premier temps d'une hystérectomie vaginale, puis poursuivre assez loin des deux côtés, ce qui fut pénible à cause de la difficulté d'exposition du champ opératoire ; même dédoublement sur la lèvre antérieure, dans des conditions plus difficiles encore. Latéralement, l'incision fut poursuivie assez loin, pour sectionner des bandes fibreuses. On obtint ainsi une large libération de la vessie dont les lèvres purent être réunies sans aucune tension. Suture transversale, non perforante au catgut 0, en surjet, sur la paroi vésicale, avec une aiguille de Reverdin coudée. Etanchéité de la vessie contrôlée par une injection de liquide coloré. Réunion au crin de Florence des lèvres vaginales, transversalement. Sonde de Pezzer.

Les deuxième et troisième jours, douleurs dans la fosse iliaque, près de la paroi antérieure gauche ; légère élévation de température ; le doigt ne percevait à la palpation et au toucher qu'un vague empâtement du côté de la fosse iliaque gauche.

Le 21, substitution à la sonde de Pezzer de la sonde en tire-bouchon de Pousson; légère rétention avec caillots.

Les jours suivants, les urines s'écoulent par le vagin en assez grande quantité.

Le 28 août, ablation des points de suture; une désunion de la suture s'est produite à la partie latérale gauche du vagin ; elle est de dimensions peu considérables, mais elle donne passage à une certaine quantité d'urines purulentes. La sonde vésicale ramène cependant, chaque jour, environ 500 grammes d'urine brune, avec dépôt purulent. La douleur et l'empâtement de la fosse iliaque ont diminué ainsi que la fièvre.

Le 2 septembre, la malade perd toujours ses urines en assez grande quantité ; la fièvre a complètement disparu.

Le 3 septembre, on enlève la sonde et, fait surprenant, dès lors la malade cesse de perdre ses urines. A chaque miction, celles-ci sont d'abondance normale, et jamais plus, il ne s'en écoula par le vagin.

A la fin de septembre, l'examen montre qu'il ne persiste aucune fistulette; la malade ne perd plus ses urines, même lorsque la vessie est distendue au maximum; et les tampons introduits dans le vagin ne ressortent point teintés après l'introduction dans la vessie d'un liquide coloré : la guérison est complète.

Revue le 15 novembre : la fonction vésicale est parfaite.

Les quatre observations suivantes sont seulement rappelées, car elles ont déjà été publiées au Congrès de chirurgie.

Obs. III. — Mme M..., vingt-cinq ans, est accouchée au forceps, en mars 1903. Dans les jours qui suivent, elle s'aperçoit qu'elle perd ses urines d'une façon continue dès qu'elle est debout ou étendue; assise, elle les perd moins.

Opérée déjà par moi sans succès, le 6 juin 1903, par un dédoublement un peu timide et un seul plan de suture vaginal.

La malade revint en mai 1904, une fistule persistait tout à fait à l'extrémité droite de la cicatrice, admettant un stylet.

Deuxième opération par le dédoublement avec deux plans de suture : l'un surjet vésical au catgut non perforant assurant l'étanchéité de la vessie (contrôle par liquide injecté); l'autre vaginal à points séparés au crin de Florence. Pas de compresse vaginale, mais deux injections au cyanure par jour, Sonde de Pezzer. Ablation de la sonde et des crins de Florence le onzième jour; guérison.

Revue en août 1905 : reste complètement guérie et sans calcul.

Obs. IV. — Marie B..., cinquante-deux ans, perd ses urines depuis l'âge de vingt-sept ans, à la suite d'un accouchement difficile. Erythème. Large fistule médiane située près du col, ayant au moins les dimensions d'une pièce de 2 francs ; pas de brides vaginales importantes.

Après deux opérations sans succès avec un seul plan de suture vaginal, j'appliquai, en 1904, ma technique actuelle. La guérison fut complète d'emblée.

Revue en septembre 1905 : la malade reste guérie et sans calcul.

Obs. V. — Madeleine G..., quarante-quatre ans, est depuis l'âge de vingt ans atteinte de fistule vésico-vaginale survenue à la suite d'un accouchement. Elle perd toute ses urines; ses cuisses et son siège sont recouverts d'un érythème intense.

La fistule médiane, large comme une pièce de 1 franc, est située tout près du col; vagin plein de brides cicatricielles et d'abord difficile.

Après quinze jours d'essais infructueux pour combattre l'érythème suintant, opération par dédoublement avec deux plans de suture vésicale et vaginale transversaux. Sonde Malécot à demeure. Deux injections vaginales quotidiennes au cyanure.

Ablation des fils vaginaux au douzième jour; de la sonde au quatorzième. Guérison totale; disparition, dès les premiers jours après l'opération, de l'érythème que tous les soins n'ont pu modifier avant la fermeture de la fistule.

Revue en septembre 1905 : la malade reste guérie, sans calcul.

Obs. VI. — Marguerite B..., vingt-trois ans, couturière. Pour de l'incontinence d'urine, névropathique, on lui fait en novembre 1902, une torsion de l'urètre qui est suivie d'une fistule vésico-vaginale. Cette jeune fille était vierge.

De juin 1903 jusqu'en août 1904, elle fut opérée cinq fois par deux de nos meilleurs chirurgiens; le 25 juin 1903, puis le 17 juillet, le 4 décembre 1905 par voie vaginale, le 2 juillet 1904 par voie suspubienne transvésicale et le 8 août, par voie vaginale, toujours sans succès. C'est dans ces conditions que je la trouvai au cours d'une de mes suppléances d'hôpital.

Elle perdait toutes ses urines par le vagin qui était étroit, scléreux. La fistule admettait facilement toute la première phalange du pouce qui allait se loger dans la vessie qu'elle remplissait : celle-ci n'avait en effet que les dimensions d'une coque de noix. La malade était atteinte de pyélo-néphrite purulente.

Je l'opérai le 28 septembre 1904 par voie vaginale et par le procédé du dédoublement large avec suture à deux plans. Sonde de Pezzer à demeure.

Ablation des crins vaginaux le 10 octobre, et de la sonde deux jours après. La guérison est complète.

La malade, revue plusieurs fois et encore en septembre 1906, peut maintenant retenir 125 grammes de liquide dans la vessie, elle n'a point de calcul, mais sa pyélo-néphrite évolue, car le rein droit est gros et les urines sont toujours purulentes.

C'est une très belle série, qui fait le plus grand honneur au chirurgien qui l'a obtenue et donne la plus grande valeur aux réflexions que lui inspire son expérience personnelle. Comme ses idées sont aussi les miennes, je me bornerai à vous les rapporter très brièvement, d'autant plus qu'elles ne sont que le développement de celles qui ont été assez souvent émises ici même par notre collègue Ricard.

Tous ces succès sont dus au dédoublement, au même procédé de Gerdy, de Dieffenbach, mis au point par Duboué, rajeuni et pour ainsi dire renouvelé par Ricard.

Mais, et c'est là un point sur lequel il est bon d'insister, la dédoublement doit être très large, et il faut le poursuivre sur deux, trois centimètres et même davantage.

Dans trois opérations antérieures, terminées par des échecs, Begouin avait fait un dédoublement insuffisant, de un centimètre environ, seulement. Et c'est au large dédoublement qu'il a fait dans ses six derniers cas qu'il attribue ses six succès. Il n'est pas douteux qu'il soit dans le vrai. Il a dédoublé la cloison vésico-vaginale jusqu'à ce que les lambeaux vésicaux et vaginaux viennent s'accoler d'eux-mêmes, sans aucune traction.

Pour ce dédoublement, Begouin met ses malades dans la position dorso-sacrée ordinaire, avec siège élevé.

Il a renoncé à l'instrumentation compliquée que l'on employait autrefois : des bistouris à long manche coudés à droite et à gauche et des pinces à greffe un peu longues et coudées sont, avec l'aiguille courbe de Reverdin, les seuls instruments particuliers auxquels il ait eu recours, et ces instruments lui ont toujours suffi.

C'est ce dont je tiens à le louer, presque autant que d'avoir guéri ses malades. Il n'est pas douteux que la simplification instrumentale ne soit un des progrès principaux que nous ayons faits dans le traitement des fistules vésico-vaginales. Lorsque l'utérus est normal et qu'il s'agit d'une de ces fistules consécutives à l'accouchement, et qui deviennent de plus en plus rares, la possibilité d'abaisser l'utérus avec des pinces de Museux et d'extérioriser pour ainsi dire la face antérieure du vagin, donne la plus grande facilité pour exécuter les manœuvres de dédoublement et les sutures appropriées.

Lorsque l'abaissement est impossible, comme il arrive souvent dans les fistules consécutives à une hystérectomie, la technique peut devenir moins facile, et on peut avoir parfois besoin de l'un de ces instruments ingénieux comme les chasse-fils et les aiguilles recourbées, qui étaient si en honneur autrefois. Mais, dans l'immense majorité des cas, toutes les sutures peuvent être faites avec l'aiguille à pédale de Reverdin, à courbure accentuée et de court rayon, aiguille assez petite pour pouvoir facilement évoluer dans le vagin. C'est un instrument merveilleux et qui rend les plus grands services dans toute la chirurgie vagino-périnéale comme dans la chirurgie pelvienne.

Begouin fait ses sutures au crin de Florence. C'est aussi mon habitude. Je crois le catgut moins sûr et je ne saurais le con-

seiller. Quant au fil d'argent employé par des chirurgiens excellents, je n'ai aucune objection à faire à son emploi ; mais je préfère le crin de Florence, qui m'a toujours paru, pour les sutures vaginales comme pour les autres, plus souple et plus maniable, tout en étant aussi solide.

Telles sont les quelques remarques que je tiens à faire au sujet de ces intéressantes observations. Cette série de succès prouve que le procédé du dédoublement ne le cède à aucun autre, au moins dans la généralité des cas. Il est évidemment supérieur à l'avivement simple, puisqu'il avive tout aussi largement, tout en conservant la muqueuse. Il est aussi efficace que le procédé de Fergusson-Braquehaye, tout en étant d'une exécution plus facile, et, pour ma part, je réserverais celui-ci aux cas, que je crois fort rares, où la disposition des parties empêcherait de faire un dédoublement satisfaisant.

Je vous propose de remercier notre confrère Begouin et de le féliciter pour ses belles observations.

Présentations de malades.

Plaie de poitrine avec hémorragie grave. Thoracotomie immédiate : suture d'une plaie du poumon et d'une plaie du péricarde. Réunion sans drainage. Guérison.

M. LEJARS. — Je ne voudrais pas raviver aujourd'hui la discussion qui vient à peine de finir sur les plaies de poitrine compliquées d'hémorragies graves, et je continue à penser que la question n'est pas mûre encore pour des conclusions définitives, et que nous avons besoin de « faits nouveaux ». C'est un fait de ce genre que je désire vous soumettre.

La jeune femme de vingt-huit ans que je vous présente s'était, le 2 avril, dans un accès de désespoir, frappée d'un violent coup de couteau dans la région précordiale. Le drame se passait vers la fin de la matinée; vers une heure, elle était transportée à l'hôpital Saint-Antoine, dans mon service, où je me trouvais encore.

Ses vêtements étaient inondés de sang; en la déshabillant, ma surveillante vit un gros jet de sang s'échapper de la plaie thoracique. On vint me dire qu'une blessée mourante était là : je la trouvai d'une pâleur extrême, sans pouls, respirant d'une façon

très pénible et toute superficielle; la plaie, longue de 1 cent. 1/2 tout au plus, occupait le tiers interne du 2e espace intercostal gauche, elle ne saignait plus à l'extérieur; on ne sentait pas les battements du cœur; toute la région précordiale et thoracique latérale et l'espace de Traube étaient mats. La blessée avait gardé une demi-connaissance et prononçait à voix basse quelques paroles entrecoupées.

On ne fit pas de plus ample examen : le siège de la plaie, la suppression du pouls et du choc précordial, l'état général témoignaient d'une hémorragie intra-thoracique profuse et qui persistait. Était-ce une plaie du cœur? une plaie du poumon, non loin du hile? ou les deux organes avaient-ils été l'un et l'autre intéressés? On ne chercha pas davantage à élucider le problème : la mort était toute proche, j'intervins séance tenante.

Quelques gouttes de chloroforme furent administrées pendant qu'on préparait la paroi thoracique. Je traçai un volet à base externe, le volet de Fontan; dès que la peau et les parties molles furent incisées et la plaie découverte, dans un effort respiratoire, un jet de sang rouge jaillit à travers la perforation; le doigt pénétrait en pleine cavité pleurale. Très vite, les 3e, 4e et 5e cartilages costaux furent sectionnés, le 2e et le 5e espace fendus en long, et, relevant de force le volet, je rompis les côtes en dehors et je le rabattis.

Une masse énorme de sang s'échappa, la plèvre gauche en était toute remplie; en hâte, elle fut vidée et détergée, et l'on rechercha ce qui saignait. Le poumon, rétracté, mais qui restait très mobile et, à certains moments, se projetait à demi hors de la brèche, était bien découvert, et l'exploration n'en fut pas particulièrement difficile. Très vite, on reconnut une plaie occupant la partie moyenne du bord antérieur, de 1 cent. 1/2 de long, et qui intéressait le parenchyme de part en part : elle était oblique, assez régulière, évasée. J'en réunis les deux bords par deux points séparés, au catgut n° 1, passant à 1 centimètre de la fente et chargeant toute l'épaisseur du bord pulmonaire. Ceci fait, pour assurer mieux l'hémostase, en tirant sur les premiers fils, la petite zone intéressée fut soulevée en cône, et un fil circonférentiel, suffisamment serré, appliqué à la base de ce cône. L'examen du reste de la surface pulmonaire, de la face externe, de la face postérieure ne révéla aucun autre point saignant.

Je revins alors au péricarde qui, de prime abord, n'avait pas paru distendu. Avec mon interne, M. Roux-Berger, qui m'aidait, nous découvrîmes, au niveau de la base du cœur, en avant, une plaie péricardique de 2 centimètres de long; un peu de sang noir s'en écoulait et semblait venir de la cavité. J'incisai le feuillet

antérieur du péricarde sur presque toute sa hauteur; une petite quantité de sang, en partie coagulé, était accumulée du côté gauche; il fut évacué et le cœur exploré sur sa face antérieure, puis en arrière, après que je l'eus soulevé avec la main, suivant la manœuvre bien connue. Rien ne saignait; il était intact.

Le péricarde fut donc réuni par un surjet de catgut, la cavité pleurale détergée aux compresses, le volet rabattu, et les parties molles suturées, sans drain. Les deux bouts des cartilages costaux divisés étaient à peu près en regard, on ne chercha pas à les réunir.

J'ajoute qu'à part la minime dose de chloroforme administrée tout au début, toute l'intervention eut lieu sans anesthésie; la blessée était à peu près inerte. On avait injecté avant et pendant l'opération de l'huile camphrée et du sérum artificiel sous la peau; à la fin, on pratiqua une injection intra-veineuse, par la saphène interne, de deux litres de sérum artificiel.

A la suite de cette injection, le pouls radial redevint perceptible, quoique toujours des plus faibles et incomptable. Dans la journée et la nuit, on poursuivit l'injection de sérum sous la peau, on en fit passer 6 litres. Le soir, le pouls était mieux frappé, à 120; la dyspnée était très intense.

Ces accidents dyspnéiques persistèrent pendant les cinq ou six premiers jours, en s'atténuant peu à peu; il n'y avait, du reste, ni toux ni expectoration; la température oscilla de 38°5 à 38 degrés pendant six jours et retomba ensuite définitivement à la normale; le pouls était redevenu régulier, assez fort, quoique toujours un peu fréquent.

La plaie se réunit par première intention. L'opérée est aujourd'hui en parfait état; la respiration et toutes les fonctions sont normales. Il reste seulement à la base gauche, en arrière, une mince couche de liquide séreux, que nous a démontré une ponction à la seringue de Pravaz.

Je tiens à insister sur quelques points. Tout d'abord, l'indication opératoire, dans le cas présent, était formelle : il ne s'agissait pas d'accidents initiaux relevant du shock; l'imminence de la mort s'imposait; l'absence totale du pouls et du choc cardiaque en témoignaient. Toute exploration détaillée du thorax était inutile. C'était un de ces cas où, quelles que puissent être les doctrines et les habitudes, le doute n'a pas de raison d'être.

L'examen du poumon fut relativement facile avec le volet de Fontan à base reportée assez loin en dehors; j'ai été frappé de ce fait : le poumon était bien accessible et à la vue et aux doigts, et l'examen en fut conduit sans peine notable, même au niveau du bord postérieur. J'avais conservé une impression un peu différente

d'une autre intervention analogue, que je pratiquai il y a six ans; je dois dire, toutefois, que mon blessé, dans ce premier cas, était un garçon jeune et vigoureux, chez qui l'hémorragie avait été beaucoup moins considérable; le pouls n'avait pas disparu, l'anesthésie générale avait été fort mouvementée, et, par les secousses respiratoires, le poumon était maintenu dans une agitation désordonnée.

Enfin la réunion sans drainage a été suivie encore d'un excellent résultat.

M. Delorme. — M. Lejars vient de nous dire qu'il ne voulait pas tenir compte de son observation pour prendre parti dans la question de l'intervention. Qu'il me permette de relever que sa remarque incidente peut suffire. Il nous dit que s'il n'avait pas opéré sa malade elle eût succombé; c'est reconnaître d'une façon éclatante l'utilité de l'opération.

M. Lejars. — Si j'ai dit que je voulais simplement communiquer un fait, et non pas en tirer des conclusions générales, c'est que, à mon sens, l'heure de ces conclusions n'est pas venue. La question reste ouverte, malgré les discussions : elle comporte des éléments de technique et d'accoutumance qui pourront se modifier encore. En résumé, nous avons besoin de faits nouveaux, de documents, d'expérience, pour établir, s'il y a lieu, une formule de pratique renouvelée.

Auto-greffe ovarienne datant de six mois. Phénomènes congestifs.

M. Tuffier. — Voici une malade à laquelle j'ai pratiqué il y a six mois une hystérectomie abdominale avec castration tubo-ovarienne bilatérale pour suppuration annexielle ancienne.

J'ai greffé l'ovaire gauche normal en apparence, suivant le procédé que je vous ai indiqué dans une de nos dernières séances, sous le tissu cellulaire sous-cutané, au contact de l'aponévrose. Je vous ai décrit dans cette communication les phénomènes congestifs que présentent parfois ces greffes, phénomènes caractérisés par une tuméfaction au niveau de l'ovaire greffé, sans inflammation et sans ecchymose. Ces tuméfactions surviennent rapidement et disparaissent en quelques jours. Cette malade opérée il y a six mois, ce matin présente, à une date qui correspond à une période menstruelle, cet accident que vous allez pouvoir

constater. Malgré cela, elle subit tous les incidents de la ménopause anticipée, bouffées de chaleur, etc.

M. SAVARIAUD. — *Cure opératoire d'un anus artificiel par le procédé de Biondi.*

(M. REYNIER, rapporteur.)

Présentations de pièces.

Angio-fibro-lipome du mésocôlon descendant pesant 2.525 *grammes.*

M. ROUTIER. — Le 3 mars dernier, une femme de cinquante ans, d'aspect cachectique, venait me consulter pour une volumineuse tumeur de ventre.

Elle racontait que ses malaises étaient tout récents, qu'elle n'avait commencé à souffrir que depuis le 15 février.

Toute la moitié gauche du ventre était déformée par une volumineuse tumeur bosselée, dure, peu mobile, dont le siège et la nature me semblèrent fort malaisés à préciser.

Les organes génitaux paraissaient indépendants, la malade affirmait du reste que sa tumeur s'était progressivement développée de haut en bas.

Le rein, la rate me parurent aussi devoir être mis hors de cause, mais je n'allai pas plus loin.

La sonorité intestinale était tout entière repoussée à droite.

Tous les jours, la malade montait à 38°6 environ.

Le 18 mars, je pratiquai une incision médiane précisément à cause de l'absence de diagnostic précis. L'énorme masse que je vous présente soulevait le côlon descendant et l'origine de l'S iliaque, l'intestin étant appliqué en écharpe le long du grand axe de la tumeur qui est ovale. Je sectionnai en dehors assez loin de l'intestin le feuillet du méso, et pus énucléer en entier la masse de la tumeur.

Plusieurs veines volumineuses furent liées et l'hémostase fut ainsi parfaite.

Je suturai par quelques points de catgut le feuillet sectionné, refermant ainsi la brèche par où j'avais pu énucléer la tumeur et refermai le ventre.

Ce qui me frappa surtout, ce fut un œdème énorme de tout le méso qui semblait s'être produit au cours de mon opération.

La tumeur fut confiée à M. Herrenschmidt qui a bien voulu l'examiner et m'a donné la note suivante.

Pièce du 18 *mars* 1909. — Tumeur ovale, pesant 2.525 grammes, de consistance demi-dure, avec zones molles, blanc grisâtre d'apparence gélatineuse, développée dans le tissu péritonéal, primitive.

Des prélèvements faits en différents points démontrent que c'est une tumeur mixte bénigne, composée de tissu graisseux, parcourue dans toutes les directions par des travées fibreuses assez graves et riches en vaisseaux. Les vaisseaux sont même en certains points si nombreux qu'ils forment un véritable réseau caverneux et doivent entrer en ligne de compte dans la dénomination qui serait : (*hémo*) *angio-fibro-lipome*.

La malade a parfaitement guéri et perdu complètement l'aspect cachectique qu'elle avait à son entrée.

Cancer du rectum traité d'abord par la fulguration, puis extirpé.

M. Nélaton. — Je viens vous présenter une pièce de cancer du rectum traité par la fulguration il y a six semaines environ.

Cette pièce montre le peu d'effet de la fulguration sur le néoplasme. C'est même là un euphémisme que j'emploie, je devrais dire le mauvais effet. Il y a six semaines, en effet, j'avais affaire à un cancer annulaire du rectum situé à 7 centimètres de l'anus, mais très facilement abaissable. Comme il s'agissait d'une jeune femme de vingt-quatre ans, je repoussai l'idée d'une opération abdomino-périnéale et je résolus d'extirper l'anneau néoplasique que j'abaissais, puis de fulgurer les parties cruentées et les noyaux que je n'aurais pu enlever. Je fis cela il y a six semaines; l'extirpation se fit bien et la fulguration conduite par M. Zimmern fut très facilement supportée. La malade alla bien tout d'abord, puis les difficultés pour aller à la garde-robe commencèrent à ennuyer la malade; bientôt au bout d'un mois ces difficultés augmentèrent et je viens d'opérer cette malade, bien poussé par la nécessité et pour éviter les symptômes de l'occlusion intestinale.

Voici cette pièce enlevée par la voie abdomino-périnéale. Vous y voyez deux noyaux épithéliomateux que j'avais laissés de la grosseur d'un petit pois; ils sont aujourd'hui gros comme une

noix et une noisette, puis toute la muqueuse est épaissie, infiltrée.

L'examen histologique de la pièce confiée à M. Letulle nous dira si cette infiltration est purement œdémateuse ou si elle est néoplasique.

Ce que je me borne à vous montrer, c'est que les petits noyaux que j'ai laissés et qui ont été fulgurés ont décuplé de volume. Ce sur quoi j'insiste, c''est que la marche de la maladie a subi un coup de fouet et que l'action de la fulguration dans ce cas a été nulle pour ne pas dire mauvaise.

Je publie ce cas et je montre cette pièce pour détourner mes collègues qui auraient l'idée de faire ce que j'ai fait, de suivre pareille conduite.

Si le premier jour j'avais enlevé le néoplasme, j'aurais eu une opération beaucoup plus simple et beaucoup plus complète que celle que j'ai pratiquée ultérieurement.

M. Quenu. — Je tiens à dire que, pour ma part, je n'ai jamais compris les applications de la fulguration dans le sens et avec la technique suivis chez le malade de M. Nélaton. Je me suis toujours refusé à ces moyens qui consistent à faire des excisions partielles du néoplasme, des ablations de nodules, une sorte d'extirpation fragmentaire : j'estime qu'il faut commencer par l'extirpation totale et régulière de la tumeur, et ne faire intervenir la fulguration qu'en un second temps, et comme un complément de l'exérèse opératoire.

M. Nélaton. — Je n'ai apporté mon observation que comme un document, sans défendre, tout au contraire, la méthode appliquée, et j'estime que le résultat confirme ce que vient de dire M. Quénu.

Tumeur de la clavicule.

M. Pierre Delbet. — Messieurs, j'ai l'honneur de vous présenter les deux tiers internes d'une clavicule que j'ai enlevée ce matin. Cette pièce macroscopique ne présente en apparence rien de bien intéressant et je n'aurais pas songé à vous la présenter si elle ne prêtait à un rapprochement qui me paraît d'un très haut intérêt clinique.

J'ai vu les pièces microscopiques d'une clavicule du même genre. Plusieurs anatomo-pathologistes les avaient examinées et

avaient porté des diagnostics différents. Mon ami Borrel n'hésita pas à déclarer qu'il s'agissait d'un noyau secondaire consécutif à un néoplasme du foie. Et, en effet, le malade a succombé à un cancer du foie.

Il y a quatre mois environ, mon ami Vaquez m'envoya à Laënnec un malade dont la clavicule droite était identique à celle que je vous présente. Ce malade n'était pas syphilitique. Pensant au cas auquel je viens de faire allusion, j'écrivis à mon ami Vaquez : « Je ne connais qu'une clavicule du même genre. Le malade qui la portait est mort d'un cancer du foie. » Nous examinâmes le malade sans rien trouver du côté de son foie, et l'hypertrophie de la tête claviculaire ayant déterminé des phénomènes de dysphagie je l'enlevai. Vaquez m'a informé il y a quelques jours que le malade est en train de mourir d'un cancer du foie.

Le malade d'où provient la pièce que voici n'est pas syphilitique. Il n'a jamais eu de chancre, et la réaction de Wassermann qui a été faite par M. Weinberg a été absolument négative. L'augmentation de volume d'abord lente, est devenue beaucoup plus rapide dans ces derniers mois et des douleurs ont apparu.

L'aspect macroscopique n'est pas du tout celui d'un néoplasme. Il semble qu'il s'agisse d'une ostéite coudenante, d'un tissu purement inflammatoire. En outre, la partie voisine du sternum était elle-même considérablement augmentée de volume et je l'ai enlevé également. Il semble bien difficile d'admettre qu'un noyau néoplasique secondaire développé dans la tête de la clavicule eût pu amener un pareil retentissement du côté du sternum. Rien, semble-t-il, ne permet de penser qu'il puisse s'agir d'une tumeur, mais chez le malade qui s'éteint actuellement avec des signes indéniables de cancer du foie, les caractères microscopiques étaient identiques. C'est ce rapprochement qui fait tout l'intérêt de cette pièce.

Il va sans dire que l'étude histologique en sera faite très attentivement.

M. GUINARD. — Je rappellerai à M. Delbet qu'on trouve dans la clavicule des inclusions de tissu thyroïdien. Pour ma part, j'en ai observé un cas ; et la clavicule que j'ai enlevée avait absolument l'aspect de celle que nous présente M. Delbet. Je n'insiste pas davantage, parce qu'un mémoire sur ce fait est en préparation.

Radiographie d'une fracture du col fémoral à trois fragments.

M. Mauclaire. — J'ai chez moi les radiographies d'une dizaine de cas de fractures du col chirurgical; or, dans un seul cas, je note la variété de fracture à trois fragments comme celles dont les radiographies ont été présentées ici par nos collègues Chaput, Potherat, Delbet, Vincent. C'est donc une fracture assez rare.

Sur cette radiographie, on voit le trait de fracture partir du grand trochanter et venir aboutir au petit trochanter. Celui-ci paraît complètement isolé. Les trois fragments sont donc les suivants : 1° tête et col fémoral; 2° petit trochanter; 3° grand trochanter et diaphyse fémorale. L'axe du col fémoral est abaissé, l'angle du col fémoral est d'environ 100 degrés.

La malade, âgée de quarante-neuf ans, était tombée de sa hauteur sur un sol très dur. Le membre resta en rotation externe, la région trochantérienne était très élargie à la palpation. Le raccourcissement était de 3 centimètres.

Les variétés de fracture du col fémoral à trois fragments sont assez nombreuses, si on en juge d'après les descriptions données par Malgaigne et d'après les pièces du Musée Dupuytren. Il semble bien que dans cette radiographie le petit trochanter est isolé du reste de l'os.

M. Pierre Delbet. — Les fractures que j'appelle cervico-trochantériennes sont toujours à trois fragments. Je laisse cette question de côté. Mais, comme on a discuté dans la dernière séance la pénétration, je veux profiter de cette radiographie pour montrer que, dans les fractures de ce type, il y a toujours pénétration.

Je vous fais remarquer que le bord supérieur du grand trochanter est à peu près sur le même plan horizontal que le bord supérieur de la tête. Ceci est la règle, et c'est ce qui produit le raccourcissement qui est de 15 à 20 millimètres.

Le col devient horizontal alors que le corps de l'os reste vertical; il n'y a pas d'abduction. Ceci ne peut se produire sans que le bec formé par l'éperon de Merkel pénètre dans la base du grand trochanter. Il y a donc pénétration; mais il n'y a pas d'engrènement à proprement parler, parce que les trabécules osseuses de la base du col sont complètement détruites. Comme je l'ai dit dans une précédente séance, il y a là une véritable géode.

ERRATUM

Dans la communication de M. Antonin Poncet (page 467, séance du 21 avril), *lire*, à la première ligne, Dr Bertrand, *au lieu de* Dr Bernard.

Le Secrétaire annuel,

Lejars.

Paris. — L. Maretheux, imprimeur, 1, rue Cassette.





SÉANCE DU 5 MAI 1909

Présidence de M. Reynier.

Procès-verbal.

La rédaction du procès-verbal de la précédente séance est mise aux voix et adoptée.

Correspondance.

La correspondance comprend :

1°. — Les journaux et publications périodiques de la semaine.

2° Une lettre de M. Delorme, s'excusant de ne pouvoir assister à la séance.

3° Une lettre de M. Pierre Delbet, demandant son honorariat.

A propos de la correspondance.

M. Picqué présente un travail de M. Tersen, médecin militaire, intitulé : *Ostéome volumineux du muscle droit antérieur. Ablation. Guérison.*

M. Picqué est nommé rapporteur.

Communications.

Anévrisme diffus par rupture spontanée de la poplitée à son origine.

par M. H. MORESTIN.

Le 6 avril dernier, on amena dans mon service, à l'hôpital Tenon, un homme âgé de soixante-douze ans, présentant une énorme tuméfaction de la cuisse gauche, survenue spontanément, sans l'intervention du plus léger traumatisme. Dix jours auparavant, le malade étant debout avait été pris brusquement d'une vive douleur à la partie interne et inférieure de la cuisse. Il n'avait effectué aucun effort, il n'avait reçu aucun choc, il ne marchait pas, quand survint cette souffrance subite. Au bout de peu d'instants il fut dans l'impossibilité de faire un pas et même de se tenir debout. Un gonflement considérable survint rapidement et ne cessa d'augmenter.

Pendant dix jours, le malade n'a pu trouver aucun repos ; au moment de notre examen il était épuisé par les souffrances et l'insomnie. Il était extrêmement pâle. Il parlait avec difficulté ; sa langue était sèche et commençait à prendre l'aspect rôti.

La cuisse gauche était gonflée, tendue, presque deux fois grosse comme celle du côté opposé. Outre cette tuméfaction générale s'étendant depuis le genou lui-même augmenté de volume jusqu'au pli de l'aine, se dessinait une voussure très accusée occupant la partie antéro-interne de la cuisse, sur une hauteur de 15 centimètres environ.

Partout où régnait ce gonflement les téguments offraient une teinte jaune clair ou jaune sombre, et çà et là des plaques violacées, des ecchymoses. La peau était notamment infiltrée de sang à la face interne de la cuisse, au voisinage du périnée, au niveau du scrotum et du fourreau de la verge.

La tuméfaction était de consistance très ferme, presque dure, surtout à l'endroit de la voussure précitée.

En examinant celle-ci de plus près, on pouvait constater des battements et des mouvements d'expansion, aisément reconnaissables à la vue et plus encore à la palpation.

A l'auscultation, on percevait un souffle rude, râpeux, intermittent, isochrone aux pulsations artérielles, dont le maximum répondait à la partie interne de la voussure, au point où devait être le canal de Hunter. Souffle et battements étaient arrêtés pa la compression de la fémorale.

Un épanchement assez notable occupait la synoviale du genou. La jambe et le pied ne présentaient aucun changement de volume ou de coloration. Le pied n'avait aucune tendance au refroidissement. Je ne pus sentir le pouls de la pédieuse, mais on ne trouvait pas non plus la pédieuse de l'autre pied. Les battements de la tibiale postérieure, par contre, furent constatés sans difficulté, ils semblaient toutefois moins forts qu'à droite.

L'examen du cœur et des artères superficielles ne révéla rien de bien particulier. Toutes les artères semblaient un peu dures, ce qui n'avait rien de surprenant chez un homme ayant près de soixante-treize ans. Le sujet, jusque-là robuste, n'avait jamais eu de maladie sérieuse.

Au niveau du siège de la lésion, il n'avait jamais remarqué rien d'anormal ; aucune saillie pulsatile ou non, aucune sensation douloureuse, nulle gêne. L'affection s'est révélée brusquement, instantanément, au milieu d'une santé parfaite.

Après ces constatations, je n'eus pas de peine à porter le diagnostic d'anévrisme diffus, soit par rupture de la fémorale à sa terminaison ou de la poplitée à son origine, soit par déhiscence d'une poche anévrismale jusque-là ignorée. En dehors du gros tronc fémoro-poplité, aucun vaisseau dans cette région ne pouvait avoir donné naissance à un aussi énorme hématome pulsatile. Il était clair que la cuisse était littéralement remplie de sang, surdistendue, infiltrée dans tous ses interstices. Il était clair aussi que le sujet, après une telle spoliation sanguine et de si longues souffrances, était au bout de sa résistance et déclinait rapidement. Le pouls était lent, régulier.

L'intervention s'imposait. Elle fut pratiquée un quart d'heure après l'arrivée du malade dans ma salle.

Un aide comprimant la fémorale sous l'arcade crurale, je pratiquai une incision de 20 centimètres en dedans de la voussure, sur le trajet du couturier, en raison de l'origine présumée de l'hémorragie.

Le couturier est reconnu et récliné en dedans. Le vaste interne apparaît, noirâtre, partout infiltré de sang et fortement soulevé ; ses fibres sont écartées, prêtes à céder.

J'incise largement ce plan musculaire et donne issue à un grand flot de sang rouge. Très promptement j'enlève les plus grosses masses de caillots, j'introduis dans la poche un paquet de compresses, et je saisis, entre le pouce glissé dans le foyer et les doigts laissés à l'extérieur, les parties molles comprenant le paquet vasculaire. J'achève alors le nettoyage de la cavité.

Celle-ci est très vaste, remplie de caillots qui ont séparé le vaste interne du crural, et se sont accumulés jusqu'à la racine de

la cuisse. L'hématome s'étend également dans la partie supérieure du creux poplité. Je constate que le point de départ de l'hémorragie est la partie initiale de la poplitée.

Pour mieux observer et traiter la déchirure, je commence par assurer l'arrêt de la circulation dans la fémorale, en la dénudant dans le canal de Hunter que j'ouvre par sa paroi externe, à travers les fibres du vaste interne, et en passant au-dessous d'elle un fil de catgut. Il suffit de soulever ce fil et de couder l'artère pour interrompre complètement le passage du sang. Il en revient encore quelque peu par récurrence du côté inférieur, mais pas assez pour me gêner.

L'artère poplitée présente juste au-dessous du 3e adducteur, à son origine exactement, une déchirure allongée de haut en bas, longue de 12 millimètres, occupant sa partie antéro-externe, tournée contre le fémur.

L'artère étant abordée de dehors en dedans, je tombe directement sur cette perforation.

C'est une perforation récente. Au voisinage, on ne trouve aucune trace de poche anévrismale. Les bords de la solution de continuité, un peu ondulés et irréguliers comme peuvent l'être ceux d'une déchirure, n'offrent que quelques petits paquets fibrineux non organisés et manifestement récents.

Le bord antérieur en est souple, mais la lèvre postérieure est plus épaisse et l'on voit dans la partie adjacente à ce bord les débris d'une plaque athéromateuse.

Il est clair que l'artère a cédé, s'est fissurée en un point où sa paroi était modifiée par des lésions athéromateuses.

Cette perforation est assez étendue pour admettre le bout de mon index. On peut constater que l'artère est demeurée perméable. L'endartère montre sa surface lisse, brillante, saine au delà des limites de la plaque d'athérome. Pas le moindre caillot, pas la plus légère thrombose dans le canal artériel.

Le sang coule en bavant, venant du bout inférieur.

Une collatérale se détache un peu au-dessous de la lésion.

Cette perforation est fermée, après ablation des débris de la plaque d'athérome, par un surjet à la soie 000 et une fine aiguille à broder, comme celles dont je me sers journellement pour les sutures esthétiques chez les jeunes femmes.

Après la suture, le fil de catgut est relâché, la compression à la base du triangle est supprimée. La suture est complètement étanche. Aucune goutte de sang ne filtre. Cependant, la circulation s'est immédiatement rétablie et l'on perçoit les battements de l'artère au-dessous de la suture. Au niveau de celle-ci, elle est un peu rétrécie.

L'énorme pression réalisée par la masse des caillots étant supprimée, on voit maintenant sourdre en plusieurs points du sang. Il faut placer trois ligatures et laisser dans la partie supérieure de la plaie une mèche pour tamponner. Je rapproche alors les masses musculaires par des sutures perdues, et termine en fermant la plaie par de nombreux crins de Florence.

Pas de drain pour éviter une grosse hémorragie extérieure en cas de déhiscence de l'artère suturée.

Le pansement est fait avec grand soin. J'établis une compression uniforme sur la jambe et la cuisse : les parties molles périfémorales sont assez rapprochées, et les espaces vides doivent être presque effacés. L'artère doit, dans notre pensée, être ainsi soutenue, maintenue, et l'impulsion sanguine quelque peu modérée. En outre, la cuisse est maintenue élevée. J'ai laissé en place le catgut qui a servi à soulever l'artère pendant l'opération. Il sort par la plaie, entre deux sutures superficielles. En cas d'hémorragie, il n'y aurait qu'à tirer sur ce fil pour arrêter momentanément le sang et attendre des secours plus efficaces.

Sérum : 800 grammes. Morphine : 1 centigramme après l'opération.

L'intervention s'était effectuée rapidement, sans hésitations ni tâtonnements; elle avait duré au plus une vingtaine de minutes. Je laissai le malade dans un état relativement satisfaisant.

Le lendemain, 7 avril, je le trouvai sans fièvre, avec le pouls régulier, calme et lent, à 64. Il n'y avait pas eu d'hémorragie. Le pied avait conservé la coloration et la température normales. Mais le malade était plongé dans une apathie profonde. J'eus beaucoup de peine à lui faire ouvrir les yeux et n'en pus obtenir aucune réponse. La langue semblait un peu moins sèche que la veille. Il n'avait pas uriné spontanément. On avait dû le sonder, et la sonde avait donné issue à de l'urine claire en quantité suffisante.

Nouvelles injections de sérum, d'éther et de caféine.

L'opéré mourut dans la nuit du 7 au 8, trente-six heures environ après l'intervention. Il s'est éteint très doucement. Jusqu'au dernier moment, on put constater que le pied gauche avait conservé la température normale et n'avait présenté aucun changement de coloration.

A mon grand regret, je n'ai pu obtenir de pratiquer l'autopsie à laquelle une famille inintelligente opposa le refus le plus formel.

L'examen nécropsique eût présenté le plus grand intérêt ; il nous eût sans doute aidé à établir les causes de la mort et nous aurait fourni d'utiles renseignements au sujet de l'artère lésée et de la suture artérielle.

Il nous paraît certain toutefois que l'intervention n'a pu en rien

contribuer à l'issue fatale. Elle a été brève et, en somme, assez simple et a mis un terme à l'hémorragie interstitielle. Le pansement a été à peine teinté de sérosité ; il n'y a eu aucun écoulement sanguin après l'intervention ; l'aspect de la cuisse chez le sujet mort n'indiquait pas qu'il se fût fait un nouvel épanchement. D'autre part, la circulation, immédiatement rétablie, a persisté jusqu'à la fin dans des conditions excellentes du côté opéré. On peut donc affirmer que la suture a parfaitement tenu et rempli complètement ses indications pendant le temps qui s'est écoulé entre l'opération et la mort. Pour expliquer celle-ci, il faut se souvenir que le malade est arrivé dix jours après le début des accidents, qu'il avait énormément saigné dans son tissu cellulaire, qu'il était en somme anémié au plus extrême degré, et que ce malade si terriblement saigné était un vieillard de près de soixante-treize ans, ayant sans doute la plupart de ses vaisseaux, et notamment ceux de ses viscères, en assez mauvais état. Je pense que dans ces cas les injections de sérum ordinaire sont insuffisantes, et je regrette de n'avoir pas chez lui tenté la transfusion du sang, comme le recommandent actuellement les Américains et surtout Crile.

La suture artérielle était ici tout à fait indiquée, puisqu'il s'agissait d'une fissure du canal fémoro-poplité, et que les lèvres de cette déchirure se laissaient affronter. Je n'ai pas hésité un seul instant à la fermer par un surjet, en comprenant toute l'épaisseur de la paroi artérielle. Il y a bien longtemps que mon opinion est faite sur ce point de technique. J'ai fait jadis, en 1892, à l'hôpital Broussais, où j'étais interne, de très nombreuses expériences, demeurées malheureusement inédites, sur les sutures artérielles, et je sais depuis cette époque que les plaies des artères se laissent très bien fermer par de simples surjets. Si mon opéré avait vécu, j'ai le ferme espoir que le résultat local eût été favorable, malgré la qualité médiocre de l'artère suturée.

Ce fait méritait d'être rapporté, non pas seulement au point de vue de la chirurgie artérielle, bien que celle-ci soit très à l'ordre du jour et pleine de promesses, et que tous les faits, dans cette période d'étude, doivent être fidèlement relatés, mais encore à cause de la rareté des ruptures artérielles spontanées des gros troncs des membres. Ici, il n'y a pas de doute sur la nature de la lésion. Il n'y avait aucune poche anévrismale, aucune trace d'ectasie de l'artère. Celle-ci a crevé brusquement par déhiscence d'une plaque athéromateuse ramollie. On s'explique, dans ce cas, la persistance du pouls tibial et la conservation de l'apparence normale du pied, malgré cette rupture. Une partie du sang s'échappait dans le tissu cellulaire, mais le reste continuait à

suivre le chemin habituel, l'artère restant largement perméable et les caillots bouchant plus ou moins la perforation.

Il s'agit, en somme, d'une rupture spontanée, préparée par une lésion pariétale, mais sans l'intermédiaire d'un anévrisme vrai, ni l'intervention d'aucune cause extérieure. Notre malade présentait un *anévrisme faux primitif spontané par déhiscence de la poplitée exactement à son origine.*

Paralysie radiculaire du plexus brachial, type Duchenne-Erb, due à la compression par un cal vicieux de clavicule. Résection du cal et suture des fragments. Guérison,

par M. ROBERT PICQUÉ,
Membre correspondant de la Société.

J'ai eu l'honneur de vous présenter, dans la séance du 10 juin 1908, un malade traité d'une paralysie radiculaire du plexus brachial par la résection, suivie de suture, de la clavicule vicieusement consolidée.

L'occasion m'ayant été donnée de revoir, ces jours-ci, le malade complètement guéri, et de nouveau actif, je désirerais vous soumettre les quelques réflexions que m'a suggérées ce cas :

Observation. — Le 15 mai 1907, S..., trente-cinq ans, entraîné par la chute d'une chèvre dressée sur un échafaudage, tombe d'une hauteur de 14 mètres, et est relevé sans connaissance.

A l'hôpital, on constate une plaie contuse de la région pariéto-frontale gauche et une fracture du tiers externe de la clavicule : écharpe, massage et mobilisation.

Au 20e jour, la consolidation est suffisante pour que le malade sorte de l'hôpital.

Mais il revient trois semaines après : en effet, le membre est impotent malgré la guérison de la fracture; de plus, des douleurs sont apparues au niveau de la clavicule, irradiées de là vers le creux sus-claviculaire, autour de l'épaule, et le long du bras, jusqu'au coude.

L'examen pratiqué le 26 juin montre :

La clavicule, au niveau du foyer de fracture, est doublée de largeur, non par l'exubérance du cal, qui ne saille pas vers l'extérieur et a laissé à la surface de l'os sa forme aplatie, mais par suite d'un chevauchement évident des fragments.

La consolidation est d'ailleurs parfaite.

Et cependant, le bras pend inerte le long du corps; l'épaule seule est élevée par la contracture antagoniste du trapèze, dont le relief est

net (signe de Raymond); le moignon de l'épaule, et même le bras, sont manifestement atrophiés.

Ces signes semblant révéler un retentissement sur les nerfs du bras, l'examen méthodique du plexus montre :

Au point de vue des muscles :

1° Paralysie complète du deltoïde; perte de l'abduction, de la pro- et de la rétropulsion;

2° Paralysie du grand pectoral, des sus- et sous-épineux; le rapprochement du bras du tronc contrarié par l'observateur se maintient difficilement, en raison de la très faible contraction d'un pectoral mou et manifestement atrophié.

De même, la faible amplitude des mouvements de rotation et la dépression accentuée des fosses sus- et sous-épineuses dénotent l'atteinte de ces muscles; la localisation à gauche empêche de constater la gêne de l'écriture, caractéristique de la paralysie du sous-épineux (signe de Duchenne de Boulogne);

3° Parésie des fléchisseurs de l'avant-bras sur le bras (biceps, coraco-brachial, brachial antérieur et long supinateur); la flexion spontanée est impossible, sauf si l'avant-bras prend tuteur sur la paroi thoracique; alors, il remonte péniblement le long d'elle.

D'autre part, si la flexion est obtenue passivement, l'avant-bras ne peut résister efficacement à l'effort d'extension opposé par l'observateur; une faible contraction se montre alors, qui permet de constater la semi-flaccidité du biceps, coraco-brachial, brachial antérieur et long supinateur, tous sensiblement atrophiés;

4° L'extension de l'avant-bras sur le bras persiste active, bien qu'un certain degré d'atrophie existe aussi du côté du triceps.

Intégrité des muscles de l'avant-bras et de la main.

Les réflexes ne sont pas modifiés.

Au point de vue de la sensibilité, anesthésie très nette du moignon de l'épaule.

Pas de troubles trophiques, si ce n'est un peu de refroidissement de la main.

En somme, la topographie des troubles moteurs, paralysie flasque des muscles deltoïde, grand pectoral, sus- et sous-épineux, biceps, coraco-brachial, brachial antérieur et long supinateur, permet de conclure :

Paralysie radiculaire du plexus brachial, type supérieur de Duchenne-Erb

Tel est l'avis de M. le Professeur Raymond, auquel nous présentons le malade.

Examen électrique dû à l'obligeance de M. Huet,
chef du service électrothérapique à la Salpêtrière.

« On constate de la dégénérescence très prononcée dans le domaine du nerf circonflexe; sur les trois portions du deltoïde, il y a très grande diminution ou abolition de l'excitabilité faradique, assez bonne conservation en quantité de l'excitabilité galvanique, mais avec modifications qualitatives : contractions lentes et NFC < PFC.

« Sur le sous-épineux, il y a également des manifestations de DR. De même sur le sus-épineux, mais ici moins nettement, les contractions de ce muscle se trouvant masquées par celles du trapèze.

« Les réactions faradiques et galvaniques sont assez bonnes en quantité, et ne présentent pas d'altérations qualitatives sur le biceps, le brachial antérieur, le long spinateur. Les réactions sont également assez bonnes, sans signes de DR, sur le grand pectoral, le grand dorsal, le grand rond, le grand dentelé, le trapèze, le rhomboïde.

« Réactions bien conservées, sans DR, au bras sur le triceps, à l'avant-bras et à la main dans le domaine des nerfs radial, médian et cubital. »

L'examen électrique montre donc une atteinte très inégale des différents muscles : la DR n'existant que sur le deltoïde et le sous-épineux, les fléchisseurs présentant seulement des altérations légères de l'excitabilité.

Il souligne donc avant tout la lésion des nerfs circonflexe et du sous-épineux ; et appuie en cela l'examen clinique, car nous avons vu, à côté de la paralysie complète du deltoïde avec anesthésie du moignon, une simple parésie des fléchisseurs de l'avant-bras.

Or, l'examen local nous a montré, au niveau du tiers externe de la clavicule, un cal vicieux résultant du déplacement vers l'arrière du fragment interne, et surtout de la déviation vers le bas du fragment externe pointant dans le fond du creux sus-claviculaire, comme l'indique nettement la radiographie ; de plus, la pression est douloureuse dans le creux, au voisinage du point d'Erb.

Et la paralysie radiculaire est apparue secondairement, au moment de la formation du cal, quatre semaines après l'accident.

M. le professeur Raymond n'hésite donc pas à en placer la cause dans la compression du plexus par le cal.

Et il appuie formellement l'indication d'une intervention chirurgicale.

Opération (le 7 juillet 1907). — Une grande incision arciforme à convexité antérieure circonscrit le cal et l'embrasse en arrière dans sa concavité. Son extrémité externe s'approche de l'articulation acromio-claviculaire ; son extrémité interne, répondant au milieu de la clavicule, atteindrait, si on la prolongeait au travers du creux, le milieu du bord postérieur du sterno-cléido-mastoïdien, permettant ainsi, au besoin, la découverte des racines du plexus jusqu'à leur émergence.

Le volet cutané relevé, on découvre le cal, on le libère à la rugine sur son pourtour, particulièrement à sa face profonde ; mais, sa solidité et le déplacement vers la profondeur du fragment externe, rendent la besogne délicate, on soulève alors sur la sonde de Blandin la partie externe, et on la sectionne, immédiatement en dehors du cal, par un trait de scie oblique en bas et en dedans, en biseautant le mieux possible l'os, afin d'offrir le plus large appui possible au fragment interne.

Puis la masse du cal est attirée en haut, et l'isolement de la face profonde est poursuivi avec prudence. Un deuxième trait de scie parallèle au précédent permet de réséquer 2 centimètres du cal.

On inspecte alors avec soin la fosse claviculaire découverte : or, aucun

épaississement cicatriciel ou fibreux du tissu cellulaire, aucune induration profonde, en somme aucun indice d'englobement des racines du plexus par un tissu pathologique. Rien ne semble donc autoriser la découverte des racines du plexus.

On termine dès lors l'opération simplement par la suture de la clavicule, à l'aide d'un unique fil métallique qui assure une coaptation parfaite.

Les *suites opératoires* furent normales :

Au vingtième jour, la consolidation était obtenue et la radiographie montrait la clavicule complètement redressée.

Dès le trentième jour, le traitement électrique commença à la Salpêtrière : au bout de deux mois, les mouvements de flexion s'étaient améliorés beaucoup, mais le deltoïde n'avait repris que très peu de sa fonction, et le moignon restait insensible.

Le traitement fut continué quatre mois, grâce à l'obligeance de M. Huet. Puis le malade partit pour l'Italie.

Nous le revoyons en mai 1908 : il nous apparaît alors transformé et complètement guéri de sa paralysie.

Examen (le 29 mai 1908).

1° *Clinique* (soumis à M. le professeur Raymond) :

Le membre a repris son volume normal, sauf encore une légère diminution de relief du deltoïde et un peu d'aplatissement de la fosse sous-épineuse, perceptibles par comparaison avec le côté sain.

Mais le rétablissement de la fonction est complet, les mouvements ont récupéré toute leur amplitude ; en particulier, la flexion et l'extension, l'abduction et l'adduction, la rotation et la circumduction du bras se font parfaitement, la main se porte sans effort à la nuque et aux reins.

Persiste un peu d'hypoesthésie du moignon.

2° *Electrique* (par M. Huet) :

Bien que la motilité volontaire soit revenue dans le deltoïde et le sous-épineux, d'ailleurs un peu amaigris, on constate encore sur ces muscles (pour les trois parties du deltoïde et le sous-épineux) des manifestations de DR partielle. L'excitabilité faradique y a reparu, mais elle est aussi diminuée dans d'assez grandes proportions par comparaison avec le côté droit.

L'excitabilité galvanique est aussi diminuée dans d'assez grandes proportions et présente encore des altérations qualitatives : lenteur des contractions et inversion polaire.

Dans les autres muscles, biceps, long supinateur, triceps, grand pectoral, etc., l'excitabilité électrique, faradique et galvanique, est absolument normale et la même que du côté droit, non seulement au point de vue qualitatif, mais encore au point de vue quantitatif.

La réparation des muscles atteints par la réaction de dégénérescence est donc assez avancée, mais elle n'est pas encore complète.

Aujourd'hui (février 1909), il a repris complètement son métier pénible de maçon, ne ressentant pas de gêne du fait de l'accident

passé; il exprime d'une façon naïve, mais expressive, la seule diminution de capacité fonctionnelle qu'il éprouverait, en disant : « Je serais gêné du bras atteint, si c'était mon bras droit. »

L'intérêt de cette observation est d'ordre pathogénique, anatomique et opératoire.

I. — Au point de vue pathogénique, l'apparition d'une paralysie radiculaire secondairement à une fracture de clavicule, c'est-à-dire au moment de la formation du cal, sa disparition après le relèvement de la clavicule, ne permettent pas, en toute logique, d'en placer la cause ailleurs que dans la compression.

Cependant, la théorie de la compression semble avoir, à l'heure actuelle, perdu beaucoup de terrain devant celle de l'élongation, particulièrement depuis les importants travaux de MM. Duval et Guillain. Et l'élongation a, en effet, pour elle, de nombreux faits probants : elle est évidente dans les cas où la paralysie radiculaire est la seule résultante d'un choc sur l'épaule ou d'une traction sur le bras; elle est, de plus, démontrée dans de nombreux cas de paralysie compliquant une luxation de l'épaule : les constatations nécropsiques de Flaubert et d'Apert, opératoires de Thorburn, Wallis et Tuffier sont classiques.

La théorie de l'élongation radiculaire est donc étayée sur des faits indéniables et doit être admise comme répondant à la majorité des cas de paralysie traumatique.

Je ne la discuterai donc que pour les cas de paralysies radiculaires compliquant les fractures de clavicule; et j'essaierai d'établir une restriction à la conclusion, un peu excessive, exprimée, à ce sujet, par MM. Duval et Guillain :

« La clavicule elle-même, par ses fragments, ou son cal, ne saurait produire de lésions radiculaires. »

L'on ne peut douter, en effet, que les fractures de la clavicule soient susceptibles de produire, primitivement et secondairement, des compressions du plexus à syndrome radiculaire.

Primitivement, l'observation de Seeligmüller (1) en est démonstrative : un homme tombe d'une hauteur de 30 pieds et se fracture la clavicule au tiers externe.

Paralysie immédiate et totale du plexus, avec anesthésie de tout le bras depuis l'acromion jusqu'au poignet, troubles trophiques et circulatoires; syndrome oculo-pupillaire.

L'électricité est appliquée sans résultat.

Deux ans et trois mois après, résection sous-périostée de 5 centimètres de clavicule, sans mise à nu du plexus.

(1) Seeligmüller : Zur Pathologie des Sympathicus. *Deutsch. Arch. f. klin. Med.*, 1877, XX, p. 101, obs. IV.

Au vingt-sixième jour, « les troubles de la sensibilité et de la motilité sont les mêmes qu'avant l'opération ».

Mais, treize mois après l'opération on constate : la motilité volontaire du bras est récupérée depuis six mois déjà; la sensibilité paraît normale. Seuls, les symptômes oculo-pupillaires persistent.

Cette observation, outre qu'elle est un beau succès chirurgical, constitue, si l'on peut dire, une véritable expérience pathogénique : l'on y voit, en effet, une paralysie survenue immédiatement après une fracture à grand chevauchement, et ayant résisté pendant deux ans et sept mois, à l'électricité, guérir, en sept mois seulement, par simple résection du cal, faite cependant tardivement, c'est-à-dire à un moment où l'échec même d'une intervention limitée au cal n'eût pu infirmer l'existence d'une compression, et fût resté négatif au point de vue de l'interprétation pathogénique, en raison de la possibilité de gangues cicatricielles autour des troncs et de lésions dégénératives définitives.

Cette observation de Seeligmüller nous semble donc constituer un remarquable appoint à la théorie de la compression; les partisans de l'élongation l'ont cependant interprétée en leur faveur.

Secondairement, M. Lejars, dans ses *Leçons de chirurgie*, cite deux malades, l'un de M. Blum, l'autre de M. Ricard, chez lesquels les phénomènes nerveux survinrent quatre mois et deux ans après ce traumatisme.

Notre cas est peut-être plus probant; en effet, ici, c'est au moment même de la constitution du cal, vers la quatrième semaine, qu'apparaissent les symptômes nerveux; le type clinique est nettement celui de Duchenne-Erb; la paralysie guérit complètement après résection du cal, en l'espace de six à dix mois, comme il est habituel.

Il est impossible, ici, de ne pas attribuer la paralysie à la compression du plexus par un cal, dont elle est contemporaine, et à l'ablation duquel elle ne survit point.

Bien plus, l'analyse des troubles moteurs, dans ce cas, précise encore cette idée, comme M. Huet nous l'a fait remarquer : en effet, bien que le syndrome de Duchenne-Erb fût *cliniquement* au complet, l'examen électrique montrait une atteinte très différente des divers muscles : le deltoïde et le sous-épineux (peut-être aussi sous-scapulaire et sus-épineux, dont l'exploration ne peut être directe) présentaient seuls la réaction de dégénérescence; les fléchisseurs de l'avant-bras ne manifestaient qu'une diminution quantitative de l'excitabilité.

De même, la guérison s'est faite rapide du côté de ces derniers, très lente du côté des premiers.

Il y a donc eu atteinte maxima des filets circonflexes et sus-scapulaires.

D'après M. Huet, cette localisation maxima sur un groupe serait caractéristique d'une compression, les paralysies par élongation manifestant le plus souvent une atteinte égale des différents muscles rentrant dans le type considéré.

En résumé, il ne semble pas discutable que les fractures de clavicule puissent être parfois la cause directe des paralysies radiculaires qui les accompagnent : lorsque la paralysie est immédiate, la coïncidence peut être discutée; mais le cas de Seeligmüller infirme cette hypothèse ; lorsque la paralysie est, comme dans notre cas, secondaire, la compression n'est plus douteuse.

Donc, bien que la pathogénie des paralysies radiculaires traumatiques relève, dans la majorité des cas, de la distension radiculaire ou radiculo-médullaire, il y a une restriction à faire pour les fractures de la clavicule (c'est le seul cas étudié par nous) aux conclusions de MM. Duval et Guillain.

II. — Mais nous touchons ici au point le plus délicat de la discussion, le point de vue anatomique : en effet, après avoir démontré, par notre cas, l'existence d'une paralysie de compres-pression, nous nous trouvons, à première vue, dans l'impossibilité de faire cadrer la topographie des racines du plexus avec le siège de la lésion osseuse.

En effet, le syndrome de Duchenne-Erb répondant à une lésion des Ve et VIe cervicales, la compression même devrait, semble-t-il, porter directement sur ces racines.

Or, celles-ci n'existent plus au niveau de la clavicule, et il n'y a pas de déplacement ni de cal qui puisse mettre les fragments à leur contact ; nous avons vérifié le fait sur le cadavre, en étudiant les rapports avec le plexus de fragments de clavicules sciées au tiers externe : il en résulte que le seul contact possible est avec les troncs primaires du plexus.

D'où cette conclusion intéressante, la seule possible nous semble-t-il :

Le syndrome *clinique* de la paralysie *radiculaire* du type supérieur Duchenne Erb peut résulter *anatomiquement* d'une compression *tronculaire* portant sur le tronc primaire externe ;

Mais alors, comment expliquer la lésion du nerf sus-scapulaire, qui naît de la Ve cervicale elle-même ou de l'origine du tronc primaire supérieur?

Très aisément, croyons-nous, en constatant qu'il chemine sur le flanc externe de sa racine originelle et du tronc primaire sous-jacent, pour se rendre à l'échancrure coracoïdienne, et peut être, par suite, directement comprimé.

Le professeur Raymond, dans un cas de compression rétro-claviculaire du plexus (de nature hémorragique), avec paralysie totale du bras, explique, de même, la participation du sous-épineux, rhomboïde, etc., muscles à innervation radiculaire, par la compression directe de leurs nerfs.

Ces faits de compression tronculaire et collatérale à la base d'une paralysie radiculaire, nous semblent de nature à éclairer la conception trop simpliste que nous pourrions nous faire, *a priori*, de la topographie des lésions anatomiques dans une paralysie dite radiculaire.

Puisque *cliniquement radiculaire*, elle peut être *anatomiquement tronculaire et même collatérale*.

En somme, il faut se garder de superposer obligatoirement la lésion au syndrome, avant d'avoir précisé celui-ci par l'examen électrique.

III. — La conception pathogénique influe directement sur la conduite opératoire. La question se pose, en effet, aussitôt :

La découverte du plexus doit-elle être faite systématiquement, lorsque l'on intervient sur une fracture de clavicule compliquée de paralysie radiculaire ?

Il convient, à notre sens, de distinguer les cas de paralysie immédiate et de paralysie retardée ou secondaire.

Dans le cas de paralysie secondaire, où la cause réside indubitablement dans la compression, je pense que l'on n'est autorisé à découvrir les racines que si l'on trouve au-dessous du foyer de fracture un aspect du tissu cellulaire qui fasse craindre un englobement des racines dans du tissu cicatriciel au lieu d'une compression simple ; sinon, il n'est pas indifférent de dissocier, dans un but d'exploration, le tissu cellulaire si abondant qui constitue, au devant des nerfs, un remarquable coussinet de protection vis-à-vis de la clavicule.

Nous nous en sommes abstenu, dans notre cas, car tout paraissait absolument normal profondément.

Dans le cas de paralysie immédiate, où l'on peut discuter encore entre la compression pure et simple par l'un des fragments et l'élongation, peut-être sera-t-on plus tenté, pour éviter de laisser derrière soi, après la suture de la clavicule, une lésion méconnue des racines, de découvrir celle-ci, mais il faudra alors se rappeler que la lésion est haute, porte au niveau des gouttières transversaires ; c'est donc une découverte étendue systématique, analogue à celle faite par M. Tuffier. L'incision arciforme qui découvre le foyer de fracture aura été tracée de façon à pouvoir être prolongée au travers du creux vers le milieu du bord postérieur du sterno-mastoïdien.

M. Pierre Delbet. — L'observation de M. Robert Picqué est des plus intéressantes, non pas seulement au point de vue des fractures de la clavicule, mais aussi au point de vue des traumatismes de l'épaule et particulièrement des luxations.

Dans le cas de M. Picqué, il s'agissait d'une paralysie tronculaire et il semble bien que le diagnostic pouvait en être fait par l'examen électrique des muscles.

La question qui se pose dans ces cas est toujours la même. S'agit-il d'un arrachement radiculaire ou d'une lésion tronculaire? Elle a une extrême importance, car de la réponse que l'on y fait déroute la thérapeutique. S'il s'agit d'arrachement radiculaire, nous n'y pouvons rien : il n'y a pas de moyen de réimplanter les racines dans la moelle ; la chirurgie n'a qu'à s'abstenir.

Si, au contraire, il s'agit de lésions tronculaires, que ce soit une compression, une striction par des tissus fibreux de nouvelle formation, une déchirure, il est nettement indiqué d'intervenir, et on peut légitimement espérer d'heureux résultats de l'intervention.

Or, à l'heure actuelle, sous l'influence des deux mémoires très intéressants de MM. Duval et Guillain, on a tendance à admettre *a priori* que la lésion est radiculaire. Ces auteurs ont, en effet, déclaré que les arrachements radiculo-médullaires sont de beaucoup les plus fréquents.

Je ne nie pas, bien entendu, les arrachements radiculaires. Leur existence ne saurait être mise en doute. Vous avez tous présent à la mémoire le vieux cas de Flaubert, et M. Segond a fait, l'an dernier, je crois, une leçon sur un arrachement qui s'était produit sans fracture ni luxation à la suite d'un violent abaissement de l'épaule. L'arrachement était tel que les ganglions des racines postérieures ont été trouvés au milieu du creux sus-claviculaire.

Ce qui est en question, c'est leur fréquence relative. En étudiant le mémoire de Duval et Guillain, il m'a semblé que, pour affirmer la prédominance des arrachements radiculaires, ils s'appuyaient bien plus sur leurs expériences cadavériques que sur des observations cliniques. On peut se demander si les modifications qui se produisent après la mort ne sont pas pour quelque chose dans la facilité avec laquelle on produit des arrachements radiculaires sur le cadavre.

En tout cas, quelque appoint que puisse apporter l'expérimentation dans une question de cet ordre, la clinique doit tenir le premier rang.

J'ai eu récemment à m'occuper d'un malade de ce genre ; je lui ai consacré une leçon que mon chef de clinique, M. Iselin, doit publier.

Ce qu'a été la luxation, je n'en sais rien. Je sais seulement que, produite par une chute, un matin, elle a été réduite l'après-midi. Le malade n'a pas été endormi ; on n'a pas fait de manœuvres violentes ; du moins, il n'en a pas conservé de mauvais souvenirs.

Le malade est venu à Necker environ quatre mois après l'accident, avec le bras ballant que vous connaissez. La luxation était parfaitement réduite.

Quand j'ai manifesté mon intention d'intervenir, tout le monde, dans mon entourage, s'est écrié : « Mais c'est une paralysie radiculaire, que voulez-vous y faire? »

J'ai demandé à M. Zimmern de l'examiner, et si grande est l'influence des doctrines admises que M. Zimmern m'a répondu d'abord : « C'est une paralysie radiculaire. »

J'ai insisté pour avoir un examen électrique complet des muscles, et du résultat de cet examen a découlé le diagnostic avec évidence.

Le deltoïde était profondément altéré. Ses faisceaux antérieurs présentaient la réaction de dégénérescence très marquée. Les faisceaux moyens et antérieurs ne réagissaient plus à aucune excitation. Ainsi le muscle était presque complètement détruit.

Ses nerfs proviennent de la 1re racine du plexus brachial, c'est-à-dire de la Ve cervicale. Il suffisait donc d'étudier les autres muscles qui reçoivent leurs nerfs de cette même racine pour savoir si la lésion était radiculaire. Or, le biceps, le brachial antérieur, le long supinateur étaient absolument indemnes. Il était donc bien évident que la lésion n'était pas radiculaire et qu'elle devait porter sur le tronc même du circonflexe.

Je passe sur quelques autres détails qu'il serait trop long de rappeler et qui ne modifiaient pas le diagnostic de lésion du circonflexe.

Dans ces conditions, je me suis cru autorisé à intervenir.

Après avoir réglé l'opération par quelques recherches cadavériques, je l'ai exécutée sur mon malade et voici ce que j'ai trouvé :

Le nerf radial était engainé de tissus fibreux de nouvelle formation, et j'ai eu beaucoup de peine à le disséquer. Je suivis le tronc du circonflexe également entouré de tissu fibreux, jusqu'au trou quadrilatère au niveau duquel il était manifestement rompu. En outre, le trou quadrilatère était complètement comblé par du tissu osseux. Il y avait eu, sans doute, au niveau du bord inférieur de la glène, des arrachements périostiques qui étaient devenus l'origine de ces néoformations osseuses. Je les enlevai ; mais par la voie antérieure, il me fut, comme bien vous pensez, impossible de trouver le bout périphérique du nerf.

Je fis une incision en arrière, sur le bord postérieur du deltoïde, et ayant découvert les rameaux périphériques du nerf, qui étaient encore parfaitement reconnaissables, je suivis le tronc en remontant jusqu'au voisinage du trou quadrilatère.

Je passai un fil dans le nerf, je glissai le fil par le trou quadrilatère, j'allai le rechercher en avant et j'essayai de faire la suture. Mais ni l'un ni l'autre bout du nerf n'étaient mobiles, et il me fut impossible d'obtenir l'affrontement. Les deux extrémités restèrent distantes de plus d'un centimètre. Comme le malade est âgé, je ne pense pas que cette suture à distance puisse permettre la régénération du nerf.

Je n'espère aucun résultat thérapeutique de cette intervention. Mais de cet échec probable, je suis bien loin de conclure qu'il faut s'abstenir dans les faits de ce genre. Sans doute, dans les cas anciens, le résultat restera toujours problématique. Mais il n'est pas douteux que, par une suture précoce, on pourrait obtenir la régénération du nerf.

Lorsque l'on a fait le diagnostic de lésion du circonflexe, et ce diagnostic est facile, j'estime qu'il faut faire l'intervention dès le début, car les paralysies du deltoïde rendent le bras inutilisable.

M. H. Morestin. — Les troubles observés chez le malade de M. Robert Picqué, s'étant manifestés plus de trois semaines après l'accident, ne peuvent être attribués à une élongation radiculaire survenue au moment du traumatisme. Ils sont manifestement en rapport avec le travail de formation du cal autour des fragments déplacés. Mais, comment la compression du plexus peut-elle réaliser ce syndrome radiculaire? Je pense que l'on pourrait peut-être interpréter ce cas difficile en admettant que la masse anormale en se développant au niveau du plexus a occasionné une tension permanente de certaines racines, une sorte de traction susceptible d'en troubler les fonctions, trop accentuée par l'abaissement du membre.

La limitation de la paralysie aux muscles indiqués dans l'observation est presque inexplicable par la compression pure et simple du plexus.

M. J. Lucas-Championnière. — La très intéressante communication de M. Robert Picqué et les réflexions de M. Delbet démontrent d'une façon péremptoire qu'on a tort de regarder comme sans ressources des paralysies radiales traumatiques que l'on avait considérées comme des paralysies radiculaires.

Mais elles semblent démontrer ce qu'on avait considéré comme paralysies radiculaires des paralysies bien dues à la lésion des

troncs. La très intéressante observation de M. Delbet montre même comment il a su différencier dans son cas une paralysie tronculaire d'une prétendue radiculaire. Il serait intéressant de savoir de M. Robert Picqué si dans les détails de son observation il n'y avait pas des caractères pouvant mener à la même différenciation. J'avoue que le seul fait que dans son cas la paralysie n'avait été que tardive me paraissait au premier abord exclure bien nettement la paralysie radiculaire proprement dite et dès lors justifier pleinement l'excellente opération qu'il a su mener à bien.

M. Robert Picqué. — L'observation de M. Delbet et les réflexions de M. Lucas-Championnière, fort intéressantes, viennent à l'appui de mon observation.

En effet, dans celle-ci, alors que le diagnostic clinique, confirmé par le professeur Raymond, avait été celui de paralysie radiculaire, l'examen électrique pratiqué par M. Huet montrait une atteinte inégale des différents groupes musculaires, le deltoïde et sous-épineux présentant seuls la DR, les fléchisseurs de l'avant-bras une simple diminution quantitative de l'excitabilité.

On eût donc pu, grâce à cet examen électrique, préciser le diagnostic, et dire : paralysie tronculaire et collatérale du plexus (tronc primaire et externe, nerf sus-scapulaire).

Il n'en reste pas moins que la parésie des fléchisseurs de l'avant-bras venait compléter, dans ce cas, le syndrome clinique de paralysie du type Duchenne-Erb, et donner par suite l'apparence d'une origine radiculaire.

Traitement des tumeurs blanches et des synovites tuberculeuses par la méthode de Bier,

par M. CHAPUT

La valeur de la méthode de Bier, employée contre les tuberculoses articulaires, a été niée plusieurs fois à la Société de Chirurgie, par MM. Kirmisson, Villemin, Mauclaire; il ne me paraît donc pas inutile de vous apporter une série de 14 cas favorables qui me paraissent démonstratifs.

J'ai employé la méthode beaucoup plus souvent que ce chiffre ne l'indique, mais un grand nombre de malades ont été perdus de vue; aussitôt qu'ils commencent à mieux aller, ils quittent l'hôpital et on ne les revoit plus.

Un certain nombre de malades sont morts des progrès d'une

tuberculose pulmonaire concomitante; d'autres ont été amputés, mais il s'agissait de cas très graves, désespérés, chez lesquels j'avais employé la méthode de Bier sans aucune conviction, persuadé, au contraire, que le résultat final ne pouvait être satisfaisant.

Parmi ces malades, j'ai eu le plaisir d'en guérir plusieurs dont j'avais désespéré et qui témoignent hautement en faveur de la méthode.

La technique du professeur Bier a beaucoup varié, et il est difficile de déterminer, avec précision, celle à laquelle il accorde la préférence à l'heure où on en parle. Après quelques tâtonnements, je me suis arrêté aux longues séances de 12 heures par jour et j'ai employé tantôt la bande de caoutchouc, tantôt de simples liens de gaze faisant deux fois le tour du membre et serrés convenablement.

Je n'ai vu aucune différence dans les effets produits par la bande de caoutchouc et par les liens de gaze.

Pour obtenir des résultats concluants, établissant nettement la valeur de la méthode de Bier, je n'ai, dans la plupart des cas, employé concurremment ni le plâtre ni les injections d'éther iodoformé auxquels on aurait pu attribuer la guérison. Je me suis contenté de placer les membres supérieurs dans une écharpe et les membres inférieurs dans une simple gouttière.

Voici le résumé de ces observations :

Les cinq premières ont été présentées déjà à la Société de Chirurgie avec malades à l'appui.

En voici l'énoncé sommaire :

Obs. 1. — *Tumeur blanche fistuleuse du poignet, chez une femme enceinte*, guérie en un mois par la bande de Bier, sans immobilisation ni injections. (*Soc. de Chir.*, 1905, p. 965.)

Obs. 2. — *Tumeur blanche du poignet, opérée, fistuleuse* avec fongosités, guérie en un mois par la bande de Bier, sans immobilisation ni injections. (*Soc. de Chir.*, 1905, p. 965.)

Obs. 3. — *Tuberculose du poignet et des gaines palmaires à forme rapide, chez un homme de soixante-cinq ans*, indiquant l'amputation.

Guérison en deux mois par la bande de Bier, sans immobilisation, avec conservation presque complète des mouvements. (*Soc. de Chir.*, 1906, p. 805.)

Obs. 4. — *Synovite fongueuse des extenseurs de la main avec fongosités énormes et fistules multiples*, guérie par la bande de Bier, sans immobilisation ni injections. (Souligoux et Chaput, *Soc. de Chir.*, 1906, p. 867.)

Obs. 5. — *Synovite des gaines palmaires fistuleuse*, très grave, chez un homme de soixante-dix ans, guérie en trois mois par la bande de Bier, sans immobilisation ni injections. (*Soc. de Chir.*, 1908, p. 24 et p. 532.)

Les observations suivantes sont inédites :

Obs. 6. — *Tumeur blanche et synovite des gaines du poignet, inoculées.* Homme de vingt-quatre ans, boucher ; au commencement de mai 1908 il s'est piqué avec un os au niveau de l'annulaire droit. Il présente bientôt les signes d'une synovite bacillaire avec tumeur blanche du poignet à marche aiguë. On applique une bande de Bier au bras et un plâtre sur la main et l'avant-bras (fin mai 1908).

En trois mois la guérison fut complète avec ankylose partielle du poignet ; les doigts sont mobiles.

Obs. 7. — *Synovite suppurée bacillaire de la gaine du pouce.* Sujet de vingt-sept ans, a eu une série d'abcès froids dans les masses musculaires de l'avant-bras en 1904, 1905, 1906, 1907.

En juillet 1907, il présente des signes de suppuration aiguë de la gaine du pouce, de nature tuberculeuse. Incision, drainage, bande de Bier. Il guérit en un mois ; revu en octobre, la guérison se maintient.

Obs. 8. — *Synovite tuberculeuse des gaines palmaires, inoculée.* Homme de cinquante ans, boucher, cachectique et tuberculeux pulmonaire. Le 6 septembre 1906, il se blesse au médius avec un couteau ayant servi, dit-il, à découper un bœuf tuberculeux. Au bout de cinq semaines il est incisé et drainé pour une suppuration aiguë des gaines palmaires ; l'incision donne issue à un pus mal lié, d'aspect bacillaire. La situation paraît très grave, on redoute l'amputation. Le 15 octobre, bande de Bier au bras ; 21 novembre, guérison complète avec raideur des doigts.

Obs. 9. — *Tumeur blanche fistuleuse du poignet.* Dans l'observation 9, une femme de quarante-neuf ans voit apparaître les signes d'une tumeur blanche du poignet droit, en octobre 1905 ; elle subit plusieurs injections d'éther iodoformé jusqu'en janvier 1906. A cette époque, je constate une fistule de la paume avec tuméfaction considérable et fongosités au niveau du poignet.

J'applique une bande de Bier douze heures par jour, sans plâtre. En quelques semaines, une amélioration considérable survient.

En octobre 1906, ablation d'un abcès enkysté à parois épaisses, siégeant à la face dorsale du poignet.

En novembre 1906, la guérison est complète.

Obs. 10 — *Synovite fongueuse des gaines palmaires.* La 10e observation est relative à un malade de trente-six ans, qui a subi une incision avec drainage au niveau des gaines palmaires internes pour une synovite à gr ains, le 7 février 1906.

En avril 1906, des fongosités envahissent les gaines. J'applique le Bier ans plâtre. En deux mois, la guérison a lieu et permet au malade de travailler. En novembre 1908, la guérison se maintient.

La paume est épaissie, indurée, la flexion du petit doigt est un peu diminuée.

Obs. 11. — *Tumeur blanche fistuleuse du coude.* Jeune fille de vingt et un ans.

En 1903, début d'une tumeur blanche du coude.

Le 15 février 1906, M. Souligoux résèque seulement l'olécrane. Une fistule persiste avec fongosités.

Le 7 mars, bande de Bier sans plâtre.

En juillet 1906, les fongosités ont disparu, la fistule est cicatrisée, les mouvements sont légèrement limités.

Obs. 12. — *Tumeur blanche du coude.* Jeune homme de dix-huit ans.

En 1905, début d'une tumeur blanche du coude.

En novembre 1906, Bier sans plâtre.

En mars 1907, application d'un plâtre comprenant l'avant-bras, le coude et la moitié inférieure du bras, pour permettre l'application de la bande de Bier.

Malgré un appareil aussi insuffisant, la guérison est complète en juillet 1908.

Obs. 13. — *Tumeur blanche du cou-de-pied.* Homme de vingt-sept ans, garçon de café.

En avril 1906, début d'une arthrite fongueuse du cou-de-pied. En juin 1906, bande de Bier sans plâtre. Au bout d'un mois, amélioration considérable. Le Bier est gardé quatre mois. Le malade recommence peu à peu à se servir de son membre.

Il reprend le travail en juin 1907. En novembre 1908, guérison complète avec mouvements conservés.

Obs. 14. — *Ostéo-arthrite tuberculeuse du tarse.* Homme de soixante ans. En février 1908, début d'ostéite du tarse.

En octobre 1908, ouverture d'un abcès au niveau du scaphoïde.

Le 17 octobre 1908, ablation de l'astragale, du scaphoïde et du cuboïde.

Au bout de quelques jours, la plaie devient pâle et grisâtre, la suppuration est sanieuse, le pied devient énorme, mou, infiltré, il y a des signes évidents de tuberculose secondaire des parties molles.

Le 29 octobre 1908, je fais des pointes de feu très profondes allant jusqu'aux os sur le dos du pied, à la plante et dans la plaie.

Application de la bande de Bier, sans plâtre. Au bout de dix jours, amélioration considérable.

Le 23 novembre 1908, application d'un plâtre. En décembre, quelques injections d'éther iodoformé.

Le 15 janvier 1909, la cicatrisation est complète, le pied est très diminué de volume. La guérison n'est plus qu'une question de temps.

Les quatorze observations que je viens de relater se subdivisent de la manière suivante :

Tuberculose du poignet et des gaines, 10 cas; tuberculose du coude, 2 cas; tuberculose du cou-de-pied, 2 cas.

Je n'ai pu retrouver les tuberculoses (du genou et de la jambe) qui sont aussi justiciables de la méthode de Bier.

La plupart des malades dont j'ai rapporté l'histoire étaien atteints de formes graves de tumeurs blanches, tumeurs blanches fistuleuses ou à marche rapide semblant devoir conduire

rapidement à l'amputation. Tous ces cas ont guéri très rapidement par la méthode de Bier employée seule, c'est-à-dire sans immobilisation et sans injections intra-articulaires.

Je reconnais que l'emploi du plâtre et des injections d'éther iodoformé augmente considérablement la rapidité de la guérison, et maintenant que mon opinion est faite sur la valeur de la méthode de Bier, je ne manque pas de recourir à ces précieux moyens adjuvants.

Dans mes premières observations, j'ai voulu que l'action de la méthode de Bier se détachât d'une manière éclatante, c'est pourquoi je n'ai employé qu'elle, pour que les résultats fussent indiscutables.

Mes résultats ont été nettement favorables à la méthode de Bier.

Il semble donc qu'on la considère en France avec trop de dédain et qu'elle mérite d'être davantage appréciée et utilisée.

M. Pierre Delbet. — La méthode de Bier a été employée un certain nombre de fois dans mon service par un de mes internes M. Dupont, qui est allé en apprendre la technique de Bier lui-même. Il est revenu d'un premier voyage tout rempli d'ardeur, et il a appliqué la méthode dans le service de Broca et dans le mien avec l'intention d'en faire l'objet de sa thèse. Un second voyage chez Bier avait calmé son ardeur. Il n'en a pas moins poursuivi méthodiquement ses recherches. Leurs résultats sont consignés dans un mémoire qui depuis déjà longtemps sommeille dans les cartons de la *Revue de Chirurgie*.

Les résultats sont nettements négatifs. Aucune guérison. Les quelques améliorations que nous avons observées sont de l'ordre de celles que l'on peut obtenir avec n'importe quel traitement, et en outre j'ai le souvenir d'un véritable désastre. Un malade était entré dans mon service de Laënnec avec une tuberculose du tarse, fermée, peu étendue et qui aurait, je crois, parfaitement guéri avec une opération économique, une de ces désarticulations temporaires que je fais volontiers. Après l'application de la bande, il s'est développé un abcès rapidement extensif et finalement il a fallu amputer le malade.

D'après Bier, l'hyperhémie passive agirait principalement en amenant une margination des leucocytes, une diapédèse abondante et une phacocytose intense. Mais lorsque l'on prend du sang soit capillaire, soit veineux dans la portion du membre hyperhémiée, on n'y trouve pas plus de leucocytes que dans le sang provenant d'une autre région du même malade.

Pour ma part, je préfère de beaucoup à l'hyperhémie passive,

l'hyperhémie active que nous obtenons par les vieux moyens, les révulsifs ou la chaleur, et j'ai abandonné la méthode de Bier.

Messieurs, mon ami Chaput nous apporte des résultats excellents. Au contraire, la méthode soigneusement appliquée par quelqu'un qui en avait appris la technique de Bier lui-même ne m'a paru avoir aucune efficacité. Comment expliquer de pareilles différences?

Permettez-moi, Messieurs, d'esquisser une hypothèse explicative. Je me demande si ces cas qui guérissent si merveilleusement, comme cette arthrite du poignet dont vient de nous parler Chaput et qui a guéri en un mois, je me demande si ces cas étaient bien des tuberculoses. Je n'ai pas un instant l'intention, vous le pensez bien, de mettre en doute, la sagacité clinique de mon ami Chaput. Non. Voici ce que je veux dire.

Je suis de plus en plus convaincu que l'on fait en général le diagnostic de tuberculose articulaire avec une grande légèreté.

Toutes les fois que l'on trouve une hydarthrose chronique chez un individu qui n'est pas manifestement rhumatisant et qui présente quelques points douloureux, on étiquette tuberculose. Que l'on ait souvent raison, cela est malheureusement certain. Mais il ne me paraît pas douteux que, dans bien des cas, on se trompe.

Depuis pas mal de temps, je poursuis avec mon ami Cartier l'étude de ces arthrites chroniques. (Je vous ai présenté, il me semble, un ou deux des malades que nous avons étudiés.) Eh bien! Messieurs, un certain nombre de ces arthrites que l'on étiquette si volontiers tuberculeuses sont dues au gonocoque. Et je me demande si quelques-unes de ces lésions qui guérissent si simplement soit après des injections quelconques, soit après l'application de la bande de Bier, ne sont pas tout simplement des arthrites gonococciques atténuées.

M. Arrou. — M. Chaput nous dit que son opinion est faite sur le traitement des tuberculoses articulaires par la méthode de Bier. Il est bien heureux. Pour mon compte, bien qu'y ayant recours depuis trois ans au moins, j'en suis encore à la période de flottement.

Fixons d'abord les termes. Je n'entends parler ici que des ostéo-arthrites tuberculeuses du genou et du coude, tant chez l'enfant que chez l'adulte. Quant au mode de traitement, c'est la forte bande de caoutchouc, dessinant cinq à six circulaires à la racine du membre, et maintenue en place pendant dix, douze, vingt heures, au moyen d'une pince de Kocher. Le membre est rouge, pas violet; les artères battent aisément et les choses ne sont pas poussées à un point tel qu'il y ait des douleurs vives.

On fera ainsi des séances quotidiennes pendant quinze ou vingt jours. Voilà le dispositif.

Les résultats m'ont paru différer sensiblement, suivant qu'on s'adresse à une tuberculose fermée, ou, au contraire, à une articulation fistulisée. Dans le premier cas (tuberculose fermée), je n'ai jamais observé de modification quelconque dans l'état de la jointure. Les points douloureux sont restés ce qu'ils étaient, les masses fongueuses ce qu'elles étaient. Il n'y a, toutefois, jamais eu d'aggravation; j'en parle, puisqu'il vient d'en être question.

Il en a été autrement dans les cas d'arthrite tuberculeuse avec fistules. L'application prolongée de la bande amène alors une abondante sécrétion, un écoulement continu par le ou les orifices, souvent même du sang en notable quantité. Les douleurs s'amendent, et on assiste souvent à une chute rapide de la fièvre. Il semble qu'on ait mis un drain dans une cavité septique, qu'on ait évacué un foyer infectant. Entendons bien, toutefois, qu'il ne faut pas compter absolument sur un résultat aussi favorable. On l'obtiendra quelquefois : c'est déjà fort joli.

Si j'étais contraint de donner un conseil formel, je crois que je le tournerais ainsi : Si vous avez devant vous une ostéo-arthrite tuberculeuse fermée, laissez votre bande où elle est : elle ne vous sera d'aucune utilité. S'il existe des fistules, en un mot, si votre tuberculose est ouverte, appliquez la bande, mais ne promettez rien. Vous aurez quelquefois d'agréables surprises.

M. Routier. — J'ai souvenir de deux cas où j'ai appliqué la méthode de Bier : dans un cas, il s'agissait d'une arthrite tuberculeuse du genou avec fistules; dans l'autre, d'une arthrite tuberculeuse du coude aussi avec fistules.

L'application de la bande de Bier me fut montrée par un élève de service de M. Delbet, qui voulut bien faire lui-même la première application.

Au genou, j'ai eu un désastre; il s'est développé un phlegmon, j'ai dû amputer la cuisse et mon malade est guéri.

Au coude, le résultat a été nul, et après une longue application j'ai dû renoncer à cette méthode en envoyant la malade au bord de la mer où, j'espère, elle est en voie de guérison.

M. Tuffier. — J'ai appliqué la méthode de Bier depuis deux ans dans mon service, et dans des conditions particulièrement démonstratives, puisque la technique de l'auteur a été rigoureusement suivie. Un de mes élèves, M. le Dr Durey, qui l'avait apprise à la source même s'est chargé de cette importation.

Je vous ai communiqué (*Soc. de Chir.*, 1907, p. 305) les résultats

que j'avais obtenus dans les infections aiguës et je n'ai rien à changer à mes conclusions.

Appliquée contre les lésions tuberculeuses, les résultats n'ont pas été favorables. J'ai vu des améliorations indiscutables, surtout dans les cas de synovite fongueuse de la région palmaire. Mais je n'ai vu ni guérison complète, ni amélioration suffisamment constante pour en continuer l'emploi.

Dans les tumeurs blanches avec lésions osseuses, la lenteur du traitement ne le cède en rien à celle des autres procédés, et la régression des lésions se produit moins rapidement et moins sûrement que sous l'influence des anciennes méthodes. Je ne saurais donc que féliciter mon ami Chaput de ses succès qu'il doit probablement à une technique spéciale.

Nous avons également étudié le mode d'action de cette hyperhémie et nous avons poursuivi avec M. Mauté toute une série de recherches sur le métabolisme au-dessous de la zone de constriction. Aucune de nos constatations ne nous permet d'expliquer l'action si favorable qui avait été annoncée en Allemagne.

J'ai poussé plus loin les tentatives de démonstration. Si l'hyperhémie est bien l'origine et le facteur univoque de la guérison des arthrites tuberculeuses, on devrait, en rendant permanente cette hyperhémie, amener des modifications particulièrement favorables. Or, il est une opération qui permet de provoquer l'hyperhémie veineuse permanente, c'est la création d'un *anévrisme artérioso-veineux à la racine du membre malade*. Tout ce que nous savons de symptomatologie des anévrismes artérioso-veineux montre dans ces cas une hypernutrition sous-jacente.

J'ai pratiqué cette opération dans des conditions spéciales que je ne vous conseille pas de répéter et dont voici le résumé : je vous dirai de suite que le résultat a été absolument négatif.

G..., vingt-quatre ans, domestique, entre le 2 juin 1908 dans mon service. Elle est atteinte d'une tumeur blanche du genou droit datant de deux ans. L'articulation est énorme, le plateau latéral est douloureux. L'immobilisation, la révulsion, la bande de Bier, les injections modificatrices n'amènent aucun soulagement et la région est le siège de douleurs vives. Les applications locales d'air chaud sous forme révulsive répétées ne donnent aucun résultat. Envoyée au Vésinet pendant une accalmie, elle revient en octobre dans un tel état que je pratique une résection du genou et j'enlève une quantité énorme de fongosités. En janvier, production nouvelle de tissus fongueux qui ouvre la cicatrice, pansements à la teinture d'iode, puis grattage des fongosités. Les douleurs persistent extrêmement vives et l'état général faiblit; ne pouvant me résoudre à une amputation que du reste la malade repousse, je fais le 3 février, avec l'aide de mon ami Frouin, *un*

anévrisme artérioso-veineux à la base du triangle de Scarpa, suivant la technique de Carrel. Le résultat opératoire est parfait, mais le résultat thérapeutique est nul et le 5 mars je fais une amputation de la cuisse, qui me permet de constater qu'à cette époque l'artère au niveau de l'anévrisme devait être oblitérée. Guérison.

Je ne tire aucune conclusion de cette tentative que ce cas spécial seul autorisait.

M. Quénu. — Il y a deux ans, M. Sauvé, qui était mon interne, m'avait demandé d'appliquer dans mon service la méthode de Bier pour les tuberculoses articulaires. J'ai suivi ces essais, et je dois dire que je n'ai point constaté de résultats bien remarquables.

Présentation de malade.

Luxation récidivante de l'épaule.
Résection articulaire. Résultat éloigné.

M. Picqué. — Il s'agit d'une malade que j'ai présentée à plusieurs reprises à la Société de Chirurgie.

Après deux échecs successifs de la capsulorraphie, la résection scapulo-humérale fut pratiquée, la malade présentée peu de temps après, et vous avez pu constater le résultat obtenu.

Voilà trois ans que l'opération a été pratiquée, le déplacement des surfaces articulaires ne s'est pas produit. D'autre part, les mouvements de la néarthrose sont satisfaisants. L'abduction présente une certaine étendue.

Présentation d'instrument.

Nouveau matériel instrumental du Dr Weber pour dentistes, facilitant la stérilisation pour chaque malade individuellement.

M. Paul Reynier. — Messieurs, ayant malheureusement souvent besoin d'avoir recours pour nous-mêmes à nos confrères qui s'occupent de l'art dentaire, nous sommes tous intéressés à voir

chez eux la pratique de l'asepsie se développer le plus possible, devant autant que nos malades en profiter. Aussi m'a-t-il paru intéressant de vous présenter l'instrumentation nouvelle, facile à stériliser, que le Dr Weber a fait faire, et qu'il emploie sur ses malades.

Dans un récipient en aluminium, ayant la forme de deux grands verres renversés l'un sur l'autre, et unis par une double charnière en baïonnette, il enferme une série d'instruments en verre, qui peuvent lui permettre de faire l'aurification, le plombage des dents, l'exploration des racines. C'est ainsi que vous voyez un miroir, des spatules de forme variée, des stylets à pointes mousse, des instruments à pointes arrondies pour l'adhérence, au coton hydrophile; dans l'application des médicaments sur les gencives. Il adjoint un miroir monté sur un manche de verre, deux plaques de verre, de différente couleur pour étaler le mastic, ou les différents amalgames qui servent au plombage. Enfin une pompe à salive également en verre.

Tous ces instruments, qui sont assez résistants pour servir sans crainte qu'ils ne se cassent, sont recouverts par un verre; et, verre, instruments, contenus tous dans le récipient d'aluminium, peuvent être stérilisés dans une étuve de Poupinel, où on peut élever la température jusqu'à 150 degrés pour obtenir l'asepsie.

Chaque malade peut donc avoir son récipient et son instrumenmentation particulière, stérilisée.

Si le Dr Weber a choisi le verre pour faire ses instruments, c'est que le verre est facile à stériliser et est inoxydable, tandis que les instruments en acier et en nickel se laissent attaquer par les ciments de cuivre.

Il peut de plus les confectionner lui-même en se servant de baguettes de verres, qu'il chauffe à la flamme d'un bec de Bunsen et qu'il façonne à sa guise pour l'usage auquel il les destine.

Cette instrumentation a donc un caractère d'originalité qui mérite d'attirer l'attention, et de plus elle nous semble devoir faciliter beaucoup l'asepsie des opérations que les dentistes sont appelés à faire; c'est pourquoi j'ai cru intéressant de vous la présenter.

Élection

D'UNE COMMISSION CHARGÉE D'EXAMINER LES TITRES DES CANDIDATS A UNE PLACE DE MEMBRE TITULAIRE

MM. KIRMISSON, BAZY et MARION sont nommés membres de cette Commission.

Le Secrétaire annuel,

LEJARS.

Paris. — L. MARETHEUX, imprimeur, 1, rue Cassette.

SÉANCE DU 12 MAI 1909

Présidence de M. Reynier.

Procès-verbal.

La rédaction du procès-verbal de la précédente séance est mise aux voix et adoptée.

Correspondance.

La correspondance comprend :

1°. — Les journaux et publications périodiques de la semaine.

2°. — Une lettre de M. Delbet, s'excusant de ne pouvoir assister à la séance, retenu par le concours de chirurgien des hôpitaux.

3° — Une lettre de M. Marion, s'excusant de ne pouvoir assister à la séance, faisant un cours à l'amphithéâtre des hôpitaux.

Discussions.

A propos des troubles psychiques tardifs, consécutifs aux traumatisme du crâne (1).

M. L. Picqué. — Dans ma dernière communication, j'ai surtout voulu attirer votre attention sur les accidents psychiques précoces ou tardifs qui peuvent survenir à la suite des traumatismes craniens et rattacher leur apparition à des infections atténuées contemporaines du traumatisme en m'appuyant sur les faits que j'avais observés chez les aliénés.

(1) *Bull. et Mém. de la Soc. de Chir.*, 1909, p. 270, 319, 495.

Je vous ai alors proposé une pratique que je suis depuis longtemps et qui consiste chez des sujets atteints de plaies du cuir chevelu petites ou grandes, mais ne présentant aucun trouble fonctionnel, aucune lésion appréciable du côté du crâne, à tailler systématiquement un lambeau cutané au niveau du point traumatisé de façon à déceler par l'examen direct de la surface osseuse les fissures ou enfoncements ayant pu échapper à l'examen, mais susceptibles d'être le point de départ de l'infection. C'est alors que j'ai parlé du trépan préventif, et vous ai proposé d'étendre ainsi ses indications en vue de combattre ses complications.

Tel a été le vrai sens de ma communication.

Ce n'est qu'incidemment que j'ai parlé de Sédillot, parce que Baudet avait rapproché ma pratique de la sienne; or, l'illustre chirurgien ne s'est, en aucun point de ses mémoires, occupé des faits dont je vous ai entretenu.

Je n'ai pas eu l'intention, à propos de ces faits, de soulever aucune question de doctrine ni de défendre devant vous le trépan préventif dont Hippocrate a tracé les règles les plus précises et les plus vraies.

La question est depuis longtemps jugée; mais, puisque les travaux de Sédillot ont été rappelés ici et que notre éminent collègue Lucas-Championnière a bien voulu prendre la parole sur une question qui est un peu sienne, qu'il me soit permis de rappeler en quelques mots le rôle important qu'ils ont joué tous les deux dans l'évolution des idées sur la trépanation.

Sédillot sut comprendre en son temps l'importance de la trépanation préventive et insister sur la nécessité de revenir à la doctrine hippocratique.

Dans ses communications à la Société médicale de Strasbourg en 1869, plus tard, en 1874 et 1877, dans ses notes célèbres à l'Institut, il s'attaque résolument à la doctrine de Desault soutenue plus tard par Malgaigne.

Bien des chirurgiens de l'époque se déclaraient partisans du trépan préventif, ainsi qu'en témoigne la discussion retentissante qui eut lieu dans notre Société en 1867, mais en réalité ne le pratiquaient pas.

Dans cette période, Legouest fut peut être le seul qui, s'appuyant sur les résultats de la chirurgie de guerre et les succès obtenus par le trépan préventif, sut mettre ses idées en pratique.

Sédillot eut le grand mérite d'affirmer qu'il fallait non pas attendre l'apparition des accidents, mais les prévenir par la trépanation, et démontra que celle-ci n'avait pas la gravité qu'on leur avait attribué jusqu'alors.

Ce fut la partie la plus importante de l'œuvre de Sédillot en ce qui concerne la trépanation.

Mais, mon éminent collègue me permettra bien de dire librement pourquoi il ne sut pas entraîner ses contemporains dans la voie qu'il leur traçait.

Je puis l'assurer que je ne toucherai à son œuvre qu'avec tout le respect qu'on doit à un chirurgien, qui fut une gloire scientifique pour notre pays et occupa le premier rang dans la médecine d'armée à laquelle j'ai eu l'honneur d'appartenir.

Nul plus que moi n'a vis-à-vis de Sédillot une admiration plus grande. C'est, en effet, au Val-de-Grâce que j'ai appris à le connaître, et c'est dans cette École que des maîtres, justement estimés au point de vue scientifique, m'ont enseigné les avantages du trépan préventif et donné le goût de la chirurgie cranienne.

L'époque où Sédillot publiait ses travaux était particulièrement favorable à la diffusion de ses idées. Nous étions en 1874. L'antisepsie était connue en France, grâce à Lucas-Championnière dont Quénu rappelait récemment les efforts dans sa belle leçon d'ouverture.

La publication de la guerre de Sécession venait de nous démontrer la supériorité du trépan préventif.

Son œuvre, néanmoins, ne pût avoir sa véritable portée parce qu'il s'était attaché spécialement à l'étude des fractures de la table interne, qu'il y avait ramené à peu près toutes les indications du trépan préventif et qu'il eut en outre de ces fractures une conception que l'évolution scientifique n'a pas consacré. Vous vous rappelez certainement qu'il assimilait le fragment détaché de la table interne à un corps étranger, et que selon les idées de l'époque il lui attribuait les accidents redoutables qu'il avait observés à la suite de ces fractures en dehors de toute lésion de la table externe et qu'il voulait prévenir par la trépanation. C'est ainsi que le mécanisme de l'infection tel que nous le comprenons aujourd'hui lui échappait complètement.

En dehors de ces fractures, qui ne fournissaient qu'une indication exceptionnelle au trépan préventif, on peut dire qu'il laissa dans l'ombre les autres indications.

C'est ainsi qu'il préconise l'abstention dans les cas de solution linéaire simple sans déplacement osseux, parce qu'il pense que dans ces cas la guérison est la règle. Ce sont précisément ceux pour lesquels je vous ai proposé l'extension des indications du trépan préventif.

D'autre part, les faits que je vous ai signalés montrent que les fractures de la table interne permettaient une survie assez longue,

contrairement à Sédillot qui les considère comme fatalement mortelles.

Christian et Dubuisson, dans leur mémoire, ont signalé sur le crâne des aliénés des fractures de la table interne auxquelles ils n'ont pas donné leur véritable signification, puisqu'ils leur ont imposé le nom d'exostose de la dure-mère.

Moi-même j'ai eu l'occasion d'observer des cas analogues.

Enfin, je rappelerai que les faits sur lesquels j'ai attiré l'attention dans ma communication sont bien éloignés de ceux qu'a étudiés Sédillot.

L'illustre chirurgien avait surtout eu en vue les accidents immédiats : pour ma part, je n'ai envisagé devant vous que les accidents éloignés qu'il a passés sous silence et qui tiennent aux lésions de la substance cérébrale qu'on observe surtout dans les fractures anciennes.

Le rôle de notre collègue Championnière fut, à mon sens, beaucoup plus décisif, qu'il me permette de lui dire au risque de blesser sa modestie.

Dans son remarquable mémoire de 1878, qui servit de bréviaire aux chirurgiens de ma génération, il sut envisager toutes les variétés de fractures du crâne accompagnées ou non de symptômes fonctionnels.

On est réellement frappé à sa lecture de la hardiesse de certaines de ces conclusions que, depuis, le temps a successivement confirmées.

Il faut reconnaître que bien peu de faits pourraient y être ajoutés, et, s'il n'a pas osé dès cette époque trancher tous les cas, on doit lui savoir gré d'avoir, contrairement à ses prédécesseurs, posé en principe qu'il n'existe à la trépanation de contre-indication absolue en dehors des cas où le fracas du crâne rend toute intervention inutile, et d'avoir ainsi contribué à effacer la fâcheuse impression que Bluhen avait produite par sa statistique publiée en 1876 dans les *Archives de Langenbech* et qui nous ramenait vers le trépan tardif de Desault.

Toutefois, pour les traumatismes dans lesquels il n'existe aucune apparence de lésions ou d'accidents, Championnière émettait l'opinion que l'expectation est seule de mise et il ne pouvait dire autrement en 1878. D'ailleurs, il a perfectionné son œuvre dans des travaux ultérieurs.

Or, c'est justement dans ces cas que je vous propose la taille d'un lambeau cutané, parce que souvent, en procédant ainsi, j'ai reconnu des fissures qui avaient échappé à toute investigation clinique, mais qui sont susceptibles de provoquer des infections atténuées pouvant conduire aux divers troubles psychiques que j'ai décrits.

Pardon, Messieurs, d'avoir peut-être abusé de votre attention, mais il m'a paru nécessaire de dissiper devant vous quelques malentendus.

J'ai hâte d'arriver aux accidents tardifs.

M. Lucas-Championnière nous signale à cet égard un document intéressant de la guerre de Sécession.

Les trépanés tardifs seraient plus exposés aux accidents cérébraux que les trépanés préventifs, et il en donne pour preuves les réclamations adressées par les premiers à la Commission des pensions de retraite. M. Delorme a, de son côté, justement insisté sur ce fait. Mais il convient encore de distinguer les cas.

Tantôt, ce sont des troubles localisés dus à des lésions circonscrites de la substance cérébrale, correspondant à des centres spéciaux (centre des mouvements des membres, centre du langage, centre visuel, etc.). Celles-ci sont depuis longtemps connues.

Tantôt, ce sont des troubles psychiques dont l'origine traumatique est fort discutée à l'heure actuelle.

J'ai déjà signalé sous le nom de troubles mentaux précoces, les accidents qui surviennent peu de temps après l'accident et que j'ai rattachés à l'infection.

Notre collègue Mignon en a publié deux cas intéressants. Parfois les troubles mentaux surviennent tardivement. Ce sont les troubles psychiques tardifs étudiés par mon interne Violet dans sa thèse.

C'est, d'une part, la paralysie générale traumatique et la démence traumatique ; c'est, d'autre part, l'épilepsie générale avec ses troubles mentaux, mais dont je réserve l'étude.

Or, la paralysie générale citée par Lucas-Championnière constitue parmi les accidents celui qui provoque à l'heure actuelle le plus de discussions. Je voudrais m'y arrêter un peu.

Tant que l'anatomie pathologique des maladies mentales ne fut pas ébauchée, on rattacha celles-ci au traumatisme.

Quand la paralysie générale fut isolée du groupe informe des affections de l'esprit, des aliénistes éminents, parmi lesquels je citerai Marcé, Baillarger, Foville et surtout Lasègue, admirent encore l'influence du traumatisme.

Mais il faut bien reconnaître que les tendances philosophiques dominaient souvent à l'époque les convictions scientifiques, comme j'ai eu l'occasion de le rappeler dans une étude récente.

Les médecins luttaient alors contre l'enseignement spiritualiste de Royer-Collard et Victor Cousin, et l'on comprend alors l'intérêt qu'il y avait pour certains de donner au traumatisme une place prépondérante.

Bientôt, d'ailleurs, les progrès de l'anatomie pathologique per-

mirent de reconnaître que la paralysie générale était constituée par des lésions systématisées de l'encéphale.

D'autre part, son origine fut également étudiée. Paralysie générale et syphilis devinrent équivalents.

L'influence du traumatisme fut dès lors rejetée surtout par l'École de la Salpêtrière, qui ne pouvait admettre que des lésions systématisées puissent être d'origine traumatique.

Je me rappelle qu'au moment où j'étudiais cette question avec mon élève Violet, de distingués élèves de Charcot, qui sont devenus des maîtres, accueillaient avec scepticisme nos efforts sur ce terrain.

Aussi, je demanderai à M. Lucas-Championnière de préciser, s'il le peut, le cas qu'il a observé avec Charcot.

Certes, l'éminent clinicien avait constaté avec plaisir, au cours d'une trépanation, les lésions de la paralysie générale qu'il n'avait l'habitude de voir que sur le cadavre.

Mais je me permets de croire que, fidèle à son enseignement, il considérait que ces lésions étaient antérieures au traumatisme et non provoquées par elle.

Une tentative de réaction s'était néanmoins produite en 1890 avec le mémoire de Dubuisson, mais celui-ci était passé inaperçu.

Aujourd'hui, la notion du traumatisme me semble reprendre une place dans l'étiologie de la paralysie générale depuis la loi sur les accidents du travail. Aux luttes philosophiques ont succédé des préoccupations pratiques.

Depuis quelques années, je me suis occupé de la question au point de vue clinique, d'abord au Congrès de Grenoble avec mon collègue Marie, de Villejuif, puis dans la thèse de mon interne Violet, puis plus récemment dans la thèse de Froissard, interne des asiles.

Mais la question a surtout été étudiée par des experts et envisagée peut-être un peu trop exclusivement au point de vue de l'expertise par Brouardel, puis par Thoinot, qui, dans ses leçons à la Faculté, envisage une paralysie générale traumatique qu'il distingue, d'ailleurs, de la paralysie générale classique au point de vue clinique.

Nous verrons, du reste, qu'il est possible aujourd'hui de concilier la notion du traumatisme avec les acquisitions actuelles sur la paralysie générale.

Quoi qu'il en soit, l'origine traumatique restera toujours difficile à établir dans cette maladie.

Les observations publiées prêtent, en effet, à contestation et les remarques de mon ami Auvray me paraissent très justes à cet égard.

Il faut, en effet, établir que la paralysie générale n'a pas préexisté au traumatisme; c'est là un fait capital, mais qui reste le plus souvent obscur dans les observations publiées.

Dans les périodes de début, la maladie peut échapper au clinicien le plus sagace : un ictus léger peut en être le premier symptôme et amener la chute du malade.

Beaucoup d'autres s'appuient sur l'absence de syphilis pour affirmer l'action du traumatisme, mais là encore la fréquence des syphilis ignorées laisse le doute dans l'esprit.

Il faut de plus tenir compte du temps écoulé depuis le traumatisme jusqu'à l'apparition des premiers signes de la maladie. Si ce temps écoulé est long, il est certain qu'on est en droit de rejeter l'influence du traumatisme.

Ce n'est vraiment que dans les cas où la paralysie générale survient peu de temps après le traumatisme qu'on est autorisé à établir une relation de causalité.

Or, les cas en sont très rares. Je n'ai pu, pour ma part, en trouver que cinq cas.

Je veux encore vous dire quelques mots sur une autre forme, que Dubuisson envisageait dans son mémoire sous le nom de démence traumatique.

En 1900, Coppen, dans son travail publié dans les *Archives de psychiatrie allemande*, étudiait sous cette dénomination une nouvelle forme d'accidents cérébraux tardifs consécutifs aux traumatismes craniens.

Celle-ci, caractérisée par l'effondrement rapide des fonctions intellectuelles, se rapproche de la folie traumatique décrite autrefois par Skoe, d'Edimbourg. Elle a été souvent confondue par les auteurs français avec la paralysie générale, dont elle diffère, d'ailleurs, absolument au point de vue clinique. Il importe de l'en dégager, car elle semble constituer, au point de vue anatomique, une forme mixte de lésions, à la fois localisées et diffuses, plus intéressante pour le chirurgien que la précédente.

J'ai commencé à son sujet des études que je vous communiquerai peut-être un jour.

Je veux, en terminant, discuter une question qui a été soulevée par Auvray.

Notre collègue se demande « s'il existe une folie traumatique vraie ou si le traumatisme n'agit que comme cause occasionnelle sur un sujet prédisposé du fait de ses antécédents personnels ou héréditaires »?

Il nous transporte ainsi sur le terrain des doctrines que je n'avais pas osé aborder dans ma première communication, mais comme la question a une importance réelle au point de vue

médico-légal, et qu'à ce titre elle intéresse les chirurgiens experts, vous me permettrez de m'y arrêter quelques instants.

Pour certains aliénistes français, l'hérédité domine la folie tout entière.

Dans certains cas, celle-ci peut-être le résultat de phénomènes pathologiques transmis par voie d'hérédité similaire. Leur ensemble constitue un état dit dégénératif, et nous arrivons à la conception d'une classe de dégénérés héréditaires que l'on reconnaît par un ensemble de stigmates physiques et psychiques.

La dégénérescence mentale, héréditaire surtout, étudiée par Magnan et son école, permet l'exercice des plus hautes fonctions de l'intelligence.

Mais ceux qui en sont atteints ne demandent qu'une occasion de délirer. Certains traumatismes extra-craniens, des lésions viscérales diverses leur en offrent le prétexte. Ce sont les prédisposés.

Dans une discussion actuellement en cours à la Société médico-psychologique, et que j'ai soulevée par ma communication sur les délires d'origine périphérique, tous les collègues qui ont pris part à la discussion ont admis, comme moi, que les lésions périphériques de nature chirurgicale ne pouvaient agir sur le cerveau et provoquer le délire que par cette prédisposition.

En est-il de même pour les lésions qui intéressent directement la substance cérébrale?

Sous ce rapport, il faut distinguer les lésions *circonscrites* et *diffuses*. Dans le premier cas, la prédisposition ne paraît plus nécessaire. Quand une sclérose plus ou moins étendue de la substance cérébrale s'est développée sous l'influence d'un traumatisme, elle entraîne des troubles psychiques qui sont sous la dépendance d'altérations cellulaires et dont l'aboutissement est l'effondrement des facultés intellectuelles, c'est-à-dire la démence.

La doctrine du déterminisme biologique, si bien défendue à notre époque par Le Dantec, peut en fournir la preuve. Je me contenterai de vous rappeler comment l'*étude des amnésies*, si fréquentes après les traumatismes, semble éclairer la question.

Après un traumatisme cranien souvent léger survient une amnésie ; or, d'après les auteurs contemporains, les bases physiques de la mémoire résident dans des modifications des cellules et leur association dynamique qui assurent la conservation et la reproduction de certains états.

Or, les cellules atteintes par le traumatisme et dont les altérations sont ordinairement inappréciables à nos moyens habituels, perdent les propriétés nécessaires à l'exercice de la mémoire.

Dès lors, il y a une destruction des inscriptions mentales anté-

rieures au traumatisme; c'est l'amnésie rétrograde qui *supprime* chez le malade une partie de sa vie, comme dans le cas si curieux de notre collègue Quénu.

On pourrait encore faire d'intéressantes observations, en étudiant le mode de dissolution de la mémoire d'après la loi de régression de Ribot.

Dans un autre ordre de faits, les altérations cellulaires peuvent s'opposer aux associations dynamiques nouvelles, c'est-à-dire rendre impossibles les inscriptions mentales à partir du traumatisme. L'on se trouve alors en présence de l'amnésie antérograde.

Tout, en somme, peut se ramener pour l'amnésie aux altérations des cellules et de leurs propriétés, et il doit en être de même pour tous les modes de l'activité intellectuelle.

La prédisposition semble n'y jouer aucun rôle. Quand il s'agit de lésions diffuses du cerveau, la question me paraît justiciable d'une solution analogue. Déjà Esquirol attirait l'attention sur les cerveaux « appauvris par le traumatisme ». Plus près de nous, Lasègue parlait de sujets « cérébralisés par le traumatisme ».

Les phénomènes pathologiques qui résultent du traumatisme constituent pour beaucoup d'auteurs, et pour Thoinot, en particulier, une véritable dégénérescence mentale d'origine traumatique.

En ce qui concerne les lésions physiques, le remarquable travail de Duret sur la commotion nous éclaire sur leur nature. Je me suis, dans ces derniers temps, appliqué à montrer tout l'intérêt de ses recherches dont l'importance avait jusqu'alors échappé à l'attention des aliénistes. Elles ont, d'ailleurs, été complétées depuis par divers auteurs, et tout spécialement par Scagliosi qui a étudié les altérations histologiques de l'encéphale consécutives à la commotion cérébrale, et par Marinesco dans ses études expérimentales.

Au point de vue clinique, on observe dans la dégénérescence mentale d'origine traumatique des modifications psychiques exactement superposables à celles que produit la forme héréditaire.

On y retrouve les mêmes symptômes de l'ordre intellectuel et moral (perversion morale et des instincts). C'est à ce titre qu'on peut voir apparaître l'alcoolisme que signalait M. Delorme chez les blessés de guerre.

Voilà donc la dégénérescence héréditaire démembrée, et par conséquent la prédisposition reléguée au deuxième plan ; c'est le seul point, d'ailleurs, qui nous intéresse.

Kraff-Ebing, qui s'est particulièrement occupé de la question, admet aussi que le traumatisme crée une prédisposition à la paralysie générale qui éclaterait sous l'influence d'une cause secondaire comme la syphilis; celle-ci entraînerait donc une systéma-

tisation anatomo-pathologique dans un cerveau prédisposé par le traumatisme.

Cette opinion, qui ne constitue à l'heure actuelle qu'une ingénieuse hypothèse, aurait l'avantage, si elle se trouvait confirmée, de concilier la notion du traumatisme avec les acquisitions actuelles sur la paralysie générale, et c'est ainsi qu'on est amené à renverser la proposition de M. Auvray et dire que ce n'est pas le traumatisme qui agirait comme agent provocateur sur un sujet prédisposé, mais que c'est la syphilis qui agit sur un cerveau prédisposé par le traumatisme.

On peut dire, en résumé, que le traumatisme, quand il s'agit de lésions diffuses, prépare le terrain et qu'il crée les troubles psychiques quand il a produit des lésions circonscrites.

Mais, comme dans le premier cas le terrain n'est préparé que par les lésions que sème le traumatisme, on est autorisé à affirmer que celui-ci crée dans tous les cas les troubles psychiques sans qu'il soit nécessaire d'invoquer la prédisposition.

Sous ce rapport, les observations de M. Championnière présentent le plus grand intérêt.

M. Tuffier. — A propos de l'amnésie rétrograde, dont M. Picqué vient de nous parler, je voudrais relater une observation, que j'ai répétée maintes fois sur des traumatisés du crâne : le blessé ne se souvient que des faits anciens, et l'amnésie porte sur les faits récents et ceux qui ont précédé et accompagné le traumatisme. C'est dans cet ordre particulier, du passé au présent, que la mémoire se reprend peu à peu. Il y a là, je pense, une règle constante.

M. Picqué. — Effectivement, les faits les plus anciens persistent, en général, dans les formes ordinaires de l'amnésie, et celle-ci porte surtout sur les plus récents.

Mais il faut, en outre, distinguer les diverses variétés de la mémoire; la mémoire organique disparaît la dernière.

Les remarques de M. Tuffier soulèvent, en effet, la question de l'amnésie traumatique qu'il serait intéressant de voir discuter à la Société.

Je prie M. Tuffier d'apporter ses observations, comme j'apporterai les miennes.

A propos de la fulguration dans le cancer (1).

M. Pierre Sebileau. — J'ai vu si régulièrement, et, je dois le dire, si piteusement échouer sur les malades qu'il m'a été donné d'observer (exception faite pour les épithéliomas cutanés que tant de moyens guérissent), les traitements contre le cancer qui, depuis quelques années, ont fait leur avènement au monde thérapeutique, que je n'ai point été un des prosélytes de la fulguration. Je l'ai acceptée avec méfiance, mais j'ai dû lui faire momentanément ma soumission, mis en demeure, du reste, de me soumettre à elle par les patients eux-mêmes.

Car cela est une chose curieuse que de voir des malades se décider si difficilement, et après tant d'hésitations, à une opération simple et bénigne, et d'autres, au contraire, se prêter si docilement aux plus graves interventions chirurgicales, pourvu qu'elles se terminent par la mise en jeu d'un de ces nombreux « agents physiques et naturels » auxquels le public fait si aisément confiance.

J'ai donc essayé douze fois la fulguration depuis le mois de décembre dernier.

Dans cinq cas, c'était après des extirpations larges de cancer : il n'y a pas eu encore récidive. Dans un cas, c'était après un curettage profond de cancer de l'amygdale : la récidive est apparue un mois après l'opération.

Deux observations ont trait à des malades atteints de cancer intra-laryngé peu étendu, qui sont morts de broncho-pneumonie après hyo-laryngo-fissure suivie de fulgurations.

Un patient, à qui j'avais pratiqué un véritable évidement unilatéral de la face pour cancer de la mâchoire supérieure, a succombé, au bout d'un mois, à une affection contingente et est mort, le jour même de sa première sortie, d'une embolie pulmonaire.

Mes trois dernières fulgurations ont été faites sur un malheureux homme, dont il convient que je rapporte en quelques mots l'histoire.

Atteint d'un cancer du larynx qui débordait dans la cavité pharyngée, cet homme avait déjà subi deux opérations en Angleterre : une laryngo-fissure et une hémilaryngectomie partielle. Il vint en France pour s'y faire fulgurer. Je pratiquai la laryngectomie totale avec ablation d'une moitié de l'os hyoïde. Les suites opératoires furent excellentes et la réparation de la brèche pharyngée fut excessivement rapide. Mais, quelques semaines plus tard,

(1) *Bull. et Mém. de la Soc. de Chir.*, 1909, p. 524.

la récidive éclatait. Je fis une seconde et large intervention, enlevant la seconde moitié de l'os hyoïde et des ganglions périhyoïdiens. La cicatrisation, cette fois encore, s'opéra très vite. Mais elle était à peine terminée, qu'une infiltration dure gagnait le plancher de la bouche et montait vers la région parotidienne. Je refusai à deux reprises l'opération nouvelle qu'on sollicita de moi ; j'en montrai la gravité et surtout la complète inutilité. Mais je fus presque mis en demeure de l'exécuter par la famille du patient qui, comptant encore, malgré toutes mes affirmations contraires, sur un dixième de chance de guérison qu'on lui avait laissé espérer, ne comprenait pas mon abstention.

Je cédai et je pratiquai sur mon malheureux et courageux patient, un véritable évidement du cou.

Il résista à ce nouveau traumatisme et commença la réparation de son énorme plaie sans la moindre complication infectieuse ; mais il fut véritablement mis au supplice par l'immobilisation de la langue résultant de l'exérèse totale du plancher de la bouche. Les douleurs ne tardèrent pas à renaître ; la double otalgie, signe néfaste, confirma la récidive ; mais celle-ci n'eut pas le temps d'exercer ses ravages, car, une dizaine de jours après l'opération, le malade mourait en quelques minutes d'une hémorragie de la carotide.

Tels sont les faits que j'ai observés. Voici maintenant ce que je pense de la fulguration :

Je dois dire, d'abord, que je ne me reconnais pas une documentation suffisante pour dire si elle aggrave ou non l'acte opératoire. Cependant, je ne puis pas ne pas être vivement impressionné par les deux morts qui ont suivi les laryngo-fissures que j'ai pratiquées pour cancer du larynx sur deux malades dont l'état général ne présentait pas de signes de déchéance et dont l'appareil broncho-pulmonaire était sain, alors que j'ai pu, dans ces dernières années, réaliser consécutivement, sans un seul décès, une vingtaine des exérèses les plus graves et les plus étendues sur le larynx et le pharynx.

En tout état de cause, pour le moment du moins, où nous ne sommes pas encore outillés de manière à réaliser nous-mêmes la fulguration, la pratique de celle-ci nous oblige à faire intervenir dans nos opérations, en dehors de notre état-major ordinaire et de notre instrumentation personnelle, un aide qui peut ne pas apporter dans son exploration du champ opératoire une suffisante discrétion, un aide dont les habitudes et les pratiques de nettoyage échappent à peu près complètement à notre contrôle, et un appareillage dont la stérilisation ne tombe ni sous notre surveillance ni sous la surveillance de nos assistants directs. Or, je

pense, sans suspecter quiconque, que de ces contacts multiples ne peut naître que l'insécurité opératoire.

La fulguration exerce-t-elle réellement une action suspensive, éphémère ou durable sur le retour du cancer? Voilà la question importante. Si, pour prouver la chose, on prétend s'appuyer sur les cas où, après une opération radicale, le néoplasme n'a pas encore récidivé, je dis que cela est absurde, parce que la fulguration est encore une méthode de toute première jeunesse et qu'il n'est personne de nous qui n'ait parmi ses observations celles de plusieurs malades opérés depuis quelques années — sans traitement complémentaire par l'étincelle — et jusqu'à ce jour indemnes de toute récidive.

Si, au contraire, pour servir d'étai à la fulguration, on donne des observations d'opérations incomplètes, atypiques, parcimonieuses, partielles, des observations de curettages plus ou moins profonds sans exérèse large, tout cela non suivi pendant plusieurs mois de récidive, alors, oui, cela est une preuve, et une bonne, de l'efficacité de la méthode. Mais quel est celui de vous qui peut apporter ici de pareils faits? S'il en est, de ces faits, ils doivent être publiés par vous pour le bien des malades et l'enseignement des chirurgiens, car je soupçonne la fulguration d'avoir déjà découragé une partie de ses partisans les plus confiants.

Pour ma part, je ne vois nul inconvénient à ce qu'après les extirpations radicales de cancer, on fulgure le champ opératoire; on ne peut s'empêcher, malgré soi, de fonder quelque espoir sur cette rapide et bruyante étincelle sous laquelle on voit se révolter les chairs cruentes, et qui a quelque chose d'impressionnant. Laissons-la nous donner, et surtout donner au malade, tant que n'aura pas sonné pour elle l'heure de passer aux oubliettes, la bienfaisante illusion.

Mais que, sous prétexte de fulguration, nous arrivions à mépriser les règles des indications opératoires, que nous allions curetter, gratter, enlever partiellement des cancers inopérables; que nous ouvrions à l'étincelle la voie chirurgicale vers ces cancers qui sont au-dessus des ressources de la technique opératoire; que, sous le boisseau des vains et fictifs espoirs d'une fulguration curative, nous étouffions en même temps les notions des indications opératoires et les commandements de notre conscience : voilà ce qui n'est pas acceptable.

J'ai eu tort de pratiquer sur mon patient ma troisième opération; j'aurais dû persister dans mon refus et ne pas me laisser fléchir. L'opération fut une inutile mutilation; la fulguration précipita la récidive et gangrena la carotide.

Communication.

Péritonite et Érysipèle,

par M. VALLAS (de Lyon).

Le plus souvent quand on fait une laparotomie pour une péritonite aiguë, on connaît d'avance la cause de l'infection péritonéale, et les malades ont présenté les symptômes d'une affection antérieure permettant de localiser dans un organe précis l'origine de la complication en présence de laquelle on se trouve. Il arrive cependant quelquefois que, tout antécédent faisant défaut, on soit dans la nécessité d'opérer avec le diagnostic très sommaire et très vague de péritonite suppurée. La pathogénie de ces cas, heureusement rares, me semble intéressante à discuter, et c'est pourquoi je vais vous rappeler l'observation suivante :

L'an passé, j'eus l'occasion de voir, avec M. le Professeur Weill, une malade âgée de 45 ans, qu'il soignait depuis quelques jours pour des troubles gastro-intestinaux. L'affection avait débuté par un frisson léger, accompagné de fièvre et d'un poids douloureux dans la fosse iliaque gauche. La température monta en 4 ou 5 jours jusqu'à 39°3, sans aucun signe de localisation, lorsque le 6e jour apparut une douleur dans la fosse iliaque droite. C'est alors que je fus appelé pour donner mon avis au point de vue d'une intervention chirurgicale. Malgré tout le soin que je mis à cet examen, je ne trouvai aucune indication d'opérer; ventre souple, pas de résistance de la paroi, pas de plastron, aucun signe de suppuration en un point quelconque de l'abdomen. D'ailleurs, les deux jours qui suivirent, la température redescendit au-dessous de 38 degrés, et les choses semblaient devoir rentrer dans l'ordre, lorsque brusquement la fièvre se ralluma, atteignit en deux jours 40 degrés et, dès lors, les événements se précipitèrent.

Entre temps, on avait fait le séro-diagnostic au point de vue typhique, lequel avait été négatif, et, coïncidant avec la poussée de température, les règles étaient apparues.

M. le professeur Weill, avec qui je revis la malade à ce moment, se montra très partisan d'une intervention. Inquiets des suites possibles de cette infection de cause inconnue, et persuadés qu'il faut agir vite si l'on veut être utile, nous avions décidé d'opérer, lorsque l'apparition du météorisme abdominal et une augmenta-

tion notable des douleurs vinrent encore nous presser davantage. Ces symptômes nouveaux s'étaient montrés dans la soirée vers 8 heures; je fis la laparatomie à minuit.

En raison de la douleur qui avait existé à un moment dans le flanc droit, je fis une incision à droite sur le bord externe du grand droit. Pas de liquide dans le ventre, et presque aussitôt je vis apparaître dans le champ opératoire le cæcum normal et l'appendice absolument sain. Mais en explorant la dernière portion de l'iléon, je trouvai bientôt le foyer infectieux. Ces dernières anses, voisines du cæcum, étaient rouges, vascularisées, déjà tapissées de fausses membranes purulentes et, sur ce fond de péritonite, je trouvai quatre ou cinq plaques grisâtres, légèrement boursoufflées, au niveau desquelles la perforation semblait imminente. Ces lésions s'étendaient sur une longueur de 40 centimètres environ. Au delà, l'intestin reprenait sa coloration et sa consistance normales. Je plaçai au centre de ce foyer un tamponnement destiné à fixer et à immobiliser toute la région malade et je refermai l'abdomen.

Je n'insisterai pas sur les suites de cette intervention qui furent remarquablement simples. Dans les 12 heures qui suivirent la laparotomie, la malade eut quelques lypothymies, d'origine probablement réflexe, puis tout rentra dans l'ordre. La température descendit en 48 heures aux environs de 37°5 et, dès lors, la convalescence suivit son cours très régulièrement.

En somme, Messieurs, je m'étais trouvé en présence d'une péritonite d'origine intestinale, mais de cause inconnue. L'appendice était hors de cause, puisque je l'avais trouvé sain. Il ne s'agissait pas non plus d'une fièvre typhoïde, bien que le siège des lésions pût y faire songer. Le séro-diagnostic était négatif, et rien dans l'allure clinique de la maladie n'autorisait un tel diagnostic. M. Weill était très affirmatif sur ce point, et, d'ailleurs, la chute brusque de la température après l'intervention suffirait à écarter cette hypothèse.

Or, quatre jours après la laparotomie de la mère qui avait été transportée dans une maison de santé, un de ses enfants, âgé de 4 ans, lequel était resté chez ses parents, présenta la plaque caractéristique d'un érysipèle facial. Cet érysipèle évolua, d'ailleurs, simplement et guérit sans autre complication. Mais j'estime qu'il faut attribuer une grande importance à cet événement dans la solution du problème étiologique qui nous occupe.

Je connais deux observations ayant des points de contact avec la mienne. La première a été publiée par Meunier (*Presse Médi-*

cale, 29 septembre 1894), sous le nom de péritonite érysipélateuse par contagion. C'est l'histoire d'une jeune bonne qui, soignant sa maîtresse atteinte d'un érysipèle de la face, contracta une péritonite aiguë dont elle mourut. A l'autopsie, on ne trouva rien que les lésions du péritoine. Fait curieux, la jeune malade avait ses règles et Meunier pense que c'est par la voie génitale que s'est faite l'infection du péritoine, la jeune bonne ayant employé pour se garnir une serviette dont elle se servait quotidiennement pour s'essuyer les mains après les pansements faits à sa maîtresse. Quoi qu'il en soit de cette explication ingénieuse, le lien est, en tout cas, facile à établir ici au point de vue chronologique, entre l'érysipèle de la contagionnante et la péritonite de la contagionnée.

Mais voici une deuxième observation où les choses se compliquent. Elle appartient au Dr Bonnet qui l'a publiée dans le *Lyon Médical* du 25 novembre 1906 :

Une femme syphilitique accouche dans son service de l'Antiquaille, au mois de juillet. L'enfant, un petit garçon, régulièrement soigné et allaité par sa mère, allait bien, quand, à la fin de septembre, il prend de la diarrhée. Le 30, la diarrhée augmente; le 31, le ventre se ballonne, l'état général s'aggrave; le 1er octobre, il meurt. Autopsie : péritonite aiguë purulente; tous les viscères abdominaux sont sains, et le Dr Bonnet spécifie qu'il écrivit sur le résumé d'autopsie : « Péritonite suppurée de cause inconnue ». Et le lendemain de cette autopsie, un érysipèle de la face apparut chez la mère. M. Bonnet n'hésite pas à établir une relation entre ces deux manifestations si différentes de l'infection streptococcique, et il admet que : 1° l'érysipèle maternel a été le point de départ de l'infection; 2° que cet érysipèle a fait preuve de contagiosité plus de 10 heures avant l'apparition de la plaque cutanée, ce qui explique comment, dans son observation, on a pu voir le contagionné mourir avant que la plaque érysipélateuse du contagionnant soit encore visible.

Après les deux cas que je viens de vous citer, mon observation devient intéresssante et n'est-ce pas curieux de noter, dans ces trois faits, la coexistence d'un érysipèle de la face et d'une péritonite aiguë à laquelle on ne trouve aucune autre cause?

Je ne crois pas qu'on puisse, dans mon observation, faire intervenir les règles comme dans celle de Meunier.

La péritonite a débuté par l'intestin et les premiers malaises intestinaux furent bien antérieurs à l'apparition des règles. Je suis persuadé que, comme dans le cas de Bonnet où il s'agissait

d'un petit garçon, l'infection streptococcique s'est faite par les voies digestives. Bonnet hésite à admettre la migration du germe infectieux à travers les tuniques intestinales et se demande s'il ne faut pas admettre, dans son cas, une infection générale d'emblée avec localisation péritonéale secondaire par voie sanguine. Ayant eu sous les yeux les plaques intestinales en imminence de rupture que je découvris au cours de ma laparotomie précoce, je suis moins embarrassé que lui pour affirmer que le passage du streptocoque peut très bien s'effectuer de cette manière.

Il resterait à savoir si l'érysipèle de l'enfant, quoique postérieur dans son apparition, a amené la péritonite de la mère comme dans le cas de Bonnet ou s'il ne faut pas plus simplement rapporter les deux maladies à une infection commune ayant causé, chez l'enfant, une manifestation cutanée et chez la mère, prédisposée peut-être par des troubles intestinaux antérieurs, une lésion de la muqueuse qui s'est ensuite propagée au péritoine.

J'avoue qu'il m'est difficile de fixer ce point. Il importe peu, d'ailleurs. Ce qui me paraît intéressant et ce qui m'a engagé à vous apporter cette observation, c'est qu'après les trois faits que j'ai cités, il sera bon de rechercher, en présence d'une péritonite de cause inconnue, s'il n'y a pas eu, avant ou après, d'érysipèle facial dans le voisinage.

M. Tuffier. — Je demanderai à M. Vallas si l'on a examiné bactériologiquement le pus et le sang de sa malade. Le résultat positif de cet examen, témoignant de la présence du streptocoque, eût été seul démonstratif.

Les faits qu'il nous a rapportés pourraient, d'ailleurs, être interprétés comme des streptococcémies ordinaires, avec détermination sur le péritoine.

M. Vallas. — Je n'ai pu faire l'examen bactériologique, car je n'ai pas eu l'idée, au moment de l'opération, de faire une prise de fausses membranes. Malgré l'absence de cette preuve décisive, j'insiste au point de vue purement clinique sur la coexistence, trois fois constatée, d'une péritonite aiguë sans cause et d'un érysipèle de la face.

Présentations de malades.

Plaie de la région carotidienne par culot de projectile. Section du tronc veineux thyro-linguo-facial et plaie longitudinale de la jugulaire interne. Ligature des deux bouts du tronc et suture latérale de la jugulaire. Guérison.

M. Robert Picqué. — J'ai l'honneur de vous présenter un cuisinier qui, ayant eu la fantaisie de faire chauffer sur son fourneau un culot modèle 1874, préalablement séparé de sa balle, mais encore muni de la charge de poudre, reçut le projectile dans la partie droite du cou, et vit, sans perdre connaissance, une hémorragie abondante se produire.

Immédiatement envoyé au Val-de-Grâce, après application d'un pansement compressif, nous le voyons vers neuf heures du soir.

Une plaie, longue de 6 centimètres, existe dans le tiers supérieur de la région carotidienne, occupant exactement le bord antérieur du sterno-mastoïdien, et taillée comme au bistouri.

Au fond de la brèche largement béante se voit du sang noir et liquide ; l'hémorragie semble actuellement arrêtée, mais un effort de toux suffit à la reproduire.

Nous n'hésitons donc pas à intervenir, avec l'aide de notre élève, le médecin aide-major Maisonnet.

Le malade est endormi.

Les deux angles de la plaie débridés et le sterno-mastoïdien récliné vers l'arrière, nous découvrons aussitôt, cuirassant le fond de la brèche, une vaste plaque de cuivre, déprimée en cupule, et bien enchâssée, par ses bords déchiquetés, dans les tissus voisins : c'est évidemment l'enveloppe du projectile.

Elle est saisie en un point, par une pince de Kocher, et attirée prudemment, l'aide se tenant prêt à aveugler la source de l'hémorragie, sans doute provisoirement oblitérée par ce corps étranger.

En effet, la plaque à peine extraite, l'hémorragie se reproduit, abondante et de sang noir. Une pince est appliquée, qui semble la tarir; mais dès qu'on la soulève, le sang inonde à nouveau le champ opératoire; on se rend compte alors qu'elle est placée sur le gros ganglion sous-digastrique formant tampon sur la plaie vasculaire.

Nous énucléons ce ganglion et plaçons dans son lit trois pinces, qui assèchent complètement la brèche.

Nous constatons alors que deux d'entre elles tiennent les deux

bouts du tronc veineux thyro-linguo-facial complètement sectionné : la ligature en est faite.

La troisième porte sur la jugulaire elle-même, qui présente une plaie longitudinale de 4 à 5 millimètres. La ligature circulaire du tronc ne nous semblant pas autorisée, et la ligature latérale incertaine, nous nous mettons en mesure de pratiquer la suture latérale : un surjet de trois points perforants, fait à la soie fine et à l'aide d'une aiguille fine de couturière, suffit à l'hémostase.

La brèche se montre alors parfaitement asséchée; la plaie tamponnée est laissée ouverte, sauf dans son angle supérieur où le pôle inférieur de la parotide a été intéressé : dans la crainte d'une fistule consécutive, nous nous attachons à fermer par quelques points la loge parotidienne.

Les suites opératoires furent fort simples : je vous montre le malade guéri.

Ce cas nous paraît intéressant par quelques particularités.

D'une part, la bizarrerie du projectile que je vous présente : un culot cylindrique se trouve transformé par l'éclatement en une plaque cupuliforme, à bords déchiquetés et très acérés, qui, pénétrant par l'un de ceux-ci immédiatement au devant du sterno-mastoïdien, lèse deux veines, puis se place de champ, et réalise ainsi d'elle-même l'hémostase provisoire, à la façon d'une pelote.

Cette observation est, d'autre part, une petite contribution à la pratique de sutures vasculaires : les cas de plaies longitudinales et peu étendues des gros troncs sont, en effet, ceux qui indiquent formellement la suture.

Reconstitution des deux lèvres et des deux joues détruites par l'ablation d'un épithélioma très étendu.

M. H. Morestin. — Voici une malade chez laquelle j'ai dû pratiquer toute une série d'opérations plastiques pour reconstituer les joues et les lèvres. Je pense que le résultat vous paraîtra satisfaisant, car vous savez très bien les difficultés considérables qu'offrent des restaurations aussi étendues et aussi complexes.

Plusieurs interventions ont été nécessaires, et près de dix-huit mois se sont écoulés entre l'acte opératoire initial et les dernières retouches.

Mme F... est entrée le 1er novembre 1907 à la Maison Dubois, où j'étais alors, m'étant adressée par mon ami et collègue de Beurmann. Déjà à Saint-Louis, en 1905, nous avions eu à nous en

occuper pour un épithélioma occupant la commissure des lèvres du côté droit. J'avais fait l'extirpation de la lésion supprimant une certaine étendue de la lèvre supérieure et de la lèvre inférieure.

Après quelques semaines, j'avais pu rétablir le contour labial, en détachant, en déplaçant vers la droite, et en adaptant l'une à l'autre les parties demeurantes des deux lèvres. Au point de vue esthétique, cette chéloplastie ne laissait guère à désirer; mais nous avions, M. de Beurmann et moi, des doutes sur la solidité de la guérison. En effet, toute la face interne des joues et des lèvres était depuis plusieurs années recouverte de plaques leucoplasiques.

L'épithélioma commissural s'était développé sur l'une d'elles. Sa suppression ne pouvait empêcher l'évolution d'autres plaques vers le cancer et plusieurs d'entre elles étaient déjà quelque peu inquiétantes. Si elles avaient été circonscrites, leur exérèse eût été indiquée préventivement ; mais on eût été dans ce cas conduit à réséquer la totalité de la muqueuse géno-labiale.

D'ailleurs, M. de Beurmann espérait qu'un traitement par les rayons X, complétant l'œuvre du chirurgien, écarterait les chances défavorables. La malade fut donc, sous sa direction, soumise pendant un certain temps à la radiothérapie.

La récidive survint au bout d'une année, et cette fois les lésions néoplasiques firent leur apparition au niveau de la commissure gauche. La malade, qui avait quitté Paris, y revint seulement quand le néoplasme eut pris des dimensions assez grandes pour déterminer une gêne notable.

C'est alors que sur le conseil de M. de Beurmann elle entra à Dubois, résignée à subir tous les sacrifices que comportait sa situation devenue grave. Les lésions étaient en effet considérables, occupant toute la face externe de la joue gauche, à part une mince bande, large d'un centimètre au devant de l'apophyse coronoïde. En avant, elles envahissaient la commissure et les deux lèvres. Une ulcération à bords indurés et à fond végétant, s'ouvrant à l'extérieur, avait comme débridé cette commissure. La peau était adhérente largement au néoplasme, qui, en définitive, occupait la joue dans toute son épaisseur, depuis la muqueuse ulcérée jusqu'aux téguments infiltrés, rigides et violacés.

En hauteur, la tumeur, commençant au voisinage du sillon gingivo-génien supérieur, descendait jusqu'à la limite de l'inférieur. La palpation ne nous révéla aucune adénopathie carotidienne ou sous-maxillaire. Du côté de la muqueuse buccale, on notait de nombreuses plaques leucoplasiques suspectes sur les lèvres et la joue droite.

Le 4 novembre 1907, je fis l'ablation de plus de la moitié

gauche de la lèvre inférieure, d'un grand tiers de la supérieure, et de la joue en totalité. Je pus en avant suturer sur la tranche labiale la muqueuse à la peau et de même, en arrière, attirant les téguments vers la profondeur, les réunir à la muqueuse. La perte de substance était considérable et, comme l'indique cette photographie, prise peu de jours après, la plaie répondait en haut à une ligne allant de l'aile du nez au tragus et en bas découvrait le bord inférieur de la mâchoire. La cicatrisation diminua beaucoup l'étendue de la plaie, ramenant les téguments vers les gencives. Des surfaces cicatricielles épidermisées se formèrent entre la peau et la muqueuse, et dans l'espace d'un mois firent disparaître tout espace couvert de bourgeons charnus.

Déjà, je songeais à l'autoplastie. La joue du côté opposé aurait pu me fournir les matériaux nécessaires, selon une technique qui dans de nombreuses circonstances déjà m'a rendu service. Pour assouplir cette joue et la distendre, j'y faisais appliquer quotidiennement de larges ventouses.

Toutefois, une opération préliminaire s'imposait. Malgré le soin que j'avais eu de couvrir le bord antérieur du masséter des téguments amenés vers la profondeur et suturés à la muqueuse, une bride fibreuse très résistante réunissait le maxillaire supérieur à l'inférieur au devant de la branche montante, et avant de fermer la brèche il était indispensable de remédier à la constriction qui résultait de ces fortes adhérences. La bride étant relativement mince ne constituait pas, d'ailleurs, un obstacle très difficile à réduire. Au niveau de son bord tranchant, un orifice minuscule presque invisible laissait sourdre la salive. A ce pertuis aboutissait le canal de Sténon.

Le 29 décembre 1907, je fis la section de cette bride ; je la fis obliquement de bas en haut et d'avant en arrière, et divisai également les fibres antérieures du masséter jusqu'au bord antérieur de la coronoïde.

Les deux tranches de cette section s'écartèrent et une gouttière cruentée, transversalement dirigée, se constitua aussitôt.

Je pris alors un lambeau sur la région parotidienne, lambeau ayant en hauteur 5 centimètres et 3 en largeur, et le fis pivoter autour de son pédicule inférieur, de façon à le déplacer de 90 degrés et à lui donner une direction horizontale. Il fut inséré dans la plaie du débridement et exactement suturé au pourtour de celle-ci. Il résultait de cette manœuvre que l'écartement des mâchoires obtenu par la section de la bride serait conservé pour l'avenir. De fait, c'est bien ainsi que les choses se sont passées.

Quant au canal de Sténon, qui se terminait au niveau de la bride, je ne m'en étais aucunement préoccupé, car la surface où

il s'ouvrait devait, selon mon plan, être plus tard incluse dans la cavité buccale. Au bout de peu de jours, cette question de la constriction des mâchoires était donc réglée.

Mais le 16 janvier, je m'aperçus que du côté droit, en arrière de la commissure autrefois réparée, dans la partie antérieure de la joue, et aussi dans les parties adjacentes des deux lèvres, s'était développé un autre noyau néoplasique, qui s'était étendu et diffusé, et avait pris de notables proportions, pendant que notre attention était retenue de l'autre côté. La conduite à tenir était bien claire et, dès le lendemain, 17 janvier 1908, je fis l'ablation d'une grande partie de la joue droite, du reste de la lèvre inférieure, et d'un fragment important de la lèvre supérieure. Sur tout le pourtour de la profonde échancrure génienne, allant jusque vers le masséter, je pus faire une suture muco-cutanée.

Les suites de cette troisième intervention ayant été très bonnes, je pus commencer la série des opérations réparatrices.

Le 18 février, Mme F... fut endormie pour la quatrième fois et, commençant par le plus simple, je pratiquai la réfection de la joue droite, dont la brèche était de beaucoup la plus facile à combler. Je traçai autour de la perte de substance une incision passant à un travers de doigt de la cicatrice muco-cutanée. Je retrouvai en dedans la bande cutanée ainsi délimitée, après l'avoir désséquée. Ayant ainsi constitué un plan profond, malheureusement incomplet, je taillai un grand lambeau géno-parotidien à pédicule inférieur et postérieur, et je l'amenai dans l'aire de la brèche, qu'il couvrit complètement. L'étoffe était mince, flottante au centre, ayant été taillée volontairement en excès.

La plaie d'emprunt fut réduite par quelques sutures, la laxité de la peau permettant de tirer de cette manœuvre un très notable bénéfice. Toutefois pour éviter une déviation de la paupière inférieure, au lieu de rapprocher simplement le bord antérieur et le bord postérieur de la plaie, je plaçai mes fils en avant dans les tissus musculo-aponévrotiques. La traction s'exerçait donc sur les seuls téguments postérieurs et supérieurs. Le lambeau vécut complètement, se réunit dans de bonnes conditions au pourtour de la plaie. Son extrémité antérieure se recroquevilla en dedans et contribua ainsi à former un plan interne à la joue reconstituée. Grâce à l'ampleur de ce lambeau, la rétraction dont il fut le siège n'entraîna plus tard aucune conséquence fâcheuse. Au niveau de sa partie antérieure, là où il se doublait, se constitua cependant une colonne rigide qui fut sectionnée ultérieurement lors du façonnement d'un nouvel orifice buccal.

Le 10 mars, cinquième opération, à l'Hôtel-Dieu, cette fois, ayant pour but de restaurer la joue gauche. Il fallait un très vaste

lambeau que ne pouvaient fournir les téguments de la face déjà mis à contribution antérieurement, et qui sans cela eussent été encore suffisants. Il fallait le demander au cou.

Je commençai par retourner une large bordure cutanée autour de la brèche, en y comprenant la partie postérieure du lambeau que j'avais inséré au devant de la coronoïde. Je pus constituer ainsi un plan profond, sinon complet, du moins assez sérieusement ébauché pour être d'une utilité réelle.

Sur ce plan et sur l'avivement qui résultait du retournement de la bordure et sur la brèche elle-même, j'installai un énorme lambeau pris dans les régions sus et sous-hyoïdiennes, un lambeau grand comme la main.

La plaie d'emprunt put être comblée par mobilisation de la peau à l'aide d'un grand décollement poussé jusqu'au devant du thorax, selon la méthode que je ne cesse de préconiser depuis plusieurs années.

Avant de fermer la plaie, je fis l'ablation de la glande sous-maxillaire gauche et de tous les ganglions de cette loge, ce que je n'avais pas fait lors de la première opération pour ne pas nuire à l'autoplasie en incisant dans la région sus-hyoïdienne, ne prévoyant pas alors que la réparation dût être ajournée aussi longtemps. L'examen de la pièce montra combien cette précaution était indispensable, car un des ganglions était nettement cancérisé.

Cette opération très importante eut des suites beaucoup plus pénibles que celles qui l'avaient précédée. Il avait fallu pour fermer la plaie cervicale imposer à la malade une attitude qu'elle supportait impatiemment : tête fléchie en permanence ; les pansements et l'alimentation étaient difficiles. Malgré des soins très attentifs, il y eut un peu d'infection de la plaie, et je dus faire sauter un certain nombre des sutures, apporter au drainage du décollement cervico-thoracique des soins très minutieux, surveiller avec une extrême attention la bouche, le lambeau, l'attitude, renouveler quotidiennement le pansement intra et extra-buccal.

La partie antérieure du lambeau que je destinais à refaire les lèvres se mortifia. Mais toute la partie génienne vécut et se greffa très bien. La plaie cervicale, d'autre part, se cicatrisa dans des conditions satisfaisantes.

Mme F... était désormais pourvue de deux joues, mais restait la réfection des lèvres. Il n'y avait plus rien à demander ni à la face ni au cou. Je m'adressai donc au bras. Il existait un petit vestige de lèvre supérieure, un quart environ de cette lèvre appartenant à une portion qui avait été autrefois séparée de son attache supé-

rieure et mobilisée, et qui ne recevait plus de vaisseaux que par le haut, par l'intermédiaire d'une cicatrice.

Je résolus de le fendre, de l'étaler transversalement pour constituer un plan profond, concurremment avec les parties adjacentes des joues actuelles, et pour la lèvre inférieure, de relever les cicatrices et une bande des téguments mentonniers.

Cette sixième opération eut lieu au mois de juin. J'étalai, comme il a été dit, le tubercule vestige de la lèvre supérieure, retroussai en haut les téguments et les nappes cicatricielles qui bordaient l'hiatus buccal, retournai encore les bords des lambeaux qui avaient servi à refaire les joues, et là-dessus appliquai un lambeau pris sur le bras gauche, ne laissant vers la droite qu'un petit orifice tout petit par lequel on alimenta la malade à l'aide d'une sonde. Le membre supérieur fut maintenu contre la tête à l'aide de bandes de crêpe.

Au vingtième jour, le pédicule fut coupé. La greffe était bien vivante et je disposai des matériaux nécessaires à la réparation des lèvres. Mais nous étions encore loin du but. Il fallut fixer à nouveau le lambeau aux téguments mentonniers qui s'en étaient partiellement séparés. Plus tard, au mois d'août, je divisai transversalement ce rideau cutané pour reconstituer un orifice buccal, orifice auquel je ne donnai pas d'emblée les dimensions qu'il devait avoir. Pour éviter la rétraction et l'éversion des lèvres, j'ouvris provisoirement un trou permettant seulement une alimentation plus facile.

La malade retourna alors en Auvergne et s'y attarda jusqu'au 1er mars 1909 où elle vint me rejoindre à l'hôpital Tenon, où j'ai pu terminer enfin la cure. Diverses retouches s'imposaient; j'y procédai en trois séances, séparées par quelques jours d'intervalle. J'agrandis la bouche à droite et à gauche, j'amincis les commissures et assurai leur souplesse en suturant avec soin le tégument externe au tégument interne. Les parties provenant de la greffe italienne étaient trop saillantes; j'ai pu corriger cet excès par quelques petites résections et une meilleure adaptation, notamment en bas et à gauche, où le reste du pédicule formait une bosse choquante, et au niveau du bord libre où persistaient quelques inégalités. Enfin, je fis comprimer les lèvres avec une bande élastique pendant deux heures chaque jour pour les aplatir, les niveler.

Actuellement, la malade ouvre la bouche convenablement, les sections pratiquées à droite et à gauche ont débridé les parties antérieures des lambeaux qui s'étaient surtout rétractées au niveau de leur extrémité et bridaient les mâchoires; l'affrontement du tégument externe au tégument interne (on ne peut dire la muqueuse) empêchera toute nouvelle coarctation. L'alimenta-

tion se fait très aisément, l'élocution est facile, trop même, car Mme F... est une vieille très bavarde.

La salive tend à filtrer sans cesse entre les lèvres, surtout quand la malade parle. Les lèvres sont souples, mais inertes, et par conséquent ne peuvent clore assez hermétiquement la bouche pour empêcher la filtration de la salive.

Quant au cancer, cause première de tous ces délabrements qu'il a fallu réparer péniblement, on ne peut après dix-huit mois rien constater encore qui en fasse soupçonner la repullulation. Espérons que la guérison sera durable, car il serait désolant que la récidive vînt anéantir le résultat dû à tant de patience résignée de la part de la malade et tant de soins assidus et si longtemps attentifs de la part de l'opérateur. Si ce malheur arrive, je serais néanmoins, il va sans dire, plus désolé que surpris.

M. Reclus. — Combien de temps ont demandé les opérations réparatrices successives?

M. Morestin. — Dix-huit mois.

Présentations de pièces.

Kyste hydatique du rein.

M. Routier. — J'ai l'honneur de présenter à la Société un kyste hydatique du rein que j'ai enlevé.

Ce kyste appendu au bord interne du rein, au-dessous du pédicule de cet organe, était tellement mobile, peut-être est cause de la mobilité du rein, qu'il fut pris pour un kyste de l'ovaire.

La femme qui le portait, âgée de vingt-huit ans, n'avait jamais présenté de troubles du côté de ses voies urinaires ; elle avait eu deux enfants, une fausse couche, et depuis cinq ans souffrait un peu du côté droit. Depuis trois ans, elle se connaissait cette tumeur qui avait peu à peu augmenté et qui, lorsqu'elle s'est présentée à nous, avait bien le volume d'une tête d'adulte.

J'ai abordé le kyste par la ligne médiane, j'ai dû sectionner le péritoine qui, après avoir passé sur le côlon ascendant, recouvrait le kyste ; j'ai pu le détacher sans trop de difficultés, puis j'ai ponctionné le kyste, après avoir mis un champ formolé pour protéger les viscères ; j'ai ainsi aspiré 400 grammes environ de liquide ; le trocart s'étant bouché, j'ai dû, par suite, vider le reste, environ 300 grammes, par incision du kyste.

Voici la membrane unique que j'ai enlevée.

Le kyste adventice, très épais, incrusté de sels jaunâtres, a été réséqué, et j'ai fermé le tout et recousu le péritoine par-dessus.

Jamais cette malade n'avait éprouvé un trouble quelconque du côté du rein, et, cependant, l'uretère marchait dans le tissu sous-péritonéal, était très adhérent au kyste, et décrivait un Z très marqué à angles très aigus. Je l'ai soigneusement détaché, et la fonction urinaire n'a pas été troublée.

Cette double coudure de l'uretère bien maintenu en place, sans le moindre retentissement sur l'excrétion urinaire du rein, sans formation de quoi que ce soit qui pourrait faire penser à l'hydronéphrose, m'a paru intéressante à vous signaler. C'est là le motif de ma présentation.

Je reviendrai ultérieurement sur cette maladie.

MM. Savariaud et Masson présentent une *volumineuse tumeur du grand sympathique abdominal*, provenant d'une opération pratiquée sur un enfant de quatre ans.

M. Reynier, rapporteur.

Présentation d'instrument.

Stérilisation préopératoire du rectum cancéreux. Gaine athermisante isolatrice pour l'appareil aérothermique de Gaiffe.

M. Quénu. — Dans une courte communication du 10 février dernier, sur la stérilisation préopératoire par l'air chaud des organes à contenu septique, j'émettais cette idée que pour l'intestin, comme pour l'utérus, il y aurait avantage à entourer le tube aérothermique d'une gaine isolatrice en porcelaine, afin d'éviter le rayonnement du tube, voire son contact avec les tissus, et de n'avoir ainsi que les effets caloriques de l'air chaud.

Voici un instrument construit par M. Gaiffe sur mes indications, et qui réalise ce desideratum.

Nous avons dû renoncer à la gaine de porcelaine qui s'échauffait trop, et la remplacer par une double enveloppe métallique dans laquelle on établit une circulation d'eau fraîche ; il suffit de relier la gaine isolante à un bock, par un mince tube en caoutchouc.

La contenance de deux litres d'eau suffirait pour assurer un écoulement d'une heure ; or, nous savons que la durée d'une sét-

rilisation ne dure jamais plus de dix à quinze minutes. Le tube isolant, grâce à la circulation d'eau, reste froid et peut être touché et saisi avec la main, alors que dans le tube aérothermique circule de l'air à 4 ou 500 degrés.

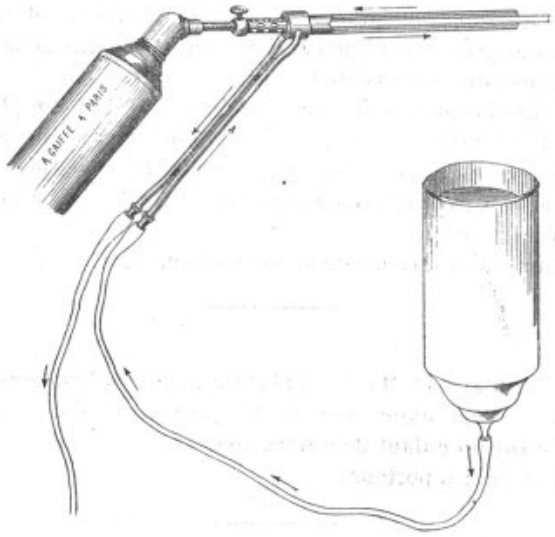

Gaine athermisante de M. le professeur QUÉNU.
Pour établir la circulation d'eau, il suffit d'élever le récipient contenant l'eau de quelques centimètres au-dessus de la sonde.

J'ai utilisé l'appareil de Gaiffe ainsi perfectionné, le 18 mars dernier, pour la stérilisation d'un cancer du rectum qu'opéra immédiatement après mon assistant, M. Duval : il s'agissait d'un cancer ano-rectal, à la limite opératoire, infiltré dans la fosse ischéo-rectale et ulcéré. La stérilisation thermique effectuée, du liquide sanguinolent fut, séance tenante, et après refroidissement de l'escarre, prélevée au contact de l'escarre rectal et confié à M. Jolly qui l'ensemença. Ces ensemencements restèrent stériles.

Les suites opératoires furent des plus simples. Voici la feuille de température du malade, qui vous montre que le thermomètre n'a pas dépassé 37,6 dans les quinze jours qui ont suivi l'opération.

Le Secrétaire annuel,
LEJARS.

Paris. — L. MARETHEUX, imprimeur, 1, rue Cassette.

SÉANCE DU 19 MAI 1909

Présidence de M. Reynier.

Procès-verbal.

La rédaction du procès-verbal de la précédente séance est mise aux voix et adoptée.

Correspondance.

La correspondance comprend :

1°. — Les journaux et publications périodiques de la semaine.

2°. — Une lettre du président de l'*American gynecological Society*, qui remercie la Société de Chirurgie de Paris de la part qu'elle a prise à la célébration du centenaire de l'ovariotomie, en la personne de M. le professeur Pozzi, qui y a représenté la France.

3°. — Une lettre de M. Delorme, s'excusant de ne pouvoir assister à la séance.

4°. — Une lettre de M. Villeneuve, professeur honoraire à l'Ecole de médecine de Marseille, donnant sa démission de membre correspondant de la Société de Chirurgie.

5°. — Une lettre de M. Zimmern, invitant les membres de la Société de Chirurgie à assister à l'Association française pour l'avancement des sciences, qui doit se tenir à Lille du 2 au 7 août (section d'électricité médicale).

6°. — Un travail de M. Yahoub (de Constantinople), intitulé : *Ankylose temporo-maxillaire bilatérale*. (M. Morestin, rapporteur.)

7°. — Deux observations de *grossesse extra-utérine*, par M. Lop (de Marseille). (M. Reynier, rapporteur.)

Rapport.

Rétrécissement de la bouche de l'œsophage et diverticule du pharynx, par M. ROUVILLOIS, médecin-major de 2e classe, professeur agrégé au Val-de-Grâce.

Rapport de M. A. DEMOULIN.

Dans la séance du 2 décembre dernier, M. Rouvillois nous a présenté un soldat de vingt-trois ans, atteint de troubles de la déglutition.

Vous avez pu constater, le sujet ayant mastiqué du pain devant vous, qu'aussitôt que le bol alimentaire a franchi l'isthme du gosier, il distend la partie inférieure du pharynx, plus à droite qu'à gauche, y séjourne pendant cinq minutes en moyenne, y est brassé en quelque sorte, par des contractions, très nettes, de la portion pharyngienne distendue, brassage qui s'accompagne d'un bruit sourd, d'un bruit de roulement, après quoi, la masse en déglutition, arrive à s'engager dans l'œsophage et à descendre dans l'estomac.

L'observation très complète que M. Rouvillois m'a remise à l'appui de sa présentation est fort longue, je vais la résumer devant vous; mais je vous prie, en raison du grand intérêt qu'elle présente, d'en autoriser la publication *in extenso* dans nos Bulletins.

Elle a pour titre : « Rétrécissement de la bouche de l'œsophage et diverticule du pharynx ». J'aurais préféré le suivant : « Dilatation de l'hypopharynx par rétrécissement et spasme de la bouche de l'œsophage ».

Voici le texte de l'observation :

Le C..., vingt-trois ans. Il n'accuse aucun antécédent héréditaire ou personnel digne d'être signalé. Son père jouit d'une bonne santé. Sa mère serait morte en couches. Il aurait quatre frères ou sœurs vivants et bien portants.

Lui-même n'a jamais présenté d'autre maladie que celle dont il est actuellement porteur.

A l'âge de treize ans, il avale par erreur, une gorgée de liquide caustique. Il en résulte une brûlure extrêmement vive jusqu'à l'épigastre, il cherche à la calmer immédiatement, par l'ingestion d'eau et de lait qui ne fait qu'augmenter la douleur. Il reste trois à quatre semaines au lit, sans pouvoir s'alimenter autrement que par des liquides. Au bout de ce temps, il commence à ingérer les aliments solides, mais constate

que ceux-ci passent difficilement et sont comme arrêtés à la partie supérieure de l'œsophage.

Il reste dans cet état pendant cinq ou six ans, durant lesquels le phénomène de l'arrêt des aliments à la partie supérieure de l'œsophage ne fait que s'accuser davantage. C'est ainsi que les repas les plus simples ont toujours duré une heure et demie, en raison de la lenteur avec laquelle les aliments descendent dans l'estomac.

En outre, depuis deux ou trois ans, il a remarqué qu'au moment des repas, les aliments s'accumulent dans une poche qui fait saillie à la partie latérale droite du cou et y séjournent plusieurs minutes, avant d'être définitivement avalés.

Au moment de son incorporation, le malade nous est adressé sous la rubrique : *Rétrécissement cicatriciel de l'œsophage.*

Le C... est un homme ayant les apparences d'une bonne santé. Son facies nous porte cependant à penser que nous sommes en présence d'un spécifique héréditaire, si nous en croyons le nez fortement ensellé, la voûte palatine très ogivale, et, les opacités qui infiltrent les deux cornées.

La denture est en très mauvais état; elle gêne notablement la mastication et oblige le malade à avaler des aliments insuffisamment divisés, ce qui augmente encore la difficulté de leur ingestion.

Le C... accuse, actuellement, des troubles de la déglutition d'un caractère tout particulier.

Au moment des repas, le bol alimentaire est arrêté à la partie latérale droite du cou, comme si un obstacle mécanique s'opposait à sa descente. Là il séjourne pendant plusieurs minutes (5 minutes en moyenne) et après avoir été brassé avec bruit il arrive à s'engager dans l'œsophage et à descendre dans l'estomac.

Au moment où les aliments séjournent ainsi à droite du cou et où le malade s'efforce d'avaler, on constate à la partie inférieure de la région sterno-mastoïdienne la présence d'une tumeur considérable, qui est évidemment produite par la distension des parois du conduit digestif (pharynx ou œsophage).

Elle peut être provoquée non seulement par le séjour des aliments, mais aussi par la déglutition d'air, grâce à laquelle le malade peut la mettre en tension.

La stagnation des aliments est évidemment d'autant plus manifeste que ceux-ci ont une consistance plus solide; c'est ainsi que ce phénomène existe au maximum, lors de l'ingestion de mie de pain.

Les liquides passent naturellement bien, quoique leur passage donne néanmoins lieu à quelques remous.

C'est pourquoi, depuis son accident, le malade ne s'alimente qu'avec de la viande hachée et avec des purées.

Dans tous les cas, même dans ces conditions, il est obligé pour avaler, d'exécuter des mouvements du cou en avant et du côté gauche. Le mouvement de rotation de la tête du côté droit, au lieu de faciliter la descente des aliments, l'empêche d'une façon complète.

Au moment où le bol alimentaire est arrêté au niveau du cou, le

malade a parfois des régurgitations, dont le résultat est le rejet des aliments par le nez et la bouche, mais jamais il n'a eu de nausées, ni de vomissements.

Les digestions s'opèrent facilement, sans douleurs. A noter cependant de fréquentes aigreurs d'estomac. Pas de constipation. Les selles sont normales.

Les symptômes accusés par le malade, joints aux signes objectifs qu'il présente, nous font supposer, dès le début, qu'il s'agit d'un rétrécissement de l'œsophage et nous nous mettons en devoir d'explorer ce conduit.

L'exploration de l'œsophage avec des bougies en gomme ou des sondes à bout olivaire reste négative, quelle que soit la petitesse de l'instrument explorateur. Il est donc certain que l'instrument n'arrive pas jusqu'au point rétréci, car l'orifice doit être suffisamment large pour laisser passer au moins une boule de petit calibre. S'il en était autrement, il serait difficile d'admettre que le sujet ait pu s'alimenter pendant dix ans dans des conditions satisfaisantes.

Je pratiquai alors l'œsophagoscopie et n'arrivai à entrevoir l'orifice œsophagien qu'après plusieurs essais prolongés.

L'extrémité du tube œsophagoscopique, arrivée à 16 centimètres des arcades dentaires, rencontrait invariablement la paroi muqueuse d'une poche assez étendue qui se laissait distendre jusqu'à 22 centimètres, mais ne laissait voir aucun orifice.

Les furtifs instants pendant lesquels j'apercevais l'orifice ne me permettaient pas d'introduire une sonde œsophagienne, en raison de la mobilité extraordinaire dont il était animé.

Je conduisis alors ce malade chez M. le Dr Guisez, dont la compétence est bien connue en matière d'œsophagoscopie.

Il se heurta, au début, comme moi, aux mêmes obstacles et ne put trouver l'orifice qu'avec plusieurs tâtonnements.

La première fois que nous le vîmes avec netteté, nous réussîmes à introduire, avec peine, une bougie en gomme n° 20.

Nous nous rendîmes compte alors, avec plus de précision, des raisons qui rendaient cet examen particulièrement difficile.

Une première difficulté vient de la colonne vertébrale qui forme une espèce de dos d'âne, sur lequel le tube glisse avec la plus grande facilité.

Mais la difficulté principale est due à la présence, au-dessus de l'orifice, d'une poche contre les parois de laquelle l'extrémité du tube vient heurter à chaque instant.

Au moment où l'extrémité du tube arrive à 16 centimètres de l'arcade dentaire supérieure, on aperçoit une fente à grand axe transversal limitée par deux lèvres muqueuses d'aspect à peu près normal. La lèvre postérieure est, peut-être, un peu plus blanche que l'antérieure, mais ne présente pas d'apparence cicatricielle.

Le tube introduit plus profondément en suivant la paroi postérieure, vient invariablement buter, jusqu'à 22 centimètres de profondeur, contre les parois de la poche dont nous avons parlé plus haut.

L'orifice ne peut être perçu que si l'extrémité du tube est ramenée à 16 centimètres de l'arcade dentaire supérieure, si elle repose sur la convexité de la colonne vertébrale et si elle est dirigée un peu en avant, en abandonnant la paroi postérieure de la poche. Dans cette situation, l'extrémité du tube est très instable, ce qui explique la difficulté de la recherche de l'orifice, et surtout la difficulté de son cathétérisme avec une bougie œsophagienne.

On a la sensation d'être dans le bon chemin, lorsque l'extrémité du tube accroche le chaton cricoïdien.

Dès que le tube a franchi cet obstacle, on perçoit un orifice ayant une forme semi-lunaire, à échancrure antérieure et à bords grisâtres, ne rappelant le rétrécissement cicatriciel que d'une façon lointaine. De temps en temps, surtout sous l'influence d'un effort, cet orifice s'ouvre et se ferme d'une façon spasmodique, comme un véritable sphincter. L'examen radiographique nous a donné des renseignements qui sont venus corroborer ceux que nous avait fournis l'examen clinique.

L'examen radiographique pratiqué après l'ingestion de bouillie bismuthée, permet de mettre en évidence la dilatation volumineuse correspondant à la tumeur cervicale qui se développe pendant la déglutition.

Deux radiographies de face faites, l'une après distension moyenne, l'autre après distension maxima de la poche, donnent les renseignements suivants :

La première épreuve, faite après ingestion de 50 grammes de bouillie bismuthée, montre un pharynx évasé à sa partie supérieure et considérablement rétréci à sa partie inférieure, en un point correspondant à l'interligne séparant la 7e cervicale de la 1re dorsale. Cette dilatation ne paraît pas sensiblement plus développée d'un côté que de l'autre, comme nous aurions pu nous y attendre après l'examen clinique qui montre que l'ectasie est surtout développée du côté droit.

La deuxième épreuve, faite avec une quantité plus considérable de bouillie bismuthée, a permis d'obtenir une dilatation beaucoup plus accusée et de mettre en relief la poche dont nous parlons plus haut, à propos de l'examen œsophagoscopique. Il est facile de constater sur cette épreuve, qu'en arrière de l'œsophage se trouve une poche arrondie, comme appendue au tube digestif et à travers laquelle l'œsophage est perceptible sous forme d'une traînée plus sombre.

La radiographie prise de profil donne des renseignements moins nets que la radiographie de face.

Néanmoins, elle permet de constater l'ébauche de la poche postéro-inférieure et la présence d'un rétrécissement sous-jacent.

J'ai soumis depuis plusieurs mois ce malade à de nombreuses séances de dilatation qui ont toujours été pratiquées sous le contrôle de la vue avec l'aide d'un tube œsophagoscopique, car, la sonde non guidée par la vue n'a jamais pu pénétrer dans l'œsophage. Je suis arrivé ainsi jusqu'au n° 30 des bougies œsophagiennes, mais n'ai jamais pu dépasser ce numéro.

Sous l'influence de ces dilatations répétées, le malade accuse une amélioration manifeste. Les aigreurs d'estomac ont disparu ; les ali-

ments passent plus facilement; mais C... est toujours gêné par la présence de la poche cervicale qui se distend au moment de la déglutition. Cette poche arrête les aliments et ne permet leur descente dans l'estomac qu'après les avoir brassés pendant plusieurs minutes.

De la lecture de l'observation de M. Rouvillois, résulte qu'il s'est adressé, pour essayer de faire un diagnostic précis chez son malade, à trois modes d'exploration : au cathétérisme, à la pharyngo-œsophagoscopie, à la radiographie après distension du pharynx par la bouille bismuthée.

Le cathétérisme simple, fait avec des olives ou des sondes de calibre différent, lui a permis de constater (renseignements oraux, complémentaires de l'observation) que ces instruments arrivés à 16 centimètres des arcades dentaires, ne pénètrent pas dans l'œsophage, qu'ils sont arrêtés en ce lieu par une paroi élastique; mais, qu'à mesure qu'on les enfonce, on sent une résistance de plus en plus grande jusqu'au moment où la paroi arrive à sa distension maxima, ce qui a lieu à une distance de 22 centimètres des arcades dentaires, point à partir duquel les instruments ne peuvent plus progresser. M. Rouvillois pense déjà, à un diverticule de la partie inférieure du pharynx ou de la partie toute supérieure de l'œsophage.

Avec le tube œsophagoscopique, suivant la paroi postérieure du pharynx, les choses se passent de la même façon. Mais, si, ramenant l'extrémité du tube explorateur à 16 centimètres de l'arcade dentaire supérieure, en prenant soin de la laisser alors, non plus sur la paroi postérieure du pharynx, mais au contact du chaton cricoïdien, on regarde de nouveau, on constate une disposition tout à fait analogue à celle qui est représentée dans un mémoire du professeur G. Killian (de Fribourg-en-Brisgau), mémoire publié dans les *Annales des maladies de l'oreille, du larynx, du nez et du pharynx*, juillet 1908, n° 7 (Masson et Cie, éditeurs, Paris). C'est la figure 23 insérée à la page 44 de ce mémoire intitulé : « La Bouche de l'œsophage ». Elle est ici reproduite et montre une grande dilatation, une véritable poche de la partie postéro-inférieure du pharynx ou mieux de l'hypopharynx, pour me servir de l'expression actuellement usitée, et, à la partie inférieure de cette dilatation, au niveau du bord inférieur du chaton cricoïdien, un orifice à concavité antérieure, qui n'est autre que ce que Killian dénomme : la bouche de l'œsophage.

M. Rouvillois a bien soin de nous dire dans son observation que la bouche qu'il a bien vue avec M. Guisez, ne saurait être considérée comme un rétrécissement cicatriciel, car « les caractères de l'orifice ne sont pas ceux que nous sommes habitués à rencon-

trer dans le rétrécissement cicatriciel, consécutif à l'ingestion d'un liquide caustique. Dans ce dernier cas, les bords de l'orifice sont nettement cicatriciels d'aspect, et ne sont pas susceptibles d'être animés de mouvements de contraction et de dilatation. Jamais, selon M. Guisez, dont nous partageons l'opinion, on ne voit dans un rétrécissement cicatriciel ces alternatives d'ouverture et de fermeture, au moment des efforts. Ici, au contraire, sous l'influence des efforts déterminés par l'exploration, l'orifice

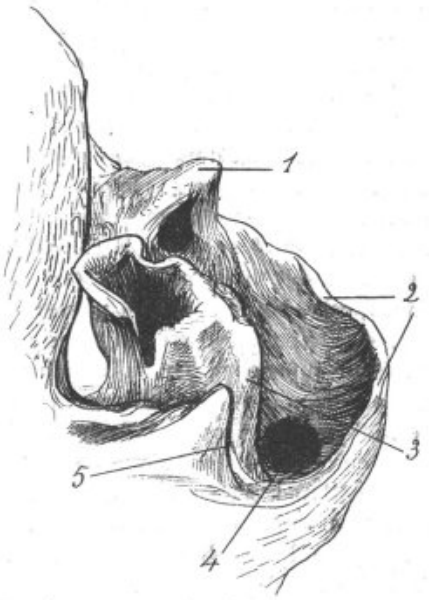

FIG. 1. — Grande dilatation de l'hypopharynx, vue d'en haut.

1, Grande corne de l'os hyoïde. — 2, Dilatation de l'hypopharynx. — 3, Cartilage cricoïde. — 4, Bouche œsophagienne. — 5, Grande corne de l'os hyoïde. (Figure empruntée au mémoire du Prof. Killian, intitulé : « La Bouche de l'œsophage ». *Annales des maladies de l'oreille* 1898, n° 7.)

s'ouvre et se ferme d'une façon spasmodique. » (Rouvillois. Observation remise à l'appui de sa présentation.)

Sous le contrôle du tube œsophagoscopique, M. Rouvillois a pu franchir, lors de l'un de ses premiers examens, avec une sonde d'un calibre de 6 millimètres 2/5 (n° 20 de la filière Charrière), l'orifice qu'il avait péniblement reconnu à la partie inférieure du pharynx dilaté, orifice siégeant au niveau du bord inférieur du cartilage cricoïde; et plus tard, après des séances répétées de cathétérisme, il est arrivé à passer une sonde n° 30, correspondant à un diamètre de 10 millimètres. Mais il n'a pu aller au delà. Il

admet donc, me semble-t-il, qu'il y a un certain degré de sténose de la bouche œsophagienne, bien qu'elle ne soit pas cicatricielle. J'aurais voulu qu'il fût plus explicite, et, qu'il nous dise s'il ne pensait pas à un léger rétrécissement de l'œsophage proprement dit, au-dessous de la bouche; ce que démontrent les épreuves radiographiques.

Un rétrécissement qui est franchi par une sonde d'un centimètre de diamètre, n'est pas un rétrécissement serré, et laisse passer aisément les aliments semi-liquides; or, ils s'arrêtent toujours et pendant cinq minutes au moins, dans l'hypopharynx du malade qui nous a été présenté, et, ne franchissent le rétrécissement large, qu'après avoir été brassés par les contractions du pharynx. Il y a mieux, les liquides s'arrêtent aussi dans le pharynx pendant un certain temps. Il est donc bien évident que cet organe se trouve fermé, et qu'il doit l'être par le muscle de la bouche de l'œsophage. Je reviendrai dans un moment sur ce point.

Après ingestion de bouillie bismuthée, M. Rouvillois a fait radiographier son malade, et, soit dit en passant, étant donné le calibre large de la sténose, cette bouillie devrait passer immédiatement dans l'œsophage, si, l'hypopharynx n'était pas hermétiquement fermé à son extrémité inférieure. Or, la bouillie bismuthée est restée en place un temps plus que suffisant, pour permettre au présentateur, de radiographier son malade de profil et de face.

La radiographie de profil ne donne que de vagues indications, et je la laisse de côté. Mais il n'en est pas de même de deux radiographies prises de face. « Sur la première épreuve obtenue après distension modérée, par la bouillie bismuthée, on constate une dilatation généralisée du pharynx, au-dessous de laquelle se trouve un point qui paraît rétréci à l'origine même de l'œsophage. La deuxième épreuve (dont je vous présente un dessin agrandi, que vous retrouverez, ici (fig. 2), avec des dimensions restreintes), épreuve obtenue avec distension maxima, permet de mettre surtout en relief, la poche dont nous parlons plus haut à propos de l'examen œsophagoscopique. Il est facile de constater sur l'épreuve et sur le dessin, qu'en arrière de l'œsophage se trouve une poche arrondie, formée par la partie inférieure du pharynx distendu, poche à travers laquelle la partie supérieure de l'œsophage qui paraît rétrécie, est représentée par une traînée plus sombre. La bouillie bismuthée en distendant cette poche, a joué le même rôle que le tube œsophagoscopique ou une sonde, lorsque ces instruments sont introduits très profondément, jusqu'à 22 centimètres de l'arcade dentaire supérieure. » (Rouvillois.)

Peut être, la poche dont je viens de rapporter la description d'après M Rouvillois, n'est-elle qu'un diverticule par pulsion

de l'hypopharynx, siégeant en arrière de l'œsophage, et, communiquant avec la partie inférieure du pharynx par un orifice plus ou moins large. Je ne le crois pas cependant, car, l'œsophagoscope n'a pas permis de reconnaître d'autre orifice sur le pharynx dilaté, que la bouche de l'œsophage, et, je crois que nous sommes ici, après toutes les constatations que je viens de rapporter, en présence d'une dilatation de tout l'hypopharynx, plus accusée à droite qu'à gauche, et très accentuée à sa partie postéro-inférieure qui recouvre la face postérieure de l'extrémité supérieure de l'œsophage.

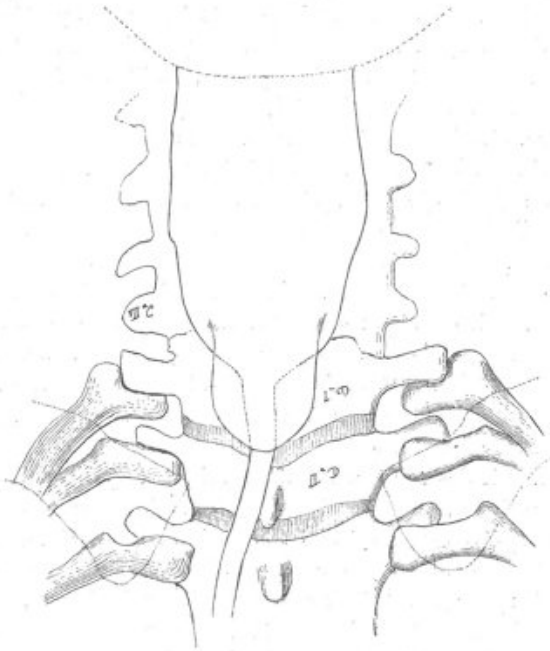

FIG. 2. — Calque de la radiographie de face après distension maxima du pharynx par la bouillie bismuthée.

— J'ai souvent prononcé le mot de bouche de l'œsophage, et, j'aurais peut-être dû la définir avant d'en parler, mais, cela aurait nui, je crois, à la clarté de l'exposition du fait intéressant que nous a présenté M. Rouvillois.

Le professeur Killian, dans son mémoire sur la bouche de l'œsophage, commence par établir, après de nombreux examens laryngoscopiques et hypopharyngoscopiques, pratiqués pendant les efforts de vomissement, et aussi après des examens hypopharyngoscopiques faits pendant l'acte réel de la déglutition, à l'aide d'une spatule très longue et étroite, que le canal alimentaire

« reste constamment fermé par l'action musculaire, là où l'hypopharynx se termine, et où commence l'œsophage; qu'on doit avoir affaire à un sphincter, tout comme au bout terminal de l'œsophage »; qu'il y a donc là, une bouche; que cette bouche quand on reste au-dessus d'elle, avec le tube œsophagoscopique, se présente « sous la forme d'une fente transversale qui, arquée, suit la circonférence postérieure du chaton cricoïdien et dirige sa convexité en arrière ». Killian ajoute, « cette forme de la lumière ne peut être expliquée que par le fait, qu'ici, un anneau musculaire en contraction tonique, englobe le cricoïde par derrière »; il dit, plus loin, que chez certains sujets les parois postérieure et latérales du pharynx ne se continuent pas directement avec les parois correspondantes de l'œsophage, qu'il se forme là, un bourrelet semi-lunaire horizontal, développé surtout sur la paroi postérieure, et, diminuant graduellement en allant vers les parties latérales du cricoïde; ce bourrelet tantôt épais, tantôt mince, selon les sujets observés, constitue le commencement de la bouche de l'œsophage, et mérite le nom de lèvre de la bouche, tout en tenant compte de ce que la bouche de l'œsophage, n'a à l'encontre des autres bouches, qu'une seule lèvre (lèvre postérieure et latérale), et il conclut : « Il est indubitable, que le commencement de l'œsophage est fermé par une espèce de bouche, qui ne s'ouvre que pendant le vomissement et la déglutition, et, qui en même temps, constitue sur le vivant, la limite exacte, entre le pharynx et l'œsophage. »

Killian a fait des recherches anatomiques, qui l'ont amené à admettre qu'il y a, à la partie tout inférieure du muscle constricteur inférieur du pharynx, des fibres à direction transversale, groupées de façon à faire ressembler cette partie inférieure à une fronde qu'il appelle : *pars frundiformis* du constricteur inférieur, fibres qui naissent latéralement sur le cricoïde, au-dessous des cornes inférieures du cartilage thyroïde et de l'articulation de ces cornes avec le cricoïde, jusqu'au bord inférieur de ce dernier. C'est cette *pars frundiformis* du constricteur inférieur du pharynx qui, pour Killian, est le principal muscle constricteur de la bouche de l'œsophage lequel, à l'état de contraction, resserre la lumière de l'œsophage et l'appuie, très fortement, contre le chaton cricoïdien ; c'est ce muscle recouvert par la muqueuse pharyngienne, qui forme le bourrelet semi-lunaire décrit comme lèvre de la bouche œsophagienne. Killian ajoute : « Plus bas, la couche annulaire de l'œsophage participe également à la fermeture de la bouche œsophagienne, mais seulement sur une petite distance, aussi loin, me semble-t-il, que les fibres du muscle labial sont entremêlées avec la couche circulaire et longitudinale de l'œsophage. »

Pour Killian, c'est le muscle de la bouche de l'œsophage qui, par sa contracture, amène la formation des diverticules dits par pulsion, diverticules qui n'appartiennent pas à l'œsophage, mais bien à l'hypopharynx, car ils se forment au-dessus de la bouche œsophagienne.

C'est probablement ce muscle qui fait, quand il est irrité par le passage d'une olive œsophagienne, qu'on accroche constamment, au retour, le chaton cricoïdien.

Si j'ai insisté sur ces données anatomiques, c'est que je pense que la bouche œsophagienne joue le rôle principal, chez le malade qui nous a été présenté.

— *Au point de vue clinique*, quelle est la lésion dont est atteint le malade de M. Rouvillois?

Il y a certainement chez ce malade, un rétrécissement, immédiatement au-dessous de la bouche de l'œsophage, mais, un rétrécissement qui était très large, lorsque notre confrère a vu le patient pour la première fois (sonde de 6 millimètres 2/5 de diamètre) et qui l'est davantage aujourd'hui, puisqu'il admet une sonde ou une olive, d'un centimètre de diamètre. Mais, comme le dit M. Rouvillois, d'accord en cela avec M. Guisez, étant donné le faible degré de la sténose, il semble que le liquide caustique ingéré par C..., à l'âge de treize ans, a eu une action plutôt irritative que destructive, et, que les lésions, en somme légères qu'il a entraînées, aient été la cause d'un spasme de la bouche de l'œsophage; et de ce spasme est résultée une dilatation générale du pharynx, irrégulière sans doute, puisqu'elle est plus prononcée à droite et en bas, mais générale tout de même.

La stase des aliments dans l'hypopharynx, a été certainement favorisée par la mastication insuffisante des aliments, due au mauvais état de la dentition du malade.

M. Rouvillois dit, dans l'observation qu'il m'a remise : « chez notre malade, la cause de l'ectasie pharyngée doit être mécanique, par opposition avec les cas, dans lesquels une cause embryologique est invoquée. Nous n'oserions pas d'ailleurs, affirmer qu'un diverticule préexistant, n'a pas prédisposé ce malade à l'affection qu'il présente aujourd'hui. » La chose est possible, mais, je crois que le retrécissement léger de l'œsophage et la contracture de la bouche œsophagienne, suffisent à expliquer les symptômes que nous avons précédemment étudiés.

M. Rouvillois termine ainsi son observation :

— *Au point de vue thérapeutique*. « Nous avons amélioré notre malade, par des séances répétées de dilatation, puisque nous sommes arrivés à passer la sonde n° 30, alors qu'au début, nous ne

pouvions introduire que celle n° 20. Nous comptons, en outre, mettre notre sujet dans de meilleures conditions, au point de vue de la mastication, en lui faisant porter un dentier.

Actuellement, les aliments passent mieux, mais ils séjournent encore longtemps, au niveau de la poche pharyngée. C'est elle qui gêne le malade, beaucoup plus que le rétrécissement, puisque l'orifice rétréci admet le passage d'une sonde n° 30, qui représente 10 millimètres de diamètre. D'autre part, nous croyons avoir obtenu de la dilatation tout le résultat qu'elle pouvait donner. Nous rejetons l'électrolyse et l'œsophagotomie interne, parce que nous les considérons comme dangereuses dans notre cas. » Je suis, ici, entièrement de l'avis de M. Rouvillois, qui émet à la fin de son observation l'idée qu'on pourrait peut-être, en abordant le pharynx par le cou, s'attaquer à l'œsophage pour l'élargir; à la dilatation qu'on trouve en arrière de l'œsophage, s'il était démontré au cours de l'intervention, qu'elle est constituée par un diverticule n'ayant pas une trop large base d'implantation; à la dilatation générale de l'organe en le plissant.

Je félicite M. Rouvillois de n'avoir donné, ici, qu'un plan thérapeutique, et surtout d'avoir fait les plus grandes réserves sur son exécution. Quant à moi, je repousse toute intervention, et je conclus, qu'un homme, que des troubles de la déglutition qui se sont montrés à l'âge de treize ans, n'ont pas empêché de se développer régulièrement jusqu'à l'âge de vingt-trois ans; qu'un homme, qui n'éprouve d'autre inconvénient que de consacrer à ses repas un temps trop long, ne doit pas courir les risques d'une intervention grave, et dont les résultats seraient peut-être nuls.

Je vous propose, mes chers collègues, de remercier M. Rouvillois de sa très intéressante présentation, d'insérer dans nos Bulletins, l'observation dont il l'a appuyée et, je suis convaincu, que vous ferez bon accueil à la candidature de notre distingué collègue de l'armée, quand viendront les élections aux places de membres correspondants.

Discussions.

A propos du traitement des tumeurs blanches et des synovites tuberculeuses par la méthode de Bier (1).

M. Paul Thiéry. — Comme tous nos collègues, j'ai expérimenté la méthode de Bier dans le traitement des ostéo-arthrites tuberculeuses et je ne veux envisager ici que son rôle dans les tuberculoses chirurgicales, réservant son action dans les processus inflammatoires.

Mon expérience n'est pas très étendue et cela tient au peu d'enthousiasme qu'ont suscité en moi mes premiers essais; mais les résultats que j'ai constatés cadrent si bien avec ce qui a été dit de cette méthode dans la dernière séance, que je crois pouvoir donner une opinion.

J'ai employé la compression par la bande de Bier dans une douzaine de cas environ pour arthrites et synovites du pied et du poignet. J'ai encore présents à l'esprit deux cas que j'ai pu observer à l'hospice d'Ivry, où le collègue qui m'avait précédé avait institué depuis deux mois environ ce traitement chez deux malades : il n'avait donné aucun résultat, et quelque répugnance que j'aie pour les amputations, chez ces deux malades j'ai dû faire l'exérèse du membre.

Dans les autres cas, je n'ai obtenu également aucun résultat ; ai-je le droit de dire, à l'exemple d'un de nos collègues, que l'effet de la méthode de Bier a plutôt été mauvais ? Je le crois, mais je me contenterai de dire qu'il a été au moins nul ; je n'ai jamais vu une amélioration sérieuse, et chez tous mes malades j'ai dû intervenir chirurgicalement.

Au point de vue théorique, je crois d'ailleurs que la méthode de Bier constitue une erreur : partout et toujours, nous observons qu'une bonne circulation est une condition *sine qua non* de la résistance des tissus d'une région : cet œdème permanent crée un véritable *locus minoris resistentiæ* et ce fait me paraît expliquer les insuccès, voire même les aggravations ; l'application de la bande fait de plus perdre un temps précieux.

Enfin notre collègue et ami Chaput a émis une opinion contre laquelle je ne puis m'empêcher de protester : pour lui, la méthode de Bier constitue la partie héroïque du traitement, et il regarde comme accessoires les grattages, injections iodoformées, etc., dont

(1) *Bull. et Mém. de la Soc. de Chir.*, 1909, p. 546.

autrefois chez Verneuil nous avions appris toute l'efficacité, et que nombre de chirurgiens tendent à nouveau à considérer comme le traitement de choix. Pour nous ces « traitements adjuvants » constituent, au contraire, *la base même* de la thérapeutique de ces lésions, et l'application de la bande de Bier n'est qu'une inutilité, quand elle n'est pas un danger.

M. Moty. — Si les résultats de la méthode de Bier dans le traitement des tuberculoses chroniques sont le plus souvent défavorables, je crois qu'il n'en est pas de même dans les cas aigus ou subaigus; elle m'a rendu, en effet, les meilleurs services dans l'observation suivante : Une jeune fille avait été traitée à plusieurs reprises pour une tuberculose de la partie diaphyso-épiphysaire du tibia droit; la dernière fois, il y a quatre ans, un très large évidement du tibia suivi de l'emploi des bains locaux à plus de 45 degrés, avait amené une guérison qui parut définitive jusqu'au mois d'août 1908.

A cette époque et malgré les bains à raison d'un par semaine, des douleurs de plus en plus vives et persistantes apparurent dans le genou du côté malade, en même temps que l'état général devenait inquiétant. Il y avait de la chaleur locale au niveau du genou, mais aucun point n'était douloureux à la pression, les mouvements de l'articulation ne l'étaient pas non plus, bien qu'ils fussent limités, surtout du côté de la flexion. Il n'y avait pas de gonflement du genou, mais l'atrophie de la jambe, qui n'avait jamais tout à fait disparu, s'accentuait de jour en jour. La malade localisait ses douleurs dans les condyles du fémur dont l'exploration la plus minutieuse ne révélait aucun foyer perceptible. On se trouvait, en un mot, en face d'un ensemble de symptômes correspondant au rhumatisme tuberculeux de M. Poncet.

Quoi qu'il en soit, les médications qui avaient réussi dans les crises antérieures se montrèrent cette fois sans effet; le gaïacol ne faisait pas disparaître la douleur, l'arséniate de soude n'était plus toléré; le salicylate de soude et la quinine échouèrent également. En même temps, le moral de la malade défaillait de plus en plus; elle voulait à tout prix éviter une nouvelle intervention et l'aggravation de son mal la mettait au désespoir. Les choses allèrent ainsi de mal en pis, de la fin d'août à la fin de novembre; à cette époque, le poids était de 30 kilogrammes; la malade ne quittait plus son lit depuis près de deux mois et s'alimentait de plus en plus difficilement.

C'est à ce moment que fut commencée l'application de la bande élastique sur la cuisse du côté malade, concurremment avec les injections de cacodylate de soude à 0 gr., 1 par jour. Le soulagement

fut immédiat ; la bande maintenue d'abord pendant douze heures seulement, ne fut plus levée que pendant une heure par jour dès la seconde journée ; la douleur ne fit plus à partir de ce moment que de courtes apparitions ; un abcès se forma vers le 10 décembre un peu au-dessous de la cicatrice prétibiale, stigmate des anciennes interventions, s'ouvrit spontanément le 20 décembre et se ferma de même le 20 janvier.

La bande fut supprimée le 25 du même mois et la malade reprit ses occupations la semaine suivante ; elle s'est remise d'elle même aux bains locaux à + 45 degrés, les injections de cocadylate de soude ont été continuées et, au 1er mars, son poids était remonté à 60 kilogs.

L'amélioration qui suivit immédiatement l'application de la bande et l'évolution ultérieure de l'abcès ne laissent guère de doute sur l'efficacité de la méthode de Bier dans certaines formes de tuberculose locale. Il me semble qu'il suffit pour éviter les accidents de ne pas trop serrer la bande et que les cas se prêtent d'autant mieux à l'emploi de la stase hyperémique qu'ils sont plus aigus, comme le montrent les observations de M. Chaput. Cette conception se trouve en harmonie avec les travaux de de Graff, d'Innsbruck (1), qui attribue l'efficacité de la méthode dans les cas aigus, non au sérum mais aux phagocytes ; on sait, en effet, que la diapédèse est plus importante dans les cas aigus que dans les cas chroniques.

M. Broca. — En 1906, mon interne Dupont s'est rendu à Bonn pour en rapporter la doctrine et les appareils du maître, et, avant de les appliquer chez l'adulte avec les résultats que nous a indiqués Delbet, il les a appliqués chez les enfants de mon service des chroniques tuberculeux. Or, si nous avons vu quelques diminutions de ces poussées aiguës, assez fréquentes pour les tuberculoses de petits os de la main et du pied, d'une manière générale nous n'avons rien obtenu.

M. Chaput. — La plupart de nos collègues n'ont enregistré que des résultats nuls ou mauvais obtenus par la méthode de Bier.

Cependant, la discussion ne me paraît pas avoir été stérile et une notion importante paraît en ressortir ; elle a été formulée par M. Arrou, qui nous a dit : « Je n'ai obtenu de bons résultats que dans les cas fistuleux. » De même, M. Moty nous a communiqué un cas qui a suppuré. MM. Jalaguier et Ricard m'ont déclaré oralement avoir obtenu de bons résultats dans des cas fistuleux ; enfin, M. P. Delbet nous a communiqué, le 22 novembre 1907,

(1) *Münch. mediz. Woch.*, 11 février 1908.

un fait de tuberculose du 1er métacarpien amputé en plein tissu malade, guéri rapidement par la méthode de Bier; il en a apprécié ainsi l'effet : « Ce résultat me paraît merveilleux ! »

En colligeant à nouveau mes observations, je constate que sur 14 cas, 12 étaient des cas fistuleux. En rappelant mes souvenirs, je retrouve effectivement que les cas non suppurés ont guéri moins rapidement et n'ont pas donné des résultats aussi rapides et aussi brillants.

Notre collègue Delbet déclare que nombre de tumeurs blanches ne seraient que des arthrites gonococciques méconnues.

C'est possible pour les arthrites à épanchements, mais je soutiendrai hardiment que les arthrites gonococciques fistuleuses n'existent pas, je n'en ai jamais vu et j'en appelle au témoignage de mes collègues.

Or, sur mes *quatorze* observations, *douze* sont des cas de tumeurs blanches avec fongosités et fistules; les deux dernières se sont produites chez un enfant de seize ans et sur un homme de soixante-cinq ans indemnes de blennorragie. Ces 14 cas ne peuvent donc pas être discutés comme diagnostic, et ils constituent des documents des plus démonstratifs.

Il resterait à expliquer la différence des résultats obtenus par mes collègues et par moi. Voici à quoi je l'attribue.

Je fais moi-même la première application de la bande et je l'explique avec détails aux malades; je les surveille très strictement à chaque visite, et je suis ainsi certain que le traitement est rigoureusement appliqué et suivi.

La technique a aussi son importance; je vous disais que j'employais habituellement pour faire la constriction une forte bande de gaze et que ce moyen ne le cédait en rien à la bande élastique. Je dois ajouter que la bande de gaze me paraît même supérieure au caoutchouc, en ce sens qu'elle permet une constriction beaucoup plus forte avec beaucoup moins de douleurs; au contraire, avec le caoutchouc la moindre constriction devient rapidement intolérable. C'est donc à une surveillance étroite, à l'emploi de la bande de gaze, aux séances de douze heures par jour et à l'emploi dans les cas fistuleux que j'attribue les bons résultats que j'ai obtenus.

Étant donné que les tumeurs blanches fistuleuses sont les plus graves et les plus difficiles à guérir, la perspective de les guérir par un moyen simple, bénin, à la portée de tous me paraîtrait une des plus belles conquêtes de la chirurgie contemporaine.

A propos de la fulguration dans le cancer (1).

M. TUFFIER. — J'ai étudié la fulguration à deux points de vue : 1° dans son mode d'action ; 2° dans ses résultats thérapeutiques. Là, comme dans presque toutes les questions que j'ai travaillées, j'ai procédé d'abord par *expérimentation*, j'ai cherché comment agissait sur les tissus l'étincelle de haute fréquence; ce premier point acquis, je l'ai *appliquée* à des cas de cancer chez l'homme. Ces premières recherches datent de quinze mois; elles ont été publiées dans tous leurs détails au *Congrès de Bruxelles*, en 1908, où j'ai eu le plaisir de voir mes conclusions adoptées; plus récemment, j'ai repris la question devant la *Société pour l'étude du cancer* (avril 1909). Je serai donc bref à leur sujet.

Avec le concours de M. de Keating-Hart qui a fulguré tous mes malades et sous le contrôle histologique de mon chef de laboratoire, M. Mauté, j'ai recherché l'action de la fulguration successivement : 1° sur les tissus *sains*; 2° sur les tissus *cancéreux*. Chacune des régions fulgurées a été soumise de semaine en semaine à un examen histologique qui a permis de *suivre l'évolution des lésions* provoquées par la fulguration.

1° L'étincelle électrique appliquée *sur la peau saine*, recouvrant une tumeur du sein, nous a montré dans les premiers jours une légère ecchymose dermo-épidermique et, au bout de sept jours, il ne reste plus qu'un peu d'œdème. Au-dessous de la peau, *le tissu néoplasique n'a subi aucune action*, ni primitive, ni secondaire, ni consécutive. L'action de l'étincelle ne s'est donc pas propagée dans la profondeur;

2° Appliquée *sur l'ulcération d'un cancer du sein*, elle détermine à la surface, une prolifération du tissu conjonctif, sans altération des cellules cancéreuses. *Contrairement au radium* et *aux rayons X*, nous pouvons dire que l'étincelle de haute fréquence n'a aucune action élective sur la cellule cancéreuse; elle n'agit que sur le tissu conjonctif interstitiel dans lequel elle provoque toute l'évolution anatomo-pathologique d'une inflammation. Cette transformation a deux résultats : 1° par sa rétraction fibreuse, elle peut étrangler les cellules du cancer; 2° elle constitue une cicatrice souple sur laquelle l'épiderme s'étend rapidement.

Toute l'action de la fulguration tient dans cette constatation — cicatrice rapide, cicatrice souple; — mais il en est une plus importante encore, c'est que ces transformations des tissus ne se

(1) *Bull. et Mém. de la Soc. de Chir.*, p. 524 et 567.

font pas à plus *de 1 millim. 1/2 à 2 millimètres de profondeur*; elles permettent ainsi à une cicatrice de se former à la surface d'un tissu cancéreux et de s'épidermiser rapidement, constituant ainsi un véritable cache-misère au-dessous duquel le tissu cancéreux continue à évoluer sans que rien dans sa structure accuse la moindre perturbation cellulaire. En somme, c'est un caustique léger activant la cicatrisation par la production active du tissu conjonctif et d'épiderme.

Partant de ces conclusions, j'ai employé la fulguration comme un *nouvel agent de poursuite du cancer* sans aucune action élective, exactement comme la thermothérapie qui agit dans ce même sens et dont nous avons précisé l'action dans notre étude de physiologie pathologique comparée des nouveaux agents physiques de la thérapeutique du cancer. J'ai traité environ 21 cancers par ce procédé, tous avec M. de Keating-Hart. Je laisse de côté tout ce qui est *sarcome* et *épithéliome de la peau*, car ces processus pathologiques sont les uns déjà riches en thérapeutique efficace et les autres d'une évolution trop incertaine pour entrer en ligne de compte. Mes malades étaient atteints de cancer de la langue, du pharynx, du sein, de l'utérus, du rectum et de la vessie. Je vous dirai de suite que pour l'utérus je n'ai eu aucune espèce de résultat appréciable. Mais ce qui est plus important, c'est la division à établir pour juger de cette méthode et qui est je crois la suivante : tumeurs largement opérables — tumeurs inopérables. J'ai opéré un certain nombre de cancers du rectum, du sein, dans lesquels *j'ai pu largement enlever la tumeur*; j'ai ensuite fulguré la plaie; je ne continuerai pas dans cette voie pour les deux raisons suivantes : d'abord, un de mes opérés d'un cancer de la vessie a succombé à des accidents infectieux dont j'accuse la fulguration; deux autres, atteints de tumeurs du sein, ont eu des accidents auxquels ils ont failli succomber; et surtout parce que je ne vois pas à quelle conception répond ce second temps de l'exérèse d'une tumeur, puisque, ainsi que je l'ai établi, la fulguration n'a aucune action élective sur le tissu cancéreux. Je lui préférerais de beaucoup, dans les cas d'une extirpation de tumeur du sein, où le fond de l'aisselle est la région dangereuse pour l'avenir, l'application d'un drain radifère, ainsi que je l'ai fait plusieurs fois. Tant qu'il ne me sera pas démontré qu'après une large exérèse d'un sein la fulguration a retardé la récidive, et personne n'a démontré le fait, je rejetterai la fulguration comme inutile.

La seconde catégorie des malades étaient des *cancéreux inopé-*

rables pour moi et pour ceux qui avaient vu les malades. Inopérables par nos moyens habituels d'exérèse, parce qu'une opération dépassant largement les limites du mal était ou trop grave ou anatomiquement impossible. C'est dans ces conditions seulement que j'ai considéré la fulguration comme digne d'être essayée puisque, comme je l'ai établi, elle me permettait de poursuivre le tissu malade à une profondeur de 2 millimètres au delà des limites justiciables du bistouri

Dans ces cas particulièrement graves, l'opération et la fulguration sont dangereuses; j'ai perdu un malade atteint d'une énorme tumeur au sein, un autre atteint d'un épithélioma du pharynx, et cela à cause des délabrements que nécessite une telle opération. Aussi, pour ces cas graves, je préfère pratiquer *l'exérèse en 2 ou 3 séances*, chacune suivie de fulguration. Je ne puis pas dire qu'un seul des malades que j'ai opérés soit complètement guéri, car ils sont opérés depuis trop peu de temps. Dans 2 cas de *cancer du rectum*, j'ai pu constater *la rapidité de la cicatrisation* qui cadre avec tout ce que j'ai vu expérimentalement. Quant à la partie profonde des cicatrices, rien ne me dit qu'elle ne contient pas actuellement du tissu cancéreux. En somme, je considère que la fulguration n'a aucune action active sur le tissu cancéreux, qu'elle est un agent de poursuite de ce tissu cancéreux, mais que son action ne peut jamais s'exercer à plus de 2 millimètres de profondeur; par conséquent, elle est très limitée, et que sur les surfaces ainsi traitées la cicatrisation se fait très vite et donne des cicatrices particulièrement souples. C'est donc plutôt un agent de cicatrisation qu'un agent de destruction du tissu néoplasique, et je le réserverai à cette seconde catégorie de malades et à eux seuls.

M. GUINARD. — J'avais, dès l'abord, l'intention de prendre la parole longuement sur ce sujet qui me préoccupe depuis six mois. Mais à la réflexion, je n'en ferai rien; car je crois qu'actuellement il est impossible de donner une conclusion ferme sur les résultats thérapeutiques de la fulguration dans le cancer. Nous avons tous enlevé des cancers du sein qui n'ont jamais récidivé, ou qui ont récidivé 10 ou 15 ans seulement après l'intervention.

Pour le moment, je veux seulement faire deux reproches à la fulguration : c'est qu'elle est une sorte d'encouragement pour le chirurgien :

1° A être moins aseptique qu'à son ordinaire;

2° A être économe dans son intervention.

Or, d'après mon expérience déjà assez importante, car j'ai fait plus de trente fulgurations, tant en ville qu'à l'hôpital, pour cancer ou tuberculose, il faut absolument opérer le malade comme

s'il ne devait pas être fulguré : c'est-à-dire qu'il faut prendre toutes les précautions habituelles au point de vue de l'asepsie, et surveiller attentivement l'électricien pour éviter toute manœuvre suspecte.

De plus, il ne faut pas se fier à la fulguration pour détruire des lésions néoplasiques laissées au fond d'une plaie : il faut faire des exérèses aussi larges que si l'électricité ne devait pas intervenir. En somme, on doit faire d'abord œuvre de chirurgien aseptique et large, et puis on fulgurera; mais, ce n'est que dans huit ou dix ans qu'on sera fixé sur la valeur de l'étincelage au point de vue des récidives. En attendant je continuerai la fulguration, car je n'ai jamais vu d'accident grave imputable à l'étincelage, et j'ai toujours obtenu des réunions aussi correctes que par le passé, en soignant le drainage.

M. Routier. — Sans insister, je tiens à dire que je m'associe pleinement aux conclusions qui viennent d'être formulées par nos collègues Tuffier et Guinard.

M. Paul Thiéry. — C'est avec une vive satisfaction que j'ai vu porter à cette tribune la question de la fulguration dans le cancer, me proposant moi-même, avant de poursuivre l'expérimentation de cette méthode, de demander à mes Maîtres et à mes collègues quel était le résultat de leur pratique, car j'estime que notre responsabilité scientifique et même notre responsabilité morale sont engagées dans cette question. En effet, chaque fois qu'un agent physique nouveau est décrit, des expériences hasardeuses sont engagées, parfois suivies des conclusions hâtives : cet agent est appliqué en thérapeutique; c'est le plus souvent d'abord un engouement général, puis viennent les objections, et il se fait enfin un tassement aboutissant bien souvent à l'oubli.

En ce qui concerne la thérapeutique du cancer, c'est là, comme l'a fait remarquer notre ami Sebileau, une histoire banale; c'est ce qui s'est produit pour la sérothérapie, pour la radiothérapie, peut-être encore actuellement pour la radiumthérapie : n'a-t-on pas vu que les eaux minérales elles-mêmes étaient radioactives, et c'est là le secret de leur efficacité ! Enfin, en ce moment, le procès de la fulguration semble s'ouvrir.

La question est grave, car si nous concluons à l'inefficacité de la méthode, que dirons-nous de la théorie scientifique sur laquelle elle se base, et que diront surtout les malades que sur la foi de succès retentissants nous avons soumis à cette thérapeutique? et bien qu'au début la science ne soit que recherches et tâtonnements, ne seront-ils pas fondés à ne pas partager notre foi dans la

légitimité de notre expérimentation? Il est donc temps de nous prononcer.

Je n'ai jamais eu grande confiance dans l'action électrive de l'étincelle de haute fréquence sur les tissus cancéreux à l'exclusion des cellules normales ; cette action n'était que difficilement expliquée, difficilement admissible, et après ce que vient de dire M. Tuffier, remarques basées sur des recherches que ne désavoueront pas les expérimentateurs de laboratoire, il semble bien qu'il faille abandonner cette explication.

Je regrette que ma pratique peu étendue ne me permette pas des affirmations ayant plus de poids : cependant, je crois savoir que plusieurs collègues ont eu de nombreux échecs, ont observé des incidents, voire même des accidents, et je me félicite presque de n'avoir pas poussé plus loin les recherches capables d'étayer ma conviction ; d'ailleurs, les cas que chacun de nous ne manquera pas de rapporter finiront par constituer un faisceau de preuves assez important pour me montrer si je me suis trompé.

J'ai employé la fulguration dans trois cas, dont un seulement m'a beaucoup frappé. Dans un premier cas, j'ai, il y a quelques mois, opéré un malade pour un cancer assez diffus de la vessie : j'ai excisé tout ce que j'ai pu ; j'ai curetté le bas-fond de l'organe, et un de mes anciens internes, bien au courant de la méthode nouvelle a longuement fulguré. Le malade est sorti guéri ; opéré depuis deux mois, il va bien ; mais je dois dire que dans un cas *absolument semblable*, j'ai fait la même opération non suivie de fulguration ; ce dernier malade va bien et a été opéré un mois ou six semaines avant celui que j'ai fulguré : la similitude du résultat ne permet donc pas de conclusion.

Dans un second cas, j'ai opéré un vieillard de soixante-douze ans, très maigre, très affaibli, ne se levant plus, pour un épithélioma du rectum, mais si limité, si bas situé, si bien localisé à la paroi postérieure que l'opération a été facile et aussi complète que je pouvais l'espérer : il a été ensuite fulguré. Je l'ai soigné pendant six semaines, et au bout de ce temps il est mort d'une congestion pulmonaire très nette ; mais, déjà à ce moment l'exploration du rectum me laissait les doutes les plus sérieux sur un début de récidive. Mais ce cas encore n'est pas suffisamment concluant.

Toute autre est l'histoire du troisième malade fulguré : il s'agit d'un homme de quarante-huit ans, entré dans mon service le 13 janvier 1909, porteur d'une tumeur de la région sous-maxillaire, qui fut prise pour un ganglion, et extirpée par un de mes internes ; mais ce malade revint bientôt me voir avec une infiltra-

tion de la région sous-maxillaire qui ne laissait aucun doute sur la nature épithéliale de l'affection : le point de départ était-il la glande sous-maxillaire? Je ne puis l'affirmer; toujours est-il que ni la langue, ni le plancher de la bouche, ni le larynx ne présentaient aucune lésion même minime. J'opérai le malade largement le 2 février — et une récidive se produisant dès le 18 février, je fis une nouvelle extirpation suivie de fulguration sans aucune espèce de réunion. Le cas, de l'aveu même du fulgurateur, paraissait très favorable à la méthode.

Après une abondante lymphorrée, la cicatrisation ne se fit pas et bientôt de nouveaux bourgeons épithéliomateux apparurent. De plus, cette première séance de fulguration fut suivie d'une surdité complète, sans doute due à la commotion électrique du labyrinthe, car je ne puis lui trouver d'autre cause, et cette surdité dura plus de deux mois : je craignis un instant qu'elle ne fût devenue définitive; je crois que cet accident n'a pas jusqu'ici été signalé après la fulguration.

Le 1er avril, nouvelle séance d'extirpation ou plutôt de curettage, suivie de fulguration. Elle ne produisit aucun résultat; la récidive se fit immédiatement, la tumeur gagna en profondeur, envahit le maxillaire qui fut le siège d'une fracture spontanée, et le malade mourut le 15 mai sans que l'ombre d'une amélioration ait pu, un seul instant, être mise au compte de la fulguration.

J'avoue que ce cas m'a vivement frappé, car, après la lecture des mémoires de MM. Keating-Hart et Juge, j'avais fondé sur la méthode les plus grandes espérances.

On pourra m'objecter qu'un échec ne suffit pas pour condamner une méthode, et ce n'est qu'après avoir entendu plusieurs de nos collègues qui nous feront, sans doute, connaître ici leur opinion, que je me suis décidé à voir dans cet échec autre chose qu'un cas unique et malheureux.

D'ailleurs, un point m'a frappé dans l'application du procédé; c'est l'insistance des partisans de la fulguration à engager les chirurgiens à ne pas réunir les plaies, ou à ne les réunir que très lâchement sur drainage.

Or, mon maître Verneuil, à qui on a sévèrement reproché de ne pas réunir après les amputations du sein (ce qui n'est pas tout à fait exact, car il préconisait seulement d'amputer largement sans s'occuper de savoir si la réunion serait ou non possible), opérait largement et pansait souvent à plat les énormes plaies dont il n'avait pu affronter les lèvres par la suture; il y avait suppuration, mais j'ai été souvent frappé de la lenteur de la récidive chez ses opérées, car il m'est arrivé de n'observer cette récidive que quatorze ans dans un cas, sept ans dans plusieurs, quatre et cinq ans

dans de nombreux cas après la première opération. Si bien que je me suis demandé si la suppuration, en éliminant les traces épithéliomateuses qui avaient échappé au bistouri, ne jouait pas un rôle dans le retard de la récidive, et si là n'était pas le secret des succès qui avaient été attribués autrefois à la radiothérapie et actuellement à la fulguration.

Pour résumer ma pensée, je crains bien que la fulguration n'ait, elle aussi, fait faillite et que la méthode qui a fait tant de bruit ne soit actuellement... *jugée*.

M. Routier. — Je proteste fortement contre ce que vient de dire M. Thiéry, à savoir qu'une plaie non réunie met plus longtemps le malade à l'abri d'une récidive cancéreuse, ce serait là une doctrine qui ferait reculer la chirurgie : j'estime qu'une plaie réunie procure au malade tous les avantages, en lui évitant les deux ou trois mois de suppuration et de pansements ; quant à la récidive, elle ne viendra certainement pas plus vite, il semble même que les résultats à distance surtout pour les cancers du sein sont meilleurs depuis qu'on réunit les plaies et qu'elles ne suppurent plus.

M. Tuffier. — Je joins ma protestation à celle de M. Routier et je ne puis accepter la doctrine de la plaie ouverte, ni le rôle qui vient d'être attribué à la suppuration.

M. Rochard. — Je tiens seulement à dire que la fulguration peut être proprement faite et tout à fait aseptique. Il suffit de stériliser les électrodes et d'éviter autant que possible de toucher la plaie en faisant l'étincelage à une toute petite distance.

Dans ces conditions, la lymphorrée abondante à laquelle on a fait si souvent allusion n'existe pour ainsi dire pas, et je pense, pour ma part, que lorsqu'il y a un écoulement considérable par les drains, cet écoulement est dû à l'infection.

J'ai opéré deux malades atteintes de cancer du sein, en enlevant totalement et largement la tumeur par la méthode d'Halsted ; j'ai pratiqué la fulguration pendant dix minutes et réuni complètement la plaie. La réunion s'est faite par première intention. J'ai, bien entendu, fait un large drainage et enlevé le drain au sixième jour.

De même, j'ai eu une réunion par première intention après ablation et fulguration d'une adénopathie cancéreuse de la région cervicale.

M. Paul Thiéry. — Je ne voudrais pas que M. Routier me fît

dire que je préconise la guérison par suppuration des plaies opératoires pour cancer : lorsque j'opère, je réunis chaque fois que je le puis pour éviter aux opérés ces suppurations interminables et intolérables pour eux.

J'ai dit seulement qu'on pouvait peut-être attribuer à la suppuration provoquée par l'absence de réunion le retard des récidives que l'on a attribué à la fulguration ; c'est donc une simple remarque pathogénique que j'ai faite et non un conseil opératoire que j'ai donné.

A M. Rochard, je veux répondre que je n'ai pas dit que la fulguration produisait de la suppuration : je sais qu'elle produit seulement une lymphorrée abondante; mais la suppuration est pour moi le corollaire de l'abstention de réunir que préconisent les fulgurateurs.

M. F. Legueu. — En ce qui concerne l'action biologique de la fulguration, j'ai vérifié, comme M. Tuffier, que l'action sur la cellule cancéreuse était nulle, mais que la fulguration agissait surtout sur les tissus sous-jacents au cancer.

J'en viens aux résultats cliniques. Au point de vue de l'efficacité, les faits actuellement sans récidive ne peuvent rien prouver, et il faudra attendre longtemps pour en tirer quelques indications. De ces faits, je n'en connais qu'un dans ma pratique : c'est un cancer du col, pour lequel j'ai fait une amputation en plein tissu cancéreux, qui a cicatrisé son moignon et reste actuellement en bon état après six mois.

Quant aux faits avec continuation immédiate, ils ont une valeur dès maintenant et il faut même en parler pour rendre à la fulguration la place qu'elle mérite.

Or, tous les faits de ma pratique appartiennent à cette catégorie, et tous les malades, sauf un, que j'ai fait fulgurés, ont récidivé immédiatement ou sont morts dans les quelques mois qui ont suivi l'opération.

Je pense donc que la fulguration ne mérite pas les enthousiasmes qu'elle a suscités à son début; elle me paraît un agent de modification des tissus cancéreux au même titre que l'air chaud, mais sans action spécifique, sans action vraiment curative.

En ce qui concerne la gravité de la fulguration, j'ai un cas de mort qui vient bien mettre en cause la fulguration elle-même, et pour laquelle je subis un commencement d'action judiciaire.

Il s'agissait d'une jeune fille de vingt ans qui avait un sarcome du radius; la tumeur était étendue, et il eût fallu faire une amputation du bras à la partie inférieure.

Ce sacrifice me paraissait excessif, et je pensai pouvoir l'éviter

en utilisant le traitement conservateur avec fulguration. La jeune fille avait eu l'année dernière une crise d'urémie et elle avait conservé une petite quantité d'albumine, mais elle était en bon état.

L'opération consista à inciser la face externe de la tumeur, à l'ouvrir, à la curetter à son entrée; et dans la cavité ainsi créée, la fulguration fut faite. La plaie fut drainée.

La malade, le soir manifesta un peu de torpeur avec une température de 38 degrés; le lendemain, elle était anurique; la température montait à 40 degrés et le coma était complet.

La plaie était nette, blanche, sans rougeurs. La malade succomba vingt-quatre heures après l'opération

Est-ce une infection opératoire? Non; l'opération fut bien insignifiante, et pareille infection ne fut ainsi jamais observée pour traumatisme si minime. Je me demande, au contraire, s'il n'y eut pas ici, chez un sujet taré, action de ces toxines, qui se dégageaient, dit Keating-Hart, d'autant plus facilement que les manœuvres s'exécutent à l'intérieur de la tumeur, comme je le fis ici.

M. Marion. — Permettez-moi d'apporter quelques observations de fulguration comme contribution à cette discussion.

Il y a cinq mois, j'ai présenté à cette Société un malade ayant été atteint d'une tumeur de la vessie entourant tout le col et d'un volume et d'une étendue tels qu'elle était manifestement inopérable si on ne faisait rien d'autre. Je me suis contenté de curetter cette tumeur, et la plaie fut ensuite fulgurée par M. de Keating-Hart; un mois après, le malade était complètement guéri. C'est à ce moment que je vous l'ai présenté; la cystoscopie montrait une surface parfaitement épidermisée. Or, quatre mois après, c'est-à-dire il y a un mois, le malade voyait reparaître une hémorragie; je le revis au cystoscope et constatai que de petites tumeurs s'étaient développées à la partie supérieure de la vessie. Je suis réintervenu il y a quinze jours environ et j'ai pu constater, ayant ouvert de nouveau la vessie, qu'il existait une série de petites tumeurs disséminées sur toute la vessie, mais que la portion fulgurée était complètement indemme de toute récidive et la cicatrice absolument souple.

Mon premier malade fulguré, le fut au mois d'octobre; il avait un sarcome des muscles antérieurs de la jambe, déjà traité par la radiothérapie. La tumeur avait déjà manifestement rétrocédé sous l'influence de ce traitement, mais il restait encore des traces de sarcome (examen histologique) lorsque je l'opérai. La fulguration

fut pratiquée encore par M. de Keating-Hart. La réparation fut rapide; mais, au mois d'avril, deux nouveaux noyaux sarcomateux reparaissaient au niveau de la partie inférieure de la jambe, en dehors de la zone fulgurée.

J'ai, d'autre part, fulguré sept tumeurs de vessie après leur ablation ; tous les malades ont guéris, sauf une malade déjà affaiblie qui présentait un état général assez atteint. Une autre fulguration fut faite après ouverture de fistules de périnéphrite tuberculeuse, enfin une autre après ablation d'un cancer extrêmement volumineux du rein et enlevé incomplètement.

D'après tous ces cas, je puis conclure que la fulguration ne me semble pas aggraver d'une façon sensible le pronostic opératoire ; sauf dans le cas de la malade opérée pour fistules terberculeuses et qui succomba au bout de vingt-quatre heures au milieu de phénomènes de choc, je n'ai pas remarqué que mes malades fussent plus touchés qu'ils ne l'auraient été par l'opération elle-même. En particulier, dans le cas du cancer du rein fulguré et enlevé incomplètement, l'opération avait été particulièrement sérieuse, l'électrode fut ensuite promenée sur toutes la vaste cavité résultant de l'ablation du rein, et les suites de l'opération ne parurent pas être influencées d'une façon manifeste par la fulguration. Je dois ajouter que le malade est mort depuis de lésions pulmonaires, un mois ou deux après l'opération, et que la masse fibreuse qui avait comblé la plaie rénale a été recueillie pour voir si la récidive s'était produite ; l'examen n'en a pas été encore fait.

Je tiens à dire que toutes mes fulgurations, en dehors d'un cas fulguré par M. le Dr Demoulin et des cas de M. de Kearting-Hart, sont faites par moi-même, et faites de la façon la plus aseptique. Je n'ai pas noté en particulier la lymphorrhée que l'on a signalée parfois, et je suis absolument de l'avis de M. Rochard qui dit qu'il est possible de réunir à peu près complètement une plaie après fulguration propre.

Au point de vue de l'efficacité, j'ai été assez impressionné par le cas de cette vessie simplement curettée, puis fulgurée, et dans laquelle la pullulation des tumeurs s'est faite en dehors de la zone fulgurée, sans qu'il y ait eu reproduction sur place. Pour les autres cas, il est absolument impossible de conclure, ceux-ci étant tous de date trop récente.

En tout cas, je crois que la fulguration ne doit en rien modifier la technique opératoire au point de vue des ablations très larges lorsqu'elles peuvent être faites ; je ne sais rien de sa valeur au point de vue des récidives, tous les cas étant de date beaucoup trop récente, mais il me semble, étant donnée l'observation citée plus haut, qu'elle permet d'étendre les limites de notre action à

des cas pour lesquels nous sommes actuellement désarmés, l'ablation telle que nous la comprenons étant manifestement impossible.

Présentations de malades.

Ulcérations trophiques guéries par l'air chaud.

M. Routier. — Le 11 février 1904, je pratiquai à cette femme, âgée de trente-sept ans, l'amputation de la jambe au lieu d'élection pour la débarrasser d'un pied tout déformé par suite d'une paralysie infantile, sur lequel elle ne pouvait plus marcher, car il était couvert, ainsi que le tiers inférieur de la jambe, par des ulcérations que rien n'avait pu modifier depuis dix-huit mois.

Elle-même réclamait l'amputation.

Le 18 mars, elle sortait, absolument cicatrisée, et marchait avec un pilon.

Elle est revenue dans mon service le 8 février 1909. Son moignon était douloureux, éléphantiasique, et présentait une ulcération que ne recouvraient pas les deux mains réunies.

Le Dr Vignel me proposa de la traiter par des douches d'air chaud, ce que j'acceptai. Aujourd'hui, 7 mai, le moignon est souple, indolent et cicatrisé.

Je crois que nous ne serions pas arrivé à ce résultat avec un pansement ordinaire.

Anévrisme diffus du mollet, consécutif à une blessure du tronc tibio-péronier.

M. H. Morestin. — Le 31 janvier 1909, Georges Bo..., âgé de dix-huit ans, tourneur en cuivre, est frappé d'un coup de couteau au mollet gauche. La blessure saigne très abondamment; mais, quand une demi-heure après B... est admis à l'hôpital Tenon, l'hémorragie est à peu près arrêtée et l'interne de garde ne trouve à lier que des vaisseaux superficiels peu importants. La plaie, longue de 3 centimètres, siégeant sur la face postérieure de la jambe, dans sa partie moyenne, presque dans le plan médian, est réunie par des crins de Florence, et la lésion paraît, en somme, sans grande conséquence. Au bout de quatre jours, le

3 février, rien d'anormal ne s'était manifesté et tout semblait indiquer une guérison très prompte. Le blessé rentre chez lui, à pied, faisant ainsi près d'un kilomètre. Le lendemain, il revient à l'hôpital, marchant assez facilement et sans souffrance notable. Il est pansé et repart vers sa maison. Mais, en route, il est pris d'une grande hémorragie par sa plaie subitement rouverte, et tombe en syncope au moment où il se précipite chez le pharmacien le plus proche. On le ramène sans connaissance à Tenon, salle Lisfranc. Le sang ne coule plus; la plaie est désunie, débarrassée de quelques caillots et tamponnée.

Deux jours après, le 6 février, nouvelle hémorragie, moins sérieuse que les précédentes, et de même facilement arrêtée. Le 7, épistaxis; le 8, autre épistaxis.

La coïncidence de ces hémorragies par une plaie qui semblait, en somme, insignifiante, et par les narines, fit craindre que le sujet ne fût hémophile, et ce soupçon conduisit à lui administrer du chlorure de calcium par le tube digestif et du sérum antidiphtérique par injections sous-cutanées. De fait, il n'y eut plus d'écoulement sanguin au niveau du mollet ni ailleurs. La petite plaie se mit à bourgeonner, s'aplanit, commença lentement à se réparer, ce pendant que le blessé demeurait engourdi, apathique, profondément anémié, d'une pâleur et d'une faiblesse extrêmes.

Les choses en étaient là quand je pris le service le 1er mars. Bientôt, mon attention fut attirée par les douleurs très vives dont le malade commença à se plaindre dès les premiers jours de mars. Ces souffrances ne pouvaient être attribuées à la plaie, dont la cicatrisation traînait en longueur, mais qui n'offrait qu'une surface unie, rosée, bordée d'un liséré cicatriciel et entourée de téguments sains. Mais, dans l'épaisseur des masses musculaires on percevait une sorte d'empâtement peu étendu.

Le pied était dans un léger équinisme, et la jambe ne pouvait que difficilement être étendue sur la cuisse. Les douleurs étaient calmées d'abord par la flexion de la jambe, mais elles augmentèrent graduellement au point de devenir intolérables et d'exiger des piqûres de morphine. En même temps, la tuméfaction profonde s'étendait peu à peu, le mollet était plus tendu, plus saillant, plus volumineux que celui du côté opposé. L'ampliation devint extrêmement manifeste vers la fin de mars, et dans les premiers jours d'avril l'augmentation de volume progressa rapidement.

Justement à cette époque les souffrances se calmèrent notablement et, en tout cas, le malade cessa de se plaindre.

Voici quelles constatations on pouvait faire au commencement du mois d'avril.

La face postérieure de la jambe présentait une tuméfaction considérable, s'étendant depuis la limite inférieure du creux poplité jusqu'à l'union du tiers inférieur et du tiers moyen et dans le sens transversal d'un côté à l'autre. La peau était tendue, mais souple, sans changement de coloration, mobile et partout normale, sauf, bien entendu, au niveau de la petite plaie non cicatrisée.

Celle-ci correspondait presque exactement à l'interstice des jumeaux, très légèrement en dehors de l'axe de la jambe. En examinant avec attention cette tuméfaction, on constatait sans peine qu'elle était le siège de soulèvements rythmiques. La main appliquée à sa surface percevait de légers battements et des mouvements d'expansion. A l'auscultation, on pouvait reconnaître en outre à la partie centrale de la tuméfaction, surtout dans le voisinage de la blessure, tout près et en dehors de l'axe du membre, un souffle intermittent et rude, isochrone aux pulsations artérielles. Il n'y avait dès lors aucun doute sur l'existence d'un anévrisme, et d'un anévrisme diffus. Il n'existait aucun trouble de la sensibilité du côté du pied, aucune modification trophique. Quant à l'état général, il était fort alarmant ; le sujet était extrêmement pâle et maigre, ses muqueuses étaient complètement décolorées.

J'essayai de le remonter par quelques injections de sérum, avant de tenter l'intervention qui s'imposait.

Le 11, le gonflement s'était encore accru.

Des ecchymoses commençaient à se dessiner sous les téguments, le long du bord postérieur du tibia. La circonférence du mollet gauche était de 37 centimètres, alors que pour le côté droit elle était de 25.

L'opération eut lieu le 12 avril.

Il était sûr que l'anévrisme avait pour point de départ une des grosses artères de la face postérieure de la jambe, et devait, en conséquence, s'être développé entre le triceps sural et la couche des muscles profonds, collés au squelette ; mais rien n'indiquait le vaisseau lésé, et, par conséquent, je devais conduire l'intervention de manière à pouvoir atteindre les trois sources vraisemblables de l'hémorragie interstitielle, tibiale postérieure, péronière, ou tronc tibio-péronier.

En incisant au niveau de la plaie, j'aurais suivi le trajet de l'instrument vulnérant ; mais il aurait fallu fendre le triceps sural dans toute son épaisseur et sur toute sa hauteur, s'exposer à blesser la saphène externe, à rencontrer et peut-être à abîmer le nerf tibial postérieur dont les rapports devaient être forcément modifiés. Je pensai qu'une incision le long du bord postérieur du tibia me donnerait plus de jour, des commodités plus grandes et une entière sécurité.

Ayant donc placé sur la cuisse une bande de caoutchouc, j'incisai verticalement à deux travers de doigts du bord tibial dans l'étendue de 18 centimètres.

Le jumeau interne reconnu et récliné, je divisai longitudinalement le soléaire soulevé, distendu et très aminci, et pénétrai aussitôt dans un vaste foyer rempli de caillots anciens et récents. Ce foyer était compris entre le soléaire et les muscles profonds. Ces derniers étaient eux-mêmes amincis, dissociés, et au fond de la loge le ligament interosseux était refoulé en avant en partie effondré.

Des amas fibrineux couvraient les parois du foyer et en masquaient les détails. Pourtant de courtes recherches me montrèrent le nerf tibial postérieur incomplètement voilé par les dépôts fibrineux, refoulé en arrière, et appliqué à la face profonde du soléaire.

Tout contre lui et un peu en dedans était le tronc tibio-péronier. Un peu de sang qui suintait doucement nous guida vers la perforation. Celle-ci siégeait exactement à la bifurcation du tronc tibio-péronier, dans l'angle formé par l'écartement de ses branches. La pointe du couteau avait incisé, débridé verticalement l'angle de bifurcation. Le sang s'écoulait donc entre l'origine de la tibiale postérieure et celle de la péronière. Je fis successivement la ligature du tronc tibio-péronier tout près de sa terminaison, puis celle de la tibiale et de la péronière tout près de leur origine. — Ayant enlevé avec soin jusqu'aux derniers caillots, je fis détendre le lien constricteur. La circulation se rétablit presque immédiatement jusqu'à l'extrémité du membre. Je vis alors que le sang coulait encore par la plaie artérielle, en dépit des trois ligatures si rapprochées. Il existait donc une collatérale très voisine de la bifurcation qui servait de voie de retour. Pour atteindre cette petite artère qui s'enfonçait dans l'épaisseur du soléaire, je dus réséquer la bifurcation du tronc tibio-péronier, ce qui me permit de voir et de lier l'artériole.

L'hémostase étant dès lors satisfaisante, je reconstituai l'aponévrose jambière à l'aide d'un surjet au catgut et suturai les téguments, laissant à chaque bout de l'incision un petit drain.

Les suites ont été très favorables. Les drains ont été retirés au bout de quarante-huit heures et les fils le 19 avril, au septième jour; la plaie opératoire s'était réunie primitivement d'une manière parfaite. La plaie résultant de la blessure, a de son côté, achevé de se cicatriser quelques jours après.

L'opéré s'est levé le 24 avril, mais il n'a pu se décider à poser le pied par terre avant le 4 mai. Quelques massages et des exercices de mobilisation ont promptement assoupli les jointures du cou-de-pied et du genou, et les muscles enraidis.

En très peu de temps notre opéré a récupéré des mouvements très étendus. Il boite encore un peu, mais d'un jour à l'autre les progrès sont sensibles. Il peut, à l'heure actuelle, marcher sans canne, descendre et monter les escaliers. Les mouvements ne sont pas douloureux ; les muscles sont seulement un peu affaiblis. Il est certain que dans un avenir très prochain, ce jeune homme aura récupéré intégralement tous les mouvements de la jambe et du pied, dans leur amplitude et avec la puissance normales.

Il n'y a eu après l'opération aucune modification circulatoire ou trophique du côté du pied.

Le sujet est encore très anémié, mais son état général s'améliore aussi et bientôt, je l'espère, il pourra reprendre son travail

Ce fait est intéressant à cause de la singularité de la blessure. La pointe du couteau, traversant presque perpendiculairement le jumeau externe tout près de l'interstice et le soléaire, est venu, frôlant le nerf tibial postérieur, atteindre juste l'angle de bifurcation du tronc tibio-péronier et y faire un petit débridement vertical.

On conçoit l'impossibilité de toute hémostase spontanée durable, au niveau de ce carrefour vasculaire.

On comprend aussi les réelles difficultés de diagnostic au début, en présence d'une plaie superficielle en apparence, alors surtout que des hémorragies se produisant en d'autres points de l'économie, indiquaient chez le sujet une tendance hémophilique.

Pour ce qui est de l'intervention, la grande incision interne m'a donné tout ce que j'en attendais, un accès facile sur les trois artères à la fois et une parfaite commodité pour mener à bien l'opération, sans faire aucun dégât, ni risquer aucune fausse manœuvre. Dans les cas de ce genre où l'on hésite sur le vaisseau blessé, c'est bien la voie la plus recommandable.

La plaie artérielle était si nette que j'aurais pu à la rigueur la suturer. Mais la suture ici ne s'imposait pas. Je ne pouvais garder aucun doute sur le rétablissement certain et rapide de la circulation par la tibiale antérieure, et, dès lors, il n'y avait pas lieu de prolonger l'intervention, sans profit pour un malade aussi profondément anémié et épuisé.

M. Arrou. — Je voudrais, à l'occasion du fait de M. Morestin, rapporter le cas suivant : il s'agissait, cette fois encore, d'une plaie étroite de la face antérieure de la jambe ; elle datait de quinze jours. Lorsque je vis le blessé, un homme vigoureux d'une cinquantaine d'années, je constatai une volumineuse tuméfaction de la jambe, à sa partie supérieure, et une grosse tumeur sanguine

qui faisait relief en avant : il n'y avait toutefois ni souffle ni battements. J'incisai sur le devant de la jambe, j'ouvris une poche hématique, remplie de sang noir, je cherchai la tibiale antérieure, qui était absolument intacte, et, profondément, je découvris un large trou dans le ligament interosseux ; le sang, et toujours du sang noir, s'échappait à flots par cette perforation. Croyant à une plaie des vaisseaux du mollet, j'incisai en arrière, et je découvris à son tour, au fond d'une vaste collection sanguine, la tibiale postérieure ; elle était, elle aussi, toute normale et indemne. Non loin d'elle, accolée au bord postérieur du tibia, je trouvai enfin une veine assez grosse, du calibre d'une artère cubitale, sectionnée en travers, et qui saignait abondamment : toute l'hémorragie provenait de cette plaie veineuse et l'énorme tumeur sanguine n'avait pas d'autre origine. Comme le vaisseau était très profond et inclus dans du tissu fibreux, je renonçai à la ligature, et je laissai une pince à demeure sur chacun des bouts. La guérison se fit très simplement.

Ainsi donc, chez mon blessé, l'instrument vulnérant avait traversé la loge antérieure de la jambe, perforé le ligament interosseux, et, sans léser ni l'artère tibiale antérieure, ni la tibiale postérieure, était venu finalement intéresser une veine profonde du mollet. Et, bien que le traumatisme remontât à deux semaines, l'hémostase ne s'était pas réalisée, la veine saignait toujours, et la tumeur sanguine, à part les battements et le souffle, avait pris le volume et l'aspect d'un véritable anévrisme diffus.

Plaie du pharynx par coup de poignard.

M. H. Morestin. — Voici un cas où le pharynx a été blessé dans des conditions tout à fait rares et curieuses. L'instrument vulnérant a pénétré par la nuque et gagné d'arrière en avant l'hypopharynx, et dans ce trajet si dangereux n'a, comme par miracle, sectionné ni nerf, ni vaisseau important.

La malade, Augustine C..., est âgée de trente et un ans. Le 9 mai, à neuf heures du soir, elle est assaillie dans la rue, et reçoit par derrière trois coups de poignard. Du sang coule abondamment par ses blessures. Elle en rend également par la bouche au milieu de quintes de toux et craint de suffoquer.

Pendant son transport à l'hôpital Tenon, elle perd connaissance pendant un temps du reste assez court. Mon interne constate de

l'emphysème du cou et de la face, une gêne notable de la respiration, des crachats sanglants, et, fort alarmé, surveille la blessée de la façon la plus attentive, craignant à chaque instant de voir la situation s'aggraver. Mais la nuit s'achève dans un calme relatif. La malade accuse une douleur profonde, un endolorissement dans tout le cou, elle ne peut dormir et prend le parti de demeurer assise, respirant mieux dans cette attitude.

Je la retrouve, au matin, pâlie par la perte de sang, fatiguée par l'insomnie, le cou et le visage distendus par l'emphysème. Elle parle à voix très basse, se plaint de respirer avec difficulté, d'éprouver une sensation de constriction du cou et d'avaler avec beaucoup de peine ; la respiration est rapide et superficielle, mais le pouls est calme et régulier à 100, la température à 38 degrés. Je constate que l'emphysème s'étend depuis les régions sous-claviculaires jusqu'aux paupières. Il est un peu plus accentué à droite qu'à gauche. A la partie antérieure du cou ou du thorax, on ne relève ni solution de continuité des téguments, ni ecchymose. En arrière, nous trouvons trois petites plaies : l'une dans la région sous-épineuse droite, les deux autres symétriquement placées l'une à droite, l'autre à gauche de la nuque.

Ces trois plaies offrent la même physionomie, elles sont toutes trois transversalement dirigées, longues de 1 centimètre et demi environ et fort étroites. Les deux plus élevées sont situées à la hauteur de la 6e apophyse, à deux travers de doigt de la ligne médiane. En pressant sur la partie droite et inférieure du cou, on fait sortir par la plaie correspondante un peu de sang mêlé de quelques bulles d'air. La palpation du cou ne révèle ni empâtement, ni battements anormaux, elle est légèrement douloureuse des deux côtés. L'exploration extérieure du larynx ne donne aucun renseignement, non plus que l'examen de la bouche et du pharynx buccal. Il n'y a aucune modification dans le pouls temporal ni dans le pouls radial. Dans le domaine des nerfs des membres supérieurs, aucun trouble de la sensibilité ni de la motilité. La malade nous dit seulement qu'elle éprouve de temps à autre une douleur à la partie interne du coude droit, mais c'est là une sensation vague et dont elle n'a plus reparlé depuis. Aucun phénomène que l'on puisse imputer à une lésion quelconque des grands sympathiques : inégalité de la pupille, troubles vaso-moteurs.

La blessée peut exécuter tous les mouvements de la tête et du cou. La percussion, l'auscultation du thorax n'indiquent aucun épanchement liquide ou gazeux dans la cavité pleurale. La plaie de la région sous-épineuse semble donc ne pas avoir été pénétrante, et l'emphysème n'est pas dû à une lésion pulmonaire qu'elle aurait provoquée.

D'ailleurs, l'infiltration gazeuse du tissu cellulaire, très modérée en somme, est localisée au cou et à la face, et il faut incriminer une des plaies cervicales. Celle du côté droit paraît la plus sérieuse, ses bords s'écartent davantage, elle donne issue à du sang mêlé de bulles d'air; la pression semble à la malade un peu plus désagréable de ce côté; enfin, cette sensation douloureuse qu'elle indique du côté du brachial cutané interne nous paraît venir à l'appui de la localisation à droite des lésions.

Mais, l'arme a-t-elle percé le sommet du poumon droit ou atteint le pharynx, ou le larynx, ou la trachée? Il nous paraît vraisemblable que le poumon n'est pas en cause; une exploration à l'aide d'une sonde cannelée introduite par la plaie doit nous indiquer si le trajet s'enfonce vers la base du cou et le sommet du poumon, on se dirige en avant et en dedans vers le pharynx ou l'appareil laryngo-trachéal. Mais je ne veux procéder à cet examen par le stylet, que la malade anesthésiée et complètement préparée pour une intervention.

Car il me paraît nécessaire de tirer sans retard les choses au clair, la situation dans le cas de plaie du pharynx ou du larynx pouvant s'aggraver très rapidement.

La malade étant transportée à la salle d'opération, son cou bien nettoyé et prêt pour l'intervention, j'introduis un stylet dans la plaie cervicale du côté droit; il se dirige en avant et en dedans dans un plan horizontal perpendiculaire à la colonne vertébrale et pénètre à 7 ou 8 centimètres.

Je fais donner alors quelques bouffées de chloroforme et incise le long du bord antérieur du sterno-mastoïdien droit, sur une étendue de 9 centimètres. L'aspect du tissu cellulaire est très modifié par l'emphysème. La veine jugulaire antérieure est coupée entre deux ligatures. Je sectionne également le muscle omo-hyoïdien et pénètre entre le paquet vasculo-nerveux, d'une part et le corps thyroïde, d'autre part. Écartant en dehors le paquet formé par la jugulaire interne, la carotide primitive et le pneumogastrique, repoussant en dehors le corps thyroïde et l'appareil laryngo-trachéal, j'aperçois dans le fond de la région quelques caillots et une perforation de l'aponévrose profonde. La sonde cannelée introduite par la plaie de la nuque sort par cet orifice. Il est situé juste au-dessous de l'apophyse transverse de la 6e cervicale, de son tubercule saillant, dit tubercule de Chassaignac; la lame a entamé au dedans quelques fibres du muscle long du cou.

Examinant le corps thyroïde, je découvre à sa partie postéro-externe une plaie, elle aussi à direction transversale; elle est plus étroite et un peu moins large que les orifices de la peau et de

l'aponévrose profonde, elle a été produite évidemment par la même lame effilée. Le stylet introduit dans cette autre partie du trajet conduit derrière le cartilage cricoïde.

Pour le suivre, je prends le parti de sectionner l'isthme du corps thyroïde et de rejeter en dehors sa moitié droite.

En effet, la lèvre interne de mon incision cutanée est disséquée et, me reportant en dedans, je coupe les minces plans qui me séparent de la trachée, libère la moitié droite du thyroïde, et n'éprouve aucune peine à examiner sa face profonde, séparée des organes sous-jacents, et à découvrir une nouvelle plaie transversale laissée par le poignard.

En regard de cette dernière, le pharynx présente à sa partie inférieure une perforation, dont les bords saignent encore. Elle est très voisine du cricoïde. Pour l'étudier, je débride en avant et en arrière, du bout des ciseaux, le constricteur inférieur du pharynx, et me trouve finalement en présence de l'orifice étroit large de 6 à 7 millimètres, dont est trouée la muqueuse pharyngée.

Une sonde introduite par ce trou se montre dans le pharynx buccal. Le larynx paraît intact. L'instrument semblait au terme de sa course, à l'endroit de la perforation pharyngée que nous avons sous les yeux. Il n'a pu guère aller plus loin et, s'il s'est enfoncé quelque peu davantage, il a heurté le chaton du cricoïde épais et résistant.

Je m'arrête donc. Deux sutures perdues au catgut ferment la plaie de la muqueuse en ne prenant que l'envers de cette muqueuse, son derme et le tissu conjonctif sous-jacent; puis le constricteur inférieur est reconstitué. Le lobe droit du thyroïde est remis en place, et deux points de suture rétablissent l'isthme thyroïdien. Un drain est placé dans la partie profonde de la région carotidienne et sort au point le plus déclive de l'incision, qui est fermée par quelques crins de Florence.

Cette intervention a eu lieu lundi de la semaine dernière. Il y a donc aujourd'hui neuf jours. Je vous présente la malade complètement guérie. Le drain a été retiré au bout de quarante-huit heures, les fils en deux fois, le cinquième et le septième jour.

La réunion a été parfaite sans le moindre incident et, dans le même laps de temps, les trois plaies par coup de poignard se sont elles-mêmes cicatrisées. L'emphysème non seulement a cessé de s'accroître depuis le moment de l'opération, mais s'est résorbé en trois ou quatre jours.

De même, la suture du pharynx a mis un terme à l'émission par la bouche de sang et de caillots sanguins. La malade en toussant a expulsé, il est vrai, quelques crachats plus ou moins hémoptoïques; c'était du sang introduit dans les voies aériennes au

moment de la blessure, alors que le sang remplissait le pharynx.

Pendant cinq jours, la malade n'a pris que de l'eau et des boissons aqueuses. Actuellement, elle prend du lait; bientôt elle pourra revenir sans crainte à l'alimentation normale.

Dans ces suites si simples, je noterai seulement que la température est demeurée jusqu'au sixième jour à 38 degrés, sans que rien dans l'état de la plaie puisse expliquer cette légère hyperthermie. Faut-il l'attribuer aux manipulations subies par le corps thyroïde, ce qui, d'après nos collègues de Lyon, suffirait à déterminer une élévation de la température, par eux appelée fièvre thyroïdienne? Je ne sais ; mais cela est à la rigueur possible.

Je pense avoir, chez cette femme, suivi la conduite qu'imposaient les circonstances, et me réjouis d'être intervenu sans retard. Les plaies du pharynx, même très étroites, sont toujours des blessures très sérieuses, qui se compliquent fréquemment de cellulites cervicales du plus fâcheux pronostic. Il vaut mieux prévenir de tels accidents, qu'essayer d'y remédier.

Quel que fût le point de départ de l'emphysème, il était indiqué d'en arrêter le développement, et d'aller découvrir et traiter la lésion, une plaie étroite des voies aériennes pouvant, elle aussi, entraîner les plus graves conséquences.

Au cours de mon intervention, j'ai pu établir exactement le trajet suivi par le stylet. Il est véritablement extraordinaire que l'arme ait pu passer au milieu de tant d'organes dangereux, sans faire plus de dégâts. Les lésions se réduisent à la transfixion du corps thyroïde et à l'ouverture du pharynx inférieur. Or, la lame, après avoir traversé le trapèze, l'angulaire, les scalènes et glissé entre les racines VI et VII du plexus cervical, a rasé le nerf pneumogastrique et la carotide primitive, passé juste en dehors de la vertébrale, juste au-dessus de la thyroïdienne inférieure, réalisant ce paradoxe de franchir ce point où les trois artères sont situées dans le même plan antéro-postérieur sans en blesser aucune. Plus loin, elle n'a intéressé aucune des artères ou veines importantes du corps thyroïde, et s'enfonçant, enfin, à la partie antérieure de l'hypopharynx, tout près du cricoïde, elle a respecté le récurrent dont elle était bien près.

Présentation de pièce.

Pylorectomie pour cancer colloïde. Survie de huit ans. Mort de pleurésie purulente sans récidive néoplasique.

M. Mauclaire. — A propos de la discussion actuelle sur le traitement du cancer, j'ai tenu à présenter, aujourd'hui, cette pièce de pylorectomie pour cancer colloïde.

L'opération a été faite par moi le 5 septembre 1901 (pylorectomie et gastro-entérostomie postérieure) chez un homme de quarante ans.

Il s'agissait d'un néoplasme pylorique en virole. J'ai présenté ici le malade le 25 mai 1901. Après son opération, le malade engraissa notablement et fit un métier très fatigant. Il alla très bien jusqu'en décembre 1908. A ce moment, il fut opéré pour un rétrécissement urétéral ; en février, il fit une pleurésie purulente à laquelle il succomba. A l'autopsie, je n'ai trouvé nulle part de noyau néoplasique.

L'examen histologique a été fait par M. Cunéo (1), qui intitula la pièce : « Cancer de l'estomac simulant la limite plastique » ; en un point (coupe C), on constate, avec la plus grande netteté, des traînées épithéliales offrant par places l'aspect du cancer colloïde.

Une coupe a été faite ces jours-ci au niveau des points répondant à la suture ; les tissus sont sains.

J'ai publié (2) un autre cas de cancer colloïde du pylore pour lequel j'ai fait une gastro-entérostomie postérieure en mai 1898, une pylorectomie en février 1901, une gastro-entérostomie en janvier 1903. Le malade succomba en mai 1903.

Pour juger de la valeur des traitements anciens ou nouveaux du cancer, il faut tenir compte de l'évolution très lente de certaines variétés de cancer.

M. Reynier. — Je viens rapprocher du cas de M. Mauclaire une observation d'une femme opérée de cancer du pylore. J'ai pratiqué la résection, il y a sept ans j'ai ; vu encore dernièrement cette malade qui est bien portante, a engraissé et ne présente aucun soupçon de récidive.

(1) Cunéo. Anatomie pathologique du cancer de l'estomac, in *Travaux de chirurgie anatomo-clinique*, de Hartmann, 1re série, p. 346.

(2) Mauclaire. La forme lente du cancer pylorique. *Congrès de Chirurgie*, Paris, 1903.

Élection

On vote sur la demande d'honorariat de M. Pierre Delbet. Sur 31 votants, il y a 26 bulletins *oui* et 5 bulletins *non*.

M. Pierre Delbet est nommé membre honoraire de la Société.

Le Secrétaire annuel,
Lejars.

Paris. — L. Maretheux, imprimeur, 1, rue Cassette.



SÉANCE DU 26 MAI 1909

Présidence de M. Reynier.

Procès-verbal.

La rédaction du procès-verbal de la précédente séance est mise aux voix et adoptée.

Correspondance.

La correspondance comprend :

1°. — Les journaux et publications périodiques de la semaine.

2°. — Une lettre de M. Schwartz, s'excusant de ne pouvoir assister à la séance.

3°. — Une lettre de M. Delorme, s'excusant de ne pouvoir assiste à la séance.

4°. — Une lettre de M. René Ledent, adressant à la Société, en son nom et en celui de M. de Munter, un travail pour le prix Ricord, intitulé : *Mensuration de l'appareil locomoteur.*

A l'occasion du procès-verbal.

M. Reynier. — Messieurs, dans la dernière séance, M. Mauclaire nous présentait les pièces d'une pylorectomie pour cancer colloïde du pylore, faite il y a huit ans, et chez laquelle il notait aujourd'hui l'absence de récidive ; je rapprochais de cette observation celle d'une malade que j'avais opérée au mois de décembre 1900, pour un cancer du pylore, et chez laquelle j'avais fait une pylorectomie ; or, cette malade se trouve encore en bonne santé et ne

présentant aucun trouble pouvant faire craindre une récidive. Mais M. Mauclaire me demandait à quelle variété de cancer j'avais eu affaire? Or, j'ai recherché dans mes notes, et je peux aujourd'hui lui dire que la pièce avait été examinée par M. Cornil, qui avait déclaré qu'il s'agissait d'un épithélioma cylindrique.

Mais je voudrais ajouter que cette femme était, quand elle est entrée, très maigre; que ce cancer, qui paraissait avoir débuté un an auparavant, très rapidement, avait déterminé une sténose complète, qui empêchait la malade de se nourrir, et avait amené cet amaigrissement rapide.

Le ventre ouvert, je fus frappé de me trouver en face d'une tumeur très mobile, nullement adhérente, que je pus amener facilement au dehors. Je pus très facilement faire une résection très large, des deux tiers de l'estomac environ, enlevant les ganglions qui étaient surtout au niveau du pylore. Et si je n'ai pas eu de récidive, je suis convaincu que c'est parce que j'ai eu cette chance de me trouver en face de cette mobilité, très exceptionnelle, du néoplasme.

Communication.

Calcanéotomie verticale postérieure, datant de dix-neuf ans, pour une section ancienne du tendon d'Achille, avec écartement considérable des deux bouts du tendon divisé,

par M. ANTONIN PONCET.

Les résultats opératoires éloignés offrent toujours de l'intérêt, surtout lorsqu'il s'agit d'opérations orthopédiques rarement employées.

Voici, à ce propos, l'histoire d'un malade que j'ai revu, examiné, fait radiographier, ces temps derniers, après avoir pratiqué chez lui, il y a *dix-neuf ans*, une opération alors nouvelle, opération qui n'a peut-être pas, que je sache, été pratiquée depuis. Dans tous les cas, je n'ai pas eu, en ce qui me concerne, l'occasion d'y recourir une seconde fois.

J'ai communiqué la première partie de cette curieuse observation au Congrès français de chirurgie de 1891 (1) et elle a été

(1) *De la mobilisation de l'extrémité postérieure du calcanéum (calcanéotomie verticale avec glissement) dans les sections anciennes du tendon d'Achille, avec écartement considérable des deux bouts.*

publiée *in extenso*, dans un mémoire original paru dans la *Revue d'orthopédie* du 1er juillet 1891, ayant pour titre : *De la mobilisation de quelques tendons par déplacement des saillies osseuses sur lesquelles ils s'insèrent. Autoplasties tendineuses, rotuliennes, par ostéotomie avec glissement* (1).

Chez le malade en question, je m'étais trouvé en face d'un cas fort embarrassant de section ancienne du tendon d'Achille droit avec impossibilité complète de mettre en contact, par l'extension forcée du pied, les deux bouts du tendon dévié.

Je songeai alors à une intervention sanglante spéciale, dont je ne puis vous donner une meilleure idée qu'en empruntant à la *Revue d'orthopédie* (*loc. cit.*) le paragraphe que voici :

« Au mois d'octobre 1890, entrait à l'Hôtel-Dieu, dans mon service (salle Saint-Joseph, n° 17), J. D..., cultivateur, âgé de vingt ans, porteur d'une section ancienne du tendon d'Achille droit, avec écartement considérable des deux bouts.

Ce jeune homme labourait, les jambes et les pieds nus dans ses sabots, lorsqu'il fut violemment frappé à la partie postéro-inférieure de la jambe droite. Le tranchant d'une bêche, qui reposait sur la terre, avait basculé sous son pied et, en se relevant, l'avait frappé à la partie inférieure de la jambe. La plaie, de 12 à 15 millimètres de longueur, à en juger par la cicatrice que l'on constatait, saigna peu, mais le blessé dut être transporté chez lui ; il ne pouvait s'appuyer utilement sur le pied droit.

Après quelques jours de repos, la plaie était cicatrisée ; mais la fonction restait aussi compromise que le premier jour. Lors de l'entrée de ce jeune homme à l'Hôtel-Dieu, on notait une section complète du tendon d'Achille droit, siégeant à 25 à 30 millimètres environ de son insertion calcanéenne. L'écartement des deux bouts du tendon sectionné augmentait naturellement avec la position du pied ; mais, dans l'équinisme le plus prononcé, l'écart était encore au moins de 2 centimètres (fig. I).

Parmi les divers procédés d'autoplasie tendineuse, aucun ne me paraissait pouvoir être employé avec succès, non seulement en raison de la distance qui séparait les deux bouts, mais encore de la nécessité d'avoir une soudure solide, pour assurer le bon fonctionnement du tendon, qui est essentiellement un *tendon de force*. Je résolus alors de mobiliser, par un trait de scie, l'extrémité postérieure du calcanéum, puis de le faire glisser de bas en haut,

(1) Voir également Pécheux. *Thèse* de Lyon, 1891. — *Nouveaux procédés opératoires : allongement des tendons par mobilisation de leur insertion osseuse et par incisions en accordéon.*

ce qui devait me permettre de remonter, à volonté, le bout inférieur du tendon.

L'operation, réglée dans ses grandes lignes, comprit trois temps principaux.

Dans un premier temps, la face postérieure du calcanéum fut circonscrite par une incision postérieure en U (fig. II), allant jusqu'au squelette, y compris le périoste. Un trait de scie vertical détacha une tranche osseuse postérieure de 8 à 10 millimètres d'épaisseur, que je remontai par en haut, après l'avoir complètement mobilisée par quelques coups de ciseaux. Je sectionnai aussi quelques bribes fibreuses qui s'opposaient à l'ascension facile du fragment sur lequel s'insérait l'extrémité tendineuse.

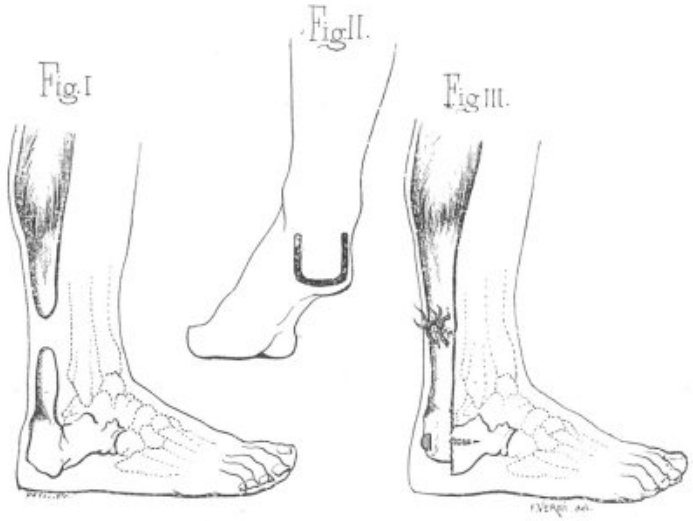

Fig. I. — Schéma du tendon d'Achille anciennement coupé.
Fig. II. — Tracé de l'incision opératoire.
Fig. III. — Schéma du résultat opératoire immédiat.

Dans un deuxième temps, une incision médiane, parallèle à la direction du tendon et répondant à l'écartement des deux bouts, permit de les aviver et de les réunir par deux points de suture à la soie.

Dans un troisième temps, je fixai au calcanéum, par un clou d'ivoire, la tranche osseuse déplacée (fig. III).

La plaie étant pansée antiseptiquement, le membre fut immobilisé par un bandage plâtré.

Trois semaines après l'opération, lorsque le premier pansement fut enlevé, le résultat cherché avait été obtenu; les deux bouts du

tendon étaient complètement réunis, le malade exécutait facilement les mouvements d'extension, et peu de temps après, il pouvait commencer à marcher.

Au dernier Congrès de chirurgie, j'ai communiqué cette observation, en même temps que le procédé opératoire dont je m'étais servi. J'entrerai aujourd'hui dans quelques détails complémentaires, en adaptant l'opération à d'autres lésions du même ordre.

Pour les ruptures, pour les sections plus ou moins anciennes du tendon d'Achille dans sa continuité, alors qu'il n'est pas possible, quelle que soit la position du pied, de mettre les deux bouts en contact, l'*ostéotomie verticale postérieure* du calcanéum me paraît indiquée. On peut ainsi gagner aisément, s'il y a lieu, 25 à 30 millimètres, la hauteur de la face postérieure de l'os étant, en moyenne, chez un adulte, de 35 à 40 millimètres. L'incision en U de la peau (fig. 1) sera exclusivement postérieure et n'empiétera pas sur le talon, pour éviter une cicatrice qui serait plus tard, de par son siège, soumise à des pressions. Située en dedans et en dehors, à égale distance du tendon d'Achille et des malléoles, elle remontera à 5 ou 6 millimètres au-dessus des bords interne et externe du calcanéum.

Il suffit de songer à la blessure en dedans de l'artère et du nerf tibial postérieurs pour l'éviter. La peau incisée, le bistouri doit entamer jusqu'au périoste la couche cellulo-adipeuse sous-jacente, puis disséquer ce lambeau postérieur épais, jusqu'aux limites de la section de la peau. Cette dissection, sous forme de lambeau, est indispensable, car les adhérences de ces tissus avec le périoste, et, par cela même, avec le calcanéum, sont telles, qu'ils suivraient le fragment inférieur dans son déplacement par en haut, créant ainsi, en bas, une large perte de substance cutanée. Le lambeau soulevé, et le périoste profondément incisé sur chacune des faces de l'os, avec la grande scie ordinaire, à lame fine, on détache la face postérieure du calcanéum, par une section de bas en haut, en arrière, bien entendu, des insertions des muscles de la plante du pied. Cette tranche osseuse, de 6 à 8 millimètres d'épaisseur, n'est alors que très imparfaitement mobilisable par en haut. Son ascension est rendue difficile, sinon impossible, par des brides fibreuses qui unissent le tendon aux tissus voisins. Si l'on veut bien juger du degré de mobilité nécessaire, il faut, à ce moment, abandonner la plaie calcanéenne et se reporter au niveau de la section tendineuse.

On fait, dans cette région, une incision longitudinale, parallèle au tendon, dont le milieu répond à l'écartement des deux bouts. Cette incision, qui doit être *suffisante* dans ses dimensions pour permettre de voir nettement ce que l'on fait, conduit sur les extré-

mités tendineuses. Un gros fil de soie est placé dans chaque bout, à 1 centimètre au moins de leur extrémité. En exerçant des tractions plus ou moins fortes, on se rend bien compte des obstacles qui peuvent s'opposer à un rapprochement complet. Les brides qui résistent sont alors coupées avec la pointe des ciseaux, soit en dedans, soit en dehors; cette libération est continuée jusqu'à ce que l'affrontement soit exact.

Avant de suturer, il faut aviver les extrémités tendineuses; avec des pinces et de petits ciseaux, on enlève 1 à 2 millimètres de la surface de chaque moignon. J'ai pratiqué chez mon malade deux sutures avec des fils de soie tressée (n° 6). Je crois utile d'employer des fils d'un certain calibre et de les multiplier. De gros fils, aseptiques, jouent mieux, en effet, le rôle d'épine, de corps irritant, ils augmentent ainsi les propriétés *tendinoplatiques*, et, par leur disparition lente, contribuent à la consolidation du cal. J'ai, du reste, depuis longtemps, dans toutes les opérations, abandonné le catgut, et je ne me sers que de la soie tressée, stérilisée, dont la résistance est considérable. Pour les sutures osseuses, je lui donne aussi la préférence sur les fils métalliques; elle est non moins résistante, plus maniable. Dans les ligatures perdues, elle disparaît, à la longue, et ne constitue pas un corps étranger au même degré qu'un fil d'argent, par exemple.

Le fragment osseux, remonté plus ou moins haut, est ensuite fixé à la partie du calcanéum avec laquelle il se trouve en contact immédiat.

Pour ce faire, les surfaces s'appliquant intimement l'une contre l'autre, on peut employer, à peu près indifféremment, tel ou tel moyen. Chez mon malade, j'ai cloué le fragment avec une cheville d'ivoire, après avoir fait à la cheville son chemin avec un poinçon, traversant de part en part la tranche osseuse et pénétrant de $0^m,02$ environ dans l'épaisseur du calcanéum. Si la résistance de l'os est considérable, ce qui est l'état normal pour un calcanéum sain, il est préférable de se servir d'un perforateur bien trempé, le poinçon court le risque de se briser dans le squelette. On peut encore maintenir en contact les deux portions osseuses par une suture latérale, à la soie, en dedans et en dehors. Des sutures complémentaires réuniront les bords du périoste et compléteront, s'il y a lieu, les moyens d'union, de même que la suture des tissus fibreux péritendineux, des débris de la gaine, assurera la formation d'un cal résistant.

Les lèvres des plaies cutanées sont réunies avec soin, et le pied étant placé dans l'extension, de telle sorte que les fils maintiennent l'adhésion, mais sans exercer aucune traction, le membre inférieur est complètement immobilisé avec un bandage plâtré,

placé sur un pansement antiseptique épais. La guérison doit être, en effet, obtenue avec un seul pansement.

Chez mon opéré, étant sûr de l'asepsie, je n'ai placé aucun drain ; mais si l'on avait, à cet endroit, la moindre crainte, il serait utile de drainer et de placer un drain d'os décalcifié dans la partie la plus déclive de la plaie.

L'opération a-t-elle été pratiquée suivant les règles de la chirurgie actuelle, on ne saurait mettre en doute la parfaite réunion des tissus divisés et déplacés. L'absence de toute infection met à l'abri de la mortification, et c'est merveille de voir des tissus, dont la vitalité semblait fort douteuse de par la torsion des vaisseaux qui les alimentent, de par leur isolement, se greffer, se souder, et continuer de vivre. Cette remarque s'applique plus particulièrement au squelette qu'aux parties molles, les greffes osseuses à distance en témoignent, et si l'on devait mettre en doute la soudure rapide du fragment osseux détaché du calcanéum, je rappellerai, entre autres exemples démonstratifs, les réimplantations avec succès de rondelles osseuses enlevées par la trépanation. »

J'avais perdu de vue J. D., qui habite à Pouilly-les-Feurs, petit village du département de la Loire, lorsqu'il vint me voir à l'Hôtel-Dieu en juillet 1902, puis en février 1909 ; c'est-à-dire douze et dix-neuf ans après son opération. Il avait l'allure d'un vigoureux campagnard, il marchait comme tout le monde, et rien, dans sa démarche, ne laissait supposer une ancienne intervention chirurgicale sur le pied, sur le membre inférieur droit. Il se nomma alors, ou plutôt, car à dix-neuf ans de distance il ne m'était guère possible de le reconnaître, il m'indiqua l'opération que je lui avais faite, soulignant sa description par quelques mots touchants de reconnaissance.

Nous avons pu alors, séance tenante, examiner tout à notre aise le pied opéré, et recueillir, avec notre chef de clinique, le Dr Thévenot, des renseignements, complétés par la photographie et les radiographies ci-jointes.

A première vue, on ne constate pas de déformation du pied dans sa forme. La voûte et la face plantaire présentent les mêmes dispositions que du côté sain ; l'examen des empreintes plantaires ne fait que confirmer cette opinion.

Du côté du talon, on note les particularités suivantes qui portent exclusivement sur la face postérieure du calcanéum et la moitié inférieure du tendon d'Achille.

Il existe, à ce niveau, occupant la ligne médiane une cicatrice cutanée apparente, uniquement dorsale.

Cette cicatrice, de teinte un peu rougeâtre, est dure ; elle est le

siège, à sa partie inférieure d'un épaississement corné de 12 à 15 millimètres de hauteur, et qui répond à la pression de la chaussure (fig. IV). Elle s'arrête nettement au niveau de la face plantaire, elle est adhérente au squelette sous-jacent.

Le calcanéum n'offre pas de malformation appréciable, en dehors d'une légère augmentation de volume, notablement plus accusée au niveau de la région postérieure.

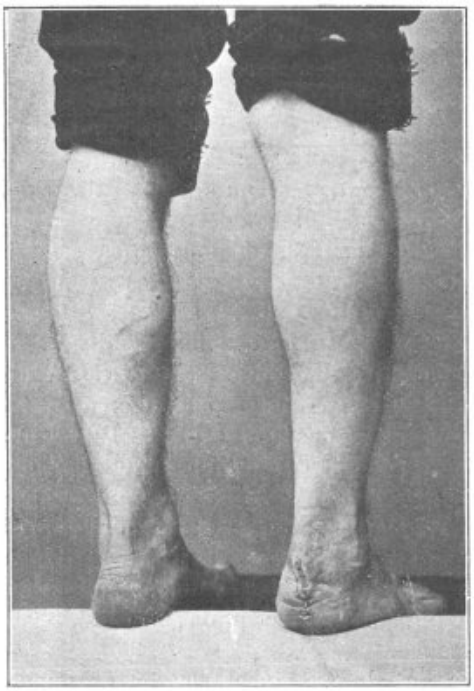

FIG. IV. — Jambes et talons des deux pieds, vus par leur face postérieure. Pied droit opéré en 1890.

Quant au tendon d'Achille, il paraît normal, il forme un tout continu et ne se différencie pas du tendon du côté opposé.

Les mouvements du pied s'exécutent dans tous les sens, le malade accuse une certaine différence de force qu'il évalue à un quart. Il s'appuie, cependant, aisément sur les orteils, le talon soulevé, et dans la marche il s'appuie plutôt sur la partie antérieure du pied que sur le talon. Pour compenser un léger degré de raccourcissement, plus fonctionnel que réel, il porte un soulier droit à talon un peu plus élevé.

Cet homme s'est marié, il y a six ans, il a deux enfants. Il exerce sans difficulté, sa profession de cultivateur. Il porte des poids de 100 kilogrammes, et peut faire jusqu'à 35 kilomètres par jour. Il court facilement. Il n'a jamais éprouvé aucune douleur dans son talon, dans son pied droit. A noter un certain degré d'atrophie du mollet droit, qui mesure, à sa partie moyenne, 0,35 centimètres de circonférence, tandis que le mollet gauche en mesure 0,38.

L'examen des radiographies du squelette des deux pieds est particulièrement intéressant.

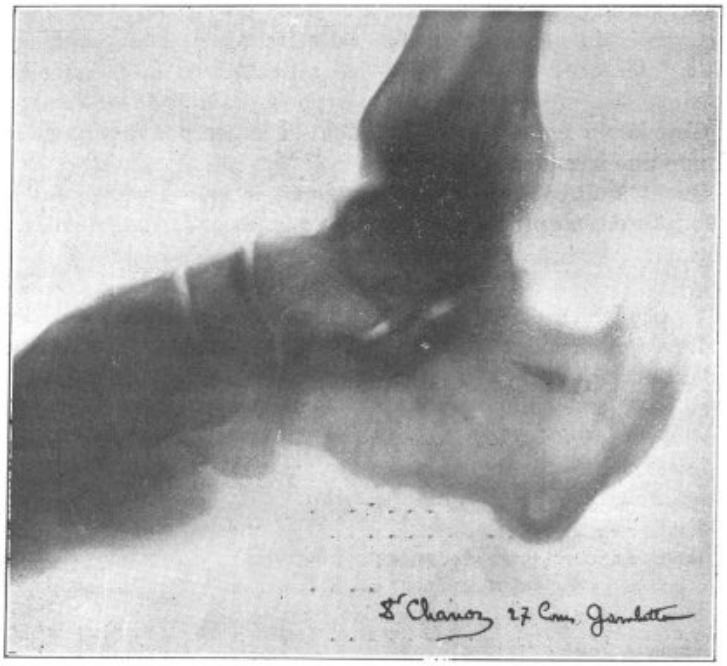

Fig. V. — Radiographie du pied droit opéré. Calcanéum déformé, hyperostosé, surtout dans son quart postérieur, et présentant, dans son tiers supérieur, la cheville d'ivoire fixatrice.

Le calcanéum opéré est un peu plus volumineux que le calcanéum sain, il est moins régulier et bosselé sur ses faces inférieure et postérieure. Les tubérosités inférieure et supérieure sont hyperostosées plus ou moins ; ces saillies répondent précisément aux extrémités du fragment osseux mobilisé par en haut et encloué dans sa nouvelle position par un long clou d'ivoire, dont on aperçoit, d'une façon saisissante, la moitié antérieure. Elles sont

le reliquat d'un ancien cal opératoire. La moitié antérieure du clou ne se voit pas; peut-être a-t-elle disparu, par résorption, ou, non moins vraisemblablement, est-elle masquée par des noyaux osseux néoformés de même densité que l'ivoire?

La teinte de cette cheville, noir foncé, tranche sur celle du calcanéum, qui a une coloration grisâtre, nettement différente de celle du calcanéum gauche. Elle témoigne d'une raréfaction osseuse qui n'a rien de pathologique, mais qui s'explique ainsi que l'hyperostose du calcanéum par une irritation, continue, aseptique, entretenue par le corps étranger intra-calcanéen.

Si l'on en juge par la même couleur du cuboïde, du col de l'astragale du même côté, etc., cette irritation, malgré sa parfaite tolérance, aurait gagné les articulations et le squelette voisins.

C'est là un point intéressant dont l'examen des radiographies donne une bonne idée.

Quant à l'hyperostose, elle reconnaît la même interprétation. Elle relève d'un processus physiologique plus accentué qu'à l'état normal.

Voici, d'autre part, des chiffres fournis par des mensurations radiographiques qui indiquent bien l'augmentation de volume du calcanéum droit.

	CALCANÉUM opéré.	CALCANÉUM sain.
	—	—
Grand diamètre horizontal	0,95	0,90
Hauteur en arrière	0,66	0,50
Hauteur en arrière, au niveau de l'articulation astragalo-scaphoïdienne	0,60	0,50
Hauteur au niveau de l'articulation calcanéeno-cuboïdienne	0,35	0,30

Je m'abstiens de toute autre considération relative, par exemple, à la tolérance du clou d'ivoire intracalcanéen, à sa non résorption, etc. : ce sont là des faits bien connus qui se sont multipliés, depuis une trentaine d'années, avec la chirurgie antiseptique et aseptique.

Le seul point que je désire encore mettre en relief est celui-ci : la méthode opératoire que j'ai décrite, il y a vingt ans, sous le titre général de : *Allongement des tendons par mobilisation de leurs insertions osseuses*, etc., et dont la *calcanéotomie verticale postérieure* ou *ostéoplastie en tiroir* n'est qu'un procédé, rend les plus grands

services lorsque la réunion des deux bouts du tendon divisé ne peut être réalisée par les autres procédés.

Elle seule, dans certains cas, permet la mise en contact des moignons tendineurs avivés et met à l'abri d'une infirmité très grave, comme celle qui succède à la suppression fonctionnelle complète d'un tendon d'Achille.

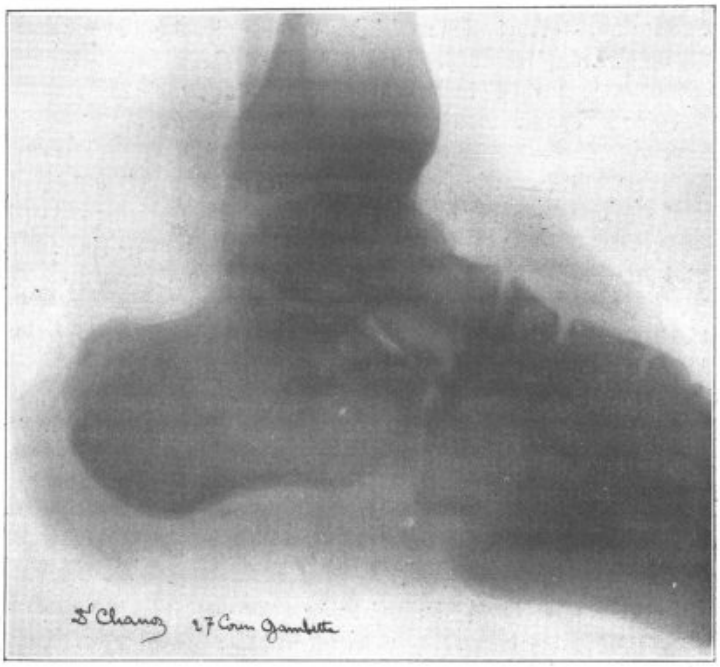

FIG. VI. — Radiographie du pied sain, comme terme de comparaison.

Le résultat éloigné (dix-neuf ans) que nous publions aujourd'hui de l'une de ces opérations conservatrices, vient tout à fait à l'appui des idées que nous défendons.

Ce résultat est des plus remarquables.

Discussion.

A propos de la fulguration dans le cancer (1).

M. Ricard. — Après les multiples communications et présentations de MM. Juge et de Keating-Hart, les chirurgiens ne pouvaient se désintéresser de l'étude d'une nouvelle méthode qui s'annonçait comme devant bouleverser la thérapeutique classique des tumeurs cancéreuses.

Le 17 octobre dernier, je commençai à appliquer la « fulguration » au traitement d'un cancer récidivé de l'orbite et je terminai cette longue série d'expérimentations le 15 avril 1907. Pendant tout ce semestre, j'utilisai la fulguration dans 37 cas de tumeurs malignes de siège, de nature et de gravité différentes.

C'est le résultat de ces 37 observations que je vous apporte aujourd'hui.

Le Dr Bizard, qui m'a prêté pour tous ces cas son précieux concours, a bien voulu faire chaque fois installer à l'hôpital Saint-Antoine la série des appareils nécessaires et pratiquer lui-même la fulguration. Par les publications qu'il a faites sur ce sujet, par ses travaux, ses communications aux différentes sociétés, M. Bizard était tout désigné pour appliquer la « fulguration » sur les malades que je pouvais lui confier.

Les 37 malades que j'ai ainsi traités l'ont été suivant la technique et avec les appareils mêmes de M. Juge et de Keating-Hart, et si ce n'était pas l'un des initiateurs qui maniait l'électrode, je suis en droit de dire que mes malades ont été fulgurés d'après leur méthode et que c'est bien leur méthode que je viens juger devant vous.

Les 37 cas, dont j'ai le volumineux dossier, ont tous été étudiés complètement au point de vue clinique. Toutes les tumeurs opérées ont été examinées, la plupart par M. Herrenschmidt, chef du laboratoire de clinique chirurgicale à l'hôpital Necker, ou par M. Rubens Duval, chef du laboratoire de mon collègue Lejars à l'hôpital Saint-Antoine.

Toutes étaient des tumeurs malignes.

Pour beaucoup d'entre elles, j'ai fait un prélèvement avant la fulguration, prélèvement qui a été examiné à part et comparé

(1) *Bull. et Mém. de la Soc. de Chir.*, 1909, p. 524, 567 et 601.

avec la tumeur elle-même, lorsque celle-ci a été fulgurée et enlevée.

Presque tous mes malades ont été photographiés avant et après la ou les interventions. Les autopsies des décédés ont toutes été faites.

C'est vous dire, Messieurs, que l'opinion que je formulerai devant vous n'est pas une simple impression basée sur l'examen superficiel de faits isolés, mais qu'elle découle de l'étude approfondie de cas minutieusement étudiés.

Les 37 cas que j'ai observés se décomposent ainsi :

16 tumeurs de la face et du crâne,
12 tumeurs du sein,
4 tumeurs de la langue,
2 tumeurs de l'utérus et du vagin,
2 tumeurs des membres,
1 tumeur du tronc.

Je n'ai pas voulu intervenir pour des tumeurs rectales, ayant eu, dès le début, la connaissance de deux cas très rapidement terminés par la mort, après fulguration.

Les résultats globaux sont désastreux. En pénétrant dans le détail, on reconnait, il est vrai, que la fulguration n'est pas seule coupable; mais il y a à lui imputer une part réelle de mortalité, lui incombant directement et, hélas! pour des cas que l'acte chirurgical, utilisé seul, aurait dû guérir.

Sur ces 37 fulgurés, j'ai perdu 10 malades, soit 27 p. 100 de mes cas. Messieurs, cette formidable mortalité a une explication.

Les communications de MM. Juge et de Keating-Hart eurent un retentissement extraordinaire. La présentation successive de leurs malades aux différentes sociétés savantes fit croire à nos collègues médecins qu'on avait enfin trouvé un agent capable de guérir le cancer, et les malades affluèrent chez nous porteurs d'un mandat impératif. Il fallait fulgurer, sous peine de paraître résister, de parti pris, au progrès, et se mettre en travers des découvertes venues d'à côté. Nous ne pouvions nous dérober, du moins je le crus, et j'acceptai d'intervenir dans des cas, où, chirurgien, n'obéissant qu'aux indications de clinique, je ne serais jamais intervenu. Sur ces 12 morts, il y en a au moins 6 qui sont imputables à ce fait que j'ai voulu étendre le champ des indications chirurgicales. J'ai pratiqué de vastes délabrements faciaux, j'ai enlevé des seins ulcérés et adhérents aux côtes. Ces malades sont morts, ils devaient mourir.

Ils devaient mourir du fait de l'étendue ou du siège de leurs

lésions, du fait de leur peu de résistance vitale, de leur état d'infection cancéreuse. La lecture des observations, la vue photographique des lésions montrent la gravité de ces cas.

Ce serait injuste d'accuser la fulguration de ces désastres. La fulguration, pas plus que la chirurgie, n'a pu être supportée par ces malades.

Ces malades étaient des *noli me tangere* que, sur la foi d'un nouveau *credo*, les médecins nous envoyaient, je dirai même nous imposaient.

Mais si je décharge la fulguration de ce bilan mortuaire, il m'est permis cependant de reconnaître qu'elle n'a en rien amélioré les résultats et que les cas inopérables avant elle sont restés inopérables, et personne, je l'espère, ne me contredira quand j'affirmerai, avec ces tristes expériences en mains, que la fulguration n'a pas reculé les limites de l'intervention chirurgicale. Les cas qui étaient au-dessus des ressources de la chirurgie restent encore inaccessibles aujourd'hui.

C'est la première conclusion que je veux poser.

Mais si la fulguration doit être innocentée dans ces cas, il n'en est pas moins vrai que, loin d'atténuer le pronostic, elle l'aggrave d'une façon aussi indiscutable qu'inattendue.

Cette aggravation peut tenir au siège même du champ fulguré. Lorsque les méninges sont à nu, lorsque la plèvre est envahie ou dénudée, lorsque de gros troncs nerveux traversent le champ opératoire, il n'est pas permis de manier largement l'étincelle électrique, sous peine de voir des phénomènes rapidement mortels juger l'action des étincelles. Il est toute une série d'organes qui ne supportent pas la fulguration, quoi qu'on en ait dit, à moins qu'on appelle fulguration la promenade distante d'une électrode, caressant de loin et rapidement les tissus exposés.

Admettre une action thérapeutique quelconque à ces attouchements anodins et fugaces serait reconnaître à la fulguration une action presque miraculeuse, qui nous sortirait vite du domaine scientifique. Il est certaines régions qui ne peuvent être réellement et efficacement fulgurées, sous peine de réaction grave immédiate.

Ce sont là des contre-indications anatomiques et physiologiques que personne ne peut révoquer en doute, du moins dans l'état actuel des choses. Mais ce n'est pas sur cette gravité prévue que je veux insister. En parlant de la gravité de la fulguration, je veux dire que la fulguration rend graves des opérations chirurgicales qui ne le sont pas par elles-mêmes.

Nous ne pouvons pas avoir de meilleure pierre de touche que

le *cancer du sein*, dans ses formes simples. Là, notre expérience est faite, il nous est permis de parler avec affirmation : Le cancer du sein limité, non ulcéré, non adhérent, avec une adénopathie axillaire discrète, est au point de vue opératoire le plus bénin de tous les cancers.

C'est avec les hernies, le type de l'opération aseptique. Or, c'est avec cette opération que je prétends juger la gravité de la fulguration.

J'ai eu sur douze tumeurs du sein fulgurées, trois morts. Un de ces cas fut lamentable, c'était la tumeur du sein bénigne, mobile, sur une femme saine et robuste. J'avais cru pouvoir faire une demi-réunion. Mais, dès le soir, la température atteignit 40 degrés. J'eus beau faire sauter les quelques sutures, étaler la plaie, en trois jours la malade succomba, avec un aspect gris sanieux du fond de la plaie ouverte dont les bords étaient tuméfiés, éversés et rougeâtres. Bref, la malade succomba à une infection suraïgue.

Si ce cas à jamais regrettable eût été unique, j'aurais pu incriminer une faute grave, inexplicable, un de ces malheurs exceptionnels dont on cherche en vain la cause. Mais, si j'accuse la fulguration d'avoir produit ce décès, c'est que j'en ai deux autres qui ont évolué avec la même allure infectieuse. Ces deux derniers cas étaient des cas graves, classiquement inopérables, des cancers ulcérés adhérents. Mais l'évolution post-opératoire fut calquée sur le cas précédent. Même hyperthermie, même écoulement septique et sanieux. Chez l'une des malades, l'autopsie nous montra une pleurésie purulente ; chez l'autre, des décollements s'étendant sous l'omoplate jusqu'à la colonne vertébrale.

Chez la plupart des autres malades, j'eus à enregistrer des réactions fébriles et septiques plus ou moins fortes, des suites opératoires pénibles, et si elles n'ont pas succombé, elles ont presque toutes été touchées ; et peu ont eu ces suites régulières, normales de nos actes opératoires.

Il est toujours délicat de rejeter la cause d'un accident septique sur d'autres que sur soi-même, et un chirurgien qui accuse d'autres facteurs que lui-même pourrait être quelque peu suspect, s'il ne s'agissait d'accidents en série, inconnus avant la fulguration, ayant cessé depuis.

D'ailleurs, ces accidents presque constants, mais qui manquent quelquefois, sans qu'on sache pourquoi, se retrouvent dans d'autres régions. Je veux vous mentionner le cas d'un malheureux confrère, récidivant d'une première intervention pour cancer de la langue. La fulguration lui parut le salut. Je fis une intervention économique, enlevant, sur le bord de la langue, une petite tumeur

grosse comme une noisette : la plaie fut largement fulgurée.

La réaction buccale fut des plus fortes, un œdème considérable rendit la déglutition presque impossible, le malheureux était inondé d'une sécrétion fétide et filante qui l'épuisa. La température atteignit 39. Une bronchite fétide avec crachats noirâtres et odorants me fit craindre de la gangrène pulmonaire. Et, pour une opération des plus simples, des plus minimes, mon malade sortit de la maison de santé maigre, abattu, le teint terreux comme s'il relevait d'une longue infection.

Peut-on incriminer ici l'acte chirurgical, je ne le pense pas : une plaie petite et non réunie, fût-elle buccale, ne donne pas de ces symptômes. D'ailleurs, mon pauvre malade, malgré cette forte réaction, récidiva une deuxième fois et je lui fis alors une large, très large exérèse dont les suites furent apyrétiques et des plus bénignes.

Je prévois des objections et j'y réponds d'avance. Plusieurs de mes collègues seront étonnés de la fréquence de l'infection dans ces cas que je résume devant eux, et n'auront peut-être pas observé pareille évolution septique. Le fait est possible. J'ai soigné plusieurs malades qui ont évolué à peu près normalement, j'en ai observé qui n'ont eu que peu ou pas de lymphorrhée après fulguration. Mais pourquoi ces cas plus bénins, pourquoi ces cas hypertoxiques? J'attends l'explication.

Je sais que certains collègues ont eu une tendance à accuser la septicité possible du collaborateur électricien qui a bien voulu prêter son concours. Je sais qu'on a parlé de « tripotage » des plaies trop fréquent au cours de la fulguration. Cette cause n'est pas applicable aux cas que je rapporte. M. Bizard, à qui je dois rendre justice, s'est aseptisé les mains comme moi-même, comme mes aides. Les électrodes étaient stérilisées par l'ébullition au moment même d'être utilisées, l'air qui était insufflé autour de l'étincelle était stérilisé; les plaies étaient maintenues étalées à l'aide de pinces tenues par mes aides. Je puis affirmer n'avoir vu commettre aucune faute opératoire appréciable.

La septicité qui a suivi l'opération est donc bien le fait de la fulguration elle-même.

Cette septicité n'est pas constante, c'est entendu, mais dans ces cas que j'ai observés, l'asepsie a été l'exception, la septicité modérée la règle; mais la grande infection n'a été que trop fréquente.

On me permettra, je l'espère, de conclure que la fulguration apporte un facteur de gravité incontestable à l'acte chirurgical.

Cette conclusion comme la première ne me paraît pas douteuse.

Reste un troisième et dernier point. Pour compenser ces incon-

vénients sérieux, la fulguration présente-t-elle au moins l'immense avantage de retarder, sinon d'empêcher la récidive?

Si j'avais pris la parole, il y a trois mois, Messieurs, je serais venu ici plaider les circonstances atténuantes en faveur de la fulguration.

Je vous aurais parlé de ces cicatrisations rapides, — parfois, mais non toujours observées, — de ces réunions secondaires comblant en quelques semaines d'énormes brèches dont le fond était encore néoplasique, j'aurais fait luire devant vous l'espoir, hélas! chimérique de voir enfin reculer les limites de la récidive. Mais, hélas! Messieurs, le temps a passé; il m'a fallu en rabattre, et ma communication d'aujourd'hui ne vous donnera pas une bonne impression sur la valeur curative de la fulguration.

Nous savons tous, Messieurs, en quoi consiste la fulguration, nous connaissons les principaux détails de sa technique, mais il y a cependant certains points qui restent encore imprécis sur la durée de son application, sur la qualité des étincelles longues et courtes, sur les signes qui permettent de reconnaître que la fulguration a été suffisante ou insuffisante. Je devine même à ce sujet une série d'objections qui ne manqueront pas d'être faites à la technique qui a été employée chez mes malades.

Devant l'intensité des réactions locales et générales, on aura une tendance à accuser la durée trop longue de l'étincelage. Mais c'est là où je demande aux fulgurateurs un point de repère précis; vingt minutes d'étincelage pour une vaste plaie du sein, où le grand pectoral est enlevé, où la surface cruentée dépasse la largeur de deux mains, constituent une durée bien moins longue que cinq minutes d'application électrique sur le bord d'une langue sectionnée.

A cette objection qui me sera faite pour rejeter sur l'opérateur une gravité qui tient à la méthode elle-même, je vais, hélas! répondre victorieusement. Vous pensez, dirai-je, que j'ai peut-être trop fulguré, que cet excès de fulguration a amené ces dermites, ces sphacèles, cette sécrétion septique, et vous me dites que si j'avais moins fulguré je n'aurais pas eu à enregistrer de tels accidents. Mais alors, Messieurs, si l'on incriminait dans ma technique un excès de fulguration, je répondrais, à mes contradicteurs : Quels résultats aurai-je obtenus si j'avais moins fulguré, car, Messieurs, mes malades sont presque tous actuellement en état de récidive!

Avant de commencer ce chapitre si important des récidives, permettez-moi de poser une question intéressante. Sait-on comment agit la fulguration? Est-ce par action directe élective sur les tissus néoplasiques? Le fait paraît peu probable; les coupes faites

sur prélèvement avant fulguration sont identiquement superposables aux coupes faites après fulguration. Est-ce par cette « fougue de cicatrisation » balayant les tissus épithéliaux et les rejetant hors de l'organisme? Cette théorie est séduisante, mais ce n'est qu'une théorie, qu'une simple vue de l'esprit, sans démonstration scientifique.

D'ailleurs, Messieurs, cette « fougue de cicatrisation » est très irrégulière ; parfois elle manque absolument, parfois même elle fait place à une atonie des plaies des plus tenaces. Un colonel, que j'ai opéré rue Blomet, présentait à côté du champ opératoire principal une de ces petites taches épithélioïdes, si fréquemment observées sur le visage de certains malades. Cette tache avait la largeur d'une pièce de 50 centimes. L'électrode fut promenée quelques instants à sa surface, sans intervention chirurgicale ; il en résulta une escarre lente à s'éliminer et trois mois après cette petite plaie n'était pas cicatrisée.

Une de mes malades présenta même un fait des plus curieux : il s'agissait d'une superbe femme de trente ans, atteinte de mammite carcinomateuse diffuse. J'opérai largement, l'étincelage dura dix minutes environ et je fis une réunion incomplète avec larges drainages. Cette malade eut une des suites les plus bénignes parmi les cas que j'ai observés, la température oscilla autour de 38 degrés, il y eut peu de sécrétion. J'enlevai les fils et les drains. Mais deux mois après, la cicatrisation des surfaces drainées n'était pas obtenue que la récidive se manifestait déjà.

J'intervins à nouveau, fit l'ablation des noyaux récidives et des plaies qui restaient atones et j'obtins une réunion par première intention parfaite.

J'observe encore à l'heure actuelle une malade à qui je fis une amputation partielle du sein pour un néoplasme limité au bord axillaire de la glande mammaire. Celle-ci, opérée à la maison de santé de la rue Blomet, eut des réactions fébriles assez intenses, avec grosse sécrétion. Des débris glandulaires sphacélés s'éliminèrent pendant plus de six semaines, et actuellement, plus de quatre mois après l'opération, la cicatrice étoilée et ombiliqué qui résulte de mon intervention est encore le siège d'une dermite exsudatrice que rien ne peut guérir.

Si l'on compte spécialement sur cette « fougue de cicatrisation » si largement escomptée, le chirurgien se réserve de nombreuses déceptions.

On est donc en droit de dire que pour le moment, il est impossible de préciser par quel mécanisme agissent sur les plaies opératoires les étincelles de haute fréquence. Je vais plus loin et je dis : il est impossible à l'heure actuelle de savoir ce qui agit dans

cet étincelage ! Est-ce l'étincelle elle-même? Est-ce la longue ou la courte étincelle? Quelle différence y a-t-il entre ces deux étincelles? Où commence la courte, où finit la longue? Quelle est l'action de ces rayons ultra-violets qui accompagnent si abondamment les étincelles de haute fréquence? Quel est le rôle des effluves électriques qui baignent si largement la plaie en même temps que les étincelles? Quel est le rôle de ce traumatisme minime mais répété de ces milliers d'étincelles qui frappent la plaie cruentée?

On peut seulement affirmer deux choses, c'est que l'étincellage n'a aucune action élective sur les éléments cancéreux et que son action est toute superficielle et n'agit que sur une épaisseur de 1 à 2 millimètres.

Quel est le rôle de l'air utilisé avec l'étincelle? L'étincelle agit-elle, en détruisant à la manière d'un caustique non diffusible ? ou les effets produits par elle? sont-ils le fait d'un pouvoir électrique non encore analysé. Voici bien des questions qui n'ont pas encore leur solution ?

Mais je suis assez loin de mes observations cliniques, j'ai hâte de terminer par ma dernière conclusion.

Sur mes 16 malades de la face, 6 sont morts; des 10 restants, 6 ont un bon résultat, 4 ont déjà récidivé. Je dois dire que ceux qui n'ont pas récidivé rentrent dans la catégorie des cas ordinaires et simples, et que l'absence de récidive ne peut pas être mise sur le compte de la fulguration. Notre collègue Morestin nous a montré ici des cas autrement intéressants.

Sur les 12 malades opérées du sein, 3 sont mortes. Sur les 9 restantes, 5 ont récidivé, 4 sont encore sans récidive, mais les opérations ne remontent pas à plus de trois mois et nous avons déjà 60 p. 100 de récidive.

Les deux néoplasmes des membres, l'un épithélioma, autour d'une vieille cicatrice d'ostéomyélite, l'autre sarcome récidivé de l'avant-bras, sont tous deux en récidive après une période de cicatrisation rapide qui nous avait donné quelque espoir.

Le néoplasme du tronc était un épithélioma de cicatrice; après avoir été un instant guéri et recouvert de greffes, il est reapparu avec une récidive formidable, comme s'il s'était fait une véritable explosion épithéliale.

Les néoplasme de l'utérus et du vagin n'ont été que des interventions palliatives et ont continué.

J'arrive donc à ma dernière conclusion que je formule ainsi : la fulguration ne met pas plus à l'abri des récidives que les procédés chirurgicaux habituels.

Je peux donc résumer ainsi le débat :

La méthode électro-chirurgicale dite « de fulguration » n'étend pas les limites de l'acte chirurgical; par des réactions septiques fréquentes, elle aggrave l'acte opératoire; elle ne diminue pas le pourcentage des récidives.

Je laisse à mes collègues le soin de conclure.

M. Souligoux. — J'ai fait pratiquer la fulguration chez douze de mes malades atteintes de lésions diverses : 6 néoplasmes utérins, 2 néoplasmes du cuir chevelu, 2 ulcères de jambe, 1 ostéomyélite chronique, 1 tumeur sarcomateuse des parties molles de la cuisse. Je n'ai eu aucune complication. Pour la tumeur des parties molles de la cuisse, j'ai laissé la plaie largement ouverte après avoir placé des fils d'argent, j'ai réuni la plaie le deuxième jour et ai obtenu une réunion par première intention.

Dans le cas d'ostéomyélite chronique, la guérison après trépanation s'est faite dans les conditions ordinaires.

J'ai traité deux cas d'ulcères de jambe de la façon suivante : j'ai incisé au pourtour de l'ulcère tous les tissus jusqu'aux parties saines et ai enlevé toute la surface ulcérée de telle sorte que j'avais comme plaie des tissus bien vivants. L'un de ces ulcères avait l'étendue d'une pièce de 5 francs, il a guéri en un mois après fulguration. La cicatrice est souple. La douleur, qui était très vive, a disparu. Le fond de l'ulcère présentait dans un tissu conjonctif fibreux des dilatations capillaires considérables donnant par places au tissu un aspect caverneux. La malade, qui auparavant voyait réapparaître l'ulcère après guérison par le repos au lit dès qu'elle se levait, est restée guérie depuis six mois. Dans le deuxième cas, l'ulcère occupait presque tout le tiers inférieur de la jambe et était presque circulaire. J'ai pratiqué la même intervention, c'est-à-dire l'ablation de toute la surface ulcérée jusqu'aux parties saines. Le fond de l'ulcère était formé par une callosité épaisse de un demi-centimètre, traversée de grosses veines sclérosées à parois rigides sans vitalité aucune. L'opération date de deux mois; la malade, qui est dans le service de M. Menetrier, est presque guérie : la partie cicatrisée est blanche et souple. Une partie de la plaie créée par moi n'a pas été fulgurée et il n'a pas semblé à M. Menetrier qu'elle se comblait moins vite que l'autre. De sorte que je me demande si la guérison n'est pas due à l'ablation de la callosité qui forme l'assise de l'ulcère. Cette callosité, formée de tissu très dense sans vitalité, n'a aucune tendance à produire un tissu de cicatrisation.

Chez les deux malades atteintes de cancer du cuir chevelu, j'ai fait pratiquer la fulguration après ablation du néoplasme.

La première de ces malades avait été adressée par moi à M. Mo-

restin ; je l'ai gardée dix-huit mois dans mon service. La plaie était très étendue, occupant tout le front. Après l'opération de Morestin, la cicatrisation s'est faite lentement, l'épiderme formé se détachait souvent, laissant à découvert une surface saignante. Au bout de dix-sept mois il s'est fait une récidive de 3 centimètres de longueur sur 2 centimètres de large. J'ai prié M. Zimmern de pratiquer la fulguration après ablation de la tumeur sur la surface cruentée et sur toute l'étendue de la cicatrice. La plaie a été guérie en un mois, et, fait très intéressant, la cicatrice de l'opération ancienne est devenue résistante, l'épiderme ne s'est plus soulevé et la guérison s'est maintenue depuis.

Dans le deuxième cas, il s'agissait d'un volumineux épithélioma frontal que j'ai extirpé ; j'ai de plus enlevé à la gouge les parties superficielles du frontal sous-jacent. La fulguration fut faite intense.

Mais il ne s'est formé sur le crâne aucun bourgeon charnu, l'os est resté grisâtre et la cicatrice s'est arrêtée autour du cuir chevelu, laissant une large zone d'os non recouverte. Je n'ai pas revu cette malade depuis assez longtemps ; elle se déclare d'ailleurs très satisfaite. Mais il n'est pas douteux pour moi que la fulguration a empêché la formation de bourgeons charnus et a arrêté la cicatrisation. Quant aux cancers, je n'ai fait fulgurer que des utérus trop envahis pour pouvoir être enlevés. Sur les six cas, plusieurs ont été fulgurés à plusieurs reprises. Dans cinq cas, il y a eu une amélioration des douleurs, des hémorragies, des pertes, mais je n'ai pas constaté une cicatrisation. Le cancer est resté en évolution. D'ailleurs, sur des morceaux utérins pris au moment d'une fulguration faite huit jours après la première, M. Menetrier a trouvé de nombreuses cellules atypiques avec de multiples figures de karyokinèse témoignant de l'activité du processus prolifératif.

La sixième de mes malades est plus intéressante. Il s'agissait d'une jeune femme âgée de trente et un ans que j'ai fait fulgurer le 21 octobre 1908, puis de nouveau trois semaines après.

C'était la première de mes fulgurées et j'étais très heureux de constater que la cicatrisation de son col était complète. A plusieurs reprises, dans le courant des mois de janvier et de mars, je pus la revoir et me convaincre que la guérison se maintenait. Mais, vers le commencement d'avril, son mari vient me voir et me dit que sa femme souffrait beaucoup dans le ventre et dans la cuisse gauche. Je trouvai cette femme pâle, anémiée, la cuisse fléchie, en abduction et rotation en dehors, et je constatai dans la fosse iliaque gauche une volumineuse masse très douloureuse et presque fluctuante. La température était de 39°5. Je

pensais qu'il s'était formé un abcès et la malade fut transportée dans mon service. Par le toucher vaginal, on constatait que l'utérus était mobile, non adhérent, et que la masse était peu appréciable dans le cul-de-sac latéral gauche. La fluctuation était devenue très manifeste et la tumeur affleurait la peau; au-dessous d'elle, on sentait battre l'artère iliaque externe. Je fis sur cette masse une incision parallèle au bord externe du muscle droit, et tombai, contrairement à ce que je pensais, sur une collection composée non de pus, mais d'une sérosité légèrement ambrée ; il s'en écoula au moins un demi-litre. Je mis un drain. La douleur disparut, la cuisse put s'étendre, mais la température continua à osciller entre 39°5 le soir et 37°9 le matin. Chaque jour s'écoulait par le drain du liquide en quantité variant de 300 grammes à 250 grammes.

Voici l'examen de ce liquide fait par M. Masson : Liquide séro-fibrineux jaune ambré. Après centrifugation, j'ai obtenu un culot rouge abondant qui contient :

1° Beaucoup d'hématies normales;

2° Des leucocytes nombreux de tous les types normaux, ces types ayant entre eux les relations numériques qu'ils ont dans le sang circulant ;

3° Quelques rares cellules très volumineuses; les unes vésiculeuses mononucléées et en voie de mortification; les autres à noyaux bourgeonnants. Ce sont nettement des cellules néoplasiques. Leur rareté est vraisemblablement en rapport avec la quantité considérable du liquide exsudé.

Il existait de plus de nombreux microbes, staphylocoques, streptocoques, etc.

M. Dreyfus a examiné ce liquide au point de vue de sa toxicité.

L'inoculation dans le péritoine du cobaye a été négative. Injecté dans le cerveau du même animal, il a donné lieu à des phénomènes convulsifs suivis de mort comme tout sérum sanguin.

Peu à peu, l'état de cette femme s'est aggravé, les bords de la plaie sont devenus franchement néoplasiques et elle a succombé le 14 avril. L'autopsie ne put être faite.

Ce qu'il y a à retenir de cette observation, c'est que le néoplasme, qui a paru s'arrêter du côté utérin, a évolué secondairement probablement dans des ganglions.

Si je résume ce que j'ai vu :

Sur six cancers utérins fulgurés à plusieurs reprises, un seul a guéri localement, les cinq autres sont en évolution et même l'un d'eux est en train de mourir dans le service de M. Menetrier. Sur deux cancers du cuir chevelu, l'un a guéri manifestement sous l'influence de la fulguration ; mais dans le second cas le bourgeonnement de la plaie osseuse a été arrêté.

Quant aux ulcères de jambe, je pense avec M. Menetrier que la guérison est bien plus le fait de l'ablation par moi de tous les tissus ulcéreux qui forment le fond de l'ulcère, que de la fulguguration.

Je n'ai eu aucune complication d'intoxication, ce qui tient à ce que M. Zimmern, qui a bien voulu se charger de la fulguration, s'est conduit d'une façon parfaite, aseptique : mains bien lavées, instruments stérilisés.

M. J.-L. Faure. — La question de la fulguration dans le cancer est trop complexe pour qu'aucun de nous ait le droit d'apporter dès maintenant des conclusions fermes, et il est évident qu'il faut attendre quelques années pour formuler un jugement définitif. Mais puisque la discussion est ouverte, il est bon que ceux qui ont eu l'occasion de s'en servir viennent apporter ici les impressions qu'ils ont pu recueillir de son emploi.

Et d'abord l'influence de la fulguration sur la cicatrisation des plaies opératoires est certaine. C'est là un fait dominant et qui, quelles que soient les explications qu'on en puisse donner, ne peut laisser place au moindre doute. Tous ceux qui ont eu l'occasion de pratiquer un certain nombre de fulgurations ont observé des guérisons apparentes et en tout cas momentanées tout à fait extraordinaires. J'en ai vu plusieurs, j'en ai vu, en particulier, une qui m'a littéralement stupéfié, et dont je vous demande la permission de vous retracer brièvement l'histoire.

Il s'agit d'une femme qui avait été opérée au commencement de l'année dernière pour une adénite axillaire mal déterminée. Il y avait dans l'aisselle droite un gros ganglion. Le sein paraissait indemne. Le ganglion fut enlevé, et ce n'est que plus tard, à l'examen histologique, que l'on reconnut la nature exacte du mal. Il s'agissait d'un épithélioma. La récidive ne tarda pas à se faire, et une large ulcération apparut sur le bord axillaire du grand pectoral, faisant corps avec les parties profondes.

Le creux de l'aisselle était envahi, la région sous-claviculaire tuméfiée, et l'on sentait quelques ganglions dans le creux susclaviculaire droit. Dans le sein, on ne sentait nettement aucune lésion. L'ulcération était large et profonde, l'état général était bon.

L'intervention eut lieu le 14 janvier dernier.

Elle fut très étendue. Après section de la clavicule et extirpation de sa moitié interne, j'enlevai en masse, avec le sein parsemé de petits noyaux, les masses musculaires infiltrées du grand et du petit pectoral, et la peau ulcérée avec la graisse plus ou plus infiltrée qui remplissait le creux axillaire. Je nettoyai avec soin le

creux sus-claviculaire plein de ganglions. J'enlevai des noyaux métastatiques dans le sous-scapulaire et le grand dentelé. La veine sous-clavière et la veine axillaire furent enlevées dans toute leur étendue, et le plexus brachial, noyé dans l'infiltration néoplasique, fut disséqué avec soin. Je fus même obligé d'en enlever certaines parties, en particulier la zone d'où partait le nerf brachial cutané interne. L'artère sous-clavière restait complètement dénudée sur une longueur de 15 centimètres environ jusqu'au niveau du tiers supérieur du biceps.

La fulguration fut faite par de Keating-Hart. La durée totale de l'intervention fut de deux heures et demie.

L'état général de la malade fut assez inquiétant pendant les premières heures, mais elle se releva assez bien. Malheureusement, dès le lendemain, des phénomènes de gangrène sèche se manifestaient au niveau des doigts. Le pouls était insensible, et il devenait évident que l'artère axillaire était thrombosée. Cette gangrène sèche s'accentua le lendemain, puis le troisième jour des phlyctènes firent leur apparition; l'état de la malade empira, et il devint évident qu'elle allait succomber à des phénomènes gangreneux du côté du bras.

Le quatrième jour, dans l'après-midi, je pratiquai la désarticulation de l'épaule et je laissai complètement ouverte, en la désinfectant de mon mieux, cette plaie véritablement immense.

Pendant quelques jours, l'état fut inquiétant. Il se fit au niveau de la plaie des phénomènes de sphacèle superficiel avec élimination de lambeaux mortifiés. Mais peu à peu l'état général s'améliora et au bout d'une huitaine de jours cette immense plaie s'était complètement détergée et présentait un aspect très satisfaisant.

A partir de ce moment, j'assistai à des phénomènes de réparation véritablement extraordinaires et comme je n'en ai jamais vu. La partie profonde du lambeau deltoïdien, la paroi thoracique, les tissus du plexus brachial se recouvrirent de bourgeons d'une fermeté et d'une vigueur qui, en quelques jours, comblèrent la plaie au point que le lambeau deltoïdien vint se souder à la paroi costale. La cavité glénoïde elle-même se recouvrit de bourgeons charnus sous lesquels, vers le quinzième jour, le cartilage avait disparu. Au bout de trois semaines, au lieu de la plaie demesurée des premiers jours, il n'y avait qu'une étoile à trois branches d'un diamètre de 3 ou 4 centimètres, un peu au-dessous et en dedans de la pointe de l'acromion.

Cette malade ne présente actuellement aucune trace visible de récidive. Mais il me paraît évident que cette guérison apparente ne saurait se maintenir bien longtemps.

J'ai longuement insisté sur cette observation, parce qu'elle

présente à mes yeux une importance considérable. J'ignore si la fulguration fut pour quelque chose dans la thrombose de l'artère axillaire et la gangrène du bras. Cela est possible, bien que la dénudation de cette artère sur une très grande longueur et les tiraillements qu'elle subit au cours de l'opération puissent suffire à l'expliquer. Mais c'est là un point secondaire.

Le fait capital, c'est l'extraordinaire puissance de réparation de cette plaie qui ne peut être attribuée qu'à la fulguration. Ce phénomène concorde, d'ailleurs, avec des faits analogues qui ont été observés par un certain nombre d'entre nous. Mais il s'est manifesté, dans ce cas, avec une intensité vraiment impressionnante.

Cette observation me paraît, en outre, avoir au point de vue théorique, une très grande importance.

Mon maître et ami Tuffier, avec la curiosité d'esprit et la précision qu'il apporte en toutes choses, nous a exposé l'autre jour les très intéressantes recherches qu'il a faites sur l'action de la fulguration sur les tissus sains aussi bien que sur les éléments cancéreux. Grâce à des observations histologiques nombreuses et répétées, il a reconnu que la fulguration n'agissait pas au delà d'une épaisseur de 1 millimètre à 1 millimètre et demi.

Quelle que soit la rigueur de ses recherches et la méthode avec laquelle elles ont été conduites, mon observation, avec beaucoup d'autres, montre avec évidence que ces recherches ne lui permettent pas de poser de telles conclusions.

La méthode histologique qu'il a employée ne nous donne qu'un aspect des choses, elle ne nous renseigne que sur la disposition et la morphologie grossière des éléments examinés, et ne nous donne aucune indication sur les conditions de leur évolution biologique.

Nous ne savons ni ce que c'est que l'électricité, ni ce que c'est que la cellule vivante, nous savons encore moins quelle est la nature intime de l'action que l'une peut avoir sur l'autre, et nous ne pouvons, par conséquent, par le simple examen de cellules mortes et d'ailleurs altérées par les préparations qu'elles ont subies, porter aucune conclusion sur les réactions biologiques dont elles ont pu être le siège.

Il n'est donc pas légitime d'affirmer que l'action de la fulguration ne s'étend pas à plus d'un millimètre. En fait, elle s'étend beaucoup plus loin, et les éléments cellulaires qui chez ma malade constituaient la surface profonde du deltoïde et de la cavité glénoïde et qui ont donné à la suite de la fulguration de si extraordinaires manifestations de vitalité, ont été influencées de la façon la plus évidente, bien qu'elles fussent éloignées de plusieurs centimètres du point d'application des étincelles et qu'elles

en fussent même séparées par toute l'épaisseur de la tête de l'humérus.

Gardons-nous donc, en matière aussi délicate et lorsque tous les éléments du problème nous sont inconnus, de théories trop précises et d'interprétations dont l'inexactitude nous sera démontrée demain et bornons-nous pour le moment à bien observer les faits que la clinique nous met sous les yeux.

Donc il est certain, il est même évident que la fulguration exerce une action manifeste et profonde sur la réparation des plaies.

Elle contribue par conséquent dans une large mesure à la réparation immédiate des fortes pertes de substance et des délabrements étendus qui font si souvent suite aux opérations pour cancer.

Mais il me paraît pour le moment impossible de se prononcer sur l'action qu'elle peut avoir au point de vue de la guérison définitive.

Les malades demeurés guéris sans récidive ne le sont pas depuis assez longtemps pour que la durée de leur guérison ait une valeur démonstrative. Cependant, il ne faut pas oublier qu'on nous a montré ici même un certain nombre de malades encourageants dont quelques-uns, et je n'en veux d'autre exemple que le malade de Duret, peuvent être considérés comme tout à fait exceptionnels.

D'autre part, il ne faut pas s'étonner que plusieurs d'entre nous aient vu survenir des récidives. Les conditions dans lesquelles on applique aujourd'hui la fulguration sont en effet plutôt faites pour la déconsidérer que pour montrer ce que l'on peut réellement attendre d'elle.

La plupart des tumeurs que l'on fulgure sont des cas mauvais, des tumeurs ulcérées, des néoplasmes étendus et qui sont sur les limites de l'inopérabilité. Il existe parmi nous, et chez moi tout le premier, une tendance d'ailleurs très compréhensible à conserver la méthode ancienne, dont nous sommes sûrs pour les cas favorables et que nous espérons guérir, et de réserver la fulguration pour les mauvais cas.

Comment pourrions-nous ne pas avoir dans ces conditions de mortalité opératoire, d'échecs, de récidives?

Moi-même j'ai opéré des cancers étendus de la langue et du pharynx, un branchiome récidivé du cou qui a nécessité la résection de la carotide primitive et du pneumogastrique, des tumeurs du maxillaire supérieur et de l'orbite, un sarcome du bassin, etc. J'ai perdu plusieurs malades, mais les opérations qu'ils ont subies étaient de celles qu'il ne faut pas s'étonner de voir entraîner une issue fatale, même sans fulguration.

J'ai cependant l'impression que la fulguration aggrave dans une certaine mesure l'intervention opératoire, et il n'en saurait être autrement, puisqu'elle prolonge l'opération d'une façon sérieuse et augmente d'une façon non douteuse, mais dans des proportions qu'il est difficile de préciser, le choc opératoire.

Quant aux phénomènes d'intoxication particulière qu'on lui a reprochés, et à la lymphorrée toxique qui a été décrite, je me garderai d'émettre aucune hypothèse. Je n'ai jamais observé ni lymphorrée particulière, ni phénomènes toxiques spéciaux, et les quelques seins que j'ai opérés, en les drainant d'ailleurs largement, n'ont donné lieu à aucun suintement particulier.

Je me demande, d'ailleurs, si les différences extraordinaires qui se manifestent suivant les cas observés et dont vient de parler notre collègue Ricord, qui a observé tantôt une amélioration, tantôt un retard de la circulation, ne tiennent pas à ce que la fulguration est peut-être appliquée de façon fort différente suivant les opérateurs, ou même, suivant les cas, par le même opérateur.

Il est évident qu'un dosage exact en intensité et en durée est extrêmement difficile à faire et que, au cours d'une même opération, certaines parties d'une plaie peuvent être soumises à l'influence des étincelles dans des proportions qui varient de un à dix, à cent, à mille et sans doute bien davantage.

Or, il est évident que si un étincellage se prolongeant pendant un temps déterminé peut provoquer dans une plaie des phénomènes réactionnels favorables, un étincellage dix fois, cent fois, mille fois plus fort, peut provoquer des phénomènes désastreux et détruire les éléments cellulaires au lieu de les vivifier.

Ce sont là des questions qui ne peuvent être encore résolues et qui ne le seront que lorsque nous aurons à notre disposition des appareils de mesure appropriés.

Ces différences et ces résultats contradictoires ont d'ailleurs déjà été observés à l'époque où le traitement radiothérapique en était encore à ses premiers tâtonnements.

Quelle que soit l'action de la fulguration, il est évident qu'elle ne saurait en aucune façon nous faire départir des règles anciennes dont l'expérience universelle a démontré la vérité.

Elle doit nous rendre plus sévères encore et plus attentifs aux lois de l'asepsie, et, pour ma part, je trouve dangereux et même absurde le conseil qui a été donné de faire des opérations économiques. Que dans certaines régions, où les opérations larges sont impossibles, on continue à les faire en s'aidant de chances nouvelles que donne peut-être la fulguration, rien de mieux. Mais lorsque nous le pourrons et que les circonstances nous le permettront, continuons à faire des opérations aussi étendues

sible et à dépasser largement les limites du mal. La fulguration serait funeste si elle devait nous faire enfreindre cette loi de l'opération large qui porte avec elle le salut de tant de malades.

Je me résume : J'ai vu des malades assez impressionnants pour avoir une certaine confiance dans l'action de la fulguration, et actuellement j'ai une tendance à m'aider de son action dans les cas mauvais ou médiocres, bien qu'elle me paraisse aggraver dans une certaine mesure le pronostic opératoire. Dans les cas favorables, je m'en tiens au seul bistouri.

Sans que je puisse avoir une opinion arrêtée sur l'action de la fulguration dans le cancer, elle me paraît avoir une action certaine et puissante sur la cicatrisation des plaies, et, loin de restreindre son application, je crois que nous devrions l'étendre à la cure de toutes les pertes de substances rebelles à la cicatrisation, ulcères, peut-être tuberculoses, plaies atones, évidements osseux dont la guérison est parfois si longue. Et j'ai la conviction que c'est dans ces conditions qu'elle nous rendra le plus de services.

Présentations de malades.

M. J.-L. Faure. — Cette malade a été opérée avec M. de Lapersonne le 17 février dernier pour un épithélioma de l'angle interne de l'œil avec envahissement de l'unguis et des masses ethmoïdales et projection de l'œil en avant. L'orbite a été complètement évidé.

Un mois après, la malade était dans la situation où vous la voyez. Son orbite est complètement comblé. Il y a seulement dans l'angle interne un pertuis communiquant avec la fosse nasale.

Tumeur parotidienne extirpée par une incision dissimulée dans le sillon rétro-auriculaire.

M. Morestin. — En 1902, dans un article de la *Gazette des Hôpitaux*, j'ai relaté deux cas de tumeurs parotidiennes extirpées chez de jeunes femmes par l'incision esthétique rétro-auriculaire. Les deux opérées furent présentées au Congrès de Chirurgie la même année, à l'appui de mon mémoire sur les incisions dissimulées. Ma pratique a été jugée ici avec une sévérité telle que je suis heureux d'avoir une occasion de vous montrer une malade opérée par ce procédé.

Vous vous rappelez peut-être qu'en 1903, à l'occasion d'un rapport de Demoulin sur mes ablations de tumeurs du sein par la voie axillaire, la discussion dévia et que l'on en vint à critiquer la technique adoptée par moi dans certaines circonstances pour des lésions parotidiennes. Mes excellents maîtres Ricard et Walther désapprouvèrent nettement ma manière de faire, et la rude amitié de mon cher collègue Sebileau ne me laissa pas ignorer qu'à son avis, c'était là de « la très défectueuse chirurgie ».

Malgré toute ma déférence pour des hommes de cette valeur, je n'ai pu changer d'opinion, et je pense au contraire que, mieux éclairés, ils finiront par modifier leur manière de voir.

Il s'agit des tumeurs dites mixtes, quand elles sont encore bien circonscrites. L'incision rétro-auriculaire permet de les aborder presque directement; leur situation ordinairement assez superficielle, au voisinage du lobule, leur mobilité, leur encapsulement, rendent possible leur ablation complète sans difficulté sérieuse, bien que la voie soit un peu étroite, sans courir le risque de s'égarer, sans aucun danger ni pour les gros vaisseaux, ni pour le facial, et la trace de l'intervention est strictement invisible.

C'est ainsi que les choses se sont passées chez la jeune femme que voici. Elle a été opérée il y a six jours, jeudi dernier, 20 mai. Elle est aujourd'hui guérie et fort contente de ne garder aucune marque apparente de l'intervention subie.

La tumeur occupait la région parotidienne droite et son début remontait à trois ans environ. Elle formait une saillie bilobée occupant la partie postéro-inférieure de la loge parotidienne au-dessous et au devant du lobule soulevé et écarté. Son volume était comparable à celui d'une noix. Elle était bosselée, de consistance très ferme, nettement limitée, mobile. En un mot, c'était un exemple parfaitement typique de ces tumeurs de la région parotidienne dites tumeurs mixtes.

Le 20 mai, je pratiquai dans le sillon qui sépare le pavillon de l'oreille de la région mastoïdienne une incision longue de 5 à 6 centimètres, occupant exactement le fond du sillon et le suivant en bas jusqu'à sa limite inférieure. Je libérai prudemment les lèvres de cette incision, puis décollai les téguments et les mobilisai, me dirigeant vers le relief formé par la tumeur. En peu d'instants, j'arrivai sur sa portion la plus saillante, couverte seulement de quelques lobules glandulaires et d'une toile aponévrotique. Cette mince coque incisée, je pénétrai dans la loge occupée par le néoplasme, et commençai à l'isoler. Aussitôt que j'eus mis à nu une surface assez grande pour faire une prise, j'y implantai un de mes petits tracteurs à griffes superposées, ce qui me permit d'attirer un peu la tumeur. Peu à peu, sectionnant çà et là quelques

tractus cellulo-fibreux, agrandissant l'ouverture faite à la loge, attaquant tantôt en bas, tantôt en dedans, tantôt en dehors, changeant de temps à autre la prise du tracteur, je poursuivis l'isolement et la mobilisation de la tumeur. Enfin celle-ci se laisse attirer et je peux l'enlever dans sa totalité. La loge après son extraction est bien nette; il n'y demeure aucune parcelle de tissu néoplasique. Une seule artériole doit être liée. Je place dans l'excavation un petit drain sortant au point le plus déclive de la plaie, et referme celle-ci par quelques sutures à la soie fine.

Les suites ont été de la plus grande simplicité; elles n'ont été marquées par aucun incident. Le drain a été enlevé le 2e jour. Les fils le seront tout à l'heure; je les ai laissés en place pour mieux montrer le tracé et l'étendue de l'incision. La réunion est irréprochable et il n'y a plus de différence entre les deux côtés du visage. A aucun moment, on n'a observé le moindre trouble dans le domaine du facial.

La tumeur extirpée appartient au type banal des tumeurs parotidiennes, dites tumeurs mixtes.

Le manuel opératoire que j'ai suivi chez cette malade est applicable à beaucoup de ces tumeurs mixtes, du moins quand elles sont observées à leur période de bénignité, alors qu'elles sont limitées, mobiles, énucléables. Ici l'ablation a été faite sans morcellement, mais, dans d'autres cas, j'ai dû évider la tumeur et en réduire le volume pour faciliter l'extraction.

L'intervention n'offre ni difficulté sérieuse, ni aléas, ni obscurité, pourvu que l'on se serre à la tumeur, que l'action soit concentrée sur elle, que l'on évite toute échappée hors du contrôle de la vue. Un plan de clivage assez aisé à trouver et à suivre sépare constamment la masse néoplasique du tissu parotidien qui, plus ou moins modifié dans son aspect, sa consistance, sa répartition, mais ne présentant au fond aucune altération sérieuse, l'entoure sans y adhérer sérieusement. Il suffit de trouer dans une faible étendue cette enveloppe glandulaire et conjonctive au niveau de la partie la plus saillante, où elle est généralement fort amincie, pour prendre contact avec la tumeur. Il suffit qu'une portion de celle-ci soit exposée pour s'en rendre bientôt maître. Quand on craint de ne pouvoir l'énucléer d'un bloc, soit qu'elle soit volumineuse, soit que sa consistance ne soit pas assez ferme pour fournir de bonnes prises, on a toujours la ressource de la morceler, de l'évider, en pénétrant dans son centre ordinairement friable.

La partie corticale, devenue flasque, facilement repérée par des pinces, est alors libérée, et, attirée par de douces tractions, se laisse séparer des parties environnantes et extraire.

Il n'y a pas lieu le plus souvent de s'engager dans l'épaisseur

du tissu parotidien, et l'on ne voit ni vaisseaux ni nerfs, sauf peut-être un ou deux tout petits filets du facial. Ces manœuvres simples et parfaitement réglées n'exposent à aucune échappée malheureuse et il n'y a strictement rien à craindre si l'on reste prudemment dans la loge circonscrite habitée par la tumeur, loge dont la paroi superficielle seule est incisée.

J'ai fait six fois cette opération, et les suites ont été constamment très bonnes. J'ai pu suivre la plupart de mes opérées, et leur guérison ne s'est pas démentie. C'est sans aucune crainte au sujet des suites éloignées que je me borne strictement à l'ablation du tissu néoplasique. Autour de la tumeur circonscrite, le tissu parotidien est plus ou moins tassé, modifié dans son aspect, mais ses altérations sont insignifiantes et ne présentent aucun caractère néoplasique. Il est inutile d'enlever, outre la tumeur, une partie de son atmosphère parotidienne. Même dans les interventions à ciel ouvert pour tumeurs mixtes de la parotide, je me suis jusqu'à présent toujours borné à l'énucléation du néoplasme sans toucher aucunement à la parotide ambiante, et n'ai pas eu à le regretter.

Or, par l'incision rétro-auriculaire, on arrive, avec un peu plus de peine, au même résultat qu'avec l'énucléation directe. Cette voie me paraît donc très recommandable quand il y a pour le sujet un réel intérêt à dissimuler la cicatrice. A supposer qu'au cours de l'intervention quelque difficulté surgisse, il n'y aurait qu'à prolonger l'incision en bas et en avant pour se donner tout le jour nécessaire et se retrouver dans les conditions ordinaires.

Tumeur de la glande sous-maxillaire extirpée par la bouche.

M. H. Morestin. — Voici maintenant une autre jeune femme opérée d'une tumeur analogue, mais siégeant dans la région sous-maxillaire. J'en ai fait l'extraction par la bouche. Déjà antérieurement j'ai eu l'occasion de vous présenter des malades chez lesquels j'avais pratiqué par la voie buccale l'extirpation de ganglions sus-hyoïdiens. Ce cas-ci est particulièrement démonstratif, car il s'agissait d'une tumeur volumineuse et développée sur les limites des régions sus-hyoïdienne, sous-hyoïdienne et carotidienne, comme l'indiquent les photographies prises avant l'intervention. De consistance très dure, irrégulièrement bosselée, cette tumeur était aplatie en forme de galet, présentant comme dimensions trois travers de doigts en tous sens. Elle était très

mobile. Elle ne déterminait aucune gêne, mais créait une difficulté choquante, pénible à supporter pour une femme jeune. La lésion évoluait depuis 8 ou 9 ans; elle s'était accrue très lentement, puis, en six mois, aurait triplé de volume.

La dureté très particulière de ce néoplasme, sa forme spéciale, ses bosselures, sa marche, empêchaient de la confondre avec une adénopathie, d'autant plus qu'il s'agissait d'une masse isolée et que les adénopathies sont fréquemment multiples, que l'état général excellent et les antécédents négatifs ne permettaient en rien de soupçonner à la lésion une origine bacillaire. Je pensai qu'il s'agissait d'une tumeur de la glande sous-maxillaire, d'une tumeur mixte. La malade fut opérée à l'Hôtel-Dieu le 14 septembre 1908, devant de nombreux collègues étrangers et, en particulier, devant le professeur Borelius, de Lund, qui me faisait l'honneur de suivre assidûment mon service et qui parut très vivement intéressé par cette intervention. La cavité buccale, soigneusement entretenue depuis plusieurs jours, fut nettoyée minutieusement avant l'opération. La malade endormie, j'incisai du côté droit, où siégeait la tumeur, la muqueuse du vestibule buccal au voisinage du sillon gingivo-génien, libérai les parties molles en rasant la face externe du maxillaire et pénétrai dans la région sus-hyoïdienne.

Refoulant la tumeur vers la brèche que je venais d'ouvrir, j'incisai la coque fibro-glandulaire qui me la masquait encore et que l'exploration avec le doigt me montrait peu épaisse.

Il me suffit de pousser plus loin l'index pour pénétrer entre elle et cette enveloppe adventice, formée par le tassement des tissus avoisinants, et l'en séparer graduellement sur une grande étendue. J'allai la saisir avec des tracteurs, la mobilisai de plus en plus, et en fis l'extraction en trois morceaux. Je tamponnai l'excavation qui saignait assez abondamment, puis cet écoulement s'étant arrêté je suturai la plaie de la muqueuse buccale et terminai en installant un pansement compressif.

Dans la journée, l'attention fut attirée par un suintement sanguin assez abondant qui filtrait dans l'intervalle des points de suture. Rappelé auprès de la malade par mon interne que cette petite hémorragie tourmentait plus que de raison, je défis une partie des sutures, enlevai quelques caillots accumulés dans la loge qu'occupait la tumeur, et pour mettre un terme à l'écoulement sanguin, tamponnai cette poche avec une longue mèche de gaze iodoformée. Malgré cet incident, les suites furent très bonnes. Le lendemain, je retirai une partie de ce tamponnement et le reste le surlendemain.

Un pansement compressif extérieur refoula vers la profondeur

les parties décollées, cependant qu'un pansement vestibulaire iodoformé protégeait la plaie. Cette malade, entourée il est vrai des plus grands soins, surveillée avec une extrême attention et pansée par moi-même quotidiennement, cicatrisa rapidement sa plaie sans nous avoir donné aucune inquiétude nouvelle, si bien que le 26 septembre elle put quitter l'Hôtel-Dieu, n'ayant plus qu'une petite plaie superficielle au fond du vestibule buccal. Quand elle revint nous voir le 10 octobre, il n'en restait plus trace.

La santé de notre opérée est restée parfaite depuis cette époque. Le résultat obtenu est très beau, car rien ne pourrait faire soupçonner que cette jeune femme a subi une opération quelconque.

Cancer parotidien.
Extirpation totale de la glande et de son conduit excréteur.

M. H. Morestin. — Dans une de nos dernières séances, le 28 avril, j'ai présenté une parotide cancéreuse, extirpée en totalité, sans résection osseuse, en attaquant la glande par en bas. Le malade ayant été opéré le même jour, j'avais dû faire quelques réserves au sujet des suites de l'intervention. Celle-ci avait été claire, méthodique, relativement rapide et n'avait entraîné qu'une perte de sang très faible, mais enfin il s'agissait d'une opération sérieuse chez un homme déjà âgé. Dès le lendemain j'étais rassuré, en trouvant mon malade debout, sans fièvre, avec un bon pouls, après une nuit satisfaisante. Tout s'est passé le mieux du monde. Les deux mèches dont il avait fallu tamponner une partie de la plaie ont été retirées en deux fois, l'une au bout de vingt-quatre heures, l'autre de quarante-huit heures, cette dernière en même temps que deux pinces de Kocher laissées à demeure sur de petites artères. Les fils ont été coupés le septième jour. La réunion primitive de la plaie a été obtenue. Seule sa partie la plus élevée, par où sortaient une des mèches et les deux pinces a mis plus de temps à se fermer. Il fallut une quinzaine de jours pour que la cicatrisation fut complète à ce niveau. La malade a pu quitter guéri l'hôpital depuis une semaine. Il va maintenant aussi bien que possible. Son état général est très bon. Dans la région opérée tout est souple et indolent.

Une profonde dépression s'observe au niveau du creux parotidien vidé de son contenu, mais les téguments sont normaux et mobiles, et, remarquez-le, il n'y a pas de constriction appréciable

des mâchoires. L'ouverture de la bouche s'effectue aisément, sans souffrance et rien n'entrave la mastication. Il existe une paralysie faciale complète, puisque j'ai réséqué le nerf facial.

Réunion par première intention d'une amputation du sein avec fulguration.

M. Quénu présente une malade ayant subi une amputation du sein avec fulguration. La plaie fut totalement suturée et la réunion eut lieu par première intention, comme il doit toujours être lorsqu'il n'y a pas d'inoculation septique pendant la fulguration.

M. Rochard rappelle que dans la dernière séance il a cité l'observation de deux malades opérées de cancer au sein et fulgurées, et chez lesquelles il y a eu une réunion par première intention comme chez la malade présentée par M. Quénu.

Présentations de pièces.

Appendice en fourche, avec double implantation sur le cæcum.

M. Routier. — L'appendice que j'ai l'honneur de vous présenter a été enlevé par moi, le 22 mai, à un garçon de dix-neuf ans qui avait eu deux fortes crises très caractéristiques.

Cet appendice présentait la forme d'un Y majuscule, dont chacune des branches communiquait avec le cæcum, dont la branche unique était kystique, plus grosse que le pouce.

Une des deux insertions présentait l'aspect normal et habituel; l'autre est plus mince, mais représente bien une vraie implantation de l'appendice et non une adhérence, il y avait communication avec le cæcum par un canal muqueux complet; j'ai dû traiter cette deuxième insertion comme la première.

Le malade va bien.

Fragment de balle resté trente-neuf ans dans les tissus et ayant déterminé un abcès au bout de ce temps.

M. Bazy. — Le fragment de balle que je vous présente, je l'ai enlevé, il y a six jours, en ouvrant un abcès de la région de l'omoplate gauche.

La balle à laquelle appartient le fragment avait été reçue par mon opéré le 30 novembre 1870.

Elle est donc restée trente-neuf ans dans les tissus.

Ce malade reçut le même jour une balle dans la cuisse, qui le fit tomber, et pendant qu'il était couché il reçut une autre balle qui pénétra au-dessous de la pointe de l'omoplate et alla se loger à la base du cou d'où elle fut extraite quelques jours après.

On fit aussi l'extraction de la balle de la cuisse.

Ce malade s'était très bien porté jusqu'en 1884 où je lui ouvris un abcès à la pointe de l'omoplate au milieu duquel était un fragment de fer qui devait être un morceau de gamelle.

Depuis il s'était bien porté, lorsque je fus appelé auprès de lui le 17 mai ; il avait été pris de fièvre depuis quatre jours et de douleurs violentes dans l'épaule gauche.

On sentait au niveau de la fosse sous-épineuse une tuméfaction très douloureuse, non fluctuante, ou mal fluctuante.

L'épaule était immobilisée et les mouvements de l'omoplate étaient douloureux.

Je pensai utile, avant d'intervenir, de faire faire par mon élève le Dr André Lomon une radiographie, et bien m'en prit, comme vous allez voir.

La radiographie fit voir un corps étranger en L situé au-dessous de l'épine de l'omoplate.

Pour préciser le siège du corps étranger, M. Lomon voulut faire une radiographie suivant un autre angle ; mais le malade souffrait tellement qu'il dut y renoncer.

Néanmoins il me fit observer que ce corps étranger devait être plutôt derrière l'omoplate que devant. En effet, on voyait bien mieux le corps étranger quand on mettait l'écran radioscopique du côté du dos, que quand on le mettait du côté de la partie antérieure du thorax.

Quoi qu'il en soit, je fis au niveau du corps étranger une incision verticale qui, après avoir traversé le muscle sous-épineux, me conduisit dans un abcès d'où sortit un pus très malodorant. Mon doigt mis dans la plaie rencontra non le corps étranger, mais une perforation de l'omoplate dans laquelle mon index s'engageait avec peine.

Craignant que le corps étranger ne fut en avant de l'omoplate et aussi pour permettre au pus situé en avant de s'écouler facilement, j'agrandis à la gouge cette perforation de façon à lui donner un diamètre de 3 centimètres environ.

Je pus alors explorer toute la partie profonde, préscapulaire de cet abcès en bouton de chemise et n'y trouvai pas de corps étranger.

Etant sûr qu'il y était, j'explorai à nouveau la partie sous-épineuse du foyer et sentis dans l'épaisseur du sous-épineux, un peu en haut et en dedans de la perforation de l'omoplate, un corps dur qui était évidemment le corps étranger.

J'incisai le muscle à ce niveau et retirai ce corps étranger qui est un morceau de balle déformé : le point, où il était, communiquait évidemment avec l'abcès, mais le trajet en était sûrement sinueux et étroit. Aujourd'hui le malade n'a plus de fièvre et ne souffre plus.

Voici ce qui s'est passé au moment où cette balle a pénétré dans le corps de mon malade. La balle, entrée obliquement dans le dos, a abordé obliquement l'omoplate, l'a perforée et là, a été coupée par les bords tranchants de la perforation. La partie la plus volumineuse a suivi son chemin et est allée se loger à la base du cou d'où elle a été extraite. L'autre partie, beaucoup moins volumineuse, a été rapidement arrêtée dans son mouvement et est restée logée dans le sous-épineux.

Les corps étrangers qui restent dans les tissus sont donc susceptibles, même après un long, très long temps, de donner lieu à des accidents qui en nécessitent l'extraction, de sorte qu'il faut mieux en chirurgie employer des fils résorbables plutôt que des fils qui restent dans les tissus.

Il est évident que quand il faut tout sacrifier à la sécurité, cette réflexion n'est plus de mise.

M. Michon présente un *volumineux kyste suppuré dans un fibrome utérin*.

M. Auvray, rapporteur.

M. Dujarier présente les radiographies d'une *coxalgie fistuleuse, injectée à la bouillie bismuthée, suivant la méthode de Beck*.

M. Nélaton, rapporteur.

Étranglement de l'appendice iléo-cæcal en hernie crurale droite.

M. POTHERAT. — Les cas ne sont pas rares dans lesquels l'appendice a été trouvé dans une hernie inguinale ou crurale. Ceux-là sont plus exceptionnels qui comportent un appendice constituant à lui seul une hernie, et ayant subi un étranglement au niveau d'un orifice herniaire. C'est un fait de cette nature que je viens d'observer, avec une netteté qui ne laisse place à aucun doute. Je vous ai apporté l'appendice; il a séjourné depuis quelques jours dans l'alcool et ne présente rien de bien particulier; plus intéressants sont les anamnestiques, l'histoire clinique et les constatations que j'ai faites au moment même de l'opération chez ma malade.

Cette femme, qui appartient à mon service privé de l'hôpital de Bon-Secours, est âgée aujourd'hui de cinquante-quatre ans. Rien dans son passé ne mérite de retenir notre attention. Malgré six grossesses normales et une vie extrêmement laborieuse, elle n'a jamais été malade.

C'est il y a cinq ans environ que pour la première fois elle s'est aperçue qu'elle était porteuse d'une petite tumeur grosse comme une noisette, au niveau du pli de l'aine, à droite. Cette tumeur apparaissait, disparaissait, réapparaissait alternativement; un médecin que cette femme consulta porta le diagnostic, assurément exact, de hernie crurale, et lui conseilla de porter un bandage. Ce qu'elle fit d'une manière régulière jusqu'à ces derniers jours. Elle était satisfaite de ce traitement et avec raison, puisque aussi bien elle n'éprouvait aucun accident et que sa hernie était bien maintenue. Elle avait bien parfois des crises de vomissements alimentaires ou bilieux, mais elle les rapporte à des attaques de migraine à laquelle elle est sujette.

Mais voici que le 10 de ce mois elle s'aperçut, le soir en se couchant, que sa hernie ne rentrait plus, qu'en outre elle avait notablement augmenté de volume. Cette augmentation alla en s'accusant dans les jours suivants, au point d'atteindre le volume d'un gros œuf de poule suivant l'expression de mon élève M. Guitton qui a rédigé l'observation.

La malade éprouvait une sorte de gêne pénible, mais pas de douleur véritable; elle n'avait aucun trouble abdominal, aucun dérangement intestinal; elle continuait à manger, digérer, évacuer son intestin comme à l'ordinaire.

Cependant, comme cette femme a la pratique des malades, elle s'inquiéta de voir persister et même grossir sa hernie et vint me demander de l'opérer.

Quand elle entra dans mon service, samedi dernier, je vis au pli de l'aine, à droite, une tumeur du volume d'un gros œuf, oblongue, à cheval sur l'arcade crurale, tendue, rénitente, et même fluctuante, sans aucune altération des téguments, sans circulation collatérale. Cette tumeur est bien une hernie crurale, non seulement en raison de son siège et des caractères ci-dessus, mais aussi parce qu'en déprimant la paroi abdominale, on sent ou croit sentir un pédicule au-dessous de l'arcade ; en tout cas on éveille là, en un point précis, une douleur assez vive. Je porte le diagnostic d'épiplocèle adhérente, avec sérosité concomitante.

L'intervention que je pratiquai avant-hier confirma de tous points ce diagnostic jusqu'à l'ouverture du sac herniaire ; il s'agissait bien d'une hernie crurale et il y avait de la sérosité en abondance dans le sac qui était bleuâtre, translucide ; mais quand cette sérosité eut été évacuée, je ne trouvai, non sans étonnement, dans le sac rien autre qu'un appendice, érigé en crosse, turgescent, à surface externe grenue, dépolie. Ayant essayé d'entraîner cet appendice et d'amener le cæcum au dehors, je n'y pus parvenir, car l'appendice et son méso étaient fortement enserrés au niveau du collet du sac. Après débridement, cette éviscération put se faire et je vis alors sur l'appendice et son méso un sillon très profond d'étranglement, siégeant à 1 centimètre environ de l'origine même du diverticulum appendiculaire. Je fis la résection, à la façon ordinaire, de cet appendice, et, après avoir enfoncé le moignon dans le cæcum, je rentrai le tout dans le ventre, et n'eus plus qu'à fermer l'orifice crural.

Il s'agit donc bien nettement, ici, d'une hernie de l'appendice et d'un étranglement de cet appendice hernié. La petite réaction inflammatoire déterminée par cet étranglement avait provoqué l'épanchement de sérosité que je vous ai signalé plus haut. Chose curieuse, cette malade n'a eu aucun accident du fait de cet étranglement.

M. Guinard. — Je ne peux m'empêcher de rappeler qu'il y a treize ans (25 novembre 1896), j'ai présenté ici, un des premiers, un appendice étranglé à un orifice herniaire. C'était alors la période héroïque de la théorie du vase clos défendue avec tant de talent par M. Dieulafoy, pour expliquer la pathogénie des appendicites. Et mon observation, ainsi que celle de M. Potherat, montrent bien qu'un appendice transformé en vase clos ne donne pas le syndrome appendiculaire, puisqu'il n'y avait ici aucun symptôme, douleur, etc.

M. Paul Thiéry. — A entendre notre collègue M. Potherat, on

dirait que ces étranglements appendiculaires sont exceptionnels. Or, il n'en est rien, et de nombreux exemples en sont aujourd'hui connus.

M. Reynier. — Il me semble aussi que le fait, pour intéressant qu'il soit, n'est point rare ; j'ai observé deux cas de ce genre dans mon service.

M. E. Potherat. — Je répondrai à mon ami Thiéry que les cas analogues à celui-ci ne sont pas, quoi qu'il en dise, très fréquents ; s'il fait allusion aux cas où l'on rencontre l'appendice, avec tout ou partie du cæcum, dans une hernie étranglée ou non, je lui accorde que ces cas ne sont pas rares ; mais une hernie étranglée, où l'organe étranglé est l'appendice seul, sans la présence d'aucun autre organe dans le sac, cela ne court pas les rues.

Mon maître, notre sympathique Président, me dit : « J'en ai observé deux cas », et en conclut que c'est là une lésion banale. Je ne puis qu'enregistrer sa déclaration, et tout en lui faisant remarquer que ces deux cas, il les a gardés pour lui, puisqu'il ne nous les a pas fait connaître, je fais état de ces deux cas, et je dis : M. Reynier, sur une pratique considérable assurément, puisqu'il s'agit d'un chirurgien particulièrement actif, et de pratique de la chirurgie herniaire si abondante, a observé deux cas seulement de la lésion en cause ; moi-même, sur une pratique qui, pour être moindre probablement, ne laisse pas que d'être considérable, j'apporte le premier cas que j'aie observé ; cela n'est-il pas démonstratif et ne justifie-t-il pas ma remarque à savoir que : les cas d'étranglement de l'appendice isolé en hernie sont rares. Quoi qu'il en soit, il était intéressant de faire remarquer que cet étranglement n'avait donné lieu à aucun accident, ni trouble digestif.

Le Secrétaire annuel,

Lejars.

Paris. — L. Maretheux, imprimeur, 1, rue Cassette.



SÉANCE DU 2 JUIN 1909

Présidence de M. Reynier.

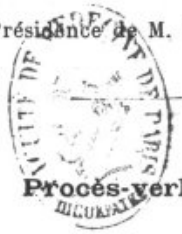

Procès-verbal.

La rédaction du procès-verbal de la précédente séance est mise aux voix et adoptée.

Correspondance.

La correspondance comprend :

1°. — Les journaux et publications périodiques de la semaine.

2°. — Une lettre de M. Thiéry, demandant un congé pendant le concours du prosectorat dont il est juge.

3°. — Une lettre de M. Yrigoyen (de Saint-Sébastien), posant sa candidature au titre de membre correspondant étranger.

A propos de la correspondance.

M. Segond dépose sur le bureau, au nom de M. Lenoir et au sien, un ouvrage intitulé : *Conférences sur les accidents du travail et les affections traumatiques.*

Discussion.

A propos de la fulguration dans le cancer (1).

M. Ed. Schwartz. — Nous avons eu l'occasion depuis le 1er octobre 1908 de faire pratiquer la fulguration par le Dr Keating-Hart, sur 15 de nos opérés de carcinomes ou sarcomes. Nous tenons à le remercier de l'empressement qu'il a toujours mis à venir à notre appel pour nos malades de l'hôpital.

Nous résumerons d'abord ci-dessous les observations :

1° Homme de cinquante ans. Épithélioma cylindrique ampullaire de la paroi postérieure du rectum en forme de plaque. Dilatation de l'anus, abaissement de la tumeur et ablation au bistouri et aux ciseaux. Fulguration de quinze minutes environ, le 3 novembre 1908. Au bout de six semaines, ablation de deux petits noyaux qui avaient échappé la première fois; nouvelle fulguration le 19 décembre 1908. L'opéré sort guéri avec un léger rétrécissement, mais sans aucune apparence de repullulation après trois mois, le 28 janvier 1909.

2° Homme de soixante ans. Branchiome malin du cou récidivé après une ablation à droite. Ablation large avec dissection de la carotide primitive et de ses deux branches, jusque derrière l'angle de la mâchoire. Ablation de la jugulaire interne et du pneumogastrique droit sur toute la longueur du cou. Fulguration. Mort au bout de quarante-huit heures d'accidents de broncho-pneumonie.

3° Homme de quarante ans. Épithélioma du vestibule de la bouche à gauche, adhérences au maxillaire inférieur. Ablation large avec rugination de l'os, mais sans résection, le 27 février 1909. Fulguration. Revu guéri au bout de trois mois avec une cicatrice souple.

4° Homme de soixante-deux ans. Épithélioma du rectum ayant envahi toute la région vésico-prostatique, mais superficiellement; douleurs atroces, morphinomane. Un anus iliaque a été fait il y a trois ans et fonctionne régulièrement depuis. Incision de la rectotomie externe après résection du coccyx. Ablation aux ciseaux et au bistouri de tout ce qui paraît macroscopiquement suspect. Fulguration de 20 minutes au moins.

Opération très bien supportée. Cicatrisation rapide de l'énorme cloaque créé par mon intervention ; nous faisons vers la fin, alors que l'incision est presque refermée, deux applications de radium au niveau de la paroi antérieure, contre la prostate et la vessie, où nous ne sommes intervenus que très discrètement. Amélioration considérable. Il est impossible de prononcer le mot de guérison opératoire encore actuellement.

(1) *Bull. et Mém. de la Soc. de Chir.*,. 1909, p. 524, 567, 601 et 634.

5° Femme de soixante-dix-huit ans. Cancer très étendu de la vulve récidivé avec très grosse adénopathie cancéreuse inguino-iliaque. Large ablation le 19 novembre 1908. Fulguration. Morte d'épuisement (schock au bout de vingt-quatre heures).

6° Femme de trente-quatre ans. Sarcome récidivé deux fois, du maxillaire inférieur au niveau du bord alvéolaire. Ablation large avec résection de l'os le 1er février 1909. Fulguration. Cicatrisation rapide. Sortie le 9 février 1909, revue guérie il y a quelques jours (mai).

7° Femme de quarante-neuf ans. Epithélioma du col de l'utérus et de la partie postérieure du vagin. Large ablation abdominale (hystérectomie totale et élytrectomie), puis fulguration par le ventre le 11 février 1909.

L'opérée a été prise de phlébite du membre inférieur gauche le 8e jour. Sortie le 4 avril 1909 en voie de guérison. Je redoute chez elle une repullulation du côté du vagin qui a été très difficile à extirper à cause de l'énorme épaisseur de la paroi abdominale chargée de graisse. Cependant les dernières nouvelles sont bonnes.

8° Femme de cinquante-neuf ans. Cancer du sein récidivé avec suppuration et ganglions néoplasiques ulcérés de l'aisselle. Ablation large de la récidive jusque sur les côtes et des ganglions axillaires. Fulguration le 25 février 1909. Guérison sans réunion. Sortie le 23 mars 1909.

9° Femme de quarante-deux ans. Cancer du sein. Adénopathie axillaire. Large ablation avec une grande partie du grand pectoral. Curage de l'aisselle, fulguration. Réunion totale de la plaie ; trois gros drains le long du champ opératoire aux points déclives, dont un dans l'aisselle. Guérison aussi rapide que sans fulguration. Réunion par première intention, ablation de drains les 4e, 5e et 7e jours. Opérée le 9 mars 1909, sortie le 3 avril 1909.

10° Femme de cinquante-deux ans. Cancer du sein, adénopathie axillaire. Large ablation avec une grande partie du pectoral. Curage axillaire. Fulguration. Réunion totale de la plaie, 3 gros drains comme ci-dessus, et guérison par première intention. Opérée le 9 mars, sortie le 24 mars.

11° Femme de cinquante-six ans. Épithélioma du col de l'utérus avec envahissement des ligaments larges, très infecté. Désinfection du cancer par le vagin, curette, thermocautère et teinture d'iode, puis hystérectomie abdominale totale avec ablation de la base des ligaments. Mort de péritonite au bout de trois jours.

12° Femme de cinquante ans. Cancer du sein. Large ablation, curage de l'aisselle. Fulguration. Réunion totale, 3 gros drains au-dessous de la plaie réunie. Quitte au bout de douze jours la maison de santé, mars 1909.

13° Femme de soixante-deux ans. Cancer du sein. Large ablation, curage de l'aisselle, fulguration. Réunion totale, trois gros drains. Guérison rapide. Quitte la maison de santé tout à fait fermée au bout de dix-sept jours, mars 1909.

14° Femme de quarante-deux ans. Cancer (sarcome) du pubis. Déjà récidivé deux fois, ayant envahi le pli inguinal et la grande lèvre jus-

qu'au clitoris. Ablation large, fulguration. Autoplastie immédiate avec grand lambeau pris sur l'abdomen, 3 gros drains aux 3 angles. Un peu de sphacèle d'un des bords du lambeau. Apyrétique. Cicatrisation rapide.

15° Homme de quarante-cinq ans. Épithélioma de la joue, traité par le radium récidivé. Large excision au thermocautère, récidive rapide. Large ablation par moi, le 25 mai 1909. Fulguration. Suites très bonnes; est en voie de cicatrisation.

Nous ne pouvons parler, dans tous les cas que nous avons rapportés, que de résultats immédiats ou rapprochés.

Au point de vue des résultats immédiats, nous avons eu, sur ces quinze cas, trois décès; mais j'affirme que pour le branchiome malin et le cancer de la vulve et des ganglions, ce dernier chez une femme de soixante-dix-huit ans que je n'ai opérée qu'à mon corps défendant, il ne peut être question d'aggravation par la fulguration; je suis persuadé qu'elle n'y est pour rien. Peut-être les manipulations, par la voie abdominale dans le cancer de l'utérus, n'ont-elles pas été étrangères aux accidents de péritonite; il est à notre avis plus logique d'incriminer l'état d'infection du col, que nous n'étions pas arrivé à supprimer, malgré les précautions prises. Tous les autres cas que nous avons fait fulgurer ont guéri et cela très rapidement, sans aucun accroc.

J'insiste sur la série de cancers du sein. Grâce au large drainage immédiat, mais avec réunion totale de l'incision, ablation des drains les 2e, 4e, 5e ou 6e jours, lorsque l'écoulement séreux, s'il existe (la lymphorrhée), a cessé, nous avons obtenu dans tous les cas une guérison très rapide, comme si nous avions fait l'opération sans fulguration. En somme, elle n'a allongé la durée de la guérison que de deux à trois jours au plus.

Par contre, dans le cas d'ablation sans réunion aucune, nous avons été frappé de la rapidité de l'évolution cicatrisante de la plaie d'ablation d'un sein la large plaie thoraco-axillaire a guéri très rapidement et il n'existe plus actuellement qu'un trajet axillaire drainé.

C'est la même impression que nous avons devant les deux cas de carcinome du rectum, qui ont évolué vers la cicatrice et n'ont nullement présenté ces repullulations vues par notre ami Nélaton dans son malheureux cas.

En résumé, suites immédiates très bonnes.

Voilà mon impression :

L'avenir seul pourra nous dire dans quelle mesure la fulguration empêche la récidive.

Pour moi, je continuerai, en l'employant, à enlever le plus largement possible le cancer, comme je l'ai toujours fait jusqu'ici.

Rapports.

Résection du foie, par M. P. RICHE.

Rapport de M. H. MORESTIN.

De notre dernière discussion, récente encore, sur les résections du foie, se dégageait une tendance à abandonner les procédés d'hémostase très compliqués, qui pendant un temps avaient paru recommandables. Les techniques les plus simples sont, en effet, presque toujours les meilleures.

L'observation qui nous a été adressée par M. Riche vient à l'appui des idées soutenues ici par MM. Michaux, Walther, Faure, Legueu, Ricard, et acceptées par nous tous. Notre collègue, amené à pratiquer l'extirpation d'une tumeur hépatique de nature maligne et d'un volume assez considérable, a pu terminer dans des conditions satisfaisantes cette intervention sans avoir recours à d'autres moyens qu'à ceux de la chirurgie courante et même élémentaire.

Riche, en opérant son malade, croyait trouver une vésicule biliaire enflammée et faire une cholécystotomie ou une cholécystectomie. Il s'agissait d'un homme de quarante-deux ans, mécanicien, robuste. Cinq semaines auparavant, au milieu d'une santé en apparence satisfaisante, il avait été pris de fièvre, de courbature, de phénomènes gastro-intestinaux.

A cet état le diagnostic de grippe semblait répondre exactement. De fait, au bout de huit jours, cet homme retourne à son travail ; mais la guérison n'est pas franche, les troubles digestifs persistent, l'appétit a disparu, les aliments liquides seuls passent et péniblement.

Enfin, une douleur sourde et profonde se développe graduellement à la partie supérieure de l'abdomen, à droite de la ligne médiane et procure au malade une gêne constante. C'est alors qu'il est admis, le 22 février, à Bicêtre. M. Riche constate au-dessous du rebord des fausses, et sur la limite externe du muscle droit, une masse anormale, occupant le siège habituel de la vésicule biliaire. La pression à ce niveau est extrêmement douloureuse, tellement, que la palpation est presque impossible. Partout ailleurs, le ventre est indolent et souple. La température se tient aux environs de 38, et le pouls de 80. La langue est sale, l'estomac peu tolérant. Pas d'ictère, les urines sont normales, les selles ne sont pas décolorées. M. Riche diagnostique une cholé-

cystite post-grippale. Pendant deux jours il essaie de calmer les souffrances et de laisser refroidir cette lésion. Mais la douleur ne cède point, la fièvre persiste, toute tentative d'alimentation est mal supportée. M. Riche, dans l'hypothèse qui lui paraît de plus en plus acceptable d'une inflammation de la vésicule, craint de voir la situation s'aggraver et se décide à intervenir le 24 février.

Voici dans quels termes il relate l'opération :

« Incision verticale sur la tuméfaction perçue. Elle se trouve un peu en dedans du bord du muscle droit. Aucune adhérence péritonéale. La face convexe du foie a son aspect normal et la vésicule est saine. Mais en dedans d'elle, occupant la face inférieure du lobe carré, je sens et vois une tumeur du volume d'une grande mandarine ; la consistance en est fluctuante et fait penser à un kyste hydatique, mais la coloration est plus grisâtre. Une ponction ne ramène pas de liquide. Il s'agit, à n'en pas douter, d'un cancer. Je ne puis me décider à refermer le ventre et entreprends l'ablation de la tumeur.

« J'abaissai le foie de mon mieux et passai avec l'aiguille de Reverdin trois gros catguts à travers le parenchyme de l'organe : le premier passait entre la tumeur et la vésicule, le second derrière la tumeur, le troisième en dedans d'elle. Je ne pris pas même le soin de les entre-croiser. Je fis serrer ces fils modérément par mon interne, et sectionnai franchement le foie aux ciseaux entre les fils et la tumeur. Deux points saignèrent : une artériole vésiculaire et un vaisseau plus important en dedans où le catgut s'était déplacé pendant la section. J'en fus quitte pour repasser un fil à travers le foie. Je laissai deux compresses au contact de la surface de section et fermai le reste de la plaie. »

Les suites de cette opération furent d'abord assez bonnes. Il n'y eut aucune réaction péritonéale. Un léger suintement sérobiliaire se produisit dès le lendemain et continua pendant quelques jours, puis diminua graduellement et cessa spontanément. Les mèches laissées en place furent retirées le quatrième jour sans incident. La plaie se mit à bourgeonner, se réduisit, mais lentement. Le malade ne s'orientait pas vers la guérison. Il déclinait au contraire rapidement, toussait, maigrissait, se cachectisait. Ce qui se passait dans la région opérée ne pouvait certes expliquer cette altération progressive de l'état général.

Les douleurs si vives avaient disparu complètement, et l'estomac acceptait les aliments. M. Riche avait cru enlever une tumeur isolée et primitive, mais il devenait vraisemblable que le sujet présentait ailleurs d'autres lésions, et que l'opération n'avait touché qu'un noyau secondaire, une portion accessoire de la maladie. Le sujet fut emporté par sa famille le 21 mars, au

moment où la cicatrisation déjà très avancée de sa plaie contrastait avec l'état général déplorable. La mort survint le 27 mars.

A défaut de l'autopsie dont il a été privé, M. Riche a mis tous ses soins à faire examiner la pièce très attentivement par deux histologistes très qualifiés.

Voici d'abord quelques détails macroscopiques :

« La tumeur fait à la face inférieure du lobe carré une forte saillie restant à 3 centimètres en arrière du bord antérieur. En la fendant, on constate que son centre est complètement ramolli. Elle est grisâtre et paraît nettement séparée du tissu hépatique normal; pourtant, on voit à son pourtour quelques petits noyaux secondaires. La pièce, pesée après quelques jours de séjour dans le liquide conservateur, avait encore 187 grammes. »

Les deux histologistes qui ont étudié la tumeur sont tombés d'accord qu'il s'agissait d'un cancer, mais on pouvait espérer davantage et penser que les caractères du néoplasme permettraient peut-être de juger un point important, à savoir s'il s'agit d'un cancer primitif ou secondaire. Or, les conclusions des deux hommes de laboratoire ont été différentes : l'un, d'après une note longuement motivée, déclare qu'il s'agit vraisemblablement d'un cancer primitif du foie; l'autre, pour des raisons non moins logiquement déduites, admet que la lésion est manifestement secondaire, sans être néanmoins en mesure d'en fixer l'origine. Je crois volontiers pour ma part que la tumeur était consécutive, d'abord parce que les cancers primitifs du foie sont rares, et ensuite parce que l'histoire du malade est beaucoup mieux en rapport avec cette interprétation. C'est d'ailleurs l'opinion à laquelle s'était arrêté finalement notre collègue après avoir suivi son opéré, qu'il avait d'abord cru atteint d'une tumeur maligne primitive.

A la place de mon ami Riche, il me semble bien que j'aurais eu un peu cette impression dès l'ouverture de l'abdomen et que j'aurais purement et simplement refermé le ventre.

L'intervention avait été motivée par des signes d'infection, des phénomènes gastro-intestinaux, et tout faisait soupçonner une cholécystite. Or, le péritoine incisé, on trouva les voies biliaires saines, et à côté une tumeur arrondie, émergeant du foie, sans adhérences avec les organes environnants. Une telle lésion ne pouvait guère à elle seule expliquer l'altération rapide survenue dans l'état général, ni l'élévation de température, et son ablation ne répondait pas à l'indication primitivement posée.

Je crois donc que, prenant en considération l'extrême fréquence des cancers secondaires et les phénomènes qui avaient chez ce malade attiré l'attention, j'aurais pour ma part renoncé à l'ablation de cette tumeur.

Mais il faut reconnaître immédiatement que l'opération faite par M. Riche n'a aucunement nui au malade, et qu'on ne saurait lui imputer en rien la terminaison fatale. Bien au contraire, les suites locales ont été très bonnes ; il convient même de souligner un résultat fort appréciable : l'intervention mit un terme aux vives souffrances qui tourmentaient le malade.

Quoi qu'il en soit, l'observation de M. Riche offre un réel intérêt, même à n'envisager que la technique suivie dans la résection hépatique. Il n'est pas absolument sûr que l'hémostase soit toujours aussi aisément réalisée. La consistance, la résistance du tissu hépatique varient dans des proportions notables. On peut rencontrer des organes déjà altérés par des processus pathologiques avant le développement de la tumeur. Je suppose donc que l'on aura de temps à autre affaire à des foies plus rigides ou plus friables qu'on ne le souhaiterait, dont l'hémostase restera difficile. Mais, néanmoins, les manœuvres simples dont Riche a tiré si bon parti doivent suffire dans la majorité des cas.

M. Souligoux. — Je ne saurais souscrire à la critique, si bénigne soit-elle, qui vient d'être formulée par M. Morestin, et j'estime que M. Riche a bien fait de procéder à l'ablation de la tumeur. C'est là, me semble-t-il, le meilleur parti à prendre — et je me suis félicité de l'avoir pris dans une série de cas, que j'apporterai ici — en présence d'une de ces tumeurs hépatiques, dont la nature est douteuse et dont l'aspect n'est nullement révélateur. Ne savons-nous pas de quelles hésitations font souvent preuve, en pareilles circonstances, les histologistes eux-mêmes ? Une tumeur de ce genre, que j'avais enlevée, fut rapportée à la tuberculose, au cancer, à la syphilis, sans que l'accord pût se faire sur l'interprétation.

M. Morestin. — Je ne songe pas à blâmer l'ablation des tumeurs du foie. Je suis partisan autant qu'on peut l'être de l'extirpation de tous les cancers, même très étendus, pourvu que l'opération soit possible et raisonnable, et mon ami M. Riche, dont je connais depuis si longtemps l'habileté et la sagesse, est certes parfaitement en mesure de mener à bien toutes les entreprises de ce genre. Mais, dans ce cas particulier, j'exprime ici simplement mon impression personnelle ; je crois être sûr que je n'aurais pas touché au néoplasme, les cancers développés en plein parenchyme hépatique étant presque toujours secondaires et le noyau constaté chez ce sujet ne pouvant guère expliquer à lui seul les symptômes qui avaient fait diagnostiquer une lésion infectieuse et motivé l'intervention. Sans désapprouver M. Riche, dont l'opération n'a

été en rien préjudiciable à son malade, je pense que pour ma part j'aurais simplement refermé l'abdomen.

M. Souligoux. — Les accidents fébriles et d'allure inflammatoire, que rapporte M. Morestin, n'ont point, par eux-mêmes, de signification exclusive; dans le cas que je citais tout à l'heure, la température était de 38°5 et j'avais admis la cholécystite; or, ce fut une tumeur que je découvris et que j'extirpai.

Sarcome de l'omoplate. Ablation de cet os et de l'extrémité externe de la clavicule. Constitution d'une néarthrose cléido-humérale utile. Récidive. Amputation inter-cléido-sternale. Entrée de l'air dans les veines. Hémiplégie transitoire. Guérison opératoire. Mort de récidive, par le Dr René Le Fort, agrégé de la Faculté de médecine de Lille.

Rapport de M. MAUCLAIRE.

Voici tout d'abord la première observation que M. René Le Fort nous a adressée :

Observation. — Jules Col..., manœuvre, trente-deux ans, entre le 5 février 1907 dans le service de clinique chirurgicale de l'hôpital Saint-Sauveur pour une tumeur du moignon de l'épaule prise pour un abcès froid.

Tuberculeux avéré il a été réformé du service militaire pour une bronchite tenace contractée vers l'âge de vingt ans, et depuis il n'a jamais cessé de tousser ou de cracher. Il a des sueurs nocturnes; il a maigri jadis; mais, depuis trois ans, sous l'influence d'un traitement régulier institué par un médecin de Valenciennes, il a repris 40 livres.

Son père est vivant et bien portant, ainsi que ses deux frères et ses deux sœurs. Sa mère est morte à soixante-quatre ans d'une affection utérine qui a duré six mois. Il a perdu un jeune frère, mort de rougeole.

Histoire de la maladie. — Il y a six mois environ, soit vers *août 1906*, Jules C... ressent dans l'épaule droite quelques douleurs. A cette époque, il n'y a rien d'anormal; en décembre seulement, il remarque une *petite grosseur au niveau de la fosse sus-épineuse droite*. Sans être très douloureuse, la tumeur provoque de petits élancements avec irradiations dans le bras droit. Elle est assez dure, et grossit peu à peu sans entraîner de gêne dans les mouvements du bras et de l'épaule.

Examen du malade le 5 février. — La fosse sus-épineuse droite est le siège d'une tuméfaction arrondie, saillante, ayant sensiblement le

volume d'un œuf de dinde. La peau au niveau de la tumeur est très légèrement plus chaude que de l'autre côté. Elle n'est ni rouge ni œdématiée ; on y voit de toutes petites varicosités superficielles, et les traces pigmentées d'un vésicatoire appliqué un mois auparavant. Elle est peu mobile sur les plans profonds.

Sous la peau est une tumeur arrondie, non lobulée, régulière, rénitente, assez dure, donnant une impression douteuse de fluctuation profonde. La pression prolongée n'en diminue pas le volume. Il n'y a pas de crépitation.

La palpation montre que *la tumeur repose sur l'épine de l'omoplate et occupe la fosse sus-épineuse*. Elle n'est guère douloureuse, sauf en un point situé vers le tiers interne de l'épine de l'omoplate où la pression du doigt réveille de la douleur.

La tumeur, mate à la percussion, n'est pas mobile sur l'omoplate. Les mouvements de l'omoplate sont libres.

Du côté du membre supérieur, pas d'œdèmes ni de troubles quelconques. Les veines sont seulement plus visibles à la partie supéro-interne du bras. Pas de ganglions dans l'aisselle.

Etat général bon. Le malade est un gaillard solide, d'un certain embonpoint malgré l'état de ses poumons. De ce côté, on note : sommet gauche, lésions de ramollissement, nombreux râles sous-crépitants ; sommet droit, expiration soufflante et prolongée.

Examen du sang. — Hématies, 4.750.000 ; globules blancs, 13.000.

Diagnostic. — Ostéosarcome de l'omoplate.

Pour éliminer à coup sûr l'hypothèse peu probable d'abcès froid, on fait une ponction au trocart qui ramène du sang pur.

L'intervention est fixée au 13 *février*.

L'augmentation de la tumeur est rapide. Le jour de l'opération, soit 8 jours après l'entrée du malade, elle a acquis le volume du poing.

Opération. — Le 13 *février*, sous chloroforme, une incision losangique à grand diamètre transversal circonscrit la tumeur, et de l'angle interne partent deux branches, l'une mince en bas le long du bord axillaire de l'omoplate, l'autre en haut vers l'articulation acromio-claviculaire. Dissection en bas d'un lambeau cutané sous-épineux, en haut d'un lambeau à charnière supéro-interne. Section du deltoïde à ses insertions supérieures. Section de l'extrémité externe de la clavicule en dedans des ligaments conoïde et trapézoïde. Désinsertion de la capsule scapulo-humérale sur tout son pourtour à l'omoplate. Libération et luxation de la tête humérale, puis dégagement de l'apophyse coracoïde. L'omoplate, libre en dehors, est alors basculé sur son bord spinal, le sous-scapulaire décollé de l'omoplate, et les insertions musculaires sectionnées le long du bord spinal.

La pièce enlevée, on voit que la tumeur fait saillie à la face antérieure de l'os dans la fosse sous-scapulaire, mais qu'elle est partout recouverte de tissus sains.

Constitution d'une néarthrose : les débris du périoste claviculaire sont suturés à la capsule fibreuse attenant à l'humérus et conservée dans ce but. Tous les tissus fibreux qui peuvent être suturés ensemble

à ce niveau sont rassemblés et ramassés dans des sutures au catgut au-dessus, les muscles sont réunis le mieux possible, et le trapèze, notamment, suturé au deltoïde.

La seule difficulté opératoire a consisté dans la section de tendons et d'aponévroses d'insertion très résistants au voisinage des os. Les vaisseaux ont été pincés quand ils se sont présentés; il y a eu relativement peu de sang.

Suture de la peau par des surjets de catgut entrecoupés de crins de distance en distance. Pansement : le bras est légèrement écarté du corps, et porté en avant pour éviter la compression des vaisseaux axillaires.

Sérum, l'après-midi, 500 grammes.

Suites opératoires simples, réunion par première intention. Les catguts ont laissé des pertuis plus gros que les crins, et la cicatrisation de ces pertuis demande quelques jours.

L'*examen histologique*, pratiqué par M. Dubus, interne du service, montre un *sarcome à myéloplaxes*, diagnostic confirmé par M. le Dr Curtis.

Aussitôt la cicatrisation opérée, le membre est mobilisé et massé d'abord tous les deux jours, puis tous les jours.

Le 15 *avril* la mobilité passive est très étendue, sauf en arrière et dans le mouvement de rotation externe. L'extrémité externe de la clavicule suit en partie les mouvements de la tête humérale. Le bras peut être levé à hauteur de l'horizontale. L'avant-bras a toute sa mobilité et de la force. Le malade fait spontanément des mouvements actifs d'abduction et de projection du bras en avant, et les aide beaucoup d'un mouvement du tronc.

Récidive en juillet 1907. — Jules C... rentre encore dans mon service, avec une récidive toute récente et marchant à grande allure. En moins de quinze jours s'est développée une tumeur plus grosse que le poing. Elle présente deux bosselures principales : l'une, la plus volumineuse, un peu adhérente à la peau, est située au niveau de l'ancienne fosse sus-épineuse; l'autre, très adhérente à la peau, sillonnée de varicosités à son niveau, et fluctuante, siège au-dessus de la partie moyenne de la clavicule. La tumeur est adhérente à la clavicule et suit les mouvements du membre supérieur. On parvient à lui imprimer des mouvements sur le tronc, sans pouvoir affirmer absolument qu'elle n'adhère pas un peu aux côtes.

Rien d'anormal dans la région des cicatrices de la première opération.

Les mouvements du bras déterminent quelques craquements dans l'articulation cléïdo-humérale. Cette néarthrose a conservé sa mobilité.

La radiographie du thorax, faite le 24 juillet, montre des opacités dans les deux sommets et une zone sombre diffuse dans la région moyenne et externe du poumon droit, sans qu'il paraisse y avoir de noyaux sarcomateux (le sujet est tuberculeux).

Il n'y a pas de crachements sanglants, et les signes stéthoscopiques ne se sont pas modifiés depuis quelques mois.

Deuxième opération. — Elle est fixée au 25 juillet. Elle est pratiquée avec l'aide de MM. J. Colle, chef de clinique, Bernard et Gérard, internes.

Sous anesthésie chloroformique, le moignon de l'épaule se mobilise franchement sur les côtes.

Incision antérieure circonscrivant largement en dedans la tumeur et passant à la partie inférieure du cou. La clavicule est sectionnée environ à l'union de son quart interne et de ses trois quarts externes. Le fragment interne est désarticulé du sternum.

L'incision cutanée est complétée, circonscrivant largement la masse du néoplasme en dehors sans souci de la réparation post-opératoire. A ce moment, je me propose d'enlever la tumeur avec la clavicule et la tête humérale, et de laisser, si possible, le bras. Sans aucun doute, le bras ne peut plus être d'aucune utilité, et cette opération, analogue à celles qu'a recommandées depuis au Congrès de Chirurgie le professeur Girard (de Genève) n'aurait été qu'une concession faite au malade désireux de garder son bras, sauf impossibilité absolue.

Le néoplasme est énorme, englobe les nerfs, s'avance en dedans près des vaisseaux; *il est donc nécessaire d'enlever le bras.* Incision circulaire autour de la partie supérieure du bras avec fente externe rejoignant l'incision primitive et recherche de la sous-clavière.

La ligature de la sous-clavière présente de réelles difficultés. Les rapports ont été totalement modifiés par l'opération antérieure; d'autre part, l'ablation du fragment de la clavicule qui gêne pour découvrir les vaisseaux serait impossible sans mettre à nu la tumeur; il faut donc remonter très haut vers le tronc brachio-céphalique. En dénudant dans la base du cou, un jet de sang noir suivi du *sifflement caractéristique nous annonce la blessure d'une grosse veine.* L'index gauche a instantanément oblitéré l'orifice veineux. En cherchant à pincer, nouveau sifflement. J'inonde la plaie d'eau bouillie, suivant le conseil classique, mais on ne voit plus clair, et avant que j'aie pincé le vaisseau, deux ou trois sifflements nouveaux toujours très brefs me font craindre des accidents qui, néanmoins, ne se produisent pas. J'en suis réduit à quitter le mouvement d'expiration pour placer une pince.

Pendant ce temps, le chloroforme a été momentanément suspendu. Le pouls, la respiration n'ont guère subi de modifications.

Les pinces ont été placées sur une brèche assez étroite, au niveau de l'angle de bifurcation du tronc brachio-céphalique.

La veine axillaire est énorme, la veine non-clavière très petite. L'artère axillaire est également petite et mince.

Les vaisseaux sous-claviers sont liés très haut. Dès lors, la section des parties molles est faite au couteau à amputation sans difficultés. *Une ligature latérale est placée sur l'origine de la jugulaire et de la sous-clavière,* au catgut.

L'énorme brèche peut être aisément recouverte, il est même utile de réséquer un lambeau antérieur. La peau de la face postérieure du bras vient se rabattre sur la plaie et est suturée à la peau du cou. Il y a

encore en arrière un godet disgracieux, aplati dans un pansement compressif.

L'opération totale a duré une heure environ (sutures comprises).

Sérum et caféine, piqûres d'éther.

Le malade est pâle, le pouls très faible. Un quart d'heure plus tard, la religieuse qui le surveille remarque que *tout le côté gauche est paralysé*. Le sujet est couvert de sueur. Son bras gauche et sa jambe sont inertes, le côté gauche de la face immobile, le droit réagissant bien aux excitations. Les papilles sont dilatées. La jambe droite remue bien. Les réflexes sont conservés même à gauche.

Deux heures un quart plus tard, l'opéré est réveillé, le facies est meilleur. Les pupilles sont moyennement dilatées. Pas d'œdème ni de cyanose de la face. A un examen très sommaire, l'hémiplégie paraît avoir disparu. La face et le membre inférieur ont recouvré leur motilité.

Il existe, en même temps, des troubles intellectuels, le sujet voit, mais ne reconnaît pas nettement les objets qu'il a devant les yeux.

Le lendemain et le surlendemain, la cuisse et la jambe gauche peuvent être pliées spontanément. Les mouvements de l'épaule gauche sont possibles; le bras peut être déplacé en masse dans le sens antéro-postérieur, attiré par le grand pectoral ou par le grand dorsal. La sensibilité, émoussée les premiers jours, a reparu. Le malade n'accuse pas d'autres phénomènes sensitifs que quelques fourmillements.

Le 28 *juillet*, le triceps brachial et le deltoïde ont recouvré leur action. La paralysie de la main et des doigts (muscles de l'avant-bras) reste totale.

Le 5 *août*, les mouvements de flexion du coude sont possibles. L'avant-bras et les doigts restent paralysés, et les doigts demeurent fléchis dans la paume de la main pendant un mois et demi.

Dès le début de *septembre*, on cherche à aider le retour des mouvements par le massage et l'électricité.

Le 10 *septembre*, le pouce peut être fléchi et étendu spontanément, il ne peut être opposé aux autres doigts encore inertes. Huit jours plus tard, les fléchisseurs des doigts répondent à la volonté, la flexion se fait en bloc ; la flexion individuelle des doigts se rétablit peu à peu, et, le 5 *octobre*, date de la sortie du malade, il ne restait qu'un peu de faiblesse.

Du côté de la plaie, rien de bien remarquable.

Le pansement est refait le 27 *juillet*. Suintement assez abondant par le drain. Pouls normal, température à 37 degrés.

Dans la suite, un peu de sphacèle limité des bords du lambeau entraîne son décollement au niveau du cou et laisse à nu une perte de substance qui se répare régulièrement par seconde intention.

Le 12 *août*, le malade commence à se lever. En fin de *septembre*, il restait encore une surface à épidermiser de la dimension d'une pièce de 5 francs.

Le moignon était souple, bien mobile, au point que je pensai quelque temps à utiliser cette mobilité pour l'application d'un appareil prothétique.

Le malade sort guéri le 5 *octobre*, en bon état de santé, et sans apparence de récidive.

Le 29 *octobre*, soit plus de trois mois après la dernière intervention, le malade écrivait : « Du côté de l'opération, tout est bien guéri. » Il se plaint seulement de douleurs dans la main droite, absente.

La main gauche fonctionne de mieux en mieux, bien que la force ne soit pas complètement revenue dans les doigts. « La toux, dit-il, ne se passe pas ; il y a souvent du sang dans mes crachats, et je suis fort oppressé. »

Des nouvelles excellentes arrivaient quelques jours plus tard, puis, deux ou trois jours après, décès le 10 *novembre*, Jules C... mourait chez lui, très rapidement, probablement des suites d'une récidive pulmonaire.

Examen de la pièce opératoire. — La tumeur enlevée était entièrement et partout recouverte de tissus sains abondants. Dans le creux de l'aisselle et très bas un ganglion profond a été enlevé, qui paraissait plutôt tuberculeux que sarcomateux.

La tumeur s'insérait largement sur la partie postéro-supérieure de la clavicule, du côté externe, s'étendant jusqu'à la néarthrose. La clavicule est, non seulement dénudée de son périoste au niveau de l'insertion de la tumeur, mais même rongée et taraudée par le néoplasme.

L'examen de la néarthrose cléido-humérale a été fait en détail. L'articulation nouvelle est recouverte par un large muscle formé par le deltoïde réuni au trapèze. Cette articulation présente elle-même une capsule fibreuse extrêmement épaisse, recouvrant complètement les extrémités de l'humérus et de la clavicule sauf en un point où le néoplasme paraît l'avoir détruit.

Les extrémités osseuses se sont modifiées, ainsi que la radiographie avait déjà permis de s'en rendre compte lors du deuxième séjour du malade à l'hôpital.

La clavicule s'articule avec la partie supérieure et un peu interne de la tête humérale qui s'est fortement encavée à son niveau. Parallèlement, la clavicule s'est légèrement amincie et adaptée à la nouvelle cavité humérale.

Une coupe oblique perpendiculaire à la néarthrose permet d'en étudier la constitution. C'est une pseudarthrose fibreuse, permettant des mouvements assez étendus de circumduction. Entre ses surfaces osseuses, une couche de tissu fibro-élastique épaisse d'un bon centimètre sépare l'humérus de la clavicule. Les mouvements sont dus à l'élasticité très grande de ce tissu dont la consistance varie beaucoup suivant les régions. Dur et presque cartilagineux au voisinage des os, il devient plus mou et plus élastique en son milieu où il acquiert une souplesse remarquable. Il semble, en examinant de près, qu'une cavité virtuelle est prête à se forme au milieu du tissu fibro-élastique, et qu'une articulation complète est en voie de formation.

Le tissu interosseux est en continuité à la périphérie avec la capsule. La solidité des moyens d'union de la clavicule à l'humérus est considérable.

Dans cette observation, j'envisagerai les trois points suivants : 1° *l'étendue de la première opération*; — 2° *l'emploi de la suture métallique pour favoriser la formation d'une néarthrose.* — 3° *l'entrée de l'air dans les veines.*

I. — M. René Le Fort fit dans une première opération l'ablation de l'omoplate et de l'extrémité externe de la clavicule. Il pense que ce malade aurait difficilement accepté d'emblée la désarticulation interscapulo-thoracique. D'ailleurs, dans ces cas de tumeur de l'omoplate Paul Berger (1), à la fin de sa carrière, se montrait peu partisan de la désarticulation interscapulo-thoracique d'emblée.

Dans une observation personnelle que je résumerai dans un instant et qui concerne un cas de tumeur de la tête humérale, je n'ai pas pu décider la jeune malade à accepter d'emblée la désarticulation interscapulo-thoracique.

Chez la malade de M. R. Le Fort la récidive est apparue dans les muscles qui s'insérent à l'omoplate et dans le tissu cellulaire du creux sus-claviculaire.

La tumeur était un sarcome à myéloplaxes, variété de sarcome qui passe cependant pour la moins maligne. Or, la récidive a été rapide, si bien que l'on peut se demander si l'amputation interscapulo-thoracique aurait retardé de beaucoup cette récidive.

Dans tous les cas, cette observation est peu en faveur de la théorie du traitement conservateur de l'ostéosarcome, même à myéloplaxes, théorie soutenue par nombre d'auteurs (2) actuellement et que je trouve bien exagérée. Il est vrai que nous ne savons rien sur la pathogénie des sarcomes.

II. — Le deuxième fait intéressant, c'est celui qui a trait à la « *néarthrose humérale avec soutien métallique* ». On sait que cette néarthrose a été pratiquée soit après la scapulectomie, soit après la résection de l'extrémité supérieure de l'humérus.

Tantôt après la scapulectomie, on suture l'humérus à la clavicule (*suture huméro-claviculaire*); tantôt après résection de la tête humérale, on suture la diaphyse humérale à la cavité glénoïde (*suture huméro-scapulaire*) ou à la clavicule (*suture huméro-claviculaire*). Girard (3), dans un cas de résection de la tête humérale pour sarcome, transplanta un fragment de tibia qu'il enchevilla en bas dans le canal médullaire de la diaphyse humérale et qu'il fixa en haut par un fil métallique à la cavité glénoïde.

Ollier (4), dans un cas d'ostéite de l'omoplate, a recommandé le

(1) Paul Berger. *Soc. de Chirurgie*, 1904, et *Journal des Praticiens*, 29 juin 1907.

(2) Voir Chirpaz. Du traitement conservateur des ostéosarcomes. *Thèse Lyon*, 1908.

(3) Girard. *Congrès de Chirurgie*, 1907.

(4) Ollier. *Revue de Chirurgie*, 1899.

premier de fixer cette néarthrose par un fil d'argent. Napalkow (1) (*Chirurgia*, 1899) fit aussi cette suture métallique dans un cas de sarcome scapulaire et il insiste sur les nouvelles insertions qu'il faut donner aux muscles. Vallas (2), en 1901, fit la suture métallique huméro-claviculaire dans un cas de tuberculose de la tête humérale ayant nécessité la résection de cet os.

MM. Quénu et Renon (3) ont fait également cette suture métallique huméro-claviculaire, de même que Lennander (4), Pascale (5). Mais M. René Le Fort, comme Jaboulay et Lucien Picqué (6), a préféré ne pas faire cette suture pour, dit-il, « obtenir plus de mobilité de la néarthrose ». Je crois cependant que ce fil de soutien ne gêne pas la mobilité de la néarthrose.

Mais que devient plus tard ce fil métallique? Comme cela était facile à prévoir, ce fil ne doit pas résister longtemps. Ollier, Lennander faisant radiographier leurs malades ultérieurement, ont trouvé que le fil était cassé en plusieurs places, comme cela se voit d'ailleurs souvent pour les sutures de la rotule, de l'olécrane, du coude (d'Urso), etc.

Les résultats orthopédiques de ces néarthroses avec soutien métallique sont des plus variables, et bien difficiles à apprécier, car les survies des opérés sont souvent bien courtes.

Je crois, néanmoins, la suture métallique indiquée tout au moins au début. Elle sert à la contention. Mais à mon avis, pour perfectionner celle-ci, il faut faire porter au malade un appareil prothétique orthopédique qui diminue beaucoup la tension que le poids du bras impose aux nouveaux et faibles ligaments fibreux périarticulaires.

J'ai eu l'occasion, récemment, de faire une suture métallique huméro-claviculaire chez une jeune femme de vingt-deux ans qui présentait un ostéosarcome périostal globo-cellulaire de l'extrémité supérieure de l'humérus. Je fis l'ablation du quart supérieur de l'os et des muscles adjacents, puis par un fil métallique je fixai la diaphyse humérale à la clavicule. Les suites de l'opération furent régulières, mais une fistule persista. Je fis l'ablation des fils d'argent. La fistule se referma, mais aussitôt après cette ablation des douleurs survinrent dans les nerfs du membre; je suppose

(1) Napalkow. Cité par Pascale : *Riforma medica*, 1903.
(2) Vallas. *Société de Chirurgie de Lyon*, 1901 et 1902.
(3) Quénu et Renon. *Revue de Chirurgie*, 1909.
(4) Lennander. Néarthrose cléido-humérale après résection de l'omoplate pour ostéomyélite, *Arch. f. Klein. Chirurgie*, 1903, p. 460.
(5) Pascale. Néarthrose scapulo-humérale après ablation de la tête humérale pour ostéosarcome. *Riforma medica*, 1903.
(6) Lucien Picqué. *Société de Chirurgie*, 1904.

que du fait de l'ablation du fil les nerfs, primitivement rétractés, furent distendus. Toutefois, je dois dire que malgré l'élévation du bras les douleurs persistèrent tout en diminuant cependant. La récidive apparut bientôt dans le creux de l'aisselle neuf mois après l'opération.

Les mouvements de l'épaule chez cette malade étaient assez limités : légère abduction avec rotation.

III. — Un autre point intéressant dans cette observation, c'est celui qui a trait à l'*introduction de l'air dans les veines*. On sait que cet accident est souvent mortel. Ici il y eut, une demi-heure après, une hémiplégie transitoire parce que l'absorption n'a eu lieu qu'en petite quantité à la fois.

Les expériences et observations de Faure, Depage, Poncet et Leriche, Pierre Delbet et Mocquot, Oppel (1), Lippens (2) ont insisté sur la nécessité de cette pénétration limitée de l'air dans les veines, pour voir apparaître les accidents. Mais ceux-ci, dans l'observation de M. René Le Fort ne sont survenus qu'une demi-heure après l'entrée de l'air dans les veines. Or, on sait, en effet, que toutes les expériences sur les animaux montrent que l'air ne pénètre pas jusqu'au cerveau. Mais en est-il de même chez l'homme? M. René Le Fort se demande dès lors si l'hémiplégie tardive observée ne pourrait pas être attribuée à la ligature latérale mise sur la jugulaire interne, comme le démontrent quelques observations. Personnellement, j'ai observé une hémiplégie après la ligature de la veine jugulaire interne, nécessitée par une plaie profonde du cou. Mais, dans ce cas, la plaie avait suppuré et l'hémiplégie est survenue au bout de quelques jours.

J'ai eu l'occasion plusieurs fois de lier préventivement la veine jugulaire interne au cours d'extirpation de ganglions tuberculeux du cou, et cela sans accidents.

Rohsbach et Linsser, qui ont rapporté des cas d'hémiplégie à la suite de la ligature de la veine jugulaire, ont pensé qu'il fallait incriminer l'insuffisance de la jugulaire du côté opposé (3). Mais la question doit être assez complexe, car des observations de ligature bilatérale des veines jugulaires ont été signalées et rapportées ici par MM. Duval et Morestin (4) et d'autres membres de la Société. Il n'y a que dans le cas de M. Moty qu'une parésie tardive et temporaire des membres inférieurs a été observée. Quoi qu'il en soit, il ne me paraît pas possible de dire si l'hémiplégie chez le malade de M. Le Fort est due à l'entrée de l'air dans les veines ou à des

(1) Oppel. *Deutsch. Zeit f. Chirurgie*, Rd. XCII.
(2) Lippens. *Wiener Klin Woch.*, 1900 n° 10.
(3) Voir Rapport de Lejars. *Congrès de Chirurgie*, 1906.
(4) Rapport de Morestin, 17 février 1909.

troubles vasculaires consécutifs à des ligatures latérales de la jugulaire interne.

Deux cas de prolapsus du cancer du rectum, par le Dr R. Le Fort, agrégé à la Faculté de médecine de Lille.

Rapport de M. MAUCLAIRE.

Voici tout d'abord les deux observations de M. René Le Fort :

Obs. I. — *Cancer récidivé du rectum, prolapsus de la muqueuse et de la tumeur. Amputation périnéale du rectum. Guérison.*

Le 14 *février* 1907, entrait pour la quatrième fois dans le service de clinique chirurgicale de l'hôpital Saint-Sauveur, R... (Achille), quarante-cinq ans, marchand de légumes, atteint de tumeur rectale.

L'affection a débuté il y a une quinzaine d'années. Auparavant, le sujet avait toujours été bien portant.

De ses douze enfants, quatre sont morts en bas âge, huit sont vivants. Rien à relever dans ses antécédents héréditaires, collatéraux ou personnels, pas de syphilis.

En 1892, il est opéré à l'hôpital par M. le professeur Folet de « polypes du rectum(?) ».

Le malade avait, à cette époque, des hémorragies rectales et des selles glaireuses, de fausses envies d'aller à la selle, des épreintes, des alternatives de diarrhée et de constipation, sans amaigrissement notable.

Le 28 *mars* 1899, il rentre dans le service. Depuis deux ou trois mois, il recommence à perdre du sang par l'anus; il a de fréquentes fausses envies d'aller à la selle; la défécation elle-même n'est pas gênée. Le toucher rectal fait reconnaître, à 3 centimètres environ du sphincter et sur la face postérieure du rectum, une tumeur de la grosseur d'une noix, à base d'implantation assez large.

Le 6 *avril*, sous anesthésie, M. Lambret saisit le polype avec une pince et résèque la tumeur. Des sutures au catgut ferment la brèche.

Le 30 *avril*, R... quitte l'hôpital, guéri.

En *octobre* 1902, il se présente une troisième fois à l'hôpital pour des accidents analogues. Le toucher rectal fait reconnaître la présence d'une tumeur envahissant la paroi postérieure du rectum. Le doigt atteint difficilement la limite supérieure du néoplasme qui descend jusqu'à 2 ou 3 centimètres de l'anus. Sa forme est celle d'une plaque oblongue que la palpation ne montre pas très dure. Toute la surface est absolument framboisée.

Malgré l'avis d'un chirurgien des plus autorisés qui me prédit une prompte récidive, je pratique, le 17 *octobre* 1902, l'ablation de la tumeur à l'aide d'une incision cutanée postérieure.

La plaque néoplasique était longue de 7 à 8 centimètres et large de 3 ou 4.

Malgré l'importance de la brèche résultant d'une ablation très large,

il fut possible d'abaisser suffisamment la partie supérieure du rectum pour reconstituer et fermer complètement l'intestin.

Les suites opératoires furent très simples et le malade sortait guéri peu après, gardant de l'incontinence.

L'*examen histologique* fut pratiqué par M. le Dr Curtis, il s'agissait d'un *épithélioma cylindrique*.

Pendant quatre ans le malade reste guéri, bien qu'incontinent. Il y a un an il recommença à saigner et à perdre, par l'anus toujours béant, un liquide fétide.

Les fausses envies reparurent; les matières étaient laminées, déformées. Jamais il n'y eut d'occlusion vraie.

Peu de temps avant de rentrer à l'hôpital, R... remarque qu'une « boule » sort par l'anus dans les efforts de défécation.

Le 14 *février* 1907, il revient à la consultation externe dans un état d'esprit des plus inquiétants.

Anémié et incontestablement déchu physiquement, il est obsédé par les récidives de son mal; l'œil sombre et inquiet, il guette les moindres gestes et offre, en un mot, l'aspect complet du persécuté.

Il déclare que des hémorragies répétées l'épuisent, que son incontinence le met à l'écart de toute société, que l'issue de plus en plus fréquente d'une tumeur hors de l'anus lui rend le travail impossible. Bref, il veut être opéré et l'on sent qu'un suicide pourrait suivre un refus.

La tumeur, qu'un simple effort abdominal amène à l'extérieur, offre à peu près le volume d'un gros œuf de poule; elle est arrondie, bourgeonnante, framboisée, saignante, en tout semblable à celle que j'avais enlevée cinq ans auparavant.

La palpation dénote une consistance assez molle, la surface est gluante et visqueuse.

Le prolapsus se fait par une sorte de mouvement de bascule autour du point d'insertion qui est tout entier sur la paroi rectale antérieure. Toute tentative d'expulsion anale s'accompagne d'un écoulement glaireux, ichoreux.

Dans l'attitude de relâchement, la masse est facilement réductible; le doigt qui la suit rencontre aisément, sur la face antérieure du rectum et un peu à gauche, la zone d'insertion formant un large pédicule.

A droite de cette base d'implantation, la paroi est le siège d'une ulcération assez étendue dont les bords sont épais, bourgeonnants et assez résistants; mais il n'y a pas de néoplasme annulaire ou en croissant.

La tumeur une fois réduite, l'anus reste béant, et par l'orifice on peut apercevoir la tumeur dans la lumière rectale.

On trouve dans l'aine quelques petits ganglions sans caractère spécial. Le malade ne tousse pas, n'a rien au foie ni dans les autres organes. L'état psychique seul ne laisse pas que d'être très inquiétant.

Le 1er *mars*, sur mon conseil et en ma présence, M. Verhoghe fait un anus contre nature iliaque, sur une portion élevée de l'S iliaque, par le procédé de Maydl-Reclus. L'anus est complété le 3 *mars* au thermo.

Dès lors, le bout inférieur est désinfecté régulièrement pendant trois

semaines et le malade remonté physiquement et surtout moralement.

Le 25 *mars* j'intervins de nouveau en suivant le tracé de l'incision ancienne, incision en fourche circonscrivant l'anus et remontant le long du coccyx. Cette incision permet d'exécuter avec beaucoup de facilité toutes les manœuvres suivantes : section des releveurs, isolement du rectum, section circulaire dépassant largement en haut et en bas la zone malade, abaissement du bout supérieur suturé à l'anus, reconstitution du périnée postérieur. L'isolement du rectum a été facilité par l'absence complète d'adhérences ou d'infiltration néoplasique hors des tuniques rectales. Suites opératoires très simples.

Le malade quitte l'hôpital le 11 *avril*, l'état local est très satisfaisant, l'état mental aussi. L'opéré demande à garder son anus iliaque qu'il préfère à son ex-anus incontinent.

M. le professeur Curtis a examiné les préparations histologiques fort belles de M. Dubus, interne du service. Il s'agit d'un *épithélioma cylindrique, du type adénomateux, avec dégénérescence colloïde de la paroi.*

A noter le siège de la dernière récidive. Alors que les tumeurs enlevées en 1899 et 1902 occupaient la paroi postérieure du rectum, c'est au pôle opposé, sur la paroi antérieure, que se trouvait le néoplasme en 1907.

Ces trois récidives en quinze ans d'un néoplasme rectal sont aussi un point digne d'intérêt. Nous sommes malheureusement sans renseignements sur la nature histologique des deux premières tumeurs enlevées.

Obs. II. — *Cancer annulaire du rectum, prolapsus total recto-colique à trois cylindres. Résection. Guérison.*

L... (Henri), soixante-deux ans, valet de ferme, entre d'urgence à l'hôpital Saint-Sauveur le 5 *juillet* 1907. Cet homme vient de la maison d'arrêt ; il est dans un état de cachexie extrême. Un énorme prolapsus rectal sort de l'anus.

L..., à part une affection indéterminée à l'âge de neuf ans, n'a jamais été malade. Sans antécédents héréditaires intéressants, il a perdu une sœur de tuberculose pulmonaire.

Il travaillait dans les fermes, demi-vagabond et alcoolique.

En *décembre* 1906, après quelques jours d'ivresse, il s'aperçut, en allant à la selle dans un champ, qu'il avait des matières noires comme du cirage.

Rien jusque-là n'avait attiré son attention. Jamais il n'avait souffert, il mangeait et digérait bien, ses selles étaient régulières. Jamais il n'avait eu de ténesmes ni de fausses envies, et ne croyait pas avoir maigri.

Mis en éveil, il s'aperçut les jours suivants qu'il continuait à perdre du sang; d'autre part, les envies se montrèrent plus fréquentes et impérieuses. Il comptait jusqu'à sept ou huit selles dans une matinée, et, s'il tardait un peu à satisfaire ses besoins, il laissait échapper du sang

malgré lui par l'anus. Les efforts n'aboutissaient d'ailleurs souvent qu'à l'expulsion d'un peu de sang. C'est alors qu'il vit un médecin.

Ce dernier lui prescrivit un régime qu'il ne suivit point, le taux du régime dépassant de beaucoup son salaire journalier.

Dépourvu de tous soins, il commença à maigrir. Les fausses envies devinrent plus fréquentes; au sang se mêlèrent des matières glaireuses de plus en plus abondantes; jamais il n'eut de douleurs.

Incapable de se faire soigner dans la commune où il se trouvait, cet homme se fit voleur pour être envoyé à Lille. Il réussit et entra à la maison d'arrêt.

C'est là que le 4 *juillet* 1907, alors qu'il se présentait à la garde-robe, il perdit du sang en abondance et sentit, au cours de ses efforts, une masse sortir brusquement de l'anus, en déterminant une vive douleur.

Le lendemain matin, il fut dirigé sur l'hôpital.

Lors de son entrée, cet homme était dans un état de cachexie extrême; couché sur le côté droit, en « chien de fusil ». Il souffrait énormément. *Une grosse tumeur sortie de l'anus*, et dépassant le volume des deux poings, baignait dans un magma de matières fécales, de sang et de glaires sans cesse renouvelés.

La vue et la palpation permettaient de reconnaître dans cette tumeur rouge, violacée, étranglée, le rectum en prolapsus. A l'extrémité de la masse, une tumeur dure et volumineuse, néoplasme ulcéré, entourait l'orifice du canal intestinal.

Je cherchai d'abord à remonter l'état général, ne prescrivant localement que de la glace et des soins de propreté.

Le 8 *juillet*, j'amenai l'S iliaque à la paroi et l'ouvrit le 10, suivant le procédé Maydl-Reclus.

Une désinfection suffisante étant obtenue le 15 *juillet*, je pratiquai l'amputation de toute la masse prolabée. C'était une invagination à trois cylindres, avec sillon accessible sous chloroforme entre le cylindre externe et le cylindre moyen.

Une légère traction sur le prolapsus exagéra l'invagination et fit passer sur le cylindre moyen le collet et la partie supérieure du cylindre externe. L'incision faite en avant, en dessous de l'anus, mena, comme c'était prévu, en plein péritoine, et une frange épiploïque apparut. Celle-ci réduite, le cylindre interne fut sectionné en avant et les lèvres correspondantes des deux cylindres suturées. L'incision et la suture furent poursuivies de proche en proche le long de la circonférence des cylindres. En arrière, un très gros épaississement constitué par le méso-rectum et le méso-iliaque, et contenant de gros vaisseaux, reliait les deux cylindres moyen et externe. Il fut sectionné et l'hémostase assurée, et les lèvres postérieures des deux cylindres suturées comme les antérieures.

La suture circulaire terminée, la ligne de réunion remonta presque d'elle-même au-dessus de l'anus; une mèche de gaz fut placée dans la lumière intestinale.

Suites opératoires des plus simples, et résultat très satisfaisant, l'opéré conservant un anus à sphincter utile.

L'écoulement des matières se faisant presque occlusivement par l'anus iliaque, je fis, quelques semaines plus tard, une application de l'entérotome de Dupuytren sur l'éperon saillant.

La pince tomba quelques jours plus tard, et, progressivement, les selles repassèrent par l'anus normal.

Malheureusement, le malade, dans une chambre d'isolement, manqua un peu de surveillance, et, peu à peu, l'anus iliaque recommença à fonctionner et un prolapsus intestinal se produisit à son niveau; toutes les matières passaient par le ventre à nouveau. L'invagination intestinale avait acquis le volume d'une petite tumeur.

Le 16 *octobre*, nouvelle intervention. L'intestin était réduit, l'anus iliaque obturé par un tampon de gaze, et, après toilette abdominale complète, le ventre est ouvert sur la ligne médiane.

L'anesthésie chloroformique, malgré l'appareil de Ricard, ne peut être obtenue qu'avec peine; on doit mettre le malade en réversion pour voir clair. Le bout inférieur de l'S iliaque peut être amené dans la plaie sans trop de difficultés; il n'en est pas de même du bout supérieur, aussi je pratique l'*anastomose entre le côlon transverse et la partie inférieure de l'S iliaque*, laissant l'anus contre nature, désormais inutile, se rétrécir de lui-même et remettant sa fermeture à une date ultérieure.

Suites opératoires simples, malgré un petit hématome de la paroi. Le malade a quitté rapidement l'hôpital et je ne sais pas si l'anus iliaque s'est fermé spontanément.

A l'*examen de la pièce*, la tumeur se présente sous l'aspect d'un volumineux cylindre dont les dimensions, après séjour de deux mois dans le formol (la pièce n'a pas été mesurée fraîche); sont : circonférence, 19 centimètres; longueur, 13 à 14 centimètres, représentant donc 27 centimètres d'intestin (après séjour dans le formol).

Le poids est de 220 grammes.

Extérieurement, la surface constituée par la muqueuse rectale forme des plis transversaux étagés sur toute la hauteur.

Cette muqueuse, saine dans toute sa hauteur supérieure, présente dans la moitié inférieure un aspect légèrement velvétique sans induration.

L'extrémité supérieure est constituée par les tranches de section du cylindre externe (amené par traction dans le prolongement du cylindre moyen) et du cylindre interne dont les parois se continuaient sur le bout supérieur de l'intestin.

L'extrémité inférieure, ou tête de l'invagination, est arrondie ; elle porte la tumeur. Celle-ci, peu exubérante, est légèrement mamelonnée.

A son niveau, la muqueuse a perdu tous ses caractères. Rugueuse au toucher, elle est dure à la palpation et s'étend en un large croissant qui occupe presque toute la circonférence à l'extrémité du cylindre.

En hauteur, elle mesure 3 centimètres environ, plus haute à droite qu'à gauche. L'orifice central n'est guère perméable, le néoplasme s'étend jusqu'à lui.

La section longitudinale permet de voir parfaitement la constitution

de l'invagination et les points de réflexion des parois intestinales à la partie inférieure de la tumeur.

Elle montre également la coupe du néoplasme qui coiffe véritablement le sommet de la portion prolabée, et s'infiltre dans la profondeur des parois, surtout du côté droit.

De ce côté, la paroi musculaire, au niveau de la tête de l'invagination, est infiltrée et ses limites ne sont plus reconnaissables à l'œil nu; le néoplasme a envahi toutes les tuniques jusqu'à la séreuse et les cylindres moyen et interne sont, à ce niveau, reliés par des adhérences paraissant plus inflammatoires que néoplasiques.

Du côté gauche, la tunique musculaire n'est pas infiltrée et garde son autonomie.

Des coupes histologiques faites par M. Dubus, externe du service, ont été soumises à M. le professeur Curtis; il s'agit d'un *épithélioma cylindrique* bien net.

M. Le Fort fait remarquer que le mécanisme du prolapsus fut différent dans les deux cas. Dans le premier, l'insuffisance sphinctérienne, résultant des trois interventions précédentes, est la cause principale de la procidence.

La masse néoplasique a été amenée facilement au dehors par les efforts de défécation. Dans le second cas, le cancer a déterminé une invagination intestinale, et la masse a franchi l'anus d'un coup, alors que l'invagination était constituée. Il y a eu *prolapsus de force*; le relâchement sphinctérien, s'il existait, n'a pu qu'aider à la constitution du prolapsus. C'est parce que le cancer était annulaire et le rétrécissement rectal très accusé, parce que la virole cancéreuse ne dépassait pas les tuniques de l'intestin, parce qu'elle n'en avait pas augmenté le volume de façon exagérée, parce qu'elle portait sur une portion mobile de l'intestin, que l'invagination a pu avoir lieu.

Dans la première variété le siège du néoplasme était forcément très bas situé; il était nécessairement très élevé dans la seconde. Là, la résection a porté sur 30 centimètres environ de gros intestin; le siège primitif du cancer était donc à 18 centimètres environ de l'anus, puisque 3 ou 4 centimètres de l'extrémité inférieure du rectum sont restés en place. Il s'agit, en fait, d'un cancer recto-colique.

Ce prolapsus des tumeurs épithéliales du rectum a été signalé par A. Nélaton, Vidal de Canis, plus récemment par quelques chirurgiens (1). Il y a souvent un *premier degré dans les prolapsus de cancer rectal*, c'est celui dans lequel la tumeur s'invagine dans le rectum lui-même. En voici trois observations publiées à Lyon.

(1) Quénu. *Revue de Chirurgie*, 1897.

1° Delore et Chalier (*Lyon médical*, 24 nov. 1907) ont rapporté l'observation d'un cas de cancer du côlon pelvien invaginé dans le rectum. Les phénomènes d'occlusion nécessitèrent un anus cæcal après réduction par le rectum de l'invagination. Celle-ci se reproduit sept jours après. M. Delore, pratique la laparotomie latérale gauche, il fait la désinvagination, puis la résection de la tumeur avec anastomose termino-terminale. Un mois après on ferme l'anus cæcal.

2° Villard (*ibidem*) rapporte avoir enlevé par voie transanale un cancer rectal avec invagination. Cette tumeur invaginée avait été prise pour un polype; le malade a guéri sans incontinence des matières fécales.

3° Durand (*ibidem*) rapporte avoir vu enlevé par M. Vallas un cancer rectal dans les mêmes conditions. Ici on fit, par la méthode de Lisfranc, l'excision de 40 centimètres d'intestin.

Le prolapsus qui accompagne le cancer rectal est donc tantôt un simple prolapsus de la tumeur et de la muqueuse sous-jacente pouvant être favorisée par un relâchement du sphincter anal, tantôt c'est un prolapsus de toutes les parois du rectum, c'est une invagination rectale ou côlo-rectale, plus ou moins compliquée.

Ce prolapsus rectal facilite évidemment l'ablation du rectum et permet de dépasser de beaucoup les limites supérieures de la tumeur. Ainsi, dans son deuxième cas, M. Le Fort a pu enlever le rectum à 10 centimètres au-dessus de l'insertion de la tumeur.

Je vous propose de remercier M. René Le Fort, de nous avoir adressé de très intéressantes observations qui me paraissent dignes d'être publiées dans nos Bulletins, et de songer à cet excellent chirurgien au moment des élections pour les membres nationaux de la Société de Chirurgie.

Communications.

A propos d'une nouvelle mycose observée chez l'homme (L'Hemispora stellata),

par M. AUVRAY.

C'est au mois de mai 1908 que je vis pour la première fois à consultation de chirurgie de l'hospice d'Ivry le malade qui fait l'objet de cette communication. Il portait dans la région sous-angulo-maxillaire gauche une tuméfaction allongée parallèlement au bord inférieur du maxillaire, œdémateuse, non fluctuante, de coloration rougeâtre, douloureuse au toucher, dont le développement s'était fait peu à peu depuis le mois de février 1908; son évolution était donc absolument chronique. A ce moment je crus pouvoir attribuer aux accidents inflammatoires une origine pro-

fonde, et, comme le maxillaire inférieur portait du côté malade des dents cariées, je pensai qu'il y avait peut-être une relation entre les deux affections et je conseillai tout d'abord l'extirpation des dents malades. Leur extraction ne fut suivie d'aucun effet. Bientôt le malade revenait me voir, la tuméfaction avait augmenté, il s'était formé un abcès qu'il fallut évacuer, et j'avoue qu'à partir de ce moment je crus à la nature tuberculeuse des lésions, d'autant plus que, malgré les pansements, la plaie restait fistuleuse et n'avait aucune tendance à la cicatrisation. J'avais, à plusieurs reprises, exploré au stylet le trajet fistuleux sans constater d'ostéite du maxillaire. En présence des accidents persistants, je fis entrer le malade dans mon service pour l'opérer. Le 22 juin, je lui fis sous chloroforme une éradication totale du foyer inflammatoire comme s'il s'était agi de lésions tuberculeuses; mais, contrairement à ce que je pensais trouver, je constatai que les lésions avaient exclusivement pour siège la peau, qu'elles n'avaient pas dépassé les couches profondes du derme et que les tissus sous-cutanés formaient comme une couche fibreuse sous-jacente aux lésions. Malgré une exploration très approfondie, je ne pus trouver aucun trajet fistuleux conduisant soit sur le maxillaire, soit sur des ganglions profonds.

Il s'agissait donc bien, en somme, d'une lésion superficielle, exclusivement cutanée, qui s'était étendue en surface, et absolument indépendante des parties profondes. Le 4 juillet, l'opéré quittait le service, porteur d'un trajet fistuleux qui demanda une quinzaine de jours pour se fermer.

De temps en temps, on revit le malade qui était resté complètement guéri; lorsque, vers le début du mois de décembre, il vint à nouveau me consulter pour deux petites nodosités qu'il avait vues se développer vers le mois de septembre et qui avaient évolué lentement, sans provoquer de douleurs. Ces nodosités, de nature inflammatoire, siégeaient cette fois sur la face et à peu près sur le trajet d'une ligne allant de l'angle de la mâchoire à l'aile du nez. Il semblait donc y avoir eu un ensemencement de la face, parti de la lésion primitivement située à l'angle de la mâchoire, qui était restée absolument cicatrisée. De ces deux nodosités, l'une était ouverte et avait évacué son contenu; l'autre était absolument fluctuante et sur le point de se rompre. Naturellement, la nature des lésions fut de nouveau discutée; la tuberculose parut plus probable que jamais. Cependant on émit l'hypothèse qu'on pourrait se trouver en présence de lésions syphilitiques ou actinomycosiques. Après avoir pris toutes les précautions d'asepsie nécessaires, la petite nodosité remplie de pus fut vidée de son contenu; elle renfermait 2 centimètres cubes et demi d'un liquide jaune

verdâtre très épais. La ponction fut immédiatement suivie de l'injection d'une petite quantité d'iode à l'intérieur de la cavité évacuée. Le liquide fut remis à M. Bidot, interne en pharmacie du service, qui poursuivait à ce moment des recherches sur l'actinomycose.

A l'examen microscopique, M. Bidot ne trouva ni bacilles de Koch, ni autres bactéries ; la recherche de l'actinomycès fut également négative, mais il remarqua la présence d'un mycélium très fin qui fit penser à une autre mycose. Le pus fut alors ensemencé sur le milieu de Sabouraud. Les tubes mis à l'étuve à 37 degrés restèrent stériles, tandis que les tubes laissés à la température du laboratoire donnèrent, au bout d'une quinzaine de jours, de petites colonies brunes.

Ne sachant comment identifier ce champignon, M. Bidot s'adressa d'abord à l'Ecole de pharmacie, pensant que peut-être les mycologues de l'Ecole pourraient lui fournir d'utiles renseignements; il n'en fût rien. Pensant à la sporotrichose, Bidot s'adressa à M. Gougerot, dont les travaux font autorité sur cette question ; Gougerot élimina immédiatement l'idée de la sporotrichose, mais il fut frappé de la ressemblance que présentaient nos cultures avec celles d'une mycose nouvelle, qu'un interne très distingué de nos hôpitaux, M. Caraven, étudiait à ce moment pour son mémoire de médaille d'or. M. Caraven fut consulté à son tour et n'hésita pas à déclarer que nos cultures étaient absolument identiques aux siennes et qu'elles provenaient d'un champignon décrit dans la nature sous le nom d'*Hemispora stellata*, et qu'il venait de rencontrer dans le pus provenant d'une ostéite du tibia. Je reviendrai dans quelques instants sur les caractères de ce champignon.

Pour en finir avec l'observation du malade, j'ajouterai que dès qu'il eut été bien établi que nous étions en présence d'une mycose, je conseillai le traitement ioduré à une dose progressivement croissante de 3 à 6 grammes par jour, en même temps qu'on faisait des attouchements des tissus enflammés à la teinture d'iode.

Mais comme le traitement n'amenait pas la disparition suffisamment rapide des petites nodosités situées sur la joue et que, d'autre part leur aspect assez disgracieux gênait le malade, je consentis à en faire l'extirpation, réclamée par le malade, à la cocaïne; je dirai plus tard quel a été le résultat de l'examen microscopique de ces petites nodosités que M. Caraven a bien voulu faire pour moi. Il est, comme vous le verrez, fort intéressant.

Pour être complet, j'ajouterai que le malade dont je viens de rapporter l'histoire est âgé de trente-cinq ans, qu'il jouit d'une

bonne santé et ne présente, par ailleurs, aucune lésion tuberculeuse; il n'a pas eu la syphilis et on ne relève dans ses antécédents qu'une bronchite, une fièvre typhoïde légère à l'âge de sept ans et la variole à dix-sept ans.

Je vous demande maintenant la permission de vous exposer en quelques mots les caractères de ce champignon, que le hasard m'a permis de rencontrer dans une suppuration de la région cervico-faciale. J'ai déjà dit qu'il avait été identifié par M. Caraven, et qu'il était analogue à celui que cet auteur avait trouvé dans le pus provenant d'une ostéite du tibia. Or, ce champignon a été décrit pour la première fois à la Société mycologique de France en 1906, par Vuillemin (de Nancy), sous le nom d'*Hemispora stellata*. Il appartient au groupe *oospora* (Wallroth, 1833) et constitue pour Vuillemin le *genre nouveau*: *Hemispora*. Vuillemin l'a isolé dans la nature sur des débris végétaux et en particulier sur une poire blette de son jardin. « Quelle que soit son origine, dit cet auteur, ce parasite est toujours identique et les caractères culturaux et morphologiques sont d'une remarquable fixité. »

Vuillemin définit de la façon suivante le genre nouveau *Hemispora*.

Mycélium de mucédinée. Macronémie, abondant, hyalin, fin, cloisonné, ramifié. Tubes fertiles ramifiés. Chaque rameau conidiophore se termine par une vésicule (protoconidie) précédée d'un étranglement annulaire à paroi épaissie, brune, rigide. La vésicule se transforme, en tout ou en partie, en une série de segments sporiformes (deutéroconidies). Parfois, elle s'allonge en un nouveau conidiophore ou émet des ramifications susceptibles de se comporter de même.

Dans le genre nouveau *Hemispora*, Vuillemin a décrit l'*espèce nouvelle* : *Hemispora stellata* dont Caraven a complété d'après ses recherches la description. (Pour tout ce qui concerne la description botanique complète du parasite (mycélium et spores), je renvoie à l'article de Vuillemin et à un article que publiera très prochainement Caraven dans la *Revue de Chirurgie*.) Je me bornerai à signaler ici, toujours d'après Vuillemin et Caraven, quelques-uns des caractères du champignon, qui me paraissent plus particulièrement intéressants :

Disques blancs de 0,5 à 2,5 millimètres de diamètre, sessiles couverts de conidiophores dessinant à leur surface des étoiles ou des marguerites d'un brun fuligineux, en relief. Cet aspect en étoile apparaît très nettement sur l'une des préparations que je vous soumets. Deutéroconidies au nombre de 4 à 8; souvent en chaînettes de 20, 30 et plus (Caraven); sub-sphériques mesurant 2,6 — 3,5 μ, à membrane fuligineuse, granuleuse, sauf sur les

facettes d'insertion, parfois plus allongées avec forme de tonnelet. C'est en se servant des bleus et notamment du bleu de Unna que la structure intime du parasite a apparu avec le plus de netteté à Caraven.

Caraven qui a *cultivé* l'*Hemispora stellata* sur de très nombreux milieux, a constaté que sur tous les milieux, le parasite a le même aspect. « Toutes les cultures ont été faites à la température du laboratoire. Les cultures à l'étuve sont difficiles et maigres, et il faut habituer lentement le parasite pour le faire cultiver à 37 degrés. »

Les cultures que je vous présente, qu'elles aient été faites par Caraven avec le pus provenant de son ostéite tibiale ou avec le pus recueilli sur mon malade, sont identiques. Elles ont été faites sur milieux sucrés (soit gélose, soit pomme de terre, additionnées de glycose et de glycérine) et sont caractéristiques ; elles forment des couches, irrégulières, cérébriformes, d'étendue indéfinie *bruns noirâtre*, lisses et mamelonnées ou irrégulières, ne tardant pas à se poudrer de rouille.

L'*Hemispora stellata* est aérobie. Il ne liquéfie pas la gélatine simple ou glycosée peptonée.

J'ai déjà dit que ce champignon avait été découvert dans la nature sur des débris végétaux par Vuillemin. Il a été trouvé par Bonjean dans les eaux de Paris; par Binot dans les poussières du sommet du mont Blanc et les eaux de glaciers. Caraven, le premier, l'a isolé du pus provenant d'une ostéite du tibia chez l'homme; il a été trouvé pour la *seconde fois* chez l'homme dans le cas qui fait l'objet de cette communication. D'après Caraven, le parasite crée dans le sérum du malade des propriétés agglutinatives et fixatrices (agglutination et fixation de sa propre culture, coagglutination et cofixation vis-à-vis du *Sporotrichum Beurmanni* (Matruchot et Ramond); co-fixation vis-à-vis de l'*Oospora bovis* (Sauvageau et Rodais) ou *Actinomyces bovis* (Harz).

Caraven qui a expérimenté l'*Hemispora stellata* sur les animaux, a inoculé le parasite dans les vaisseaux, dans le péritoine, dans le tissu cellulaire, dans les os. Il a reproduit chez le lapin une ostéopériostite analogue à celle qu'il avait observée chez l'homme. Il a obtenu également des nodules sous-cutanés, des abcès, des péritonites granuleuses, des néoplasmes inflammatoires durables. Mais, toutes ces questions sont encore à l'étude et seront discutées plus longuement dans le mémoire de Caraven auquel j'ai déjà fait allusion, qui viendra compléter d'une façon très utile son important mémoire de médaille d'or.

Il y a un point qu'il serait intéressant d'éclaircir, c'est de savoir comment s'est faite l'*inoculation du parasite* chez mon malade. Je

me suis occupé de cette question sans pouvoir la résoudre. Le malade de Caraven, porteur d'une ostéite du tibia, vivait dans un appartement humide et il existait une extraordinaire abondance de champignons dans le papier qui recouvrait les murs; il était donc exposé à des contages mycosiques répétés. Chez mon malade je n'ai rien trouvé de semblable; il habite au deuxième étage d'une maison saine, sur un plateau, un appartement qui n'est pas humide. Il est employé de bureau et ne s'occupe pas de jardinage, il va seulement tous les dimanches à la campagne. Il aurait travaillé pendant un certain temps dans une fabrique où l'atmosphère était surchargée de poussières.

Il me reste enfin à donner le résultat de l'*examen histologique* des coupes pratiquées dans les tumeurs inflammatoires que j'avais enlevées à la cocaïne. Cet examen histologique a été pratiqué par M. Caraven, qui a bien voulu nous remettre la note suivante :

« Les tissus enlevés sont le siège d'une réaction lympho-conjonctive diffuse très accentuée. On y trouve : 1° de nombreuses cellules géantes disséminées un peu partout, très abondantes, créant par endroits un véritable tissu de cellules géantes;

2° Des follicules tuberculoïdes typiques, avec, au centre de nombreuses cellules géantes, une zone de cellules épithélioïdes et une zone périphérique de lymphocytes;

3° Des nodules constitués par un micro-abcès central à polynucléaires; une zone épithélioïde intermédiaire; enfin, une zone lympho-conjonctive externe. Cette formule histologique rappelle celle que Gougerot a donnée pour le sporotrichome nodulaire. »

L'examen histologique montre donc une analogie frappante entre les lésions produites dans les tissus par l'*Hemispora* et celles déterminées par le bacille de Koch. Mais on peut affirmer que les lésions observées chez notre malade relèvent bien d'une mycose, *car il a été impossible de trouver le bacille de Koch* sur une vingtaine de préparations faites à cette intention et, d'autre part, nous savons parfaitement aujourd'hui que la cellule géante n'est pas spécifique et qu'on la trouve dans des lésions autres que les lésions tuberculeuses.

En somme, ma communication a eu pour but, en versant une observation nouvelle au débat, de contribuer à l'étude d'un chapitre encore peu connu dans l'histoire des mycoses, celui de l'*Hemispora stellata*.

La découverte de ce champignon appartient tout entière à Vuillemin qui, le premier, l'a trouvé dans la nature; la première observation chez l'homme est due à Caraven qui a révélé l'exis-

tence de l'*Hemispora* dans le pus provenant d'une ostéite du tibia; la deuxième observation m'appartient et concerne un cas de suppuration cervico-faciale limitée à la peau et qui avait toutes les allures d'une tuberculose cutanée.

J'insiste sur l'analogie très grande qui existe au point de vue clinique entre les lésions provoquées par l'*Hemispora* et celles qui relèvent de la syphilis et surtout de la tuberculose. Le même fait a déjà été signalé pour la sporotrichose. Chez mon malade, l'examen du pus seul a permis de lever tous les doutes et de rattacher les lésions à leur véritable cause. Il serait à souhaiter que dans tous les cas de lésions cutanées, osseuses, articulaires ou autres, où un doute est permis sur la nature du mal, le pus fut systématiquement examiné. Le groupe des mycoses y gagnerait vraisemblablement aux dépens de celui de la tuberculose, car il ne me paraît pas douteux, sans vouloir trop généraliser, qu'un certain nombre de cas étiquetés « tuberculose » rentrent dans le groupe des mycoses.

M. Pierre Delbet. — La communication de mon ami Auvray n'a pas seulement un intérêt de curiosité. Le champignon dont il nous parle n'a été trouvé que deux fois chez l'homme, mais il en est d'autres qui sont pathogènes.

Il y a quelques mois, quand M. Poncet cherchait à faire rentrer dans le cadre de la tuberculose un grand nombre d'affections qui étaient considérées comme lui étant étrangères, je faisais remarquer que si le groupe des tuberculoses devait s'augmenter par certains côtés, par d'autres il se restreindrait certainement. Les mycoses sont l'une des affections qui contribueront à le réduire.

Les affections mycosiques ne sont certainement pas aussi rares qu'on le croie. Quand on les cherche, on en trouve et, dans certains cas, on peut en faire le diagnostic clinique.

Il suffit d'ailleurs de les soupçonner pour arriver rapidement à la certitude, car il est un moyen de diagnostic dont mon ami Auvray ne nous a pas parlé et qui est très précieux, c'est la coagglutination.

Mon ami Widal a montré que le sérum des malades atteints de mycose acquiert des propriétés agglutinantes pour les spores non seulement du champignon dont ils sont porteurs, mais d'autres champignons. Ainsi, le sérum des actinomycosiques agglutine les spores du sporotrichum. Cette coagglutination rend de grands services pratiques, car les spores de tous les champignons ne se se prêtent pas avec une égale facilité à la recherche de l'agglutination. Il en est dont les spores sont fort difficiles à séparer du mycélium.

Je disais que dans certains cas les caractères cliniques permettent de faire le diagnostic. En voici un exemple. J'ai dans mon service de Necker un malade atteint d'ulcérations multiples du bras et de l'avant-bras gauches, pour lesquelles j'ai fait le diagnostic de mycose.

J'envoyai du sang de ce malade au laboratoire de mon ami Widal, qui était alors en déménagement, et il me fut répondu que le sérum n'agglutinait pas. Malgré cela, je persistai dans mon diagnostic.

Quelque temps après, quand le bouleversement du déménagement eut fait place à un nouvel ordre, j'envoyai à nouveau du sang à mon ami Widal, et cette fois, en se servant de bonnes cultures de sporotrichum, on constata que le sérum de mon malade agglutine aux deux centièmes. Il s'agit donc bien d'une mycose. Laquelle, je n'en sais rien encore ; mais l'affection est sûrement mycosique.

La notion nouvelle des mycoses me paraît avoir une très grande importance.

Récemment encore, en présence d'une affection suppurative à évolution froide, chronique, on n'hésitait qu'entre la tuberculose et la syphilis. Dans bien des cas, pour trancher l'incertitude, on administrait le traitement dit pierre de touche et lorsque l'on voyait une affection guérir sous l'influence de l'iodure de potassium, en vertu du vieil adage, dont l'application dans ces cas est tout à fait illégitime, on ne manquait pas de déclarer que l'affection était syphilitique. Or, nous savons aujourd'hui que les lésions mycosiques guérissent plus sûrement, plus rapidement sous l'influence de l'iodure que les affections syphilitiques.

A côté de la syphilis, à côté de la tuberculose, il faut donc faire une place aux mycoses, place dont l'avenir nous permettra de préciser l'importance.

J'insiste sur la nécessité de rechercher dans bien des cas la coagglutination. Cette recherche n'a pas seulement pour but de satisfaire notre curiosité scientifique ; elle a un énorme intérêt pratique. Dans certains cas, elle libère les malades de l'angoisse de la syphilis; dans d'autres, elle nous montre que l'on peut guérir par l'iodure des lésions que l'on considérait à tort comme tuberculeuses.

M. Auvray. — La séro-agglutination n'a pas été faite chez mon malade. Je ferai mon possible pour le décider à se soumettre à l'examen nécessaire, dont le résultat serait évidemment fort intéressant à connaître.

M. Pierre Delbet. — Le sérum des malades contaminés par l'*Hemispora stellata* agglutine les spores de ce champignon. Caraven l'a constaté dans son cas.

D'autre part, il est démontré que les propriétés agglutinantes persistent dans le sérum longtemps après la guérison. M. Auvray peut donc conserver l'espoir de les constater chez son malade.

M. Demoulin. — MM. Auvray et Delbet viennent de bien mettre en lumière l'existence, insoupçonnée jusque dans ces dernières années (l'actinomycose exceptée), de certaines formes de mycoses dans l'espèce humaine, et de dire que leurs manifestations cliniques sont, le plus souvent, confondues avec des lésions syphilitiques ou tuberculeuses. Je partage leur avis. Pendant les deux années que je viens de passer à l'hôpital Saint-Louis, j'entendais tous les jours, l'écho de ce qui se disait dans les services des maladies de peau. J'étais donc bien averti. Or, dans trois cas de gommes sous-cutanées, ramollies, observés chez des sujets dont l'état général était excellent, et, qu'une exploration médicale rigoureuse avait permis de considérer comme indemnes de syphilis ou de tuberculose, j'ai fait l'ablation de ces gommes, prié M. Rubens-Duval d'en pratiquer l'examen. Il s'agissait de lésions dues au sporothrix, et je vous ai présenté, dans l'une de nos séances de l'année dernière, de belles cultures provenant de l'un de mes malades.

Tout en rendant hommage aux travaux du professeur Poncet, je pense, qu'au moment où il tend à faire rentrer dans la tuberculose nombre d'affections qui, pour beaucoup d'entre nous, sont d'une toute autre nature, il est bon d'insister sur ce fait que certaines lésions attribuées jusqu'alors à la tuberculose doivent être distraites du cadre de cette maladie.

M. Quénu. — J'estime qu'on peut, au profit des mycoses, démontrer non seulement la classe des affections tuberculeuses, mais encore celle des néoplasmes. J'ai donné des soins il y a quelque douze ans à une jeune femme enceinte, mariée depuis quelques années, et atteinte d'une tumeur de la joue faisant corps avec le maxillaire supérieur et survenue à la suite d'une extraction de dents. Cette jeune femme était allée voir M. Tillaux qui diagnostiqua ferme un sarcome du maxillaire et conseilla l'opération radicale, c'est-à-dire l'amputation du maxillaire supérieur. Elle vint alors me consulter, adressée par mon ancien interne et ami Branca. Je constatai tous les caractères d'une tumeur du maxillaire, mais avec peu de vascularisation de la muqueuse buccale, absence d'ébranlement des dents, etc. Frappé surtout

par l'histoire de la dent arrachée et la longue suppuration qui avait suivi, je pensai à de l'adénomycose et je conseillai de mettre à nu la production et de voir directement ce qu'on pourrait tenter.

Je fis une incision le long du sillon naso-génien et revenant sur le milieu de la lèvre supérieure comme pour une extirpation de mâchoire supérieure, mais avec la ligne sous-orbitaire en moins; le lambeau disséqué, je trouvai un tissu jaunâtre que je grattai et nettoyai, puis touchai avec une solution antiseptique. L'examen de fragments nous démontra qu'il ne s'agissait ni de tuberculose, ni d'adénomycose, ni de sarcome. Le lambeau fut réappliqué et suturé, et la guérison survint rapidement et s'est maintenue depuis. Il s'agissait probablement d'une mycose dont le champignon ne put être déterminé à cause de l'insuffisance de nos moyens et de notre ignorance à cette époque, et qui fut confondue par un clinicien comme le professeur Tillaux, avec un sarcome de la mâchoire.

M. Zimmern lit un mémoire sur *La fulguration*.

M. Pozzi, rapporteur.

Présentations de malades.

Un cas de maladie de Madelung.

MM. Mauclaire et Labadie-Lagrave. — Voici un cas caractéristique de la maladie de Madelung, c'est-à-dire de luxation de l'extrémité inférieure du cubitus à la fois sur le radius et sur les os de la première rangée du carpe. On voit nettement cette luxation sur cette malade, sur cette radiographie et sur la photographie. On voit aussi très nettement l'incurvation du radius qui a conservé ses rapports avec les os du carpe. L'observation complète sera publiée prochainement. Je dirai simplement que l'affection a débuté à l'âge de deux ans après un traumatisme, au dire de la malade.

M. Pierre Delbet. — Messieurs, j'ai demandé la parole pour protester contre la dénomination que mon ami Mauclaire vient de donner à l'affection dont sa malade est atteinte. Comme on le fait en Allemagne, il l'a appelée maladie de Madelung. Or, Madelung qui a en effet décrit la déformation, l'a attribuée à une luxation

du poignet. C'est là une erreur. Il est absolument démontré que les os du carpe ont conservé leurs rapports avec le radius. Ce n'est pas seulement les radiographies qui le prouvent. Il existe dans notre Musée Dupuytren deux admirables pièces, que j'ai disséquées autrefois et qui le montrent avec évidence.

J'ai étudié cette affection il y a une douzaine d'années, et je lui ai donné le nom de *carpus curvus*, en m'inspirant des dénominations usuelles pied valgus, genu valgum, etc. Qu'on l'appelle carpus carvus ou radius curvus, peu importe ; mais si on veut lui donner le nom d'un homme, c'est celui de M. Duplay qu'il faut adopter, car c'est lui qui a démontré que la lésion consiste essentiellement en une incurvation du radius.

M. Mauclaire. — Au point de vue de la dénomination patronymique exacte à donner à la maladie, il faudrait l'appeler maladie de Dupuytren, ainsi que l'appellent quelques auteurs allemands, comme le font remarquer MM. Robinson et Jacoulet (1). L'affection présente des degrés et des modalités diverses, d'où les nombreuses dénominations que lui ont données les auteurs qui en ont rapporté des observations. La première description a été faite par Dupuytren en 1834 dans ses Leçons orales de clinique chirurgicale.

M. Jacob, professeur au Val-de-Grâce. — *Occlusion intestinale subaiguë ; résection des trente derniers centimètres de l'intestin grêle. Anastomose iléo-cæcale. Guérison.*

M. Picqué, rapporteur.

Sacro-coxalgie guérie par la résection sacro-iliaque.

M. Robert Picqué. — J'ai l'honneur de vous présenter un malade guéri d'une sacro-coxalgie par la résection sacro-iliaque.

Il s'agit d'un jeune garçon qui, après avoir souffert pendant deux ans de gonalgie et de sciatique, se présenta à nous avec un abcès froid superficiel de la région sacrée.

L'abcès ouvert et l'origine sacro-iliaque reconnue, nous pratiquâmes une résection méthodique de l'articulation, qui nous montra des lésions de l'os iliaque et du sacrum, propagées jusqu'à leur face antérieure, avec un séquestre que je vous présente. Je

(1) Robinson et Jacoulet. Luxation congénitale de l'articulation cubito-radiale inférieure. *Archives générales de Chirurgie*, janvier 1909.

n'insiste pas sur les détails de l'observation, voulant seulement aujourd'hui vous montrer guéri l'un de mes malades, comme préambule d'une communication ultérieure.

M. Quénu. — Je voudrais demander à M. Robert Picqué de nous donner quelques détails précis sur la résection qu'il a pratiquée? A-t-elle été complète?

M. R. Picqué. — La résection sacro-iliaque a été complète, en ce sens qu'après l'ablation d'un volet iliaque constitué par le massif des épines postéro-supérieure et inférieure, destinée à me donner accès sur l'articulation, j'ai, constatant l'atteinte du sacrum, abrasé au ciseau, d'arrière en avant, l'aileron sacré sur une largeur de 3 centimètres environ et dans toute sa hauteur, en me guidant, chemin faisant, sur les lésions qui me conduisirent jusque dans le bassin, et me permirent de découvrir la séquestre que je vous présente.

La résection doit donc être dite totale.

Or, ce qui frappe, c'est l'intégrité totale à la suite de cette intervention de la statique du membre inférieur.

Elle s'explique par la conservation des puissants ligaments sacro-iliaques inférieur et surtout supérieur, et par la reconstitution, après guérison, d'un tissu fibreux ou osseux.

Je me propose, dans une communication ultérieure, de vous décrire le technique de cette résection sacro-iliaque dont je poursuis l'application depuis quelques années.

Résultat éloigné (vingt ans) d'une cholécystectomie pour fistule biliaire rebelle datant de cinq ans.

M. Michaux. — Messieurs, j'ai eu le plaisir de revoir ce matin ma première opérée de cholécystectomie, une des trois premières extirpations de la vésicule pratiquées en France, la première, je puis le dire, faite de parti pris.

Il s'agit d'une jeune femme qui portait depuis cinq ans une fistule biliaire rebelle aux crises presque subintrantes de coliques hépatiques, lorsqu'elle se présenta à moi, en 1889, il y a vingt ans, et que je l'opérai à l'hôpital Saint-Michel.

C'est cette longue période de bons résultats qui m'a déterminé à vous présenter cette malade.

Elle est restée sans aucun trouble et avec un état de santé parfaite pendant dix-huit ans.

Depuis deux ans, elle présente quelques troubles digestifs dus à la vie trop active qu'elle mène. Elle est attachée en qualité de dame de compagnie à une famille qui voyage beaucoup, soit en chemin de fer, soit en automobile, et il lui est souvent difficile d'avoir une hygiène alimentaire suffisamment bien réglée.

Elle ne présente comme signes de sa cholémie que deux taches de xanthélasma plan sur les paupières.

La cicatrice est légèrement adhérente au rebord des fausses côtes, mais son foie n'est pas gros; il n'y aucune sensibilité intestinale.

L'état général est excellent, la figure est fraîche, et cette malade est encore aujourd'hui ravie du bon résultat que je lui ai donné il y a vingt ans.

J'ai toujours soutenu l'excellence de l'extirpation de la vésicule biliaire, c'est à cette opération que presque tous les chirurgiens aujourd'hui donnent la préférence.

Je suis heureux d'en apporter ici, une fois de plus, la preuve la plus éloignée que l'on puisse apporter en France.

M. Rochard présente au nom de M. Froger, son ancien interne, et au sien, le *résultat d'un cas de résection atypique de l'articulation tibio-tarsienne.*

Nous avons eu l'occasion d'opérer d'urgence un malade atteint de fracture compliquée de l'extrémité inférieure de la jambe droite avec ouverture de l'articulation tibio-tarsienne, dont nous vous présentons aujourd'hui le résultat.

Voici l'histoire clinique de ce malade :

R... (Marcellin), quarante-deux ans, mécanicien, entre le 26 août 1898, salle Nélaton, à l'hôpital Saint-Louis, pour fracture compliquée de l'extrémité inférieure de la jambe.

Ce malade a été renversé par un cheval dont le collier a écrasé la jambe droite contre le sol.

A l'examen, on constate au niveau de la malléole interne droite une plaie transversale de 5 centimètres à travers laquelle fait saillie la malléole interne droite tout entière. Au fond de la plaie, on voit la surface articulaire tibiale.

Le péroné est fracturé à l'union du tiers moyen et du tiers supérieur.

En présence de cette fracture grave avec ouverture large de l'articulation tibio-tarsienne, on décide une intervention d'urgence.

Opération immédiate. — Agrandissement de la plaie existante. On résèque à la gouge et au maillet la malléole interne et on poursuit la résection tout le long de la surface articulaire tibiale dont on résèque une hauteur de 3 à 4 millimètres.

Résection d'une épaisseur de 2 millimètres de la surface articulaire de l'astragale.

On ne touche pas à la malléole externe, ni au péroné.

On place avec peine un fil d'argent qui rapproche les deux os, astragale et tibia.

Suture partielle des parties molles et de la peau.

Drainage large avec un drain n° 30.

Pansement sec compressif.

Appareil plâtré en gouttière avec ouverture large à la partie interne pour les pansements ultérieurs.

On place le pied en flexion forcée avec légère adduction.

28 *août.* — La température s'élève à 38°5. On panse la plaie avec soin, lavage à l'eau oxygénée sans toucher à l'appareil plâtré.

Les jours suivants, la fièvre tombe en lysis et la température redevient normale au bout de six jours. La plaie se cicatrise très lentement, le fil d'argent qui coupait a été enlevé au huitième jour. Il n'y a aucune rougeur ni aucun phénomène douloureux au niveau de la plaie.

Au bout d'un mois, il ne reste plus qu'une fistule. Celle-ci persiste longtemps et ne se tarit que le 4 mars 1909.

A partir de ce moment, la gouttière plâtrée est supprimée complètement et on ne maintient autour du pied et du cou-de-pied qu'un pansement légèrement compressif.

Le malade prend des bains sulfureux et se fait masser.

Revu le 13 mars, le pied est ankylosé en flexion et légère adduction. Le malade ne pose pas encore hardiment son pied sur le sol, il marche néanmoins à l'aide de deux cannes. Il persiste un petit point douloureux au niveau de la cicatrice, probablement dû à un filet nerveux enclavé dans le tissu de cicatrice.

Un mois après, 15 avril, le malade souffre moins ; il peut porter facilement le poids du corps sur son pied malade, il ne se sert plus que d'une canne. Sa marche est plus difficile pied nu que pied chaussé à cause d'un très léger équinisme. L'ankylose ne paraît pas tout à fait complète, car le malade sent, au moment de l'appui du pied malade sur le sol, que son pied se reporte très légèrement en dedans. Le port de la chaussure qui maintient le pied supprime ce très léger inconvénient. La mensuration faite de l'interligne du genou à la malléole externe (pointe) donne une différence de 8 millimètres en faveur de la jambe saine.

La radiographie nous montre une ankylose en bonne attitude.

Il semblerait même qu'une partie de la malléole interne se soit reconstituée.

La vue de profil montre également le léger équinisme dont nous parlons plus haut.

Nous conseillons au malade de faire renforcer sa chaussure par deux tiges latérales d'acier, et de surélever le talon d'un centimètre. Ce cas nous a paru intéressant à vous présenter à cause du résultat orthopédique inespéré que nous avons obtenu. Car si nous avons tenté la conservation qui nous a pleinement réussi, nous avions néanmoins l'arrière-pensée d'intervenir secondairement par une opération plus radicale; l'infection pouvant nous forcer à pratiquer une amputation de la jambe. Cette opération nous est venue à l'esprit, d'ailleurs, tout en examinant le malade à son entrée, et nous avons hésité un instant à la faire d'emblée. La conservation nous a réussi.

Ce cas est en outre intéressant par l'opération tout à fait atypique que nous avons faite, et qui a consisté en une sorte de régularisation des fragments osseux portant uniquement sur le tibia et l'astragale; enfin, par le résultat fonctionnel actuellement bon, et qui, croyons-nous, ne peut que s'améliorer avec le temps, malgré la suppression de sa malléole interne.

RECTIFICATION

Dans la liste des Prix à décerner en 1909 (Voy. *Bulletin*, n° 5, 9 *février* 1909), on a omis de mentionner le prix Ricord :

Prix Ricord, bisannuel (300 francs). — A l'auteur d'un travail inédit sur un sujet quelconque de chirurgie, ou d'un mémoire publié dans le courant de l'année et n'ayant pas été l'objet d'une récompense dans une autre Société.

Les manuscrits destinés au prix Ricord peuvent être signés.

Le Secrétaire annuel,

LEJARS.

Paris. — L. MARETHEUX, imprimeur, 1, rue Cassette.



SÉANCE DU 9 JUIN 1909

Présidence de M. Reynier.

Procès-verbal.

La rédaction du procès-verbal de la précédente séance est mise aux voix et adoptée.

Correspondance.

La correspondance comprend :

1°. — Les journaux et publications périodiques de la semaine.

2°. — Une note complémentaire du Dr J. Brault, à propos d'*un cas de rhinosclérome*. (Insérée plus loin.)

3°. — Deux observations de M. Rénon (de Niort), intitulées : *Deux observations de cancer du côlon gauche. Colectomie en trois temps. Anastomose termino-terminale. Guérison.*
M. Quénu, rapporteur.

4°. — Un travail de M. Dionis du Séjour (de Clermont-Ferrand), intitulé : *Résultats éloignés de la cure radicale de la hernie crurale.*
M. Chaput, rapporteur.

5° — Un travail de M. Duval (de Brest), intitulé : *Coups de feu du crâne de la région fronto-temporale droite. Séton transventriculaire. Guérison.*
M. Rochard, rapporteur.

Lecture.

Note complémentaire à propos d'un cas de rhinosclérome,

par M. le Dr J. BRAULT, membre correspondant de la Société.

J'ai communiqué ici même, à la séance du 2 décembre 1908, un cas de rhinosclérome, datant de vingt ans ; l'homme en question présentait une déformation très marquée de l'avant-nez, de la lèvre supérieure et du voile du palais, une infiltration épaisse de la fibro-muqueuse palatine (1); les incisives, les canines et les petites molaires (2) manquaient à la mâchoire supérieure, dont le rebord gingival était soudé à la lèvre. L'affection qui avait été tracassée par de nombreuses interventions était un peu déformée et présentait des ulcérations superficielles. Enfin, on remarquait des ganglions sous-maxillaires médians et latéraux.

a) Tout d'abord, c'est à propos de ces ganglions que je tiens à revenir, en quelques mots, sur cette observation.

Comme l'avait déjà fait remarquer Rona, j'ai constaté la présence du bacille encapsulé de Frisch, à l'état pur, dans les ganglions régionaux.

J'ai ponctionné un des ganglions sus-hyoïdiens, situé un peu à gauche de la ligne médiane ; deux tubes de gélose ont été ensemencés avec un fil métallique passé dans l'aiguille de notre seringue ; un seul a cultivé, mais cette culture s'est montrée très vivace, le bacille encapsulé de Frisch s'y rencontrait seul à l'état de pureté (3).

Quelques jours plus tard, j'ai enlevé le ganglion en question et un autre petit qui lui était accolé, et dans les coupes qui ont été faites j'ai pu retrouver le microbe cultivé.

Tenant à voir si l'affection ne se généralisait pas plus qu'on ne le croit d'habitude, j'ai également enlevé deux petits ganglions durs du groupe extérieur de la chaîne transverse de l'aine droite ; ces ganglions, ponctionnés après ablation, se sont montrés stériles, les coupes examinées n'ont amené la découverte d'aucun cocco-bacille.

b) Deuxièmement, en terminant, je tiens à ajouter quelques

(1) Le qualificatif d'œdémateuse, appliqué à la fibro-muqueuse, dans ma première communication, était impropre.

(2) Sauf la dernière à gauche.

(3) Les cultures et les préparations ont été montrées à plusieurs confrères et aux élèves de la clinique.

renseignements sur les cultures obtenues avec les produits du nez de notre malade.

Nous avons pu assez facilement isoler le microbe de Frisch, du streptocoque qui frayait avec lui dans les premières cultures.

Pomme de terre. — Contrairement à ce qu'on indique à propos de ce microorganisme qui ne pousserait pas sur les milieux acides, ce dernier a été très bien cultivé sur nos pommes de terre, en donnant une traînée gris sale, abondante.

Bouillon. — Un voile s'est formé sur le bouillon légèrement troublé; à la longue, ce voile tombe au fond du tube.

Gélose. — Sur gélose ordinaire (1) la culture gris blanchâtre, épaisse, grasse et luisante, est surtout caractérisée par son pourtour, il existe là une bordure plus mince qui semble finement plissée, comme la ruche d'une guimpe (2).

Sur milieu solide, les cultures se dessèchent relativement vite, s'étalent et bientôt perdent leur relief (3).

Discussion.

A propos de la fulguration dans le cancer (4).

M. Quénu. — Les résultats publiés par M. Juge dans les *Archives provinciales de chirurgie* de septembre 1908 et les présentations de malades faites par M. de Keating-Hart et lui à la Société de Chirurgie en novembre dernier, me semblèrent, comme à mes collègues, de nature à encourager les tentatives de traitement du cancer par la fulguration. J'avais été frappé spécialement par les cas où l'exérèse étant manifestement insuffisante, l'acte chirurgical s'étant borné par exemple « à dessiner servilement et au ras même de ses limites la tumeur principale », « à curetter des ganglions cancéreux, à cliver avec le doigt leur coque des tissus circonvoisins (6) », cette chirurgie « absurde et révolutionnaire »

(1) Le cocco-bacille garde sa capsule dans toutes ses cultures, ces dernières ont une odeur désagréable qui rappelle celle des urinoirs mal tenus.

(2) Le bacille semble moins bien cultiver sur gélose glycérinée, gélose glycosée et glycérine glycosée.

(3) Une culture sur gélose ordinaire a repris au bout de vingt jours sur le même milieu.

(4) *Bull. et Mém. de la Soc. de Chir.*, 1909, p. 524, 567, 601, 634 et 664.

(5) *Archives provinciales de chirurgie*, septembre 1908, p. 542.

avait été suivie de cicatrisation ; il en résultait pour les auteurs ou patrons de la méthode « une conception nouvelle de l'acte chirurgical » ; il fallait, d'une part, « débarrasser son esprit de l'obsession de l'essaimage fatal du virus cancéreux par une action opératoire incomplète », et, d'autre part, juger autrement l'opérabilité ou l'inopérabilité des tumeurs. Il suffisait pour l'opérabilité que le bistouri pût atteindre, *mais tout juste*, les limites extérieures de la tumeur, et quant aux ganglions, ceux de l'aisselle par exemple, le chirurgien « ami de la méthode de Keating-Hart pourra abandonner tout évidement de l'aisselle ; il lui sera utile seulement de détacher avec le doigt les seuls ganglions manifestement pris » et « cette pratique lui réservera des résultats supérieurs à ceux des méthodes actuellement connues ».

J'ai rappelé ces affirmations récentes, puisqu'elles remontent à huit mois, pour expliquer les espérances qu'elles avaient pu faire naître dans notre esprit au point de vue du recul des limites d'opérabilité du cancer et pour justifier les tentatives opératoires qui en ont été le résultat chez quelques-uns d'entre nous.

C'est ainsi que j'entrepris d'opérer une récidive axillaire de tumeur du sein chez une malade du Dr Rouhier. J'enlevai la masse principale ; les noyaux restaient échelonnés le long de l'artère axillaire et du plexus brachial ; la fulguration fut faite par M. de Keating-Hart. L'opérée retourna chez elle en voie de cicatrisation et succomba quelques semaines après.

Un cancer du plancher de la bouche opéré largement par M. Houzel, mon interne, et fulguré par M. de Keating-Hart, revint quelques semaines après en pleine récidive et sans avoir jamais présenté une cicatrisation complète, même temporaire.

Ces cas malheureux ne prouvaient qu'une chose, admise je pense aujourd'hui, par les plus fougueux partisans de la méthode : c'est l'impuissance de celle-ci vis-à-vis des noyaux tant soit peu distants de la surface fulgurée, je les laisse de côté.

En dehors d'eux, j'ai employé (1) la fulguration dans dix cas ; sur ces dix cas, deux fois la fulguration a été pratiquée par M. de Keating-Hart ; dans les autres, elle l'a été par M. Zimmern.

Ces dix cas comprennent : un épithélioma limité du plancher de la bouche avec ganglions sous-maxillaires, deux cancers du rectum et sept cancers du sein. Estimant que si la fulguration a réellement une action sur les éléments néoplasiques, cette action serait d'autant plus puissante qu'elle aurait à s'exercer sur des éléments plus dissociés et réduits comme les éléments microsco-

(1) L'opération étant faite par moi ou un de mes assistants.

piques que peut théoriquement laisser dans une plaie l'exérèse la plus large, je résolus d'ajouter aux bénéfices des larges exérèses les bénéfices supposés de la fulguration.

Les 10 opérations ont donc été conduites d'après les règles ordinaires de la chirurgie. Les deux extirpations de rectum ont été pratiquées par M. Duval, par voie périnéale ; les 7 cancers du sein ont été enlevés suivant la méthode de Halsted avec résection du grand pectoral et large sacrifice de la peau. L'exérèse et la fulguration faites, j'ai réuni ou fait réunir ; dans un dernier cas, j'ai dû, pour combler le vide tailler un lambeau sur la paroi abdominale, suivant ma pratique ordinaire ; j'ai eu soin seulement d'ajouter au drain axillaire, un second drain à l'extrémité abdominale de l'incision. Voici quels ont été mes résultats : Les 12 opérés ont tous opératoirement guéri. Un des cancers du rectum avait été préalablement stérilisé à l'air chaud, et je vous ai présenté sa courbe thermométrique en même temps que la manette modifiée de Gaiffe dont je m'étais servi.

Sur les 7 opérées du sein, la réunion a été obtenue six fois ; une fois il a fallu en partie désunir. Je vous demanderai à ce sujet la permission de répéter ce que j'ai dit à la Société de la Ligue contre le cancer, parce que je suis ici en désaccord avec mon collègue Ricard.

Sur 12 tumeurs du sein fulgurées, M. Ricard a eu 3 morts, soit 25 p. 100, et dans un cas il avait affaire à une tumeur du sein mobile, chez une femme robuste, et il n'avait fait qu'une demi-réunion. Sa malade est morte d'infection suraiguë, comme sont mortes ses deux autres malades avec hyperthermie et même écoulement septique et sanieux ; M. Ricard affirme que la septicité est bien le fait de la fulguration elle-même. Il admet que cette septicité n'est pas constante, mais que l'asepsie est l'exception.

Je comprends difficilement que le traitement d'une plaie par un même agent physique et dans des conditions identiques, puisse dans un cas, donner naissance à une sécrétion septique et, dans un autre cas à une sécrétion aseptique ; je comprends que la réaction symptomatique varie avec le malade, je ne conçois plus que les propriétés du liquide de plaies fulgurées soient immédiatement différentes. Or, dans un cas d'adénopathie sous maxillaire avec excision d'une plaque épithéliale et dans 3 cas de cancer du sein, j'ai recueilli vingt-quatre heures après l'opération le liquide dans le drain à l'aide d'une pipette, et les cultures sont restées stériles ou n'ont donné naissance qu'à du staphylocoque blanc, hôte banal de l'atmosphère. La réaction clinique a été chez mes malades confirmation de ces constatations de l'abovalaire.

Voici, en quelques lignes, l'histoire de mes opérées de sein. Je

laisse de côté l'opération pour récidive pour laquelle la réunion n'avait été que très incomplète; il me reste 7 opérées.

Première malade, âgée de quarante-cinq ans, opérée le 14 décembre; réunion de l'aisselle et de la moitié supérieure; la moitié inférieure n'a pu être réunie à cause de la perte de substance trop grande, et, sous l'empire des idées régnantes, je n'avais pas tenté l'autoplastie. Morte le 15 mai.

Deuxième malade, âgée de soixante-dix ans, malade du Dr Leclerc, portant une tumeur légèrement ulcérée du sein. Ablation du grand pectoral, curage axillaire. J'ai montré la malade à mon ami Nélaton le dix-huitième ou vingtième jour, elle n'avait plus que la plaie du drain à cicatriser.

Troisième malade, âgée de quarante-huit à cinquante ans environ, adressée par le Dr Oberlin et opérée dans les derniers jours de janvier; elle sortit trois semaines après, avec la plaie du drain presque fermée.

Quatrième malade, âgée de trente-sept ans, opérée une première fois en septembre et d'une manière incomplète; récidive sous forme d'encéphaloïde énorme et ulcéré. Opération par mon interne à la fin de février. Je conseille de drainer sur la ligne de suture, en plus du drainage axillaire; mon conseil n'est pas suivi, la ligne de suture infectée est désunie, la plaie suppure, mais les choses se passent simplement. Il s'agissait ici d'un cancer malin, largement ulcéré, et j'avais, pour cette raison, recommandé un large drainage et une réunion moins complète. Rien d'étonnant à ce que, dans ce cancer infecté, les suites n'aient pas été parfaites.

La *cinquième malade*, opérée le 4 mai, a été présentée en mon nom par M. Duval à votre avant-dernière séance.

Les deux dernières ont été opérées il y a vingt-cinq jours, et je vous les présente aujourd'hui; chez l'une d'elles, une autoplastie a dû être faite pour recouvrer la perte de substance.

Est-ce à dire que je prétende que la fulguration ne change rien à la marche des plaies? En aucune manière. D'abord, dès le premier jour il y a un suintement considérable qui oblige à refaire le pansement le soir même; ce suintement s'atténue dès le surlendemain et on ne peut dire qu'il s'agisse de lymphorrées énormes; mais les plaies suintent, c'est entendu. En deuxième lieu, la réunion par première intention est moins belle et la durée de la cicatrisation totale est plus longue; la raison en est, je crois, en grande partie à l'infection secondaire des fils, au niveau de la traversée cutanée, les traces de fil suppurant facilement; il en est de même de la surface des drains. La fulguration m'a paru altérer et amoindrir la vitalité des lambeaux, les rendre plus aptes à l'infection secondaire.

Il est possible que la fulguration favorise la cicatrisation des p aies par seconde intention, là où la formation de tissu fibreux est la condition essentielle de la réparation; mais il est incontestable, d'autre part, qu'elle nuit à la réparation par première intention, qui ne demande, elle, aucun processus sclérogène. Une extirpation de sein demande dans notre service douze à quinze jours pour une guérison complète; nos plus belles réunions avec la fulguration ont exigé plus de vingt-cinq jours, à cause de la surface du drain et des petites surfaces çà et là nécrosées et secondairement infectées.

En résumé, il ne m'a pas paru, d'après mon expérience, limitée il est vrai, que la gravité de l'acte chirurgical fût augmentée, au moins pour les trois variétés d'opérations que j'ai citées. J'ai donné dans une autre société comme explications, de la différence des résultats observés, la détestable pratique que j'avais vu suivre, et qui consiste à tripoter les tissus avec les doigts pendant toute la durée de la fulguration. Je ne demande pas mieux que de renoncer à cette explication, si elle m'est démontrée fausse; mais cette démonstration ne m'a pas été jusqu'ici rigoureusement et scientifiquement donnée, même par M. Ricard. Moins bonne réunion et cicatrisation plus longue, voilà les seuls reproches que j'ai pu attribuer à la fulguration.

Si la fulguration nous donnait une garantie contre la récidive, ces inconvénients seraient à mon avis négligeables; toute la question est donc de savoir si les chances de non-récidive sont plus grandes après une fulguration que sans.

Voici le résultat de mes douze observations personnelles: des deux cancers de la bouche, l'un a récidivé rapidement; l'autre opéré le 20 octobre ne paraissait pas il y a un mois avoir récidivé, le plancher de la bouche était remplacé du côté opéré par une cicatrice très dure et scléreuse. Je l'ai revu aujourd'hui, j'ai senti des noyaux durs dans la base de la langue et je serais étonné qu'il s'agisse d'autre chose que de cancer. Les deux cancers du rectum opérés l'un en novembre 1908 (épithéliome cylindrique, opération large), l'autre en mai 1909 (épithélioma pavimenteux bas situé propagé à la fosse ischiorectale), ont tous deux récidivé (1).

Sur les huit opérations de sein, une est à éliminer, l'opération ayant été incomplète; sur les sept autres opérées, une est morte cinq mois après, l'autre a eu de la récidive dans la plaie avant la cicatrisation complète; c'est celle dont la réunion avait échoué; elle fut grattée et refulgurée, la récidive est de nouveau apparue dans la plaie.

(1) Le premier a subi plusieurs fulgurations secondaires

Les cinq autres malades vont bien ; sont-elles plus que d'autres à l'abri d'un retour du mal ? c'est à l'avenir de nous l'apprendre.

En résumé, sur 11 malades opérés largement et fulgurés, 5 ont présenté de la récidive locale peu de semaines ou peu de mois après l'intervention. Je veux bien que ces cas n'étaient pas favorables, néanmoins, ils n'étaient pas de ceux où l'on sait pertinemment qu'on laisse des noyaux dans la plaie, et pourtant, contrairement à l'opinion de M. Zimmern, c'est dans la cicatrice qu'est apparue la récidive.

J'en conclus que pour les cas « limites », la fulguration ne semble pas diminuer les chances de récidive. Quant aux autres, aux favorables, je commence à douter que la fulguration nous donne plus que nos méthodes purement chirurgicales.

Pour les cas de cancer du sein supposés favorables, par exemple, nos échecs proviennent, la plupart du temps, moins d'une récidive dans la cicatrice que du développement d'adénopathies sus-claviculaires, et surtout médiastinales, que nous n'avons pu reconnaître au moment de l'intervention. Or, il est bien certain que l'étincelle ne peut rien contre elles.

Au point de vue de la récidive, je ne suis donc pas très loin des conclusions de mon collègue Ricard.

A mes douze observations personnelles, mes collègues me permettront de joindre une observation qui m'a été adressée par mon ancien interne et ami Renon (de Niort). Il s'agit du malade présenté le 24 février par MM. Schwartz et de Keating-Hart, « à titre de simple cicatrisation après trois mois d'opération ». Le 15 mai, c'est-à-dire deux mois et demi après la présentation, voici quel est l'état du malade :

1° Etat général : amaigrissement considérable, perte des forces, teint terreux, diarrhée constante ;

2° Etat local : douleurs très vives dans la région lombaire et nécessitant l'emploi de la morphine ; incontinence complète des matières fécales qui daterait de janvier ; hémorragies rectales.

A l'examen : pas de canal anal, mais infundibulum au fond duquel le doigt est arrêté par un bourrelet circulaire bourgeonnant, adhérent et laissant à peine passer le bout de l'index.

Je rappelle que la tumeur rectale avait été opérée par morcellement et raclage ; je fais remarquer que le résultat a été inférieur à ce que m'a donné, dans certains cas, le simple curettage de la surface rectale ulcérée, et je mets les chirurgiens en garde, après mon ami Nélaton, contre l'impression favorable qui se dégageait au profit du curettage étincelage, des observations 20 et 139 du mémoire de septembre, impression qui a pu engager ou à faire des tentatives opératoires inutiles ou à négliger l'exérèse

large et réglée pour une opération détestable de grattage et de morcellement.

M. GUINARD. — La discussion sur la fulguration prend une telle ampleur que je me décide à apporter à cette tribune le résultat de mon expérience sur ce sujet. La communication de Ricard est un véritable réquisitoire qui m'a vivement impressionné comme vous tous; mais en colligeant mes observations, je me demande si le couperet ne va pas tomber un peu hâtivement sur cette tête et s'il ne serait pas bon de surseoir un peu à l'exécution.

Si je ne parle que de Ricard, c'est que précisément, j'ai commencé l'usage de la fulguration vers la même date que lui et que c'est le même électricien, le Dr Bizard qui a été mon collaborateur. Et je note, comme Ricard, que c'est la technique de Keating-Hart qui a toujours été scrupuleusement appliquée chez mes malades. Les résultats de cette même pratique, devraient être analogues : vous allez voir qu'il y a pourtant de notables différences.

J'ai fait pratiquer sur mes opérés 28 fois la fulguration (23 fois par M. Bizard et 5 fois par M. Malméjac), mon installation électrique a été faite par M. Bizard lui-même, qui a toujours usé de l'instrumentation et de la technique de Keating-Hart : on a déjà dit ici sa compétence et je n'y reviens que pour insister sur sa scrupuleuse bonne foi et son inlassable bonne grâce. M. Malméjac a usé dans 5 de mes cas d'une électrode amalgamée; mais c'est la seule modification qu'il ait apportée dans la technique.

J'ai ainsi traité 20 malades que je classe dans le tableau suivant :

4 cancers de la face :
- Joue,
- Langue,
- Maxillaire supérieure,
- Orbite.

9 cancers du sein,
2 cancers ano-rectaux,
2 cancers utéro-vaginaux,
1 sarcome du fémur,
2 tuberculoses :
- Pieds,
- Coude,
- Lupus.

Pour mes 28 séances de fulguration, je n'ai pas *un seul* accident à noter. J'ai eu en tout deux cas de mort (trois jours et six jours après l'opération), ce qui fait, pour un pourcentage global,

10 p. 100 de mortalité, alors que Ricard a eu 27 p. 100 de mortalité.

Sur ses morts opératoires, Ricard reconnaît qu'il peut en distraire six, à cause de l'état dans lequel se trouvaient ses malades. Je peux de même écarter mes deux morts : qu'on en juge. L'une concerne un malade de cinquante-cinq ans qui avait un cancer du massif facial droit, propagé à l'orbite, à la peau de la joue droite, au voile du palais et à la voûte palatine. Il est mort sans que la fulguration y soit pour rien.

Mon autre décès est celui d'une pauvre femme de soixante-quatre ans que je soignais depuis des mois pour un cancer récidivé du sein droit. Le mal avait gagné l'autre sein; les deux aisselles étaient prises, et toute la peau de la paroi thoracique antérieure était ulcérée et bourrée de noyaux néoplasiques; la malade était dans un état de cachexie extrême. Je fis une exérèse aussi large qu'incomplète et je grattai à la curette ce que je n'avais pu enlever. J'avais pour ainsi dire été mis en demeure d'opérer cette malade inopérable. Il restait après l'opération une plaie formidable allant d'une aisselle à l'autre, laissant le gril costal et le sternum à nu du haut en bas.

L'opérée succomba le sixième jour, sans présenter de phénomènes infectieux, sans avoir de fièvre, sans que rien en un mot permette d'incriminer en quoi que ce soit la fulguration.

Je peux donc dire que pour mes fulgurations, la mortalité a été absolument nulle.

Jamais je n'ai vu l'étincelage aggraver l'acte opératoire.

Et voilà une première constatation qui est complètement en contradiction avec la deuxième conclusion de Ricard : « La fulguration apporte un facteur de gravité incontestable à l'acte chirurgical. »

Dans mes 28 fulgurations, je peux affirmer que je n'ai jamais vu la moindre aggravation opératoire du fait de l'étincelage.

Ces faits négatifs ne sauraient évidemment aller contre des cas aussi probants que les trois tumeurs du sein citées par Ricard. Ces morts en trois jours, survenant après l'opération la plus simple, sont saisissantes. Mes pourquoi n'ai-je rien vu de semblable dans mes 9 observations de cancer du sein ? Le facteur « opération » est le même très sensiblement : Ricard ou moi, moi ou Ricard, c'est à peu près la même chose quand il s'agit d'enlever un sein. L'électricien est le même : l'instrumentation, la technique avec sa soufflerie, etc., sont identiques. Alors quoi?

Comment se fait-il qu'on signale partout ces lymphorrées extraordinaires? On a parlé aussi des escarres consécutives. Et je n'ai jamais observé le moindre écoulement lymphorréique; jamais

non plus la plus légère escarre. Et mes plaies se sont toujours cicatrisées normalement. Dans deux cas, j'ai laissé le drain cinq et six jours au lieu de quarante-huit heures, en vue de ces accidents qu'on nous annonçait. Pour tous les autres, les suites opératoires ont été excellentes. Pour une malade opérée en ville, j'ai même, après la fulguration, réuni complètement la plaie et laissé dans le drain un tube de radium pendant vingt-quatre heures. Tout s'est passé comme d'ordinaire.

En réalité, il y a dans tout cela une part d'inconnu que personne n'a jusqu'ici pu dépister, et je ne me charge pas d'expliquer pourquoi mes résultats diffèrent ainsi de ceux de Ricard. J'ai entendu parler aussi de désastres survenus après la fulguration des cancers rectaux, et le fait de Nélaton n'est pas isolé. Or, voici que dans mes deux cas de fulguration de cancers ano-rectaux, je n'ai rien observé d'anormal.

Il faut pourtant tenir grand compte des accidents publiés par les autres, et ce qui me paraît résulter de plus net de cette discussion, c'est qu'on ne doit pas user de la fulguration quand il s'agit d'une tumeur fermée, limitée, et qu'on peut enlever chirurgicalement en dépassant largement les limites du mal.

Ma première conclusion se rapproche donc de celle de Ricard et se base sur la publication des faits qu'il nous a rapportés, beaucoup plus que sur les miens : elle est par suite moins absolue que la sienne.

La fulguration pouvant dans certains cas aggraver l'acte opératoire, on ne doit pas en user pour les cancers qu'on peut extirper largement en totalité.

Mais, dira-t-on, ne croyez-vous pas que l'étincelage peut s'opposer à la récidive? Là, je suis absolument d'avis que la récidive n'est pas évitée par la fulguration. Je vous présente un malade que j'ai opéré et fulguré trois fois, et qui est actuellement en pleine récidive d'un cancer qui a envahi tout le plancher de la bouche et le maxillaire inférieur. J'ai pourtant lié les deux carotides externes et fait les exérèses les plus larges de la joue et de la région sous-maxillaire droite. Un de mes cancers du rectum que j'avais opéré sans fulguration, a récidivé deux mois après : je l'ai opéré largement une seconde fois avec fulguration le 8 mai dernier; il rentre aujourd'hui même avec une récidive au niveau du bas-fond de la vessie. Tous mes cancéreux fulgurés sont déjà en pleine récidive. J'ai revu hier une malade de quarante-quatre ans que j'ai opérée une première fois il y a trois ans pour un cancer du sein. Le 27 avril dernier, je lui fais une nouvelle opération très large pour une récidive dans la cicatrice. Fulguration pendant un quart d'heure. Suites immédiates parfaites. Elle a maintenant un

noyau vertébral avec douleurs en ceinture, sciatique, etc., et cela a débuté le 8 juin, cinq semaines après la fulguration. Trois cancers du sein seulement (sur neuf) n'ont pas encore récidivé : mais cela ne signifie rien, car sans fulguration les résultats eussent été sensiblement les mêmes. J'ai eu à cette occasion la curiosité de rechercher les résultats éloignés de mes opérations pour le cancer diffus du sein. J'ai dû pour cela renoncer à faire cette statistique pour les malades de l'hôpital : il a été impossible d'avoir des renseignements précis sur ce qu'elles sont devenues. J'ai donc pris uniquement la liste de mes opérées de la ville, beaucoup moins nombreuses évidemment, mais que j'ai pu suivre complètement. J'ai été agréablement surpris d'arriver au tableau suivant. Sur 37 opérées depuis 1894 pour cancer du sein, avec examen histologique positif,

19 vivent encore sans récidive :

3 depuis	15 ans.
1 depuis	12 ans.
3 depuis	11 ans.
1 depuis	10 ans.
2 depuis	9 ans.
1 depuis	6 ans.
3 depuis	5 ans.
5 depuis	4 ans.

2 vivent encore après des récidives cutanées :

1 depuis 13 ans, avec 3 récidives opérées; la dernière il y a 10 ans.
1 depuis 9 ans, avec deux récidives opérées; la dernière il y a 9 ans.

4 sont mortes de maladies diverses :

2 de pneumonie aiguë, 8 ans et 2 ans après l'opération.
1 mort subite 3 mois après l'opération.
1 albuminurie, 3 mois après l'opération.

Il reste donc 12 morts seulement sur 37, avec des récidives cancéreuses dans l'os iliaque (quinze mois après), dans le cerveau (dix-huit mois après), dans le poumon (2 cas), dans l'autre sein (2 cas), dans la cicatrice opératoire (3 cas). Comme on le voit, ma statistique des cancers fulgurés depuis six mois seulement est loin d'approcher de celle-ci : et cela vient appuyer formellement la conclusion que j'ai formulée plus haut. Et c'est pour cela que, dans une précédente séance, je disais qu'il faut attendre dix ans au moins pour faire des statistiques globales vraiment probantes.

Je conclus cependant d'ores et déjà avec Ricard que « la fulguration ne met pas à l'abri des récidives ».

Après comme avant la fulguration, les malades restent des cancéreux.

J'ai gardé pour la fin ce qu'il faut dire de la fulguration, relativement aux tumeurs inopérables. Et là, je me sépare complètement de Ricard.

« Les cas, dit-il, qui étaient au-dessus des ressources de la chirurgie restent encore inaccessibles aujourd'hui ».

Cette formule, je l'accepte, si on parle de guérison : non, la fulguration ne guérit pas le cancer, mais faut-il la rejeter pour cela? Je suis convaincu que c'est un excellent *palliatif*, et c'est bien quelque chose; et grâce à la fulguration, j'ai opéré des malades auxquels je n'aurais jamais touché. Voici cet homme de soixante et onze ans que j'ai opéré et fulguré trois fois pour un épithélioma diffus de la joue : ma première opération, très large, faite sans étincelage, avait été suivie d'une telle récidive végétante que je me bornais à de bonnes paroles et à un traitement psychique banal. Une masse exubérante fétide, du volume du poing, occupait la joue droite ; les douleurs étaient très vives et la cachexie intense. J'ai opéré, soutenu par l'espoir que nous donnait à tous l'avenir de la fulguration. Et par trois fois le résultat palliatif a été merveilleux : les douleurs ont disparu ; l'état général s'est relevé ; bref, le malade est toujours là et j'affirme que sans la fulguration il n'y serait plus. Il n'est pas guéri et la fulguration que je vais pratiquer de nouveau ne le guérira certainement pas. Mais n'est-ce donc rien que de supprimer les douleurs et de prolonger la vie? Se priver des ressources palliatives très réelles de la fulguration, c'est renoncer à toutes les médications palliatives en usage, telles que l'anus iliaque dans le cancer du rectum, la trachéotomie dans le cancer du larynx, la gastro-entérostomie dans le cancer de l'estomac, etc.

Je dirai donc, contrairement à l'opinion de mon ami Ricard, que la fulguration a reculé dans une certaine mesure *et au point de vue purement palliatif* les limites de l'opérabilité du cancer.

Voyez les deux cancers utéro-vaginaux que j'ai fulgurés après grattage : elles ne sont nullement guéries, mais le résultat palliatif est notable : après chaque séance, les douleurs et les écoulements fétides disparaissent comme lorsque j'applique le carbure de calcium. C'est un palliatif du même genre.

Enfin, je vous présente une malade du Dr Fourcade, âgée de quarante-huit ans, qui m'a vivement impressionné. Cette femme avait un cancer diffus du sein droit, et venait me trouver à l'Hôtel-Dieu pour une tuméfaction fusiforme de l'extrémité inférieure du

fémur droit remontant à la partie moyenne de la cuisse. Je diagnostiquai un néoplasme osseux secondaire, et dans une même séance, après avoir fait une ablation large du sein, je pratiquai un évidement du fémur du haut en bas avec la curette, le ciseau et le marteau. Le fossé osseux ainsi constitué fut fulguré copieusement le 13 janvier dernier. Il y eut là cette fougue de cicatrisation dont on a parlé, et vous pouvez voir que le résultat est parfait cinq mois après l'opération. Malheureusement, je n'ai pas l'examen histologique des masses osseuses que j'ai enlevées, et l'observation perd de ce fait la plus grande partie de son intérêt. La radiographie avant l'opération donne pourtant l'aspect typique de l'ostéosarcome du fémur. Et là encore la fulguration m'a poussé à faire une opération que je n'aurais jamais tenté, sans elle. Elle a donc « reculé les limites de l'opérabilité. »

Voici ce que je crois pouvoir dire en terminant :

Malgré les expériences de Quénu, Tuffier, etc., nous ne savons absolument rien sur le mode d'action de la fulguration. La clinique nous montre seulement qu'elle ne guérit pas les cancers inopérables et qu'elle ne s'oppose pas aux récidives. Elle a pourtant une action incontestable; et la preuve, c'est qu'elle s'accompagne tantôt d'une « fougue de cicatrisation des plaies », tantôt, comme dans le cas de Nélaton, de ce que j'appellerai « une fougue de prolifération cancéreuse ». Ce qu'il faut faire, c'est chercher à préciser les causes de ces actions inverses, et non pas rejeter sans plus ample informé la méthode.

Mon impression est qu'il y a des différences encore inexpliquées d'un chirurgien à l'autre, d'un électricien à l'autre, d'une instrumentation à l'autre. L'un a des lymphorrées, l'autre n'en a pas; de même pour les escarres. Le secteur de la rive gauche de la Seine ne donna pas les mêmes effets que celui de la rive droite : il y a une question de voltage à laquelle je ne comprends rien, et qui peut jouer un rôle important. Bref, mon impression est qu'il faut chercher encore dans cette voie, et qu'il n'est pas prudent de se prononcer dès maintenant aussi catégoriquement que le font quelques-uns de nos collègues.

Jusqu'à plus ample informé, je considère la fulguration comme un palliatif excellent dans les cancers inopérables, et je ne préjuge pas ce qu'elle pourra donner dans l'avenir.

En particulier pour les tuberculoses osseuses, j'étudie en ce moment même l'action de la fulguration. Je vous présente ici à titre de document un malade de vingt ans, qui a depuis des années des accidents tuberculeux variés. Les articulations tarsiennes des deux pieds étaient envahies, le coude droit présente au niveau de l'olécrane une large ulcération fongueuse. La face

postérieure du poignet et de la moitié inférieure de l'avant-bras est couverte par un lupus typique, après avoir subi plusieurs grattages au niveau des pieds, ainsi que l'amputation du gros orteil gauche et la résection de la moitié inférieure du premier métatarsien. Quand je le vis en octobre 1908, ce malade attendait mon retour espérant que je pourrais lui éviter l'amputation de la jambe droite qui lui était proposée. Sur ses instances, avant d'en venir à l'amputation, j'essayai encore un greffage sur les deux pieds, sur la face postérieure du coude, sur le lupus de l'avant-bras, et je fis un large étincelage le 4 décembre 1908. Le 29 janvier, nouvelle séance de fulguration; le 2 février 1909, nouvelle séance de fulguration; le 24 avril dernier, nouvelle séance. Vous pouvez voir qu'actuellement l'amélioration est telle qu'il n'est plus question d'amputer.

Communications.

Extirpation des voies spermatiques dans la tuberculose génitale,

par M. VICTOR PAUCHET (d'Amiens),
Membre correspondant de la Société.

Les cas de tuberculose génitale chez l'homme sont fréquents. Souvent la lésion est totale et occupe à la fois l'épididyme, le déférent, les vésicules et la prostate. Le traitement rationnel paraît être alors l'extirpation totale des tissus tuberculisés. Néanmoins, les opérations pratiquées dans ces conditions ne sont pas nombreuses. Pourquoi cette abstention systématique chez un grand nombre de chirurgiens? Tient-elle à ce que les complications contre-indiquent la cure radicale, complications telles que la tuberculose du poumon, des voies urinaires ou de l'appareil génital du côté opposé? Cette abstention ne tient-elle pas à la croyance dans la curabilité spontanée des vésicules infectées après castration du côté correspondant ou à l'importance de l'intervention mise en balance avec la résistance du sujet et l'incertitude du résultat?

Je comprends que chez les sujets atteints de tuberculose urinaire nettement constatée ou de bacillose pulmonaire en évolution, le chirurgien s'abstienne; mais je ne comprends pas que chez ceux où l'éradication des tissus malades est possible, l'opérateur laisse évoluer des lésions qu'il chercherait à supprimer si elles se

trouvaient dans une région plus accessible au bistouri. La guérison spontanée des lésions vésiculaires et prostatiques, à la suite de castration du côté correspondant, est démontrée fausse par un certain nombre d'observations. J'ai dû pratiquer la vésiculectomie secondaire chez un sujet qui avait subi une castration double. Les vésicules ont continué de grossir et de suppurer, malgré l'excision de l'épididyme et du déférent.

La difficulté de l'opération n'est pas une raison à invoquer pour s'abstenir. Depuis que l'on pratique la prostatectomie périnéale, l'accès du bas-fond vésical et des vésicules est devenu aisé. La technique du temps périnéal est bien réglée. L'opération est bénigne. Quant à l'ablation du déférent par la voie inguinale, elle ne comporte aucun danger; il s'agit d'une opération sous-péritonéale que le plan incliné rend d'ailleurs facile.

Je n'ai qu'une faible expérience de l'excision totale des voies spermatiques chez l'homme, puisque je n'ai pratiqué que quatre fois leur ablation systématique pour des cas de tuberculose totale. Une autre fois, j'ai pratiqué l'extirpation de la vésicule chez un sujet châtré quelques années auparavant. Cela porte donc à cinq le nombre de mes interventions.

Ces cinq cas se décomposent ainsi :

OBSERVATIONS. (*Résumé.*)

CAS I. — *Tuberculose testiculaire droite, induration de la vésicule correspondante, castration simple. Tuberculose testiculaire gauche deux ans plus tard. Castration. Suppuration de la vésicule et de la prostate. Abcès périnéal. Extirpation de la prostate et des vésicules. Guérison.*

Il s'agit d'un homme de trente-deux ans ayant eu une pleurésie à l'âge de vingt-trois ans. Quand je le vis en 1898, il portait à droite un testicule dont l'épididyme nettement tuberculeux était sur le point de s'ouvrir à la peau. L'évolution avait été rapide, puisque, au dire du malade, les accidents remontaient à six semaines. Je pratiquai la castration et la section du déférent très haut dans le trajet inguinal, préalablement fendu. La lumière du canal ne renfermait pas de pus, mais les parois étaient épaissies. Réunion immédiate. La vésicule séminale du côté correspondant est nettement « injectée de suif », mais ne dépasse pas le volume normal. Au niveau de la prostate, petite induration du côté correspondant. Guérison apparente pendant deux ans. Je revois le malade en 1900 avec la même lésion du côté opposé. Il affirme même que l'évolution a été plus rapide que la première fois, et que le mal a évolué en trois semaines. Castration gauche. L'épididyme et le testicule sont pris. Je résèque le déférent très haut. Pas de pus dans la lumière. Le toucher rectal montre que les deux vésicules séminales sont perceptibles; mais je ne puis dire si la vésicule droite a augmenté ou diminué depuis la première opération. Confiant dans la possibilité

de la guérison spontanée des vésicules après la castration, et surtout, ayant peu l'habitude de la périnéotomie haute, j'abandonne les vésicules à elles-mêmes. Le patient reste guéri pendant quatre ans; alors apparaissent des troubles urinaires : pollakiurie, urines purulentes, douleurs durant les mictions. Le médecin me prévient de ces accidents. Je conclus, à distance, à une tuberculose urinaire, sans conseiller au malade de venir me voir. Deux ou trois mois plus tard : *abcès au périnée, fistule*. Le patient vient à Amiens. Les deux vésicules séminales sont grosses comme le doigt, la prostate est dure, le toucher est douloureux. La quantité de pus dans les urines augmente après chaque exploration. L'examen endoscopique est très difficile; néanmoins, après lavages de vessie et plusieurs tentatives d'endoscopie sous chloroforme, j'arrive à examiner le réservoir vésical. Le pourtour du col est rouge; je ne trouve aucune lésion tuberculeuse. Je conclus à l'intégrité de la vessie et mets les troubles urinaires sur le compte des voies spermatiques.

Prostatectomie en mai 1905. — Incision périnéale, extirpation d'une prostate caséeuse et de deux grosses vésicules pleines de pus. L'intervention fut très laborieuse et nécessita une incision en H du périnée et de grands délabrements. La réparation demanda deux mois; le malade conserva une fistule urinaire au périnée pendant dix-huit mois (un dé à coudre d'urine par jour). Depuis quatre ans que l'opération est faite, le malade est en excellente santé. Les troubles urinaires ont totalement disparu. Cultivateur, il travaille comme à l'état normal.

Cas II. — *Tuberculose de l'épididyme droit. Excision de l'épididyme et du déférent. Extirpation incomplète de la vésicule et du déférent par voie périnéale. Accidents infectieux. Guérison.*

Il s'agit d'un jeune homme de seize ans, grand, maigre, adénoïdien. Les bourses sont volumineuses à droite. Épanchement vaginal. Déférent moniliforme. Vésicule séminale droite en forme de grosse amande. Prostate un peu indurée.

Je pratique la résection de l'épididyme en 1901. Je dissèque le déférent et le poursuit jusque dans le bassin. Je sectionne alors le déférent non ligaturé très bas; une grosse goutte de pus apparaît à l'extrémité libre et souille la plaie. Séance tenante, incision du périnée et extirpation laborieuse de la vésicule. Je ne retrouve pas l'extrémité testiculaire du déférent qui est probablement restée fixée dans le bassin. La vésicule est pleine de pus. Son volume correspond à peu près à la phalangette du pouce.

Le périnée est tamponné; la plaie inguinale a été réunie complètement.

Les suites immédiates furent très bonnes; le malade quitta la clinique au bout de seize jours. Une quinzaine après son retour chez lui, la température monte à 38°5, puis se montrent quelques douleurs abdominales, troubles digestifs, sensibilité dans la partie inférieure de l'abdomen. Je vis le malade six semaines plus tard. Par le toucher combiné au palper, je perçois un gros gâteau pelvien tout à fait semblable à celui qui accompagne la cellulite pelvienne qui, chez la femme, évo-

lue vers l'induration. Le gâteau et les signes généraux durèrent plusieurs mois, et ce n'est que huit à dix mois après l'opération que le malade fut complètement remis et ne présenta plus aucun trouble fonctionnel. La guérison s'est maintenue complète.

Cas III. — *Tuberculose génitale droite. Epididyme suppuré. Excision d'emblée de tout l'appareil génital droit. Infection locale. Fistule. Guérison.*

Il s'agit d'un homme de vingt-cinq ans qui présente une fistule du scrotum depuis six semaines. Les accidents remontent à huit mois. Le canal déférent est gros et dur. La vésicule séminale est volumineuse, sensible à la pression.

Opération en juin 1905. *Incision scrotale.* — Excision du testicule et de l'épididyme. Dissection du déférent. La région inguinale est fendue. Le déférent est disséqué très loin vers la vessie, pris entre deux ligatures et coupé au thermo.

Incision périnéale. — Excision d'un coin prostatique caséeux. Extirpation de la vésicule pleine de fongosités. Le déférent vient avec la vésicule. Je reconnais son extrémité ligaturée par la voie inguinale. Réunion immédiate de la plaie inguino-scrotale. Bourrage de la plaie périnéale.

Suites opératoires. — Infection locale. Toute la plaie inguino-scrotale suppure. J'attribue cette infection à ce que j'ai commencé l'opération par l'excision de l'épididyme suppuré. Fistule urinaire pendant trois mois. Complètement guéri actuellement. L'état général s'est maintenu très bon.

Cas IV. — *Tuberculose de l'épididyme gauche, du déférent, de la vésicule et de la prostate. Extirpation totale, moins le testicule. Fistule urinaire. Guérison complète actuellement.*

Il s'agit d'un jeune homme de dix-neuf ans, grand, maigre, pâle, dont les bourses augmentent de volume depuis trois mois environ. L'épididyme est nettement bosselé, nullement ramolli. Le déférent ne paraît pas augmenté de volume. La vésicule correspondante est nettement « injectée de suif ». Gros noyau uni-latéral dans la prostate.

Opération en septembre 1906. Premier temps *inguinal.* Je recherche le déférent. Je le dissèque très loin dans le bassin et le sectionne au thermo entre deux ligatures. Je ferme immédiatement la plaie inguinale : peau et tissus profonds. J'attire alors par la plaie inguinale le testicule et l'épididyme. Je laisse le testicule; j'enlève l'épididyme et le déférent. Fermeture et drainage. Temps *périnéal.* Excision d'une prostate entièrement dégénérée à gauche. La moitié droite est parfaitement souple. J'enlève facilement la vésicule séminale qui se laisse aisément décoller. Elle renferme des fongosités et se montre plus grosse qu'elle ne le paraissait par le toucher rectal. Bourrage de la plaie. Guérison complète en vingt-cinq jours. Pas de fistule urinaire; pas de récidive.

Cas V. — *Tuberculose testiculo-épididymaire droite. Infiltration des vésicules et de la prostate. Extirpation totale.*

Il s'agit d'un jeune homme de vingt-trois ans, porteur d'une masse du volume d'un œuf. L'épididyme est volumineux, bosselé. Le déférent est gros, induré; la vésicule séminale droite grosse comme le pouce; la prostate est un peu indurée du côté correspondant.

Opération en février 1909. Premier temps : *inguinal*. Dissection du déférent jusque dans le bassin. Incision au thermo entre les deux ligatures. Incision du cordon dans le trajet inguinal. Fermeture complète de la paroi inguinale et de l'anneau inguinal externe. Extirpation du testicule et de l'épididyme par la plaie inguinale. Deuxième temps : *périnéal*. Incision classique du périnée. Incision de l'urètre, au niveau du bec prostatique. Introduction d'un désenclaveur de Young. Le bas fond de la vessie se laisse facilement attirer. L'excision du côté droit de la prostate, l'extirpation de la vésicule et enfin du déférent me paraissent ainsi plus faciles. Sonde périnéale dans la vessie. Tamponnement du périnée. Fistule urinaire pendant trois mois. Le malade est complètement guéri.

Technique opératoire.

Voici la technique opératoire que nous avons suivie. L'opération se fait en une séance et comprend trois temps : 1° inguinal, 2° scrotal, 3° périnéal. Le temps scrotal n'a sa raison d'être que chez les sujets porteurs d'un épididyme suppuré, ouvert ou non à la peau du scrotum.

1°. *Temps inguinal.* — Le sujet est préparé comme pour une cure radicale de hernie inguinale, et placé sur le plan incliné. L'incision est un peu plus grande que pour la cure d'une hernie. L'opérateur fend le trajet inguinal, découvre le déférent, le sépare, à l'aide de ciseaux ouverts ou fermés, avec les vaisseaux spermatiques et le tissu sous-péritonéal. Si le canal est entouré d'un petit abcès ou de fongosités, il adhère au péritoine, lequel se laisse ouvrir, déchirer; cela nécessite une suture immédiate. La dissection est rendue facile par l'application d'une valve bien nickelée qui sert de réflecteur. La dissection est poursuivie très loin vers le bassin jusqu'au voisinage de la vessie. Il est inutile de chercher à voir la vésicule séminale. N'exercer aucune traction sur le déférent pour ne pas le rompre. Cette traction est d'ailleurs inutile. Quand l'opérateur pense avoir séparé le canal jusqu'au voisinage de la vésicule séminale, il en pratique la section entre deux ligatures au fil de lin. Ne pas se servir de ciseaux, mais du thermo, car très souvent une goutte de pus vient sourdre à l'orifice de la section. La section du canal peut se faire dans la région inguinale même; il est inutile de la faire très bas, puisque l'extrémité inférieure du canal sera extirpée par le périnée. L'extrémité testicu-

laire du déférent sera rejetée vers le scrotum et la paroi inguinale sera fermée, au moyen de trois ou quatre points en U au catgut. Le temps inguinal est terminé; il est nécessaire que la réparation soit faite avant de traiter l'épididyme et le testicule où l'opérateur peut rencontrer du pus.

2°. *Temps scrotal.* — Si l'épididyme est induré, si les indurations n'ont point contracté d'adhérences avec la peau, il est inutile d'agrandir l'incision inguinale. L'opérateur peut amener le testicule par l'incision inguinale cutanée. Il peut alors explorer l'organe, réséquer l'épididyme et faire l'hémostase du testicule par quelques points séparés au catgut. Si, en abrasant l'épididyme, l'opérateur voit des points caséeux pénétrer dans le testicule, ce dernier sera supprimé. Les vaisseaux seront alors liés au ras du trajet inguinal. Ce trajet sera fermé par un point complémentaire.

Si l'épididyme est fistulisé ou adhérent à la peau, inutile de prolonger l'incision inguinale jusqu'à l'extrémité inférieure du scrotum. Fermer complètement la plaie inguinale (aponévrose, tissu cellulaire et téguments) et pratiquer une excision circulaire de la peau au niveau de la zone épididymaire. L'incision circonscrira les téguments malades ou fistuleux; par là, le testicule sera amené au dehors avec le déférent. Le chirurgien pratiquera alors l'intervention sur le testicule et l'épididyme. Le scrotum sera drainé et fermé incomplètement.

3°. *Temps périnéal.* — Suivre ici la technique indiquée par Proust dans l'opération de la prostatectomie périnéale.

Je fais une incision linéaire transversale bi-ischiatique. Décollement prérectal; découverte de la prostate. Un cathéter est mis dans la vessie. Exploration, découverte. Dissection des vésicules séminales (voir technique dans *La Clinique*, novembre 1908). Excision d'un coin prostatique; grattage, curettage; ablation de tout ce qui est caséeux jusqu'aux tissus sains. Les lésions sont généralement limitées à un seul côté... Très souvent, l'urètre est ouvert à ce moment; inutile de fermer la brèche; les sutures lâchent toujours. Il est bon de mettre une sonde à demeure pendant huit à dix jours (sonde Nélaton renouvelée tous les jours). Ablation de la vésicule séminale et du déférent dont l'extrémité libre abandonnée dans le bassin se reconnaît à la ligature placée par la voie inguinale. Inutile de suturer la plaie périnéale. Placer un gros drain au milieu et des mèches ektoganées de chaque côté. Le premier pansement reste cinq jours; les mèches sont supprimées et remplacées par un tamponnement plus superficiel. La plaie guérit complètement en l'espace de trois à cinq semaines. La fistule urinaire périnéale est fréquente. Elle se ferme sponta-

nément au bout de quelques mois. Un de nos malades perdait au début un tiers de ses urines; deux mois plus tard, l'écoulement était insignifiant. La fermeture était complète au bout de huit mois.

L'intervention chirurgicale systématique sur l'appareil séminal total fut pratiquée par Roux (de Lausanne) en 1890. Cette opération a été répétée par Guelliot, Weir, Villeneuve, etc. Baudet et Kendirdjy ont publié un excellent travail dans la *Revue de Chirurgie* de 1906, où ils rappellent les interventions de Legueu, Baudet et des chirurgiens qui ont pratiqué le plus souvent ces opérations. Actuellement, le nombre des opérations radicales n'est pas considérable, pourtant la technique de la prostatectomie périnéale a mis bien « en main » la périnéotomie et l'accès des vésicules séminales. L'extirpation totale des voies spermatiques doit entrer dans la chirurgie courante, car elle est bénigne, facile et très souvent efficace.

Étude anatomo-clinique de la tuberculose génitale.

A. — *État des opérés avant l'intervention.* — Les sujets atteints de lésions tuberculo-génitales sont âgés de vingt à trente ans. On en trouve pourtant âgés de seize ans et de soixante ans. Le poumon est quelquefois atteint de lésions graves, mais la plupart des sujets susceptibles d'être opérés doivent être complètement exempts de tuberculose pulmonaire, ou du moins celle-ci ne doit se montrer qu'à un faible degré.

Les voies urinaires doivent être également saines. La tuberculose vésicale est en effet fréquente. Elle ne subit aucune amélioration après l'intervention.

Il faut savoir distinguer les troubles urinaires simplement fonctionnels de ceux qui sont dus à des lésions véritables. Chez un de nos malades, les accidents vésicaux (pollakiurie, pyurie) m'avaient fait penser à une cystite tuberculeuse. L'examen sous chloroforme montra que la vessie contenait 300 grammes et que la muqueuse était saine. L'excision des vésicules et de la prostate fit disparaître les troubles vésicaux.

B. — *État des voies spermatiques.* — 1°. *Testicule et épididyme.* Un certain nombre de cas constatés dans la pratique journalière nous montrent des lésions tuberculeuses localisées à l'épididyme. Le traitement de choix est alors l'excision de l'épididyme avec implantation du déférent dans le testicule. Seuls nous intéressent ceux où la tuberculose est totale, c'est-à-dire comprend l'épididyme, le déférent, la vésicule séminale, voire même la prostate au niveau des canaux éjaculateurs.

La tuberculose des vésicules reste le plus souvent latente; elle

ne se traduit par aucun trouble fonctionnel, sauf peut-être des éjaculations sanglantes ou douloureuses. Celles-ci indiquent que la lésion siège au niveau des conduits éjaculateurs. Elle se révèle au toucher rectal. Certains chirurgiens pensent que les lésions vésiculaires qui se manifestent simplement par un peu d'induration se résorbent après l'ablation de l'épididyme, voire même du testicule et du déférent. C'est une erreur.

Baudet signale cinq cas dans lesquels les lésions de la vésicule ont continué de croître malgré la castration. J'ai dû enlever la prostate et les vésicules chez un sujet châtré quatre ans auparavant. Je ne crois donc pas que cette possibilité de guérison spontanée d'une vésicule infiltrée puisse autoriser l'abstention.

2°. *Canal déférent.* — Les lésions bacillaires du canal sont fréquentes. L'organe est dur, rigide, gros comme une plume d'oie, ou bosselé, noueux, en chapelet.

Les lésions du déférent peuvent être centrales, interstitielles ou périphériques.

a). *Centrales.* — Elles ne modifient pas l'apparence du canal, mais au cours de l'intervention une goutte de pus sourd au moment de la section. L'examen histologique montre des follicules tuberculeux dans les parois.

b). *Interstitielles.* — Les lésions siègent dans toute l'épaisseur du déférent qui est gros et bosselé.

c). *Périphériques.* — Le tissu cellulaire qui entoure le déférent est suppuré, caséeux ou simplement fongueux quand il adhère au péritoine pelvien. Cette membrane est alors souvent ouverte au cours de la dissection.

3°. *Vésicule séminale.* — Dans les cas de tuberculose épididymo-testiculaire, le toucher rectal révèle souvent de l'induration du côté de la vésicule correspondante. Cet organe, que, normalement, le toucher ne perçoit pas, devient alors perceptible, sans être toutefois augmenté de volume. Cette induration est-elle une indication suffisante à l'extirpation? Non, surtout si la prostate est saine. Le chirurgien doit limiter son intervention à l'épididyme et au déférent, quitte à enlever la vésicule quelques mois ou quelques années plus tard, si elle augmente de volume. Pour que la vésicule donne vraiment l'impression d'être infectée par le bacille et d'être chirurgicalement malade, il faut qu'elle soit nettement plus grosse que normalement (amande, noisette, petit doigt, pouce); elle est alors très facilement appréciée par le toucher. La vésiculite s'accompagne quelquefois de réaction inflammatoire, de *périvésiculite*; ses limites sont alors moins perceptibles; l'opération est plus délicate. Les troubles fonctionnels de la tuberculose vésiculaire sont généralement nuls. Pourtant, on peut

observer de la pollakiurie, des douleurs en urinant et de l'hématurie simulant la cystite. Les deux vésicules sont souvent malades à la fois (un tiers des cas).

La vésicule présente, à la coupe, des noyaux caséeux, séparés par des travées dures; sa cavité diminuée contient du pus et des fongosités. Quand il existe de la périvésiculite, l'espace décollable recto-vésiculaire s'indure, s'étale en arrière de la prostate et de la vessie et forme une gangue épaisse et lardacée qui soude entre eux les organes du bassin. L'énucléation est difficile.

4°. *Prostate.* — La prostate est infectée dans un tiers des cas. La lésion est généralement limitée; elle forme un noyau caséeux, tantôt latéral, tantôt médian. Ce noyau correspond le plus souvent à la tuberculisation des conduits éjaculateurs dans leur traversée prostatique. Il faut exciser cette éjaculatorite bacillaire pour faire une opération complète. Chez le malade dont nous avons excisé la prostate quatre ans après la castration, la prostatite bacillaire était diffuse, les contours de la prostate peu précis. La masse fibreuse qui entoure cet organe se confond avec celle qui entoure les vésicules. Les cas de ce genre offrent des difficultés à l'opérateur.

Résultats opératoires de la cure radicale.

Gravité opératoire. — La gravité de l'opération est nulle. Les seuls cas de mort dont parle Baudet sont dus à la résection de la vessie pratiquée par Young, concurremment à une opération sur les vésicules.

Plus nombreuses sont les morts par généralisation tuberculeuse. Sur quarante-six cas, Baudet cite deux cas de méningite, un de granulie et quatre de tuberculose pulmonaire aiguë. Ces complications sont communes à toutes les interventions pour tuberculose. L'opérateur doit les éviter en intervenant chez les sujets indemnes d'autres localisations bacillaires.

Complications infectieuses — En opérant d'abord par la voie inguinale, en fermant la plaie inguinale avant d'intervenir sur les lésions suppurées du scrotum, le chirurgien évite d'infecter la plaie aseptique. Nous avons eu un cas de cellulite pelvienne pour avoir sectionsé le canal déférent, plein de pus, au bistouri. Cet accident ne fût pas survenu si le conduit avait été sectionné au thermo entre deux ligatures. L'infection par la voie périnéale ne peut se produire si on bourre la plaie et si on la draine avant de la suturer. La réparation est plus lente à obtenir, mais la certitude de guérison compense cet inconvénient.

Fistules. — Les fistules suppurées peuvent persister. Elles tiennent à une excision incomplète des tissus tuberculeux. Nous

n'avons pas eu de complications de ce genre ; plus fréquentes sont les fistules urinaires. Ces dernières sont dues à l'excision de noyaux caséeux correspondant au trajet des éjaculateurs dans la prostate. Inutile de suturer cette plaie ; les fils lâchent toujours. Les fistules urinaires périnéales se ferment au bout de quelques semaines ou de quelques mois spontanément. Si l'opérateur a blessé l'urètre, son devoir est de mettre une sonde à demeure pendant dix à quinze jours.

Hémorragies. — A la suite du temps périnéal, le suintement sanguin peut être abondant. L'hémorragie peut venir soit du pédicule vésiculaire qui n'a point été lié, soit de la tranche prostatique. Elle s'arrête par tamponnement; pour cette raison, nous n'avons pas réuni les plaies périnéales.

Résultats éloignés des opérations. — L'état général du malade s'améliore, sinon très rapidement, du moins d'une façon constante, définitive et progressive. Nous n'avons pas observé d'exception chez nos cinq malades, dont quatre sont très bien portants. Le dernier a été opéré trop récemment pour que nous puissions le citer comme exemple.

Les troubles urinaires purement fonctionnels, entretenus par des lésions des éjaculateurs de la prostate et des vésicules, guérissent complètement. Il s'agit alors d'irritation vésicale et non de cystite. Les vraies lésions tuberculeuses de la vessie ne guérissent pas; d'ailleurs, ces lésions, dûment constatées, contre-indiquent l'opération.

Si on pratique le toucher rectal chez d'anciens opérés, on ne trouve plus, à la place des vésicules enlevées, qu'un plan légèrement résistant, étalé, indiquant que le tissu fibreux a remplacé l'organe malade. Il n'y a pas trace de collection ni de bosselures.

L'état génital n'est pas modifié, pourvu qu'un des testicules soit conservé. L'ablation de l'appareil génital d'un côté n'empêche pas fatalement le côté opposé de s'infecter. J'ai dû châtrer un malade du côté gauche deux ans après une castration droite. Après la suppression de l'épididyme, le testicule diminue un peu de volume et généralement ne s'atrophie pas complètement. D'ailleurs, si la résection de l'épididyme est double et si le testicule s'atrophie partiellement, les fonctions viriles persistent. En résumé, la *suppression des voies excrétrices du sperme, pratiquée des deux côtés, rend le sujet infécond, mais n'engendre pas l'impuissance.*

Indications opératoires. — Le chirurgien qui pratique l'extirpation des voies spermatiques est poussé à cette intervention, soit parce que les vésicules séminales sont volumineuses, soit parce que, après l'extirpation simple de l'épididyme et du déférent, les

lésions de la vésicule apparaissent quelques mois ou quelques années plus tard, soit, enfin, parce qu'il existe du côté de la vessie des phénomènes d'irritabilité ou de suppuration qui peuvent être mis sous la dépendance des lésions de la vésicule ou des canaux éjaculateurs. Enfin, l'intervention peut être nécessitée par des fistules périnéales provenant de lésions prostatiques ou vésiculaires.

M. Marion. — J'ai pratiqué trois cas de castration avec ablation de la prostate.

L'opération fut conduite en sens inverse de celle de M. Pauchet, c'est-à-dire que je commençai par pratiquer la prostatectromie avec ablation de la vésicule et suture de l'urètre, puis procédai à l'ablation par voie inguino-scrotale, du canal déférent et de la masse testiculo-épididymaire.

Le premier de mes malades guérit avec la plus grande simplicité; il sortait de l'hôpital au bout de quinze jours. Ce premier succès m'avait enthousiasmé, et, quelque temps plus tard, je pratiquai une autre opération semblable, avec un pareil succès. Au dixième jour, le malade avait fait une fistule urinaire qui se fermait spontanément au bout de quelques jours, et, trois semaines après, le malade était guéri.

Encouragé par ces succès, je fis une troisième intervention; le malade était peut-être en moins bon état, toujours est-il qu'après avoir semblé guérir, il commença une fistule périnéale, urinaire d'abord, uro-purulente ensuite, pour laquelle je réintervins par la suite, mais sans succès, car le malade continua à suppurer fit d'autres tuberculoses, et finit par succomber dans un état véritablement misérable, sept ou huit mois après la première opération,

Cet échec avait profondément refroidi mon enthousiasme et, depuis, je n'ai plus pratiqué de prostatectomie pour tuberculose. Les cas encourageants de M. Pauchet vont peut-être me faire revenir sur ma dernière opinion, et, dans les cas où le malade ne présentera aucune autre localisation tuberculeuse dans son organisme, quand son état général sera satisfaisant et que les lésions vésiculo-prostatiques seront suffisamment accentuées, essaierai-je de nouveau de supprimer les foyers testiculo-épididymaires, déférentiels, vésiculaires et prostatiques.

Traitement chirurgical des calculs rénaux,

par M. le Dr POUSSON (de Bordeaux),
Membre correspondant de la Société.

Bien qu'il soit aujourd'hui et depuis longtemps surabondamment démontré que l'extirpation d'un rein est compatible avec l'existence et ne porte aucune atteinte aux fonctions de l'organisme normal et à sa résistance en cas de maladies, il convient d'être aussi conservateur que possible en chirurgie rénale. Nos connaissances de plus en plus précises touchant l'anatomie pathologique d'un grand nombre de néphropathies et la physiologie pathologique du rein, qui en est l'objet, ont justement conduit à substituer dans leur traitement opératoire la néphrotomie à la néphrectomie. Plus impérieusement que toutes autres affections, la calculose rénale se réclame de ce principe général de thérapeutique : l'extraction des concrétions à la faveur de l'incision du rein ou de son bassinet doit être l'opération de choix, et l'extirpation du rein l'opération d'exception.

En effet, tandis que la plupart des affections rénales, y compris les deux plus graves, la tuberculose et le cancer, frappent un seul rein, la lithiase les atteint simultanément ou successivement dans une proportion supérieure à 50 p. 100; et lorsqu'elle se trouve cantonnée à un seul organe, son congénère présente très souvent des lésions de néphrite diathésique diminuant sa puissance fonctionnelle. Il y a donc le plus grand intérêt à ne pas restreindre chez les lithiasiques le champ offert à la dépuration urinaire. Mais si désirable que cela soit, il est des cas où la conservation d'un rein calculeux n'est pas possible et dans lesquels sa suppression anatomique est encore le meilleur moyen de sauver les jours du malade immédiatement menacés et même de lui assurer une longue survie.

Sans avoir la prétention, dans les quelques instants que je ravis à l'ordre du jour de la Société, de traiter à fond la question des indications respectives de la néphrotomie et de la néphrectomie dans le traitement des calculs des reins, je voudrais présenter quelques considérations sur ce sujet en m'appuyant sur 30 cas de ma pratique personnelle.

J'envisagerai séparément le traitement de la lithiase aseptique et celui de la lithiase suppurée.

Le traitement de la lithiase aseptique ne prête pas à discussion

et tous les chirurgiens s'accordent à déclarer que l'extraction des concrétions par l'un des procédés conservateurs du rein, que je discuterai dans un instant, est la seule opération à laquelle on doive avoir recours. Tout en me ralliant à cette opinion, je ne puis cependant m'empêcher de faire remarquer que si le plus souvent on peut ainsi extraire complètement les calculs enchâssés dans le rein ou contenus dans ses annexes (calices et bassinet), il y a des cas où les concrétions, en raison de leur forme ramifiée, arborescente et de leurs adhérences aux portions du rein dans lesquelles elles se sont développées en les pénétrant, rendent cette extraction des plus laborieuses. Au cours des manœuvres qu'elle réclame, il peut se produire des dilacérations du parenchyme, compromettant pour l'avenir sa structure dans une plus ou moins grande étendue et, par suite, réduisant d'autant le champ de la sécrétion urinaire. On peut aussi déterminer des brisures et des émiettements des concrétions, dont on n'est jamais sûr de chasser tous les débris par les lavages les plus abondants et les plus soigneux, débris qui deviennent dès lors la cause de récidive ultérieure rapide. N'y a-t-il pas lieu de se demander si, en pareil cas, il ne vaudrait pas mieux recourir à la néphrectomie? J'avoue que j'aurais quelque tendance à répondre à cette question par l'affirmative.

Les deux opérations conservatrices utilisées pour l'extraction des calculs rénaux, la pyélotomie et la néphrotomie, ne doivent pas être opposées l'une à l'autre, ainsi qu'on a voulu le faire dans les discussions engagées à ce sujet. Chacune d'elles a ses avantages et ses inconvénients; chacune d'elles comporte ses indications. Le principal avantage de l'incision du bassinet, dont on a peut-être exagéré l'importance, est de respecter le tissu rénal, mais elle présente plusieurs inconvénients. Le premier est de nécessiter, pour être correctement pratiquée, l'extériorisation complète du rein de sa loge, ce qui n'est pas toujours possible en raison de la périnéphrite scléro-adipeuse si fréquente dans la calculose rénale.

Le second inconvénient est d'exposer à la blessure de vaisseaux anormaux passant en arrière du bassinet, point où l'on doit toujours l'attaquer, et de devenir ainsi la cause d'hémorragies difficiles à arrêter. Un dernier inconvénient enfin est la production d'une fistule urinaire rebelle par suite de la non-réunion des lèvres du bassinet. La néphrotomie est d'un manuel opératoire beaucoup plus simple, le rein pouvant être incisé en place lorsqu'il a été mis à découvert par la lombotomie. Son saignement, que l'on peut modérer par la compression du pédicule vasculaire pendant les manœuvres de recherche et d'extraction des calculs,

cesse, alors même que des vaisseaux de quelque importance ont été ouverts, dès que les deux valves sont appliquées l'un à l'autre par les sutures. Les fistules ne sont pour ainsi dire pas à redouter en raison des larges surfaces offertes à la réunion *per primam* dans la plus grande étendue de l'incision et au bourgeonnement secondaire au niveau du trajet du drain, qu'à mon avis il est toujours bon de laisser pendant quelques jours dans le bassinet. Le seul reproche que l'on peut faire à la néphrolithotomie, c'est de déterminer au niveau du point d'union des valves rénales et des trajets des fils de suture la production d'une zone de tissu cicatriciel susceptible de s'étendre à quelque distance et de diminuer d'autant le champ de sécrétion urinaire. Je crois ce reproche mal fondé. La perte du territoire fonctionnellement annihilé du fait de l'incision et des sutures est insignifiante. Mais ce n'est pas sur la comparaison des difficultés, des dangers immédiats, des conséquences éloignées de la pyélotomie et de la néphrotomie, que le chirurgien doit asseoir son jugement touchant la valeur de ces deux opérations. C'est la sécurité qui lui est offerte pour l'extraction totale et intégrale des concrétions qui doit guider son choix.

Au point de vue de leur extraction par l'une ou l'autre de ces opérations, il y a lieu de distinguer les calculs du rein proprement dits et les calculs des calices et du bassinet. Les premiers développés en plein parenchyme rénal ne sont justiciables que de la néphrotomie. Les seconds occupant les annexes du rein relèvent de cette même opération ou de la pyélotomie suivant qu'ils sont libres et mobiles ou enclavés et adhérents. Si rien n'est en effet plus facile que d'extraire par l'incision postérieure du bassinet de petits calculs arrondis, ovoïdes, cubiques ou de toutes autres formes géométriques, il n'en est pas de même des concrétions irrégulières, ramescentes, coralliformes ou madréporiques, qui se prolongent dans les calices et jusque dans le tissu du rein. Dans ces cas l'incision chirurgicale du rein offre des facilités et des garanties beaucoup plus grandes.

S'il était toujours possible de déterminer sûrement d'avance par la radiographie et au moment de l'intervention par la palpation, l'acupuncture et les autres moyens d'exploration du rein mis à découvert, le siège, la forme, la friabilité des concrétions pyélitiques et rénales, le chirurgien n'éprouverait aucun embarras à choisir l'opération convenant le mieux au cas donné. Mais sans parler des erreurs d'interprétation des radiographies le plus habilement pratiquées, à quelles déconvenues n'est-on pas exposé par l'exploration extérieure du rein extrait de sa loge? Non seulement les caractères si essentiels à connaître pour prendre une détermination opératoire échappent souvent, mais des noyaux d'inflam-

mation au sein du parenchyme, des indurations au niveau du sommet des pyramides de Malpighi, des épaisissements de la paroi des calices et du bassinet peuvent en imposer pour des calculs. L'ouverture du bassinet et l'incision chirurgicale du rein sont les seules modes d'exploration sûre et utile dans la calculose. Toutefois, la première ne saurait révéler que les calculs pyélitiques proprement dits, et laisserait échapper les concrétions cachées dans les calices, l'extrémité du doigt ne pouvant pénétrer dans leur cavité. La seconde, au contraire, permet au doigt d'accéder dans toutes les anfractuosités des annexes du rein et de découvrir les concrétions qui y sont contenues aussi bien que celles qui sont plongées dans son parenchyme.

C'est donc à la néphrotomie que doit aller la préférence des chirurgiens dans le traitement de la grande majorité des cas de lithiase rénale aseptique, car, bien même et plus sûrement que la pyélotomie, elle permet l'exploration de toutes les parties du rein et l'extraction des concrétions dans les conditions les plus propices.

Le traitement de la lithiase rénale suppurée, comme celui de la lithiase aseptique, doit être aussi, en principe, conservateur. Mais les circonstances proches à faire fléchir ce principe, ne manquent pas. Ces circonstances relèvent principalement de la topographie des lésions suppuratives calculeuses. Ces lésions peuvent être ramenées à trois types : *a*) elles sont localisées au bassinet et constituent la *pyélite calculeuse* ; — *b*) elles occupent à la fois le bassinet et les calices et s'étendent même dans le tissu du rein, c'est la *pyélonéphrite calculeuse* ; — *c*) elles sont cantonnées exclusivement dans le parenchyme rénal, ce sont les *abcès calculeux du rein*.

Dans la pyélite calculeuse, soit que le pus se draine complètement par l'uretère, soit qu'il soit retenu et distende le bassinet et les calices et s'accompagne des accidents généraux graves des pyonéphroses, ce qui caractérise le foyer de suppuration, c'est la régularité de ses parois, dont les prolongements diverticulaires, dans les cas de distension extrême refoulant les pyramides de Malpighi au niveau des calices, s'ouvrent largement dans le bassinet. De cette disposition résultent l'évacuation facile et complète du pus après l'ouverture du foyer, et de même l'extraction aisée des concrétions. L'opération conservatrice doit donc être l'opération de choix dans la pyélite calculeuse. Mais ici reparaît la discussion ouverte à propos du traitement des calculs aseptiques du bassinet entre la pyélotomie et la néphrotomie. Je crois que toutes les fois que l'extériorisation du rein est possible, ce qui se ren-

contre encore moins fréquemment que dans la lithiase non suppurée, il vaut mieux recourir à la pyélotomie, en y joignant, s'il est nécessaire, une opération plastique destinée à rectifier l'abouchement de l'uretère au bassinet, à réséquer ou capitonner le cul-de-sac où stagne l'urine.

Si le volume du rein distendu, si ses adhérences où toutes autres circonstances rendent la pyélotomie impraticable, la néphrotomie donne encore de très bons résultats et il ne faut pas hésiter à y avoir recours.

Dans la pyélonéphrite calculeuse, la suppuration du bassinet et des calices s'étant propagée au tissu rénal lui-même, creuse dans ce dernier des diverticules plus ou moins anfractueux, contenant du pus et des concrétions difficiles à déloger par la pyélotomie et même par la néphrotomie. Ces opérations conservatrices, qui, exceptionnellement, peuvent donner des résultats thérapeutiques, perdent beaucoup de leur valeur en tant que méthodes électives. Elles rendent, toutefois, et, en particulier, la néphrotomie, de grands services chez les malades en proie à la septicémie, car, donnant issue à la plus grande partie du pus, elles sont suivies de la diminution des accès fébriles, du relèvement de la santé générale, et, résultat de la plus haute importance, de l'amélioration des fonctions du rein opposé si elles étaient défaillantes. Mais le plus souvent ces services ne sont que temporaires, et, au bout d'un certain temps, même lorsque les concrétions ont été extraites dans leur totalité, la suppuration, loin de se tarir, augmente par suite de l'extension des foyers primitifs et la formation à distance de petits abcès intrarénaux. C'est alors qu'il faut avoir recours à la néphrectomie secondaire, que rendent particulièrement laborieuse et périlleuse les adhérences unissant la capsule du rein aux organes voisins, mais que facilite singulièrement le procédé sous-capsulaire.

Pour éviter l'ennui de cette opération itérative, il me semble préférable, toutes les fois que l'on se trouvera en présence d'une pyélonéphrite calculeuse à foyer irrégulier et anfractueux, à calculs friables et difficiles à extraire, de pratiquer la néphrectomie primitive, à condition, bien entendu, que l'on se soit préalablement assuré de l'intégrité anatomique et fonctionnelle du rein congénère.

Les abcès calculeux du rein sont certainement moins fréquents, si j'en crois ce que j'ai vu, que la pyélite et la pyélonéphrite de même nature, cependant leur existence n'est pas contestable. En général, ils sont en petit nombre, souvent solitaires, et dans ce cas on peut espérer que l'ouverture de chacune d'elles par la simple néphrectomie avec curettage de leurs parois et désinfec-

tion de leur contenu, suffira à la guérison. Mais lorsqu'ils sont nombreux, disséminés dans tous les points du parenchyme, les incisions les mieux combinées ne sauraient conduire sûrement sur tous et débarrasser le rein des multiples concrétions qu'il recèle. La continuation des douleurs, des accidents septiques, auxquels vient s'ajouter tous les ennuis d'un fistule pyourinaire, sont les conséquences de cette opération incomplète, qui tôt ou tard exige la néphrectomie secondaire.

Pour éviter cette nouvelle intervention, je crois qu'il est préférable de pratiquer d'emblée l'extirpation du rein, si les conditions de la santé générale et l'état de l'autre rein ne s'y opposent pas.

Je résumerai en terminant les considérations que je viens de développer dans les propositions suivantes :

1° Dans la lithiase aseptique, le traitement chirurgical doit être conservateur. La pyélotomie est l'opération d'exception, la néphrotomie l'opération d'application générale.

2° Dans la lithiase suppurée, il faut au point de vue de l'intervention, tenir compte des formes topographiques de la suppuration.

Dans la pyélite, la pyélotomie et la néphrotomie sont les opérations de choix.

Dans la pyélonéphrite, la néphrectomie peut suffire; mais le plus souvent, il est nécessaire pour obtenir la guérison complète, d'avoir recours à la néphrectomie soit primitive, soit secondaire. Dans les abcès calculeux du rein, uniques ou peu nombreux, la néphrotomie peut faire tous les frais du traitement; mais, s'ils sont multiples, il est nécessaire de pratiquer la néphrectomie.

A l'appui des considérations que je viens de développer et des propositions que j'ai formulées, je rapporterai en terminant les résultats d'une petite statistique de 30 cas personnels observés consécutivement.

Ces 30 cas comprennent 10 cas de lithiase aseptique et 20 cas de lithiase suppurée.

Dans les 10 cas de lithiase aseptique, la néphrectomie pratiquée une seule fois par erreur de diagnostic, a donné une guérison se maintenant depuis douze ans sans récidive. La néphrotomie pratiquée dans les 9 autres cas, a été suivie d'un décès dont je puis bien exonérer l'intervention, puisque le malade a succombé au vingt et unième jour à une hémorragie cérébrale. Tous les autres opérés que j'ai pu suivre, à l'exception d'un seul, vivent et se portent bien. Leur opération remonte à cinq ans et dix mois, quatre ans et neuf mois, trois ans et quatre mois, deux ans et quatre mois, deux ans, un an, six mois.

Les 20 cas de lithiase suppurée se décomposent en 3 cas de pyélite et 17 cas de pyélonéphrite.

Les 3 cas de pyélite, tous traités par la néphrotomie, n'ont donné aucun décès et tous ont guéri sans fistule. Leur opération remonte à cinq ans, quatre mois et deux mois.

Les 17 cas de pyélonéphrite ont été traités : 6 par la néphrectomie primitive avec 5 guérisons et 1 mort par anurie, 6 par la néphrotomie avec 1 mort sous le chloroforme, 2 morts par schock, 1 mort par anurie, 1 mort retardée par continuation des accidents septicémiques (la malade s'étant opposée à la néphrectomie secondaire), 1 survie (la malade est encore en traitement); enfin, chez 4 la néphrotomie a dû être suivie de la néphrectomie secondaire, et ces 4 malades ont guéri.

Présentations de malades.

Tuberculose iléo-cæcale hypertrophique. Résection iléo-cæcale. Anastomose iléo-sigmoïdienne. Guérison.

M. A. Guinard. — J'ai l'honneur de vous présenter un malade que j'ai opéré il y a un mois dans les conditions suivantes.

Voici son observation rédigée sur les notes de mon interne, M. Josset-Moure.

Il s'agit d'un homme de trente et un ans, père de quatre enfants bien portants qui ne présente aucun antécédent héréditaire à noter. Il entra d'abord à l'Hôtel-Dieu, dans le service de M. André Petit, pour des troubles digestifs qui remontaient à cinq ans environ. Dans ses antécédents personnels on trouve en insistant des bronchites assez fréquentes l'hiver, mais surtout une tendance à la diarrhée qui se manifeste depuis l'âge de sept ou huit ans, par deux ou trois selles chaque jour. C'est à 1903 que le malade fait remonter le début de son mal. Vers cette époque il commença à ressentir de légères coliques qui se répétaient tous les trois ou quatre jours avec des intervalles de calme. Depuis un an cet état s'est aggravé, en ce sens que les crises de coliques sont plus intenses.

Vers cette époque, aux coliques et à la diarrhée de plus en plus fortes et tenaces s'ajouta de l'anorexie qui surtout très marquée entraîna un amaigrissement considérable. Les selles plus abondantes étaient noires et fétides.

En décembre 1908 apparurent des vomissements. Ces vomissements peu fréquents s'effectuaient avec des efforts pénibles et se composaient de matières alimentaires, mêlées de mucosités filantes et glaireuses. Ils coïncidaient toujours avec une recrudescence de la diarrhée.

C'est alors que le malade entra à l'Hôtel-Dieu, dans le service de M. André Petit qui, trouvant une tumeur de la fosse iliaque droite, le fit passer dans mon service.

L'examen de l'abdomen montrait une légère voussure de l'hypocondre droit, et la palpation décelait une tumeur, extrêmement nette débordant les fausses côtes d'environ huit travers de doigt. Cette tumeur allongée dans le sens vertical, non douloureuse au palper, lisse, bien limitée, pouvait être perçue par la palpation lombaire et le palper bimanuel qui permettait d'en préciser les contours, donnait absolument la sensation d'un gros rein. L'interrogatoire du malade dirigé dans ce sens ne révélait aucun antécédent urinaire, l'examen chimique et cytolique des urines restait négatif; assez rapidement, les symptômes digestifs s'étaient atténués et l'on se trouvait en somme en présence d'un sujet présentant une tumeur lombo-abdominale du volume du poing, ressemblant à s'y méprendre par sa forme et son siège à un gros rein. Bien qu'il n'y eût jamais eu aucun symptôme urinaire, je diagnostiquai une tuberculose rénale, et le 5 mai dernier je me mis en devoir de pratiquer une néphrectomie lombaire.

Une incision lombaire me mena sur un rein absolument normal et, voyant que la tumeur était intrapéritonéale, je refermai aussitôt la plaie pour faire une laparatomie médiane. Je tombai sur une tumeur iléo-cæcale du volume du poing, adhérant fortement à la paroi lombo-iliaque. La fin de l'iléon était très dilatée avec des parois épaisses : l'iléon à ce niveau avait les dimensions du gros intestin normal : son méso est épais et œdématié. Je sectionne l'iléon à 20 centimètres au-dessus de la valvulve de Bauhin et je commence à décoller avec les plus grandes difficultés le cæcum et le côlon ascendant de bas en haut et de dedans en dehors. En sectionnant le mésocôlon ascendant, je le trouve bourré de gros ganglion que j'énuclée chemin faisant. Le côlon ascendant est ainsi décollé jusqu'à l'angle hépatique, sectionné à quelques centimètres au-dessous, suturé et fermé complètement sous un surjet au fil de lin. Même traitement pour l'extrémité de l'iléon; puis anastomose latéro-latérale de l'anse terminale de l'iléon avec l'S iliaque, en ayant soin de placer le cul-de-sac terminal en haut. Je passe sur la toilette de la région avec sutures mésentériques, etc.

Les suites opératoires ont été parfaites; le drain supprimé le

troisième jour laissa en haut de la plaie une fistulette à suintement séreux qui se ferma spontanément le douzième jour.

Pendant les premiers jours, le malade se plaignit beaucoup de coliques et de diarrhée. Il eut jusqu'à trente selles par jour, malgré l'opium, la morphine, le diascordium, etc. Mais au bout de dix jours cette diarrhée diminua progressivement, et l'opéré n'eut plus comme actuellement que deux selles par jour. Le dix-neuvième jour il peut se lever, et actuellement il ne souffre plus et s'alimente comme tout le monde. L'état général est devenu excellent.

Je vous présente la pièce que j'ai enlevée, bien qu'elle soit rétractée par un séjour d'un mois dans le liquide formolé.

Voici le détail de l'*examen anatomo-pathologique*, tel qu'il a été fait par mon excellent interne, M. Josset-Moure :

La pièce déjà rétractée par le formol comprend 17 centimètres d'intestin grêle, le cæcum et 6 centimètres de côlon. Le cæcum forme une masse arrondie de la grosseur d'une orange. A son pourtour sont appendues des masses graisseuses; l'une d'elles contient un ganglion caséeux. Il est impossible de retrouver l'appendice.

La section longitudinale de la pièce, d'un bout à l'autre montre un épaississement des parois qui augmente de plus en plus en approchant du cæcum. Les parois de celui-ci sont extrêmement épaissies, criant sous les ciseaux.

Les lésions macroscopiques s'arrêtent vite du côté du côlon et à quelques centimètres au-dessus du cæcum, les parois semblent normales.

L'ouverture de l'intestin montre qu'il existe trois ulcérations à 2 centimètres en amont de la valvule de Bauhin qui est épaissie, infiltrée, recouverte de petits bourgeons.

Les ulcérations présentent les dimensions d'une pièce de cinquante centimes, les bords sont irréguliers, décollés, le fond est grenu, recouvert de petits grains noirs.

Mais c'est le cæcum qui présente les lésions les plus considérables; sa surface intérieure est irrégulière, bosselée, soulevée de nombreux bourgeons qui s'implantent sur une muqueuse plissée, ravinée. Ces bourgeons mous remplissent presque tout le cæcum, qui ne forme plus son cul-de-sac normal au-dessous de l'abouchement de l'iléon; l'orifice de l'appendice est introuvable.

Examen histologique. — Des fragments ont été prélevés au niveau de la terminaison de l'iléon au point où siègent les ulcérations; d'autres au niveau du cæcum.

Au niveau de l'ulcération, la muqueuse est méconnaissable rem-

placée par une infiltration diffuse de cellules monucléaires semée de nombreuses cellules géantes. Par places, apparaissent des follicules absolument typiques : cellule géante au centre entourée de cellules épithéliales, le tout cerclé de cellules embryonnaires.

L'infiltration s'étend jusqu'à la musculeuse dont les faisceaux sont écartés par des cellules rondes; par places, apparaissent des îlots de cellules épithélioïdes.

La musculeuse est séparée de la séreuse par un tissu cellulo-conjonctif dont l'épaisseur mesure plus du tiers de l'épaisseur totale de la coupe. On y voit des vaisseaux gorgés de sang, à parois épaissies, dont l'endothélium prolifère et tend à oblitérer la lumière. Ils sont entourés d'un manchon de petites cellules rondes. En certains points apparaissent encore des cellules géantes jusqu'au voisinage de la séreuse.

Un fragment pris au niveau du cæcum montre des lésions moins destructives.

La muqueuse, dans son ensemble, paraît hypertrophiée: l'épithélium cylindrique de revêtement semble normal, les glandes sont hypertrophiées, mais les culs-de-sac sont régulièrement tapissés de cellules cylindriques entre lesquelles apparaissent par places quelques îlots de cellules rondes. On aperçoit aussi de petites cavités kystiques revêtues d'une rangée de cellules moins hautes, et qui répondent vraisemblablement à des culs-de-sac dont l'orifice s'est oblitéré.

Tous les espaces interglandulaires sont littéralement bourrés de cellules diverses qui s'infiltrent plus bas jusque dans la musculeuse.

Sur une coupe colorée au triacide, on y voit à un fort grossissement, dans une trame de fibrilles collagènes, des cellules conjonctives à noyau clair, allongé, situées surtout au pourtour des glandes; des cellules mononucléaires à protoplasma prenant très faiblement une teinte rosée, avec un noyau clair qui présente un réseau de chromatine fortement coloré; des cellules dont le protoplasma prend une teinte rouge uniforme, avec un noyau rond fortement coloré occupant une situation excentrique et qui peuvent être considérées comme du plasmazellen.

On rencontre encore des lymphocytes qui prédominent par places, des globules rouges et quelques rares polynucléaires éosinophiles.

Dans la sous-muqueuse et la musculeuse existent des traînées de petites cellules raides.

La coupe d'un bourgeon qui saillait dans le cæcum montre, à la périphérie, un revêtement muqueux discontinu. On voit encore des culs-de-sacs glandulaires noyés dans une infiltration cellulaire

identique à celle déjà mentionnée. A peu près au centre se trouve un amas lymphoïde à centre clair.

En somme, tandis que les lésions macroscopiques sont plus avancées et semblent prédominer au niveau du cæcum, c'est au niveau de la terminaison de l'iléon que l'on trouve histologiquement des lésions nettement tuberculoïdes qui permettent de baser le diagnostic de tuberculose. Les fragments provenant du cæcum ne présentent au contraire aucun caractère nettement spécifique et ne suffiraient pas à trancher le diagnostic.

Bien que la recherche des bacilles dans les coupes ait été négative, étant donnée la réaction folliculaire typhique, on est autorisé à poser le diagnostic histologique de tuberculose, avec la réserve peu probable ici d'une mycose qui serait capable, comme on le sait, de créer des lésions analogues.

Réflexions. — Sans parler de l'intérêt qu'il y a à signaler les cas de tuberculose hypertrophique iléo-cæcale qui ne sont pas extrêmement communs, j'attire l'attention sur le côté clinique. Ce sont surtout les phénomènes gastriques qui dominaient ici, et le malade n'avait ni antécédents héréditaires tuberculeux, ni stigmates tuberculeux. Je n'avais prononcé avant d'opérer le mot de tuberculose que sur cet aspect d'ailleurs trompeur sous lequel il se présente avec ses cheveux noirs, sa barbe rousse et ses yeux bleus. Quant aux signes intestinaux notés dans l'observation, il faut bien dire qu'ils ne nous avaient guère frappés, et c'est après l'opération, qu'en insistant nous avons découvert des crises de coliques avec diarrhée. On peut donc dire que cette énorme tumeur cæcale s'est développée sans donner lieu à des symptômes bruyants pouvant attirer l'attention et forcer le diagnostic. C'est à ce titre que cette observation m'a paru digne de figurer dans nos Bulletins.

M. Schwartz. — J'ai revu en excellent état une malade que j'avais opérée, il y a dix ans, d'une tuberculose iléo-cæcale, toute semblable à celle dont vient de nous parler M. Guinard ; l'examen histologique avait été fait par M. Cornil.

Présentations de pièces.

Torsion intra-abdominale du grand épiploon; sphacèle imminent. Intervention; guérison.

M. Potherat. — Bien que les affections de l'abdomen soient aujourd'hui, et pour cause, bien étudiées et bien connues dans leurs manifestations cliniques, il est cependant encore des cas où le diagnostic de la lésion est très difficile, sinon impossible.

La pièce que je vous présente, et à l'examen même superficiel de laquelle vous reconnaissez de suite une masse épiploïque, fournit une démonstration saisissante de cette vérité, en même temps qu'elle est un nouvel exemple d'une lésion curieuse qui vous a été déjà quelques fois présentée ici.

Il y a quelques jours, entrait dans mon service de Bon-Secours un homme de quarante et un ans, employé dans une administration et qui m'était envoyé avec le diagnostic d'appendicite subaiguë.

Les traits de cet homme, jeune encore et vigoureux, portaient une certaine empreinte de souffrance, ils étaient quelque peu tirés; les yeux enfoncés, cerclés de bistre, présentaient un subictère manifeste, la peau était terne, presque terreuse, il marchait cependant encore et mangeait un peu.

Il me racontait qu'il avait toujours été bien portant; au niveau de l'orifice inguinal droit, il apparaissait parfois une petite saillie, s'effaçant aisément et qu'un médecin avait qualifiée « pointe de hernie »; toutefois, comme le testicule de ce côté était en complète ectopie, l'homme n'avait porté aucun bandage; d'ailleurs, cette pointe herniaire ne lui causait ni souffrance, ni gêne. Mais voici que vers le 15 avril dernier il éprouve dans la fosse iliaque droite, d'abord une sensation de gêne, puis des douleurs, et même, dit-il, des « brûlures continuelles ». Bientôt apparaissent des vomissements bilieux et de l'ictère.

Son médecin appelé prescrit quelques laxatifs et un traitement anodin, et tout paraît bientôt rentrer dans l'ordre, suffisamment pour que le malade puisse partir en voyage et même faire de la bicyclette. Mais il se fatigue aisément, parfois même des douleurs surviennent au niveau de la fosse iliaque qui obligent le cycliste à ralentir son allure et à s'asseoir sur le bord du fossé de la route. Il ne tarde pas à être obligé d'arrêter son voyage et rentre à Paris par les voies les plus rapides. Son médecin qui le voit alors déclare qu'il s'agit d'une crise d'appendicite; le malade

prend le lit, avec de la glace en permanence sur le ventre; il est à la diète.

Rapidement, l'amélioration survient et dès qu'elle est assez avancée, pour que le malade puisse se lever, il vient me trouver pour être opéré.

Quand je l'examine, en dehors des caractères généraux rappelés plus haut, je constate que le ventre est assez souple, non douloureux, et ne présente rien d'anormal, sauf au niveau de la fosse iliaque droite. Là on sent nettement une masse oblongue, dure, étendue verticalement, parallèlement au bord externe du grand droit, et plus en dehors, coupée en son milieu par la ligne de Mac-Burney, masse non mobile, un peu irrégulière, sonore ou presque sonore à la percussion; en un mot, on a la sensation d'une de ces indurations inflammatoires qu'on observe au cours des appendicites à marche subaiguë, avec abcès péri-appendiculaire et constituées par le grand épiploon coiffant et circonscrivant le foyer de la maladie. Un peu plus bas, à quelques millimètres au-dessus de l'orifice interne du canal inguinal, il existait une autre masse plus petite que la précédente, grosse comme une noix, plus régulière, reliée pourtant à la grande masse par un tractus. Je pensai donc que le diagnostic d'appendicite était exact, que c'était celle-ci qui formait le foyer supérieur, la petite masse inférieure étant le testicule ectopié et peut-être malade lui-même. L'opération devait me montrer que ce diagnostic qui s'imposait d'après l'histoire de la maladie et les constatations locales était absolument erroné.

En effet, le péritoine ouvert par l'incision latérale, je vis de suite l'épiploon étalé au devant des anses intestinales avec cet aspect noirâtre, que vous connaissez bien, et la sensation d'induration. Introduisant un doigt de dehors en dedans, je décollai cet épiploon, et en portant mon doigt par en dessous je m'attendais à voir s'écouler du pus. Il n'en fut rien ; il n'y avait là que des adhérences gélatineuses de l'épiploon avec les anses intestinales, adhérences qu'il me fut facile de libérer; je pus constater alors que la masse épiploïque du volume et de la forme d'une banane, ne tenait qu'en haut et en bas; en haut, elle tenait par le bord adhérent du grand épiploon au côlon transverse. Mais à quelques centimètres du côlon il y avait un étranglement étroit sur lequel il me fut facile de reconnaître les tours de spire d'une torsion serrée. Au delà de cette torsion, vers le côlon, l'épiploon avait son aspect grenu, blanc mat, normal. Après ligature, au-dessus de l'étranglement je sectionnai la masse épiploïque. Mais elle tenait encore en bas, de la manière que voici. Une masse épiploïque, arrondie, dure, reliée à la masse principale par un

tractus épiploïque plus étroit était fixée en bas, vers l'orifice inguinal interne, où elle semblait sous jacente au péritoine. En réalité, il y avait là un orifice péritonéal étroit, puis un canal séreux de quelques centimètres, dilaté et bourré d'épiploon, constituant une véritable hernie épiploïque rétropéritonéale ; ce canal purement séreux ne s'engageait pas, en effet, dans le canal inguinal fibromusculaire normal.

Après avoir oblitéré par capitonnage ce diverticulum rétropéritonéal, je me mis en devoir de rechercher l'appendice ; il était sous le cæcum, enveloppé d'adhérences celluleuses qui le retenaient contre l'intestin, mais il paraissait sain; j'en pratiquai l'ablation.

L'acte opératoire principal était accompli ; comme j'avais observé dans l'agrégat épiploïque enflammé une sécrétion un peu louche, je laissai deux drains et je refermai le ventre. Il y a de cela trois jours; le malade va très bien ; je pense être en droit de dire qu'il va guérir.

Voici donc un nouveau fait de torsion intra-abdominale de la masse totale du grand épiploon rappelant exactement ceux, assez rares, qui ont été rapportés ici, et dont le mécanisme est toujours d'une explication un peu hypothétique.

Je vous ai dit que le médecin traitant et moi avions cru à une appendicite ; à l'heure actuelle, maintenant que je connais tous les inconnus de ce cas, je me demande encore comment j'aurais pu faire le diagnostic de la lésion réelle, c'est-à-dire de la torsion du grand épiploon.

Cancérisation d'un petit ulcère de l'estomac. Syndrome de l'ulcus. Extirpation. Guérison.

M. Tuffier. — La question de la cancérisation des ulcères de l'estomac est aujourd'hui bien connue, mais il est exceptionnellement rare de voir un *très petit ulcère* de l'estomac, présentant tous les signes de l'ulcus simplex transformé déjà en cancer. C'est ce qui me fait vous présenter l'observation suivante :

La malade, âgée de cinquante-sept ans, entre à Beaujon pour des douleurs dans la région épigastrique, douleurs accompagnées de vomissements ; la perte de l'appétit associée à ces troubles détermina un léger amaigrissement.

La malade était forte, bien réglée et jouissait d'un bon appétit ;

dans ses antécédents, on ne relève que la rougeole à l'âge de trente ans. La malade a eu quatre enfants, dont l'un mort du croup, et une fausse couche; elle a eu la ménopause à l'âge de cinquante-trois ans.

Il y a un an, brusquement, la malade commence à souffrir de la région lombaire, surtout la nuit; peu à peu ces douleurs s'étendent à l'abdomen; plus ou moins vagues d'abord, elles deviennent, au mois de janvier dernier, plus violentes et elles se localisent à la région épigastrique en un point répondant à peu près à l'angle costal gauche. Elles sont *en coup d'épée* au point paraxyphoïdien et au point vertébral. La malade souffre, en outre, de douleurs irradiées à l'abdomen en forme de colique, accompagnées de temps à autre, des selles diarrhéiques, jamais de constipation.

Au mois de janvier dernier, la malade commence à vomir des aliments avec du liquide clair ayant une saveur acide. Elle a eu, dès lors, un dégout marqué pour les graisses, les viandes et les crudités. En évitant tous ces aliments, elle n'a pas de vomissements alimentaires, mais aqueux, mousseux, acides au goût, survenant *trois heures environ après les repas au moment des crises douloureuses*. Elle en vomit un petit verre et se sent aussitôt soulagée. En l'espace de six mois, elle a maigri de vingt-huit livres. Jamais d'hématémèse, jamais de mélæna; parfois un peu de sang rouge dans les selles, mais comme la malade a des hémorroïdes, il est certain que c'est là le siège de l'hémorragie.

A l'examen, le ventre est vergeturé, flasque, amaigri; on note une éventration après appendicectomie. La palpation détermine des gargouillements épigastriques et iliaques.

On ne sent aucun ganglion nulle part, ni sous-claviculaire, ni iliaque, ni inguinal. Au niveau du rebord *costal gauche*, à trois travers de doigt de la ligne médiane, on sent une petite tumeur du volume d'une petite bille. Aucune induration de la paroi gastrique qui est souple et indolore. Douleur au niveau de la petite tumeur.

L'estomac est dilaté et clapote dans toute son étendue. Pas de péristaltisme. L'examen du suc gastrique, fait par M. Carrion, donne les résultats suivants :

Liquide très peu abondant, très épais, mal émulsionné.

Acidité totale.	0.012
Acide chlorhydrique libre.	0 »
Chlore combiné organique	0.015
Chlorhydrie	0.015
Chlore total	0.255

Chlore minéral. 0.240
Rapport A/He 0.80
Rapport T/F. . . . . 1 »
Peptone : Très peu.
Acides gras : Trace d'acide lactique.

Opération le 3 juin.

Laparotomie. Je tombe immédiatement sur la grande courbure. J'y trouve une petite tumeur du volume d'une petite noix, rouge vasculaire, avec, du côté du péritoine, une surface granuleuse non étoilée. Dans l'épiploon, deux ganglions du volume d'une petite noisette. Je les enlève. Résection du grand épiploon à ce niveau. Résection de l'estomac à un grand travers de doigt de la zone indurée; suture muco-muqueuse, suture à la Lembert. Fermeture de la paroi.

Rien de particulier le jour de l'opération. Diète absolue. Le soir, la malade vomit un peu de sang. Quelques vomissements dans la nuit. Puis, tout se calme et la malade commence à s'alimenter. Eau de Vichy, lait, etc.

Sa guérison est actuellement complète.

Voici la note que M. Mauté, chef de laboratoire de Beaujon, m'a remise après examen de la pièce :

« Du côté de la cavité gastrique, cicatrice blanchâtre, déprimée légèrement, en bourse, offrant une surface lisse, qui tranche sur la disposition générale de la muqueuse gastrique, correspondant à une infiltration limitée de la paroi de la grosseur d'une petite noix.

« A l'examen microscopique, la muqueuse, très épaissie, est envahie par un tissu fibreux, très dense, véritable tissu de cicatrice d'ulcère ancien, très peu riche en cellules rondes. Sa partie profonde, ainsi que la musculeuse, est envahie par un épithélioma à type cylindrique à stroma fibreux, très dense. »

Cette observation ne peut que me confirmer dans ma pratique actuelle. Tout ulcère de l'estomac, unique (après exploration négative du duodénum) situé dans une région facilement abordable et lui-même facilement extirpable, doit être enlevé.

La gastro-entérostomie ne bénéficie que des contre-indications de l'extirpation.

Élection d'un membre titulaire.

36 Votants.

M. RICHE . . . . . 33 voix.
M. MICHON . . . . . 2 —

Bulletin blanc : 1

M. RICHE est élu membre titulaire de la Société

Le Secrétaire annuel,
LEJARS.

Paris. — L. MARETHEUX, imprimeur, 1, rue Cassette.

SÉANCE DU 9 JUIN 1909

Présidence de M. Reynier.

Procès-verbal.

La rédaction du procès-verbal de la précédente séance est mise aux voix et adoptée.

Correspondance.

La correspondance comprend :

1°. — Les journaux et publications périodiques de la semaine.

2°. — Deux travaux de M. le Dr Rebreyend (de Calais), intitulés : 1° *Appendicite aiguë. Intervention à chaud. Occlusion intestinale consécutive. Entérostomie. Guérison*; 2° *Fracture du bassin*

M. Legueu, rapporteur.

Présentation de livre.

M. Antonin Poncet. — J'ai l'honneur d'offrir à la Société de Chirurgie, en mon nom et au nom de mon chef de clinique chirurgicale, le Dr René Leriche, un ouvrage qui vient de paraître. Il qui a pour titre : *Le Rhumatisme tuberculeux*.

Ce livre est le premier paru dans la *Bibliothèque de la tuberculose*, collection de 25 volumes, publiée sous la direction de MM. les professeurs A. Chantemesse, A. Poncet, F.-J. Collet. Secrétaire-général, Dr M. Piéry. (Octave Doin et fils, éditeurs, Paris.)

Il est la résultante de douze années de recherches, de travaux originaux dans lesquels nous avons démontré l'existence du rhumatisme tuberculeux et de ses nombreuses modalités articulaires et abarticulaires.

Le rhumatisme tuberculeux est né de l'observation clinique.

Nous devons également à la clinique la découverte de la *tuberculose inflammatoire*, dont le rhumatisme tuberculeux articulaire n'est qu'une des manifestations sur les articulations.

Cette deuxième grande variété de tuberculose, tuberculose sans réaction lésionnelle spécifique, et plus ou moins uniquement constituée à l'œil nu et sous le champ du microscope, par des lésions inflammatoires banales, d'où le nom de *tuberculose inflammatoire*, frappe naturellement, comme la tuberculose spécifique,

sa sœur aînée, tous les tissus, tous les appareils, tous les organes.

Notre doctrine se vérifie journellement, qu'il s'agisse des articulations du tissu osseux, de la peau, du cœur, du foie, des reins, du pancréas, du système nerveux central, périphérique, etc., de l'estomac, de l'intestin, de l'appareil génito-urinaire chez l'homme, chez la femme, etc.

Les observations de cet ordre se multiplient. L'heure n'est pas éloignée où toutes les manifestations et les localisations si variées de la tuberculose inflammatoire constitueront un chapitre aussi vaste que celui de la tuberculose spécifique.

Discussion.

A propos de la fulguration dans le cancer (1).

M. Pozzi. — Les premières expériences de fulguration, à Paris, ont été faites dans mon service de l'hôpital Broca. C'est là que le professeur Czerny (de Heidelberg), et beaucoup de mes collègues de Paris et de la province sont venus prendre connaissance de la nouvelle méthode. Je l'ai présentée à l'Académie de médecine et au Congrès de chirurgie. J'ai donc le devoir de venir ici donner le résultat de mon expérience de deux années. Je n'aurais pas voulu le faire auparavant, car ce qui est important, surtout ici, c'est le résultat tardif des opérations et leur influence sur la récidive.

Mes espérances du début, fondées sur les premiers succès du Dr de Keating-Hart, ont été, je dois l'avouer, en grande partie déçues. Aussi me suis-je borné à un nombre limité d'interventions. Elles sont seulement au nombre de dix-neuf, dont dix-sept à l'hôpital et deux en ville. Je les relaterai brièvement avant d'indiquer les conclusions que j'en ai tirées pour ma pratique :

Les opérations faites dans le service avec le concours de M. de Keating-Hart se décomposent de la façon suivante :

I. *Cancers de l'utérus jugés inopérables par l'hystérectomie.*

Sept cas. — Dans tous les cas on observa, pendant les jours qui suivirent l'opération, un assouplissement des régions envahies, une diminution des hémorragies et des douleurs (comme après le curettage et la cautérisation au fer rouge).

Dans aucun cas le résultat ne fut durable. Les malades moururent dans un délai variant de 4 à 7 mois après la fulguration. Je répète qu'il s'agissait là de cas très graves.

II. *Cancers de l'utérus opérables par l'hystérectomie.*

Trois cas. — Dans un (datant de 1907), la malade avait été considérée

(1) *Bull. et Mém. de la Soc. de Chir.*, p. 524, 567, 601, 634, 664 et 703.

comme inopérable. Mais, après fulguration, l'assouplissement des culs-de-sac fut tel que je me décidai d'intervenir. M. de Keating-Hart fulgura toute la plaie opératoire au cours de la laparotomie. Récidive rapide.

Dans deux autres cas de cancers opérables (1908), la fulguration combinée avec le curettage, fut pratiquée comme temps préalable pour nettoyer le col. L'hystérectomie fut faite ensuite. — Ces cas sont trop récents pour en tirer une conclusion.

III. *Cancers du sein.*

Cinq cas. — a) *Trois cas graves* (cancer étendu et ulcéré). Dans deux on fit la fulguration et l'amputation du sein avec ablation aussi large que possible. Dans le dernier cas, fulguration et simple curettage sans emploi du bistouri pour nettoyer la plaie fongueuse et fétide.

1 malade largement opérée, puis partiellement suturée sur un large drainage mourut le 6e jour (*infection*); les reins étaient altérés et l'anesthésie avait été fort prolongée.

Les 2 autres malades succombèrent au bout de 2 et 4 mois.

b) *Deux cas de cancers du sein très limités.*

Dans 1 cas il s'agissait d'une récidive dans la cicatrice d'une ancienne opération sous forme de 2 petits nodules indurés. Dans l'autre, il s'agissait d'une tumeur grosse comme une noix (carcinome). Dans les deux cas, fulguration après extirpation limitée au néoplasme.

Les deux malades allaient bien respectivement aux dernières nouvelles, environ un an après l'intervention.

IV. — *Cancers de la vulve.*

Deux cas. — 1 cas de leucoplasie dégénérée en épithélioma (fulguration simple).

1 d'épithélioma superficiel (fulguré et extirpé).

Dans ces deux cas, récidive ganglionnaire rapide et extension progressive du processus. Dans le second cas il y avait, au moment de l'opération, un petit ganglion inguinal à l'extirpation duquel la malade n'avait pas consenti. (Il faut tenir compte de ce fait évidemment très défavorable et ne pas mettre l'insuccès au passif de la fulguration.)

Après ces 17 cas de l'hôpital, voici 2 cas opérés en ville :

1897. — Un cancer du sein. Ablation large de la peau et des muscles (Halsted), chez une vieille femme très maigre; aucune réunion n'e t tentée; la plaie est laissée béante, les côtes à nu; après une légère exfoliation des 2 côtes, la guérison par granulation se produit aseptiquement.

Moins d'un an après, apparition, près de la cicatrice, d'un petit nodule cutané qui est extirpé par un autre chirurgien. J'ai su que la malade allait bien (on peut attribuer ce résultat autant à l'étendue de l'ablation qu'à la fulguration elle-même).

1898. — Un cancer du maxillaire inférieur avec ulcération fétide chez un vieillard trop faible pour subir une opération étendue. Curettage

au plus près, vu le voisinage des gros vaisseaux, puis fulguration. Cicatrisation rapide et presque complète qui donne tout d'abord un résultat favorable. Puis récidive *in situ* et dans les ganglions au bout de trois mois environ. Mort six mois après ce court répit.

Conclusions. — D'après mon expérience et d'après celle de mes collègues, je crois que les indications de la fulguration sont très limitées *dans le cancer*. Je ne l'emploierai plus dans les cas où l'ablation complète et large est possible (notamment pour le cancer du sein) : je lui reproche de ne pas permettre aussi bien la réparation primitive de la plaie par suture complète et autoplastie, et elle ne me paraît pas retarder la récidive.

Dans les cas rares où l'ablation limitée ou même incomplète (curettage) n'est faite que comme palliatif, contre le suintement ichoreux et hémorragique, avec modification consécutive par un agent physique (fer rouge, air surchauffé, radium), je crois que les moyens précédents sont supérieurs à la fulguration.

Elle gardera peut-être pourtant sa supériorité dans les opérations palliatives faites dans certaines régions voisines de gros troncs nerveux ou vasculaires (région cervicale, parotidienne, etc.), car elle paraît exposer moins à leur lésion que les autres moyens physiques.

Par contre, il me paraît probable, vu l'action cicatrisante ou *euplasique* de la fulguration sur laquelle j'ai insisté depuis longtemps, après M. de Keating-Hart, que cette nouvelle méthode aura d'utiles applications dans le traitement des plaies atoniques d'origines diverses, des lésions tuberculeuses, et peut-être d'autres lésions encore, plutôt que pour le cancer où elle ne nous paraît pas aussi puissante que nous l'avions d'abord espéré.

M. Rochard. — Messieurs, ou je me trompe fort, ou la conclusion à laquelle sont arrivés quelques-uns de mes collègues est que la fulguration était une méthode thérapeutique à rejeter, parce que inutile et parfois dangereuse. Je ne puis, je l'avoue, partager ce pessimisme; car, qu'y a-t-il de changé depuis les quelques mois que nous nous sommes mis à employer cette forme de l'électricité ? Il y a qu'une pluie d'étincelles est tombée sur les néoplasiques de la capitale, que quelques-uns même sont morts; mais l'importance du traumatisme est peut-être seule en cause et, de plus, nous n'avons fait qu'avancer de peu de semaines une mort certaine chez des malades atteints de la plus atroce maladie, et cela dans l'espoir de les faire cicatriser, c'est-à-dire de leur procurer une guérison apparente.

Mais, par ailleurs, les malades que nous avons vus ici conduits par M. de Keating-Hart et M. Juge, par Tuffier et bien d'autres,

n'en restent pas moins cicatrisés alors qu'ils avaient été jugés inopérables et par conséquent au-dessus des ressources de notre art. Je crois donc que nous nous sommes peut-être un peu emballés, permettez-moi l'expression, que quelques-uns ont voulu demander à la fulguration plus qu'elle ne pouvait donner, qu'il faut bien savoir et répéter qu'elle est incapable de guérir le cancer pour que le grand public ne nous condamne pas à son application, mais qu'il ne faut pas, néanmoins, la rejeter du cadre de notre thérapeutique.

Deux questions pour moi se posent, qui sont les suivantes :

Doit-on employer la fulguration dans les cas où l'exérèse aura été incomplète, où on aura laissé des parcelles de tissu néoplasique et des ganglions atteints ?

Faut-il fulgurer les plaies opératoires quand on est sûr d'avoir largement franchi les limites du mal ?

A la première question, je répondrai pour ma part par l'affirmative. C'est même, il me semble, la seule indication véritable de la fulguration. C'est grâce à cette dernière que nous opérons aujourd'hui des malades dits inopérables, c'est-à-dire auxquels sans elle nous n'aurions pas touché.

Je sais bien que le microscope nous dit que l'étincelage n'a aucune action sur la cellule néoplasique, que le bombardement des étincelles n'a qu'un résultat, c'est d'amener la fougue de cicatrisation en agissant sur le tissu conjonctif ; mais comme le disait J.-L. Faure à côté de ce que l'objectif nous montre, il y a des phénomènes biologiques que nous ne connaissons pas, et il y a incontestablement de ces malades incomplètement opérés qui ont cicatrisé. Pour ma part, je continuerai donc à fulgurer cette catégorie de néoplasiques.

Quant à ce qui est de fulgurer des plaies opératoires, quand on a largement dépassé les limites du mal, je crois la chose inutile et, par conséquent, je suis tout disposé à ne plus le faire. Ce n'est pas que je craigne la non-réunion des parties sectionnées comme dans le cancer du sein. Ricard nous a apporté ici des faits dans lesquels la fulguration avait nui à cette catégorie de malades ; mais en l'espèce des faits négatifs n'ont pas de valeur quand il y en a de positifs et ils sont nombreux et entre les mains de plusieurs chirurgiens, mais il est certain que la fulguration prolonge la durée de l'opération et par conséquent les chances d'inoculation ; il est certain qu'il est difficile de doser l'étincelage et, dans ces conditions, il y a quelques risques de plus à faire courir aux opérés.

J'ai entendu accuser le secteur des accidents arrivés, dire que la fulguration n'était pas la même suivant qu'on était branché sur la ville ou sur l'hôpital ; c'est bien difficile de se faire une

opinion sur cette question, quand les électrothérapeutes eux-mêmes avouent qu'ils ne savent rien de l'intensité du courant. Pour ma part, j'ai l'habitude de m'arrêter quand je vois, sous l'influence de l'étincelage les muscles prendre une coloration bleue ardoise foncée et le tissu cellulaire une teinte demi-cuite, un peu grise ; si on pousse plus loin, on a une petite escarrification. En agissant ainsi, je mets de dix à quinze minutes à fulgurer une plaie opératoire du sein suivant son étendue.

Quant à la question de la récidive, il est certain que de nombreux cas en ont été cités, même avant la cicatrisation ; mais cela se voit parfois même quand nous avons cru faire une éradication complète du mal et ne doit pas nous étonner chez des patients jugés inopérables, comme ceux qui ont été soumis à la fulguration.

Pour les récidives à une plus longue échéance, nous en reparlerons plus tard ; si nous voyons des malades non récidivés deux années, une année après la fulguration, nous ne pourrons que nous féliciter du résultat obtenu, et même n'aurions-nous procuré à certains de nos opérés qu'une cicatrisation temporaire de six, cinq, quatre et même de trois mois, il y aurait lieu d'être satisfait en songeant que ces malades étaient abandonnés à leur triste sort. Certes, pour eux, le moment de la récidive sera pénible, la chute sera cruelle et profonde, mais la joie de se savoir guéri aura été si grande que nous n'aurons pas à nous repentir de leur avoir, même au prix d'une opération grave, donné l'illusion de la guérison. Et il sera même très difficile de faire dans certains cas le départ de ce qui appartient à la fulguration et de ce qu'il faut attribuer à l'intervention sanglante.

Grand a été, en effet, mon étonnement quand j'ai appris de mes amis Guinard, Ricard et Faure qu'ils n'enlevaient pas les pectoraux dans l'extirpation d'un sein néoplasique. Il serait même des plus intéressants que chacun de nous vînt exposer ici sa pratique ; car si les résultats sont les mêmes en laissant les muscles pectoraux, ce qui n'est du reste pas mon sentiment, il est inutile de soumettre les malades à cette mutilation ; mais ceci est hors de la question et j'y reviens en vous fournissant l'état des malades chez lesquels j'ai pratiqué l'étincelage.

Je compte 21 cas de fulguration dont 8 pour des tuberculoses externes, et chez celles-ci j'ai été étonné de l'excellent effet produit par la méthode nouvelle, notamment dans un cas d'ostéo-arthrite tibio-tarsienne avec lésions osseuses et qui a été guérie en un mois. Mais nous nous occupons du cancer ; 13 malades de ce genre ont été fulgurés et j'ai eu à enregistrer 3 morts : 2 pour cancers de la langue, 1 pour néoplasme récidivé du sein. Trois autres réci-

dives du sein ont été fulgurés avec cicatrisation et chez trois autres malades chez lesquels j'avais enlevé tout le mal, j'ai obtenu la réunion par première intention.

Chez les autres malades atteints de tumeurs épithéliales du cou, de la joue, de l'avant-bras, je n'ai eu qu'une récidive avant cicatrisation et j'avais l'intention de faire une nouvelle fulguration, tant le résultat avait été bon, mais le malade s'y est refusé.

On trouvera ci-après le résumé de ces différentes observations.

Cancer du sein gauche et rétraction du mamelon. — Femme de quarante-quatre ans. Adénite axillaire. Extirpation de la tumeur avec les pectoraux et les ganglions de l'aisselle. Fulguration, 10 minutes. Fermeture de la plaie. Drainage supprimé le 4e jour. Malade guérit par 1re intention et quitte l'hôpital le 16e jour.

Cancer du sein droit avec adénite axillaire. — Femme de cinquante-sept ans. Opérée le 1er avril. Extirpation de la tumeur avec les pectoraux et les ganglions. Fulguration, 10 minutes. Fermeture de la plaie avec drainage. Écoulement de sérosité les 3 premiers jours. Suppression du drain le 6e jour. Enlèvement des fils le 12e jour. Sortie le 17e jour, la plaie complètement fermée.

Cancer du sein gauche. — Femme de soixante-huit ans. Amputation avec évidement de l'aisselle. Fulguration 10 minutes. Réunion *per primam*.

Récidive de cancer du sein gauche. — Femme de soixante ans. Opérée il y a 15 ans. Extirpation très large le 30 avril 1909 avec les ganglions de l'aisselle. Fulguration, 10 minutes. Fermeture de la plaie et drainage. Suppression du drain le 8e jour. Guérison.

Récidive de cancer du sein gauche. — Femme de quarante-six ans. La première opération eut lieu en 1908. 2 gros noyaux avec adhérences sur les plans profonds. Fulguration, 10 minutes. Fermeture incomplète de la plaie avec drainage. Sérosité les premiers jours. Suppression du drain le 7e jour. Elle quitte l'hôpital complètement guérie 8 jours après.

Récidive de néoplasme du sein gauche. — Femme de cinquante ans. Opérée chez M. Balzer. Fulguration, 10 minutes. Plaie presque réunie avec drainage. Fils sont enlevés le 10e jour. La plaie est presque fermée et la malade meurt le 15e jour de complications pulmonaires.

Cancer du sein droit. Récidive. — Femme de quarante ans. Opérée une deuxième fois, le 2 avril 1909. Adhérences pleurales. Section de la mammaire interne au niveau du 2e espace intercostal par suite des adhérences qui entraînent l'artère et la plèvre au dehors. Grave hémorragie; section de l'extrémité interne de la 2e côte pour pouvoir pincer l'artère. Pneumothorax. Impossibilité de rapprocher les bords de la plaie. Fulguration, 10 minutes. Pneumothorax guéri sans infection de la plèvre. La plaie bourgeonne bien et se ferme peu à peu.

Cancer de la joue droite. — Femme de soixante-treize ans. Opérée le 19 avril 1909. Fulguration, 10 minutes. Fermeture de la plaie. Le 30 avril, plaie presque fermée.

Cancer de la moitié droite de la partie antérieure de la langue et adénite cervicale bilatérale. — Homme de cinquante-cinq ans. Ligature des 2 carotides externes avec extirpation des ganglions et de la tumeur linguale par la voie jugale. Fulguration, 10 minutes.

Mort le soir de l'opération.

Cancer de la langue envahissant presque toute la moitié droite de l'organe, et le plancher de la bouche. Ganglions carotidiens. — Homme de cinquante-cinq ans. Intervention. Ligature de la carotide externe, du tronc thyro-linguo-facial. Ablation facile des ganglions, de la glande sous-maxillaire et du plancher de la bouche infiltré; par la brèche on attire la langue, amputation subtotale. Fulguration, 10 minutes. Réparation. Fixation du moignon lingual. Restauration d'une cloison entre la bouche et la plaie. Réunion. Drainage.

Mort à la 6e heure, sans hémorragie.

Epithélioma de la lèvre inférieure. Excision cunéiforme. Enorme tumeur ganglionnaire de la région cervicale supérieure gauche. — Homme de soixante-quinze ans. Point de départ sous-maxillaire, dépassant la ligne médiane, s'étendant sur la joue, la région parotidienne, vers la nuque et la région cervicale inférieure, tumeur formant un bloc immobile, adhérent à la peau, au plancher buccal, à la mâchoire, infiltrant toute cette région cervicale; provoquant depuis un mois des douleurs, de la difficulté dans la mastication et la déglutition, un peu d'enrouement et de gêne respiratoire.

Exérèse aussi étendue que possible. Fulguration durant quinze minutes. La plaie bourgeonne et se cicatrise d'une façon surprenante, principalement à la périphérie. Vers le quinzième jour récidive, au centre de la plaie, qui progresse rapidement les jours suivants. Le malade se refuse à une deuxième intervention et quitte l'hôpital.

Tumeur ganglionnaire de la région sous-maxillaire droite, secondaire à un cancroïde de la lèvre inférieure, de la grosseur d'un œuf. — Homme de cinquante ans. Tumeur dure, adhérente aux plans profonds, mais non à la peau. Large évidement. Fulguration durant dix minutes. Drainage supprimé le 2e jour. Réunion par première intention.

Vaste épithélioma cutané de la main et de l'avant-bras droit, étendu de la racine des doigts (pouce, index, médius) sur lesquels il empiète, au tiers supérieur de l'avant-bras, encerclant la moitié externe de la main et de l'avant-bras, adhérent au squelette chez un homme de soixante-treize ans. Large exérèse au bistouri, complétée par un raclage à la curette. Fulguration durant dix minutes. Pansements quotidiens au sérum. La cicatrisation s'effectue assez rapidement à la région dorsale, plus lentement au niveau de la paume de la main.

Tuberculose testiculaire. — Homme de vingt-deux ans. *Castration* le 22 janvier 1909 orchi-épididymite bacillaire droite avec adénite

inguinale bacillaire. *Il reste une vaste plaie inguinale dont le contenu se déverse par une fistule scrotale inférieure.* Fulguration le 28 avril 1909 avec fermeture partielle de la plaie. Trois jours après la plaie avait changé d'aspect. Cicatrisation rapide.

Arthrite tuberculeuse acromio-claviculaire gauche avec grosse tuméfaction de la région. — Femme de soixante-douze ans. Fulguration le 2 avril 1909 avec réunion de la plaie et drainage; le drain est enlevé le 10 avril et les fils le 13 avril. Elle quitte l'hôpital le 24 avril, guérie.

Arthrite tuberculeuse acromio-claviculaire gauche avec adénite sus-claviculaire et nombreuses fistules chez une femme de quatorze ans. Opération le 25 mars 1909. Grattage. Vaste décollement qui va jusque sur la face antérieure de l'omoplate, grande quantité de fongosités. Fulguration, dix minutes. Impossibilité de rapprocher les lèvres de la plaie. La température reste constamment à la normale, et le 30 avril la plaie est presque complètement fermée et tous les trajets sont comblés. Sort en mai guérie.

Tuberculose articulaire sterno-claviculaire droite, avec abcès froid pré-sternal. Homme de trente ans. Etat général mauvais, tuberculose pulmonaire 3e degré en évolution. Incision, grattage des parois de l'abcès froid et des surfaces osseuses dénudées. Fulguration, cinq minutes. Réparation très active : après six jours le malade sort et passe en médecine pour ses lésions pulmonaires.

Ostéite tuberculeuse du coccyx opérée déjà deux fois en deux ans chez une femme de vingt-quatre ans. Il persiste une fistule avec suintement ouverture de la plaie qui conduit sur l'os dénudé. Fulguration le 28 avril 1909. Amélioration rapide.

Arthrite tuberculeuse tiléo tartienne droite avec nombreuses fistules au niveau des deux malléoles. — Femme de quarante-quatre ans. Opération le 7 avril : les deux malléoles, le bord antérieur de l'extrémité inférieure du tibia, l'astragale, surtout la tête sont malades. Fulguration. Fermeture de la plaie. Drainage au niveau des deux malléoles. Le 28 avril la plaie est cicatrisée complètement, sauf au niveau de la malléole interne où il reste une toute petite plaie superficielle, qui guérit en une semaine.

Ostéite de l'extrémité antérieure du métatarsien du pied droit avec arthrite tuberculeuse métatarso-phalangienne concomitante et fistule. — Femme de quinze ans. La maladie a débuté en décembre 1908, et depuis ce temps elle a eu de la révulsion avec un appareil plâtré pendant six semaines. La lésion était si étendue et le pied si tuméfié qu'il fallait enlever l'orteil et la 1re phalange. Fulguration le 25 mars 1909. Suture de la plaie avec drainage. Tuméfaction disparaît, et à la fin d'avril plaie guérie.

Ostéite bacillaire des 3e et 4e métacarpiens de la main gauche avec lésions concomitantes des articulations métacarpo-phalangiennes et des 1res phalanges correspondantes. — Femme de vingt-cinq ans. La maladie dure

depuis quatre mois. Fistules nombreuses. Tuméfaction énorme de la face dorsale et palmaire de la main gauche. L'opération le 14 avril 1909. Grattage. Fulguration, dix minutes. Enlèvement des drains le 5e jour; la plaie se referme rapidement de la profondeur à la superficie malgré le grand décollement de la face palmaire. Le 30 avril, plaie presque guérie.

M. Quénu. — J'avoue ne pas avoir très bien saisi les conclusions de MM. Rochard et Pozzi. Ce qui ressort des faits apportés ici par la plupart de nos collègues, c'est que, même au point de vue palliatif, les résultats de la fulguration sont médiocres. La récidive apparaît aussi vite dans les opérations pour cas limites, que si on n'avait pas fulguré. La cicatrisation est obtenue dans quelques cas et donne une apparence de guérison, comme nous l'avait donnée la radiothérapie, puis, derrière le rideau fibreux de tissu cicatriciel, apparaissent les noyaux de repullulation : c'est ce qui s'est passé chez deux de nos malades opérés de cancers de la bouche, chez le malade opéré du maxillaire de M. Guinard, chez les opérés de rectum de M. Schwartz, de M. Nélaton, etc.

Je demande, enfin, aux fulgurateurs, quand ils présentent des malades atteints de cancers glandulaires (et non plus seulement de cancroïdes de la peau), de nous apporter des examens histologiques un peu détaillés et dans lesquels la nature épithélioma-teuse ne soit pas simplement affirmée, mais démontrée par les descriptions analytiques et, au besoin, des figures.

M. Rochard. — Je n'ai jamais entendu parler de guérison, car, pour le moment, je ne crois pas, avec les moyens dont nous disposons, à la guérison du cancer, mais j'estime que, grâce à la fulguration, nous opérons et nous cicatrisons des malades étiquetés auparavant inopérables. Or, l'opération chez des malheureux abandonnés des chirurgiens, c'est toujours l'espérance, et procurer à un patient une cicatrisation, même ne dût-elle durer que deux à trois mois, c'est souvent prolonger son existence et presque toujours lui permettre de mourir avec des douleurs moindres et souvent sans être un objet de répulsion pour son entourage.

M. Pozzi. — Je n'ai point prôné la fulguration comme le meilleur palliatif à utiliser dans tous les cancers et en toute région. J'estime, du reste, que le traitement dit palliatif n'est nullement à conseiller, en règle, lors de cancers inopérables; je tiens ces cancers pour des *noli me tangere* : moins on y touche, et mieux l'on fait. C'est une formule générale; mais, dans certains cas où les tumeurs in érables se compliquent d'hémorragies, de suin-

tements sanieux, de vives douleurs, on est amené à lutter contre ces accidents par l'emploi des moyens palliatifs, de la cautérisation, de la radiothérapie, du radium, de la fulguration. Je ne dis pas que la fulguration soit le plus efficace de ces moyens, ni qu'elle vaille d'être appliquée partout : ainsi, pour les cancers inopérables de l'utérus, je la crois mauvaise et contre-indiquée, et j'obtiens, en pareilles conditions, des résultats bien meilleurs avec la cautérisation pure et simple, au fer rouge, après curettage ; mais, dans certaines régions, au voisinage de gros nerfs ou de gros vaisseaux, où comme exemple l'emploi des autres procédés pourrait être dangereux, la fulguration « palliative » devient une ressource utile : je citerai le cancer du maxillaire inférieur, que j'ai traité de la sorte, et pour ces raisons.

Rapports.

Pseudo-kyste pancréatique consécutif à un épanchement aseptique de bile et de suc pancréatique dans l'arrière-cavité des épiploons. Marsupialisation du kyste. Petite fistule pancréatique guérie par le régime diabétique, par M. le Dr SAVARIAUD.

Rapport de M. PAUL REYNIER.

Messieurs, dans une séance de l'année dernière j'avais cité une observation de fistule pancréatique qui, traitée par le régime diabétique, avait guéri avec une rapidité surprenante. Or, M. Savariaud, qui, dans mon service avait opéré ce malade, et l'avait suivi, est venu nous en apporter l'observation complète, qui offre un autre intérêt, celui d'attirer notre attention sur une lésion traumatique, qui, tout en étant rare, cependant se rencontre encore quelquefois, et mérite d'être connue. Les symptômes, en effet, qu'elle présente, permettent de la diagnostiquer, si, au moment de l'examen, on les a présents à l'esprit.

Il s'agissait d'un homme de trente-neuf ans, employé de chemin de fer, qui, le 7 novembre 1907, était apporté dans mon service de Lariboisière dans un état demi-comateux. Il présentait, sur le front et à la racine du nez, des plaies contuses sans importance ; mais il se plaignait surtout de vives douleurs internes.

A l'examen, on relevait tous les symptômes d'une contusion de l'abdomen de moyenne intensité : petitesse du pouls, ventre con-

tracté, pâleur de la face, traits tirés. Nous nous contentâmes d'ordonner le repos absolu, la diète de liquide et d'aliments et la glace sur le ventre.

Très rapidement les douleurs disparaissent, tout signe de réaction péritonéale disparaissait, et au bout de quinze jours le malade, guéri, pouvait quitter le service; car il n'accusait aucune douleur, rien qui attirât l'attention sur son abdomen.

Rentré chez lui, notre homme éprouve à nouveau des douleurs peu intenses au creux épigastrique; bientôt son manger ne passe plus, il vomit tous ses aliments, il maigrit, et, pour la seconde fois, il entre à l'hôpital, mais, cette fois, dans un service de médecine. C'est à ce moment seulement qu'on s'aperçoit qu'il possède au niveau de l'abdomen, une collection kystique des plus nettes, faisant une saillie des plus visibles, mais dont le malade ne soupçonnait en rien l'existence. Le chef de service, M. Galliard, apprenant que ce malade a été déjà soigné dans notre service pour une contusion de l'abdomen veut bien nous le renvoyer.

A son arrivée, 1er février, nous notons les détails suivants :

Malade assez notablement amaigri.

A l'inspection du ventre, forte saillie oblongue, à grand axe vertical, située derrière le grand droit de l'abdomen, et dépassant la ligne médiane.

Cette saillie est à peu près immobile pendant la respiration. A la palpation, elle paraît appendue à la face inférieure du foie. Elle est *mate* à la percussion. Elle est franchement fluctuante, et, fait remarquable, le malade étant endormi elle nous a très nettement paru animée de mouvements péristaltiques (présence de l'estomac vide et aplati au devant de la tumeur). Cette tumeur détermine des troubles de compression de l'estomac (vomissements alimentaires).

Le diagnostic est hésitant entre un kyste hydatique de la face inférieure du foie et un épanchement traumatique de bile. Mais ce dernier diagnostic paraît peu probable en raison de l'absence d'ictère.

Opération, le 1er février 1908. — Chloroforme. Incision parallèle aux fibres du grand droit, et située au milieu de lui. A l'ouverture du péritoine, on aperçoit le fond de la vésicule biliaire, qui a son aspect normal et ne contient pas de calculs. Au-dessus d'elle, on reconnaît le bord inférieur du foie, et au-dessous de ce dernier le kyste qui apparaît lorsqu'on incline la lèvre interne de l'incision abdominale. La paroi du kyste a une couleur gris rosé; à un examen plus attentif, on reconnaît qu'elle présente un aspect strié, et que cette striation n'est autre que celle des fibres musculaires

de l'estomac que soulève la paroi antérieure du kyste qui se confond avec elle.

Au-dessus de l'estomac et au-dessous du foie, la paroi du kyste est formée par le petit épiploon qui est considérablement épaissi et diminué d'étendue, car, entre le foie et la petite courbure, il n'y a pas plus de 1 à 2 centimètres suivant les endroits, de sorte qu'une ponction pratiquée à travers la paroi abdominale aurait à peu près sûrement perforé le foie ou l'estomac. L'épaisseur du petit épiploon, mesurée une fois l'incision de kyste faite, était de 3 millimètres environ.

La disposition précédente ayant été reconnue, on protège soigneusement le péritoine avec des compresses et on enfonce un trocart dans la poche. Il en sort aussitôt un flot de liquide *couleur d'urine*, pas de membranes hydatiques. On abandonne définitivement l'hypothèse de kyste du foie et on accepte celle de pseudo-kyste de l'arrière-cavité, dû à un épanchement aseptique de bile. Les adhérences du bord antérieur du foie à peine reconnaissable à l'épiploon gastro-hépatique, la couleur du liquide épanché et la constitution de sa paroi par les organes voisins, petit épiploon, estomac, foie, ne laissent subsister aucun doute. Après asséchement du kyste qui pouvait bien contenir 1 litre et demi de liquide, on met un gros tube dans sa cavité, on suture l'orifice au péritoine pariétal, tout autour du tube, et on referme hermétiquement le ventre.

Les suites sont des plus simples tout d'abord. Le tube qui a sécrété dans les premiers jours une quantité assez considérable de liquide séro-sanguinolent, est enlevé au bout de quelques jours. La cicatrisation semble se faire normalement. Cependant, on est obligé de remettre un tube plus petit parce que la sécrétion continue. Bientôt, on s'aperçoit que cette sécrétion est irritante pour la paroi et qu'elle est constituée par un liquide clair coulant, suivant les jours, avec une abondance variable. On soupçonne une fistule pancréatique et on remet à M. Lacroix, interne en pharmacie, les compresses du pansement imbibées de liquide, afin de déterminer la nature du liquide en question. Voici le résultat de ces analyses.

1° 22 février. Réaction fortement alcaline. Chlorures et phosphates : présence.

2° 3 mars. Pigments biliaires : néant.

Les compresses remises ont été humectées avec 50 centimètres cubes d'eau distillée, puis exprimées. Le liquide obtenu a été réparti dans des tubes contenant de l'eau amidonnée à 5 p. 100, et dans d'autres contenant de l'eau albumineuse. Puis ces tubes ont été laissés à l'étuve

à 50 degrés pendant 24 heures. Au bout de ce temps, les tubes contenaient encore de l'amidon, mais après filtration ils ont tous donné une abondante réduction de la liqueur de Fehling. Le liquide à examiner avait donc transformé une partie de l'amidon en glucose.

Quant aux tubes à albumine, l'un, qui contenait 10 centimètres cubes de liquide, a donné un abondant précipité d'albuminoïdes par la chaleur, puis après filtration un précipité d'albuminose par l'acétate ferrique, et après une nouvelle filtration, le liquide obtenu a donné la réaction du biuret et un précipité par le tanin acétique. Une partie des albuminoïdes avait donc été transformée en *peptones*. Le second tube, qui ne contenait que 5 centimètres cubes de liquide dilué, a fourni les mêmes réactions, sauf la dernière.

Conclusion. Le liquide à examiner étant de réaction fortement alcaline et possédant la propriété de transformer l'amidon en glucose et les albumoïdes en peptones, est d'origine pancréatique.

A côté de cette analyse, il ne sera pas sans intérêt de placer celle du liquide contenu dans le kyste et remis à la pharmacie le jour même de l'opération. Si cette analyse nous permet d'affirmer l'origine biliaire du liquide, elle ne nous permet pas d'éliminer la présence de suc pancréatique.

Liquide du kyste.

Couleur	Jaune rougeâtre.
Réaction	Légèrement alcaline.
Densité	1011.
Nucine	Présence faible.
Albumine	Présence assez abondante.
Peptones	Néant.
Glucose	Néant.
Pigments biliaires	Présence faible.
Urée	1 gr. 833 par litre.

La fistule qui succéda à la marsupialisation de M. Savariaud, persista pendant deux mois. C'est alors que je conseillai à M. Savariaud de mettre son malade au régime diabétique, et en quinze jours nous vîmes cette fistule se tarir et le malade guérir complètement. Je vous ai d'ailleurs, à ce propos, parlé de cette observation en juin dernier.

Telle est cette observation de M. Savariaud, qui est intéressante, car elle est un exemple nouveau de ces pseudo-kystes traumatiques du pancréas, sur lesquels Körte avait attiré l'attention, et dont mon ami Schwartz rapportait l'année dernière une belle observation.

D'après la description de Körte, qui en rapportait 37 cas, et de Oser qui les étudiait, réunissant toutes les statistiques de Beckel, de Nimier, d'Alban Doran et de Körte, on a pu distinguer plusieurs

variétés de ces kystes suivant le point où ils émergent de l'arrière-cavité des épiploons pour se rapprocher de la paroi abdominale. Le type sous-hépato-gastrique de Körte qui correspond au cas où le kyste s'insinue entre la grande courbure de l'estomac qu'il repousse en haut et le côlon transverse qu'il abaisse, est le plus fréquent.

Mais d'autres fois le kyste arrive au contact de la paroi abdominale en repoussant l'épiploon gastro-hépatique en avant, en refoulant en bas l'estomac vers la région ombilicale et le flanc gauche, et en émergeant à l'orifice de l'arrière-cavité des épiploons au-dessous du foie. C'est le type interhépato-gastrique de Körte, beaucoup plus rare. Or, l'observation de M. Savariaud correspond à ce type, dont mon ami Schwartz avait donné l'année dernière un autre bel exemple que rapportait Léon Bérard, dans la *Presse Médicale*, en juillet 1900, en faisant connaître deux observations de Riegner et de Karewski. Par le fait de cette situation, le kyste qui repousse la paroi stomacale, détermine des troubles de compression précoces et caractéristiques tels que les vomissements et les digestions difficiles qu'avait présentés notre malade. Ces vomissements, ces troubles gastriques joints à la douleur cæliaque, accusée souvent, et au commémoratif du traumatisme antérieur, permettent, ainsi qu'on l'a fait remarquer, de faire le diagnostic. Il est à remarquer que ces kystes apparaissent plus ou moins tard après le traumatisme; chez notre malade c'est quatre mois après l'accident, qu'il a été constaté; chez celui de de Hudra, après trois semaines; chez celui de Külenkampf et de Schwartz après deux mois. Il y a eu des apparitions encore plus tardives après trois ans, cinq ans.

Ces faits doivent être connus pour qu'on puisse rapprocher du traumatisme antérieur les formations de ces kystes et faire le diagnostic. Si, dans notre cas, il n'a pas été fait, disons-le de suite, c'est que, vu la rareté de ces tumeurs, en présence desquelles nous nous trouvions pour la première fois, nous n'y avons pas pensé. Ne serait-ce donc que pour attirer l'attention sur elles, que cette observation serait utile.

J'arrive enfin au traitement.

M. Savariaud a incisé et s'est contenté de marsupialiser la poche. C'est, en effet, ce qu'on a été obligé de faire le plus souvent, étant données les adhérences. Deux fois l'extirpation totale, d'après Villar, aurait été faite donnant une mort et une guérison. La marsupialisation suivant la ponction et l'ouverture en un temps, paraît de beaucoup la méthode la plus sûre et la moins dangereuse. C'est ainsi que 24 fois elle a été faite, donnant 21 guérisons et 3 morts, dont deux semblent dues à des fautes opératoires qui auraient pu

être évitées. Le seul ennui de la marsupialisation est la fistule quelquefois très longue qui succède; mais nous avons encore dans cette observation un bel exemple de ce que le traitement antidiabétique peut faire, pour activer la disparition de cette fistule.

M. GUINARD. — Je crois comme M. Reynier qu'on peut et qu'on doit maintenant faire le diagnostic des kystes traumatiques du pancréas. Je ne veux ajouter qu'un mot à son rapport, pour souligner, en pareil cas, l'importance de l'insufflation de l'estomac. Grâce à cette insufflation si simple, on peut immédiatement éliminer les kystes hydatiques du foie, si la tumeur disparaît sous l'estomac artificiellement dilaté, et le diagnostic se trouve limité aux collections de l'arrière-cavité des épiploons; la question est ainsi très simplifiée.

Sur deux cas de cancer du gros intestin opérés et guéris, par M. le Dr SAVARIAUD, chirurgien des hôpitaux.

Rapport de M. BAZY.

Le Dr Savariaud nous a communiqué deux cas de cancer du gros intestin qu'il a traités par l'ablation et qu'il a guéris.

La conduite qu'il a tenue dans chacun de ces deux cas est différente; c'est pourquoi il est utile de les analyser à part.

Dans un premier cas, il s'agissait d'une infirmière de l'hôpital Beaujon, âgée de trente-trois ans, amenée d'urgence dans mon service avec des signes d'occlusion intestinale.

En mon absence, M. Savariaud est appelé à voir la malade et, après avoir constaté le ballonnement du ventre, le facies abdominal et terreux, les vomissements, l'absence de gaz, et les douleurs revenant sous forme de coliques intermittentes, il diagnostiqua une occlusion intestinale.

Comme cette malade a déjà eu trois crises analogues qui se sont terminées par de la diarrhée, comme auparavant elle rendait des matières dures, ovillées, glaireuses, qu'elle avait maigri, il pensa à un cancer intestinal, sans toutefois insister beaucoup sur le diagnostic en raison de l'âge de la malade, qui n'a que trente-trois ans.

Il décida de faire une laparotomie exploratrice, quitte à terminer par un anus contre nature.

Incision médiane sous-ombilicale.

Côlon transverse et iliaque dilatés.

La main plongeant dans le petit bassin trouve une induration vers la fin de l'S iliaque.

Il attire l'anse intestinale au dehors et trouve une tumeur de l'S iliaque du volume d'une noix verte.

« A son niveau, l'intestin est étranglé par un étroit sillon. »

La tumeur ainsi extériorisée avec quelque difficulté, un clamp est placé au-dessous d'elle et une baguette de verre entourée de gaze est passée dans le mésentère sous l'anse intestinale : l'intestin est fixé par quelques points de suture au péritoine pariétal.

Avant d'être fixée, l'anse intestinale a été tordue de telle sorte que le bout distal, c'est-à-dire le rectum, est au-dessus, le bout proximal, c'est-à-dire l'S iliaque, est au-dessous.

Le lendemain, le bout inférieur est ouvert au thermo-cautère. L'intestin s'évacue ainsi.

J'ai suivi la malade à la place du Dr Savariaud et, après six jours, comme elle présentait de la fièvre qui me paraissait le résultat de la gangrène partielle qui s'était emparée de l'anse ainsi extériorisée, j'ai sectionné cette anse au ras de la peau.

Après trois semaines, j'ai mis l'entérotome de Dupuytren pour détruire l'éperon situé entre le bout distal et le bout proximal.

Quand la circonférence de la plaie limitant l'anus m'a paru suffisamment rétrécie, j'ai demandé au Dr Savariaud de vouloir bien terminer ce qu'il avait si bien commencé.

Et le 20 janvier 1908, sous chloroforme, il procéda à la fermeture de l'anus artificiel.

Par une incision circulaire, il libère l'intestin de la peau et de l'aponévrose sous-jacente, puis il place 2 rangs de sutures, un pour la muqueuse, l'autre pour la musculeuse. Mais avant de suturer l'aponévrose par-dessus, il veut s'assurer si le péritoine n'a pas été ouvert. Voyant qu'il a été ouvert en deux endroits, il l'incise circulairement de façon à libérer complètement l'intestin et à l'attirer hors de l'abdomen ; puis il fait une 3e suture séro-séreuse, puis il réunit cette anse par une couronne de catguts en V au péritoine pariétal.

L'aponévrose est suturée par-dessus, sauf au milieu où il met un drain qui va en contact de l'anse suturée. Suture de la peau au fil de lin.

Suites opératoires normales. Guérison au bout de huit jours.

A cette observation, M. Savariaud en oppose une autre qui a trait à un cancer de l'angle splénique du côlon qu'il a eu l'occasion d'opérer.

Il s'agit d'une malade auprès de laquelle, le 17 août 1907, est appelé le Dr Savariaud, et qui est depuis deux jours en proie à de violentes douleurs intestinales, avec occlusion complète depuis le matin.

Au niveau du creux épigastrique, un peu à gauche de la ligne médiane, existe un point douloureux spontanément et à la pression, d'où partent les coliques.

De temps en temps, au moment des contractions douloureuses de l'intestin, on entend à ce niveau un gargouillement à timbre amphorique.

La malade a déjà eu, un mois et deux mois auparavant, deux crises analogues, mais moins longues et moins douloureuses.

M. Savariaud fait une laparatomie médiane sus-ombilicale et trouve un côlon transverse dilaté et une induration néoplasique du côlon au niveau du rein gauche.

Il extériorise une anse du côlon transverse qu'il ouvre le lendemain.

Douze jours après cette opération, M. Savariaud fait une *exclusion* unilatérale avec *iléo-sygmoïdostomie*.

Il fait pour cela une incision médiane sus-ombilicale.

Section de l'iléon avec la pince à écrasement, enfouissement des deux moignons et anastomose latérale du bout supérieur avec l'anse sygmoïde.

Suites normales tout d'abord ; mais le onzième jour, abcès fétide de la paroi.

Malgré l'exclusion, il passe encore des matières par l'anus artificiel.

Le cancer, quoique peu mobile, ayant paru extirpable, le Dr Savariaud pratiqua le 16 septembre, c'est-à-dire dix-huit jours après, une troisième opération.

Il aborde le cancer par une incision oblique de la paroi abdominale au-dessous du rebord costal gauche.

L'isolement de la tumeur est rendu pénible par la friabilité du mésentère et de ses vaisseaux nourriciers.

Le bout supérieur de l'intestin et le bout inférieur sont écrasés, puis il est fait une double suture en bourse : celle du bout inférieur est faite un peu péniblement. M. Savariaud ferme l'abdomen sans drainage.

Les suites immédiates sont d'abord bonnes, mais le soir se montre un point de côté auquel la malade habituée à souffrir ne prête pas grande attention.

Un lavement huileux donné le troisième jour fatigue un peu la malade et le matin du quatrième jour surviennent des douleurs épouvantables avec 39 degrés et un pouls à 120 très petit, facies

grippé. Une péritonite n'est pas douteuse. M. Savariaud fait une incision (comme pour l'appendicite mais à gauche, *sic*) et trouve une collection suppurée avec des gaz fétides, il découvre en outre une autre collection suppurée plus ancienne au contact du bout supérieur.

L'état général reste très précaire pendant plusieurs jours : la malade évacue par son anus artificiel du pus, des matières et même l'huile de son lavement, ce qui montre qu'un foyer d'une péritonite s'est formé entre les deux bouts et que ces derniers sont béants et communiquent entre eux.

Il sort du pus pendant un mois et demi par l'anus artificiel. Les plaies finissent par se cicatriser, mais dans l'une d'elles s'ouvre une fistule stercorale qui finit par s'oblitérer complètement en janvier dernier.

Actuellement l'état de la malade est des plus satisfaisants : elle est obligée de modérer son appétit afin d'éviter la diarrhée à laquelle elle est sujette depuis son iléo-sygmoïdostomie. Elle conserve son anus transverse qui ne sécrète un peu de mucus que *tous les quinze jours environ*.

M. Savariaud compare ces deux cas et les deux méthodes opératoires qui ont été appliquées, et il n'hésite pas à se prononcer en faveur de la première. La simplicité des différents temps opératoires qui la constituent a frappé M. Savariaud comme elle frappe ceux qui l'ont appliquée.

Simplicité ne veut, toutefois, pas dire bénignité absolue : il ne faut pas oublier, en effet, que l'on opère des individus affaiblis, et que l'on agit sur des organes infectés ; il n'est pas étonnant que l'on observe des accidents infectieux après les actes opératoires divers qu'on exécute, mais ceux-ci paraissent relativement bénins.

M. Savariaud donne donc la préférence à cette méthode lente et composée de temps successifs et séparés par des intervalles plus ou moins longs ; il préconise volontiers cette méthode utilisée depuis longtemps par O. Bloch (de Copenhague) vantée par Chavannaz dans sa thèse de 1894), que j'ai appliquée moi-même dans un cas que je vous ai communiqué et que j'avais opéré avec mon ami Launay, et qui se compose des quatre temps suivants :

1er *temps*. — Extériorisation de la tumeur et des segments d'intestin qui l'avoisinent, et que l'on rapproche en canon de fusil double.

2e *temps*. — Section des deux bouts de cette anse intestinale au ras de la peau.

3e *temps*. — Section de l'éperon au moyen de l'entérotome de Dupuytren ou de Richet.

4e *temps*. — Fermeture de l'anus contre nature.

Il me paraît important, dans le premier temps, d'accoler sur une étendue suffisante les deux bouts de l'anse intestinale de façon à pouvoir placer l'entérotome d'une manière sûre.

Dans une opération à laquelle je viens de faire allusion et dont je vous ai donné ici le résultat heureux, j'avais maintenu l'un contre l'autre les deux bouts de l'anse par des points de suture au catgut.

En agissant ainsi, j'étais sûr qu'en plaçant l'entérotome, je ne trouverais pas d'intestin grêle interposé entre les deux branches de mon instrument et ne serais pas ainsi exposé à créer des fistules intestinales.

M. Savariaud est arrivé au même résultat en faisant une torsion, une espèce de volvulus de l'anse. Il est toutefois à craindre que ce volvulus ne persiste pas si on ne le maintient pas fixé au moyen de points de suture.

Je n'ai pas compris et n'approuve pas le placement d'un clamp à la base de l'anse ainsi extériorisée. Ce clamp me paraît inutile et même nuisible, car il doit être douloureux.

A la vérité, il permet de n'avoir pas de sang, quand l'anse ainsi extériorisée sera séparée des parties voisines, mais ce sera au prix d'un sphacèle de l'intestin et des phénomènes de résorption toxique qui en sont la conséquence, comme cela a été le cas pour l'opérée de M. Savariaud.

Au reste, la séparation de l'anse au bistouri ou au thermo-cautère se fait simplement, et il suffit de quelques ligatures pour assurer l'hémostase. Dans ces conditions, mieux vaut n'appliquer pas de clamp.

Quoi qu'il en soit, je suis heureux de voir M. Savariaud apporter ici une observation à l'appui des idées exprimées depuis longtemps et que j'ai mises en pratique, avec succès, dans l'observation que j'ai apportée ici.

Ce rapport m'est aussi l'occasion de donner des nouvelles de la malade qui faisait le sujet de cette observation.

Elle a été opérée il y a quatre ans et elle continue à se porter tout à fait bien.

C'est donc un fait qui doit nous encourager à faire l'ablation des tumeurs du tube digestif et en particulier du gros intestin. Une malade absolument cachectique est revenue à la santé. Les malades de M. Savariaud, mourantes, se portent très bien actuellement.

Je crois, comme lui, que les malades retireront un bénéfice plus assuré, plus rapide et plus complet d'une intervention qui « m

mencera par l'extirpation de la tumeur, plutôt que d'une iléo-sygmoïdostomie suivie d'une ablation de cette tumeur.

Je crois aussi que la cure de ces cas en quatre temps, telle que nous l'avons faite, est plus sûre que l'opération en un temps.

Celle-ci est intra-péritonéale ; l'autre est extra-péritonéale ; l'intra-péritonéale est en outre longue et, par suite, grave pour un organisme affaibli ; l'autre ne détermine qu'un choc minime, et si elle nécessite quatre interventions, deux au moins et souvent trois se font sans chloroforme.

En terminant, je vous propose d'adresser des remerciements à notre collègue M. Savariaud et de nous souvenir de ses titres lors de l'élection à la place de membre titulaire de la Société de Chirurgie.

Rétrécissement dysentérique du rectum. Excision. Insuccès. Anus iliaque. Traitement du rétrécissement par l'électrolyse circulaire. Grande amélioration, par M. ZIMMERN.

Rapport de M. BAZY.

Le sujet de cette observation est un malade entré dans mon service pour un rétrécissement du rectum et aussi des crises fébriles s'accompagnant de douleurs abdominales siégeant surtout dans le côté droit de l'abdomen.

Ces crises douloureuses, je crus devoir les rapporter à de l'appendicite et, de fait, une opération d'appendicite faite le 22 décembre 1906, me montra un appendice réellement malade.

Mais le mal le plus important était le rétrécissement du rectum : celui-ci commençait à 3 centimètres au-dessus de l'anus et affectait une disposition en virole qui me fit penser à un syphilome ano-rectal : néanmoins, l'absence de tout antécédent syphilitique et, d'autre part, une dysenterie grave et prolongée contractée au Tonkin, me fit penser à un rétrécissement d'origine dysentérique. Ce rétrécissement était très douloureux au toucher. Il existait en même temps une fistule paraissant remonter au-dessus du rétrécissement.

Le rétrécissement avait été antérieurement le siège d'opérations qui avaient pour but de guérir des fistules qui s'étaient formées pendant qu'il faisait son service militaire.

J'essayai, une fois guérie, la plaie résultant de l'incision de la fistule, de faire la dilatation de ce rétrécissement. Mais les tenta-

tives de dilatation étaient tellement douloureuses, que je dus y renoncer.

Je fis alors un anus iliaque; le soulagement du malade fut rapide, mais le rétrécissement, quoique n'étant plus irrité par les matières, était resté aussi étroit et aussi douloureux.

Ne me souciant pas de recommencer une intervention chez ce malade qui m'avait donné un insuccès, je le confiai au Dr Zimmern pour qu'il voulut bien le traiter par l'électrolyse circulaire.

En mai 1907, M. Zimmern fait des applications de haute fréquence pour faire cesser les douleurs : il n'obtient rien.

Le rétrécissement n'admet qu'une sonde de 6 millimètres.

Une bougie en ébonite terminée par une extrémité tronconique émoussée en métal, est amenée à l'entrée du rétrécissement : on la relie au pôle négatif d'une source de courant continu, et on fait passer un courant de 8 à 10 milliampères pendant quatre minutes.

On sent la sonde progresser un peu sans douleur.

Huit jours après, nouvelle séance dans les mêmes conditions.

Les séances sont ainsi répétées tous les huit jours, en observant bien de ne passer à un numéro de sonde supérieur, que quand celui dont on se sert passe facilement et sans frottement.

C'est ainsi qu'on arrive peu à peu à pouvoir passer une bougie de 27 millimètres de diamètre.

Pendant ce temps, l'éperon de l'anus avait diminué, de sorte que les matières passaient par le rétrécissement, sans grand dommage ; aussi, me suis-je décidé à fermer cet anus en janvier 1908.

J'ai revu ce malade à plusieurs reprises et longtemps après cessation de tout traitement électrolytique; le résultat s'est maintenu, il va bien à la garde-robe et ne souffre plus.

Le procédé d'électrolyse qu'a appliqué M. Zimmern est le procédé dit de Neumann, et que celui-ci avait appliqué depuis plus de vingt-cinq ans, à la cure des rétrécissements de l'urètre.

J'y avais eu recours, il y a une vingtaine d'années, dans un cas de rétrécissement particulièrement grave et rebelle de l'urètre: j'avais échoué : il est vrai que je n'allais pas au-delà de 5 à 6 milliampères et que je perdis facilement patience. Je ne réussis pas, et tout en conservant quelque espoir, j'avais néanmoins renoncé à l'appliquer : mais confiant dans le talent et la persévérance de M. Zimmern, je n'hésitai pas à lui adresser mon malade; je n'ai pas eu à m'en repentir, comme vous voyez.

J'aurais voulu parler de cas de rétrécissements de l'urètre graves, deux rebelles à la dilatation et à l'urétrotomie, où l'élec-

trolyse circulaire de Neumann m'a donné de bons résultats. J'y reviendrai peut-être un de ces jours.

Pour le moment, je me contente d'enregistrer un beau succès obtenu par M. Zimmern et de l'en féliciter.

Présentations de malades.

M. Doyen. — *Polype naso-pharyngien, remplissant la cavité buccale et faisant hernie hors des lèvres, avec prolongement orbitaire gauche. Tentatives opératoires infructueuses. Suffocation. Trachéotomie. Opération radicale par la méthode de Doyen. Guérison.*

M. Ricard, rapporteur.

M. Baudet lit un travail sur deux observations de *vaso-vésiculectomie dans la tuberculose génitale de l'homme*, avec présentation de pièces.

M. Marion, rapporteur.

Luxation dorsale du grand os. Fracture du scaphoïde en deux fragments. Arrachement de l'apophyse styloïde de la tête du cubitus. Réduction le sixième jour.

M. E. Potherat. — Je vous présente, messieurs, des épreuves radiographiques dues à M. le Dr Bonniot, chef du service de radiographie de l'hôpital Broussais et qui vous montrent des lésions multiples et très nettes du poignet droit.

Il s'agit d'un jeune mécanicien de vingt-huit ans, qui le 23 mai dernier fit une chute de bicyclette. Dans sa chute, il tomba violemment sur la paume de la main droite, celle-ci étant en extension forcée.

Quand je le vis, deux jours plus tard, il présentait sur la face antérieure du poignet droit une petite plaie, très superficielle, indice du point de contact avec le sol, plaie sans importance d'ailleurs. Le diamètre du poignet est très augmenté dans le sens artéro-postérieur, grâce à une tuméfaction des parties molles, et aussi à la présence d'une saillie osseuse anormale sur la face antérieure de la région carpienne. Cette saillie, arrondie, du

volume d'une noisette, d'une dureté manifestement osseuse, répondait, ainsi que le montrent les radiographies au semi-lunaire en apparence luxé. La face dorsale du carpe paraît déprimée; la main est d'ailleurs en légère extension; les doigts sont dans une demi-flexion. Les apophyses styloïdes du cubitus et du radius semblent avoir conservé leur situation normale; la pression au niveau de celle du cubitus est douloureuse.

Fig. 1. — Luxation dorsale du grand os (vue latérale).

Au point de vue fonctionnel, il n'y avait pas de troubles sensitifs, pas d'engourdissement, pas de fourmillements ; par contre, l'impotence fonctionnelle est presque absolue ; la flexion et l'extension sont presque totalement impossibles ; la main semble « clouée », suivant l'expression de mon maître le professeur Segond.

En présence de ces résultats de mon examen, je pensai qu'il s'agissait là de ce que l'on a appelé à tort la luxation du semi-lunaire et qui est en réalité, comme l'a montré mon ami le professeur Delbet, la luxation dorsale du grand os ; toutefois, je voulus en avoir la confirmation par l'examen radioscopique.

Pour des raisons qu'il importe peu d'exposer ici, ce n'est que le sixième jour après l'accident, que je fus fixé; le scaphoïde était fracturé en deux fragments de volume presque égal, dont l'un semblait être resté adhérent au radius. L'apophyse styloïde du cubitus était en outre isolée de cet os : le semi-lunaire paraissait nettement luxé, en avant; en réalité il a gardé ses rapports de situation avec le radius et c'est la tête du grand os qui s'est séparée de lui et portée en arrière. Que convenait-il de faire ?

Enucléer par une opération sanglante le semi-lunaire? Mes internes forts de leurs savantes lectures, et arguant d'autre part du laps de temps écoulé depuis l'accident m'y poussaient. Je

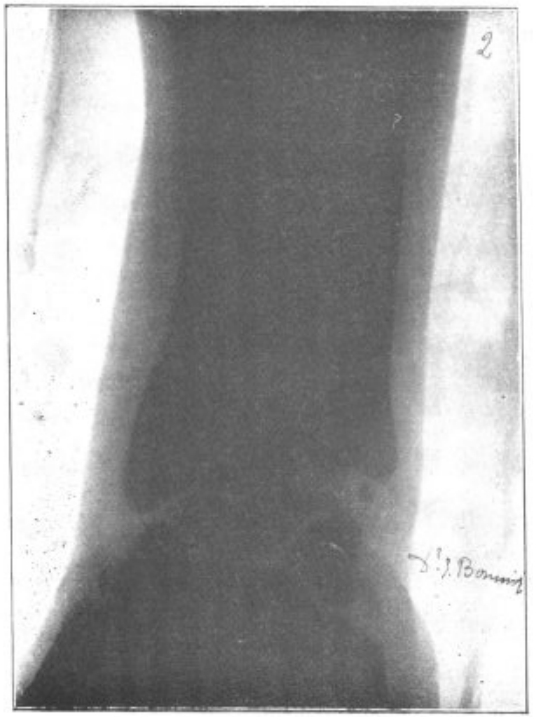

Fig. 2. — Luxation dorsale du grand os (vue antérieure).

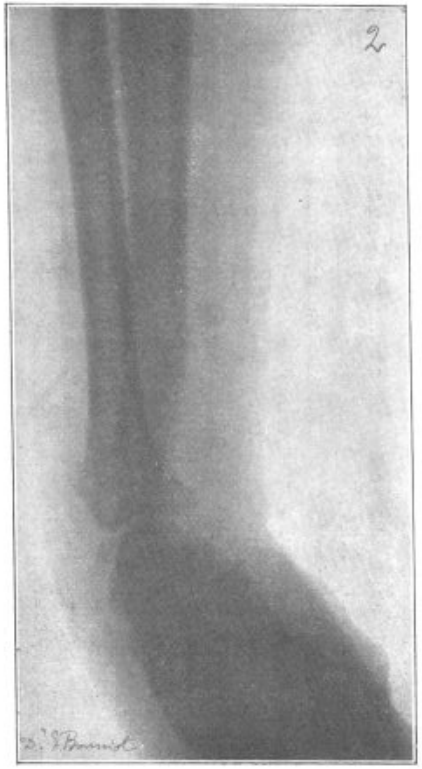

Fig. 3. — Après réduction (vue latérale).

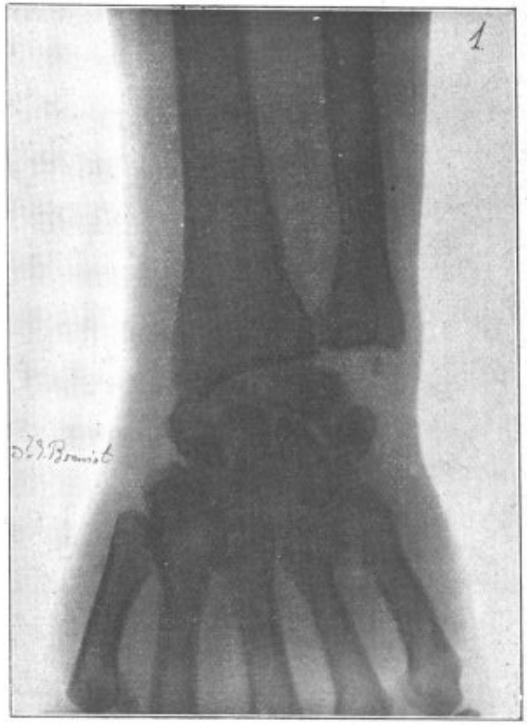

Fig. 4. — Après réduction (vue antérieure).

m'y refusai pourtant, en me basant sur une toute petite expérience personnelle. J'ai vu antérieurement deux cas très nets de la luxation du grand os en arrière; dans l'un des cas, j'essayai et réussis facilement la réduction, et le malade recouvra toute sa capacité fonctionnelle sans troubles sensitifs d'aucune sorte; l'autre était un cas où un autre chirurgien que moi, avait préféré faire l'ablation du semi-lunaire et le résultat fonctionnel avait été tout à fait défectueux.

Je fis donc chloroformiser le malade, et par des manœuvres très simples de traction sur la main, avec inclinaison forcée sur le bord cubital, auxquelles s'ajoutait une pression des pouces sur la face antérieure du poignet, je pus rapidement, très aisément, corriger la déformation; les radiographies que je vous présente maintenant vous montrent que la réduction a été bien et dûment, et totalement réalisée.

J'ajoute qu'ici, comme en mon premier cas, je n'ai pas appliqué d'appareil d'immobilisation; j'ai fait une compression ouatée, la main étant en légère flexion, et maintenue ainsi grâce aux bandes de tarlatane amidonnée enserrant et comprimant la ouate. Je ne crois pas bonne l'immobilisation absolue dans un appareil plâtré ou silicaté, à moins qu'elle ne soit de très courte durée.

Comme conclusion, je crois quelque lointain que soit le moment de l'accident, qu'il vaut mieux essayer avant tout, dans la luxation du semi-lunaire les manœuvres de réduction, celles-ci étant très aisées et tout à fait efficaces tant que le traumatisme est récent.

J'ajoute que mon ami Delbet, auquel je montrais il y a un instant mes radiographies, me faisait observer qu'au seul examen de la lésion il pouvait affirmer la facilité de la réduction, car le semi-lunaire, avait conservé son frein postérieur et il a démontré dans l'important travail, qu'il nous a lu ici, qu'en pareil cas la réduction est facile et doit être préférée à toute intervention chirurgicale.

M. Savariaud, présente un malade traité d'une *fracture du fémur par un appareil de marche.*

M. Reynier, rapporteur.

Présentations de pièces.

Canule en os (canule d'irrigateur) extraite du cul-de-sac de Douglas.

M. ROUTIER. — Voici une canule en os, modèle vulgaire de la canule adaptée à tous les irrigateurs, qui a été violemment introduite dans le cul-de-sac de Douglas, alors qu'on avait tenté de l'introduire dans l'utérus, dans le but de provoquer un avortement.

Cette canule a été introduite montée sur un crochet, le vendredi soir 11 juin.

La malade est venue dans mon service le *14* ; elle souffre, son ventre est ballonné, elle a 39 degrés et 120.

On sent au toucher un col mou, en arrière duquel il semble qu'il y ait une plaie ; celle-ci est visible au spéculum sous forme d'un trou comme à l'emporte-pièce ; en arrière de l'utérus on sent une induration vague.

Je fais endormir la malade, et je débride le cul-de-sac postérieur ; il vient du pus, environ une cuillerée, et je puis extraire cette canule qui s'était placée transversalement ; je lave soigneusement la cavité et je la tamponne avec deux mèches de gaze à l'ectogan.

La malade va parfaitement, et elle ne paraît pas devoir avorter.

Un cas d'auto-étranglement du diverticule de Meckel.

M. VILLEMIN. — Un garçon de cinq ans, indemne de troubles intestinaux antérieurs, entre à l'hôpital Bretonneau, le 4 juin 1909, dans un état général très grave. Des douleurs abdominales diffuses très aiguës, accompagnées de vomissements bilieux, ont débuté brusquement depuis une semaine. Les évacuations alvines ont eu lieu tous les jours. Depuis trois jours, l'aggravation est manifeste : le ventre est excessivement douloureux au moindre attouchement ; des contractions intestinales revenant par crises se montrent à intervalles irréguliers. Les vomissements continuent. L'anorexie est absolue.

A son entrée, l'enfant est pâle ; le facies péritonéal est typique, les yeux sont excavés, le nez est froid, la langue est sèche, les

extrémités sont glacées et cyanosées. La température est de 38°4, le pouls est filiforme, donne 124 pulsations à la minute.

Le ventre non ballonné est souple ; le péristaltisme de l'intestin est perceptible à la main qui l'explore. La douleur à la pression étendue à tout l'abdomen est plus vive dans le flanc droit au niveau du point de Mac Burney et un peu au-dessus. La sonorité est normale partout.

Séance tenante, laparotomie latérale droite. La région cæco-appendiculaire est normale. Une sécrétion péritonéale louche, visqueuse, peu abondante recouvre les anses intestinales dans tout l'abdomen. Dans le flanc droit, au-dessous du foie est une masse dure, arrondie, cerclée à sa base par une bride tendue qui se rompt au cours des manœuvres d'exploration. Alors seulement on peut mettre au jour un diverticule de Meckel implanté sur la face convexe d'une anse grêle. L'organe en forme de tête de marteau est surmonté de faux diverticules secondaires qui mamelonnent une de ses extrémités, tandis qu'à l'autre se trouve un prolongement effilé qui s'enroulait autour du pédicule en y traçant un sillon des plus marqués. Il n'a pas été possible de découvrir le lieu d'implantation terminale de cette bride. Il siégeait vraisemblablement dans la région sous-hépatique ; mais, à coup sûr, elle ne s'attachait pas à l'ombilic. Etranglé fortement par elle au niveau de son insertion iléale, le diverticule était violacé et même gris ardoisé par places, évidemment en imminence de sphacèle. La péritonite généralisée concomitante dépendait des altérations de ses parois.

Résection du diverticule ; trois plans de suture sur l'intestin ; drainage maintenu pendant trois jours ; guérison sans incidents.

Parmi les accidents nombreux et variés auxquels donne naissance le diverticule de Meckel, nous n'avons trouvé dans la littérature médicale qu'un seul cas de cette diverticulite spéciale par étranglement interne, c'est celui de Child publié dans la *Lancette*, en 1906. Le pédicule était étranglé par l'extrémité terminale de l'organe, qui était adhérent à la vessie.

Sténose tubulaire précoce de l'intestin grêle par étranglement herniaire.

M. Riche. — Les sténoses intestinales consécutives aux étranglements herniaires sont actuellement assez bien connues, sauf au point de vue pathogénique.

Elles ne sont pas très fréquentes; Souligoux vous en a lu une observation qui a fait l'objet en 1905 d'un très intéressant rapport de Lejars. L'an dernier, Tuffier en a apporté une observation et Mauclaire vous a présenté un malade opéré; Mauclaire, d'ailleurs, n'a pu en réunir que trente-quatre cas suivis d'intervention. C'est, je crois, la première fois qu'une pièce de ce genre est mise sous vos yeux.

Il s'agit ici d'un rétrécissement précoce. Le malade, âgé de soixante-dix ans, avait depuis longtemps une assez volumineuse hernie inguinale gauche pour laquelle il ne portait pas bandage; il était à Bicêtre pour un ulcère de jambe.

Le 25 novembre 1908, l'interne de garde appelé constata que sa hernie s'était étranglée; on le passa dans mon service, où il fut opéré d'urgence par Robineau. On me rapporta qu'il s'agissait d'une entéro-épiplocèle et que rien de particulier n'avait été noté au cours de l'opération.

Les suites furent absolument normales et au bout de trente jours le malade retournait dans sa salle.

Deux jours après, il se plaignit de douleurs abdominales avec vomissements alimentaires; il allait à la selle, mais le ventre était ballonné et sensible à gauche. Une purgation fit cesser les accidents. Le 6 janvier, ils se reproduisirent; les douleurs se montraient par crises durant un quart d'heure et s'accompagnant de bruits musicaux; les selles ne faisaient pas défaut, mais le malade vomissait et refusait de s'alimenter. Il y eut encore une accalmie de huit jours; néanmoins, le malade maigrissait beaucoup. La situation ne s'amendant pas franchement et le ventre restant un peu ballonné, je fis une laparotomie médiane le 22 janvier 1909. Aucune adhérence pariétale. Je trouvai assez haut dans le flanc gauche une masse indurée constituée par une anse intestinale avec laquelle faisait corps un paquet d'épiploon; cela donnait assez l'impression d'un néoplasme siégeant à $1^{m},50$ de l'angle duodéno-jéjunal. L'intestin au-dessus était épaissi, dilaté et congestionné; au delà, il était plutôt rétracté.

Je réséquai la masse, fermai les deux bouts et fis une anastomose latéro-latérale.

Ce fut une résurrection; l'appétit revint aussitôt, le malade reprit bonne mine et sortit du service le 30 mars en parfait état.

La pièce enlevée consiste en une anse grêle dont la coudure ne peut être redressée qu'avec effort; la branche descendante est dure, la branche ascendante souple. La section montre un rétrécissement à surface ulcérée, dont le point le plus serré se trouve au sommet de l'anse et admet tout juste une grosse sonde cannelée. Au delà, les lésions cessent brusquement tandis qu'en deçà

la sténose se continue sur 6 à 7 centimètres avec une paroi d'un bon centimètre d'épaisseur, au point que si l'on ne connaissait pas ces rétrécissements on penserait à un épithéliome. Le mésentère de l'anse est épaissi, lardacé, mais saigne à la coupe.

L'examen histologique, pratiqué par Delval, montre une destruction complète de la muqueuse dont on ne retrouve plus comme vestige que quelques débris glandulaires perdus dans une énorme infiltration lymphatique. La muqueuse est remplacée par une nappe épaisse de leucocytes et de globules de pus. Sclérose inflammatoire de la sous-muqueuse, de la musculeuse et du péritoine très épaissi. Ces diverses couches sont plus ou moins confondues, envahies par du tissu fibreux parsemé d'abondantes cellules embryonnaires.

Loin de la surface ulcérée, on trouve dans le tissu inflammatoire de petits amas de grosses cellules épithéliales vésiculeuses, à noyau arrondi, ressemblant aux éléments glandulaires. Cet aspect histologique pourrait même, en l'absence de renseignements, faire errer le diagnostic et orienter l'esprit vers l'hypothèse d'un épithéliome ulcéré et infecté.

Présentation d'instrument.

Clamp entéro-mésentérique.

M. Pierre Delbet. — J'ai l'honneur de vous présenter un clamp destiné à réaliser la compression efficace de l'intestin et du mésentère.

Un bon clamp intestinal doit permettre de réaliser à la fois, l'hémostase et la coprostase. J'imagine que beaucoup d'entre vous ont constaté comme moi que, dans bien des cas, on ne réalise pas ce double desideratum avec les instruments actuellement en usage. Si le mésentère est épais, on obtient une bonne hémostase, mais une coprostase insuffisante. Quand, au contraire, le mésentère est mince et la paroi intestinale épaisse, la coprostase est parfaite, mais l'hémostase ne l'est pas. Quelle que soit l'élasticité des mors d'une pince, elle ne peut assurer l'arrêt des matières et du sang dans tous les cas.

C'est pour cela que j'ai fait construire par M. Collin l'instrument que je vous présente.

C'est un clamp à trois branches. Grâce à la disposition que vous voyez et qu'il serait bien long de décrire, encore qu'elle soit fort simple, il permet de serrer séparément l'intestin et le mésentère et, par conséquent, de donner à chacun d'eux le degré de striction qui leur convient. Il se place à peu près aussi vite qu'un clamp ordinaire et il s'enlève avec la même rapidité, car les trois mors s'ouvrent d'un seul coup.

ERRATA

SÉANCE DU 9 JUIN

P. 705, ligne 43, *au lieu de* : l'abovalaire, *lire* : laboratoire.
P. 706, ligne 31, *au lieu de* : recouvrer, *lire* : recouvrir.

Le Secrétaire annuel,

LEJARS.

Paris. — L. MARETHEUX, imprimeur, 1, rue Cassette.

SÉANCE DU 25 JUIN 1909

Présidence de M. Reynier.

Procès-verbal.

La rédaction du procès-verbal de la précédente séance est mise aux voix et adoptée.

Correspondance.

La correspondance comprend :

1°. — Les journaux et publications périodiques de la semaine.

2°. — Une lettre de M. Bazy, s'excusant de ne pouvoir assister à la séance.

3°. — Un travail du Dr Guillot (du Havre), intitulé : *Trois cas d'hémophylie sporadique.*

4°. — Un travail du Dr Tricot (de Constantine), intitulé : *Kyste suppuré de l'ouraque.*

Discussion.

A propos du traitement des rétrécissements du rectum (1).
Rectite et rétrécissement du rectum.

M. Quénu. — Le traitement du rétrécissement du rectum n'est que le traitement d'une complication importante engendrée par la lésion essentielle qui est la rectite : il ne faut donc pas s'imaginer qu'on a guéri un malade, quand on a obtenu un élargissement temporaire ou non du conduit rectal.

C'est dans ces vues que j'ai préconisé deux modes de traite-

(1) *Bull. et Mém. de la Soc. de Chir.*, 1909, p. 763 : Rapport de M. Bazy sur un travail de M. Zimmern.

ment : l'un, le meilleur quand il est possible (et surtout réalisable dans de bonnes conditions telles que la conservation du sphincter), c'est l'extirpation du segment malade ; l'autre, c'est l'anus iliaque établi de telle sorte qu'il ne laisse rien passer par le bout inférieur, de manière à ce que le segment altéré soit mis à l'abri de toute souillure fécale et soumis dans ces conditions à l'action de différents topiques.

D'autre part, nous aurions besoin pour escompter le résultat probable de nos soins d'avoir une notion exacte sur la nature de la rectite. Or ce diagnostic n'est pas toujours facile, parce que nos connaissances nosologiques sur la nature des rectites sont loin d'être arrivées à une précision parfaite. Le domaine des rectites tuberculeuses a, sans conteste, fortement empiété sur celui des rectites syphilitiques, je ne crois pas cependant que l'on ait raison de faire abstraction de la syphilis dans la pathogénie des rectites atrésiantes. Quoi qu'il en soit, à côté des rectites rebelles à tout pansement et justiciables seulement du traitement par l'exclusion du rectum, il en est, je le reconnais, qui sont très améliorées par des soins minutieux et journaliers ; dans ces conditions, j'ai vu chez quelques malades que j'ai suivis plus de dix ans, des sécrétions se réduire, la muqueuse devenir sèche et fibreuse, comme si la lésion s'acheminait vraiment vers un processus de cicatrisation définitive. A mon avis c'est dans ces cas exceptionnels dans lesquels par le fait de la rétrocession de la rectite, l'atrésie est passée au premier plan, que sont justifiés tous les moyens qui ont pour but de rétablir un calibre suffisant du conduit anorectal ; parmi ces moyens, l'électrolyse linéaire ou circulaire, dans les limites que j'ai indiquées, est très acceptable, à la condition qu'on ne lui demande que ce qu'elle peut donner. L'observation suivante est une justification des propositions formulées dans ce court exposé sur la thérapeutique des rectites (1).

Il s'agit d'une malade de quarante-sept ans, entrée le 23 octobre 1908 dans mon service de Cochin, pour des douleurs dans la région anale avec irradiations dans le petit bassin et dans les jambes. Elle se plaint encore d'une très ancienne constipation, de tout temps il lui est arrivé de rester huit jours sans aller à la garde-robe. Dès avant 1901, ses selles renfermaient parfois des peaux et des glaires sanguinolentes, et en 1900 elle fut mise à un régime alimentaire spécial par un médecin de Bordeaux. Cette même année 1901 elle subit à Bordeaux une laparotomie dont on voit les traces sous forme d'une cicatrice médiane ; la malade ne

(1) Je laisse de côté les rétrécissements consécutifs aux interventions opératoires aux abcès, aux inflammations péri-rectales.

peut fournir aucune indication précise sur la nature de l'affection qui l'a fait opérer, mais nous avons écrit au chirurgien, notre regretté collègue A. Boursier, qui nous envoya les renseignements suivants : « Mme D..., âgée de quarante ans, a été opérée le 11 janvier 1901 pour des ovaires scléro-kystiques et une chute de l'utérus, on lui a fait de l'ignipuncture ovarique et fixé son utérus à la paroi abdominale, elle est sortie guérie sans complication intercurrente le 11 février. » M. Boursier n'avait à cette époque rien noté du côté du rectum.

L'opération abdominale ne changea rien à la constipation, mais trois ou quatre années après survinrent des douleurs de ventre qui augmentèrent surtout il y a un an et demi.

C'est depuis un an et demi qu'elle souffre beaucoup, surtout pendant et après la défécation, ces douleurs se prolongent deux à trois heures puis s'atténuent, mais elles réapparaissent parfois dans l'intervalle des selles à propos d'une fatigue. Il y a issue par le rectum d'un peu de pus à chaque garde-robe; il est impossible de savoir d'une façon précise à quelle époque ce caractère purulent des selles est apparu.

Toucher rectal : à 5 ou 6 centimètres de l'orifice anal, le doigt s'engage dans un rétrécissement qu'il franchit à peine et qui affecte la forme d'une valvule dont le bord serait ourlé d'un liséré de tissu fibreux; au-dessus, la muqueuse donne la sensation d'une membrane lisse; entre le liséré et l'anus, la muqueuse présente un état granuleux, avec consistance cartonneuse. La forme en croissant ou en valvule du rétrécissement donnerait assez l'idée d'une affection congénitale, n'était l'altération sous-jacente qui englobe tout le conduit anal.

Nous ne trouvons aucun signe de syphilis dans l'état actuel ou dans les antécédents; pas de grossesse; menstruation régulière jusqu'à l'année dernière, cessation des époques depuis. Nous relevons enfin dans ses antécédents personnels une pneumonie et une bronchite survenues il y a un an. L'auscultation ne révèle rien d'anormal du côté des sommets. L'état général demeure assez bon, la malade a cependant maigri; son poids actuel est de 51 kilogrammes; pas d'élévation de température le soir.

Après quelques jours de lavages à l'eau oxygénée la sécrétion rectale se réduit à peu de chose, il n'y a aucun érythème aux fesses ni autour de l'anus.

Le 7 novembre, M. Zimmern fait une première séance d'électrolyse circulaire de sept à huit minutes. Après la séance qui est bien supportée, le doigt franchit plus aisément le rétrécissement.

Le 14, nouvelle séance de cinq minutes (24 milliampères).

Les selles paraissent facilitées et les douleurs au moment des

garde-robes ont été moindres ; chaque séance est suivie toutefois d'une augmentation de l'écoulement, qui, ensuite, revient à l'état antérieur.

Le 21, la saillie de la bride est à peine sentie, et on ne fait pas de nouvelle séance. La muqueuse au-dessus et au-dessous du rétrécissement reste inextensible, sans souplesse.

Exeat le 22 novembre.

Mme D... rentre le 19 avril 1909, accusant des douleurs très vives dans le rectum et des envies fréquentes d'aller à la garde-robe (dix à quinze fois par jour), l'écoulement purulent est devenu très abondant, les matières sont mélangées de pus et de glaires, au toucher rectal on sent les débris de la bride ; la muqueuse est dépolie et friable avec de petits bourgeons condylomateux. En somme, le rétrécissement ne s'est pas reproduit à l'endroit électrolysé, mais les signes de rectite sont infiniment plus accusés et la suppuration et les souffrances sont telles qu'on se résout à la création d'un anus iliaque.

La suppuration continue malgré l'anus iliaque et le drainage du rectum.

Le 29, la malade est prise d'un frisson, la température monte à 40°1, le pouls à 110. On découvre au sommet droit les signes d'une pneumonie tuberculeuse : gros souffles, râles cavernuleux. Le 3 juin, délire continu ; mort le 4, avec une température de 40°6.

Autopsie faite par M. Barbet, interne du service.

Le rectum est entouré d'une couche de tissu cellulaire dense, renfermant de petits ganglions dont aucun n'est caséeux. Le rectum a partout un moindre calibre sans présenter de véritable coarctation prononcée en aucun point. Toute la muqueuse de l'ampoule est lisse, vernissée, couverte de petits mamelons violacés de la grosseur d'un haricot, pas d'ulcération apparente, l'autopsie complète n'a pu être faite, ni l'état des poumons vérifié.

Examen histologique, pratiqué au laboratoire, par le Dr Jolly :

Pièce 384. — *Rétrécissement du rectum.*

Examen histologique. — A). *Point supérieur.* — La muqueuse est profondément modifiée ; l'épithélium superficiel, les cryptes glandulaires n'existent plus. Le tissu conjonctif de la muqueuse est très abondant et se continue sans ligne de démarcation avec la sous-muqueuse. La *muscularis* a disparu. Dans cette épaisse couche conjonctive qui remplace muqueuse et sous-muqueuse, on trouve de nombreux vaisseaux lymphatiques dilatés et une infiltration inflammatoire, abondante, irrégulière et diffuse. Ce tissu est formé par des lymphocytes et des cellules plasmatiques surtout. On y trouve quelques cellules éosino-

philes ; en certains points les cellules se trouvent dans un véritable tissu réticulé, reste du tissu lymphoïde normal.

En aucun point, on ne trouve de nodules limités avec cellules géantes, enfin aucune disposition rappelant la structure des follicules tuberculeux.

Les portions superficielles sont nécrosées.

Dans la profondeur, le tissu d'infiltration se poursuit dans la musculaire sous forme de traînées accompagnant les vaisseaux. Dans le tissu périvasculaire, au voisinage des vaisseaux sanguins, on aperçoit des mastzellen assez abondantes. Elles sont plus nombreuses dans la musculaire que dans la muqueuse.

B). *Point inférieur.* — Les lésions sont de même ordre, seulement le tissu conjonctif qui remplace la muqueuse est dissocié, œdémateux ; de plus, l'infiltration est moins abondante, les amas cellulaires sont moins denses.

La recherche des bacilles de Koch a été négative.

En résumé, de l'évolution clinique il ressort bien que la malade a dû succomber à une tuberculose pulmonaire, mais nous n'en avons pas la preuve nécropsique. Quant à la nature de la rectite, il est rationnel de la considérer comme tuberculeuse, mais nous n'en avons pas la preuve histologique ; il est enfin remarquable de constater que cette surface rectale qui paraissait lisse et non ulcérée, n'était en fait qu'une vaste surface ulcérée sans glandes, sans débris glandulaires, sans trace de revêtement épithélial.

Voici du reste la pièce, elle ne donne pas l'apparence des grandes lésions existantes et surtout elle nous montre bien que le rétrécissement tenait peu de place dans cette histoire pathologique et que la plus grande, j'allais dire presque la seule importance, revenait à la rectite dont les progrès rapides, malgré la presque disparition du point le plus rétréci, ont sans contestation hâté la mort de la malade.

M. Paul Reynier. — A l'appui de ce que vient de dire M. Quénu, je viens citer l'observation suivante, où en opérant j'ai pu avoir une pièce analogue à celle sur laquelle notre collègue vient d'appuyer son argumentation.

Il s'agissait d'une femme encore jeune, de trente-quatre ans, qui était entrée dans mon service cette année pour une rectite qui durait depuis deux ans, et qui s'accompagnait d'un rétrécissement, facile à reconnaître par le toucher. Ce rétrécissement, qui était assez serré, siégeait à cinq centimètres de l'anus ; il n'admettait qu'à peine la pulpe du doigt et avait tous les caractères des

rétrécissements fibreux, que nous désignons encore sous le nom de rétrécissements syphilitiques.

On trouvait dans les antécédents de la malade des accidents qui paraissaient pouvoir être rapportés à la syphilis.

Mais elle présentait au sommet des signes bien nets de tuberculose peu avancée : craquements, quand on la faisait tousser, matité à la percussion.

Dans une leçon que je publierai, je crus devoir discuter ces deux diagnostics devant mes élèves, pensant plutôt à la nature tuberculeuse de la lésion, sans toutefois l'affirmer.

Sur les instances de la malade, je crus devoir faire la résection le ce rétrécissement.

L'opération me paraissait devoir être facile. La lésion me paraissait limitée, et ce que mon doigt me révélait me faisait penser que la lésion était uniquement rectale.

Avec l'aide de M. Chiffoliau, je pratiquai cette résection en utilisant le procédé de résection rectale, décrit par M. Cunéo, procédé qui m'avait permis, dans un cas de cancer du rectum, d'obtenir un très bon résultat, avec conservation du sphincter anal.

Or, cette opération dans laquelle je m'étais lancé avec cette conviction que j'avais là des lésions très limitées, fut particulièrement longue et laborieuse.

Nous tombâmes, en effet, sur des modifications du tissu cellulaire péri-rectal très étendues.

L'intestin était entouré d'une gangue fibreuse de tissu adipeux, très adhérente, faisant corps avec lui et contenant des ganglions, les uns suppurés, les autres caséeux; ces ganglions, cette graisse se poursuivaient dans le mésorectum très épaissi, résistant, empêchant la descente de l'intestin, qui, en avant, était également fixé par le cul-de-sac péritonéal, très épaissi lui-même et enflammé.

Aussi ce fut avec beaucoup de peine que nous pûmes faire descendre le rectum, et cette masse adénolipomateuse, qui y adhérait; nous dûmes remonter jusqu'au commencement presque de l'S iliaque.

La malade, très affaiblie déjà, ne supporta pas cette opération. Elle mourut quelques jours après, s'éteignant comme une lampe sans huile, malgré toutes les injections de sérum que nous lui fîmes.

Or, l'opération finie, ayant la pièce en mains, grande fut ma surprise de ne trouver qu'une muqueuse lisse. La place du rétrécissement était marquée par un tissu cicatriciel, mais qui ne donnait pas aux doigts une sensation de résistance. Ce qui avait donné lieu à la sensation de rétrécissement que nous avions eue

par le toucher rectal, était cette induration fibreuse du tissu rectal, et surtout des tissus péri-rectaux ; c'était toute cette masse adéno-lipomateuse qui avait enserré le rectum et avait déterminé l'oblitération partielle de sa lumière. Ces lésions rappelaient absolument ce que nous trouvons dans les tuberculoses de la valvule iléo-cæcale ; elles répondaient à la description donnée par Sourdille.

Nous étions bien là en présence d'un rétrécissement tuberculeux du rectum, et cette observation venait s'ajouter à celles qu'on a publiées déjà, et qui montrent que beaucoup de ces rétrécissements fibreux prétendus syphilitiques ou dysentériques sont le plus souvent dus à des rectites de nature tuberculeuse.

Mais ce qu'il importe surtout de faire ressortir, c'est qu'ainsi que le disait M. Quénu les lésions ne sont pas limitées au rectum, et que le plus souvent la lésion péri-rectale est tellement importante, sans qu'on en ait la notion par le toucher, qu'on doit douter de l'action de l'électrolyse, et qu'on s'explique l'échec de tous les traitements proposés jusqu'à présent, pour attaquer le rétrécissement par le rectum.

D'un autre côté, les opérations larges, les résections sont des opérations graves à cause de l'étendue et de la nature des lésions, et on ne doit s'y résoudre qu'en connaissance de cause.

A propos de la fulguration dans le cancer (1).

M. Victor Pauchet (d'Amiens). — A la suite des observations séduisantes que les promoteurs ont publiées à propos du traitement électro-chirurgical du cancer, je n'ai pu résister à l'attrait d'employer ce procédé thérapeutique, et j'ai prié M. le Dr Bizard (de Paris) de bien vouloir me l'enseigner. Le Dr Bizard est venu à Amiens, en janvier dernier, et a fulguré plusieurs de mes malades, Les cas n'étaient pas brillants. La première malade était un *cancer du sein* que j'avais refusé d'opérer quelques semaines auparavant. La tumeur était ulcérée, soudée aux côtes ; les ganglions axillaires formaient une masse adhérente à la peau et au plan profond. Il n'y avait pas d'œdème du membre supérieur. Cette malade fut fulgurée pendant quinze minutes avant l'intervention. Je procédai alors à l'ablation du sein et des ganglions.

(1) *Bull. et Mém. de la Soc. de Chir.*, 1909, p. 524, 567, 601, 634, 664, 703 et 744.

La masse se décolla avec facilité ; une sorte de clivage se fit aisément à la surface des côtes ; les ganglions furent enlevés, non sans avoir excisé un fragment de la veine axillaire qui fut liée entre deux ligatures. La plaie fut incomplètement réunie après une nouvelle fulguration de vingt minutes et la malade guérit complètement en trois semaines.

La seconde malade était une femme que j'avais opérée il y a quelques années pour une *tumeur végétante des ovaires*. Cette femme revint me voir à la fin de l'année dernière dans la situation suivante ; elle présentait une éventration. Cette éventration était remplie par une masse dure, bosselée qui me parut être de l'épiploon infiltré de néoplasme. Le ventre était distendu par des masses de même nature. Le diagnostic de généralisation cancéreuse étendue à tout l'abdomen était évident. Je fis une laparotomie médiane ; je tombai sur des anses végétantes, friables, que j'enlevai partiellement à la main, sorte de bouillie cancéreuse dans laquelle baignaient les masses intestinales. Le Dr Bizard fulgura dans cet abdomen ouvert. Je le refermai incomplètement ; un suintement considérable se produisit. La surface de la plaie, d'où je croyais voir saillir des masses végétantes, se couvrit de bourgeons charnus de bon aspect et la cicatrisation se produisit, comme s'il s'agissait d'un tissu sain. La malade est morte d'urémie deux mois après cette intervention.

La troisième malade, également fulgurée par le Dr Bizard, était un *cancer du col utérin*, de l'hôpital de Doullens, que j'avais refusé d'opérer quelques semaines avant. Le col était bourgeonnant ; les culs-de-sac vaginaux étaient pris. J'évidai à la curette tout ce qui voulut bien se laisser mordre par l'instrument. Le Dr Bizard fulgura pendant une vingtaine de minutes au fond du vagin. La femme fut soumise pendant quinze jours aux injections d'eau oxygénée. Je pratiquai alors l'hystérectomie abdominale secondaire. L'abdomen renfermait de la sérosité ; le grand épiploon était descendu dans le bassin, et enrobait en quelque sorte toute la surface de l'utérus ; je le décollai à la compresse, puis je pratiquai l'extirpation de la matrice, après ligature des deux hypogastriques et libération de l'uretère ainsi que je le fais toujours. Les ligaments larges et toute la zone péri-utérine étaient infiltrés d'une sorte d'œdème mou qui rendit l'opération facile. La malade guérit fort bien et a repris ses occupations.

Une quatrième malade, également fulgurée par le Dr Bizard, offrit un résultat très mauvais, et pourtant c'était sur elle que j'avais fondé mes plus chères espérances. Il s'agissait d'une femme de soixante-dix ans, porteuse d'un *cancroïde du vagin* ; la tumeur était bien limitée à la partie moyenne du canal et j'aurais pu facilement

l'enlever au bistouri. Je me contentai de gratter à la curette la surface bourgeonnante et de faire fulgurer pendant un quart d'heure. La malade quitta la clinique quinze jours plus tard, la récidive se produisait déjà. Six semaines plus tard le vagin était entièrement envahi. La fulguration a paru donner un coup de fouet au néoplasme.

Je pourrais vous donner l'observation de *trente et un autres malades* (1) qui ont été fulgurés, soit par moi-même, soit par le Dr Perdu, au cours de mes interventions. Neuf d'entre eux ne présentent aucun intérêt. Ce sont des cancroïdes, des nodules cancéreux apparus dans des cicatrices, qui n'ont point été enlevés chirurgicalement, et qui ont d'ailleurs, pour la plupart, rétrocédé par la fulguration seule. Je ne vous parlerai que des cas chirurgicaux, de ceux qui ont été soumis à la méthode de Keating-Hart, à la combinaison de l'étincelage et de l'extirpation. La plupart n'offrent guère d'intérêt. Ce sont des cancers du sein opérables que j'ai fulgurés après l'opération, de même que l'on badigeonne au chlorure de zinc une plaie tuberculeuse, pour parachever l'œuvre du bistouri, ou diminuer dans une certaine mesure les chances d'essaimage qui peuvent se produire au cours de l'intervention. Ces cas n'ont pas récidivé, mais l'intervalle qui nous sépare du jour de l'opération pratiquée est si court que le succès doit être mis sur le compte d'une exérèse normale.

Je vous rapporterai brièvement les cas susceptibles de démontrer les avantages ou les inconvénients de la méthode. Je vous dirai d'abord que *je n'ai pas eu un cas de mort* à la suite de la fulguration ; je ne conclurai pas toutefois qu'elle n'aggrave pas l'opération ; car, si mes malades ont tous survécu, plusieurs d'entre eux ont été terriblement éprouvés. Ce choc est surtout évident à la suite de l'étincelage prolongé pour cancer du sein *Les malades restent pâles, déprimées, éreintées pendant plusieurs jours.* Elles donnent l'impression d'avoir subi une épreuve formidable. Si la mortalité post-opératoire n'est pas modifiée, la morbidité consécutive me paraît manifestement accrue. Il m'est arrivé deux jours après l'intervention, de voir des ascensions thermiques atteignant 40°5 et même une fois 41 degrés.

Une jeune fille avait été opérée par moi d'une *tuberculose du coccyx*; il s'agissait d'une fistule pour laquelle j'avais pratiqué une résection osseuse. La réunion s'effectua sans incident, sauf toutefois qu'une partie de la plaie s'ouvrit quelques jours après la première intention, sous forme d'ulcération à fond grisâtre qui atteignit, au bout de quelques jours, les dimensions d'une grosse

(1) J'ai fait installer dans ma salle d'opérations les appareils par Ropiquet.

lentille. Cette ulcération subit les applications successives du nitrate d'argent, du chlorure de zinc, de l'acide chromique, de la curette, et enfin du thermocautère. Cette lutte contre l'ulcération dura cinq semaines. Je réopérai la malade à la cocaïne et j'enlevai la cicatrice. Les mêmes incidents se reproduisirent ; la ligne de réunion s'ulcéra et rien ne put la faire cicatriser. J'eus recours alors à la fulguration. Cette fois, aucun instrument tranchant ne fut mis en jeu ; je fulgurai simplement la région sacrée et tout le pourtour de l'ulcération sur une étendue large comme la main, La séance dura vingt minutes. A la suite de cette séance, la température monta à 40 degrés ; je ferai remarquer à ce sujet, qu'aucune manipulation n'avait eu lieu, aucune plaie chirurgicale n'avait été créée, par conséquent, l'ascension thermique était bien le seul fait de la fulguration et aucune cause d'infection ne pouvait être invoquée. A la suite de la séance d'étincelage, l'ulcération s'agrandit, atteignit les dimensions d'une pièce de un franc, puis les bords se rapprochèrent et la cicatrisation fut complète en quinze jours. Elle s'est maintenue depuis. La fulguration a donc réussi là où tous les excitants et les cautérisants avaient échoué.

En février dernier, j'opère un malade du Dr Ribon (de Liancourt), atteint d'un *cancer du rectum*. L'opération comprit les temps suivants : incision périnéale comme pour la prostatectomie ; décollement de la face antérieure du rectum jusqu'à la vessie ; puis incision sacrée, résection du coccyx, décollement postérieur du rectum, abaissement du côlon pelvien, résection de la tumeur et suture du côlon abaissé au pourtour de l'anus. Entre le moment où la résection fut faite et le moment où le côlon fut abaissé à l'anus, une fulguration de vingt minutes fut exécutée. Le malade fut « éprouvé » comme la plupart des fulgurés ; la plaie se couvrit d'un enduit grisâtre qui disparut vers le dixième jour. Le côlon se détacha d'avec l'anus bien que le segment intestinal abaissé fut lâche, puis la cicatrisation se fit avec une telle vigueur et une telle rapidité que le périnée, la brèche sacrée et l'anus se transformèrent en une seule et même cicatrice ; de sorte que le malade ne bénéficia pas de la restauration ano-rectale que j'avais essayé de faire, ni de la conservation de son sphincter. J'avais créé auparavant un anus contre nature ; mon malade est donc condamné désormais à éliminer ses matières de ce côté.

Un malade du Dr Lecomte (de Crécy-en-Ponthieu) était atteint d'un *cancer de la prostate* inopérable. La moitié du bassin était envahie par une masse dure et irrégulière. Le rectum était ulcéré et les masses bourgeonnantes faisaient saillie dans la cavité de l'intestin. Je pratiquai une taille hypogastrique, puis à quatre reprises je pratiquai une fulguration prolongée sur la paroi anté-

rieure du rectum. Les hémorragies intestinales ont disparu ; les douleurs ont été supprimées ; l'état général s'est remonté ; l'état du sujet est tout à fait transformé. Par le toucher rectal on ne sent plus aucune masse bourgeonnante, mais un plan profond, dur, dont la consistance diffère d'avec les masses végétantes que l'on percevait autrefois. Le *statu quo* se prolonge deux mois ; j'admets qu'il ne s'agisse là que d'un traitement palliatif, mais le cancéreux l'a fort bien apprécié, je vous assure.

Si maintenant on me demande l'*impression* que je retire sur la valeur de cette méthode, je dirai d'elle ce que je pourrai dire de la méthode de Bier ou de « l'air chaud ».

Il y a là des cas très favorables où l'action de cette thérapeutique est évidente, mais il y a d'autres cas où elle semble tout à fait inefficace. J'ai la conviction qu'il restera quelque chose de la méthode, le jour où nous en connaîtrons mieux la technique et où nous saurons mieux en apprécier les indications. Dès à présent, on peut affirmer qu'il s'agit là d'une action physique incontestable, utilisable dans le traitement de la tuberculose locale et du cancer.

Nous devons, non pas être découragés par les échecs que nous rapportent les chirurgiens autorisés qui ont expérimenté cette méthode, mais persévérer dans les tentatives que nous avons commencées, afin d'en mieux connaître la technique et les indications.

M. Quénu. — Je ne voudrais faire qu'une simple remarque, au sujet de l'ascension thermique attribuée à la fulguration par M. Pauchet ; il s'agissait, dans son cas, d'une lésion tuberculeuse : or, nous savons bien qu'après toute intervention sur un foyer de cette nature, fût-ce un simple redressement d'ankylose, on peut voir la température monter le premier soir, sans cause connue, sans infection. On ne saurait donc soutenir, dans le fait de notre collègue, que ce soit la fulguration qui ait produit l'élévation thermique.

M. Souligoux. — M. Pauchet nous donne comme un cas en faveur de la fulguration celui-ci d'un néoplasme de l'ovaire ayant envahi l'épiploon et qu'il fit fulgurer par M. Bizard. Malgre le drainage très large qu'il fit, il ne se produisit pas, comme il le craignait, un envahissement de la plèvre, et la malade guérit de son opération. Je crois que ce fait ne prouve rien. J'ai, en effet, opéré une femme atteinte d'un gros kyste de l'ovaire avec envahissement de l'épiploon et de l'intestin ; il existait de plus une volumineuse ascite. Comme le kyste était très adhérent, et qu'il existait un suintement sanguin abondant au niveau des adhérences,

je dus faire de la compression avec une mèche et je mis un drain. Or, la guérison se fit simplement et la plaie ne fut nullement envahie par le néoplasme.

J'en conclus que l'observation de M. Pauchet ne prouve rien en faveur de la fulguration.

M. Pauchet. — M. Souligoux a obtenu une réunion rapide sans fulguration chez une malade atteinte de carcinose péritonéale, drainée par des tubes et des mèches ; son cas n'a aucun rapport avec le mien. Chez la malade dont j'ai parlé, l'abdomen est resté ouvert, le fond de l'ulcération était constitué par du néoplasme et, malgré la présence du tissu néoplasique, celui-ci a été couvert par des granulations de bonne nature, par des bourgeons charnus normaux. Je crois que si la fulguration n'a pas détruit le cancer, elle a provoqué une exubérance de prolifération conjonctive qui a marché plus vite que le cancer et a caché ce dernier sous un tissu de cicatrice normale.

La fulguration n'a aucune action spécifique sur le cancer, mais elle excite le tissu conjonctif de voisinage et nos observations n'ont pas d'autre but que de prouver son action hyperleucocytaire, sclérosante et cicatrisante.

M. Routier. — Je ne crois pas qu'il faille faire jouer un aussi grand rôle à la fulguration dans l'observation de M. Pauchet. J'ai souvent observé des cas semblables, en voici un tout récent.

Une jeune femme est entrée dans mon service il y a quatre mois environ en état d'occlusion intestinale ; on sentait une induration toute particulière sur la paroi, difficile à bien apprécier à cause du ballonnement extrême du ventre, qui montait du pubis à l'ombilic sur une largeur de quatre centimètres environ.

Je pratiquai une laparotomie d'urgence. La paroi était indurée parce qu'elle était absolument infiltrée de cancer ; j'évacuai l'ascite et enlevai deux grosses tumeurs végétantes des ovaires qui comprimaient l'intestin ; ces tumeurs examinées par M. Herrenschmidt sont des épithéliome diffus : toute la surface péritonéale était verruqueuse, couverte de bourgeons cancéreux. Je sentis une induration sur l'estomac, je pus l'attirer dans la plaie et constater l'existence d'une large plaque cancéreuse à la face antérieure de l'estomac, plus large que la paume de la main et d'une épaisseur de trois travers de doigt.

Je réséquai le plus possible du cancer de la paroi sur les lèvres de la plaie abdominale que je réunis ensuite.

La malade a parfaitement guéri, elle a paru renaître à la santé, elle se nourrit, se promène, elle ne vomit plus. Je ne me fais pas illusion sur son avenir ; mais il est certain que si elle avait été

fulgurée comme la malade de M. Pauchet, on ne manquerait pas de porter ce cas à l'actif de cette méthode. Or, la guérison momentanée a été obtenue ici par les moyens simples que nous employons habituellement.

M. Souligoux. — J'avais oublié de dire que le péritoine pariétal était parsemé de nombreuses granulations néoplasiques et que néanmoins aucune néoformation néoplasique ne s'est faite dans la cicatrice.

M. Tuffier. — Nous avons tous pratiqué des laparotomies exploratrices pour des cancers généralisés au péritoine et à l'intestin, nous avons réuni la plaie opératoire et nous n'avons vu aucun bourgeon cancéreux faire hernie à travers la cicatrice. Dans ces mêmes conditions, nous avons drainé de pareilles lésions et nous avons obtenu des réunions parfaites sans bourgeons cancéreux. Ce sont là des faits acquis et de pratique banale, et je ne vois pas ce que le succès d'une fulguration dans ces cas peut bien nous prouver.

Quant au fait de M. Pauchet, une plaie dont la partie profonde est constituée par du cancer est fulgurée et se cicatrice, il vient à l'appui de cette constatation que j'ai signalée et démontrée expérimentalement : *les étincelles agissent en favorisant l'évolution du processus de cicatrisation*. L'épidermisation et la cicatrice ne sont que des *cache-misère* derrière lesquels le cancer continue à proliférer, à envahir les organes profonds avec la même rapidité, ou à peu près, que si la cicatrice superficielle n'existait pas.

M. Quénu. — Voici un fait, tout récent, et qui témoigne bien de ces cicatrisations très simples, en milieu cancéreux. J'opérais, il y a quinze jours, un néoplasme de l'anse sigmoïde ; la laparotomie faite, je trouvai une masse volumineuse, remplissant le petit bassin, mais qui se laissait mobiliser latéralement ; je poursuivis donc l'extirpation projetée et l'S iliaque sectionné au-dessus de la tumeur, je le rabattis peu à peu en avant. Mais je m'aperçus alors que, derrière l'intestin néoplasique, il y avait une autre masse cancéreuse, adhérente au sacrum : toute ablation était impraticable ; je me contentai de rapprocher les plans par quelques points, je fixai à la peau les deux bouts de l'S iliaque et je suturai la plaie. Or, la réunion s'est faite par première intention, sans réaction, sans bourgeonnement néoplasique, et de la façon la plus simple.

M. Nélaton. — Je ne me permettrai pas à la fin de cette discussion de tirer des conclusions ; mon expérience de l'emploi de la fulguration n'est pas assez grande pour cela.

Je veux simplement faire deux constatations :

La première, c'est que la technique des partisans de la fulguration n'est plus la même qu'il y a six mois. A cette époque, en effet, on nous disait : la fulguration a un heureux effet alors même que le bistouri n'a pas supprimé toutes les parties cancéreuses. Aujourd'hui, on nous dit qu'il faut d'abord avoir enlevé tout ce qui est cancer avant de fulgurer pour obtenir un bon résultat.

La seconde constatation que je fais est qu'il nous a été présenté ici de superbes résultats d'intervention sur des cancers de la face. Et je crois que nous devons en tirer cette déduction : c'est que, en usant ou en n'usant pas de la fulguration, notre intervention peut être plus osée encore qu'elle n'était jusqu'ici dans ces cas de cancroïdes étendus qui paraissent défier toute action curative.

Communications.

Fractures du maxillaire supérieur par dislocation totale,

par M. FERRATON,
Membre correspondant de la Société.

Nous avons observé en 1906 et 1907 deux malades atteints de fractures du maxillaire supérieur présentant des dispositions anatomo-pathologiques presque identiques et répondant à un type qui nous a paru tout à fait exceptionnel. Il s'agit en ces cas de traumatismes violents par chocs directs sur le maxillaire, de séparation totale de ce maxillaire d'avec son congénère et d'avec les os voisins, de rupture de toutes les connexions de l'os avec le massif facial, en somme de dislocation des sutures du maxillaire supérieur avec le maxillaire opposé au niveau du palais osseux, avec l'os propre du nez, le frontal, le squelette orbitaire et endonasal, l'os malaire et les apophyses ptérygoïdes. Le maxillaire est alors détaché comme lorsque, méthodiquement, on l'extirpe dans les exercices de médecine opératoire. Devenu mobile en totalité, il se déplace en bas et en dedans du côté de la bouche.

Les recherches bibliographiques, limitées il est vrai, auxquelles nous avons procédé ne nous ont point décelé d'observations nettes véritablement identiques. Nous rapporterons seulement pour mémoire le cas de Simonin cité dans Malgaigne. Il s'agit d'un homme tombé d'un deuxième étage. Le chirurgien constate « une fracture des os du nez, un ébranlement des incisives, un écartement de neuf millimètres des os maxillaires supérieurs et

palatins dans leur suture médiane, un enfoncement de tout le côté gauche de la face sans altération des parties molles. On tente sans succès le rapprochement des deux maxillaires. La lésion s'accompagnait d'une fracture de la symphyse du maxillaire inférieur ». Certes, nous retrouvons ci-dessus certains des symptômes notés dans nos observations, l'enfoncement de tout le côté gauche de la face, la fracture médio-palatine; mais la description est vraiment bien incomplète et ne permet point de préciser la nature exacte des lésions. Par contre, la fracture des os du nez et surtout l'écartement des deux maxillaires dans leur suture médiane différencient totalement ce traumatisme de ceux que nous avons observés. Chez nos malades non seulement la suture intermaxillaire n'était pas écartée, mais les os chevauchaient; la difficulté fut non de les rapprocher mais de les écarter. Il s'agit donc en somme de cas réellement dissemblables.

Voici tout d'abord nos deux observations.

Obs. I. — G. A..., vingt-deux ans, cavalier au 19e régiment d'artillerie, a huit mois de service. Le 7 avril 1906, il reçoit en pleine joue droite un coup de pied de cheval lancé avec extrême violence, la bête ayant pu détendre son jarret sans obstacle. Le blessé tombe et reste sans connaissance. Il rend du sang en abondance par le nez et par la bouche. Deux heures après l'accident, il est apporté à l'hôpital de Nice et bientôt se réveille.

A l'examen, il se montre absolument défiguré. La moitié droite de la face est soulevée par une énorme tuméfaction qui s'étend du rebord orbitaire inférieur au bord inférieur du maxillaire supérieur. Une large ecchymose noirâtre de la largeur de la paume de la main couvre la joue droite, descend jusqu'à la commissure labiale du même côté, empiète sur la moitié correspondante du nez; à la racine du nez, elle gagne le front au-dessus du sourcil. Les deux paupières du côté droit fortement tuméfiées, noires recouvrent l'œil qui ne peut être ouvert que difficilement. Cette zone ecchymotique cutanée se prolonge sur le pourtour du rebord orbitaire gauche. Une forte ecchymose sous-muqueuse colore le cul-de-sac sous-conjonctival droit et la sclérotique. Notons encore de petites ecchymoses sous-conjonctivales au niveau de l'angle interne de l'œil gauche et d'autres, cutanées, au niveau du menton. Pas de troubles visuels.

La narine droite est sectionnée au niveau de l'attache de l'aile du nez sur une hauteur de deux centimètres. La lèvre supérieure, au niveau de la canine droite, est tranchée sur toute son épaisseur par une plaie contuse oblique en bas et en dehors, longue de trois centimètres et communiquant avec la bouche. Malgré le gonflement des parties molles, la joue intéressée semble déprimée à sa partie inférieure; la face droite du nez est aplatie.

Si l'on ouvre la bouche du blessé, l'on constate l'absence de la canine emportée par le traumatisme. De cette brèche part une plaie intéres-

sant toute l'épaisseur de la muqueuse palatine, passant en dehors des incisives, gagnant immédiatement la ligne palatine médiane et suivant exactement cette ligne d'avant en arrière jusqu'à la partie postérieure du palais osseux. A la brèche de la canine fait suite un trait de fracture par lequel on pénètre directement dans la fosse nasale droite. Il semble, d'autre part, que le maxillaire supérieur droit ait été détaché

en totalité de ses connexions avec les os voisins, y compris l'os intermaxillaire, ait été projeté en bas et en dedans. Sur la ligne palatine médiane, au niveau de la plaie muqueuse signalée plus haut, nous reconnaissons, en effet, le bord interne de l'apophyse palatine du maxillaire droit chevauchant de un centimètre au moins au-dessous et en dedans du maxillaire supérieur gauche demeuré en place. Les arcades dentaires supérieure et inférieure droites ne correspondent plus entre elles. Saisissant entre le pouce et l'index le rebord alvéolaire, nous sentons le maxillaire intéressé mobile en totalité.

Si nous cherchons à délimiter les contours de la fracture, nous trouvons, en palpant le nez, que l'apophyse montante est séparée de ses attaches à l'os propre et au frontal. On provoque à ce niveau douleur,

mobilité anormale et crépitation. Le trait de fracture pénètre ensuite dans l'orbite au niveau de l'ecchymose sous-conjonctivale ci-dessus signalée. Le doigt provoque de la douleur localisée au niveau de l'unguis, à la face interne de l'orbite, au niveau du plancher orbitaire et assez profondément. On retrouve nettement le trait de fracture sur le rebord orbitaire inférieur à sa partie moyenne; on le suit descendant oblique en bas et en dehors suivant la ligne de suture avec l'os malaire. Le doigt, introduit dans la bouche, ne provoque en appuyant sur l'aile interne de l'apophyse ptérygoïde, ni douleur, ni mobilité.

A gauche, peut-être existe-t-il une fêlure au niveau du rebord orbitaire inférieur. Nous ne constatons point d'anesthésie dans la zone du nerf sous-orbitaire; point d'emphysème facial.

Traitement : nettoyage antiseptique à l'eau oxygénée des plaies cutanées, des fosses nasales et de la bouche. On prend l'empreinte buccale pour la préparation d'un appareil prothétique destiné à maintenir le maxillaire en bonne place après réduction. — Suture de la plaie de la lèvre supérieure. Lavages buccaux boriqués oxygénés.

Le 12 avril, nous essayons de réduire le maxillaire prolabé; en raison de l'extrême douleur provoquée par cette tentative, l'on pratique l'anesthésie chloroformique. La réduction est alors aisée par simple appui du doigt repoussant l'apophyse palatine en haut et en dehors; mais, aussitôt le doigt retiré, la déformation se reproduit. Après nouvelle réduction, l'on applique l'appareil prothétique figuré ci-dessus et dont nous donnerons tout à l'heure une description complète. L'appareil maintient bien la réduction.

Lavages boriqués oxygénés de la bouche et de l'appareil à travers les orifices dont il est creusé.

Le 13 avril, l'on constate que l'appareil a été mal supporté; le malade déclare ne pouvoir le tolérer davantage. En réalité, le lac à boucles qui le maintient au niveau de la nuque était simplement trop tendu; on le desserre et, à partir de ce moment, le sujet le conserve sans difficulté.

Le 5 mai, l'appareil est enlevé; la consolidation est parfaite. Le 10 mai, l'on pratique la réfection de l'aile du nez détachée par le trauma. Le 29 mai, le malade quitte l'hôpital. La figure offre son aspect normal.

En ouvrant la bouche, on constate sur la ligne médio-palatine une très légère saillie avec cicatrice linéaire blanchâtre. Fait curieux : la canine, absente sur le rebord alvéolaire, est retrouvée rejetée en dedans sur la ligne qui sépare le maxillaire de l'os incisif; fortement implantée dans le cal, non douloureuse, elle forme, tout près de la ligne médiane, une légère saillie nacrée. Les arcades dentaires se correspondent exactement. Pas de douleur ni de gêne dans la mastication. Lorsque le malade serre les dents, il prétend percevoir une très légère mobilité du côté droit suivant une ligne oblique allant de la commissure labiale à l'os malaire. Cette mobilité n'est pas perceptible pour l'observateur.

Obs. II. — B..., cavalier au 22e d'artillerie, étant de garde d'écurie, reçoit le 18 octobre 1907, à huit heures du soir, un coup de pied de cheval en pleine face. B... se trouvait, lors de l'accident, à côté du

cheval qui le blessa, mais il ne peut préciser dans quelles conditions exactes il a été touché. Ayant perdu connaissance, il fut relevé sur l'allée centrale de l'écurie. Il semble donc qu'un choc violent l'y ait projeté.

Transporté à l'infirmerie, on y constate une abondante hémorragie faisant issue par la bouche et le nez. On pratique un rapide tamponnement des fosses nasales ; on applique quelques points de suture sur une déchirure de la lèvre inférieure, et on évacue le blessé sur l'hôpital de Versailles, où il entre le 18 octobre à neuf heures du soir. A l'entrée, B... se trouve en état de torpeur très accentuée; il répond difficilement aux questions qu'on lui pose, accuse une violente céphalalgie fronto-occipitale.

La face est le siège d'un gonflement généralisé et d'une vaste ecchymose qui défigure complètement le sujet. L'œdème et la coloration noire sont surtout prononcés à droite.

L'œil droit est complètement recouvert par le gonflement palpébral ; le sillon naso-génien, à droite, a complètement disparu. Le maxillaire supérieur est fracturé. L'on pratique un lavage oxygéné de la plaie; gargarismes oxygénés, injection antitétanique.

Le 19 octobre, à la visite, outre les constatations sus-indiquées, nous notons une vaste ecchymose sous-conjonctivale. Cette ecchymose teinte la conjonctive oculaire tout entière, surtout prononcée du côté externe; elle envahit la conjonctive palpébrale inférieure. Le globe oculaire est indemne.

A gauche, existe une tache ecchymotique sous-conjonctivale inférieure.

La lèvre supérieure est sectionnée sur toute son épaisseur par une plaie oblique partant en haut de l'aile gauche du nez pour aboutir en bas au bord libre de la lèvre, sur la verticale abaissée de l'aile nasale droite. Cette plaie est irrégulière, en marche d'escalier. A la face muqueuse, elle aboutit à l'interstice de la première et de la seconde incisive droites.

En retournant la lèvre, on trouve sur le prolongement de cette plaie labiale une plaie de la muqueuse buccale suivant horizontalement le sillon gingivo-labial supérieur et s'étendant en arrière jusqu'à la deuxième molaire. Sur ce trajet, la muqueuse est décollée par en haut et, en soulevant ce lambeau déchiqueté, l'on tombe sur la paroi osseuse antérieure dénudée du sinus maxillaire.

Examinée bouche ouverte, la muqueuse palatine présente enfin une longue plaie antéro-postérieure, partant, en avant, de la plaie labiale, passant entre les deux incisives droites, gagnant obliquement la ligne médiane qu'elle atteint un centimètre et demi en arrière de la face postérieure des incisives et suivant cette ligne médiane d'avant en arrière jusqu'au niveau d'un plan transversal passant par la cinquième molaire. Un trait de fracture de la voûte palatine correspond profondément à la plaie ci-dessus indiquée. Ce trait, en avant, siège à l'interstice des deux incisives droites, suit la suture médiane intermaxillaire jusqu'au niveau de la 5e molaire.

Le bord correspondant de l'apophyse palatine droite est abaissé, porté en dedans, chevauche légèrement sous le maxillaire gauche demeuré en place. L'arcade dentaire supérieure droite ne correspond plus à l'arcade inférieure. Le doigt, appuyant de bas en haut sur l'apophyse palatine du maxillaire droit, le sent mobile avec les dents qui s'y implantent. Par contre, l'apophyse ptérygoïde est intacte, bien solide.

Du côté de la face, on perçoit l'apophyse montante séparée par un sillon, en dedans de l'os propre du nez et en haut du frontal; l'on reconnaît, à ce niveau, mobilité anormale et crépitation.

Plus difficile est l'examen des lésions du maxillaire du côté de l'orbite droit; néanmoins, il existe une douleur localisée à la pression, au niveau de l'unguis, puis, plus en arrière, au niveau de la suture de l'os planum et du maxillaire. Sur le rebord orbitaire inférieur, notons à la partie moyenne une petite saillie et une douleur limitée; douleur à la pression, à l'union de l'os malaire et du maxillaire. Le malaire du reste est solide, présente sa situation et sa configuration normales.

Nettoyage à l'eau oxygénée. Suture labiale, mèche iodoformée sous le décollement gingival. Le 21 octobre, on prend l'empreinte de la mâchoire supérieure.

Avec le moulage est confectionné un appareil prothétique destiné à engainer les dents et à fixer l'arcade dentaire en sa position normale, après réduction du déplacement.

Le 24 octobre, sans anesthésie, mais non sans vive douleur, le maxillaire supérieur droit est avec l'index repoussé en haut et en dehors. L'appareil prothétique est mis en place. Les deux arcades supérieure et inférieure correspondent exactement.

Les jours suivants, le malade se plaint que l'appareil provoque des douleurs, mais, en somme, le supporte sans grande peine.

Le 29, le malade commence à manger des aliments solides. Le 30, trouvant son appareil gênant, et douloureux, il l'enlève sans autorisation et continue à manger les mêmes aliments. Quelques jours après, l'on constate la production d'un abcès gingival au niveau de la canine droite. Il est incisé; l'appareil est remis en place. Le 13 novembre, l'abcès est guéri; l'appareil est définitivement enlevé.

Le 27 novembre, à la sortie du malade, le facies est normal : une légère saillie existe au niveau de l'apophyse montante droite; la pommette droite semble un peu saillante la joue étant au-dessous, légèrement déprimée. Les arcades dentaires correspondent exactement. En suivant les traits de l'ancienne fracture, l'on trouve partant de l'interstice des deux incisives une cicatrice muqueuse linéaire suivant la ligne médiane palatine jusqu'au bord antérieur du voile du palais. Le doigt perçoit entre l'apophyse montante et l'os propre du nez un petit sillon, une légère déformation au niveau de l'unguis, un étroit sillon, peu net du reste, s'enfonçant dans l'orbite suivant la suture antéro-postérieure de l'angle inféro-interne, une petite saillie sur la partie moyenne du rebord orbitaire inférieur. La mastication est parfaite, non doulou-

reuse. L'examen des fosses nasales ne montre aucune déformation pathologique du plancher ou de la cloison.

Le malade a repris son service. En mai 1908, il est rentré à l'hôpital pour dacryocystite droite, produite par un rétrécissement du canal lacrymal dû sans doute au cal de l'unguis.

Si nous cherchons à préciser l'étiologie de ces traumatismes, nous voyons que dans les deux observations citées ci-dessus, elle fut identique. Il s'agissait d'adultes de vingt ans recevant un violent coup de pied de cheval en pleine face, mais d'un côté seulement. En dedans, le fer marqua nettement son point d'impact au niveau du rebord alvéolaire, près de la ligne médiane, sectionnant la lèvre supérieure à ce niveau, faisant chez un des blessés sauter la canine correspondante. En dehors, l'os malaire ne fut point touché, car, sous un choc d'une telle violence, il eût été fracturé ou bien enfoncé ; on eût trouvé les téguments sectionnés sur son arête.

Pour d'identiques raisons, nous pouvons dire aussi qu'en haut le rebord orbitaire inférieur ne fut point soumis à l'action directe du traumatisme. Quant au corps même du maxillaire, de par sa dépression normale, il se trouve naturellement protégé par les saillies osseuses périphériques alvéolo-orbito-malaires. De plus, la forme de l'instrument vulnérant, fer à cheval à ouverture supérieure avec deux branches latérales et vide médian, tendrait jusqu'à un certain point à assurer la protection de la face antérieure de l'os au niveau de la fosse canine. Dans l'observation II, la paroi antérieure du sinus maxillaire était bien le siège de petites fissures, mais ne se trouvait nullement défoncée ; il s'agissait d'une simple irradiation d'un trait alvéolaire.

Ces fractures, par dislocation totale du maxillaire supérieur, semblent devoir nécessiter un os fortement constitué, bien solide en ses différentes parties, tel que celui d'un adulte ; le maxillaire fragile d'un vieillard, sous un tel choc, s'écraserait sans doute ou se briserait en ses parties constituantes et non point au niveau des sutures avec les os voisins.

La lésion exige encore un choc direct et de grande violence, s'appliquant sur le maxillaire lui-même, sur un seul des deux maxillaires à l'exclusion des os voisins. Dans nos deux observations, l'homme avait été projeté à distance par le coup reçu sur un des côtés de la face ; os malaire et os du nez étaient indemnes. Le traumatisme devra porter sur un point spécialement résistant du maxillaire, sur l'arcade alvéolaire, qui, directement, transmettra le choc à l'apophyse palatine et, sertissant en quelque sorte la moitié de la mâchoire supérieure dans un demi-cercle de

grande solidité, entraînera avec elle la masse totale du maxillaire dans le mouvement qui lui est imprimé. Un choc sur la paroi antérieure du sinus ou sur l'apophyse montante, ne saurait ainsi détacher l'os en totalité. Enfin, l'instrument vulnérant doit avoir une largeur suffisante; autrement, il aurait plus de chance de produire un enfoncement, une fracture toute localisée.

Dans quelle direction le coup doit-il être porté? Nos blessés n'ont pu nous donner de renseignements utilisables. Mais nous croirions volontiers qu'au moment où ils furent atteints, occupés aux soins de la litière, ils se trouvaient penchés en avant, la face regardant le sol. Dans ces conditions, le fer aurait frappé le maxillaire de haut en bas et d'avant en arrière. Examinant, d'autre part, le squelette de la face, nous voyons que c'est une violence agissant obliquement de haut en bas, d'avant en arrière et de dehors en dedans qui semble avoir le plus de chances de détacher ainsi l'os en totalité; rompant d'abord par choc direct ses solides attaches à l'apophyse palatine opposée, puis le détachant par traction de ses connexions périphériques moins résistantes, en haut à la cloison, à l'os propre du nez, au frontal, à la paroi interne de l'orbite, en dehors au malaire, en arrière à l'apophyse ptérygoïde. Adoptant cette hypothèse qui nous semble la plus rationnelle, l'on pourrait dire qu'il s'agit ici d'une fracture par propulsion au niveau du rebord alvéolaire et de l'apophyse palatine, d'une fracture par arrachement au niveau des sutures périphériques de l'os. N'avons-nous point trouvé chez nos deux malades le maxillaire déplacé en bas et en dedans, chevauchant sous l'apophyse palatine opposée? Un choc direct d'avant en arrière aurait plus de chance d'écraser le maxillaire, de fracturer les apophyses ptérygoïdes sur lesquelles il s'appuie, de produire une fracture isolée du rebord alvéolaire ou de ce rebord et de l'apophyse palatine correspondante. Avec un choc de bas en haut, l'apophyse palatine intéressée ne chevaucherait point probablement au-dessous de l'apophyse opposée, les dents seraient de règle fracturées, l'apophyse montante, arc-boutée sur le frontal, se fracturerait, sans doute, en sa partie la plus faible plutôt que de se désengrener à son extrémité plus solide. Enfin, un choc direct de dehors en dedans fracturerait plutôt les deux maxillaires réunis.

Quelle que soit, du reste, la direction de la violence, l'ébranlement du maxillaire intéressé se propage aux autres os de la face du côté atteint et du côté opposé s'irradie jusqu'au crâne. Nous avons noté chez nos deux blessés des signes prolongés de commotion cérébrale; une ecchymose sous-conjonctivale de l'œil opposé ut observée, stigmate d'une fêlure orbitaire; l'ébranlement trau-

matique s'est propagé, soit à travers les os propres du nez, soit plutôt par l'apophyse palatine au corps du maxillaire opposé, et, de là, aux fragiles lames osseuses du plancher de l'orbite.

Au point de vue de l'anatomie pathologique de la fracture, nous avons dit que le maxillaire supérieur était séparé en totalité au niveau de ses sutures périphériques. C'est la donnée vraie en thèse générale, mais qu'il ne faudrait pas prendre absolument à la lettre. Le trait de la voûte palatine n'a pas, dans nos deux observations, suivi strictement dans toute sa longueur sur la ligne médiane la suture intermaxillaire. Dans sa partie antérieure, le trait de fracture se dévie légèrement en dehors à partir du trou palatin antérieur. Il passe chez un de nos blessés entre la canine et l'incisive latérale (laissant adhérent au maxillaire intact l'os intermaxillaire) ; chez l'autre, c'est entre les deux incisives du côté intéressé que chemine la solution de continuité de l'arcade alvéolaire.

En arrière, le maxillaire supérieur s'engrène avec le petit os palatin qui l'unit à l'apophyse ptérygoïde. Le palatin suit-il le maxillaire déplacé ? Etant donnée sa fragilité, il a plutôt tendance à se fracturer, son apophyse palatine restant adhérente au maxillaire. La question nous semble de peu d'importance, l'essentiel étant ici que le maxillaire se sépare de l'apophyse ptérygoïde indemne, que ce soit par simple désunion, par fracture du palatin ou par arrachement d'un fragment de la tubérosité maxillaire.

Du côté des fosses nasales, le cartilage quadrilatère, le vomer sont-ils désinsérés ou fracturés? Nous n'avons pas fait à ce sujet de constatation intra-nasale directe immédiate, mais dans la bouche à la tranche osseuse palatine ne se montrait adhérent aucun fragment de la cloison et, après guérison, il ne subsistait aucune trace de fracture de cette cloison. La dislocation des sutures redevenait absolument régulière au niveau de l'os propre du nez, au niveau du frontal. Sur la paroi orbitaire interne, à l'union du maxillaire avec l'unguis et l'os planum de l'ethmoïde, le gonflement rendit peu précise l'exploration immédiate. L'ecchymose sous-conjonctivale indiquait une fracture orbitaire, mais y eut-il ici encore séparation nette au niveau des sutures ou solution de continuité voisine? Sur des os aussi fragiles, on ne saurait l'affirmer. Rappelons seulement que chez notre second malade, après consolidation se produisit dans le sac lacrymal une rétention des larmes, un rétrécissement du canal nasal par cal exubérant ou légèrement vicieux sis à l'union de l'apophyse montante et de l'unguis. N'est-ce pas là le témoignage tardif d'une solution de continuité unguéo-maxillaire? De même, après guérison, l'index enfoncé à l'angle interne de l'orbite percevait sur la paroi orbito-

nasale une légère saillie linéaire antéro-postérieure au siège normal de la suture du maxillaire avec l'ethmoïde. Quant à la disjonction maxillo-malaire elle était assurée par les signes de solution de continuité perçus au niveau du rebord inférieur de l'orbite et de la suture de la pommette, par cette constatation de l'os malaire resté en place en totalité alors que le maxillaire se trouvait reporté en bas et en dedans ; enfin, après guérison, le doigt percevait sur le plancher orbitaire une saillie linéaire correspondant au siège approximatif de la suture réunissant les deux os. Notons chez nos deux malades ces fêlures orbitaires opposées, dues à l'irradiation traumatique, et chez notre second malade les fissures de la paroi antérieure du sinus du côté frappé.

Parmi les symptômes observés au début, signalons la perte de connaissance immédiate, la perte de tout souvenir des circonstances de l'accident, caractéristiques d'une forte commotion cérébrale. Chez nos deux malades une torpeur très prononcée suivit, qui dura plusieurs heures, ainsi que de la céphalée fronto-occipitale. L'écoulement de sang fut d'emblée très abondant, faisant issue par la bouche et par le nez.

Les sujets, vus quelques heures après le traumatisme étaient absolument défigurés, tellement la moitié de la face correspondant à la lésion se trouvait tuméfiée et noire d'ecchymose généralisée. Malgré sa tuméfaction, la joue frappée paraît déprimée d'emblée dans la première observation par suite de l'enfoncement du maxillaire sous-jacent. Les paupières gonflées d'œdème et d'épanchement sanguin recouvrent complètement le globe oculaire. Chez notre premier malade la face latérale du nez se montre aplatie par enfoncement de la branche montante.

L'ecchymose cutanée recouvre toute la joue. Une ecchymose sous-conjonctivale du côté frappé colore le cul-de-sac et la paupière inférieure, une partie de la sclérotique chez notre premier malade, toute la sclérotique chez le second.

La lèvre supérieure a été dans les deux cas sectionnée sur toute sa hauteur. La plaie présente une direction oblique en bas et en dehors; une fois, elle s'accompagnait en haut d'une section de l'aile du nez. A la face interne de la lèvre, à la plaie labiale fait suite une plaie gingivale qui, elle-même, se continue avec une section de la muqueuse palatine. Le tracé traumatique, oblique d'abord, gagne presque immédiatement la ligne médiane, puis la suit d'avant en arrière jusqu'à la partie postérieure du palais osseux. Sur ce trajet palatin médian, on voit la tranche osseuse bien régulière, constituée par l'apophyse palatine revêtue de sa muqueuse sectionnée au même niveau, déborder en bas, chevaucher en dedans la voûte palatine opposée demeurée en place.

Du côté atteint, les arcades dentaires supérieure et inférieure ne correspondent plus, les dents supérieures se trouvent reportées en dedans. Chez le premier blessé, le fer avait fait sauter la canine. L'index ne perçoit au niveau de l'apophyse ptérygoïde ni douleur, ni mobilité anormale, ni crépitation.

Du côté de la face, si nous suivons l'apophyse montante, nous la trouvons très nettement désengrenée d'avec l'os du nez, d'avec le frontal. La solution de continuité est nettement sensible au doigt qui perçoit un sillon, de la mobilité anormale de la crépitation et dont l'appui provoque une vive douleur localisée.

Du côté de la cavité orbitaire, nous avons dit que le gonflement général des parties molles, l'œdème des paupières s'opposèrent à une exploration digitale immédiate. La pression au niveau de l'angle interne (unguis) était néanmoins spécialement douloureuse. Nous ne pensons point qu'il soit jamais facile et surtout utile de rechercher ainsi au début trace du trait de fracture de l'os planum et du plancher de l'orbite. Par contre, à la partie moyenne du rebord orbitaire inférieur, notons la douleur exquise, la perception d'une petite saillie anguleuse à pointe interne dépendant du malaire, à la pommette, la sensibilité à la pression sur la ligne oblique maxillo-malaire.

Les troubles fonctionnels sont, en somme, modérés et nous n'avons à retenir que la difficulté de l'alimentation.

Le diagnostic de fracture du maxillaire dans des cas semblables est évident, puisqu'il suffit de faire ouvrir la bouche du sujet et de constater *de visu* le trait médian de la solution de continuité palatine. Pour déceler maintenant la fracture spéciale que nous venons de décrire, nous rechercherons tout d'abord au palper la solidité persistante du maxillaire indemne, opposée à la mobilité du maxillaire atteint, la solidité de l'apophyse ptérygoïde, la solidité du malaire. Le gonflement et l'ecchymose généralisés à l'une des moitiés de la face attireront notre attention sur le corps du maxillaire, l'ecchymose sous-conjonctivale sur sa portion orbitaire ; et, dès ce moment, nous pourrons penser à une fracture par dislocation. Nous rechercherons alors le trait toujours facilement explorable de l'apophyse montante à son union avec l'os propre et le frontal, la saillie douloureuse sise sur le rebord orbitaire inférieur à sa partie moyenne, en dedans de la pommette la douleur à la pression sur la ligne oblique malo-maxillaire. L'index d'une main pressant dans la bouche sur l'apophyse palatine déplacée, l'index de l'autre main appuyant sur la moitié interne du rebord orbitaire inférieur ou sur l'apophyse montante, l'on pourra sentir les mouvements imprimés par le doigt buccal se transmettre directement au doigt facial et le maxillaire se mobiliser en totalité

entre les deux mains. Une épreuve radiographique, que malheureusement nous n'avons pu faire exécuter chez nos deux malades, pourrait enfin donner de précieux renseignements supplémentaires.

Malgré la violence du trauma, malgré les lésions étendues à toute la périphérie du maxillaire, malgré la communication du foyer de fracture avec les fosses nasales et la bouche, le pronostic est en somme relativement bénin. La consolidation s'effectue comme en fracture fermée dans l'espace de trois semaines à un mois. En somme, nos blessés ont guéri sans aucune déformation appréciable de la physionomie, du squelette de la voûte palatine et des arcades dentaires.

La première indication du traitement est d'éviter l'infection des plaies. Aussi faut-il pratiquer le nettoyage attentif de la face, déterger les fosses nasales, le vestibule de la bouche, la voûte palatine : lavage boriqué des fosses nasales, irrigations buccales à l'eau boriquée, gargarismes oxygénés, etc.

Une seconde indication reste à remplir : assurer la consolidation en bonne position de la demi-mâchoire fracturée. Dans nos deux cas, la réduction de la déformation buccale s'obtint aisément par la simple manœuvre d'un doigt introduit dans la bouche et repoussant en haut et en dehors l'apophyse palatine déplacée. Mais sachons que cette réduction est fort douloureuse; chez le premier malade, elle a nécessité l'anesthésie générale. Dans les deux cas, dès que l'index propulseur cessait son appui, la déformation se reproduisait.

Un appareil de maintien est donc nécessaire. Il nous faut sans regret renoncer ici aux vieux moyens de contention, compliqués de tolérance pénible et d'effet incertain. Chez notre premier blessé, M. Richard, de Nice, voulut bien, sur nos indications, construire un appareil, dont la figure est jointe à l'observation, appareil formé d'une pièce en gutta moulant exactement la voûte palatine normale, engainant à la périphérie les dents des deux maxillaires supérieurs. Ce moule palatin se montre creusé de multiples orifices destinés à pratiquer des lavages assurant l'asepsie des parties sous-jacentes. En avant et de chaque côté, au niveau des commissures labiales, la pièce se trouve creusée de deux tunnels garnis de tubes métalliques. Dans ces deux tubes doivent s'engainer les deux autres pièces de l'appareil complet, fortes tiges métalliques recourbées. La pièce palatine mise en place après réduction du déplacement, sertit les dents des deux côtés, s'oppose à tout chevauchement; mais on pouvait craindre que le maxillaire atteint ne se déplaçât, tombant en quelque sorte du côté de la bouche. C'est dans le but de le maintenir de

bas en haut que furent alors adaptées les deux tiges métalliques supplémentaires. Fixées en bas et en avant dans la pièce palatine, elles sortaient de la bouche au niveau des commissures labiales et se recourbaient sur les parties latérales de la face pour gagner la tempe. Un simple lac à boucle passait derrière la nuque et réunissait les extrémités postérieures recourbées en crochet. Ce mode d'attache si simple fut démontré très solide.

Pour notre second blessé, M. le Dr Prost-Maréchal, de Versailles, confectionna suivant les principes actuels de la prothèse dentaire, un appareil différent du précédent. Il jugea inutile l'adjonction à la pièce palatine de tiges métalliques de soutien. L'appareil consista donc uniquement en un moule de la voûte palatine, semblable à celui des dentiers, moule engainant de près les dents des deux maxillaires supérieurs.

Sans vouloir entrer dans des détails de technique prothétique qui ressortissent plutôt d'études stomatologiques, nous dirons seulement que le point essentiel dans la fabrication de tels appareils palatins consiste à prendre une empreinte de la voûte palatine avec sa déformation typique, avec le chevauchement d'un maxillaire sous son congénère. Dans ce moule, l'on coule une pièce plâtrée qui va reproduire exactement la voûte osseuse pathologique. La pièce plâtrée est alors sectionnée suivant la ligne de fracture; puis, ces deux moitiés de la voûte palatine sont juxtaposées en bonne place, reproduisant ce qu'était la voûte palatine du blessé avant l'accident, ce qu'elle doit redevenir après guérison. C'est sur ce moulage typique qu'est confectionné l'appareil en gutta.

Quoi qu'il en soit, les deux appareils appliqués chez nos deux blessés, donnèrent des résultats en tous points excellents. Ils sont en somme identiques, quant à leur principe, et leur pièce essentielle est constituée par le moule palatin reconstituant la voûte normale, engainant les dents et les arcades alvéolaires, assurant l'articulation physiologique des dents supérieures avec les inférieures. Le premier est très simple de confection; son application nous a semblé plus aisée, parce que, muni de ses tiges métalliques extérieures de soutien, il n'a pas besoin de sertir de façon aussi exacte, les dents sur lesquelles il est appliqué. Il soutient le maxillaire sur les parties latérales et, de plus, s'oppose à tout mouvement de haut en bas. Par contre, il soulève la lèvre supérieure aux commissures, imprimant à la physionomie du blessé, pendant la durée du traitement, un aspect quelque peu étrange. L'appareil appliqué au second malade est plus simple encore, permet l'occlusion complète des lèvres, laisse au blessé son facies normal, assure une mastication d'emblée

plus aisée. Il est sans doute plus artistique au point de vue prothèse. Mais, pour donner un bon résultat, il doit être d'une exécution parfaite; sa bonne application nous a paru plus délicate, nécessitant la main d'un idoine.

En somme, les deux appareils sont bons. En présence d'une fracture du maxillaire par dislocation, à l'avenir, nous chercherions d'abord à utiliser l'appareil le plus simple, le dentier palatin. En cas d'application trop difficile, ou si le maxillaire gardait, après prothèse, tendance à se déplacer, nous adjoindrions à la pièce palatine les deux tiges de soutien, caractéristiques du premier appareil.

Présentations de malades.

MM. WICKHAM et DEGRAIS. — *Action curative du radium sur les angiomes tubéreux.*

M. LE DENTU, rapporteur.

Anastomose intestinale par la suture alternante.

M. CHAPUT. — Je vous présente un malade que j'ai opéré le 17 mars dernier de gastro-entérostomie avec antéro-anastomose par la suture alternante.

Voici en quoi consiste le procédé que j'ai décrit récemment dans la *Presse Médicale* :

Les deux anses à réunir sont jalonnées avec deux fils suspenseurs placés aux extrémités de la ligne de suture.

Je me sers pour la suture alternante d'une aiguille de Reverdin droite et fine longue de 5 à 6 centimètres. Je pique l'anse de droite parallèlement à son grand axe, en partant du fil suspenseur inférieur; je retire alors l'aiguille jusqu'à ce que sa pointe ne dépasse pas les tissus de plus de 2 à 3 millimètres et j'embroche alors l'anse de gauche comme j'ai fait pour l'anse droite; j'embroche ensuite alternativement l'anse droite et l'anse gauche jusqu'à ce que j'ai atteint le fil suspenseur supérieur.

Je charge l'aiguille d'une soie fine que je ramène à moi avec l'aiguille.

J'arrête les deux extrémités du dernier fil en les nouant avec les fils suspenseurs.

On exécute ainsi une suture de 5 centimètres de longueur en un coup d'aiguille. Il y a là une économie de temps appréciable.

La suture alternante n'est applicable qu'aux sutures séro-séreuses.

Pour la suture muco-muqueuse, je l'exécute avec de petits surjets

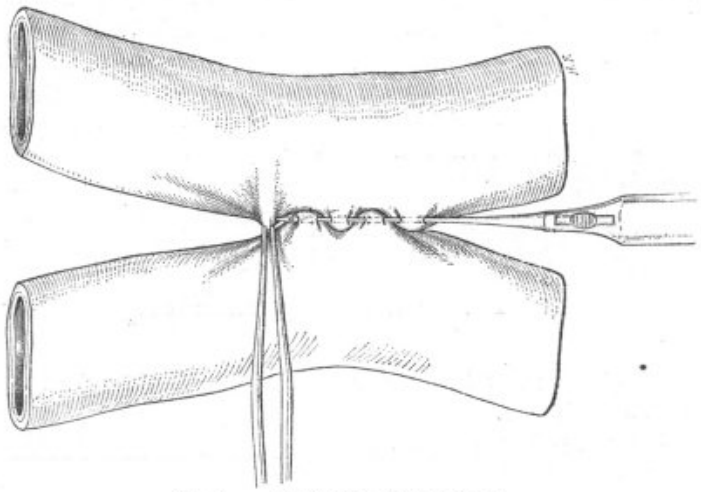

FIG. 1. — Exécution de la suture.

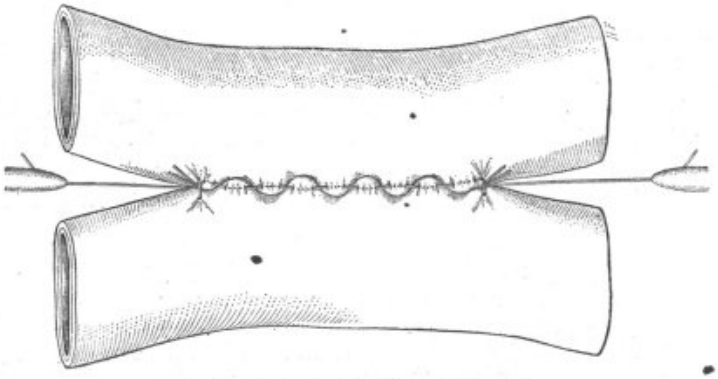

FIG. 2 — Suture alternante terminée.

à deux points très espacés placés surtout au niveau des points qui saignent.

J'ai employé la suture alternante dans six opérations représentant dix anastomoses tant intestinales que gastro-intestinales et tous mes malades ont guéri.

Lorsqu'on s'est assimilé la technique et la suture alternante, on trouva qu'elle procure une grande économie de temps.

Enchondrome de l'ethmoïde.

M. H. MORESTIN. — Les enchondromes de l'ethmoïde sont des tumeurs fort rares. Dans une thèse récente, Mathieu dit n'avoir pu en rassembler que vingt et un cas. Dans ce chiffre figure une observation que j'ai eu l'occasion de recueillir alors que j'étais l'élève de Verneuil, en 1888, et que j'ai communiquée à la Société anatomique. Ce fut mon premier travail. La malade que je vous présente aujourd'hui était atteinte d'une de ces tumeurs cartilagineuses et exceptionnelles de l'ethmoïde. J'ai pu l'en débarrasser heureusement, en détachant le nez de haut en bas, à la manière d'Ollier.

Cette dame m'a été adressée par le Dr Bellin, le 31 mai dernier. Agée de cinquante ans, maigre, petite, chétive, très nerveuse, en proie depuis de longues années à de perpétuels troubles digestifs, elle n'avait pourtant jamais eu de maladie sérieuse. Vers la fin de 1908, elle commença à se sentir fréquemment la tête lourde, et, de temps à autre, à éprouver une assez forte céphalalgie. Bientôt elle fut incommodée par un larmoiement continuel, et par la fatigue de la vue après la lecture ou les travaux exigeant quelque attention. Puis au mois de janvier survint une gêne de la respiration nasale, principalement du côté droit. L'odorat, graduellement émoussé, disparut complètement. Enfin, peu après, une tuméfaction devint manifeste au niveau du grand angle de l'œil gauche. Ces phénomènes s'étaient déroulés sans modification notable de l'état général. Ils n'avaient été précédés par aucune inflammation aiguë ou chronique des fosses nasales. Comme circonstance ayant pu jouer un rôle quelconque dans la préparation ou la détermination de la lésion, la malade se souvint seulement d'avoir reçu sur le nez, cinq ou six ans auparavant, un fer à repasser tombant d'une cheminée de cuisine, devant laquelle elle se trouvait debout, d'une faible hauteur par conséquent. Il n'y a pas eu d'épistaxis, mais la douleur a été vive et a mis plusieurs semaines à disparaître totalement.

Au moment de mon examen, le 31 mai, je constate l'existence d'une tumeur formant extérieurement un relief assez apparent au niveau de la racine du nez et du grand angle de l'œil gauche. Les téguments soulevés ont gardé leur coloration normale et leur mobilité. A droite, en regardant avec attention, on voit qu'il existe aussi un léger soulèvement comme une ébauche de ce que l'on aperçoit nettement à gauche. La palpation montre que la tumeur est d'une consistance très ferme, très dure, légèrement bosselée, indolente. Le nez paraît élargi. Les deux yeux semblent écartés, refoulés chacun vers la paroi de l'orbite. Il n'y a cepen-

dant aucun trouble de la motilité. L'occlusion des paupières se fait complètement. Il n'y a pas de diplopie. Mais les voies lacrymales sont imperméables et les larmes se déversent constamment sur les joues.

L'examen du nez montre des deux côtés une masse arrondie lisse, remplissant la partie supérieure des fosses nasales et soulevant la muqueuse qui paraît intacte. On ne note aucun écoulement de sang, de liquide rosé, de muco-pus, ni même de mucosités exagérées.

L'air peut encore entrer et sortir par les fosses nasales, surtout à gauche, mais avec quelque difficulté. Aussi la malade dort-elle la bouche ouverte, et respire-t-elle habituellement par la bouche, ce qui entraîne de la sécheresse et de l'irritation de la muqueuse bucco-pharyngée. La malade ne perçoit ni bonnes ni mauvaises odeurs. Par contre, elle en émet une d'une fadeur fétide.

Pas de ganglions perceptibles au niveau des régions parotidiennes, sous-maxillaires, carotidiennes. Rien au cœur ni aux poumons, ni ailleurs.

La tumeur, presque symétriquement placée à droite et à gauche du plan médian, répondait à la cloison des fosses nasales, et à l'ethmoïde. Son siège, sa consistance, sa forme, l'aspect des saillies nasales soulevant la muqueuse m'auraient probablement fait soupçonner, sinon porter avec certitude, le diagnostic, mais, quand la malade m'arriva, elle avait été déjà étudiée très complètement par le Dr Bellin, qui avait même prélevé un fragment sur une des bosselures saillantes dans l'intérieur du nez et en avait fait faire l'examen histologique. La note remise par lui indiquait qu'au microscope la tumeur avait été reconnue pour un enchondrome.

Pour aborder cette tumeur siégeant entre les deux orbites, ayant envahi ou détruit les masses latérales de l'ethmoïde, ayant peut-être refoulé et détruit également la lame criblée, la voie à suivre me parut nettement indiquée, c'était le rabattement du nez suivi de l'agrandissement de la baie praticable, à l'aide de la pince-gouge, entamant à droite et à gauche selon le besoin l'apophyse montante du maxillaire supérieur. L'opération eut lieu le 2 juin.

Je traçai une grande incision commençant à la partie inférieure de la région sous-orbitaire droite à un travers du doigt de l'aile du nez pour remonter sur la racine de l'organe, passer dans le fond de l'échancrure naso-frontale, redescendre à gauche et se terminer en un point symétrique au point de départ. Je sciai les os propres du nez et l'apophyse montante, déjà amincis et effrités par les progrès de la tumeur, et achevai avec le ciseau la section osseuse.

Le nez fut rabattu, ce qui me donna un jour très satisfaisant, surtout après que la brèche osseuse eut été un peu agrandie des deux côtés avec la pince-gouge.

La tumeur remplissait toute la partie supérieure des fosses nasales refoulant les parois correspondantes des orbites; elle était manifestement développée aux dépens de la lame perpendiculaire, qu'elle occupait dans presque toute sa hauteur. Je la morcelai et en extirpai les morceaux au fur et à mesure. D'après l'ensemble de ces morceaux, le néoplasme devait avoir à peu près le volume d'un œuf de poule. Les masses latérales étaient pour ainsi dire détruites, mais par compression longtemps prolongée et par résorption.

On pouvait voir encore, en effet, les cornets supérieurs et moyens aplatis, amincis, réduits à l'état de lamelles sur les parois de la loge occupée par la tumeur.

Au fur et à mesure du morcellement, les manœuvres devenaient plus faciles. Je dus réséquer la cloison presque en totalité, sauf dans sa partie basse. La lame criblée n'existait pour ainsi dire plus. La coque de la tumeur était appliquée directement contre la dure-mère et lui était intimement unie. Aussi cherchant à extirper les derniers débris de cette coque, au moment où l'opération allait se terminer, en donnant le coup de ciseaux final, je fis aux méninges une petite ouverture qui donna issue à du liquide céphalo-rachidien.

Cette plaie était à peine visible; mais quand la malade éprouvait quelque gêne respiratoire et faisait effort pour vomir, il s'en échappait un jet de liquide clair.

J'essayai vainement de la fermer par un point de suture. Je pris alors le parti de tamponner étroitement tout le naso-pharynx et les fosses nasales avec des mèches de gaze iodoformée, en apportant un soin particulier à disposer ces mèches bien tassées au niveau de la plaie méningée. Je fis ressortir par les narines un bout de chaque mèche, et, remettant le nez en place, je suturai complètement la plaie en ∩ et appliquai un pansement extérieur doucement compressif.

Le soir, la température monta à 39 degrés et le pouls à 120. Mais il n'y avait ni vomissements, ni nausées. La malade, très calme, se plaignait de souffrir légèrement de la tête.

La température revint le lendemain matin à 37°3, pour remonter le soir à 38 degrés. Le surlendemain, elle revenait à 37 degrés pour ne plus quitter la normale. Les suites au point de vue local ont été excellentes, la plaie s'est réunie primitivement dans toute son étendue, et les fils coupés du cinquième au huitième jour. Les mèches ont été retirées peu à peu. J'avais fait ressortir par la

narine droite les mèches du naso-pharynx, et par la narine gauche celles qui correspondaient aux fosses nasales. Celles-ci sont restées en place plus longtemps, et amenées à l'extérieur avec la plus grande douceur et avec une patiente lenteur. Leur extraction n'a été complète qu'au onzième jour.

A aucun moment, il n'y a eu de signe de réaction méningée. La malade a commencé à se lever le treizième jour et elle a pu sortir le dix-septième.

Nous sommes actuellement au vingtième jour, et son état est très satisfaisant. Elle a pu venir ici sans fatigue; elle va et vient, cause, peut lire sans difficulté. Il n'y a pas d'écoulement anormal par les narines. Le larmoiement a complètement cessé, les larmes peuvent s'écouler aisément pas les voies naturelles redevenues perméables.

En somme, les suites auraient été d'une grande simplicité, malgré l'incident opératoire qui était, certes, de nature à m'inspirer des craintes, si, pendant une courte période, du 9 au 13, la malade n'avait présenté quelques troubles mentaux. Elle croyait qu'elle était dans un asile d'aliénés, que son chirurgien était un aliéniste, refusait de le regarder pour ne pas être hypnotisée. Elle était persuadée qu'on ne lui montrait que des mannequins habillés en infirmières ou des images de ses amis et parents. Cette sorte de psychose cessa rapidement, il n'en persiste plus trace et la malade est la première aujourd'hui à plaisanter à ce sujet. Elle est prête à reprendre sa vie habituelle.

L'odorat est revenu dès le quatorzième jour après l'opération, la respiration nasale est facile. La voix qui était un peu nasonnée est normale. Le nez est bien en place, bien droit ; les téguments autrefois soulevés au niveau de sa racine se sont affaissés, et l'élargissement disgracieux s'est heureusement corrigé. Le nez semble même s'être déjà consolidé. La malade peut se moucher et n'éprouve aucune souffrance. Sa cicatrice est une ligne. Dans quelques semaines elle sera très peu visible, d'autant moins que les téguments sont déjà légèrement fanés. En ce qui concerne le résultat esthétique, on peut affirmer qu'il est véritablemennt satisfaisant.

L'examen histologique d'un fragment de la tumeur pratiqué par notre obligeant collègue Lecène a montré qu'il s'agissait d'un enchondrome pur et typique.

M. Sebileau. — Les enchondromes des fosses nasales sont, effectivement rares; j'ai présenté ici, en 1903 (1), un cas analogue

(1) *Bull. et Mém. de la Soc. de Chir.*, 1905, p. 1082.

à celui de M. Morestin. Quant à l'opération pratiquée par notre collègue, elle est fort intéressante et le résultat en a été très heureux; je voudrais pourtant insister sur un procédé qui, à mon sens, est meilleur encore que le rabattement du nez : il s'agit de la rhinotomie para-latéro-nasale. En sectionnant l'os propre et en excisant largement la branche montante, on obtient un jour considérable, et l'on découvre du mieux possible l'ethmoïde, surtout si l'on n'oublie pas de se servir du miroir frontal. De plus, une fois l'ablation terminée et la réunion faite, la défiguration est absolument nulle, sous la réserve qu'on n'ait pas dépassé l'arête médiane du nez.

Je me propose d'apporter ici des pièces, qui démontreront, une fois de plus, l'excellence de cette voie para-latéro-nasale et le parti qu'on en peut tirer.

M. J.-L. Faure. — Je suis tout à fait du même avis que mon ami Sebileau sur la facilité que donne une incision para-nasale dans les opérations de la fosse nasale. J'ai fait faire, il y a plusieurs années une thèse par le Dr Christophe sur la *Voie naso-maxillaire dans l'extirpation des tumeurs du naso-pharynx*. (*Thèse* de Paris, 1903.) Cette opération consiste dans la dissection de l'aile du nez et l'incision des parties molles jusqu'à l'angle de l'œil, et au besoin dans l'orbite. On agrandit ensuite à la pince-gouge l'orifice osseux des fosses nasales, en mordant sur les os propres du nez et sur la branche montante du maxillaire, dans la mesure où cela est nécessaire. On enlève alors la paroi externe des fosses nasales, et on a une cavité considérable formée par la fosse nasale correspondante et la cavité du sinus maxillaire. Ce large espace donne beaucoup de facilité pour y voir et pour manœuvrer dans la profondeur. J'ai ainsi enlevé autrefois plusieurs polypes naso-pharyngiens, dont deux au moins très volumineux et très tendus, et aussi un sarcome mélanique des fosses nasales, qui, d'ailleurs, est toujours guéri depuis plusieurs années.

M. Morestin. — Je suis parfaitement au courant de la pratique de M. Sebileau. Ces jours derniers encore, songeant à la malade que je viens de vous présenter, j'en ai retrouvé l'exposé dans les Thèses de Mathieu (1906) et d'Arifieff (1907). Bien plus, il m'est arrivé à diverses reprises d'employer des procédés très analogues sinon identiques, et, notamment dans le cas intéressant d'un volumineux polype fibreux nasal, que j'ai montré à la Société de Chirurgie au mois de mars 1903. Mon ami Sebileau voulut bien se charger de faire un rapport sur ce sujet, mais il n'a jamais fait son rapport et a oublié mon observation. Je suis donc loin de

méconnaître les avantages des incisions latéro-nasales pour pénétrer et agir dans les fosses nasales. Mais les cas sont différents les uns des autres, une même méthode ne saurait convenir uniformément à tous, et il peut y avoir grand avantage à utiliser, selon les circonstances, tantôt une voie d'accès, tantôt une autre. Chez ma malade, dont la tumeur était entre les orbites et sous la base du crâne, dont le nez était élargi à sa racine, chez laquelle la lésion était symétrique, alors que je pouvais craindre quelque prolongement jusque dans le crâne, le procédé d'Ollier m'a paru tout indiqué, et je n'ai eu qu'à me louer de l'avoir employé. Notez qu'en manœuvrant la pince-gouge à droite ou à gauche, je pouvais, selon le besoin, réséquer des portions plus ou moins étendues des massifs maxillaires et me donner tout le jour désirable. Quant au petit accident opératoire que j'ai eu à déplorer et qui m'a pendant plusieurs jours causé les plus vives inquiétudes, il aurait pu survenir dans ce cas difficile avec tous les procédés et tous les éclairages. Je me permettrai enfin de faire remarquer en terminant que chez ma malade le résultat obtenu ne laisse guère à désirer. Le nez est d'une rectitude parfaite et n'est aucunement déformé. L'opération n'a laissé d'autre trace qu'une ligne déjà peu apparente au vingtième jour, et qui, chez une femme de cet âge, aux téguments déjà fatigués et flétris, n'attirera plus l'attention dans quelques semaines et se confondra avec les rides naissantes. L'esthétique a été aussi complètement respectée que possible, et à ce point de vue il ne me paraît guère facile d'obtenir mieux par toute autre incision portant sur les téguments. C'est là, d'ailleurs, un point secondaire. Pour le point essentiel, l'ablation de la tumeur, le rabattement du nez me semble, dans les cas analogues à celui que je viens de relater, la voie d'accès claire et sûre et donnant à l'opérateur les commodités qu'il peut espérer dans de telles interventions.

Rétrécissement du pharynx et perforation palatine d'origine syphilitique.

M. H. Morestin. — Chez ce malade toute communication entre le naso-pharynx et le pharynx buccal était interceptée par une épaisse nappe cicatricielle. En outre, il existait une perforation palatine s'ouvrant dans la fosse nasale gauche. Non sans peine j'ai pu créer un orifice naso-pharyngien et boucher le trou palatin.

Le malade que m'avait adressé mon ami et collègue Labey est entré le 1er mars dans mon service à l'hôpital Tenon. C'est un homme de vingt-quatre ans, Michel G... Comme il ne comprend pas le français et ne parle que russe et un peu allemand, il nous a été assez difficile de l'interroger. Nous avons pu néanmoins savoir que les lésions ont débuté il y a cinq ans environ en Sibérie, où il avait été déporté, qu'il a été dès le début considéré comme syphilitique et traité par le mercure. Il a été soigné à Vienne, à Berlin, puis à l'hôpital Saint-Louis, toujours pour des accidents syphilitiques. Il s'agit de syphilis acquise, car le sujet est bien constitué, robuste, pourvu de dents magnifiques et ne présente aucun stigmate d'hérédité. Au moment de son entrée à Tenon le sujet n'a plus aucune lésion en activité, mais il présente, d'une part, un retrécissement supérieur du pharynx allant jusqu'à l'occlusion complète, et, d'autre part, une perforation palatine. Celle-ci siège à gauche de la ligne médiane. Elle est petite, présentant cinq à six millimètres transversalement, sept ou huit dans le sens antéro-postérieur. Elle s'ouvre exclusivement dans la fosse nasale gauche. Du côté du pharynx, on perçoit quand la bouche est ouverte un dôme d'adhérences, extrêmement irrégulier, présentant un enchevêtrement de brides, de cordes d'aspect grisâtre, nacré ou rosé. Il est impossible de retrouver le moindre pertuis, le plus petit vestige de l'orifice de communication du pharynx supérieur avec le pharynx buccal. Il n'y a plus trace de piliers ni d'amygdales.

Le sujet avale assez aisément. Il entend très bien. Grâce à la perforation palatine il peut à la rigueur respirer par le nez, mais insuffisamment. Il est donc obligé de respirer d'une façon habituelle par la bouche. La privation de la respiration nasale est pour lui, nous dit-il, la source d'une constante insomnie et cette insomnie persistante l'a fait maigrir énormément. De fait son état général laisse à désirer, il est extraordinairement nerveux et nous demande de l'opérer d'urgence tant sa situation lui paraît intolérable.

Le 26 mars a lieu la première intervention. L'anesthésie est très laborieuse. Il est impossible de reconnaître les limites du pharynx et du voile, et j'éprouve de réelles difficultés à établir une perforation naso-pharyngienne. Je ponctionne avec un ténotome sur la ligne médiane, derrière le palais osseux. Ayant divisé dans le plan médian le dôme fibreux jusqu'à la paroi postérieure du pharynx, je débride ensuite à droite et à gauche et de dedans en dehors avec un ténotome mousse. Ces sections déterminent une hémorragie assez abondante. Je tamponne le naso-pharynx et les plaies que je viens de créer.

Les suites sont bonnes, les plaies se détergent, se régularisent, se cicatrisent, se couvrent d'épiderme. L'orifice tend à prendre la forme d'un ovale à grand axe antéro-postérieur.

Le 28 avril je pratique la palatoplastie, qui fut un peu délicate, le sujet avait, en effet, éliminé en grande partie les apophyses palatines du maxillaire supérieur, et la perforation muqueuse était notablement plus petite que la perte de substance osseuse. Or, il y avait des adhérences très serrées autour de cette brèche. Il fallut finalement les sectionner au bistouri.

Quoi qu'il en soit, l'opération réussit fort bien et la perforation a été bouchée définitivement.

Quelques jours après, je débridai encore avec le ténotome, sous la seule anesthésie locale cette fois, les deux bords de l'orifice naso-pharyngien déjà presque complètement revêtu d'épithélium.

Depuis quelques semaines déjà cet orifice a pris l'aspect qu'il présente aujourd'hui. C'est une baie ovale de deux centimètres de hauteur sur quinze millimètres de largeur, où ne persiste plus aucune surface dépourvue d'épithélium. Pour le maintenir, j'y fais introduire un fragment de gros drain, auquel est attaché un fil qui permet de le retirer aisément. Le malade se charge lui-même de placer et d'ôter ce très simple appareil qui demeure en place deux ou trois heures chaque jour. Si, malgré notre surveillance l'orifice se rétrécissait, il serait facile de le débrider à nouveau et de songer à l'application d'un appareil plus compliqué.

La respiration et l'alimentation s'effectuent aisément. Le malade a beaucoup engraissé et sa mine est aujourd'hui florissante. Quant à la phonation il est assez malaisé d'en étudier les modifications, le malade ne parlant pas le français; elle est sûrement modifiée, mais elle laisse, il me semble, moins à désirer qu'à l'époque où le naso-pharynx était totalement fermé.

M. Lucas-Championnière. — Le résultat est très beau, à l'heure présente; mais il faudra voir, dans quelques mois, au bout d'un an, de deux ans, ce que deviendra la réparation obtenue; nous savons, en effet, combien des cas de ce genre se prêtent au retrait et à la sténose secondaire.

Présentation de pièce.

M. WIART. — *Splénectomie après traumatisme.*
M. POTHERAT, rapporteur.

ERRATA

SÉANCE DU 16 JUIN 1909.

P. 766 : La figure 1 doit être retournée.
P. 767 : La figure 4 doit prendre la place de la figure 2, et s'intituler : Luxation dorsale du grand os (et fracture du scaphoïde), vue antérieure.

Le Secrétaire annuel,
LEJARS.

Paris. — L. MARETHEUX, imprimeur, 1, rue Cassette.





SÉANCE DU 30 JUIN 1909

Présidence de M. Reynier.

Procès-verbal.

La rédaction du procès-verbal de la précédente séance est mise aux voix et adoptée.

Correspondance.

La correspondance comprend :

1°. — Les journaux et publications périodiques de la semaine.

2°. — Des lettres de MM. Delorme, Ricard et Mauclaire, s'excusant de ne pouvoir assister à la séance.

A l'occasion du procès-verbal.

A propos de la fulguration dans le cancer.

M. Nélaton. — Dans la dernière séance, j'ai dit : Je veux simplement faire deux constatations :

« La première, c'est que la technique des partisans de la fulguration n'est plus la même qu'il y a six mois. A cette époque, en effet, on nous disait : la fulguration a un heureux effet, alors même que le bistouri n'a pas supprimé toutes les parties cancéreuses. Aujourd'hui, on nous dit : qu'il faut d'abord avoir enlevé tout ce qui est cancer avant de fulgurer, pour obtenir un bon résultat... »

C'était, paraît-il, une erreur; dans une lettre à moi adressée, M. de Keating-Hart déclare s'élever avec énergie contre « une telle interprétation de sa méthode »; et pour me montrer que sa manière de comprendre sa méthode et de l'exécuter ne s'est pas modifiée, il m'adresse un numéro des *Archives d'électricité médi-*

cale (23 mai 1908) dans lequel la technique qu'il préconisait à cette époque et qu'il préconise aujourd'hui est ainsi rédigée :

« Je me contenterai d'appeler l'attention des opérateurs sur la nécessité d'une exploration minutieuse de la surface cruentée, de ses environs et des parties sous-jacentes, même lointaines, afin d'enlever successivement tous les nodules aberrants si fréquents en particulier dans les cancers des muqueuses. Si l'ablation des lésions *macroscopiques seule est nécessaire, du moins l'est-elle absolument*, si l'on ne veut être obligé de surveiller longtemps le malade et de fulgurer successivement les nodules plus ou moins éloignés qui auront échappé au bistouri ou à l'étincelle. »

La technique que préconise aujourd'hui M. de Keating-Hart est la même que celle qu'il préconisait en mai 1908, et il me fait remarquer que dès 1908 il indiquait que non seulement l'ablation des masses macroscopiques apparentes était nécessaire, mais encore « qu'on devait pratiquer une recherche minutieuse des noyaux aberrants pour en pratiquer l'exérèse ».

Messieurs, je me suis donc trompé et M. de Keating-Hart soutient aujourd'hui la même opinion qu'en mai 1908.

Mais j'espère que vous conviendrez dans un instant que j'étais bien en droit de me tromper.

Entre mai 1908 et juin 1909, il y a en effet octobre 1908, époque à laquelle MM. de Keating-Hart et Juge (de Marseille) sont venus montrer à la Société de Chirurgie de très beaux cas traités par la fulguration. Dans cette même séance, et par une délicate attention, les auteurs ont remis à chacun d'entre nous une brochure extraite des *Archives provinciales de chirurgie*, datée de septembre 1908, où leurs travaux et leurs observations sont relatés.

Or, je trouve bien dans les conclusions de cette brochure la phrase suivante : « Son but (à la chirurgie) sera donc au minimum la destruction par n'importe quel moyen de la lésion macroscopique de la tumeur. Ce sera le minimum, mais cela sera suffisant. »

Cette opinion concorde avec celle de mai 1908 et celle de juin 1909.

Mais 15 lignes plus bas, page 83, je lis ceci : « Telle tumeur principale étant énucléée au plus près, au sein par exemple, par une simple incision de découverte, il pourra (le chirurgien) abandonner tout évidement de l'aisselle. Il lui sera utile seulement de détacher avec le doigt les seuls ganglions manifestement pris et même de respecter les nodules qui auraient pu déjà s'essaimer dans la peau, quitte à surveiller ceux-ci, prêt à les énucléer s'ils évoluent.

« Ou bien encore, autre cas, tel noyau de cancer poussé sur le

col de l'utérus ou même s'étalant en greffe sur la muqueuse vaginale ne lui commandera plus la colpo-hystérectomie abdominale ou le dangereux évidement pelvien que nous pratiquions jusqu'alors. Une excision de la seule portion du col malade et de l'ulcération vaginale suffira. Même si une portion sous-jacente du paramètre ligamentaire est envahie, un évidement habile lui permettra suffisamment de préparer l'action électrique, etc... »

Donc, en septembre 1908, les indications ne sont plus « une exploration minutieuse de la surface cruentée, des parties sous-jacentes, même lointaines, *afin d'enlever successivement tous les nodules aberrants* », puisqu'il « sera utile seulement de détacher avec le doigt les seuls ganglions manifestement pris *et même de respecter les nodules qui auraient pu déjà s'essaimer dans la peau* ».

Il y a là une contradiction. Qu'on ne s'imagine pas que je cherche à la faire paraître en opposant les unes aux autres des phrases prises à chacune des extrémités de la brochure. La contradiction est dans les faits.

Prenez l'observation 5, page 42 de cette même brochure. Il s'agit d'une femme qui a un cancer du sein inopérable, et voici les remarques qui suivent cette observation :

« La chirurgie, dans ce cas, n'a fait qu'énucléer une masse mortifiée par des actions électriques. Elle a abandonné dans la plaie des noyaux essaimés, des nodules glandulaires et enfin des groupes ganglionnaires manifestement cancéreux », et deux ans et demi après cette malade est bien portante.

Prenez l'observation 30, page 44, il est dit ceci : « A remarquer le caractère absolument insolite d'une pareille opération où l'on abandonne *systématiquement* une partie de la tumeur et le bout du sein qui reposait sur elle, ce qui n'empêcha pas la malade de très bien guérir dès la première fois. »

Même chose dans l'observation 49, page 45 : « Devant l'énormité des lésions, de Keating-Hart propose l'ablation au couteau de la majeure partie de la tumeur, et la fulguration du reste; très bon résultat. »

Même chose pour les observations 130 et 134.

De même enfin pour l'observation 138, qui est de mars 1908, et où nous lisons, page 50 : « Il est en effet plus que bizarre de morceler un cancer du sein, d'ensemencer ainsi les tissus; de conserver un mamelon en plein état de rétraction néoplasique et d'obtenir une guérison, etc. »

Vous comprendrez peut-être, Messieurs, qu'ayant lu les résultats excellents de ces opérations où M. de Keating-Hart a laissé *systématiquement* dans quelques cas, forcément dans d'autres, des

parcelles cancéreuses, et où les malades ont guéri, j'aie pu commettre l'erreur dont je m'accuse.

Vous comprendrez, qu'ayant lu la fin de la page 83 où M. Juge déclare qu'il n'y a pas à courir après les nodules aberrants, mais qu'on peut les laisser, j'aie pu me tromper et croire que l'on pouvait avec la fulguration laisser dans la plaie des parcelles cancéreuses inaccessibles dont la fulguration aurait raison.

Mais je me suis trompé. M. de Keating-Hart me l'affirme et me déclare qu'il a toujours dit, depuis mai 1908, que pour obtenir un résultat par la fulguration il fallait que toutes les lésions cancéreuses cliniquement appréciables fussent, au préalable, enlevées par le bistouri. Je l'admets et je ne regrette pas de m'être trompé. Il était bon que la chose fût définitivement établie.

Une seule chose me laisse perplexe. Que penser alors des beaux résultats obtenus par M. de Keating-Hart en agissant autrement? Ils me paraissent cependant très intéressants, et je partage son admiration et celle de M. Juge à leur lecture. Je ne puis pas comprendre pourquoi M. de Keating-Hart les considère comme indifférents, les abandonne même aujourd'hui uniquement parce qu'ils ont été opérés avant mai 1908?

Il me semble, au contraire, que ces cas étaient bien ceux qui devaient le plus attirer l'attention, car ils représentaient le type des cancers inopérables et auraient été bien bons pour mettre en lumière la valeur de la fulguration en dehors de l'exérèse.

M. Quénu. — J'ai déjà fait remarquer, pour ma part, ces contradictions ; elles sont d'autant plus déroutantes que nous étions partis en guerre, si je puis dire, sur la foi des premiers résultats : on nous avait montré des malades traités par la fulguration après des extirpations partielles ou toutes locales; nous avions constaté des succès encourageants, et, à notre tour, nous avions marché. Or, voilà qu'on dénie aujourd'hui toute valeur à cette pratique initiale, et que la méthode des premiers temps, dont nous avions vu les heureux effets temporaires et qui avait séduit la plupart des chirurgiens, nous est présentée dorénavant comme défectueuse. Nous ne comprenons plus.

A propos des rétrécissements rectaux, dus à des inflammations rectales.

M. E. Potherat. — Dans sa communication de mercredi dernier, M. le professeur Quénu a mis en relief deux points particuliers; en premier lieu, il a montré que la destruction du rétrécis-

sement chez un malade atteint de rectite ne faisait pas cesser les accidents, car la rectite est le phénomène principal, le rétrécissement le fait accessoire; en second lieu, il a insisté sur les avantages thérapeutiques de l'anus artificiel, employé à titre temporaire, dans le traitement de ces rectites.

J'ai eu l'occasion d'observer deux faits qui me paraissent apporter un appoint en faveur de ces deux opinions.

Je serai bref sur le premier, qui est rapporté tout au long dans la thèse de doctorat de notre jeune collègue des hôpitaux, André Lapointe, sous le n° 13 du recueil des observations (Paris, 1897). Il s'agissait d'une jeune fille de vingt ans, atteinte de rectite intense, avec fistules péri-anales et rétrécissements multiples du rectum, et au sujet de laquelle M. Tillaux, qui fut le premier à lui donner ses soins avait fait une clinique reproduite dans la *Médecine moderne* du 12 mai 1894. Ces lésions arrivées à un maximum d'intensité dataient de quelques années; elles résultaient presque certainement de pratiques contre nature; d'ailleurrs elles n'avaient pas empêché cette jeune personne de devenir ultérieurement syphilitique.

M. Tillaux avait décidé de faire, dans ce cas, un anus iliaque, au moins à titre temporaire. Le fonctionnement de celui-ci bien établi, on avait commencé toute une série de soins locaux et de manœuvres de dilatation qui amenèrent peu à peu une amélioration sensible. Je crois pourtant que celle-ci doit être rapportée surtout à la cessation du passage des matières fécales, car elle se poursuivit et s'accentua encore en l'absence de tout traitement ano-rectal, et je pus deux années après la colotomie de M. Tillaux supprimer l'anus artificiel par une entérorrhaphie latérale et rétablir le cours des matières par sa voie normale.

Voici donc une malade atteinte de rectite intense avec rétrécissements dus à une hyperplasie conjonctive, inflammatoire, des parois, qui fut guérie par la création d'un anus iliaque, beaucoup plus certainement que par les quelques manœuvres de dilatation pratiquées à l'aide de bougies d'Hégar auxquelles on eut recours concomitamment.

Ma deuxième malade était plus âgée que la précédente; elle avoisinait la quarantaine; c'est à l'hôpital Broussais que je l'ai observée, et opérée il y a un peu plus de deux ans.

Cette femme était venue me trouver dans un état véritablement lamentable. Elle perdait constamment par l'anus des matières glaireuses, sanguinolentes, ignobles, fétides, irritantes, provoquant parfois un ténesme très intense, et ayant amené au pourtour de l'anus et jusque sur les fesses une irritation très vive et même des érosions.

Dans la défécation, elle ne rendait que des matières passées à la filière. Au toucher, on constatait une série de saillies, d'épaississements, commençant tout près de l'orifice cutané, et s'étageant dans le conduit ano-rectal, pour aboutir finalement à un anneau circulaire de faible hauteur, laissant à peine passer l'index qui pourtant arrivait à le franchir, et à s'engager dans l'ampoule rectale, ou tout au moins dans une partie large paraissant régulière, lisse, exempte de toute altération.

Ces lésions, par leur caractère même, rappelaient celles qu'on observe dans la blennorragie rectale invétérée ; la malade n'était pas syphilitique et ne présentait aucun signe de tuberculose; elle ne se défendait d'ailleurs que mollement d'avoir eu des rapports contre nature.

Après quelques semaines de lavages soigneux au permanganate de potasse et de soins à la peau de la région ano-rectale, j'étais arrivé à faire disparaître en grande partie l'érythème et les érosions cutanés; les écoulements venus du rectum paraissaient moins abondants, la défécation était toujours aussi gênée. Je résolus donc de faire la résection de toute la partie malade du rectum, et d'amener à la peau, l'intestin sectionné au-dessus du rétrécissement. L'opération se fit sans difficultés particulières et je réséquai ainsi environ 6 centimètres à 6 cent. 1/2 du rectum, en respectant le sphincter.

Les suites immédiates furent excellentes; il y eut une réunion *per primam* presque complète, et par suite un nouvel anus, régulier, souple, sans rétrécissement fibreux même partiel.

Mais j'insiste sur deux points, pour bien montrer que ce fait est en accord avec ce que nous a dit M. Quénu.

Tout d'abord, la partie d'intestin enlevée présentait sur toute l'étendue en dehors même des portions rétrécies une induration diffuse, indiquant une altération certaine de toutes les tuniques. Sans doute, je n'apporte pas une analyse histologique et mon observation n'a pas toute la rigueur scientifique de celle de M. Quénu, mais, macroscopiquement, les lésions étaient telles que celles qu'a observées et décrites M. Quénu avant l'examen histologique.

Donc, dans ces rectites intenses les lésions dépassent de beaucoup les limites de la muqueuse, et c'est par une hyperplasie conjonctive sous-jacente à celle-ci même que sont produits les rétrécissements qu'on observe; il se passe là quelque chose qui rappelle l'anatomie du rétrécissement blennorragique de l'urètre.

En outre, et c'est le second point sur lequel je veux insister, ces lésions sont très tenaces; elles s'étendent plus loin en hauteur aussi, que ne semblerait l'indiquer l'aspect de la muqueuse

observé au toucher et à l'œil nu. Ma malade, aujourd'hui, n'a plus ni rétrécissement, ni difficultés pour aller à la garde-robe; mais elle a encore quelques écoulements muqueux, puriformes, dont elle n'a pas pu encore se débarrasser totalement, et je ne suis pas éloigné de croire que le résultat eût été plus parfait si j'avais, pendant quelque temps, détourné le cours des matières par un anus artificiel, suivant la pratique préconisée par M. Quénu.

Communication.

L'anesthésie lombaire à la novocaïne

par M. CHAPUT

Je ne viens pas en pécheur repentant renier mes anciennes convictions relativement à la rachistovaïne qui ne m'a jamais trahi.

Je n'ai rien à retirer de tout ce que j'ai écrit antérieurement à ce sujet et aujourd'hui, comme jadis, j'estime que la rachistovaïne est une méthode précieuse pour qui sait tenir compte des contre-indications que j'ai formulées à maintes reprises.

Mais, précisément, les contre-indications étaient le point faible de la méthode, la fissure par laquelle se glissaient les accidents, puisque nombre d'opérateurs n'en tenaient pas compte et récoltaient des désastres.

Mes lectures m'ayant convaincu de la faible toxicité de la novocaïne, j'ai eu l'idée de l'appliquer, après bien d'autres, à l'anesthésie lombaire et je dois dire de suite que le succès a dépassé mes espérances.

Il n'y a pas de doute qu'actuellement la novocaïne ne soit très supérieure à la stovaïne pour l'anesthésie lombaire.

La novocaïne, découverte par Uhfelder et Einhorn, a une composition analogue à la stovaïne; c'est un chlorhydrate de paramino-benzoïl-éthyl-amino-éthanol. Elle est soluble dans son poids d'eau; sa solution est neutre, elle ne se décompose pas par l'ébullition.

D'après Biberfeld, la dose mortelle par kilogramme de cobaye est :

Pour la cocaïne.	de 5 à 10	centigrammes.
Pour la stovaïne	de 15 à 17	—
Pour la novocaïne . . .	de 35 à 40	—

Elle a été préconisée pour l'anesthésie locale par Cramer,

Reclus, Reynier; pour la rachianesthésie, par Linderstein, Forster, Erlach, Lazarus, Leyden. Elle a été employée aussi avec succès en odontologie, en vénériologie, en obstétrique.

Elle a été l'objet d'une excellente étude de M. Bardet (*Bulletin de Thérapeutique*, juin 1908).

Depuis le 1er janvier jusqu'au 20 juin 1909, j'ai fait ou fait faire par mes internes, MM. Bercker, Phelip, Berthier, Chambard, 125 anesthésies lombaires à la novocaïne :

Opérations sur le membre inférieur. 31

Comprenant : amputations de jambe, de cuisse, trépanations, arthrotomies, sutures de rotule.

Opérations ano-génitales. 33

Opération de Kraske, colpotomies, périnéorrhaphies, hémorroïdes, fistules, castrations, etc.

Hernies. 28

Se composant surtout de cures radicales de hernies et de kélotomies pour hernies étranglées.

Laparotomies 32

Savoir :

Anus iliaque	1 cas.
Appendicite.	5 —
Gastro-entérostomie.	1 —
Iléo-sigmoïdostomie.	1 —
Hystérectomie abdominale totale. .	24 —

Ajoutons : *Résection costale*. 1

Je note que parmi ces malades 8 avaient de 60 à 75 ans; l'un d'eux était atteint de gangrène diabétique.

Cinq malades avaient une hernie étranglée; une femme atteinte de fièvre typhoïde avait une péritonite par salpingite éberthienne perforée; elle a bien supporté l'anesthésie et a guéri de son hystérectomie totale.

Une femme atteinte d'inondation péritonéale, presque mourante, avec pouls à 140, ayant 2 litres de sang dans le ventre, a parfaitement supporté l'anesthésie lombaire à la novocaïne, faite par mon interne, M. Berthier, et a guéri.

La *Technique* nous arrêtera peu. J'emploie une solution de novocaïne à 4 p. 100 stérilisée en ampoules scellées de 3me préparées par la maison Poulenc.

Je n'ai pas adjoint l'adrénaline à la novocaïne, car je crains que les gangrènes cutanées signalées dans la littérature n'aient été occasionnées par cette substance.

Sur les 125 cas précédents, nous n'avons observé que 5 échecs d'anesthésie dus à des doses insuffisantes, à une époque où nous connaissions mal la posologie de la novocaïne.

Je n'ai eu aucun échec d'anesthésie dans mes 32 cas de laparotomies.

L'action physiologique de la novocaïne lombaire ressemble beaucoup à celle de la stovaïne. La novocaïne, en effet, produit d'abord des fourmillements des pieds; l'anesthésie débute sur le périnée, puis gagne les pieds, les jambes, les cuisses et même l'abdomen et le thorax si les doses sont suffisantes.

Les muscles sont en résolution.

On observe rarement des vomissements pour les opérations sur les membres inférieurs, mais pour les laparotomies le vomissement unique est de règle.

La pâleur de la face est beaucoup plus rare qu'avec la stovaïne, et le ralentissement du pouls est tout à fait exceptionnel; je ne l'ai vu qu'une seule fois descendre au-dessous de cinquante pulsations par minute, lors des tiraillements des viscères au cours d'une gastroentérostomie.

Lorsque les malades deviennent pâles, il est indiqué de leur faire une injection de caféine et de les placer en position déclive.

Les évacuations alvines sont fréquentes, les pupilles ne sont pas modifiées.

Les accidents et complications de la novocaïne lombaire se réduisent à cette pâleur que j'ai signalée et qui cède facilement à la caféine. Parmi les suites éloignées, je noterai la céphalée qu'on évite par l'évacuation du liquide céphalorachidien. Je n'ai pas observé de paralysies oculaires ni hystériques comme avec la stovaïne.

La posologie de la novocaïne diffère un peu de celle de la stovaïne.

J'emploie les doses suivantes :

Opérations anales	5	centigrammes.
Opérations sur le membre inférieur.	6	—
Hernies	7	—
Laparotomies	8	—

La comparaison de ces doses avec celles de la stovaïne nous amène à conclure que la novocaïne possède une valeur anesthésique représentant les trois quarts seulement de celle de la stovaïne.

Mais son action toxique est dix ou vingt fois moins puissante.

C'est pourquoi la novocaïne ne connaît pour ainsi dire aucune contre-indication.

Elle n'est contre-indiquée ni par l'âge, ni par l'étranglement

herniaire, ni par les hémorragies, ni par les tares (albuminurie, diabète, fièvre typhoïde, artériosclérose), car je l'ai employée souvent malgré ces conditions défavorables et je n'en ai jamais vu le moindre inconvénient.

Mon expérience personnelle me conduit aux conclusions suivantes :

1° La novocaïne est beaucoup plus bénigne que la stovaïne pour l'anesthésie lombaire;

2° Sa bénignité est absolue si on se cantonne dans les doses de 5 à 7 centigrammes suffisantes pour les membres inférieurs et les hernies;

3° A anesthésie égale, elle est dix ou vingt fois moins toxique que la stovaïne;

4° A l'inverse de la stovaïne, elle ne présente aucune contre-indication; on peut l'employer à tous les âges et chez tous les malades sans tenir compte de leurs tares.

Rapport.

Kyste hydatique de la rate, par M. E. MICHON.

Rapport de M. H. MORESTIN.

M. Michon, notre distingué collègue, nous a adressé une intéressante observation de kyste hydatique de la rate.

Le diagnostic d'un kyste de la rate offre souvent de grandes difficultés. Dans ce cas particulier, l'attention n'était en rien attirée du côté de cet organe ni même du côté de l'abdomen par l'histoire du malade.

Il s'agissait d'un homme de vingt-sept ans, qui, au mois d'avril 1908, fut considéré comme atteint d'une pneumonie. Après une période d'amaigrissement assez marqué, il avait été pris d'un point de côté siégeant à gauche, de fièvre, d'expectoration sanglante, de gêne respiratoire. Au bout d'une vingtaine de jours la guérison semblait acquise. Mais on s'aperçut bientôt qu'il n'en était rien. De temps à autre survenaient des quintes de toux et des crachats sanglants. On admit qu'il était tuberculeux; on l'admit avec d'autant moins d'hésitation qu'il était pâle, chétif, et que son frêle organisme semblait *a priori* offrir un terrain particulièrement propice à la bacillose.

Or, le 13 décembre 1908, le malade fut pris brusquement, étant en tramway, d'une vive douleur dans le côté gauche, d'une sensation d'angoisse très pénible, et en même temps d'un violent accès de toux qui se prolongea pendant plusieurs minutes et aboutit à l'expulsion, au milieu d'une notable quantité de sang rutilant, de membranes gélatineuses. Rentré chez lui, notre homme rendit encore quelques membranes, accompagnées de crachats sanglants. Le point de côté disparut très vite et complètement. Il n'y eut plus d'émission de membranes, mais les crachats sanglants persistèrent encore pendant quatre jours, s'espaçant graduellement. La toux elle-même cessa complètement, et il n'y eut plus jamais depuis cette époque aucun phénomène pulmonaire.

Cependant, les membranes avaient été recueillies, examinées macroscopiquement et histologiquement, et aucun doute ne pouvait persister sur leur nature. Il s'agissait manifestement d'hydatides. Le diagnostic avait été d'ailleurs réformé dès la crise aiguë que nous venons de rappeler. Jusque-là il n'y avait qu'un exemple de plus de l'erreur commune qui consiste à considérer comme tuberculeux des sujets atteints de kystes hydatiques des poumons, jusqu'à la révélation, par vomique, de la lésion véritable.

Mais le médecin traitant, craignit à bon droit que le soulagement obtenu à la suite de cette évacuation ne fût qu'une trompeuse apparence de guérison, et, sur son conseil pressant, le malade entra le 22 décembre 1908 à la maison Dubois, dans mon service, où me remplaçait M. Michon. Notre collègue, en dépit d'un examen très soigneux, ne put relever aucun signe physique ou fonctionnel permettant de soupçonner une altération quelconque des poumons. Le malade ne souffrait plus, toute expectoration avait cessé, la toux avait disparu. A la palpation, à la percussion, à l'auscultation, on ne relevait absolument rien d'anormal. L'exploration du thorax ne fournissant décidément aucun indice, M. Michon chercha du côté de l'abdomen et là encore il dut renoncer à découvrir ou même à soupçonner une modification de volume, de résistance, de sensibilité du foie, de la rate, ou de tout autre organe sous-diaphragmatique. Le commémoratif était pourtant des plus nets, le malade avait eu certainement un kyste hydatique. Mon ami Michon pensa que ce kyste, s'il n'avait pas été très complètement vidé par la vomique, serait peut-être décelé par la radioscopie.

L'examen radioscopique fut donc pratiqué avec l'assistance de M. Bouchacourt. Du côté du thorax on ne put rien voir d'anormal, mais, par contre, se dessinait sur l'écran une opacité due à la présence d'une tumeur sous-diaphragmatique. Cette tumeur

soulevait légèrement le diaphragme dans sa partie gauche; elle répondait à l'extrémité supérieure de la rate, une zone transparente la séparait du foie. M. Michon pensa que cette masse signalée par la radioscopie devait être un kyste hydatique; il était fondé à l'admettre à cause de l'histoire antérieure du sujet. Il pensa que ce kyste sous-diaphragmatique, à point de départ splénique, avait dû adhérer au diaphragme, puis aux feuillets pleuraux, et que son ouverture dans une bronche avait provoqué les accidents observés peu de jours auparavant.

L'examen du sang permit de noter une éosinophilie marquée, autre constatation en faveur d'un kyste hydatique.

Dans ces conditions, M. Michon jugea qu'il était prudent d'intervenir pour mettre le malade à l'abri des complications qui s'annonçaient probables dans un avenir plus ou moins éloigné.

Il fit une laparotomie latérale, incisant parallèlement au rebord costal. A sa grande surprise, il ne trouva autour de la rate aucune trace d'adhérence, aucun vestige d'inflammation; l'organe, qui contenait bien dans son pôle supérieur la tumeur entrevue à la radioscopie, laquelle tumeur était réellement un kyste hydatique, se laissa sans difficulté attirer dans l'aire de la plaie. Pendant ces manœuvres se produisit néanmoins une petite déchirure du parenchyme vers le pôle inférieur. L'opérateur se décida à pratiquer l'ablation de la rate; il étreignit le pédicule dans une double ligature, enleva aisément l'organe et son kyste demeuré intact et finalement reconstitua la paroi abdominale par un triple étage de sutures. Les suites ont été celles que l'on pouvait attendre après une opération relativement simple, faite par un chirurgien aussi habile et soigneux que notre collègue Michon. La plaie se réunit primitivement et l'opérée guérit en peu de jours. J'ajoute que depuis cette époque sa santé est demeurée satisfaisante et que son organisme s'est fort bien accommodé de la suppression de la rate.

Cette observation met clairement en lumière les services que peut rendre la radioscopie dans le diagnostic des tumeurs de la partie supérieure de l'abdomen. Sans doute, il ne faut pas trop demander à cette méthode; sans doute, elle ne dispense pas d'un examen clinique, poussé aussi loin que possible, ni d'avoir recours à tous les procédés que le laboratoire met aujourd'hui à notre disposition; mais dans certains cas, elle est réellement très précieuse. Ainsi, chez le malade de M. Michon, l'examen radioscopique, dans des positions variées, a montré le siège sous-diaphragmatique de la tumeur et même permis de la localiser dans la rate. Une bande claire séparait sa projection sur l'écran de l'ombre du

foie. En faisant absorber au malade une bouillie au bismuth, on voyait une traînée noirâtre remplacer cette bande claire. Dans une autre attitude, on constatait nettement que la masse anormale était très antérieure, ce qui permettait de penser qu'elle ne dépendait pas du rein. Bref, la radioscopie a pu fournir ici, des indications suffisantes pour guider le chirurgien, lui permettre de prendre une décision, lui indiquer la voie à suivre, et cela en l'absence de tout signe physique ou fonctionnel. Le diagnostic précis de la nature de la lésion a pu être fait en tenant compte, d'une part, des constatations radioscopiques; d'autre part, des antécédents du sujet.

Pour les lésions situées sous la coupole diaphragmatique, dont le diagnostic est trop souvent difficile et obscur, l'examen radioscopique peut donc grandement aider à sortir d'embarras; l'observation présente en témoigne.

M. Michon avait cru, avant l'intervention, devoir rapprocher la vomique présentée par le malade et la tumeur dont l'existence lui était révélée sous le diaphragme, et, assurément, il ne pouvait faire d'hypothèse mieux justifiée. Il se demande, l'opération faite, si son malade a eu deux lésions distinctes, l'une pulmonaire, l'autre splénique, ou si le kyste de la rate, après s'être déversé dans une bronche, n'a pu se refermer et s'isoler du diaphragme. Cette dernière interprétation est sûrement inacceptable. La laparotomie a été pratiquée, en somme, très peu de temps après la vomique et n'a laissé voir aucune trace de périsplénite, et, en particulier, on n'a pu noter la moindre adhérence au diaphragme.

Le kyste de la rate était petit et sa coque n'avait subi aucune effraction. Il n'est donc pas douteux que la première supposition ne soit la bonne. Les deux lésions étaient indépendantes, parallèles. Le kyste du poumon a eu une évolution clinique qui peut être rapprochée de beaucoup d'autres faits du même genre. De tels malades sont pris fréquemment pour des tuberculeux, jusqu'à l'expulsion de membranes hydatiques au milieu de crachats sanglants. Ici ce kyste pulmonaire devait être très peu volumineux, puisqu'il s'est vidé complètement par une seule vomique et que cette évacuation a suffi pour procurer la guérison — au moins apparente.

Nous devons maintenant nous demander si la conduite suivie par M. Michon était bien la meilleure. Il a pratiqué, et il n'est que juste de le reconnaître, il a pratiqué avec succès la splénectomie. Son malade a pu quitter l'hôpital au bout de peu de jours, et, en ce qui concerne la lésion splénique, sa guérison est à coup sûr définitive. L'expérience prouve que, chez les animaux comme

chez l'homme, la privation de la rate est généralement bien supportée; le pronostic de la splénectomie s'est graduellement amélioré, et l'on peut affirmer qu'aujourd'hui, dans un cas de rate mobile, chez un sujet non leucémique, l'opération, correctement faite, par un bon chirurgien, est devenue presque bénigne. D'autre part, les kystes hydatiques de la rate sont souvent multiples; il peut y en avoir dans l'épaisseur du parenchyme splénique, de très petits, susceptibles de passer inaperçus et d'évoluer plus tard. La rate elle-même, quand elle contient un kyste volumineux, ou plusieurs kystes, est en partie déchue de ses fonctions. On conçoit donc que l'on puisse défendre la splénectomie comme traitement des kystes hydatiques de la rate. Beaucoup de chirurgiens ont ainsi supprimé à la fois la lésion et l'organe, et l'auteur de la plus récente thèse soutenue sur ce sujet à notre Faculté considère cette pratique comme la meilleure et la plus sûre. Ce qu'a fait notre collègue Michon n'est donc pas blâmable.

Mais cependant une mesure aussi radicale est-elle bien en harmonie avec les tendances actuelles de la chirurgie viscérale? Depuis quelques années, le traitement des kystes hydatiques abdominaux a évolué, et, pour ce qui est de la rate, nous n'avons plus seulement à opposer la marsupialisation, qui d'ailleurs peut encore être bonne et s'imposer parfois, à la splénectomie qui elle aussi du reste est quelquefois nécessaire. Dans des cas relativement nombreux, la conservation de l'organe est compatible avec la suppression du kyste, et justement pour le malade opéré par mon ami Michon on aurait pu tout au moins tenter d'extraire l'hydatide et elle seule. Il s'agissait en effet d'un kyste tout petit, gros comme un œuf. Il était uniloculaire et contenait seulement 35 centimètres cubes de liquide clair. Il occupait la partie antéro-supérieure de la rate qui, partout ailleurs, semblait saine, n'avait aucun rapport avec les organes dangereux du hile. Il faisait relief à la fois sur la face externe et sur la face interne, non loin du bord antérieur. La rate dépourvue d'adhérences avait pu être sans peine attirée dans la plaie. Je pense que c'étaient là des conditions très favorables au traitement conservateur, et pour ma part je n'aurais pas songé à faire ici la splénectomie. L'énucléation du kyste, du moins l'extirpation de la membrane hydatique, eût été non seulement possible, mais facile, et aurait sans doute fourni à notre collègue un succès encore plus beau, plus complètement satisfaisant, puisque la guérison eût été obtenue sans le sacrifice d'un viscère important. Il eût toujours été temps d'enlever la rate si un incident quelconque, d'ailleurs peu probable, hémorragie difficile à arrêter, par exemple, après l'ablation de la membrane kystique, en eût fourni l'indication.

Le souci de la conservation ne doit certes pas être poussé aussi loin dans la chirurgie de la rate que pour d'autres organes, mais, néanmoins, il est sage, chaque fois que les circonstances le permettent, d'éviter les déterminations trop sommaires.

M. Quénu. — Il y a deux points à relever dans l'intéressant rapport de M. Morestin : l'un concerne le diagnostic, l'autre la thérapeutique.

Sur la première question, nous sommes d'accord avec notre collègue pour reconnaître l'utilité de la radioscopie, dans les cas de ce genre; je mettrai pourtant à cette reconnaissance un peu moins de foi que lui, et je tiens toujours pour approximatifs les renseignements de la radioscopie. Les erreurs d'interprétation ne sont pas rares. Il n'y a pas très longtemps, j'intervenais pour une tumeur du foie, que M. Mathieu supposait et que M. Béclère, d'après l'examen radioscopique, affirmait être un kyste hydatique : je découvris un cancer massif du foie. Et voici un second exemple, qui date de huit jours : il s'agissait d'un jeune homme de vingt-cinq à vingt-six ans chez lequel une volumineuse tumeur débordait les fausses côtes gauches et se prolongeait dans le flanc. On avait pensé à un kyste hydatique de la rate, et M. Béclère avait conclu nettement dans ce sens. J'opérai, et je trouvai, dans la région sous-phrénique gauche une poche hématique renfermant deux litres de sang, et dont l'origine reste, d'ailleurs, inconnue.

Dans ces conditions, la radioscopie indique simplement la présence d'une collection liquide sous-diaphragmatique, rien de plus; quelle est la nature de cette collection? elle ne le révèle pas. Cela ne veut pas dire qu'elle ne soit pas d'un emploi fort utile, et que nous ne devions pas y recourir lors de diagnostic douteux.

J'en viens à la question thérapeutique, et, suivant la tradition de franchise qui règne ici, je dirai tout nettement ma façon de penser sur la splénectomie qui a été pratiquée et que M. Morestin semble presque admettre. Je ne conçois pas qu'on enlève une rate pour un kyste hydatique, surtout pour un kyste du volume de celui qui nous est rapporté. L'ablation de la rate est très bien supportée et ne paraît pas entraîner de suites nocives : tout cela est parfait; mais, pourtant, sommes-nous autorisés à tenir pour indifférentes ces mutilations viscérales? La vérité, c'est que nous ne savons pas le préjudice qui peut résulter pour le sujet de la suppression de l'organe; et précisément, à l'heure présente, la tendance générale, basée sur des notions physiologiques plus précises, n'est-elle pas de s'abstenir, autant qu'on le peut, de

pareils sacrifices? Or, par la ponction, le formolage, l'incision, l'extraction de la membrane mère et la suture, on obtient beaucoup plus simplement, d'ailleurs, des résultats beaucoup plus satisfaisants. M. Morestin nous dit que le reste de la rate pouvait contenir encore d'autres petits kystes hydatiques? c'est une supposition toute gratuite; on n'en peut rien savoir, et si l'on devait se conduire d'après cette hypothèse, à quelle intervention serait-on contraint dans les kystes hydatiques du foie? Et faudrait-il, là aussi, se résoudre à une résection partielle?

Grâce à l'habileté de M. Michon, les choses se sont bien passées chez son malade, et la splénectomie a été heureuse: c'est entendu; mais nous ne saurions conclure, de ce fait, à la légitimité de ce mode d'intervention qui doit rester exceptionnel.

M. Arrou. — C'est bien une double question de diagnostic et de thérapeutique que soulève l'observation de M. Michon. De diagnostic d'abord, car je ne sache pas que le kyste hydatique de la rate prétende à une symptomatologie propre. Dans un cas récent, j'avais toute raison de croire à une hydronéphrose gauche, à cause de la fluctuation, du gros volume, du siège et du parfait contact lombaire relevé dans l'observation. Néanmoins, quelque doute subsistant, je fis appel à M. Luys, qui, après quelques jours, m'affirma que le bassinet était hors de cause et que ma tumeur, si rénale elle était, n'était point, en tout cas, une hydronéphrose. L'opération démontra le bien fondé de son diagnostic, car, devant un rein parfaitement sain, je trouvai un kyste hydatique de la rate. Voici donc un cas de poche liquide pouvant être aussi bien attribuée au rein qu'à la rate — ou même au foie — qu'un examen approprié montra ne pouvoir appartenir au rein. Le diagnostic ne fut pas complet, et il ne pouvait guère l'être; mais les affirmations de M. Luys permirent d'éviter une assez grosse erreur et quelque fausse manœuvre.

La question du traitement ne m'arrêtera que quelques instants. Je vis, au cours de l'intervention que je viens de relater, que le kyste avait distendu et fait en quelque sorte éclater le pôle supérieur de la rate, respectant les deux tiers inférieurs de l'organe que j'avais sous les yeux et dans la main. En pareil cas, l'ablation complète, splénectomie totale, ne me parut pas justifiée. Je fis un capitonnage en deux plans, et réséquai le tiers supérieur de la rate au-dessus d'un nœud en chaîne au gros catgut. Mon opéré vit à l'heure actuelle avec plus de la moitié de sa rate, et il ne me paraît pas indifférent qu'il en soit ainsi

M. Tuffier. — L'observation de M. Michon m'intéresse au

point de vue de la *vomique* hydatique qui a accompagné le kyste de la rate, trouvé *libre* et *sans adhérence* par l'opérateur. S'agit-il d'un kyste hydatique du poumon? Il est difficile de l'affirmer, car je ne connais pas d'exemple de kyste pulmonaire fertile vidé en une seule vomique, sans infection consécutive et sans trace appréciable ni à l'écran, ni à la radiographie; ce point mérite d'être élucidé.

Quant aux *erreurs d'interprétation de la radiographie*, elles tiennent à ce que l'on demande à cette méthode ce qu'elle ne peut donner. J'ai insisté ici-même sur le diagnostic différentiel des collections sus et sous-diaphragmatiques. Les premières présentant une courbure que leur laisse le libre jeu des poumons, les secondes bridées dans leurs contours par le diaphragme. La radiographie permet donc souvent le diagnostic anatomique, mais exceptionnellement le diagnostic nosologique. J'ai vu maintes erreurs à cet égard.

Le traitement de ces kystes s'impose, la conservation de la rate est nécessaire dans tous les cas où elle est possible, et c'est surtout l'hémorragie des *kystes centraux* qui peut nécessiter l'extirpation. Nous savons trop peu la physiologie de cet organe et ses synergies fonctionnelles pour oser le supprimer sans raison bien valable.

M. Lucas-Championnière. — Je ne saurais trop appuyer ce que M. Quénu vient de dire à propos de la radioscopie. Elle peut donner des renseignements utiles à la condition qu'on ne les interprète pas trop. En la circonstance, elle a montré des tumeurs et on a fait une erreur de diagnostic pour être allé trop loin dans la détermination de la nature des tumeurs dont la radioscopie pouvait montrer la réalité. En somme, on se trompe pour avoir voulu faire donner à la radioscopie plus qu'elle ne peut donner.

Je ne saurais m'associer à ce que M. Quénu vient de dire contre l'ablation de la rate atteinte de kystes hydatiques.

Sans doute, il peut y avoir un intérêt sérieux à conserver la rate dont le tissu resté sain est considérable. Mais en matière de kystes hydatiques de la rate il peut y avoir des espèces très différentes, et si les lésions de la rate sont très étendues, si on est en droit de soupçonner des kystes multiples, je pense que l'opérateur a raison de faire l'ablation d'un organe utile, certainement, mais dont certainement on peut se passer.

Si l'extirpation du foie n'est pas faite, ce peut être en certains cas seulement, parce qu'on ne peut pas la faire, et, pour ma part, j'ai regretté, en cas de kystes multiples et récidivants, d'être dans la nécessité de me contenter de l'opération partielle que représente notre opération ordinaire sur les kystes hydatiques du foie.

Le nombre des gens auxquels on a enlevé la rate et qui survivent dans de bonnes conditions est aujourd'hui considérable. Ce n'est pas une raison pour enlever abusivement un organe important et sain. Mais c'est une raison suffisante pour ne pas proscrire systématiquement l'ablation de la rate en cas de kystes hydatiques, et sans discuter plus longuement les motifs qui peuvent justifier cette ablation je pense qu'il y a nombre de circonstances où elle est légitime et incontestablement indiquée.

M. Guinard. — Je suis très heureux d'entendre M. Tuffier, M. Quénu, nous dire que le meilleur traitement du kyste hydatique de la rate n'est pas la splénectomie totale. Je veux insister ici sur ce point, car ce n'est pas là la doctrine qu'on enseigne dans nos traités classiques. Je me suis trouvé en présence d'un grand kyste hydatique de la rate, facile à diagnostiquer, et comme c'était le premier que j'avais à soigner je me suis reporté aux publications faites sur ce sujet et j'y ai vu que nombre de chirurgiens avaient préconisé l'ablation totale de la rate avec son kyste, et qu'avec « les ressources actuelles de la chirurgie » la splénectomie tendait à devenir l'opération de choix, quand l'organe est mobile. C'est cette opération qui, dans les statistiques, donnent le moins de mortalité (1).

Je me décidai donc à faire une splénectomie totale, pour peu que le viscère me paraisse mobile. Le ventre ouvert, il me sembla que les adhérences n'étaient pas considérables, car j'attirais facilement la rate au-dessous des côtes. Je commençai donc à libérer la rate en bas, en dedans et en dehors; mais lorsque je voulus la séparer du diaphragme, j'eus des difficultés telles que le kyste se rompit, le diaphragme aminci et prêt à se perforer se déchira, la plèvre fut ouverte; bref je fis une opération abominable : ma malade succomba le lendemain, et je suis bien convaincu qu'elle aurait très bien guéri par la méthode ordinaire. Il faut donc bien spécifier qu'on n'enlèvera la rate que lorsqu'on aura pu aisément en faire le tour avec la main, et on se rappellera que les adhérences au diaphragme peuvent être très serrées, bien que la rate semble descendre sous les tractions : le diaphragme, mobile lui-même, se laisse abaisser et peut donner le change. Ce n'était pas le cas dans l'observation de M. Michon, et on ne peut qu'approuver sa conduite dans ce fait particulier.

Quant à comparer la rate au foie, comme le fait M. Quénu, je dirai qu'il n'y a aucune analogie possible. Il n'est pas question

(1) Voir le *Traité de Chirurgie* de Le Dentu et Delbet, 1re édition, tome VIII, page 121.

d'enlever le foie, pour la bonne raison que l'ablation de cet organe est incompatible avec la vie.

M. Quénu. — Je m'associe aux excellentes réflexions que vient de nous faire M. Guinard, mais je me demande de quels classiques il a voulu parler. En fait de thérapeutique chirurgicale, s'il y a une doctrine classique, n'est-ce point celle de la Société de Chirurgie? C'est même pour cela qu'il importe tant de ne pas laisser perdre nos habitudes de libre critique mutuelle, pour que de nos discussions ressortent des notions pratiques. Or, la doctrine qui se dégage des communications et des discussions de notre Société, la doctrine classique, est absolument contraire à la splénectomie, appliquée, en règle, aux kystes hydatiques de la rate.

Quant à la résection du foie dont j'ai parlé, je n'ai pas besoin de dire que je n'avais en vue que la résection partielle; mais ne voyons-nous pas conseiller encore, à l'étranger, l'extirpation des kystes, l'ablation de leur paroi adventice et du parenchyme ambiant? Pour ma part je me refuse à une excision du foie, même partielle.

M. Souligoux. — Je suis d'avis, comme M. Quénu, qu'il faut respecter les organes comme le foie et la rate. Mais à toute règle il y a des exceptions. Je me suis trouvé avoir à opérer, dans le service de M. Peyrot, une malade qui m'était adressée par mon ami Chibret (d'Aurillac) avec le diagnostic de kyste hydatique de la rate, auquel je me rangeai. La tumeur était très volumineuse et contenait près de trois litres de liquide.

En tirant sur la poche j'amenai la rate, dont il ne restait plus que des morceaux épars, au pourtour de la poche. Je pus facilement extérioriser le kyste, mettre un clan sur le pédicule splénique et, après section de celui-ci, attirer toute la poche au dehors. A ce moment le kyste ne tenait plus que par une adhérence au diaphragme, que je sectionnai après avoir placé une pince à forcipressure que je dus laisser à demeure.

Ma malade a fort bien guéri et ne semble présenter aucun trouble du fait de l'ablation de sa rate.

De même, récemment, ayant eu à opérer un volumineux kyste hydatique du lobe gauche du foie (3 litres 800), je constatai, après ponction et évacuation du kyste, qu'il m'était très facile de l'amener au dehors. Il tenait au foie par un large pédicule long de 20 centimètres, large de 3 centimètres.

Je plaçai des pinces sur le pédicule et j'extirpai la tumeur, puis je liai le tissu hépatique au niveau des pinces, sans la moindre difficulté. Guérison sans incidents.

J'estime donc qu'il y a des cas où il ne faut pas hésiter à faire le sacrifice de tout ou partie d'un organe. Car, pour mon compte, ce n'est jamais sans appréhension que je rentre, après l'avoir formolé, vidé et suturé, un grand kyste dans la cavité abdominale.

M. Quénu. — Je ne veux répondre qu'un mot à M. Souligoux. Nous savons bien qu'il est des kystes hydatiques qui se dégagent, en quelque sorte, du parenchyme et qui ne lui sont plus reliés que par une membrane propre grisâtre et fibreuse ; que nous excisions cette membrane propre, très bien ; mais il ne s'agit pas du tissu hépatique proprement dit.

Lectures.

M. Tanton, professeur agrégé au Val-de-Grâce. — *Papillomes récidivés de la vessie. Sarco-épithéliome, à cellules vésicales, du bassin.* Mort.

M. Legueu, rapporteur.

M. Labouré (d'Amiens). — *Ethmoïdite chronique et polypes infectés des fosses nasales. Cure radicale par l'ethmoïdectomie totale (procédé de Moure et Sebileau).*

M. Sebileau, rapporteur.

Présentations de malades.

Ulcération phagédénique ayant résisté à un grand nombre de médications et ayant guéri par l'air chaud surchauffé et non surchauffé. Présentation du malade.

M. Bazy. — Le malade que je vous présente a été traité, sur ma demande, par M. Vignat, au moyen de l'air chaud.

Ce malade avait été l'objet d'une grande quantité de médications auxquelles l'ulcération dont il était porteur avait résisté, ce qui rend l'intervention de l'air chaud d'autant plus recommandable et montre la supériorité de cette médication.

La supériorité de l'air chaud, dans ce cas, peut être encore affirmée par ce fait que le malade a été traité par notre collègue Brocq,

qui m'a envoyé le malade après avoir vu échouer toutes les médications qu'il connaît si bien.

Voici son histoire :

T... (Joanny), quarante-huit ans, boulanger, entré le 23 novembre 1908.

En 1886, le malade a un chancre. On le soigne à Saint-Louis par le sirop de Gibert.

Il n'a aucun accident jusqu'au mois de mai 1908. A cette époque, il va à la consultation de Saint-Louis pour une petite ulcération siégeant à la partie inférieure du gland, et accompagnée d'œdème de la verge. On lui applique le traitement mercuriel sous forme de 65 piqûres de biiodure et, ensuite, de 11 piqûres de calomel. Il ne s'est produit aucune amélioration.

Au mois d'août suivant, il se forme deux fistules très rapprochées du gland par où s'écoule l'urine.

L'ulcération gagne du terrain à gauche et dépasse les dimensions d'une pièce de 50 centimes.

Le fond de la plaie était recouvert de pus, les tissus en étaient brunâtres, indurés.

On trouvait de petits ganglions à droite. Étant chez M. Brocq, il a été traité par l'iodoforme, l'eau oxygénée, le bleu de méthylène, le cyanure de mercure, le vin aromatique, l'écorce d'orange et de citron en pommade. Tout cela sans résultat.

M. Brocq l'envoie chez M. Albarran, puis chez M. Bazy, le 23 novembre 1908.

L'ulcération s'étend très rapidement, en quinze jours toute la verge est détruite, les bourses elles-mêmes sont atteintes; leur partie supérieure commence à s'ulcérer.

On traite alors aux rayons X. Cinq séances à une semaine d'intervalle. Après cela, application pendant vingt-quatre heures d'une plaque chargée de bromure de radium au mois de février 1909.

On a encore essayé le nitrate d'argent, la poudre sulfo-carbonée, les pansements secs et humides.

Rien n'a arrêté la marche envahissante du mal.

Au mois de mars 1909, on commence le traitement par l'air chaud.

Première séance, le jeudi 4 mars. Cautérisation à 750 degrés sous chloroforme. Le 6, chauffage à 60, et alternativement, tous les six ou sept jours, cautérisation à 750 et chauffage à 60.

En tout, neuf séances.

L'ulcération prend un aspect vivace. On complète le traitement par quelques attouchements au thermocautère.

Sorti complètement guéri le 14 mai 1909.

Extraction d'une balle de revolver siégeant au contact du pédoncule cérébral.

M. F. Legueu. — Voici un malade dont l'histoire est très intéressante, et même instructive en ce qui concerne l'histoire des balles intracraniennes.

Agé de vingt-trois ans, il s'est tiré le 2 janvier 1909 une balle de revolver de 8 millimètres dans la région du crâne. La balle dévie en entrant au niveau de la région carotidienne droite, à la hauteur de la grande corne de l'os hyoïde, suit la face interne du maxillaire gauche et vient perforer la base du crâne et léser le pédoncule cérébral.

Amené dans le coma à l'hôpital Cochin dans la clinique de M. Quénu, il ne revient de sa torpeur qu'au bout de trois jours, et à ce moment on note un syndrome de Weber traumatique, c'est-à-dire une paralysie du moteur oculaire commun du côté droit avec une paralysie faciale et une hémiplégie des membres du côté gauche. Il existait en outre une hémi-anesthésie croisée : à la face, tout le trijumeau est pris du côté droit; aux membres, l'anesthésie siège à gauche avec dissociation syringomyélique. Toute cette partie de l'histoire de ce malade est consignée dans un mémoire que MM. Guillain et Houzel vont publier dans le prochain numéro de la *Revue de Chirurgie*.

Le malade se remit peu à peu, mais des examens oculaires pratiqués par M. Rochon-Duvigneaud révélèrent l'apparition au bout d'un mois d'un signe d'Argyll-Robertson incomplet à gauche, complet à droite. On put suivre peu à peu le développement de ce signe qui reste aujourd'hui encore intact et qui est le premier cas trouvé d'Argyll traumatique.

Ce malade resta quatre mois à Cochin ; comme il allait bien et que ses lésions spasmodiques semblaient définitives, on lui signa son exeat.

Le 3 mai il m'est adressé à Laënnec par son médecin, le Dr Hansen. Des faits nouveaux le ramènent à l'hôpital : il a en effet depuis un mois une céphalée tenace et des douleurs faciales au côté droit, à type paroxystique, véritable tic douloureux, qui, quatre à cinq fois par jour, éclatent sans raison. Il vient donc réclamer une intervention, quelles qu'en puissent être les conséquences, afin de mettre fin à cet état intolérable.

Après avoir examiné ce malade, pris connaissance de l'observation que M. Houzel, mon interne, était en train de rédiger, et accepté de lui cette notion que la balle était logée dans le pédoncule cérébral droit, je décidai de l'opérer.

La radiographie montrait cette balle sur une ligne transversale passant juste au-devant du tragus; la radiographie de face montrait la balle un peu à droite de la ligne médiane.

Le 7 juin 1909 je pratiquai la large craniotomie, à lambeau ostéomusculaire à pédoncule inférieur.

L'os sectionné est enlevé, la dure-mère paraît saine; elle est incisée. Un flot de liquide s'échappe, montrant une hydrocéphalie considérable; le lobe temporo-pariétal se vide en même temps et se rétracte, il recule et j'ai l'accès le plus facile dans la base du crâne.

Il me suffit alors de soulever le lobe du cerveau avec les doigts, pour voir et sentir la balle qui est non dans le cerveau mais entre l'os et la dure-mère, montrant sa pointe à travers une perforation de la dure-mère. Elle est placée un peu en dedans des trous ovale et grand rond, au bas du sinus caverneux et comprimait en haut les deux tiers internes du pédoncule droit et de la bandelette optique.

Incision légère de la méninge sur la balle, et on l'extrait très facilement.

Fermeture rapide de la plaie. L'opération a duré en tout quinze minutes.

Les suites opératoires furent parfaites : le malade se levait le soir de l'opération sans permission; le lendemain on lui permettait de se lever : il n'a souffert que d'un peu d'angine et d'une légère attaque de rhumatisme articulaire.

Cette intervention, outre qu'elle est unique dans la littérature médicale pour l'extraction d'une balle passée dans une région aussi profonde, est surtout intéressante, car elle montre qu'il s'agit d'une balle *sous* et non *intra*-pédonculaire. A la suite de l'acte opératoire, la céphalée qui semblait due à l'hydrocéphalie a complètement disparu avec l'énorme compression cérébrale : les douleurs paroxystiques, le tic de la face ont aussi rétrocédé et le siège de la balle qui irritait le nerf maxillaire supérieur à son trou dans la base du crâne nous explique l'amélioration constatée à ce point de vue.

Ce syndrome de Weber traumatique paraît donc être sous la dépendance de deux facteurs; d'une part, la compression exercée sur le pédoncule par la balle, et, d'autre part, la contusion grave qui s'est produite au moment de l'accident comme le prouve la perforation de la dure-mère par la forme de la balle, et l'hémorragie pie-mérienne qu'une ponction lombaire avait fait constater trois jours après l'accident.

Qu'adviendra-t-il de ce syndrome de Weber dans la suite? Je

ne sais. Actuellement il n'est pas modifié, pas plus que le signe d'Argyll ; il sera intéressant de suivre ce malade afin de connaître ce qu'il adviendra alors au double point de vue de ce syndrome de Weber ou du signe d'Argyll.

Ostéotomie linéaire de la racine du nez avec abaissement par le procédé d'Ollier, pour tamponner le sinus sphénoïdal, point de départ d'hémorragies graves.

M. Schwartz. — Si je présente ce malade aux membres de notre Société, c'est pour leur faire voir le résultat de l'opération ci-dessus quinze ans après son exécution. Vous pouvez constater que c'est à peine si l'on devine la cicatrice en fer à cheval qui encadre le nez, sans aucun déplacement des os propres. Cette ostéotomie m'a permis en 1894 d'arrêter des hémorragies artérielles graves provenant sans doute d'une fissure de la carotide interne dans le sinus sphénoïdal droit à la suite d'une plaie du crâne par balle de revolver. La ligature de la carotide primitive n'avait pas suffi pour amener l'hémostase qui s'est faite par le tamponnement direct. L'observation complète sur ce cas a été communiquée à l'Académie de médecine en 1894.

Angiome du canal de l'urètre. Urétrorragies. Traitement par le radium.

M. Tuffier. — Le malade que je vous présente est porteur de deux lésions également rares. L'une est une *dilatation variqueuse congénitale du scrotum avec hypertrophie* ; l'autre est un angiome du canal de l'urètre. La première commence à prendre son rang nosologique dans le cadre des maladies par malformation, et le syndrome varices congénitales et hypertrophie de l'organe est établi pour diverses régions. La seconde est un angiome qui fait suite aux variétés rares que je vous ai présentées (angiome du cerveau, angiome du poumon). Il est intéressant par les hémorragies urétrales graves auquel il donnait lieu et la difficulté du traitement de ces angiomes des canaux muqueux. Voici l'observation prise par mon externe, M. Weisveiler :

Il s'agit d'un jeune homme de dix-sept ans et demi, qui entre dans mon service, à l'hôpital Beaujon, le 5 mai dernier, parce qu'il perd du sang par l'urètre.

Antécédents héréditaires. — Rien à signaler. Parents en bonne santé. Deux sœurs et un frère bien portants.

Ses parents ont raconté au malade, qu'à l'âge de *sept mois*, il avait perdu une grande quantité de sang par l'urètre, et que, depuis, cet écoulement n'avait presque jamais cessé. Quelque temps après la première hémorragie on a pratiqué la circoncision, opération qui n'a pas amené d'amélioration. Le malade se souvient que depuis l'âge de *dix ans* il a toujours eu ses chemises tachées de sang. Il n'a jamais souffert ni avant, ni pendant, ni après la miction.

Vers la fin du mois d'avril 1909, le malade s'aperçoit que son scrotum, déjà volumineux, augmente progressivement. L'écoulement sanguin devient de plus en plus abondant, mais le malade ne souffre pas.

Examen du malade. — On voit sur le scrotum des groupes de veines variqueuses. On trouve dans cette poche une tumeur ayant à sa surface des varicosités ; dans la profondeur on sent une masse réductible pâteuse, lisse et régulière. Elle est constituée par une phlébite de l'angiome scrotal. Il y a sur le gland un groupe de trois angiomes veineux du volume d'une tête d'épingle.

Une autre tumeur sur le côté de la verge, commençant sur le dos de la verge, ayant la forme d'un cordon et descendant dans le scrotum. C'est une phlébite du cordon qui remonte jusqu'à la veine dorsale de la verge.

Examen urétroscopique, pratiqué avec M. le Dr LAVENANT :

En écartant les lèvres du méat, on voit une tache rouge surélevée du volume d'une tête d'épingle.

A l'endoscope on trouve dans l'urètre membraneux des lésions angiomateuses peu nombreuses dispersées sous forme de taches violacées, tout autour un œdème de la muqueuse rappelant l'infiltration molle des urétrites.

En se rapprochant du méat, les lésions deviennent plus nettes.

C'est *à 5 centimètres et demi du méat que se trouve le maximum des lésions*, depuis cet endroit jusqu'à 1 centimètre du méat à la valvule de Guérin. Il y a là une tumeur bosselée, violacée, diffuse de la partie inférieure du canal qui vient faire hernie à l'orifice du tube urétroscopique. La partie supérieure du canal est indemne.

Donc, maximum des lésions entre 1 et 6 centimètres à partir du méat.

L'état général du malade souffre de ces hémorragies continuelles, et il est très anémié.

Applications du radium.

Première application : 24 mai 1909, pendant cinq heures.

Deuxième application : 29 mai 1909, pendant cinq heures et demie.

Tube de bromure de radium de 0,005 centigrammes. — Longueur du tube, 3 centimètres.

Troisième application : 12 juin 1909, pendant cinq heures.

Tube de bromure de radium pur de 0,05 centigrammes, recouvert d'une mince feuille d'or. — Longueur, 3 centimètres.

Les tubes de radium enroulés dans une gaine de caoutchouc ont été poussés, au moyen d'un stylet, dans le canal urétral à environ 5 centimètres du méat, siège maximum des lésions.

Après la première et la deuxième applications (nullement douloureuses), peu de modifications à noter.

Depuis la troisième application le malade ne perd plus du tout de sang, mais simplement des sérosités en assez grande abondance. L'aspect du scrotum et du méat n'a pas été sensiblement modifié, mais les phlébite sont disparu. Aucun signe de sténose du canal. Actuellement l'état général est excellent, comme vous le voyez.

M. Baudet. — *Sur deux observations de plaies du poumon, traitées par la thoracotomie et la suture.*

M. Picqué, rapporteur.

Présentation de pièce.

Hernie inguinale de la trompe et de l'ovaire gauche et du ligament large du même côté.

M. Souligoux. — A l'âge de treize ans, cette jeune femme âgée à l'heure actuelle de vingt-cinq ans, vit apparaître dans la région inguinale gauche, à la suite d'un effort, une hernie.

Les règles apparurent vers l'âge de quatorze ans, et la malade prétend que la tumeur avait augmenté de volume à cette occasion ; elle était devenue grosse comme un œuf de poule.

Elle a toujours été bien réglée et a eu trois grossesses normales. A chaque grossesse, le volume de la hernie doublait.

Jusqu'à ces derniers jours la hernie se réduisait facilement sans douleur, en donnant lieu à un bruit de gargouillement.

Il y a un an, port d'un bandage qui maintient la hernie exactement réduite ; mais celle-ci rentre plus difficilement les jours où le bandage est enlevé. Brusquement, il y a huit jours, la hernie augmente considérablement de volume et devient irréductible et la malade est transportée dans mon service avec le diagnostic de hernie étranglée.

J'examine cette malade, qui ne souffre pas, rend des gaz et des matières, ce qui me fait éliminer le diagnostic de hernie intestinale étranglée. Par contre, la tumeur, du volume du poing, n'est pas douloureuse et est manifestement fluctuante. L'examen à la lumière ne permet pas de voir la transparence. Le pédicule est peu volumineux et est insensible. Je porte le diagnostic de kyste saculaire avec, peut-être, épiploon adhérent.

Opération. — Libération de la masse jusqu'au niveau de l'orifice inguinal interne. Le pédicule par lequel la tumeur se continue dans le ventre n'est guère plus gros que le pouce. La poche est incisée et il s'en écoule une assez grande quantité de liquide citrin. Dans l'intérieur reste une masse gélatiniforme, qui est enlevée. En examinant la poche, dont la paroi épaissie reste rigide, on aperçoit, au fond, une surface rougeâtre à bords frangés. Cela a tout à fait l'aspect du pavillon de la trompe et, de fait, en introduisant un stylet par l'orifice, je pénètre sans peine du côté de la cavité abdominale, sur la face externe de la poche. On sent un corps allongé ovale, c'est l'ovaire. Je poursuis la dissection du pédicule du côté de la cavité abdominale, j'attire le péritoine que, j'incise. Il est lisse, sans traces d'inflammation. Le péritoine incisé, j'examine le pédicule, que je trouve formé par tout le ligament large du côté gauche, et en tirant dessus j'amène facilement l'utérus, que je reconnais. Je désinserre ce pédicule en le séparant du péritoine et je le sectionne après l'avoir lié; puis le péritoine est fermé et l'opération terminée comme toute cure radicale de hernie inguinale.

Examen de la pièce. — Celle-ci se présente comme un verre dont le pied est formé par le ligament large et au fond duquel vient s'ouvrir la trompe. Sur la face externe se trouve l'ovaire qui, à la coupe, paraît composé d'une multitude de kystes.

La hernie étant donc formée de deux parties: une première poche kystique en communication avec la trompe, mais séparée par des adhérences l'unissant au pédicule de la cavité abdominale; une deuxième poche en communication large avec la cavité abdominale et dans laquelle s'engageaient les anses intestinales ou l'épiploon.

Signes de fracture du crâne, fissure osseuse à la radiographie, non vérifiée par l'opération et due au sillon de la méningée moyenne.

M. Chaput. — Le 11 juin 1909, un jeune typographe, âgé de dix-sept ans, est amené à Lariboisière. Il venait de faire, quelques ins-

tants avant, une chute à bicyclette et avait été ramassé sans connaissance.

Le lendemain, il était dans un état semi-comateux, répondait à peine aux questions, répétait qu'il avait sommeil et tournait le dos à l'interlocuteur et se couchait en chien de fusil.

Nuque un peu raide, Kernig positif ; pupilles inégales mais mobiles, pouls lent à 50.

Respiration inégale et lente, ventre en bateau.

Une ponction lombaire évacue 15 centimètres cubes de liquide fortement teinté, et améliore beaucoup l'état du blessé.

Le 16 juin, le signe de Kernig persiste. Céphalée. Il existe sur le crâne deux vastes collections hématiques, s'arrêtant sur la ligne médiane et reposant sur les pariétaux. Les bords de la collection sont durs et comme osseux.

Pas d'ecchymose conjonctivale; il n'y a pas eu d'hémorragie nasale ni auditive, pas de paralysie faciale, pas de paralysie oculaire, pas de troubles moteurs ni sensitifs.

La radiographie montre une longue fissure noire, large de 1 à 2 millimètres, longue de 8 centimètres environ, partant du bregma et suivant à peu près la ligne auriculo-bregmatique. En haut, elle présente une petite bifurcation en X.

Le chef du laboratoire de radiographie de Lariboisière nous ayant affirmé qu'il y avait une fracture, je me suis décidé à opérer en raison de la céphalée et des présomptions d'enfoncement de la voûte du crâne.

Le 17 juin 1909, j'ai fait une incision à lambeau sur les deux bosses sanguines; le périoste était décollé, et j'ai pu explorer la plus grande partie des deux pariétaux jusqu'à la ligne médiane en haut et jusqu'à la scissure fronto-pariétale. Nulle part il n'y avait de trait de fracture.

Je pense que la ligne noire qui paraissait à la radiographie correspondait à l'un des sillons de la méningée moyenne.

Il y a là une cause d'erreur curieuse et qui me paraît intéressante à signaler.

Le blessé paraît avoir eu une déchirure des vaisseaux encéphaliques avec ou sans fissure de la base du crâne et sans hémorragie NASALE OU AUDITIVE appréciable.

Le Secrétaire annuel,

LEJARS.

Paris. — L. MARETHEUX, imprimeur, 1, rue Cassette.

SÉANCE DU 7 JUILLET 1909

Présidence de M. Reynier.

Procès-verbal.

La rédaction du procès-verbal de la précédente séance est mise aux voix et adoptée.

Correspondance.

La correspondance comprend :

1°. — Les journaux et publications périodiques de la semaine.

2°. — Des lettres de MM. Marion, Riche et Legueu, s'excusant de ne pouvoir assister à la séance.

3°. — Un travail de M. Guibal (de Béziers) intitulé : *Péritonite traumatique par contusion de l'abdomen sans rupture viscérale.*
M. Tuffier, rapporteur.

Discussion.

Sur les kystes hydatiques de la rate (1).

M. Bazy. — Le cas que je vais rapporter est un peu complexe.
Le kyste a-t-il eu la rate ou le foie pour point de départ? Ce serait fort difficile à dire.

En tout cas, le kyste s'est rempli secondairement de bile, mais j'incline à croire que, né dans la rate avec laquelle il contractait des adhérences intimes, tout à fait intimes, paraissant être né dans son intérieur, il a communiqué secondairement avec les voies biliaires.

Il s'agit d'un homme de cinquante-deux ans, entré le 21 juin 1907 dans mon service à Beaujon.

(1) *Bull. et Mém. de la Soc. de Chir.*, 1909, p. 822.

Le sujet n'a jamais été malade. Il y a un mois et demi, il reçoit un coup violent dans l'hypocondre gauche. Quelque temps après, on voit se développer à l'endroit du traumatisme une grosseur qui en quinze jours atteint le volume d'une tête de fœtus. Entré à l'hôpital des Dames Françaises le 3 juin. Ponctionné le 5, il sort du liquide eau de roche, d'après les renseignements du Dr Pochon.

Quand on a eu retiré le trocart, le malade a été pris de vomissements et a eu une débâcle de matières jaunâtres (*sic*). Est sorti le 20 juin.

Actuellement, léger point de côté. Ses fausses côtes sont repoussées. On passe le doigt sous le rebord costal, et la tumeur disparaît quand le malade s'assied.

On sent le rebord tranchant de la rate sur la ligne ombilico-iliaque. Opéré le 29 juin 1907.

Laparotomie pour kyste hydatique de la rate et du foie. — Incision de 8 centimètres environ parallèle au bord externe du grand droit. L'abdomen ouvert, on écarte l'épiploon qui est adhérent et on tombe sur une tumeur dont l'aspect violacé rappelle bien la rate, mais on ne peut délimiter ni son bord antérieur, ni son extrémité inférieure.

On ponctionne avec le gros trocart de l'appareil Potain et il s'échappe du liquide, d'abord difficilement, puis il s'écoule plus facilement et enfin, de temps en temps, il paraît s'arrêter.

Ce qui frappe tout d'abord, c'est sa coloration jaune d'or et sa consistance filante, de sorte qu'on pense qu'il s'agit d'un kyste hydatique teinté par la bile, par conséquent d'un kyste hydatique du foie.

Quand on a eu retiré ce liquide qui, mesuré ultérieurement, avait un volume de 750 centimètres cubes, on injecte du formol (200 centimètres cubes à 1/200). On le laisse cinq minutes et on l'évacue. Mais alors au lieu de formol pur il sort du liquide jaunâtre (1.250 grammes), de sorte que l'effet du formol est douteux.

Dès la sortie du premier liquide on avait reconnu la rate et dès la deuxième évacuation on la voit avec son aspect ridé violacé.

On cherche à l'attirer de façon à mettre l'orifice au contact de la paroi. Mais on ne peut y parvenir. Alors on se contente de mettre une mèche sur l'orifice du trocart, un drain et on ferme par 3 plans.

La mèche est retirée quarante-huit heures après.

Le drain est laissé en place deux jours de plus.

On enlève les agrafes le sixième jour. Légère ascension thermique qui tombe le neuvième jour.

Le malade est sorti guéri le 2 août.

Je ne l'ai pas revu, de sorte que je pense qu'il est resté guéri.

M. E. Potherat. — En demandant la parole à la dernière séance, je voulais seulement, Messieurs, présenter de courtes remarques à propos du rapport de notre collègue Morestin, remarques qui se rapprochent beaucoup de celles déjà exposées par quelques-uns d'entre vous et que je désire faire porter sur le diagnostic et le traitement de la malade dont l'observation nous est soumise.

Tout d'abord en ce qui a trait au diagnostic il n'est pas douteux, n'est-ce pas, qu'on doive rejeter *a priori* l'hypothèse d'un kyste splénique ouvert dans les bronches et évacué au dehors.

Il faut absolument accepter l'idée d'un kyste du poumon (droit ou gauche) existant en même temps qu'un kyste de la rate. Chacun de vous admet ce diagnostic. S'il est fondé, et si ce kyste a bien réellement existé, de deux choses l'une : ou bien il a suppuré, ou bien il n'a pas suppuré.

Car l'ouverture dans les bronches et l'évacuation au dehors d'un kyste hydatique non suppuré du poumon est un fait parfaitement possible, puisqu'il a été déjà noté par des observateurs et par moi-même en particulier, j'entends avec guérison complète consécutive. Mais s'il n'a pas suppuré, je me demande comment on a pu porter le diagnostic de pneumonie d'abord, de tuberculose pulmonaire ensuite ; car ces affections sont éminemment fébriles.

A-t-il suppuré? Alors je m'explique qu'avec une expectoration répétée, itérative, puriforme, on ait pu s'arrêter un moment à ce diagnostic médical ; mais une observation prolongée en montrant l'intégrité absolue d'un des poumons, l'intégrité des portions circonvoisines de celle où siégeait le foyer parasitaire, aurait dû faire reculer devant ce diagnostic que l'examen des matières expectorées aurait, au surplus, non moins certainement infirmé. Je ne m'explique pas davantage que dans ces conditions ce kyste suppuré ait guéri totalement de lui-même sans laisser la moindre trace.

C'est là, au reste, la partie médicale de l'observation de M. Michon, et notre excellent collègue des hôpitaux n'a pas à en assumer la responsabilité. Si j'ai insisté sur ce point, c'est pour rappeler qu'il existe en pareil cas des éléments sur lesquels, avec un examen attentif, on peut établir un diagnostic précis.

Et ceci me permet de dire à mon ami Tuffier que je ne partage pas absolument son avis sur l'impossibilité où l'on est de faire le diagnostic de kyste hydatique du poumon. Ce diagnostic est possible, même sans le secours des rayons X ; j'ai pu le faire dans le cas auquel je faisais allusion plus haut. Je crois que je vous ai déjà parlé de ce malade : c'était un facteur des postes, vigoureux,

qui, sans fièvre, sans altération de l'état général, sans troubles gastro-intestinaux, avait vu survenir une dyspnée progressive. A la percussion, on délimitait une zone très restreinte de matité vers le sommet du poumon gauche, à contours partout arrondis, avec absence de murmure vésiculaire à ce niveau, et intégrité du reste de l'appareil pleuro-pulmonaire.

Que voulez-vous que fût une pareille lésion? Rien assurément de ce que la pathologie montre communément dans le poumon. Je portai donc le diagnostic de kyste hydatique du poumon. Le malade eut peu après une vomique très abondante d'un liquide eau de roche, aéré, et contenant quelques vésicules analogues à des grains de raisin plus ou moins évacués; les vomiques se répétèrent de moins en moins abondantes, et l'homme guérit sans suppuration.

Donc avec l'ensemble symptomatique signalé plus haut, auquel il vous est loisible, à l'occasion, de joindre un examen radioscopique qui vous montrera une ombre à contour circulaire net, il est possible, je dirai même, il est aisé de diagnostiquer un kyste hydatique du poumon.

Toujours à propos du diagnostic des kystes hydatiques abdominaux, il me paraît inutile de revenir sur ce que M. Championnière a dit de la radioscopie. Celle-ci montre une ombre plus ou moins marquée, à limites assez nettes. Cela, c'est la certitude qu'il y a bien au lieu où se localise cette ombre une lésion, lésion limitée par une périphérie bien circonscrite, quand il s'agit d'une collection enkystée; un peu moins bien marquée dans le cas de quelques tumeurs; mais la radioscopie ne peut en elle-même, par sa seule lumière ou par son obscurité, si vous le préférez, nous fournir la démonstration que cette lésion est un kyste, à plus forte raison un kyste hydatique. Elle apportera un adjuvant précieux à l'ensemble symptomatique, adjuvant dont on aurait assurément tort de se priver, mais rien de plus; s'appuyer sur elle seule pour porter un diagnostic précis et négliger les renseignements cliniques habituels, c'est courir de gaieté de cœur à une erreur de diagnostic.

J'en arrive au second point; la critique du traitement employé par M. Michon. Je ne puis, pour ma part, m'associer à la réprobation qu'elle a suscitée chez M. Quénu, et sans bien entendu vouloir ériger sa conduite actuelle en méthode générale, je ne puis blâmer la façon dont s'est comporté, dans son cas, notre jeune collègue.

M. Lucas Championnière l'a dit avec beaucoup de raison et nous reconnaissons là son habituel bon sens; « c'est ici une question d'espèce ». Tout d'ailleurs n'est-il pas, particulièrement en chi-

rurgie, question d'espèces ; et la thérapeutique chirurgicale, est-elle écrite dans cette enceinte en caractères si nets, si visibles à ous les yeux, qu'elle constitue les tables de la loi du bistouri, auxquelles le chirurgien n'a qu'à se reporter? Non certes, notre art est à la fois et plus haut et plus complexe, il est très peu de points sur lesquels on puisse écrire l'expression « traitement définitif ». En tout cas, le traitement des kystes hydatiques de la rate, en raison même de la rareté de cette affection, n'est pas de ceux-là.

Sans doute on peut dire qu'il n'est pas indifférent de priver notre organisme d'un de ses viscères, encore que le rôle de ce viscère ne soit pas totalement élucidé. Dire cela, c'est rendre un juste hommage au principe des causes premières. Mais cela est surtout vrai pour l'organe sain : vis-à-vis de l'organe malade, l'argument perd une grande part de sa valeur. Dans ce cas, il ne s'agit plus que de savoir quelle est la conséquence de la suppression de cet organe et la part réciproque des avantages et des inconvénients de cette suppression. Eh bien, en ce qui concerne la rate, s'il est excessif de prétendre que son ablation a une influence nulle, encore que bien des faits tendent à le faire admettre, il serait contraire à la vérité des faits eux-mêmes d'affirmer que cette ablation aura des conséquences déplorables, ou seulement fâcheuses.

On a fait observer que cette rate conservée, après énucléation d'un kyste hydatique, peut recéler un autre kyste dans son parenchyme, que la splénectomie d'emblée aurait nécessairement arrêté dans son évolution.

A cela, M. Quénu répond : N'enlevez pas la rate, et si par exception un second kyste se développe dans son tissu, vous irez le chercher et l'enlever par une nouvelle laparotomie.

Sans doute, cela peut se faire, et j'ajoute que cela est bientôt fait aux mains d'un chirurgien habile ; mais il n'y a pas en cause seulement un kyste hydatique, une rate et un chirurgien ; il y a aussi le malade, l'infortuné malade qui se résigne assurément à se faire ouvrir le ventre une fois, mais qui aimerait bien que ce fût la bonne et qu'on n'y revînt pas.

En résumé, quand il existe un kyste volumineux de la rate, quand le tissu de celle-ci paraît refoulé, comprimé, quand il arrive au cours de l'opération un incident notable, dû à des adhérences comme la déchirure du parenchyme, observée par M. Michon, quand le pédicule de l'organe est facilement accessible, j'estime qu'au point de vue purement opératoire l'ablation de la rate constitue un acte pour le moins aussi bénin que l'extirpation isolée du kyste hydatique lui-même, et qu'au point de vue phy-

siologique le trouble apporté me semble de toute petite importance.

M. Michon s'est trouvé, à mon avis, dans ces conditions, et je considère que sa conduite en l'espèce est parfaitement légitime et acceptable.

Mais, si j'accepte la splénectomie pour ces cas particuliers, je pense qu'on doit la réserver à ces seuls cas, et faire l'ablation du kyste à l'exclusion de la rate dans les cas où le kyste est petit, superficiel, la rate ayant conservé en apparence tout au moins l'intégrité totale ou presque totale de son parenchyme.

Je vous demande la permission de laisser de côté tout ce qui a trait au foie; il n'y a pas d'assimilation, à mon avis, à faire entre le foie et la rate même au point de vue qui nous occupe actuellement; et puis c'est un point en dehors de la question qui nous est soumise.

M. Ricard. — J'ai observé un kyste hydatique de la rate chez un petit garçon de six à sept ans qui me fut amené, il y a treize ans, à la Maison Dubois.

Il s'agissait d'une énorme tumeur fluctuante de l'abdomen qui qui me parut être un kyste hydatique du foie. En dehors de la présence de la tumeur, je n'avais aucun autre signe clinique.

Après laparatomie, il fut évident que le diagnostic de kyste hydatique était exact. Mais en exerçant des tractions sur la poche, elle s'éviscéra tout d'un coup et, coiffant cette poche, apparut une petite rate de volume et d'aspect normaux. Il n'y avait aucun doute sur la conduite à tenir. Je réduisis cette rate et marsupialisai les bords de la poche, comme cela se pratiquait à ce moment. L'enfant revint à la fin de l'année, avec une éventration, dont je fis la cure radicale. Il était de santé parfaite.

Il est évident que dans ces cas la splénectomie n'est qu'une question de nécessité. Une rate normale et facile à réduire doit être conservée. Une rate anormale, dégénérée, suspecte d'être le siège de kystes multiples, dont la conservation paraît devoir être nuisible, doit être enlevée.

Ces indications, comme dit M. Championnière, sont une question d'espèce.

M. Lucas-Championnière. — Je me permets de faire remarquer après M. Ricard qu'après que plusieurs de nos collègues ont violemment critiqué l'ablation de la rate infiltrée de kystes hydatiques, la plupart s'accordent à dire que s'il peut y avoir quelques avantages à conserver la rate les indications de l'enlever ne manquent pas. C'est en somme ce que j'avais soutenu mercredi

dernier contre notre collègue M. Quénu en disant que je ne comprenais pas bien le reproche qu'il faisait à M. Michon, reproche d'un caractère général. Je comprends que l'on discute l'opportunité de l'ablation systématique de la rate. Je ne comprends pas que l'on affirme qu'elle ne doit pas être pratiquée. De fait, il suffit de parcourir les observations pour voir qu'en un bon nombre de cas la rate a été enlevée et dans mes observations j'en puis citer dans lesquelles je n'ai pas hésité à pratiquer cette ablation et mes opérés s'en sont bien trouvés. Non seulement les inconvénients de l'ablation de la rate n'ont rien à voir avec l'ablation même partielle du foie, mais les dangers de l'ablation du kyste au milieu du parenchyme de la rate peuvent être très sérieux et l'ablation de la rate peut simplifier l'opération d'une façon très heureuse en certaines circonstances. Je tiens à affirmer encore, moi qui n'aime guère enlever les organes sains, que l'ablation de la rate n'a pas les effets formidables dont on nous a menacés et que le nombre des gens privés de leur rate et suffisamment bien portants est encore assez élevé.

M. Morestin. — Il n'est pas possible d'adopter à l'égard des kystes hydatiques de la rate une pratique uniforme. Les cas sont extrêmement dissemblables par le siège et le nombre des kystes, leurs connexions avec le parenchyme splénique, leurs rapports avec les organes environnants, le degré de mobilité de la rate. La question est donc assez complexe et d'autant plus difficile à juger que les kystes de la rate étant rares en ce pays, l'expérience de chacun est forcément un peu courte. L'observation de M. Michon est intéressante, mais ne saurait fournir la base d'une bien longue discussion, puisqu'il s'agit d'un fait isolé et, en somme, assez exceptionnel. C'est pourquoi, dans mon rapport, j'ai voulu ne pas trop m'éloigner du cas particulier qui nous était soumis. Je suis heureux que mes collègues aient consenti à limiter la discussion aux points sur lesquels j'avais cru devoir attirer leur attention.

La splénectomie à laquelle s'est décidé M. Michon a été sévèrement blâmée par M. Quénu, « qui ne conçoit pas qu'on enlève une rate pour un kyste hydatique ».

Lucas-Championnière, Guinard et Potherat se sont déjà élevés contre cette critique excessive. Pour moi, je le répète, j'estime que mon ami Michon aurait choisi la solution la plus élégante en extirpant la membrane hydatique et en laissant la rate. Mais ce qu'il a fait n'est pas blâmable. Dans des livres fort répandus, la splénectomie figure en bonne place dans le traitement des kystes hydatiques de la rate. Vanverts, dans sa thèse, la considérait comme l'opération idéale. Villar (in *Traité de chirurgie*, de Le

Dentu et Delbet) dit : « Il est incontestable que la splénectomie constitue l'opération de choix. » Bien plus, M. Quénu lui-même, dans le traité de Duplay et Reclus, écrit textuellement : « La splénectomie me paraît très défendable, à la condition qu'elle ne soit pas laborieuse, que les adhérences soient nulles, peu étendues ou peu solides. » C'était justement de cette façon que les choses se présentaient chez le malade de M. Michon.

Les articles de ces traités sont déjà vieux, il est vrai, d'une dizaine d'années, mais voici une thèse toute récente, très sérieusement travaillée. L'auteur, un ancien interne et aide d'anatomie, M. Martin, qui naturellement a rassemblé tous les documents nouveaux concernant ce sujet, déclare lui aussi que la « splénectomie reste l'opération de choix ». Notre collègue Michon pouvait donc croire en enlevant la rate de son sujet qu'il suivait une pratique assez généralement acceptée.

Essayant de grouper les raisons diverses qui pouvaient expliquer et justifier sa détermination, je signalais la présence possible dans l'épaisseur du parenchyme splénique de très petits kystes susceptibles de passer inaperçus et d'évoluer plus tard. M. Quénu a retenu cette phrase incidente de mon rapport pour m'en faire un grief. Il n'y a rien qui m'appartienne dans cette « supposition toute gratuite ». C'est une notion que l'on trouve dans les livres. Ainsi, pour Villar, avec la splénectomie, « pas de risques de laisser d'autres kystes qui peuvent passer inaperçus ». De même Martin déclare qu'en enlevant la rate « on évite surtout de laisser un autre kyste qui passe inaperçu. Or, jamais on n'a pu assurer que le kyste est unique ». On est d'ailleurs frappé en parcourant les observations d'une part des faits relativement nombreux où des kystes multiples sont contenus dans une même rate, et d'autre part de la fréquence relative après la guérison d'un kyste hydatique de la rate, des récidives dues à l'évolution d'autres kystes méconnus au cours de l'intervention.

Si l'on devait se conduire d'après cette hypothèse, ajoute M. Quénu, à quelle intervention serait-on contraint dans les kystes hydatiques du foie? C'est là un argument de valeur très contestable, attendu que les deux organes ne sont nullement comparables au point de vue physiologique et fort peu au point de vue de la technique chirurgicale. D'abord on peut supprimer la rate sans grand dommage ou sans dommage appréciable; c'est un fait. Pour le foie, il ne saurait être question que d'ablation partielle.

Mais si la splénectomie est défendable dans le traitement des kystes hydatiques ou autres, c'est non seulement parce que l'organisme accepte cette spoliation, mais surtout parce qu'elle cons-

titue souvent une simplification et donne une grande sécurité au sujet de l'hémostase.

C'est qu'en effet le parenchyme splénique est extrêmement friable et vasculaire et qu'il faut toujours compter avec la difficulté de maîtriser l'hémorragie. Aussi ai-je indiqué dans mon rapport que la splénectomie pouvait s'imposer au cours d'une opération entreprise dans l'intention de supprimer seulement le kyste.

Une observation que vient de me communiquer M. Savariaud, notre collègue, montre combien il faut se méfier, non seulement des hémorragies survenant sous les yeux du chirurgien, pendant l'intervention, mais encore de celles qui se produisent dans la loge occupée par le kyste après l'évacuation de celui-ci. M. Savariaud ayant à traiter un homme de cinquante-quatre ans, porteur d'un volumineux kyste hydatique de la rate, a fait la laparotomie, incisé, vidé, extirpé la poche hydatique, et réduit sans drainage, après avoir fermé par un surjet la loge kystique. Son malade mourut de pneumonie au cinquième jour. A l'autopsie il put constater que la loge déshabitée contenait un litre de sang liquide et de caillots. Or, M. Savariaud, avant de réduire et refermer, s'était bien assuré que les parois de l'excavation creusée dans le tissu splénique n'étaient le siège d'aucun traitement sanguin.

Partisan très déterminé de la conservation, je crois qu'elle est possible et raisonnable dans un grand nombre de cas, mais que la splénectomie garde certaines indications, qu'elle constitue une bonne ressource quand la rate contient deux ou plusieurs kystes, quand elle est distendue par un très gros kyste, cas dans lesquels les débris de son parenchyme ne valent pas grand'-chose, ou encore quand au cours de l'extirpation d'un kyste, la situation est devenue embarrassante par l'abondance de l'hémorragie et la difficulté de l'hémostase. Dans les cas de kystes très volumineux, de rates adhérentes, la vieille marsupialisation peut encore à l'occasion rendre de bons services.

Pour les kystes peu volumineux, accessibles, comme celui du malade de M. Michon, par exemple, il me paraît bien préférable, conformément aux tendances qui se sont à plusieurs reprises manifestées ici, d'essayer de détruire la lésion en sauvegardant l'organe. Mais ce serait une grave erreur de présenter ces opérations conservatrices, si séduisantes, comme très faciles et de suites constamment simples. Ce sont des interventions délicates, qui doivent être conduites avec beaucoup de prudence.

Quant à l'emploi de la radioscopie pour le diagnostic des kystes de la rate, je ne vois, après cette discussion, rien à modifier dans l'opinion que j'ai émise. Assurément, la radioscopie ne saurait résoudre toutes les difficultés, et même elle peut induire en

erreur. Il n'en reste pas moins vrai que c'est là un procédé d'exploration infiniment précieux. Elle indique seulement la présence d'une tumeur, mais c'est déjà beaucoup; souvent elle permet d'en établir le siège approximatif, ce qui est mieux encore. S'ajoutant à certains symptômes ou aux commémoratifs, ces constatations conduisent parfois à un diagnostic assez précis pour guider efficacement le chirurgien.

C'est ce qui est arrivé justement pour le malade de M. Michon. L'examen radioscopique a laissé entrevoir une masse sombre sous le diaphragme, distante du foie, séparée de lui par un espace clair, trop antérieure pour appartenir au rein. Il n'y avait là rien qui fût caractéristique d'un kyste et surtout d'un kyste hydatique; mais il y avait un commémoratif très important, à savoir l'expulsion récente d'hydatides par les bronches. Le diagnostic était éclairé et complété par la connaissance des antécédents du malade. Le service rendu par la radioscopie a été d'attirer l'attention vers la rate, alors qu'aucun signe physique ou fonctionnel ne pouvait faire soupçonner une lésion abdominale quelconque. Toute la symptomatologie avait été pulmonaire, et M. Michon ne pouvait *a priori* songer qu'à un kyste du poumon. C'est l'examen radioscopique qui lui a montré la voie à suivre et l'a conduit à une laparotomie alors qu'il aurait pu songer logiquement à une thoracotomie.

Communication.

Nouveaux documents sur la réaction de fixation dans les kystes hydatiques,

par MM. LEJARS et PARVU.

Si nous nous permettons de revenir aujourd'hui sur la réaction de fixation, appliquée au diagnostic des kystes hydatiques, c'est que, depuis notre communication du 24 mars dernier, nous avons eu l'occasion d'y recourir dans six nouveaux cas, et que le résultat, positif ou négatif, en a toujours été confirmé par l'examen opératoire ; quelques-uns de ces cas se sont présentés dans des conditions propres à faire particulièrement ressortir la valeur clinique

de la méthode. De plus, nous avons acquis la preuve que, même en présence de l'ictère hémolytique ou lors de kyste suppuré, la réaction conservait sa netteté et son caractère démonstratif; elle est constante, ce qui lui vaut une place à part parmi les séro-diagnostics. On n'a jusqu'ici rapporté que quelques rares faits où elle avait manqué; nous demandons qu'on les rapporte et qu'on les étudie tous; soumis à une enquête suffisante, nous pensons que, tous, ils pourront s'expliquer par un défaut de technique. En résumé, il ne s'agit pas ici d'un procédé d'à-peu-près, qui réussit plus ou moins souvent et qui échoue parfois, sans cause connue, ou encore d'une réaction qu'on peut croire, lorsqu'elle est positive, et qui reste de sens douteux, si elle est négative. Sous la réserve d'une technique rigoureuse, on doit conclure, de l'absence d'hémolyse, que le sujet est en puissance d'échinococcose, qu'il a, ou qu'il a eu, à une date plus ou moins lointaine, un kyste hydatique; on doit conclure, avec autant de certitude, de l'hémolyse produite, que les hydatides ne sont pas en cause.

Il convient d'insister sur cette valeur de la réaction de fixation, et de rappeler tout ce que l'on gagnerait à en faire une méthode courante d'exploration clinique. Or, nous sommes loin encore d'en être là, et l'on a quelque tendance à tenir le séro-diagnostic de l'échinococcose pour un procédé des plus difficiles, des plus complexes, pour une ressource d'exception. Rien ne serait plus regrettable, au sens clinique, que de ne faire, à un pareil moyen de diagnostic, qu'un succès de curiosité, et l'on doit s'efforcer, en le simplifiant, si possible, d'en faciliter et d'en étendre l'application.

Un progrès important a été fait, dans cette voie de la simplification, et, dans les six cas qui vont être rapportés tout à l'heure, la réaction a été recherchée par la technique nouvelle et simplifiée, communiquée par M. Parvu à la Société de Biologie en mai dernier (1).

Les résultats qui ont été obtenus par ce procédé, et qui tous ont été confirmés par l'opération, témoignent de sa parfaite légitimité; et l'on peut dire que, dès maintenant, l'objection de difficulté, qu'on oppose si souvent au séro-diagnostic de l'échinococcose, n'a pas plus de raison d'être que pour une série d'autres procédés d'exploration, d'usage courant.

Nous diviserons en deux groupes nos six cas nouveaux, suivant que la réaction a été négative ou positive.

(1) Parvu. Solubilité de l'antigène échinococcique dans l'alcool. Simplification de la méthode du séro-diagnostic des kystes hydatiques. *Comptes rendus des séances de la Société de Biologie*, 15 mai 1909, t. LXVI, p. 767.

Dans le premier groupe se rangent les trois observations que voici :

Obs. I. — Une femme de quarante-cinq ans nous est envoyée pour une grosse tumeur kystique de la fosse iliaque et du flanc gauches. Non amaigrie, mais très pâle, la malade a été opérée, il y a cinq ans, pour une affection abdominale sur laquelle nous ne pouvons avoir aucun renseignement; elle porte, sur la ligne médiane sous-ombilicale, une cicatrice large et plissée, qui se prolonge un peu du côté droit, et qui paraît procéder d'une laparotomie suivie d'une réunion incomplète et d'un drainage. L'utérus ne semble pas gros, il est fixé par une sorte de gangue périphérique, dans laquelle on ne trouve pas de bosselures ni de tuméfaction.

Quant à la tumeur kystique, elle se sent à grand'peine par le toucher vaginal; elle fait relief à la paroi, elle a le volume d'une tête d'adulte; elle est convexe, de surface lisse, immobile.

Que représente-t-elle? Un kyste hydatique récidivé? Une récidive, kystique, d'épithélioma ovarien? L'une et l'autre hypothèse sont à discuter, et, dans l'ignorance où nous sommes de l'opération antérieure, elles sont à peu près aussi vraisemblables l'une que l'autre.

La réaction de fixation est pratiquée; le résultat est négatif. L'examen du sang donne les résultats suivants : 4.400.000 globules rouges, 8.000 globules blancs, 3 p. 100 d'éosinophiles.

Nous intervenons; la paroi abdominale est incisée en long sur le relief de la tumeur; nous tombons sur une poche adhérente, grisâtre, épaisse; elle est sectionnée, et nous ouvrons une vaste cavité remplie de sang; la paroi en est très dure et bosselée dans la profondeur; elle tient partout; elle saigne abondamment en nappe, et nous devons nous contenter d'en faire le tamponnement.

Le suintement sanguin se poursuivit pendant les deux premiers jours, puis l'hémorragie cessa, et, depuis, la cavité s'est peu à peu rétrécie. On ne saurait compter, naturellement, sur rien de définitif; il s'agit, évidemment, d'une tumeur épithéliomateuse du bassin, d'origine ovarienne probable.

Obs. II. — Un homme de cinquante-cinq ans nous est adressé par notre collègue M. Gosset pour des douleurs persistantes de la région sous-hépatique. Il a un peu maigri; il n'a jamais eu d'ictère ni de crises douloureuses aiguës, ressemblant à des coliques hépatiques ou néphrétiques. On trouve, sous le foie, une sorte de tuméfaction vague, de résistance plutôt, qu'il est impossible de définir et de localiser nettement. S'agit-il de la vésicule biliaire? S'agit-il d'une tumeur rénale en voie d'évolution? L'absence complète de toute hématurie, de tout désordre urinaire s'inscrit en faux contre cette dernière hypothèse. Le foie est gros et déborde les fausses côtes; c'est tout ce qu'on peut dire de net. Quant à la douleur, à ce niveau, elle est constante, et le malade se trouve, de ce fait, complètement entravé dans son travail.

La réaction de fixation est pratiquée, l'expérience nous ayant déjà montré, à plusieurs reprises, qu'il y a lieu de toujours songer au kyste

hydatique, dans ces conditions douteuses. Elle est négative. On trouve, à l'examen du sang, 4.500.000 globules rouges, 4.000 globules blancs, 2 p. 100 d'éosinophiles.

Nous opérons le malade le 18 juin 1909 : l'incision de Kehr découvre un gros foie dur, jaunâtre, cirrhotique, une vésicule adhérente à l'épiploon, tendue, mais non calculeuse, des voies sous-hépatiques normales; le rein et le pancréas ne révèlent rien au palper. Nous nous bornons à faire une cholécystostomie; la bile intravésiculaire est épaisse et noirâtre. Depuis, l'écoulement biliaire continue par l'orifice et les douleurs ont cessé.

Le malade devra être suivi de près; tout ce que nous tenons à noter aujourd'hui, c'est ce fait qu'il n'y a pas trace de kyste hydatique, et que la réponse fournie par le séro-diagnostic s'est, une fois de plus, confirmée.

Obs. III. — Ce troisième cas est d'autant plus intéressant que l'examen physique donnait toutes les apparences du kyste hydatique, et que cette interprétation avait d'abord été admise par tous.

Il s'agit d'un homme de quarante-quatre ans, qui entrait, le 17 juin dernier, dans le service de notre collègue et ami, M. Vaquez, pour des douleurs gastriques.

Depuis quatre mois, le malade se plaignait de douleurs assez vives, qui survenaient au moment de l'ingestion des aliments et ne cessaient qu'à la fin des repas. D'abord intermittentes, les douleurs étaient devenues constantes et beaucoup plus aiguës, dans les deux derniers mois, et se reproduisaient régulièrement à chaque repas. Jamais, d'ailleurs, elles n'étaient accompagnées ni suivies de vomissements.

A la même époque, notre homme avait constaté l'apparition, à la région épigastrique, d'une masse saillante, qui, depuis, s'était progressivement accrue.

A l'examen, on trouve aujourd'hui un foie énorme, qui déborde de deux ou trois travers de doigt le rebord inférieur du thorax; la limite inférieure en peut être représentée par une ligne horizontale passant à 1 centimètre au-dessous de l'ombilic; à droite, la ligne se coude, devient convexe en bas sur une longueur de 9 à 10 centimètres, et, à ce niveau, on sent, au palper, une zone surélevée, lisse, légèrement douloureuse, du volume d'une orange, arrondie, ferme, se continuant en pente douce avec le reste du parenchyme hépatique.

L'abdomen n'est pas ballonné; pas de matité déclive; pas d'augmentation du volume de la rate.

L'appétit est diminué, il y a un dégoût spécial pour les graisses. Le malade est constipé, il présente une teinte subictérique généralisée; il dit avoir maigri de 10 kilos depuis le début des accidents.

On ne trouve rien au cœur ni aux poumons, rien dans l'urine; on ne relève dans les antécédents qu'une pneumonie, à quarante ans; éthylisme non douteux.

Une première réaction de fixation, faite le 20 juin, donne un résultat douteux. Il n'y a pas d'éosinophilie.

On refait la réaction le 1er juillet; cette fois, elle est nettement

négative. Examen du sang : 4.700.000 globules rouges, 10.000 globules blancs, 4 p. 100 d'éosinophiles.

Nous en concluons que toute idée de kyste hydatique doit être repoussée, et que nous avons affaire tout probablement à un néoplasme.

Le 6 juillet, une laparotomie exploratrice est pratiquée du côté droit, dans le muscle droit. Du liquide ascitique clair s'écoule à l'incision ; nous trouvons un foie énorme, bosselé, dur, parsemé de noyaux néoplasiques. Il s'agit d'un cancer diffus.

On ne saurait nier qu'une réponse négative de la réaction ne soit, d'une façon générale, moins frappante et moins intéressante qu'une réponse positive : un des éléments du problème est acquis, mais la solution exacte n'est pas obtenue et reste à découvrir. Pourtant il est souvent de grande importance d'obtenir ce premier élément de diagnostic, le pronostic et les indications opératoires se modifiant, de ce fait, singulièrement.

Voici maintenant les cas où la réaction a été positive :

Obs. IV. — Nous ne ferons que mentionner brièvement le premier, parce que le diagnostic de kyste hydatique était, cette fois, aussi net que possible ; le séro-diagnostic n'a servi que de confirmation, en apportant au résultat de l'examen clinique la certitude scientifique.

Une femme de vingt-neuf ans nous est envoyée par le Dr Izard, le 19 avril dernier, pour une tumeur de l'hypocondre droit.

Elle a été prise, il y a six ans, d'une crise de colique hépatique bien nette, avec point vésiculaire, augmentation de volume du foie, teinte subictérique. Après deux années de calme complet, une nouvelle crise survient, un peu moins forte; puis deux autres crises se produisent l'année suivante; la dernière date du mois d'août 1908. Cette fois, il n'y eut pas de subictère consécutif, mais, depuis, la malade ne s'est jamais remise complètement, elle a conservé de la pesanteur et une certaine gêne dans l'hypocondre droit. A plusieurs reprises, elle a vu apparaître des poussées d'urticaire. Enfin, elle remarquait, depuis lors, que son côté droit restait volumineux et un peu sensible.

En mars 1909, la tuméfaction devient plus nette et plus apparente.

On constate aujourd'hui, dans l'hypocondre droit, faisant relief à la paroi, une tumeur convexe, qui commence à un doigt au-dessous du rebord costal et s'étend sur une hauteur de trois travers de doigt ; en longueur, elle mesure 5 à 6 centimètres et se prolonge jusqu'à 3 centimètres de la ligne médiane. Elle appartient manifestement au foie et se déplace dans les mouvements respiratoires ; elle est lisse, tendue, de consistance régulière et ferme.

L'état général est bon, les fonctions digestives s'exécutent normalement. Il y a un peu d'amaigrissement depuis quelques mois.

La réaction de fixation est nettement positive et confirme définitivement le diagnostic de kyste hydatique. L'examen du sang donne : 4.000.000 de globules rouges, 10.000 globules blancs, 4 p. 100 d'éosinophiles.

L'opération a lieu le 27 avril. Nous trouvons un kyste du lobe droit du foie, saillant en avant; la ponction ramène un verre de liquide un peu trouble et jaunâtre; on injecte une pareille quantité de solution formolée à 1 p. 200. A l'incision, on évacue une grande quantité de petites vésicules, et, la membrane extraite, on constate que la paroi est jaunâtre, épaissie, irrégulière. Aussi laisse-t-on, en la suturant, un petit drain déclive. On l'enlève deux jours après; il coule très peu de liquide clair, et, douze jours après, la cicatrisation est complète.

Obs. V. — Dans ce cas, nous nous sommes trouvés en présence d'un kyste récidivé et suppuré.

La malade, âgée de vingt et un ans aujourd'hui, avait été opérée, il y a quatre ans, par l'un de nous, à l'hôpital Tenon, pour trois kystes hydatiques du foie, isolés les uns des autres, et siégeant en plein parenchyme, dans le lobe droit. L'opération, fort complexe, avait nécessité la section d'épaisses travées de parenchyme et déterminé une hémorragie très sérieuse ; il avait fallu tamponner et drainer. Finalement, la guérison avait été obtenue, et la petite malade, quoique un peu pâle, était restée, depuis lors, dans un état de santé très satisfaisant.

En novembre 1908, cet état général devient moins bon, l'appétit diminue ; quelques nausées surviennent le matin ; il se produit un léger amaigrissement ; la malade pâlit encore, s'essoufle facilement. Il n'y a, du reste, ni douleur scapulaire, ni subictère.

Elle revenait nous voir de temps en temps, sans que nous trouvions rien de net à l'exploration ; le foie était resté un peu gros et débordait les fausses côtes, sans qu'on pût nettement en isoler le bord inférieur.

Au début de mai dernier, les accidents s'étaient accentués, et l'on constatait, sous le rebord costal gauche, une tuméfaction profonde, de contours imprécis, qui se prolongeait dans l'hypocondre. L'hypothèse d'un kyste récidivé devenait très plausible. La réaction de fixation fut entièrement positive, et nous conclûmes à cette récidive hydatique. Examen du sang : globules rouges, 4.200.000; globules blanc, 9.000; éosinophiles, 1,5 0/0; polynucléose.

Toutefois, il était malaisé de nettement localiser le kyste ; la radioscopie montra une zone mate, de dôme convexe, refoulant la moitié gauche du diaphragme.

L'opération eut lieu le 11 mai. Une laparotomie latérale sus-ombilicale fut pratiquée dans le droit gauche : on découvrit un lobe hépatique gauche, gros, mais de coloration normale, sans relief ni bosselure. On le releva : même aspect de la face inférieure ; on le palpa entre les deux mains sans reconnaître de tumeur profonde.

Il y eut un moment de perplexité ; pourtant l'existence du kyste étant, pour nous, démontrée, les recherches furent poursuivies. Ce fut tout en dehors et en arrière, sur la face convexe, sous le diaphragme, que finalement une ligne d'adhérences fut aperçue, et décollée ; à ce niveau, le parenchyme donnait une sensation d'induration profonde, et il était de surface un peu grisâtre. Une ponction ramena du pus en grande quantité; on incisa et l'on évacua un large kyste hydatique suppuré. On put le marsupialiser.

Une certaine quantité de bile s'est écoulée durant les premières semaines ; elle s'est réduite, la poche se comble rapidement, et la guérison ne tardera pas à s'achever.

Obs. VI. — Un homme de cinquante ans m'est envoyé par un confrère pour des accidents d'ictère fébrile datant d'une huitaine de jours.

En mars 1909, c'est-à-dire il y a 4 mois, le malade a été pris de douleurs qui l'ont obligé à abandonner momentanément son travail : ces douleurs siégeaient à l'épigastre, aggravées par le décubitus dorsal, soulagées par la station debout ou la position assise. Pas d'ictère, ni de trouble digestif, ni d'autre symptôme que la douleur à ce moment.

Le malade est obligé d'abandonner définitivement son travail il y a un mois : à ce moment, la douleur reparaît ; il se met au régime lacté, sur le conseil de son médecin.

Appétit conservé, pas de diarrhée ni de constipation.

Il y a huit jours, les douleurs sont devenues très violentes, avec points douloureux derrière l'épaule droite, empêchant le malade de dormir. A ce même moment apparut l'ictère, qui est maintenant très accentué, surtout à la face, et qui s'accompagne de décoloration complète des matières fécales : les selles sont couleur blanc-mastic. Pas de prurit. D'après le malade, l'ictère aurait subi quelques variations coïncidant avec des augmentations et des diminutions de la douleur.

Urine rouge-acajou, contient 0 gr. 25 d'albumine et une grande quantité de pigments biliaires.

Langue chargée, haleine fétide.

La fièvre monte jusqu'à 39 degrés le 22 ; le 23 et le 24, au soir, jusqu'à 39°,5.

Examen physique. — Le creux épigastrique est effacé par une voussure considérable s'étendant également à l'hypocondre droit ; quelques veinosités sous-cutanées ; la matité occupe toute la surface de la voussure, se continuant en haut et à droite avec la matité hépatique.

Le foie est volumineux, débordant l'hypocondre droit, occupant aussi l'épigastre, si bien que la région sous-ombilicale de l'abdomen est seule nettement dépressible.

La palpation est très douloureuse à l'épigastre ; rate grosse.

Diagnostic porté : kyste hydatique suppuré avec compression des voies biliaires.

24 *juin.* — M. Parvu prélève du sang.

La réaction de fixation est positive.

Résultat de l'examen hématologique : 1.400.000 globules rouges, 40.000 globules blancs, 1 p. 100 d'ésinophiles, 85 p. 100 de polynucléaires.

25 *juin.* — Laparatomie sus-ombilicale.

Gros foie violacé que l'on ponctionne et qui ne donne que du sang. Il présente, à sa surface, des traînées jaunâtres, d'aspect purulent. On n'y trouve, en aucun point, sur la face convexe ou concave, de kyste hydatique.

Vésicule assez grosse, remplie d'un liquide biliaire, peu coloré et

trouble; cholécystostomie. On prélève un peu de ce liquide; il ne cultive pas.

Le 26 juin, la température descend à 37 degrés et se maintient à ce niveau les jours suivants. Pouls, à 100-102. Le malade se trouve soulagé : il ne souffre plus.

Le 27 juin. — Le pansement inondé et dégageant une odeur fétide est défait : par la bouche vésiculaire s'écoule un liquide jaune-vert, assez épais, d'aspect purulent, et horriblement fétide.

Le 29 juin, le pansement est refait : même inondation de liquide verdâtre, purulent, fétide; hypothermie.

Le 30 juin, le malade s'éteint.

Le 1er juillet, l'autopsie est faite, en présence de M. Parvu :

A la partie la plus reculée de la face inférieure du foie, on trouve un kyste volumineux, gros comme une tête de fœtus; après incision, il laisse échapper un liquide purulent. L'inspection du foie et les coupes montrent la présence d'un grand nombre de petits abcès disséminés soit à la surface du foie, soit dans l'épaisseur du parenchyme hépatique; des traînées purulentes occupent les voies biliaires.

Ce dernier cas a été particulièrement intéressant : la réaction avait été positive, et pourtant, à l'intervention, malgré des recherches tenaces, nous n'avions pas trouvé trace de kyste hydatique. En présence de l'anémie considérable que la numération globulaire avait démontrée, on pouvait penser à un cas d'ictère hémolytique, et supposer que, cette fois, le séro-diagnostic avait échoué. Or, l'autopsie a permis de constater qu'il existait bien un kyste hydatique, kyste suppuré et compliqué d'angiocholite suppurée diffuse.

Nous avons donc, à l'heure présente, une série de douze faits, où la réaction a été appliquée et nous a toujours donné un résultat exact et confirmé par l'opération. Même lors d'ictère hémolytique, lors de kyste suppuré, elle s'obtient encore avec des caractères de netteté suffisante.

Avant de finir, nous voudrions dire un mot d'une autre question encore à l'étude, et sur laquelle nous nous garderons de formuler une conclusion ferme : celle de la persistance de la réaction, après l'opération du kyste hydatique. Combien de temps peut-on retrouver encore la fixation du complément, témoignant de la présence d'anticorps spécifiques, à la suite de la « guérison » opératoire du kyste? Et combien de temps la réaction persistante procède-t-elle en réalité de l'infection échinococcique primitive, et doit-elle être tenue, si l'on peut ainsi dire, pour un phénomène de continuité, pour un reliquat, plus ou moins lent à s'effacer? Ne peut-elle revêtir d'autres significations, et à quelle date serait-il indiqué de l'interpréter dans un sens nouveau? On ne saurait,

croyons-nous, émettre dès maintenant uue réponse nette; mais la réaction persistante de très longue durée, se chiffrant par des mois, même des années, dont on a rapporté des exemples, ne laisse pas que de nous paraître discutable. Nous continuons à étudier, sous ce rapport, les malades dont nous avons rapporté ici l'histoire : chez deux d'entre eux, opérés il y a trois mois, la réaction de fixation est aujourd'hui négative; chez une troisième, opérée il y a deux mois, elle est devenue très peu marquée et l'hémolyse se fait presque complètement. Sans insister plus que ne le permettent les données acquises, il nous semble prudent, dès aujourd'hui, de faire des réserves devant les persistances prolongées de réaction positive, et de songer à la pluralité des kystes ou aux récidives.

M. Pierre Delbet. — Au commencement et à la fin de sa communication, mon ami Lejars a exprimé la crainte très vive que la réaction de fixation ne disparaisse de la pratique. Ces craintes font honneur à la fertilité de son imagination et je crois qu'on peut le rassurer pleinement.

La méthode de Bordet est une des grandes découvertes de la biologie moderne. Nous ne sommes qu'au début de ses applications, je l'ai dit déjà, il y a quelques mois. Ce n'est pas sa disparition, mais bien au contraire son extension que nous verrons.

Pour ce qui est des kystes hydatiques, je n'en ai observé qu'un cas depuis notre dernière discussion. Je ne parlerai pas de quelques faits de réaction négative que j'ai observés, car ils me paraissent d'intérêt moindre.

Plus intéressant est le fait de réaction positive, car, à l'époque où celle-ci a été obtenue, il n'y avait aucun autre moyen de faire le diagnostic. La malade était dans le service de mon ami Œttinger. Elle ne présentait aucune tumeur appréciable et l'on ne savait à quoi attribuer les douleurs et les troubles fonctionnels dont elle se plaignait. Quand je la vis, les choses avaient changé. La tumeur était devenue perceptible et les probabilités cliniques étaient en faveur d'un kyste hydatique.

J'ai opéré cette malade, j'ai vidé son kyste; je l'ai capitonné, suturé et réduit sans drainage. La guérison s'est faite sans aucun incident.

Mon ami Weinberg m'a pressé à diverses reprises de vous la présenter, non pas seulement en raison de son intérêt clinique, mais aussi parce qu'elle a été l'origine d'autres constatations intéressantes.

Lejars disait que la recherche de la fixation du complément se faisait assez simplement. Il ne faut pas en exagérer les difficultés,

mais il faut reconnaître que la technique en est délicate. Se procurer l'antigène, préparer les animaux, rechercher la réaction elle-même, ne sont pas choses simples. Mais il n'y a rien là qui doive nous arrêter. Plus nous progresserons, plus la médecine deviendra scientifique, et plus le laboratoire nous renseignera sur la nature des lésions. Les difficultés techniques qui, sans doute, iront en diminuant, ne pourront arrêter la marche de ce progrès.

Le cas dont je viens de vous parler a montré une cause d'erreur que l'on ne soupçonnait pas.

J'avais donné le liquide du kyste à M. Weinberg qui désirait s'en servir pour ses recherches ultérieures. La première fois qu'il rechercha en s'en servant, la réaction de fixation (c'était, je crois, sur un malade du service de M. Quénu), il obtint un résultat franchement positif. Or, l'opération montra que la malade n'avait pas de kyste hydatique.

Weinberg, à qui cette réaction appartient, qui y tient, et qui a raison d'y tenir, fut très marri du résultat et il se mit à rechercher anxieusement la cause d'erreur. Il constata que le liquide hydatique provenant de ma malade donnait une fixation très marquée avec les sérums normaux.

Un autre point intéressant est celui de la persistance de la réaction de fixation après la cure chirurgicale des kystes hydatiques. Il a une grosse importance pratique. On se demande toujours après une intervention si l'opéré a ou n'a pas d'autres kystes. Il s'agit de savoir si, quand on trouve la réaction positive un certain temps après l'opération, on doit en conclure que l'opéré a un ou plusieurs autres kystes en voie d'évolution ou bien si, au contraire, on doit l'attribuer à la simple persistance des modifications du sérum sanguin.

Il faudra de nombreuses recherches pour nous renseigner sur ce point.

Chez ma malade, la réaction, la dernière fois qu'on l'a cherchée, était encore positive. Mais, bien que sa santé soit excellente, il est possible qu'elle ait d'autres kystes.

M. Guinard. — Dans notre séance du 30 mars dernier à la suite de la première communication de M. Lejars, j'avais raconté l'histoire de deux de mes opérés chez lesquels M. Weinberg avait trouvé sa réaction *positive* neuf mois et sept mois après l'ablation de leur kyste hydatique du foie et j'avais conclu :

« Voici donc deux faits qui montrent que la réaction en question est encore positive neuf mois et sept mois après l'opération. »

Je profite de cette nouvelle communication de M. Lejars pour donner la suite d'une de ces observations. Quelques jours après l'examen de M. Weinberg, le malade à qui j'avais enlevé neuf mois auparavant un kyste hydatique avec formolage, suture sans capitonnage et sans drainage, vint me trouver avec des symptômes de pleurésie franche. Pensant qu'en somme il pouvait avoir une pleurésie banale, je le fis passer dans le service de mon ami Faisans. L'épanchement augmentant les jours suivants, il fit une ponction et évacua du liquide pleurétique ordinaire, puis à sa stupéfaction, à la fin de cette évacuation, (le poumon décomprimé vint sans doute s'embrocher sur le trocart), il s'écoula brusquement un liquide eau de roche... bref le malade avait un kyste hydatique du poumon et une pleurésie secondaire.

J'ai tenu à rapporter ce fait qui vient confirmer l'importance diagnostique de la réaction de Weinberg et qui montre que, probablement, la persistance de la réaction après l'opération n'est pas aussi prolongée que certains faits publiés ont pu le faire croire.

M. Routier. — S'il paraît aujourd'hui certain que la réaction de fixation est positive dans tous les cas où il existe dans l'organisme un kyste hydatique, on est moins bien documenté sur la persistance de cette réaction, après extirpation du ou des kystes.

Je viens d'observer deux cas qui ont particulièrement intéressé M. Weinberg et que, du reste, il m'avait demandé de publier.

Une femme de quarante-sept ans entrait dans mon service pour des pertes de sang; elle avait un utérus un peu gros, avec, sur les parties latérales, une tumeur fluctuante grosse comme la tête d'un fœtus; je pensai à un kyste de l'ovaire.

J'opérai cette malade et, au lieu d'un kyste de l'ovaire, il s'agissait d'un kyste hydatique de l'épiploon, en forme de gourde de pèlerin. Les franges inférieures de l'épiploon avaient quelques adhérences avec les annexes droites, ce qui explique mon erreur de diagnostic.

Je pus enlever le kyste sans l'ouvrir, et je refermai le ventre; la malade a parfaitement guéri.

Au même moment, une femme entrait aussi avec une tumeur fluctuante de l'hypocondre droit, remontant du petit bassin jusqu'au-dessus de l'ombilic. Je pensai à un kyste de l'ovaire droit porté sur un long pédicule, à cause de la mobilité du kyste.

J'opérai; il s'agissait d'un kyste hydatique volumineux tenant au pôle inférieur du rein droit.

Après formolage et aspiration de 3 litres de liquide, je pus décortiquer le kyste, le séparer de l'uretère, qui était très adhérent, et décrivait un Z; réséquer cette poche, n'en laisser que

juste ce qu'il fallait pour faire un petit surjet et, sans avoir intéressé le rein, rentrer le tout et fermer.

La malade a aussi parfaitement guéri.

L'erreur de diagnostic m'avait empêché de faire pratiquer, par M. Weinberg, la réaction de fixation avant d'opérer mes malades; mais je l'avertis aussitôt, et il vint pour pratiquer cette réaction et savoir combien de temps elle durerait.

Chez ma première malade, kyste de l'épiploon, j'avais bien cherché et n'en avais pas trouvé ailleurs; la réaction fut faiblement positive le premier jour, avec la formule leucocytaire suivante : Poly., 81; Mono., 12; Lympho., 7; Eosinophiles, 0.

Dix jours après, la réaction était négative.

Chez ma seconde malade, au contraire, la réaction fut positive très franchement avec la formule leucocytaire : Poly., 69; Mono., 11; Lymp., 18; Eosinophiles, 3 %.

M. Weinberg, d'après ces faits et quelques autres qu'il réunit et qu'il a publié dans les archives de l'Institut Pasteur, pense que lorsqu'on peut enlever le kyste en totalité, sans l'ouvrir, comme j'ai pu le faire pour le kyste de l'épiploon, il arrive que la réaction de fixation disparaît très vite.

Au contraire, quand le kyste siège dans un parenchyme, quand on l'ouvre, malgré toutes les précautions possibles, il y a plus ou moins résorption du liquide hydatique, d'où la réaction plus forte qu'on observe le lendemain ou le surlendemain de l'ablation et la plus longue durée de cette réaction.

M. Paul Reclus. — Dans la dernière discussion sur la réaction de fixation dans les kystes hydatiques du foie, je vous avais parlé d'un malade que j'observais alors dans mon service de l'Hôtel-Dieu et qui m'avait été envoyé de médecine avec le diagnostic de kyste hydatique du foie. Or, chez ce malade la réaction de fixation que M. Weinberg avait bien voulu faire lui-même fut négative.

Je fis alors sous l'anesthésie locale une incision exploratrice qui me permit de reconnaître qu'il s'agissait là non d'un kyste hydatique, mais d'une cirrhose hypertrophique. Vous voyez que dans ce cas même la réaction de fixation nous avait donné une indication précise.

M. Lejars. — Le séro-diagnostic de l'échinococcose n'est, effectivement, qu'une des applications et d'une grande méthode générale, et je n'ai pas plus de craintes que mon ami M. Delbet sur l'avenir de cette méthode. Si j'insiste sur la valeur de la réaction de fixation dans le diagnostic des kystes hyda-

tiques, telle qu'elle a été établie par MM. Weinberg et Parvu, c'est que, précisément, je la tiens pour un moyen de diagnostic absolument certain, et que je voudrais m'efforcer d'en généraliser l'emploi clinique. C'est pour cela encore que j'ai appelé l'attention sur la simplification de technique déjà réalisée, et sur celles que l'avenir nous réserve peut-être; pour remplir ses promesses et faire tout le bien qu'on en peut attendre, il convient, dès maintenant, que la méthode ne passe plus pour une technique des plus complexes, des plus malaisées, accessible seulement à quelques rares initiés.

Les faits que viennent de nous rapporter MM. Guinard et Routier sont particulièrement intéressants; ils témoignent en faveur de l'opinion que je formulais tout à l'heure, avec M. Parvu, et montrent bien que les longues persistances de réaction, tout d'abord admises, doivent être tenues pour suspectes.

Présentations de malades.

Spina bifida.

M. WALTHER. — Je vous ai déjà présenté, il y a près de dix-huit ans, le 14 octobre 1891, ce jeune homme. Il avait alors une quinzaine de jours. Je l'avais opéré d'urgence, quatre heures après sa naissance, d'un volumineux spina bifida de la région sacrée, à paroi très mince, transparente, prête à se rompre. La guérison opératoire avait été parfaite.

J'ai pu le suivre pendant sept ans. Il s'était régulièrement développé, avec un léger retard dans la soudure des fontanelles; il n'avait aucune paralysie des membres inférieurs, mais une incontinence complète des matières et des urines.

A l'âge d'un an, il fut opéré à l'hôpital des Enfants-Malades d'un phlegmon péri-anal bilatéral.

Six mois plus tard, mon ami Broca l'opéra à l'hôpital Trousseau; il réséqua un prépuce exubérant (avec hypospadias balanique), sans cesse irrité par l'écoulement constant de l'urine.

A l'âge de sept ans, l'enfant ne pouvant aller à l'école à cause de cette incontinence des matières et de l'urine, ses parents l'envoyèrent à la campagne où il vécut chez ses grands-parents jusqu'à cette année.

A l'âge de douze ans, l'incontinence des matières diminue.

L'enfant commence à aller à la garde-robe plusieurs fois par jour; enfin, depuis deux ans, il n'a qu'une seule garde-robe chaque jour et ne perd jamais de matières dans l'intervalle.

L'incontinence d'urine, au contraire, a persisté jusqu'ici, et c'est pour cette infirmité permanente que ce jeune garçon est entré dans mon service.

Il s'agissait ici d'un spina bifida de la région sacrée, d'une méningocèle avec orifice allongé, mais assez étroit; jamais il n'y eut de trouble moteur des membres inférieurs.

Ce garçon, vous le voyez, n'est pas grand (1m56), ni très musclé; mais il est assez bien développé. Il a une cypho-scoliose dorsale peu accentuée, mais avec torsion très nette.

On ne constate aucun trouble de sensibilité, ni de motilité.

L'intelligence est moyenne. Il n'a pu aller à l'école à cause de l'incontinence des matières; il n'a pas appris à écrire; mais, en un an, à la campagne, son grand-père lui a appris à lire.

L'infériorité intellectuelle est donc plus apparente que réelle et tient au manque d'instruction. Il s'occupait jusqu'ici aux travaux des champs et travaillait de façon satisfaisante.

L'incontinence d'urine n'est ni totale ni absolue. Le jour, l'urine s'écoulait jusqu'ici goutte à goutte, mais, le matin, le malade s'éveille avec un léger besoin d'uriner et émet une certaine quantité d'urine.

Il dit ne pas sentir le passage de l'urine. Par contre, lorsqu'on le sonde, il sent le passage de la sonde au col de la vessie.

La capacité vésicale était de 50 grammes. Depuis le 1er juillet, nous avons commencé l'éducation de la vessie.

Chaque jour, une quantité croissante de liquide est injectée dans la vessie et le malade peut la garder un certain temps. Au début (1er juillet), il ne pouvait garder que 40 minutes 50 grammes d'eau.

Le 7 juillet, il a pu garder 100 grammes d'eau pendant une heure et il commence à conserver, par intervalles, l'urine dans la journée.

Nous pouvons donc espérer améliorer et peut-être guérir complètement l'incontinence d'urine.

J'ai tenu à vous présenter ce malade. Nous n'avons pas souvent occasion de voir, après dix-huit ans, des opérés de spina bifida.

Les conditions déplorables de la vie pendant les premières années, même dans les cas les plus favorables comme celui-ci, cette incontinence complète des matières et des urines sont bien faites pour décourager le chirurgien et, il y a quelques années, dans une discussion sur les résultats de la résection du spina

bifida, je vous avais rappelé l'histoire de ce jeune malade en vous disant sa vie misérable.

La suite de son observation montre qu'il ne faut jamais désespérer et il est particulièrement intéressant de voir diminuer, à l'âge de douze ans, et disparaître, à l'âge de seize ans, cette incontinence complète des matières. Il est non moins intéressant d'étudier la forme de l'incontinence d'urine qui me semble devoir disparaître sous l'influence d'un traitement convenable, d'une éducation régulière de la vessie.

Adéno-phlegmon sous-maxillaire traité par une incision buccale.

M. H. Morestin. — Mlle F... était atteinte d'un adéno-phlegmon sous-maxillaire du côté droit. Je me réjouis d'avoir pu, en évacuant la collection par la bouche, éviter toute cicatrice apparente à cette jeune fille, âgée de vingt ans et dont la figure est agréable.

Elle a été prise, le 17 juin, de douleurs dans la région sus-hyoïdienne; le jour même se dessinait un gonflement qui augmenta assez rapidement. Quand elle entra à l'hôpital Tenon dans mon service, le 19 juin, elle présentait les signes classiques de l'adéno-phlegmon sous-maxillaire, tuméfaction occupant toute la région sus-hyoïdienne latérale et s'étendant jusqu'à la joue, coloration légèrement rosée des téguments, douleur à la pression, fièvre. Aucun doute ne pouvait persister sur le diagnostic. Il ne s'agissait ni de périostite ni de sous-maxillite, mais bien d'un adéno-phlegmon.

L'origine en fut d'abord cherchée du côté de la cavité buccale, mais les dents sont magnifiques et bien entretenues; la dent de sagesse du côté malade n'a pas encore fait son éruption, elle n'est pour rien dans les accidents présentés par la malade; derrière la 2e grosse molaire parfaitement saine, elle a toute la place nécessaire pour évoluer librement. Aucun soulèvement de la muqueuse, aucune ulcération, aucune sensibilité à la pression n'indiquent cependant qu'elle soit en train d'accomplir sa migration. Je n'ai pas trouvé d'autre porte d'entrée qu'une conjonctivite de l'œil droit, qui fut d'ailleurs légère et très passagère.

Pendant trois jours je surveillai les progrès de la lésion : l'empâtement s'étendit, dépassa la ligne médiane, un léger trismus s'établit; enfin, par le toucher buccal, je pus percevoir une sorte d'induration profonde du plancher, sans qu'il y eût, toutefois, altération ni adhérence de la muqueuse.

Le 22 juin, la malade fut endormie. Sa tête étant légèrement

défléchie, les mâchoires maintenues écartées par un ouvre-bouche, je plaçai sur le bord droit de la langue, en deux points différents, deux fils qui me permirent de récliner cet organe et de découvrir le plancher et le sillon glosso-maxillaire. Une compresse fut placée au niveau du gosier pour recueillir le pus. Je fis alors sur le plancher, contre la branche horizontale de la mâchoire, une incision qui traversa la muqueuse et les parties molles infiltrées qui la séparaient de la coque de l'abcès. Le pus jaillit. C'était du pus bien lié, verdâtre, fétide, dont il sortit une quantité que j'ai évaluée à une grande cuillerée à bouche. Le pus abstergé, ayant reconnu avec le doigt les dimensions de la poche, j'agrandis l'incision, surtout en arrière, de façon à l'ouvrir bien largement. L'incision avait au total six centimètres environ. La cavité fut nettoyée avec soin. Quand les tampons ne ramenèrent plus trace de pus, j'y introduisis et laissai quelques instants une petite compresse imbibée d'éther. Après quoi la poche fut bourrée de gaze iodoformée.

Ce pansement fut renouvelé au bout de deux jours et ensuite quotidiennement.

Pendant quatre jours la malade ne prit que de l'eau et des tisanes; à partir du quatrième jour, la bouillie et le lait furent autorisés. Au huitième, elle put prendre des purées, des fruits, des potages; au douzième, s'alimenter à sa guise. En effet, au douzième jour elle était guérie. Les suites avaient été des plus simples. Le gonflement, qui s'étendait d'une part jusqu'au milieu de la joue, d'autre part, jusqu'à la région sous-maxillaire du côté opposé, avait promptement rétrocédé et, à la fin de la semaine, il n'en restait plus trace; toute la région avait repris sa souplesse normale. Le tamponnement de la plaie avait été très bien supporté. Il fut très vite réduit à une petite mèche, qui fut supprimée le 8e jour. Au douzième, la cicatrisation était obtenue. Aujourd'hui, rien ne pourrait faire soupçonner le siège de l'abcès ni l'opération subie.

Extirpation d'un anévrisme poplité. — Guérison.

M. Pierre Delbet. — Messieurs, j'ai l'honneur de vous présenter un malade auquel j'ai extirpé un volumineux anévrisme poplité, il y a quatorze jours. Je dois ce malade à l'amabilité de mon ami Picqué, et je l'en remercie.

Sans vous ennuyer de l'observation complète, je me borne à vous signaler les points intéressants.

D'abord, cet homme a tout son système artériel malade. Il a des lésions aortiques; il a un anévrisme peu volumineux, mais incontestable dans le creux poplité du côté opposé. Il a des humérales qui ont le double de leur volume normal.

Dans ses antécédents, on ne trouvait absolument rien qui pût expliquer ces altérations vasculaires. Cependant, je priai M. Weinberg de chercher la réaction de Wassermann. Or, malgré l'absence de tout antécédent, cette réaction a été nettement positive. Il est donc très probable que l'affection est d'origine syphilitique. Le spirochète est d'ailleurs la grande cause des anévrismes. J'ai fait faire à ce malade un traitement spécifique avant de l'opérer.

Le second point intéressant de cet anévrisme, c'est qu'il présentait un double souffle très net, si net que mon ami Picqué s'était demandé s'il ne s'agissait pas d'un anévrisme artério-veineux. Ce double souffle ne me parut pas présenter les caractères du souffle à renforcement des anévrismes artério-veineux, et je pensai qu'il devait être dû à la propagation d'un souffle lointain. Je cherchai du côté de l'orifice aortique et j'y trouvai un double souffle de rétrécissement et d'insuffisance. Il n'y avait d'ailleurs aucun des autres signes des anévrismes artério-veineux. Je portai donc le diagnostic d'anévrisme artériel.

Cet anévrisme volumineux, emplissant le creux poplité, avait une paroi si mince qu'en le palpant on avait l'impression qu'il allait se rompre. L'intervention me parut donc indiquée.

Toutefois, le pronostic de l'intervention me paraissait grave. L'anévrisme, à la vérité, ne descendait pas au-dessous des jumeaux, de sorte qu'il paraissait possible de ne pas intéresser la tibiale antérieure, mais le mauvais état du système artériel me faisait craindre la gangrène.

Aussi j'avais l'intention de faire une anévrismorraphie.

Après avoir récliné les nerfs en dehors, je mis le sac à nu. La veine était si adhérente qu'il me fut impossible de la libérer. En deux points, elle présentait des bosselures d'un violet sombre, de sorte que je me demandai si elle n'était pas thrombosée. Elle l'était probablement, mais je n'en avais pas la preuve, car la bande d'Ermarth, soigneusement appliquée, avait chassé tout le sang. Pour la conserver, je taillai dans le sac une languette que je laissai adhérente à la veine. Celle-ci réclinée, le sac largement ouvert, je cherchai les orifices artériels. Je trouvai facilement l'orifice inférieur, mais il me fut impossible de trouver l'orifice supérieur. Mon ami Picqué, qui m'a fait l'honneur d'assister à l'opération, fut témoin des recherches réitérées dont l'insuccès nous paraissait incompréhensible. Le sac était ouvert du haut en bas; en déplissant les parois affaissées, en les tendant, on pouvait

facilement inspecter toute la cavité. Il n'y avait pas de bout supérieur.

L'anévrisme s'était développé tont entier aux dépens de la paroi antérieure de l'artère et le bout supérieur était précisément en continuité avec la languette de sac que j'avais laissée adhérente à la veine. Il était tout à fait impossible d'exécuter une anévrismorraphie, et je dus faire tout simplement l'extirpation.

Un seul petit point de technique à signaler. C'est que le bout supérieur de l'artère, étroitement adhérent à la veine, a été suturé et non lié.

Les suites opératoires ont été de la plus parfaite simplicité. A aucun moment, nous n'avons eu la moindre inquiétude pour le membre. Le malade s'est levé pour la première fois hier, treizième jour de l'opération, et vous le voyez bien portant.

M. Arrou. — Je demanderai à M. Delbet si, chez son malade, la tibiale postérieure battait.

M. Pierre Delbet. — Mon ami Arrou a raison de me poser cette question. J'aurais dû en parler, d'autant plus que M. François-Frank a bien voulu me prêter son précieux concours, dont je le remercie, pour l'étude de la tibiale postérieure.

Elle battait très fort, mais la présence de battements dans les artères situées au-dessous d'un anévrisme ne prouve pas du tout que la circulation collatérale soit établie. Ici elle prouvait même le contraire.

En effet, il y avait un retard très notable de la pulsation dans la tibiale postérieure. Si le sang avait passé par des collatérales, il n'y aurait pas eu de raison pour que la pulsation fût retardée. Le retard prouvait donc que l'impulsion était due au sang ayant passé par l'anévrisme, ou du moins par l'artère anévrismatique

M. Arrou. — Un point me paraît dominer toute la question, en matière d'anévrisme poplité. C'est l'état de l'artère tibiale postérieure. Lorsque celle-ci bat franchement, largement, il y a lieu de croire que la circulation jambière se fait par le sac, et non encore par les voies collatérales connues. Si donc on enlève le sac, on supprime la plus grande partie ou la presque totalité du courant, et la gangrène est à redouter. Lorsque la tibiale ne bat plus, il faut renverser le raisonnement, et soupçonner fort que la voie du sac ne sert plus à grand'chose, la circulation étant établie déjà par les voies collatérales (lesquelles ne suffisent pas à donner au vaisseau l'ampleur de sa diastole normale).

Si alors on supprime le sac, on ne supprime qu'un meuble inutile, et la circulation artérielle continue à se faire aujourd'hui comme elle se faisait hier, c'est-à-dire par les voies collatérales.

Ce point n'est pas nouveau. Il a été établi, il y a exactement vingt ans, par notre collègue Delbet. J'ai pu en apprécier toute la valeur dans les six observations que j'ai déjà publiées, et en voici une septième, de date récente, qui me paraît assez suggestive.

Un homme d'une soixantaine d'années, bien portant, mais à système artériel malade (dilatations), vient me montrer une tumeur poplitée qui est certainement un anévrisme. Celui-ci, très volumineux, me paraît mériter au premier chef l'intervention. Je la pratique, non sans avoir fait remarquer à mon entourage, que la tibiale postérieure ne bat pas du côté malade, ce qui me conduit à porter un bon pronostic au point de vue du rétablissement circulatoire. Je l'opère, et enlève un anévrisme poplité inférieur, qui descend entre les jumeaux et m'oblige à lier l'artère tibiale antérieure, puis le tronc tibio-péronier, celui-ci à deux bons centimètres de la naissance de la tibiale. C'est donc un mauvais cas, un cas à pronostic réservé, comme tous ceux qui entraînent des ligatures jambières aussi basses, des atteintes aussi étendues du cercle circulatoire du genou. Malgré cela, à la fin de l'opération, quand on enleva la bande, tout le monde vit, sur la table même, la coloration revenir au pied. Après quelques minutes, celui-ci était aussi chaud que l'autre. Mon opéré a guéri comme ses six prédécesseurs.

En terminant, je reprendrai ma phrase de début : cherchez les battements de l'artère tibiale postérieure, et, s'ils manquent du côté de l'anévrisme, ayez confiance. La circulation ne se fait plus — ou ne se fait guère — par le sac ; elle est, au contraire, assurée par des collatérales toutes dilatées, toutes préparées à assurer seules la charge de nourrir la jambe et le pied.

M. Ricard. — J'ai opéré le 6 mars dernier un homme de quarante-huit ans, porteur d'un anévrisme poplité. L'anévrisme avait le volume d'une mandarine, il était bas situé, et descendait jusqu'au tronc tibio-péronier. Il était le siège de douleurs violentes et se développait rapidement malgré un traitement mercuriel intensif que le malade avait suivi auparavant.

Je l'opérai en suivant au plus près la face externe du sac, adhérente de partout à la veine et au nerf sciatique poplité interne. Il m'était impossible de songer à suturer cet anévrisme et à restituer le calibre artériel ; la paroi était amincie et infiltrée par places et nulle part ne me donnait l'impression d'un tissu

résistant sur lequel pouvaient porter des sutures. Je fis donc l'extirpation.

L'opération fut nette, régulière. Après l'ablation du tube d'Esmarck, la plaie opératoire était exsangue, aucun retour artériel ne se fit dans le lit déshabité de l'anévrisme.

Mais la tibiale antérieure qui battait fortement avant l'opération cessa de battre après. Le membre se refroidit de suite, le lendemain il était violacé et un liséré bleuâtre au-dessous du genou montrait où s'arrêtait le sphacèle.

Je dus, quarante-huit heures après, lorsque la gangrène fut confirmée, pratiquer l'amputation de la cuisse.

Si je verse cette observation au débat, c'est qu'elle compte plusieurs points intéressants que je résume : anévrisme récent, bas situé, avec artères sous-jacentes largement pulsatiles. Ce sont les conditions les plus favorables au sphacèle, après l'extirpation du sac.

M. Pierre Delbet. — Les faits qui viennent de nous être rapportés par mes amis Arrou et Ricard sont du plus haut intérêt.

Les anévrismes qui empiètent sur le tronc tibio-péronier restent d'un pronostic grave. Je suis particulièrement heureux des beaux succès d'Arrou, mais on ne peut pas compter qu'on en obtiendra toujours de pareils. On aura de temps en temps des gangrènes, surtout dans les cas où l'on sentira nettement des battements forts et retardés dans la tibiale postérieure.

M. Tuffier. — Notre collègue Ricard a-t-il eu recours, chez son opéré, à la compression digitale, préliminaire, de l'artère fémorale?

M. Ricard. — Non; je n'avais point fait, dans ce cas, de compression digitale avant d'intervenir.

M. Paul Reynier. — Je voudrais vous rappeler que lorsqu'on craint devant les battements de l'artère tibiale postérieure, que la circulation collatérale insuffisante ne puisse rétablir la circulation dans le membre, il y a mieux à faire que la compression de l'artère fémorale; on peut en effet utiliser les injections de sérum gélatiné préalables, que j'ai préconisées dans le traitement des anévrismes des membres, mettant à profit les recherches du Dr Lancereaux et Paulesco. C'est ainsi que j'ai pu traiter avec succès deux anévrismes, l'un de l'artère sous-clavière, l'autre de la poplitée. Chez ces deux malades le sérum gélatiné avait amené la formation des caillots dans le sac; la circulation collatérale peu

à peu s'était établie ; et on put faire l'extirpation du sac anévrismal ultérieurement sans danger.

M. Doyen. — *Sarcome mélanique de la joue et des ganglions sous-maxillaires. — Epithélioma récidivé de la commissure labiale droite et de la muqueuse jugale. Epithélioma du frein de la langue. Epithélioma récidivé de la gencive et du maxillaire supérieur. Epithélioma de la base de la langue, au niveau du sillon glosso-épiglottique. Sarcome de l'amygdale gauche.* Discussion des indications opératoires. Présentation des malades.

M. Sebileau, rapporteur.

M. Dujarier. — *Kyste hydatique du foie. — Extirpation de la membrane mère et formolisation. Fermeture sans drainage du kyste. Guérison.*

M. Quénu, rapporteur.

Présentation de pièces.

Greffe spontanée d'un ovaire à pédicule tordu et rompu.

M. Waltuer. — J'ai recueilli la pièce que je vous présente chez une femme de trente-sept ans atteinte d'appendicite à rechutes avec annexite bilatérale.

Après ablation de l'appendice, je trouvai, en recherchant l'utérus et les annexes, une masse adhérente à la paroi abdominale au-dessus et à gauche de l'utérus. Sur cette masse s'attachait une portion de l'épiploon.

La tumeur n'était autre chose que l'ovaire droit volumineux, kystique, appendu à la trompe couchée sur le bord supérieur de l'utérus ; ovaire et trompe étaient complètement détachés de leurs connexions avec le ligament large.

Ce ligament large droit était comme échancré, n'avait plus de bord supérieur épaissi ; l'artère utéro-ovarienne n'existait plus.

Voici du reste la description de cette pièce :

Annexite bilatérale. Hystérectomie sus-vaginale. — La trompe droite, qui est tordue trois fois sur elle-même dans le sens des aiguilles d'une montre, est dirigée presque transversalement à gauche avec une légère obliquité en haut.

A 6 centimètres de la corne utérine droite, par conséquent un peu en dehors de la corne utérine gauche (le bord supérieur de l'utérus n'ayant que 45 millimètres) se trouve l'ovaire droit volumineux, de 6 centimètres de longueur sur 4 centimètres de hauteur, kystique, régulier, épais, refoulant presque directement en haut la partie terminale de la trompe droite qui paraît saine, avec son volume normal et son pavillon libre. Au pôle inférieur de l'ovaire, qui correspond à son extrémité interne, est largement insérée une lame épaisse, en forme de trapèze, longue de 2 centimètres, large de 2 centimètres à sa base, présentant à son bord libre, inférieur, une large cicatrice frangée, un peu irrégulière, vestige de la rupture du pédicule ovarien.

L'ovaire est donc complètement séparé de ses attaches au ligament large et est appendu à la trompe tordue contre laquelle se maintient la large lame tubo-ovarienne.

Au pôle supérieur de l'ovaire, correspondant à son extrémité externe, s'attache l'épiploon qui prend insertion et sur la partie externe de la trompe près du pavillon et sur la face postérieure de l'ovaire.

Sur la face antérieure de l'ovaire se voient, sur une surface de 2 centimètres environ, des débris filamenteux, vestiges des adhérences qui l'attachaient à la paroi antérieure de l'abdomen.

L'ovaire, complètement détaché du ligament large, était nourri par les adhérences à la paroi et par le grand épiploon.

La coupe de l'ovaire montra qu'il était le siège d'un kyste dermoïde contenant de la graisse et des poils.

La lésion était certainement ancienne. Le ligament large droit offrait l'aspect qu'on lui trouve lorsque les annexes ont été réséquées depuis assez longtemps.

Il m'a été impossible de savoir à quelle époque remontaient les accidents de torsion et de rupture du pédicule. Ils ont été sans doute confondus avec les poussées d'appendicite subaiguë qu'a présentées la malade à plusieurs reprises.

Injection de bismuth dans une fistule osseuse, pour en préciser le point de départ. (Méthode de Carl Beck.)

M. MAUCLAIRE. — Voici la radiographie d'un jeune malade, chez lequel j'ai recherché en vain, il y a près d'un an, le point de départ d'une fistule osseuse. Celle-ci partait du milieu de la crête iliaque et s'enfonçait très profondément, très directement, tout d'abord, si bien qu'ayant incisé à une certaine profondeur, je n'ai pas cru devoir aller plus loin, pensant qu'il s'agissait d'une ostéite de la face interne de la crête iliaque, près de l'articulation sacro-

iliaque; ostéite tuberculeuse ou postyphique. A la pression, je n'avais senti aucun point osseux douloureux soit sur le rachis, soit sur le bassin.

Le malade revint me voir ces jours-ci. Je fis alors injecter du bismuth en position déclive et radiographier ensuite le malade. Sur la radiographie on voit que la fistule se dirige vers la troisième lombaire. Je fis alors une incision directement sur le foyer osseux; je trouvai facilement le siège de l'ostéite, mais étant donnés les rapports vasculaires de la vertèbre, je me contentai d'un curettage très prudent. Des injections modificatrices, faites maintenant directement, favoriseront la guérison. La méthode de Carl Beck m'a donc rendu un grand service dans ce cas, en précisant le point de départ de la lésion osseuse.

J'ai essayé cette méthode dans les fistules congénitales du cou, mais sans succès : l'injection, même en position déclive, ne pénètre pas assez loin.

Le Secrétaire annuel,

LEJARS.

Paris. — L. MARETHEUX, imprimeur, 1, rue Cassette

SÉANCE DU 21 JUILLET 1909

Présidence de M. Reynier.

Procès-verbal.

La rédaction du procès-verbal de la précédente séance est mise aux voix et adoptée.

Correspondance.

La correspondance comprend :

1°. — Les journaux et publications périodiques de la semaine

2°. — Un travail de M. Fontoynont (de Tananarive), intitulé : *Un cas de gangrène humide de la jambe enrayé et guéri par la méthode de Bier.* (Inséré plus loin, p. 891.)

3°. — Une lettre de M. le Ministre de l'Instruction publique, adressant à la Société le programme du 48e Congrès des Sociétés Savantes, qui s'ouvrira à la Sorbonne le mardi 29 mars 1910.

4°. — Les *Comptes rendus* de la Société royale des médecins de Buda-Pesth, pour 1907 et 1908.

5°. — Deux brochures de M. J.-A. Rivière, intitulées : *Fulguration et cytolyse alto-fréquente du cancer.* — *Traitement des tumeurs malignes par la scintillation alto-fréquente.*

6°. — Une brochure de M. le Dr Barda, chirurgien de l'hôpital hellène de Smyrne, intitulée : *Des opérations chirurgicales qui se pratiquent dans la fosse iliaque droite chez l'homme.*

7°. — Une lettre de M. Delorme, s'excusant de ne pouvoir assister à la séance.

A propos de la correspondance.

M. Launay présente un travail de M. Schmid (de Nice), intitulé : *Kyste dermoïde du mésentère.*

M. Launay, rapporteur.

A l'occasion du procès-verbal.

A propos de l'extirpation des anévrismes poplités (1).

M. Pierre Delbet. — Pour faire suite à notre discussion de la dernière séance, je tiens à vous rapporter aujourd'hui un intéressant travail qui nous a été envoyé par M. Ferron (de Laval), sous le titre : *Deux cas d'anévrismes poplités traités avec succès par l'extirpation.*

Je vous demande la permission de publier *in extenso* dans nos Bulletins les deux observations de M. Ferron.

Premier cas. — *Anévrisme poplité, type Jambier. Paralysie grave du sciatique poplité externe. Extirpation du sac. Résultat excellent.*

J'ai opéré le 4 février 1907 un anévrisme poplité type Jambier. Voici l'observation :

Joseph S..., âgé de trente-sept ans, vient me trouver de la part du Dr Auboni, qui, lui, a diagnostiqué un anévrisme poplité. Je l'examine et confirme le diagnostic de mon confrère.

Le malade marche le genou légèrement fléchi ; l'extension complète est impossible ; il se plaint de douleurs dans le talon et le dos du pied. La partie supérieure du creux poplité au-dessus du pli de flexion est libre, souple ; la partie inférieure, au contraire, est distendue par une tumeur pulsatile, présentant des battements et des mouvements d'expansion très nets ; la peau est mobile à la surface, la compression de l'artère au-dessus fait cesser les battements ; souffle très net à l'auscultation qui ne se propage pas ; veines superficielles de la jambe un peu dilatées.

Pas de thrill ; la tumeur est grosse comme un petit œuf de poule, mobile transversalement ; les limites supérieures sont assez nettes ; en bas, au contraire, la tumeur se perd dans les jumeaux ; la tibiale postérieure bat nettement. Je n'ai pas recherché la pédieuse ; pas de para-

(1) *Bull. et Mém. de la Soc. de Chir.*, 1909, p. 865.

lysie des muscles de la jambe, pas d'hydarthrose. Je diagnostique un anévrisme fusiforme et propose une opération ne cachant pas qu'il s'agit d'une intervention grave et que je ne pouvais répondre du résultat. S... refuse.

Deux mois plus tard, le 15 janvier 1907, il entre à l'hôpital de Laval; l'aspect de la tumeur a bien changé; trois jours avant, S... a peiné beaucoup; il aurait, paraît-il, déchargé mille sacs de blé d'un bateau; toujours est-il que, ce jour-là, il s'aperçut que « le jarret avait grossi », les souffrances sont devenues très vives; selon lui, la tumeur aurait quintuplé de volume; il ne peut plus appuyer du tout sur la plante du pied, car la jambe est fléchie à angle obtus sur la cuisse, il ne marche qu'avec deux béquilles. S... a jugé bon de se mettre deux vésicatoires, un en arrière, l'autre en dehors du creux poplité; ces deux plaies suppurent, car elles ont été pansées avec la classique feuille de choux; la peau est rouge, ne glisse plus du tout sur les plans sous-jacents. J'ai peur que l'anévrisme ne se rompe; je ne suis pas d'ailleurs partisan d'une intervention en ce moment, sauf urgence; je préfère attendre que les plaies du vésicatoire soient cicatrisées. La tumeur dépasse maintenant le pli de flexion, sans atteindre toutefois la limite supérieure du creux poplité; elle se prolonge en dedans, entre le tendon du 3e adducteur et le demi-membraneux; mais c'est en dehors que la peau est le plus mince; la tumeur envoie là un prolongement sous le biceps, en arrière de la corde ligamenteuse, dépendance de l'aponévrose intermusculaire externe, qui forme une bride saillante; la peau est là très mince et il me semble que s'il y a une rupture, c'est là qu'elle se produira. S... ne veut toujours pas être opéré.

Je prescris le repos absolu, de l'iodure de potassium, des pansements propres et enfin une piqûre de morphine; le malade n'a pas dormi depuis le moment où l'anévrisme a augmenté subitement, à la suite de la journée où il avait tant travaillé; il ne dort pas davantage. Je prescris alors deux centigrammes de morphine qui sont inefficaces; dans le lit, S... a la jambe pliée sur la cuisse et la cuisse repose par sa face externe sur un coussin.

Au bout de cinq jours de repos et de pansements propres, les plaies sont presque cicatrisées et je puis examiner mieux S...

La tumeur a beaucoup grossi, le souffle existe toujours, les mouvements d'expansion sont plus amples; un signe nouveau est apparu : il y a *du thrill*; œdème de la jambe léger; l'artère fémorale du côté malade n'est pas athéromateuse, le second temps aortique n'est pas clangoreux, le creux poplité opposé m'a paru normal.

S... n'est ni syphilitique, ni paludéen; il n'a jamais eu de maladie infectieuse et il ne sait au juste depuis combien de temps la tumeur a commencé. Je ne vois d'autre cause à cet anévrisme que la profession pénible du malade (déchargeur de bateaux et déménageur).

Le 1er février, S... est en larmes, car il a une nombreuse famille; il me dit que sa jambe est paralysée. Je constate, en effet, une paralysie du sciatique poplité externe, totale, le pied est tombant en varus équin. Je défais le pansement, l'anévrisme a encore grossi et menace

de crever sous le biceps (ou plutôt en avant); il bat beaucoup moins, plus de thrill, souffle très peu perceptible; la compression au-dessus de la tumeur l'a fait très peu diminuer de volume.

J'avais examiné à différentes reprises la circulation péri-rotulienne et n'avais rien constaté; mais ce jour-là, je vois très nettement en dedans de la rotule et à jour frisant une artère du volume de la radiale qui bat très manifestement sous la peau; enfin, je ne sens plus du tout la tibiale postérieure. Je recherche aussi, mais vainement la pédieuse; du côté sain, ces deux artères étaient nettement senties.

Je crois donc pouvoir opérer avec plus de sécurité que lors de mes examens antérieurs; je suppose qu'il y a un cercle artériel péri-rotulien suffisamment développé pour transmettre le sang artériel de la cuisse dans la jambe et la preuve m'en est donnée par cette artère qui bat en dedans de la rotule et qui est devenue apparente ces jours-ci.

Je propose l'extirpation à S... en l'avertissant que maintenant l'opération a plus de chances d'être suivie d'un bon résultat; dans les observations qui avaient été présentées à la Société de Chirurgie, je savais l'importance qu'on attachait à l'effacement des battements de la tibiale postérieure, au point de vue du bon résultat opératoire.

La paralysie de la jambe a effrayé beaucoup S..., qui voit dès lors qu'il sera infirme.

L'opération a lieu le 4 février 1907, devant la plupart de mes confrères de Laval; le Dr Auboni endort, le Dr Dupré m'aide.

S... a été rasé la veille (cuisse et jambe) très complètement; lavé au savon, éther, alcool, pansement aseptique; le matin de l'opération, nouveau lavage depuis le pli fessier jusqu'au talon et sur toute la circonférence du membre.

S... est sur le ventre et je fais tenir le pied par un infirmier. Longue incision comprenant la peau, le tissu cellulaire et l'aponévrose poplitée qui sont confondus; dissection des deux lèvres cutanéo-aponévrotiques. Je ne vois pas la saphène externe; je fais récliner les deux lèvres et vois sous l'externe un cordon nerveux très gros adhérant à un vaisseau aplati, bleuâtre, qui est la veine poplitée. J'agrandis par en haut l'incision pour découvrir le tronc du nerf sciatique avant sa bifurcation; j'aurais eu sans cela les plus grandes difficultés pour trouver le sciatique poplité externe qui était pour ainsi dire encastré dans la paroi du sac. Je dissèque par en haut le sciatique poplité interne qui était très adhérent à la veine poplitée, et l'on sépare complètement sans avoir blessé celle-ci que je tenais à conserver intacte sachant qu'il est très rare que la veine soit oblitérée même quand elle est très aplatie et que le pronostic est beaucoup plus grave si on a dû en même temps que l'artère réséquer la veine. J'ai beaucoup plus de mal à libérer le sciatique poplité externe sans le blesser et sans crever le sac; j'y arrive en le soulevant dans la concavité d'un écarteur de Farabeuf e en me servant exclusivement du bistouri. Je ne m'étonne pas que ce nerf soit paralysé; je remarque que le sac bat très faiblement.

Je fais récliner en dehors les deux sciatiques poplités interne et externe pour disséquer la veine poplitée. Je commence par en haut

j'essaie successivement avec le bistouri et la sonde cannelée sur le côté externe et interne de la veine; elle est intimement adhérente au sac sous-jacent; au milieu j'échoue également; enfin, en bas je pense être plus heureux, mais là la tumeur s'enfonce sous les jumeaux et la veine est cachée là par le sciatique poplité interne, des vaisseaux et des nerfs; je fends les jumeaux sur une longue étendue et les fais récliner fortement en dehors; je coupe, après les avoir pincés, des vaisseaux qui vont aux jumeaux ainsi que des nerfs assez volumineux, probablement le saphène tibial et un des nerfs du soléaire; pour me donner du jour, j'achève de séparer complètement le poplité interne de la vessie et essaie à nouveau de trouver un plan de clivage entre l'artère et la vessie; toutes mes patientes tentatives échouent; je vois qu'il me faudra réséquer la veine en même temps que l'artère et je n'essaie pas de conserver adhérente à la veine une bande longitudinale de la paroi du sac.

Je complète alors sur les côtés la dissection du sac; en dehors, cela va assez facilement contrairement à ce que je pensais; en dedans, le sac adhérait à la face profonde du demi-membraneux; je ne me sers pas du bistouri, mais de mon index ganté; je crève le sac; il en sort d'abord des caillots rouges, puis du sang; je mets alors un clamp sur le garrot que j'avais enroulé avant l'opération à mi-cuisse; pendant ce temps, mon aide tamponne; cela saigne toujours, car le garrot est insuffisamment serré.

J'agrandis alors aux ciseaux l'orifice de la rupture et achève ainsi de vider le sac complètement des caillots; ceux-ci formaient une masse grosse comme un gros poing d'adulte; il n'y avait pas de caillots actifs adhérent à la paroi du sac; la poche se remplit toujours de sang et je ne vois pas l'orifice de communication avec l'artère. Je cherche alors les vaisseaux poplités au-dessus du sac; je les trouve facilement maintenant que le sac est très réduit de volume, et mets une pince de Kocher à la fois sur l'artère et sur la veine; l'hémorragie s'arrête; le sac est très mince, très friable et je vois que l'anévrisme est fusiforme et non sacciforme; je distincte très nettement l'orifice de communication avec l'artère et ne vois, en revanche, l'embouchure d'aucune collatérale; section des vaisseaux poplités au-dessus du sac, au-dessous de la pince de Kocher; je mets les doigts de la main gauche dans le sac, sauf le pouce qui est à l'extérieur; dès lors, la dissection du sac devient relativement facile; je coupe au ras du sac, après les avoir pincées; les collatérales, les internes d'abord, puis l'articulaire moyenne au niveau du ligament postérieur et du muscle ploplité les adhérences étaient intimes et je crée un plan de clivage au bistouri; section des articulaires externes; le sac ne tient plus que par son pôle inférieur; là le pédicule est très large et se prolonge sous le soléane; le sciatique poplité interne est protégé par un écarteur qui le récline avec le jumeau externe; je vois l'anneau du soléaire très nettement et deux grosses veines qui se réunissent en haut pour former la veine poplitée; au-dessous d'elles je devine, mais ne vois pas, le tronc tibio-péronier et le tibiale antérieure; je fends l'anneau du soléaire pour dissocier ce

pédicule vasculaire et faire une ligature séparée des vaisseaux tibio-péroniers et tibio-antérieurs; je n'y parviens pas, il y a là du tissu fibreux très dense; je mets alors une pince de Kocher en bloc sur tout ce pédicule inférieur un peu au-dessous de l'anneau du soléaire; section au-dessus; je mets un catgut double solide au-dessous de la pince de Kocher, et, pour moi, il n'y a aucun doute : la double ligature embrasse à la fois le tronc tibio-péronier et la tibiale antérieure; je réunis par des points séparés au catgut les jumeaux et remplace par des catguts les pinces mises sur les articulaires.

La pince de Kocher mise en haut sur les vaisseaux poplités est placée à 2 centimètres au-dessous d'une artère volumineuse qui va dans le demi-membraneux; je tiens beaucoup à ménager cette artère, car, pour moi, c'est elle ou une de ses branches qui, dans les jours qui ont précédé l'opération, s'est développée outre mesure et s'est mise à battre sous la peau en dedans de la rotule; en outre, de toutes les collatérales de la poplitée, c'est la seule qui ne naissait pas du sac; je mets donc un catgut au ras de la pince de Kocher le plus bas possible; au moment de le serrer, j'ai un moment d'hésitation, car je me demande si le caillot déterminé par la ligature ne remontera pas jusqu'au point d'où se détache l'artère du demi-membraneux, et d'un autre côté j'avais peur que la ligature mise presque immédiatement au-dessus de la section de l'artère poplitée ne vienne à lâcher sous l'influence de l'ondée sanguine. Je nettoie très minutieusement le creux poplité avec des compresses sèches; la région est très nette; le creux poplité est *vidé*; il n'y a pas de graine; les seules organes qui le traversent sont les deux sciatiques et l'artère qui va dans le demi-membraneux.

Je regarde battre la poplitée; la ligature a l'air de tenir; l'artère était saine au-dessus de la ligature; fermeture de la plaie avec des crins, agrafes Michel; gros drain qui remonte en haut, mais reste distant du moignon de la poplitée; pansement aseptique; ouate sur la jambe, le pied et la cuisse; avant de couvrir le pied avec de la ouate, je m'assure qu'il est presque aussi chaud que l'autre. Le malade est très pâle; il est reporté dans son lit; 500 grammes de sérum; bouillotte d'eau chaude tout autour du membre.

A 5 heures, le malade est très content d'avoir été opéré; il ne souffre plus, mais le pouls est rapide (120 pulsations), la température est de 39 degrés. J'ai peur que le malade n'ait eu froid pour sortir de la salle d'opération; les opérés devaient alors traverser un couloir très froid; il n'en est plus de même aujourd'hui; langue humide, bon facies, pas d'oppression. Les orteils sont chauds, non violacés; le pansement est immaculé.

5 *février*. — Le malade, avec 1 centigramme de morphine, a très bien dormi, ce qui ne lui était pas arrivé depuis le 12 janvier, jour où il avait fait un travail si pénible. Je défais le pansement; il y a eu un suintement séro-sanguinolent abondant; la région a bonne mine; pas de rougeur ni d'œdème. J'avais craint, en voyant 39 degrés, qu'il n'y eut eu de l'infection opératoire; il n'en était rien; le soir, la température était à 38 degrés pour redevenir normale les jours suivants. Je fais

le pansement tous les jours à cause du suintement; enfin, je ne manque pas de regarder si je vois toujours l'artère battre en dedans de la rotule; j'ai la satisfaction de la voir tout aussi nettement qu'avant l'opération, ce qui me rassure.

8 *février*. — Un peu de pus à l'orifice du drain; lavage à l'eau oxygénée.

13 *février*. — Ablation des crins et des agrafes réunis *per primam*. Ablation du drain.

24 *février*. — Plaie cicatrisée complètement; orifice du drain bouché; le malade dort très bien maintenant, la morphine a été supprimée le 8 *février*, mais le point noir est la paralysie du sciatique poplité externe qui n'a pas rétrocédé; le pied est toujours tombant; l'atrophie des muscles antéro-externes de la jambe a encore augmenté; les orteils sont en griffes; il y a une vraie gouttière longitudinale à la place du jambier antérieur; le malade ne peut esquisser le plus petit mouvement du pied ou des orteils.

Je le montre à mon confrère Bizy, chef du service électrothérapique de l'hôpital de Laval; il procède à l'examen électrique, ne trouve pas de réaction de dégénérescence et m'affirme qu'il guérira, mais que ce sera long. Je copie la note qu'il m'a remise.

« *Traitement*. — Galvanisation continue avec plaques de 200 centimètres carrés à la région lombaire, chaque muscle étant traité séparément par un rouleau bien feutré, dix minutes d'intensité : 12 à 15 milliampères. A chaque séance, l'extenseur propre recevait quelques instants un courant de 35 à 40 milliampères. Le courant galvanique était d'abord continu, puis rythmé, afin de bien faire contracter les masses musculaires.

« En mai, nouvel examen faradique qui permet de constater la réaction au courant de l'extenseur propre du gros orteil. A partir de ce jour, les séances de galvanisation et de faradisation furent alternés. Le traitement fut continué jusqu'au 15 *août*, époque à laquelle le malade reprend d'une façon constante ses occupations habituelles. »

Le traitement électrique a fait merveille; il a marché successivement avec deux béquilles, puis une seule, puis une canne; il a depuis longtemps abandonné celle-ci et a repris son métier de déchargeur de bateaux.

J'avoue que ce n'est pas sans appréhension que j'ai opéré cet anévrisme. J.-L. Faure venait de publier un cas suivi de gangrène. Je ne pouvais d'ailleurs reculer, le sac menaçant de se rompre; les douleurs dues à la névrite étaient intolérables et résistaient à la morphine.

Contrairement à ce que j'avais diagnostiqué, il s'agissait d'un anévrisme sacciforme; je n'ai pas enlevé le sac tout d'une pièce, mais en plusieurs morceaux (exactement trois).

L'orifice de communication était large d'environ 1 centimètre et demi et sur son bord inférieur se voyaient quatre petits nodules crétacés de la grosseur d'un grain de plomb n° 10, l'artère, au-dessus du sac, était saine, non éthéromateuse.

J'ai eu affaire à un anévrisme poplité type Jambier; ce sont les plus

graves; je n'ai pas vu le tronc tibio-péronier, mais ma ligature a été faite à la fois sur le vaisseau tibio-péronier et tibiaux antérieurs, immédiatement au-dessous de la bifurcation de la poplitée, et également au-dessous de l'anneau du soléaire.

Je ne crois pas qu'il soit possible d'enlever un sac anévrismal tout d'une pièce, surtout quand il est adhérent et que les parties molles périphériques sont enflammées; il vaut mieux suivre le conseil de Monod, ne pas craindre d'ouvrir le sac; cela réduit son volume, la dissection en est plus facile et cela permet de suite de pouvoir mettre une pince sur la portion de l'artère sus-jacente au sac. Si j'avais suivi cette conduite d'emblée, je n'aurais pas été surpris par l'hémorragie et aurais pu conserver un segment plus long d'artère, au-dessous de l'artère du demi-membraneux; ma ligature eût été plus solide et je n'aurais pas craint que cette artère du demi-membraneux, l'unique collatérale restante, se bouche par le caillot de la ligature. Enfin, j'ai perdu du temps à vouloir disséquer la veine poplitée; je crois qu'il ne faut pas vouloir la conserver à tout prix.

Ce cas eût donné un résultat déplorable par la ligature au-dessus du sac, car la rétraction de celui-ci eût encore augmenté les troubles nerveux dans la sphère du poplité externe.

Deuxième cas. — J'ai eu la bonne fortune d'opérer un second anévrisme poplité qui, comme le premier, m'a donné un excellent résultat opératoire. Voici l'observation :

G..., blanchisseur, âgé de quarante ans, consulte en décembre 1907, il y a un an, mon ami Dupré, pour une douleur dans le mollet gauche; au bout de quelques jours de repos, la douleur disparaît complètement; il n'y avait du reste rien d'apparent à ce moment, et le malade ne ressent rien pendant un an.

En décembre 1908, après une semaine de fatigue, nouvelle douleur plus vive dans le mollet gauche, forçant le malade à garder le lit. Le Dr Dupré trouve cette fois dans le creux poplité gauche une tumeur fluctuante pulsatile, animée de mouvement d'expansion : il diagnostique un anévrisme poplité et conseille de me demander, ayant vu le bon résultat opératoire que m'avait donné mon premier cas.

Je vois le malade le vendredi 4 *décembre* 1908; il souffre beaucoup, garde le lit, ne pouvant appuyer le pied gauche par terre; le membre inférieur est très légèrement fléchi et peut être mis toutefois en extension complète; le creux poplité est rempli par une tumeur molle, fluctuante, animée de battements et présentant des mouvements d'expansion que je perçois très facilement en mettant les deux index sur la tumeur. Je n'ai pas de stéthoscope et ne pratique pas l'auscultation; je n'ai pas comprimé la fémorale au-dessus de la région, mais je recherche avec soin la pédieuse et la tibiale postérieure; à droite, je perçois très nettement leurs battements à la main; à gauche, malgré un examen prolongé, je ne puis arriver à les sentir.

Les veines sous-cutanées sont normales; je trouve de suite qu'il y a une différence notable avec le cas de S... : le volume est beaucoup moindre,

et l'anévrisme ne se perd pas dans les jumeaux; le mollet est souple et la tumeur présente un pôle inférieur très facile à délimiter; dans le cas de S..., il y avait bien un pôle supérieur, mais on ne pouvait savoir où finissait en bas l'anévrisme. Je conseille à G... de se faire opérer, et il accepte d'autant plus volontiers que S... le connaît et l'encourage; je lui prescris de l'iodure de potassium et le repos absolu.

Il entre à l'hôpital de Laval, le 10 *décembre* 1908: Température, 37°8; le soir : le 11 *décembre*, 37°6.

Le 13 *décembre*, j'examine à nouveau G... et constate les symptômes suivants :

G... ne souffre plus du tout, les mouvements d'extension sont normaux; la flexion ne peut dépasser l'angle droit à cause de la douleur très vive qui se montre au pôle inférieur de la tumeur; celle-ci a bien changé à tous points de vue : elle a diminué des trois quarts; elle ne bat plus du tout et ne présente plus, par suite, de mouvements d'expansion; l'auscultation est négative, la compression de la fémorale ne détermine pas le moindre changement dans la tumeur; la peau est normale et glisse sur les plans sous-jacents; j'avoue que si je voyais ce malade pour la première fois, je serais très embarrassé pour faire le diagnostic, car la tumeur actuelle a tous les caractères d'une tumeur solide; elle est très dure, un peu mobile dans le sens transversal, pas du tout dans le sens vertical; son axe se dirige de bas en haut et de dehors en dedans; la tumeur se perdait là au niveau de l'orifice inférieur du canal de Hunter; ce caractère est très important et suffirait à différencier un anévrisme d'une tumeur du sciatique poplité interne qui eût été nettement verticale; la première fois que j'ai vu G..., la tumeur emplissait tout le creux poplité et n'avait pas de direction bien définie; mais lors de mon second examen, elle était très réduite de volume et j'avais très bien vu qu'elle se dirigeait vers l'anneau du 3e adducteur; comme je l'ai déjà dit, la pression était très douloureuse aux deux pôles, surtout au niveau du pôle inférieur où elle arrachait des cris au malade; enfin, je recherchai cette fois s'il y avait des ganglions inguinaux : ils étaient très hypertrophiés, et Pierre Delbet insiste dans son livre sur la fréquence du symptôme qui peut entraîner une erreur de diagnostic.

A droite, je vois et sens les battements de la pédieuse et de la tibiale postérieure; à gauche, rien de semblable.

Enfin, je recherche avec le plus grand soin, en me plaçant à jour frisant et à différentes reprises, s'il y a des artères périrotuliennes chargées d'assurer la circulation après l'extirpation de l'anévrisme. Je ne découvre rien; chez G... j'avais vu, au contraire, une artère du volume de la radiale développée à deux travers de doigt du bord interne de la rotule.

L'opération a lieu le lundi 14 *décembre* 1908, avec l'aide des Drs Dupré et Auboni, qui endort le malade avec l'appareil de Ricard; la veille, tout le membre avait été rasé et lavé depuis le pli fessier et l'aine jusqu'au talon.

Pas de bande d'Esmarch ni de garrot. Décubitus latéro-ventral, la

cuisse gauche repose par sa face antérieure sur le plan de la table, jambe en extension complète, ce que je n'avais pu obtenir même sous anesthésie avec S..., dont la jambe faisait avec la cuisse un angle obtus.

Longue incision dépassant en haut et en bas les limites du losange poplité ; des compresses sont fixées de chaque côté par des pinces aux deux lèvres cutanées ; le tissu cellulaire et l'aponévrose poplitée ne sont pas fusionnés comme dans le cas de S... Section de la saphène externe. Je cherche immédiatement le nerf sciatique tout en haut et le reconnais ; il est très facile à séparer de la tumeur ainsi que le sciatique poplité externe. J'avais cru, un moment, avoir coupé ce nerf ; heureusement, ce n'était qu'une grosse veine dont la tranche de section blanchâtre, aplatie par une pince, simulait un gros cordon nerveux.

En bas, je sépare de la veine poplitée les nerfs des jumeaux et les nerfs que le sciatique poplité interne donne à leur niveau ; un écarteur de Farabeuf récline alors le sciatique poplité interne et, par suite, l'externe. Je vois alors la veine poplitée et, au-dessous d'elle, la tumeur qui est dure et ne bat pas du tout : sa direction est bien différente de celle du sciatique poplité interne. Je sépare prudemment la tumeur du demi-membraneux et du biceps avec le doigt et une sonde cannelée.

Je suis de bas en haut la tumeur jusqu'au niveau de l'orifice inférieur du canal de Hunter, de manière à bien isoler la portion d'artère immédiatement sus-jacente. Je sens alors très bien au-dessous de l'anneau battre l'artère poplitée.

Dans cette recherche du bout supérieur de l'artère, je suis exclusivement le côté externe des vaisseaux ainsi que leur face postérieure, mais ne vais pas sur leur bord interne de peur de rompre l'artère du demi-membraneux qui est la première branche importante de la poplitée. J'eus le très grand tort à ce moment de vouloir séparer la veine poplitée du sac anévrismal, en commençant par la partie moyenne ; j'arrivai à la libérer sur une étendue de quelques centimètres en m'aidant du bistouri et des ciseaux fermés ; mon bistouri étant tombé, je veux continuer la dissection de la veine poplitée avec une sonde cannelée, mais je fais une déchirure latérale ; pinces au-dessus et au-dessous ; j'aurais pu faire une ligature latérale, mais je préfère sacrifier la veine, n'étant pas, du reste, certain de pouvoir la disséquer complètement sans la blesser à nouveau.

Je reviens alors au pôle supérieur de la tumeur, mets une pince sur la veine poplitée, que je sépare aisément de l'artère sous-jacente, mets une pince et coupe immédiatement au-dessous ; je trouve facilement l'artère et la suis, de haut en bas, jusqu'à ce que je ne sente plus ses battements ; je mets alors une pince de Kocher au ras de la tumeur ou, du moins, je le crois ; car l'examen ultérieur du sac m'a montré que cette pince eût pu être mise 2 centimètres plus bas.

Section au-dessous de la pince.

En tirant avec une pince à cadre sur le pôle supérieur du sac, je me

mets en devoir de le faire basculer de haut en bas ; pinces sur toutes les collatérales au ras du sac ; je coupe au-dessus.

Je n'ai pas besoin comme dans le cas de S... de me servir du bistouri pour séparer la tumeur du ligament postérieur de l'articulation. Je prends les jumeaux pour libérer le pôle inférieur, isole la veine de l'artère, les pince séparément et coupe au-dessus ; j'ai été gêné pour faire cette petite manœuvre par le nerf du jumeau interne.

J'avais le sac en entier sans l'avoir déchiré, sauf en bas, au niveau d'une collatérale qui avait été arrachée.

Je remplace les pinces par des ligatures sur toutes les collatérales et les deux bouts de la veine poplitée, ainsi que sur le bout inférieur de l'artère.

Quant au bout supérieur de l'artère, la ligature porte au-dessous de deux collatérales une supérieure volumineuse qui est l'artère du demi-membraneux, une inférieure beaucoup plus petite qui va dans le même muscle, la ligature est plus rapprochée de l'artère du demi-membraneux que dans mon premier cas et je regrette d'avoir enlevé la portion d'artère immédiatement sus-jacente au pôle supérieur du sac. Je nettoie le champ opératoire ; catguts pour réunir les jumeaux ; fils de lin embrassant la peau et l'aponévrose ; agrafes de Michel.

Volumineux drain de caoutchouc qui ne va pas toutefois jusqu'en haut.

Le creux poplité ne présentait pas du tout un aspect *peluré* comme dans le cas de S... ; le sac était beaucoup moins adhérent aux tissus environnants, et il restait encore de la graisse pour me masquer la surface poplitée et le ligament postérieur de l'articulation.

Je n'ai pas eu à fendre l'anneau du soléaire pour dégager le pôle inférieur du sac, et la ligature a été faite bien au-dessus de la bifurcation de la poplitée ; il s'agissait donc ici d'un anévrisme à pronostic favorable.

Dans mon premier cas, si j'avais ouvert d'emblée le sac, j'aurais pu ménager un segment assez considérable de l'artère, ainsi que j'ai pu m'en rendre compte sur la pièce. J'avais affaire à un anévrisme sacciforme à orifice assez étroit, et je crois que j'aurais pu garder la portion d'artère proplitée qui s'étend depuis l'orifice du troisième adducteur jusqu'aux articulaires supérieurs inclusivement. Dans le deuxième cas, au contraire, il m'a semblé qu'il s'agissait d'un anévrisme fusiforme ; bien que cette forme soit très rare, peut-être s'agissait-il en réalité d'un anévrisme sacciforme allongé suivant l'axe du vaisseau avec ouverture très large en forme de gouttière ; je n'ai pas ouvert le sac, ayant préféré l'envoyer intact à mon maître Pierre Delbet et ne sais, par conséquent, si l'incision volontaire ou accidentelle du sac m'eût permis de ménager un plus long segment d'artère. J'ai, cependant, pu me rendre compte que j'aurais pu lier l'artère poplitée environ 2 centimètres plus bas.

La veine poplitée était assez adhérente à la partie moyenne du sac ; mais un peu avant d'arriver aux pôles de la tumeur, elle l'était beaucoup moins, et j'ai pu la séparer assez facilement de l'artère ; peut-être

aurais-je pu conserver ici la veine en la disséquant successivement de haut en bas et de bas en haut, en allant des pôles vers l'équateur de la tumeur, au lieu de commencer la dissection au point où elle était la plus adhérente au sac. J'ai lié ici séparément l'artère et les veines. Dans le cas de S... (premier cas), après avoir fendu l'anneau du soléaire, il y avait un magma fibreux qui fusionnait d'une façon intime les vaisseaux et il m'avait été absolument impossible de les séparer.

Dans le cas de S..., un chirurgien plus habile eût peut-être essayé de faire une suture endo-anévrismatique restauratrice, à la façon de Matas; mais cela eût présenté de grandes difficultés, car les parois étaient très friables; dans le cas de G..., je ne sais quelle variété de suture endo-anévrismatique eût pu être essayée. J'ai lu le rapport de Pierre Delbet au Congrès de Lisbonne, et ce maître n'est guère favorable à ces sutures.

Les suites opératoires ont été simples, sauf que le soir de l'opération le pied était très froid, presque glacé, malgré l'enveloppement ouaté; chez S... (1er cas), la température avait été la même, mais le lendemain la circulation s'était rétablie.

Il y eut un suintement assez abondant par le drain, que j'eus tort d'enlever le troisième jour; il en résulta de la rétention et un léger écoulement purulent pour lequel je dus faire des pansements quotidiens pendant plusieurs jours; malgré cette complication, les fils furent enlevés le 7e jour; réunion *per primam*.

G..., opéré le 13 *décembre* 1908, quitte l'hôpital le 9 janvier.

Je l'ai revu ces jours-ci; il a un peu d'œdème du côté opéré; S... n'en avait jamais eu; j'attribue cette différence à ce que, chez S..., les veines étaient bien dilatées et devaient certainement suppléer la veine poplitée, qui, sans être oblitérée, était aplatie contre la paroi du sac.

G... (2e cas) a, en outre, de l'anesthésie au niveau de la face, dans les 2e et 3e phalanges des orteils 2e, 3e, 4e; au niveau du petit orteil, il sent mieux.

Au contraire, au niveau de la face dorsale des premières phalanges des mêmes doigts, il sent très bien.

Le talon est insensible.

Enfin, les ganglions inguinaux ont presque disparu.

J'ajouterai peu de considérations au texte de M. Ferron.

Il a eu affaire à deux anévrismes très différents : l'un était de la variété haute, l'autre de la variété basse. Dans ce dernier cas, il a dû mettre une ligature en masse sur le tronc tibio-péronier et la tibiale antérieure. Ces anévrismes qui se prolongent jusque sur le tronc tibio-péronier sont les plus graves de tous. Ce sont les seuls anévrismes des membres dont le pronostic reste sombre. M. Ferron a obtenu un très beau succès qui vient s'ajouter à ceux qui ont été déjà communiqués ici.

Dans l'un des cas, la tumeur avait cessé de battre. Peut-être pourrait-on penser que M. Ferron aurait dû considérer l'anévrisme

comme guéri et s'abstenir? Je ne suis pas du tout de cet avis. Ces anévrismes qui ne battent plus peuvent encore grossir : ils deviennent parfois des foyers d'embolie; ils sont gênants en tant que tumeur. J'ai moi-même opéré un anévrisme de ce genre. Le malade, qui ne savait pas, qui n'avait jamais su qu'il portait un anévrisme, réclamait une opération pour le débarrasser de la gêne et des douleurs qu'il éprouvait.

Le premier malade de M. Ferron avait une paralysie complète du sciatique poplité externe. La paralysie a parfaitement guéri après l'extirpation. M. Ferron fait remarquer, à juste titre, que s'il avait traité l'anévrisme par la ligature, la paralysie aurait sans doute persisté. C'est l'un des points sur lesquels j'ai le plus insisté dans mon premier mémoire. Ces paralysies sont dues non pas à la compression, mais bien à l'enserrement des nerfs dans la fibrose réactionnelle périanévrismale. Quand on traitait les anévrismes par la ligature à distance et qu'on obtenait la guérison, on voyait parfois la paralysie augmenter à mesure que la tumeur se rétractait; on l'a même même vue débuter pendant la période de rétraction, et on a parfois été obligé d'extirper des anévrismes guéris pour mettre fin aux accidents douloureux ou paralytiques.

Dans aucun des deux cas de M. Ferron, la tibiale postérieure ne battait. Les deux malades ont guéri sans encombre. Ceci confirme ce qui a été dit ici dans la dernière séance.

Enfin, dans ses deux cas, M. Ferron a sacrifié la veine, sans faire, au moins dans l'un des deux, de bien grands efforts pour la conserver. On serait mal venu à le lui reprocher, puisque ses deux malades vont parfaitement.

Messieurs, je vous propose, en manière de conclusion, d'adresser des remerciements à M. Ferron et de garder bon souvenir de son nom pour le jour où il posera sa candidature au titre de membre correspondant, car il nous a déjà envoyé plusieurs observations fort intéressantes.

M. Morestin. — M. Venot, de Bordeaux, nous a adressé la relation d'un cas d'anévrisme poplité qu'il a extirpé avec succès. Je profite de la discussion actuelle pour résumer devant vous l'observation de M. Venot, intitulée : *Anévrisme fusiforme de la poplitée*, et qui n'est pas dépourvue d'intérêt.

Il s'agit d'un homme de cinquante-huit ans dont l'existence, très aventureuse, s'est déroulée en grande partie dans nos colonies d'Afrique ; il y a contracté la dysenterie, la fièvre jaune et le paludisme. Il n'avoue pas la syphilis, dont on n'a pu, d'ailleurs, trouver chez lui de traces, bien que l'on ait apporté à la recher-

cher un soin particulier, en raison du rôle aujourd'hui très connu qu'elle joue fréquemment dans la préparation des anévrismes.

La lésion s'est révélée le 3 mars 1908, le malade ayant ce jour-là éprouvé une douleur dans le creux poplité droit, en descendant de voiture. Un examen pratiqué à cette occasion montra l'existence d'une tumeur pulsatile grosse comme une noix, bien circonscrite. Au mois de novembre seulement, le malade consentit à se laisser soigner. La tumeur remplissait le creux poplité et présentait tous les signes classiques de l'anévrisme, battements, expansion, souffle systolique.

Du 4 novembre au 15 décembre, on fit dix-huit injections sous-cutanées de sérum gélatiné, en trois séries de six piqûres (pour chacune 30 grammes d'une solution à 2 p. 100). Pendant cette période, le malade, laissé au lit, n'éprouva que deux ou trois fois des douleurs passagères et très supportables dans la jambe et le pied. Le résultat fut appréciable. L'anévrisme devint plus dur, ses battements diminuèrent. Enfin, du côté des artères sous-jacentes, on put constater une modification très frappante. Il était facile, avant le traitement, de percevoir les battements de la tibiale postérieure et la pédieuse. Or, les pulsations de la tibiale cessèrent d'être perceptibles et celles de la pédieuse devinrent beaucoup plus faibles.

Cette thérapeutique n'était essayée qu'à titre préliminaire. L'opération, toujours remise par le patient, ne fut pratiquée que le 1er février 1909. Dans l'intervalle, les bénéfices obtenus par le traitement gélatiné avaient été en partie perdus ; la tumeur avait augmenté de volume et maintenant débordait le creux poplité, surtout en dedans. Mais les battements de la tibiale postérieure n'avaient pas reparu.

M. Venot ayant placé deux bandes élastiques, l'une au niveau du mollet, l'autre au niveau de la cuisse, entreprit l'extirpation de la poche anévrismale et put mener à bien cette belle opération, toujours un peu laborieuse quand il s'agit de tumeurs aussi étendues. Il s'attacha à ménager complètement les organes environnants et réussit, en effet, à sauvegarder non seulement les nerfs sciatiques poplités interne et externe, mais la veine poplitée, quoi qu'elle fût adhérente à la poche. L'ayant blessée, il ferma la déchirure à l'aide d'un surjet, et, pour mieux assurer le succès de cette suture, enveloppa la veine d'un fragment de la paroi anévrismale sous-jacente à laquelle elle adhérait en retournant ce fragment de la poche. Quant à l'artère poplitée, elle dut être réséquée en totalité, car l'anévrisme, fusiforme, commençait au voisinage de l'anneau des adducteurs pour finir non loin de celui du soléaire.

L'artère fut donc liée en haut, très près de son origine; en bas, à 1 centimètre de l'anneau du soléaire.

Les suites n'ont été traversées par aucun accident fâcheux. La circulation s'est rétablie presque immédiatement et il n'y a pas eu la moindre menace de sphacèle. La plaie s'est réunie primitivement. Bref, le malade a parfaitement guéri et a pu reprendre sa vie habituelle.

Dans la dernière séance, M. Reynier signalait avec insistance l'opportunité des injections de gélatine dans le traitement des anévrismes. On sait que depuis plusieurs années MM. Lancereaux et Paulesco ont, à maintes reprises, attiré l'attention sur cette méthode. Il ne semble pas, néanmoins, que son emploi se soit généralisé parmi les médecins, ni surtout parmi les chirurgiens. C'est peut-être à tort. Cette méthode, qui repose sur des expériences sérieuses, est théoriquement séduisante et, dans la pratique, ne semble pas inefficace. A condition d'être maniée d'une façon très prudente, elle paraît ne pouvoir nuire et, par contre, susceptible de rendre quelques services, même appliquée à certains anévrismes externes, et particulièrement aux cas graves d'anévrismes poplités. Ce peut être une bonne préparation à l'opération. C'est ce qu'a parfaitement compris M. Venot, qui n'a pas eu à regretter d'avoir, chez son malade, commencé la cure en modifiant la plasticité du sang, en essayant de réduire l'activité de la circulation dans le sac, d'y provoquer des coagulations et de favoriser le développement de la circulation collatérale.

M. Paul Reynier. — M. Delbet vient de nous citer un cas où il lui a semblé que l'injection de sérum gélatiné aurait plutôt été nuisible. Mais n'y a-t-il pas eu là une coïncidence, un anévrisme dont les parois étaient sur le point de se rompre, ou qui pouvait être enflammé, et les accidents sont-ils bien imputables au sérum gélatiné? Et si j'émets ce doute, c'est que je crois être un de ceux, d'entre vous, qui me trouve avoir la plus grosse pratique de ces injections de sérum gélatiné, que j'emploie fréquemment dans les hémorragies et dans le traitement des anévrismes. J'ai bien fait ainsi plus d'une centaine de ces injections; et j'ai traité à l'heure actuelle six anévrismes, sans avoir jamais noté aucun accident; je vous rapportais l'autre jour l'observation d'un malade de quatre-vingt-deux ans, qui avait reçu près de vingt injections de 100 centimètres cubes d'une solution de sérum gélatiné à 5 p. 100; et ce vieillard vit son anévrisme poplité se solidifier, sans que les injections n'aient déterminé autre chose qu'une petite élévation de température passagère le jour de l'injection.

On a encore accusé ces injections de provoquer le tétanos;

or, je me suis élevé à l'Académie de médecine contre cette incrimination, qui n'est justifiée qu'avec le sérum gélatiné de nos pharmacies hospitalières, qui, à l'heure actuelle, n'ont encore rien pour stériliser les sérums qu'elles peuvent nous livrer; nous sommes obligés de faire stériliser ces sérums dans nos services dans des bocaux mal fermés, qui ne sont pas à l'abri d'une contamination ultérieure. Mais avec les sérums gélatinés, que nous délivrent certaines pharmacies avec toutes les garanties possibles de stérilisation, il n'y a rien à redouter. N'utilisant que ces sérums particuliers et ne me servant pas du sérum des hôpitaux, je n'ai jamais eu d'accident tétanique, pas plus que M. Lancereaux, dont la pratique est considérable, et qui ne se sert que de sérum livré par un pharmacien dont il est sûr au point de vue de la stérilisation.

M. Pierre Delbet. — Je me demande si les injections de gélatine ne sont pas dangereuses dans certains cas? J'ai observé un malade porteur d'un anévrisme poplité qui avait été traité par les injections de gélatine. Il déclarait qu'après chaque injection l'anévrisme avait augmenté. Il a si bien augmenté qu'il a fini par se rompre.

Alors s'est déroulé un drame dans lequel j'ai joué un rôle purement passif.

Immédiatement après la rupture, on avait enserré la cuisse d'un lien qui avait arrêté l'hémorragie. Le malade fut amené des environs de Paris avec ce lien hémostatique. Quand je le vis, plusieurs heures après l'accident, toute la partie inférieure du membre était prodigieusement tuméfiée.

On donnait les premières bouffées de chloroforme au malade quand sa femme surgit, déclarant qu'elle s'opposait formellement à l'amputation. Je lui dis que je ferais tout le possible pour conserver le membre, que j'espérais y réussir, mais qu'il pouvait surgir des circonstances telles que l'ablation du membre donnerait au malade plus de chances de guérir, et que je ne pouvais entreprendre l'opération sans être autorisé à faire au besoin l'amputation. Cette femme s'obstina dans son refus. Le malade fut emporté ailleurs. Je ne sais ce qu'on lui fit, mais je sais qu'il a succombé, ce qui n'a d'ailleurs rien de surprenant.

M. Quénu. — Sans insister, je voudrais faire une seule réflexion à propos de l'observation que nous a rapportée M. Morestin : il me paraît bien inutile de se donner tant de peine pour la veine poplitée; si elle adhère trop, il faut l'enlever.

M. Tuffier. — Les injections de gélatine pratiquées dans le but de coaguler le sang d'un anévrisme ont, à mon avis, le tort d'être aveugles, car nous ne savons ni à quelle dose ni à quel titre commence la coagulation efficace médicatrice, et la coagulation nocive. Certains accidents ont été signalés et me laissent réservé sur leur emploi. Quant au mode même d'hémostase, il n'est certainement pas fonction du calcium contenu dans la gélatine, car des expériences pratiquées dans mon service, il ressort nettement que le pouvoir coagulant du calcium est très inférieur à celui de la gélatine.

M. Morestin. — Les anévrismes peuvent spontanément s'enflammer, se rompre, provoquer la gangrène du membre, et il ne faut pas imputer forcément au traitement gélatiné des accidents qui pourraient simplement coïncider avec son emploi.

Il convient d'ailleurs d'agir avec une grande prudence, de commencer par de faibles doses, de tâter la susceptibilité du malade, de laisser ce dernier dans le repos complet. Administrée avec précaution, sous une surveillance stricte, la méthode ne paraît guère comporter de dangers.

Elle est fondée sur des expériences logiquement conduites. On espère, en augmentant la plasticité générale du sang, déterminer dans la poche des coagulations qui se produisent là, et là seulement, à cause de l'action localisante des parois altérées. Voilà des années que M. Lancereaux recommande cette méthode. Je m'en rapporte volontiers à l'expérience déjà longue d'un homme de cette valeur, bien persuadé que s'il avait observé quelque accident, il se serait empressé de le signaler.

Le principal reproche que l'on puisse faire aux injections gélatinées, c'est d'être le plus souvent, sinon inefficaces, du moins insuffisantes à procurer la guérison. Cela ne veut pas dire qu'elles soient inutiles. Voyez ce qui s'est passé pour le malade de M. Venot. L'anévrisme s'est en partie solidifié; il est devenu dur, ses battements se sont réduits, et l'on a pu noter justement à la suite des injections ce signe dont tout à l'heure encore, on signalait l'importance au point de vue du pronostic opératoire, la disparition des battements de la tibiale postérieure, alors que cette artère présentait avant le traitement, des pulsations très faciles à percevoir. Il semble donc que ce traitement pré-opératoire par le sérum gélatiné ne soit ni à craindre ni à dédaigner.

Quant aux efforts de M. Vénot pour sauvegarder la veine poplitée, je pense qu'on ne saurait lui en savoir mauvais gré. Assurément, on peut lier toutes les grosses veines des membres,

mais il a toujours paru meilleur de les conserver, quand leur sacrifice n'était pas nécessaire. En présence d'une déchirure peu étendue de la veine poplitée, M. Vénot a préféré garder ce tronc veineux, et une suture faite avec habileté le lui a permis. A mon avis, il y a lieu simplement de l'en féliciter.

A propos du Spina-bifida (1).

M. E. Potherat. — Je voudrais, à propos de la présentation faite par Walther dans la séance du 7 juillet dernier, rappeler qu'au cours de la discussion à laquelle il a fait allusion et qui a eu lieu dans cette enceinte, il y a quelques années, je vous avais parlé d'une petite fille que j'avais opérée quelques jours après sa naissance d'un spina-bifida lombaire, volumineux, et qui avait guéri sans incidents.

Cette enfant qui est âgée aujourd'hui de huit ans est parfaitement rétablie ; elle n'a présenté à aucun moment de troubles soit sensitifs, soit moteurs, et son intelligence est bien développée, et demeurée intacte.

Je fais remarquer, d'ailleurs, que comme dans l'observation de Walther il s'agissait d'une méningocèle, c'est-à-dire d'une poche dépourvue de substance ou d'éléments nerveux.

Si le malade de Walther a présenté des troubles des sphincters, je crois qu'il les devait, non à son spina-bifida lui-même, mais à l'hydrocéphalie dont il a été manifestement atteint, ainsi que l'a déclaré notre collègue, et ainsi que cela apparaît encore à l'heure actuelle où chacun de nous a pu remarquer la disproportion qu'il y a entre son crâne et sa face en quelque sorte effacée par la protubérance cranienne. Ce qui confirme cette opinion, c'est que l'incontinence d'urine seule persistante tend manifestement à disparaître par la gymnastique éducatrice prescrite par Walther.

Plus récemment, j'ai eu l'occasion d'intervenir pour un spina-bifida cervical, âgé de quelques jours. La tumeur à développement rapidement progressif atteignait presque le volume de la tête de l'enfant. L'arrêt de développement portait sur deux arcs vertébraux (probablement 4e et 5e). Ici encore il s'agissait d'une poche membraneuse sans éléments nerveux inclus dans ses parois; je pus réséquer cette poche en totalité, fermer complè-

(1) *Bull. et Mém. de la Soc. de Chir.*, 1909, p. 862.

tement l'ouverture et obtenir une guérison opératoire parfaite. L'enfant, âgé maintenant de près de trois ans, vit encore, mais il est hydrocéphale. Il rentre en plein dans la catégorie de ces enfants auxquels M. Broca dans la discussion susindiquée faisait allusion et pour lesquels il souhaitait une issue aussi décisive que non réalisable. L'hydrocéphalie est évidemment la pierre d'achoppement des spina-bifida réséqués et guéris par une intervention chirurgicale ; elle n'est malheureusement que trop fréquente ; elle n'est cependant pas absolument fatale ; la première de mes deux observations en est la démonstration vivante, et doit nous encourager à ne pas renoncer à l'intervention vis-à-vis du spina-bifida.

Communications.

Un cas de « gangrène humide de la jambe », enrayé et guéri par la méthode de Bier,

par M. FONTOYNONT, membre correspondant.

J'ai l'honneur d'adresser de Tananarive, à la Société, tant en mon nom personnel qu'en celui de mon assistant, le Dr Léopold Robert, médecin aide-major des troupes coloniales, l'observation suivante qui a trait à un cas de « gangrène humide post-traumatique » de la jambe. La « méthode de Bier », employée dans ce cas vraiment mauvais, nous a donné des résultats tellement inespérés que nous avons cru utile d'attirer l'attention sur ce fait.

Rainimanga, ouvrier, âgé de trente ans, sans antécédents particuliers à noter, est amené d'urgence, le 16 avril 1909, à l'hôpital indigène de Tananarive, où le reçoit le Dr Andrianjafy, médecin résident. Il venait d'avoir les deux pieds broyés dans les circonstances suivantes : Il était en train, avec un autre indigène et un Européen, de river d'énormes conduits de tôle destinés à l'adduction de l'eau. Chaque bout de conduit pesait une tonne. Pour amener chaque pièce au contact de la suivante, on la faisait glisser sur un plan légèrement incliné. Puis, pour permettre l'emboîtement, au moment où la pièce descendante arrivait au contact de celle à laquelle elle allait faire suite, un levier la soulevait. Ce levier était représenté par une tige de fer longue de plus de 3 mètres.

C'est cette tige que tenaient les indigènes et l'Européen. La descente du conduit sur le plan incliné était adoucie par l'intermédiaire d'un grand cordage allant à distance se réfléchir sur une poutre et dont le

bout réfléchi était maintenu par une dizaine d'hommes. Pendant le mouvement de descente de la pièce métallique, soit parce que les hommes avaient lâché le cordage, soit pour toute autre cause, la pièce devenue subitement libre se mit à descendre instantanément. L'Européen et un des indigènes se garèrent par un saut de côté. Le deuxième Malgache, notre blessé, qui tenait la partie inférieure du levier, n'eut pas le temps de se sauver; son pied droit fut coïncé et écrasé entre le levier et le sol; son pied gauche fut amputé net par la masse de fer en mouvement. Il y eut une forte hémorragie. Après un pansement sommaire, il fut amené à Tananarive. L'accident avait eu lieu à une vingtaine de kilomètres de la ville.

A l'arrivée à l'hôpital, le Dr Andrianjafy constate que le blessé est extrêmement faible; il peut à peine parler, les pansements sont inondés de sang, tout l'avant-pied droit est broyé jusqu'à 3 ou 4 centimètres en avant de l'articulation tarso-métatarsienne. Andrianjafy donne un peu de chloroforme et pratique un Lisfranc sur le pied droit. Le pied gauche est amputé naturellement au niveau du coup de pied. Il reste toutefois l'astragale au milieu de débris informes représentant les muscles dilacérés. On se contente de régulariser, après ablation de l'astragale et ligature des vaisseaux saignants. Bandage compressif. Sérum antitétanique. Injection de quinine. Injection de caféine. Sérum artificiel.

Le lendemain soir *17*, la température est à 39°2. L'état général mauvais. Après une nouvelle injection de quinine, la température tombe à 38 degrés le 18 et à 37°2 le 19 au matin. L'état général est toutefois très mauvais. Le malade délire presque continuellement. La température remonte le soir aux environs de 39 degrés.

20 *avril*. — L'état général est un peu moins mauvais, mais il y a encore du délire. Le malade souffre beaucoup de ses deux pieds.

21 *avril*. — En faisant le pansement, on constate que la jambe gauche est, sur sa face antéro-interne, le siège d'une large plaque de sphacèle s'étalant depuis le moignon jusqu'à 10 centimètres au-dessus des malléoles. Cette plaque de sphacèle a environ 5 centimètres de large.

A droite, sur le bord externe du pied droit et sur la face dorsale, dans sa partie externe, on constate également une large plaque de sphacèle.

Des deux côtés, il s'écoule une sanie extrêmement fétide, jaune verdâtre.

On nettoie les deux plaies. Puis, à gauche, on applique un simple pansement à l'eau oxygénée. A droite, outre le pansement, on pratique, à la partie moyenne de la cuisse, une ligature élastique, suivant la « méthode de Bier ».

22 *avril*. — Le sommeil reparaît un peu. La gangrène, loin de se limiter, augmente.

23 *avril*. — La gangrène a progressé en hauteur sur la jambe gauche. Il s'écoute un pus extrêmement abondant et fétide. A droite, côté où a été appliquée la bande élastique, il existe une fusée de pus

qui remonte à quelques travers de doigt sur la face antéro-externe de la jambe; mais *le sphacèle ne progresse pas.*

La méthode de Bier est continuée à droite.

24 *avril.* — Abondant épitaxis pendant la nuit. Le genou droit est volumineux et globuleux, ainsi que la jambe du même côté. C'est un effet de la compression qui, jusqu'ici, a été permanente, sauf le temps pendant lequel, chaque jour, on faisait le pansement.

L'état général s'étant amélioré et la gangrène de la jambe gauche tendant à progresser, on décide l'amputation des deux jambes au lieu d'élection. On commence par la jambe gauche. L'opération est faite sous chloroforme par le Dr Robert; mais après incision des téguments, on constate qu'outre la gangrène intéressant les plans profonds, une fusée purulente a envahi les gaines intermusculaires de la jambe et on pratique alors la désarticulation du genou avec conservation de la rotule. Durant l'opération, injection de caféine et de sérum artificiel. On s'apprêtait à amputer la jambe droite dans son tiers inférieur lorsqu'arriva dans le service un blessé ayant les deux mains emportées par l'explosion d'une cartouche de dynamite et dont l'état réclamait une intervention immédiate.

On décide alors de remettre à plus tard l'amputation de la jambe droite, d'autant plus volontiers que le sphacèle avait de ce côté-là une tendance à la limitation. On se contente de faire de longues irrigations avec de l'eau térébenthinée et l'on continue la compression élastique au niveau de la cuisse.

26 *avril.* — Le malade a mieux reposé. Le pied restant exhale toujours une odeur fétide. Il y a beaucoup de pus. Le soir, température 40 degrés. C'est un accès de fièvre palustre réveillé par l'intervention; une injection de quinine de 0 gr. 80 fait tomber la température dans la nuit. Elle est le lendemain, 27 avril, à 37°3.

28 *avril.* — Le pied présente toujours une odeur fétide, mais l'état local s'est beaucoup amélioré. Le sphacèle s'est limité à la couche dermique avec quelques points sous-dermiques. On voit apparaître çà et là des points bourgeonnants. La sensibilité est devenue normale dans toute cette région. Il y a du pus en abondance, mais il est moins sanieux, de meilleure apparence. La compression élastique est continuée, mais on ne la laisse que l'après-midi et la nuit. Elle est supprimée pendant la matinée.

30 *avril.* — L'état général est très amélioré. Il n'y a plus de sphacèle, les couches superficielles s'étant éliminées laissent voir les couches sous-jacentes en voie de bourgeonnement. Un abcès a fusé le long de la jambe. Il est incisé.

A dater de ce jour, la plaie se comporta comme une plaie en voie de réparation et peu à peu se cicatrisa.

Le côté opéré suppura, mais sans crainte de sphacèle.

Finalement le blessé guérit après désarticulation du genou d'un côté et conservation de la jambe de l'autre.

Il est indéniable que le résultat excellent obtenu à droite, que

la limitation et que la guérison du sphacèle ont été dues à la compression élastique. Nous avons vu les mêmes lésions, du même aspect, de même nature, évoluer différemment sur les deux jambes. Sur l'une où n'agissait pas le Bier, le sphacèle a gagné chaque jour ; sur l'autre où la compression élastique opérait, le sphacèle a été d'abord enrayé ; puis il a rétrocédé. Ce beau résultat, il faut l'attribuer à la « méthode de Bier » dont nous savons toute la valeur au point de vue microbicide.

Il n'en est pas moins étonnant de voir la compression si souvent, et avec raison, accusée de produire le sphacèle, enrayer au contraire, dans notre cas, le processus gangreneux en détruisant sur place la septicité des germes.

Ce qu'il est d'ailleurs difficile de bien représenter, c'est l'amélioration remarquable et rapide de l'état général de notre malade si bas au début, amélioration due certainement à l'atténuation de virulence, puis à la suppression des toxines élaborées au niveau des plaques de sphacèle.

Il y a un procédé à retenir, car il peut rendre de grands services dans des cas analogues, dans ceux naturellement, où la gangrène est d'origine purement septique et où l'athérome n'est pas en cause.

Traitement des luxations acromio-claviculaires par la syndesmopexie coraco-claviculaire,

par MM. PIERRE DELBET et PIERRE MOQUOT.

Messieurs, on observe deux variétés de lésions traumatiques de l'articulation acromio-claviculaire.

La plus fréquente est la subluxation, lésion banale, dans laquelle l'extrémité externe de la clavicule attirée en haut forme un léger relief facilement dépressible.

La seconde variété, plus rare, est une véritable luxation ; l'omoplate se déplace notablement. Dans certains mouvements, principalement dans les mouvements de projection du bras en avant, elle se rapproche du sternum de telle façon que l'acromion passe sous l'extrémité externe de la clavicule. Il se produit alors un chevauchement considérable dont la photographie ci-jointe donne une bonne idée.

Ce chevauchement est douloureux, il gêne considérablement les mouvements du bras. Aussi, ces luxations vraies nécessitent-elles un traitement.

Les deux variétés cliniques correspondent à des lésions très différentes.

Les véritables ligaments de l'articulation de la clavicule avec l'omoplate sont les ligaments coraco-claviculaires : c'est de leur côté qu'il faut chercher les raisons des variétés de déplacement.

Dans la subluxation, les ligaments coraco-claviculaires sont conservés en grande partie sinon en totalité. Dans la luxation complète avec chevauchement les ligaments acromio-claviculaires sont rompus.

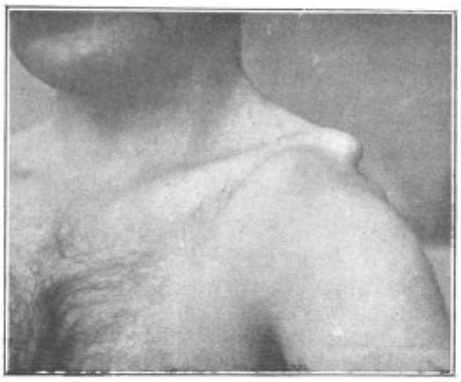

Voici le résumé des expériences qui le prouvent :

1° *Section des ligaments acromio-claviculaires.* — Les mouvements d'ouverture et de fermeture de l'angle omo-claviculaires sont peu amplifiés, mais les mouvements verticaux de l'extrémité externe de la clavicule sont beaucoup plus étendus : on produit facilement la subluxation, mais le trapézoïde fortement oblique empêche l'acromion de passer sous la clavicule. Il n'y a pas de chevauchement.

2° *Section du trapézoïde.* — La projection de l'épaule en bas et en avant (bascule de l'omoplate par traction sur le bras) produit une véritable subluxation, bien que les ligaments acromio-claviculaires n'aient pas été coupés. (Ils avaient sur ce cadavre une toxité un peu anormale.) L'extrémité externe de la clavicule se soulève au-dessus de l'acromion, mais ne chevauche pas. Elle se replace lorsqu'on porte l'épaule en haut et en arrière.

3° *Section du conoïde seul.* — On ne peut pas produire de déplacement.

4° *Section du trapézoïde et des ligaments acromio-claviculaires.* — On produit très facilement la luxation en tirant en bas et en avant sur le bras, mais on ne produit pas de chevauchement.

5° *Section du conoïde et des ligaments acromio-claviculaires.* — Permet un écartement entre la clavicule et l'acromion lorsqu'on tire sur le bras, mais pas une luxation vraie.

6° *Section du trapézoïde, du conoïde et des ligaments acromio-claviculaires.* — La luxation se produit très facilement et, de plus, lorqu'on tire sur le bras en avant, en bas et en dedans, on produit un chevauchement. L'acromion vient se loger sous l'extrémité externe de la clavicule. Le déplacement se réduit dans ce mouvement de projection en haut et en arrière.

Dans l'étude qu'ils ont publiée en 1891 (*Archives généra'es de médecine*, p. 396), sur le mécanisme et le traitement des luxations sus-acromiales de la clavicule, Poirier et Rieffel sont arrivés aux mêmes conclusions. Ils avaient pensé d'abord que la section du ligament conoïde suffisait à entraîner une luxation complète, mais ils ont constaté ensuite que les faisceaux antérieurs du trapézoïde s'étaient arrachés pendant que l'on produisait la luxation, et ils estiment, en somme, que l'intégrité des ligaments coraco-claviculaires est incompatible avec une luxation sous-acromiale totale. Nous sommes donc d'accord sur ce point, où les divergences nous paraissent d'ailleurs impossibles.

Nous ferons remarquer en passant que pour se conformer à l'excellente règle de nomenclature qui veut que l'on considère comme luxé l'os distal. On devrait dire non pas luxation sus-acromiale de la clavicule, mais luxation sous-claviculaire de l'omoplate.

La luxation complète avec chevauchement entraîne une impotence considérable. Pour les travailleurs manuels qui ont besoin de toute leur force, elle constitue une véritable infirmité. Ces troubles sont tels qu'ils justifient un traitement opératoire. Dans le cas qui fait le sujet de cette communication, la luxation datait de deux mois et le malade, garçon de restaurant, ne pouvait pas travailler.

Chacun sait qu'il est très facile de réduire ces luxations, mais impossible de les maintenir réduites par des appareils. D'ailleurs, on ne peut guère espérer la restauration spontanée des ligaments coraco-claviculaires dont les extrémités après la déchirure sont relativement fort éloignées. On ne peut obtenir un résultat qu'en remplaçant les ligaments détruits.

Pour cela, Poirier et Rieffel ont proposé la suture au fil d'argent de l'acromion avec la clavicule. L'un de nous l'a pratiquée une fois et le résultat a été médiocre. Certains mouvements sont restés gênés, voire même un peu douloureux. Comme le fil d'argent permettait encore à la clavicule de s'élever un peu plus haut que l'acromion (toutefois sans le moindre chevauchement), il a pensé

que la gêne persistante résultait de cette mobilité anormale. Cette interprétation, tout à fait erronée, l'a conduit dans un cas à pratiquer l'enchevillement acromio-claviculaire. Un clou pénétrant par le bord de l'acromion fut enfoncé horizontalement à travers cette apophyse jusque dans la clavicule. La réduction fut parfaite, mais le résultat fonctionnel médiocre. Le malade n'a pas été soulagé.

En réalité, les mouvements qui se passent dans l'articulation acromio-claviculaire sont bien plus étendus qu'on n'est tenté de le croire, et c'est leur suppression, soit par la suture, soit par l'enchevillement, qui trouble le libre jeu du bras.

C'est pour cela que nous avons cherché à maintenir la réduction sans gêner les mouvements nécessaires de l'omoplate sur la clavicule.

Il nous a semblé que le seul moyen d'obtenir le résultat était de remplacer par des fils les ligaments coraco-claviculaires rompus.

C'est ce que nous avons fait chez notre malade après avoir étudié l'opération sur le cadavre.

Voici son observation :

Observation. — L... (Félix), vingt-huit ans, garçon de restaurant, entre le 1er décembre 1908 (salle Verneuil, lit n° 14), pour une luxation ancienne de la clavicule.

Il y a deux mois, il fait une chute sur le moignon de l'épaule gauche; il ne ressent pas de douleurs très vives, mais il remarque que la clavicule est fortement reportée en arrière et soulève la peau par son extrémité externe.

Il porte une écharpe pendant six semaines.

Actuellement, la luxation persiste; l'extrémité externe de la clavicule déplacée en haut et en arrière fait saillie sous la peau. Pas de douleurs, mais gêne notable des mouvements, surtout du mouvement d'élévation du bras.

Le déplacement est surtout considérable lorsque le malade porte le bras en avant; dans cette attitude, l'omoplate paraît entraînée par l'humérus et se déplace en avant de telle sorte que l'acromion passe sous la clavicule et que l'extrémité externe de celle-ci vient se placer sur le bord supérieur de l'épine. Dans ce mouvement, on voit se tendre les faisceaux claviculaires du trapèze qui forment une corde saillante sous la peau.

Au contraire, lorsque le malade porte le bras en haut et en arrière, la déformation diminue sans que la luxation se réduise complètement; il faut dans cette attitude exercer une pression sur l'extrémité externe de la clavicule pour la remettre complètement en place.

La clavicule présente une mobilité considérable : il est très facile, lorsque les muscles sont relâchés, de la porter en avant ou en arrière;

on peut l'amener jusqu'au contact du bord supérieur de l'épine de l'omoplate et on a l'impression, en effectuant ces mouvements, que la clavicule a perdu tous ses moyens d'union avec l'acromion et la coracoïde.

La pression exercée de haut en bas sur la clavicule pour réduire la luxation n'est pas suffisante; la réduction est impossible à obtenir lorsque le bras est porté en avant; il faut qu'il soit porté en arrière pour entraîner l'omoplate. Lorsque la réduction est obtenue, les faisceaux claviculaires du trapèze, rétractés, sont tendus sous la peau. Dès qu'on cesse la pression, la luxation se reproduit.

Opération le 18 décembre 1908. — Incision courbe montant dans le sillon delto-pectoral et se recourbant sur l'extrémité externe de la clavicule jusqu'au niveau de l'articulation acromio-claviculaire. On arrive sur l'extrémité externe de la clavicule. Il n'y a plus de cavité articulaire nette entre la clavicule et l'acromion.

Entre les deux os, les débris des ligaments déchirés forment une interposition lâche que l'on détruit au bistouri de manière à mettre à nu les surfaces articulaires et à relever les débris des ligaments.

En écartant le sillon delto-pectoral, on arrive sur la caracoïde et en réclinant fortement le deltoïde, on parvient à l'isoler. Avec une aiguille courbe on passe au-dessous d'elle, en arrière des tendons qui s'y insèrent, un gros fil d'argent.

Incision du périoste sur la face supérieure de la clavicule suivant une ligne oblique en avant et en dehors. On perce un premier trou en dehors près du bord antérieur de la clavicule et on y fait passer le chef interne du fil, puis un deuxième trou en dedans près du bord postérieur et on y passe le chef externe du fil après l'avoir fait passer d'abord derrière le premier. Le fil est alors serré et ses deux chefs tordus sur la face supérieure de la clavicule qui se trouve ainsi fixée dans sa situation normale. La clavicule primitivement distante de 4 ou 5 centimètres de la coracoïde en est maintenant rapprochée à 1 centimètre et demi ou 2 centimètres. Suture du périoste au-dessus du fil d'argent. Suture au catgut des ligaments supérieurs de l'articulation acromio-claviculaire. Suture de la peau au fil d'argent.

Ablation des fils le 28 décembre, réunion parfaite.

Le bras est immobilisé pendant une douzaine de jours; puis on commence la mobilisation. Le déplacement semble d'abord bien réduit.

25 *janvier*. — Au repos, l'extrémité de la clavicule ne dépasse pas l'acromion, mais dans les mouvements d'abduction et de projection en avant, le déplacement en haut se reproduit avec le chevauchement. Nous en concluons que le fil s'est rompu.

1er *février* 1909. *Deuxième opération*. — On repasse par la même incision. On recherche le fil d'argent qui est *cassé* aux deux points de réflexion sous la coracoïde. Avec une aiguille à pédale, on passe sous la coracoïde deux fils de soie. L'un des fils est noué autour de la clavicule à 2 centimètres et demi environ de l'articulation acromio-claviculaire après avoir été passé en avant et en arrière dans l'épaisseur du

périoste. L'autre fil est passé de la même façon autour de la clavicule près de son extrémité externe. Ainsi ces deux fils ont à peu près la direction des deux ligaments coracoïde et trapézoïde.

Ablation des fils le 8 février. Réunion parfaite.

13 *février*. — Ascension thermique ; un peu de bronchite à la base droite.

18 *février*. — Le malade quitte l'hôpital. La cicatrisation est complète. Dans le mouvement d'abduction et de projection en avant l'extrémité externe de la clavicule reste en place.

Lorsqu'on regarde le malade de face, les deux côtés paraissent symétriques : il y a seulement une saillie un peu plus marquée du trapèze du côté malade. Les mouvements du bras ne sont pas douloureux.

Ce malade nous avait promis de venir se montrer au bout de quelque temps. Non seulement il n'est pas venu, mais il nous a été impossible de le retrouver. Aussi n'avons-nous pas de photographie montrant le résultat. Et nous ne savons même pas si le résultat a été durable. Mais nous croyons pouvoir affirmer que seule la rupture des fils pouvait permettre la reproduction de la luxation.

On voit que dans une première opération, nous avons employé un gros fil d'argent.

Ce fil a été passé sous la coracoïde, en arrière des tendons qui s'y insèrent. Maintenu par ces tendons, logé sous la gorge de l'apophyse, il ne peut glisser en avant.

Puis deux trous ont été perforés au travers de la clavicule l'un externe, près de son bord antérieur, l'autre interne près de son bord postérieur.

Le chef externe de l'anse sous-coracoïdienne, représentant le ligament conoïde, vertical, fut passé dans le trou postéro-interne.

Le chef interne représentant le ligament trapézoïde, ramené en avant de l'autre, le croisant, fut passé dans le trou antéro externe. Les deux chefs furent tordus sur la face supérieure de la clavicule.

Le fil représentait ainsi dans son ensemble un 8 dont la boucle inférieure embrassait la coracoïde et la boucle supérieure le trapézoïde. On peut se rendre compte de cette disposition par la radiographie ci-jointe.

Il y avait deux fautes dans ce plan opératoire. C'était d'employer un seul fil et de le prendre métallique. Comme les deux ligaments entrent en tension dans des mouvements différents, les anses du fil unique devaient se déplacer ; les coudes devaient se modifier et dans ces conditions le fil d'argent résiste mal. Le fil devait casser et il a cassé dès que le malade a commencé à se servir de son bras.

Ayant constaté un jour que le déplacement s'était reproduit, nous n'hésitâmes pas à déclarer que le fil était rompu et bien que sur la radiographie faite alors, on ne vît pas de solution de continuité, nous entreprîmes une seconde opération.

Cette fois, nous avons glissé sous la coracoïde deux anses et deux anses de soie. Pour éviter qu'elles ne s'usent sur une surface osseuse irrégulière, nous les avons passées non pas au travers de l'os, mais au travers du périoste en leur donnant toujours une direction rappelant celle de ligaments conoïde et trapézoïde.

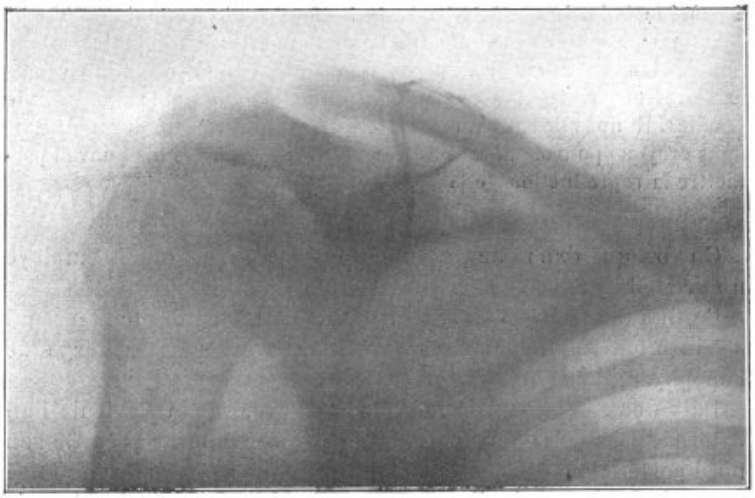

Chaque fil passe sous la coracoïde et sur la clavicule embrassant les deux os dans son anse. Au niveau de la clavicule, sur les deux bords antérieur et postérieur, il est passé dans l'épaisseur même du périoste, qui l'empêche de glisser.

Le résultat a été bon et au point de vue plastique et au point de vue fonctionnel.

Nous ne savons pas s'il a été durable. Il est possible que les fils se rompent un jour, car, faute de soie plate, nous avons dû employer une soie ronde qui ne présente peut-être pas une résistance suffisante. Mais nous croyons pouvoir affirmer que seule la rupture des fils permettrait au déplacement de se reproduire.

La méthode que nous proposons, la syndesmopexie coraco-claviculaire, nous paraît être un bon moyen de traitement des luxations complètes de l'omoplate sous la clavicule.

M. Robert Picqué. — L'occasion m'était donnée, ce matin même, d'examiner, dans le service de M. R. Picqué, à l'hôpital

Lariboisière, une malade dont la photographie se calquerait exactement sur celle que vient de nous présenter M. Delbet.

Ici aussi, il s'agissait d'une luxation complète de la clavicule en arrière, ou plus exactement d'une luxation en dedans de l'acromion, dont on sentait le bec à un travers de doigt en avant et en dedans de l'extrémité externe de la clavicule.

La rétropulsion du bras faisait disparaître presque complètement la saillie de la clavicule.

Mais cette réduction apparente et incomplète, ne pouvant évidemment être maintenue, nous n'hésitâmes pas à poser l'indication d'une intervention.

Je serai heureux de vous présenter la malade, et de prendre conseil de M. Delbet avant de l'opérer.

M. Paul Reynier. — Je rappellerai à M. Delbet, que j'ai été le premier à étudier anatomiquement ces luxations de la clavicule, et particulièrement la luxation sus-épineuse, en arrière, dont il vient de parler. Dans un mémoire paru en 1877 dans la *France Médicale*, et dans les bulletins de la Société clinique, je montrais que cette luxation ne pouvait se produire qu'avec la rupture des ligaments trapézoïde et conoïde. Les recherches de Poirier n'ont fait que confirmer ce que j'avais dit. Or, c'est devant la difficulté d'obtenir la réduction, et de maintenir réduite cette luxation, que j'avais été amené à faire la suture osseuse de la clavicule à l'acromion, suture que je pratique depuis plus de vingt ans dans mon service. Je reconnais, toutefois, que cette suture ligamenteuse au fil de soie, que propose M. Delbet, peut offrir des avantages sur la suture osseuse. Les fils d'argent à cause de la minceur des tissus qui recouvrent l'articulation acromio-claviculaire, peuvent quelquefois, ainsi que je l'ai vu dans deux cas, être mal tolérés, et nous forcer à rouvrir la plaie pour les enlever, et les replacer en position plus profonde et plus cachée, au risque de perdre en solidité.

M. Tuffier. — Dans les luxations incomplètes, je m'abstiens, car les sutures que j'ai pratiquées donnent des résultats fonctionnels inférieurs à l'abstention,

En face d'une luxation complète, les troubles souvent accentués de la mobilité scapulo-acromiale m'ont conduit à intervenir. J'ai pratiqué la suture au fil métallique, suture droite en V entre l'acromion et la clavicule. Je n'ai obtenu que de mauvais résultats fonctionnels. J'ai alors substitué *le fil de soie* au fil de métal, dans les mêmes conditions, la réduction n'est jamais abso-

lument complète, et les suites tout en étant meilleures qu'après l'abstention ne sont pas parfaites.

M. Pierre Delbet. — Je regrette vivement de n'avoir pas eu connaissance du travail de notre président. Je me serais fait un plaisir de le citer.

Les subluxations acromio-claviculaires sont sans intérêt. Mais les luxations complètes avec grand chevauchement déterminent assez de troubles pour justifier une thérapeutique active.

Je suis heureux de constater que mon ami Tuffier n'a pas été plus satisfait que moi des résultats de la suture acromio-claviculaire. J'espère que la méthode que nous proposons, la syndesmopexie coraco-claviculaire, lui donnera plus de satisfaction.

M. H. Morestin. — Dans deux cas de luxation de l'extrémité externe de la clavicule, j'entends de véritables luxations, avec déplacement assez accusé pour provoquer une gêne sérieuse, j'ai eu recours avec succès à la très simple opération suivante. A l'aide d'une incision curviligne peu étendue à concavité interne, j'ai découvert l'extrémité luxée de la clavicule. Après l'avoir isolée des tissus fibreux et musculaires environnants, j'en ai réséqué à la pince-gouge deux centimètres environ, ce qui suffit à faire disparaître la saillie gênante. Après quoi les parties molles furent réunies avec des crins de Florence. Dans les deux cas, les suites ont été très bonnes et le résultat satisfaisant. L'un d'eux est figuré dans mon livre sur la chirurgie articulaire.

Stérilisation des instruments à l'autoclave par l'appareil Bellanger (modèle du service de M. Quénu),

par M. QUÉNU.

La stérilisation absolue des instruments de chirurgie est restée un problème difficile à résoudre. Depuis le moment où Terrier l'a installée à l'hôpital Bichat, il y a quelque vingt ans, l'étuve dite de Poupinel est demeurée, pour beaucoup de chirurgiens, le procédé ordinaire et de choix. J'ai signalé depuis longtemps ses inconvénients, montré, à la suite des expériences de Sorel, combien la lenteur de l'équilibration de la température dans une étuve à air sec rend incertaines les données thermométriques. Sorel avait cherché à pallier les défauts de l'étuve à air en la cloisonnant, en faisant circuler dans l'épaisseur des cloisons un

liquide tel que le xylène ou tout autre, et en établissant une série de loges où les boîtes à instruments étaient en contact direct avec la paroi chauffante. La masse gazeuse se trouvait ainsi réduite et les causes d'erreur amoindries, mais non supprimées. Après avoir essayé l'ébullition dans la glycérine pure à la fondation Pereire (procédé rendu possible par un dispositif spécial), j'étais revenu à la simple ébullition prolongée dans une solution de borate de soude avec addition d'une forte proportion de glycérine.

Tous ces procédés n'offrent que des garanties relatives ; en outre, l'ébullition répétée des instruments même dans l'eau fortement glycérinée (nous employions une solution à 1/5) les altère assez rapidement, et enfin le transport des instruments dans la boîte où ils ont bouilli est rendu désagréable par l'écoulement du liquide qui, malgré les robinets d'évacuation aux points déclives, demeure toujours dans la boîte.

Au point de vue théorique, la stérilisation à l'autoclave à la vapeur sous pression est le seul procédé sûr ; malheureusement, en pratique, il en résulte une trop grande détérioration des instruments. Cette détérioration est due à la présence simultanée de l'air et de la vapeur d'eau.

Le contact des instruments avec l'air et la vapeur d'eau a lieu d'abord au début de la stérilisation, avant que la pression de la vapeur ait permis d'effectuer les « purges » d'air suffisantes, puis à la fin de la stérilisation quand, au contact des instruments encore humides, s'opère la rentrée de l'air dans l'autoclave.

M. Bellanger a nettement posé les termes du problème et je crois qu'il l'a résolu. Il faut que dans les deux phases de l'opération on évite que les instruments se trouvent en contact à *la fois* avec la vapeur d'eau et avec l'air.

1re phase, début de la stérilisation : les instruments sont plongés dans une solution boratée qui, par un dispositif spécial, a été amenée dans les boîtes. Alors on effectue la stérilisation suivant la méthode ordinaire et on expulse l'air par une série de chasses de vapeur.

Quand on estime que la purge d'air est terminée, on débarrasse les boîtes de la solution boratée qu'elles renferment ; à ce moment, les instruments ne sont plus que dans un milieu de vapeur privé d'air.

La stérilisation est faite : il faut bien, pour retirer les boîtes, laisser pénétrer l'air, mais il faudrait, préalablement, pour remplir les conditions du problème, supprimer la vapeur. Pour cela, M. Bellanger a encastré dans la paroi inférieure de l'autoclave un serpentin dans lequel il lance brusquement un courant d'eau

froide. L'arrivée de vapeur a été, bien entendu, supprimée : la vapeur enfermée dans l'autoclave se condense rapidement, le vide se lit sur le manomètre et évapore jusqu'à siccité complète toute l'humidité demeurée dans les boîtes.

Après vingt ou vingt-cinq minutes on fait, à travers un filtre d'ouate stérilisée, rentrer l'air dans un milieu qui ne renferme plus de vapeur.

L'immersion dans une solution boratée au début de la stérilisation (1), la condensation de la vapeur d'eau à la fin, tels sont les deux moyens imaginés pour empêcher le contact simultané avec les instruments de l'air et de la vapeur d'eau.

Le principe de cette méthode de stérilisation appartient bien à M. Bellanger : sur mes indications il a bien voulu modifier son appareil primitif qu'il avait exposé au Congrès de chirurgie d'octobre dernier, disposer horizontalement l'autoclave, construire des boîtes où les instruments sont rangés sur des plateaux superposés de telle sorte que, la boîte ouverte, il n'y ait plus qu'à en extraire successivement les plateaux sans avoir à manipuler aucun instrument.

Voici le modèle construit pour mon service de l'hôpital Cochin.

L'autoclave horizontal est disposé pour recevoir trois boîtes, chaque boîte pouvant renfermer toute l'instrumentation nécessaire à une laparotomie.

Sur la chaudière de l'autoclave à l'arrière repose un réservoir contenant la solution boratée ; il s'en détache un tuyau extérieur à la chaudière d'où partent trois petits tubes munis de robinets et à chacun desquels correspond un tube métallique qui entre au fond de chaque boîte. Pour remplir les boîtes de solution, il n'y a qu'à ouvrir chaque robinet et, quand on veut réintégrer la solution dans son réservoir, alors que la vapeur sous pression emplit l'autoclave, l'ouverture à nouveau du robinet permet à la vapeur

(1) Pour obvier à l'action combinée de l'air et de la vapeur d'eau sur les instruments, d'autres que M. Bellanger utilisaient le borate de soude; mais il fallait les en retirer, ce qui donnait lieu à des manipulations précédant l'emploi opératoire des instruments. Les instruments, de plus, restaient humides et exposés à l'air, se retrouvaient dans les conditions favorables à l'oxydation.

Dans une variante de procédé, au lieu de les immerger dans une solution de borate de soude, on les enveloppait de compresses imbibées de cette solution. Cette technique est passible des mêmes reproches.

L'idée de la dessiccation non plus par une trompe à eau extérieure à l'appareil comme dans l'appareil Sorel construit par Adnet pour la fondation Isaac Pereire, mais par un serpentin logé dans la chaudière, nous paraît bien appartenir à M. Bellanger.

de presser sur la surface liquide et de la faire remonter automatiquement dans le réservoir.

Les instruments sont donc de la sorte stérilisés successivement dans un milieu liquide surchauffé, puis dans de la vapeur sous pression.

Quels sont les résultats obtenus avec cette manière de faire? Voici ce qu'une expérience de deux mois me permet de dire.

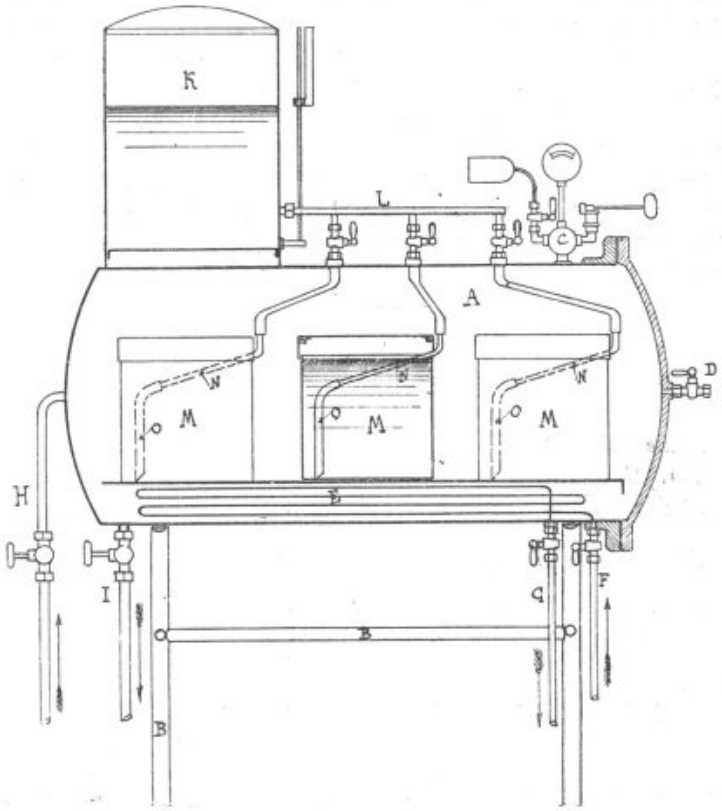

A. Chaudière. — M. Boîtes à instruments. — K. Réservoir pour la solution de borate de soude. — L, N. Tuyaux amenant la solution dans les boîtes. — D. Robinet de purge. — H. Tuyaux d'adduction de la vapeur. — E. Serpentin. — F. Tuyau d'adduction de l'eau froide.

Deux points sont à envisager:

1° La perfection de la stérilisation ;

2° L'état des instruments.

Nous avons placé au contact des instruments les substances fusibles à 128 et à 140 degrés, puis des thermomètres à mercure gradués à 160 degrés.

Les acides benzoïque ou phtallique déposés dans les tubes témoins ont toujours fondu. Le thermomètre à maxima a généralement marqué 138 à 140 degrés. On peut dire que cette stérilisation est idéale.

Quant à l'état des instruments, il nous satisfait infiniment plus que celui des instruments portés à ébullition.

Ces instruments sont secs, ils ne glissent pas dans les doigts gantés comme les instruments glycérinés, le tranchant des bistouris n'est pas émoussé.

Voici des instruments qui, depuis six semaines, ont, pour ainsi dire, servi chaque jour; la stérilisation dernière a été faite il y a quarante-huit heures; vous pouvez constater qu'ils ne présentent aucune détérioration.

En résumé donc, la stérilisation des instruments à l'autoclave est possible et l'appareil construit par M. Bellanger rend cette stérilisation pratique; cet appareil me paraît donc réaliser un grand progrès (1).

Rapport.

Ostéome volumineux du muscle droit antérieur de la cuisse. Ablation. Guérison, par M. TERSEN (Gustave), médecin-major de 1re classe à l'hospice mixte d'Amiens.

Rapport par M. LUCIEN PICQUÉ.

Messieurs, vous m'avez chargé de vous présenter un rapport sur une observation de M. le médecin-major Tersen, portant ce titre.

Voici d'abord l'observation résumée :

Le 20 décembre 1908, le soldat D... (Charles), vingt et un an, du 54e d'infanterie, en garnison à Ham, se présente à l'hospice mixte d'Amiens pour solliciter une prolongation de congé de convalescence. On constate à la partie antérieure de la cuisse gauche une tumeur dure, de consistance osseuse, en forme de lame, étalée en haut, s'effilant vers le bas, ne faisant aucune saillie sous la peau. Cette masse, *longue de 24 centimètres, large de* 5, paraît logée dans l'épaisseur et à la partie interne du muscle droit antérieur. Sa pointe inférieure est située sur la ligne médiane à 13 *centimètres du bord supérieur de la rotule*. L'extrémité supérieure est à 2 ou 3 centimètres au-dessous du pli de l'aine,

(1) J'ajoute que vis-à-vis de l'ébullition dans l'eau glycérinée, la stérilisation à l'autoclave réalise une très notable économie.

assez près, mais non en contact de l'épine iliaque supéro-externe. L'épaisseur de la masse est difficilement appréciable. Elle est absolument indolore. La surface présente quelques grosses aspérités mousses.

Très mobile latéralement, elle s'immobilise quand le malade contracte ses muscles extenseurs. Elle n'est pas adhérente à la peau. Il n'existe aucune lésion de la hanche ou du genou, ni de troubles nerveux. En aucun autre point du corps on ne constate de tumeur analogue. Les viscères sont normaux et le malade n'accuse pas de syphilis ou de tuberculose, sauf une pleurésie à dix-neuf ans, actuellement guérie.

Au point de vue de l'origine de la maladie, D... nous raconte que le 20 octobre 1908, alors qu'il était très bien portant, pendant une course à pied, il ressentit une douleur très vive à la partie antéro-interne de la cuisse gauche dans son tiers supérieur, à 3 centimètres environ au-dessous du pli de l'aine, douleur s'irradiant le long du membre et entraînant l'arrêt subit de la marche. Le malade resta assis un quart d'heure, puis rentra seul au quartier, distant de 150 mètres, mais en boitant fortement. Deux séances de massage par jour sont prescrits.

Il n'existait alors ni déformation, ni saillie, ni ecchymose. La douleur s'atténua très rapidement, et au bout de cinq jours D... reprit ses occupations. Il alla simplement se faire masser chaque jour à l'infirmerie. La marche était encore difficile, mais la situation s'améliora jusqu'au 14 novembre 1908. Ce jour-là, D... partit en marche de 15 kilomètres. Au retour, il recommença à traîner la jambe, il constata alors la présence d'un corps dur au milieu des masses musculaires antérieures de la cuisse. Il avait « comme un os » dans la cuisse.

Il se fit de nouveau porter malade et entra à l'hôpital, où le massage fut continué. Au bout de dix jours, il partit en congé de convalescence d'un mois, pendant lequel il lui sembla que cette grosseur augmentait vers le bas. C'est à la fin de ce congé que nous le voyons à l'hôpital d'Amiens.

A la radioscopie, nous constatons une masse plus claire que le tissu osseux normal, mais nettement délimitée, siégeant à la face antérieure de la cuisse et n'ayant aucune connexion avec le squelette voisin.

Cette tumeur, qui est apparue si rapidement et qui a pris un volume considérable, nous semble un ostéome justiciable d'une intervention.

Au bout de quelques jours, la pointe inférieure de la tumeur paraît être descendue et n'être plus qu'à 12 centimètres du bord supérieur de la rotule. La longueur atteint 25 *centimètres*.

Opération le 9 janvier. — Anesthésie à l'éther. Incision longitudinale sur toute la longueur de la tumeur. L'aponévrose du droit antérieur est ossifiée dans sa moitié supérieure au moins. La partie inférieure du myostéome plonge dans l'épaisseur du muscle. On la dissèque, on l'isole avec sa capsule et l'on remonte ainsi jusqu'au niveau du tendon supérieur direct du muscle dans lequel la tumeur se termine à un centimètre et demi de l'épine iliaque. On suture les bords du muscle en bas par quelques points au catgut. En haut, on réunit ce qui reste de tissu musculaire avec le couturier et le tissu cellulaire sous-jacent

pour clore l'espace vide créé par l'opération. Suture de la peau au crin sans drainage. Pansement légèrement compressif. Les suites sont simples. Les fils sont enlevés le huitième jour. Le malade sort de l'hôpital le 14 *février* complètement guéri. Revus à la fin d'*avril*, la peau et le muscle sont souples, ont repris leurs fonctions sans trace de récidive. La marche est aisée.

La tumeur ainsi enlevée est formée de tissu osseux encore jeune, mais bien délimité. Elle occupe la presque totalité du muscle et de son aponévrose antérieure pour se terminer en haut dans l'épaisseur du tendon direct et en bas en plein tissu musculaire. Elle a la forme d'une raquette ou d'un fer de lance.

Il n'entre pas dans ma pensée de reprendre devant vous, à propos de l'observation de M. Tersen, l'histoire des ostéomes qui, plusieurs fois, a été envisagée dans notre Société.

Il est, néanmoins, quelques points sur lesquels je désire attirer votre attention.

Le siège de l'ostéome, dans le droit antérieur de la cuisse, mérite tout d'abord d'être signalé. Les cas en sont rares.

Dans un travail publié par Schmith, en 1890, dans la *Revue de Chirurgie*, sur les ostéomes des muscles de la cuisse, l'auteur rapporte dix-neuf cas. Dans cette statistique, les ostéomes du moyen adducteur y entrent pour dix cas; il n'existe aucun cas d'ostéome du droit antérieur.

Depuis lors, quelques cas ont été rapportés d'abord par Demmler, en 1892, dans les *Archives de médecine militaire*, puis par Farganel, en 1902, dans les mêmes archives. Tersen cite un cas de Berth que je n'ai pu retrouver; l'ostéome siégeait, dit-il, dans le droit antérieur au voisinage d'une arthrite déformante de la hanche; enfin, Patry, de Genève, rapporte un nouveau cas, en 1909, dans la *Presse Médicale*.

Alors que chez les cavaliers l'ostéome siège de préférence sur le moyen adducteur, M. Tersen pense que chez le fantassin l'ostéome siège surtout dans les muscles extérieurs et spécialement dans le droit antérieur; mais il ne fournit, d'ailleurs, aucune preuve de cette affirmation.

La longueur de l'ostéome est variable.

Dans le cas que je vous présente, l'ostéome mesurait 25 centimètres; dans celui de Farganel, 14 centimètres; dans le cas de Berth, cité par Tersent, 27 centimètres.

Enfin, dans le cas de Demmler l'ostéome présentait la forme et la grosseur de la rotule.

Quand l'ostéome se développe dans le droit antérieur, son développement est aussi rapide que dans les ostéomes ordinaires.

Tersen signale vingt-quatre jours, Farganel, quinze jours.

Demmler ne nous dit pas le temps qui s'est écoulé entre le traumatisme et l'apparition de la tumeur.

La pathogénie de ces tumeurs a été plusieurs fois discutée dans notre Société.

Néanmoins, la lecture des observations récentes d'ostéome du droit antérieur met en lumière quelques points intéressants.

La théorie de l'arrachement défendue par Orloff, puis admise par Berger, dès 1893, et par notre collègue Sieur, a été l'objet de la part de M. Delorme d'une critique minutieuse dans sa communication à la Société de Chirurgie.

Pour lui, les expériences de Berthier, faites avec le concours de notre collègue Sieur et publiées, en 1894, dans les *Archives de médecine expérimentale*, ne sont pas applicables à l'homme, et les expériences faites sur le cadavre par Marcus et Gallaoy semblent lui donner raison.

Sans vouloir reprendre cette discussion, nous ferons simplement remarquer que la distance notable qui sépare, dans le cas de Tersen, le pôle inférieur de la tumeur de la rotule (13 centimètres) et dans celui de Demmler (9 centimètres) semblant au moins démontrer que, dans ces deux cas, la production de l'ostéome ne reconnaît pas une origine périostée.

Par contre, la théorie de l'ossification primitive des muscles rompus ou simplement contus, admise déjà par Favier, Schmith, Labrevoit, Le Dentu et Schwartz, semble confirmée par les cas rapportés par Delorme, Rigal et Yvert et paraît en rapport avec les circonstances indiquées par les auteurs à l'origine de l'ostéome. Je n'insisterai pas sur les cas publiés ici. Je ne rappellerai que les cas plus récents.

Dans le cas de Farganel, il semble qu'il y ait eu rupture du muscle : c'est en sautant les barres parallèles que le malade éprouve un craquement douloureux dans le milieu de la cuisse droite. La cuisse augmente aussitôt de volume, il se produit un volumineux épanchement tendu et une fluctuation auxquels s'ajoute de la crépitation sanguine.

Dans le cas de Demmler, c'est un sac d'orge qui tombe sur la partie antérieure de la cuisse et un épanchement sanguin qui oblige le malade à s'aliter.

Dans le cas actuel de Tersen, c'est une douleur très vive que ressent le malade pendant une course à pied à la partie antéro-interne de la cuisse gauche dans son tiers supérieur et l'auteur admet qu'il s'est produit une myosite ossifiante tout en faisant des réserves pour la théorie de Bilroth, de Zurich, qui attribue aux aponévroses des muscles un rôle prépondérant dans la genèse des ostéomes.

Haga, médecin de l'hôpital militaire de Tokio, admet également que la myosite ossifiante traumatique est très fréquente dans l'infanterie japonaise à la suite des exercices d'escrime. Les baïonnettes sont maniées avec violence au cours de ces exercices, parce que leur pointe est mouchetée avec un morceau de bois.

Elles siégent ordinairement sur le brachial antérieur. Nakagama a observé 8 cas d'ostéome par coup de baïonnette et admet également la myosite ossifiante.

Haga signale les expériences qu'il a faites sur les animaux et a pu reproduire chez eux des ostéomes à la suite de coups violents.

Il rappelle, d'autre part, le cas d'un ostéome du vaste interne de la cuisse chez un cordonnier militaire qui frappait violemment les semelles des bottes sur sa cuisse.

Cette théorie de la myosite ossifiante se rapproche singulièrement de la théorie de Seydeler, puisque c'est au niveau d'un hématome que l'on voit se produire l'ostéome. Je n'ai pas, d'ailleurs, d'éléments d'appréciation personnels pour juger cette théorie, qui a été constamment écartée par les auteurs qui se sont occupés de la question. Je me contenterai de rappeler qu'elle a été récemment admise par Nicolai, en 1907, dans un travail publié dans le *Deutsch militaraz Zeeits*, qui prétend démontrer la transformation de l'hématome par ses observations cliniques et l'examen radiographique.

Que convient-il de faire au point de vue du traitement?

L'abstention et l'intervention ont eu, dans notre Société, des partisans et des détracteurs.

M. Delorme, dans sa communication, a formulé des réserves. Loison nous disait, en 1907, que l'ablation donnait des résultats peu encourageants, surtout au voisinage des articulations.

Cahio soutenait, avec beaucoup d'autres, les excellents résultats de l'intervention.

Et cependant, voici Patry, de Genève, qui, dans son cas, fit deux ablations successives suivies de récidive; une troisième récidive fut abandonnée à elle-même et disparut spontanément. De son côté, Nicolai, dans son travail de 1907, démontre, par l'examen des statistiques sanitaires de l'armée allemande de 1902-1903 et 1903-1904, que les malades non opérés reprennent plus rapidement leur service que les malades opérés. Quoi qu'il en soit de ces opinions contradictoires, formulées d'ailleurs à des époques différentes, je crois être de l'avis de vous tous, en déclarant l'opération marquée dans tous les cas. Mais, s'il faut toujours opérer les ostéomes, surtout dans les cas où ils peuvent gêner les mouvements, comme chez le malade atteint d'ostéome du psoas iliaque que je vous ai présenté guéri, il y a quelques années, que

faut-il faire dans la période qui sépare le traumatisme de son apparition?

Nicolai, conformément à l'avis de plusieurs de ses collègues, trouve, au massage des muscles, de sérieux inconvénients et pense qu'il ne faut l'employer qu'après la phase aiguë et encore qu'il convient de le limiter à de faibles mouvements passifs quotidiens. Il préconise les enveloppements humides et insiste particulièrement sur le traitement de cas récents non encore ossifiés par la fibrolysine en injections, qui aurait l'avantage de faciliter la résorption des exsudats.

Vous vous souvenez que, récemment, M. Tanton, professeur agrégé au Val-de-Grâce, vous a montré l'heureux emploi qu'il avait fait de cette substance dans un cas de rupture musculaire.

Messieurs, je vous prie de remercier M. Tersen de sa communication et de la déposer dans nos archives.

M. Moty. — Il me semble qu'il existe deux types différents d'ostéomes traumatiques : ceux qui sont nés d'une lésion musculo-périostique et ceux qui sont nés de lésions purement musculaires; les premiers sont adhérents à l'os contusionné, tandis que les seconds sont en général libres. Quant aux résultats des interventions, ils m'ont toujours paru favorables; ces interventions ont d'ailleurs toujours pu être faites à la cocaïne; l'une d'elles concernait un ostéome du coude droit réduisant la flexion à l'angle droit; il fut enlevé en totalité sans difficultés et la fonction du coude fut complètement rétablie, bien qu'on n'ait pu réaliser cette ablation qu'en sculptant, pour ainsi dire, le brachial antérieur.

M. Paul Reynier. — Comme M. Moty, je crois qu'il faut en effet distinguer les ostéomes, qui se forment à la suite d'un traumatisme net, de ceux qui se développent par le fait d'une cause irritative, ou presque spontanément dans le tissu musculaire, et pour lesquels on peut penser à une myosite ossifiante. Mais, dans la grande majorité des cas, nous avons dans cette attache de l'ostéome au point d'implantation tendineuse la preuve que le traumatisme a dû porter sur ce point d'implantation, et que, comme le disait Orlow, il y a dû avoir arrachement. Toutefois, il ne faut pas dire avec Orlow qu'il y a eu arrachement périosté. Il n'y a pas, en effet, de périoste au niveau des insertions musculaires. L'union de l'os se fait, comme l'a bien indiqué Robin, par continuité de tissu : cellules osseuses et cellules tendineuses se mélangent; et entre les fibres tendineuses on voit des colonnes de cellules ostéoblastiques monter à côté de cellules fibro-plastiques. Que

dans un traumatisme quelques fibres tendineuses se déchirent, elles se rétractent entraînant ces cellules ostéoblastes dont beaucoup sont à l'état embryonnaire. Sous l'influence de l'irritation traumatique, elles se développent et forment dans le tendon plus ou moins loin un ostéome qui peut quelquefois ne pas être en connexion directe avec la surface osseuse.

Vous obtiendrez, d'ailleurs, sans qu'il y ait eu arrachement véritable des ostéomes par le fait d'une irritation inflammatoire des attaches tendineuses.

C'est ainsi que je peux vous citer l'exemple d'un homme débardeur, qui avait reçu sur le tendon d'Achille le choc d'un fût, assez violent pour avoir déterminé une forte contusion de la peau, et un hématome sous la peau, juste au-dessus de l'insertion du tendon. Il marcha, cet hématome suppura, un médecin l'ouvrit. Il en résulta une suppuration longue. Puis, peu à peu, par l'orifice de l'incision le malade vit se former une tumeur dure, bourgeonnante, saignante, donnant l'aspect d'une tumeur maligne. Quand il entra dans le service, cette tumeur avait le volume d'une petite mandarine. Elle était remarquable pas sa consistance dure, osseuse. Je crus d'abord à un néoplasme. Toutefois, l'origine, le développement de cette tumeur à la suite d'un hématome me faisaient éloigner ce diagnostic ; et je tentai l'ablation de cette tumeur. Or, quand je voulus l'abraser, je vis que je me trouvais en présence d'un ostéome à ciel ouvert, en pleines fibres tendineuses qui le recouvraient en partie et qui bourgeonnaient. Pour enlever l'ostéome il fallut en couper une grande partie, et finalement, quand j'eus enlevé toute la partie exubérante, je m'arrêtai ; car, pour tout enlever, il fallait enlever tout le tendon. La tumeur fut examinée par M. Masson, mon chef de laboratoire, qui me remit une note me confirmant le diagnostic d'ostéome que j'avais finalement fait pendant l'opération. J'obtins la cicatrisation de la peau par-dessus les restes ostéomateux du tendon, et le malade put sortir, et reprendre son travail. Toutefois, son tendon d'Achille est ossifié sur une hauteur de 4 centimètres, ce qui gêne un peu les mouvements d'extension et de flexion du pied.

En résumé, les ostéomes sont dus, pour moi, à l'irritation des cellules ostéoblastiques embryonnaires qui sont répandues, entre les fibres tendineuses, au voisinage de leur point d'insertion et qui remontent quelquefois très haut au milieu de ces fibres.

M. Picqué. — Je ne puis voir, dans les distinctions faites par MM. Moty et Reynier, que des variétés de siège; mais, dans les deux cas, il s'agit bien d'ostéomes.

Quant aux détails intéressants que nous a donnés M. Reynier

sur le développement des ostéomes, ils viennent plutôt à l'appui de la doctrine de la myosite ossifiante; en tout cas, ils ne sauraient être invoqués en faveur de la théorie d'Orloff, qui ne peut être étendue dans ce sens et doit rester dans les limites où son auteur l'a placée.

Lecture.

Fistule urétro-rectale. Oblitération par un lambeau scrotal, transplanté et inclus dans le périnée, par M. E. Michon.

M. Routier, rapporteur.

Présentations de malades.

Tumeur maligne et radiothérapie.

M. E. Potherat. — Je vous présente, Messieurs, un malade de mon service privé de l'hôpital de Bon-Secours, malade qui me paraît pouvoir fournir une nouvelle démonstration du rôle et de la valeur actuels de la radiothérapie vis-à-vis des tumeurs malignes.

L'histoire pathologique de cet homme de cinquante et un ans, de belle apparence et vigoureux ainsi que vous pouvez en juger, et qui est depuis onze mois en traitement dans mon service, remonte à une dizaine d'années.

Il fut, en effet, opéré il y a dix ans, par notre président, M. Reynier, d'une tumeur maligne du cuir chevelu. Cette tumeur récidiva et le Dr Banzet dut l'opérer cinq fois en l'espace de huit ans. Toujours la tumeur réapparaissait, et quand je l'opérai moi-même pour la septième fois, le 19 août dernier, cet homme portait une tumeur plus grosse que le poing, étalée, recouverte d'une peau tendue, luisante, parcourue par une arborisation très riche de gros vaisseaux noirs formant à la périphérie des troncs saillants. J'enlevai cette tumeur qui occupait le cuir chevelu jusqu'à l'os, sans que celui-ci fut atteint; pourtant, la table externe présentait des aspérités que je ruginai. J'avais pu conserver suffisamment de peau pour réunir et oblitérer la perte de substance.

Mais le mal ne tarde pas à récidiver ; il prend d'énormes proportions, et, au mois de janvier suivant (janvier 1909), il occupe toute la moitié droite de la voûte cranienne avec empiètement

sur la moitié gauche. J'enlève largement toute cette masse, c'est-à-dire que je dépouille le crâne des deux tiers environ de son revêtement membraneux. Puis j'abandonne la plaie à la réparation par cicatrisation. Celle-ci marche avec une lenteur désespérante ; ce que voyant, j'adresse le malade à notre excellent collègue M. Béclère, à Saint-Antoine, qui veut bien le soumettre à des séances régulières de radiothérapie. Celle-ci modifie de suite la marche de la cicatrisation, qui se fait avec une grande rapidité ; malgré ce travail de réparation manifestement influencé par la radiothérapie, la tumeur récidive, et, le 8 avril, je procède à l'abrasion de plusieurs masses réapparues à la périphérie du foyer opératoire précédent.

Cette fois encore, la radiothérapie amène une rapide cicatrisation ; mais avant même qu'elle ne soit achevée, de nouveaux noyaux se développent que j'extirpe pour la dixième fois, six semaines après la précédente intervention.

Tout récemment, j'ai dû faire une onzième intervention dans des conditions absolument identiques, et la radiothérapie a été continuée régulièrement.

Vous pouvez voir actuellement que la plaie est en excellente voie de réparation; que la cicatrice est constituée par une membrane blanche, très différente par sa souplesse des cicatrices habituelles, mais vous pouvez voir aussi sur le côté droit, tout à fait à la limite de la zone opérée tant de fois, une masse aplatie, de la dimension d'une petite pièce d'argent et qui est la reproduction de toutes celles que j'ai déjà opérées.

Ce malade nous fournit donc une nouvelle démonstration de ce fait qui paraît aujourd'hui la règle, à savoir que la radiographie a une action manifeste sur les surfaces dénudées, sur les pertes de substance sans tendance à la cicatrisation ou à marche très lente vers la réparation. Elle favorise d'une manière très nette le processus de cicatrisation; celle-ci se fait rapidement, et le résultat qu'elle donne paraît supérieur à ce que nous fournit la réparation spontanée au point de vue de la résistance et de la souplesse.

Par contre, la radiographie paraît bien peu efficace, sinon tout à fait inefficace, contre la récidive ou l'extension des tumeurs malignes. La marche très lente du mal dans mon cas, l'absence de retentissement ganglionnaire, la limitation du néoplasme au cuir chevelu semblaient pourtant réaliser les conditions les plus favorables à la radiothérapie, et néanmoins elle n'a donné aucun résultat favorable à l'encontre de la récidive.

Sacro-coxalgie guérie par la résection sacro-iliaque.

M. Robert Picqué. — J'ai l'honneur de vous présenter une deuxième malade, guérie d'une sacro-coxalgie par la résection sacro-iliaque.

Cette jeune femme, âgée de vingt-trois ans, se présenta à nous avec une fistule siégeant à la fesse droite, en dehors de l'épine iliaque postéro-supérieure, et due à l'ouverture spontanée d'un abcès, développé insidieusement et sans fièvre après une période de névralgie sciatique d'une durée de quatre mois.

L'exploration conduisait le stylet en dedans, vers l'os iliaque, sans cependant donner de contact osseux.

Ostéite tuberculeuse de l'os iliaque semblait évident, sacro-coxalgie probable, bien que les signes de Larrey, Wolkmann, etc., fussent négatifs.

Aussi, au lieu de débrider simplement la fistule, nous la cernons dans une incision arciforme, suivant le 5e postérieur de la crête iliaque, prolongée vers les 3e et 4e tubercules sacrés postéro-externe et qui, après désinsertion des attaches du grand fessier, nous montre une perforation de l'os iliaque, par laquelle le stylet pénètre profondément, par delà l'interligne, vers le sacrum.

Nous traçons alors méthodiquement un volet d'attaque destiné, en abattant le massif des épines iliaques, à nous donner une voie d'accès vers le sacrum; dans son tracé, nous respectons d'abord le contour de l'échancrure, quitte à nous agrandir ensuite à ses dépens.

Le volet réséqué, le sacrum se montre carié jusqu'à une profondeur de 2 centimètres environ;

Nous abattons alors au ciseau, par un trait vertical, passant au niveau des tubercules sacrés postéro-externes, la surface articulaire du sacrum sur une largeur de 2 centimètres. Au point où l'os redevient sain, un plancher osseux nous sépare encore du bassin.

Pansement à plat, et guérison après quatre mois.

Il s'est donc agi ici, par opposition au premier cas que je vous présentais dernièrement, d'une résection partielle.

Partielle quant à l'ilium, car nous avons respecté le contour supérieur de l'échancrure.

Partielle quant au sacrum, puisque nous n'avons pas eu à atteindre la cavité pelvienne.

Comme dans le premier cas, et à plus forte raison, le résultat est donc ici excellent au point de vue de la statique du membre

inférieur ; vous pouvez vous rendre compte que la malade marche parfaitement.

M. Doyen présente une malade récemment *opérée d'un goitre exophtalmique unilatéral.*

M. Reynier, rapporteur.

Fracture de jambe mal consolidée,
traitée par l'ostéoclasie manuelle et l'extension continue.

M. Demoulin. — J'ai l'honneur de présenter à la Société de Chirurgie, un homme d'une trentaine d'années, qui, le 16 juillet 1908, fut atteint d'une fracture ouverte de la partie moyenne des deux os de la jambe droite, avec grand déplacement des fragments. Cette fracture dont la réduction fût reconnue insuffisante, le 17 août suivant, lors de la levée du premier appareil, nécessita à cette date, une intervention sanglante, dont je trouve la relation suivante, sur le registre d'opérations de mon ancien service de l'hôpital Saint-Louis.

« Fracture de la jambe gauche, ouverte et comminutive, résection du fragment supérieur du tibia porté en dedans et très saillant sous la peau. Affrontement assez imparfait avec le fragment inférieur porté en dehors. Pas de suture osseuse, suture cutanéo-périostique au crin, appareil plâtré remontant au-dessus du genou. » Cet appareil ne fut levé que le 24 octobre, soit plus de deux mois après l'intervention.

A ce moment, nous constatâmes, M. Hennequin et moi, que la réduction ne s'était pas maintenue, que les fragments chevauchaient largement et qu'ils étaient encore mobiles l'un par rapport à l'autre ; nous laissâmes la jambe pendant quelques jours dans une gouttière en fil de fer, et le 2 novembre 1908, après avoir constaté que la jambe insuffisamment maintenue par l'appareil décrivait une courbure accentuée à convexité interne, et était raccourcie de 7 centimètres, M. Hennequin pratiqua sous chloroforme la rupture manuelle du cal, et appliqua son appareil à extension continue sur la jambe gauche.

Le redressement du membre est, comme vous le voyez, satisfaisant, l'axe de la jambe gauche tombe normalement sur le pied, le raccourcissement n'est plus que de 2 centimètres. La consolidation s'est faite très lentement ; elle n'a été complète que vers le milieu d'avril 1909, soit au bout de neuf mois.

J'ai voulu, en vous présentant ce malade, au nom de M. Hennequin et au mien, montrer encore toute la puissance de l'extension continue appliquée à l'aide de l'appareil de notre vénéré collègue, au traitement des fractures de jambe qui s'accompagnent d'un grand déplacement des fragments, d'un raccourcissement étendu.

M. THIÉRY. — Je ne comprends pas comment un raccourcissement de 7 centimètres a pu être constaté, si j'en crois la radiographie qui nous est présentée. En effet, sur cette radiographie le chevauchement (abstraction faite du fragment acéré menaçant la peau qui a été réséquée) est d'environ 35 millimètres. Or, la radiographie n'est qu'une ombre portée amplifiant par conséquent les dimensions de l'os photographié. Il paraît dès lors impossible d'expliquer qu'un chevauchement de 70 millimètres se traduise sur une radiographie par un chevauchement de 35 millimètres.

M. DEMOULIN. — Notre collègue Thiéry m'objecte, avec raison, que la radiographie que je présente, montre que les fragments tibiaux ne chevauchent pas de plus de 3 centimètres et demi, et que, par conséquent, on ne peut s'expliquer le raccourcissement de 7 centimètres de la jambe droite. Je lui ferai remarquer que cette radiographie a été prise le 28 octobre 1908, par conséquent, cinq semaines après la résection de l'extrémité inférieure du fragment supérieur du tibia et qu'il faudrait ajouter pour bien juger du raccourcissement de la jambe droite, au chevauchement de 3 centimètres et demi que donne la radiographie, la longueur du fragment réséqué et tenir compte du degré d'incurvation de la jambe. Quoi qu'il en soit, nous ne croyons pas nous être trompés, en évaluant le raccourcissement à 7 centimètres, avant l'ostéoclasie et l'application de l'extension continue, et, en l'évaluant à l'heure actuelle à 2 centimètres. Toujours est-il, que l'extension continue nous a permis de remettre dans une rectitude très suffisante une jambe incurvée, et de l'allonger de 5 centimètres.

Le blessé était un infirme lorsque M. Hennequin a bien voulu lui donner ses soins, il marche aujourd'hui avec une claudication modérée et pourra reprendre, dès qu'il le voudra, son travail habituel.

Présentations d'instruments.

Pince à coprostase.

M. Quénu. — Je présente une pince à coprostase construite sur mes indications par M. Collin, et pour la construction de laquelle je me suis inspiré de la petite pince à vaisseaux de M. Collin.

Le nombre des instruments à coprostase est considérable, c'est peut-être parce qu'aucun n'a encore réalisé ce qu'on attendait de lui. Je pense que celui-ci a beaucoup de qualités à son actif. Un bon instrument de ce genre doit être simple, être bien fixé sur l'intestin, s'opposer à tout passage du contenu intestinal et cependant respecter absolument la structure de l'intestin. D'autre part,

Pince à coprostase.

une fois placé, l'instrument doit ne pas encombrer le champ opératoire et ne pas gêner le chirurgien.

Cet instrument a été expérimenté dans mon service, ce matin, au cours d'une gastroentérostomie faite par M. Français.

La pince est appliquée facilement en faisant tendre par un aide l'anse jéjunale, à 10 centimètres environ au-dessous du point où doit être pratiquée l'anastomose. Lorsque les deux crochets ont dépassé de 3 ou 4 centimètres le bord mésentérique, on serre la vis, on rapproche ainsi les branches parallèlement et on serre jusqu'à ce que la pince ne puisse plus se déplacer transversalement. La pince ainsi placée est facilement dissimulée sous les compresses; on le conçoit, puisque 4 centimètres d'instrument à peine dépassent la vis. La stase parfaite a été obtenue, et, après l'intervention, la pince étant enlevée, on ne constata aucune empreinte sur la paroi intestinale, bien que les lames ne fussent pas garnies de caoutchouc.

L'instrument est simple, puisqu'il se compose d'une simple lame d'acier recourbée dont les deux branches, qui ont une tendance à s'écarter, sont rapprochées parallèlement par une vis. Entre la vis et les crochets, les lames mesurent 9 centimètres de

longueur; la totalité de l'instrument mesure 13 centimètres. J'ai l'intention de faire construire des pinces analogues applicables au gros intestin et à l'estomac.

M. FAURE présente une *Valve fixe pour maintenir la masse intestinale dans certaines laparotomies.*

(Cette présentation sera publiée ultérieurement.)

Le Secrétaire annuel,

LEJARS.

Paris. — L. MARETHEUX, imprimeur, 1, rue Cassette.



SÉANCE DU 28 JUILLET 1909

Présidence de M. Reynier.

Procès-verbal.

La rédaction du procès-verbal de la précédente séance est mise aux voix et adoptée.

Correspondance.

La correspondance comprend :

1°. — Les journaux et publications périodiques de la semaine.

2°. — Un travail de MM. Estor et Jeanbrau (de Montpellier), intitulé : *Calcul de l'uretère pelvien chez un enfant. Urétéro-lithotomie extra-péritonéale. Suture de l'uretère. Guérison* per primam. (Inséré ci-dessous.)

Communication.

Calcul de l'uretère pelvien chez un enfant. Urétéro-lithotomie extra-péritonéale. Suture de l'uretère. Guérison per primam,

par M. E. ESTOR et E. JEANBRAU (de Montpellier),
membres correspondants.

L'observation suivante tire son intérêt de la rareté des cas observés jusqu'ici :

J. L..., âgé de onze ans, entre à l'hôpital suburbain, dans le service du professeur Estor, le 26 mai 1909.

Maladie actuelle. — Il y a deux ans, douleur lombaire droite. Après un an de silence, nouvelle crise de douleur lombaire du même côté. Depuis quelques mois les crises se sont progressivement rapprochées et reviennent actuellement toutes les semaines. La crise paraît être une colique néphrétique : la douleur siège dans la région rénale et s'irradie vers le cordon du même côté. Elle dure plusieurs heures et s'accompagne de vomissements. L'enfant n'a jamais remarqué de phénomènes urinaires. Il n'a jamais vu ses urines colorées en rouge.

État du malade à son entrée à l'hôpital, le 26 mai 1909. — État général passable. Abdomen souple. Rein droit difficilement perceptible à la palpation. *Aucun point douloureux sur le trajet de l'uretère* : on recherche cependant avec soin les points de Bazy, de Tourneux, de Pasteau. Pas de signe de Lloyd (c'est-à-dire absence de douleur à la succussion du rein). Urines normales.

Le 12 juin 1909, l'enfant a une colique néphrétique très nette. Après son déjeuner, il éprouve une violente douleur dans la région lombaire droite et l'enfant dessine avec le doigt le trajet de l'uretère suivant lequel elle s'irradie. Trois vomissements. Les deux testicules sont retractés. Température rectale : 37,2. P. : 100. Oligurie pendant la crise, débâcle urinaire ensuite. Dans l'urine émise après la crise, M. le Dr Derrien constate la présence de traces d'albuminurie, de nombreux globules rouges, de cristaux d'oxalates de chaux.

Le 18 juin 1909, radiographie par M. le professeur Imbert : le cliché porte une ombre à contours nets, du volume d'un pois, dans la région de l'uretère pelvien droit.

Diagnostic : calcul de l'uretère pelvien droit.

Le malade est envoyé à M. Jeanbrau, qui pratique un examen complémentaire dont voici le résultat : 1° rein droit non perceptible à la palpation, aucun point douloureux sur le trajet de l'uretère lombo-iliaque ; 2° urines limpides, sans hématies ; 3° au cystoscope, vessie légèrement congestionnée à droite ; l'orifice urétéral droit est très rouge, ses lèvres font saillie comme un rebord ; 4° au toucher rectal, la partie droite de la vessie est nettement douloureuse.

M. Jeanbrau ne juge pas nécessaire de faire un examen plus complet (en particulier la séparation des urines) et à cause des dimensions de la tache pelvienne, il pense, comme le professeur Estor, que le calcul ne pourra sortir seul et qu'il y a lieu d'intervenir.

Urétéro-lithotomie extrapéritonéale le 25 juin 1909. — Chloroforme. Incision parallèle à l'arcade crurale droite arrivant à l'épine pubienne. Section de l'aponévrose du grand oblique, du petit oblique et du transverse. Section entre deux ligatures de l'artère épigastrique. Décollement du péritoine de la fosse iliaque et du plancher pelvien. L'uretère apparait dilaté, ayant le volume d'une sonde 18 Charrière. A la palpation, on ne perçoit d'abord rien. Mais en enfonçant l'index dans le petit bassin, M. Jeanbrau reconnaît la présence d'un corps dur et mobile près de la vessie, trop profondément pour qu'il puisse inciser l'uretère en ce point. Il fait alors remonter le calcul avec le pouce et l'index jusqu'au niveau des vaisseaux iliaques externes. Une pince à mors souples, dont l'un est garni de caoutchouc, est placée sur l'uretère pour éviter l'écoulement de l'urine. Incision de l'uretère sur le calcul sur une étendue d'un centimètre. Le calcul s'énuclée dès que l'uretère est ouvert. M. Jeanbrau introduit alors une bougie urétrale n° 10 dans le bout inférieur de l'uretère : elle pénètre facilement dans la vessie sans rencontrer d'obstacle. Sur cette bougie qui sert de mandrin, M. Jeanbrau passe trois fils de catgut 000 ne prenant pas la muqueuse, ce qui est assez malaisé, *l'uretère n'étant pas épaissi*. Les fils ne sont serrés et

noués qu'après enlèvement de la bougie. On retire la pince placée sur l'uretère. L'urine ne paraît pas suinter par la suture. Un drain n° 25 est placé dans la fosse iliaque, de façon à ne pas arriver au contact des vaisseaux iliaques. Suture de la paroi par trois plans (catgut n° 2 sur les muscles et l'aponévrose du grand oblique, crins sur la peau).

Suites opératoires, normales. Le drain est retiré le troisième jour. Les fils sont enlevés le huitième jour. Il y a réunion par première intention, l'orifice du drain est fermé.

Le lendemain de l'opération, et trois jours après, les urines ont été sanguinolentes. C'est la seule particularité à noter dans les suites opératoires.

L'enfant est sorti en excellent état quelques jours après.

Le calcul, formé d'oxalates, avec des aspérités, avait en millimètres $8 \times 6 \times 4$.

Cette observation nous a paru digne des *Bulletins de la Société de Chirurgie*. En recueillant les matériaux d'un rapport sur les calculs de l'uretère pour le Congrès d'Urologie d'octobre prochain, l'un de nous n'a trouvé que cinq cas de cette catégorie : l'un appartient au professeur Albarran (enfant de quinze ans); le second, à Keen (enfant de dix ans); le troisième, à Lund et Smith (douze ans); le quatrième, à Robinson (garçon de trois ans); le cinquième, à Tuynam (garçon de huit ans). Parmi ces cinq cas, un seul, celui de M. Albarran, fut suivi de réunion *per primam*. Dans les autres cas, l'urine coula par la plaie pendant quelques jours.

Nous devons le succès que nous avons obtenu chez notre petit malade à ce que nous avons suivi strictement la technique de M. Albarran.

Rapport.

Cure radicale de l'anus contre nature par un procédé nouveau, par M. D. SAVARIAUD.

Rapport de M. Paul REYNIER.

Tel est le titre que le Dr Savariaud avait cru donner à la communication qui suivait la présentation qu'il nous fit de deux malades auxquels il avait fermé à chacun respectivement un anus contre nature par un procédé simple qu'il avait imaginé, et dont il se croyait le premier démonstrateur. Malheureusement il n'en était rien. D'autres avant lui avaient eu la même pensée opératoire. Le procédé de M. Savariaud avait été employé par Biondi, de Sienne, ainsi qu'en témoignait un travail de Solieri, élève de

Biondi, qui, dans la *Clinica Chirurgica* de 1908, décrivait le procédé de son maître, procédé qui ressemblait beaucoup à celui que venait d'employer M. Savariaud. Mais Biondi lui-même avait été devancé par le professeur Jeannel, de Toulouse, et celui-ci était obligé de reconnaître que la paternité du procédé devait être attribuée à Nélaton, qui l'aurait décrit en 1849.

Malgré sa déconvenue, M. Savariaud a cru cependant bon de conserver le titre qu'il avait primitivement donné à sa communication et qui, tout fallacieux qu'il est, a le mérite d'attirer l'attention sur un procédé qui paraît excellent, très simple, d'une exécution facile, et dont les résultats sont très encourageants. Comme ce procédé est encore peu connu, tout vieux qu'il est, et peut paraître nouveau, comme il a paru à notre collègue Lecène qui, dans le *Journal de Chirurgie*, faisait connaître le procédé de Biondi comme *une primeur*.

Voyons donc en quoi consiste ce procédé et lisons les observations de M. Savariaud.

Obs. I. — Mme L..., infirmière, opérée d'urgence le 15 novembre 1907, à l'hôpital Beaujon, pour une crise d'occlusion intestinale. Laparotomie, extériorisation d'un cancer de l'anse oméga et résection; anus en canon de fusil.

Le 28 janvier 1908, l'éperon ayant été sanctionné par M. Bazy avec l'entérotomie de Dupuytren, je procède à la fermeture de l'anus. Pour cela, l'anus est circonscrit à la pointe du bistouri *un peu en dehors de l'union de la peau avec la muqueuse, dans la zone cicatricielle qui borde celle-ci*. Des catguts fins sont passés dans cette zone, sans perforer la muqueuse et noués isolément de façon à entropionner celle-ci. Avant de suturer la paroi abdominale, on vérifie l'état du péritoine et on constate que ce dernier a été perforé en deux endroits; on prend alors le parti de l'ouvrir largement; on attire l'anse au-devant de la paroi et on fait un second plan séro-séreux au fil de lin. L'anse ainsi suturée est fixée en couronne au péritoine pariétal par une série d'anses de catgut. Par-dessus, on suture l'aponévrose en laissant la place d'un drain.

Guérison *per primam*. L'opérée est présentée guérie à la Société de Chirurgie.

Obs. II — A mon arrivée à l'hôpital Trousseau, le 1er mars 1909, je trouvai un enfant de treize ans qui, depuis le mois d'août précédent, était au pavillon des suppurants. L'histoire de ce gamin était lamentable. Opéré deux ans auparavant pour une hernie inguinale, il était rentré le 3 août avec un étranglement au niveau de sa hernie récidivée. L'intestin étant très serré fut laissé au dehors; une fistule s'en suivit, qui laissait s'écouler au dehors tout le contenu du grêle, d'où dépérissement très rapide. En septembre, mon collègue et ami Baumgartner lui fit une anastomose latéro-latérale, puis, comme celle-ci n'empêchait rien du tout, une exclusion unilatérale avec implantation

du bout supérieur sur l'inférieur. A la suite de cette seconde opération, amélioration rapide. Néanmoins, il s'écoule toujours quelque peu de matières et de suc intestinal par l'anus. Celui-ci est atteint de prolapsus; il est entouré d'une zone cicatricielle irritée par le suc intestinal. Il présente deux orifices qui, tous deux, mènent dans l'anse laissée au-devant de la paroi, lors de la kétotomie. C'est dire que l'intestin est sous la peau cicatricielle de la région inguinale. Par-derrière est une éventration. Il doit y avoir dans le péritoine de nombreuses adhérences résultant des opérations antérieures. Bref, l'opération intra-péritonéale n'est pas très tentante et, dans ces conditions, je ne m'étonne pas qu'on ait un peu oublié ce pauvre diable. A ce moment, ayant déjà opéré ma première malade et ayant lu la publication de Biondi, je décide de l'appliquer à ce cas difficile. L'opération est conduite comme précédemment. A quelques millimètres en dehors de l'union de la muqueuse à la peau, j'incise celle-ci en ayant soin de prolonger l'incision par le haut et par le bas. Dissection de l'anse intestinale sous-cutanée. Première rangée de points affrontant les lèvres de la collerette de peau, au fil de soie, par points séparés. Deuxième rangée de points musculo-musculeux au catgut, après invagination des premiers. Troisième rangée, suture de la peau au fil de lin et aux agrafes. Le cinquième jour, ablat des fils. Une fistulette, qui guérit spontanément quinze jours après.

Le 21 avril, présentation à la Société de Chirurgie.

En résumé, nous voyons que M. Savariaud circonscrit l'orifice de l'anus par une incision portant à 1 ou 2 centimètres de l'orifice l'incision portant en dehors de l'union de la peau et de la muqueuse dans la zone cicatricielle qui borde celle-ci. Des catguts fins sont passés dans cette zone, sans perforer la muqueuse, et noués isolément de façon à entropionner celle-ci. Il dissèque son anse, la sépare des tissus musculaires qui l'entourent, et, l'ayant ainsi fermée en entropionnant la collerette de peau, il suture les tissus musculaires et cutanés par-dessus.

Or, voyons le procédé de Biondi que je transcris tel qu'il a été décrit :

« Supposons une fistule stercorale labiée ou un anus dont l'éperon a été sectionné ou écrasé à l'entérotome. On incise la peau à 2 ou 3 centimètres tout autour de l'anus. On dissèque le lambeau cutané circulaire ainsi formé, et on en suture ensemble les deux bords en rabattant la face épidémique vers la lumière intestinale, puis on enfouit cette suture sous une autre comprenant le tissu cellulaire sous-péritonéal. On reconstitue ensuite la paroi en trois plans. »

Lecène, commentant le procédé dans le *Journal de Chirurgie*, le qualifie d'original et le compare ingénieusement au procédé de Braquehaye pour la fistule vésico-vaginale.

Or, c'est encore la même incision du début qu'emploie Jeannel, qui décrit ainsi le procédé qu'il a employé : « Après avoir fermé l'anus par une suture en bourse provisoire, je circonscris l'anus par une incision circulaire, tracée à 1 centimètre de l'orifice, et pénétrant parallèlement aux parois de cet orifice jusqu'au péritoine exclusivement. J'invagine ce trajet anal en lui-même, sans en rien réséquer et j'en adosse les surfaces cruentées, qu'elles soient ou non séreuses, par un double plan de suture de Lembert. Je ferme ainsi l'anus, aussi hermétiquement que possible, au moyen de parois disséquées et retroussées du trajet anal... » Cela fait, l'auteur reconstitue la paroi.

Enfin, même méthode a été suivie par Nélaton qui, en 1845, écrivait :

« Circonscrivez l'orifice par une incision circulaire pratiquée à 1 centimètre du bord cutané et incisez en profondeur jusqu'au péritoine inclusivement. Renversez le ruban pariéto-intestinal circonscrit de dehors en dedans », et Nélaton finissait par une autoplastie cutanée.

C'est donc bien Nélaton qui semble devoir avoir la paternité de ce procédé employé par Jeannel, Biondi, Savariaud avec succès. Il est, en effet, à remarquer que tous ceux qui l'ont employé s'en félicitent, surpris de la facilité avec laquelle ils ont obtenu la fermeture de l'anus, et les observations qu'ils apportent sont très encourageantes puisque nous ne voyons que des succès et pas d'échecs.

Ce procédé mérite donc d'être tiré de l'oubli et d'être appliqué surtout dans les anus contre nature, à éperon, qu'on sectionne préalablement. Dans le cas où l'intestin est coudé et rétréci, M. Savariaud conseille de tailler une collerette cutanée plus grande de façon à suppléer au manque d'étoffe intestinale.

M. Tuffier. — Je crois que le procédé qui vient de nous être décrit est un peu retardataire et je ne vois guère ses indications que dans des cas bien spéciaux. En fait de fistule stercorale ou d'anus contre nature, je crois que les procédés qui consistent à suturer les bords de la plaie sont voués à un grand nombre d'échecs. Pour ma part, j'ai toujours eu recours au procédé suivant : asepsie particulièrement rigoureuse de la région à opérer dont la peau est infiltrée depuis longtemps de principes septiques ; ouverture de l'abdomen à une certaine distance de la fistule, et cela pour inciser en tissu normal autant que possible ; libération et régularisation de la fistule et de toutes les adhérences, puis suture intestinale classique à deux plans : muqueuse et péritonéale.

Nous évitons ainsi et les causes d'échecs et la persistance des adhérences qui ultérieurement présentent de graves dangers.

M. Picqué. — J'appuie les conclusions de notre collègue Tuffier. L'opération de Nélaton était justifiée à l'époque où il la préconisait, mais aujourd'hui c'est à l'ouverture directe de l'abdomen qu'il faut recourir dans tous les cas : une fois l'abdomen ouvert, l'état des anses est contrôlé; les adhérences détachées, et la suture est faite sur l'anse d'après les procédés ordinaires.

Mais il faut encore distinguer les cas où l'anus contre nature est fait en un temps ou en deux.

Dans ce dernier on peut, comme je l'ai fait avec succès dans un cas récent, pratiquer l'anastomose termino-terminale; on peut encore, comme je l'ai fait dans plusieurs autres cas, recourir à une anastomose latérale.

J'ai eu, dans ces dernières années, l'occasion de traiter ainsi dans mon service une série de cas d'anus contre nature. J'ai, dans tous, obtenu d'excellents résultats et je pourrai vous apporter un de ces jours ces observations.

M. Broca. — Le seul cas que j'observe avec quelque fréquence sont les anus contre nature consécutifs aux ouvertures d'abcès péri-appendiculaires. Jamais je n'ai fait autrement que me l'a dit Tuffier, selon le procédé que je croyais classique : entrer dans le péritoine hors de la région fistuleuse, libérer l'intestin et agir sur lui, presque toujours dans les cas dont je parle par entérorrhaphie, selon les lésions constatées.

M. E. Potherat. — Je croyais la question du traitement de l'anus contre nature et des fistules stercorales jugée de la façon que vient d'exposer M. Tuffier. Pour mon compte personnel, j'ai toujours procédé ainsi, c'est-à-dire, pénétré dans le ventre, libéré l'intestin de dedans en dehors, avivé les bords de l'orifice intestinal et pratiqué l'entérorrhaphie latérale.

J'ai même pu procéder ainsi dans deux cas où, de prime abord, je pensais ne pas pouvoir agir ainsi. Il s'agissait d'anus contre nature consécutif à des étranglements herniaires où l'anse étant gangrenée, on l'avait attirée au dehors, en l'accolant à elle-même à la façon des deux canons d'un fusil. Il y a dans ces cas un long éperon et je pensais, qu'en raison même de cet éperon, je devrais faire une entéro-anastomose. Or, l'intestin libéré de ses adhérences à la peau et aux plans de la paroi, je constatai, bien que l'anus fut déjà ancien, qu'en tirant sur les deux bouts de l'anse, et en aidant un peu du doigt au niveau de l'éperon, celui-ci s'effaçait aisément, complètement même. Et, dans ces deux cas, je pus encore faire une entérorrhaphie latérale.

Depuis quinze ans et plus j'ai toujours procédé ainsi, et j'ai tou-

jours obtenu un succès immédiat. Cette manière de faire était d'ailleurs déjà préconisée par mon maître Trélat, qui y consacra une clinique et qui inspira la thèse de Vaucher parue vers 1888. Aussi, je considère la méthode comme excellente et, je le répète, je la croyais universellement adoptée parmi nous.

M. Morestin. — Le procédé, bien ancien, dont s'est servi M. Savariaud, ne peut aujourd'hui trouver son application que dans des cas exceptionnels.

A l'époque déjà lointaine où j'ai écrit ma thèse sur les opérations par la voie sacrée, j'avais conseillé une technique analogue pour la cure des fistules stercorales qui étaient la règle après le Kraske. Grâce aux modifications survenues depuis dans le traitement du cancer du rectum, ces fistules sont aujourd'hui devenues rares, mais ce serait encore la seule manière de les guérir promptement. C'est que, dans cette région, on ne peut mettre à profit les propriétés plastiques du péritoine.

Quand il s'agit, au contraire, de fermer un anus contre nature ou une fistule stercorale s'ouvrant à l'abdomen, loin de redouter le péritoine il faut considérer que le principal facteur du succès est justement la facilité avec laquelle la surface séreuse contracte des adhérences. En outre, il est généralement très utile de constater *de visu* les connexions de l'anse intestinale, de la libérer, de la redresser, de dissocier les adhérences, de sectionner des brides gênantes, de tout remettre en ordre, et de s'assurer qu'il ne persiste aucune coudure.

Bref, je ne conçois guère que l'on puisse actuellement se priver des merveilleuses ressources que met à notre disposition le traitement intra-péritonéal des anus contre nature et des fistules stercorales. Les résultats que j'en ai obtenus sont tellement satisfaisants que, pour ma part, j'y resterai fidèle, sauf peut-être dans des circonstances tout à fait spéciales.

M. Paul Reynier. — Comme tous mes collègues, je fais l'ouverture du ventre pour aller séparer l'anse intestinale sur laquelle se trouve l'anus et la fermer. Avec les progrès de l'asepsie et notre expérience des opérations abdominales, cette opération non seulement n'effraie plus personne, mais elle paraît la plus rationnelle. Toutefois, nous ne pouvons pas ne pas reconnaître qu'elle offre un minimum d'aléa, que n'offrent pas les fermetures de l'anus sans ouverture du ventre. Or, si nous avons abandonné cette dernière voie, c'est qu'elle ne nous donnait que de mauvais résultats et très rarement de bons. Trop souvent, nous échouions. Mais si on nous offre un procédé plus sûr, plus constant dans les

résultats, offrant moins de danger, d'une exécution simple, ne nécessitant même pas le chloroforme, et pouvant s'exécuter à la cocaïne, je ne vois pas pourquoi on le dédaignerait et pourquoi on n'essaierait pas de le tenter avant d'avoir recours à la laparotomie beaucoup plus dangereuse, qui peut quelquefois ne pas guérir? L'observation II de M. Savariaud en est une preuve. Voici un malade qui a été à deux reprises laparotomisé pour oblitérer cet anus; or, les deux fois on ne peut lui faire qu'une entéro-anastomose latérale, et la seconde fois une exclusion, et l'anus contre nature persiste.

C'est un enfant qui était affaibli, misérable, et pour lequel une troisième laparotomie pouvait être dangereuse; ne valait-il pas mieux fermer cet anus de la façon la plus simple, comme l'a fait M. Savariaud? et n'est-on pas heureux d'avoir, dans ce cas-là, un procédé facile qui puisse amener la guérison? Cela ne veut pas dire qu'il faille le faire dans tous les cas.

Applicable dans les cas où l'anus contre nature a été établi par le chirurgien, et où il connaît la disposition de l'intestin qui est en cause, il ne faudrait pas l'essayer dans les cas où un anus ou une fistule stercorale persiste à la suite d'un traumatisme, d'une fistulisation spontanée de l'intestin : on risquerait de ne pas réussir et d'avoir de gros déboires. C'est ainsi que, dernièrement, je faisais une laparotomie pour fermer un anus contre nature, dont l'origine était une péritonite ancienne dont on ignorait la nature. Or, la laparotomie m'a montré trois anses intestinales fusionnées; j'ai dû réséquer, finissant par une entéro-anastomose. Ma malade a guéri. Mais, évidemment, si j'avais employé dans ce cas le procédé de M. Savariaud, j'échouais.

Mais, encore une fois, M. Savariaud n'a pas voulu en faire la panacée universelle de tous les anus contre nature. Il n'a voulu seulement qu'attirer l'attention sur un procédé ancien, oublié, d'une exécution facile, qui peut, dans un grand nombre cas, être employé avec succès, et nous devons lui savoir gré de sa communication.

Lecture.

M. Jacob, professeur agrégé au Val-de-Grâce. — *Volumineux kyste hydatique de la rate traité avec succès par la méthode conservatrice. Observations de séro-diagnostic de l'échinococcose par le procédé de Weinberg.*

M. Morestin, rapporteur.

Présentations de malades.

Fractures de jambe, appareil de marche de Delbet.

M. Routier. — J'ai l'honneur de vous présenter deux malades atteints de fracture de jambe, que j'ai traités par l'appareil de marche de Delbet.

J'ai profité de la venue à Necker de mon excellent ami Delbet pour me faire montrer la technique de son appareil de marche pour fractures de jambe.

Je dois dire que je suis émerveillé du résultat, et c'est pourquoi je vous présente ces deux malades.

La traction prolongée qui se pratique avec un poids de 12 kilogrammes réduit parfaitement la fracture et l'appareil appliqué pendant la traction maintient très bien la réduction. Voici les deux observations.

T... (J.), quarante-deux ans, fracture de jambe le 24 juin, fracture spiroïde du quart inférieur du tibia et du quart supérieur du péroné.

Appareil de marche, le 29 juin.

Croyant l'appareil un peu large, je l'enlève le 23 juillet, le tibia me paraît solide, il marche sans appareil. Voilà donc une fracture de jambe guérie en vingt-huit jours.

Le second a encore son appareil de marche.

Fracture de jambe au tiers inférieur 3 juillet, avec grand déplacement; pour des causes indépendantes de ma volonté, on lui met une gouttière plâtrée le 8 juillet, la réduction est très incomplète. Le 23, je fais appliquer l'appareil de marche, après réduction parfaite grâce à la traction mécanique.

Le malade marche parfaitement.

Luxation du grand os du carpe gauche.

M. E. Potherat. — Je vous présente, Messieurs, un nouvel exemple de luxation du grand os que j'ai récemment observé à l'hôpital Broussais.

Il s'agit d'un jeune homme de vingt et un ans, qui, le 21 juin, dernier tombe de sa hauteur sur le talon de la main en extension, et qui aussitôt après, constate une déformation d'ailleurs peu accusée du poignet, mais avec impotence fonctionnelle presque absolue.

Il ne vient à l'hôpital que cinq jours plus tard, le 26 juin. A ce moment, nous constatons une augmentation de l'épaisseur du carpe, dans le sens antéro-postérieur. Dépression à la face dorsale, saillie osseuse plus ou moins arrondie à la face palmaire. L'impotence fonctionnelle est presque absolue, tout au plus le malade peut-il quelque peu fléchir et étendre les doigts seulement : ceux-ci sont le siège de fourmillements douloureux ; en outre, les 2e et 3e phalanges du médius sont comme engourdies.

Aucune douleur sur le trajet du cubitus et du radius ; mais une douleur assez vive sur l'apophyse styloïde de ce dernier. Si l'on cherche à provoquer des mouvements de flexion du poignet, on éveille des douleurs violentes et on n'obtient pas de flexion.

Le diagnostic de luxation en arrière du grand os me paraît indiscutable, vraisemblablement il s'accompagne, comme à l'habitude, de fracture du scaphoïde.

La radiographie faite par M. le Dr Bonniot, radiographe de l'hôpital Broussais, confirme pleinement ce diagnostic ; elle nous montre qu'outre la luxation du grand os, la fracture du scaphoïde en deux fragments égaux, il y a une fracture de l'apophyse *styloïde* du *radius*. C'est la reproduction exacte du cas que je vous ai présenté dans la séance du 16 juin 1909, à cette différence près que dans ce précédent cas il y avait fracture de l'apophyse *styloïde* du *cubitus*.

Dans ce cas encore je ne crus pas devoir recourir à l'extirpation du semi-lunaire. Le malade fut chloroformé le 3 juillet, *douze jours* après son accident, et je pus obtenir une facile réduction, suivie d'une simple compression ouatée, la main étant maintenue légèrement fléchie. Dès que le malade eût repris sa complète connaissance des choses, il signala un mieux-être dans son poignet, et la disparition des phénomènes sensitifs (engourdissements, fourmillements) dont ses doigts étaient le siège. Voici, Messieurs, les radiographies faites par le Dr Bonniot le 3 juillet, avant tout traitement et le 21 juillet, c'est-à-dire vingt jours après la réduction : le résultat est parfait et au point de vue fonctionnel et au point de vue esthétique.

Etranglement interne, après plusieurs interventions intra-abdominales. — Laparotomie ; section de la bride ; guérison.

M. E. Potherat. — Le malade que je vous présente, Messieurs, quoique jeune encore (il a trente-deux ans), a un passé pathologique très chargé, surtout depuis ces dernières années.

A l'âge de son service militaire, il est envoyé en Tunisie, où il

reste trois ans; il y est d'ailleurs atteint de fièvres paludéennes. Après son retour en France, il est plusieurs fois frappé d'accès fébriles.

Ouvrier plombier après son service militaire, il ne tarde pas à être frappé d'intoxication saturnine, pour laquelle à plusieurs reprises il est soigné à l'hôpital Broussais dans le service de mon maître et ami le professeur Gilbert.

En décembre 1907, il est pris tout à coup de malaises, sueurs, douleurs abdominales, vomissements. Admis à la Pitié, dans le service de notre collègue Walther, on diagnostique une attaque d'appendicite. Après deux mois de glace, diète, opium, repos, il est opéré par la laparotomie iliaque droite; on résèque l'appendice, qui « était gros et ecchymosé en plusieurs points ». Trois semaines après l'opération le malade quitte l'hôpital; il est guéri.

Il recommence à travailler; en décembre 1908, il exerçait son métier de plombier à Dijon, quand il fit une chute d'un deuxième étage. Transporté sans connaissance à l'Hôtel-Dieu, on lui pratique d'urgence une laparotomie médiane. Quels accidents avaient provoqué cette opération, quelles lésions l'opérateur a-t-il trouvées? Je n'ai pu le savoir; l'interne du service aurait dit au malade que son intestin était « abîmé ». Toujours est-il que le malade fut drainé avec deux drains, qu'il suppura abondamment pendant plus d'un mois. Cependant au bout d'un mois après l'accident de Dijon, ce malade revient à Paris, où il reste à se reposer, ne présentant d'autres accidents qu'une constipation opiniâtre.

Mais voici que brusquement en mars dernier, trois mois et demi après l'accident de Dijon, notre homme est pris de douleurs très violentes et de vomissements incessants. Transporté à dix heures du soir à l'hôpital Tenon, il est admis dans le service de notre collègue Morestin, où l'on porte le diagnostic d'occlusion intestinale et où le chirurgien de garde pratique une nouvelle laparotomie médiane. Je n'ai pu savoir, au juste, ce que l'on a trouvé; on aurait dit au malade « que son intestin était paresseux », sans rien préciser.

Le malade quitte le service de M. Morestin au bout d'un mois; il est guéri : toutefois, il continue à être constipé. Il se remet au travail.

Mais il ne travaille pas longtemps, car, dès le 15 mai, la constipation restant opiniâtre, des douleurs abdominales surviennent qui ramènent le malade à l'hôpital Broussais. On le croit atteint de coliques de plomb et on l'admet dans le service du professeur Gilbert, qui déjà l'avait soigné.

Mais bientôt on rejette ce diagnostic, que l'examen du malade au point de vue physique et fonctionnel ne justifie pas.

Deux jours après son admission, le malade a des selles sanglantes, qui se répéteront à plusieurs reprises pendant les semaines qui suivront. Le malade rend du sang un peu noir, presque pur, sans glaires.

Cet homme ayant des selles sanglantes, des douleurs abdominales, de l'amaigrissement, on croit à de l'entérite tuberculeuse. Mais, chose curieuse, le malade ne rend pas de matières fécales ou il n'en rend qu'en toute petite quantité, à de longs intervalles; les gaz ne passent pas, il y a des renvois, voire même des vomissements : bref, bien qu'il n'y ait pas ou peu de météorisme, tous les signes fonctionnels sont ceux d'une occlusion intestinale. L'examen des matières rendues par l'intestin n'a pu confirmer l'idée possible d'une entérite tuberculeuse.

J'abrège, Messieurs. Le 7 juillet dernier l'état de ce malade est devenu des plus précaires ; il ne prend plus rien, a des vomissements bilieux, presque fécaloïdes, à chaque instant; il éprouve de violentes douleurs abdominales tellement violentes que la morphine ne les calme plus et que le pauvre garçon réclame à grands cris une opération.

Le 7 juillet, je pratique la laparotomie médiane (la 4e laparotomie chez ce malade). Tout d'abord, je trouve des anses intestinales adhérentes à la paroi au niveau de la ligne médiane, là où ont été pratiquées les précédentes laparotomies. Je libère ces anses, assez difficilement. La libération effectuée, je pénètre entre les anses intestinales et j'évacue un foyer mésocœliaque de sérosité hématique, foyer d'ascite hémorragique enkystée. Ce foyer évacué, nettoyé et largement mis en lumière, j'aperçois une anse grêle longue d'environ 12 à 15 centimètres, très augmentée de volume et noirâtre. Ayant amené à moi cette anse, je vis qu'elle était enserrée à ses deux extrémités par une bride fibroïde très tendue, coupant à la fois cette anse et son méso. La compression par cette bride avait amené une congestion intense du méso et de l'anse, congestion qui s'était traduite par une pluie de sang dans les parois et même dans l'intérieur de l'intestin d'où les selles sanglantes.

Je sectionnai cette bride, je vis alors le sillon qu'elle avait tracé sur l'intestin et son méso, un sillon profond ; toutefois, l'intégrité des parois de l'intestin ne m'ayant pas paru menacée, je ne fis rien d'autre. Le ventre fut refermé après drainage avec un drain qui fut enlevé au bout de quarante-huit heures.

Le malade a été opéré le 7 juillet dernier ; je vous le présente guéri, mangeant bien, allant régulièrement à la garde-robe, ne souffrant plus.

Voici donc, Messieurs, un nouvel exemple de ces occlusions par brides que l'on observe parfois après les laparotomies.

Dans le cas présent, les signes cliniques étaient tels que le diagnostic a présenté de telles difficultés que, malgré toute l'habileté clinique d'un homme de la valeur du professeur Gilbert, malgré toutes les recherches qui ont été poursuivies sous sa direction, le diagnostic n'a pu être élucidé que par une laparotomie, qui, je l'espère, aura cette fois mis fin aux longs accidents éprouvés par ce malade.

Rupture traumatique de la rate. Splénectomie. Guérison.

M. E. Potherat. — Messieurs, dans la séance du 23 juin dernier, notre jeune collègue des hôpitaux, M. Pierre Wiart, nous a présenté une rate provenant d'un malade de mon service, rate qu'il avait extirpée dans une intervention d'urgence. Cette rate s'était rompue par éclatement, à la suite d'une chute d'un lieu peu élevé, faite par le malade, maçon, âgé de dix-neuf ans.

Je dus moi-même pratiquer, chez ce garçon, une petite intervention secondaire sur laquelle je n'insiste pas aujourd'hui, car je vous ferai, à la rentrée, un rapport sur l'observation très intéressante de M. Wiart.

J'ai seulement tenu à vous présenter le malade aujourd'hui, pour vous montrer qu'il se porte bien; car il ne tardera pas à quitter l'hôpital et j'aurais peut-être eu quelque peine à le retrouver plus tard.

Vous voyez qu'il est gras et gros; il mange bien, dort bien, n'a aucun trouble digestif; son visage respire la bonne santé; il marche seulement encore un peu incliné en avant, car il n'ose pas se redresser, ce mouvement tiraillant sur sa cicatrice éveille un peu de sensibilité.

Luxation acromio-claviculaire.

M. Robert Picqué présente la malade dont il a parlé dans la précédente séance, et qu'il se propose d'opérer incessamment.

M. Broca. — Je crois que la luxation est incomplète, et que dans les cas de ce genre il ne faut faire aucune opération. J'ai eu il y a cinq ou six ans une lésion identique, je n'y ai rien fait, et il ne m'est resté aucun trouble fonctionnel.

M. Pierre Delbet. — J'aurais bien voulu ne pas prendre la parole, car nous manquons d'éléments pour discuter ce cas. M. Picqué ayant parlé d'une impression que je lui avais communiquée à voix basse, je me vois obligé d'en dire un mot.

La déformation chez cette malade comparée à celle que présentait mon malade est insignifiante, et il ne me paraît pas facile d'établir la nature exacte de la lésion.

Je viens de faire une mensuration rapide. Il m'a semblé que la distance entre la saillie sus-acromiale du côté blessé et l'articulation correspondante était un peu plus courte que la longueur de la clavicule du côté sain. Ceci tendrait à prouver qu'il y a eu un arrachement de l'extrémité externe de la clavicule; mais je n'attache aucune importance à cette mensuration, car elle a été faite avec un ruban. C'est avec un compas qu'il faudrait l'exécuter.

Il y a deux autres points qui me frappent.

La saillie sus-acromiale me paraît un peu plus irrégulière qu'elle ne l'est dans la luxation.

En outre, elle est peu mobile. Elle ne s'exagère pas lorsque la malade cherche à porter son bras en avant; elle ne diminue pas ou presque pas dans les mouvements de rétropulsion de l'épaule. Dans les quelques tentatives que je viens de faire, je n'ai pu la réduire. Tout cela est très différent de ce que j'ai vu dans les luxations où la mobilité de l'omoplate sur la clavicule est très considérable et reste considérable pendant longtemps. Chez le dernier malade dont je vous ai entretenu, la luxation datait de deux mois et la mobilité était complète. Ici, au bout de douze jours, la clavicule paraît déjà très adhérente à l'omoplate, et je me demande si cette adhérence n'est pas due à la formation d'un cal irrégulier entre deux fragments de clavicule, l'externe étant très petit.

M. Kirmisson. — La déformation montre bien qu'il ne s'agit pas d'une luxation, mais d'une fracture de l'extrémité externe.

M. R. Picqué. — La mensuration et la radiographie démontrent, à mon sens, l'absence de toute fracture et semblent confirmer le diagnostic de luxation.

Je suis heureux d'avoir eu sur ce cas difficile l'avis des membres de la Société.

M. Savariaud. — *Fracture du fémur traitée par un appareil ambulatoire.*

M. Reynier, rapporteur.

Présentations de pièces.

Exostose épiphysaire de l'extrémité supérieure de l'humérus gauche, d'un volume exceptionnel, avec disposition particulière du corps de l'humérus.

M. J. Lucas-Championnière présente des pièces anatomiques et une radiographie. La pièce anatomique est constituée par une masse osseuse en fragments de volumes divers, dont la réunion comprend la plus grande partie de la tumeur enlevée et pèse 185 grammes.

La radiographie montre la face postérieure de l'humérus gauche, dont le tiers supérieur paraît englobé dans une masse osseuse dont trois portions sont plus épaisses, plus opaques et mamelonnées, quoique entre elles il n'y ait pas de séparation. L'humérus est dans la position horizontale. C'est celle que la malade ne pouvait guère modifier, la tumeur étant tellement volumineuse qu'elle ne pouvait plus rapprocher le bras du corps.

Il s'agissait d'une femme de vingt-sept ans qui, à l'âge de sept ans, s'était aperçue qu'elle portait dans l'aisselle une petite masse très dure, parfaitement reconnaissable. Cette masse, tout à fait indolore, s'était développée progressivement, jusqu'à atteindre depuis quelques années un volume assez considérable pour la rendre gênante. Depuis une époque qu'elle ne peut pas préciser, elle ne peut plus rapprocher le bras du corps, la rencontre de la tumeur et des parois du thorax mettant obstacle à ce rapprochement.

Le développement de cette tumeur a été insensible. Toutefois, depuis quelque temps, elle est le siège d'une douleur fixe à sa face externe.

Cette tumeur est énorme avec une dureté pierreuse, elle est peu sensible à la pression, sauf en un point de la face externe, siège d'une douleur spontanée. Elle remplit en quelque sorte l'aisselle surtout dans sa partie postérieure. En aucun point on ne constate d'anesthésie.

L'examen de la radiographie confirme le diagnostic porté d'exostose épiphysaire développé depuis l'enfance. Toutefois, cette tumeur a un volume exceptionnel. En outre, à la radiographie on constate que l'humérus a, beaucoup plus bas que la tête humérale, une disposition en fuseau qui a quelque chose de singulier; il faut faire quelques réserves sur son point d'implantation et sa nature.

Opération le 25 juin 1909. M. Lucas-Championnière découvre la

tumeur par une incision postéro-externe qui fait pénétrer entre le deltoïde et le triceps. Le volume et la dureté de la tumeur sont tels qu'il faut la morceler en nombreux fragments pour la détacher de l'humérus. C'est bien au voisinage de la tête humérale qu'elle est fixée sur l'humérus; toutefois, elle est très bas fondue

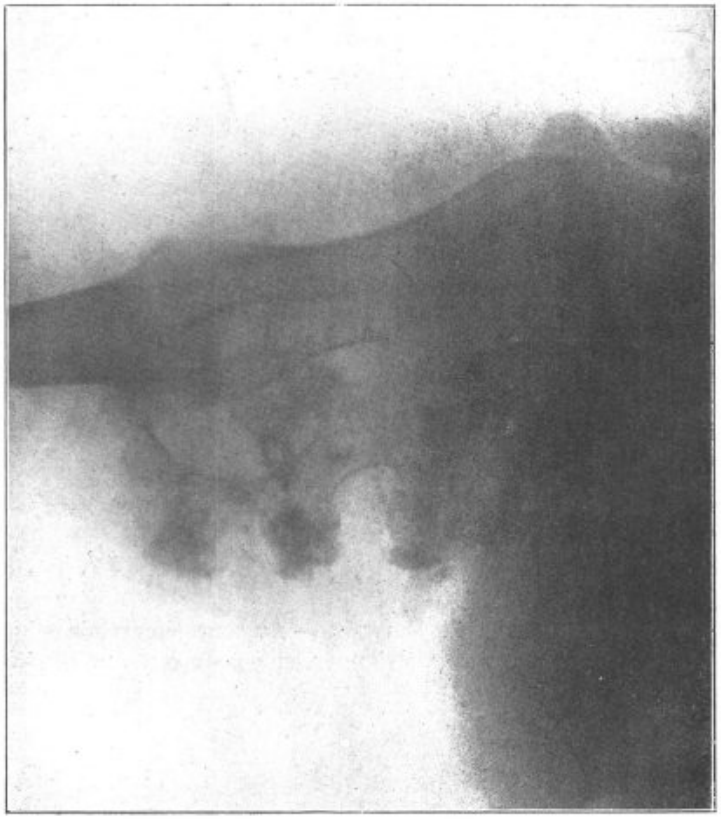

Reproduction de la radiographie montrant les trois saillies de l'exostose et l'épaississement de l'humérus en fuseau.

avec la diaphyse osseuse et l'ablation a laissé une surface osseuse ouverte énorme. Il n'y a pas de pédicule distinct à proprement parler.

La réunion est faite avec drainage par un gros tube qui donne une quantité énorme de sérosité. Après ablation du tube, une effusion de sérosité énorme se fait encore par la plaie.

La malade quitte la maison de santé le dixième jour en bon état.

L'examen macroscopique des fragments osseux ne les montre pas différents du tissu ordinaire des exostoses épiphysaires. Comme celles-ci ils forment des masses irrégulières de consistance, les unes très dures et les autres avec des vacuoles très larges s'effondrant facilement. Mais, d'une manière générale, la tumeur est surtout de consistance très dure.

Kyste dermoïde du cordon.

M. Broca. — La pièce que je vous présente et que j'ai enlevée ce matin, n'a d'intérêt que par sa rareté anatomique. Il s'agit d'un kyste dermoïde du cordon. La tumeur, allongée, descendant presque jusqu'au testicule, se prolongeant par un cylindre assez grêle dans le bassin, le long du canal déférent.

C'est une poche située entre le crémaster et la fibreuse commune, au côté interne du cordon ; la paroi est blanche, épaisse, le contenu est du magma sébacé et l'on voit des poils follets. A côté, existait une épiplocèle dont j'ai fait la cure radicale, et je dois dire que j'avais diagnostiqué seulement celle-ci, en la voyant partiellement adhérente.

Présentations d'instruments.

Valve fixe pour maintenir la masse intestinale dans certaines laparotomies (1).

MM. J.-L. Faure et P. Coryllos. — Au cours de certaines laparotomies pour opérations pelviennes, on est souvent fort gêné par

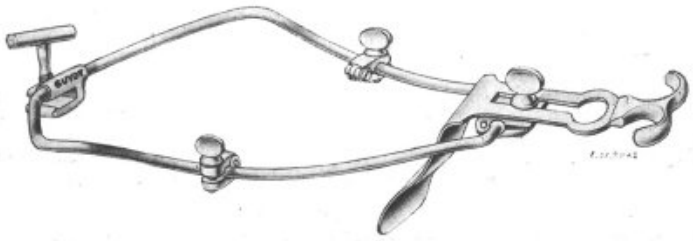

la masse intestinale qui, sous l'influence des vomissements, ou d'une anesthésie irrégulière, tend à envahir le champ opératoire, malgré les compresses destinées à la maintenir.

Dans ces conditions, certaines valves et en particulier la valve de Rusca, maintenues par un aide supplémentaire, peuvent rendre des services.

(1). Voir le précédent *Bulletin*, p. 919.

Convaincus que les valves automatiques sont toujours les meilleures, nous avons cherché à en réaliser une qui puisse nous donner satisfaction. Après de nombreux essais, nous nous sommes arrêtés au modèle suivant, que nous avons fait construire par la

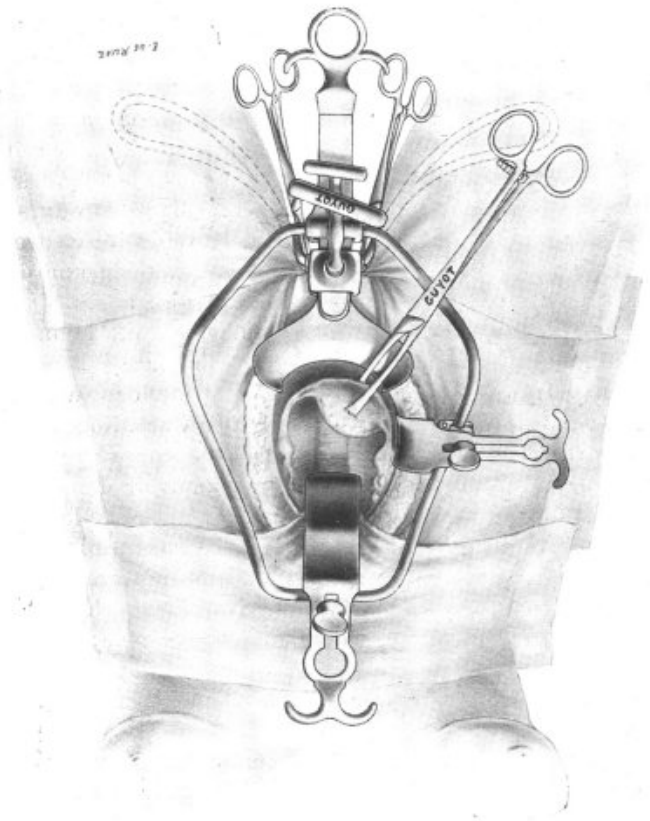

maison Guyot et que nous avons l'honneur de présenter à la Société.

Description de l'appareil. — La partie essentielle de cette valve est représentée par un cadre métallique qui prend point d'appui sur le manche de la valve sus-pubienne de Doyen, et qui porte sur le côté opposé une valve de courbure appropriée, destinée à maintenir, au cours de l'opération, la masse intestinale.

L'appareil, fixé sur la valve sus-pubienne, affecte la forme d'un cadre métallique circonscrivant la plaie abdominale.

La valve se fixe sur ce cadre à l'aide d'une vis, qui, grâce à sa

disposition spéciale, immobilise à la fois les deux mouvements que possède la valve, c'est-à-dire un mouvement d'avant en arrière et un mouvement de haut en bas autour de son point de fixation.

En outre, sur les côtés latéraux du cadre métallique se trouvent deux petits étaux mobiles qui sont destinés à recevoir les valves latérales, pouvant écarter, si le besoin s'en fait sentir, les lèvres de l'incision.

Tel est notre appareil dans ses grandes lignes; il y a quelques détails à noter. Ainsi, la fixation sur le manche de la valve sus-pubienne se fait par un étau qui rappelle la disposition de celui de Doyen; les étaux latéraux, libres, peuvent courir le long des tiges du cadre de l'appareil, permettant ainsi de fixer les valves latérales dans un point quelconque. Enfin, la valve inférieure, qui constitue la partie essentielle de l'appareil, possède une double courbure en S italique; c'est cette forme qui, après plusieurs essais, nous a paru la meilleure, comme assurant le mieux la contention de l'intestin et donnant le plus de place à l'opérateur.

Mise en place. — Après l'incision, nous mettons la valve de Doyen et nous plaçons les compresses de garniture. Nous adaptons ensuite la valve en S sur le cadre métallique, sans serrer à fond la vis, pour permettre à la valve de se mouvoir dans les deux sens; nous fixons ensuite le cadre sur le manche de la valve de Doyen, en serrant à fond la vis de l'étau. Le cadre mis en place, nous donnons à la valve en S la position la meilleure, en l'appliquant sur les compresses de garniture, ce qui l'empêche de blesser l'intestin. L'appareil, une fois placé, ne bouge plus; quant aux côtés latéraux du cadre, ils ne gênent nullement l'opérateur, grâce à leur courbure qui leur permet de s'adapter exactement sur le ventre.

Les petits étaux latéraux sont en place; si, au cours de l'opération, le besoin d'une valve latérale se fait sentir, on n'a qu'à la placer sur l'étau et à l'y fixer solidement.

Mais ces valves latérales n'ont qu'une importance secondaire.

Nous avons employé cette valve dans des cas difficiles chez des femmes grasses et dormant mal, et nous pouvons affirmer, par expérience, qu'elle remplit parfaitement le but que nous nous sommes proposé.

Le Secrétaire annuel,

LEJARS.

Paris. — L. MARETHEUX, imprimeur, 1, rue Cassette.

SÉANCE DU 13 OCTOBRE 1909

Présidence de M. Routier.

Procès-verbal.

La rédaction du procès-verbal de la précédente séance est mise aux voix et adoptée.

Correspondance.

La correspondance comprend :

1°. — Les journaux et publications périodiques reçus par la Société pendant les vacances.

2°. — Une lettre de M. Beurnier, demandant un congé d'un mois.

3°. — Une lettre de M. Chevassu, annonçant à la Société la mort de son père, membre correspondant.

4°. — Une lettre annonçant la mort de M. Heurtaux (de Nantes).

5°. — Une lettre de l'Institut de France, adressant à la Société vingt-cinq fascicules, sur la question de la radiologie.

6°. — Une lettre de la Société des médecins de Philadelphie, invitant la Société à l'inauguration d'un nouvel amphithéâtre.

7°. — Un travail du Dr Baillet (d'Orléans) sur une observation de *sigmoïdite aiguë*.

M. Michaux, rapporteur.

8°. — Une observation de M. Girou (d'Aurillac), intitulée : *Section traumatique du sciatique interne au cinquième jour. Guérison.*

9°. — Un travail de M. Mesley (de Gijon, Espagne), intitulé : *Hématome sous-phrénique.*

M. Quénu, rapporteur.

Allocution du Président.

M. le Président prononce l'allocution suivante :

Messieurs, la mort a frappé dans nos rangs durant ces vacances; j'ai le triste devoir de vous annoncer le décès d'un de nos

plus anciens membres correspondants, de M. le Dr Alfred Heurtaux, professeur à l'École de Nantes.

Par ses travaux, notamment sur l'épithélioma du sein, M. Heurtaux avait acquis une grande réputation chirurgicale. Son honorabilité professionnelle lui avait valu l'estime et la considération de tous ceux qui l'approchaient. Membre correspondant de plusieurs sociétés savantes, son ancien camarade d'internat M. le Dr Labbé lui adressait hier, comme président de cette assemblée, un dernier adieu.

La Société de Chirurgie adresse à sa famille l'expression de ses plus sympathiques condoléances.

Un autre membre correspondant et des plus actifs, le Dr Chevassu, médecin inspecteur de l'armée, a été récemment victime d'un accident brutal; Chevassu était connu et apprécié de nous tous, c'était un de nos fervents toutes les fois que les nécessités de son service lui permettaient de séjourner à Paris. J'adresse à son fils, notre jeune collègue, les plus sincères condoléances au nom de la Société de Chirurgie.

Je suis sûr d'être le fidèle interprète de tous les membres de la Société en envoyant à notre cher président l'expression de notre vive sympathie : vous avez tous été comme moi brutalement frappés par l'affreuse nouvelle de la mort du jeune externe des hôpitaux, Jacques Reynier, qui a succombé ces vacances aux suites d'une piqûre anatomique. Nous ne pouvons que saluer la mémoire de ce jeune homme mort au champ d'honneur, et adressons à son vénéré grand-père, à son père et à sa famille les respectueux hommages de la Société de Chirurgie.

Communications.

Note sur une modification des procédés classiques de capsuloraphie pour luxation récidivante de l'épaule,

par M. J. TOUBERT, membre correspondant.

Les deux procédés classiques ont pour caractéristique, l'un, celui de Ricard, la *plicature horizontale* à l'aide de *fils verticaux*, l'autre, celui de Mikulicz, la *plicature verticale* à l'aide de *fils horizontaux*, ou plus exactement la duplicature après arthrotomie verticale, lèvre interne sur lèvre externe.

Ces deux techniques ont chacune un substratum anatomique. Celle de Ricard se proposerait de supprimer le segment faible de la capsule voisin du *foramen ovale* de Weitbrecht. Celle de Mikulicz aurait pour but de rétrécir, par chevauchement des tissus, le diverticule résultant du décollement capsulo-périostique sous-scapulaire, incriminé par Broca et Hartmann. Au point de vue géométrique, la première diminue le cylindre que forme le manchon capsulaire en réduisant son diamètre, la seconde diminue le cylindre en prenant sur sa hauteur.

Je ne puis affirmer, faute de recherches bibliographiques suffisantes, si un chirurgien n'a pas eu déjà l'idée de combiner les deux techniques, c'est-à-dire de *rétrécir la capsule à la fois dans le sens de la longueur et dans celui de la largeur*. En ce qui me concerne, j'ai conçu cette combinaison et je l'ai mise à exécution en juin 1909, dans un cas où le procédé de Ricard avait échoué ; j'ai employé la technique suivante.

Premier temps. — Incision cutanée de Ricard en ⅂, avec la branche verticale dans le sillon delto-pectoral et l'horizontale rasant les insertions acromio-claviculaires du deltoïde.

Deuxième temps. — Désinsertion du deltoïde et mise à nu de la capsule sur ses faces supérieure et antérieure.

Troisième temps. — Passage d'un premier fil horizontal non résorbable, en faufilant, sur la face supérieure, et d'un second, analogue, sur la face antérieure de la capsule, *sans arthrotomie préalable*. Serrer et nouer solidement les fils.

Quatrième temps. — Passage d'un troisième fil, non résorbable, en faufilant, vertical, rapprochant les bords du *foramen ovale*. Un quatrième fil, vertical, analogue au précédent, est indispensable. Ces fils verticaux noués, la capsule se plisse à la limite de sa face antérieure et de sa face inférieure.

Cinquième temps. — Suture du deltoïde désinséré. Drainage *ad libitum*. Suture cutanée. Immobilisation par une simple écharpe de J.-L. Petit.

Voici mon observation inédite :

Le 23 mai 1909 entrait dans mon service de chirurgie de l'hôpital de campagne de Casablanca, le trompette Ch..., du 1er régiment de spahis. Il venait de se luxer l'épaule gauche six fois en quatre jours, dont deux fois en se retournant dans son lit de droite à gauche. Il réclamait avec insistance d'être guéri de cette infirmité, qui datait de janvier 1907. A cette époque, en effet, il s'était fait une première luxation de l'épaule, en tombant sur le coude dans un escalier, une selle portée sur l'avant-bras et maintenant le bras à 45 degrés en légère abduction. La réduction fut facile, mais en 1907, il se produisit trois luxations, en sautant à cheval. En automne 1908, le cavalier Ch... se soumit à une

intervention et fut opéré à Tlemcen par mon camarade et ami Jacob, qui fit la capsuloraphie de Ricard avec fils résorbables (catgut). Le malade serait resté quinze jours dans un appareil plâtré, aurait été massé pendant quarante-cinq jours et serait parti en convalescence pendant deux mois. A son retour de France, le cavalier Ch... rejoint Oujda, puis est envoyé au Maroc, à Settat, où il se luxe plusieurs fois l'épaule et de là est évacué sur Casablanca.

Après avoir constaté moi-même l'extraordinaire facilité de luxation de cette épaule gauche, je décide une intervention et je la pratique le 2 juin 1909 avec l'assistance de mon collègue et ami Zumbiehl. Je suis la technique indiquée plus haut, après avoir incisé à 1 centimètre en dehors de l'ancienne cicatrice. J'emploie le fil d'argent fin pour la plicature par fils horizontaux et le fil de soie pour la plicature par fils verticaux.

Suites apyrétiques; réunion au 8e jour de la ligne d'incision et fermeture de l'orifice du drain au 12e. Le bras est laissé pendant quinze jours dans une écharpe de J.-L. Petit, mobilisé avec prudence du 15e au 20e, puis laissé en liberté à partir du 20e. Au 30e jour, le 2 juillet, le malade sautait à terre et à cheval sans difficulté, en se servant également bien de ses deux épaules.

Du 26 juillet au 7 août, le cavalier Ch... fut atteint d'une bronchopneumonie assez grave, suite de refroidissement : les deux poumons furent atteints successivement; grâce à l'électrargol, la défervescence fut vite obtenue et la guérison fut rapide. Mais, le 31 juillet une fistulette s'établit au milieu de la cicatrice et dura huit jours jusqu'à la découverte et à la libération d'un fil de soie non toléré,

A sa sortie de l'hôpital le malade a récupéré la totalité des mouvements de son épaule gauche.

Telle est l'observation que je soumets à l'appréciation de la Société de Chirurgie, à l'appui de la communication d'un procédé de capsuloraphie, qui mérite, je crois, de prendre place à côté des procédés classiques, dont il est d'ailleurs le dérivé.

Deux cas de fracture articulaire,

par M. le Dr RENÉ LECLERC (de Saint-Lô), membre correspondant.

J'ai l'honneur de communiquer à la Société de Chirurgie les deux observations ci-dessous, intéressantes par le résultat thérapeutique obtenu.

I. *Fracture du col chirurgical de l'humérus.* — Mlle L..., âgée de cinquante-neuf ans, tombe, le 18 avril 1908, l'épaule portant sur la bordure d'un tr ttoir. Je ne la vois que deux jours après,

et je diagnostique une fracture du col chirurgical de l'humérus gauche avec translation de la tête en dedans. Le 21 avril, la blessée est radiographiée à Caen, par le Dr Gidon, qui veut bien m'envoyer la note suivante :

« Il existe parfaitement, comme vous le supposiez, une fracture au niveau du col chirurgical, l'interruption de la diaphyse humérale se faisant visiblement à l'instant où va s'accuser sa dilatation vers le haut.

« Mais la tête humérale, visible sous la forme d'une ombre ronde très volumineuse, semble bien à sa place, basculée, en contact avec la cavité articulaire par la partie la plus élevée de la sphère articulaire. L'aspect des ombres qui ne nous renseigne pas sur la succession des plans en profondeur n'exclut cependant pas l'hypothèse qu'elle soit en arrière de la cavité articulaire, sous-acromiale. La tête n'est certainement pas sous-coracoïdienne, son ombre ne dépassant pas du tout le bord antérieur de la cavité articulaire de l'omoplate. Il se peut que ce que vous avez senti sous la coracoïde soit l'extrémité supérieure, chargée de muscles, de la diaphyse humérale fracturée, qui est remontée considérablement vers la cavité articulaire du scapulum et se porte en même temps en dedans, probablement en passant en avant.

« Enfin, la tête humérale est elle-même fracturée. Il existe en particulier un fragment externe volumineux, détaché en croissant, mais je ne crois pas que ce soit le seul. »

(La photographie a tellement passé qu'elle ne donne plus la moindre idée de la lésion primitive. J'eusse voulu joindre à l'observation une nouvelle radiographie, après le traitement; les circonstances ne l'ont pas permis.)

Le 24 avril fut appliqué l'appareil d'Hennequin, avec une traction extensive de quatre kilogrammes de façon à ramener l'extrémité supérieure de la diaphyse sur la cavité articulaire. Cet appareil resta en place trente et un jours, et, pendant dix jours, fut remplacé par une écharpe de Mayor.

J'ai revu la malade le 2 juillet 1909 : elle a récupéré progressivement tous ses mouvements. Actuellement, elle porte la main sur la tête, derrière le cou, sur l'épaule droite, à la partie postéro-inférieure du tronc. Le moignon de l'épaule a la conformation exacte de celui du côté opposé; à la palpation, il existe une légère augmentation d'épaisseur de l'humérus au niveau de son col chirurgical. La malade, qui exerce la profession de bouchère, manie ses fardeaux comme auparavant; elle ne se plaint que de douleurs au moment des variations atmosphériques.

II. *Fracture comminutive et compliquée de l'olécrâne.* —

Le 10 novembre 1908 à 11 heures et demie du matin, M. S..., âgé de quarante-huit ans, tombe de voiture sur le pavé, le coude droit portant sur le sol. Je le vois, quelques instants après, et je constate une fracture de l'olécrâne compliquée d'une plaie, à travers laquelle fait saillie un des fragments : celui-ci, de dedans en dehors, a sectionné la peau, la chemise et un veston épais. Après lavage au sublimé, le membre supérieur est complètement enveloppé dans un pansement ouaté.

A 6 heures du soir, mon confrère, le Dr Baize (de Coutances) endort le malade : anesthésie rapide et facile.

La section de la peau est largement agrandie de bas en haut, de façon à bien mettre en évidence tout le foyer traumatiqué. L'olécrâne est fracturé en six fragments dont cinq sont extraits. Le sixième, gros comme la pulpe de l'index, sert de point d'attache aux fibres tendineuses du triceps. Par l'extension complète de l'avant-bras, on peut faire une coaptation exacte de ce fragment à la base de l'olécrâne. L'articulation ouverte est lavée avec de l'eau oxygénée chaude à trois volumes; le fragment, que j'appellerai tricipital, est reposé au contact du cubitus, sans suture, qui eût été impossible, vu la grosseur de l'esquille ; la plaie est suturée au crin de Florence, et, par mesure de précaution, mon blessé très obèse ayant été atteint de glycosurie arthritique, un drain est fixé dans l'angle inférieur de la plaie. Pansement iodoformé maintenu par une bande de gaze. Attelle d'Hamilton sur la face antérieure du membre supérieur. Appareil ouaté enveloppant le tout.

Malgré mes appréhensions, il n'y eut aucune réaction fébrile. Le sucre, qui, deux mois avant l'accident, avait été de 2 grammes pour 2 litres d'urine émis en vingt-quatre heures, cinq jours après, fut trouvé égal au chiffre antérieur.

Je retirai le drain le cinquième jour et les fils le douzième : la réunion par première intention était parfaite. L'attelle fut maintenue jusqu'au vingt-neuvième jour : à ce moment, il semblait qu'il y eût une consolidation osseuse, tant était exacte la coaptation interfragmentaire.

Le massage et les mouvements spontanés furent immédiatement commencés : le trente-cinquième jour, le malade pouvait fléchir son avant-bras au point de boutonner le col de sa chemise.

Dans la nuit du trente-cinquième au trente-sixième jour, M. S., eut un cauchemar : il se voyait menacé de tomber de voiture. Pour éviter une chute, il se cramponna violemment à sa femme, et, dans ce mouvement qui le réveilla, il ressentit une vive douleur à la partie externe du coude. Redoutant une fracture de son cal, il me fit appeler dès le matin. Je ne découvris rien de particulier du côté de l'olécrâne, mais seulement une douleur à la pression

au dessous de l'épicondyle. J'attribuai cette douleur à une rupture musculo-tendineuse des épicondyliens, diagnostic qui fut vérifié, quelques jours après, par une ecchymose descendante, occupant la région postéro-externe de l'avant-bras.

Vers la Noël, mon blessé conduisait son cheval et se servait de son membre supérieur avec la même aisance qu'avant son accident.

J'ai eu l'occasion de le réexaminer au mois de mai : le fragment tricipital était légèrement mobile latéralement, et en somme était réuni au cubitus par un cal fibreux très serré. Quoi qu'il en soit, le résultat thérapeutique était parfait, puisque le malade avait recouvré l'intégrale amplitude de tous ses mouvements.

Tumeur de la fosse iliaque droite, composée de plusieurs corps étrangers (794 noyaux de cerises, griottes, prunes, pastèques, grenades, etc.) siégeant à la dernière portion de l'intestin grêle : valvule iléo-cæcale,

par M. le Dr A. N. PSALTOFF, membre correspondant étranger.

Les corps étrangers que l'on trouve arrêtés ou fixés au niveau d'une sténose cancéreuse du gros intestin, ne sont pas rares (1) et nous connaissons tous la belle observation de Cruveilhier (2) qui, en faisant l'autopsie d'une femme (I, 243) de cinquante-huit ans, morte d'épuisement, a trouvé un cancer sténosant du côlon transverse et 6 noyaux de cerises, arrêtés au milieu de la sténose.

Dans le cas dont nous avons l'honneur de vous entretenir, il n'est pas question d'un néoplasme de l'intestin, mais tout simplement d'un arrêt de corps étrangers dans un diverticule de la dernière portion de l'intestin grêle, probablement de la valvule iléo-cæcale, devenue le centre d'arrêt d'autres corps étrangers.

Notre malade, âgée de douze ans, était née de parents jouissant d'une parfaite santé, elle n'avait aucun antécédent. Elle nous raconta que, depuis quatre ans, elle était prise tous les dix jours de douleurs au ventre qui ne duraient que quelques heures. Cependant, depuis quelques mois, ces douleurs devenues plus

(1) J. Okynczic et V. Combier. — Cancer de l'intestin et corps étrangers. *Revue de Gynécologie*, 1908, p. 659. — J. Ferron. Occlusion par cancer du côlon pelvien; iléo-rectostomie; accidents de rétention. *Bulletin de la Société de Chirurgie*, 23 février 1909.

(2) Cruveilhier. *Anatomie pathologique du corps humain*, livre XXVI.

violentes et constantes, étaient accompagnées de vomissements et de fièvre; c'est pourquoi, elle s'était décidée à entrer à l'hôpital et à demander nos soins (30 octobre 1907).

Elle n'avait jamais présenté aucun phénomène d'occlusion intestinale, mais elle faisait souvent usage de purgatifs qui la soulageaient.

Les selles étaient plutôt liquides et si, parfois, elles avaient une certaine consistance, les matières fécales prenaient une forme spéciale et devenaient étroites et aplaties. La malade n'avait pas d'appétit, elle fébricitait un peu et avait une certaine sensibilité à la région où se trouvait la tumeur.

En palpant le ventre, on trouvait facilement, à la région du cæcum, une tumeur allongée (forme ovale) qui descendait et occupait presque toute la fosse iliaque; cette tumeur n'avait pas de consistance dure et ne paraissait pas adhérente au squelette. Le reste du ventre était souple et indolent, seule la région où siègeait la tumeur était sensible, surtout à la pression.

Le diagnostic d'une appendicite chronique, d'un tuberculome ou même d'actinomycose du cæcum, bien qu'il ne fût pas satisfaisant, fut le premier à se présenter à notre esprit.

Comme les douleurs de la malade continuaient, que la fièvre ne cédait pas et que son état général empirait, nous nous sommes décidé à intervenir.

Après avoir endormi la malade sous le chloroforme, nous avons fait une très longue incision du Roux. A peine arrivé sur le péritoine, nous trouvons l'épiploon adhérent aux intestins et congestionné. Nous le détachons avec précaution; toute la surface de l'intestin saignait abondamment. La dernière portion de l'intestin grêle était très distendue, trois fois plus volumineuse que le normal, sur une étendue de 20 centimètres, et ses parois comme celles du cæcum, enflammées et très épaissies.

En palpant l'intestin grêle, on sent très nettement les corps étrangers qui glissent sous les doigts, en produisant une certaine crépitation.

L'idée nous est venue en ce moment de pousser les corps étrangers vers le cæcum et de leur faire suivre leur voie normale, mais nos premières tentatives ayant échoué, nous avons cru que, dans l'intérêt de la malade, il valait mieux les enlever, sans trop maltraiter l'intestin. Nous avons donc incisé l'intestin sur une étendue de 3 à 4 centimètres, prenant toutes les précautions pour ne pas infecter la cavité péritonéale. Les parois de l'intestin, comme nous l'avons dit, étaient épaissies et dures; à peine l'incision faite, il en est sorti une quantité considérable de noyaux de

différents fruits que j'ai conservés dans ce tube en verre que je vous présente.

77 noyaux de cerises,
43 noyaux de griottes,
8 noyaux de prunes,
56 pépins de pastèques,
396 — de grenades,
200 — de raisin,
3 graines d'hélianthe,
1 grain de plomb.

En tout 794, sans compter une certaine quantité que nous avons perdus pendant l'opération,

Après avoir enlevé tous ces corps étrangers et bien exploré avec une bougie rectale la cavité de l'intestin qui était complètement libre, nous avons procédé à la suture.

Le cæcum et la partie de l'intestin opérée étaient adhérents dans la profondeur et, en les palpant bien, nous avons trouvé, autour du cæcum, quelques ganglions inflammatoires de la grosseur d'une noisette et au delà et nous les avons soigneusement enlevés. Nous avons fait la suture des parois de l'abdomen sans drainage; la réunion s'est faite par première intention et la malade a quitté l'hôpital, trois semaines après, complètement guérie.

Nous avons dernièrement revu la malade; elle se porte à merveille, sans aucun trouble du côté des intestins, la région opérée est souple, indolente et l'on n'y constate pas la moindre dureté même si l'on presse profondément.

Après l'opération, nous avons soumis les parents et l'opérée à un interrogatoire très minutieux et nous avons pu nous convaincre que cette agglomération de corps étrangers s'était faite quatre ans auparavant dans l'intestin de notre malade.

Les parents de la malade, en voyant le corps du délit, se sont rappelés que la malade avait, quatre ans auparavant, fait un grand abus de fruits qu'elle mangeait avec leurs noyaux. Comme elle était tombée malade à la suite de cet abus, on l'avait soumise à une diète sévère et comme elle continuait à souffrir, elle n'a plus mangé de fruits.

Il n'y a pas de doute que notre petite malade ait, quatre ans auparavant, avalé tous ces noyaux qui ont si longtemps séjourné dans son intestin sans causer d'autres troubles que ceux que nous avons décrits. Nous savons, du reste, que tous ces corps étrangers sont réfractaires à l'action des sucs digestifs.

De cette opération, nous retenons comme intéressants les points suivants :

1° Dans des cas analogues, lorsqu'on ne connaît pas les antécédents de la malade, le diagnostic est impossible. La radiographie même ne peut nous rendre service ; tous ces corps étrangers sont traversés par les rayons, comme l'ont démontré les expériences que nous avons faites il y a quelques jours ;

2° Malgré la quantité considérable de noyaux, notre malade n'a jamais présenté les phénomènes d'une occlusion intestinale. Or, il se peut que le contact incessant et irritant des noyaux sur la muqueuse ait déterminé une hypersécrétion qui augmentait la consistance liquide des matières ;

3° Les quelques ganglions constatés étaient des ganglions inflammatoires, conséquence de nombreuses poussées qu'elle avait eues du côté du péritoine ; d'où aussi les adhérences de l'épiploon et l'épaississement des parois de l'intestin ;

4° Les premiers corps étrangers se sont arrêtés dans un diverticule (valvule iléo-cæcale) et sont devenus un centre d'arrêt pour les autres corps étrangers.

Rapports.

Scoliose congénitale produite par l'interposition de deux noyaux osseux en deux endroits différents de la colonne dorsale, par le Dr Coville (d'Orléans).

Rapport par M. E. KIRMISSON.

Messieurs, le Dr Coville (d'Orléans), ancien interne des hôpitaux de Paris, nous a adressé une intéressante observation de scoliose congénitale, dont je vous demande la permission de vous rendre compte.

Il s'agit d'un jeune garçon de trois ans et demi. Il est le troisième enfant de parents encore jeunes, et ne présentant aucune tare appréciable. Les deux aînés, un garçon de dix ans et une fille de six ans, sont parfaitement conformés et bien portants. La mère n'a jamais fait de fausse couche. Au cours de la grossesse qui précéda la naissance de cet enfant, elle fut victime de deux accidents survenus, l'un au cours du troisième mois, l'autre quinze jours avant l'accouchement, qui précéda de deux à trois semaines la date prévue. Le dernier accident, une chute sur le ventre en sautant un fossé, ne peut avoir eu aucune influence sur la malformation vertébrale.

Le premier, plus important, consista en une chute d'un siège

élevé sur lequel la femme était montée. Il y eut à la suite de cela une petite perte sanguine et quelques douleurs, qui se calmèrent par deux ou trois jours de repos, puis tout rentra dans l'ordre et la grossesse évolua sans incident. L'accouchement fut normal.

L'enfant était, au dire de la mère, de volume moyen et bien vivace. Mais, dès la première semaine, on remarqua l'incurvation latérale de la colonne vertébrale du côté gauche; le médecin constata, comme les parents, la difformité.

Depuis ce moment, l'enfant s'est développé de la façon la plus satisfaisante. Il a marché à quatorze mois, mais au fur et à mesure que la croissance se faisait, la scoliose s'aggravait, et aujourd'hui elle constitue une difformité choquante.

M. Coville vit le petit malade pour la première fois le 14 septembre 1908. C'est un enfant vigoureux, très musclé, présentant des membres parfaitement droits. Dès l'abord on est frappé par un léger degré d'asymétrie faciale aux dépens de la moitié droite de la face. Les épaules sont légèrement asymétriques. Le dos présente une scoliose totale à convexité gauche très accusée. Le côté droit est aplati ; par contre, la moitié gauche du thorax, surtout dans sa partie inférieure, présente une voussure arrondie très notable. La flèche de la courbure scoliotique mesure 2 centimètres et demi.

En avant, le thorax est un peu aplati à gauche et dans l'ensemble asymétrique en faveur de sa moitié droite, mais cela est peu de chose en comparaison de l'énorme déformation du dos.

M. Coville pensa immédiatement à l'existence d'une scoliose congénitale par interposition d'un noyau osseux supp'émentaire et conseilla de faire la radiographie. L'épreuve radiographique confirma son diagnostic, puisqu'elle montre nettement la présence, entre la 11e et la 12e dorsale, d'un noyau osseux triangulaire, qui détermine une brusque inflexion du rachis à ce niveau. Il existe un second noyau, à peu près de même forme, entre la 5e et la 6e dorsale, donnant lieu à une seconde inflexion de même sens, qui s'ajoute à la première.

L'épreuve radiographique montre, en outre, quelques malformations costales, et notamment la fusion au voisinage de leur angle des 3e et 4e côtes gauches, et peut-être aussi celle des 6e et 7e côtes droites ; ou, tout au moins, une incurvation anormale en ce point.

Dernièrement, M. Coville a eu l'occasion d'observer un second cas de scoliose congénitale qu'il nous a communiqué et que nous joindrons à notre rapport.

Il s'agit d'une fillette de dix ans et demi, enfant unique, appartenant à des parents bien portants. Dès la première semaine

après la naissance, la mère remarqua une voussure de la poitrine en avant, mais rien n'attira l'attention du côté du dos, ni de la colonne vertébrale. L'enfant se développa normalement, et ce n'est que dans ces derniers temps qu'on observa la déviation rachidienne.

Celle-ci consiste en une scoliose très nette à convexité cervico-dorsale gauche, d'un centimètre et demi de flèche, avec courbure de compensation dorso-lombaire droite. La ligne des apophyses épineuses de la colonne cervicale est à peu près verticale ou à peine dirigée à droite, puis brusquement l'apophyse épineuse de la première dorsale est rejetée à gauche.

La radiographie montre que la deuxième vertèbre dorsale n'est représentée que par sa moitié droite formant un coin osseux à base droite et à sommet tourné à gauche. L'existence de ce coin osseux à droite détermine la production d'une scoliose cervico-dorsale à convexité droite; la scoliose dorsale à convexité gauche qui, cliniquement, attirait presque exclusivement l'attention, n'est donc en réalité qu'une courbure de compensation.

L'observation de M. Coville est pour nous une occasion d'étudier la question de la scoliose congénitale. Jusqu'à l'apparition et à la vulgarisation de la radiographie, la scoliose congénitale a été considérée comme excessivement rare. Beaucoup des observations publiées comme telles ne présentaient pas un caractère d'authenticité suffisante. Moi-même, en 1896, alors que M. Coville était mon interne, frappé de voir, chez bon nombre de mes jeunes malades scoliotiques, de l'asymétrie faciale, je me demandai si beaucoup d'enfants n'apportaient pas en venant au monde une asymétrie thoracique de même ordre, qui serait l'amorce, le point de départ d'une scoliose faisant plus tard son évolution.

J'engageai M. Coville à profiter de son séjour aux Enfants-Assistés pour examiner à cet égard un grand nombre de nouveau-nés. Les recherches de M. Coville ont porté sur 1.015 enfants; mais elles n'ont pas confirmé notre vue *a priori*, puisque sur ces 1.015 enfants, il n'en a trouvé qu'un seul présentant une asymétrie thoracique. Il semblait donc bien que la scoliose congénitale fût d'une excessive rareté. Mais, depuis lors, la radiographie est venue modifier nos idées à cet égard, en nous montrant que les cas de cet ordre sont beaucoup moins rares que nous ne l'avions cru. Plus nous allons et plus nous voyons les observations se multiplier.

L'une des premières en date est celle que M Mouchet a recueillie en 1897, dans le service de M. Broca, et publiée l'année suivante dans la *Gazette hebdomadaire* (19 mai 1898). Elle est relative à une petite fille de deux ans chez laquelle, huit jours après la naissance,

la nourrice remarqua déjà l'existence d'une gibbosité à la région dorso-lombaire. Chez elle, la convexité de la courbure était tournée à gauche; et l'examen radiographique permit de constater à ce niveau une pièce osseuse surnuméraire interposée entre la 1re et la 2e lombaire.

En 1900, Hirschberger a publié dans la *Zeitschrift für Orthop. Chirur.*, un travail basé sur deux observations de la clinique de Hoffa. La première est relative à une enfant accouchée au forceps et qui, dès l'abord, n'a pu remuer les jambes et le bras gauche. La colonne vertébrale, dans son ensemble, présente une courbure à convexité gauche ; le côté gauche du thorax offre une voussure anormale, le côté droit est affaissé. L'enfant étant mort de pneumonie, on a pu faire l'autopsie, et constater que, chez lui, les vertèbres sont en nombre normal. Outre la scoliose, on a constaté l'existence d'une forte obliquité du bassin, et une luxation congénitale de la hanche droite. L'auteur discute l'origine de cette scoliose ; il rejette l'idée d'une scoliose d'origine paralytique, pour admettre une scoliose congénitale, due à une surcharge ayant exercé son action pendant la vie intra-utérine.

La seconde observation concerne le squelette d'un adulte, ne possédant que quatre vertèbres lombaires, par fusion de la la deuxième et de la troisième lombaire.

A propos de ces deux faits, l'auteur passe en revue tous les cas de scoliose congénitale publiés jusqu'ici. Il les range en deux groupes :

1° Les scolioses tenant à un vice de conformation par défaut, multiplication exagérée ou fusion ;

2° Les scolioses coïncidant avec d'autres vices de développement, rachitisme fœtal, éventration, spina-bifida. Il conclut à la rareté de la scoliose congénitale, et lui attribue comme caractère spécial la coudure plus brusque que dans les scolioses acquises.

En 1901, Codivilla a présenté à la Société médico-chirurgicale de Bologne un enfant de onze ans, atteint d'une scoliose à double courbure, dorsale droite, lombaire gauche, cette dernière prédominante. La radiographie a fait reconnaître chez lui l'existence entre la 2e et la 3e vertèbre lombaire d'une demi-vertèbre accessoire ; tandis qu'il y en a cinq à droite, chiffre normal, Codivilla signale chez son malade l'existence d'une hypertrichose au devant de la convexité rachidienne, analogue à celle qu'on renconte dans le spina bifida occulta.

La thèse de M. Fleury (Paris, 1901) renferme une nouvelle observation appartenant à la pratique de MM. Broca et Mouchet, et relative à une fillette de six ans, atteinte à la naissance d'une imperforation anale. Chez elle, la scoliose dorso-lombaire à con-

vexité droite a été reconnue vers l'âge de huit mois. La radiographie démontre l'atrophie de la moitié gauche de la 12e vertèbre dorsale, qui ne porte pas de côte correspondante, en même temps que l'existence d'une vertèbre lombaire supplémentaire (6 au lieu de 5).

Le travail de Pendl publié dans le *Zeitschrift für Orthop. Chir.*, de 1902 n'apporte aucun élément nouveau à la question ; car, la petite malade qu'il a eu l'occasion d'observer dans le service de Hoffa n'est autre que celle de Broca, dont Mouchet avait publié l'observation trois ans auparavant.

A propos de la thèse de Fleury et du mémoire de Pendl, MM. Broca et Mouchet reviennent dans un article de la *Gazette hebdomadaire* de 1902, sur l'anatomie pathologique et la pathogénie de la scoliose congénitale.

Dans le *Zeitschrift für Orthop. Chir.* de 1903, Maas publie l'observation d'une petite fille de trois mois, appartenant à une famille saine, et ne présentant aucun exemple de malformation. Peu de temps après la naissance, la mère s'aperçut que l'enfant se tenait courbée; au second mois, on nota une voussure du côté gauche; à l'examen, scoliose totale à convexité gauche dont le sommet répondait à la 9e dorsale, pas trace d'autre malformation.

La radiographie démontra une scoliose totale à convexité gauche, englobant toute la hauteur de la région dorsale, les vertèbres lombaires supérieures et les vertèbres cervicales inférieures sans aucune malformation du rachis. Du reste, le traitement par le massage et un appareil amena une rapide amélioration.

L'année suivante (1904), Vogel rapporte également dans le *Zeitschrift für Orthop Chir.*, l'observation d'une malade du service de Bier. Il s'agit d'une petite fille de quinze mois traitée à la clinique de Bonn pour une luxation congénitale de la hanche gauche. En même temps elle présentait une anomalie comprenant des modifications importantes du côté du bassin et du sacrum. Comme on le voit sur la radiographie accompagnant ce travail, toute la moitié gauche du bassin est surélevée de plusieurs centimètres par rapport à la droite. Le sacrum et le coccyx présentent une scoliose à petite courbure dont la convexité est tournée à droite, scoliose à convexité opposée à la région lombaire, scoliose dorsale droite. Pour l'auteur, il s'agit ici d'une scoliose congénitale ; on ne saurait admettre une scoliose statique, car l'enfant avait à peine commencé à marcher.

En 1904 également, nous trouvons une excellente thèse de la Faculté de Paris, soutenue par M. Nau, interne des hôpitaux, qui apporte à l'étude de la scoliose congénitale des observations

personnelles, et s'efforce de préciser la pathogénie de cette curieuse malformation.

On peut avec cet auteur diviser tous les cas de scoliose congénitale en deux groupes, suivant que la colonne vertébrale déviée possède la constitution normale, ou qu'elle présente des anomalies comme nombre et conformation des corps vertébraux entrant dans sa constitution.

Dans le premier cas, c'est-à-dire quand la colonne vertébrale ne présente aucune anomalie, en dehors de son inflexion latérale, on comprend que la scoliose congénitale ne se différencie par aucun caractère de la scoliose acquise. La seule circonstance qui permette de faire le diagnostic, c'est la notion étiologique qui permet d'établir que la scoliose a été reconnue au moment même de la naissance, ou du moins, dans les premiers mois de l'existence. En dehors de commémoratifs nettement établis, il est impossible de différencier cette variété de scoliose congénitale de la scoliose acquise.

Beaucoup plus intéressante est la seconde variété de scoliose congénitale dans laquelle on trouve des anomalies dans le nombre et la constitution des corps vertébraux. C'est ici que l'étude radiographique du rachis prend une très haute importance, puisqu'en nous révélant sur le vivant ces caractères anatomiques spéciaux, elle nous permet d'établir le diagnostic différentiel entre la scoliose acquise et la scoliose congénitale.

Le plus souvent les choses se passent comme elles se présentaient dans le cas de M. Coville que nous avons précédemment analysé, c'est-à-dire qu'en un point de la colonne vertébrale, on aperçoit une pièce osseuse en forme de coin, interposée entre deux vertèbres normales. Il semble qu'il s'agisse là d'une moitié d'un corps vertébral dont l'autre moitié aurait complètement disparu par atrophie.

Il était tout naturel qu'on cherchât dans l'étude du développement physiologique du rachis l'interprétation de la malformation vertébrale que l'on avait sous les yeux. Les choses iraient de soi si le corps vertébral se développait par deux points osseux symétriques. On serait conduit à admettre que, de ces deux points latéraux, l'un ayant complètement disparu par atrophie, l'autre s'est développé pour donner naissance à cette pièce osseuse cunéiforme interposée entre deux corps vertébraux normaux, mais l'étude de l'ossification montre que les choses ne se passent point ainsi. En réalité, le corps vertébral se développe par trois points d'ossification, un point central, et deux points latéraux, dits points neuraux, qui, contribuant au développement des parties postérieures et latérales du corps vertébral, fournissent

aussi au développement de l'arc vertébral. Force est donc de renoncer à l'explication *a priori* qui se présentait tout d'abord à l'esprit, et de faire remonter à une date encore plus éloignée, c'est à-dire à la période cartilagineuse, la malformation que nous avons en vue.

La dualité de l'ébauche cartilagineuse du rachis paraît en effet bien établie; qu'une des deux moitiés de cette ébauche cartilagineuse vienne à s'atrophier, et l'on pourra avoir la demi-vertèbre en forme de coin que nous avons signalée.

Mais les faits sont susceptibles d'une autre interprétation; alors même que les trois points osseux, le central et les deux points neuraux, ont fait leur apparition, il peut se faire que, par le fait d'une pression excentrique, le point central et l'un des neuraux soient refoulés d'un côté du rachis, qui deviendra le côté convexe, tandis que le neural, du côté de la concavité, perd ainsi ses connexions avec le corps vertébral.

Chassé d'un côté de la colonne, limité dans son développement, le central restera petit, ne dépassant pas la ligne médiane. Il semblera un demi-corps vertébral. Quant au neural qu'il a abandonné, il aura une destinée variable, il pourra persister indépendant, il pourra se confondre avec les neuraux voisins, ou bien ne pas se développer.

D'après cela, la scoliose congénitale avec malformation osseuse primitive reconnaîtrait donc une double pathogénie : 1° dualité de l'ébauche cartilagineuse, troubles précoces du développement consistant en persistance de cette dualité, et arrêt de développement d'une des deux moitiés; 2° d'autre part, unité du point osseux, troubles de développement plus tardifs consistant en son déplacement latéral, son glissement et sa déformation.

En même temps que les anomalies du côté des corps vertébraux, on constate très souvent du côté des côtes des anomalies connexes; l'observation de M. Coville nous en offre un exemple, et nous pouvons y joindre deux faits personnels que nous avons eu récemment l'occasion d'observer. Ces anomalies costales consistent dans des anomalies de nombre, tantôt il y a absence d'une ou plusieurs côtes, tantôt il existe une côte surnuméraire, et, par là, la question des côtes cervicales se relie à celle de la scoliose congénitale. Dans bon nombre de cas, enfin, comme celui de M. Coville et ceux qui nous sont propres, il y a fusion de plusieurs côtes entre elles. Ce sont là des anomalies connexes, contemporaines de celles des corps vertébraux.

Étude clinique. — Il est bien certain que la scoliose congénitale ne possède pas de caractères qui lui appartiennent en propre. On peut la rencontrer, sous toutes les formes et à toutes les régions

de la colonne vertébrale. C'est donc, d'une part, des commémoratifs précis, d'autre part, l'étude radiographique, qui, seuls, permettront de poser le diagnostic. Il n'en est pas moins vrai qu'il est, dans l'étude clinique de la scoliose congénitale, quelques particularités qu'il est utile de signaler.

D'accord en cela avec Bouvier et Bouland, et me fondant sur les faits qu'il m'a été donné d'observer, je considère que la scoliose congénitale a le plus fréquemment sa convexité tournée à gauche. Souvent aussi elle a pour siège la région lombaire ou dorso-lombaire, il en résulte des anomalies importantes du côté du bassin. Si donc la scoliose dorsale congénitale affecte des rapports cliniques avec les anomalies costales, et, en particulier, avec les côtes cervicales surnuméraires, la scoliose congénitale siégeant primitivement à la région lombaire s'accompagne d'anomalies du côté du bassin, qui peuvent présenter une très grande importance au point de vue de l'accouchement. Chez un jeune garçon que j'ai eu l'occasion d'observer il y a quelques années et dont je reproduis ici la radiographie, le fait que la déviation vertébrale avait été constatée peu de temps après la naissance, son siège à la région lombaire, sa convexité tournée à gauche, m'avaient fait penser qu'il s'agissait d'une scoliose congénitale. La radiographie est venue confirmer ce diagnostic. Elle montre en effet l'existence d'une pièce intermédiaire interposée en forme de coin entre la 4e et la 5e lombaire. Il en résulte une scoliose lombo-sacrée ayant sa convexité tournée du côté gauche, la moitié correspondante du bassin est abaissée, sa moitié droite est relevée, elle est en même temps moins développée, d'où une légère asymétrie entre les deux moitiés de la cavité pelvienne.

La scoliose congénitale est parfois associée à cette curieuse anomalie à laquelle on donne le nom de spina bifida antérieur, et qui se caractérise par une interruption dans la continuité des corps vertébraux. Le malade présente parfois, en pareil cas, cette hypertrichose, cette touffe de poils sur laquelle a particulièrement insisté Recklinghausen dans l'histoire du spina bifida occulta. Nous avons eu récemment l'occasion d'observer un cas de cette nature, dont l'intérêt est encore accru par l'existence d'une tumeur congénitale sur la ligne des apophyses épineuses, extirpée peu de temps après la naissance.

Il s'agit d'une fillette de six ans et demi, qui nous a été présentée par sa mère à la consultation orthopédique des Enfants-Malades. Le père est bien portant, quoique toussant un peu le matin. La mère, de bonne santé également, présente une cyphore dorsale manifeste, avec légère courbure scoliotique à convexité droite, constatée pour la première fois vers l'âge de vingt ans. Ils

ont eu huit enfants, dont quatre morts accidentellement (rougeole ou diphtérie), les trois autres sont bien portants et bien conformés.

La petite malade qui nous est présentée est atteinte d'une scoliose dorsale supérieure à convexité droite, avec voussure des côtes supérieures droites, et asymétrie marquée des deux omoplates, dont la gauche est écartée de 5 centimètres, la droite de 6 centimètres par rapport à la ligne des apophyses épineuses. Le moignon de l'épaule droite en masse est surélevé, d'où anomalie dans les deux régions sus-claviculaires. Le triangle sus-claviculaire gauche a sa profondeur normale. Le droit est comblé par une masse osseuse qui tient à l'inclinaison de la colonne vertébrale de ce côté. A noter, au niveau de la partie inférieure de la colonne cervicale et sur le côté gauche des apophyses épineuses, la présence d'une saillie osseuse qui semble être une apophyse transverse. Vers la partie inférieure de la région dorsale, on note sur la ligne médiane une cicatrice blanche, plate, de 4 centimètres de hauteur, qui est la trace d'une tumeur, dont l'ablation a été pratiquée, à l'âge de huit mois, par un médecin italien, à l'aide de la ligature. La guérison a été rapidement obtenue sans incident ; en l'absence de renseignements suffisants, nous ne pouvons préciser la nature de cette tumeur. Nous pouvons toutefois éliminer l'idée d'un spina bifida; car, nous ne constatons aucune interruption de la colonne vertébrale au niveau des apophyses épineuses. A la région lombaire, nous constatons la présence d'une touffe de poils longs et fins; à noter dans la même région un petit nœvus. Du reste, aucun trouble de la sensibilité, ni des réflexes, aucun trouble moteur, bien que la mère dise que l'enfant est beaucoup plus forte à droite qu'à gauche.

Si beaucoup de cas de scoliose congénitale se montrent à l'état de difformité isolée, plus ou moins analogue ou même tout à fait identique aux scolioses acquises, il en est, au contraire, un bon nombre qui s'observent chez des fœtus monstrueux, associées à des malformations multiples. Ce serait, d'ailleurs, une erreur que de vouloir rejeter ces derniers faits de notre étude, sous prétexte que les fœtus atteints de ces malformations multiples n'étaient pas viables. Sans doute, il y a, au point de vue clinique, une différence très grande entre ces deux ordres de faits, mais il n'en est pas moins vrai qu'au point de vue pathogénique tous ces faits sont justiciables d'une même interprétation. C'est là, du reste, une remarque générale applicable à tous les vices de conformation. C'est à tort, suivant nous, qu'on a voulu séparer parfois les cas de luxation congénitale rencontrés chez des fœtus monstrueux des luxations congénitales habituelles, sous prétexte qu'elles ont été

reconnues au moment même de la naissance. La pathogénie dans les deux ordres de faits est la même, il n'y a là qu'une question de degré. Et ce que nous disons ici de la luxation congénitale, nous pouvons le répéter du spina bifida ou du bec-de-lièvre.

Mais, même en laissant de côté les faits relatifs à des fœtus monstrueux, il n'en reste pas moins vrai que la scoliose congénitale est beaucoup plus fréquente que nous ne le pensions autrefois. Ce n'est pas une raison pour en faire une cause générale de la plupart des scolioses observées. Toutefois, avertis de sa fréquence relative, nous devons la rechercher attentivement, et il est impossible encore de prévoir si, de cette étude, ne ressortiront pas des modifications profondes, dans cette question si complexe, et si souvent discutée, des déformations rachidiennes.

M. Broca. — D'après mes deux cas, je confirme ce que vient de dire M. Kirmisson, avec M. Coville, sur la brusquerie relative de la courbe dorso-lombaire avec saillie épineuse : cela ressemble un peu, vu de dos, à un mal de Pott scoliotique. J'ajouterai (quoique je l'aie déjà dit ailleurs) que dans la thèse de Fleury, un cas présenté par l'auteur comme dû à une hémivertèbre supplémentaire est dû, en réalité, à une hémiatrophie.

Deux cas d'arthrite suppurée du coude, d'origine otitique,
par M. Rouvillois,
médecin-major, professeur agrégé au Val-de-Grâce.

Rapport par M. LEJARS.

Notre collègue de l'armée, M. Rouvillois, nous a lu, sous ce titre, en nous présentant ses deux opérés, un mémoire très intéressant, et j'ai d'autant plus de plaisir à vous rapporter ce travail qu'il soulève plusieurs questions utiles à reprendre et à discuter.

Les deux malades de notre collègue étaient deux jeunes soldats qui, à la suite d'une otite moyenne suppurée et d'une trépanation mastoïdienne, furent atteints d'une arthrite suppurée du coude; l'arthrotomie fut pratiquée immédiatement; elle fut suivie d'une guérison avec restitution complète des mouvements chez l'un des opérés, d'une ankylose à angle obtus chez l'autre, ankylose qui devint, plus tard, l'objet d'une résection orthopédique du coude.

Voici, d'ailleurs, avec détails, les deux observations :

Obs. I. — B..., soldat au 21e régiment d'infanterie coloniale, entre au Val-de-Grâce le 26 janvier 1907 pour otite moyenne suppurée à

gauche, accompagnée, dès le début, de douleurs mastoïdiennes. Celles-ci, sous l'influence d'une paracentèse, diminuent pendant quelques jours, mais se manifestent bientôt avec une intensité plus grande en même temps que l'écoulement devient plus abondant, que la température monte, et que l'insomnie apparaît.

Trépanation de l'apophyse mastoïde, le 19 février 1907, par M. le professeur Sieur, sous anesthésie cocaïnique. L'apophyse est courte, massive, avec une corticale épaisse et une partie centrale scléreuse. L'antre est large, plein de pus, et présente une paroi supérieure cariée. Le sinus latéral occupe une situation très antérieure et très superficielle, puisque sa paroi antérieure est accolée à l'antre, et qu'il se trouve à moins d'un centimètre de profondeur. Il est mis à nu sur une étendue suffisante pour en faire l'exploration : il est trouvé sain. En avant de l'antre, la curette rencontre du tissu spongieux friable, ce qui fait supposer que des fongosités se trouvent au contact de la dure-mère ; le plafond de l'antre est abrasé et les méninges mises à nu sur une longueur de 1 centimètre et demi, et sur une largeur de 1 centimètre. Elles paraissent saines et le cerveau est animé de ses battements physiologiques. En l'absence de tout signe de réaction méningo-encéphalique, on se borne à un simple drainage de l'antre et de la cavité évidée.

Cette intervention améliora immédiatement l'état du malade, mais dès le lendemain la température remonta à 38°6 et le cou devint raide. Cette élévation thermique fut expliquée par un point de côté au niveau de la base gauche, avec râles nombreux et toux fréquente.

Les jours suivants, l'état reste stationnaire, et la symptomatologie se résume dans l'élévation de la température qui oscille le soir entre 39 et 40 degrés, avec une céphalée de moyenne intensité. Ni frissons, ni vomissements, ni vertiges, ni troubles de l'intelligence. Le pansement fait le 16 au matin montre les méninges et le sinus en bon état.

Le 17 mars au matin, la température, au lieu de présenter sa chute habituelle, monte à 40 degrés. Nous en trouvons l'explication dans une arthrite du coude gauche caractérisée par des douleurs articulaires vives, avec distension des deux gouttières latéro-olécraniennes et légère rougeur des téguments. Enveloppement au salicylate de méthyle et 500 grammes de sérum artificiel.

Le lendemain, la tuméfaction et la rougeur du coude ont augmenté. Une ponction faite dans la gouttière latéro-olécranienne externe ayant ramené un liquide louche, contenant quelques grumeaux purulents, l'*arthrotomie simple* est pratiquée séance tenante par deux incisions latéro-olécraniennes. Un gros drain, transarticulaire, est passé sous le tendon du triceps. Lavage de l'article avec deux litres de sérum chaud.

Cette intervention détermine une sédation manifeste des symptômes généraux et locaux pendant quelques jours. Le drainage de l'articulation paraît suffisant. Injections sous-cutanées quotidiennes de sérum artificiel et de quinine.

Le 24 février, la température remonte le soir à 40 degrés. Le coude semble néanmoins en bon état.

Le 25, le malade présente une induration très douloureuse à la face externe de la cuisse droite, de laquelle une incision laisse couler un peu de sérosité louche.

Les jours suivants, l'état reste stationnaire; quelques selles diarrhéiques.

Le 1er mars, le coude, déjà un peu douloureux et tuméfié depuis la veille, devient le siège d'une infiltration autérieure profonde. Sous anesthésie générale, les deux incisions postérieures sont agrandies. Une incision antérieure en dedans de l'artère humérale fait évacuer une collection purulente située entre le biceps et le brachial antérieur, qui est drainée à l'aide de deux contre-ouvertures internes, l'une supérieure brachiale et l'autre inférieure antibranchiale.

Les plaies opératoires conservèrent pendant longtemps l'aspect atone qu'elles présentent habituellement chez les grands infectés, et leur cicatrisation définitive ne se produisit qu'à la fin d'avril.

Dès ce moment, l'ankylose était complète et intéressait les deux articulations huméro-cubitale et radio-cubitale supérieure. La question de la résection orthopédique se posait à nous et nous désirions ne pas trop tarder pour la pratiquer, en raison de l'atrophie musculaire qui était déjà considérable, et qui ne pouvait que s'accentuer par la suite. Néanmoins, nous ne pouvions intervenir avant que l'état général du malade fût complètement satisfaisant et que les tissus péri-articulaires, qui avaient été profondément infiltrés, ne fussent plus suspects de déceler aucun germe infectieux.

Dans les premiers jours de juin, B... fit une pleurésie droite avec épanchement, qui retentit très défavorablement sur l'état général; dans ces conditions, il fallait attendre pour intervenir, et le malade fut envoyé pendant trois mois au Dépôt des convalescents de Porquerolles, d'où il revint en excellent état.

A ce moment, il se présente à nous avec une ankylose complète des articulations huméro-cubitale et radio-cubitale supérieure, l'avant-bras faisant avec le bras un angle de 150 degrés. Il n'existait naturellement aucune néoformation osseuse ou périostique péri-articulaire. La radiographie faite à ce moment montre qu'il existait une fusion complète entre les surfaces articulaires. Toutes les cicatrices opératoires étaient souples et non douloureuses. Le bras et l'avant-bras étaient considérablement atrophiés. La circonférence du bras, mesurée à 18 centimètres de la pointe de l'acromion, était de 23 centimètres; celle de l'avant-bras, mesurée à 18 centimètres de la styloïde radiale, était de 22 centimètres et demi.

Seule, la résection du coude pouvait rendre au malade l'usage de son membre supérieur. Je m'arrêtai, pour des raisons que j'exposerai plus loin, au procédé à double incision latéro-olécranienne, et me proposai de pratiquer une résection semi-articulaire humérale avec décapitation simple de la tête radiale.

Résection du coude le 7 décembre 1907 avec l'aide et les conseils de mon maître, M. le professeur Sieur :

1° Incision externe de 8 centimètres suivant en haut le bord externe

de l'humérus et s'inclinant en bas vers la tête radiale. Incision des parties molles en arrière de l'aponévrose intermusculaire externe, en haut, et du ligament latéral externe, en bas.

Après rugination des deux lèvres de la plaie, la partie externe de l'articulation est découverte, mais il est impossible de distinguer nettement l'interligne, tant est intime la fusion des surfaces articulaires.

2° Incision interne de 6 centimètres sur le bord interne de l'humérus. Recherche du nerf cubital qui est écarté en dehors. Incision des parties molles jusqu'à l'os en arrière de l'aponévrose intermusculaire interne et du ligament latéral interne. Rugination des deux lèvres de la plaie. Même difficulté que du côté externe pour découvrir l'interligne.

3° Plusieurs tentatives prudentes de rupture de l'ankylose étant restées sans résultat, l'interligne est attaqué au ciseau et au maillet, ce qui permet de disjoindre l'article et de luxer au dehors l'extrémité inférieure de l'humérus, qui est sciée à 5 centimètres au-dessus de l'interligne.

4° Décapitation de la tête radiale. Le crochet cubital est laissé intact.

5° Toilette des extrémités osseuses. Suture des deux incisions en ménageant de chaque côté un étroit orifice, dans lequel sont passées les extrémités de deux petites mèches de gaze. Les suites opératoires furent simples. Les fils furent enlevés le 7e jour. Le 12e jour, les deux petits orifices de sûreté latéraux étaient fermés.

La mobilisation passive est commencée dès le 12e jour, et continuée les jours suivants. Le malade est soumis en outre aux courants continus, et, dès le 3 janvier, B... peut spontanément réaliser la flexion à angle droit et faire les mouvements de pronation et de supination déjà étendus.

Outre la mobilisation active et passive auxquelles il a toujours été astreint, le malade a pu soumettre la musculature de son membre supérieur à un travail progressivement croissant, grâce à l'installation d'une poulie qui lui permettait de soulever des poids de plus en plus lourds.

Aujourd'hui (6 mai 1908, date à laquelle l'opéré a été présenté à la Société de Chirurgie), le mouvement d'extension est complètement rétabli.

La flexion est encore un peu limitée, mais elle dépasse très nettement l'angle droit et peut se faire jusqu'à 45 degrés. Elle permet au malade de se servir du bras gauche, non seulement pour manger, mais encore pour porter sa main derrière la nuque du côté opposé.

Les mouvements de pronation et de supination s'effectuent intégralement.

Ces différents mouvements, et notamment le mouvement d'extension, peuvent être exécutés avec un poids de 5 kilogrammes.

Les mensurations pratiquées au même niveau qu'avant l'opération, donnent les résultats suivants :

Circonférence du bras à 18 centimètres de la pointe de l'acromion : 24 centimètres.

Circonférence de l'avant-bras à 18 centimètres de la styloïde radiale : 25 centimètres.

B... a donc gagné 1 centimètre de circonférence au bras, et un demi-centimètre à l'avant-bras.

Obs. II. — La deuxième observation est beaucoup plus simple.

L..., soldat au 104e régiment d'infanterie, entre au Val-de-Grâce le 13 janvier 1908 pour otite moyenne suppurée à gauche avec douleurs mastoïdiennes vives que calme à peine une paracentèse faite le même jour. Le 14 et le 15, les douleurs restent les mêmes. Le malade se plaint, en outre, de souffrir des deux genoux et revêt un faciès de plus en plus infecté.

Les 17 et 18, la température vespérale, qui n'était les jours précédents qu'à 38°5, monte à 40 degrés et se maintient le matin à 39 degrés. Ni frissons, ni vertiges, ni nausées. L'oreille droite est normale. Pas de symptômes pulmonaires.

Trépanation de l'apophyse mastoïde, le 19 janvier 1908. Anesthésie à la cocaïne. Apophyse aréolaire avec de grandes cellules au niveau de la pointe. Les cloisons osseuses sont à l'état de fins séquestres, et la muqueuse est détruite. Antre facile à trouver, assez grand, sans rétention de pus. Le plafond de l'antre est sain; le sinus latéral n'est pas dénudé. Pansement.

Les suites opératoires furent simples au point de vue de l'évolution de la plaie mastoïdienne, mais, dans les jours qui suivirent l'opération, apparurent des symptômes généraux rappelant la septico-pyohémie.

Bien que la plaie mastoïdienne soit très belle, qu'il n'y ait aucune douleur ni aucune infiltration des régions voisines, la température présente des oscillations considérables. Néanmoins L... n'est pas abattu, son intelligence est nette; il n'a ni nausées, ni céphalée, ni vertiges, ni raideur du cou.

A noter un peu d'obscurité respiratoire à la base gauche, mais sans symptômes de lésion pleurale ou pulmonaire bien caractérisée.

Le 27 janvier, il accuse quelques douleurs dans les membres inférieurs, et présente au milieu de la nuit un violent frisson d'une demi-heure, suivi de sueurs abondantes.

Une ponction lombaire permet de retirer 15 centimètres cubes d'un liquide clair et sans pression. Injection intra-veineuse de 10 centigrammes de collargol.

Le 21 janvier, l'état général est meilleur. Pas de frisson. La température tend à baisser.

Le 29, il se plaint de douleurs dans le moignon de l'épaule droite, sans qu'il y ait ni tuméfaction, ni douleurs articulaires proprement dites. La douleur semble plutôt siéger dans la bourse sous-deltoïdienne ou dans l'extrémité supérieure de l'humérus. Injection intra-veineuse de 5 centigrammes de collargol.

Les jours suivants, les douleurs du moignon de l'épaule semblent diminuer et l'état général paraît remonter, lorsque, le 6 février, la température, qui n'atteignait plus 38 degrés, remonte le soir à 38°5, en

même temps que le malade accuse une douleur violente dans le coude gauche, se traduisant par une tuméfaction manifeste des deux gouttières latéro-olécraniennes.

Le 7 et le 8, l'état reste sensiblement le même. Injection intra-veineuse de 10 centigrammes de collargol.

Le 9 février, une ponction exploratrice ayant ramené un liquide louche, nous faisons séance tenante l'*arthrotomie* par la double incision latéro-olécranienne, et nous mettons en place un drain transversal.

Malgré trois injections intra-veineuses de 10 centigrammes de collargol pratiquées les 13, 14 et 16 février, la température monte encore le soir, pendant dix jours, à 39 degrés.

Néanmoins, l'état du coude est satisfaisant; la suppuration diminue progressivement; les drains sont enlevés dès le huitième jour, et l'articulation est prudemment mobilisée.

A partir du 19 février, la température baisse progressivement; les mouvements du coude reprennent peu à peu leur amplitude, mais la région de l'épaule droite reste toujours douloureuse. L'extrémité supérieure de l'humérus paraît épaissie en masse; néanmoins, la radiographie ne révèle rien d'anormal, et une ponction intra-articulaire faite le 25 février ne ramène qu'un peu de sérosité sanguinolente.

A partir du 1er mars, tout rentre peu à peu dans l'ordre; le coude se mobilise de plus en plus, l'épaule devient peu à peu indolore et reprend son volume normal. La plaie mastoïdienne de trépanation est complètement cicatrisée.

A partir du 7 mars, le malade est apyrétique et peut être considéré comme guéri.

Le coude est soumis pendant un mois au traitement par les courants galvaniques, puis galvano-faradiques, et enfin faradiques.

Je vous le présente aujourd'hui avec un état général excellent :

L'articulation du coude est complètement mobile. L'intervention n'a laissé comme traces que les deux incisions latéro-olécraniennes. Il n'existe pas d'atrophie. La force musculaire est intacte.

Je disais en commençant que le travail de M. Rouvillois suscitait plusieurs questions importantes; je voudrais surtout en faire ressortir deux, qu'il convient, d'ailleurs, d'examiner séparément. La première a trait à ces arthrites suppurées ou, plus généralement, à ces suppurations secondaires, parfois multiples, qui traduisent un type spécial d'infection et un véritable processus pyohémique, à leurs formes diverses et au traitement qu'elles commandent. La seconde est d'un tout autre ordre et se rapporte aux résections orthopédiques du coude, à leur technique et à leurs résultats.

Notre collègue conclut de ses observations que « si la septico-pyohémie est aujourd'hui exceptionnelle dans les services de chirurgie générale, elle n'est pas rare dans les services de chirurgie spéciale », et il insiste sur la fréquence relative de ces accidents à

la suite des affections suppurées de l'oreille, en citant les travaux de W. Bernard Secrétan et William Wraugham et de Hertzog, et en rappelant un malade du service de M. le professeur Sieur, qui fut atteint, au cours d'une otite, d'une arthrite suppurée de la hanche et d'une semblable arthrite de l'épaule. Ainsi présentée, dans les termes que nous transcrivions tout à l'heure, la formule ne nous semble pourtant pas très heureuse; elle laisserait aisément subsister quelque doute sur l'origine réelle des accidents « pyohémiques » et sur la part qui pourrait revenir à l'intervention dans leur pathogénie. Or, les pyohémies dont nous voulons parler ne relèvent à aucun degré d'un acte opératoire, et c'est là précisément ce qui constitue leur caractère et leur intérêt: elles n'ont, avec les faits d'autrefois, que la similitude du nom, et ce nom, auquel on pourrait substituer une série d'autres appellations, empruntées aux microbes infectants, n'est utile à conserver que parce qu'il exprime nettement un processus spécial d'infection.

Ces accidents pyohémiques, ainsi compris, et qui, de plus, ont cette particularité de se présenter assez souvent sous des formes atténuées et curables, s'observent tout aussi bien dans la pratique générale que dans celle des « spécialités ». En n'accordant qu'une valeur toute clinique à l'ébauche de classification qui va suivre, ils peuvent survenir dans trois conditions.

Ils ne sont parfois que l'expression généralisée d'une infection d'abord toute locale, ou, du moins, qui ne s'est manifestée, durant une période initiale de durée variable, que dans son foyer originel, mais qui, méconnue, non traitée ou mal traitée, s'est diffusée sans obstacle. Pareil fait peut se produire, en effet, dans les otomastoïdites aiguës reconnues trop tard et trop tard soumises au traitement chirurgical ; mais il se rencontre encore dans d'autres suppurations primitivement localisées ; j'ai le souvenir de deux malades, qui portaient de vastes phlegmons du cou, d'origine maxillaire, et qui, mal incisés, mal pansés, m'étaient finalement adressés avec une arthrite suppurée du genou et du coude, et plusieurs abcès disséminés ; j'ai même vu une suppuration pelvienne puerpérale, qui, traitée pendant des semaines sous un faux diagnostic, m'arrivait avec les grands frissons, la fièvre oscillante et les pyarthroses multiples de la pyohémie la plus authentique.

Ce sont là des exemples heureusement exceptionnels, je le veux bien ; et, d'autre part, l'infection générale qui se traduit par des suppurations multiples et revêt les allures pyohémiques semble beaucoup plus rare que la septicémie proprement dite. Elle est, d'ordinaire, de nature streptococcique, et, sans doute, les formes les plus graves procèdent-elles du streptocoque ; mais il n'y a point là de règle constante, elle se manifeste avec d'autres

microbes, isolés ou associés. Sous cette première forme, avec ce point de départ et figurant l'étape dernière d'une infection d'abord locale et progressivement accrue et généralisée, elle est toujours de pronostic particulièrement sombre ; pourtant il arrive qu'elle se présente à un stade peu avancé encore, sous un type d'évolution moins aiguë, avec des suppurations à distance encore rares, bornées parfois à un seul foyer, à une seule articulation, et qu'elle soit encore susceptible de céder au traitement, sur lequel nous allons revenir.

Dans une autre variété de ces pyohémies contemporaines, si je puis les appeler de la sorte, se rangent celles qui relèvent d'une maladie infectieuse dûment caractérisée, et qui surviennent au cours, dans la convalescence ou dans les suites plus ou moins lointaines de cette maladie. Il suffit de citer la pneumonie, la fièvre typhoïde. M. Rouvillois remarque très justement que, dans les cas analogues à ceux qu'il a rapportés, « la suppuration auriculaire n'est peut-être pas toujours le *primum movens* de l'infection (générale). L'otite est, en effet, souvent secondaire à une infection générale d'origine grippale, et n'est pas toujours l'intermédiaire obligé entre l'infection primitive et la complication articulaire ». Et il cite, à ce propos, un fait d'arthrite suppurée du genou consécutive à une panophtalmie d'origine grippale. Je retrouve, de mon côté, une observation déjà ancienne, tout à fait calquée sur celles que nous a lue notre collègue et où le processus pathogénique en question se démontre de la façon la plus claire.

Il s'agit d'une femme de trente ans, à laquelle je fis, en 1894, à la Pitié, une trépanation mastoïdienne, dans les conditions que voici. Cette femme était entrée le 12 mars dans le service de M. Albert Robin pour des malaises d'abord assez vagues, qui s'accusèrent, et, le 16 mars, permirent de porter le diagnostic de fièvre typhoïde. La dothiénentérie fut assez légère, du reste, se passa sans accident, et, le 10 avril, la malade était tenue pour guérie.

Mais, dès le 31 mars, on avait noté, par l'oreille gauche, l'écoulement d'une quantité assez considérable de pus ; la suppuration continua, très abondante, les jours suivants ; l'apophyse mastoïde devint douloureuse ; le 19 avril, elle était tuméfiée, rouge, et, de plus, il existait un trismus complet.

La malade fut transférée en chirurgie, salle Lisfranc, et le 21 avril, je l'opérais, l'incision mastoïdienne ouvrait d'abord une collection purulente sous-périostique ; je trépanai la mastoïde, qui saigna beaucoup, sans y trouver de pus collecté, je tamponnai. Au premier pansement, le 29 avril, la région opérée était d'aspect régulier.

Le 1er mai, la malade se plaint de la jambe droite, où l'on constate un œdème assez considérable, remontant jusqu'au-dessus du genou, œdème assez dur, rougeâtre, et qui fait tout de suite craindre une sup-

puration imminente. On ne trouve ni induration ni sensibilité sur le trajet des veines.

Le 2 au matin, la température, qui était la veille au soir de 37°6, monte à 40°6 ; elle retombe le soir à 37°6. La jambe est toujours douloureuse et de même aspect.

Le 3, la malade se plaint du coude gauche, et l'on reconnaît, à ce niveau et à la partie interne, une tuméfaction assez dure, tendue, rougeâtre, qui menace de suppurer.

Jusqu'au 10, l'état local reste à peu près stationnaire, la température oscille entre 37°6 et 38° le matin, 39° et 40° le soir, elle monte le 8, à 41°. La tuméfaction du coude grossit et s'abcède : on l'incise et l'on recueille du pus. L'œdème de la jambe s'affaisse sans suppurer : il ne reste qu'un peu de gonflement douloureux péri-malléolaire.

Je ne sais ce qu'il est advenu finalement de cette malade, qui, à quelques jours de là, rentrait en médecine, mais l'examen du pus recueilli donna du bacille d'Eberth.

Une troisième catégorie d'accidents pyohémiques est représentée par ceux que nous voyons éclater à la suite d'une lésion cutanée insignifiante, parfois cicatrisée et même oubliée, lorsque surviennent la fièvre, les frissons, les abcès. Ce sont les cas qu'on a désignés faussement, à une certaine époque, du nom de pyohémies spontanées et qu'on range communément aujourd'hui dans le groupe des pyohémies atténuées. Ils succèdent à une inoculation de virulence particulière, mais qui ne s'accuse, à son point d'entrée, par aucune réaction locale importante ; ils dérivent presque toujours d'une streptococcémie ou d'une staphylococcémie. On aurait tort d'accorder trop de crédit à leur atténuation « nominale » ; ils peuvent affecter une gravité extrême, se manifester par des suppurations disséminées, de toutes localisations, et devenir mortels. Pourtant — et c'est là encore ce qui les caractérise — ils sont assez souvent curables ; ils peuvent même ne se traduire que par un seul foyer suppuré. Leur évolution est d'ailleurs variable : à côté des formes aiguës et rapides, on observe des formes traînantes, prolongées, à répétition, où les abcès se succèdent à intervalles assez éloignés, où les reprises brusques de l'infection, après des stades d'accalmie complète, reculent indéfiniment, semble-t-il, le dénouement final du processus. Chez un jeune homme que j'observai à l'hôpital Tenon, et qui m'avait été adressé pour un abcès chaud, sans cause connue, de la partie supérieure de la jambe, il apparut successivement, durant trois mois, d'autres abcès à la jambe, à la cuisse, à l'avant-bras, une arthrite suppurée du genou gauche, une autre arthrite semblable du genou droit ; épuisé, émacié, le malade succomba. J'ai rapporté, en 1907, avec ce cas mortel, six autres observa-

tions de pyohémies atténuées qui se terminèrent par la guérison (1); l'une d'elles est assez curieuse pour que je la résume en exemple : un jeune homme de 25 ans se fait à la face dorsale de l'index gauche une petite écorchure insignifiante, qui sèche sans le moindre incident local; à dix jours de là, il est pris de frissons et de fièvre, l'épaule devient douloureuse et se tuméfie, les ganglions et les veines du membre sont absolument intacts; j'ouvre une énorme collection suppurée qui recouvre tout le devant du thorax, et, en dehors, se continue autour de l'articulation, sous le deltoïde et l'acromion. Les accidents tombent; au bout de trois semaines, le malade accuse une douleur à la base pulmonaire gauche, la température remonte, le pouls devient mauvais, l'aspect septicémique menaçant : j'ouvre un abcès endo-pulmonaire dont la cavité eût logé le poing. Nouvelle accalmie; dix jours plus tard, notre malade est pris d'une appendicite aiguë, que j'opère d'urgence à chaud; l'appendice est gros, rouge, ulcéré, entouré de fausses membranes et d'un liquide trouble. Finalement, la guérison complète est obtenue, et se maintient depuis. L'examen bactériologique, pratiqué par mon collègue et ami, le Dr Parmentier, avait démontré la présence exclusive du staphylocoque doré dans les trois foyers. Depuis, M. le Dr Sarrailhé, médecin des troupes coloniales, a publié sur cette question un fort intéressant mémoire (2), dans lequel il analyse 21 cas observés sur des indigènes du Tonkin : la mort survint deux fois; les 19 malades restants guérirent tous, bien que les suppurations aient été souvent multiples et les accidents menaçants.

Je ne veux pas insister sur cette dernière forme, puisque les observations de M. Rouvillois se rapportent à l'une ou à l'autre des deux premières ; mais il y a, je crois, quelque intérêt à rapprocher ces diverses variétés d'abcès « pyohémiques » et à préciser autant que possible le traitement commun qui leur convient ; car, elles doivent être traitées chirurgicalement, et, je le répète, elles sont curables souvent. Les procédés thérapeutiques pourront certes, se modifier et se simplifier dans l'avenir : à l'heure présente, quelque part que l'on fasse aux agents médicamenteux et aux sérums, il est de toute importance qu'ils ne retardent ni n'entravent l'action chirurgicale proprement dite, et celle-là consiste essentiellement dans l'incision précoce de tous les foyers suppurés, et, pour en revenir aux localisations articulaires, dans l'arthrotomie

(1) Ce qu'on appelle pyohémies atténuées. *Semaine méd.*, 9 janvier 1907.

(2) Sarrailhé. Pyohémies atténuées; relation de vingt et un cas observés au Tonkin sur des indigènes. *Annales d'hygiène coloniale*, avril-mai-juin 1909, p. 307.

d'emblée. A ce propos, M. Rouvillois se demande si, chez ses malades, pour des arthrites suppurées du coude, la résection primitive n'eût pas mieux assuré le drainage et n'eût pas été, à ce titre, préférable ; il conclut négativement, et je suis entièrement de son avis. Quoi que l'on pense et quelles que puissent être les indications de la résection immédiate, dans les arthrites suppurées d'origine traumatique, ici, lors de suppuration pyohémique, la situation est différente ; s'il faut ouvrir très tôt et très largement la jointure et, d'une façon générale, tous les foyers, il convient aussi d'éviter toute intervention qui crée de vastes surfaces cruentées, de vaste zones d'inoculation; autrement, au contact d'un pus de septicité particulière, on réaliserait peut-être un drainage meilleur, mais on provoquerait sûrement une intoxication de gravité extrême. Mieux vaudrait, au coude, si les deux incisions latéro-olécraniennes ne paraissaient pas ménager une voie suffisante lui combiner tout de suite l'incision antérieure, sur le bord interne des vaisseaux, à laquelle notre collègue a eu recours secondairement chez l'un de ses opérés.

J'arrive maintenant à la seconde question qui se présente, à l'analyse du travail de M. Rouvillois : celle de la résection orthopédique du coude, de ses résultats et de sa technique. Notre collègue a pratiqué, chez son opéré, la résection de l'extrémité humérale inférieure, sur une hauteur de 5 centimètres, et la décapitation du radius; il a conservé l'olécrâne; et les suites fonctionnelles ont été, en somme, très satisfaisantes. Il a employé un procédé pour lequel j'ai depuis longtemps une réelle prédilection, que j'ai utilisé maintes fois, que j'ai défendu ici-même en 1903 (1), et sur lequel mon élève, M. le Dr Cange (2) aujourd'hui professeur à l'École de médecine d'Alger, avait fait sa thèse, en 1895, en rapportant mes premières observations. Il est, du reste, fort ancien, et a été décrit et pratiqué par Ollier, Annandale, Hueter. C'est le procédé de la double incision latérale, qui permet de réserver intégralement l'attache olécranienne du triceps, et de garder, de la sorte, au principal agent de la restauration fonctionnelle, son insertion physiologique et sa pleine activité. Sans verser dans le moindre exclusivisme, j'estime, d'après ce que j'ai vu, que cette façon de procéder est susceptible d'assurer, surtout dans la résection orthopédique, de réels et précieux avantages.

Je voudrais relever un autre point dans la pratique de notre collègue : il a commencé au 12e jour la mobilisation passive et l'a

(1) Rapport sur un travail de M. Launay, intitulé : « Luxation complète du coude en dehors. Résection. » *Bull. et Mém. de la Soc. de Chir.*, 1903, p. 288.

(2) Albert Cange. Contribution à l'étude de la résection du coude. *Thèse de Lyon*, 1895.

poursuivie, dès lors, activement. C'est là, à mon sens, une conduite des plus recommandables après la résection orthopédique; j'irai même plus loin, et, lorsque l'intervention a lieu dans les cas de ce genre, sur un foyer entièrement aseptique, et qu'elle peut être, en somme, simplement et rapidement menée, je ne vois aucune indication à l'immobilisation, et, dès le 3e ou 4e jour, je commence à mobiliser, avec prudence, bien entendu, et progressivement. Cette mobilisation précoce me paraît être une des principales conditions de la restitution fonctionnelle.

M. Lucas-Championnière. — Il y a deux questions tout à fait différentes dans le rapport de M. Lejars. La première qui a trait à l'infection serait à discuter. Je voudrais dire en particulier qu'en cas d'arthrite suppurée, le point capital serait la désinfection antiseptique de l'articulation qui me paraît avoir manqué.

En ce qui concerne la médecine opératoire, je suis opposé à la conservation de l'olécrâne qui me paraît compliquer inutilement l'opération.

Je considère l'incision médiane et unique comme la meilleure, et elle m'a laissé des triceps aussi parfaits que possible.

En ce qui concerne la mobilisation précoce, je suis tout à fait d'accord avec M. Lejars; je ne mets aucun appareil d'immobilisation et je mobilise méthodiquement à partir du quatrième jour.

M. Quénu. — Je diffère un peu d'opinion avec M. Lejars sur divers points qu'il a envisagés.

Je pense qu'on peut obtenir d'excellents résultats, voire des résultats parfaits, dans les résections orthopédiques du coude, à la condition de faire de l'interposition musculaire, qu'on emploie comme muscle interposé le brachial antérieur, l'anconé ou, comme je le fais plus habituellement, le tendon du triceps, et j'entends laisser de côté ici les résections pour tuberculose, je ne parle que des résections pour arthrites traumatiques, anciennes fractures ou luxations non réduites. J'ai toute une série d'opérés depuis la première interposition dans la résection du coude, qui a été présentée à cette Société. Je n'ai eu que des résultats excellents.

Un de mes derniers opérés devint trois mois après son opération chauffeur d'automobile.

Le deuxième point sur lequel je diffère, et de M. Lejars et de M. Championnière, c'est la question de mobilisation précoce des opérés. J'y suis tout à fait opposé, et j'ai remarqué, avec preuves radiographiques en main, que cette pratique déterminait la formation d'ossifications autour du foyer opéré, dans les muscles mêmes, et qu'il en résultait une tendance à la réankylose. Je pense

qu'il y a intérêt, au contraire, à laisser les parties molles, et spécialement les parties périostiques se recoller en paix et à ne commencer les mouvements qu'à partir du quinzième jour au plus tôt, c'est-à-dire alors que la cicatrisation est complète.

J'ai même renoncé à une pratique que j'avais d'abord suivie il y a plus de vingt ans et qui consistait à changer l'attitude du membre tous les deux ou trois jours.

En résumé, en mobilisant trop tôt les coudes réséqués, on occasionne un véritable semis d'os autour de la nouvelle jointure et on ne favorise nullement la formation d'une nouvelle articulation.

M. Pierre Delbet. — J'avais demandé la parole pour envisager trois points : 1° la conservation de l'olécrâne ; 2° l'interposition musculaire ; 3° la mobilisation. Ces trois points viennent d'être étudiés par MM. Championnière et Quénu : je serai donc bref.

La conservation de l'olécrâne est possible et elle est séduisante. Mais il ne faut pas oublier que dans les résections orthopédiques, les seules qui soient ici en question, le danger c'est la réankylose. Le promontoire olécranien favorise l'action du triceps, mais on peut se demander s'il ne favorise pas également les raideurs articulaires.

Contre ces celles-ci, notre plus puissant moyen d'action est l'interposition musculaire. Comme M. Quénu, à la suite des communications de M. Nélaton, j'ai adopté cette pratique. Je vous ai présenté, il y a sept ou huit ans, une jeune fille à qui j'avais fait une résection orthopédique du coude pour une ankylose d'origine probablement blennorragique. A la suite de cette première ankylose, le coude s'est ankylosé de nouveau. J'ai fait une seconde résection avec une interposition musculaire et obtenu un très bon résultat que vous avez pu constater.

Au sujet de la mobilisation, je me range plutôt du côté de M. Quénu que du côté de M. Lucas-Championnière. Je suis tout à fait opposé aux mobilisations hâtives, et je me demande si nos divergences sont au fond aussi considérables qu'en apparence. J'ai peine à croire qu'on mobilise franchement un membre le lendemain ou le surlendemain d'une résection. J'ai adopté une pratique qui me paraît ressembler à celle que M. Quénu nous dit avoir abandonnée. J'immobilise le coude complètement pendant cinq, six ou sept jours suivant les cas; puis, sans faire de mobilisation véritable, je change la position du membre, c'est-à-dire que je le place pendant un ou deux jours en flexion, puis un ou deux jours en extension et je m'en tiens à ces alternatives tant qu'il persiste des phénomènes réactionnels. J'attends donc qu'il n'y ait plus aucune infiltration, aucun épaississement, aucune élévation de

température locale, et alors, seulement alors, je commence la mobilisation proprement dite.

Je suis profondément convaincu que la mobilisation hâtive est une grande cause de raideurs articulaires après les résections et j'ajoute, qu'il en est de même après les luxations. Je suis très frappé du nombre de malades qui, depuis quelques années, nous arrivent à l'hôpital avec des raideurs articulaires consécutives à des luxations, et je ne doute pas que ce soit là le résultat de massages et de mobilisations précoces. Les malades guérissaient bien mieux jadis, quand on les laissait tranquilles.

Entendons-nous bien. Si on se borne à masser les muscles, cela ne peut avoir aucun inconvénient; mais il n'en est pas de même de la mobilisation.

J'ai le souvenir d'une jeune femme, qui s'était luxé l'épaule dans je ne sais quelle villégiature. Le médecin qui fut appelé, après avoir exécuté une réduction parfaite, se mit à mobiliser l'articulation avec un zèle ardent. Plus il mobilisait, plus l'articulation se raidissait; et plus l'articulation se raidissait, plus il mobilisait, de cet excès de mobilisation était résultée une immobilité presque complète, et la malade se désolait d'autant plus, qu'elle avait besoin d'une gesticulation souple, élégante et expressive. Quand je la vis, l'articulation était douloureuse; il y avait une élévation de température locale très manifeste. Je commençai par immobiliser complètement l'épaule. Quand la douleur et la chaleur eurent disparu, je fis une mobilisation très sagement progressive et la malade a récupéré l'intégrité de ses mouvements qu'elle était sur le point de perdre.

Je crois que la mobilisation précoce a raidi beaucoup d'articulations. C'est là une question de très grande importance pratique.

M. Sieur. — A l'appui de ce que vient de dire M. Lejars au sujet de l'étiologie de la pyohémie otitique, j'estime qu'il est une forme dont l'origine est en quelque sorte médicale. Les malades sont pris d'accidents infectieux au cours d'une pneumonie, d'une scarlatine, d'une rougeole ou d'une grippe.

Il en est une seconde, tout à fait indépendante de la thrombophlébite du sinus, consécutive à une infection otitique, ordinairement aiguë et au cours de laquelle on ne constate aucun symptôme indiquant une phlébite du sinus. On ne saurait, cependant, affirmer que, même dans ces cas, le sinus soit toujours indemne. J'en ai eu la preuve cette année même à l'autopsie d'un malade mort au bout de trois mois des suites d'une pyohémie otitique : le sinus latéral était oblitéré, et, bien qu'il fût séparé de l'ancien

foyer mastoïdien par nne lame osseuse de 3 millimètres d'épaisseur et macroscopiquement indemne, il est évident qu'il avait dû être infecté par l'oreille au début des accidents otitiques. Or, à aucun moment nous n'avions relevé le moindre signe pouvant indiquer son inflammation.

Chez tous nos malades, nous sommes intervenus très hâtivement, mais si, chez tous, les résultats n'ont pas été également satisfaisants, il faut incriminer la gravité variable de l'infection chez les sujets arthrotomisés. C'est ainsi que le premier malade de M. Rouvillois était incontestablement plus sérieusement infecté que le second.

D'autre part, je ne suis pas partisan de la résection primitive en plein foyer suppurant. J'ai eu à traiter des arthrites suppurées du genou, de la hanche, de l'épaule, du coude et de l'articulation sterno-claviculaire, et j'ai eu des résultats favorables par l'arthrotomie simple, mais précoce.

Présentations de malades.

Tumeur maligne du cuir chevelu. Ablation : récidive rapide, extension du mal. Nouvelle intervention, radiothérapie consécutive, pas de récidive.

M. E. Potherat. — Messieurs, dans la séance du 21 juillet dernier, je vous ai présenté un homme d'une cinquantaine d'années, atteint de tumeur maligne du cuir chevelu, tumeur ayant constamment récidivé malgré l'emploi, au moins dans les derniers mois, de la radiothérapie. Il avait été opéré onze fois, et bien que le traitement radiothérapique eût été fait sous la direction de notre collègue de médecine le Dr Béclère, ce traitement n'avait pas donné un résultat complètement satisfaisant. Il était bien manifeste qu'il hâtait considérablement la réparation des larges pertes de substance que nécessitait l'intervention chirurgicale, mais sans empêcher la réapparition du mal dans les mêmes régions ou les régions circonvoisines. J'ai dû opérer cet homme une douzième fois depuis que je vous l'ai présenté, et nous présistons, M. Béclère dans la radiothérapie, la malade dans la résignation et moi-même dans l'intervention. Il est juste de faire remarquer que grâce à ces multiples interventions, grâce aussi assurément à la radiothérapie, la malade continue à jouir d'une excellente santé générale, et pourtant la première intervention qu'il a subie remonte

actuellement à près de onze ans : c'est notre président actuel, M. Reynier, qui l'a pratiquée.

Aujourd'hui, Messieurs, je vous présente un homme un peu plus âgé (il a soixante-quatre ans), mais qui est à rapprocher du précédent, ainsi que vous allez en juger.

Il s'est présenté à moi, à l'hôpital Broussais, le 18 janvier dernier. Il portait en haut du front, sur la ligne médiane à la racine des cheveux, une tumeur du volume et de la forme d'un œuf coupé transversalement en deux moitiés dont l'une aurait été appliquée sur le crâne par sa surface de section. Cette tumeur saillante, bien régulière, était recouverte d'une peau saine, mobile, sans circulation anormale, sans augmentation appréciable de la chaleur locale, indolente spontanément et peu ou pas sensible au palper. Vis-à-vis de ce dernier mode d'exploration, la tumeur se montrait solide, élastique, mais rénitente, presque fluctuante à son sommet. Elle s'était développée progressivement en deux à trois mois ; nous ne relevions aucune adénopathie de voisinage.

En l'absence de tout antécédent pathologique, le diagnostic était assez embarrassant, et nous éliminâmes successivement toutes les affections pouvant se développer en ce point sous cet aspect pour ne retenir que celles-ci : gomme syphilitique ou néoplasme.

Le traitement spécifique intensif institué de suite n'amena aucune modification dans la tumeur, et le 5 février je l'enlevais par une large abrasion respectant seulement la peau non adhérente et le squelette. Celui-ci n'était pas absolument intact, il était rugueux; il avait poussé vers la tumeur de petites aiguilles osseuses que je dus détruire à la rugine; par ailleurs, il était intact et solide. Dix jours plus tard, le malade quittait mon service complètement guéri. Ce n'était point pour longtemps, ainsi que vous allez le voir.

Mais, auparavant, je vous dirai que la tumeur développée aux dépens du cuir chevelu, ou plutôt du péricrâne, car la peau n'était pas intéressée, était une tumeur bien limitée, mais non énucléable, sans capsule d'enveloppe, et constituée par un tissu charnu très friable, surtout en son centre. Cette tumeur était tout à fait semblable à toutes celles que j'ai enlevées chez mon précédent malade.

Le malade avait quitté mon service le 16 février. Le 21 mai, il y rentrait avec une nouvelle tumeur au moins aussi grosse que la première, située au même endroit, sous l'incision cruciale soulevée de ma précédente intervention.

Le mal, au reste, se montrait toujours très nettement localisé ; il n'y avait qu'à intervenir de nouveau, et, le 27 mai, je répétai ma première intervention : incision et libération de la peau, mise à

nu de la tumeur recouverte encore de tissus en apparence sains, sur toute sa périphérie ; incision des parties molles jusqu'au crâne, puis décollement très exact du péricrâne à la rugine, de la périphérie vers le centre. Cette fois encore, je trouvai un crâne rugueux, hérissé de petites aiguilles très acérées. Je procédai à l'exérèse prudemment, ayant par devers moi le souvenir d'un accident dont j'avais été le témoin dans un cas comparable. Au cours d'une manœuvre analogue à la mienne, la rugine avait tout à coup pénétré dans le crâne du patient et n'avait été arrêtée que par le manche de l'instrument doublé de la main de l'opérateur. Bien m'en prit, Messieurs, d'avoir été prudent, car au centre de la tumeur sur une surface plus grande assurément qu'une pièce de deux francs, ce crâne que trois mois auparavant j'avais trouvé à peu près intact, en tout cas solide, n'existait plus, et la tumeur avait contracté des connexions étroites avec les enveloppes du cerveau ; je dus réséquer une partie de ces enveloppes, et quelque peu de substance cérébrale, et la tumeur se trouva complètement libérée. Cela saignait abondamment et je dus laisser pendant quelques jours un drain dont cette petite dépression de la cicatrice est la trace. La réunion se fit simplement ; la guérison fut obtenue sans incident. Le malade quittait mon service au bout de quinze jours.

Les conditions de cette seconde intervention étaient évidemment moins bonnes, beaucoup moins bonnes que celles qui avaient présidé à ma première opération. Celle-ci, malgré ces conditions favorables, avait été suivie d'une rapide récidive ; j'étais en droit de craindre beaucoup pour l'avenir thérapeutique de ma seconde opération. Je résolus donc de soumettre le malade à la radiothérapie, et après lui avoir remis une note relatant tous les détails anatomiques et cliniques de son cas, je l'adressai à mon excellent collègue Béclère, à Saint-Antoine. Ce malade a été régulièrement soumis aux applications radiothérapiques ; il est encore en traitement. Mais je vous prie de constater que bien que cinq mois bientôt se soient écoulés depuis que je l'ai réopéré dans les conditions que je vous ai dites, il est, ou tout au moins il paraît, fonctionnellement et objectivement, parfaitement guéri ; il est même difficile de sentir nettement une perte de substance du crâne. L'avenir seul nous dira si cette guérison sera durable ; toutefois, le traitement radiothérapique me paraît avoir eu une heureuse influence, alors même qu'elle ne serait pas longtemps durable, et il m'a paru bon de vous signaler cette influence.

Présentations de pièces.

Fibromes de la paroi abdominale.

M. Routier. — J'ai l'honneur de présenter à la Société ces deux fibromes que j'ai enlevés ces jours-ci de la paroi abdominale d'une jeune femme de vingt-trois ans, parce qu'ils présentent deux des types déjà décrits, l'un était parfaitement libre, sans pédicule, l'autre faisait partie du muscle droit.

L'étiologie est des plus obscures : ces tumeurs ont débuté il y a deux ans, la malade ne s'en est aperçue qu'en faisant sa toilette.

Le plus petit de ces deux fibromes, qui a le volume d'une petite mandarine, présentait cette particularité de s'être développé dans une intersection fibreuse du muscle droit de l'abdomen, j'ai dû, pour l'extirper, sectionner le muscle droit au-dessus et au-dessous, et j'ai fait une petite brèche au péritoine, réparée aussitôt par une suture en bourse.

Le plus gros, qui égale le volume des deux poings, était plus latéral, siégeait sous l'épaisseur du grand oblique, et n'avait aucun pédicule.

J'ai restauré du mieux possible la paroi avec plusieurs plans de suture au catgut.

La malade va très bien.

Présentation d'instrument.

M. le Dr Le Fagyays présente un *appareil pour la désinfection des surfaces, par l'air surchauffé.*

M. Walther, rapporteur.

Avis. — *Messieurs les candidats à une place de membre correspondant national sont priés d'adresser au secrétaire général, avant le 15 novembre 1909, leur lettre de candidature ainsi que l'exposé de leurs titres scientifiques.*

Le Secrétaire annuel,

Lejars.

Paris. — L. Marretheux, imprimeur, 1, rue Cassette.

SÉANCE DU 20 OCTOBRE 1909

Présidence de M. Reynier.

Procès-verbal.

La rédaction du procès-verbal de la précédente séance est mise aux voix et adoptée.

Correspondance.

La correspondance comprend :

1°. — Les journaux et publications périodiques de la semaine;

2°. — Une lettre de M. Chaput, s'excusant de ne pouvoir assister à la séance;

3°. — Une observation de *spina bifida guéri par l'intervention*, par M. Petridès (d'Alexandrie).

(M. A. Broca, rapporteur.)

Allocution du Président.

M. Paul Reynier. — Messieurs, avant de donner la parole à propos du procès-verbal, je tiens à remercier tous mes collègues, et votre président de la dernière séance M. Routier, de toutes les marques de sympathie affectueuse que vous m'avez données dans l'affreux malheur qui m'a frappé. La science a créé entre nous une camaraderie de sentiments, née de l'estime que nous avons tous les uns pour les autres, et des rapports quotidiens provoqués par la communauté de nos travaux. C'est de cette camaraderie que provient cette émotion qui nous saisit tous, lorsque l'un de nous est touché par un événement malheureux; cette émotion, je l'ai constatée bien souvent; mais j'en ai été cette fois profondément touché et ému, alors qu'elle s'adressait à moi. C'est du fond du cœur que je vous en remercie.

J'ai encore à vous annoncer la mort d'un de nos correspondants nationaux, M. le Dr Baudon, de Nice. Après nous avoir envoyé de nombreuses communications, depuis un certain nombre d'années, M. Baudon, atteint par l'âge, ne venait plus à Paris, et restait à Nice,

suivant seulement de loin nos travaux. Nous croyons devoir envoyer à sa veuve tous nos compliments de condoléance.

Discussion.

Sur l'arthrite suppurée du coude, d'origine otitique (1).

M. Nélaton. — Messieurs, j'ai demandé la parole dans la discussion soulevée par le rapport de M. Lejars parce que je crois pouvoir soumettre à votre appréciation quelques faits intéressants.

Si vous me le permettez, je profiterai aussi de cette occasion pour m'acquitter d'une vieille dette envers M. Rastouil, à qui je dois, depuis 1907, un rapport sur une observation de résection du coude.

Mais cela je ne le fais qu'avec l'assentiment de notre président, je vais avoir l'air de m'écarter de la question. Je n'en aurai que l'air ; je prétends y rester, car le point sur lequel je voudrais appeler l'attention et exprimer une opinion qui sera peut-être contestée est *que la même technique de résection du coude ne doit pas être employée pour les différents cas qui nécessitent cette opération*, et qu'il ne saurait être question de discuter d'une manière générale cette technique, sans établir au préalable qu'elle ne sera aucunement la même suivant qu'elle s'adresse au traitement des arthrites septiques, des ankyloses blennorragiques, des luxations anciennes, des ankyloses consécutives aux traumatismes ou aux arthrites tuberculeuses.

C'est de la résection du coude appliquée au traitement des septico-pyohémies, cas analogues à ceux de M. Rouvillois, que je veux d'abord vous parler.

Je n'en possède que deux cas, je les ai traités tous deux de la même façon et les résultats ont été excellents.

L'un de ces cas, le second en date, mais le plus important, est celui d'un malade âgé d'une quarantaine d'années, qui entra dans mon service à Saint-Louis dans un état de septicémie des plus graves. Son état général était alarmant et, localement, son coude, distendu, rouge, doublé de volume, offrait tous les symptômes d'un phlegmon diffus de l'articulation. Dans les commémoratifs on ne relevait ni suppurations otitiques, ni blennorragie. L'origine était donc obscure. Mais l'indication était évidente, il fallait vider ce foyer suppuré. Comme j'obéissais à un tout autre sentiment que celui exprimé par M. Rouvillois dans son observation et par

(1) *Bull. et mém. de la Soc. de Chir.*, 1909, p. 959.

M. Lejars dans son rapport, je voulus vider l'articulation du pus qu'elle contenait, et évacuer tous les foyers par la plus large brèche possible. Je fis donc d'emblée une large résection de l'articulation du coude, enlevant 3 centimètres d'humérus et les extrémités supérieures des os de l'avant-bras. Cette résection fut immédiatement suivie de lavages étendus et d'un nettoyage complet de la jointure.

La plaie fut bourrée de gaze antiseptique et resta béante sans aucun point de suture pour la rétrécir ; le bras fut placé dans une gouttière avec un pansement humide ; ce que je recherchais était de sauver la vie du malade, et j'acceptais d'ores et déjà un très mauvais résultat fonctionnel.

A la suite de cette intervention, j'eus la satisfaction de voir les phénomènes généraux graves disparaître immédiatement. Puis la plaie bourgeonna, se cicatrisa et au bout de trois mois j'eus la très grande surprise de constater que le coude ainsi réséqué possédait la totalité de ses mouvements : l'homme avait l'extension *complète*, la flexion *presque* complète : il faisait la flexion à 30 degrés environ. Il avait récupéré toute la force de son avant-bras et soulevait une chaise (prise par le dossier) à bras tendu. La forme du coude était très satisfaisante ; évidemment, une longue cicatrice le traversait en arrière, mais il n'y avait aucun déplacement latéral des saillies osseuses et l'articulation absolument mobile était puissante. Je revis cet homme avec étonnement un an après mon intervention, et mon infirmier panseur le revit deux ans après. Le bon résultat ne s'était pas démenti.

Si, de parti pris, j'avais fait la résection du coude et une très large brèche à la jointure pour la vider, c'est qu'en 1893, à Tenon, j'avais eu à traiter une semblable affection : arthrite suppurée du coude consécutive à une grippe, chez une femme de trente ans environ, chez laquelle les phénomènes généraux étaient moins alarmants. J'avais fait, comme M. Rouvillois, deux incisions latérales pour évacuer le pus, la température n'était pas tombée et quelques jours après j'avais été conduit à pratiquer une résection qui m'avait donné une guérison avec un très bon résultat fonctionnel, quoique inférieur à celui dont je viens de vous parler.

D'après ces deux cas, je crois que le traitement de choix dans ces arthrites septico-pyohémiques est la large résection du coude pratiquée d'emblée, et si je ne craignais pas, parlant d'après deux cas seulement, de généraliser trop vite, je dirais volontiers : ce sont les cas où la résection du coude paraît donner ses meilleurs résultats et le plus simplement.

Que diriez-vous d'une semblable méthode appliquée au traitement de l'ankylose d'origine blennorragique !

Pour ces cas d'ankylose d'origine blennorragique où, quelle que soit l'étendue des surfaces osseuses du coude sacrifiées, on doit toujours craindre de voir se reproduire l'ankylose, il me semble qu'il n'y a aucune hésitation à avoir : il faut faire l'interposition musculaire.

Qu'on fasse cette interposition en conservant le crochet olécranien, en faisant deux incisions latérales et en interposant des lambeaux musculaires pris sur les masses latérales des muscles de l'avant-bras, ou qu'on sacrifie le crochet cubital et qu'on interpose d'avant en arrière un faisceau du brachial antérieur, comme le conseille Huguier, peu importe, c'est l'interposition qui est le fait capital. Ce que je puis seulement dire, c'est que, par l'interposition latérale, Ombredanne a eu dans mon service deux résultats excellents. Moi, personnellement, j'en ai eu un médiocre et un très bon par le procédé préconisé par Huguier.

Il me semble que dans ces cas d'ankyloses blennorragiques, ce n'est pas tant le procédé qui donne la plus grande solidité de la jointure qui doit être recherché, mais celui qui assure le mieux l'absence de récidive. Or, celui-là est celui qui donne la meilleure interposition musculaire, et c'est pourquoi, actuellement encore, je choisirais le procédé préconisé par A. Huguier.

Cette technique de l'interposition musculaire qui est, comme je le crois, le procédé de choix dans l'ankylose blennorragique, me paraît une complication inutile dans la majorité des cas des résections faites pour combattre l'impotence d'un coude à la suite d'une luxation non réduite. L'examen de la technique à employer en pareil cas va me permettre de vous parler de l'observation de M. Rastouil.

Dans ces cas de résections pour luxations anciennes le choix peut hésiter entre la résection plus ou moins étendue des trois extrémités articulaires du coude — l'hémirésection comprenant la suppression de l'épiphyse humérale seule ou enfin l'hémirésection avec interposition musculaire. C'est à l'hémirésection portant sur la surface articulaire humérale que M. Rastouil avait eu recours et son résultat avait été très bon. Je crois comme lui que c'est dans ces cas-là le procédé de choix.

En effet, la résection classique avec suppression des épiphyses articulaires aussi bien des os de l'avant-bras que de l'humérus peut donner et a donné d'excellents résultats ; mais si la mobilité est parfaite, si les mouvements de flexion et d'extension sont dans la majorité des cas plus complets que dans l'hémirésection, il me paraît certain aussi que la suppression du crochet cubital laisse un coude moins solide, moins résistant, moins puissant dans l'effort.

Je crois donc que l'hémirésection est pour cette raison le procédé de choix.

Mais pour qu'il en soit ainsi, je pense que la technique de cette hémirésection doit obéir à la règle suivante. Je crois que la section osseuse humérale doit porter immédiatement au-dessus des surfaces cartilagineuses humérales ne supprimant que les masses articulaires et laissant la plus grande partie de la palette humérale. Il faut, en un mot, que la section passe de façon à conserver une très minime portion de la fossette olécranienne et que la partie supérieure de la palette humérale conservée soit assez large pour être reçue dans le crochet olécranien sans s'incliner et dévier en dehors ou en dedans.

Plus haut, la section ne laisserait plus une véritable palette humérale et le tronçon d'humérus cylindrique qui en résulterait filerait facilement en dehors ou en dedans.

Plus bas, la section donnerait une bonne surface pour être reçu dans la cavité sigmoïde, mais la surface retranchée serait insuffisante et exposerait à l'ankylose consécutive ou au moins à des raideurs et à une limitation très grande du mouvement.

La pratique que nous conseillons est celle qui fut choisie par M. Rastouil. Il nous dit : « Le rouleau huméral fut scié suivant une ligne qui passait par le milieu des cavités coronoïdiennes et olécraniennes. C'est la conduite que j'ai suivie personnellement en faisant porter ma section osseuse un peu plus haut, dans 4 cas de résection que je fis pour des luxations anciennes du coude, l'une fort ancienne maintenant, puisqu'elle remonte à l'année 1888, époque où je remplaçais M. Périer à Lariboisière ; la dernière, récente, puisqu'elle remonte à dix-huit mois. Dans les 4 cas, j'eus d'excellents résultats, tous à peu près semblables et semblables à celui qui nous est indiqué par M. Rastouil.

M. Rastouil nous dit : « Au bout d'un an, mon opéré a une articulation solide, l'articulation est libre et joue librement, la flexion se fait bien, mais elle n'est pas tout à fait aussi complète que du côté sain. L'extension ne dépasse pas un angle obtus d'environ 165 degrés. Elle est moins parfaite que la flexion. »

Or, ces résultats très bons mais imparfaits sont exactement ceux de mes opérés. C'étaient les résultats que j'avais relevés sur mes trois premiers opérés, c'est le résultat que j'ai constaté hier encore chez le quatrième : mouvement parfait, force dans l'articulation, bon résultat esthétique, mais légère limitation de l'extension.

Je dois dire que j'ai vu ici même des résultats plus beaux, au point de vue de l'extension obtenue par la résection totale et chez des sujets qui avaient une jointure très solide. Néanmoins, j'attache une si grande importance à la conservation du crochet cubital, que c'est cette hémirésection que je préfère d'une façon

générale. Peut-être me dira-t-on que je ne tiens pas assez compte de l'âge des sujets opérés et que les résultats seront différents chez les jeunes et les adultes, et qu'en raison de la prolifération périostique des jeunes, la section devrait remonter plus haut.

Eh bien, dans mes quatre opérés, j'ai une jeune fille de quinze ans, une femme de trente-cinq ans et deux hommes ayant dépassé la quarantaine. L'opéré de M. Rastouil avait onze ans. Chez tous, la section osseuse fut pratiquée sensiblement au même point et les résultats sont absolument semblables. J'ajouterai que pour ces cas de résection à la suite de luxation, l'interposition musculaire ne me paraît pas utile.

Je n'ai qu'une bien petite expérience de la résection faite pour traumatismes du coude, fractures avec déplacements consécutifs des fragments. Je sais que ces cas traités par résection et interposition musculaire ont donné des récidives de l'ankylose due elle-même à des productions ostéo-phytiques envahissant le lambeau musculaire interposé. Mais, je le répète, je n'ai pas l'expérience de ces cas, et la seule chose qui me paraisse rationnelle, c'est connaissant cette possibilité de récidive de l'ankylose, de conseiller de ne pas tenter la résection dans ces cas avant qu'un long temps après l'accident se soit écoulé.

J'ai fait une quinzaine de résections pour arthrites tuberculeuses du coude. Dans toutes, désirant guérir la tuberculose articulaire, j'ai fait la résection typique par le procédé de Park — enlevant et poursuivant soigneusement le tissu fongueux — je les ai guéries et j'ai toujours eu un résultat déplorable en ce sens que le coude était d'une mobilité excessive et que j'avais, sinon un membre de polichinelle, au moins un manque de force et de résistance qui ne devenait compatible avec une fonction très diminuée qu'au bout d'un an ou deux.

Et pour me résumer, je dirais volontiers : la technique de la résection du coude ne me paraît bien établie que pour les arthrites suppurées et l'ankylose blennorragique. Pour les premières, je ferais une large résection typique et je laisserais la plaie béante se cicatriser par bourgeonnement, le bras et l'avant-bras étant maintenus en bonne position de flexion à angle droit. Pour les secondes, je ferais une bonne interposition musculaire.

Pour les résections destinées à combattre les infirmités provoquées par les luxations, je ferais l'hémirésection en conservant une petite partie de la palette humurale, mais il y a là une question de dosage de la résection osseuse difficile encore à établir. Quant aux résections pour arthrites fongueuses je continuerais à enlever le mal, mais en ne m'illusionnant pas sur le résultat fonctionnel.

Voulez-vous me permettre d'aborder encore une dernière ques-

tion, celle de la mobilisation de la jointure réséquée, et de répéter encore, il faut se comporter suivant les cas? Voyez-vous mobiliser un coude réséqué pour une arthrite suppurée; le coude est une plaie béante bien trop mobile à ce moment-là. Que voulez-vous mobiliser? Il n'y a qu'à laisser faire le blessé qui se servira de son bras à mesure que la cicatrisation se fera et que la solidité se produira.

Dans les cas d'interposition musculaire, si vous mobilisez de bonne heure, vous risquez de détruire votre interposition. Et si votre interposition est bonne, la mobilité sera bonne; si elle est mauvaise, vous pouvez bien mobiliser tant que vous voudrez, vous ferez souffrir atrocement votre malade, vous n'aurez pas de mouvements.

Pour les résections faites pour arthrites tuberculeuses vous aurez habituellement une articulation bien trop mobile. Ne mobilisez pas pour faire souffrir le malade.

Restent les cas traumatiques. Ici, la mobilisation précoce est discutable, il me semble qu'il ne convient de la commencer que lorsque les plaies extérieures sont bien cicatrisées et que le mouvement communiqué n'est pas trop douloureux. Il me semble aussi que les mouvements volontaires faits par le malade sont bien supérieurs aux mouvements faits par le chirurgien.

M. Kirmisson. — Je désire insister seulement sur un des points qui sont actuellement en discussion, savoir : le traitement consécutif dans les résections orthopédiques du coude. Comme plusieurs de nos collègues qui ont pris la parole, je m'élève contre la mobilisation hâtive. Et tout d'abord il faut bien s'entendre sur le sens qu'on doit accorder à cette désignation. Sous le nom de mobilisation hâtive, je désignerai celle qui est faite avant la cicatrisation complète de la plaie. Chez les enfants en particulier, tout me paraît militer contre cette mobilisation hâtive. Elle a pour inconvénient d'irriter le périoste et d'exciter son pouvoir ortéogénique, ce qui est le plus sûr moyen de reproduire l'ankylose. D'autre part, quoi qu'on fasse, on ne peut supprimer chez les enfants la terreur que leur inspire la mobilisation toujours douloureuse à une période aussi rapprochée de l'opération. Ils contractent énergiquement leurs muscles; il y a entre eux et l'opérateur une lutte au cours de laquelle les bourgeons charnus peuvent être déchirés, la plaie peut saigner; ce qui est une cause nouvelle d'irritation, ce qui même peut conduire à l'infection de la plaie. Or, c'est là le plus gros danger à la suite de la résection orthopédique, celui qu'il faut à tout prix éviter, la condition maîtresse pour obtenir un bon résultat à la suite de la résection orthopédique étant une asepsie absolue. Pour toutes ces raisons, je rejette la mobilisation

hâtive, et ne commence à mobiliser qu'après la cicatrisation complète de la plaie, c'est-à-dire vers le douzième ou quinzième jour.

M. J. Lucas-Championnière. — Dans la discussion qui s'étend de plus en plus, il y a deux faits très distincts, ceux qui concernent la suppuration articulaire et ceux qui concernent la résection du coude.

En ce qui concerne les premiers, j'ai toujours été très opposé à la résection immédiate que l'école lyonnaise a tant préconisée. Qu'il y en ait quelques rares indications, je le veux bien. Mais je ne crois pas qu'il y ait là une méthode générale à conseiller, d'autant mieux que je ne saurais compter le nombre des arthrites suppurées que j'ai ouvertes et qui m'ont permis de conserver des mouvements, si bien que la question d'une résection segondaire ne s'est jamais posée.

En ce qui concerne la mobilisation rapide contre laquelle se sont élevés MM. Quénu et Delbet, je continue à la défendre comme la pratique qui assure le mieux la perfection des mouvements et la valeur des muscles. Mais je n'entends pas parler des manœuvres brutales au cours desquelles on fait saigner et crier les patients. Si on ne fait que celles-là, il vaut mieux s'en dispenser. Il y a longtemps que je l'ai dit et montré.

Je commence les mouvements ordinairement le quatrième jour après avoir enlevé le drain, et je n'ai jamais fait crier ni saigner, ni provoqué aucun hématome. Au début de la mobilisation, je considère comme mauvais les mouvements actifs. Ce sont les mouvements passifs qui, seuls, permettent de débuter avec sécurité, et leur amplitude doit rester fort peu étendue.

En cela, mon expérience est très nette et j'ai fait un assez grand nombre de résections en variant beaucoup le traitement consécutif pour me permettre d'affirmer que les mouvements exercés de bonne heure permettent la plus grande perfection des résultats et l'utilisation la plus rapide du membre.

Sans sortir plus complètement de la question, je ne veux pas terminer ces quelques réflexions sans protester contre les dernières paroles de notre collègue Nélaton relatives aux mauvais résultats des résections du coude pour tuberculose. Sans doute on n'obtient pas ici la perfection et la garantie de récidive que l'on obtient pour le genou. Mais on arrive pourtant à des résultats des plus satisfaisants et pour beaucoup j'en ai eu de parfaitement permanents. J'ai obtenu des coudes parfaitement puissants qui ne valaient pas sans doute une articulation saine et normale, mais qui permettaient à des ouvriers de travailler très bien de divers métiers. J'en ai retrouvé de très satisfaisants à longue échéance.

Si la discussion s'étend sur ces points, je pense qu'il sera facile de retrouver des sujets à montrer ici comme preuve de ce que j'avance. J'ai donné cette démonstration en les montrant à mes élèves depuis bien des années.

M. TUFFIER. — Le rapport de M. Lejars a soulevé deux questions distinctes : 1° L'existence de certaines arthrites suppurées et leur traitement ; 2° la technique de la résection du coude.

Sur les arthrites suppurées au cours d'infections médicales, je crois qu'avant de donner la primauté à une méthode thérapeutique, il faut tenir compte de deux facteurs : quelle est la nature de l'agent infectieux et quelle est l'articulation prise. Je crois que les arthrites à staphylocoques sont plus facilement curables que les arthrites à streptocoques. Pour ma part, j'ai vu les premières céder à une incision ou à une ponction, alors que la résection serait peut-être plus indiquée pour les secondes. L'articulation malade joue également un rôle, le genou me paraissant se drainer beaucoup plus facilement que le coude, et pour ma part je n'ai jamais fait de résection primitive ni au coude ni au genou, mais je comprendrais plus facilement pour les cas graves une résection primitive du coude que du genou.

Quant à la *technique* même, je ne puis suivre mon collègue Nélaton dans l'exposé qu'il vient de nous faire de la résection du coude dans toutes les affections de cet article. Je m'en tiendrai aux trois points déjà discutés : 1° Conservation du triceps ; 2° interposition musculaire ; 3° mobilisation précoce. Je ne me suis jamais préoccupé d'une façon particulière de respecter complètement le triceps. Je le détache, je le sectionne, je résèque même l'olécrâne suivant les cas, tenant beaucoup plus à avoir un champ large, une articulation facilement abordable et à faire une bonne résection qu'à respecter quand même un muscle que l'on peut toujours facilement suturer après section ou réimplanter avec ou sans l'olécrâne. Pour l'interposition musculaire, j'en suis un partisan convaincu depuis l'histoire d'un malade, qu'a présenté ici M. Quénu et chez lequel il avait ainsi réussi alors que j'avais précédemment échoué. Mais je tiens à bien dire que certains sujets, quoi qu'on fasse, se réankylosent malgré l'interposition musculaire, malgré une résection large, et il y a là une inconnue dont il faut tenir compte pour ne pas accuser le chirurgien d'un échec qui ne lui est pas imputable.

Quant à la mobilisation hâtive, je lui suis opposé ; je ne mobilise jamais un coude avant cicatrisation complète des parties molles. Ma pratique est la suivante. J'immobilise le membre en extension, je trouve qu'ainsi les surfaces osseuses sont plus faci-

lement mises et maintenues en contact. Vers le 6e, 7e jour, je fléchis le membre à angle droit et je l'immobilise ainsi pendant une semaine, alors seulement je le mobilise. Je ne puis pas croire qu'une ankylose est due à ce que vous aurez mobilisé un coude le 2e jour et non le 6e ou le 7e; ses causes sont ailleurs.

M. Moty. — Le rapport de M. Lejars pose dans toute son ampleur la question des infections sanguines, je voudrais en relever deux points, le premier concerne les infections générales consécutives à des affections cutanées chez les Annamites. Le mémoire de M. le Dr Sarrailhé, notre confrère des troupes coloniales, accuse deux morts sur 21 cas à la suite d'infections de cette nature; j'ai de mon côté observé un cas de mort par suite de plaie annamite ayant pris une forme gangréneuse chez un indigène gravement impaludé et fatigué par la marche. C'était à Lang-Son, en 1887, et par conséquent dans une région montagneuse si mal supportée par les soldats annamites que leurs effectifs d hommes valides y diminuaient, à cette époque, de 80 p. 100 en quinze jours. J'estime donc que la gravité des infections générales d'origine cutanée relève quelquefois de la coexistence d'autres affections, paludisme, scorbut, dysenterie, etc., avec la lésion cutanée. Il est d'ailleurs parfaitement exact que l'excessive humidité du climat tropical pendant la saison chaude (1) est une cause permanente d'irritation pour la peau et que la pathologie cutanée y présente une richesse exceptionnelle : plaies annamites, clous de sang ou furoncles ordinaires, lichen tropicus, jaunes gales, etc. Il est donc naturel que des injections générales de cause externe se rencontrent dans les régions basses de l'Indochine plus fréquemment que dans les climats secs, tels que l'Algérie.

Quoi qu'il en soit, la notion des infections générales de nature pyohémique et d'origine cutanée ou muqueuse n'est plus en discussion et le second point sur lequel je me propose d'insister est seulement la forme particulière et très déroutante de ces infections. J'appelais déjà l'attention sur elles dans un mémoire sur « la staphylhémie subaiguë ou infection purulente atténuée » présentée au Congrès de chirurgie de 1901 (p. 200); la caractéristique de ces injections, c'est leur marche lente et insidieuse; elles diffèrent en cela des infections par effraction brusque de la peau, comme les figures anatomiques, qui envahissent l'organisme avant qu'il ait pu organiser sa défense et font de rapides progrès sauf au cas où l'agent virulent est d'avance atténué au moment de la blessure; dans les formes subaiguës que j'ai en vue, l'évolution

(1) L'hygromètre s'y tient pendant les périodes de pluie au voisinage de 100.

des foyers secondaires consécutifs à la généralisation de l'infection est au contraire très lente. Dans le cas le plus curieux de mon mémoire elle dura près de deux mois, et ne débuta qu'un mois après l'apparition des premiers furoncles, par une poussée pseudo-rhumatismale à localisations multiples. Cette poussée n'aboutit que quinze jours plus tard à la formation d'abcès multiples dont plusieurs très profonds contenant du pus rougeâtre à staphylocoques dorés. Ces abcès furent ouverts et drainés, ceux qui étaient superficiels guérirent en huit jours, mais ceux qui étaient profonds mirent un mois à se fermer; pendant tout ce temps il y avait de faibles élévations passagères de température et un sentiment de fatigue générale très marqué; la poussée furonculeuse avait disparu avant l'apparition des abcès.

Dans un autre cas, je me suis trouvé en présence d'une périarthrite subaiguë du genou gauche qui me fit croire à de la tuberculose; une incision prouva qu'il s'agissait d'un volumineux abcès staphylococcique à marche torpide et le malade questionné reconnut avoir eu un furoncle à l'avant-bras un ou deux mois auparavant.

En résumé, les pyohémies subaiguës ne sont pas rares, puisque j'ai pu en réunir six cas en trois ou quatre ans, sans comprendre les ostéomyélites dans cette petite statistique. Ces pyohémies atténuées guérissent le plus souvent, l'organisme ayant le temps de réagir contre la virulence des microorganismes qui l'ont envahi et si j'ai relevé moi-même un cas de mort sur les six que j'avais réunis, la terminaison mortelle était due non à la sévérité de l'infection, mais à sa localisation cérébrale. Dans la pyohémie d'origine traumatique ou opératoire on est au contraire en présence d'une infection aiguë et massive à laquelle succombaient autrefois tant d'opérés. Mais en réalité les deux types morbides ne diffèrent que par le degré de l'infection et de même que les abcès subaigus à staphylocoques se placent à côté de l'ostéomyélite, les pyohémies atténuées se placent à côté des pyohémies aiguës.

Le rapport de M. Lejars montre que ces pyohémies atténuées peuvent avoir divers agents pathogènes, chacun de ces agents pouvant varier dans sa virulence, la gravité de l'infection variera de même à l'infini suivant cette virulence, l'état du sujet, le siège anatomique des localisations secondaires, etc., le streptocoque conservant toutefois le premier rang dans l'échelle de virulence.

Je crois donc, avec M. Lejars, que toutes les pyohémies d'origine traumatique ou consécutives à un foyer primitif quelconque sont aujourd'hui bien près d'être élucidées, mais il n'en est pas de même de certaines manifestations locales consécutives

aux maladies aiguës ou survenant au début ou au cours des mêmes maladies. J'ai surtout en vue les abcès d'origine grippale qui se présentent un peu partout, mais le plus souvent à la fesse, sans qu'on ait noté de lésions cutanées ou muqueuses. Il en était, notamment, ainsi chez un jeune cavalier qui entra pour abcès sous-cutané torpide de forme aplatie à la partie externe et supérieure de la cuisse gauche ; il n'avait pas de furoncles et ne paraissait pas tuberculeux, mais on était au début d'une épidémie de grippe, et, le lendemain de l'ouverture de l'abcès, le diagnostic de grippe fut posé ; les deux lésions évoluèrent, du reste, rapidement et favorablement, et je restai convaincu, sans autre preuve, que l'abcès fémoral était le fait de la grippe combinée avec les fatigues de l'équitation. Je ne pense pas que les faits de ce genre doivent être considérés comme de pures coïncidences, car personne ne saurait affirmer que la simple inflammation d'une muqueuse ne puisse donner passage à des éléments infectieux. Il faut donc souhaiter que des examens bactériologiques du sang viennent préciser le diagnostic toutes les fois qu'il y a lieu de soupçonner une forme quelconque de pyohémie atténuée et particulièrement celle que M. Lejars a si heureusement qualifiée de contemporaine ou celle dont j'ai relevé un cas et que l'on pourrait appeler prodermique.

M. Broca. — Dans ce que vient d'exposer Nélaton, je retiendrai d'abord ce qu'il a dit sur la nécessité d'attendre avant de pratiquer une résection du coude pour trauma ; et je rappellerai que j'y ai déjà insisté dans un rapport que je vous ai fait sur des observations de M. Loubet (de Marseille) : opérer vite, c'est s'exposer à des réossifications considérables. Pour les fractures, l'ankylose intra-articulaire est exceptionnelle, et il suffit d'abraser la cale qui fait butoir. Sauf dans un cas, où j'ai enlevé pour fracture l'épiphyse humérale inférieure (et je vous ai présenté la malade), mes seules résections, que je considère, d'ailleurs, comme d'indication fort rare, concernent des luxations non réduites, restées raides en position vicieuse ; toujours alors j'ai eu recours à l'hémirésection humérale, en conservant le crochet olécranien.

Après ces résections traumatiques, je me range très nettement, d'autant plus que le sujet est plus jeune, parmi les partisans de la mobilisation tardive. Plus on irrite la région, et plus on provoque d'ossification ; et je ne crois pas du tout que, pour l'ankylose, on soit à la merci de quelques jours de retard. J'ajoute que ce danger d'ostéogénèse exagérée, chez l'enfant, existe, d'après ce que j'ai vu, même dans des cas où l'évolution opératoire a été rigoureusement aseptique : elle existe, d'ailleurs, après les fractures sans plaie de

l'extrémité inférieure de l'humérus, pour lesquelles plus je vais et plus je suis opposé au traitement par le massage et la mobilisation.

D'autant que je confirme tout à fait ce qu'a dit M. Kirmisson sur les difficultés spéciales créées chez l'enfant par la crainte de la douleur. En sorte qu'à cet âge il faut être, à mon sens, extrêmement ménager de la résection orthopédique du coude pour rendre des mouvements à une ankylose en bonne position. Il convient d'attendre l'âge adulte, à la fois avec sa raison plus grande et son ossification moindre : et alors je n'ai qu'à souscrire aux opinions de Nélaton pour la technique.

La deuxième question soulevée au cours de cette discussion est relative aux indications respectives de l'arthrotomie et de la résection immédiate dans le traitement des arthrites suppurées. Est-il exact qu'il faille établir pour cela, comme vient de le suggérer Tuffier, une différence entre le streptocoque et le staphylocoque ? D'après ce que j'ai vu chez l'enfant, je n'en ai pas noté, et d'ailleurs M. Tuffier a négligé de préciser laquelle de ces arthrites suppurées convient à la résection et laquelle à l'arthrotomie. Je l'entends dire, derrière moi, pendant que je parle, que le streptocoque est plus grave, et j'en tombe d'accord, mais ses arthrites doivent-elles être réséquées et celles du staphylocoque arthrotomisées ? Je n'en sais rien.

Il est certain que, chez l'enfant, ces arthrites suppurées, très fréquentes, sont d'une réelle bénignité au point de vue et de l'infection générale pendant l'évolution du mal et de l'ankylose après cicatrisation. Mais, à tout âge, le seul fait important est de bien drainer, et c'est sur ce point qu'à Lyon surtout, à la suite d'Ollier, — dont on me paraît même avoir exagéré la doctrine, — on tend à enseigner qu'une jointure suppurée ne se draine bien que par résection. Or, ce n'est pas du tout mon opinion : peut-être la résection immédiate a-t-elle quelques indications, quoique je n'en aie pas rencontré ; mais, sûrement, elles sont exceptionnelles. Un des derniers cas que j'aie vu, l'an dernier, est relatif à un adulte dont le coude suppuré, à la suite d'une angine aiguë, a fort bien guéri, et sans ankylose, par arthrotomie simple. Ce que je dis s'applique au streptocoque et au staphylocoque, tout le monde étant d'accord sur la bénignité habituelle du pneumocoque. Mais même pour ces deux infections, de gravité indiscutable, même pour le streptocoque, je ne crois pas qu'il faille recourir à la résection immédiate : on réséquera si, après quelques jours, on juge que l'arthrotomie a été insuffisante.

M. Quénu. — Je m'étais borné, dans la dernière séance, à n'envisager, dans le rapport de M. Lejars, qu'une seule question, celle

de la résection du coude pour des affections autres que la tuberculose, voire même qu'un point spécial, celui de la mobilisation hâtive ou non, après l'intervention chirurgicale.

J'ai entendu avec plaisir MM. Nélaton, Kirmisson, Tuffier, Broca, Delbet qui, tous, sont venus appuyer mes réflexions. Mais je ne pense pas du tout que ces réankyloses soient consécutives à des suppurations. Celles que j'observais jadis survenaient avec des plaies demeurées aseptiques. Tuffier a raison de dire qu'il y a pour ces ossifications exagérées une prédisposition individuelle. Nous ne savons pas du tout pourquoi certains individus ont une capacité ossifiante excessive, pas plus que nous ne savons la plupart du temps pourquoi les fracturés ne font pas de cal.

L'ossification désordonnée et excessive s'observe surtout chez les jeunes sujets, voilà tout ce que nous savons. Elle peut être telle que, malgré l'interposition musculaire, elle conduise à une réankylose après une résection bien faite et restée aseptique.

Sur plus d'une quinzaine de résections après interposition, je n'ai pas observé de réankyloses, mais j'ai vu dans mon service une opérée de mon assistant Duval présenter une réankylose ; or, chez elle, on observait précisément ce semis de petits ostéomes auquel j'ai fait plusieurs fois allusion.

Mais la discussion paraît s'être élargie, et il a été question de la résection dans le traitement des arthrites suppurées, résection qui, comme le rappelait Broca, a été recommandée par la plupart des chirurgiens de Lyon. Je me suis élevé contre la généralisation de cette méthode, il y a une dizaine d'années, et dans un article publié dans le *Progrès médical* en collaboration avec A. Schwartz.

J'ai rapporté une série d'arthrites suppurées de diverses articulations, guéries par simple arthrotomie. J'estime que, sans rejeter d'une manière absolue la résection, il ne faut l'employer que secondairement après que les suites de l'arthrotomie en ont démontré l'insuffisance, ce qui doit être bien exceptionnel.

Y a-t-il une différence dans les résultats obtenus suivant la nature des agents infectieux? Cela est possible, mais je crois que, à part les arthrites à pneumocoques, les pronostics des autres arthrites suppurées se ressemblent et dépendent en grande partie de l'état des sujets, de leur âge, spécialement : les enfants me paraissent bien se défendre contre les arthrites infectieuses. J'ai observé une arthrite suppurée du genou survenue chez un enfant de trois ans, au déclin d'une fièvre typhoïde. Une incision du genou eut raison de la suppuration et, sans massage, la mobilité articulaire demeura intacte. Dans de tels cas, il s'agit plutôt d'abcès métastatiques peu virulents et sans lésions articulaires que de véritables arthrites comme celles qui suivent l'inoculation directe

par une plaie septique. Il y aurait donc un assez grand nombre de distinctions à établir quand on envisage le traitement des arthrites suppurées.

Enfin, il a été question de la valeur de la résection du coude dans le traitement de la tuberculose du coude. Comme M. Lucas-Championnière, j'en suis très partisan, la résection est une merveilleuse opération qui permet de nettoyer l'articulation malade et d'obtenir un résultat fonctionnel excellent. Je l'ai pratiquée chez des enfants de huit à dix ans pour lesquels on avait proposé l'amputation du bras et que j'ai revus dix et quinze ans après. Mais il est bien certain que le résultat orthopédique, comme l'a fait remarquer Nélaton, dépend moins de la technique suivie que de l'étendue des lésions. Celles-ci peuvent être tellement étendues que fatalement l'opération aboutisse à un bras ballant. C'est là un résultat dont je me suis contenté, chez une femme d'une quarantaine d'années, que j'ai réséquée cette année même. Mais, chez elle, le choix n'était qu'entre la résection étendue et l'amputation. La première m'a permis, au prix d'un bracelet de cuir, de conserver un avant-bras et une main.

Pour conclure, j'estime qu'il ne faut pas comparer les résections pour tuberculose avec les autres, et qu'il n'est même pas toujours juste de comparer entre elles les opérations faites pour une même lésion, telle que la tuberculose si on ne tient pas compte de l'extension des altérations osseuses.

M. KIRMISSON. — En réponse à ce que vient de dire M. Tuffier, je ferai observer que, pour ma part, il ne m'a jamais été possible de déduire des notions pronostiques et des indications opératoires de la considération d'infection streptococcique ou staphylococcique. La seule notion bien établie, c'est celle de la bénignité relative des arthrites à pneumocoques.

Communication.

Guérison spontanée d'un anévrisme du creux poplité,

par M. LE DENTU.

La guérison spontanée des anévrismes passe à juste titre pour très rare. Je ne l'ai pour mon compte constatée qu'une fois, sur un homme que j'ai soigné dans mon service de l'Hôtel-Dieu, en 1907.

OBSERVATION. — G..., âgé de soixante-neuf ans, surveillant de place de voitures, est admis salle Saint-Landry, n° 7, le 17 mars 1907. Il y a

douze jours, le 5 mars, il a commencé à éprouver d'assez vives douleurs dans les orteils du pied droit; or, du même côté le creux poplité était occupé par une tumeur pulsatile dont le développement remontait à une date certainement antérieure à 1903, car ce fut tout à fait par hasard qu'en septembre 1903 il en avait reconnu l'existence à la fin d'un séjour au lit de six semaines nécessité par une congestion pulmonaire.

Donc, depuis quatre ans cette tumeur pulsatile s'était développée peu à peu, malgré un appareil de compression ou peut-être une simple genouillère qui avait été conseillée à ce malade à la consultation de l'Hôtel-Dieu.

Le 17 mars, les battements de la tumeur cessent tout à coup spontanément, sans qu'aucune circonstance puisse être invoquée pour expliquer cet incident. Le médecin appelé insiste pour que le malade soit transporté immédiatement à l'Hôtel-Dieu avant la visite.

Ce même jour, je constate que la tumeur placée à la partie basse du creux poplité et empiétant un peu sur la jambe, a 7 ou 8 centimètres de longueur.

Ce qui attire surtout notre attention, c'est que l'extrémité du pied droit est rougeâtre et légèrement œdématiée. Les orteils présentent de nombreuses petites excoriations, provenant sans doute de phlyctènes crevées. Ils sont manifestement froids.

Les pulsations sont entièrement supprimées au niveau de la tumeur; cette constatation du malade habitué à s'observer, et de son médecin, est rigoureusement exacte. En plus, chose importante, les battements artériels normaux ne se sentent nulle part au-dessous de l'anévrisme. L'artère pédieuse, l'artère tibiale postérieure ne peuvent être senties.

La tumeur semble donc bien s'être formée aux dépens de l'artère poplitée, puisque l'extrémité inférieure de ce vaisseau se trouve normalement à 6 ou 7 centimètres au-dessous de l'interligne articulaire du genou.

Elle ne fait pas une saillie très considérable au-dessus des parties voisines. Elle est molle et dépressible.

Par contre, les battements de l'artère fémorale droite au pli de l'aine sont plus énergiques que ceux de la fémorale gauche. Un ganglion des dimensions d'une noisette occupe le haut de la cuisse droite, mais il n'est pas douloureux. Les téguments de la cuisse, du genou, du creux poplité, du haut de la jambe offrent leur coloration normale; on ne peut y remarquer aucun indice d'inflammation, rougeur, induration ou œdème.

Une hypoesthésie diffuse, ne correspondant nullement à la distribution de telle ou telle branche nerveuse, est facile à reconnaître sur tous les orteils du pied droit.

La palpation du creux poplité gauche y révèle la présence d'une masse allongée et fusiforme, animée de battements assez forts sur une étendue verticale de 7 centimètres environ, sur 2 centimètres de largeur à peu près, avec un souffle synchrone à la pulsation artérielle. La compression de la fémorale gauche, qui elle aussi est un peu dilatée sans l'être autant que la droite, suspend entièrement les batte-

ments dans le creux poplité. Il y a donc, dans ce dernier aussi, une dilatation anévrismale de l'artère, probablement sans sac proprement dit. Le pouls de la pédieuse de ce côté est perçu avec un léger retard.

Douze jours avant la cessation des battements, les orteils étaient devenus le siège de douleurs assez vives qui ont beaucoup augmenté depuis lors, douleurs lancinantes, revenant par crises fréquentes toutes les demi-heures environ. Elles se calmaient après quelques minutes lorsque le malade posait le pied par terre.

Le sommeil est devenu fort difficile. L'appétit s'est conservé ; la température et le pouls sont normaux. Pas de bruits de souffle au cœur, mais des battements rudes, à résonance un peu prolongée vers l'aorte. En somme, des signes d'artério-sclérose certaine, quoique les artères de l'avant-bras ne soient pas très altérées.

Quelle a été la cause de cette artério-sclérose ? La syphilis ? Le malade nie l'avoir jamais eue et n'en offre pas de stigmates. Est-ce le paludisme contracté par lui en Savoie et qui l'a éprouvé pendant six mois ? Rien ne permet de l'affirmer. Il aurait eu la fièvre typhoïde, un érysipèle, une grippe grave, une pleurésie; mais tout cela ne mérite guère d'être cité que pour mémoire. L'alcoolisme pourrait plus justement être incriminé. Deux litres de vin par jour, quatre ou cinq petits verres de cognac dans du café, ce régime un peu excessif de plusieurs années n'a-t-il pas suffi, malgré la proscription absolue de l'absinthe ? Nous reconnaissons d'ailleurs un faible tremblement aux mains.

Rien d'anormal du côté de l'urine, ni sucre, ni albumine.

Le 18 mars, l'extrémité du pied droit est rougeâtre et un peu œdématiée. Cet œdème et la coloration rougeâtre, tirant de plus en plus sur le violet, s'accentuent notablement du 18 au 23 mars, en même temps que l'hypoesthésie remonte jusqu'à l'interligne tarso-métatarsien. La région métatarsienne est gonflée, violacée et froide. Les crises douloureuses se renouvellent à chaque instant. Sommeil toujours mauvais, mais la température et le pouls ne changent pas.

Le 25 mars, l'œdème a gagné tout le tiers inférieur de la jambe. L'hypoesthésie s'accentue beaucoup aux orteils ; elle s'étend à toute la plante du pied et remonte jusqu'à l'articulation tibio-tarsienne. Le refroidissement des parties suit la même progression.

J'insiste sur ces détails afin de bien montrer jusqu'où sont allées les menaces de gangrène étendue. Fort heureusement pour le malade, la mortification qui avait commencé à se manifester pendant les jours suivants, s'est vite limitée aux deux dernières phalanges du gros orteil et du troisième orteil ; mortification d'ailleurs superficielle pour le premier et qui s'est bornée à l'épiderme, mais profonde et totale pour le segment atteint du second.

Le 16 avril, l'œdème avait abandonné le tiers inférieur de la jambe et avait beaucoup diminué au pied.

Le 25 avril, les battements sont toujours non perceptibles à la tibiale postérieure, mais on sent très nettement ceux de la pédieuse. La teinte violacée des téguments a fait place à une coloration presque normale. La chaleur s'est rétablie égale aux deux pieds.

Le malade était donc à l'abri des grands accidents qui auraient pu facilement rendre l'amputation de cuisse nécessaire. En entretenant de la chaleur autour du membre, en évitant d'élever le pied au-dessus du plan du lit, en calmant les douleurs dans une certaine mesure, il a été possible de l'amener jusqu'à un état de véritable convalescence. Il ne lui restait plus qu'à éliminer les parties sphacélées. Or, à la date du 25 avril, une escarre superficielle de la face plantaire du gros orteil s'était détachée et l'ongle était tombé. La matrice de l'ongle et les autres zones sous-jacentes à l'escarre s'étaient déjà entièrement cicatrisées. La gangrène du troisième orteil a donné lieu à une escarre sèche occupant la totalité de la deuxième et de la troisième phalange.

L'urine a continué à ne rien présenter d'anormal depuis l'entrée du malade jusqu'à ce jour. Il est resté en observation pendant plusieurs semaines dans mon service avant de rentrer chez lui, toujours avec son escarre au troisième orteil.

Désirant savoir si cette guérison spontanée s'était maintenue jusqu'à ce jour, je me suis rendu la semaine dernière au domicile de ce malade ; il était absent, mais sa femme qui paraît intelligente, m'a fourni sur son compte des renseignements très précis, d'où résulte qu'elle a parfaitement suivi et compris toutes les phases de la maladie. L'escarre du troisième orteil n'est tombée que dans le courant du mois d'août ; au-dessous, la cicatrisation de la première phalange était achevée.

Ce n'est qu'au bout de huit mois, après sa sortie de l'hôpital, c'est-à-dire vers le commencement de l'année 1908, que G... a pu reprendre ses occupations qui l'obligent à rester debout et à piétiner beaucoup. Il ne peut toujours pas faire de longues marches, bien que sa jambe ne présente plus rien d'anormal, si ce n'est un peu de gonflement de la cheville le soir.

Il éprouve de temps à autre des douleurs dans le talon et aussi dans le deuxième orteil, symptômes d'ailleurs passagers que la station prolongée ne réveille pas.

Il persiste une certaine induration dans le creux du jarret, mais on n'y sent plus du tout de battements. Il en serait de même, paraît-il, de la dilatation artérielle du creux poplité gauche ; de ce côté, où l'examen est plus délicat, ce dire aurait besoin d'être contrôlé. En tout cas, aucune particularité n'attire plus l'attention de G... et de sa femme sur les régions poplitées ; la guérison de l'anévrisme ayant siégé à droite paraît donc absolument acquise, et cet heureux dénouement d'un incident plein de menaces date actuellement de plus de dix-huit mois.

Sous quelle influence s'est produite la coagulation, qui a déterminé l'oblitération du sac ? Il n'est pas facile de l'indiquer avec certitude. Les auteurs ont émis jusqu'ici les théories suivantes pour expliquer la guérison spontanée des anévrismes :

Coagulation du sang dans le bout central (Crisp).

Compression de l'artère par du sang provenant d'une rupture du sac (A. Cooper).

Compression du vaisseau par le sac (Everard Home).

Oblitération de l'artère par adhérence simple de ses parois.

Telles sont les causes extrinsèques. Quant aux causes intrinsèques, ce seraient : la gangrène du sac, l'inflammation, le détachement d'un fragment de caillot qui obture l'orifice (Richter).

Dans le cas présent, l'inflammation, la gangrène, dont il n'existait aucun signe, doivent être éliminées. J'en dirai autant de tous les mécanismes lents : compression du vaisseau par le sac, oblitération de l'artère par adhérence simple des parois. J'éliminerai encore la compression de l'artère par du sang provenant d'une rupture ; à aucun moment nous n'avons vu apparaitre une ecchymose autour de ce sac très superficiel.

Restent : la coagulation du sang dans le bout supérieur, le détachement d'un caillot du sac qui aurait obturé l'orifice, enfin la coagulation en masse du sang dans le sac sous l'influence d'une cause difficile à préciser, faible degré d'irritation de la poche, par exemple.

La soudaineté de la cessation des battements du sac et des artères, au-dessous, implique l'oblitération brusque de l'orifice anévrismal et de l'artère probablement au-dessus et au-dessous de cet orifice. Il est à noter que le sac est resté molasse longtemps, et qu'il ne s'est induré que peu à peu sous nos yeux. Une embolie de l'artère tibiale postérieure ne peut être invoquée, car, partie de l'orifice anévrismal et lancée au loin, elle eût laissé persister les battements dans le sac.

D'autre part, le rétablissement des battements dans l'artère pédieuse amène à penser que la portion du caillot qui oblitérait l'artère au voisinage du sac, s'est peu à peu réduite et que le vaisseau est redevenu perméable au sang.

Enfin les menaces de gangrène qui ont failli aboutir à la mortification profonde du pied et de la partie inférieure de la jambe sont imputables à ce que chez cet homme la circulation anastomotique était encore peu développée ; mais si elle ne l'avait été déjà dans une certaine mesure, ces menaces ne se seraient pas arrêtées et l'amputation de la cuisse se serait bientôt imposée.

Présentations de malades.

Fracture par éclatement de l'extrémité inférieure de l'humérus. Hémi-résection tardive. Guérison avec bon résultat fonctionnel.

M. Mauclaire. — A propos de la discussion en cours, il faut

surtout présenter des malades ; aussi j'ai fait venir ici un homme âgé de cinquante-cinq ans, qui, le 4 mars dernier, tomba sur le coude, d'une hauteur de 4 à 5 mètres. Il entra dans mon service avec un gonflement du coude tel que le diagnostic exact ne put être fait que par la radiographie. Celle-ci montra l'existence d'un véritable éclatement de l'extrémité inférieure de l'humérus. Il y a un gros fragment épitrochléen, puis plusieurs fragments représentant la trochlée, le condyle et l'épicondyle. En voici la radiographie.

Je me décidai pour l'immobilisation du coude dans un appareil plâtré, dans lequel le malade resta près d'un mois.

A ce moment, l'ankylose était complète comme le montre cette radiographie, il y avait un véritable bloc osseux remplaçant l'extrémité inférieure de l'humérus. Je fis une résection modelante de ce bloc osseux sur une hauteur de 2 à 3 centimètres, par une incision médiane verticale postérieure. Devant cette ossification exagérée, je n'ai pas cru devoir tenter l'interposition musculaire, le muscle interposé se serait ossifié — j'ai conservé le crochet olécranien — son utilité ne me paraît pas douteuse ici. Le membre fut mis dans un appareil ouaté et mobilisé vers le quinzième jour. Mais au bout d'un mois, voyant que la mobilisation était encore limitée par du tissu osseux, je fis une retouche et réséquai encore 1 centimètre du bloc osseux. Cette fois, la mobilisation donna rapidement de bons résultats. Voici le malade ; les mouvements sont parfaits. Il y a quelques craquements articulaires et pas de mouvements de latéralité. La flexion et l'extension sont complètes. Le coude est très solide et le malade fait de gros ouvrages.

Cette observation est intéressante parce qu'on peut se demander : 1° si chez ce malade le traitement par le massage pur et simple n'aurait pas été meilleur. Je ne le crois pas ; 2° aurait-il mieux valu d'emblée faire une ostéo-syndèse, c'est-à-dire une fixation des fragments avec une tige d'ivoire ou des agrafes ? aurait-il mieux valu d'emblée reséquer les fragments ? Dans ce cas, je crois que la résection aurait pu être d'emblée trop étendue, d'où la crainte d'un résultat avec mouvements de latéralité exagérés, un coude ballant.

Hypertrophie mammaire unilatérale corrigée par la résection discoïde.

M. H. Morestin. — Le 12 juin 1907, j'ai présenté à la Société de chirurgie une jeune femme opérée d'une hypertrophie mammaire bilatérale par un procédé à la fois économique, logique et esthétique, la résection d'une épaisse tranche horizontale d'un disque de

la glande altérée, pratiquée par la voie sous-mammaire. Le résultat obtenu vous a paru tout à fait satisfaisant; il s'est maintenu intégralement depuis cette époque. Aussi n'ai-je pas hésité à pratiquer la *résection discoïde* chez une autre jeune personne qui était, elle, atteinte d'une hypertrophie unilatérale, et par là d'autant plus choquante.

Cette malade, que je vous présente aujourd'hui, Mlle G. D..., âgé de vingt ans, est entrée le 16 juin dans mon service à l'hôpital Tenon, salle Richard Wallace n° 12.

L'inégalité de volume des deux seins est devenue manifeste peu de temps après les premières périodes menstruelles. Celles-ci ont commencé tardivement, à dix-sept ans. Depuis trois ans, la différence entre les deux mamelles n'a cessé de s'accentuer. Du côté droit le sein est assez médiocre, mais en rapport avec l'ensemble du sujet. A gauche le sein, trois fois plus gros que l'autre, est pendant, descend jusqu'au rebord des fausses côtes. Le mamelon est à trois travers de doigt plus bas que celui du côté opposé. Ce mamelon semble plus étalé, l'aréole paraît aussi plus étendue qu'à droite. A travers les téguments distendus, on aperçoit des veines assez volumineuses, invisibles sur l'autre mamelle. La palpation ne révèle dans le sein hypertrophié aucun noyau, aucune induration, aucune modification de consistance; tout est souple et donne à la main l'impression de la mamelle parfaitement normale. Rien dans l'aisselle. Aucun écoulement par le mamelon. La malade ne souffre point. Au moment des règles, elle éprouve seulement une vague sensation de gêne et quelques picotements. L'état général est bon; tous les organes et appareils sont sains, à part l'utérus qui présente un peu de métrite, d'origine probablement gonococcique. Il n'y a jamais eu ni grossesse ni fausse couche.

Une telle difformité, sans parler de la gravité possible de la lésion, eût été désagréable pour toute femme. Elle l'était particulièrement pour celle-ci, qui appartient au théâtre. Il fallait absolument remettre les choses au point et rendre la poitrine à peu près symétrique, sans laisser de traces très apparentes de l'intervention.

Le 9 juillet, je pratiquai dans la partie externe du sillon sous-mammaire une incision de 8 centimètres, décollai la mamelle, disséquai la face profonde et le contour de la masse glandulaire. Je pratiquai alors dans l'épaisseur de la glande une section verticale et transversale, parallèle à sa face profonde, de façon à en détacher une épaisse plaque, un disque haut de plus de 2 centimètres, me servant tantôt du bistouri, tantôt des ciseaux. L'hémorragie, d'abord assez abondante, s'arrêta par la seule compression. La mamelle diminuée par l'ablation de cette tranche

horizontale, présentait donc maintenant en arrière une large surface cruentée. Je la fixai à l'aponévrose du grand pectoral par une série de catguts. Un petit drain fut laissé à la partie externe de la plaie, et celle-ci réunie par des sutures à la soie très fine.

Les suites furent heureuses, et en peu de jours la guérison était obtenue. Les deux mamelons étaient désormais à la même hauteur et les deux seins à peu près pareils. G. D... me demanda cependant de faire une petite retouche, la mamelle gauche étant encore un peu trop saillante en dehors. Je ne lui ai pas refusé cette petite opération complémentaire. Le 29 septembre, j'ai réincisé la cicatrice, décollé la partie externe de la mamelle et corrigé par la suppression d'un fragment de glande, la saillie encore trop accusée de la partie externe de la mamelle. Cette fois les deux seins sont bien peu différents l'un de l'autre et le résultat esthétique ne laisse guère à désirer. La cicatrice linéaire est visible seulement quand on relève le sein. Celui-ci est bien fixé et n'a aucune tendance à descendre plus bas que son congénère.

L'examen histologique des parties enlevées a été fait par mon ami et collègue Lecène. Il a permis seulement de constater « une hyperplasie considérable du tissu conjonctif, avec œdème en certains points et, çà et là, quelques acini peu modifiés ».

Ligature bilatérale du canal de Sténon.

M. H. Morestin. — L'oblitération du conduit excréteur d'une glande salivaire n'entraîne aucune conséquence fâcheuse. Il est facile de le démontrer expérimentalement ; et moi-même, j'ai pu m'assurer sur des chiens non seulement de la complète innocuité de la ligature des conduits salivaires, mais encore de la simplicité extrême des suites de cette intervention.

J'ai eu l'occasion d'observer chez l'homme avec quelle régularité l'imperméabilité du canal de Sténon ou du canal de Wharton entraîne la suspension ou la suppression fonctionnelle de la glande correspondante. L'étude des cancers de la joue et du plancher de la bouche et les opérations dirigées contre ces terribles néoplasmes m'en ont offert d'assez nombreux exemples.

On a d'ailleurs proposé, il y a longtemps déjà, la ligature du canal de Sténon comme un expédient à envisager dans le traitement des fistules salivaires. A la vérité, si les auteurs mentionnent cette proposition, ils ne semblent pas y attacher une bien sérieuse importance, ni surtout en recommander l'emploi.

Quoi qu'il en soit, la ligature des canaux salivaires n'a jamais été, à ma connaissance du moins, ni pratiquée, ni conseillée, pour

procurer la *sialostase définitive* dans les conditions où j'ai été amené à la faire chez le malade que je vous présente aujourd'hui.

Cet homme, F..., cuisinier, âgé de cinquante et un an, est entré le 12 juillet 1909, dans mon service, à l'hôpital Tenon, salle Nélaton, n° 21. Il était porteur d'un vaste épithélioma du plancher de la bouche. Il avait été quelques mois auparavant traité dans un autre service par la fulguration, sans aucun succès. Les lésions avaient continué à s'étendre rapidement, et au moment où il venait se confier à mes soins, le néoplasme s'était propagé à la langue, à la mâchoire inférieure et aux ganglions sous-maxillaires.

Le 14 juillet, après avoir extirpé tous les ganglions du cou des deux côtés, et lié les deux carotides externes avec leurs branches thyroïdienne, faciale et linguale, j'enlevai d'un bloc l'arc horizontal de la mâchoire, la langue en totalité et tout le plancher, sauf la peau. Encore avais-je sacrifié les téguments du menton qui étaient un peu suspects. Je suturai la muqueuse de l'épiglotte et du pharynx aux débris de tissus qui persistaient au devant de l'os hyoïde et aux ventres postérieurs des digastriques, et rattachai enfin la peau sus-hyoïdienne à la lèvre inférieure.

Le malade supporta très bien cette opération. Le 1er septembre, la guérison était complète, à part qu'il persistait au côté droit un petit pertuis conduisant de la cavité buccale à l'extérieur, et répondant à l'angle droit du maxillaire. Je fermai cet orifice en libérant la peau tout autour et en y appliquant trois points de suture. Depuis ce moment, la plaie est complètement cicatrisée. Jusqu'ici il n'y a rien de bien particulier dans cette histoire. Mais voici le point sur lequel je voudrais attirer votre attention. Cet homme qui très rapidement avait réussi à s'alimenter convenablement avec des aliments liquides ou demi-liquides introduits dans le pharynx à la cuiller, qui en peu de temps avait retrouvé la faculté de s'exprimer assez nettement pour se faire bien comprendre, était constamment tourmenté par l'écoulement de la salive que ne pouvait retenir la lèvre inférieure rétractée et éversée. Le malheureux bavait donc constamment, salissant ses vêtements, son lit, salissant tout autour de lui, surtout quand il voulait parler.

Pour améliorer sa situation et mettre un terme à la spoliation que représentait toute cette salive inutilement sécrétée, je décidai de lier les deux canaux de Sténon. Les glandes sublinguales et sous-maxillaires ayant été précédemment enlevées, l'exclusion des parotides devait supprimer le flux salivaire, sans entraîner cependant la siccité de la bouche, dont les petites glandes labiales, géniennes, palatines devaient suffire à entretenir l'humidité.

Le 6 octobre, je mis à découvert et ligaturai le canal de Sténon du côté droit, puis du côté gauche. L'opération fut identique des deux côtés, et j'ajoute aussi aisément réalisée d'un côté que de l'autre. Une incision de quatre centimètres selon la ligne tragocommissurale, permit, après une courte dissection, d'isoler le canal au niveau du bord antérieur du masséter. Je l'étreignis d'un catgut très résistant, longuement et fortement serré, et la petite plaie fut réunie sans drainage.

Les suites n'ont été, comme je l'espérais, marquées par aucun incident en dehors de la suppression du flux salivaire. Il n'y a pas eu de gonflement des parotides, pas de douleurs, pas même de sensation pénible. Le lendemain et le surlendemain de l'opération le malade s'est plaint d'un peu de sécheresse de la bouche. Au troisième jour il s'était déjà habitué à sa situation nouvelle, et en témoignait sa satisfaction. En effet, depuis l'intervention sa vie est complètement changée. Il ne bave plus, ne se salit plus, il n'a plus besoin de pansement, de compresses destinées à le protéger. Il est content, il peut aujourd'hui se montrer, parler avec la certitude de n'inspirer aucun dégoût. Il quitte l'hôpital dès ce soir.

J'ajoute que son état général a bénéficié considérablement de notre intervention. En quinze jours il a engraissé et sa mine est assurément meilleure. On le conçoit, son organisme a profité de ce qu'il n'a pas perdu. L'économie quotidienne de plusieurs centaines de grammes de salive équivaut à une auto-injection de sérum. Enfin, il parle mieux, n'ayant plus la cavité buccale encombrée de salive qu'il ne pouvait ni déglutir, ni cracher facilement.

Le résultat est donc à tous égards satisfaisant et cette petite opération me paraît avoir été pour ce pauvre homme un utile complément de l'intervention fondamentale.

Aussi n'hésiterai-je pas à renouveler cette tentative quand, prochainement sans doute s'offriront à moi des opérés que de grandes mutilations buccales auront mis dans des conditions analogues.

Présentations de pièces.

« *Exostosis bursata* » à corps cartilagineux de l'extrémité humérale supérieure.

M. Lejars. — Je désire présenter à la Société un cas typique d'une affection rare, qui n'a pas de gravité et ne soulève aucun problème opératoire, mais qui a fait l'objet, autrefois, de curieuses théories pathogéniques : il s'agit d'une observation d'*exostosis bursata*, pour employer le terme qui est resté classique depuis V. Volkmann.

On sait que ce terme s'applique aux exostoses ostéogéniques engaînées d'une poche séreuse plus ou moins développée; or, si l'on prend cette définition au sens général, les faits de ce genre ne semblent pas aussi clairsemés qu'on l'avait cru d'abord. Il n'est pas exceptionnel de trouver, à la surface des exostoses longues et saillantes, une bourse séreuse, même une très grosse bourse séreuse, qui peut quelquefois se remplir de sang ou suppurer : des exemples en ont été publiés de temps en temps et beaucoup d'autres, sans doute, ne l'ont pas été. Cette première forme n'est donc plus guère intéressante à rappeler; il en est autrement des cavités séreuses péri-exostosiques, qui sont remplies de corps cartilagineux libres et de grosseur variable : les cas sont loin d'en être fréquents ; dans un mémoire de 1903, M. Riethus (1) n'en comptait que quatre, et, d'autre part, l'aspect que présente parfois, en clinique, cette « exostosis bursata » à corps étrangers, est de nature, peut-être, à légitimer la relation d'un fait nouveau.

Le voici. Un homme vigoureux, de 36 ans, ouvrier maraîcher, m'était adressé en juillet 1907 par mon ami le Dr Daléine, pour une tumeur de la face interne du bras gauche, sous-axillaire. Notre homme avait, depuis fort longtemps, « quelque chose d'un peu gros » à ce niveau ; il n'en souffrait pas, il y était accoutumé et n'y faisait plus aucune attention. Dans les derniers mois, la « grosseur » s'était accrue, elle était devenue gênante, elle avait rougi à la surface, et, de fait, à première vue, le relief arrondi, saillant, du volume d'un citron, qu'on voyait en dedans du bras, avait les apparences d'un abcès. Mais, en l'examinant de plus près, on s'apercevait tout de suite qu'il était, en réalité, à peine sensible, qu'il n'était entouré d'aucun œdème, et qu'il formait une poche assez grosse, tendue, crépitante. C'était une grosse crépitation, des plus nettes, et qui s'entendait à distance, lorsque la malaxation était un peu forte. Cette poche était accollée à la face interne de l'humérus et soulevait le bord interne du deltoïde; elle n'était pas mobilisable et paraissait tenir dans la profondeur; de plus, à son pôle supérieur et faisant corps avec elle, on sentait nettement une protubérance osseuse, malaisée à bien délimiter, mais qui était fixée à l'humérus. La figure 1 indique tous ces détails : j'ajoute que l'épaule était absolument libre, qu'on passait sous l'aisselle très facilement au-dessus de la tumeur, qui n'avait, de toute évidence, aucun rapport avec la jointure.

Je dois dire que cette poche crépitante et cette saillie osseuse

(1) O. Riethus. *Exostosis bursata* mit freien Knorpelkörpern. *Beiträge z. klin. Chir.*, 1903. XXXVII, 3, p. 639.

me rappelèrent tout de suite une figure d'*Exostosis bursata* qui m'avait frappé autrefois, et je m'arrêtai à ce diagnostic. A quelques jours de là, je procédai à l'extirpation; j'ouvris la poche, qui contenait du liquide séreux, et les corps cartilagineux que je vous présente; il y en avait une quarantaine; d'un blanc nacré, de forme irrégulière, de surface bosselée, les plus gros avaient les dimensions d'un scaphoïde d'adulte, les plus petits, celles d'un pisiforme d'enfant; ils ressemblaient effectivement beaucoup à

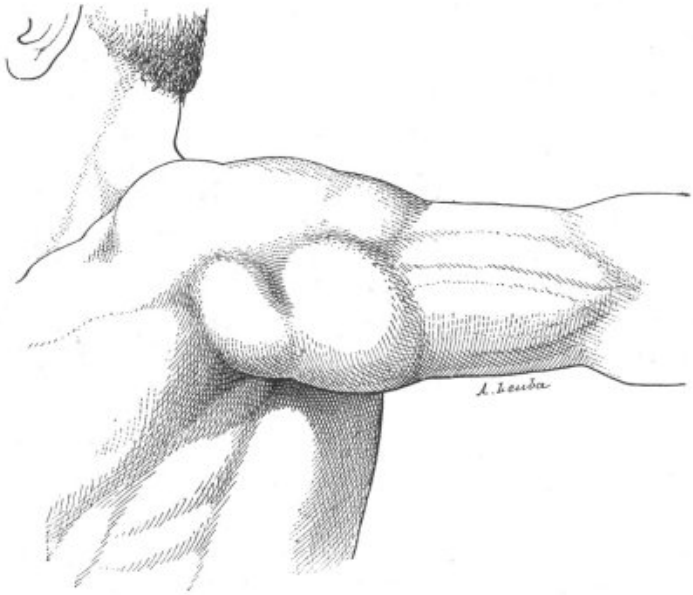

FIG. 1. — *Exostosis bursata* de l'extrémité humérale supérieure.

des osselets carpiens (fig. 2); la face interne de la poche était lisse, rougeâtre, sans la moindre excroissance. En haut, proéminant dans la cavité, je reconnus une exostose épiphysaire, incurvée à pointe déclive, suivant le type courant, et grosse comme le pouce. Je l'abattis à son implantation humérale, au niveau du col chirurgical, par un coup de ciseau, je disséquai et j'enlevai la poche, et je réunis. La cicatrisation fut très simple, et, depuis lors, la région a repris et conserve un aspect normal.

Les corps étrangers étaient formés de cartilage hyalin, la membrane était fibreuse et très vasculaire; quant à l'exostose, elle est recouverte d'une fine couche cartilagineuse, qui, par places, s'épaissit en bosselures, surtout au sommet.

Cette structure montrait que nous avions affaire à un processus

très ancien et, sans doute, depuis longtemps enrayé; l'ampliation constatée dans les derniers temps, n'était due vraisemblablement qu'aux irritations et aux frottements du travail et ne traduisait que l'accroissement du liquide intra-cavitaire. Pourtant, l'aspect uniformément lisse de la membrane kystique et, d'autre part, les bourgeonnements cartilagineux que l'on voyait si nettement à la surface de l'exostose, dénonçaient encore ce qui s'était passé, autrement dit, la formation d'une bourse séreuse accidentelle autour de l'exostose, et le développement aux dépens de revêtement cartilagineux de cette dernière, des corps étrangers

FIG. 2. — L'exostose et les corps cartilagineux libres.

intra-cavitaires. Cette genèse, est généralement admise aujourd'hui et s'est substituée aux théories pathogéniques de Rindfleich et de Fehleisen.

D'après Rindfleisch, l'exostose naîtrait, non du cartilage conjugal, mais du cartilage articulaire lui-même, et l'ecchondrose initiale, ainsi produite, refoulerait et entraînerait un cul-de-sac de la synoviale articulaire, qui, plus tard, en s'oblitérant au collet, formerait la poche séreuse péri-exostosique; pour Fehleisen, il s'agirait d'une véritable cavité articulaire hétérotopique, procédant d'une anomalie de développement. Quel que soit l'intérêt de ces hypothèses, les travaux de M. Riethus et de M. Dalla Vedova lui ont enlevé toute base histologique (1), et le mode originel, beaucoup plus banal, que nous signalions toute à l'heure, paraît être le seul démontré.

(1) Dalla Vedova. Per la genesi dell' esostosi borsata. *Il Policlinico*, 1905. *Ser. chir.*, f. 1. p. 23.

Sarcome kystique de l'utérus.

M. JEANNE (de Rouen). — Messieurs, voici une tumeur utérine peu commune que j'ai enlevée, il y a dix-huit mois, chez une femme de quarante-trois ans, habitant la campagne.

Ses antécédents n'offrent rien de remarquable. Toutefois, circonstance qui gêna fort mon examen, cette femme, mariée depuis vingt-deux ans, n'a jamais eu de rapports sexuels complets, en raison de la douleur qu'ils déterminaient, et l'hymen était intact.

Au moment de mon premier examen, en avril 1908, elle me raconte que ses règles, d'ailleurs fort régulières, sont devenues plus abondantes depuis 6 mois, et, d'ailleurs, que, depuis un an, le ventre est un peu sensible et a grossi.

En effet, l'abdomen est augmenté de volume, comme si elle était enceinte de six mois environ.

A travers la paroi épaisse et ferme qui gêne un peu l'examen, on sent une tumeur arrondie, occupant la partie inférieure de l'abdomen, remontant jusqu'à deux ou trois doigts au-dessus de l'ombilic; elle plonge en bas dans le bassin; elle a bien, en effet, le volume d'une grossesse de six mois.

Elle est piriforme, étant plus large en haut qu'en bas.

Elle est presque médiane, mais un peu plus haute à gauche qu'à droite.

Elle est quasi immobile. Sa consistance est régulière.

Est-elle fluctuante? Elle est certainement rénitente. Et après un examen prolongé, rendu délicat par l'épaisseur de la paroi, on acquiert la certitude qu'elle est, en effet, fluctuante; mais on a la sensation d'une poche épaisse et tendue. Il est impossible de savoir si la fluctuation se transmet intégralement suivant les différents diamètres.

Le toucher vaginal ne pouvant être pratiqué à cause de l'hymen, il est impossible d'apprécier les connexions avec l'utérus. La fluctuation et le développement rapide me font songer à un kyste de l'ovaire.

Examen général. — Malade haute en couleur; d'apparence bien portante; organes thoraciques normaux.

Pas d'albumine. Fonctions digestives normales. Rien autre chose à signaler.

Intervention. — Le 28 avril 1908. Chloroforme. Grande incision médiane de l'ombilic au pubis. La tumeur apparaît et semble être un kyste par sa couleur blanc grisâtre, mais un kyste à paroi épaisse, ferme, sous laquelle la fluctuation est toujours assez malaisément perçue.

Ponction. Il sort exactement 3 lit. 1/4 de liquide brunâtre, chocolat, rougeâtre sous une faible épaisseur. Il est filant et ne contient pas de grumeaux. A remarquer que l'orifice de la ponction s'applique bien au trocart, et il devient évident que ce kyste a pour siège, non pas un des ovaires, d'apparence normale, mais l'utérus lui-même dont on voit et on sent la plus grande partie du corps au-dessous de cette poche.

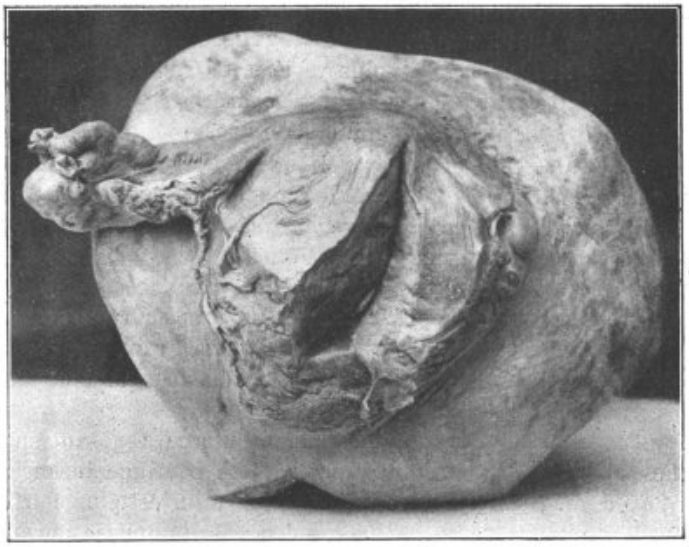

FIG. 1. — *Sarcome kystique de l'utérus. Face antérieure.*

La tumeur encadre et déborde de toutes parts l'utérus. On voit le fond de celui-ci, dont partent les annexes droits qui n'ont pas été séparés; l'ouverture de la cavité utérine montrant un petit polype, et immédiatement, au-dessous d'elle, la section chirurgicale du col.

L'opération se termine par une *hystérectomie* subtotale, y compris, bien entendu, les annexes des deux côtés.

Les suites opératoires furent très simples. Elles furent marquées cependant par une rétention d'urine qui dura vingt-deux jours, nécessitant un cathétérisme régulier, et qui cessa spontanément.

La guérison s'est maintenue depuis lors; à plusieurs reprises, j'ai eu l'occasion de voir mon opérée, et tout récemment encore, soit dix-huit mois après l'intervention; son état de santé est parfait, la cicatrice est presque invisible, l'abdomen souple et indolent.

Examen de la pièce. — 1° Les ovaires et les trompes sont peu altérés; on pourrait presque dire qu'ils ne le sont pas, tant leurs

altérations sont banales. Un ou deux micro-kystes dans chacun des ovaires, qui ne sont pas d'ailleurs augmentés de volume. Sur le ligament tubo-ovarien gauche, deux petits kystes séreux de la grosseur d'un pois.

2° *Tout l'intérêt de la pièce réside dans l'utérus.* — Dans l'épaisseur de la paroi postérieure du corps de l'utérus, s'est développée cette poche, sans communication avec la cavité utérine. Sa surface, lisse et arrondie, est sillonnée de grosses veines dilatées.

L'ouverture, faite par la face postérieure, en est curieuse; la surface interne est extrêmement irrégulière, offrant les bosselures et les dépressions les plus variées. Ce sont des saillies en monticules, en plateau, en colonnes, séparées par des trous, des crevasses, des fissures; des piliers, minces ou gros, longs ou courts, s'encastrent dans la paroi, ou sautent d'un point à un autre en forme d'arche. L'ensemble rappelle, mais avec une diversité plus grande, les cavités cardiaques, ou, mieux encore, les vessies à colonnes des vieux prostatiques.

Ces surfaces, assez rudes, sont tapissées, par places, d'une sorte de fausse membrane blanchâtre; en plusieurs endroits, on rencontre des végétations jaunâtres polypiformes, ramifiées en une sorte de chevelu; quelques-unes se sont détachées de leur insertion et flottent librement dans la cavité.

Sur *l'autre face*, on délimite fort bien l'utérus, reposant sur la poche qui le déborde de toutes parts, et se continue insensiblement avec lui. Il est hypertrophié, son épaisseur est plus considérable. L'ouverture de sa cavité montre une muqueuse normale, dans le col et la moitié inférieure du corps; au fond, elle prend, sur un point limité, un aspect fongueux, comme on le voit dans la métrite; un peu plus bas, s'insèrent deux polypes muqueux aplatis et rougeâtres, longs d'environ 4 centimètres. Je répète qu'il n'y a aucune communication entre la poche et la cavité utérine.

L'examen histologique, pratiqué par mon savant collègue, le Dr Dévé, a montré qu'il s'agissait d'un *sarcome fuso-cellulaire* fasciculé typique. En dedans, vers la cavité, il présente une zone de nécrose fibrinoïde; en dehors, il a refoulé, tassé et œdématié le tissu musculaire à l'intérieur duquel il s'est développé.

Sans vouloir faire ici une étude d'ensemble de ces néoplasmes, qui va faire l'objet d'une thèse prochaine, je puis dire cependant que ces sarcomes kystiques méritent de former un groupe à part parmi les tumeurs utérines.

Ils n'ont pas d'individualité *anatomique*, ils ne sont qu'une variété, ou une évoluiion des sarcomes ordinaires. Mais, *cliniquement*, une distinction s'impose dans l'ensemble des sarcomes sui-

vant la localisation initiale de la tumeur. Tantôt, elle se développe aux dépens de la muqueuse, et ses symptômes se confondent alors avec ceux du cancer épithélial de la matrice : métrorragies, écoulements leucorrhéiques, faible augmentation de l'utérus, sauf en cas d'hématomètre. Tantôt, c'est en plein parenchyme que se développe le sarcome, comme dans le cas que je vous présente; il affecte alors volontiers un processus kystique. Les troubles fonctionnels qui, dans la forme précédente, imposaient l'aspect clinique, sont ici relégués au second plan ou sont même insignifiants.

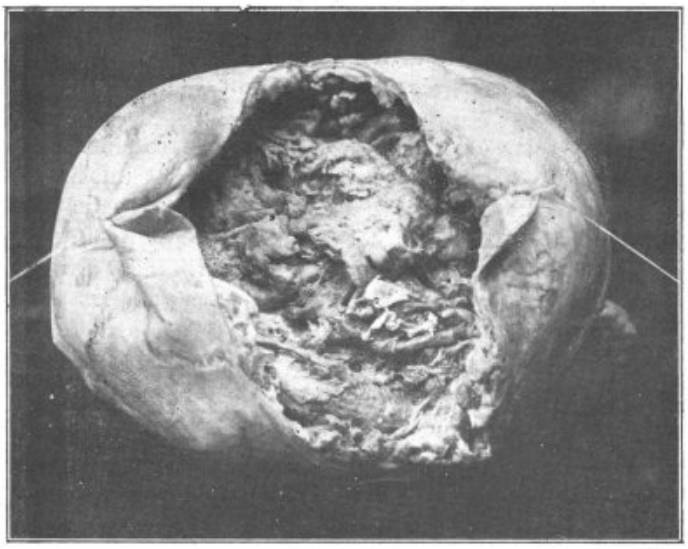

FIG. 2. — *Sarcome kystique de l'utérus.*
Vue de la cavité de la tumeur, ouverte par sa face postérieure.

Ce qui domine, ce sont les signes physiques, c'est le développement d'une tumeur abdominale kystique, qui simule non plus le néoplasme utérin malin, mais le kyste de l'ovaire ou le fibrome dégénéré. En fait, c'est avec ces deux ordres de tumeurs que la confusion a toujours été faite.

Il convient enfin de remarquer qu'il ne s'agit pas ici de transformation sarcomateuse d'un fibrome préexistant, mais bien d'un *sarcome primitif* du corps de l'utérus.

Carcinose cutanée chez une malade opérée de tumeur maligne des mamelles vingt-quatre et vingt-trois ans auparavant.

M. E. POTHERAT. — Je vous présente, Messieurs, un lambeau de

peau, provenant de la région thoracique antérieure d'une malade de soixante-treize ans de mon service privé de l'hôpital de Bon-Secours. Cette peau est parsemée de noyaux multiples, durs, et qui, pour le dire de suite, ne sont autres que des noyaux de carcinome. La malade qui portait cette peau avait été opérée par moi pour des tumeurs malignes de la mamelle. Le cancer avait frappé successivement les deux seins et je les ai amputés successivement à sept mois de distance ; l'analyse histologique a montré qu'il s'agissait de carcinome. Le mal a récidivé, non pas sur les cicatrices ou dans les foyers opératoires de mes précédentes opérations, mais bien dans la peau de la région présternale et épigastrique. Ce fait anatomique est une réponse à ceux qui voudraient voir toujours dans la récidive cutanée un fait d'inoculation opératoire. Dans le cas présent, cette explication ne saurait être invoquée.

Dans tout cela, en somme, rien de bien particulier, et cette présentation n'offrirait aucun intérêt s'il ne s'y attachait cette particularité exceptionnelle que la malade à laquelle la pièce anatomique a été empruntée avait été opérée du sein droit en septembre 1885 et du sein gauche en avril 1886. J'ai dit que l'examen histologique avait montré que les tumeurs enlevées étaient des carcinomes.

J'ajoute que la malade avait, vingt-ans auparavant, été opérée par Michon, à la Pitié, d'un fibro-adénome du sein droit, et qu'il avait instamment conseillé à la malade de se surveiller avec le plus grand soin. Voilà donc, Messieurs, une malade opérée de tumeur bénigne dans sa jeunesse, et qui, vingt ans plus tard, a des tumeurs malignes ; elle est opérée largement des deux seins, avec évidement de l'aisselle ; elle reste guérie pendant vingt-trois ans, et elle fait une récidive cutanée à petite distance. C'est là la particularité de cette présentation qui, à ce titre, m'a paru mériter votre attention. Elle évoque une question sur laquelle je me propose de revenir un jour, celle de la longue survie après les ablations de tumeurs malignes du sein.

Avis. — *Messieurs les candidats à une place de membre correspondant national sont priés d'adresser au secrétaire général, avant le* 15 *novembre* 1909, *leur lettre de candidature ainsi que l'exposé de leurs titres scientifiques.*

Le Secrétaire annuel,

Lejars.

Paris. — L. Maretheux, imprimeur, 1, rue Cassette.

SÉANCE DU 27 OCTOBRE 1909

Présidence de M. Reynier.

Procès-verbal.

La rédaction du procès-verbal de la précédente séance est mise aux voix et adoptée.

Correspondance.

La correspondance comprend :

1°. — Les journaux et publications périodiques de la semaine;

2°. — Une lettre de M. Delorme, s'excusant de ne pouvoir assister à la séance.

3°. — Une lettre de M. Villemin, demandant un congé d'un an.

4°. — Des lettres de MM. Lafourcade (de Bayonne), Mériel (de Toulouse), Baillet (d'Orléans), de Fourmestreaux (de Chartres), posant leur candidature à une place de membre correspondant national.

A propos de la correspondance.

1°. — Une observation de *gomme syphilitique du sternum*, de M. Fontoynont (de Madagascar), membre correspondant.

2°. — Un travail de M. Escomel (d'Aréguipa, Pérou), sur *La trépanation du crâne chez les Incas, avant la conquête de l'Amérique*.

M. Bazy, rapporteur.

Discussion.

Sur les septicopyohémies et la résection orthopédique du coude (1).

M. Rieffel. — Je ne veux pas élargir ce débat comme l'ont fait quelques-uns de nos collègues et je m'en tiens strictement à la discussion de travail de M. Rouvillois, ainsi qu'aux questions soulevées par M. Lejars. Il est un point qui m'a frappé dans le cas de résection orthopédique du coude : c'est que M. Rouvillois ne nous a pas dit quelle position il avait donnée au membre après l'intervention. Or, la chose a un certain intérêt. Seul M. Tuffier a touché d'un mot ce point spécial; il place l'avant-bras en extension et je partage sa manière de voir. Au début de ma pratique, j'immobilisais en flexion. Mais les résultats fonctionnels que j'obtiens sont devenus meilleurs depuis que je fixe l'avant-bras en extension ou mieux en flexion à angle très obtus sur le bras, tandis que la main, en supination, est soutenue par l'attelle qui maintient l'avant-bras.

En plaçant le coude réséqué en flexion à angle droit ou aigu, la main en pronation, le bras collé au tronc, qu'arrive-t-il? L'humérus, par suite du pansement, tend à se mettre en abduction et en rotation externe, tandis que le radius se dispose non au-dessous, mais en avant de l'extrémité humérale réséquée, en contact immédiat avec elle, en admettant que le cubitus conserve sa position normale. Mais, dans quelques cas, il y a plus, ainsi que le prouvent les radiographies. Le cubitus et le radius se placent tous deux d'une façon vicieuse en avant de l'humérus, en luxation antérieure, sollicités qu'ils sont d'ailleurs par les muscles fléchisseurs de l'avant-bras. Cette attitude peut être difficile à corriger ultérieurement et, lorsqu'elle ne l'est pas, elle devient une entrave sérieuse à la mobilité de la nouvelle articulation. En effet, d'une part, le biceps et le brachial antérieur, anormalement raccourcis, perdent de leur force utile; d'autre part, ainsi que l'a déjà indiqué Roser, le triceps, fortement appliqué sur l'humérus, contracte avec lui des adhérences pathologiques très étendues.

En outre, les os étant ainsi en contact immédiat et défectueux, il peut advenir que la néarthrose reste très imparfaite et devienne même flottante; mais souvent aussi les jetées osseuses périphériques, si fréquentes chez les jeunes sujets, se fusionnent et déterminent une nouvelle ankylose. Voilà autant de raisons pour les-

(1) *Bull. et mém. de la Soc. de Chir.*, 1909, p. 959 et 978.

quelles il faut, à mon sens, mettre pendant les premiers jours l'avant-bras en supination et en extension, en cherchant même, par quelques tractions, à maintenir un léger écart entre les surfaces osseuses réséquées placées bout à bout. On est ainsi plus certain d'avoir donné à la future articulation une bonne position, d'éviter les déplacements latéraux ainsi que les subluxations en avant de l'avant-bras, de satisfaire en un mot à toutes les exigences des résections orthopédiques, dans lesquelles on se propose de rétablir tout à la fois la forme et la fonction.

Je suis, dans ces résections, grand partisan des interpositions musculaires, bien qu'elles ne soient pas toujours indiquées, bien qu'elles ne soient nullement une garantie contre les raideurs articulaires, car, ainsi qu'on l'a dit, il est des coudes qui se réankylosent, quoi que nous fassions et sans que nous sachions pourquoi. On a utilisé, pour cette intercalation, et avec succès, les muscles voisins les plus variés, voire même des lambeaux d'aponévrose et de capsule. Mais j'estime que, lorsqu'on a le choix, il faut donner la préférence au long supinateur et au brachial antérieur, dans lesquels on taille sans inconvénient et sans difficulté une lame musculo-tendineuse longue et large. Cette pratique a déjà été recommandée, pour le brachial antérieur, par MM. Nélaton et Quénu, qui coiffent avec un lambeau du muscle à pédicule supérieur la palette humérale. Je crois, avec Farabeuf, qu'il vaut mieux former une lame charnue à pédicule inférieur qu'on fixe au triceps. Cette lame constitue ainsi une cloison oblique qui, en vertu de sa disposition et de sa direction, contribue encore à assurer la situation exacte des os de l'avant-bras par rapport à l'humérus et crée ainsi un obstacle de plus à la subluxation antérieure, dont je parlais il y a un instant.

Quant à la mobilisation, je pense que, si nous ne nous entendons pas très bien, c'est faute de nous expliquer d'une façon suffisante. Pour ma part, j'ai l'habitude, à chaque pansement, c'est-à-dire dès le 4e jour, d'imprimer moi-même de très légers mouvements de flexion et d'extension, de pronation et de supination, enfin de modifier un peu l'attitude de l'avant-bras à chacun des pansements ultérieurs. Mais ces manœuvres sont si faibles, si insignifiantes, qu'on ne peut pas dire qu'il s'agisse là d'une vraie mobilisation. Je n'entreprends celle-ci que vers le 15e jour, après la cicatrisation des parties molles, après la chute des phénomènes réactionnels, après que les os n'ont plus guère de tendance à se déplacer. Elle doit être dirigée et surveillée par le chirurgien lui-même, et c'est parce qu'il s'en est constamment occupé, ainsi que me le disait tantôt M. Rouvillois, qu'il a obtenu un si beau succès chez son opéré. Il faut procéder

— et nous le savons depuis Ollier — avec une grande douceur et une sage lenteur, conduire les mouvements, et, maintenant bien l'avant-bras, les imprimer toujours dans le même sens, ne les augmenter que d'une façon très graduelle et vérifier la position des surfaces osseuses. Je ne permets de petits mouvements actifs qu'au bout d'un mois environ. Il faut un temps fort long, qui se chiffre par plusieurs mois, pour que le coude récupère l'intégralité de son fonctionnement. Il est bon que les malades en soient prévenus, car beaucoup de résultats défectueux sont dus à ce qu'ils se soustraient trop rapidement au traitement consécutif.

Je suis enfin tout à fait de l'avis de MM. Quénu, Delbet et Broca, et la chose se voit couramment chez les sujets jeunes : la grande mobilisation précoce, les mouvements forcés et violents vont à l'encontre du but qu'on se propose; ils favorisent les productions osseuses exubérantes, et, partant, la réankylose. D'autre part, pour peu que la résection ait été étendue, ils sont une cause non moins efficace des articulations ballantes.

M. E. Potherat. — Messieurs, la discussion qu'a suscitée la discussion du rapport de Lejars sur la communication de M. Rouvillois s'est notablement étendue; la question de la septico-pyohémie s'est presque effacée, et les résections articulaires se sont substituées à la question étroite de la résection orthopédique du coude.

Cela importe peu, puisque ainsi étendue la discussion a gagné en intérêt pratique, et qu'elle invite en quelque sorte chacun de nous à exposer les résultats de son expérience personnelle sur les différents sujets abordés par les orateurs précédents.

Lejars a eu raison de le dire ; il existe encore des infections septico-pyohémiques; elles ont une origine différente de celles que connut la période antérieure à l'antisepsie et à l'asepsie chirurgicales; elles ne sont plus consécutives à l'acte opératoire, et les soins que nous apportons aujourd'hui dans le traitement de toutes les plaies mettent nos malades à l'abri de leurs atteintes.

Mais il est des blessés qui ont été mal, insuffisamment ou nullement pansés, il est des plaies petites, insignifiantes en apparence, semblant guérir sans encombres, et qui cependant sont suivies à plus ou moins longue distance par des accidents consistant en suppurations localisées, ou plus ou moins diffuses, articulaires ou cellulaires, siégeant en des points multiples de l'organisme, parfois sans rapport de voisinage avec la lésion primitive. Ces suppurations s'accompagnent d'oscillations considérables de température, de dépérissement de l'orga-

nisme et traduisent bien réellement une profonde infection.

Est-ce seulement par suite d'absence de soins ou par mauvais soins que certaines plaies s'accompagnent de ces accidents septico-pyohémiques? Il est pourtant à noter que ce sont parfois des plaies insignifiantes qui sont le point de départ des accidents. C'est ce que j'observe actuellement chez une dame de quarante-sept ans, qui a présenté des abcès sous-cutanés multiples, que j'ai incisés, drainés. Cette malade a paru d'abord vouloir guérir aisément ; mais ses incisions montrent des plaies atones, les parois des abcès ne se comblent pas, il n'y a pas là un travail manifeste de réparation, et pourtant, il n'y a pas de rétention ; l'évacuation du pus se fait bien ; ce pus est d'ailleurs séreux, très fluide. Depuis quelques jours la température, qui était tombée, s'est rallumée ; elle monte à 39° 5, 40 degrés même le soir pour descendre à 38 degrés le matin ; de nouveaux foyers sont en voie de formation ; l'état général devient mauvais, et je ne suis pas sans inquiétude sur l'issue définitive de ces accidents.

Or, Messieurs j'ai cherché quelle avait pu être la porte d'entrée de cette infection persistante, pénétrante, générale, quoique à manifestations locales, et je n'ai trouvé qu'une petite plaie d'un doigt, plaie qui a à peine suppuré et qui était déjà guérie quand se sont montrés les premiers accidents généraux.

J'ai observé deux autres cas. Dans l'un il s'agissait d'une dame de soixante-dix ans passés; elle a présenté au moins une douzaine d'abcès sous-cutanés à contenu plutôt séro-purulent que franchement purulent; tous ces abcès furent ouverts, et, bien qu'aucun n'eût un volume supérieur à une noix, aucun n'acheva de se cicatriser ; la malade peu à peu perdit l'appétit, s'émacia et finalement succomba.

Dans l'autre cas il s'agissait d'un malheureux confrère qui fit des abcès du cuir chevelu, du coude gauche, des deux tibio-tarsiennes, du genou gauche, du tissu cellulaire des membres supérieurs et inférieurs, et qui, malgré les soins les plus attentifs et apparemment les mieux appropriés, succomba après plus de dix mois de souffrances.

Chez ces deux malades, il fut impossible de trouver une porte d'entrée à l'infection, mais chose plus curieuse encore, malgré l'allure nettement infectieuse de l'affection, le pus des abcès contenait fort peu de microorganismes pyogènes, et parfois même il se montrait tout a fait dépourvu de microorganisme.

En présence de faits comme ceux de M. Rouvillois, où il existe une affection particulièrement virulente comme une oto-mastoïdite aiguë suppurée, on s'explique les infections à distance. Mais dans ceux où la plaie qui a été la porte d'entrée a été sans importance,

a pu même passer inaperçue, on ne peut s'empêcher de penser que l'organisme lui-même du malade devait être un terrain particulièrement favorable à l'évolution de la septicémie.

Quant aux pyohémies succédant à une maladie générale, comme la pneumonie, la fièvre typhoïde, elles existent aussi très certainement; j'en ai personnellement observé deux cas : chez un enfant de neuf ans, au cours de la convalescence survinrent des abcès aux bras, aux avant-bras et aux poignets, sans envahissement des articulations; chez l'autre, les abcès frappèrent seulement les membres inférieurs. Les deux malades guérirent ; je ne puis vous dire si le pus contenait le bacille d'Eberth, car l'examen bactériologique n'a pas été fait.

Lejars a examiné en second lieu l'intervention dans les arthrites infectieuses suppurées.

Or, Messieurs, j'ai eu deux fois l'occasion d'intervenir dans ces conditions : une fois chez une jeune femme de mon service de l'hôpital Broussais, qui à la suite, ou plutôt au cours d'une infection puerpérale, fit une arthrite du genou gauche, arthrite à grand fracas avec tuméfaction énorme, œdème très étendu, douleurs violentes, température très élevée, frissons répétés. L'examen, après ponction, du liquide contenu dans le genou, examen fait dans le laboratoire de mon collègue direct et ami OEttinger, avait montré qu'il s'agissait d'une culture pure de streptocoques. J'ai fait l'arthrotomie et le lavage antiseptique de l'articulation ; la malade a parfaitement guéri sans autre intervention chirurgicale. Je l'ai présentée ici; elle fléchissait le genou au delà de l'angle droit, et l'allongeait à volonté; depuis, elle a recouvré l'amplitude de ses mouvements.

J'ai observé il y a plus longtemps, à la Maison municipale de Santé, un homme atteint d'arthrites infectieuses aiguës d'un genou, d'un poignet et d'une tibio-tarsienne. Celle-ci me paraissant moins touchée je ne l'opérai point ; je fis au genou et au poignet l'arthrotomie et le lavage antiseptique. Le malade guérit complètement, mais le poignet et le genou recouvrèrent tous leurs mouvements tandis que la tibio-tarsienne garda des raideurs.

Je suis donc partisan résolu de l'arthrotomie avec lavage ; et je ne crois pas qu'il convienne de recourir à la résection. Celle-ci, à mon avis, ne trouve sa justification que dans les cas où l'arthrite étant en quelque sorte guérie, l'article est ankylosé en mauvaise position ; il s'agit alors d'une résection orthopédique nécessitée, non par l'arthrite elle-même, mais par une position créant une impotence fonctionnelle.

Ces cas ne peuvent évidemment s'observer que chez des malades n'ayant pas été régulièrement soignés et chez lesquels on n'a

pas imposé au membre la position rectiligne pour le genou, et à angle droit pour le coude.

En ce qui concerne cette dernière articulation je pense qu'on n'aura pas l'idée d'intervenir si l'ankylose est à angle droit, et avec un avant-bras en position intermédiaire à la pronation et à la supination. Un coude en pareille position n'a d'inconvénient qu'un défaut d'esthétique qui échappe même à beaucoup de gens; au point de vue fonctionnel il ne crée pour ainsi dire aucun inconvénient.

Si le coude est ankylosé à angle obtus ou en rectitude, les fonctions du membre sont tellement gênées que l'intervention s'impose. La résection orthopédique reprend tous ses droits; elle ne peut donner tous ses résultats qu'avec une interposition musculaire ; cependant, pour imparfait qu'il soit, le résultat est encore acceptable si, l'ankylose secondaire survenant, celle-ci se fait en position convenable, c'est-à-dire à angle droit, avec position intermédiaire à la pronation et à la supination.

Je terminerai par deux mots sur la résection du coude dans les ostéo-arthrites tuberculeuses du coude. C'est un peu en dehors des questions examinées par Lejars, mais c'est un point que mon maître M. Nélaton a abordé, pour n'en pas dire beaucoup de bien.

Je serais porté a croire, par mon expérience personnelle, qu'il en a dit trop de mal. Saus doute le résultat esthétique immédiat n'est pas merveilleux; le membre est ballant, prend les positions les plus variées, les plus en opposition avec la nature habituelle des fonctions du coude; dans ces mouvements extrêmes, les os réséqués font sous les parties molles des saillies du plus disgracieux effet. Mais, Messieurs, les choses n'en restent pas là; les muscles se raccourcissent quelque peu, les plans fibreux se rétractent, se resserrent, les os se rapprochent; on ne les voit plus saillir sous les parties molles; le tout prend quelque solidité et l'esthétique s'améliore énormément. Quant à la fonction, elle n'est pas toujours des plus parfaites; bien des malades sont obligés de porter des appareils de prothèse destinés à soutenir le coude. Mais il en est un bon nombre qui, sans appareil d'aucune sorte, peuvent accomplir de rudes travaux.

C'est ainsi que je voyais il y a quelques jours encore un malade que j'ai opéré à Tenon en 1891 avec l'assistance de mon ami Morestin, alors jeune interne de M. Richelot. Ce garçon qui avait alors 16 ans environ, qui était maigrelet, de méchant aspect, est aujourd'hui un vigoureux gaillard exerçant la profession de peintre en bâtiments; il n'a jamais porté d'appareils, et il a pratiqué les travaux les plus durs, voire même celui de batteur au fléau en grange.

Un autre, dont j'ai souvent aussi des nouvelles, opéré depuis une douzaine d'années, est devenu vigneron en Bourgogne; il n'a jamais porté d'appareil et cependant il vaque à toutes les occupations d'un vigneron; il pioche même ses vignes à la manière habituelle, c'est-à-dire en frappant le sol alternativement de la main gauche et de la main droite.

Ces faits montrent que, si le jugement sévère de M. Nélaton est juste dans certains cas, il n'est pas applicable à tous les cas.

En ce qui concerne la question de mobilisation ou d'immobilisation du coude réséqué, je dirai que personnellement je n'ai jamais pratiqué l'immobilisation après la résection. Je panse le malade à la manière ordinaire, le membre supérieur repose sur un coussin, le malade se le fait plier ou allonger comme il veut, il prend telle ou telle position qu'il croit lui être plus agréable; en un mot, je ne m'occupe pas du tout de l'articulation, et les malades font de très bonne heure des mouvements spontanés. Mais je ne fais pas de propos délibéré et de bonne heure des mouvements étendus de flexion et d'extension du coude pour prévenir une ankylose; ces mouvements seraient mal venus des malades; en tout cas ils éveilleraient de violentes douleurs qu'il me paraît préférable d'éviter aux malades. Peut-être n'y a-t-il entre nous de divergence sur ce point que parce que, par mobilisation, les uns entendent les mouvements étendus, forcés, immédiats et très précoces, et par immobilisation les autres comprennent la fixation *ne varietur* dans un appareil plâtré. Personnellement je ne suis ni pour l'une ni pour l'autre de ces pratiques.

M. Mauclaire. — Dans la discussion sur les arthrites suppurées notre collègue M. Tuffier a parlé de classification des pyarthroses suivant l'agent microbien causal. En 1891, à propos d'un concours, j'ai étudié les arthrites en les classant ainsi : arthrites à staphylocoques, arthrites à streptocoques, arthrites à pneumocoques, arthrites à bacilles d'Eberth, etc. J'ai passé en revue toutes les manifestations articulaires suppurées dans toutes les maladies infectieuses : grippe, érysipèle, rougeole, scarlatine, fièvre typhoïde, pneumonie, puerpéralité, infection purulente, etc. Or, je n'ai pu poser que des conclusions « très générales ». Les arthrites à pneumocoques sont les moins graves ; puis viennent les arthrites à staphylocoques. Les arthrites à streptocoques sont les plus graves parce que rapidement le cul-de-sac synovial est rompu et l'infection gagne rapidement les parties molles périarticulaires; de plus, rapidement, on note des ulcérations des surfaces articulaires. Mais ce ne sont là que des généralités très discutables si on envisage un grand nombre de cas particuliers. Il

vaut mieux, en somme, classer les pyarthrites suivant leur évolution clinique et classique : arthrites suraiguës, arthrites aiguës, arthrites froides. Les premières sont justiciables non seulement de l'arthrotomie précoce, mais même de la résection et parfois même de l'amputation faite de bonne heure. Pour les arthrites subaiguës, on peut commencer par l'arthrotomie et réserver la résection pour les jours suivants. Quant aux pyarthrites froides, elles ne sont pas rares. On connaît beaucoup d'observations dans lesquelles le chirurgien croyant ponctionner une hydarthrose fut très surpris d'évacuer une pyarthrose. Dans ces formes froides l'arthrotomie peut suffire.

Personnellement, je n'ai observé qu'un seul cas d'arthrite suppurée du coude, c'était un de ces cas de synovites suppurées infantiles bien connues maintenant, et dans lesquelles il n'y a pas de lésions osseuses. Il s'agissait d'une arthrite à streptocoques. Cet enfant a parfaitement guéri avec la simple arthrotomie et il a conservé tous ses mouvements.

J'ai observé plusieurs cas de pyarthrose puerpérale à streptocoques ; deux au niveau de la hanche ; les malades succombèrent très rapidement avec des fusées purulentes périarticulaires. J'ai regretté de n'avoir pu faire de bonne heure la résection articulaire. J'ai eu à soigner deux cas de pyarthroses puerpérales du genou traités tous deux par l'arthrotomie précoce. L'une a guéri en ankylose, l'autre a guéri en conservant quelques mouvements.

Ces quelques exemples justifient bien une fois de plus les considérations que j'ai émises au début de cette communication.

Quant aux résections orthopédiques, notre collègue s'en est tenu aux résections au cours des pyarthroses. A ce point de vue je pense que l'hémi-résection peut suffire ; de plus, il est utile de conserver le crochet olécranien, ce qui permet de conserver intact le triceps ; cela a une très grande importance, à mon avis. Dans les résections pour les arthrites suppurées, l'interposition musculaire est indiquée, mais il n'en est pas de même dans les résections pour lésions traumatiques. Comme je l'ai dit dans la dernière séance à propos d'une hémi-résection pour ankylose consécutive à une fracture par éclatement de l'extrémité inférieure de l'humérus, une ossification du lambeau interposé serait à craindre chez quelques malades prédisposés, c'est-à-dire chez des malades à production osseuse exagérée.

Communications.

Gomme syphilitique du sternum,

par M. FONTOYNONT, membre correspondant.

L'observation et les photographies que j'ai l'honneur d'adresser de Tananarive à la Société de Chirurgie concernent un Malgache atteint d'une gomme syphilitique du sternum. Cette gomme, qui avait détruit une grande partie de l'os, était d'un diagnostic difficile et aurait pu aisément être confondue avec un anévrisme aortique.

Voici l'observation résumée :

Ralay, vingt et un ans, porteur, fils unique, ne se connaît aucun antécédent morbide. Il a toutefois un facies assez caractéristique, un nez beaucoup plus effondré à sa base que cela arrive normalement chez les indigènes. Le front est quelque peu olympien. Ces symptômes assez frustes peuvent faire penser à de la syphilis héréditaire.

Il existe, au niveau du sternum, sur la ligne médiane, un peu plus développée à gauche qu'à droite, une volumineuse tumeur qui remonte en haut jusqu'à 3 centimètres de la fourchette sternale, qui descend en bas jusqu'à l'appendice xiphoïde qu'elle déborde et, de chaque côté, s'étend jusqu'à deux travers de doigt des mamelons. Cette tumeur fait une saillie prononcée en avant de la poitrine et pointe d'au moins 5 à 6 centimètres. De forme arrondie, son diamètre est d'environ 15 centimètres; on constate à la palpation des mouvements brusques, énergiques, systoliques, synchrones à ceux du pouls, soulevant la tête de l'observateur. Le mouvement d'expansion générale de la tumeur est peu prononcé. Il n'y a pas de thrill. Les battements, toutefois, paraissent très étendus quand le malade est vu de profil. La tumeur est immobile, faisant corps avec les plans sous-jacents. Elle n'est pas réductible. Elle est fluctuante et l'on sent nettement une perte de substance osseuse. La peau est tendue et luisante comme celle des gens de race noire. Elle est amincie. La percussion donne une forte matité dans toute la région.

A l'auscultation, on perçoit les bruits du cœur avec : 1° un fort souffle correspondant à la systole cardiaque; 2° un souffle léger correspondant à la diastole. Les carotides battent violemment. Les radiales de même. Il n'y a aucun retard de l'ondée sanguine à leur niveau. Le pouls est brusque, dur et dépressible. Les veines jugulaires ne présentent rien d'anormal à l'auscultation.

La tension artérielle est exagérée, bien au-dessus de la normale.

Il se plaint de souffrir d'une toux rauque, sèche et quinteuse qui l'empêche de dormir, et d'une sensation pénible d'oppression. Cette toux est accompagnée d'une expectoration muco-spumeuse non sanguinolente.

Il existe au niveau de la tumeur, c'est-à-dire au niveau de la région sternale, une douleur constante qui de temps en temps augmente, prend une forme paroxystique et s'irradie dans tout le thorax. A ce moment, le malade est dyspnéique. Il n'y a pas de palpitations.

Il n'y a ni fièvre ni autres phénomènes généraux.

J'avoue avoir été pendant quelque temps fort embarrassé et avoir tout d'abord pensé, en présence de ces symptômes, à un anévrisme de l'aorte ayant rongé le sternum et tout prêt à s'ouvrir à l'extérieur. Mais, en me basant sur les signes relevés du côté du nez et du front, d'une part; sur l'absence de thrill, sur le peu d'expansion des battements de la tumeur, de l'autre, ainsi que sur le jeune âge du malade, je fis, malgré la rareté des accidents syphilitiques du sternum, le diagnostic de gomme syphilitique, et je proposai au malade l'ouverture de sa tumeur, que je ne fis pas sans une certaine appréhension.

L'opération vérifia mon diagnostic, et je pus, par une incision longitudinale, évacuer une grande quantité de pus et constater la présence d'une nécrose presque totale du sternum. J'énucléai facilement le séquestre que je joins à mon observation et qui, vous pouvez le constater, représente plus des deux tiers du sternum. Ce séquestre mesurait, quand je l'ai enlevé, 0^m083 de longueur sur 0^m031 de largeur. Je constatai, au fond de mon incision, le péricarde épaissi et le cœur, que plus rien ne séparait de l'extérieur.

Le malade, soumis à un traitement intensif, guérit rapidement.

Il présenta, un mois après, une ostéite costale dans la région hépatique, ostéite qui céda rapidement à une reprise du traitement antisyphilitique.

J'ai pu, quelques mois après, faire l'autopsie de mon malade, qui était mort subitement une nuit. Je constatai des lésions très nettes d'aortite, lésions expliquant les phénomènes de dyspnée, les souffles systolique et diastolique, tous les phénomènes, en un mot, qui auraient pu, à juste raison, faire penser à un anévrisme de l'aorte.

Je n'ai vu nulle part l'analogue de cette observation où tout semblait propre à faire errer le diagnostic.

Boinet a publié, le 30 mars dernier, à l'Académie de médecine, un travail sur les anévrismes de l'aorte et sur un cancer pulsatile

du sternum et des côtes simulant l'anévrisme extra-thoracique de l'aorte. Il passe en revue, à cette occasion, les différentes tumeurs ou lésions pouvant simuler les anévrismes et faire errer le diagnostic, telles que les tumeurs médiastinales, l'épithélioma télangiectasique secondaire, le cancer pulsatile, l'ostéo-sarcome; il ne cite aucune observation de gomme du sternum.

Angiome pulsatile du maxillaire inférieur,

par M. H. MORESTIN.

Dans la pathologie des os, il n'est peut-être pas de question plus obscure, en tout cas plus controversée, que celle des anévrismes des os, des tumeurs pulsatiles, dont l'étude commencée il y a plus d'un siècle est encore bien loin d'être achevée.

On sait que leur histoire commence avec les vieilles observations de Pott, de Scarpa, de Dupuytren, de Lallemand et commence surtout à se dessiner avec le remarquable mémoire de Breschet.

Pendant un temps, les faits sont, à la vérité, acceptés avec une facilité trop grande, étant jugés seulement d'après des apparences cliniques ou des constatations macroscopiques. Aussi quand, vers le milieu du siècle dernier, l'anatomie pathologique fut renouvelée par les examens histologiques systématiquement pratiqués, n'eut-on pas de peine à s'apercevoir que la plupart des prétendus anévrismes des os n'étaient que des tumeurs très vasculaires. De là à contester leur autonomie et à nier leur existence, il n'y eut qu'un pas, vite franchi par Broca, Cruveilhier, etc. Eug. Nélaton, dans un travail important, bien connu et toujours cité à juste titre (Thèse de Paris, 1860), les considère comme une modalité des tumeurs à myéloplaxes, alors récemment décrites. Peu après, Gentilhomme déclare (Thèse de Paris, 1863) que ces anévrismes n'existent point. Depuis cette époque, on a pris l'habitude d'interpréter les tumeurs pulsatiles des os comme un état particulier, une transformation d'un néoplasme plus ou moins malin.

En vain, de temps à autre, s'élève quelque protestation. En vain, Richet, Demougeot de Confevron (Thèse de Paris, 1867), Pillot (Thèse de Paris, 1883), Péan (Acad. de Médecine, 1896), Jonnesco (Congrès de chirurgie, 1899) et quelques autres encore ont réclamé contre cette manière de voir trop absolue.

Presque tous les auteurs, et notamment nos classiques les plus autorisés, font rentrer les anévrismes des os dans le groupe des

sarcomes ou des endothéliomes. Ochler, dans un mémoire intéressant, ne semble pas volontiers admettre qu'il y ait des tumeurs pulsatiles indépendantes des tumeurs proprement dites. Gaylord (*Annals of Surgery*, 1903) nie résolument les anévrismes des os, s'appuyant, il est vrai, sur un cas des plus intéressants, où, après de longues recherches infructueuses, il finit par découvrir en un point très limité de la tumeur des éléments sarcomateux.

Dans un travail tout à fait récent (*Deut. Zeit f. Chir.*, 1909), Hamagata semble exprimer une opinion analogue.

P. Berger (*Rev. chir.*, 1900) déclare que le travail d'Ochler « confirme ce que nous savions sur ce point : les anévrismes des os reconnaissent tous pour origine l'existence d'une tumeur vasculaire ; mais celle-ci peut appartenir à des variétés anatomiques différentes, notamment aux sarcomes globo et giganto-cellulaires ».

Poncet, dans le *Traité de chirurgie* (Duplay et Reclus), déclare que « l'anévrisme des os est toujours une tumeur dans laquelle l'élément celullaire a parfois complètement disparu », et termine son article en disant que « l'anévrisme des os est une tumeur défigurée et tranformée ».

Dans un autre traité de chirurgie, mon ami Mauclaire se refuse à faire une place aux « tumeurs télangiectasiques des os... Il est bien démontré maintenant qu'il s'agit de tumeurs osseuses sarcomateuses devenues très vasculaires, mais dans lesquelles l'élément sarcomateux, parfois difficile à déceler, existe cependant toujours ».

On le voit, l'opinion est faite à ce sujet, et il y a là un consensus à peu près unanime.

Cependant, il y a quelques années, Thévenot me paraît avoir fait preuve d'un sage éclectisme en écrivant dans un article consacré, d'ailleurs, aux endothéliomes (*Rev. de chir.*, 1900) : « Les anévrismes des tissus osseux sont des tumeurs de nature, de caractères anatomiques différents : tumeurs à myéloplaxes, angiomes, endothéliomes, etc. Le terme d'anévrisme des os est un terme générique, englobant, ainsi que nous l'avons dit, des lésions néoplasiques différentes, et qui, par cela même, comportent un pronostic différent. »

Les cas publiés par Péan, en 1896, établissaient en effet dans le groupe des tumeurs pulsatiles une variété angiomateuse pure. Ces deux observations sont un peu sommaires à la vérité, l'une d'elles particulièrement; mais dans l'autre cas, l'examen histologique a été fait par M. Brault, et par suite ne peut être que difficilement contesté.

Or, j'ai eu, il y a quelques mois, l'occasion d'observer sur une jeune femme de vingt-six ans un cas très intéressant de tumeur

pulsatile du maxillaire inférieur et je crois que sa relation pourra apporter une utile contribution à l'étude de ces tumeurs si curieuses et si rares, car il s'agit, la chose est certaine, prouvée par une analyse histologique très soigneusement pratiquée, d'un angiome de l'os.

La malade, Mme C..., est entrée le 3 juin 1909 dans mon service, à l'hôpital Tenon, salle Richard Wallace, n° 15.

Cette femme, grande et bien proportionnée, d'une très bonne santé habituelle, s'est aperçue fortuitement, au commencement de l'année 1906, qu'elle présentait à la partie inférieure de la joue gauche une légère voussure, répondant à une petite masse dure faisant corps avec la mâchoire. Au mois de juillet, une dent de ce côté, la 2e grosse molaire inférieure, devient branlante, quelques phénomènes d'apparence inflammatoire se développent dans le voisinage, et le dentiste consulté songe à quelque banale périostite autour d'une alvéole infectée. Il arrache la dent, mais l'avulsion est suivie d'une formidable hémorragie que l'opérateur eut toutes les peines du monde à maîtriser. La malade, à la suite de cette perte de sang considérable, dut garder le lit pendant plusieurs jours et fut des mois à se remettre. La tuméfaction persista d'ailleurs à la face externe du maxillaire, progressant insensiblement.

En janvier 1908, nouvelle poussée d'allure inflammatoire. La joue se tuméfie et les mâchoires s'écartent difficilement. Le Dr Camescasse est appelé; devant le gonflement des parties molles, l'empâtement périmaxillaire, le trismus, il songe, lui aussi, à quelque ostéo-périostite, et, sous le chloroforme, incise la muqueuse gingivale et tente de curetter l'os. Mais aussitôt se déclare une hémorragie effrayante, si grave que la malade a failli rester sur la table. La plaie se cicatrisa pourtant assez vite et il y eut rétrocession des phénomènes qui avaient motivé l'intervention. Le gonflement diminua et le trismus disparut.

Pendant près de dix-huit mois, la saillie extérieure se modifia peu. Mais une grossesse étant survenue, la malade crut remarquer qu'elle augmentait et retourna auprès de M. Camescasse, qui constata le caractère pulsatile de la tumeur. C'est alors qu'il me l'adressa le 3 juin à Tenon.

En l'examinant, je fus immédiatement frappé par le soulèvement du côté gauche de la face, au niveau de la partie inférieure de la joue et de la région massétérine. En y appliquant la main on reconnaissait très aisément l'existence d'une masse anormale, soulevant les téguments sains et mobiles. Cette tumeur remontait en haut jusqu'à la ligne trago-commissurale, en bas s'arrêtait au bord inférieur de la mâchoire et faisait corps avec la partie postérieure de la branche horizontale et la portion voisine de la branche

ascendante. Elle était du volume d'une noix. A la palpation, elle semblait très résistante, très dure dans toute sa partie périphérique. Au centre, elle était, par contre, molle, partiellement réductible, et l'on pouvait, dans l'étendue restreinte de cette zone dépressible, percevoir une fluctuation assez nette. Le doigt appliqué à la surface de la tumeur percevait des battements isochrones aux pulsations artérielles. Ils étaient sensibles partout, mais d'une netteté particulière au niveau du centre. Il y avait des battements, mais pas de thrill. En auscultant, on entend dans toute la tumeur un souffle intermittent, rude, un vrai souffle d'anévrisme.

Du côté de la bouche, on voit que la branche horizontale est fort élargie. Les dents manquent du côté gauche à partir de la première petite molaire. La gencive est unie, lisse, intacte, normale, mais fortement distendue; elle offre des pulsations et des mouvements d'expansion. Ceux-ci sont particulièrement nets quand on saisit la mâchoire entre deux doigts, placés l'un à l'intérieur, l'autre à l'extérieur de la bouche. L'ampliation de l'os s'étend jusqu'au voisinage de la canine.

La malade souffre peu; elle a de temps à autre des douleurs névralgiques au niveau de la lèvre inférieure et du menton ; leur maximum répond à l'émergence du dentaire inférieur, et il n'est pas douteux qu'elles ne soient dues à la compression du tronc nerveux dans sa traversée osseuse. On les réveille d'ailleurs en appuyant au niveau du trou mentonnier. La sensibilité est parfaitement conservée, ce qui prouve que le nerf n'est pas détruit, mais seulement gêné par le développement de la lésion.

Le reste de la bouche n'offre rien de particulier. L'examen du cou ne permet de déceler aucun ganglion augmenté de volume. Par ailleurs, il n'existe aucune autre lésion appréciable, notamment des viscères ou des diverses pièces du squelette. A noter seulement que la malade est enceinte de deux mois environ.

Le diagnostic ne pouvait guère être hésitant qu'entre un sarcome plus vasculaire qu'à l'ordinaire et un anévrisme osseux. J'étais très frappé par les caractères du souffle, des battements, des mouvements d'expansion, par la facilité avec laquelle je pouvais reconnaître le bord inférieur et l'angle de la mâchoire, par l'absence de toute bosselure au niveau de la partie buccale de la tumeur, par l'aspect de la muqueuse gingivale lisse et rosée, et quasi saine, bien que dans le voisinage immédiat de la lésion, par la longue durée de cette affection, qui en plus de trois ans ne s'était pas montrée plus envahissante. J'inclinais donc volontiers vers le diagnostic d'anévrisme osseux. J'avais depuis longtemps songé à la possibilité de rencontrer quelque lésion de ce genre.

Mon père avait en 1862 écrit sa thèse sur ce sujet, et j'avais eu à diverses reprises l'occasion de discuter avec lui sur ce sujet. D'autre part, le hasard m'avait permis de connaître et d'examiner, ayant fait sur le même paquebot la traversée de l'Atlantique, la jeune fille opérée par Péan, dont le mémoire paru peu après m'avait en conséquence très vivement intéressé.

Je décidai d'opérer la malade malgré son état de grossesse, la tumeur ayant justement tendance à s'accroître plus rapidement sous l'influence de celle-ci, et des hémorragies paraissant devoir un jour à l'autre se produire du côté de la gencive.

Le 8 juin, l'intervention eut lieu. Je débutai par la ligature de la carotide externe du côté correspondant, opération préliminaire pour laquelle j'utilisai le procédé que j'ai décrit récemment au Congrès de Chirurgie et à la Société anatomique. Je trace une incision oblique sur une ligne allant de la pointe de la mastoïde à l'os hyoïde, rasant l'angle de la mâchoire, une ligne figurant la projection cutanée du ventre postérieur du digastrique. Les plans superficiels traversés, ce muscle constitue le repère qui permet avec certitude de trouver la carotide externe qui s'engage à sa face profonde, et, au voisinage de son bord inférieur, émet ses principales branches. Je liai la carotide externe, et aussi la thyroïdienne supérieure, la faciale, la linguale, et, au-dessus du bouquet de branches, liai encore le tronc artériel.

Je prolongeai alors angulairement l'incision en avant jusqu'au menton vers la ligne médiane, disséquai et relevai le lambeau ainsi formé. Au niveau du bord inférieur de la mâchoire, l'artère et la veine faciale furent pincées et sectionnées. J'arrivai ainsi sur la tumeur (dont la ligature préliminaire avait considérablement modéré les battements, sans toutefois en amener la disparition totale) et me mis en devoir de l'isoler des parties molles qui la couvraient encore.

Mais chaque coup de bistouri au ras de l'os ouvrait une, deux ou trois artérioles, et le sang se mit à couler en abondance. Avec la rugine j'essayai de désinsérer le masséter ; chaque effort de l'instrument ouvrait de nouvelles voies à l'hémorragie. Désireux de reconnaître l'étendue de la lésion pour juger de la possibilité de faire une résection partielle et surtout de conserver le bord inférieur de l'os, je poursuis cette libération en avant jusqu'au trou mentonnier, immédiatement en arrière duquel j'aperçois une petite éminence rougeâtre, qui au palper était de consistance très dure, et qui était comme la réduction de la masse plus volumineuse qui seule avait attiré mon attention au cours de l'examen clinique. Une disposition analogue moins accusée encore s'observait aussi sur le bord libre, un peu au devant de l'angle. J'ouvris

d'un coup de curette la tumeur principale, effondrant sa partie culminante. L'instrument ramena un fragment d'os creusé de larges cellules, donnant l'impression d'une éponge pétrifiée. Mais tout aussitôt un flot de sang s'échappa de l'orifice, difficilement contenu par une compresse immédiatement enfoncée dans l'excavation. La même chose se produisit pour la saillie antérieure. A ce moment je compris qu'il fallait prendre mon parti sans retard et renoncer à mon idée première d'une opération économique à l'égard du maxillaire inférieur.

Les lésions étaient encore plus étendues qu'on n'aurait pu le supposer. Puis la compression n'arrivait pas à suspendre l'hémorragie; la perte de sang était déjà très sérieuse, notre malade pâlissait et le pouls s'allongeait. En un instant je sectionnai la lèvre inférieure sur la ligne médiane, rabattis en arrière le lambeau labio-génien, sciai la mâchoire à l'union de l'incisive latérale et de l'incisive médiane, libérai de deux coups de ciseaux la face interne de l'os, coupai précipitamment le ptérygoïdien interne et vivement arrachai la moitié gauche du maxillaire. Le sang cessa presque aussitôt de couler; un tamponnement dans la loge laissée par l'ablation de la branche montante l'arrêta complètement. Je fis néanmoins une hémostase minutieuse, plaçant des fils sur tous les points qui saignottaient encore. Puis je laissai des mèches entre la joue et le plancher et suturai les téguments.

La malade avait été très choquée. Sa pâleur était extrême et le pouls extrêmement rapide. Sur la table d'opération, on lui injecta de l'éther, puis du sérum; mais quand on la rapporta dans son lit, la situation était déjà moins inquiétante.

La journée fut assez satisfaisante; l'opérée ne cessa de se remonter graduellement, et, après une nuit très calme, je la trouvai le lendemain dans un état tout à fait rassurant.

Les suites furent dès lors très simples et la guérison survint si rapidement que, le 22 juin, on pouvait supprimer tout pansement extérieur ou intérieur.

Le 29 juin, j'eus recours à une petite intervention complémentaire, que je signale ici incidemment, pour essayer de prévenir la déviation vers la gauche de la portion demeurante du maxillaire inférieur. Le tendon intermédiaire du digastrique du côté droit, désinséré de son attache hyoïdienne, fut transporté sur le sterno mastoïdien correspondant, dans le but d'exercer ainsi une traction sur la mâchoire et lutter contre sa tendance à se porter à gauche.

L'opérée quitta l'hôpital pour le 14 juillet, bien guérie.

Je me proposais de vous présenter cette jeune femme, mais elle a quitté Paris pour aller s'établir à Avignon. J'ai de ses

nouvelles très récentes. Elle m'a écrit le 20 octobre : « Je ne souffre plus du tout. Je mange très bien. Les cicatrices étant dans le cou ne se voient pas du tout avec des cols. La seule chose qui me défigure un peu, c'est le petit creux de la joue, mais c'est fort peu de chose et cela m'est complètement indifférent. Avec la santé, le bonheur est revenu complet dans la maison, et c'est avec une bien grande joie que nous attendons notre bébé en janvier prochain. »

En examinant la pièce à l'état frais, immédiatement après l'opération, j'avais constaté que le périoste paraissait sain, se laissait détacher facilement jusque dans le voisinage très proche de la lésion. L'os était élargi au niveau de la partie postérieure de la branche horizontale et de la partie voisine de la branche montante. Je retrouvai les bosselures, les saillies dures remarquées au cours de l'intervention. En appuyant sur elles, on provoquait en certains points de la crépitation parcheminée. Les parties molles restées adhérentes à la pièce, comme le périoste, semblaient très peu altérées. Par les trous creusés à la curette, j'apercevais dans l'intérieur de la portion renflée de la mâchoire un dédale d'aréoles irrégulières limitées par des cloisons osseuses. C'était absolument une éponge osseuse et, rédigeant le protocole d'opération, je notai que la pièce donnait l'impression d'un *angiome pétrifié*. En aucun point, je ne pus déceler la moindre trace d'un tissu néoplasique. Mais, bien entendu, l'examen histologique était indispensable avant de rien conclure. Je le demandai à notre éminent collègue Letulle qui, avec sa bienveillance et son amabilité ordinaires, y apporta tous ses soins. Après avoir étudié minutieusement la pièce, M. Letulle a confirmé absolument mon impression première et déclaré qu'il s'agissait d'un angiome pur, sans aucune addition de tumeur, sans lésion quelconque en dehors des néoformations vasculaires.

Il m'a remis la note suivante :

« Il n'y a aucun doute possible, il s'agit d'un angiome simple développé dans l'épaisseur et à la surface de l'os maxillaire. Sur une coupe qui embrasse en même temps la muqueuse gingivale, le périoste, les masses musculaires qui s'insèrent sur lui et l'os sous-jacent, on reconnaît que le chorion de la muqueuse étant intact, et les couches profondes étant occupées par quelques pelotons adipeux et des muscles striés sains, on ne tarde pas à rencontrer plus profondément une zone fibreuse creusée de vastes lacunes de dimensions très irrégulières et remplies par une sorte de tissu angiomateux des plus spécifiques.

« Il s'agit, en effet, de nombreuses cavités vasculaires san-

guines remplies de globules rouges et blancs, et limitées par une bande épaisse de cellules conjonctives, tassées, dont les noyaux sont vivement colorés; ces parois vasculaires dessinent autour de la lumière des vaisseaux autant d'anneaux complets et réguliers; ces anneaux sont incrustés dans une gangue de tissu conjonctif plus ou moins dense, généralement assez riche en éléments cellulaires.

« Suivant les points observés, tantôt les vaisseaux sanguins ont tous des caractères uniformes, et semblent accolés directement les uns aux autres, tantôt un certain nombre d'artérioles et de veinules, à paroi musculaire très épaisse, tranchent de place en place sur l'uniformité des lacs sanguins angiomateux.

« De ces dispositions résulte une sorte de tissu érectile, dont les volumineux bourgeons s'enfoncent largement dans l'épaisseur du périoste et du tissu osseux; ces bourgeons angiomateux creusent de larges lacunes, qui défoncent le tissu compact du maxillaire; ces lacunes sont en général sinueuses ou arrondies. Sur les parties où la technique a respecté la disposition réciproque de l'angiome et du tissu osseux, on reconnaît que toutes les cavités de l'os étaient bien comblées par les énormes bourgeons angiomateux gorgés de sang.

« De l'étude attentive des parties, résulte une impression première :

« Les lésions de l'os sont anciennes et les cavités creusées par l'angiome ne semblent guère être en voie d'extension progressive; en effet, sur le bord des échancrures qui limitent les cavernes osseuses réservées à l'angiome, on ne trouve pour ainsi dire jamais aucun signe d'une lésion atrophiante en évolution; les lamelles osseuses qui limitent l'orifice s'y s'arrêtent brusquement à pic, sans montrer à la face interne de la cavité ni ostéoblastes reconnaissables à leur volume et à leur aspect épithélioïde, ni cellules géantes; tout au plus, en quelques points, la surface même de la cavité offre-t-elle une coloration un peu différente du reste du tissu osseux, telle qu'une coloration jaune rosâtre, ou blanc jaunâtre, en bordure, avec disparition de la première rangée des ostéoplastes adjacents à la cavité.

« Parfois enfin, mais sur une très petite surface, on peut observer la disposition suivante : le tissu osseux change brusquement de coloration au contact des bourgeons vasculaires angiomateux; sur une très mince profondeur, il devient blanc jaunâtre, au lieu d'être resté violet; les ostéoplastes logés dans cette bande claire s'amincissent à l'extrême, se tassent et, insensiblement, se perdent dans une bande fibroïde jaune rosâtre qui fait partie manifestement du tissu angiomateux; dans ce dernier cas, il semble bien

probable que l'on assiste à l'usure par l'atrophie des lamelles osseuses comprimées par la masse des bourgeons vasculaires.

« Pour terminer la série des altérations du tissu osseux au contact des bourgeons du tissu angiomateux, signalons encore un aspect rarement observé, mais à coup sûr pathologique. On voit quelquefois au fond d'une crique osseuse un bourgeon vasculaire, en train de modifier profondément quelques lamelles osseuses sur lesquelles il appuie ; l'aspect fibrillaire de ces lamelles tend à disparaître, et l'ensemble de ces ostéoplastes tend à s'y libérer ; ces éléments se déforment, s'arrondissent tout en conservant encore un grand nombre des filaments qui les hérissent, le protoplasma de chaque ostéoplaste se gonfle, devient brillant, et prend par l'éosine une teinte rose brique pâle ; le noyau de chaque élément, au lieu de rester central, est refoulé à la périphérie. Tous ces signes indiquent un état hydropique de l'ostéoplaste, avec dilatation de sa loge ostéoplastique.

« Souvent cette petite région en voie de ramollissement se trouve délimitée par une ligne violacée tracée dans l'épaisseur du tissu compact sous forme d'un arc de cercle concentrique à la surface du bourgeon angiomateux.

« Les bourgeons angiomateux qui occupent les cavités anormales creusées dans l'os se différencient facilement de la moelle osseuse comme aussi du tissu conjonctivo-vasculaire des canaux *de Havers* ; tout d'abord ils ne possèdent pas de cellules adipeuses non plus que de myéloplaxes, enfin ils reproduisent trait pour trait le caractère des grosses masses angiomateuses décrites dans l'épaisseur du périoste :

« Vastes cavités sanguines limitées par des parois épaisses fibro-conjonctives, et séparées les unes des autres par un tissu conjonctif compact.

« Cependant, dans le tissu osseux lui-même, les lacs sanguins sont souvent énormes, et leurs parois paraissent au contraire très minces, si bien qu'en de nombreux endroits le type d'angiome est aussi complet que possible, la surface occupée par le sang étant quinze fois supérieure à la surface occupée par les parois de ces vaisseaux.

« En résumé, angiome simple du maxillaire inférieur. »

A ma prière, M. Letulle a consenti encore à faire de nouveaux examens portant sur d'autres fragments prélevés dans les points les plus divers, et partout il a pu faire les mêmes constatations. Il y a quelques jours, il m'écrivait à ce sujet :

« Vous pouvez y aller, c'est bien angiome dans toute l'épaisseur de la pièce.

« Seulement, les parties profondes montrent peut-être des lacunes sanguines plus vastes et plus onduleuses qu'à la surface.

« Dans ces grandes cavités intra-osseuses, les énormes lacs sanguins s'adjoignent les uns aux autres et remplissent souvent à eux seuls les trous les plus étendus. Les petits vaisseaux à parois épaisses forment moins de colonies serrées dans les mailles du tissu osseux.

« J'insiste sur le fait qu'en plusieurs points l'angiome est directement contigu au périoste sans interposition de la plus petite bande osseuse. Il en était de même, d'ailleurs, pour les coupes affleurant la partie la plus superficielle de la tumeur.

« En aucun point, il ne peut y avoir ombre d'une hésitation sur la nature purement angiomateuse de la lésion. Pas trace, nulle part, d'un tissu sarcomateux ou ostéoïde. »

Voici donc un cas de tumeur pulsatile des os où l'on ne trouve ni sarcome, ni myéloplaxes, ni endothéliome, et pour lequel il n'y a aucune raison de supposer que la lésion soit une transformation, une modification d'un des néoplasmes précités. Il s'agit d'un angiome, comparable aux angiomes des parties molles, et pourquoi ferait-t-on des difficultés à admettre qu'un angiome ait pu se développer dans l'épaisseur d'un os, surtout à la face, où les angiomes sont communs?

Sans doute de tels faits sont rares ; mais la présente observation montre que leur existence n'en est pas moins indéniable.

Il convient donc de faire une place aux angiomes parmi les tumeurs présentant les caractères des anévrismes des os. Ceux-ci représentent évidemment un groupe complexe, où certains signes cliniques communs, certaines analogies anatomo-pathologiques permettent de rassembler des lésions diverses. Je pense pour ma part qu'il n'est pas possible de les ranger purement et simplement dans le chapitre des sarcomes ou des endothéliomes. Il suffit de parcourir les travaux qui leur ont été consacrés jadis pour être convaincu qu'ils offrent bien une physionomie à part, ce qui n'empêche d'ailleurs en rien d'accepter leur origine néoplasique dans la plupart des cas. Malheureusement, les faits sont peu nombreux, recueillis à longue distance par des observateurs très différents ; l'étude complète en est malaisée, et l'on s'explique que, faute d'en avoir rencontré dans sa pratique, on puisse hésiter à leur faire une place dans la nosologie. Je pense pour ma part qu'il n'est pas possible de les ranger purement et simplement dans le chapitre des sarcomes ou des endothéliomes, ou des tumeurs à myéloplaxes, et qu'il y a lieu de conserver la vieille appellation d'anévrismes des os, en laissant à ce terme une significa-

tion répondant à la clinique et à l'anatomie pathologique macroscopique.

Si la plupart des anévrismes des os doivent être considérés comme des tumeurs transformées, cette transformation même suffit pour en faire des variétés très particulières de tumeurs méritant une place à part. Démontrer leur origine néoplasique n'est pas les supprimer.

On a supposé autrefois que les anévrismes des os pouvaient avoir pour premier stade une lésion angiomateuse. C'était une simple supposition, justifiée par la comparaison de ces tumeurs avec les cirsoïdes des parties molles, toujours précédés par des angiomes.

Cette proposition n'est pas absurde ; elle ne saurait être valable pour l'ensemble des faits, tant s'en faut, mais, par exception, pourquoi les choses ne se passeraient-elles pas ainsi ? Sur notre pièce, on voit des aréoles séparées par de minces lamelles osseuses, des cavités très variables dans leur disposition et leurs dimensions. La raréfaction, la disparition des cloisons étaient en train de créer des espaces de plus en plus larges, et avec le temps se serait constituée vraisemblablement quelque cavité centrale spacieuse qui eût pris une importance prédominante. Mais nous observons une maladie en évolution depuis des années. Son origine doit remonter bien loin, et les lésions angiomateuses devaient préexister aux manifestations extérieures, tumeur, battements, souffles, qui ont attiré l'attention. L'angiome serait donc devenu pulsatile secondairement.

Quoi qu'il en soit, l'histoire de ma malade montre bien les difficultés et le danger même des interventions précoces sur un angiome osseux pulsatile. On a jadis employé, et avec succès, la ligature du tronc principal du membre dans les anévrismes des os longs.

Ici, la ligature de la carotide, à titre seulement d'opération préliminaire, n'a pu que modérer l'abondance de l'hémorragie ; en dépit de cette précaution, la perte de sang a mis la malade en péril. En outre, j'ai été déçu dans l'espoir d'éviter à la malade la mutilation toujours pénible d'une résection étendue de la mâchoire.

L'étude de la pièce montre que ce sacrifice était indispensable et que les lésions occupaient un territoire encore plus vaste que n'avait permis de le supposer l'exploration directe au cours de l'intervention et que les limites en sont indécises. La résection large était donc la seule manière de les dépasser avec certitude.

Cette opération, d'ailleurs, s'est brusquement imposée pour mettre un terme à l'hémorragie et éviter une prompte catastrophe.

A cet égard, l'angiome osseux est donc absolument comparable aux angiomes des parties molles. L'hémorragie, toujours très importante et souvent très grave, quand on opère dans la zone de la tumeur, est peu abondante et maîtrisée aisément quand on agit à distance, en passant dans les tissus sains.

Je me résumerai en affirmant, pour finir, que dans le groupe des anévrismes des os, qui, malgré tout, existent, il est une variété constituée par des angiomes pulsatiles, dont le cas que je viens de relater est un irréfutable exemple.

Résection d'une portion du canal hépatique et du cholédoque au cours d'une cholécystectomie. Suture bout à bout. Guérison. Manière de remédier à cet accident en ayant recours à l'incision de proche en proche des voies biliaires,

par M. H. DELAGÉNIÈRE (du Mans), membre correspondant.

L'accident qui fait l'objet de cette communication ne paraît pas être une rareté. Nous connaissons un cas absolument semblable de W. J. Mayo (1).

Nous tenons d'une communication orale de Lynn Thomas, de Cardiff, que semblable accident lui est arrivé et que, depuis ce temps, il a adopté pour tous ces cas notre méthode d'incision de proche en proche.

Il est probable qu'une enquête approfondie auprès des chirurgiens qui pratiquent fréquemment des opérations sur les voies biliaires permettrait de découvrir de nouveaux faits.

Nous trouvons là un argument de premier ordre pour défendre notre méthode générale d'incision des voies biliaires. C'est la crainte de cet accident qui nous avait amené à pratiquer cette section lors de nos premières opérations de cholécystectomie. Depuis cette époque, l'incision de proche en proche des voies biliaires s'est introduite dans les habitudes de la plupart des chirurgiens. Au Congrès de Bruxelles, Kehr la jugeait inutile pour des chirurgiens expérimentés, mais son opinion n'était pas partagée par le plus grand nombre, qui, malgré leur expérience, préféraient y avoir recours en raison de la grande sécurité qu'elle procure, surtout si on la compare, pour la cholécystectomie, à la méthode de dissection soit de haut en bas, soit de bas en haut.

Malgré tous ses avantages, l'incision de parti pris des voies

(1) *Annals of Surgery*. July 1905, p. 90.

biliaires, quand elles sont infectées, nous paraissait dangereuse en raison des risques d'infection qu'elle faisait courir au malade, et c'est pourquoi, chez notre malade qui était atteinte d'une cholécystite infectée et suppurée, nous avons transgressé notre manière habituelle de faire, et, après une dissection laborieuse du cholécyste, nous sommes arrivé à isoler le cholédoque au lieu du canal cystique. Du reste, les risques d'infection par le contenu de la vésicule ne sont peut-être pas aussi redoutables qu'on pourrait le croire si on a pris soin de bien protéger la cavité péritonéale et d'isoler le champ opératoire sous-hépatique. Doit-on, dans les cas suppurés de la vésicule, faire passer les risques de réséquer une partie des voies biliaires principales avant ceux d'une infection péritonéale? Toute la question est là.

Voici maintenant l'observation de notre malade.

Observation. (N° 8177 de la Statistique générale.) *Cholécystite calculeuse suppurée avec péricystite. Cholécystectomie. Résection accidentelle de la terminaison de l'hépatique et de l'origine du cholédoque. Suture bout à bout de ces deux conduits. Guérison.*

La nommée S... (Marie-Louise), ménagère, âgée de trente-quatre ans, demeurant à la Flèche, m'est adressée à l'hôpital par le Dr Mauvais pour des accidents de cholécystite suppurée.

Mariée à dix-sept ans, elle a eu sept grossesses. La première crise hépatique eut lieu pendant la deuxième grossesse. Elle avait alors dix-neuf ans. Elle fut prise d'une douleur violente avec vomissements, puis l'ictère apparut et les fèces restèrent décolorées pendant plusieurs jours. A l'occasion de toutes ses grossesses les mêmes accidents se renouvellent, plus ou moins violents; l'ictère est toujours passager, mais jamais entre les crises la malade ne reprend complètement sa santé.

Lors de sa dernière grossesse, il y a trois ans, les accidents sont des plus violents, les crises sont répétées et fréquentes, et finissent par provoquer l'accouchement le huitième mois. L'enfant serait, d'après ses affirmations, né ictérique et aurait succombé au bout de quelques jours.

Depuis cet accouchement les accidents n'ont jamais cessé. Une crise plus violente que les autres a nécessité le séjour au lit pendant trois mois consécutifs. Il y a dix-huit mois, il y eut une amélioration assez sensible pendant quelques semaines, mais les crises reprennent alors et depuis deux mois elles sont devenues insupportables.

Il est à noter que cette malade a suivi depuis sa première crise un régime rigoureux, qu'elle a gardé le lit pendant de très longues périodes et qu'elle a été soignée régulièrement pendant toutes ses crises par les moyens médicaux classiques,

Etat à l'entrée. — La malade est maigre et très affaiblie. Ses téguments sont décolorés, mais elle n'a pas d'ictère. C'est à peine si on découvre une légère teinte subictérique des conjonctives. Elle se plaint de douleurs d'estomac, de crampes violentes qui immobilisent

tout le côté droit. Par instants elle dit qu'elle sent une tumeur sous le foie. Cette tumeur a été prise plusieurs fois pour un rein mobile. En plaçant la main sous le rebord du foie, on sent une petite induration qui correspond au siège de la vésicule. Cette induration est sensible à la pression, elle se déplace avec les mouvements de respiration. Pendant la crise, la petite tumeur dure fait place à une tumeur plus grosse, moins dure, et qui pourrait donner la sensation du rein; mais cette tumeur suit les mouvements de la respiration et elle peut être déplacée latéralement. Le foie déborde les fausses côtes, et la rate paraît augmentée de volume. Toute digestion est devenue impossible.

Opération le 4 novembre 1908. — Sont présents les Drs Rocher et Canaguier.

La malade est placée sur un coussin, puis je pratique l'incision de Mayo Robson. Le foie est descendu et la vésicule est entourée d'adhérences. Elle est distendue par un amas de calculs. Le péritoine est protégé avec une grande compresse, puis je sépare la face inférieure de la vésicule des parties profondes. Vers le col de l'organe les adhérences sont plus intimes et plus épaisses. Elles masquent le col et le canal cystique. D'un autre côté les parois de la vésicule sont malades et paraissent distendues par une agglomération de calculs mêlés à un liquide qui doit être infecté. Je crains donc d'infecter la plaie en pratiquant l'incision progressive des voies biliaires et je me propose d'enlever en bloc la vésicule avec ses calculs et son contenu.

Je cherche alors à isoler le canal cystique, mais cette dissection est difficile, le conduit ne peut pas se reconnaître; j'exerce alors des tractions sur la vésicule pour tendre le conduit et j'arrive ainsi à isoler un conduit que je prends pour le cystique parce que ce conduit fait suite à la vésicule tendue. J'isole donc ce conduit, le saisis entre deux pinces, en fais la ligature du bout central, puis me dispose à enlever la vésicule de bas en haut en exerçant des tractions sur le bout tenu avec la pince. Je m'aperçois alors que la vésicule *se détache difficilement* du foie. J'incise du côté de la vésicule le péritoine de recouvrement et j'isole l'organe. Pendant cet isolement je m'aperçois de ma méprise et je vois que la pince est placée non sur le cystique, mais sur le cholédoque. Pour confirmer cette constatation, je lâche la pince et vois aussitôt apparaître de la bile par le canal. Je sectionne alors ce canal au-dessus de la bifurcation du cystique et repère les bords du conduit. J'enlève alors facilement la vésicule.

Revenant ensuite au cholédoque ligaturé, je sectionne le catgut et place des pinces sur les bords du conduit. J'ai donc dans le fond de la plaie l'hépatique sectionné transversalement et repéré, et au-dessous le cholédoque également sectionné transversalement et aussi repéré. Les deux conduits sont dilatés, j'introduis dans chacun d'eux un explorateur de Desjardins et peux ainsi constater qu'il n'y a aucun obstacle dans les voies biliaires.

Je procède ensuite à la suture bout à bout des deux conduits. Je fais cette suture de la façon suivante. Avec un catgut fin, je fais un surjet sur les deux tiers postérieurs des deux conduits de façon à les bien

unir l'un à l'autre, puis je laisse ouvert le tiers antérieur. Par cet orifice, j'introduis un tube à drainage de Kehr dans le canal hépatique et je maintiens ce drain avec un catgut. A côté, je place un drain ordinaire entouré de gaze, puis je referme le ventre comme d'ordinaire en prenant dans la lèvre droite du péritoine le bord droit de l'épiploon.

Examen des pièces. — La vésicule est très déformée. A 4 centimètres de son fond, elle présente une sorte de rétrécissement. Ce rétrécissement semble emprisonner dans le fond de l'organe toute une agglomération de calculs qui sont tellement foulés les uns contre les autres qu'à la palpation on pense qu'il s'agit seulement d'un seul calcul. Au-dessous de ce rétrécissement, on trouve une deuxième dilatation, puis un épaississement méconnaissable qui se termine par une portion cylindrique, longue de 15 millimètres, et qui n'est autre qu'une portion des voies biliaires principales qui a été sectionnée et qui représente la terminaison du canal hépatique et l'origine du cholédoque. Du reste, en fendant cette portion de conduit, on trouve à l'intérieur l'orifice du canal cystique. Cet orifice est perméable, mais seulement à un crin de Florence. Le plus petit stylet ne peut passer.

En ouvrant la vésicule, on trouve dans sa cavité une quantité de petits calculs agglomérés entre eux. Il y en a plus de 150. Les parois de l'organe sont malades. En certains endroits elles sont amincies, dans d'autres elles sont, au contraire, épaisses. La muqueuse est rouge et tomenteuse par endroits. Dans la portion qui n'est pas occupée par les calculs, on trouve de la bile épaisse et foncée. Les parois en cet endroit sont normales. C'est de cette dilatation que semble partir le petit conduit qui représente le cystique.

Suites opératoires. — Les suites ont été absolument apyrétiques et la malade s'est rétablie sans incident. Le premier jour après l'opération elle s'est plainte d'une grande faiblesse et est restée quelques heures dans un état de demi-choc peu inquiétant. Le lendemain, ces symptômes avaient complètement disparu.

Le drain de Kehr n'a pas bien fonctionné les deux premiers jours. L'écoulement de la bile s'établit régulièrement alors, et le drain fonctionna parfaitement jusqu'au dixième jour où il fut supprimé. Deux jours plus tard on trouvait des traces de bile dans les selles, mais ensuite on constata un arrêt de la bile du côté de l'intestin qui dura trois ou quatre jours pendant lesquels la malade a baigné dans la bile. Vers le quinzième jour la bile reparut dans les selles, et deux jours plus tard il n'y avait plus d'écoulement par la fistule. A partir de ce moment, la malade a pu être considérée comme guérie. Elle a quitté l'hôpital le 26 novembre, soit vingt-deux jours après son opération.

Etat à la sortie. — La malade a déjà repris de la mine. Elle se sent plus forte qu'à son entrée. Elle ne souffre plus et digère facilement les aliments qu'on lui donne et qui sont l'ordinaire de l'hôpital. Ses selles sont régulières et faciles. Elles sont normalement colorées. Les urines sont normales.

Du côté de la plaie tout est pour le mieux; la cicatrice mesure

12 centimètres de longueur, dont 7 dans sa partie verticale et 5 dans sa partie oblique. Le drain a laissé une petite dépression insignifiante, mais il n'y a pas trace de fistule.

Suites éloignées. — Le Dr Mauvais (de la Flèche), qui a bien voulu visiter la malade pour m'en donner des nouvelles, m'écrit le 22 octobre : « J'ai vu la malade ce soir même. Elle est transformée, ayant notablement engraissé et pris des couleurs. Femme de ménage et mère de famille, elle s'acquitte de son travail journalier facilement. L'appétit est régulier, elle ne se plaint que de constipation qu'elle combat avec succès avec quelques cuillerées à café d'huile de ricin (environ deux fois par semaine). Somme toute, une résurrection chez une femme rendue à la vie commune et à sa famille.

L'observation qui précède semble bien mettre en relief les avantages que nous avons trouvés à l'incision continue et de proche en proche des voies biliaires, et elle apporte à cette méthode opératoire un document indiscutable. En disséquant la vésicule sans l'ouvrir, nous avons été trompé par la forme insolite de l'organe, par l'épaississement de ses parois, par ses adhérences aux organes voisins, enfin par les fausses membranes qui s'étaient accumulées autour du carrefour et du canal cystique, de telle sorte qu'ils étaient devenus méconnaissables. Il en est résulté qu'au lieu d'isoler le canal cystique, nous avons isolé le canal cholédoque, que nous avons lié et sectionné. L'erreur commise, il ne nous restait qu'à la réparer en suturant le conduit. Au lieu de replacer les choses en place pour faire cette suture, nous avons préféré terminer la cholécystectomie en sectionnant alors de parti pris le canal hépatique, juste au-dessus de l'embouchure du cystique. Dans ces conditions, la suture ne devait pas être plus difficile à réaliser, et nous étions sûrs ainsi d'avoir enlevé les voies biliaires accessoires dans leur totalité avec tous les tissus infiltrés et infestés qui les entouraient.

Nous n'avons pas fait une suture circulaire complète. Nous avons préféré laisser environ un quart de la circonférence sans être suturée pour profiter de cette ouverture et établir un drainage des voies biliaires. Ce drainage nous paraissait utile en raison des accidents infectieux présentés par la malade et de la dilatation des voies biliaires principales. Du reste, nous n'avions aucune inquiétude au sujet de la réparation du conduit biliaire. Depuis longtemps, nous avons tous renoncé à suturer nos incisions des voies biliaires dans les cholédocotomies et dans les hépaticotomies. Il est vrai que dans ces interventions, les incisions étaient longitudinales et que, dans ces conditions, les bords de l'incision ont une tendance naturelle à se rapprocher. Mais, pour lever les scrupules que nous aurions pu avoir sur ce point de détail, nous

avions présente à l'esprit la curieuse observation de Verhoogen au Congrès français de chirurgie en 1908 (1).

Ce chirurgien, après avoir réséqué une trop grande étendue des voies biliaires principales pour pouvoir suturer l'un à l'autre les conduits sectionnés, se contenta, par des drains placés au contact de la section de l'hépatique, de diriger la bile en partie vers l'intestin et en partie vers la peau. Au bout d'un certain temps, toute la bile passait dans l'intestin, et le malade guérissait sans fistule.

Nous terminerons en attirant l'attention sur le résultat éloigné obtenu chez notre malade. Depuis son retour chez elle, elle n'a jamais présenté le moindre trouble du côté de sa sécrétion biliaire, pas le moindre accident de rétention. Ce fait, du reste, n'a rien pour nous surprendre. Nous savons, en effet, que les rétrécissements des voies biliaires principales sont rares après les opérations qu'on a eues à y pratiquer. Il est cependant utile d'apporter un nouveau fait pour confirmer cette vérité.

Présentations de malades.

Ablation esthétique d'une tumeur bénigne du sein (procédé de la boutonnière axillaire).

M. H. Morestin. — Les critiques n'ont pas manqué, à la Société de Chirurgie, tout au moins, au procédé que depuis plusieurs années je recommande pour l'ablation esthétique des tumeurs bénignes du sein. Permettez-moi de vous rappeler très brièvement ma technique. Une petite incision, une boutonnière est pratiquée à la partie la plus élevée de l'aisselle. Elle doit être entièrement comprise dans les limites du territoire pileux et son étendue est de 4 à 6 centimètres. Entre cette plaie et la tumeur un large tunnel est pratiqué par décollement à l'aide du bistouri ou des ciseaux. L'instrument chemine sous la peau jusqu'au voisinage de la tumeur. Celle-ci étant bien fixée avec les doigts de la main gauche, on ouvre sa loge avec les ciseaux, on sectionne les tissus qui la séparent du tunnel sous-cutané que l'on vient de creuser, on l'isole, et, quand elle se trouve à peu près libérée, il suffit d'aller la cueillir avec une longue pince à griffes. La plaie est réunie par quelques fils de soie, mais un bon drainage est de rigueur. L'hémostase directe est inutile, et la compression momentanée suffit pour arrêter l'écoulement sanguin.

(1) Voir *Comptes rendus du 21e Congrès*, p. 201, Paris, 1908.

Quelles que soient les craintes que l'on ait pu concevoir théoriquement au sujet de la difficulté de l'intervention et de ses dangers possibles, l'expérience prouve que l'opération, un peu délicate à la vérité, est en somme d'une réalisation assez simple, que les suites en sont satisfaisantes, et qu'elle donne enfin au point de vue esthétique un résultat absolument idéal.

Entre autres reproches adressés à mon procédé, on a dit que l'ablation pouvait être incomplète, que même à supposer la tumeur enlevée en totalité, l'intervention ainsi comprise était insuffisante, car il était bon, prudent, de supprimer en même temps, selon la pratique de Tillaux, les parties adjacentes de la glande mammaire. Je ne saurais accepter cette manière de voir et continue à penser que l'ablation du seul adéno-fibrome, quand il est bien circonscrit, isolable et énucléable, est pleinement satisfaisante. C'est pour répondre à cette objection visant les suites éloignées que je vous présente cette jeune fille, que le hasard d'une appendicite a ramenée il y a peu de temps dans mon service. Elle a été opérée par moi, il y a quatre ans environ, d'un adéno-fibrome du sein droit. Elle n'a plus jamais rien présenté du côté de la mamelle opérée qui est parfaitement souple et normale. Maintenant je vous fais juges du résultat esthétique. Il est absolument impossible de soupçonner l'opération subie, car il faut chercher avec un soin extrême au milieu des poils de l'aisselle pour en apercevoir vaguement la trace.

M. Guinard. — J'ai souvent usé de ce procédé que mon ami M. Morestin avait acclimaté dans mon service de la Maison Dubois. La seule petite remarque que je désire faire, c'est qu'il faut avoir fait un diagnostic absolument sûr. Il m'est arrivé, — et je pense que je ne suis pas une exception parmi vous, — de tomber sur une petite tumeur kystique très tendue que j'avais prise pour une tumeur solide. Un coup de pointe ouvrit le kyste, la tumeur disparut et il me fut impossible de la retrouver.

M. Morestin me dira qu'il n'est pas responsable des erreurs de diagnostic des autres ; je signale cependant cette petite particularité qu'il me paraît bon de souligner.

M. Paul Reynier. — J'appuie sur ce que vient de dire M. Guinard. Ces opérations esthétiques peuvent, dans quelques cas, être malencontreuses, si, par malheur, le diagnostic n'est pas exact. Or, pour ces tumeurs de la mamelle, il nous est arrivé à tous d'avoir des surprises. Et dernièrement, je voyais dans mon service un de mes assistants opérer une malade jeune chez laquelle le diagnostic porté avait été petit adénome limité. Or,

on trouva un épithélioma kystique; le kyste s'ouvrit. On tâcha d'enlever le plus qu'on put de la mamelle, mais sans l'enlever tout entière, car la malade n'était pas prévenue ; et il fallut quelque temps après faire l'ablation complète dans des conditions moins bonnes, l'intervention première ayant donné un coup de fouet à la tumeur.

M. Tuffier. — La malade que vient de nous présenter M. Morestin est un exemple du résultat parfait que donne la chirurgie esthétique. Et je tiens à dire ici hautement et publiquement que plusieurs malades qu'il nous a montrées étaient dans le même cas.

Dans le cas présent il y a une objection capitale à faire. Voici une femme qui présentait un petit adénome du sein. Avec une piqûre de stovaïne et une incision directe on l'enlevait et on laissait une incision bien peu visible. Par l'incision axillaire il n'y a pas de cicatrice. Mais on est obligé de chloroformer la malade. Pour ma part, j'estime que sauf des cas vraiment exceptionnels, une cicatrice dont la présence se manifeste à peine ne compense pas les dangers d'une anesthésie par le chloroforme.

M. Morestin. — J'ai déjà présenté autrefois, à la Société, plusieurs malades opérées par mon procédé et bien guéries. Je pensais que le cas actuel, où le résultat ne laisse, en vérité, absolument rien à désirer, pourrait contribuer à vous faire accepter l'extirpation des tumeurs bénignes du sein par cette boutonnière dissimulée au fond de l'aisselle. Aussi suis-je surpris et un peu chagrin des critiques qui me sont encore adressées. Elles sont loin d'être sans réplique et je les trouve même un peu étranges.

M. Tuffier vient de nous dire qu'il ne consentirait pas à subir une telle opération, et, pour son compte, préférerait l'incision directe. Je le pense bien, et si j'avais à opérer notre collègue, assurément je ne lui infligerais pas mon procédé esthétique. Mais M. Tuffier n'est pas une jeune femme et ne songe pas à se décolleter pour aller dans le monde. Les jeunes femmes raisonnent tout autrement, et, si on leur laissait le choix, préféreraient sans aucun doute ne pas garder une cicatrice sur une région que les circonstances les contraignent parfois d'exposer aux regards.

Que dire maintenant de cette objection que j'entends formuler autour de moi, à savoir que cette ablation délicate par une voie détournée exige l'anesthésie générale, alors qu'on pourrait se borner à l'anesthésie locale moins périlleuse pour faire l'énucléation directe? C'est toute la question de l'anesthésie que soulève cette remarque! Je ne veux pas l'aborder et me borne à déclarer que sauf contre-indication particulière, même pour faire l'ablation

d'un adéno-fibrome par le plus court chemin, je préférerais endormir la malade et ne serais nullement troublé de prendre cette responsabilité.

Voici maintenant que pour faire son procès à la chirurgie esthétique, on invoque les erreurs de diagnostic que l'on peut commettre en examinant les tumeurs du sein. Une ponction exploratrice eût évité à M. Guinard le petit ennui qu'il nous a relaté. Pour le cas survenu dans le service de M. Reynier où l'on a pris un cancer pour un adénome et tenté de l'extirper par l'aisselle, il n'est pas étonnant que le résultat n'ait contenté personne. Je ne sais, ignorant les détails, comment une pareille erreur a pu se produire.

J'estime que ces erreurs de diagnostic doivent être évitées pour ainsi dire à coup sûr et que des examens minutieux, précis, répétés peuvent mettre à l'abri de telles surprises. Sans doute on se heurte parfois à des difficultés insolubles, à des cas particulièrement obscurs où toutes les hésitations sont permises. Mais pour ces tumeurs douteuses, pour ces femmes dont la lésion vous laisse quelque inquiétude, il vaut mieux ne pas songer à une incision dissimulée.

Les cas à méprises se rencontrent d'ailleurs principalement chez les femmes déjà mûres. Or nous parlons de sujets jeunes. Chez les jeunes filles et les jeunes femmes, les tumeurs de beaucoup les plus fréquentes sont justement les adéno-fibromes, favorables à l'application du procédé. J'ose dire que le diagnostic en est presque toujours très facile, et qu'une tumeur arrondie, ou légèrement bosselée, dure, indolente, bien mobile, à évolution lente, ne peut guère donner lieu à aucune fâcheuse confusion. Mais à supposer que l'on se soit trompé, que des difficultés imprévues surgissent au cours de l'intervention, que l'on ouvre des kystes, que l'on se trouve en présence d'une lésion plus sérieuse qu'on ne le supposait, il suffirait de changer de route et d'aborder la tumeur par une nouvelle incision pratiquée directement à son niveau.

M. Paul Reynier. — Je rappelle à M. Morestin qu'il a lui-même amené ici une malade chez laquelle, croyant enlever une tumeur limitée, il arriva sur une lésion costale. Il put, il est vrai, agir sur cette côte et sa malade guérit. Mais nous lui avons fait observer combien il aurait pu, en pareille circonstance, être ennuyé, s'il s'était trouvé en présence d'une lésion plus étendue.

M. Morestin. — Je proteste très vivement contre les allégations de M. Reynier. M. Reynier, pour m'accabler, déclare que j'aurais

moi-même commis une erreur analogue à celle qu'il rapporte et pris pour un adéno-fibrome une autre lésion plus grave, et croit en trouver la preuve dans une de mes présentations antérieures à la Société de Chirurgie. J'ai fait de nombreuses présentations à la Société de Chirurgie; on n'y trouvera rien de semblable. Je le répète encore, les cas favorables au procédé de la boutonnière axillaire sont d'un diagnostic facile, car justement il s'applique aux tumeurs réunissant tous les caractères de la bénignité.

J'ai opéré actuellement pour des adéno-fibromes douze malades par mon procédé; sur ces douze, il en est une qui portait deux tumeurs sur le même sein, et une autre qui en avait une dans chaque mamelle, si bien que leur observation à chacune d'elles est deux fois démonstrative. Toutes ces opérations se sont toutes terminées favorablement et les suites immédiates en ont toujours été bonnes. Pour les suites éloignées, les malades que j'ai pu suivre n'ont rien présenté de particulier et sont demeurées guéries.

Cette intervention, que vous semblez repousser, a d'ailleurs été pratiquée un grand nombre de fois, par de jeunes chirurgiens qui s'en sont tirés à leur satisfaction et à celle de leurs malades.

L'opération est, je le reconnais volontiers, plus délicate que l'intervention conduite à la manière ordinaire, mais combien la terminaison en est plus satisfaisante! Il ne persiste pas la moindre trace appréciable de l'opération, la cicatrice est dissimulée au milieu des poils du fond de l'aisselle. Quoi que l'on puisse dire, il n'est pas indifférent de conserver à une jeune femme la totalité de sa beauté. C'est ma conviction profonde que la chirurgie, s'adressant à des sujets féminins dans l'âge privilégié, doit s'imposer résolument le respect des formes extérieures, poussé jusqu'au scrupule. Ce souci explique, autorise ou excuse certains procédés un peu plus compliqués, un peu plus difficiles à manier que les techniques courantes. Il peut et même doit s'associer à la plus sage prudence.

Epithélioma guéri depuis quatre ans et demi.

MM. Quénu et Duvet. — Il s'agit d'un épithélioma gingival médian, ayant envahi la peau du menton et le plancher de la bouche, qui a été opéré il y a quatre ans en deux temps.

Le premier temps fut pratiqué le 29 juin 1903. Ablation des ganglions carotidiens des deux côtés, résection bilatérale de la jugulaire interne. A ce moment un rapport fut présenté à son propos à la Société.

Le deuxième temps fut pratiqué le 11 juillet 1905. Ablation en bloc de l'arc mandibulaire, des téguments du menton. Le rebord muqueux de la lèvre est conservé. On enlève également le plancher de la bouche et le tiers antérieur de la langue ainsi que les deux glandes sous-maxillaires.

Depuis cette époque (quatre ans et demi) le malade a conservé une santé parfaite et ne présente pas trace de récidive.

Présentation de pièces.

Pseudo-sarcome d'un utérus fibromateux.

M. E. Potherat. — Messieurs, dans la dernière séance, le Dr Jeanne, de Rouen, nous a présenté une pièce dont vous avez gardé certainement le souvenir. Il s'agissait d'un utérus ayant présenté dans sa paroi postérieure une cavité contenant 3 litres un quart de liquide. Cette cavité n'était pas limitée par une paroi nette ; elle était creusée dans le tissu même de l'utérus et elle était à son intérieur hérissée de saillies plus ou moins irrégulières, plus ou moins volumineuses, séparées par des cavités non moins variées de forme, de dimensions. Cette cavité était indépendante de la cavité utérine ; mais il n'est pas besoin d'insister, puisque le fait est longuement décrit dans nos bulletins, et que deux figures même illustrent le texte.

M. Jeanne a fait faire l'examen histologique par son collègue M. Devé, et de cet examen, dont il ne nous a pas donné le détail, il conclut à un *sarcome primitif de l'utérus*.

Or, Messieurs, j'avais depuis le mois de septembre dernier dans ma collection une pièce absolument identique à celle qui nous a été présentée par M. Jeanne.

Elle avait été recueillie dans les conditions suivantes : Une vigoureuse paysanne de trente-quatre ans était venue me consulter, parce que, devenue enceinte 4 fois, 4 fois elle avait fait une fausse couche au bout de quelques mois, et qu'un médecin appelé après cette quatrième fausse couche avait déclaré trouver un fibrome utérin et avait conseillé une consultation chirurgicale.

L'examen me montra un utérus gros, remontant à deux travers de doigt au dessus de l'ombilic; dans sa partie abdominale, cet utérus était un peu mou, rénitent. Il semblait même que parfois l'utérus devenait fluctuant; en un mot, à une palpation

prolongée, attentive, l'organe paraissait passer par des alternatives de consistance presque dure ou presque molle, comme s'il avait été le siège de contractions intermittentes. Par le toucher vaginal au-dessus de l'isthme on sentait des nodosités rondes, dures, intra-utérines. Vous comprenez que dans ces conditions, je me demandai d'abord s'il ne s'agissait pas d'une grossesse. Mais jamais les règles n'avaient cessé ; quoique peu abondantes, les seins n'avaient subi aucune modification ; enfin, il n'y avait pas de ballottement fœtal. Je pensai donc que nous étions en présence d'un utérus poly-fibromateux, avec gros fibrome ramolli.

Je pratiquai, sans d'ailleurs faire de ponction, sans application de tire-bouchon ou tracteur, l'hystérectomie subtotale. C'est ainsi que j'eus cette pièce. Il s'agissait bien d'un utérus fibromateux ; vous voyez, en effet, plusieurs fibromes gros comme une noix ou une noisette sur le segment inférieur de l'utérus ; vous voyez aussi la cavité utérine peu agrandie, parfaitement régulière, lisse, close au fond, ouverte seulement dans le canal cervical.

L'ouverture de la partie supérieure nous montra : 1° Une cavité à contenu sérohématique qu'on peut évaluer à 4 litres environ ; 2° Dans cette cavité, pas de paroi nette, lisse, pas de fibrome saillant, mais une multitude de saillies et de cavités sur tout le pourtour de la cavité, mais surtout vers la partie adhérente à l'utérus, avec lequel la paroi cavitaire se continue sans ligne de démarcation. Un dépôt blanchâtre fibrinoïde recouvre ces saillies et cavités, assez friables pour s'écraser dans la main qui les presse. Reportez-vous, Messieurs, à la pièce de M. Jeanne, et je n'aurai pas besoin d'insister, car je n'aurai qu'à rappeler mot par mot la description macroscopique de notre collègue de Rouen.

Il ne me resterait donc qu'à conclure dans le même sens que M. Jeanne et de dire : Voilà un sarcome de l'utérus. Eh bien, Messieurs, là est la difficulté : M. Jeanne s'est prononcé, sans détails, sur l'examen histologique qui lui a été remis par M. Devé et dont il ne nous a dit que ceci : il y avait là des éléments fuso-cellulaires.

Or j'ai moi-même fait faire un examen histologique par mon élève M. Géry qui est très versé dans la pratique de l'histologie normale et pathologique ; et M. Géry avait cru d'abord pouvoir conclure qu'il s'agissait là d'un sarcome fuso-cellulaire, mais il a soumis ses préparations à M. Letulle, et M. Letulle s'est formellement prononcé en faveur d'un fibrome ayant subi la dégénérescence simple. Voici, Messieurs, la relation très détaillée de ces examens histologiques ; leur lecture permettra à chacun de vous de se faire une opinion sur ce point. Il m'a paru bon de montrer que la question du sarcome primitif de l'utérus n'est pas aussi

simple ni aussi complètement résolue que nous l'avait laissé entrevoir M. Jeanne qui nous a annoncé une thèse prochaine sur ce sujet.

Examen histologique (par M. GÉRY). Vérifié par M. LETULLE. — Des fragments volumineux ont été prélevés en trois points de la coque, — l'un au fond, au niveau où la coque est très mince, les deux autres à l'endroit où la cavité se continue avec l'utérus lui-même qui forme comme le pédicule de ce pseudo-kyste.

Dans la région du fond, on ne trouve — au-dessous du péritoine épaissi — que des faisceaux de fibres musculaires lisses, séparés les uns des autres par du tissu conjonctif adulte. Presque sans transition, on tombe immédiatement sur un tissu de nécrose dans lequel les noyaux ne se colorent nullement mais où l'on reconnaît cependant encore quelques contours : contours de vaisseaux, contours de fibres musculaires lisses coupées transversalement.

Dans la région de la base, là où la coque est plus épaisse, l'aspect est un peu différent ; on trouve successivement, de dehors en dedans : le péritoine épaissi, les faisceaux entrecroisés musculaires et conjonctifs, puis, par places, sinon d'une manière continue, on trouve des nappes d'un tissu très riche en cellules fusiformes disposées en faisceaux entrecroisés dont l'aspect est un peu celui du sarcome fuso-cellulaire. Plus profondément on retrouve du tissu nécrobiosé avec les mêmes caractères que plus haut.

Il ne s'agit que d'un myofibrome en voie de prolifération en même temps qu'il est atteint de nécrobiose liquéfiante. En effet, même dans les régions où les noyaux sont le plus nombreux, il ne s'agit pas de sarcome. Tous les noyaux sont semblables, sans formes monstrueuses, sans surcharge chromatinienne. Le tissu conjonctif, sur les coupes au Van Gieson, se montre nettement sous forme d'un réseau grêle mais très serré. Les vaisseaux ont tous à ce niveau une paroi propre. Bref, ce n'est pas l'aspect du sarcome.

Mais il y a des caractères secondaires qui emportent encore plus la conviction ; par le Van Gieson, on reconnaît nettement dans le tissu de nécrose de très abondantes fibres conjonctives et on n'y reconnaît par le réactif de l'élastine des vaisseaux parfaitement formés.

Quel est le processus de la cause de la nécrobiose ? Nous ne pouvons répondre à cette question, les lésions ne nous fournissant pas l'explication nécessaire. Le tissu vivant cesse brusquement, faisant place sans transition à du tissu coloré massivement par l'éosine, envoyant à peine quelques traînées cellulaires dans celui-ci.

Il n'existe pas trace d'inflammation, si ce n'est un certain degré d'œdème interstitiel qui peut s'expliquer mieux par des raisons de circulation. De ce côté, les lésions vasculaires sont minimes, les vaisseaux sont tous perméables, cependant on trouve sur quelques artères des lésions d'endartérite proliférante.

Avis. — *Messieurs les candidats à une place de membre correspondant national sont priés d'adresser au secrétaire général, avant le* 15 *novembre* 1909, *leur lettre de candidature, ainsi que l'exposé de leurs titres scientifiques.*

Le Secrétaire annuel,
Lejars.

Paris. — L. Marretheux, imprimeur, 1, rue Cassette.

SÉANCE DU 3 NOVEMBRE 1909

Présidence de M. Routier.

Procès-verbal.

La rédaction du procès-verbal de la précédente séance est mise aux voix et adoptée.

Correspondance.

La correspondance comprend :

1°. — Les journaux et publications périodiques de la semaine;

2°. — Une lettre de M. Mauclaire, s'excusant de ne pouvoir assister à la séance.

3°. — Une lettre de M. Ferron (de Laval), posant sa candidature à une place de membre national.

4°. — Pour le prix Laborie : Un mémoire sur *Les contusions et ruptures traumatiques du duodénum*, avec devise : « Dans le doute, ne t'abstiens pas. »

5°. — Pour le prix Ricord : Un mémoire intitulé : *De la tuberculose génitale de la femme*; devise : « *Non deficit alter* », et un travail de de Munter et Ledent, intitulé : *Mensuration de l'appareil locomoteur.*

6°. — Pour le prix Marjolin-Duval : Un travail de M. Moreau (de Paris), intitulé : *Des suites de la gastro-entérostomie dans la sténose non cancéreuse du pylore*, et un travail de M. Clermont (de Toulouse), sur *Les lymphatiques des voies biliaires.*

7° — Un travail de M. Lafourcade (de Bayonne), sur *un cas de contusion de l'abdomen.*

Rapporteur : M. Souligoux.

8°. — Une lettre de M. Morestin, demandant un congé de quatre mois, pendant la durée de son cours à la Faculté.

9°. — Une lettre de M. Sebileau, s'excusant de ne pouvoir assister à la séance, devant assister à l'inauguration d'un pavillon à Clamart.

10°. — M. Routier offre à la Société un livre de M. Cathelin, intitulé : *Les méthodes modernes d'exploration chirurgicale de l'appareil urinaire*. — Des remerciements sont adressés à M. Cathelin.

11°. — Un travail de M. Leniez, médecin-major, intitulé : *Origine traumatique de certains goitres exophtalmiques.*
Rapporteur : M. Delorme.

Discussion.

Sur les septico-pyohémies et la résection orthopédique du coude (1).

M. Auvray. — Il est un seul point, dans la discussion actuellement ouverte sur le traitement des arthrites purulentes, sur lequel je désire retenir votre attention : c'est celui qui concerne la valeur comparée de l'arthrotomie et de la résection. Comme plusieurs orateurs l'ont dit dans une des séances précédentes, on a pendant longtemps préconisé la résection comme le meilleur mode de traitement à appliquer. Pour ma part, c'est toujours à l'arthrotomie que je me suis adressé, et les résultats qu'elle m'a donnés ont été très satisfaisants, sauf dans un cas. Dans le cas auquel je fais allusion (il s'agissait d'un genou), l'arthrotomie fut suivie de fusées purulentes dans la cuisse, et je fus conduit à faire secondairement une amputation du membre inférieur, qui n'empêcha pas le sujet de succomber. J'ai toujours pensé que, dans ce cas, l'insuccès de l'arthrotomie pouvait être attribué à une insuffisance dans les soins consécutifs à l'opération. Chargé à ce moment-là de deux grands services dans les hôpitaux, je ne saurais affirmer qu'à la suite de l'opération les pansements ont toujours été pratiqués dans de bonnes conditions par le personnel auquel le malade était confié ; aussi serait-il injuste de juger de la valeur de l'arthrotomie d'après ce cas.

(1) *Bull. et mém. de la Soc. de Chir.*, 1909. p. 959, 978 et 1010.

Dans tous les autres cas où j'ai eu recours à l'arthrotomie, celle-ci m'a toujours donné de bons résultats. Une fois seulement, il s'agissait d'une arthrite purulente du coude ; les autres fois, d'arthrites purulentes du genou. Toutes ces arthrites ont bien guéri, et le retour des mouvements s'est fait souvent dans des conditions qui ont dépassé mes espérances.

Le sujet qui était porteur d'une arthrite purulente du coude a guéri à la suite de l'arthrotomie avec toute l'amplitude des mouvements de l'articulation ; de même, j'ai eu l'occasion de revoir hier (2 novembre 1909) une femme que j'avais opérée en 1906, à la Charité, pour une arthrite purulente du genou consécutive à une angine et qui a guéri en conservant toute l'étendue des mouvements de son articulation ; les mouvements du genou sont exactement ce qu'ils étaient avant l'opération.

De pareils résultats doivent, à mon avis, faire considérer l'arthrotomie comme l'opération de choix dans le traitement des arthrites purulentes ; mais si l'arthrotomie se montrait insuffisante, on devrait, bien entendu, recourir secondairement à la résection. Donc, dans le traitement de l'arthrite purulente, on commencera par l'arthrotomie pour n'en arriver à la résection que lorsque l'arthrotomie se sera montrée insuffisante.

Lorsque je pratique l'arthrotomie, j'ouvre largement l'article, je le lave à l'eau bouillie simple ou à l'eau oxygénée, et je draine avec de gros tubes ; au niveau du coude, le drainage est difficile à effectuer ; dans le cas auquel j'ai fait allusion, j'ai incisé de chaque côté du tendon du triceps pour drainer le cul-de-sac postérieur de la synoviale, et, par une incision faite à la partie interne de la jointure, j'ai introduit un petit drain que j'ai insinué entre les surfaces articulaires dont il a maintenu pendant quelques jours l'écartement. Dans les pansements consécutifs, je ne pratique pas de lavages de la jointure. Je n'enlève les drains que lorsque la fièvre est tombée depuis un certain temps, et que l'écoulement a pour ainsi dire complètement cessé. Dès que la plaie est fermée, j'ai recours aux massages et je mobilise dès que la jointure n'est plus douloureuse.

En ce qui concerne la valeur de la résection du coude, je ne dispose pas d'un nombre de faits suffisants pour apporter une opinion ferme. Mais ce que j'ai vu me porte à croire que les plus beaux résultats sont réservés aux résections faites pour des traumatismes ou des arthrites non tuberculeuses ; et que les résultats, tout en restant encore très appréciables dans les arthrites tuberculeuses, sont cependant, d'une façon générale, moins satisfaisants.

M. Lejars. — A la fin de cette discussion, que je me félicite d'avoir soulevée, voulez-vous me permettre de chercher à en tirer les enseignements, et cela, en toute liberté d'esprit et de parole, sans autre visée que de dégager, de mon mieux, la leçon des faits. Aussi bien, cette besogne de mise au point n'est-elle pas, cette fois encore, de quelque utilité, et n'avons-vous pas entendu reprendre, au cours de l'enquête contradictoire qui vient de se terminer, la question générale des résections pour traumatismes articulaires, la question spéciale des résections du coude pour tuberculose? Je me bornerai aux trois points qui étaient l'objet propre de la discussion : 1° le traitement des arthrites suppurées secondaires, du type pyohémique, par l'arthrotomie ou la résection; 2° la technique opératoire des résections orthopédiques du coude; 3° la mobilisation, précoce ou retardée, après les résections.

C'est à dessein que j'ai dit : arthrites suppurées secondaires du type pyohémique, je les avais seules en vue dans mon rapport, et ces pyarthroses ont en effet leur caractère particulier ; M. Quénu l'a parfaitement reconnu, en disant « qu'il s'agit plutôt d'abcès métastatiques peu virulents que de véritables arthrites ». Elles sont différentes, en tout cas, des arthrites suppurées traumatiques, pour lesquelles la résection d'emblée est préconisée par nos collègues lyonnais. Que cette pratique ait donné deux excellents résultats à M. Nélaton, on n'en saurait conclure avec lui — je le pense, du moins — que ce soit là « le traitement de choix » ; l'opéré de M. Nélaton avait recouvré tous les mouvements et la force de son avant-bras, et cela est tout bénéfice pour lui et tout honneur pour son chirurgien; mais le soldat que M. Rouvillois avait simplement arthrotomisé et qu'il nous a présenté ici, avait, lui aussi, un coude normal et de fonctionnement complet, et MM. Lucas-Championnière, Quénu, Broca, Sieur, Mauclaire, Auvray, ont cité des faits du même genre, auxquels je pourrais joindre les miens. M. Tuffier voudrait qu'on tint compte, pour prendre parti, de la nature du microbe infectant, et il ajoute que les staphylococcies sont d'ordinaire moins graves que les streptococcies; de cette tendance générale, pourra-t-on, dans un cas donné, rien conclure de précis, et surtout faire fonds sur la teneur microbienne de la pyarthrose pour dire : arthrotomie ou résection? En pratique, comme l'ont fait remarquer MM. Kirmisson, Broca et Mauclaire, on ne saurait l'admettre, et M. Tuffier lui-même ne l'avait pas nettement formulé. Ce qu'il faut faire, dans ces arthrites suppurées, c'est un drainage très précoce et très large ; si l'arthrotomie se montre insuffisante à l'assurer, l'indication se présentera de la résection secondaire.

Sur ce premier point, j'ai eu la satisfaction de me trouver d'accord avec la plupart de mes collègues. Il n'en a pas été tout

à fait de même pour le second, pour la technique de la résection orthopédique du coude. M'excuserez-vous si j'ajoute que je m'y attendais? J'avais défendu ici, en 1903, l'hémirésection avec conservation de l'olécrane; les critiques auxquelles je m'étais exposé alors se sont reproduites intégralement et dans les mêmes bouches. Je constate en même temps que M. Nélaton est resté fidèle à cette méthode, et que MM. Broca et Mauclaire l'utilisent également. M. Nélaton me paraît avoir donné une formule parfaite de cette résection : elle ne donne pas, en général, l'idéal de la mobilité, mais elle assure un coude très solide, très agissant, un coude de travailleur. Bien entendu, je me garderai de la présenter comme un procédé d'application constante; je crois qu'avec de bons muscles, bien attachés, et une excision osseuse suffisante, on peut obtenir, par d'autres techniques, des résultats excellents, et même supérieurs; pour ce qui est de la mobilité, j'attache le plus grand prix à l'interposition musculaire, dans les cas où elle est indiquée et réalisable; mais, cela posé, j'estime qu'une place doit être réservée à l'hémirésection avec conservation de l'olécrane dans les résections orthopédiques.

J'en viens à la mobilisation précoce; M. Lucas-Championnière a été seul à la défendre, et, pour parler le langage traditionnel, la doctrine présente de la Société de chirurgie est nettement opposée à cette pratique. C'est la conclusion générale qui ressort de la discussion; l'écart est, sans doute, un peu moindre, en action, qu'il ne semble l'être, en paroles, mais, quelles que soient les coutumes individuelles, l'esprit reste le même : avant la cicatrisation complète, il n'est pas bon de mobiliser.

Pourquoi, et quels sont les méfaits d'une mobilisation plus hâtive? Elle est douloureuse, elle nuit au processus de réparation, elle fait saigner, elle crée même des dangers d'infection secondaire — et surtout elle irrite le périoste et devient le point de départ d'une ostéogénèse malencontreuse, d'ossification péri-articulaire, agents de réankylose ou de raideurs. Mon maître, M. Quénu, a particulièrement insisté sur ce point : l'irritation périostique ossifiante est d'autant plus à redouter que le sujet est plus jeune; elle l'est surtout chez les enfants : MM. Kirmisson, Broca, Rieffel en témoignent.

Le rôle nocif des hyperostoses, des ossifications périostiques, capsulaires, musculaires, est connu de tous : c'est le principal écueil des résections orthopédiques, et l'écueil le plus grave, car, en dehors même de la réankylose, les arrêts de mouvements, les butoirs, les cals, une fois constitués de la sorte, avec de l'os, sont définitifs et ne cèdent à aucune manœuvre d'assouplissement. Or, cette ostégéonèse morbide relève pour une grande part de l'état

antérieur du périoste : M. Nélaton ne déclarait-il pas fort justement que, pour la prévenir, il convient de ne réséquer, dans les ankyloses consécutives aux traumatismes du coude, que longtemps après l'accident initial ? A la suite des arthrites suppurées, n'est-il pas tout aussi sage, et de l'avis commun, de ne procéder à la réparation articulaire, lorsqu'elle s'impose, qu'au bout d'une quarantaine suffisante? Le périoste traumatisé, irrité, enflammé est créateur d'ostéophytes, et il en donne la preuve, en dehors de toute manœuvre extérieure, dans le calme et la paix, après des résections qu'on n'a mobilisées qu'au quinzième ou vingtième jour. On n'en saurait trouver de meilleurs exemples que les faits d'interpositions musculaires ossifiées, signalés au cours de la discussion. Et puis, M. Tuffier n'a-t-il pas rappelé, — et MM. Quénu et Rieffel ont insisté sur le même point, — que, sans cause connue, certains sujets se montrent particulièrement prédisposés aux ossifications périostiques : hors de toute influence morbide, chez des opérés de même âge, il y a des périostes plus ou moins producteurs, et qui, après des résections identiques, traitées identiquement, créent des conditions plus ou moins favorables à la réankylose.

Cela étant, quelle part de responsabilité revient à la mobilisation seule dans les cas qui ont été inscrits à son passif? Est-elle, à elle seule, susceptible de provoquer ces ostéogénèses que je signalais tout à l'heure? Je ne parle pas de l'enfant, et je m'en remets à l'expérience de MM. Kirmisson, Broca et Rieffel; mais, chez l'adulte, sur un périoste sain, après une résection régulière et aseptique, court-on le risque, en mobilisant, de faire naître pareilles proliférations ossifiantes? Vous le pensez, Messieurs : j'en prends bonne note, croyez-le bien, mais laissez-moi dire que peut-être l'entente n'est pas complète sur le mode, sur les applications de ce qu'on appelle mobilisation précoce.

Certains mots sont terribles, dans leur teneur compréhensive. Mobiliser, n'est-ce pas fléchir et étendre de force, répéter les manœuvres, insister quitte à « faire saigner et crier » ? Non, certes, et je souscris sans réserve à toutes les accusations que l'on portera contre une pareille pratique. Mais il n'y a rien de commun entre cet assouplissement brutal, douloureux et vain et la mobilisation ordonnée, douce, progressive dont nous parlons. La douleur, on ne doit jamais aller jusqu'à la douleur, et le précepte s'étend, d'ailleurs, à tous les exercices de ce genre ; le coude est-il encore douloureux, au troisième, au quatrième, au cinquième jour, il faut attendre ; le devient-il à la suite des premiers essais, il faut attendre encore ; mais précisément, à commencer très tôt ces mouvements, on obtient, d'ordinaire, beaucoup plus vite, l'indolence, et la mobilisation devient, en réalité, moins pénible qu'elle

ne l'est, au quinzième ou vingtième jour, sur une jointure jusque-là inerte, et, quoi qu'on en dise, déjà enraidie ; j'ajouterai encore, avec M. Lucas-Championnière, que la mobilisation passive doit précéder, et d'assez longtemps, les mouvements actifs.

Ainsi comprise, la besogne est fort délicate, elle exige des soins journaliers, elle doit être « dirigée et surveillée par le chirurgien lui-même », suivant l'expression de M. Rieffel, et, comme lui, je pense que le beau résultat obtenu par M. Rouvillois est dû, pour une grande partie, à ce qu'il s'est astreint lui-même à ce travail de patience.

Si la mobilisation n'est pas faite, ou ne peut pas l'être dans ces conditions, mieux vaut, et de beaucoup, s'en passer, pendant les douze ou quinze premiers jours. D'autre part, certains types de résection commandent de la retarder; lors d'interposition musculaire, par exemple, il serait absolument contre-indiqué, comme le remarquait M. Nélaton, de mobiliser très tôt. J'ajouterai encore, qu'en la recommandant, j'avais en vue surtout les résections orthopédiques pratiquées sans interposition et par ce procédé de l'hémirésection avec conservation de l'olécrane, qui assure un coude bien solide, et qui permet d'obtenir un coude bien mobile, si les exercices progressifs dont je parlais sont institués le plus tôt possible : j'en ai eu la preuve maintes fois.

Je ne veux pas insister, je ne cherche pas à faire une cote mal taillée, et à concilier tout le monde en atténuant l'opinion de chacun. Je reconnais la contradiction, et la longue analyse que j'en ai faite suffit à montrer combien j'en suis frappé; mais je tiens à dire, en finissant, que le désaccord n'a porté que sur une question de date, et vous me permettrez d'ajouter, je pense, que, si la Société de Chirurgie, à l'heure actuelle, est opposée à la mobilisation précoce, elle n'en garde pas moins une foi entière dans cette mobilisation, méthodique, progressive et persévérante, à la suite des résections orthopédiques du coude.

Rapports.

Un cas de rétrécissement congénital de l'urètre, par M. le Dr Hardoüin (de Rennes).

Rapport de M. BAZY.

L'existence des rétrécissements congénitaux de l'urètre n'est plus actuellement contestée, surtout dans cette enceinte, où il en a été question pour la première fois.

Toutefois, il en est de ces lésions comme de toutes les affections congénitales; elles ne sont pas très fréquentes, de sorte que la publication d'un fait offre toujours de l'intérêt, ne serait-ce que pour montrer la gravité des accidents qu'entraîne leur méconnaissance ou le défaut de soins. A ce dernier point de vue, le cas de M. Hardoüin est tout à fait instructif.

Il s'agit d'un garçon de 17 ans auprès duquel M. Hardoüin fut appelé le 6 février 1904 pour remédier à des troubles graves de la miction. Il apprit alors les faits suivants :

A l'âge de 10 ans, l'enfant avait déjà de la difficulté à uriner, la miction était lente, et se faisait en plusieurs temps; de plus, elle exigeait un effort.

Puis viennent des fréquences de miction, de la pollakiurie nocturne; en outre, de l'urine coulait encore, une fois la miction terminée et souillait sa chemise et son pantalon.

Puis vint de l'incontinence. Il souillait continuellement ses vêtements et son lit, répandait une odeur répugnante, et la région des cuisses et des fesses était le siège d'un érythème intense.

L'état général devenait mauvais, le malade était amaigri et avait un aspect cachectique, auquel se joignaient des accès fébriles intermittents.

Le Dr Mabire, appelé à ce moment, constate dans la région bulbaire un rétrécissement dans lequel il ne peut passer qu'une bougie filiforme : en raison de la gravité des accidents, il propose une urétrotomie interne qui fut énergiquement refusée : il tenta la dilatation, mais ne put arriver qu'avec peine à passer un Béniqué n° 25. L'état général s'en ressentit immédiatement : mais la dilatation cessée, les choses revinrent en l'état, et alors l'urétrotomie interne fut acceptée.

C'est alors que le Dr Hardoüin est appelé et constate les faits relatés plus haut : amaigrissement, état cachectique, incontinence d'urine par regorgement : vessie remontante à trois travers de

doigt au-dessus du pubis; rétrécissement bulbaire dans lequel il ne peut passer qu'avec de grandes difficultés et après un long temps une bougie filiforme conductrice.

Séance tenante, urétrotomie interne. Rétrécissement très dur, M. Hardoüin estime sa longueur à un bon centimètre.

Sonde à demeure n° 16.

L'urine s'écoule en abondance : la vessie en contenait plus d'un litre.

La dilatation a été facilement poussée jusqu'au n° 50.

L'état général s'est rapidement amélioré.

Le malade est aujourd'hui soldat et quoiqu'il n'ait pas été dilaté depuis longtemps, l'urètre accepte facilement maintenant le n° 40 Béniqué.

M. Hardoüin a longuement interrogé malade et parents et il résulte de ces interrogatoires que jamais le jeune homme n'a fait de chute, n'a eu d'urétrorragie ni même d'écoulement. Il s'agit donc bien d'un rétrécissement congénital, siégeant dans le point classique, ainsi que je l'ai montré depuis longtemps.

Je n'insiste pas davantage.

Cette observation est tout à fait classique : elle est intéressante comme contribution à l'étude de malformations urétrales que nous connaissons bien maintenant; je ne fais qu'insister sur l'existence de l'incontinence nocturne que j'ai montrée comme symptomatique du rétrécissement congénital, et qui n'a pas manqué ici.

Je ne ferai pas à ce sujet l'histoire des rétrécissements congénitaux de l'urètre que vous connaissez bien.

Je vous prierai en terminant, d'adresser des remerciements à M. Hardoüin pour cette intéressante observation, et de vous souvenir de son nom quand il faudra nommer des correspondants nationaux.

Deux cas de vaso-vésiculectomie pour tuberculose génitale, par M. le Dr BAUDET.

Rapport de M. G. MARION.

M. Baudet nous apporta il y a quelque temps, deux observations de vaso-vésiculectomies pour tuberculose génitale de l'homme. L'une de ces observations a trait à une ablation des vésicules pratiquée par voie inguinale; l'autre, un résultat à longue échéance d'une opération par voie périnéale. M. Baudet joint à ces observations quelques considérations sur les indications de ces vésiculectomies et sur la technique de l'opération par la voie inguinale,

dont il fut, vous le savez, avec MM. Duval et Kendirdjy un des promoteurs, technique qu'il a contribué à améliorer notablement.

La première observation de M. Baudet concerne un homme de trente et un ans, entré à Lariboisière le 22 mai 1909 pour une tuméfaction de la bourse droite, survenue il y a un an environ sans douleur aucune. Huit mois après le début de l'affection, un abcès se formait en bas et en arrière, abcès qui s'ouvrait spontanément laissant à sa suite une fistule persistante.

Au moment de son entrée, la bourse droite est plus grosse que la gauche, la peau est saine partout, sauf en bas et en arrière où l'on trouve l'orifice fistuleux. A la palpation, on trouve un testicule entouré de liquide; l'épididyme présente un noyau dur et irrégulier, du volume d'une petite noix, siégeant à la tête; un autre noyau existe à la queue. Le canal déférent est sain. Le toucher rectal fait sentir une vésicule droite, très grosse, dure et bosselée.

L'opération est pratiquée le 27 mai et conduite de la façon suivante, le malade étant placé dans la position de Trendelenburg :

1° Incision inguino-scrotale : elle part du milieu de la bourse, suit le canal inguinal, puis se recourbe légèrement en dedans vers le muscle droit.

2° Ablation de l'épididyme; on enlève du même coup le trajet fistuleux qui part de la queue de l'épididyme.

3° Ouverture du canal inguinal, séparation du canal déférent des autres éléments du cordon. L'épididyme et le canal déférent sont confiés à un aide qui devra tirer très légèrement sur le canal afin de faciliter sa dissection.

4° Le *fascia transversalis* est effondré, les vaisseaux épigastriques liés et le péritoine décollé du bassin et de la face latérale de la vessie. Pendant ce décollement, le péritoine est déchiré; l'ouverture est fermée immédiatement par deux points de suture.

A ce moment, un second aide est placé à la droite du premier; il maintiendra une large valve vaginale dans le fond du bassin pendant tout le temps de l'opération.

5° La dissection du canal déférent dans ses portions iliaques et pelviennes se fait très aisément; il suffit de sectionner avec des ciseaux les deux lames celluleuses qui se dessinent sur chacun de ses bords et de couper ces lames au ras du déférent. Le fond de la vésicule apparait.

6° Section longitudinale de la gaine vésiculaire sur la face antérieure de la vésicule; une veine assez grosse se met à saigner sur laquelle on place une pince de Kocher.

M. Baudet fait remarquer à ce propos qu'il a eu tort de sec-

tionner la gaine de la vésicule en long au lieu de le faire en travers, comme il le recommande avec Duval, et tort également de faire cette section au bistouri et non à la sonde cannelée.

7° Enucléation assez facile de la vésicule hors de sa loge et section de son col au ras de la prostate, au moyen de ciseaux courbes; un peu de pus s'écoule qui est immédiatement tamponné.

8° Ablation de la pince placée sur la veine vésiculaire; tamponnement du fond du bassin où l'on place en même temps un drain.

Suture de la plaie en deux plans, sauf en un point où se trouve le drainage.

Dans les jours qui suivirent l'opération, un suintement sanguin assez abondant obligea à faire plusieurs tamponnements successifs; ce suintement provenait vraisemblablement de la veine sectionnée que l'on n'avait pas liée.

Le malade guérit du reste sans autre incident et quitta l'hôpital le 22 juillet.

Les voies génitales enlevées d'une seule pièce sont représentées par :

1° L'épididyme renflé à ses deux extrémités, moins gros vers son milieu. Le pôle supérieur caséeux se continue avec le trajet fistuleux qui aboutit à la peau.

2° Le canal déférent qui, sain en apparence le long de son trajet se renfle à sa terminaison où il est volumineux, dur et confondu avec la vésicule; à ce niveau il contient du pus.

3° La vésicule augmentée de volume, indurée et remplie de pus.

La seconde observation de M. Baudet a trait à une opération déjà publiée dans un mémoire de la *Revue de chirurgie*; ce qui en fait l'intérêt, c'est que le malade a été revu récemment dix ans après l'intervention qui avait consisté dans une ablation du testicule et de l'épididyme droit, des deux vésicules séminales, d'une portion de la prostate et de l'épididyme du côté gauche. L'ablation des vésicules et du fragment prostatique fut pratiquée par voie périnéale. M. Baudet a pu constater que son opéré se portait actuellement aussi bien que possible; il a, paraît-il, conservé un goût très vif pour la fonction qu'il avait cru perdue et, nous dit M. Baudet, après avoir eu une vie génitale bien remplie, il l'a couronnée récemment en se mariant.

Telles sont les deux observations de vaso-vésiculectomies que nous a présentées M. Baudet; ce sont deux succès opératoires et thérapeutiques dont nous devons le féliciter. Mais il nous est permis de nous demander si ces interventions sont légitimes, si l'indication d'enlever les vésicules était bien nette, et si les pro-

cédés opératoires mis en œuvre constituent la meilleure façon de réaliser cette ablation. C'est en somme tout le problème de la vaso-vésiculectomie, encore appelée spermatocystectomie, pour tuberculose des voies génitales qui se pose à ce propos et que je voudrais aborder rapidement devant vous.

I. *Légitimité de la vaso-vésiculectomie.* — Une première question se pose : *L'ablation des vésicules malades au cours de la tuberculose génitale est-elle légitime?*

Je n'entends nullement discuter la question de l'intervention dans la tuberculose testiculo-épididymaire; cela a été fait ici il y a quelques années. Mais, étant donné le cas où l'on croit devoir intervenir pour cette tuberculose, est-il légitime d'agir en même temps sur les vésicules et la prostate s'il y a lieu, ou vaut-il mieux abandonner à leur évolution les lésions de ces derniers organes?

A voir le nombre très restreint d'opérations sur les vésicules, opposé à la fréquence relativement grande des interventions pour tuberculose génitale, il semble que la majorité des chirurgiens considèrent ces tuberculoses génitales profondes comme négligeables et justiciables seulement de l'abstention et d'un traitement médical.

Pourquoi? Une première raison incite naturellement le chirurgien à négliger ces lésions des vésicules, c'est *leur indolence.* Combien de malades possèdent des vésicules tuberculeuses vraiment très grosses, qui n'en éprouvent aucun inconvénient? Et lorsque du fait du progrès des lésions apparaissent des accidents, il est en général trop tard pour faire quelque chose d'utile, si bien que l'on abandonne le malade à son malheureux sort.

Une seconde raison qui justifie semble-t-il l'abstention, c'est *la régression que subissent dans bon nombre de cas les tuberculoses profondes lorsque les tuberculoses du testicule et de l'épididyme sont supprimées ou guéries.* Quelques-uns des chirurgiens qui ont pris part à la discussion de 1899 ont insisté sur ces faits de régression. Elle est réelle dans quelques cas et de nature évidemment à justifier l'abstention dans ces cas.

Enfin, sans aucun doute, si l'on néglige si souvent la tuberculose des vésicules, c'est *la difficulté que l'on éprouve à aborder ces organes*, les ennuis des soins consécutifs, la production de ces fistules urinaires en particulier, dont la durée peut être assez longue. Voilà, en effet, un malade que l'on pouvait débarrasser de son affection apparente épididymaire, rapidement par une épididymectomie; huit jours après l'opération il peut se lever et se croire débarrassé complètement de toute affection; pratiquez-lui simultanément une vésiculectomie avec prostatectomie partielle,

il aura souvent une fistule de durée plus ou moins longue qui lui fera trouver son état moins bon que celui dans lequel il se trouvait auparavant. De sorte que le chirurgien considérant d'une part l'indolence absolue des lésions, d'autre part les aléas que peut comporter leur ablation, conclut à l'abstention.

Voilà, je crois, les trois raisons de la rareté des vésiculectomies; voyons quelle en est la valeur :

A. — Il s'agit d'une tuberculose profonde, difficile à atteindre ; c'est vrai. L'opération peut être délicate, mais en réalité elle n'offre aucune difficulté particulière en dehors de la difficulté créée par les adhérences des vésicules malades. Si j'osais, je dirais que les voies d'abord des vésicules sont en général insuffisamment connues parce que peu utilisées, si bien que l'on hésite le jour où l'on a l'occasion de les attaquer; et la preuve c'est que ces vésiculectomies sont pratiquées surtout par les chirurgiens qui ont affaire couramment à la prostate, ce qui leur rend moins redoutable l'abord des vésicules. En tout cas, il n'y a pas dans cette difficulté rien qui doive arrêter un chirurgien s'il est démontré que l'intervention puisse être utile.

S'agit-il d'une opération dangereuse? non. Si l'on signale quelques très rares cas de morts post-opératoires, ils sont le fait de septicémie facile à éviter, ou de généralisation tuberculeuse telle qu'on peut en observer après toute autre intervention pour une tuberculose quelconque.

Ce que l'on signale beaucoup plus souvent ce sont, d'une part, des morts tardives du fait du progrès d'autres lésions pulmonaires urinaires ou autres dont l'opération ne peut réellement pas être rendue responsable, et, d'autre part, des suites opératoires immédiates qui, au premier abord, pourraient sembler une aggravation de l'état du malade. Je veux parler de ces fistules urinaires ou uro-purulentes notées à la suite de bon nombre d'opérations par voie périnéale. Mais, en réalité, chez les sujets qui n'ont pas d'autres tares tuberculeuses, ces fistules arrivent toutes à guérir dans un temps plus ou moins long et le résultat final est bon, les fistules s'observent, du reste, surtout quant à la vésiculectomie on a joint une prostatectomie.

M. Baudet, dans une communication au Congrès de chirurgie de 1907 sur 58 opérations, trouvait : 12 morts immédiates ou tardives occasionnées par méningite (2), granulie (1), tuberculose pulmonaire aiguë (5), apoplexie (1), septicémie (1), infection urineuse avec lésions rénales (1), péritonite après une deuxième intervention pour ablation de ganglions iliaques (1). Les 46 autres malades sont tous guéris en voyant s'améliorer leur état général, leurs troubles urinaires quand ceux-ci dépendaient uniquement

de leurs lésions génitales. Enfin et surtout, fait important, ils ont présenté une guérison définitive de leur tuberculose génitale.

M. Legueu, en 1905, apportait ici six observations de vésiculectomies suivies toutes de succès immédiats; un seul malade était mort un an après l'opération d'une tuberculose pulmonaire. M. Pauchet nous signalait récemment cinq nouvelles opérations toutes également heureuses au point de vue de leur résultat. Moi-même à ce moment disais avoir pratiqué trois vésiculectomies dont deux suivies de plein succès, une troisième terminée au bout de plusieurs mois par la mort due à l'évolution de lésions urinaires et pulmonaires; depuis cette époque j'ai eu l'occasion de pratiquer deux nouvelles opérations suivies toutes les deux de guérison — l'histoire d'un de ces malades est particulièrement instructive, j'y reviendrai dans un instant. Au mois de février dernier, M. Villard présentait à la Société de chirurgie de Lyon les pièces d'une vésiculectomie par voie haute, en disant qu'il en avait déjà pratiqué cinq autres avec plein succès. Récemment, le Dr Choltzoff publiait dans les *Annales des maladies des organes génito-urinaires* douze observations de vaso-vésiculectomies avec dix succès et deux morts. Ces deux morts sont survenues chez des malades qui n'auraient pas dû être opérés; nous le verrons en parlant des contre-indications de l'opération : l'un était atteint de tuberculose pulmonaire avérée, il succomba trois semaines après l'opération; l'autre avait une escarre sacrée au moment de l'intervention.

Il convient d'ajouter que malgré l'ablation simultanée de deux vésicules et d'une partie de la prostate, la puissance génitale peut être conservée, à condition toutefois qu'il reste encore au moins un testicule; l'observation de M. Baudet en est la preuve, une observation de Roux confirme le fait. En est-il toujours ainsi? je ne saurais le dire; car beaucoup d'observations sont muettes sur ce point.

Par conséquent, je puis conclure que *si l'opération de la vésiculectomie est un peu délicate, elle ne fait pas courir au malade de dangers immédiats disproportionnés avec la gravité d'une lésion tuberculeuse, et les résultats qu'elle fournit lorsque l'on choisit les cas sont aussi bons que ceux que l'on a l'habitude d'obtenir dans le traitement de toute autre tuberculose.*

Deux autres raisons justifient en apparence l'abstention : l'indolence des lésions, leur régression fréquente après guérison de la tuberculose testiculaire.

B. — Évidemment, dans la majorité des cas, les lésions des vésicules ne déterminent aucun inconvénient pour le malade. Est-ce suffisant pour que l'on s'abstienne? Bien évidemment non, sans quoi pas mal de tuberculose ou de cancer seraient aban-

donnés à eux-mêmes jusqu'à leur période ultime. Je n'insiste pas. D'autre part, on oublie peut être trop volontiers que ces tuberculoses qui sont silencieuses au moment où on les voit ne le restent pas indéfiniment, et si quelquefois elles sont silencieuses en apparence, elles ne le sont pas en réalité. De ceci, je veux vous apporter deux exemples :

Le premier concerne un jeune confrère de province qui, il y a un an, s'est senti fatigué, a maigri sans que l'on puisse trouver la raison de ces troubles, tout en soupçonnant naturellement la tuberculose ; puis il a ressenti un peu de ténesme rectal, c'est ce qui l'a amené à me consulter et j'ai pu constater à ce moment des noyaux vésiculaires et prostatiques déjà très développés, seule cause de son mauvais état général, car les examens les plus minutieux n'ont rien pu faire découvrir dans le reste de l'organisme. Par conséquent, silencieuses, indolentes, pendant longtemps ces localisations tuberculeuses n'en influaient pas moins d'une façon sérieuse sur l'état général.

Autre fait concernant un malade de ma clientèle : cet homme a eu il y a une quinzaine d'années une petite localisation à l'épididyme droit ; un curettage pratiqué en Autriche en eut facilement raison, et il resta pendant plusieurs années sans ressentir quoi que ce soit. Puis, un beau jour, il éprouva de la fréquence des mictions et consulta ; on reconnut une tuberculose génito-urinaire. Lorsque je fus appelé à le voir, il y a deux ans, c'était pour un abcès urineux d'origine prostatique d'où résulta une fistule périnéale ; enfin, récemment, il faisait une autre fistule urétro-rectale. Ne pensez-vous point que si l'on avait supprimé au moment de l'intervention sur le testicule sa vésiculite complètement indolente, on n'aurait pas évité cette bien triste situation?

Ces vésicules malades qui sont un danger pour l'état général, qui peuvent ultérieurement provoquer des suppurations et des fistules auxquelles il est bien difficile de remédier, sont en outre un danger pour les voies génitales de l'autre côté.

L'envahissement de l'épididyme du côté sain, après opération du côté malade, est chose courante ; on en déduit même qu'il est dangereux d'intervenir d'une façon radicale, car si l'on est logique on sera conduit à agir de même façon sur le second testicule. Mais cette propagation de la tuberculose d'un côté à l'autre ne serait-elle pas le fait de l'existence des lésions profondes qui de vésiculaires deviennent déférentielles, puis épididymaires. M. Legueu insistait déjà dans sa communication de 1905 sur la fréquence de cette marche ascendante. Le second malade de M. Baudet offre un exemple saisissant de cette évolution. Lors d'une première opération, M. Baudet enlève tout l'appareil génital du côté droit et, trou-

vant la vésicule gauche envahie ainsi que la terminaison du canal déférent de ce côté, il les supprime à ce moment; l'épididyme gauche apparaissait sain. Or, quelques mois plus tard le malade revenait avec une épididymite tuberculeuse gauche. La vésicule avait été prise en réalité avant l'épididyme et l'intervention était venue trop tard, l'infection ayant déjà gagné le canal déférent qu'il aurait fallu réséquer sur une plus grande étendue.

Je vous disais tout à l'heure que j'avais opéré récemment un malade dont l'observation était particulièrement instructive. La voici. Cet homme, entré service Ciniale le 9 juillet dernier, présentait une tuberculose testiculo-épididymaire droite ramollie avec canal déférent bosselé et grosse vésicule séminale. J'interviens le 15 juillet par une castration complétée par une vésiculectomie par voie périnéale. Or, au cours de cette vésiculectomie, je trouvai que non seulement la vésicule est malade, mais encore la prostate et de plus la vésicule et l'embouchure du canal déférent de l'autre côté. J'enlevai donc du côté gauche la vésicule et 5 centimètres du canal déférent. Le malade conserva pendant trois mois une fistule urinaire qui fut fermée au milieu d'octobre. Or, à ce moment, je pouvais constater que l'épididyme du côté gauche était encore sain. Le restera-t-il? je ne sais; toujours est-il que dans ce cas la marche ascendante des lésions me paraît évidente et que l'infection par voie canaliculaire était sur le point de se réaliser.

Que conclure de cela? sinon que l'envahissement secondaire des voies génitales saines pourrait probablement être évité parfois par l'ablation complète, intégrale des voies génitales malades. Car il ne paraît pas douteux que dans un certain nombre de cas, il resterait à savoir si ce n'est pas dans tous, la propagation des lésions au côté sain se fait non pas du testicule à la vésicule, mais de la vésicule vers le testicule; celle-ci étant évidemment contaminée par celle du côté malade.

C. — On dit bien que ces tuberculoses vésiculaires ont grande tendance à la rétrocession après guérison des foyers épididymaires. C'est vrai, cependant la fréquence de ces rétrocessions est diversement appréciée par les auteurs; certains les considèrent comme la règle, d'autres vont presque jusqu'à les mettre en doute. Quoi qu'il en soit, du moment qu'on peut supposer de par le développement des lésions que cette régression ne se fera pas, il paraît plus prudent de supprimer un foyer qui constitue un danger véritablement très sérieux pour l'avenir s'il continue à évoluer, et pour les cas où les lésions sont encore minimes une surveillance régulière semble s'imposer.

En résumé, étant donné que la tuberculose vésiculaire est susceptible de ne pas rétrocéder après les interventions limitées au

testicule ou à l'épididyme, que ces lésions par leur évolution constituent un grave danger pour l'état général, pour les parties environnant les vésicules et pour l'appareil génital de l'autre côté, que l'opération nécessaire à leur suppression ne peut être dite plus sérieuse que toutes celles que l'on pratique à chaque instant pour d'autres tuberculoses, que si elle est un peu délicate, elle n'est cependant pas vraiment difficile, et que ses résultats en sont généralement bons, il semble que l'on ne doive pas rejeter de parti pris ces interventions sur les vésicules et que tout au moins dans certains cas, non seulement on peut, mais on doit les pratiquer. Voyons donc quels sont ces cas.

II. *Indications et contre-indications.* — M. Baudet distingue fort justement à l'opération de la vésiculectomie des indications de choix et des indications de nécessité.

A. — L'*intervention de nécessité* lui paraît indiquée lorsqu'il existe : 1° des fistules urinaires entretenues par des lésions tuberculeuses de la vésicule ; 2° de l'obstruction rectale par péri-vésiculite, comme dans le cas de M. Routier ; 3° des troubles urinaires qui peuvent être mis tout entiers sur le compte de la lésion de la vésicule, sans que les voies urinaires elles-mêmes soient atteintes, troubles consistant soit en cystalgie réflexe sans lésion de la vessie, soit en évacuation par l'urètre de pus provenant de la vésicule ; 4° des vésicules qui continuent à grossir après l'intervention sur le testicule ou l'épididyme, ou même avant cette intervention vésicules menaçant de s'abcéder ; 5° des lésions très étendues du canal déférent, ces lésions nécessitant l'ablation totale de ce canal ; du moment qu'on sera conduit en faisant cette ablation jusqu'à la vésicule, autant vaudra compléter l'intervention par la vésiculectomie.

B. — La *vésiculectomie de choix*, d'après M. Baudet, sera réservée au cas de grosses vésicules qui, sans déterminer aucune gêne, paraissent ne pas devoir rétrocéder après l'intervention sur la masse testiculo-épididymaire. M. Baudet considère, contrairement à Roux, qui voit dans la vésiculectomie le traitement de choix de la tuberculose génitale habituelle, qu'il ne suffit pas que la vésicule soit envahie pour que l'on soit autorisé à l'enlever.

Il existe d'autre part des *contre-indications* formelles à l'opération. Ce sont : 1° les lésions tuberculeuses des voies urinaires ; 2° les lésions pulmonaires déjà nettes ; 3° le mauvais état général provenant d'une autre cause que celle de la lésion génitale.

Ce sont, en somme, à peu près les indications que formulait déjà M. Legueu dans sa communication de 1905 et celles que répétait M. Pauchet dans sa présentation du mois de juin de cette année.

Je ne peux qu'approuver la formule donnée par M. Baudet; je me permettrai pourtant d'ajouter deux autres indications à la vésiculectomie; ce sont les suivantes : 1° les troubles rectaux de voisinage que j'ai observés très nets dans un cas : le malade présentait du ténesme rectal comme d'autres présentent du ténesme vésical; 2° l'envahissement simultané des deux vésicules, alors qu'un seul testicule est envahi. C'est ce qui existait chez le malade de M. Baudet et chez mon malade dont je vous rapportais précédemment l'histoire. Il semble dans ce cas que, quel que soit l'état des vésicules, du moment que l'on constate nettement que la tuberculose passe d'un côté à l'autre, il faut sans hésiter intervenir pour protéger, si possible, le côté sain. On ne réussit pas toujours, des observations du mémoire de MM. Baudet et Kendirdjy en sont la preuve; mais on réussirait peut-être plus souvent si on intervenait plus largement sur ce côté qui commence à être envahi, de façon à dépasser certainement les limites de l'envahissement.

D'autre part, une contre-indication me semble moins absolue qu'à M. Baudet, c'est l'existence de lésions limitées à la vessie. Young a échoué c'est vrai, dans un cas semblable, mais il avait en même temps réséqué la vessie malade. Je me demande si, en présence d'une cystite tuberculeuse d'origine génitale, ne s'améliorant en aucune façon par les traitements classiques, il ne serait pas indiqué d'aller enlever la vésicule cause du mal, sur laquelle nous ne pouvons agir et qui ne peut qu'entretenir les lésions vésicales, de même que le rein tuberculeux entretient la cystite lorsque celle-ci est d'origine rénale. Je n'ai pas d'expérience à ce sujet, mais peut-être pourrait-on espérer voir les lésions de cystite s'améliorer plus facilement quand la vésiculite aurait disparu.

III. *Technique.* — Il me reste à envisager une dernière question, celle de la voie à suivre pour aborder et enlever les vésicules malades. M. Baudet, chez un de ses malades, a utilisé la voie périnéale, chez l'autre la voie inguinale. Ce sont, en réalité, les deux voies communément employées; les autres, voie ischio-rectale, voie sacrée, voie parasacrée, voie sus-pubienne, ne présentant pas une supériorité bien grande sur les deux autres au point de vue du jour que l'on peut obtenir sur les vésicules avec elles et paraissant plus compliquées.

Cependant une réserve est à faire pour la voie postérieure, voie parasacrée, sacrée de Kraske, ou sacrée de Levi-Schange avec mobilisation temporaire du sacrum en avant, pour le cas où des lésions de périvésiculite existent surtout en arrière du côté du rectum. Encore pour ces cas l'incision périnéale ordinaire complétée

par les débridements postérieurs de Bœckel pourrait-elle suffire, je crois, pour le traitement de ces lésions. Je n'insiste pas, n'ayant aucune expérience de ces cas exceptionnels.

En réalité, en présence d'une vésiculite type banal que l'on croira devoir enlever pour les raisons dites plus haut, deux voies s'offrent à l'opérateur : périnéale, inguinale ; ce sont de ces deux voies dont je vais m'occuper en examinant leur valeur relative et leurs indications spéciales.

A. — De la technique de l'*opération par voie périnéale*, je dirai peu de chose ; l'incision cutanée peut être en Y renversée, comme le conseillent MM. Baudet et Kendirdjy, ou concave en arrière, suivant la technique de Proust-Gosset pour les prostatectomies ; la pénétration se fait dans la profondeur comme pour cette opération, et une fois qu'on a mis à nu la face postérieure de la prostate on est bien près des vésicules séminales que l'on attaque comme l'on peut, soit de haut en bas, soit mieux de bas en haut. Après avoir incisé leur gaine, si elles ne sont pas adhérentes, leur ablation est chose aisée ; si elles sont adhérentes, on peut avoir les plus grandes difficultés. En même temps que les vésicules, on enlève l'extrémité du canal déférent, et s'il y a lieu les lésions prostatiques. MM. Baudet et Kendirdjy, M. Legueu, moi-même, dans mes trois premières opérations, avons commencé l'intervention en réséquant les vésicules et l'avons terminée en enlevant le testicule ou seulement l'épididyme et le canal déférent.

M. Pauchet, à l'exemple de Roux, commence par traiter la lésion testiculaire, par enlever le canal déférent, puis s'attaque à la vésicule. Sa technique me paraît préférable et je l'ai employée dans ma dernière opération. Elle permet en effet de bien libérer le canal déférent qui viendra facilement alors par le périnée ; elle permet également de lier ce canal et de le cautériser avant de l'enlever, ce qui fait que si l'on a la chance de trouver des vésicules pas trop adhérentes l'opération aura été réalisée avec le maximum de propreté.

B. — M. Baudet dans sa première observation nous a donné en somme toute la technique de l'*opération par voie inguinale* ; cette technique est celle qu'il régla autrefois avec M. Duval en 1901, de telle façon que la vésiculectomie par voie haute si difficile, pour ne pas dire impossible en suivant la technique donnée par ses premiers promoteurs Villeneuve, Platon, Mme de Bélozeroff, est devenue relativement facile.

Les auteurs précédents n'incisaient les parties molles que jusqu'à l'anneau inguinal profond ; or, il faut, nous fait remarquer M. Baudet, aller plus loin, dépasser le *fascia transversalis*, dépasser

l'aponévrose cache-vaisseaux et ne s'arrêter qu'à la face externe du péritoine.

D'autre part, ils dissèquent le déférent en tirant sur lui progressivement comme on le fait sur le ligament rond dans l'opération d'Alexander. Cette technique est très défectueuse : tirer sur le canal pour le séparer des tissus qui l'entourent, c'est s'exposer à le casser au niveau des points malades et affaiblis. C'est inversement que M. Baudet nous conseille de procéder. Il faut d'abord séparer largement les deux plans entre lesquels le déférent se trouve placé, plan péritonéal en dedans, plan aponévrotique en dehors; on fait ainsi une véritable énucléation du déférent dans toute l'étendue de sa loge au lieu de l'extirper en l'arrachant.

Les auteurs cités plus haut reconnaissent, avec le doigt qui suit le déférent, d'abord la base de la prostate et au-dessus la vésicule que le doigt accroche et détache. C'est le contraire que fait M. Baudet, qui cherche d'abord à bien voir clairement le fond du bassin et en particulier la vésicule. Ensuite, au lieu de chercher à l'arracher avec sa gaine et ses vaisseaux en un seul bloc, il la détache de sa gaine et l'enlève par énucléation.

Cette technique a d'ailleurs donné à son auteur les meilleurs résultats, puisque dans quatre cas il a pu enlever de la façon la plus simple les vésicules malades.

Ceci étant dit sur les différences essentielles qui séparent les procédés anciens du procédé Baudet-Duval, je rappellerai rapidement comment doit être conduite l'opération.

La position du malade a ici la plus grande importance, et le renversement en Trendelenburg facilite beaucoup les manœuvres.

1° L'incision cutanée peut être variée; elle est inguino-scrotale dans sa partie inférieure, puis, suivant les opérateurs, elle remonte plus ou moins obliquement ou verticalement. La paroi abdominale doit être incisée dans toute son épaisseur, jusqu'au péritoine; s'il y a lieu, on lie l'épigastrique.

2° La paroi abdominale incisée, on décolle le péritoine et on le refoule ainsi que l'intestin en haut et en dedans, une valve vaginale large le maintient ainsi; cette manœuvre met à jour le petit bassin.

3° Le canal déférent est alors isolé au niveau du canal inguinal, puis disséqué de très près, mais sans tirer sur lui.

4° En suivant ainsi le canal déférent, on arrive au fond de la vésicule que l'on peut sentir et voir. Cette vésicule est dans une loge qu'il faut ouvrir. Pour cela à la sonde cannelée on déchire transversalement et non pas longitudinalement, sur le fond de la vésicule et non pas sur sa face antérieure, le feuillet qui constitue la loge.

5° A ce moment la vésicule peut être décollée plus ou moins facilement suivant les adhérences qui existent; on parvient jusqu'à son col à la base de la prostate et un coup de ciseaux courbes la détache ainsi que le canal déférent. Le pédicule vasculaire qui aborde la vésicule par son bord externe est lié s'il y a lieu.

6° Le péritoine abandonné revient en place comblant le décollement du petit et du grand bassin dans lequel un drain s'impose cependant.

On aura fait auparavant ou l'on fera à ce moment ce qui est nécessaire du côté du testicule et de l'épididyme.

C. — Quelle est la *valeur relative* de ces deux opérations? Par la voie inguinale comme par la voie périnéale, l'ablation correcte d'une vésicule séminale peut être faite. Je n'ai pratiqué qu'une intervention par voie inguinale; l'opération ne m'a pas paru plus facile que celle que j'ai pratiquée par le périnée, mais elle ne m'a pas semblé plus difficile, et le malade a parfaitement et simplement guéri.

Des deux côtés, des organes sont à éviter et il est nécessaire de connaître à fond la technique pour arriver à bien faire. Les résultats immédiats et consécutifs paraissent les mêmes pour des cas semblables.

On peut dire en faveur de l'incision inguinale qu'elle suffit à elle seule pour l'ablation de toutes les lésions, tandis que la vésiculectomie par voie basse nécessite deux incisions et deux mises en position différentes du malade. Par contre, l'incision périnéale donne abord sur les deux vésicules et sur la prostate, et d'autre part constitue une voie de drainage absolument parfaite.

Ce ne sont donc pas des raisons tirées de la difficulté, de la gravité, de l'efficacité de l'opération par l'une ou l'autre voie qui doit nous faire choisir l'une plutôt que l'autre.

M. Baudet, naturellement, a pour la voie inguinale les préférences d'un père pour son enfant; il nous dit que chaque fois que l'ablation des voies génitales doit rester unilatérale, il faut employer la voie inguinale; elle est simple, elle est suffisamment directe, et il ne reconnaît à cette voie d'autre contre-indication que l'existence de lésions bilatérales.

La voie inguinale a également toutes les faveurs de M. Villard; mais je crois que dans son enthousiasme, il en arrive à croire qu'il en est l'inventeur, allant jusqu'à reprocher à MM. Baudet et Kendirdjy leur sévérité à propos de la vésiculectomie par voie haute. M. Villard a dû faire confusion.

M. Legueu qui, lui aussi, a essayé la voie inguinale, lui préfère cependant la voie périnéale; la première lui apparaît moins pratique, moins expéditive, peut-être parce que, comme il le dit

très bien, il est familiarisé avec la manœuvre du décollement prostatique.

Pour ma part, après avoir essayé les deux voies, sachant par expérience que, si une vésicule malade est fort développée, elle peut masquer les lésions de la vésicule de l'autre côté que l'on croit sain, je réserverais la voie inguinale, véritablement séduisante par l'unité de son action, à l'ablation des petites vésiculites unilatérales qui paraissent devoir se libérer facilement. Dans les cas de grosses vésicules, j'adopterais plus volontiers la voie périnéale qui permet de mieux faire ce que l'on doit faire dans les cas difficiles, et qui donne un abord sur les deux vésicules au cas où celle de l'autre côté serait malade. Lorsque les lésions sont bilatérales, qu'il existe de la prostatite ou une fistule, il n'y a plus de discussion possible, la voie périnéale s'impose.

IV. *Conclusions.* — De cet exposé, il me semble pouvoir conclure :

1° La vésiculectomie est une opération légitime qui mérite d'entrer dans la pratique d'une façon plus courante qu'elle n'y est entrée jusqu'à présent. Elle débarrassera l'organisme d'un foyer toujours dangereux pour l'état général, menaçant par les progrès de son évolution, par l'inoculation possible des voies urinaires et des voies génitales de l'autre côté, et cela sans faire courir au malade des dangers disproportionnés avec la gravité de l'affection. Les résultats de l'opération, quand elle est pratiquée à bon escient, sont bons dans la grande majorité des cas.

2° Ses indications sont nettes : Opération de nécessité, on la pratiquera lorsqu'il existe : *a*) des fistules purulentes entretenues par la vésiculite tuberculeuse ; *b*) des troubles rectaux par irritation de voisinage ou par compression due à de la péri-vésiculite ; *c*) des troubles vésicaux d'origine irritative ; *d*) des vésicules continuant à grossir après l'ablation des lésions testiculo-épididymaires ; *e*) des lésions considérables du canal déférent dont l'ablation s'impose ; *f*) un envahissement de la vésicule du côté opposé alors que l'épididyme de ce côté est encore sain.

Opération de choix, on ne la pratiquera que si la vésicule est vraiment grosse. En dehors de ce cas, on comptera sur la régression spontanée dont elle peut être le siège, tout en surveillant attentivement la lésion par la suite.

Les lésions tuberculeuses des voies urinaires, des poumons, un mauvais état général qui ne peut être expliqué par l'existence des lésions génitales seules, sont des contre-indications formelles. Une réserve est cependant à faire pour la cystite provoquée et aggravée par l'existence d'une vésiculite.

3° Deux voies sont à employer en général, pour la vésiculectomie : la voie périnéale et la voie inguinale. La voie sacrée devra être réservée au cas très rare où l'on devrait intervenir pour des lésions de péri-vésiculite péri-rectale. La voie inguinale sera réservée au cas de vésiculite peu accentuée et nettement unilatérale; on suivra dans ce cas la technique indiquée par MM. Baudet et Duval. La voie périnéale sera employée chaque fois qu'il y aura double vésiculite, ou vésiculite et prostatite, qu'il existera des fistules, chaque fois aussi qu'il y aura doute sur la bilatéralité des lésions, et lorsque le volume de la vésicule fera craindre une ablation difficile par la voie haute.

Ces conclusions formulées, nous ne pouvons qu'approuver la conduite de M. Baudet dans les deux cas dont il nous a rapporté les observations. Nous le féliciterons non seulement des succès qu'il a obtenus, mais aussi de l'audace dont il a fait preuve il y a onze ans en s'attaquant à des organes encore fort respectés et des travaux qu'il a depuis publiés sur la question; inutile de dire qu'ils nous ont été très précieux pour la rédaction de ce rapport.

Présentation de malade.

Hypospade périnéal.

M. Broca présente un enfant de quatre ans et demi, hypospade périnéal, chez lequel la verge a acquis un accroissement considérable. C'est celle d'un adulte; en outre, la région pubienne est poilue comme celle d'un adulte. Il y a cependant cryptorchidie. L'intérêt pratique du fait est que, malgré le jeune âge du sujet, la réfection par le procédé de Nové-Josserand paraît possible.

Élections.

ÉLECTION

POUR LES COMMISSIONS DES PRIX DE LA SOCIÉTÉ DE CHIRURGIE

MM. Nélaton, Michaux, Marion ont été nommés membres de la Commission pour le prix Laborie.

MM. Richelot, Ricard, Arrou ont été nommés membres de la Commission pour le prix Marjolin-Duval.

MM. Schwartz, Rieffel et Launay ont été nommés membres de la Commission pour le prix Ricord.

ERRATUM

SÉANCE DU 27 OCTOBRE 1909

Page 1040, *au lieu de* : MM. Quénu et Duvet, *lire* : MM. Quénu et Duval.

Avis. — *Messieurs les candidats à une place de membre correspondant national sont priés d'adresser au secrétaire général, avant le* 15 *novembre* 1909, *leur lettre de candidature, ainsi que l'exposé de leurs titres scientifiques.*

Le Secrétaire annuel,

Lejars.

Paris. — L. Marethieux, imprimeur, 1, rue Cassette.

SÉANCE DU 10 NOVEMBRE 1909

Présidence de M. Poirier.

Procès-verbal.

La rédaction du procès-verbal de la précédente séance est mise aux voix et adoptée.

Correspondance.

La correspondance comprend :

1°. — Les journaux et publications périodiques de la semaine.

2°. — Des lettres de MM. Coville (d'Orléans), Guibal (de Béziers), Pfiul (marine), Rouvillois (armée), Le Fort (de Lille), posant leur candidature à une place de membre correspondant national.

3°. — Un travail de M. Caillaud (de Monte-Carlo), intitulé : *Phlegmons diffus spontanés*. — Rapporteur : M. Broca.

Discussion.

De la vaso-vésiculectomie dans la tuberculose génitale (1).

M. F. Legueu. — Je suis heureux que notre collègue M. Marion ait pu, dans un rapport, revenir sur une question que j'avais amorcée à cette tribune il y a quatre ans. Cela me permet de revenir moi-même sur quelques points de l'histoire de la spermatocystectomie dans la tuberculose vésiculaire.

(1) *Bull. et mém. de la Soc. de Chir.*, 1909, p. 1053.

Je ne veux parler que de la tuberculose vésiculaire et laisse de côté tout ce qui a trait à la tuberculose des testicules quand elle n'est pas associée à la tuberculose vésiculaire. Et j'envisagerai, comme l'a fait M. Marion, la technique et les indications de ces opérations.

I. En ce qui concerne la *technique*, elle est actuellement bien réglée grâce aux travaux auxquels notre collègue a fait allusion; les deux voies me paraissent à peu près égales comme facilité et comme bénignité. Ce sont parfois des opérations extrêmement simples; elles sont parfois aussi extrêmement compliquées quand il y a des adhérences et une péricystite intense. Aux incidents rares que j'ai signalés dans ma communication de 1903, je n'ai à ajouter que deux petites fistules urinaires que j'ai observées après la spermatocystectomie inguinale et qui, secondaires toutes les deux, se reproduisirent vers le sixième jour et se fermèrent après une quinzaine de jours; elles sont dues sans doute à une dénudation trop complète de la vessie. Je ne crois pas qu'elles soient venues de l'uretère. C'est le seul incident nouveau que j'ai eu l'occasion d'observer.

Je ne pense pas toutefois que la facilité ou la bénignité plus grande de telle voie soit la raison qui doive la faire préférer; c'est l'extension des lésions qui doit présider au choix de l'opération. Quand les deux vésicules sont prises et doivent être enlevées, il vaut beaucoup mieux recourir à la voie périnéale, qui permet en effet de les enlever toutes les deux par la même opération et sans trop de difficultés. Au contraire, quand une seule vésicule est atteinte, il suffit de recourir à la voie inguinale.

II. En cette question, d'ailleurs, la technique est en quelque sorte un peu secondaire; c'est la question des *indications* qui a une plus grande importance. La bénignité de cette opération ne suffit pas à permettre de la pratiquer si avec d'autres moyens on peut avoir le même résultat; et par conséquent j'en viens à discuter cette question : quand ces opérations sont-elles indiquées?

Jusqu'ici, la grande raison de l'abstention des chirurgiens à l'égard des vésicules séminales fut surtout la bénignité très grande de ces lésions tuberculeuses; cette bénignité, nous pouvons la vérifier sur bien des malades chez lesquels l'on voit des vésicules séminales rester sans troubler sensiblement la santé pendant des années, et sans évoluer localement. Dans ces conditions, toute opération sur ces organes est souvent inutile, et voilà pourquoi le nombre des opérations est encore très restreint.

Il est cependant des cas où cette habituelle bénignité est prise

en défaut; la tuberculose vésiculaire s'étend à l'appareil urinaire et aux testicules.

Que la tuberculose s'étende au testicule, la chose ne mérite plus d'être démontrée. Quant aux extensions à la vessie, elles sont démontrées par ces cystites qui se produisent chez l'homme et ne sont pas commandées par la tuberculose rénale. Les vésicules séminales forment souvent au bout d'un certain temps des cavernes urétro-prostatiques, d'où partent des infections secondaires. Et quand les lésions évoluent sous cette forme, elles sont incontestablement empreintes d'une réelle gravité. Ce sont ces évolutions graves que l'opération a pour but d'éviter, en supprimant un foyer initial ou prédominant de la tuberculose en ces régions.

Mais en clinique, le difficile est de dire en présence d'une vésicule séminale tuberculeuse si elle est de la catégorie de celles qui restent bénignes ou qui vont évoluer gravement. Toute la difficulté réside dans la solution de cette question et les divergences qui peuvent nous diviser résident précisément dans cette question.

Pour ma part, je ne crois pas que ces opérations soient souvent indiquées, car, depuis ma dernière communication, je n'ai trouvé que deux occasions nouvelles d'intervenir. Mes opérations sur les vésicules sont ainsi au nombre de *huit*, ce qui est très peu, étant donné le nombre très considérable des tuberculoses génitales que nous avons l'occasion de voir dans nos services.

Aussi bien, voici les indications que je reconnais à ces opérations.

Il faut d'abord opérer les lésions *fistuleuses*; celles-ci sont vouées à l'aggravation progressive, et l'opération aussi complète que possible est seule capable de mettre un terme à leur extension et à leurs désordres.

Quant aux lésions fermées, il faut à mon avis opérer les *grosses* tuméfactions vésiculaires, les plus grosses lésions. Celles-là sont toujours vouées à l'augmentation, ce sont elles qui font les propagations et subissent l'évolution vers la suppuration dont j'ai parlé. A les enlever, on gagne de mettre un terme à leur extension, à leurs propagations; on protège les testicules et l'appareil urinaire.

Ces grosses lésions se présentent à nous avant ou après que la tuberculose testiculaire a fait son apparition. Quand elles coexistent avec des lésions testiculaires, il faut traiter concomitamment celles-ci par l'ablation des voies génitales; d'ordinaire, un seul côté est pris, et il suffit de pratiquer l'ablation de ce côté sans pratiquer l'extirpation totale des voies génitales. Même dans ce cas je respecte la prostate ou du moins n'enlève de cette dernière

que ce qu'il faut pour ne pas ouvrir l'urètre : quand le canal est ouvert, des fistules se produisent qui sont interminales. Elles manquent quand l'urètre n'est pas ouvert.

Quand les tuberculoses vésiculaires qui, par leur volume et leur importance sont justiciables de la vésiculectomie, se présentent à nous avant la tuberculose des testicules, l'opération m'apparaît tout aussi indispensable ; elle a dans ce cas pour but et pour effet de protéger les testicules contre un envahissement qui serait à peu près fatal. Dans ces conditions, la ligature des canaux déférents suffit à protéger les testicules de toute propagation.

Quoi qu'il en soit, je pense que ces indications sont malgré tout assez rares ; j'ai dit que je n'avais trouvé que huit fois à pratiquer ces opérations, c'est dire assez que je n'abuse pas d'une indication qui, appliquée dans ces limites, est de nature à rendre de grands services aux malades.

Je n'ai pu revoir pour aujourd'hui les malades que j'ai opérés ; mais de temps en temps j'en revois quelques-uns, et ils ont conservé de l'opération un résultat excellent.

Rapports.

Tumeur solide de l'ovaire ; torsion du pédicule, hémorragie intra-péritonéale. Laparotomie. Guérison après embolies pulmonaires, par M. E. MICHON.

Rapport de M. SOULIGOUX.

M. Michon nous a communiqué l'observation suivante :

Mme C..., âgée de cinquante-quatre ans, entrée le 6 mai 1908 à la Maison Dubois.

Cette malade a été réglée à l'âge de quinze ans ; ses règles ont toujours été régulières, durant quatre à cinq jours ; l'écoulement sanguin n'ayant rien d'exagéré, ne s'accompagnant pas d'expulsion de caillots. Il y a cinq ou six mois suspension des règles, la malade semblant être arrivée à l'âge de la ménopause.

Jamais de métrorragies. Pas de pertes blanches appréciables. Pas de douleurs.

Il y a vingt-quatre ans, accouchement à terme ; suites de couches normales. Il y a vingt ans, fausse couche.

En somme, histoire gynécologique nulle au point de vue des symptômes fonctionnels. Aucun signe n'avait révélé l'existence d'une

tumeur abdominale; l'augmentation du volume du ventre n'avait pas attiré l'attention.

Le vendredi 1er mai, sans cause appréciable, sans avoir fait d'effort, la malade est prise de douleurs assez vives dans les reins, de quelques coliques et d'un malaise assez grand; constipation opiniâtre, pas de vomissements. Le samedi et le dimanche, mêmes symptômes; ce dernier jour, la malade peut encore se lever; le lundi, sur le conseil de son médecin, entrée à l'hôpital.

Nous voyons la malade le mardi matin; elle souffre du ventre; mais ces douleurs, soit à la palpation, soit spontanément, ne sont pas très vives. Ce qui frappe surtout, c'est la pâleur de la face et aussi la décoloration des lèvres et de la conjonctive. La malade a tout à fait l'aspect d'une femme ayant une rupture de grossesse tubaire.

La palpation de l'abdomen permet de reconnaître, au niveau de la fosse iliaque gauche, une tumeur douloureuse, ayant le volume d'une tête d'adulte; par le double palper, on se rend compte que cette tumeur est indépendante de l'utérus. Le col utérin est rejeté à gauche; il est impossible de délimiter la situation exacte du corps. Toute la tumeur est mate à la percussion. Matité dans les flancs.

Pouls petit, rapide à 120 degrés; hypothermie marquée, 35°4.

Mon interne M. Riberol, qui a examiné la malade, croit à une torsion d'un kyste de l'ovaire du côté gauche.

Opération, le 6 mai 1908. Laparotomie sous-ombilicale. Lorsqu'on arrive sur le péritoine, celui-ci est de couleur noirâtre, et on devine par transparence l'existence d'un épanchement sanguin intra-péritonéal abondant. En effet, issue, à l'ouverture de la séreuse, d'une grande quantité de liquide rouge. On voit ensuite une tumeur d'aspect violet foncé qui, contrairement à ce que devait faire croire l'examen, est située à droite de l'utérus, mais a basculé dans la fosse iliaque gauche. Le pédicule, assez long, montre très nettement l'existence de deux tours de spires dans le sens des aiguilles d'une montre, et au niveau de ce pédicule il existe une éraillure d'où semble sortir du sang.

Double ligature au catgut du pédicule; les annexes du côté opposé paraissent saines et sont conservées. Drainage par un drain de caoutchouc. Suture par étage de la paroi abdominale.

L'opération a été très simple et rapide.

Examen de la pièce. — La tumeur enlevée pèse 2 kilog. 80; elle est dure, de forme ovoïde, légèrement bosselée; au-dessous d'elle, on reconnaît le pédicule et la trompe; à ce niveau, grosse bosselure ayant presque la taille d'un œuf de dinde, molle et constituée évidemment par une poche sanguine.

A la coupe, tissu compact présentant au centre de la tumeur une poche sanguine renfermant un gros caillot.

Une parcelle de la tumeur a été prélevée de façon à en faire un examen histologique. Il s'agissait d'un fibrome.

Suites opératoires. — Les suites opératoires semblent devoir être très simples. Durant les trois premiers jours, injection sous-cutanée de

1.000 grammes de sérum, et très rapidement l'état général se remonte. Température maxima : 37°8, le premier et le deuxième jour; suppression du drain abdominal le troisième jour. Ablation de la moitié des crins le huitième jour. Ablation des derniers crins le quatorzième jour; réunion par première intention.

On considérait la convalescence comme terminée lorsque, le 14 mai, c'est-à-dire le seizième jour après l'opération, la malade est brusquement prise d'un point de côté sous le sein droit, toux, crachats sanguinolents; en même temps que la température vespérale s'élève aux environs et au-dessus de 39 degrés, la température du matin vers 37°5. Tous ces phénomènes persistent durant quatre ou cinq jours. A ce moment, on constate une matité franche à la base du poumon droit en arrière; léger souffle à ce niveau, puis râles humides; en un mot, foyer d'hépatisation pulmonaire avec léger épanchement pleural.

Tout semblait rentrer dans l'ordre avec apyrexie complète et atténuation progressive des signes pulmonaires du 22 au 26 mai, lorsque, du 22 au 26 mai, de nouveau, point de côté, crachats sanglants, etc. De nouveau amélioration, si bien que la malade se leva et est sur le point de partir lorsque, le 19 juin, c'est-à-dire quarante-quatre jours après l'opération, de nouveau réapparition des mêmes accidents à un degré moindre.

Actuellement cette nouvelle alerte semble finie, et on peut espérer bientôt la sortie de la malade. Mais on ne donne que tardivement l'autorisation de se lever, à cause des trois petites embolies pulmonaires successives qu'a eues la malade.

L'observation de M. Michon est fort intéressante par deux points : 1° la torsion d'une tumeur solide de l'ovaire; 2° l'hémorragie et son mécanisme.

Ces torsions des tumeurs solides sont assurément assez rares si on les compare aux kystes de l'ovaire, mais encore assez nombreuses si l'on s'en tient à leur proportion par rapport aux tumeurs solides. On en a publié un peu de tous les côtés. Dartigues (*Rev. Gynéc. et Chir. abdom.*, 1899, n°s 4 et 5) signale le fait sans insister beaucoup. Jayle, à propos d'une observation personnelle a publié, avec la collaboration de Bender (*Rev. Gynéc. et Chir. abdom.*, 1904), un article sur la torsion du pédicule des tumeurs solides de l'ovaire et cite à ce propos une petite statistique portant sur une dizaine de cas de fibromes, trois cas de sarcomes et deux d'épithéliomes. Rudolf en a publié 8 cas dont un personnel (*Wiener Klin. Rindschau*, 1905); Begouin, 1 cas de fibrome de l'ovaire à pédicule tordu (*Journ. méd. Bordeaux*, 1907); Borris a publié (*American Journal of obstetrics*, 1906) 10 cas de tumeurs solides de l'ovaire avec un seul cas de torsion ; Dreyfus (*Thèse de Paris*, 1908), sur 85 observations de tumeurs solides, ne signale que 4 cas de torsion ; M. Guibé a publié dans les *Bulletins de la*

Société anatomique (1908) une très belle observation de torsion de tumeur solide.

M. Proust a présenté, le 16 juillet 1909, à la Société anatomique une pièce intéressante de torsion d'une tumeur solide de l'ovaire. MM. Vautrin et Hoche ont étudié les fibromes de l'ovaire, dans une revue parue le 4 juillet 1909 (*Rev. Gynéc. et Chir. ab tom*). J'en ai observé moi-même un exemple chez une jeune femme de vingt ans dont voici en quelques mots l'observation. Il y a un an elle fut prise d'une douleur brusque dans le ventre, accompagnée de vomissements. Le médecin appelé ne fit aucun diagnostic et prescrivit simplement des compresses chaudes. Au bout de quelques jours, cette jeune femme put reprendre ses occupations ; mais de temps en temps elle éprouvait une douleur assez vive sans être toutefois obligée de s'aliter. Elle s'est mariée cette année, et trois semaines après elle fut prise d'une nouvelle crise. Le Dr Corby qui fut appelé crut à un fibrome. Je la fis entrer dans mon service. Je trouvai une tumeur du volume d'une tête de fœtus située à droite, indépendante de l'utérus, très mobile et très dure. Je portai le diagnostic de tumeur solide de l'ovaire avec torsion probable du pédicule.

L'opération vérifia ce diagnostic. Il existait une torsion modérée du pédicule qui était très long ; la tumeur qui était de consistance ferme, avait un aspect jaunâtre et paraissait œdématiée et adhérente à deux anses grêles. Dans la cavité abdominale on trouvait une sérosité rougeâtre en assez petite quantité, et quelques petits caillots. L'ovaire gauche était normal. Guérison sans incidents. La tumeur était un fibrome.

Quelle est la cause de ces torsions ? Elle est bien difficile à établir. Dans le cas de M. Michon, elle est survenue sans cause appréciable. Dans celui que je viens de décrire, je crois que cette jeune femme, qui travaillait beaucoup, a dû faire au moment de l'installation de son appartement des efforts violents et brusques qui ont dû favoriser la torsion.

Dans un autre cas, j'ai vu la torsion d'une tumeur ovarienne (kyste rompu) se produire à la suite d'une descente brusque d'un ascenseur. Quant à la cause anatomique qui les favorise, il semble logique avec Schauta d'admettre que la longueur du pédicule est une condition favorable. Au contraire, Dartigues partage l'avis d'Obshausen qui pense que le pédicule large, mais constitué seulement de formations membraneuses, doit favoriser la torsion.

M. Proust, qui s'est trouvé en présence d'une tumeur ovarienne fibreuse bilatérale, a remarqué que chacune de ces tumeurs était croisée suivant son grand axe par le passage de la trompe, si bien qu'elles se trouvaient aptes toutes deux à tourner autour de cet

axe de rotation. Il pense que là, comme pour certains kystes de l'ovaire, l'insertion tubaire joue un rôle manifeste dans le mécanisme de la torsion.

Dans la majorité des cas, le degré de tension est peu marqué; elle dépasse rarement 180 degrés. Il en résulte que la circulation artérielle peut ne pas être suspendue et que seule la circulation veineuse est gênée : d'où œdème de la tumeur, infarctus hémorragiques partiels. MM. Bender et Heitz (*Bull. Soc. Anat.*) ont bien étudié ces modifications anatomiques et ont montré qu'à la suite de nécrobiose de portions de néoplasme, il pouvait se former de véritables poches kystiques dans des tumeurs primitivement solides. L'épanchement de sang dans ces tumeurs peut être plus abondant et en amener même l'éclatement, ainsi que le rapporte M. Guibé. « A l'ouverture du ventre, il s'écoule du liquide sanguinolent en assez grande abondance. La tumeur a l'aspect d'un kyste ovarique tordu et qui se serait rompu au cours des manœuvres intra-abdominales. M. Guibé amène au dehors des masses sanguinolentes noirâtres, ressemblant à des morceaux de placenta et une portion plus dense et plus dure qui est enlevée. L'ensemble, du volume des deux poings, se composait d'une portion éclatée formée de masses noirâtres ressemblant à des morceaux de placenta, absolument friables, au point que les instruments s'y enfoncent comme dans du beurre, et d'une masse plus dure, blanchâtre, bosselée, ferme à la coupe. L'examen histologique montra qu'il s'agissait d'un sarcome.

Dans le cas de M. Michon, l'hémorragie s'est produite de tout autre façon et s'est faite rapidement. La scène clinique, dit-il, a été dominée par les signes d'une hémorragie interne progressive : faiblesse allant en s'accentuant, tendance syncopale, décoloration des muqueuses, etc. Mais tandis que, dans les kystes, l'hémorragie est d'abord intra-kystique, ici elle s'est faite au niveau même du pédicule, par le mécanisme suivant : rupture d'un vaisseau du pédicule, formation d'une poche sanguine sous-séreuse qui s'est fissurée et a laissé le sang s'échapper dans la cavité abdominale. Cela peut se produire de la même façon dans les kystes, mais très rarement. Voici ce que dit Daniel (*Revue de Chirurgie*, 1905, t. II, p. 485) : « Dans des cas rares, le sang peut s'épancher directement dans le péritoine. L'hémorragie provient alors soit de la rupture d'un vaisseau du kyste, soit du pédicule lui-même. Il se forme dans ce dernier cas un hématome qui peut se rompre ensuite dans le péritoine. » C'est ce qu'a constaté dans son cas M. Michon.

Il n'y a à relever d'intéressant dans la suite de l'observation de M. Michon que l'apparition de petites embolies pulmonaires, ce

qui l'étonne, car, dit-il, les suites opératoires immédiates avaient été apyrétiques, et il pense que dans ce cas de torsion lente il y avait eu formation de caillots dans les plexus pelviens. A ce sujet, je ferai remarquer qu'il est probable que les caillots ont plutôt pu se former dans les veines du fibrome au-dessus de la torsion et rentrer dans la circulation après la détorsion. Aussi, pour mon compte, au cours d'une opération pour tumeur ou kyste tordu, j'ai grand soin de ne pas détordre et de placer une pince au-dessus de la torsion avant de sectionner le pédicule. Je crois, ce faisant, éviter l'entrée de caillots ou de sang infecté dans la circulation générale.

Je propose de remercier M. Michon de son intéressante observation et de se rappeler de lui pour la prochaine place vacante à la Société de Chirurgie.

Large fistule urétro-rectale traitée et guérie par la transplantation dans le périnée d'un vaste lambeau scrotal, par M. MICHON, chirurgien des hôpitaux.

Rapport de M. ROUTIER.

Notre collègue Michon nous a adressé une observation très intéressante qu'il me paraît nécessaire de vous lire en entier pour vous faire apprécier toutes les difficultés qu'il y a eu à vaincre, et les divers procédés avec lesquels M. Michon a fini par délivrer son malade d'une infirmité qui semblait à un moment compromettre son existence.

Voici cette observation :

M. F..., âgé de soixante et un ans, avait toujours joui d'une bonne santé; il fut opéré en avril 1907 par la voie périnéale pour remédier à des troubles urinaires sans doute dus à un petit calcul.

On aurait, dit le malade, pratiqué, outre l'ablation du petit calcul, une prostatectomie périnéale.

Quoi qu'il en soit, quand le malade se présenta à M. Michon, on constatait : 1° au niveau du périnée, une cicatrice à la partie moyenne de laquelle existait un orifice fistuleux dans lequel le stylet s'engageait facilement. Les tissus autour manquent de souplesse et le périnée est calleux ;

2° Par le toucher rectal on reconnaît sur la face antérieure de l'intestin un orifice assez large pour permettre à l'extrémité de

l'index de s'y introduire et de pénétrer dans l'intérieur de l'urètre ; au-dessus de la fistule, on reconnaît la prostate qui est dure ; les parois rectales manquent, glissent difficilement sur les parties voisines ;

3° Une sonde béquille introduite dans l'urètre butte sur une bride cicatricielle avant d'arriver à la fistule ; pour sonder, il faut employer soit un mandrin courbe, soit un béniqué. Mais il n'existe pas de rétrécissement.

Les urines sont troubles.

Le malade émet ces urines à la fois par l'*urètre*, par le *périnée*, en petite quantité, et *surtout par le rectum*. Il se mouille d'une façon continue, mais, à de certains moments, éprouve le besoin d'aller à la garde-robe pour émettre une selle liquide.

Surtout, il arrive fréquemment que des bouchons de matières fécales s'introduisent dans l'urètre, l'obstruent en partie, et donnent lieu à des douleurs d'expulsion extrêmement vives. L'extraction de ces corps étrangers nécessite souvent l'emploi d'une pince.

En un mot, il y a une fistule urétro-rectale siégeant au-dessous *de la prostate*, atteignant l'urètre membraneux et prostatique. Les urines s'échappent le plus souvent dans l'ampoule rectale, tout en passant par le périnée et la verge, et, fait beaucoup plus gênant, les matières fécales s'engagent dans l'urètre.

Une première opération eut lieu le 20 juin 1907. Anesthésie au chloroforme.

Incision demi-circulaire en avant de l'anus suivant l'ancienne cicatrice ; décollement très élevé du rectum jusqu'au niveau de la prostate, qui est bien à sa place et n'a pas été enlevée, ce temps est laborieux à cause du tissu scléreux de toute la région.

Ce décollement du rectum dépasse largement en haut et sur les côtés la fistule.

Une fois les deux organes séparés, on voit sur la face antérieure de l'intestin un orifice circulaire ayant environ le diamètre d'une pièce de 50 centimes. L'urètre est dévié à gauche, fixé de ce côté par une cicatrice ; la perte de substance a la forme d'une raquette dont l'extrémité arrondie correspond à la portion membraneuse et dont la queue remonte sur la partie gauche de la portion prostatique ; par là, le doigt peut être introduit facilement dans la vessie.

Suture au catgut n° 0 de la fistule rectale ; un premier plan à points séparés ; un deuxième en surjet cherchant à invaginer le premier ; les fils coupent les parois, qui sont cartonnées, et cet enfouissement échoue en partie. De plus, on essaie de faire subir un certain degré de rotation au rectum et on fixe sa paroi par

deux points de façon à ce que les orifices intestinal et urinaire ne se correspondent plus.

Rien comme suture à l'urètre. Sonde à demeure.

Tamponnement à la gaze au peroxyde de zinc, en ayant soin de conduire la mèche derrière la prostate.

Les résultats de cette première intervention furent les suivants :

L'opération fut bien supportée, il n'y eut pas de fièvre ; cependant, au bout de dix jours, le malade eut une orchite gauche.

Mais l'échec local fut complet : toutes les sutures au catgut lâchèrent; à la première garbe-robe, qui fut provoquée au bout de huit jours, la brèche rectale s'était entièrement rouverte et laissait passer la presque totalité des matières; les bols fécaux de la taille d'une noix arrivant à s'échapper par là.

Les urines sont drainées par la sonde à demeure, mais supprime-t-on celle-ci, elles passent en totalité par le périnée ; celui-ci étant largement ouvert, elles ne pénètrent pas dans le rectum. Mais, fait assez extraordinaire, malgré le tampon, malgré la sonde, les gaz intestinaux remontent dans l'urètre profond, arrivent dans la vessie, donnent lieu à des coliques très douloureuses et sont expulsés avec bruit par la sonde.

De juin à septembre, la plaie fut laissée ouverte et tamponnée avec soin, dans l'espoir que les fistules arriveraient à se combler; cela pendant deux mois et demi. De fait, l'orifice rectal diminua considérablement de volume, arriva au bout de ce temps à avoir le diamètre d'une lentille. Mais il ne se fit aucune modification importante du côté de l'urètre; on apercevait toujours la sonde sur une étendue de 2 centimètres.

Au bout de ce temps les matières fécales ne passent plus par la plaie ; mais les gaz pénètrent toujours dans la vessie.

Les urines sont plus claires ; la sonde à demeure est de temps en temps supprimée.

L'état général est bon, cependant durant le mois d'août le malade présenta des troubles mentaux avec subdélire la nuit. Il semble que ces troubles aient été dus à des troubles circulatoires chez un artérioscléreux ou peut-être à l'emploi de l'extrait thébaïque, donné pour obtenir des périodes de constipation. Ils cessèrent avec un régime alimentaire sévère, avec la prise d'iodure de potassium et la suppression de l'opium.

Septembre 1907, seconde intervention. Chloroforme.

On avait pour but de prendre un lambeau cutané scrotal, de le tailler assez long pour l'attirer comme un rideau sur l'orifice urétral et de le suturer au fond de la plaie à la prostate, la face cutanée regardant le rectum.

On taille sur la région médiane du scrotum un lambeau ayant

environ 3 centimètres de large et restant adhérent par son extrémité antérieure. Il est impossible de l'avoir assez long pour recouvrir la perte de substance de l'urètre. Dans ces conditions le plan primitif est abandonné, et l'extrémité postérieure du lambeau au lieu d'être suturé au-dessus de l'orifice est fixé immédiatement au-dessous; vous verrez tout à l'heure pourquoi.

Tamponnement léger de la plaie périnéale, de façon à faciliter la reprise de l'autoplastie.

Suites opératoires. — Septembre à décembre 1907. La reprise du lambeau se fit bien; et progressivement au cours des pansements le pédicule fut coupé et ensuite le lambeau repoussé dans le périnée en lui faisant subir un mouvement de rotation autour de son nouveau pédicule, de façon à ce que sa face cutanée vint reconstituer la paroi de l'urètre membraneux.

Progressivement, l'orifice rectal se rétrécissait encore; durant une semaine, il parut même se fermer, puis les gaz et les eaux des lavements passèrent par l'orifice.

Malgré le tamponnement, le lambeau transplanté restait comme une valvule mobile, appendue dans le périnée, au-dessous de l'orifice urétral, mais ne se soudant ni aux bords latéraux ni au sommet de cet orifice.

Le 4 janvier 1909, troisième opération. Chloroforme. — Le lambeau est avivé au niveau de sa face cruentée et bien déroulé; des points de suture au catgut le fixent en haut à la prostate, avec difficulté, et de chaque côté aux parties molles le long des branches ischio-pubiennes. Par-dessus le périnée est suturé avec des fils d'argent et complètement fermé, sauf le passage nécessaire à un petit drain.

A la suite, cicatrisation très rapide. Plus aucun gaz ne passe pas l'urètre, ni aucune goutte d'urine par le rectum. Durant quelques semaines, le trajet du drain donne lieu encore à un très léger suintement.

En juin 1909, le malade est complètement guéri de sa fistule urétro-rectale. Par le toucher, on sent une dépression large comme une pièce de 50 centimes correspondant à l'ancienne brèche de la paroi. Le calibre de l'urètre est satisfaisant, laisse passer le 51 béniqué; mais sur sa paroi inférieure existe une bride saillante qui nécessite l'emploi de sonde béquille très coudée ou d'un mandrin. Le périnée s'assouplit et le malade, longtemps gêné par les douleurs que la pression éveillait à ce niveau dans la station assise, constate une amélioration progressive.

Il existe cependant encore un symptôme gênant. Il y a un certain degré d'incontinence par l'urètre; cela, lorsque le malade se

retient pendant plus d'une heure et demie sans uriner, surtout s'il est debout, se remue ou tousse.

Cependant, il n'existe pas de rétention d'urine incomplète; et cette infirmité est vraisemblablement due au délabrement de l'urètre postérieur, comme cela a été noté après des prostatectomies périnéales. Un traitement électrique a amené une légère amélioration. Peut-être ce trouble gênant s'atténuera-t-il à la longue.

En tout cas, la fistule urétro-rectale est entièrement fermée, et ce sujet qui avait là une infirmité insupportable en est aujourd'hui débarrassé.

Nous ne pouvons que féliciter M. Michon de son heureux résultat poursuivi avec acharnement. On sait combien sont difficiles les restaurations dans cette région, les tissus ne se prêtent pas aux réunions; M. Michon a tourné la difficulté par son autoplastie à l'aide du lambeau scrotal, c'était, je crois, la seule façon d'en sortir.

J'ai vu et examiné son malade et n'ai pu qu'admirer le résultat obtenu.

M. F. Legueu. — Je veux joindre mes félicitations à celles de M. Routier pour le cas très remarquable que M. Michon nous a envoyé.

Cette chirurgie des fistules urétro-rectales post-opératoires est absolument désastreuse, et moi qui ai vécu la période de la prostatectomie périnéale et de ses conséquences, j'ai connu les opérations lamentables de ces fistules urétro-rectales et j'en ai conservé le plus mauvais souvenir.

Je n'ai jamais pu qu'une seule fois réussir par la suture et obtenir la réunion par première intention pour une fistule urétro-rectale, et encore celle-ci était traumatique et siégeait chez un enfant.

Pour les fistules post-opératoires, je n'ai eu que des déboires. On dit avec raison que la première chose à obtenir c'est l'indépendance des deux orifices, mais c'est cette indépendance qu'il est précisément très difficile d'obtenir. Et jusqu'ici, par les avivements et les sutures, je ne suis jamais arrivé à rien.

Ce qui m'a donné les meilleurs résultats, c'est le procédé du store de Segond et de Gérard-Marchant, utilisé par ces maîtres pour les fistules recto-vaginales et les fistules recto-périnéales. Malheureusement il suppose une dénudation si haute de la face antérieure du rectum, qu'il n'est pas possible en tous les cas.

M. Routier. — Effectivement, M. Michon n'eût pu recourir,

chez son malade, au procédé du store; le tissu était tellement induré qu'on ne parvint qu'avec beaucoup de peine à dépasser de 1 centimètre l'orifice rectal de la fistule, et toute libération plus haute de la paroi eût été impraticable.

Présentations de malades.

Hématémèse traumatique. Laparotomie. Guérison.

M. Legueu. — Je vous présente un malade que j'ai opéré, il y a trois semaines, pour une hématémèse traumatique liée à une contusion partielle de l'estomac. La lésion consistait en une déchirure de la muqueuse et de la sous-muqueuse de l'estomac. C'était une rupture incomplète et interne. Voici, d'ailleurs, l'observation de ce malade, d'après les notes que m'a remises mon interne M. Deverre :

Le Chev... (Marius), âgé de vingt-quatre ans, employé à l'Agence Havas, entre d'urgence à l'hôpital Laënnec, le 21 octobre, à onze heures du soir, dans les circonstances suivantes :

Il se rendait la veille, le 20 octobre, à deux heures du matin, à son travail (il est employé de nuit), quand, rue de l'Université, il fut attaqué par un individu qui lui porta un violent coup de tête dans le creux épigastrique et prit la fuite, non sans l'avoir soulagé de son porte-monnaie.

Le malade se rendit néanmoins à son travail, près de la Bourse, et put faire son service; deux ou trois fois pendant ce travail il vomit du sang, mais ne souffrait pas extrêmement.

En rentrant chez lui déjeuner, il fut pris après l'ingestion des premiers aliments d'une nouvelle hématémèse, plus importante il est vrai; il n'essaya plus de manger, et jusqu'au lendemain ne prit à peu près rien (quelques morceaux de glace), et fut soumis par son médecin à un traitement général et local : glace sur le creux épigastrique, ergotine en potion, etc.

Mais les hématémèses se reproduisent; le malade en a quatorze en tout jusqu'au lendemain soir, où il entre d'urgence à l'hôpital, à onze heures du soir, le 21 octobre.

Le chirurgien de garde appelé l'examine, le trouve mieux, ne vomissant plus de sang, et estime qu'en le surveillant de près il vaut mieux attendre le lendemain matin. On fait une piqûre d'ergotine.

Le mieux persiste d'abord, puis de nouvelles hématémèses apparaissent ; il souffre au creux épigastrique, et, à dix heures, quand M. Legueu l'examine, il vient d'avoir une nouvelle hématémèse. Son pouls est à 100 ; la température rectale est de 37°5 ; l'état général est bon.

En raison de ces hématémèses sans cesse reproduites, on décide l'intervention.

Opération. — Désinfection à la teinture d'iode. Anesthésie chloroformique.

Laparotomie médiane sus-ombilicale.

L'estomac est attiré ; extérieurement il ne présente rien d'anormal. On incise la face antérieure parallèlement à son grand axe et on examine la face interne.

On trouve sans grand'peine, sur la face antérieure de l'estomac, au voisinage de la grande courbure, une déchirure « par éclatement » de la muqueuse, avec dilacération de la sous-muqueuse et rupture à ce niveau d'un vaisseau artériel qui saignait continuellement. La couche musculaire est un peu endommagée, la séreuse intacte. L'ensemble de la déchirure est « angulaire », comme si on avait donné un coup de ciseaux sur la face interne.

Le reste de la face interne de l'estomac est exploré ; on n'y trouve pas d'autre déchirure.

On procède alors à la suture :

1° De la rupture angulaire, avec ligature du vaisseau rompu. La muqueuse est suturée à la soie ;

2° De l'estomac par points à la soie suivant le procédé habituel ;

3° De la paroi en trois plans : surjet péritonéal au catgut fin ; muscles au catgut ; plan aux crins de Florence.

Suites excellentes.

M. Mauclaire. — J'ai observé un cas semblable chez un apache, qui avait reçu une violente contusion épigastrique, coup de tête dans le ventre. Le blessé soigné dans le service de mon maître M. Lucien Picqué, à l'hôpital Bichat, présenta des hématémèses répétées, pendant quarante-huit heures. Je fis une gastrotomie exploratrice, avec examen très étendu de la muqueuse de l'estomac en retournant en doigt de gant, comme pour la recherche des ulcères de l'estomac, les parois stomacales antérieures et postérieures. Malgré un examen très long et très minutieux avec de larges valves, sans éclairage électrique malheureusement, je ne trouvais aucune ulcération de la muqueuse. Les hématémèses persistèrent. Quarante-huit heures après, je fis une nou-

velle gastrotomie exploratrice et un examen encore plus attentif si possible de la surface muqueuse, depuis le cardia jusqu'au pylore, très facilement, car j'avais bien tout l'estomac en main, mais le résultat fut encore négatif. Le blessé succomba à de nouvelles hématémèses. J'ai pensé alors à un de ces cas d'exulcération simplex sur lesquels M. Dieulafoy avait alors attiré l'attention.

M. Tuffier. — L'observation de M. Legueu est très simple et ne présente pas matière à discussion : hématémèse traumatique, gastrotomie, plaie de la muqueuse, suture et guérison. Mais ce que vient de nous dire M. Mauclaire touche à une question autrement importante, celle des hématémèses répétées et mortelles avec des lésions si insignifiantes de la muqueuse, qu'il est impossible à un chirurgien expérimenté comme lui de les constater. Si on rapproche ces faits des gastrorragies spontanées avec des lésions également inconstatables, on est en droit de se demander si l'*abondance* de l'hémorragie provoquée par de si *petites altérations* de la muqueuse, n'est pas sous la dépendance d'une coagulabilité insuffisante du sang ou d'une paralysie vaso-motrice qui explique cette persistance de l'écoulement sanguin. Il y a là matière à de nouvelles recherches, car tout ce qui a été écrit sur sur cette question ne donne l'explication de ces faits.

M. Michaux. — L'observation de notre collègue Tuffier me paraît très juste. Dans l'observation d'hématémèse par exulcération simplex que j'ai transmise à M. Dieulafoy, j'avais insisté sur les troubles vasculaires, l'élévation de température et les conditions infectieuses. Je crois qu'elles jouent un grand rôle dans ces hématémèses sans lésion appréciable fort analogues à celles que nous a rapportées M. Mauclaire, toutes différentes d'ailleurs de l'observation traumatique très nette et intéressante de notre collègue Legueu.

M. Quénu. — Les remarques de MM. Tuffier et Michaux sont, certes, intéressantes, mais je tiens à noter cependant que leurs interprétations s'appuient sur des hypothèses et non sur des constatations directes.

M. Legueu. — Je crois que les faits dont plusieurs de nos collègues viennent de parler sont différents du mien. Je connaissais ces faits d'hématémèse par exulcération simplex, où nos collègues n'avaient à l'opération rien trouvé. Mais en matière de traumatisme, seule l'observation de Mauclaire est quelque peu semblable à la mienne.

Mauclaire n'a rien trouvé, mais, moi, mieux servi par les circonstances, j'ai trouvé quelque chose.

Et la conclusion pratique qui reste, c'est que, en présence d'une hématémèse traumatique, il faut y aller voir.

Ostéo-sarcome du maxillaire supérieur, échec de la fulguration. Résection totale du maxillaire. Guérison.

M. Lucien Picqué. — A... (Ernest), quarante et un ans, ressent depuis le mois de septembre 1907 des douleurs au niveau de l'incisive supérieure latérale gauche.

L'incisive est enlevée, mais les douleurs persistent.

Un chirurgien de province est consulté; il enlève les dents, pratique une résection du rebord alvéolaire et fait appliquer un appareil prothétique.

Pendant trois mois les douleurs disparurent, mais l'appareil est impossible à supporter à cause des douleurs qu'il occasionne. Au bout de ce temps, les douleurs spontanées reviennent. Elles sont continues, avec grandes exacerbations très pénibles pendant deux ou trois heures, les périodes d'accalmie durent seulement une heure ou deux. Il y a insomnie absolue.

Le 28 octobre 1908, extirpation incomplète du maxillaire supérieur suivie de fulguration.

Il a été fait depuis cette époque huit à neuf séances de fulguration de quelques minutes chacune avec anesthésie. Elles ont été espacées de quinze jours.

Chaque séance de fulguration atténuait un peu les douleurs pendant une huitaine de jours.

Le malade arrive à l'hôpital Lariboisière : les douleurs sont alors très vives et continues. Idées de suicide.

A l'examen, on constate que toute la peau de la joue est envahie; les fosses nasales sont obstruées.

L'examen par la bouche permet de constater une énorme tumeur saillante. La voûte palatine est envahie mais n'a pas été enlevée. Il semble que la première opération fait uniquement porte sur la face externe du sinus, suivie d'ablation incomplète de la tumeur.

Le 22 juin, M. Picqué pratique la résection totale du maxillaire supérieure avec résection de la peau correspondante. Les douleurs cessent immédiatement.

Le 30 octobre, le malade est revu; il n'y a pas de trace de réci-

dive; une autoplastie est pratiquée, qui donne un excellent résultat.

J'ai pensé qu'il était intéressant de vous présenter le malade.

Sans vouloir formuler une opinion sur la valeur de la fulguration, je pense qu'il est dangereux de trop compter sur elle et de se contenter d'opération incomplète comme dans le cas que je vous présente ici. Le chirurgien en présence d'un cancer doit remplir les indications classiques et pratiquer les interventions aussi larges que possible.

M. Quénu. — Je voudrais savoir si, parmi nos collègues, il en est encore qui fassent de la fulguration?

M. Souligoux. — Pour appuyer ce que vient de dire M. Picqué, je rapporterai l'observation d'un malade entré dans le service de M. Peyrot, pour sarcome du maxillaire supérieur ayant envahi les deux côtés. Je considérais ce malade comme inopérable, mais M. Peyrot me dit de l'opérer que je serais surpris du résultat.

Je fis à ce malade une double incision commissurale, je rabattis sur le front le nez, et de deux coups de pince j'enlevai tout le maxillaire et je tamponnai. Ce malade guérit très simplement et resta cinq ans. Il fit cinq ans après une petite récidive, pour laquelle je réopérai. Il vécut encore deux ans.

Si ce malade avait été fulguré après sa première opération, la guérison obtenue eût été portée à l'actif de la fulguration.

M. Baudet. — *Double fracture horizontale de la voûte cranienne, épanchement sanguin sous dure-mérien bilatéral. — Double hémiplégie successive avec crises épileptiformes. — Double craniectomie. — Guérison.*

M. Picqué, rapporteur.

Restauration métallique d'une vaste brèche cranienne.

M. Pierre Sebileau. — Je vous présente un malade sur lequel j'ai pratiqué il y a quelques mois la restauration d'une large brèche de craniectomie par l'application d'une plaque d'argent fixée par des griffes sur la berge de la perte de substances.

Cette plaque d'argent perforée de trous petits et nombreux,

taillée, préparée et emboîtée par mon élève et ami le Dr Georges Lemerle, fait aujourd'hui corps avec les tissus.

Je reviendrai, dans un travail ultérieur, sur les détails de l'opération que j'ai pratiquée sur les caractères de cette curieuse prothèse métallique.

Aussi bien le patient que je vous présente est-il le troisième sur lequel j'ai réalisé une restauration de cette nature.

Pour le moment, je tiens à mettre ici en lumière deux faits qui précisément ont trait à l'histoire de mon dernier malade :

Le premier c'est que, malgré tout le soin que j'ai apporté à faire l'hémostase de la surface extérieure de la dure-mère décollée de la face profonde des téguments, un gros hématome s'est fait dans la profondeur du champ opératoire, lequel a nécessité trois ponctions et deux incisions. Malgré toutes les chances d'infection ainsi réalisées, l'appareil métallique n'a subi nul ébranlement de l'os dans lequel il est fixé; il ne s'est développé nul phénomène d'ostéite d'élimination. Même le patient, qui est agité, a pu, par-dessous le pansement, souiller la plaie tégumentaire; trois points de suture ont suppuré mais sans aucun dommage pour la prothèse.

Le second fait est celui-ci : en examinant au jour frisant, voyez la peau s'enfoncer dans les orifices de la plaque métallique; elle apparaît, cette peau, comme criblée de trous à la manière d'une écumoire. Elle ne s'enfoncera pas davantage maintenant; mais c'est déjà trop. Il faut que les perforations de ces plaques de prothèse métallique soient très petites. Je l'ai déjà dit ici. Et sur mon patient on peut saisir, à l'état d'ébauche, le mécanisme d'élimination aseptique, sans supposition, auquel sont soumis certains appareils de prothèse superficiellement inclus dans les tissus, mécanisme que j'ai déjà décrit devant vous, à l'occasion d'un malade à qui j'avais appliqué une charpente nasale en or. Voici en quoi consiste ce mécanisme. La peau, attirée vers la profondeur par l'appel de la rétraction cicatricielle, s'enfonce dans les jours de l'appareil, puis se coupe peu à peu sur les arrêtes qui bordent ces jours, si bien qu'elle finit par rentrer sous l'appareil lui-même, lequel s'extériorise progressivement tout en demeurant parfaitement fixé dans les os où il a subit nul ébranlement en raison de l'absence de tout phénomène infectieux du côté de l'os.

En réalité, l'on ne réalise aucun travail d'élimination par ces prothèses de métal si elles sont aseptiquement fixées dans lui. Mon premier malade est opéré depuis cinq ans. Et la plaque qu'il porte est en plein sinus frontal, en large communication avec l'air et les fosses nasales. Le pronostic porté par mon maître Nélaton, le jour où je vous l'ai présenté, se trouve heureusement tout à fait dépassé.

M. J. LUCAS-CHAMPIONNIÈRE. — Le malade présenté par M. Sebileau mérite l'attention à bien des points de vue différents. Il y en a un sur lequel je me permets d'appeler votre attention. Ces dépressions en rapport avec la plaque d'argent témoignent d'une sorte de fusion des tissus avec la plaque métallique, si bien supportée par ces tissus. Or, la tolérance pour l'argent a depuis longtemps appelé l'attention des observateurs. Pour ma part, j'avais été frappé depuis longtemps de cette tolérance pour les fils de volume considérable, en grand nombre et souvent repliés sur eux-mêmes, que j'ai placés dans des os aussi bien qu'au milieu des parties molles et qui ne m'ont jamais donné une élimination. En plus, j'avais constaté une sorte de résorption de ces fils, lorsque j'ai lu dans le remarquable traité des ligatures par Ballance et Edmunds (Londres, 1891. *Ligations of the great arteries in continuity*) que dans les tissus les fils, quels qu'ils soient, subissent une résorption, et parmi les fils métalliques les fils d'argent sont merveilleusement supportés parce qu'ils se fusionnent avec les tissus. Ces auteurs opposent aux fils d'argent les fils d'or et de platine, qui ne subissent pas d'altération appréciable. Il y a là une explication de la tolérance des tissus pour l'argent, et je ne suis pas surpris pour ma part d'observer les remarquables résultats obtenus par M. Sebileau.

C'est une notion dont l'avenir permettra de tirer un grand parti. Pour ma part, j'ai été frappé du sort des fils d'argent, même de très gros calibre, insérés dans les tissus.

Très convaincu de leur résorbabilité, je n'en emploie que du gros calibre de un millimètre au moins de diamètre. Cependant, j'ai pu constater que des fils de ce calibre fixés dans des tissus, sans subir aucune tension, étaient résorbés, si bien qu'au bout de quelque temps les radiographies n'en montraient plus que des morceaux isolés et quelquefois tombés dans les articulations au voisinage desquelles ils avaient été placés.

J'ai si bien constaté cette tendance à la résorption qu'en un cas où je voulais absolument avoir des fils permanents. j'ai placé des fils de platine.

Il sera très intéressant, dans le cas de M. Sebileau, de voir, après une période un peu longue, l'état dans lequel sera cette plaque d'argent perforée, si bien supportée par les tissus qu'elle semble se fondre avec eux.

M. SOULIGOUX. — Je rappelle que j'ai présenté ici un malade chez qui, après plusieurs tentatives de guérison de pseudarthrose par suture après avivement, j'ai placé une tige d'acier dans l'os, tige que je consolidai avec du ciment de dentiste. Ce malade

guérit très bien, et bien qu'il eût encore une apparence de mobilité, la pseudarthrose était tellement serrée (ce que je cherchais à obtenir) qu'il pouvait porter 10 kilos à bras tendu. Je compte présenter le malade à une prochaine séance.

M. Pierre Sebileau. — Je remercie mon maître Lucas-Championnière et mon collègue Souligoux de leurs intéressantes observations. Ce que dit M. Lucas-Championnière de la manière dont les tissus tolèrent l'argent est parfaitement exact. Lemesle a insisté, dans la thèse qu'il a faite avec moi, à Clamart, sur la manière évidente dont les morceaux d'argent inclus dans les tissus (au milieu des muscles, dans les os, sur le périoste, sous la peau) arrivaient à faire corps avec ces tissus qui, permettez-moi cette expression laquelle met bien ma pensée en lumière, ont l'air de pénétrer le métal. Je crois cependant, pour ce qui concerne l'usure, les véritables résorptions du métal dont parle M. Lucas-Championnière, on ne peut pas absolument comparer les os longs ou courts dans l'épaisseur desquels il a appliqué de simples fils, os dans lesquels s'opèrent les actifs phénomènes d'échange que l'on connaît et qui vivent, pour la moelle et le périoste, dans un perpétuel état d'usure et de reconstitution, avec les brèches cornéennes que je remplace par de larges plaques de métal, lesquelles n'ont plus aucun autre rapport avec l'os que celui des 5 ou 6 petites griffes qui les fixent à la berge de la perte de substance et qui, ainsi placées, pour ainsi dire, en dehors du système osseux, échappent aux phénomènes d'active résorption qui s'opèrent dans le parenchyme de celui-ci.

Comme Souligoux, j'ai observé la parfaite tolérance des tissus à l'égard du mastic dont se servent les dentistes pour obturer les cavités pulpaires, même quand ces tissus sont et restent en communication avec le milieu extérieur. J'ai à Clamart une petite chienne à qui Lemesle à comblé, il y a cinq ans, tous les sinns de la face avec un mélange durcissant. Elle n'a jamais montré le plus petit signe d'infection.

Présentation de pièce.

Enorme kyste multiloculaire du rein.

M. Routier. — L'énorme tumeur que j'ai l'honneur de vous présenter est un kyste multiloculaire du rein gauche d'un homme âgé de quarante-huit ans.

En 1903 ce malade avait été opéré par un de nos collègues en province, pour un papillome de la vessie.

Après un an passé en bonne santé, il était survenu de nouveau des troubles urinaires, violentes douleurs dans le flanc gauche, et urines noires.

Depuis vingt-deux mois on connaissait l'existence de cette tumeur; il paraîtrait que le confrère qui avait opéré la vessie ne voulut pas y toucher, pensant à une repullulation sur le rein.

J'ai vu ce malade pour la première fois en septembre dernier, son état général était bon, et quand il n'avait pas une crise de douleur, il était vraiment en bonne santé, mais son ventre était absolument déformé, la tumeur cachée sous les fausses côtes arrivait dans le petit bassin, et occupait tout le flanc gauche, elle dépassait l'ombilic et la ligne médiane de huit larges travers de doigt. La fluctuation était manifeste, si bien que je me demandais, vu le bon état général, si par hasard ce ne serait pas un kyste hydatique.

J'envoyai du sang à M. Weinberg qui me répondit par la négative.

L'urine fut examinée avec soin, elle était fournie uniquement par le rein droit comme le cathétérisme des uretères pratiqué par M. Heitz Boyer le démontra. Cette urine contenait la quantité normale d'urée, elle était faible en chlorure.

Il donnait 600 grammes par jour, et on obtenait :

Urée	17,65
Chlorure	4,35
Phosphate	1,76

Le 23 octobre dernier j'ai tenté l'ablation de cette tumeur : je l'ai abordée par une incision partant de l'angle des fausses côtes gauches, arrivant au pubis. Le côlon descendant fut décollé avec peine, le péritoine ouvert sur trois points.

La ponction nous donna 10 litres de liquide chocolat manifestement coloré par du vieux sang.

L'uretère fut lié, puis le pédicule vasculaire; mais il fallut

décoller tous les organes abdominaux, le traumatisme fut énorme. Le malade a succombé douze heures après.

La pièce a été confiée à M. Herrenschmidt, pour en pratiquer l'examen : c'est un épithélioma kysto-papillaire; on n'a pu retrouver nulle part de substance rénale, en un point seulement des tubes étouffés par la sclérose.

Le Secrétaire annuel,

LEJARS.

Paris. — L. MARETHEUX, imprimeur, 1, rue Cassette.

SÉANCE DU 17 NOVEMBRE 1909

Présidence de M. Reynier.

Procès-verbal.

La rédaction du procès-verbal de la précédente séance est mise aux voix et adoptée.

Correspondance.

La correspondance comprend :

1°. — Les journaux et publications périodiques de la semaine.

2°. — Une lettre de candidature de M. Ombrédanne, à une place de membre titulaire.

3°. — Des lettres de candidature de MM. Silhol (de Marseille), Bégouin (de Bordeaux), Rastouil (de la Rochelle), à une place de membre correspondant national.

4°. — Une lettre de M. Dupraz (de Genève), posant sa candidature à une place de membre correspondant étranger.

5°. — Un travail de M. Silhol (de Marseille), intitulé : *Une histoire de grossesse infundibulaire.* — M. Marion, rapporteur.

6°. — Un travail de MM. Tailhefer et Denoyez, (de Béziers), intitulé : *Néoformation osseuse après résection du coude.* — M. Broca, rapporteur.

7°. — M. le Président dépose sur le Bureau les discours qui ont été prononcés à l'inauguration du monument du professeur Tillaux.

8°. — M. Lucien Picqué dépose sur le Bureau le septième volume de sa *Chirurgie des aliénés.* — Des remerciements sont adressés à M. Picqué.

A l'occasion du procès-verbal.

Fibrome de l'ovaire tordu.

M. Routier. — Je viens d'observer et d'opérer un cas qui se rapproche beaucoup de celui que signalait ici M. Souligoux dans son rapport sur une observation de Michon (1).

Mme X..., âgée de cinquante ans, a eu sept grossesses à terme en se portant parfaitement; sa ménopause était survenue, il y a quatre ans, sans encombre.

Il y a quatorze mois environ, cette dame fut prise de douleurs violentes dans le ventre, avec vomissements; elle fut malade plusieurs jours; son mari, médecin, l'examinant, fut étonné de trouver une tumeur abdominale qui fut qualifiée fibrome, et ce diagnostic confirmé par un de nos collègues, médecin des hôpitaux.

Tout était rentré dans l'ordre, lorsqu'il y a quelques semaines, le ventre redevint douloureux, la tumeur parut augmenter. C'est à ce moment que je fus appelé à la voir.

Je constatai l'existence d'une tumeur du volume environ d'une tête d'enfant, très mobile, ne provoquant aucune douleur, reliée manifestement à l'utérus, mais cependant ne faisant pas bloc avec cet organe comme l'eût fait un aussi volumineux fibrome.

Les flancs étaient sonores, la tumeur très dure, les pertes de sang nulles; je pensai à un fibrome sous-péritonéal pédiculé, et j'expliquai la douleur par la mobilité de la tumeur.

Devant cette affirmation de son mari que la tumeur avait augmenté assez rapidement depuis ces derniers mois, je conseillai l'ablation que j'ai pratiquée la semaine dernière.

Entre mon examen et l'opération, la malade avait beaucoup souffert.

Je pratiquai une laparotomie sous-ombilicale, et grande fut notre surprise de voir s'écouler plusieurs litres d'ascite; le liquide était brun, comme teinté de sang.

Le fibrome, du volume d'une tête d'adulte, recouverte de plaques laiteuses comme de petites poussées de péritonite, fut tirebouchonné; par une légère traction, je le fis sortir du ventre : il me resta dans la main.

Comme il ne semblait pas y avoir la moindre hémorragie, je

(1) *Bull. et mém. de la Soc. de Chir.*, 1909, p. 1072.

vidai l'ascite et me portai vivement vers l'utérus; celui-ci, un peu gros, ne portait aucune trace de déchirure ni d'implantation de pédicule.

Les annexes gauches étaient normales et indemnes. Les annexes droites, au contraire, beaucoup plus longues que les gauches, environ 10 à 12 centimètres, présentaient un kyste noirâtre du volume d'une grosse orange, appendu au-dessous de la dernière frange du pavillon de la trompe, celui-ci conservé.

Au-dessous, l'ovaire était représenté par une plaque grisâtre flottante, à bords irréguliers, de la dimension de la paume de la main environ, blanchâtre et nullement saignante. Juste au milieu de ce long pédicule, trois tours de spire noirâtres, tranchant par leur couleur sur la partie située entre la corne utérine et cette torsion.

Je liai ce pédicule proche de l'utérus et refermai le ventre.

La plaque flottante qui représentait l'ovaire s'adaptait parfaitement à une surface semblable existant sur un des pôles de la tumeur, qui était oblongue.

Je me demande encore si, par ma très légère traction, j'ai arraché la tumeur en laissant un lambeau représentant les vestiges de l'ovaire, ou si cet arrachement était déjà produit au moment de l'opération; je rappelle qu'il y avait eu une vive douleur.

La torsion était à coup sûre récente, car il n'y avait aucune fusion entre les tissus tordus, et je pus facilement détordre le ligament et la trompe.

Cette torsion avait dû se produire dans les derniers jours qui ont précédé l'opération, après mon premier examen, car l'ascite abondante que j'ai constatée n'existait pas à ce moment.

Quant à la cause de cette torsion, elle m'a échappé comme toujours.

J'ai pu, au cours de l'opération, constater en outre l'existence dans le Douglas et sur la face postérieure de l'utérus de deux larges plaques laiteuses gaufrées, comme de vieux vestiges de péritonite localisée, dus sans doute aux accidents de l'année dernière.

La malade va, du reste, à merveille.

Discussions.

Sur la vaso-vésiculectomie dans la tuberculose génitale (1).

M. Marion. — Le fait qu'un seul orateur a pris part à cette discussion sur la vaso-vésiculectomie me confirme dans cette opinion que cette opération est encore très peu pratiquée.

Je crois que nous ne différons pas beaucoup d'opinion avec M. Legueu. Au point de vue technique, nous sommes complètement d'accord. Comme moi, M. Legueu réserve la voie inguinale pour les vésiculites unilatérales, et conclut à l'emploi de la voie périnéale pour les vésiculites doubles.

M. Legueu pense que la vaso-vésiculectomie doit être une opération d'exception. Évidemment, toutes les vésicules tuberculeuses ne seront pas enlevées ; mais il est des cas, fistules, grosses vésicules, vésicules déterminant des symptômes vésicaux ou rectaux, où non seulement l'ablation est justifiée, mais s'impose.

A propos des tumeurs pulsatiles des os (2).

M. Auvray. — Dans la séance du 27 octobre, mon ami Morestin vous a rapporté une très intéressante observation de tumeur pulsatile du maxillaire inférieur, qui n'était autre qu'un angiome, comme l'examen histologique l'a montré. A propos de ce cas, et comme contribution à l'étude encore assez obscure des tumeurs pulsatiles des os, je voudrais vous communiquer une observation de tumeur pulsatile du fémur, intéressante à plusieurs points de vue et qui vous montrera surtout combien est difficile, même pour des histologistes très compétents, le diagnostic entre un angiome des os et une tumeur maligne pulsatile.

Voici cette observation : Le nommé Antoine D..., âgé de cinquante-six ans, cocher, est admis le 3 septembre 1904, dans mon service à l'hôpital la Charité, salle Trélat, lit n° 29.

Le malade raconte qu'il y a quatre ans il a ressenti des douleurs dans les talons ; l'année suivante ces douleurs se sont éten-

(1) *Bull. et mém. de la Soc. de Chir.*, 1909, p. 1053 et 1069.
(2) *Bull. et mém. de la Soc. de Chir.*, 1909, p. 1020.

dues aux jambes, puis aux genoux ; enfin, plus récemment, elles ont dépassé les genoux et l'ont forcé de marcher appuyé sur deux bâtons. Le 14 avril 1904, il entrait à Cochin pour faire soigner ses douleurs, dans le service du Dr Widal, où il restait vingt-cinq jours, et où on lui faisait du massage. Il continua malgré tout à souffrir. A sa sortie de Cochin, il fut envoyé à Vincennes où il resta cinq jours ; il s'y fit, sous l'influence d'une cause insignifiante, une fracture de la cuisse droite qui a toutes les apparences d'une *fracture spontanée*.

Il fut ramené à Cochin le 14 mai dans le service de M. le professeur Quénu ; le 23 mai, il y fut opéré par Duval, qui a bien voulu me communiquer les renseignements suivants inscrits sur le cahier d'observations : « Fracture sus-condylienne du fémur droit sans déplacement ; esquilles multiples de la face antérieure ; interposition musculaire ; fermeture de la plaie sans suture osseuse. » Un appareil plâtré est appliqué que le blessé garde pendant soixante-dix-neuf jours.

Remarquez en passant que dans la courte note qui m'a été remise par Duval, notre collègue ne mentionne pas de modification dans la texture de l'os, il semble qu'il n'ait rien trouvé d'anormal au moment de son opération. L'appareil plâtré fut enlevé au bout de soixante-dix-neuf jours ; à ce moment-là la marche était impossible et le blessé constatait l'apparition d'une tumeur à l'endroit de la cuisse où s'était produite la fracture.

Sans que j'aie su ni pourquoi ni comment, le blessé fut amené à la Charité le 23 septembre 1904. Il souffrait alors beaucoup et tout mouvement était impossible. Dans la partie sus-condylienne du fémur droit, on constatait l'existence d'une tumeur présentant à peu près les dimensions du poing, qui faisait corps avec le fémur, était animée de battements et de mouvements d'expansion. L'articulation du genou paraissait saine. On ne trouvait pas de ganglion à la racine de la cuisse. Il ne semblait pas douteux qu'on se trouvât en présence d'un sarcome pulsatile du fémur, qui avait été au début de l'affection la cause de la fracture spontanée.

L'état général du sujet n'était pas mauvais ; il ne semblait pas y avoir généralisation de la tumeur. Le malade était seulement un artérioscléreux, emphysémateux, avec un souffle d'insuffisance mitrale. Dans ses antécédents héréditaires et personnels, on ne relevait rien de bien intéressant ; il avait eu les fièvres intermittentes contractées pendant un séjour à la Guadeloupe et un chancre qui ne semblait pas être syphilitique, car on ne trouvait dans l'examen du malade aucun accident de syphilis.

Etant donné le diagnostic de tumeur maligne, je proposai au

malade l'amputation de la cuisse qui fut acceptée. Je pris la méthode à grand lambeau antérieur et petit lambeau postérieur, et sectionnai le fémur dans son tiers supérieur.

Après l'opération, je pratiquai à la scie une coupe longitudinale de l'os malade. La tumeur qui occupait le tiers supérieur du fémur était sous-périostique, encapsulée, et avait un aspect lobulé. Cette tumeur renfermait du sang, qui donnait à toute sa surface une teinte rouge. Grand fut mon étonnement lorsque, ayant sectionné le tibia dans le sens de sa longueur, je découvris dans l'extrémité supérieure de l'os une tumeur analogue à celle du fémur et qui avait été méconnue pendant la vie. Dans la tumeur du tibia comme dans celle du fémur, le petit doigt pouvait être introduit dans une cavité qui occupait le centre de la tumeur. Il existait en somme deux tumeurs de même nature situées dans les extrémités correspondantes du fémur et du tibia.

Le malade guérit de son opération, mais son état général, au lieu de s'améliorer, alla toujours en déclinant; le malade se cachectisait, sans que je pusse déterminer quel était exactement la cause de ce dépérissement; je ne trouvais nulle part ailleurs de manifestations cancéreuses, lorsque, au niveau de l'extrémité inférieure de son fémur gauche, en un point absolument symétrique de celui où existait la tumeur du fémur droit enlevé, le malade me fit remarquer qu'il existait une tuméfaction de l'os. Je constatai qu'il existait à gauche une tumeur en évolution, qui avait les caractères de la tumeur primitivement enlevée et qui, comme elle, était pulsatile. Bien entendu, je ne proposai pas au malade, dont l'état général s'aggravait tous les jours, de pratiquer une nouvelle intervention. Il fut décidé que le malade serait évacué sur un hospice de vieillards, où il succomba quelques semaines plus tard dans le service de notre collègue des hôpitaux le Dr Marie, qui fit l'autopsie dont je vous rapporterai la relation très intéressante.

L'*examen histologique* avait été confié à M. le professeur Cornil; il donna lieu à une discussion fort intéressante sur la nature de la tumeur. En effet, M. Cornil pensa qu'il était en présence d'un angiome des os et me confirma cette opinion après plusieurs examens. Mais, dans le laboratoire du professeur Cornil, travaillait à ce moment, M. le Dr René Marie, dont tout le monde connaît la compétence en matière d'anatomie pathologique. M. Marie avait examiné les coupes de la tumeur et ne partageait pas l'opinion de M. Cornil; d'après les caractères observés sur ces coupes, il pensait qu'il s'agissait d'une tumeur secondaire des os qui pourrait bien avoir eu pour point de départ

une tumeur primitive du rein, et cependant l'examen clinique ne semblait pas confirmer cette opinion. Les faits allaient bientôt se charger de donner raison à M. Marie, dans le service duquel le malade avait été hospitalisé, et où il ne tarda pas à succomber.

L'autopsie a été faite par Marie lui-même, qui a bien voulu me fournir, dans une lettre, les renseignements suivants : « Voici, en deux mots, mes constatations : Récidive au niveau du col fémoral du côté opéré; récidive dans l'extrémité inférieure du fémur du côté opposé. Enfin, j'ai trouvé la tumeur primitive que j'avais soupçonnée d'après mon examen histologique de la tumeur enlevée chirurgicalement. J'avais pensé, à ce moment, à une tumeur primitive du rein. L'examen clinique ne semblait pas confirmer cette opinion. A l'autopsie, j'ai trouvé une *tumeur primitive double des capsules surrénales*; elles étaient prises toutes deux d'une façon symétrique et complètement néoplasique. De plus, il y avait dans un des reins des noyaux secondaires... Ce cas a pour moi un très gros intérêt : Intérêt diagnostique, car je n'étais pas d'accord avec M. Cornil et j'avais été amené à diagnostiquer une tumeur primitive rénale.

« Intérêt d'ordre général, car cela donnerait une preuve presque absolue de l'hypothèse de Grawitz, que le plus grand nombre des tumeurs rénales sont dues à des surrénales aberrantes dans le rein; car, d'après la coupe de cette tumeur et en la comparant à ce que j'avais vu un grand nombre de fois dans d'autres tumeurs nettement primitives du rein, j'avais été amené à dire : tumeur primitive du rein, alors qu'en réalité, c'était une tumeur primitive surrénale. »

Voici maintenant la *description histologique* de la pièce telle qu'elle m'a été remise par le Dr Coudray, au nom de M. Cornil :

« Il s'agissait d'une tumeur très vasculaire de l'extrémité inférieure du fémur, ayant amené une fracture spontanée de l'os. Les deux extrémités de l'os fracturé étaient tuméfiées et rouges, comme si tout le tissu osseux était transformé en angiome. Certaines parties étaient assez molles pour n'avoir pas besoin d'être décalcifiées.

« Les coupes de ces parties *non décalcifiées*, ont montré partout la même structure. Les filaments conjonctifs très minces, contenant toutefois des cellules conjonctives allongées dans leur intérieur, limitent des espaces circulaires qui sont remplis de globules rouges normaux. *Il semble au premier abord qu'il s'agisse d'un angiome caverneux pur*, semblable à celui du foie. Cependant, en examinant avec attention, on voit des cellules, aplaties, cubiques, le long de la

paroi fibreuse mince. Ces cellules qu'on pourrait prendre pour de l'endothélium tuméfié sont claires, plus saillantes que l'endothéthélium et pourvues d'un gros noyau ovoïde.

« Parfois, au milieu du sang épanché dans ces alvéoles, on voit une cellule épithélioïde qui contient un gros noyau ovoïde. *D'après ce premier examen on aurait pu penser à un angiome caverneux*, dont l'endothélium serait devenu pavimenteux et plus élevé qu'à l'état normal.

« Cependant, dans d'autres préparations attenant à l'os et dans lesquelles l'os avait été décalcifié, nous avons vu des alvéoles du même genre que celles précédemment décrites et qui ne contenaient pas de sang dans leur intérieur. Là, en examinant les pièces avec un fort grossissement, on voit que tous les alvéoles, petits et réguliers, présentent de grandes cellules claires, bien isolées les unes des autres, polyédriques ou cubiques, possédant un noyau ovoïde ou arrondi. Entre les alvéoles, il y a un tissu conjonctif contenant quelques grandes cellules allongées à noyau très long. A côté de ces alvéoles qui ne présentent pas de sang, on en voit d'autres qui en contiennent, et alors les cellules épithéliales de l'alvéole sont plus ou moins comprimées par le contenu sanguin.

« Sur des préparations où nous avons sectionné l'os après décalcification, les lamelles osseuses sont immédiatement en contact avec du tissu conjonctif ; ces lamelles présentent des lacunes de Howship. Ce tissu conjonctif très vascularisé, avec de gros vaisseaux, montre des cellules conjonctives allongées et une grande quantité de pigments sanguins ; ce pigment sanguin existe aussi dans le tissu conjonctif qui sépare les alvéoles.

« Nous avons fait une coupe du cartilage de l'articulation du genou ; nous avons noté une prolifération des capsules cartilagineuses de la partie du cartilage voisine de l'os.

« Dans une de nos préparations, le tissu conjonctif qui sépare les alvéoles est plus épais et il est infiltré de pigment brunâtre sous la forme de petits grains très fins. Là, le contenu des alvéoles ne présente pas de cellules d'épithélium ; entre et dans l'intérieur même des alvéoles, on trouve du pigment sanguin à la place des globules rouges normaux. Il s'agit là d'une dégénérescence pigmentaire des éléments de la tumeur.

« Dans une préparation où nous avons à la fois le cartilage, l'os et le néoplasme, la lamelle osseuse la plus rapprochée du cartilage est conservée avec ses lamelles et ses ostéoplastes normaux, mais le tissu médullaire pénètre dans le cartilage sous forme de tissu conjonctif. Ces bourgeons émanent du tissu médullaire simplement enflammé et constitué des mêmes éléments : il n'y pas là

de cellules épithéliales. A ce niveau, le néoplasme présente du sang remplissant toutes ses alvéoles.

« *Les doutes qu'on pouvait avoir sur la nature de la tumeur ont été dissipés par l'autopsie.* R. Marie a trouvé un *épithélioma de la capsule surrénale constitué également par des cellules claires avec noyaux volumineux et alvéoles.* La tumeur surrénale était certainement primitive et la localisation osseuse secondaire. »

Cette observation n'offre à la vérité qu'un intérêt anatomo-pathologique, mais, envisagée à ce point de vue, elle m'a semblé digne d'être rapportée comme contribution à l'étude des tumeurs pulsatiles des os.

Plusieurs points méritent de retenir notre attention. Et tout d'abord la difficulté qu'ont eue des histologistes de profession, comme MM. Cornil et R. Marie, pour déterminer la nature de la tumeur. M. Cornil songeait à un angiome caverneux pur, tandis que M. Marie, se basant sur l'existence de ces grandes cellules claires, polyédriques ou cubiques, à gros noyau ovoïde ou arrondi, dont il a été question à propos de l'examen histologique, et qu'il avait trouvées antérieurement dans des tumeurs d'origine rénale, pensait, bien que l'examen chirurgical fût peu favorable à cette hypothèse, que la tumeur osseuse était secondaire à une tumeur primitive du rein. Nous avons dit que l'autopsie avait prouvé qu'il avait raison ; seulement le point de départ n'était pas une tumeur primitive du rein, mais une tumeur primitive des capsules surrénales.

Ce fait prouve combien est difficile le diagnostic histologique de l'angiome et avec quelle circonspection il doit être accepté.

Un autre point intéressant dans notre observation est l'existence d'une tumeur double siégeant à la fois sur l'extrémité inférieure du fémur droit et sur l'extrémité supérieure du tibia du même côté, sans que l'articulation intermédiaire fût atteinte.

Enfin, la généralisation osseuse a eu un caractère des plus particuliers, à savoir la symétrie absolue des lésions au niveau de l'extrémité inférieure des deux fémurs. Or, il est intéressant de rapprocher ces lésions osseuses symétriques des lésions symétriques des capsules surrénales rencontrées à l'autopsie.

Communications.

Empalement. Plaie d'intestin. Entérorrhaphie. Péritonite. Entérostomie. Septicémie. Bains froids. Guérison,

par M. VICTOR PAUCHET (d'Amiens), membre correspondant.

Le 2 octobre dernier, à quatre heures du soir, une fillette de huit ans escaladait une barrière de fer; au moment où elle se trouvait en équilibre sur le bord de ladite barrière, elle tomba à califourchon sur un des montants dont l'extrémité se terminait par une petite sphère de cuivre. Le choc fut supporté par le périnée. L'agent vulnérant pénétra dans le rectum après avoir déchiré un peu de la cloison recto-vaginale, et l'enfant resta suspendue avec 10 ou 12 centimètres de tige métallique dans le corps. Une petite amie, âgée de douze ans, très robuste, la dégagea et appela au secours. La blessée fut portée chez ses parents. Quelques instants plus tard, mon ancien assistant, le docteur Blondel, fut appelé auprès d'elle. Il l'examina sommairement, craignit une rupture vésicale et l'envoya dans mon service hospitalier, au pavillon Duvauchel. Quand j'arrivai auprès de la malade à huit heures et demie du soir, elle venait d'être sondée par mon assistant, le docteur Dacheux; celui-ci avait ramené de l'urine avec une sonde Nélaton et conclu à l'absence de lésion vésicale. La palpation du ventre révélait une défense musculaire très marquée. Je crus à une plaie pénétrante de l'abdomen et probablement à une rupture intestinale. La laparotomie d'urgence paraissait indiquée. Malheureusement l'état de choc était si prononcé que, en dépit des accidents septiques possibles, je préférai surseoir au lendemain pour intervenir. L'enfant fut réchauffée, reçut 500 grammes d'eau salée sous la peau et 10 centimètres cubes de sérum antitétanique. Le lendemain matin à neuf heures, je la trouvai dans l'état suivant : ventre légèrement ballonné; facies abdominal; vomissements verts, pouls à 140; température, 38° degrés. J'examinai le périnée; la cloison recto-vaginale était rompue sur une hauteur de 2 centimètres; le corps vulnérant, après avoir déchiré le bord antérieur de l'anus, s'était introduit dans l'ampoule rectale et de là avait dû pénétrer dans l'abdomen en déchirant la paroi antérieure du rectum.

Laparotomie médiane. Dès que le ventre est ouvert, le péritoine et l'intestin paraissent sains dans leur portion sus-ombilicale. La portion sous-ombilicale de l'abdomen est couverte de couennes

péritonitiques. L'enfant est placée dans la position de Trendelenburg après protection de la partie saine du ventre à l'aide de compresses. Je découvre le pelvis : il est plein de sérosité louche et de matières fécales molles. *Perforation large du rectum* au niveau du Douglas ; là avait dû pénétrer le corps étranger. *Le côlon pelvien est perforé* sur une longueur de 2 centimètres et une largeur de 7 à 8 millimètres. Cet intestin avait dû être perforé de dehors en dedans par l'agent vulnérant qui l'avait comprimé contre le promontoire. Nettoyage du pelvis et des anses couenneuses à l'aide de tampons secs. Résection des bords contus de la plaie du côlon, puis suture de cet intestin en deux plans. La plaie rectale est trop lointaine et trop contuse pour que je puisse penser un instant à la réunir. J'introduis un clamp courbe dans l'anus ; je le pousse dans la cavité pelvienne *par la perforation du rectum* et je saisis un *gros drain* que je fixe en haut, par un point au catgut, à la face postérieure de l'utérus. Par-dessus le tube et l'utérus je ramène le côlon pelvien ; celui-ci est suturé à la vessie et aux parois pelviennes par quelques points séparés, ainsi que cela se fait après l'hystérectomie abdominale. Mon but est ainsi de cloisonner le bassin et de l'exclure de la cavité abdominale. Comme cette dernière cavité renferme des anses infectées, je la draine à l'aide d'un tube court qui sort au-dessus du pubis par l'extrémité inférieure de la plaie médiane. Réunion de la plaie abdominale en un plan. Je complète l'opération par la création d'un *anus iliaque gauche* temporaire, dans le but de protéger le pelvis et surtout d'empêcher le passage des matières par l'anus perforé, drainé, communiquant avec le bassin. Je pratique une petite incision à gauche ; je dissocie les faisceaux musculaires et attire quelques centimètres de côlon descendant. Je charge l'anse colique sur un drain rigide qui traverse le méso, puis je rétrécis la petite plaie cutanée avec deux agrafes. L'intestin est simplement extériorisé ; je me réserve de l'ouvrir le lendemain, suivant la technique de Reclus. L'opération a duré trentre-cinq minutes. La malade présente ainsi trois plaies : l'orifice du drainage sus-pubien ; la plaie traumatique drainée par l'anus, et l'incision iliaque avec la petite anse côlique, premier temps de l'anus contre nature.

L'opération est très bien supportée. Le lendemain matin, la patiente est dans l'état suivant : température, 38°2 ; pouls, 130 ; figure bonne ; ventre un peu plus météorisé. J'ouvre l'intestin hernié à l'aide du thermo et je supprime le drain sus-pubien qui ne donne pas de sécrétion ; la plaie médiane est couverte d'une couche de collodion. Le traitement est alors le suivant : six lavages par jour à l'aide d'un bock rempli d'eau oxygénée faible. Une sœur fait une irrigation abondante dans les deux bouts de l'anus iliaque. Les

lavages du bout supérieur ont pour but de provoquer l'émission de gaz, qui font totalement défaut. L'irrigation du bout inférieur inonde la plaie contuse et septique qui commence au Douglas et se termine à l'anus ; sur cette plaie nous n'avons aucun accès direct ; la lésion est en effet cachée par le tube et sa propre situation ; de plus l'enfant est d'une indocilité remarquable. Il a toujours fallu quatre adultes pour la dompter et l'immobiliser pendant la durée des pansements.

Le surlendemain de l'opération, c'est-à-dire le quatrième jour après l'accident, la fillette présente l'état suivant : ventre très ballonné, pas de gaz par l'anus iliaque ; vomissements fréquents ; pouls à 140 ; température, 38°5. Je pratique une *entérostomie à droite* : incision semblable à celle d'une appendicite à froid ; prise de la première anse grêle qui se présente, celle-ci est fixée à la tranche musculo-séreuse de la plaie par un point de suture en U, passé à travers le mésentère, puis cousue à la peau par quelques points séparés au fil de lin. Habituellement, je pratique cette opération sous l'influence de l'anesthésie locale ; mais, comme il s'agit d'une enfant, je préfère la narcose courte et rapide du kélène. C'est vous dire que cette intervention est faite rapidement. J'introduis dans l'intestin grêle une sonde Nélaton n° 25 ; celle-ci est nouée sur l'orifice intestinal. Par cette sonde une grande quantité de matières et de gaz s'échappent. Le soir même le ventre est complètement affaissé.

Le lendemain, comme j'étais au Congrès de Chirurgie, je téléphonai pour avoir des nouvelles de la malade. Il me fut répondu que le résultat de l'entérostomie avait été satisfaisant, mais que l'infection générale menaçait l'opérée : le facies était fatigué, la langue sèche, l'agitation vive ; et que la température atteignait 40 degrés. En dépit de ses trois plaies nullement cicatrisées, je répondis de la plonger dans un bain froid. Le jour même j'avais entendu au Congrès de Chirurgie la communication de Fargas (de Barcelone) qui nous avait vanté les bienfaits des bains froids chez les infectés abdominaux. La petite malade fut donc plongée dans un bain à 30 degrés. Ce bain fut refroidi jusqu'à 20 degrés ; elle y resta vingt minutes. La température tomba à 37°3. Trois heures plus tard, la fièvre remonta à 39 degrés ; deuxième bain à 32 degrés refroidi jusqu'à 23 degrés ; séjour dans le bain : vingt minutes encore. La température tomba à 37 degrés, remonta à 37°8, et resta au-dessous de 38 degrés pendant le reste de la convalescence. Celle-ci s'effectua sans incident ; le drain rectal fut supprimé le dixième jour. Une sœur continua à irriguer largement le bout inférieur de l'anus iliaque, de façon à baigner la plaie recto-vaginale. Trois semaines après l'accident, l'eau des lavages

restait propre, la plaie périnéale semblait complètement cicatrisée; la jeune malade ne présentait d'autre accident que la perte des matières par les deux anus artificiels.

Un mois après l'opération, j'examinai le périnée et pratiquai une *rectoscopie* avec anesthésie au kélène. L'anus était déchiré en avant. Le vagin était conservé, sauf en bas, au niveau de la vulve; la muqueuse du rectum était saine, sauf au niveau de l'ancienne perforation en arrière du point qui devait correspondre à l'utérus; là se trouvait une cicatrice étoilée, blanchâtre, encore couverte de bourgeons charnus.

Entérorrhaphie et restauration de l'anus et du périnée. La fermeture de l'intestin grêle se fait très facilement. Je circonscris l'anus par une incision losangique comprenant toute la paroi abdominale. J'amène hors du ventre l'anse grêle ouverte sur un lit de compresses; j'excise la peau et le tissu de cicatrice; je ferme la plaie intestinale par une suture menée perpendiculairement à l'axe de l'intestin, afin de ne pas le rétrécir. Bien que la peau soit d'une propreté douteuse, je ferme complètement la paroi. Je recouvre la plaie d'une couche de collodion.

Restauration du périnée et de l'anus. Incision bi-ischiatique. La partie inférieure du vagin et le rectum sont séparés comme s'il s'agissait d'une périnéoraphie de l'adulte. Réunion aux crins.

Le soir de l'opération la température de la malade atteignit 42 degrés. Cette nouvelle fâcheuse me fut donnée par téléphone. Malgré la confiance que j'avais dans la sœur qui soignait la malade, je priai mon assistant d'aller voir l'opérée. La température fut prise trois fois avec des thermomètres différents, et *marqua* 41°2. L'état général mauvais, le facies plombé de la malade, ses yeux excavés, le pouls absolument incomptable étaient d'accord avec la température et pouvaient faire craindre une issue fatale. Les bains avaient réussi la première fois; je les ordonnai de nouveau. Je n'éprouvai aucune crainte pour la cicatrisation des plaies; la suture abdominale était couverte de collodion; la plaie périnéale était badigeonnée de pommade de Reclus; d'ailleurs, je ne m'arrêtai pas un instant à ces considérations en présence de la gravité du cas. La malade fut plongée, comme la première fois, dans un bain à 30 degrés, refroidi jusqu'à 20 degrés. L'effet fut surprenant. La température tomba à 37°4, remonta à 39 degrés trois heures après; un nouveau bain fut donné. La température tomba à 37°4 et n'atteignit plus 38 degrés les jours suivants. La cicatrisation s'est faite complètement; la malade est aujourd'hui guérie.

Quel a été le point de départ de cette infection? Est-ce par ce que j'ai suturé complètement la plaie iliaque sans drainer? Je ne

le crois pas. J'accuse plutôt l'état septique du vagin ; vagin dont l'orifice inférieur était imperceptible, isolé, oublié dans un coin de la plaie, et avait conservé les micro-organismes introduits le jour de l'accident, en dépit des grands lavages faits par l'intestin. L'injection n'avait jamais dû pénétrer de ce côté, cette ébauche de septicémie devait être due au déversement massif d'une colonie bactérienne dans le sang. En tout cas, chez cette jeune malade dont l'observation est si complexe, les bains froids ont deux fois fait merveille. On m'objectera peut-être qu'il s'agit là d'une simple coïncidence. Il serait bien étonnant que la même coïncidence se fût reproduite. D'ailleurs, j'ai eu depuis le dernier Congrès de Chirurgie, une autre occasion d'apprécier la valeur des bains froids. Il s'agissait d'une jeune femme atteinte de suppuration pelvienne grave avec température élevée. La fièvre oscillait entre 39 et 40 degrés. J'incisai un abcès par le Douglas. La température tomba pendant trois jours, puis remonta. Je voulus pratiquer une hystérectomie vaginale. Pour des raisons trop longues à expliquer, la malade ne voulut à aucun prix l'accepter. La température montait à 40 degrés tous les soirs. Je fis donner des bains froids ; dès le lendemain la température baissa à 38 degrés et atteignit en quelques jours 37°5, puis 37 degrés. Je dois reconnaître que deux ou trois jours plus tard j'y associai l'irrigation continue à l'aide d'un bock Samovar qui maintient la température constante à 50 degrés. Il est vraisemblable que cette irrigation chaude a joué un rôle dans la cessation complète des accidents ; mais le premier amendement a été dû aux bains froids, puisqu'ils ont été appliqués à l'exclusion de tout autre traitement.

L'observation que je viens de rapporter a pour but de montrer :

a) Les lésions de l'abdomen que peut produire l'empalement ;

b) L'avantage de l'entérostomie dans les formes paralytiques de la péritonite ;

c) L'action efficace des bains froids dans les infections chirurgicales graves.

M. Quénu. — Je demanderai à M. Pauchet pour quelle raison il n'a pas cherché à rapprocher les bords de la plaie rectale. Son observation est très intéressante, mais je n'ai pas le souvenir de cas de perforation traumatique du rectum dans lesquels l'intervention ait été aussi complexe.

Quant au traitement des septicémies par les bains froids, je rappelle qu'il a été appliqué depuis longtemps, par les accoucheurs, à la septicémie puerpérale. C'est dans mon service que M. Macé avait recueilli les éléments de son travail de 1894, et j'ai

pu suivre maintes observations de ce genre. Les bains froids donnent des résultats très variables; sans doute, ils abaissent la température, mais leur efficacité est, en somme, fort médiocre dans les infections streptococciques graves. Une malade de mon service fut prolongé jusqu'au vingt-deuxième jour, et finalement succomba. On ne saurait donc tenir la balnéation froide répétée que pour un moyen adjuvant d'une certaine utilité, mais d'une activité moindre, et surtout moins constante, qu'on n'aurait tendance à l'admettre, d'après l'exposé de M. Pauchet.

M. Reynier. — Je tiens à confirmer ce que vient de dire M. Quénu. J'ai utilisé aussi les bains froids dans les septicémies puerpérales, et les résultats en ont été très inconstants : la température diminue, mais l'infection streptococcique n'en continue pas moins à progresser.

M. Pauchet (d'Amiens). — Je répondrai à M. Quénu que je ne pouvais pas suturer la plaie rectale, car c'était une perte de substance énorme, continue, qu'il fallait drainer largement. Les bains ont fait merveille, je n'en fais pas une méthode générale de traitement, mais un excellent adjuvant dans certains cas particuliers.

Du traitement de la sacro-coxalgie par la résection sacro-iliaque,

par M. ROBERT PICQUÉ.

J'ai eu l'honneur de vous présenter, en juin et juillet derniers, deux malades guéris de sacro-coxalgie par la résection sacro-iliaque. Un troisième va vous être montré tout à l'heure ; trois autres sont actuellement en cours de traitement.

Je voudrais donc aujourd'hui, d'après l'ensemble de ces cas, tracer devant vous et soumettre à votre critique les principes et la technique de cette opération, dont je poursuis l'application depuis plusieurs années.

L'idée m'en vint, par la vue, à l'hôpital Bichat, en 1902, d'une jeune malade souffrant depuis trois ans et demi, d'une sacro-coxalgie, traitée successivement par les ponctions, injections et curettages, et se mourant de la diffusion d'abcès fessiers et iliaques en fer à cheval fistulisés et injectés.

Je pensai que la tuberculose sacro-iliaque, loin d'être reléguée parmi les tuberculoses vertébrales jugées inaccessibles, devait

bien plutôt être rapprochée des tuberculoses articulaires des membres, et traitée, comme celle-ci, chez l'adulte, par la résection méthodique.

M'inspirant alors des travaux dictés par MM. Delorme et Delbet à leurs élèves Provendier et Naz, je trouvai, dans les efforts de ces chirurgiens vers un traitement meilleur de cette affection, un stimulant à l'exécution de l'opération que je concevais et dont je veux aujourd'hui préciser devant vous les indications, la technique et les résultats.

Indications. — Pour pouvoir poser l'indication formelle de la résection dans la sacro-coxalgie de l'adulte, il faudrait démontrer l'impuissance absolue de tous les traitements plus conservateurs; cette démonstration est impossible; cependant, des arguments anatomo-pathologiques, cliniques et pronostiques semblent suffisamment plaider dans ce sens.

Au point de vue *anatomo-pathologique*, le terme sacro-coxalgie confond, sous une même étiquette nosologique, des variétés en apparence très différentes.

Enfin, la symphyse serrée qu'est l'articulation sacro-iliaque n'étant que rarement atteinte primitivement (la forme synoviale de la sacro-coxalgie reste encore à démontrer), il s'agit toujours. au début, d'une ostéite, soit iliaque, soit sacrée :

« Les sacro-coxalgies, écrit Ollier, sont le plus souvent consécutives à des iléites postérieures ou à des sacrites latérales. »

On conçoit, dès lors, que la gravité puisse en être différente suivant l'une ou l'autre localisation.

Mais, pratiquement, l'origine sacrée semble de beaucoup la plus fréquente : ainsi pense M. Delbet, et nous avons pu le vérifier dons nos cas; or, elle est la plus grave.

D'autre part, dès que l'interligne est atteint, la propagation se fait presque inévitablement de l'un à l'autre os, et les lésions deviennent totales; or, les malades ne viennent le plus souvent que tardivement à la période des abcès.

Aussi le chirurgien se trouve le plus souvent en présence de foyers, limités peut-être (M. Delbet a beaucoup insisté sur la fréquence des sacro-coxalgies *partielles*, c'est-à-dire n'occupant qu'une partie restreinte de la jointure), mais, en tout cas, profonds, siégeant même parfois à la face antérieure de l'aileron sacré; de plus, bloqués par le massif des épines iliaques et par des puissants ligaments sacro-sciatiques, en sorte que, même après évolution vers la superficie, ils ne s'ouvrent à la fesse que par des trajets anfractueux et serrés.

Enfin, il n'est pas rare de rencontrer des sequestres au sein de l'interligne, ou même loin vers la face antérieure du sacrum; il

en existait un dans le cas rapporté par Verneuil à la Société de Chirurgie en 1863, le fait est relaté dans deux observations de M. Delbet : une fois, il s'agissait de plusieurs sequestres libres à la partie postérieure de l'iléon ; une fois, on trouva au-devant du sacrum un sequestre « en grande partie formé d'une portion de l'articulation sacro-vertébrale »; M. Delorme trouve un sequestre lamellaire au-dessus de l'échancrure sciatique, de la dimension d'une pièce de 0 fr. 50.

J'ai moi-même rencontré deux fois des sequestres au sein de l'interligne, et toujours dans sa partie la plus profonde; je vous présente l'un d'eux long de 2 centimètres ; la nature tuberculeuse des lésions était cependant hors de doute.

Profondeur des lésions, caractère anfractueux des trajets, fréquence relative des sequestres, voilà trois caractères anatomo-pathologiques qui donnent à la sacro-coxalgie une physionomie particulière conduisant à l'indication d'un traitement chirurgical.

D'ailleurs, cliniquement, il est impossible de présumer avec certitude l'étendue des lésions; localement, ou bien un abcès masque le foyer initial, ou bien la palpation, même directe, reste trop imprécise pour donner aucune garantie sur la localisation et le degré des lésions.

Peut-on davantage fonder espoir sur l'examen fonctionnel de la jointure? Nous ne le croyons pas; combien de fois, en effet, les signes de Larrey, de Volkmann et d'Erichsen restent négatifs, au point que M. Delbet crée, pour exprimer le caractère silencieux de ces formes cliniques, le terme de sacro-coxalgie *fruste*.

La recherche systématique de ces signes est restée infructueuse dans la plupart de nos cas; or, dans tous, les lésions étaient étendues aux deux os.

Inversement, la sciatique, disparue le plus souvent au moment où nous intervenions, avait toujours été le signal symptôme de l'affection, même chez la jeune femme que je vous présentais guérie, et dont les lésions sacrées avaient été minima.

La constance de ce signe, qui indiquerait, d'après M. Delbet, le siège sacré primitif des lésions, vient encore à l'appui des considérations anatomo-pathologiques précédentes.

Enfin, l'évolution de la sacro-coxalgie semble à peu près invariablement fatale : la diffusion se fait progressive, du côté du sacrum surtout, envahissant le côté opposé, englobant les racines, et gagnant surtout la face antérieure des os; aux abcès fessiers, descendant parfois jusqu'au creux poplité, comme dans le cas traité et guéri par Delorme, succèdent les abcès pelviens, iliaques, ceux-ci, tantôt en fer à cheval, tantôt franchissant le bassin pour apparaître à la cuisse.

Il semble donc que tout, dans cette affection, la profondeur des lésions, l'insuffisance des signes cliniques, son caractère progressif enfin, concourt à démontrer l'impuissance de tout autre traitement qu'une intervention chirurgicale conduite de façon à permettre l'exploration directe et sûre des lésions et l'ablation large des foyers osseux.

Cette intervention logique et anatomique est ici, comme pour les grandes articulations des membres, la résection.

Technique. — C'est elle que je voudrais maintenant étudier devant vous.

Une donnée anatomique primordiale domine la conception de toute résection articulaire et en régit le type; ici, c'est l'existence, au derrière de l'article, du massif spinal de l'ilium, sorte d'auvent, puissamment scellé par les ligaments postérieurs sacro-sciatiques et sacro-iliaques, et masquant complètement l'interligne en même temps que le versant de l'aileron sacré qui lui est opposé.

Le principe de la résection sacro-iliaque découle de ce fait : le temps fondamental en sera, en effet, la création méthodique d'un volet d'attaque tracé aux dépens du massif des épines. Celui-ci abattu, l'interligne et le sacrum largement découverts seront facilement explorés et réséqués, en quelque sorte au fil des lésions : typique du côté de l'ilium, atypique du côté du sacrum, tel sera le mode le mieux adopté aux conclusions anatomiques et cliniques.

Précisons-en les temps et les variantes :

1° L'incision typique est une incision arciforme, à concavité fessière, menée le long du tiers postérieur de la crête iliaque, puis continuée vers le troisième tubercule sacré postéro-externe et le bord du sacrum.

Taillée d'emblée jusqu'au squelette, au travers des origines du grand fessier, elle détermine la formation de deux lèvres périostéo-musculaires.

La rugine, attaquant d'abord l'externe, a tôt fait de dépérioster toute la portion adjacente de la face externe de l'os iliaque; une valve périostéo-musculaire se trouve ainsi libérée, qui, se rétractant suivant la corde de l'arc d'incision, ouvre sur les lésions une baie en gueule de four.

Avant d'aller plus loin, l'œil et le stylet scrutent avec attention; tantôt, les lésions auront foré l'os iliaque, et sauteront à l'évidence, comme dans la pièce ci-jointe, tantôt, au contraire, elles auront contourné les épines et traversé, en dedans d'elles, les ligaments postérieurs; leur trajet anfractueux devra alors être recherché avec perspicacité.

Je n'insisterai pas sur toutes les variantes de l'incision suivant la topographie des abcès; dans le cas, le plus fréquent, d'abcès sous-fessier, l'incision, qui a suivi la crête, au lieu de descendre vers la pointe du sacrum, se recourbe vers le trochanter, parallèle aux fibres du grand fessier, de façon à permettre, entre celles-ci, l'évacuation de la collection profonde.

2° La voie d'accès ouverte, la résection commence par son temps le plus délicat, la taille du volet iliaque.

Le tracé en variera, et, suivant les cas, il peut être dit *partiel* ou *total*, incomplet ou complet (fig. 1 et 2); le plus souvent même, sauf constatation d'emblée des lésions très diffuses, il est économique de le tailler d'abord partiel, quitte à le compléter ensuite au cours de l'opération.

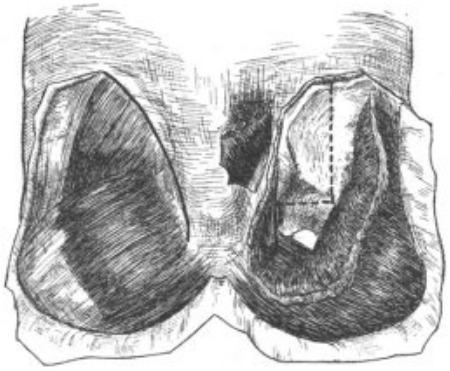

FIG. 1. — Résection sacro-iliaque.

A gauche, tracé de l'incision cutanée; à droite, tracé du volet iliaque partiel.

Complet, il sera délimité par un trait perpendiculaire au bord supérieur de l'échancrure sciatique, et tombant sur elle vers son angle externe.

Partiel, il respectera, tantôt une partie de la crête sus-jacente à l'épine supérieure, tantôt le contour de l'échancrure, arc-boutant utile par sa robustesse et accessoirement par la protection qu'il offre aux vaisseaux fessiers : un trait horizontal, cheminant au-dessus du niveau de l'épine inférieure, parallèlement à l'échancrure, rejoindra en dehors le trait vertical précédent, arrêté à 1 centimètre du bord compact. La taille se fera au ciseau et au maillet. Mais, celle-ci exposant à la fracture de l'ilium et tout particulièrement du bord compact de l'échancrure, un détail de technique mérite d'être signalé.

Les ligaments postérieurs conservés intacts de façon que l'os

présente toute sa fixité, le ciseau, loin de s'introduire en coin en un point limité de l'os, circonscrit celui-ci sur tout son pourtour, d'abord superficiellement à une profondeur de 2 ou 3 millimètres, puis plus avant, et ainsi jusqu'à ce qu'il cède, suivant le principe de la coupe des métaux à froid; le ciseau de Hennequin, par sa large surface dentelée, m'a rendu dans un cas un inestimable service.

Une fois libre du côté de l'ilium, le volet est soulevé par un

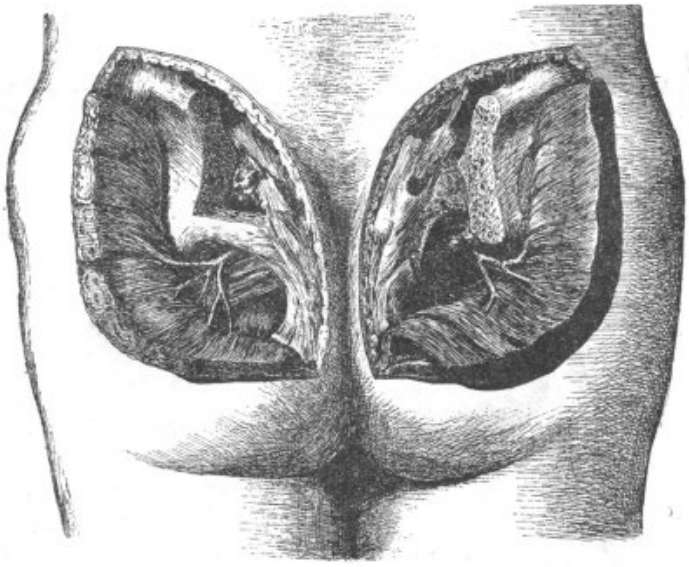

Fig. 2. — Résection sacro-iliaque.

A gauche, résection iliaque partielle; à droite, résection iliaque totale.

mouvement de levier du ciseau qui déchire les fibres interosseuses, tend à le luxer sur sa charnière ligamenteuse interne; il peut parfois être extrait ainsi. Dans d'autres cas, le puissant ligament interosseux résistant, il faut disséquer la lèvre périostéo-ligamenteuse à la rugine et, doublant le cap des épines, insinuer le ciseau à la face profonde du massif pour trancher obliquement vers le bas et vers le dehors les fibres interosseuses.

3° Le volet iliaque réséqué, le sacrum se présente par sa facette auriculaire et par la fosse criblée sus-jacente limitée par les 2e et 3e tubercules postéro-externes, en dedans desquels la face postérieure reste recouverte par la masse sacro-lombaire; celle-ci sera tout à l'heure sectionnée transversalement, et même partiellement réséquée, suivant les besoins.

L'exploration se poursuit alors au stylet et à la curette; la résection devenant atypique, se fait par morcellement au vu des lésions mais non sans méthode cependant. Il ne suffit pas, en effet, de curetter et d'évider les foyers tuberculeux, laissant ainsi des puits et galeries anfractueuses, difficiles à drainer et impossibles à curetter consécutivement.

Il faut régulariser, c'est-à-dire chaque fois que l'évidement a

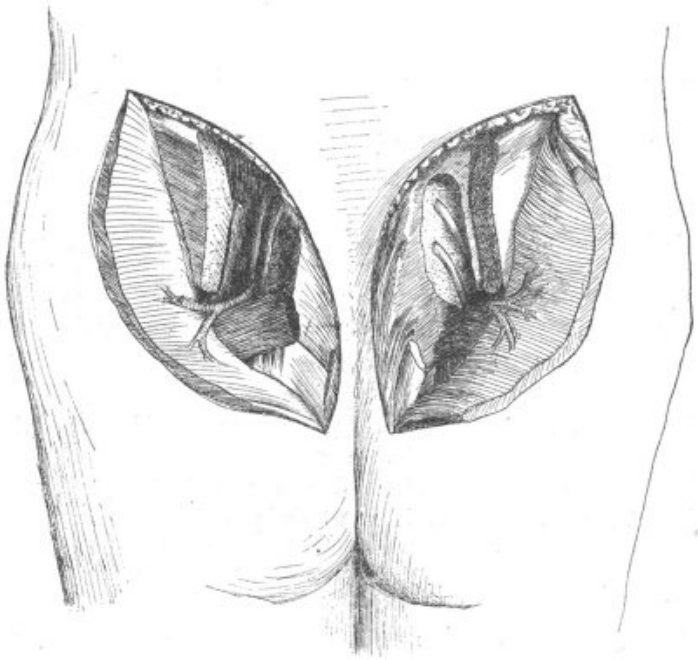

FIG. 3. — Résection sacro-iliaque.

A droite, résection sacrée partielle; à gauche, résection sacrée totale.

foré un tunnel, transformer celui-ci en tranchée ouverte par l'abrasion au ciseau, d'arrière en avant, de toute la portion de sacrum surplombant.

Ce modelage à ciel ouvert se fait d'autant plus régulièrement que l'os, normalement spongieux, se trouve, en général un peu condensé autour des lésions.

Il a deux avantages essentiels : en agissant prudemment de la surface vers la profondeur, il permet, lorsque la résection conduit en dedans jusqu'aux trous sacrés, de découvrir et d'isoler les racines qu'une curette aveugle eût déchiquetées.

Il permet, d'autre part, de dépasser avec sécurité les foyers

infectés, ce que nous considérons comme essentiel ; enfin, il laisse une muraille régulière, telle que la brèche de résection se présente comme une faille vertico-sagittale, à deux versants iliaque et sacré, très favorable au drainage et à la cicatrisation régulière.

Mais, suivant l'étendue des lésions, cette brèche conservera un fond osseux, constitué par la portion antérieure de l'aileron sacré uni à l'os iliaque par les ligaments sacro-iliaques antérieurs ; ou bien elle s'ouvrira en plein bassin, au milieu des racines sacrées, des vaisseaux iliaques externes et hypogastriques, de leurs branches, et de l'uretère. *La résection, du côté du sacrum comme du côté de l'ilium, sera donc, suivant le cas, partielle ou totale* (fig. 3).

On conçoit la gravité différente de ces deux cas ; dans le premier, les organes pelviens restent protégés et la ceinture osseuse conserve sa continuité. Cependant, même dans le second, d'une part, les organes se montrent englobés par des tissus condensés : c'est ainsi que nous avons pu sans difficultés, dans un cas, drainer par voie transpelvienne un abcès iliaque, le drain passant entre deux racines ; d'autre part, la dislocation anatomique du bassin peut être sans inconvénient ultérieur pour la statique de celui-ci ; nous espérons le démontrer tout à l'heure par la présentation d'un malade.

En somme, l'opération que je propose me semble caractérisée par ce fait qu'anatomique dans son essence, par la création d'un volet iliaque, elle reste clinique dans son exécution, d'abord en agissant toujours progressivement de la surface vers la profondeur, ensuite en se pliant par ses variantes, au degré des lésions profondes.

Elle s'oppose en cela, d'une part aux opérations très cliniques, mais aussi trop parcimonieuses et insuffisamment éclairées qui consistent, gouge et curette en main, à évider de proche en proche sans voie d'accès osseuse préalable suffisante ; d'autre part à l'opération de Bardenheuer, réellement excessive, dont la connaissance ne m'est d'ailleurs venue qu'après avoir appliqué celle que je concevais.

Bardenheuer a décrit, en effet, en 1899, au LXXIe Congrès des médecins allemands à Munich, un mode de résection sacro-iliaque consistant : 1° après dépériostation des faces externe et interne de l'os des îles, à faire sauter un large volet iliaque, partie au ciseau, partie à l'aide de la scie de Gigli introduite par la brèche dans la fosse iliaque, et ressortant par l'échancrure ; 2° la face auriculaire du sacrum découverte, la réséquer à la scie de Gigli, puis, repérant du doigt, introduit dans le bassin à la face antérieure du sacrum, les trous sacrés, découvrir les racines dans leur canal, les soustraire à la compression par l'abrasion des

ponts intermédiaires, et les poursuivre souvent jusque dans le canal médullaire.

Cette opération, qui ouvre délibérément le bassin et résèque de la profondeur vers la superficie, me semble trop radicale, et contraire au principe de toute opération dirigée contre des lésions tuberculeuses, qui doit être, en agissant de la surface vers la profondeur, de se modeler avec souplesse aux lésions découvertes.

Elle a cependant donné d'excellents résultats à son auteur.

4° *Les soins post-opératoires* constituent le souci le plus important de la pratique des résections sacro-iliaques : « Rien ne vaut dans une résection, comme l'enseignait Ollier, que le traitement post-opératoire rationnellement dirigé » ; ici, plus qu'ailleurs, l'expérience et la vigilance du chirurgien seront mises à l'épreuve.

En effet, quelque large qu'ait voulu être la résection, la surface spongieuse des os intéressés présente toujours des points de carie qui retardent la cicatrisation, alors que le bourgeonnement des tissus mous superficiels se fait exubérant.

Quant au pansement lui-même, il ne doit posséder d'autre qualité, la plus difficile peut-être, que d'être aseptiquement exécuté ; les désastres ne viennent que des fautes et des infections secondaires qui se glissent à la faveur des nombreux pansements consécutifs.

Il ne faut point toucher chirurgicalement aux lésions tuberculeuses, si l'on ne peut, en conscience, assurer d'un bout à l'autre ou suivre de très près leur traitement consécutif.

C'est à ce prix seul que la guérison de lésions aussi graves peut être obtenue.

Résultats. — Les résultats sont à l'heure actuelle les suivants :

Sur 7 malades,

2 guéris vous ont été présentés, et des nouvelles récentes me confirment leur bonne santé ;

3 sont à la veille de la guérison, c'est-à-dire dans un tel état de cicatrisation que leur guérison complète ne peut laisser de doute : l'un d'eux va vous être présenté ;

1, en état d'amélioration, ne me laisse cependant guère d'espoir de guérison, en raison des signes d'amylose viscérale qu'il présente ;

1, atteint de sacro-coxalgie compliquée d'abcès fessier, iliaque et obturateur, après une période d'amélioration, a succombé aux progrès de la cachexie.

Ce serait un bilan de 5 guérisons sur 7 cas.

Discutons-en la valeur :

La question qui se pose aussitôt est celle de la statique du

bassin après une semblable opération : en cas de résection partielle, point de discussion ; c'était le cas de la deuxième malade que vous avez vu guérie. Mais, après la résection totale?

Or, chose remarquable, les faits démontrent, même dans ces cas, une intégrité parfaite de la marche et de tous les mouvements des membres inférieurs ; il en était ainsi chez le jeune garçon que je vous ai présenté le premier ; celui que je vais vous montrer est plus remarquable ; il a subi en effet, non seulement une résection sacro-iliaque totale, mais, d'une part, une abrasion complémentaire d'une partie de l'aile iliaque avec drainage transiliaque d'un abcès iliaque, et, d'autre part, un évidement tel du sacrum réduit en bouillie que deux racines complètement à nu flottaient dans le pus, et que la pointe du sacrum a été, pour ainsi dire, réséquée, l'opération totale se rapprochant, en somme, de celle de Bardenheuer.

Or ce malade marche sans boiterie et court, à peine gêné par un peu de raideur des ischio-jambiers.

L'articulation sacro-iliaque, entourée d'un manchon périostéo-ligamenteux complet, nous donne donc l'exemple d'une reproduction osseuse ou fibreuse, telle qu'une véritable soudure en résulte entre les portions restantes du sacrum et de l'os iliaque : la résection sacro-iliaque est le type d'une résection sous-périostée fructueuse.

Nous pouvons donc conclure, dès maintenant, que le pronostic de la sacro-coxalgie, chez l'adulte, peut être notablement éclairci par l'application méthodique à la symphyse sacro-iliaque des principes généraux des résections des grandes articulations des membres, magistralement édifiés par Ollier.

Rapport.

Deux observations de kystes hydatiques, traités par le formolage et la réunion, par M. DUJARRIER.

Rapport de M. QUÉNU.

M. Dujarrier nous a lu à quelques mois d'intervalle deux observations de kystes hydatiques du foie traités par la réunion sans drainage et guéris.

Dans une première observation il s'agit d'une femme de trente

ans entrée à l'hôpital Beaujon en juillet 1908, pour une tumeur de la région épigastrique datant de quatre ans. Dans cette période assez longue, on relève quelques troubles digestifs tels que de l'anorexie et du dégoût pour les matières grasses, puis dans les derniers mois des douleurs à forme gastralgique s'exaspérant après les repas et s'irradiant alors dans l'épaule. L'examen de l'hypocondre fit constater l'augmentation de volume du foie qui débordait de plusieurs travers de doigt le rebord costal, tandis que le thorax était fortement élargi à sa base.

Le diagnostic kyste hydatique du foie fut porté et l'intervention eut lieu le 22 juillet.

Incision médiane allant de l'appendice xiphoïde à l'ombilic: le ventre ouvert on n'aperçoit aucune tumeur, mais une saillie du foie qui semble comme repoussé par une masse rétrohépatique, et, en effet, on découvre à la face inférieure du lobe droit la tumeur caractéristique lisse, dure et tendue. Pour l'atteindre aisément, on est obligé de brancher une incision oblique qui suit le rebord costal et rejoint l'autre en sectionnant le droit. L'évacuation de deux litres clair obtenue, M. Dujarrier injecte 500 grammes d'une solution formolée à 1 p. 100 qu'il laisse cinq minutes et qu'il évacue. Puis on incise le kyste, on extrait la membrane mère et deux petites vésicules filles qu'elle contenait; l'opération se termine par la suture de l'incision kysto-hépatique à l'aide de sept ou huit catguts. La paroi est réunie en deux plans, un plan séro-musculaire et un plan cutané. M. Dujarrier avait mis un petit drain au contact du foie, en raison d'un petit saignement qui avait accompagné la suture hépatique. Le drain est enlevé le deuxième jour. La réunion est obtenue, et la malade quitte le service le 13 septembre 1908; elle est revue plus de six mois après l'opération, ayant bénéficié d'un engraissement de 5 kilogrammes.

Cette première observation est un type de suites normales simples et rapides après une opération actuellement bien réglée et bien conduite.

La deuxième observation est un peu plus complexe et appelle peut-être plus la discussion.

Il s'agit encore d'un kyste hydatique réuni par première intention après formolage et guéri, mais cette fois le kyste était double.

La tumeur apparue à l'épigastre quatre mois avant l'entrée à l'hôpital, chez un jeune homme de vingt-quatre ans, descendait jusqu'à l'ombilic. L'opération eut lieu à Beaujon, le 30 juillet 1908. La ponction permit d'évacuer 1.500 grammes de liquide clair. On injecta 400 grammes de solution formolée, puis on ouvrit le kyste pour enlever la membrane mère, on assécha la surface interne avec des tampons qui sortirent teintés par un peu de bile.

En explorant avec le doigt la cavité du kyste, M. Dujarrier sentit à droite et en bas une tuméfaction très dure, faisant saillie à la partie postérieure du kyste vidé. Il ponctionna, retira du liquide clair, incisa ensuite au bistouri un diaphragme de tissu hépatique d'un centimètre d'épaisseur, il arriva ainsi dans un nouveau kyste qu'il assécha avec des compresses, et dont il extirpa, non sans une certaine difficulté, la membrane mère en même temps que 2 ou 3 vésicules filles. Comme il ne restait plus de formol, on versa dans la cavité 500 grammes de sublimé à 1/1000. Le deuxième kyste était très volumineux et on pouvait à peine en atteindre le fond avec une pince à pansement.

Le kyste superficiel fut fermé au catgut ; un deuxième plan le fixa au péritoine pariétal. Les suites furent normales et le 21 août, soit vingt-deux jours après l'opération, le malade partait en convalescence pour Vincennes.

Cette deuxième observation de M. Dujarrier soulève la question des kystes multiples dont la fréquence serait assez grande d'après Devé, puisque « sur vingt cas qu'il lui a été donné de voir opérer par divers chirurgiens et qu'il a pu suivre ultérieurement, neuf fois au moins, c'est-à-dire dans presque la moitié des cas, l'intervention avait laissé méconnaître d'autres poches hydatiques dans le foie ».

Je suis de cet avis que les kystes hydatiques multiples sont beaucoup plus fréquents qu'on n'a l'habitude de l'écrire, mais il ne faudrait pas exagérer, et la proportion que donne M. Devé me semble excessive.

Il importe, en effet, de ne pas confondre les kystes multiples avec les kystes récidivants.

En novembre 1896, j'opère (1) une femme de trente-sept ans pour un kyste hydatique du foie. En novembre 1905, soit neuf ans après, M. Duval a l'occasion de la revoir et il lui trouve un kyste hydatique de la face convexe. En incisant la paroi abdominale il commence par ouvrir un kyste du volume d'une mandarine inclus dans cette paroi, puis derrière il arrive sur une poche hépatique du volume d'une tête d'enfant.

En 1898, j'opère par incision et drainage une jeune femme de vingt-cinq ans. Dix-huit mois après, j'excise dans la cicatrice sous la peau un petit kyste isolé, et plusieurs mois après un abcès s'étant ouvert spontanément au niveau de la cicatrice, il en sort des débris d'hydatides et je puis m'assurer qu'ils viennent de la profondeur d'une grande poche intrahépatique.

Je ne cite que ces deux observations parce que la présence dans

(1) Thèse Cauchois (1908), obs. XI.

la cicatrice pariétale d'une petite poche hydatique y donne la signature de la nature récidivante des poches hépatiques sous-jacentes, mais il me paraît certain que bon nombre de kystes hydatiques observés plusieurs années après une opération ne sont que des greffes intrahépatiques faites au cours de la première opération alors qu'on n'avait pas introduit dans la technique l'injection parasiticide préalable : j'insiste sur cette distinction entre les kystes multiples contemporains et les kystes récidivants parce qu'elle me paraît avoir été insuffisamment mise en lumière par ceux qui ont écrit sur les hydatiques du foie.

Ainsi Devé, dans ses vingt cas de kystes multiples, nous cite l'exemple d'une femme opérée deux ans auparavant et chez laquelle une nouvelle opération permit d'évacuer deux nouvelles poches à évolution thoracique : il est permis de soutenir que ces dernières ont pu être consécutives à la première opération.

Malgré cette restriction, j'accorde que les kystes multiples sont d'une réelle fréquence et qu'il faut considérer comme tels non seulement ceux qu'on constate ensemble au moment d'une même intervention, mais ceux qu'on observe successivement dans deux interventions peu éloignées ; ainsi, j'opérai en décembre 1894 (1), un jeune employé de commerce pour un vaste kyste hydatique de la face inférieure du foie. Deux mois après le malade se plaignait d'une douleur thoracique, je l'examinai et constatai les signes d'un refoulement du diaphragme. Le 10 mars, je l'opérai par voie transpleurale d'un volumineux kyste de la face convexe ; il n'est pas douteux qu'il s'agissait ici de deux kystes contemporains dont l'un, celui de la face convexe, avait fatalement échappé à la première intervention.

La distinction entre les kystes multiples contemporains et les kystes multiples successifs ou récidivants n'est pas toujours facile à établir, étant donné ce que nous savons sur la lenteur d'évolution parfois extrême de certains kystes hydatiques, si j'y insiste, c'est pour montrer qu'il n'est pas davantage aisé de fixer la fréquence réelle des kystes multiples.

Au point de vue pratique, il nous suffit de retenir qu'ils sont loin d'être rares, qu'il faut toujours y songer et ne pas faire une opération sans avoir à l'esprit leur possibilité.

Ainsi prévenu, peut-on faire le diagnostic de la multiplicité des kystes ?

Il est incontestablement des cas, où, cliniquement, cela est possible et même facile : une femme d'une cinquantaine d'années chez laquelle j'ai ouvert 12 kystes hydatiques du foie présentait

(1) Thèse Cauchois, obs. I.

au-dessous du rebord costal et à l'épigastre une série de bosselures rénitentes qui ne m'avaient laissé aucun doute sur la pluralité des poches.

Dans la plupart des cas, cependant, l'exploration clinique est insuffisante. La radioscopie pourrait nous aider grâce à la déformation presque caractéristique de la coupole diaphragmatique, pendant que, d'autre part, nous constatons les signes d'un kyste à évolution abdominale dont la délimitation (quand elle est possible) accuse un volume en opposition avec l'hypothèse d'un vaste kyste unique. L'utilisation du signe de Fiaschi-Santini qui permettrait de reconnaître des foyers de sonorité hydatique distincts ne paraît pas avoir fourni de résultats probants. Nous devons avouer, et c'est la conclusion à laquelle arrive l'auteur d'un mémoire allemand récent, Erlich (1), que dans l'immense majorité des cas le diagnostic préopératoire de la multiplicité des poches n'est pas porté.

L'est-il souvent au cours de l'opération ou après l'opération? Voilà ce que nous allons examiner.

Nous conseillons en principe, avec tout le monde, de procéder à l'exploration du foie dès que la poche pour laquelle on est intervenu est évacuée.

L'exploration peut se faire à la surface du foie, ou dans sa profondeur même par la surface intérieure du kyste évacué.

Pratiquement, l'exploration du foie demeurera souvent insuffisante. M. Devé me reprochait d'avoir préconisé les petites incisions dans le traitement opératoire des kystes hydatiques, surtout parce qu'elles ne permettent pas l'exploration du foie. J'avais été au-devant de l'objection et dit que la grande incision elle-même ne conduit pas toujours à reconnaître les kystes multiples. Quelle est donc l'incision qui permettrait d'explorer dans toute leur étendue les faces inférieure et supérieure, le bord postérieur et les extrémités du foie? Bien plus, nous n'avons pas systématiquement recours à l'incision médiane; instinctivement, nous incisons là où saille le kyste à travers les côtés si la voussure est thoracique, au point de saillie maximum de la paroi abdominale, si le développement est abdominal. Nous prenons donc avant tout en considération la facilité d'accès sur le kyste dont l'existence est certaine, avant de penser aux kystes dont l'existence est possible. J'accorde qu'il est désirable que l'ouverture soit suffisante à laisser passer la main du chirurgien. Un autre mode d'exploration est celui qui se pratique par la surface intérieure du kyste déjà formolé et ouvert. On peut, dans certains cas, lorsque le deuxième kyste est contigu au premier, sentir, avec le doigt ou la main, une bosse

(1) Clinique de Greifswald. *Erlich Beiträge*, 1909, p. 629.

tendue saillant vers la cavité déjà ouverte; ce moyen a été utilisé par M. Dujarrier, il m'a servi chez mes malades, mais, je le répète, il faut que les deux kystes soient peu éloignés l'un de l'autre. Enfin, Konitzer (1) et Erlich (2) mentionnent le signe d'Ewald : lorsque après avoir constaté le frémissement hydatique on opère et que le kyste ne renferme que du liquide sans vésicules, on pourrait affirmer qu'il existe encore un ou plusieurs kystes dans le foie. Kuster aurait vérifié la valeur de ce signe dans un cas de kyste double; malheureusement, le frémissement est loin d'être un signe habituel des kystes hydatiques du foie.

Une dernière condition dans laquelle on peut être appelé à faire le diagnostic, c'est après l'opération ou dans les quelques jours qui suivent.

La persistance d'un volume considérable du foie doit faire soupçonner la présence de quelque autre kyste.

On serait conduit à la même hypothèse par la persistance des douleurs, ou par la réapparition de la fièvre et des symptômes généraux dont l'ouverture d'un premier kyste infecté avait amené la cessation momentanée.

La persistance de l'éosinophilie n'a pas plus de valeur que le signe de l'éosinophilie lui-même.

Enfin, l'épreuve de la fixation du complément ne peut être mise à profit, puisque le sang après la disparition complète de tout kyste continue à donner pendant plusieurs mois une réaction positive.

L'exploration radiologique, au contraire, garde ici tous ses avantages et ne saurait être négligée.

Lorsqu'un deuxième kyste a été reconnu pendant l'opération, comment doit-il être traité? S'il fait saillie à la surface du foie et s'il est tant soit peu distant de la première incision, il peut y avoir avantage soit à l'inciser directement, soit même à pratiquer une deuxième incision de la paroi abdominale, voire à ajouter un accès transthoracique à un accès abdominal.

S'il fait saillie à la surface du premier kyste évacué, faut-il, comme l'a fait M. Dujarrier, effondrer la cloison ou pratiquer sur le foie une deuxième incision? On a reproché (3) au premier mode une plus grande difficulté dans l'évacuation, surtout quand le kyste est du type vésiculaire, et d'autre part le danger en effondrant la cloison « d'ouvrir quelque gros canal biliaire ou quelque volumineuse veine impossible a repérer ». Cet accident serait arrivé à Jaboulay.

(1) Konitzer. *Deutsch. Zeitschr. f. Chir.*, 1900, p. 549, Bd 56.
(2) *Loc. cit.*
(3) Konitzer. *Loc. cit.*

Ces objections ont une réelle valeur, néanmoins il est possible de s'éclairer, d'écarter avec des valves les parois du premier kyste ouvert et de ne recourir à l'incision de la cloison qu'à bon escient quand par l'exploration visuelle ou tactile on a bien constaté qu'on est à très peu de distance du deuxième kyste. J'ai chez deux malades suivi sans inconvénient la même conduite que M. Dujarrier. Je reconnais avec Devé qu'en cas de cloison épaisse il vaudrait mieux recourir à une incision indépendante, mais il semble d'après les observations anatomo-pathologiques que souvent il n'y ait entre les kystes que peu ou pas de tissu hépatique.

Au point de vue du pronostic la multiplicité des kystes prêterait à des considérations intéressantes.

La gravité de ces kystes serait formidable à consulter la statistique d'Erlich. Cet auteur, en effet, a utilisé la statistique de Konitzer, l'a complétée par 84 autres (1), et il est arrivé ainsi au chiffre respectable de 105 kystes multiples. 5 étant éliminés faute d'indication des résultats, il en reste 100 avec une mortalité globale de 30 pour 100, soit près d'un tiers.

Cette mortalité nous a paru extraordinaire.

Nous avons eu maintes fois l'occasion d'opérer des kystes multiples, et si nous faisons abstraction des cas tout spéciaux où une échinococcose diffuse du péritoine est venue s'ajouter à l'échinococcose hépatique, nous n'avons pas observé chez nos opérés d'accidents particuliers.

Dans un certain nombre de cas, nous avons dû opérer par la voie thoracique des malades que nous avions déjà opérés antérieurement par voie abdominale ou inversement.

Dans d'autres cas, nous avons, dans la même opération, ouvert deux, quatre et jusqu'à douze kystes hydatiques. Les suites opératoires ont gardé la même simplicité. Sans méconnaître que la multiplicité des kystes correspond vraisemblablement à une durée plus longue d'infection échinococcique et à une plus grande altération possible de la fonction hépatique, nous croyons que la gravité des kystes multiples doit résider surtout dans ce fait qu'ils échappent souvent au diagnostic, et, par conséquent, à l'action opératoire ; il importe, cependant, de distinguer la gravité opératoire de la gravité de la maladie.

Chez les deux malades qu'il a opérés, M. Dujarrier a suivi la technique bien réglée, d'usage courant dans nos services de Paris.

Cette technique ne paraît pas adoptée partout hors de notre pays, et quand nous sommes allés en Allemagne, il y a trois ans, Duval et moi, la stérilisation préalable des kystes y paraissait

(1) Y sont compris les 42 cas de Vegas et Cranwell.

totalement inconnue ; elle est acceptée actuellement par Madelung ; ailleurs, on estimait que l'emploi des liquides désinfectants préalables n'offrait aucune utilité (1).

Il semble, en outre, qu'une pratique opératoire à laquelle il a été fait allusion ici même, en juillet dernier, à propos des kystes de la rate (2), y compte maints partisans, je veux parler de l'extirpation totale des kystes hydatiques du foie.

Erlich nous dit, en effet, dans son mémoire sur les kystes multiples qu'on doit procéder comme dans le kyste simple. « Aujourd'hui, nous dit-il, on fait le plus souvent l'extirpation totale, c'est-à-dire l'énucléation de la membrane échinococcique avec son enveloppe conjonctive. »

Il est nécessaire de bien s'entendre sur ce qu'on veut dire par extirpation totale d'un kyste hydatique : quelques chirurgiens, en effet, tels que Posadas (3) ont désigné sous le nom d'extirpation totale une opération dans laquelle on enlève la membrane germinative et son contenu sans la ponctionner, on enlève la poche pleine ; pour cela, on incise la couche de tissu hépatique qui constitue la couche périphérique et on arrive sur la membrane germinative qui bientôt fait hernie entre les lèvres de la plaie. On élargit cette plaie et on extirpe le kyste.

Mais, pour la plupart des auteurs, l'extirpation totale comporte l'ablation de la paroi conjonctive du kyste, et c'est dans ce sens que l'entend Erlich pour les kystes multiples ; ce serait me laisser entraîner trop loin que de discuter à propos du traitement des kystes multiples, la question de l'énucléation des kystes hydatiques du foie ; qu'il me suffise de dire que, à part quelques rares kystes pédiculés qui se sont pour ainsi dire énucléés d'eux-mêmes et dont l'excision hors du foie faite, il ne reste plus à extraire qu'une cupule enchassée dans le tissu hépatique, à part quelques exceptionnelles vieilles poches à parois calcifiées dont il peut être intéressant de débarrasser le foie quand c'est possible, je ne vois réellement pas les avantages qu'on peut invoquer en faveur d'une pratique le plus souvent irréalisable et qui, dans tous les cas, ne peut qu'allonger et compliquer une opération bénigne autrement plus intéressante à discuter serait la valeur de la stérilisation préalable dans certains cas spéciaux, dans les cas de kystes bourrés de vésicules où il est très difficile de faire pénétrer la solution formolée, voire même dans les simples kystes renfermant quelques vésicules filles. En me basant sur les recherches que

(1) Hagentorn. *Archives russes de chirurgie*, 1906 ; in *Thèse* Quemin, 1909.
(2) Discussion du rapport de Morestin.
(3) Posadas. *Revue de chirurgie*, 1899.

j'avais fait faire sur la pénétration du formol par osmose dans ces vésicules filles, j'avais conclu qu'on pouvait espérer en leur innocuité. Devé a élevé là-dessus des doutes, et je n'ai qu'à m'incliner devant sa spéciale compétence. Je renoncerai donc volontiers aux minimes incisions qui ne permettraient pas à une main de s'introduire dans le kyste et d'y rechercher minutieusement les vésicules filles, sans me priver pour cela des avantages de la réunion.

La difficulté réelle, non résolue à l'heure qu'il est, est donc uniquement celle du kyste bourré de vésicules et renfermant peu ou pas de liquide : le formolage dans ces cas est d'une réalisation difficile, il est incomplet et on conçoit qu'il ne mette pas absolument à l'abri d'une récidive; le traitement par la marsupialisation ne met alors pas plus à l'abri de la récidive que la suture, témoin l'observation récente du Dr Aboulker qui dans un kyste contenant des hydatides nombreuses fut obligé d'injecter à plusieurs reprises du liquide formolé, la poche fut drainée et, dix-huit mois après l'intervention, il se développa dans les muscles au niveau d'une des sutures de la peau une petite tumeur kystique. M. Devé a fait la critique de cette observation (1) : il a fait remarquer que la solution employée était à 1 p. 200 et non à 1 p. 100, comme il le recommande. De plus, il s'agissait d'un kyste polyvésiculaire et connaissant par expérience les difficultés de la ponction parfaite en pareils cas, nous ajoutons aux critiques de M. Devé celle-ci : Est-on sûr que dans la ponction préalable à l'injection, quelques gouttes de liquide hydatique n'ont pas coulé sur la plaie opératoire?

L'observation d'Aboulker ne prouve donc rien contre le formolage; elle nous montre encore ce que nous savions déjà que la marsupialisation n'offre aucune garantie contre la récidive.

M. Pierre Delbet. — Je profite du très intéressant rapport de M. Quénu pour vous communiquer l'observation d'une malade que j'ai opérée tout récemment d'un kyste hydatique du foie. J'avais l'intention de vous la présenter dans quelque temps, car j'ai l'habitude de vous montrer toutes les malades que j'opère par la suture sans drainage. Le cas est d'ailleurs intéressant à plusieurs points de vue.

Il s'agit d'une femme d'une trentaine d'années, qui est entrée dans mon service avec un foie énorme. Celui-ci remontait jusqu'à la quatrième côte et descendait au-dessous de l'ombilic. Je passe sur les détails cliniques, et je me borne à vous dire que le dia-

(1) Devé. *Bulletin médical d'Alger*, avril 1909.

gnostic de kyste hydatique de la face supérieure à développement thoracique me parut s'imposer.

Je priai M. Weinberg de faire la réaction de fraction, et je fus bien surpris quand il vint me dire qu'avec le procédé lent la réaction était négative. Il la refit avec sa technique ordinaire, et elle resta négative. Mais par contre, la réaction de Vassermann fut nettement positive. Aussi je pensai que j'avais pu faire une erreur de diagnostic et qu'il s'agissait d'un foie syphilitique. La malade fut mise au traitement spécifique par les injections de benzoate de mercure.

A partir du jour où l'on commenca les injections, la température s'éleva à 38°2, et y monta tous les soirs. Je me demandai s'il n'y avait pas un kyste, s'il ne suppurait pas, ou s'il ne s'agissait pas d'un pyothorax sous-phrénique, et devant cette incertitude je me décidai à employer un moyen que je n'aime guère, que je suis bien loin de recommander, la ponction exploratrice. J'introduisis une aiguille dans un espace intercostal et je retirai du liquide clair.

C'était donc un cas où la clinique avait raison contre la réaction de fixation. Ces cas sont exceptionnels, mais ils existent. Chez certains malades, pour des raisons mal déterminées, il ne se produit pas d'anticorps dans le sang ou bien s'il s'en produit au début, ils disparaissent.

Le soir de cette ponction exploratrice, la température de ma malade monta à 39°2. Comme je me croyais sûr de l'asepsie, j'attribuai cette élévation thermique à l'intoxication hydatique, bien qu'il n'y en eût pas d'autre signe. Mais le lendemain, la température remonta à 39°2.

C'est dans ces conditions inquiétantes que j'intervins le troisième jour. Je réséquai 10 à 12 centimètres de côte. La plèvre présentait des adhérences lâches, mais suffisantes pour empêcher tout pneumothorax. J'incisai le diaphragme et je ponctionnai le kyste. Je ne me rappelle pas exactement la quantité de liquide qui fut retirée, mais la tumeur, je l'ai dit, était très volumineuse. Je l'incisai largement, et en introduisant le main dans la cavité je pus extraire la vésicule mère d'une seule pièce. Il n'y avait pas de vésicules filles.

Après avoir soigneusement asséché la cavité, je me demandai comment j'allais la traiter. Le liquide extrait par la ponction était très légèrement ambré et un peu louche. Mais il semblait que le léger trouble était dû à la présence de très nombreux scolex; il ne semblait pas purulent. Aussi, je résolus de tenter la fermeture malgré les élévations thermiques.

J'inspectai la cavité. Le diaphragme ne s'abaissait nullement et

sa concavité était si haut placée au-dessus de mon incision qu'elle était inaccessible. Le capitonnage était irréalisable. Cette vaste cavité béante était embarrassante. J'eus recours à un artifice que j'ai déjà employé une fois et que j'ai décrit ici, l'aspiration de l'air contenu dans la poche.

Pour cela, je commençai par suturer l'orifice. Je ne laissai qu'un petit orifice par où j'introduisis une grosse aiguille d'aspirateur à frottement serré et après avoir placé deux fils d'attente en croix, je fis faire de l'aspiration avec l'aspirateur Potain. Je ne sais si le diaphragme s'est abaissé, mais le foie remonta. Quand il parut avoir à peu près repris sa place, j'enlevai l'aiguille en même temps qu'on serrait les deux fils. L'occlusion fut immédiatement hermétique; il ne se produisit aucun sifflement. Je suturai la paroi sans drainage.

Depuis l'opération, la température s'est régulièrement abaissée pour redevenir à la normale le troisième ou le quatrième jour. L'intervention date, je crois, de huit jours et la malade va aussi bien que possible.

Présentations de malades.

Pansement des brulûres à l'ambrine.

M. Michaux. — Vous savez combien la cicatrisation des grandes brulûres est difficile à obtenir. Pour réparer les brulûres des bras, du tronc, il faut compter plusieurs mois. Vous savez aussi combien les pansements sont douloureux même avec les meilleurs topiques, la pyroléine, la pommade de Reclus, l'acide picrique, la vaseline. Chaque pansement arrache des cris aux malades et les met dans un état nerveux des plus pénibles.

Une grande partie de ces inconvénients disparaît avec le pansement à l'*ambrine* qui a été préconisé et appliqué dans le cas particulier par son auteur, le Dr Barthe de Samfort, ancien chirurgien de la marine. Plusieurs d'entre vous en ont déjà fait l'application.

La malade que j'ai l'honneur de vous présenter s'est fait le 17 septembre dernier des brulûres atroces aux deux mains et aux avant-bras (3e et 4e degrés) en nettoyant ses gants avec l'éther de pétrole.

Pendant quinze jours, elle a été pansée à la vaseline et à la

pommade de Reclus ; elle souffrait le martyre à chaque pansement, les doigts menaçaient de s'accoler, lorsque notre jeune collègue M. Schwartz pria M. Barthe de Samfort de vouloir bien lui appliquer sa méthode de pansement à l'*ambrine* chaude à 80 degrés environ.

A partir de ce moment, les pansements cessèrent instantanément de devenir douloureux, et la réparation de cette immense surface rouge se fit avec une rapidité étonnante dont je puis témoigner puisqu'en moins d'un mois, les deux mains se sont complètement cicatrisées et que les avant-bras sont sur le point de l'être également.

L'*ambrine* est un mélange de cire, de résine et de paraffine que l'on applique à chaud en recouvrant d'une mince feuille d'ouate hydrophile. Les pansements sont faits tous les deux jours. L'apparition des îlots épidermiques est des plus rapides, leur épaisseur, leur aspect blanchâtre, dermique, la rapidité de leur extension sont tout à fait remarquables.

M. Woimant. — *Péritonite typhique sans perforation. Laparotomie. Guérison.*

M. Lejars, rapporteur.

M. Baudet. — *Deuxième cas de plaie du cœur, traitée par la suture immédiate et guérie.*

M. Picqué, rapporteur.

Présentation de pièce.

Grand kyste de la capsule surrénale gauche.

M. E. Potherat. — Je vous présente, Messieurs, une volumineuse poche kystique que j'ai retirée par voie trans-abdomino-péritonéale ; le diagnostic clinique avant l'opération a présenté les plus grandes difficultés, et le diagnostic anatomique lui-même seul a pu être établi par l'examen histologique.

Je ne m'étendrai pas, d'ailleurs, sur cette pièce ; dans une com-

munication toute prochaine, je vous fournirai tous les détails cliniques, anatomiques et opératoires se rapportant à ce fait qui est un cas de *lymphangiome kystique de la capsule surrénale*. La malade, femme de quarante et un ans, opérée au mois de février dernier, a guéri très simplement et est demeurée guérie.

Le Secrétaire annuel,

LEJARS.

Paris. — L. MARETHEUX, imprimeur, 1, rue Cassette.

SÉANCE DU 24 NOVEMBRE 1909

Présidence de M. Reynier.

Procès-verbal.

La rédaction du procès-verbal de la précédente séance est mise aux voix et adoptée.

Correspondance.

La correspondance comprend :

1°. — Les journaux et publications périodiques de la semaine.

2°. — Des lettres de MM. Michon, Ombrédanne et Savariaud, posant leur candidature à une place de membre titulaire.

3°. — Un travail de M. le Dr Hache, membre correspondant. (Inséré ci-dessous.)

Communication.

Ulcère latent de l'estomac. Perforation avec formation d'une tumeur gazeuse dans l'arrière-cavité des épiploons. Laparotomie « in extremis » au bout de vingt-trois heures. Mort.

Par M. MAURICE HACHE (de Cannes), membre correspondant.

Mlle M. R..., âgée de dix-neuf ans, institutrice, très délicate d'apparence et habituellement constipée, avait eu à plusieurs reprises des douleurs du côté de la fosse iliaque droite qui lui faisaient craindre une appendicite, mais n'avait consulté personne,

n'ayant jamais eu de crise nécessitant le séjour au lit. Elle n'avait jamais accusé ni violente gastralgie ni hématémèse.

Le 14 novembre, quatrième jour de ses règles qui avaient évolué normalement, elle est prise brusquement, sans aucun effort, d'une douleur abdominale qu'elle localise du côté du flanc droit, avec nausées, sans vertige. Elle se fait de la tisane et va s'étendre sur son lit, où on la trouve une heure après, très souffrante. Un médecin appelé aussitôt pense à une simple indigestion et ordonne un vomitif, qui détermine des vomissements très abondants, d'abord verts, puis noirâtres, qui durent jusqu'à la fin. Au milieu de la nuit, le médecin appelé de nouveau fait mettre de la glace sur le ventre.

Je vois la malade pour la première fois à 11 heures du matin. Les vomissements persistent presque incessants, marc de café, sans odeur fécaloïde, et sont rendus sans grands efforts. La face est tirée et angoissée, cyanosée, avec les lèvres bleuâtres. Respiration superficielle, pouls presque incomptable, sensation d'étouffement, extrémités froides, température rectale 37°8, donnant un peu d'espoir. Elle a uriné seule, mais n'a rendu ni matières ni gaz depuis le début des accidents. Le ventre très dur, ballonné, présente une tuméfaction très nettement médiane, rappelant celle d'un kyste de l'ovaire empiétant sur la région épigastrique qui bombe entre les fausses côtes. Douleur spontanée et à la pression, surtout prononcée à l'épigastre et dans le flanc droit ; la sensation la plus pénible est celle d'étouffement.

Le diagnostic de péritonite est évident, mais j'hésite à en attribuer la cause à une perforation appendiculaire ou à une hémorragie génitale. La laparotomie s'impose, en tout cas, en face de l'évolution rapide des accidents, et elle est décidée pour le même jour à 3 heures, délai le plus court pour sa préparation. En attendant, un lavement simple est donné pour calmer la soif qui est très vive, et il est rendu avec une bonne quantité de matières de consistance normale, sans trace de sang. Injection de 1 centigramme de morphine avec 1 centimètre cube d'éther et injection sous-cutanée de 250 grammes de sérum caféiné. Transport à la maison d'opération avec une voiture d'ambulance ; trajet d'un quart d'heure bien supporté.

A 2 heures 1/2, la coloration des lèvres est meilleure, le pouls un peu remonté, mais les douleurs et surtout l'angoisse respiratoire persistent. Seconde injection de 1 centigramme de morphine. Connaissance parfaite.

Opération à 3 heures, dans une salle chauffée, avec injection de sérum dès le début, avec l'aide des Drs Vernet et Lœwe. Incision iliaque droite qui me fait tomber dans un péritoine rouge conte-

nant une petite quantité de sérosité rougeâtre et louche avec quelques fausses membranes clairsemées, sans gaz. L'intestin est absolument vide et rétracté, comprimé et refoulé par une énorme tumeur dure et sonore sur laquelle bute mon doigt et qui descend jusqu'au pubis. La pression exercée à sa surface fait sourdre des bulles de gaz à travers d'étroits pertuis. L'incision iliaque préalablement agrandie en haut, je cherche à circonscrire cette tumeur avec l'index, qui la perfore brusquement, donnant issue à des gaz inodores. Je reconnais alors qu'elle était formée par une insufflation de l'arrière-cavité des épiploons ayant pour point de départ une perforation de la grande courbure de l'estomac que j'amène aussitôt au dehors et qui donne issue à une petite quantité de liquide marc de café mêlé de quelques débris alimentaires.

A ce moment la malade, à laquelle on avait supprimé le chloroforme après lui en avoir administré à peine 3 grammes, cesse définitivement de respirer.

La perforation siégeait, comme je l'ai dit, sur la grande courbure. Ses bords étaient ramollis, noirâtres et frangés, et toute la zone voisine de la face externe de l'estomac avait la couleur feuille morte de l'intestin sphacélé avec une teinte un peu plus verdâtre. Cette zone présentait des limites très nettes, son aspect devait tenir à la macération subie au contact de l'épanchement liquide et gazeux enkysté entre les feuillets du grand épiploon. L'autopsie n'était pas possible et on conçoit que l'examen pratiqué dans ces conditions n'ait pu être que très rapide. Il n'y avait de caillots sanguins nulle part.

Cette observation malheureuse m'a paru intéressante à présenter à la Société comme un nouvel exemple de ces ulcères latents de l'estomac dont la perforation est le premier symptôme, et surtout à cause de la formation de cette tumeur gazeuse par insufflation de l'arrière-cavité des épiploons, qui aurait peut-être pu être un élément de diagnostic.

Discussion.

Des kystes hydatiques multiples du foie (1).

M. E. Kirmisson. — La question très intéressante des kystes hydatiques multiples du foie a été soulevée dans la dernière

(1) *Bull. et Mém. de la Soc. de Chir.*, 1909, p. 1116.

séance par le rapport de notre collègue M. Quénu. A cette occasion, je vous demande la permission de vous communiquer l'observation suivante que nous avons pu recueillir cette année même dans notre service.

Elle est relative à une petite fille de six ans, entrée le 7 juillet dernier dans notre service, où elle était adressée par notre confrère, le Dr. Amiaud, de Champagne-Mouton (Charente). Cette enfant présentait une hypertrophie énorme du foie, qui remplissait la plus grande partie de l'abdomen. Le rebord inférieur du foie, dur et épais, descendait obliquement de la région ombilicale jusque dans la fosse iliaque droite. La matité hépatique, allant de la 6e côte à la fosse iliaque droite, mesurait, dans le sens vertical, 17 centimètres au niveau de la ligne mamillaire, et 7 centimètres sur la ligne médiane. La face antérieure de ce foie considérablement hypertrophié n'était pas lisse ; elle présentait deux bosselures manifestes, siégeant l'une dans la région du flanc droit, l'autre au niveau de l'ombilic. La consistance de ces deux bosselures était fortement rénitente.

A ne tenir compte que de l'énorme hypertrophie du foie et de sa surface bosselée, on se serait cru en présence d'une tumeur maligne. Mais contre cette hypothèse se présentait immédiatement la conservation de la santé générale, et ce fait que la maladie remontait à plus d'une année. Nous étions donc invinciblement conduit au diagnostic d'affection hydatique du foie, et, prenant en considération le fait de l'existence de bosselures multiples, paraissant indépendantes les unes des autres, nous en arrivions à conclure que le foie était chez notre malade le siège de kystes multiples.

La ponction exploratrice, faite le 10 juillet à l'aide d'une aiguille fine, vint immédiatement confirmer ce diagnostic. Une première ponction faite sur la bosselure de la région épigastrique fournit un liquide caractéristique. Bien que nous ayons évacué le liquide en totalité, le volume du foie n'en fut pas diminué ; une seconde ponction pratiquée au niveau de la bosselure du flanc droit donna issue à un liquide identique. Il était donc évident qu'il s'agissait de kystes multiples.

Le 24 juillet, je fis dans le 10e espace intercostal une nouvelle ponction à l'aide d'une aiguille fine. Je retirai 300 grammes de liquide d'abord parfaitement limpide, puis de coloration jaunâtre, dénotant la présence de la bile. J'injectai dans la poche 30 grammes de la solution de formol à 1/100, et l'y laissai séjourner pendant cinq minutes.

Dès le commencement du mois d'août, les tumeurs se sont reproduites, en même temps que la malade présentait de la fièvre.

Aussi, en mon absence, mon chef de clinique, le Dr Gasne, crut-il devoir intervenir. Le 19 août, il pratiqua dans la région du flanc droit une incision parallèle aux fausses côtes ; il arriva ainsi sur le bord antérieur du foie, au niveau duquel il aperçut une poche qui s'était rompue et qui laissait suinter par un petit pertuis un liquide citrin. Cet orifice fut élargi, la membrane fertile fut enlevée, et la poche marsupialisée fut tamponnée à la gaze stérilisée.

Le 17 novembre, la fièvre reparaît ; aussi M. Gasne incise-t-il le kyste médian ; il en retire un liquide louche, une membrane fertile, et marsupialise cette poche, comme la première.

Le 20 septembre, je reprends mon service, et, trouvant la malade avec une température élevée et un état général mauvais, je fais, le 24 septembre, à la partie antérieure du foie, à l'union des deux lobes droit et gauche, en un point où il y a une rénitence manifeste, une ponction aspiratrice qui donne issue à 230 grammes de liquide, d'abord clair, puis teinté par la bile, et j'injecte dans la cavité 50 grammes de la solution de formol à 1/100 que j'y laisse pendant cinq minutes.

L'enfant continue à avoir de la fièvre et présente une gêne manifeste de la respiration ; aussi je fais à la partie postérieure, dans le 10e espace intercostal, une nouvelle ponction qui donne issue à 150 grammes de liquide coloré par la bile.

A partir de ce moment, les accidents se sont amendés ; toutefois, le 24 octobre, la malade présentant encore une élévation de température, je refais en arrière, dans le même point que précédemment, une nouvelle ponction qui, cette fois, ne donne plus que 15 grammes à peine de liquide coloré par la bile.

Actuellement la malade est en bonne voie de guérison, elle n'a plus de fièvre ; la température est normale ; le drain qui était placé dans la région du flanc droit, où avait été pratiquée la marsupialisation, est tombé le 9 novembre ; il se fait encore par l'orifice fistuleux un écoulement de bile assez abondant. Le foie a beaucoup diminué de volume ; la respiration est tout à fait normale.

Ce cas m'a paru intéressant à signaler, au double point de vue du diagnostic de la multiplicité des kystes et du traitement. Sans méconnaître en aucune manière la valeur des procédés scientifiques indiqués par M. Quénu dans son rapport, je ferai remarquer qu'ici la présence de bosselures multiples, ne communiquant pas les unes avec les autres, nous a permis, dès l'entrée de la malade à l'hôpital, de faire le diagnostic de kystes multiples.

Pour ce qui est du traitement, les conclusions qu'on en peut tirer sont plus incertaines, puisqu'on a mis en œuvre des moyens multiples, la ponction évacuatrice suivie de l'injection de la solution de formol à 1/100 et la marsupialisation. Toutefois, i

n'est pas douteux que la ponction suivie de l'injection de formol n'ait réussi à produire la guérison du dernier kyste que j'ai traité par ce procédé, puisque à partir de ce moment il n'y a plus eu d'accidents, et qu'aujourd'hui la malade est en bonne voie de guérison.

M. Ed. Schwartz. — Nous ne suivrons pas notre collègue Quénu sur tous les points qu'il a si bien mis en valeur dans son rapport et nous ne retenons de son exposé que la méthode de Bobroff-Delbet elle-même, le formolage des kystes à vésicules multiples, et l'extirpation des kystes hydatiques en totalité, membrane et poche fibreuse périphérique.

J'ai employé la méthode de Bobroff-Delbet dès qu'elle a été connue à la Société de Chirurgie; c'est dire que j'ai déjà par devers moi un grand nombre de cas traités par cette méthode qui m'a toujours donné de très bons résultats, même alors que je n'employais comme je le faisais au début que les antiseptiques autres que le formol, puis le formol au 1/300; depuis deux ans j'emploie le formol au 1/100 pour la formolisation de la poche et j'ai soin de toucher avec une compresse formolée au même titre tous les tissus environnant les bords de la plaie abdominale.

Je n'ai observé d'accident à la suite de cette manière de faire que dans un cas; il s'agissait d'un énorme kyste du foie remontant dans le thorax et que j'abordai par l'incision transpleurale. Après avoir suturé la plèvre au diaphragme, j'ouvris ce dernier et tombai sur le foie et la poche kystique. Celle-ci fut ouverte largement, vidée de 4 litres de liquide clair qu'elle contenait, puis refermée. Étant données les grandes dimensions de la poche, je mis un drain à la surface contre la suture. La malade, il s'agissait d'une femme de quarante-huit ans, fit les jours suivants un peu d'oppression, sans élévation de température, et la percussion et l'auscultation me permirent de constater que du liquide s'était épanché dans le kyste formolé et suturé. Je donnai un coup de trocart par la plaie restée ouverte et retirai un mélange séro-sanguinolent assez abondant pour m'inviter à l'évacuer. La malade guérit parfaitement, mais au bout de deux à trois mois seulement de pansements.

C'est la seule fois, d'ailleurs, que j'ai observé cet incident, plutôt qu'accident, à la suite de la réduction des kystes incisés et suturés.

Pour ce qui est du traitement des kystes à vésicules multiples, j'en ai eu deux beaux exemples tout récemment; il s'agissait les deux fois de kystes antéro-inférieurs bourrés de vésicules de telle façon que la ponction ne ramena aucun liquide appréciable; je fis

l'incision large, après avoir protégé toute la périphérie avec des compresses, éversai rapidement les bords de la poche, et la vidai de ses vésicules filles et de sa membrane fertile; puis je versai dedans la solution formolée en l'y promenant doucement avec une compresse montée sur une pince de Péan, sans violenter les parois, ni ouvrir un canalicule biliaire. La poche fut ensuite suturée et réduite. Les deux cas ont guéri parfaitement et sont restés guéris. Nous pensons donc que la méthode est bonne. Ainsi, lorsqu'on ne peut faire préalablement aucune évacuation de liquide, il faut protéger les bords et les environs de la plaie et formoler directement la poche fibreuse une fois la vésicule mère enlevée.

Nous avons fait, comme notre collègue Quénu, plusieurs fois l'extirpation de kystes pédiculés ou presque énucléés de la face antéro-inférieure du foie; nous n'avons fait qu'une fois de parti pris dans un cas de kystes multiples, il y en avait 5, sur 3 l'extirpation et sur 2 l'incision avec suture et réduction, ce qui n'a pas empêché le malade de succomber trois ans après à une échinococcose généralisée à l'abdomen.

J'avoue que je ne suis nullement partisan de l'extirpation, si ce n'est dans le cas indiqué plus haut; l'extirpation est sanglante, ouvre de larges surfaces hépatiques et ne présente à notre avis aucun avantage au point de vue de la cure sur la méthode de réduction après suture.

M. Lejars. — Je viens verser aux débats deux observations de kystes hydatiques multiples du foie : il y avait deux gros kystes, dans l'un de ces cas; dans l'autre, j'avais trouvé trois kystes au cours d'une première intervention, et quatre ans après, j'ai dû intervenir de nouveau pour un quatrième kyste récidivé.

Mon premier malade, âgé de quarante-six ans, entrait le 26 novembre 1906, dans mon service, à l'hôpital Saint-Antoine. C'était un peintre en bâtiments, qui n'avait jamais eu d'accidents saturnins. Depuis deux ans il souffrait de douleurs intercostales, bilatérales, sans irradiation à l'épaule et qui revenaient par crises, à des intervalles irréguliers; deux ou trois mois après le début de ces douleurs il s'était aperçu que son ventre grossissait, et n'avait pas tardé à remarquer une sorte de tumeur dans l'hypocondre gauche. Cet accroissement de volume avait été, depuis, en s'accusant de plus en plus, sans qu'il survînt, d'ailleurs, de troubles fonctionnels particuliers. Notre homme n'avait jamais eu d'éruption ortiée ni d'ictère; il n'avait pas de dégoût pour la viande et les graisses, pas de sialorrhée; il se plaignait seulement d'une gêne et d'une pesanteur, parfois douloureuse, dans le ventre.

Toute la région sus-ombilicale était soulevée par une voussure considérable qui remplissait l'épigastre et les deux hypocondres; la tumeur avait tous les caractères du kyste hydatique, mais, au palper, et même à la vue, on se rendait parfaitement compte qu'elle était, en réalité, divisée en deux, par un sillon vertical, à peu près médian et qu'elle était composée de deux grosses poches séparées, l'une droite et l'autre gauche.

Le diagnostic de kyste double nous parut donc certain; j'ajoute que les viscères étaient sains, qu'il n'y avait aucune élévation thermique; les urines contenaient une légère quantité d'albumine.

J'opérai cet homme le 30 novembre 1906. Je découvris chacune des poches l'une après l'autre, par une incision séparée; j'incisai d'abord verticalement, à droite, dans le muscle droit : le kyste, très saillant, fut injecté à la solution formolée, ponctionné, incisé, vidé des vésicules et de la membrane mère, puis il fut fermé, sans capitonnage, par un surjet de catgut. La paroi abdominale fut réunie de ce côté.

A gauche, j'incisai de nouveau, et la même opération fut reproduite, dans ses divers temps : le kyste, moins volumineux que le précédent, était aussi de contenu clair, il fut évacué et fermé, et la seconde incision pariétale réunie.

La guérison se fit sans incident, et l'opéré quittait l'hôpital à la fin de décembre.

Ma seconde malade a une histoire plus longue et plus complexe, et j'ai eu l'occasion de vous en exposer la seconde phase, en juillet dernier, à propos de la réaction de fixation.

Elle était entrée dans mon service, à l'hôpital Tenon, en février 1905; elle avait alors dix-sept ans et demi. Très pâle, un peu bouffie, non réglée encore, elle éprouvait depuis dix-huit mois une gêne croissante de la respiration, qui s'accentuait après la course, la montée des escaliers, et devenait alors une vraie dyspnée, des plus pénibles. Cinq ou six mois auparavant, elle avait aussi ressenti des douleurs dans l'épaule droite, au niveau de l'acromion et de la coracoïde, douleurs intermittentes, qui de temps en temps se manifestaient également à l'épaule gauche; dans les trois derniers mois, ces douleurs avaient à peu près disparu, mais le ventre s'était développé de plus en plus, dans la région sus-ombilicale. Il n'y avait jamais eu d'éruption; le dégoût pour les graisses était très marqué; on trouvait dans l'urine un léger nuage d'albumine.

L'épigastre était occupé par un relief médian, qui se prolongeait du côté droit et remplissait l'hypocondre; le bord inférieur du foie, net, lisse et régulier, descendait à quatre travers de doigt au-dessous de l'ombilic; la tumeur finissait, en voussure arrondie et

tendue, un peu au-dessus de lui. Elle avait tous les signes physiques du kyste hydatique, mais la surface, uniforme et continue, ne laissait nullement supposer qu'il y eût plusieurs poches.

J'opérai le 2 mars 1905, par une incision verticale sur le milieu du droit, du côté droit. Je tombai sur la face convexe du lobe droit du foie, soulevée en relief, et adhérente à la paroi au niveau de cette saillie proéminente; je ponctionnai d'abord, et je vis sortir un liquide clair, mêlé d'un peu de sang; au cours de l'incision, je reconnus que la sensation de paroi épaisse, que j'avais éprouvée en ponctionnant, était bien exacte : le kyste était recouvert d'une lame de parenchyme épaisse d'un doigt, au moins, et qui saigna abondamment; il fallut tout de suite s'occuper d'enrayer cette hémorragie, et j'appliquai une série de points en U sur les deux lèvres de la brèche hépatique. Cela fait, le kyste fut vidé et la membrane mère extraite : il n'y avait pas de vésicules filles. L'évacuation achevée, j'aperçus, au fond et sur les côtés de cette première cavité, deux reliefs saillants, l'un à droite, l'autre à gauche, qui correspondaient à deux autres kystes, adjacents; toujours par la première poche, je ponctionnai le kyste droit, j'obtins du liquide clair, j'incisai la cloison, j'évacuai la membrane mère (il n'y avait pas, là non plus, de vésicules filles), et je reconnus une vaste cavité remontant sous le diaphragme. La même besogne fut répétée à gauche : cette fois, la cloison était d'une certaine épaisseur et saigna encore notablement. Dans ces conditions, je ne pouvais songer à réunir, et je me bornai à rétrécir l'incision extérieure du premier kyste, et à laisser deux drains.

La jeune malade avait perdu beaucoup de sang, l'opération avait été assez longue, et les premières journées ne laissèrent pas que d'être inquiétantes. Pourtant la dépression cessa, et l'état général redevint satisfaisant. La guérison locale fut longue, et retardée encore par des accidents pulmonaires. Finalement, en juillet, la cicatrisation était complète, et l'opérée, qui avait repris des forces, des couleurs et de l'embonpoint, partait à la campagne.

Depuis lors, je la revoyais de temps en temps. Elle ne souffrait plus, et sa santé était normale.

Ce fut en novembre 1908 qu'elle recommença à pâlir et à s'essouffler; elle maigrit un peu; l'appétit devint moins bon. Le foie débordait les fausses côtes, sans qu'on pût, à l'exploration, rien distinguer de net. Enfin, au début du mois de mai dernier, les accidents s'étaient accentués, et l'on constatait, sous le rebord costal gauche, une tuméfaction profonde, que la radioscopie précisa. La réaction de fixation fut positive. L'opération eut lieu le 11 mai : je trouvai, sous le diaphragme, un gros kyste hyda-

tique suppuré du lobe gauche, qui fut évacué et marsupialisé. Notre malade conserve encore un petit trajet fistuleux, peu profond, mais l'état général est redevenu excellent.

Ces deux observations, fort différentes, confirment ce que disait M. Quénu de la voie d'intervention à choisir, lors de kystes hydatiques multiples : cette voie ne saurait être précisée d'avance ni imposée en règle; elle doit varier avec la disposition des poches. Chez mon premier malade, j'aurais pu aborder les deux kystes, tous deux saillants en avant, par une incision commune, médiane; j'ai préféré faire deux incisions et découvrir isolément les deux kystes, qui étaient séparés l'un de l'autre par une bande assez épaisse de parenchyme; j'étais, de la sorte, mieux à l'aise pour bien isoler la poche et prévenir toute effusion de liquide lors de la ponction, et pour mener vite et simplement la besogne opératoire, et, dans un cas semblable, j'aurais recours à la même pratique. Tout au contraire, chez ma seconde malade, les kystes latéraux siégeaient profondément, en plein foie, et n'étaient accessibles que par la première poche, au niveau du relief qu'ils dessinaient sur la paroi de cette poche. J'étais donc forcé d'inciser les cloisons intermédiaires, et l'une d'elles était d'une certaine épaisseur et très vasculaire; j'estime, d'ailleurs, qu'il y a lieu d'insister sur ces kystes intra-parenchymateux, relativement profonds, tels que ceux de ma malade; il ne s'agit plus, en pareil cas, de poches fibreuses, grisâtres, toutes en relief, et, pour ainsi dire, exclues du foie; le kyste proémine, mais à travers une lame de parenchyme plus ou moins épaisse, et de parenchyme qui est resté vasculaire et qui saigne beaucoup à l'incision; on se trouve alors en présence de difficultés particulières.

Toujours est-il que, dans mon cas, la marsupialisation s'imposait, et je tiens à dire que je ne m'y résous que dans des conditions de nécessité. Je me suis rallié dès le début à la méthode de l'incision sans drainage, à la méthode de Delbet, et, complétée par l'injection parasiticide préalable, elle me paraît, en pratique, d'une supériorité hors de conteste.

Je tiens l'énucléation, comme M. Quénu, pour un procédé d'exception; je n'y ai eu recours que deux fois. Dans le premier cas, il s'agissait d'un kyste calcifié, gros comme le poing, avoisinant la vésicule biliaire, et que j'avais pris, du reste, pour une vésicule bourrée de calculs; la tumeur ne tenait au foie que par son tiers postérieur, et l'ablation totale en était tout indiquée; elle se fit très simplement, je suturai le parenchyme hépatique et je réunis. La malade, une femme d'une soixantaine d'années, guérit parfaitement.

Il n'en fut pas de même dans un autre fait, qui, lui, remonte à

plus de douze ans. J'avais affaire à un kyste gros comme les deux poings, intra-parenchymateux et séparé de la surface du foie par une certaine épaisseur de tissu hépatique ; c'était à l'époque où la marsupialisation était la pratique courante ; ce kyste profond ne se prêtait pas bien au procédé, l'enveloppe fibreuse en paraissait assez facilement décollable ; je me mis en devoir de l'extirper, et j'y parvins, mais non sans peine, et surtout sans hémorragie. Mon malade succomba quelques jours après, et cette expérience m'a suffi ; je ne suis nullement tenté de la reprendre, ni de chercher à faire l'énucléation en dehors des conditions toutes spéciales d'extériorisation et de pédiculisation du kyste.

M. Quénu remarquait, fort justement, que la technique de la réunion sans drainage après injection parasiticide ne semble guère en honneur hors de notre pays; mais il donnait à entendre que l'extirpation totale était tenue pour la méthode de choix par beaucoup de nos collègues étrangers, surtout en Allemagne. Qu'il me permette de noter que la phrase de M. Ehrlich, citée à l'appui de cette appréciation, n'est pas intégralement rapportée, et que, prise dans son ensemble, elle comporte un sens différent. Voici, en effet, ce que M. Ehrlich, assistant militaire du professeur Payr, à la clinique chirurgicale de Greifswald, écrit à propos du traitement (1) : « Les méthodes les plus employées aujourd'hui sont, ou l'extirpation totale (énucléation) du kyste hydatique, éventuellement avec son enveloppe fibreuse, ou les méthodes de drainage libre, par lesquelles le kyste se trouve transformé en un sac ouvert au dehors, qui se ferme ensuite par bourgeonnement. » Et plus loin, il ajoute : « Pour les kystes pédiculés ou ceux qui siègent en une région bien accessible du foie, l'extirpation sera le meilleur procédé; mais, pour les kystes inclus profondément dans la substance du foie, il vaudra mieux se résoudre à une des autres méthodes, parce que l'extirpation est une intervention trop dangereuse et même techniquement impraticable. »

C'est, en effet, la marsupialisation, et non l'extirpation, qui continue à « tenir la corde », et reste la pratique de choix, en Allemagne; et tout en m'excusant de prolonger cette digression, apparente tout au moins, je voudrais rappeler encore un autre travail, d'un très grand intérêt, d'ailleurs, et qui en témoigne. Il s'agit d'un mémoire de novembre 1907, où M. Ad. Becker (2) relatait l'ensemble des kystes hydatiques, observés médicalement

(1) Ehrlich. Zur Kasuistik der multiplen Echinokokken der Leber. *Beiträge zur klin. Chirurgie*, 1909, LXI-3, p. 629.

(2) Ad. Becker. Die Verbreitung der Echinokokkenkrankheit in Mecklenburg. *Bitrâge zur klin. Chirurgie*, 1907, LVI-1, p. 1.

dans le Mecklembourg, de 1883 à 1907 : il comptait 327 kystes, dont 237 kystes du foie. Sur ces 237 cas, 62 n'avaient pas donné lieu à intervention, 175 avaient été opérés, et voici par quelles méthodes : 6 fois seulement l'extirpation avait été faite, et 2 fois la résection hépatique partielle; 6 fois l'opération de Bobrow; et toutes les autres interventions se départageaient ainsi : ponctions, 6; incisions en un temps, 72; en deux temps, 45; incision transpleurale en un temps, 17; en deux temps, 3; procédé inconnu, 10; cas dans lesquels le kyste n'avait pas été découvert, 8.

Je noterai encore que, sur les 6 opérations de réunion sans drainage, 4 avaient suppuré, et que le crédit de cette excellente technique ne paraît pas s'accroître, ce qui, à mon sens, est de tout point regrettable.

M. HARTMANN. — Notre collègue Quénu, dans son rapport sur deux observations de kystes hydatiques apportées par M. Dujarrier, a soulevé un certain nombre de points touchant les kystes hydatiques du foie. Il serait, je crois, intéressant que chacun de nous apportât la statistique intégrale des cas qu'il a observés. Cela nous permettrait de fixer un certain nombre de points. Je vais essayer de le faire pour ma part en vous relatant sommairement le résultat de ma petite statistique personnelle qui porte sur 30 malades atteints de kystes hydatiques et ayant subi 31 opérations. Sur ces 30 malades (1), 5 étaient porteurs de kystes doubles.

OBS. I. — *Double kyste hydatique de la face antéro-supérieure du foie. Marsupialisation de chacun des kystes. Guérison.*

L... C..., quarante-neuf ans, tourneur en cuivre, a pour la première fois souffert de l'hypocondre droit il y a deux ans; à ce moment il consulta à l'hôpital Necker, où l'on constata l'existence d'une tumeur dans l'hypocondre droit. Depuis cette époque il a persisté dans le côté du ventre une certaine gêne, qui fait place à une douleur vraie lorsque le malade se penche en avant. En avril 1895, crise douloureuse épigastrique durant deux à trois heures avec vomissements, puis nouvelle crise qui dure vingt-trois heures et est suivie d'urticaire; le 17 mai, troisième crise.

Etat actuel. — Légère voussure un peu à droite de la ligne médiane, entre l'appendice xyphoïde et l'ombilic. Au palper, tumeur arrondie faisant corps avec le foie. Les urines contiennent un peu d'albumine, mais pas de bile.

Opération, le 6 septembre 1895, par M. HARTMANN. Après ouverture de la paroi abdominale au niveau du bord externe du muscle droit, on détache l'épiploon adhérent. La face convexe du foie présente des pla-

(1) 28 de ces malades ont été opérés par moi, 2 par mon assistant, M. Lecène.

ques nacrées. Incision d'une poche qui contient des quantités d'hydatides les unes à contenu transparent, les autres à contenu mastiqueux. Cette poche vidée, nous constatons qu'il existe dans le lobe gauche du foie, de l'autre côté du ligament falciforme un deuxième kyste hydatique, nous l'attirons, l'incisons et évacuons une quantité de liquide transparent avec de grandes membranes hydatides, les deux poches sont marsupialisées et drainées séparément.

Résultat immédiat. — Guérison sans incidents.

Dans cette première observation, le deuxième kyste saillant à la face superficielle du foie a été reconnu au cours de l'opération, et traité séparément par l'incision, la marsupialisation et le drainage, comme l'avait été le premier.

Obs. II. — *Double kyste hydatique du foie. Capitonnage partiel. Petite hémorragie veineuse. Marsupialisation du reste. Drainage. Guérison.*

Mme A... M..., âgée de quarante ans, entre le 4 octobre 1900 dans le service de M. Hartmann, à l'hospice d'Ivry. La malade fait remonter le début de son histoire au mois de février de la même année, époque où elle ressentit des douleurs sous forme de point de côté dans le flanc droit. Au cours d'une bronchite elle eut des douleurs assez vives, la douleur augmentant pendant les mouvements respiratoires et surtout pendant la toux.

Etat actuel. — Dans l'épigastre, à droite de la ligne médiane, on voit une voussure au niveau de laquelle le palper fait constater la présence d'une tumeur rénitente. L'urine ne contient ni albumine, ni sucre, ni bile.

Opération, le 11 octobre 1900, par M. Hartmann. — Une incision oblique parallèle au rebord costal droit et à un doigt au-dessous de lui, conduit sur la face convexe du foie enflammée, recouverte d'exsudats inflammatoires, fluctuante au niveau du rebord costal, plus ferme au-dessous. Après avoir retiré par ponction 1 litre et demi de liquide transparent, nous incisons largement le tissu hépatique qui ne mesure que 1 centimètre d'épaisseur, saisissant les points qui saignent avec des pinces de Kocher. Nous enlevons en un seul morceau une grande poche hydatique. Maintenant largement béante à l'aide d'écarteurs l'incision faite, nous voyons, au fond de la première poche, une surface blanchâtre fluctuante qui fait penser à un deuxième kyste hydatique. Une ponction retire de ce point 400 centimètres cubes de liquide transparent. Incision large, extraction par fragments d'une poche un peu jaunâtre, très friable. Nous commençons le capitonnage des poches kystiques avec un catgut porté sur une aiguille d'Hagedorn. Les points passés superficiellement déchirent le tissu et lâchent; nous piquons plus profondément, mais piquons alors une veine, ce qui nous donne un écoulement de sang noirâtre. Nous renonçons alors au capitonnage commencé, marsupialisons et drainons, après avoir excisé partiellement la poche inférieure, très superficielle.

Résultat immédiat. — Guérison.

Le deuxième kyste faisait saillie dans le premier, et nous pûmes le voir en examinant avec soin la face interne du premier kyste ouvert. Chez cette malade, nous avons tenté le capitonnage des deux kystes; nous y avons renoncé parce que, placés trop superficiellement, les catguts déchiraient les tissus; placés trop profondément, ils nous exposaient à des hémorragies veineuses. Le vieux traitement de la marsupialisation et du drainage nous a parfaitement réussi.

Obs. III. — *Double kyste hydatique du foie. Marsupialisation et drainage.*

Mme X..., vingt-deux ans, a commencé à éprouver des douleurs vagues dans l'abdomen en octobre 1899, peu de temps après son mariage. Quelques jours après, une véritable crise douloureuse éclata un soir, après le dîner. La douleur, qui siégeait surtout à l'épigastre, s'irradiant dans la poitrine sur la ligne médiane et un peu vers les flancs, dura environ deux heures. Depuis cette époque, la douleur vague ne disparut jamais complètement, subissant de temps à autre des exacerbations. Le même état persista pendant toute la durée d'une grossesse qui se termina en juillet 1900.

En janvier 1901, à la fin d'une grippe avec céphalalgie, inappétence, état gastrique, diarrhée, fièvre, la malade est prise d'une douleur violente dans le côté droit, avec 39°6. Les jours suivants, on constate une augmentation de volume du foie, puis le développement d'une tumeur qui fait penser à une vésicule dilatée.

Opération, le 11 février 1901, par M. Hartmann. — Une incision partant du rebord costal et descendant verticalement le long du bord externe du grand droit, conduit sur une tuméfaction grisâtre, d'apparence fibreuse, exactement située au niveau de l'échancrure droite du bord antéro-inférieur du foie. Le côlon transverse et l'épiploon adhèrent à cette tumeur; nous les libérons assez facilement et constatons que la vésicule est profondément collée sur cette masse qui, dès lors, est manifestement un kyste hydatique. Une ponction faite avec l'aspirateur Potain ramène un liquide transparent. Incision, ablation d'une membrane hydatique par morceaux.

Palpant le foie, dont le volume nous semble exagéré, nous sentons, en arrière du kyste vidé, sur la face inférieure, une sensation de résistance profonde. Laissant un doigt sur ce point, avec l'autre main, et parallèlement à lui, nous menons dans l'intérieur du kyste déjà vidé le trocart de Potain, que nous enfonçons dans la direction du kyste présumé. Presque immédiatement, on a la sensation de pénétrer dans une cavité. Un liquide transparent s'écoule. Avec la sonde cannelée, nous agrandissons l'ouverture faite par le trocart à la cloison qui sépare les deux poches. Petit débridement au bistouri, élargissement de l'orifice de communication avec une pince qu'on ouvre.

Drainage. Marsupialisation.

Suites immédiates. — Guérison rapide après une cholerragie abondante, survenue le cinquième jour, et ayant duré cinq à six jours.

Suites éloignées. — La malade est toujours bien portante, après plus de huit ans écoulés.

C'est le volume considérable du foie qui nous a mis, dans ce cas, en éveil, et qui nous a fait songer à un deuxième kyste plus profond. La cloison qui séparait les deux poches nous ayant paru mince, nous l'avons perforée et avons drainé le deuxième kyste à travers la cavité du premier.

Obs. IV. — *Double kyste hydatique du foie. Marsupialisation du premier suppuré. Ponction et formolage du deuxième. Suppuration secondaire de ce deuxième kyste. Ouverture par voie transdiaphragmatique. Guérison.*

Mme X..., vingt ans, a joui d'une bonne santé sauf, il y a quatre ans, une attaque de rhumatisme et des douleurs mal caractérisées dans le côté droit du thorax avec frottements pleuraux. De temps à autre, petites crises de douleurs; depuis un mois, douleurs plus intenses, plus constantes. Il y a dix mois, en examinant la malade à l'occasion d'une grippe, mon collègue Roger a déjà constaté l'existence d'une tumeur.

20 décembre 1904. — Le foie est développé d'une manière anormale; son bord, arrondi et dur, affleure presque l'ombilic; à droite de l'épigastre, voussure visible à l'inspection, fluctuante. En arrière, à droite, matité de la base remontant jusqu'à trois doigts de l'angle de l'omoplate. Les urines ne contiennent pas de bile.

29 décembre 1904, *première opération*, par M. Hartmann. — Une incision oblique, parallèle au rebord costal droit, passant au niveau de la voussure signalée, ouvre le ventre. Au-dessous de l'incision, le péritoine pariétal adhère au kyste. Après avoir inondé la plaie de sublimé à 1 p. 1.000, nous incisons le kyste. Il sort environ trois quarts de litre de liquide hydatique purulent. La poche vidée, nous constatons que le foie présente encore un volume anormal. Explorant l'intérieur de la poche vidée, il nous semble que son fond bombe un peu, sans que cependant on trouve de résistance. Nous lavons avec soin la poche au sublimé, puis faisons une ponction au niveau de sa paroi profonde. Nous évacuons 3 litres de liquide eau de roche; injectons dans cette deuxième poche 1 litre de sérum additionné de 20 centimètres cubes de formol, que nous retirons ensuite par aspiration. Marsupialisation et drainage de la première poche.

Suites immédiates. — La poche se comble progressivement, mais la malade conserve un état fébrile qui va en augmentant, donnant en mars des températures au-dessus de 39 degrés.

8 avril 1905, *deuxième opération*, par M. Hartmann. — Résection de la portion cartilagineuse du bord droit du thorax. Une ponction évacue un litre de pus; à ce moment, nous arrêtons l'écoulement. Incision du diaphragme. Suture du foie au diaphragme par une couronne de catguts. Incision de la poche en traversant environ 1 centimètre et demi de tissu hépatique. Evacuation de près de 2 litres de pus. Ablation de

la membrane germinative. Suture du foie à la peau. Deux gros drains sont laissés à demeure.

Résultat immédiat. — La fièvre tombe immédiatement, la poche se comble peu à peu et la malade guérit sans fistule.

Résultat éloigné. — En septembre 1908, nous l'opérons pour une crise d'appendicite ; en novembre 1909, elle va toujours bien et commence une grossesse.

Dans ce cas, le deuxième kyste a été reconnu par l'exploration de la face interne du premier ouvert. L'épaisseur de la couche hépatique séparant les deux kystes nous a fait craindre l'incision aveugle de la cloison intermédiaire. Nous nous sommes contenté de l'évacuation et du formolage de la poche. Malheureusement, malgré la désinfection aussi soignée que possible de la face interne du premier kyste évacué, nous n'avons pu éviter la suppuration secondaire du deuxième kyste et nous avons dû ultérieurement réséquer le bord du thorax pour atteindre ce deuxième kyste qui occupait la face antéro-supérieure du foie.

Obs. V. — *Double kyste hydatique du foie. Ouverture par deux incisions indépendantes de la paroi. Marsupialisation. Drainage. Guérison.*

Mme R..., trente-deux ans, a constaté, il y a quatre ans, l'existence d'une tuméfaction épigastrique qui la gênait pour mettre son corset. Il y a treize mois, pour la première fois, crise douloureuse dans le dos et l'hypocondre droit. Depuis lors, série de crises durant de deux à huit jours. Dans ces derniers temps, douleur à gauche.

État actuel. — Voussure épigastrique s'étendant sous le rebord costal droit. A la percussion, matité occupant toute la moitié sus-ombilicale de l'abdomen.

Opération le 12 mars 1906, par M. Hartmann. — Une première incision oblique, parallèle au rebord costal droit, mène sur un volumineux kyste du lobe droit qu'on vide et qu'on marsupialise après l'avoir formolé. Deuxième incision verticale sur le grand droit du côté gauche. Formolage, ouverture, marsupialisation et drainage d'un deuxième kyste.

Résultats. — Guérison après une fistulisation biliaire assez longue.

La conduite suivie dans ce cas a été identique à celle de l'observation I.

Dans ces cinq cas, la présence du deuxième kyste a été constatée au moment de la première opération, il ne peut donc être question de récidive. Il s'est bien agi de kystes multiples. Comme ces 5 cas se sont rencontrés dans une statistique de 30 cas seulement, il s'ensuivrait que si l'on trouvait, dans d'autres statistiques intégrales, des chiffres analogues, les kystes multiples du foie correspondraient à un sixième des cas. Ce qui est certain, c'est que la multiplicité des kystes n'est pas chose rare et qu'il faut toujours l'avoir présente à l'esprit comme une possibilité.

Les 5 cas de kystes multiples, que nous avons observés, ont guéri; nous sommes donc loin de la mortalité énorme (30 p. 100) de la statistique d'Erlich, citée par Quénu.

J'arrive maintenant au *traitement* généralement suivi, non seulement dans les quelques kystes multiples que je viens de relater, mais dans tous les kystes du foie que j'ai eus à traiter. L'incision n'a pas de siège spécial, elle est commandée par la situation du kyste. Sans lui donner de dimensions exagérées, nous la faisons assez grande, de manière à bien explorer les parties, et ne recourons jamais aux petites incisions préconisées par Quénu.

Treize fois les kystes étaient suppurés; 6, opérés par la voie transpleurale, ont donné 2 morts; 7, opérés par voie abdominale (1 fois avec résection du bord du thorax), ont donné 6 guérisons, 1 mort; cette dernière n'est nullement due à l'intervention ; il s'agissait d'un cas de kyste hydatique suppuré ouvert dans les voies biliaires avec angiocholite suppurée; la gravité de ces faits est bien connue.

Dix-huit fois les kystes n'étaient pas suppurés; 15 fois j'ai eu recours à la vieille méthode de la marsupialisation que quelques-uns de mes collègues regardent comme démodée et qui me paraît, au contraire, la plus sûre pour tous les kystes de grandes dimensions ; 15 fois j'ai obtenu la guérison.

Trois fois seulement, pour des kystes petits ou moyens, j'ai fait l'excision partielle, la suture et la réduction du reste de la poche; les trois malades ont guéri.

Au point de vue éloigné, mes résultats ont été bons; un seul malade (kyste hydatique suppuré ouvert dans les bronches) a conservé une fistule biliaire pendant plusieurs années; tous les autres, à l'exception d'une femme, opérée le 13 mars 1903, réopérée le 9 novembre 1906 pour une greffe hydatique pariétale, sont restés guéris.

Lecture.

M. Baudet. — *Deuxième cas de plaie du cœur, traitée par la suture et guérie; quelques autres faits de plaies pénétrantes graves du thorax.*

M. Picqué, rapporteur.

Rapport.

Hydrocèle en bissac volumineuse (contenu, six litres). Laparotomie exploratrice. Incision iliaque, décortication totale sous-péritonéale de la poche abdominale. Guérison, par M. le Dr Jules Ferron (de Laval).

Rapport de M. ROCHARD.

M. Ferron nous envoie une observation intéressante d'abord par sa rareté, ensuite par la question qu'elle pose du choix d'une voie opératoire :

Les observations d'hydrocèle en bissac sont assez rares. J'en ai observé un cas et ai constaté les connexions exactes de la poche abdominale au cours d'une laparotomie exploratrice que j'avais cru devoir faire.

Il s'agissait d'un jeune homme de dix-huit ans, A. T..., que m'avait amené mon confrère le Dr Desbarres. La poche scrotale descendait à mi-cuisse, elle siégeait à droite. Le ventre gros rappelait tout à fait l'aspect d'un kyste de l'ovaire volumineux, il était uniformément arrondi ; l'épigastre, les deux flancs bombés et ceux-ci d'une façon symétrique, sans qu'il y eût prédominance plus grande à droite qu'à gauche ; ombilic normal, non déplissé ; matité à la percussion ; la fluctuation était facilement transmise de haut en bas et de bas en haut d'une poche à l'autre, mais la poche abdominale n'était pas fluctuante, elle était dure comme un fibrome, pas de mobilité.

Du côté droit, la main percevait un frottement rugueux quand on déprimait la paroi abdominale ; testicule gauche sain ; le toucher rectal est absolument négatif, et malgré tout le soin que je mets à le pratiquer en le combinant au palper, je ne perçois rien, le pelvis est libre, la prostate indemne, pas de troubles vésicaux. La poche scrotale est transparente à la lumière. Le jeune homme ne souffre pas, il se plaint seulement de ne pouvoir se baisser, c'est ce qui le fait se décider à l'opération.

Il ne peut préciser depuis combien de temps le ventre a gonflé, il attribue sa maladie à une chute qu'il aurait faite sur le testicule deux ans auparavant ; les bourses auraient gonflé tout d'abord, le ventre ensuite, forme ascitique ayant distendu un canal péritonéo-vaginal non oblitéré.

Le jeune homme était vigoureux. J'écartai le diagnostic de tuberculose abdominale : la crépitation que j'avais nettement sentie en déprimant la paroi abdominale à droite me paraissait devoir être attribuée au frottement de deux feuillets péritonéaux l'un contre l'autre ; enfin la dureté de l'abdomen, la forme globuleuse du ventre plaidaient en faveur d'une collection enkystée ; la matité ne changeait pas quand

on faisait déplacer le malade. Je diagnostiquai une hydrocèle en bissac et proposai l'opération.

Opération le 20 *octobre* 1906. — Le Dr Auboin endort et le Dr Dupré m'aide ; lavage de l'abdomen et des bourses ; malade légèrement incliné. Mains gantées. Incision médiane ; ouverture du péritoine. Je tombe sur une tumeur blanchâtre ayant exactement l'aspect d'un kyste de l'ovaire, moins la fluctuation toutefois. Je palpe à nouveau la tumeur qui est d'une dureté ligneuse, absolument fixée dans le ventre ; si bien que j'ai un moment d'hésitation, que partage du reste le Dr Dupré, et je me demande si je ne me trouve pas en présence d'une tumeur solide abdominale ; mais la transmission nette de la poche abdominale à la poche scrotale me rassure et j'agrandis l'incision pour mieux me rendre compte des connexions de la poche. Je ne vois pas d'intestin, la tumeur remplit tout le ventre, je fais soulever les deux lèvres de l'incision et glisse un doigt entre le péritoine pariétal et la tumeur à droite et à gauche ; j'hésite à ponctionner la poche abdominale et à l'enlever par le ventre et je préfère faire une incision iliaque se prolongeant sur le scrotum ; j'avais auparavant mis une grande compresse dans le ventre et rapproché les deux lèvres de l'incision avec une pince de Museux ; longue incision iliaque descendant bas, section de l'aponévrose du grand oblique qui est repérée ; je tombe sur la poche scrotale, que j'isole du cordon au niveau de l'anneau inguinal externe, j'enlève la pince de Museux placée sur l'incision médiane et ponctionne la poche scrotale après avoir fait incliner le malade du côté droit : à mesure que le liquide s'écoule la poche abdominale s'affaisse, et je puis explorer l'abdomen. Quant tout le liquide est parti, il ne reste plus que le péritoine de la fosse iliaque droite qui est épaissi, et maintenant trop large présente de nombreux plis. Avant que l'évacuation ne soit complète j'avais eu soin de vérifier le point précis où s'attachait la poche abdominale. Le pédicule était très large et s'étendait en hauteur depuis le promontoire jusqu'à l'orifice interne du canal inguinal en suivant les vaisseaux iliaques ; la poche ne présentait donc aucune connexion avec la paroi abdominale antérieure. J'applique une pince à annexes sur l'orifice de la ponction et isole la tumeur du cordon au-dessus et au-dessous de l'orifice inguinal externe, de manière à me donner un pédicule de traction solide ; avec la main gauche je tire sur la poche, tandis qu'avec la droite je me mets en devoir de procéder à la décortication sous-péritonéale par voie iliaque de la poche. Ce temps opératoire fut laborieux et s'accompagna d'une hémorragie abondante ; la poche était très intimement adhérente au péritoine iliaque et je dus souvent recourir au bistouri pour créer un plan de clivage artificiel ; nombreuses pinces hémostatiques sur les points qui saignaient ; la poche était particulièrement adhérente aux vaisseaux spermatiques dans la fosse iliaque et à l'uretère que j'ai failli couper. Je finis enfin par avoir la totalité de la poche, l'ablation de la poche scrotale n'était plus qu'un jeu ; j'eus le très grand tort de ne pas imiter mon maître Routier, qui résèque toujours la totalité de la vaginale, et de refaire une vaginale au testicule.

Pendant que je procédais à ce temps opératoire, mon aide tampon-

nait vigoureusement la fosse iliaque, car l'hémorragie était assez abondante; je me demandai même si je n'avais pas éraillé les vaisseaux iliaques. Je finis par découvrir la source principale de l'hémorragie: elle venait d'une artère du cordon que je pince immédiatement; ligatures au catgut sur les points qui saignaient, ablation des pinces hémostatiques. Je tamponne la fosse iliaque et inspecte par le ventre avec soin le péritoine iliaque pour le suturer au cas où j'aurais fait une déchirure en enlevant la poche sous-jacente; le péritoine était indemne. Je craignais en effet que s'il y avait une hémorragie, le sang ne coulât dans le ventre à travers une déchirure du péritoine; j'eus le grand tort à mon avis de ne pas profiter de l'incision médiane pour plisser le péritoine iliaque, ce qui aurait diminué la surface de suintement qui se faisait sous lui. Suture de la paroi abdominale à un plan sans drainage.

Réfection du canal inguinal à la Bassini avec le plus grand soin pour éviter une hernie ultérieure; suites opératoires normales, sauf légère ascension thermique 38 à 38,2 le soir; pas de réaction péritonéale, pouls excellent.

Le 11e jour, température 38,4, se plaint d'une sensation de lourdeur à droite; la bourse droite est gonflée, il y a de la fluctuation; l'hydrocèle s'est reproduite. Je défais le pansement abdominal et constate une voussure très appréciable dans la fosse iliaque; l'état de mon opéré ressemble en petit à ce qu'il était auparavant; il y a deux poches fluctuantes: une abdominale, l'autre scrotale, mais beaucoup moins volumineuses; en outre, ces deux poches étaient nettement indépendantes l'une de l'autre, la fluctuation ne se transmettait pas du tout de l'une à l'autre; il s'agissait évidemment d'un hématome sous-péritonéal et d'une récidive de l'hydrocèle. Avec une sonde cannelée je désunis la peau au niveau de l'orifice inguinal externe, et j'essaie de passer à travers le canal inguinal dans la fosse iliaque pour donner issue au sang; cela m'est impossible. Je ponctionne alors la fosse iliaque avec un trocart assez volumineux en dedans de l'épine iliaque antéro-supérieure en ayant bien soin d'exercer avec la main gauche une pression vigoureuse sur la poche; je limite avec l'index le point de pénétration du trocart, il vient du sang liquide noir environ 300 grammes; ponction de l'hydrocèle avec un autre trocart, liquide séreux citrin.

(Les fils avaient été enlevés le 8e jour, réunion *per primam*.)

Pansement compressif sur l'abdomen et le scrotum, le malade est soulagé et la température tombe à 37 degrés.

Cinq jours après, nouvel hématome, seconde ponction qui ramène environ 200 grammes de sang, l'hydrocèle est en train de se reproduire; je juge inutile de faire une nouvelle ponction et regrette de plus en plus de ne pas avoir enlevé la totalité de la vaginale.

Au bout de vingt et un jours, le malade part avec la fosse iliaque normale, sauf un léger empâtement; je lui recommande de venir se faire enlever la poche scrotale à la cocaïne.

Je le revois le 6 décembre 1906: la poche a beaucoup grossi, mais j'ai la satisfaction de trouver une fosse iliaque absolument semblable à celle du côté opposé, paroi abdominale très solide. Cocaïnisation, résec-

tion totale de la poche; testicule sain, l'épididyme est toujours rougeâtre et plus gros qu'à l'état normal, il n'y a pas de noyau induré dans son épaisseur.

Le malade part au bout de huit jours, définitivement guéri cette fois.

Il s'agit, en résumé, d'une hydrocèle biloculaire volumineuse, lentement développée chez un jeune homme de dix-huit ans, bien portant par ailleurs. La poche abdominale avait atteint des dimensions tout à fait inusitées : elle remplissait tout l'abdomen, les deux flancs étaient bombés de façon symétrique, sans prédominance aucune à droite où siégeait la poche scrotale. On pouvait facilement transmettre la fluctuation d'une poche à l'autre, mais la poche scrotale ne pouvait se réduire dans l'abdomen par suite de la tension extrême de la poche abdominale. Au palper, celle-ci était dure, point mobile, il n'y avait point de signes de compression; le toucher rectal était négatif. La poche scrotale n'augmentait pas dans la position debout; la matité de la poche abdominale ne se déplaçait pas avec les variations d'attitude du malade. Le diagnostic ne pouvait guère se poser qu'avec une péritonite tuberculeuse, à forme ascitique, ayant distendu un canal péritonéo-vaginal non oblitéré: l'état général excellent du sujet, les signes d'enkystement de la tumeur abdominale ont fait conclure en faveur de l'hydrocèle en bissac. En présence du volume de la poche abdominale et de l'ignorance où il était de ses connexions, M. Ferron résolut de procéder à une laparotomie exploratrice. A l'ouverture de l'abdomen, la tumeur avait absolument l'air d'un kyste ovarien, mais elle est plus dure au palper et absolument fixe dans le ventre. Aucune anse ne se trouve interposée entre la paroi et la tumeur, qui paraît s'être développée derrière le péritoine pariétal postérieur. Ne voulant pas extirper cette énorme poche par le ventre, M. Ferron met une pince sur les deux lèvres de l'incision abdominale et pratique une longue incision iliaque descendant sur le scrotum. Par cette incision il découvre la poche scrotale, qu'il isole des éléments du cordon au niveau de l'orifice inguinal externe et qu'il ponctionne. A mesure que le liquide s'écoule, on peut se rendre compte par l'incision première, que la poche abdominale s'affaisse graduellement : lorsque tout le liquide (six litres) est sorti, il ne reste plus dans l'abdomen que le péritoine pariétal postérieur, trop large maintenant et présentant de nombreux plis; on peut également se rendre compte de l'insertion de la poche abdominale sur la paroi postérieure depuis le promontoire jusqu'au niveau de l'orifice interne du canal inguinal; elle n'a aucune connexion avec la paroi abdominale antérieure ni avec le petit bassin. M. Ferron se met alors en devoir de pratiquer,

par l'incision iliaque, la décortication sous-péritonéale de la poche ; c'est une opération laborieuse, la poche était très adhérente aux plans sous-jacents, surtout au niveau des vaisseaux spermatiques et de l'uretère que M. Ferron faillit couper ; ces adhérences donnent lieu à une assez abondante hémorragie, qu'on ne peut guère arrêter que par tamponnement. M. Ferron arrive cependant à avoir toute la poche abdominale ; il résèque aussi la plus grande partie de la poche scrotale, tout en laissant une petite vaginale au testicule et refait le canal inguinal à la Bassini. L'incision abdominale est suturée à un plan sans drainage.

Les suites opératoires furent compliquées par la formation successive dans la fosse iliaque droite, au niveau de l'espace libre par le décollement de la poche, de deux vastes hématomes qu'il fallut ponctionner et par la récidive de l'hydrocèle. Mais cette nouvelle poche scrotale est absolument indépendante de la collection sanguine iliaque ; elle est réopérée et cette fois réséquée totalement six semaines après la première opération. A ce moment la fosse iliaque du malade est absolument souple et libre.

Les cas d'hydrocèle en bissac avec poche abdominale aussi volumineuse sont rares dans la littérature, et plus rares encore sont ceux où on a pu, par une opération régulière, étudier les connexions de la poche abdominale. Parmi les cas se rapprochant beaucoup de celui de M. Ferron, nous citerons celui qui a servi à M. Bazy de base pour son excellent travail sur les hydrocèles biloculaires dans les *Archives de médecine* de 1887 et qui paraît être le premier traité par l'excision ; un cas de Vollbrecht (*Archiv. f. klin. Chirurgie*, 1896) ; un cas de Chavannaz (*Bulletin médical*, 1898) ; les cas déjà anciens de Jules Rochard (*Union médicale*, 1860), de Lister (*Edinburgh med. Journ.* 1856) (découvert à l'autopsie). Tous ces cas ont été traités soit par la ponction, soit par l'incision par voie vaginale (Vollbrecht, Chavannaz) ; aucun n'a été traité par l'incision abdominale, bien que plusieurs des auteurs cités aient pensé à la nécessité éventuelle de cette voie opératoire dans certains cas.

Dans un article de la *Presse médicale*, en 1896, M. Pierre Delbet, étudiant, à propos de deux cas personnels, les variétés anatomiques de l'hydrocèle bi-loculaire, les assimile aux variétés rares des hernies congénitales et décrit, par conséquent, une *variété propéritonéale*, où la tumeur abdominale se loge entre le péritoine et la paroi, une *variété interstitielle* (la poche abdominale siège dans l'épaisseur des parois musculaires — cas de Witzel) et une *variété superficielle* (la poche siège en avant de l'aponévrose du grand oblique — les deux cas de Delbet) analogue de la hernie inguino-superficielle de Küster. Alors que M. Bazy admettait que dans

les hydrocèles bi-loculaires à vaste poche abdominale celle-ci décollait presque toujours le péritoine pariétal postérieur, de même que le ferait un ballon introduit dans le canal inguinal et qu'on distendrait doucement, M. Delbet croit que le sens dans lequel se développe la poche abdominale est déterminé par les points faibles ou les diverticules se trouvant sur un canal péritonéo-vaginal mal oblitéré. Si la vaginale remonte jusqu'à l'orifice externe, il y aura la forme superficielle ; si elle remonte jusqu'à l'orifice interne, il y aura la forme interstitielle ; plus haut encore, elle donnera lieu à la forme propéritonéale.

C'est à la variété propéritonéale — ou, pour mieux dire, rétropéritonéale — qu'appartient le cas de M. Ferron, de même que tous les cas à collections abdominales volumineuses que nous avons cités. Dans tous ces cas, c'est le péritoine iliaque qui est décollé, souvent jusqu'à la région rénale (cas de Vollbrecht, Lister) ; souvent aussi il existe un diverticule décollant le péritoine pariétal postérieur de la cavité pelvienne (cas de Macewen, de Routier, de Bazy). C'est dans ces variétés que la question de voie opératoire se pose, puisque pour arriver sur la tumeur par la voie abdominale, de prime abord la plus logique, il serait indispensable de traverser la cavité péritonéale.

Nous avons vu que, malgré sa laparotomie exploratrice, M. Ferron a eu la sagesse de recourir à une incision iliaque pour opérer le décollement sous-péritonéal de sa tumeur. Bien que ce décollement fût laborieux, il a pu cependant le mener à bonne fin, et comme M. Ferron le dit lui-même dans son intéressante observation, il n'aurait probablement pas eu l'ennui des deux hématomes consécutifs, s'il avait profité de son incision abdominale pour plisser et capitonner le péritoine iliaque devenu trop lâche. Le cas de M. Ferron — qui paraît vraiment être un cas limite — nous montre qu'en somme, quel que soit le volume de la poche abdominale, on peut arriver à l'extraire par une incision inguinale.

Je demande à la Société d'adresser des remerciements à M. Ferron et de publier son observation à la suite de mon rapport.

M. Routier. — Puisque, dans son rapport, M. Rochard a cité des cas analogues à celui de M. Ferron, je lui rappellerai que j'ai en 1883, alors que j'étais chef de clinique de M. Gosselin, remplacé par Terrillon, mon maître me confia la cure d'une énorme hydrocèle, analogue à celle qu'a eu à traiter M. Ferron.

A cette époque, on était moins hardi, j'opérai ce malade par incision scrotale de la poche et drainage, mon malade guérit parfaitement.

J'ai le regret de voir que mon ami M. Ferron n'a pas suivi les enseignements que je lui avais donnés quand il était mon interne,

il a eu le tort de s'escrimer à refaire une vaginale, puis il a dû réopérer son malade.

Quand une vaginale est malade il faut l'enlever entièrement, c'est ce que m'a appris M. Nicaise en 1885, je n'ai jamais opéré autrement et toujours avec succès.

Aujourd'hui, si j'avais à opérer pareille hydrocèle, j'extirperais la portion scrotale et tout ce que je pourrais de la partie abdominale, quitte à prolonger, si besoin était, l'incision par en haut; mais je ne commencerais jamais par la poche abdominale.

M. Hartmann. — J'ai eu l'occasion, il y a un certain nombre d'années, d'observer un cas d'hydrocèle en bissac de dimensions énormes, cas publié dans mes *Travaux de chirurgie anatomo-clinique* (deuxième série). Il s'agissait d'un de nos confrères qui se faisait ponctionner de temps en temps par un ami, et dont la poche avait atteint progressivement des dimensions telles qu'elle descendait jusqu'au voisinage du genou, et que, d'autre part, elle remontait dans l'abdomen, allant presque jusqu'à atteindre le foie. Pour cacher la saillie de la poche scrotale énorme, il était toujours vêtu de grandes redingotes soigneusement boutonnées. Un jour, il se produisit dans cette poche énorme une hémorragie qui donna lieu à des symptômes d'anémie aiguë, comparables à ceux que nous observons dans la rupture de grossesse tubaire avec inondation péritonéale. C'est dans ces conditions que je fus appelé auprès du malade. Je vidai les caillots, excisai la poche scrotale et me contentai d'un large drainage de la poche abdominale. La guérison se fit sans incidents. Il y a là un mode de traitement pouvant, je crois, rendre des services toutes les fois que, pour une raison quelconque, étendue trop considérable de la poche, difficultés dans sa libération, on craindra de ne pas arriver facilement à l'extirpation totale.

M. Le Dentu. — Je prends la parole pour citer deux cas inédits d'hydrocèle en bissac. Dans l'un la portion pelvienne avait à peu près les dimensions d'un petit melon, dans l'autre des dimensions un peu moins considérables. Je pus les deux fois, après avoir incisé largement le scrotum et la région inguinale, extirper la portion pelvienne en exerçant sur elle des tractions extrêmement douces, les seules qui soient permises en pareil cas.

Dans le premier cas, la poche vint entièrement au dehors; dans le second presque entièrement, sauf une sorte de filament que je jugeai prudent de laisser en place.

Ces deux faits prouvent que des adhérences fermes ne s'établissent pas toujours entre la poche interne et les parties voisines, ou

que, en tout cas, elles peuvent ne s'établir que tardivement. Il va de soi que si dans les tractions on sentait une résistance un peu sérieuse, il faudrait immédiatement renoncer à cette façon de faire et se rabattre sur le drainage de la portion de poche abandonnée dans le bassin.

Les suites de l'opération ont été des plus simples chez nos deux malades.

M. Rochard. — Je vais rassurer de suite M. Routier. M. Ferron s'est rappelé de l'enseignement de son maître, et il a écrit dans son observation que s'il avait enlevé toute la tunique vaginale comme le lui avait appris M. Routier, il n'y aurait pas eu de récidive.

A M. Hartmann, je répondrai que dans le cas qu'il nous a cité il ne pouvait pas être question d'enlever toute la poche; mais que, d'une façon générale, l'extirpation totale doit être tentée comme l'ont fait M. Bazy, M. Ferron et comme M. Le Dentu vient de nous en citer deux cas, quitte à s'arrêter bien entendu, si l'énucléation présentait trop de difficultés.

Présentations de malades.

Névrome du nerf médian.

M. Walther. — Je vous présente un homme de cinquante-quatre ans, que j'ai opéré il y a douze jours pour une tumeur du volume d'une petite noix siégeant dans le creux de l'aisselle du côté droit et dont le début remontait à plus de trente ans.

Cette tumeur, profonde, était manifestement en rapport avec le paquet vasculo-nerveux, car elle était mobile d'avant en arrière, absolument impossible à mobiliser dans le sens de l'axe du canal axillaire. Mais elle n'avait jamais provoqué de douleurs jusqu'à ces dernières années où, grossissant un peu, elle détermina un peu de gêne, une sensation de courbature et parfois même dans certains mouvements une véritable douleur paraissant siéger dans le territoire du médian et du cubital.

Elle était du reste absolument indolente au toucher et ne provoquait aucun trouble de mobilité ou de sensibilité.

J'ai opéré ce malade le 12 novembre, et j'ai trouvé une tumeur occupant le centre du nerf médian, dont les faisceaux étaient dissociés à sa surface. J'ai pu l'énucléer en disséquant de très près sa capsule. Vous voyez qu'il n'y a aucun trouble consécutif. Il existe seulement une légère hypo-excitabilité dans la sphère du médian et quelques fourmillements à la face palmaire de l'annulaire et du médius.

Je donnerai dans une prochaine séance l'observation complète avec l'examen histologique de la tumeur.

M. Ricard. — J'ai extirpé, il y a dix-huit ans, une tumeur analogue, dont l'histoire avait été fort curieuse. Il s'agissait d'une jeune fille de dix-huit ans, qui m'avait été adressée par mon maître Verneuil, pour une adénite tuberculeuse de l'aisselle droite : j'étais chargé de traiter ce ganglion, de forme oblongue, gros à peu près comme un marron, par les injections d'éther iodoformé. Je pratiquais une série d'injections, mais la soi-disant adénite ne se modifia nullement, et, devant les douleurs persistantes, je me décidai à intervenir. Or, je trouvai une tumeur centrale du nerf médian, enchâssée par les fibres nerveuses, colorée en jaune par l'iodoforme et que je réussis à extirper, à énucléer, sans nuire le moins du monde au fonctionnement du tronc nerveux. C'était un myxôme.

M. Launay. — J'ai observé un cas qui se rapproche tout à fait de ceux de MM. Walther et Ricard : c'était une petite tumeur myxomateuse du nerf médian gauche, centrale, située dans la partie brachiale du nerf. Je l'extirpai et tous les troubles nerveux disparurent pour reparaître quelques mois après. Je trouvai alors une nouvelle tumeur développée dans le creux sus-claviculaire du même côté, que j'extirpai. C'était une tumeur semblable à la première, incluse de même dans le tronc de convergence des trois racines supérieures du plexus brachial, sur une des racines du nerf médian, par conséquent; depuis cette seconde extirpation qui date de trois ans la malade reste complètement guérie.

Tumeur blanche du genou.

M. Walther. — J'ai déjà présenté à la Société cette jeune malade, le 5 juillet 1905.

Elle était entrée dans mon service à la Pitié en 1904, pour une tumeur blanche du genou avec lésions très avancées, destruction de la partie antérieure du plateau tibial, luxation du tibia en arrière, ostéite très étendue du tibia et du fémur; les lésions étaient si graves que la résection était impossible et qu'il aurait fallu faire l'amputation.

J'ai pu, par l'extension antérieure, ramener le tibia au-dessous

des condyles fémoraux et obtenir, à la suite de nombreuses séries d'injections sclérogènes, la guérison avec ankylose.

Lorsque j'ai présenté la malade en 1905, la guérison n'était pas encore complète; il restait quelques points douloureux; il y avait

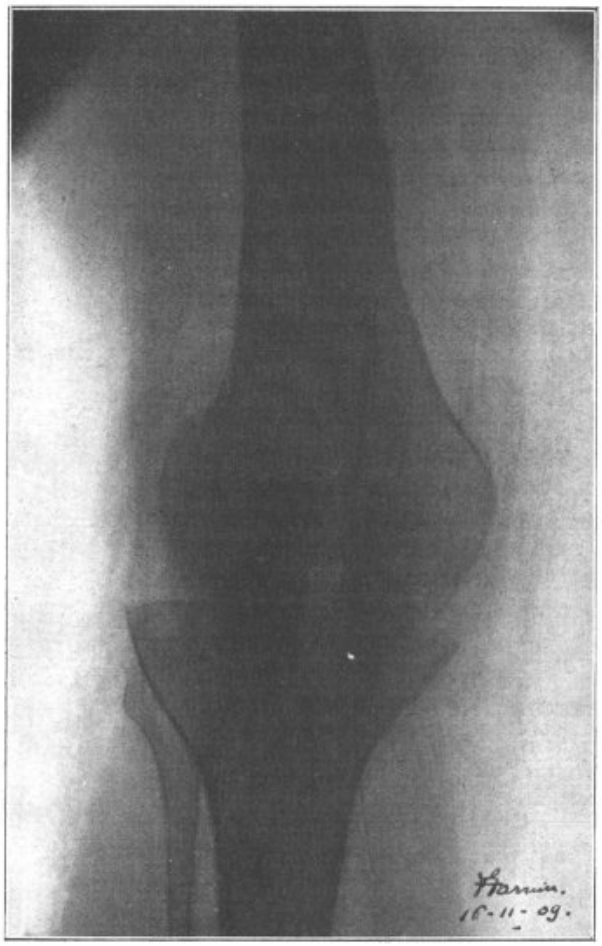

encore un peu de mobilité et plusieurs de mes collègues avaient émis des doutes sur la possibilité de l'ankylose osseuse.

Aujourd'hui, après de nouvelles séries d'injections, vous voyez comme le montrent les radiographies, que l'ankylose, osseuse est complète et la malade marche bien sans douleur. L'état général est excellent, les lésions pulmonaires sont complètement éteintes, et le résultat me semble excellent.

Je ne donne pas bien entendu ce résultat comme un type de la réparation de l'articulation que peut assurer la méthode sclérogène, puisque cette méthode appliquée au début et dans les cas moyens permet la guérison avec conservation plus ou moins

étendue des mouvements. Mais il me paraît très intéressant de constater ce que nous pouvons espérer de ce traitement, même dans des cas très avancés avec une destruction complète de l'articulation, alors que la résection serait impraticable et que l'amputation est la seule ressource.

Traumatisme crânien. Épilepsie consécutive.
Interventions multiples.

M. Lucien Picqué. — Messieurs, je présente en mon nom et en celui de mon collègue Legrain, médecin en chef des asiles, un malade dont l'histoire clinique a été publiée par notre collègue Chavasse en 1892 dans les *Archives de médecine militaire*. Voici d'abord le résumé de l'observation.

L... (Gustave), vingt et un ans, soldat au 2e bataillon d'infanterie légère d'Afrique, entre à l'hôpital de Laghouat, le 14 septembre 1891, pour un accès pernicieux grave d'origine palustre.

A son arrivée, il est dans un état semi-comateux : décubitus dorsal, respiration lente et irrégulière, pouls à 70, température 38 degrés.

Les pupilles contractées réagissent peu à la lumière. Sueurs abondantes, sensibilité générale très obtuse. Interpellé, L... ouvre lentement les yeux, regarde d'un air hébété, accuse une céphalée violente et retombe dans la somnolence. Traitement : injections sous-cutanées de chlorhydrate de quinine et d'éther, révulsion thoracique à l'aide du thermo-cautère ; applications froides sur la tête.

Le soir même, les accidents s'amendent, mais la céphalée persiste, ainsi qu'une grande tendance au sommeil.

Le lendemain, la température est à 38°5 ; le surlendemain, tous les accidents ont disparu.

L..., à l'état normal, est un blond au teint pâle, au regard fixe et morne ; la physionomie est triste, peu mobile ; il parle lentement avec une certaine hésitation. Il existe un léger tremblement des lèvres. Ses réponses dénotent une certaine intelligence. D'ailleurs, il paraît avoir été dans son enfance un écolier intelligent.

Au point de vue des antécédents de famille, nous ne relevons que l'état nerveux de sa mère, morte en couches à trente-six ans. Quant à ses antécédents personnels, ils sont nuls.

En avril 1888, il fait une chute sur la tête (côté gauche), d'une hauteur de 4 mètres, accompagnée de plaie ; perte de connaissance suivie de délire et de fièvre pendant plusieurs jours. Il reste alité pendant un mois.

Depuis l'accident, son intelligence s'est amoindrie. Sa mémoire a baissé. Trois mois après, débutent des accidents nerveux caractérisés par des crises commençant par des troubles de la vue et de l'ouïe, suivies de pertes de connaissance avec ou le plus souvent sans convulsions préalables ; après, état semi-comateux et tendance au sommeil.

Il s'engage néanmoins en 1889 en dissimulant ses antécédents, et est incorporé au 2e bataillon d'Afrique.

A Boghar, il eut un premier accès de fièvre paludéenne; c'est depuis ce moment que les crises se reproduisent à intervalles plus rapprochés. Il présente alors des alternatives d'accès de fièvre et d'accidents nerveux. Mais bientôt les crises deviennent convulsivantes. La première survient à cheval.

Au mois de mai 1891, il entre à l'hôpital de Djelfa, à la suite d'une crise convulsive que ses camarades considèrent comme une attaque d'épilepsie.

Au mois de septembre, il entre à l'infirmerie de Laghouat pour des accès de fièvre quotidienne irrégulière : au quatrième jour, il tombe dans un état comateux et est envoyé d'urgence à l'hôpital avec le diagnostic d'accès pernicieux.

Les crises se reproduisent avec une très grande fréquence; elles sont parfois nocturnes; le malade ressent alors dès le matin une céphalée frontale intense avec tendance au sommeil et brisement des membres. Il présente un véritable état d'hébétude. Il y a souvent, pendant la nuit, des cauchemars pénibles.

Les crises diurnes débutent par une aura visuelle; le malade voit rouge; la tête devient brûlante, la langue s'embarrasse et la parole devient impossible. Les membres s'alourdissent; sensation de vertige; il est obligé de se coucher, puis il perd connaissance et tombe bientôt dans un état demi-comateux qui dure pendant trois ou quatre heures.

Exceptionnellement, il se produit des convulsions au moment où il va tomber; le malade n'accuse d'ailleurs que deux crises convulsivantes à Boghar et à Djelfa. Jamais il ne s'est mordu la langue. Pas d'émission involontaire de l'urine.

Après l'attaque, l'accommodation reste affaiblie. Actuellement, les crises se reproduisent tous les huit ou dix jours avec une intensité plus ou moins marquée. Elles sont toujours suivies d'une invincible tendance au sommeil et d'une aggravation de la céphalalgie. La céphalalgie, d'ailleurs, est presque continuelle.

Examen du crâne. — Sur le côté gauche de la tête, vers la partie postérieure du pariétal, existe une cicatrice irrégulièrement arrondie, ayant environ les dimensions d'une pièce de 2 francs et légèrement adhérente. La surface osseuse est nettement déprimée dans une étendue à peu près égale. Pas de douleur spontanée ni à la pression Cette lésion correspond environ à un point situé à 1 centimètre en arrière du pli courbe.

Examen de la sensibilité. — Les pupilles sont égales et sensibles à la lumière. L'acuité visuelle est de 4/5. Le champ visuel est sensiblement diminué, surtout pour les couleurs. Le rétrécissement

est surtout marqué pour le bleu. Pas de scotome central. Pas de lésion appréciable à l'ophthalmoscope.

Aucune modification de l'ouïe et de l'odorat. Le réflexe pharyngien est aboli; le réflexe rotulien paraît diminué des deux côtés. Le malade présente, en outre, deux zones d'anesthésie, ayant les dimensions d'une pièce de 5 francs, situées en dedans des omoplates, entre leur bord interne et la colonne vertébrale. Il n'existe aucune autre modification de la sensibilité générale. Pas de zone hystérique ou épileptogène.

M. Chavasse porte le diagnostic d'hystéro-épilepsie traumatique. Le malade présente, en effet, des stigmates hystériques. D'autre part, l'apparition des phénomènes nerveux à brève échéance, à la suite d'un traumatisme grave du crâne, l'aura visuelle du début de la crise et le siège de la lésion au niveau du pli courbe lui paraissent un critérium de certitude. Il ne pense pas devoir rattacher au paludisme les accès de fièvre subcontinus présentés par le malade. Il remarque que les ascensions thermiques suivent de préférence les accès et qu'elles résistent à l'usage de la quinine; il les considère donc comme un épiphénomène des symptômes nerveux et comme une véritable fièvre hystéro-épileptique.

M. Chavasse soumet le malade pendant plusieurs semaines aux hautes doses de bromure de potassium (6 à 8 grammes), à l'hydrothérapie et aux toniques.

Cette médication ne donne aucun résultat. Le malade continue à avoir tous les huit à dix jours des crises analogues; il est souvent trouvé dans un sommeil profond ou dans un état demi-comateux, mais il *n'a jamais eu de crises* convulsives pendant son séjour à l'hôpital; des élévations thermiques sont encore constatées après les crises.

En novembre, une épidémie amena un certain nombre de typhiques à l'hôpital; lui-même est atteint d'une fièvre typhoïde légère qui dure environ trois semaines. Pendant ce temps, les crises ont cessé; elles reparaissent au moment de la convalescence.

Après son rétablissement complet, M. Chavasse pratique une trépanation que le *malade accepte avec une véritable satisfaction*, en raison de l'impotence qu'il redoute pour l'avenir.

La dépression osseuse est facilement mise à découvert à l'aide d'un lambeau à base inférieure. La rondelle osseuse est enlevée à l'aide d'une couronne de trépan de 2 centimètres. Elle adhère à la dure-mère par sa face interne, mais ne présente ni saillie ni irrégularité.

L'os est aminci, comme tassé, et sclérosé. La dure-mère pré-

sente un aspect normal et n'est pas incisée. Suites normales.

Le 31 janvier, l'état général s'est sensiblement amélioré, le visage est plus coloré, la physionomie plus mobile, l'œil plus vif, l'intelligence plus ouverte. Il déclare que depuis sa chute il ne s'est jamais si bien porté ni senti plus alerte. La céphalalgie autrefois continuelle a complètement disparu.

Le 17 février, il est revenu à l'hôpital de Médéah (note du médecin en chef de l'hôpital). Au moment de son renvoi en France (25 février), il est dans un état aussi satisfaisant que possible. Rentré en France dans ses foyers, il écrit à M. Chavasse à la date du 15 mai (deux mois et demi après l'opération) qu'il avait fait le trajet de Médéah à Amiens sans ressentir aucun mal et qu'il continue à bien aller.

Depuis cette époque, le malade a subi dans les conditions que je vais raconter brièvement onze trépanations.

Mais voyez d'abord l'état dans lequel il se présente.

J'emprunte ici la note qu'a communiquée M. Legrain à la Société clinique de médecine mentale : « Du côté gauche de la tête, dans la région frontale, on aperçoit un vaste enfoncement qui ne mesure pas moins de 10 à 12 centimètres dans le sens antéro-postérieur. Cela forme un véritable cratère dont le diamètre dans le sens bi-auriculaire est un peu moins grand. Le cuir chevelu porte la trace du bistouri et, si l'on parcourt avec le doigt les bords du cratère, ce doigt dessine une série de festons, parfois des figures demi-circulaires qui représentent autant de traces de couronnes de trépan. Au centre de l'enfoncement on trouve avec la plus grande netteté le poul cérébral. Au moment de l'effort, le cerveau fait brusquement hernie à travers la plaie et reprend aussitôt sa place.

« J'ajoute qu'en arrière, et du même côté au niveau de la suture pariéto-occipitale, existe un orifice indépendant de la craniectomie antérieure, de la dimension d'une pièce de deux francs et au niveau de laquelle on arrive directement sur le cerveau. »

Voici maintenant l'histoire de ce malade d'après les renseignements fournis par le malade à M. Legrain et communiqués à la Société lors de la présentation du malade.

La santé du malade se maintint jusqu'en 1896 c'est-à-dire pendant cinq ans. Il n'a jamais éprouvé le moindre étourdissement et débute avec succès au théâtre des Arts à Rouen.

A ce moment, les vertiges reparaissent et se reproduisent tous les huit jours, ils durent quelques secondes seulement.

M. Cornil, dans le service duquel il entre, pense à des accidents palustres qui résistent à la quinine.

Il est alors adressé au professeur Duplay, qui trépane de nou-

veau au niveau de la scissure occipito-pariétale. Les vertiges cessent. Il n'y a plus que quelques étourdissements de temps à autre (2e opération).

En 1898, premier accès de contracture étendue à tout le côté gauche. Celle-ci persista pendant dix mois.

Au bout de ce temps, les vertiges ont reparu brusquement et intenses comme précédemment.

M. Ollier pratique une trépanation qui, au dire du malade, fait disparaître la contracture.

En 1901, nous le retrouvons à Paris, où il est de nouveau opéré (4e opération); une large craniectomie est pratiquée en avant de la zone de trépanation primitive. La contracture disparaît complètement ainsi que les vertiges.

La même année, trois mois après, à Bruxelles, au moment d'une répétition, attaque brusque d'hémiplégie suivie d'un coma durant six heures (1). Une nouvelle hémi-craniectomie est pratiquée par M. Depage (5e opération). La paralysie s'amende en quelques semaines, mais l'aphasie persiste pendant un mois.

Au bout de ce temps, première crise d'épilepsie jacksonienne caractérisée par des secousses brusques dans le bras droit, précédées de fourmillements. Pas de perte de connaissance. Les secousses apparaissent bientôt au niveau du membre inférieur ; la crise dure dix minutes. Depuis, les attaques se reproduisent tous les mois avec le caractère jacksonien.

En 1903, il se trouve de nouveau à Lyon : au cours d'une répétition, il est pris d'une crise et conduit à l'Hôtel-Dieu, dans le service de Jaboulay. Il a la face paralysée et reste trois semaines aphasique.

Garel pratique une nouvelle intervention suivie d'amélioration (6e opération). Le malade ne présente plus de crises jusqu'en 1905. A cette époque, il est repris de contracture permanente. Owen l'opère de nouveau à Londres, à l'Hôpital français (7e opération). La contracture persiste au huitième jour. Nouvelle opération (8e opération).

On interpose une feuille d'or entre les méninges et l'écorce. La contracture disparaît le lendemain, mais le malade éprouve des douleurs intolérables.

Il revient en France et réclame une nouvelle intervention (9e opération). Le chirurgien enlève en douze morceaux la feuille d'or gondolée et déformée. Les douleurs disparaissent, mais les crises reparaissent tous les deux ou trois jours, commençant par des

(1) Le malade nous déclare au moment de la séance que l'hémiplégie a débuté aussitôt l'intervention.

fourmillements dans la main. En mars 1906, le malade réclame encore une nouvelle opération (10e opération). Trépanation nouvelle. Les crises disparaissent quinze jours. En 1908, il est pour la troisième fois à Lyon, et présente de nouvelles crises de contracture alternant avec des crises d'épilepsie. Le professeur Gayet pratique une onzième intervention simulée, suivie de guérison apparente. Il a été présenté à la Société de Chirurgie de Lyon.

Enfin, nous le revoyons à Vichy, où il est atteint d'aphasie, qui dure huit jours, et qu'il attribue à une insolation.

Il y subit la douzième opération, qui amène une guérison de quelques jours, mais les crises reparaissent encore avec le type jacksonien parfait. Le malade reste plongé pendant des semaines dans un état de torpeur que l'on peut qualifier d'état de mal.

Depuis l'année 1908, les crises, qui débutaient par la main droite, commencent aujourd'hui par le pied et sont précédées d'un engourdissement. Le malade arrive à les faire avorter en serrant la jambe avec la main ou à l'aide d'une ficelle.

Après avoir ainsi roulé d'hôpital en hôpital depuis dix-huit ans, reprenant, puis cessant pour la reprendre encore, sa profession de comédien, il finit par arriver dans le service de notre collègue Legrain, à l'asile de Ville-Evrard. Quel est son état actuel ?

Je laisse la parole à mon collègue Legrain.

Son état d'esprit est en apparence celui d'un homme normal. Je n'ai trouvé chez lui aucune trace de délire. Je n'ai noté que le caractère, l'humeur, l'impulsivité et même la tendance persécutrice qui sont le propre des épileptiques vulgaires. Si chez lui l'épilepsie n'est que traumatique et accidentelle, il est certain qu'elle a développé le même état mental que dans l'épilepsie constitutionnelle.

Hormis les périodes d'obtusion, post-épileptique ou complémentaire les facultés restent normales, la mémoire est d'une parfaite exactitude. Il n'y a pas de trace d'affaiblissement de l'intelligence.

Vous pouvez voir que L... a la démarche d'un hémiparésique, il traîne un peu la jambe. Mais cette sorte de boiterie est due surtout à un état permanent de contracture qui parfois s'exagère au point d'empêcher la marche et de produire de vives douleurs.

L'attitude des membres ressemble un peu à celle d'un hémiplégique en foyer qui aurait de la contracture tardive.

L'expression verbale est parfois gênée. Mais ce n'est pas un trouble moteur à proprement parler. Elle consiste souvent en une transposition de syllabes. Il dira : les yeux blancs et les cheveux bleus.

En se baissant, il semble menacé d'une crise. Son côté droit se

contracture, il a des vertiges. Pas de diplopie. Pas de troubles de vision. Parfois un peu de ptosis.

La plupart des réflexes sont exagérés à droite. Pas de trépidation épileptoïde (1). Le dynamomètre donne 20 kilogrammes à gauche, 10 à droite. Troubles vaso-moteurs de la face. Hypothermie légère à droite. Les sensibilités sont conservées. Pas de déviation de la langue. Réflexes oculaires normaux.

Il y a une légère polyurie. Le malade affirme qu'on aurait trouvé autrefois l'inversion des phosphates. M. Babinski, qui a vu le malade, avait pensé découvrir chez lui de l'hystéro-traumatisme.

L'hypnotisme n'a donné chez lui aucun résultat. J'ajouterai que les stigmates d'hystérie ont disparu. Le champ visuel est très étendu des deux côtés. La zone d'anesthésie thoracique signalée par M. Chavasse a disparu ; mais le réflexe pharyngien est aboli.

Le malade que nous vous présentons nous a paru intéressant à deux titres.

C'est un épileptique et un mental. Il présente la mentalité des épileptiques. Comme M. Legrain l'a constaté, il est devenu persécuteur tracassier, désagréable et impulsif.

Or, cette association est fréquente ; on doit en tenir compte pour établir les indications opératoires dans l'épilepsie. Aussi est-il parfois nécessaire, comme je l'ai dit bien souvent, de recourir à l'aliéniste dans les cas de ce genre.

Le fait saillant dans l'histoire de ce malade, est le nombre considérable d'opérations pratiquées.

Plusieurs sont justifiées. D'autres le sont moins et semblent avoir été pratiquées surtout parce que le malade invoquait des troubles subjectifs difficiles à doser.

On est dès lors en droit de se demander si le malade n'est pas un pathomime, à rapprocher du malade de Dieulafoy, ou s'il ne doit pas rentrer dans la catégorie de ceux dont je vous ai récemment parlé et qui sont atteints de « manie opératoire », pour lesquels un de mes anciens élèves, le Dr de Clérambault, a imaginé le mot heureux à mon avis de masochisme chirurgical, nom qu'il a emprunté à la classification des invertis sexuels de Krafft-Ebing, et qui fournit une explication parfaitement acceptable de cette singulière tendance (2).

Quoi qu'il en soit, il y a là un point de vue intéressant à considérer chez les épileptiques qu'un état mental spécial peut pousser à demander des opérations parfois inutiles.

(1) Il présente d'une façon très nette le signe de Babinski.

(2) Ce terme provient du nom de l'écrivain hongrois Sacher Masoch, qui a mis en scène dans ses romans des sujets de ce genre.

Mais nous devons surtout envisager le malade au point de vue chirurgical.

Actuellement il présente une lésion organique évidente intéressant très probablement le faisceau pyramidal.

Toute idée d'intervention nouvelle nous semble devoir être écartée.

Mais cette observation soulève d'autre part un certain nombre de problèmes importants qui, s'ils ne peuvent être résolus avec les éléments dont nous disposons, méritent néanmoins d'être posés.

Et d'abord, s'agit-il d'une épilepsie idiopathique développée avant le traumatisme cranien?

Ici la réponse est facile : le malade n'a jamais accusé d'attaque pendant l'enfance, et la première semble bien être postérieure au traumatisme.

Or, s'est-elle développée sous l'influence du traumatisme ou tient-elle à une autre cause? Quelle peut être la part des interventions successives?

En ce qui concerne l'influence du premier traumatisme opératoire, nous rappellerons qu'à ce moment les accidents epileptoïdes existaient déjà et que le malade avait eu deux crises.

Celle-ci ne saurait donc être incriminée.

Mais notre collègue Legrain remarque que les accidents ont présenté successivement trois aspects : dès le début, ce furent des sortes d'absence avec longues périodes d'amnésie; puis ce furent des vertiges classiques; ce n'est que plus tard qu'apparaît l'épilepsie convulsivante confirmée; il insiste sur cette sorte de gradation lentement progressive dans le sens de l'aggravation et se demande quel a pu être le rôle des traumatismes chirurgicaux successifs et s'ils n'ont pu, en produisant des lésions cicatricielles, donner lieu à ces aggravations.

Je serai heureux d'avoir l'avis de mes collègues sur ce point, mais je ferai remarquer que le malade présente une cicatrice souple, dépressible, permettant la décompression du cerveau et remplissant les conditions reconnues nécessaires pour la disparition des accidents. Mais les crises sont nettement jacksoniennes, et M. Championnière a depuis longtemps remarqué que celles-ci résistent plus qu'on ne le croit à l'intervention chirurgicale.

Quant à l'origine même de l'épilepsie, sans nier l'action du traumatisme, certains points de l'observation donnent au problème une grande complexité.

Certes les premières crises ont eu lieu consécutivement au traumatisme cranien; elles se sont produites avant l'arrivée du

malade en Algérie, puisqu'il les a dissimulées pour contracter un engagement; mais nous ne savons d'elles que ce que le malade nous a raconté. Or, il est incontestable que l'aggravation a coïncidé avec les premières atteintes de la fièvre paludéenne.

Les premières crises convulsives, constatées directement, se sont produites à ce moment.

On voit alors les accès de fièvre et les accidents nerveux alterner. Parfois la fièvre suit l'accès nerveux. M. Chavasse la considère comme un épiphénomène, parce que celle-ci résiste au traitement médical.

Les crises convulsivantes, exceptionnelles il est vrai chez le malade au regard des accidents vertigineux et comateux, ne sont pas rares dans le paludisme; elles sont signalées par les auteurs qui ont écrit le plus récemment sur l'intoxication palustre.

Le malade affirme bien qu'en France il a, en outre, présenté des accès comateux. Or, les accès appartiennent aussi au paludisme grave.

Il y a en tout cas, chez ce malade, un élément palustre dont on doit tenir compte et auquel incombe peut-être l'aggravation qui s'est manifestée dans les accidents depuis le traumatisme.

En tous cas, l'absence de lésions sur la rondelle osseuse enlevée par M. Chavasse rend difficilement explicable l'aggravation qui s'est produite en Algérie.

Mon intention, Messieurs, n'est nullement de contester l'origine traumatique de l'épilepsie chez le malade de M. Chavasse, dont la haute compétence est appréciée de nous tous.

J'ai voulu simplement rappeler que les origines de l'épilepsie sont souvent multiples et qu'il faut s'appliquer à les déceler avant de se décider à une intervention chirurgicale.

M. Français. — *Fracture de l'olécrâne avec luxation du coude en dehors; ankylose; résection deux mois après et suture du fragment olécrânien au cubitus. Guérison.*

(M. Auvray, rapporteur.)

Présentation de pièce.

Hernie inguinale gauche gangrenée. Anus contre nature consécutif, portant sur le cæcum près de l'insertion de l'appendice. Cure.

M. Routier. — A ma rentrée de vacances, je trouvai dans mon service un homme de soixante-deux ans, porteur d'un anus

contre nature au pli de l'aine gauche, qu'on me dit avoir succédé à l'ouverture d'une hernie étranglée gangrenée.

Cet homme avait été opéré d'urgence *le 13 août*; sa hernie, grosse comme les deux poings, descendait dans les bourses et datait de vingt ans environ.

Depuis huit jours, il avait eu des accidents qui avaient abouti à un étranglement avec arrêt complet des matières et des gaz et vomissements fécaloïdes.

L'opération consista en une longue incision allant de la partie inférieure des bourses à plusieurs travers de doigt au-dessus de l'épine iliaque antérieure et supérieure. Le sac, très épais, une fois ouvert laissa échapper des gaz et un liquide fécaloïde, et on trouva une anse du gros intestin perforée.

Le sac fut réséqué, la cavité scrotale bourrée de gaze, et deux drains et deux mèches furent placés à côté de l'intestin, jusque dans la cavité péritonéale, la perforation intestinale bien extériorisée.

Après avoir longtemps attendu, afin que toute inflammation eût disparu, que la santé du malade fût redevenue parfaite, j'ai procédé le 22 novembre à la cure de cet anus contre nature.

J'avais à plusieurs reprises montré aux élèves combien il était facile chez ce malade, contrairement à ce qui arrive le plus souvent, de reconnaître les deux bouts intestinaux bien séparés par un éperon.

J'ai préparé le malade par quelques purgations et le régime lacté absolu, et après chloroforme j'ai procédé à l'opération.

J'ai circonscrit l'anus contre nature par une incision circulaire empiétant de deux millimètres environ sur la peau environnante.

J'ai ensuite fermé l'intestin ainsi dégagé par deux plans de sutures à la soie.

Mais j'avais été frappé, pendant ce temps de l'opération, de ce fait que la grande cavité péritonéale n'était pas franchement ouverte sur tout le pourtour de la plaie, bien que l'intestin vînt bien sous ma traction et que la suture se fît sans le moindre tiraillement.

L'intestin ainsi bien fermé, je me mis en devoir de bien libérer le péritoine tout autour; ce fut assez laborieux, et je faisais remarquer à mon entourage que nous avions probablement affaire à une de ces hernies par glissement (il s'agissait du gros intestin) et à sac incomplet.

Pendant ces manœuvres, l'appendice rouge, portant les traces manifestes de vieilles poussées inflammatoires, se montra dans le champ opératoire. Je me mis en devoir de le réséquer; puis pour enfouir le moignon, j'attirai un peu plus l'intestin; je m'aperçus

alors que la suture de l'anus contre nature que je venais d'exécuter portait sur la face du cæcum opposée à la valvule iléo-cæcale.

Je vous présente donc ce cas comme une variété exceptionnelle de hernie inguino-scrotale gauche contenant le cæcum qui y est descendu par glissement, qui s'est gangrené et a donné lieu à un anus contre nature.

Le malade est en bonne voie de guérison.

Le Secrétaire annuel,

LEJARS.

Paris. — L. MARETHEUX, imprimeur, 1, rue Cassette.



SÉANCE DU 1er DÉCEMBRE 1909

Présidence de M. Reynier.

Procès-verbal.

La rédaction du procès-verbal de la précédente séance est mise aux voix et adoptée.

Correspondance.

La correspondance comprend :

1°. — Les journaux et publications périodiques de la semaine.

2°. — Un travail de M. Guibal (de Béziers), intitulé : *Rétrécissement congénital de l'urètre.* — Rapporteur, M. Bazy.

3°. — Un travail de M. Silhol (de Marseille), intitulé : *Appendicite perforante abdominale, avec abcès pelvien.* — Rapporteur, M. Walther.

4°. — M. le Dr J. Lucas-Championnière dépose sur le bureau de la Société un livre sur la cure radicale des hernies, comprenant ses *Leçons de l'Hôtel-Dieu, sur la cure radicale de la hernie inguinale.*

C'est l'exposé de la méthode qu'il a imaginée et appliquée depuis si longtemps, avec un grand nombre de figures schématiques destinées à montrer avec une grande précision les conditions indispensables pour arriver à exécuter une opération valable de cure radicale.

Des remerciements sont adressés à M. Lucas-Championnière.

Discussion.

Des kystes hydatiques multiples du foie (1).

M. Th. Tuffier. — Le relevé de mes opérations me donne 26 kystes hydatiques, dont 20 du poumon, 2 du rein, 1 de la rate, 2 rétrovésicaux et 1 de la paroi du cæcum.

Sur mes 20 kystes hydatiques du foie, 16 seulement ont une observation utilsable. J'ai eu 2 morts; une chez un malade qui avait un immense kyste hydatique refoulant le cœur et le poumon et qui a succombé presque immédiatement après l'opération. Cet homme, absolument cachectique, est réellement mort de shock. Un autre de mes malades a succombé à un accident digne d'être relaté ici. Il s'agissait d'un malade que j'ai opéré au n° 18 de la salle Ambroise-Paré de l'hôpital Beaujon. Il présentait un gros kyste hydatique que j'ai ouvert, lavé au sublimé et fermé. Cet homme paraissait guéri quand il est sorti de l'hôpital. Il rentrait de nouveau vingt jours après avec une volumineuse tumeur représentant absolument le kyste que j'avais ouvert. Une ponction amena de la bile noirâtre, des accidents fébriles se déclarèrent, j'ouvris cette cavité septicobiliaire et le malade succomba quelques semaines plus tard aux accidents de cholerragie et d'infection biliaire.

J'aborderai deux points de la discussion actuelle : le diagnostic général et la thérapeutique des kystes multiples.

Au point de vue *diagnostic*, je ne crois pas que si deux kystes hydatiques sont rapprochés l'un de l'autre l'on puisse par la radiographie faire le diagnostie de la multiplicité. Il y a même des cas où le diagnostic des kystes hydatiques fait par la radiologie peut être mis en défaut. Je vous présente ici deux belles radiographies dans lesquelles vous voyez le lobe droit du foie élevé à trois travers de doigt plus haut que le lobe gauche. La coupole diaphragmatique est régulière, le foie suivait les mouvements du diaphragme. Les médecins n'hésitèrent pas à porter le diagnostic de kystes hydatiques du foie et, comme il existait des accidents fébriles, de kyste hydatique suppuré. Or, j'ai opéré ce malade. Il s'agissait d'une syphilis hépatique avec deux énormes productions gommeuses séparées par une bande de deux travers de doigt de tissu hépatique normal.

(1) *Bull. et Mém. de la Soc. de Chir.*, 1909, p. 1116 et 1121.

J'ajoute ici simplement pour mémoire que dans nos deux cas opérés depuis la dernière discussion, la recherche de la *déviation* du complément faite par M. Parvu a été positive.

Au point de vue thérapeutique, il est indispensable de distinguer les kystes *suppurés* dont je n'ai opéré que 4 cas, les acéphalocystes qui comptent pour 9, et les kystes bourrés de vésicules hydatiques, dont j'ai eu 3 opérations. En cas de suppuration, point de difficulté, on ouvre et on draine. Pour tous les autres cas, depuis 1899, époque où j'ai rapporté ici ma première opération d'ouverture, de lavage et de drainage (*Société de Chir.*, p. 38, 103, 118, et 275), j'ai toujours suivi la même technique.

Pour les acéphalocystes, ponction, ouverture, lavage au sublimé au millième, ou au formol à $\frac{1}{100}$, extraction de la membrane fertile, fermeture complète du kyste au catgut. Dans les cas où la partie extrahépatique du kyste est très étendue, constituée par une membrane fibreuse, j'en résèque le plus que je peux et je ferme la poche; je n'ai jamais fait de capitonnage. La seule précaution très minutieuse que je prenne, c'est de garnir tout le champ opératoire autour de la poche kystique de plusieurs compresses très épaisses qui empêchent toute filtration de liquide dans le péritoine.

Il faut bien distinguer de ces acéphalocystes, les kystes *bourrés d'hydatides*. J'ouvre toujours le kyste d'abord et j'en retire, après les précautions que je viens d'indiquer, une grande partie des hydatides. Quand la poche est flasque, je verse dans l'intérieur une solution de formol que je laisse séjourner assez longtemps, puis j'extirpe la membrane fertile et son contenu. J'essuie soigneusement et doucement avec une compresse imbibée de sublimé toute la surface laissée libre par la chute de la membrane hydatique et je ferme la paroi par un ou deux plans de suture.

De mes 4 cas de kystes multiples, 2 sont sans intérêt; la membrane qui séparait les deux kystes était mince; le second kyste bombait dans le premier. J'ai ouvert et vidé le second kyste par la première incision et tout s'est passé très simplement.

Il en va tout autrement de mes deux derniers cas. Le premier a trait à une femme que j'ai opérée à Lariboisière en 1892. Elle m'était amenée par un accoucheur avec le diagnostic d'hématocèle rétro-utérine, et de fait elle avait été prise à la fin de ses règles d'une douleur extrêmement vive dans l'abdomen et d'un état syncopal bientôt suivi de ballonnement du ventre, de nausées; et lorsque j'examinai la malade avec mon collègue

M. Bonnaire, il existait dans le Douglas une tuméfaction lisse, peu douloureuse, repoussant l'utérus vers la symphyse et ne s'accompagnant pas de fièvre. La laparotomie me fit tomber sur un Douglas rempli d'hydatides, les unes vivantes, les autres mortes.

Je pensai à quelque kyste hydatique du foie rompu dans l'abdomen. J'ai fait un bon nettoyage de tout le Douglas et la malade guérit.

Trois ans plus tard, au mois d'octobre, un médecin venait me demander de voir une femme que j'avais opérée autrefois et qui présentait au cours d'une fièvre typhoïde des symptômes déconcertants. Je retrouvai mon ancienne opérée, ayant eu une fièvre typhoïde grave et indiscutable trois mois avant. Le sérodiagnostic avait été fait. Après le quarantième jour, la fièvre tombée reparut et on pensa à une rechute de fièvre typhoïde. Mais l'ascension thermique vespérale, la franche intermittence à grandes oscillations des ascensions thermiques et surtout leur persistance pendant six semaines, firent penser qu'il s'agissait d'une complication chirurgicale.

L'examen de la malade me démontra qu'il existait à la base du poumon du côté droit, une matité remontant jusqu'à la sixième côte et qui se confondait sur les parties latérales avec celle du foie. Étant donnés les antécédents hydatiques, je portai le diagnostic : kyste hydatique suppuré du foie. J'ai fait transporter la malade à Beaujon de suite et, convaincu que le bacille d'Eberth était l'auteur de cette suppuration, je demandai à M. Mauté de faire une ponction et l'examen bactériologique; il démontra qu'il s'agissait d'une infection éberthienne pure. Ouverture transpleurale, drainage; mais au cours de ce traitement la fièvre disparue revint avec les mêmes caractères. Un débridement et une exploration montrèrent qu'il n'existait aucune rétention de pus. Bientôt apparut au niveau du creux épigastrique une nouvelle tumeur qui n'était autre qu'un kyste hydatique; ouverture par l'abdomen, drainage et guérison. Je puis ajouter que la malade est restée guérie.

Mon dernier fait de kyste multiple mérite encore de vous être rapporté à cause de la thérapeutique qu'il m'a imposée.

Il s'agit d'un malade de vingt-trois ans, que j'ai opéré dans mon service le 20 juin dernier et qui présentait un kyste hydatique du lobe droit du foie, très net, gros comme une tête de fœtus, facilement abordable par la laparotomie. Il présentait un symptôme que j'ai rencontré deux fois avec une netteté parfaite, *c'est le flot transabdominal*. Une main placée dans la région lombaire percevait la sensation de flot au moindre attouchement de la paroi antérieure. C'est exactement ce que le professeur Chauffard a décrit dans le thorax sous le nom de flot transthoracique.

Le kyste ouvert était rempli d'hydatides; nettoyage, asepsie par le sublimé, extirpation de la membrane germinative et exploration de la poche (dans laquelle j'introduisis le doigt) et du reste du parenchyme hépatique. En plaçant ma main sur le lobe gauche du foie, d'ailleurs parfaitement régulier, et en enfonçant le bout de mes doigts dans le kyste ouvert, je sentis en un point une augmentation de résistance du parenchyme sans d'ailleurs pouvoir découvrir aucune tumeur. Je pensai à un nouveau kyste très profondément situé; il n'était pas abordable par la face convexe du foie, et la profondeur à laquelle j'arrivai par le kyste ouvert était telle, que je me souciais peu d'aller faire à ce niveau une incision. Une hémorragie ou une cholerragie seraient là au-dessus de nos moyens d'action.

Je ponctionnai l'induration avec une de nos aiguilles à rachis, et, à 4 centimètres de profondeur, j'évacuai un liquide eau de roche. Je me contentai d'injecter dans cette poche 10 centimètres cubes de liquide de Van Swieten que je laissai séjourner quelques minutes, puis que je retirai; mon aiguille enlevée, je fermai la poche de mon premier kyste et je réunis sans drainage. Mon malade guérit et est resté en parfait état.

Je ne vous cite pas ce dernier fait comme un exemple à suivre; vous n'allez pas me prendre pour un partisan de la ponction; mais je crois que quand deux kystes sont *éloignés* l'un de l'autre, il faut faire *deux incisions* indépendantes, et que si le second kyste fait saillie dans le premier, il faut l'attaquer par cette voie; il y a des cas où on est obligé de recourir à des moyens de fortune comme celui que j'ai employé et ils peuvent d'ailleurs parfaitement réussir.

M. Souligoux. — Le traitement des kystes hydatiques du foie est une des plus complexes questions de la chirurgie actuelle, et il est assez difficile à un chirurgien de se faire une idée bien nette du meilleur traitement à employer. Aussi suis-je personnellement très heureux de cette discussion, espérant que l'apport des cas bons et mauvais observés par nous (avec la méthode suivie) permettra d'établir des principes suffisants pour nous guider dans nos opérations à venir.

Pendant la période que j'ai passée auprès de M. Peyrot comme assistant, nous avons opéré dix-huit malades atteints de kystes hydatiques, auxquels j'ajoute trois femmes traitées par moi cette année, soit un total de vingt et un cas. Sur ce nombre, il y a quinze femmes et six hommes.

Dans huit cas, il s'agissait de kystes suppurés avec fièvre. Deux de ces malades sont morts. Six ont guéri dans un temps variant

d'un mois et demi à deux mois. Tous ces malades avaient été traités par la marsupialisation.

Les kystes à contenu clair sont au nombre de treize.

Six, traités par la marsupialisation, ont tous guéri, sauf un.

Le premier, opéré le 28 janvier, sort le 3 mars;

Le deuxième, opéré le 27 septembre, meurt le 10 novembre;

Le troisième, opéré le 23 mai, sort le 15 juin;

Le quatrième, opéré le 10 mai, sort le 6 avril;

Le cinquième, opéré le 6 novembre, sort le 5 janvier;

Le sixième, opéré le 16 novembre, sort le 23 février.

Tous ces kystes, sauf un, ont suppuré.

Quatre ont été traités par la suture avec réduction de la poche avec une mort et trois guérisons.

Nous avions été très séduits, M. Peyrot et moi, par les différentes communications ayant trait à la réduction sans drainage; aussi, en présence d'un homme de trente-six ans, atteint d'un kyste du lobe droit, contenant 2 litres 1/2 de liquide clair, chez qui la membrane hydatique fut facilement enlevée, on se décida à fermer complètement la poche, que l'on fixa à la paroi par le procédé de M. Quénu. Tout alla bien pendant vingt-cinq jours, mais à cette date, des frissons, de la fièvre apparurent, et l'état général s'aggravant, la poche fut rouverte et drainée. Il y eut marsupialisation secondaire. Le malade, opéré le 31 mai, meurt le 31 juillet.

Observation de réduction sans drainage. — Il s'agissait d'un homme de quarante-trois ans, porteur d'un kyste de la région médiane du foie au niveau du ligament suspenseur, qui s'insère en partie sur lui. La poche est largement ouverte, et laisse écouler 1 litre de liquide clair. Enlèvement de la membrane hydatique. Fermeture de la poche sans drainage et adossement à la paroi par le procédé de Quénu. Tout alla bien pendant les vingt jours, les fils étaient enlevés, et le malade avait déjà demandé à sortir, lorsqu'à cette date il ressentit des frissons, la fièvre devint vive, 39 degrés à 39°5, la tumeur réapparut et la paroi abdominale, au niveau de la plaie, devint rouge et douloureuse. Je m'empressai de rouvrir la poche, d'où s'écoula une quantité de pus verdâtre, manifestement mélangé de bile. Le malade finit par guérir, mais après une série d'accidents qui nous inquiétèrent pendant longtemps. Il y eut du sphacèle des bords de l'incision, des décollements sous-cutanés.

Opéré le 1er février, sorti le 14 avril.

Dans un cas de petit kyste abdominal siégeant dans le péritoine et que je ne pus enlever, je fis, après formolage et extraction de la membrane hydatide, le capitonnage de Delbet. Guérison parfaite sans incidents.

A la suite des incidents précédents, nous ne crûmes plus devoir

pratiquer la réduction sans drainage et tous les kystes furent traités par la marsupialisation.

Cependant, cette année-ci je tentai à nouveau ce procédé et j'obtins alors un succès complet sans incidents notables.

Kyste hydatique du foie. Formolage. Réduction sans drainage de la poche. Guérison. — Jeune fille de sept ans, atteinte d'un volumineux kyste de la face antéro-supérieure du lobe droit. Ponction. Issue d'un liquide clair. Formolage à 1 p. 100. La membrane mère est retirée facilement. Suture en surjet des deux lèvres de la poche externe. Une mèche et un drain sont placés sur la face supérieure du foie, qui saigne légèrement en nappe. Réunion par trois plans de suture.

Résultats. — Le lendemain, la température rectale est à 38°5; le pouls assez rapide. Cette élévation de température persiste pendant un jour et demi, pour revenir ensuite à la normale après l'ablation des mèches. Guérison sans incident, réunion par première intention.

Opération. — Opérée le 3 octobre; sortie guérie le 25 octobre.

Dans trois autres cas de kystes hydatiques de l'abdomen, je pratiquai la résection du kyste. Mes trois malades guérirent.

Premier cas. — Splénectomie pour énorme kyste hydatique.

Deuxième cas. — Résection partielle du lobe gauche.

Troisième cas. — Résection intra-hépathique d'un kyste du lobe droit.

Vous voyez, Messieurs, que j'ai employé les trois méthodes principales du traitement des kystes hydatiques de l'abdomen : marsupialisation, réduction sans drainage, extirpation.

J'ai retiré de ces différentes opérations certaines impressions que je désire vous communiquer.

D'abord, pour les kystes du péritoine ou rétrovésicaux, je crois que le traitement de beaucoup le meilleur est, après le formolage, la réduction sans drainage. Mon opinion n'est pas la même à propos des kystes du foie, du moins dans leur ensemble. Car, si je suis très partisan de la réduction pour les kystes de l'abdomen autres que ceux du foie et de la rate, c'est que leur paroi n'est parcourue par aucun vaisseau et n'a pas tendance à sécréter de la sérosité, cause d'une infection secondaire.

Je vous disais plus haut que M. Peyrot et moi avions été très impressionnés, et on l'aurait été à moins, pour ce qui était arrivé à nos deux malades. Il y aurait eu infection immédiate, que nous aurions pu attribuer à un défaut de stérilisation, que cela n'eût rien prouvé contre la méthode. Mais ce n'est pas ainsi que cela s'est passé, c'est au bout de longtemps, alors que les malades étaient considérés comme guéris, que les accidents se sont produits. Aussi, il est facile de comprendre que je n'ai pas été tenté de recommencer de sitôt et que ce n'est qu'en tremblant

que j'ai à nouveau pratiqué la réduction sans drainage cette année-ci. Ce qui m'y a décidé, c'est qu'il s'agissait d'une enfant de sept ans, pour laquelle je craignais la longue suppuration qui suit toujours la marsupialisation.

Ces accidents tardifs de la réduction sans drainage sont arrivés à bien d'autres d'entre nous, sans doute. Pour m'en tenir à la thèse de Cauchoix, qui a très bien étudié cette question, j'y trouve quelques observations du service de M. Quénu.

I. — Homme, vingt-neuf ans. Opération 26 mai. Le lendemain, légère température qui ne dure pas. Le 3 juin, écoulement de bile par la plaie abdominale, qui dure jusqu'au 12 juin. La guérison n'en fut guère retardée puisque le malade sort guéri vingt-neuf jours après son opération.

II. — Opération le 18 mars. Le 22 mars. Disjonction légère de la plaie pour laisser écouler un liquide mélangé de bile et qui cultive. Le 27 mars le liquide se teinte de sang. Le 7 avril il se déclare une hémorragie tellement abondante que le chirurgien de garde appelé ouvre la poche et pratique un tamponnement. Guérison. Sortie à la fin de mai, conservant une petite cavité.

III. — Opération le 5 juin. Le 15 juin, M. Quénu retire 1.200 grammes de liquide par ponction. Faibles cultures de coli-bacille. Le 31 juillet, évacuation par ponction de 3 litres 500 de pus véritable. Le malade sort le 10 août en bon état et est revu guéri.

IV. — Opération le 23 décembre. Le 1er janvier on enlève les fils. Léger suintement au niveau du pôle inférieur de la plaie abdominale; le 3 janvier il augmente. L'écoulement devient très abondant jusqu'au 18 janvier, puis diminue. Sortie du malade le 27 janvier, porteur d'une petite fistule par où s'écoulent quelques gouttes de liquide parfaitement clair.

V. — Opération le 31 mai. Sort guéri le 21 juin. Mais rentre le 12 juillet avec une nouvelle poche qu'on incise par erreur et qu'on draine. Suppuration ultérieure abondante. Persistance d'une fistule six mois après.

M. Cauchoix attribue avec juste raison la suppuration à la marsupialisation, ce qui ne se serait pas produit si l'on n'avait fait qu'une simple ponction. Cependant, étant donnée cette opinion, je ne comprends pas qu'il accepte, si l'écoulement est trop abondant par une fistulette, non d'ouvrir la suture tout entière, mais de l'écarter doucement, et d'insinuer par le petit orifice un petit drain qui facilitera l'écoulement sans nuire pour cela à la rapidité de la guérison. C'est cependant dans ce cas du drainage, moins le mot.

VI. — Volintzeff (1) a observé une malade opérée par Diakonoff. Il se forma une fistule à sécrétion purulente abondante. La malade fut réopérée et l'on put voir qu'il s'était formé un abcès sous-phrénique. Procédé employé (Bobroff),

Von Lobmayer donne dans le *Deutsche Zeitschrift für Chirurgie*,

(1) Volintzeff. *Chirurgia*, 1898, t. III, p. 10.

1909, le résultat des opérations pour kystes hydatiques du foie à la clinique chirurgicale de Budapest de septembre 1897 à novembre 1909 :

33 malades furent opérés. Il y avait 4 kystes suppurés.

Sur ce nombre il y eut 5 morts, 3 par marsupialisation.

1 traité, et c'était le seul, par la suture avec réduction.

1 opéré par la voie transpleurale.

On voit par les observatiens que je vous rapporte que la réduction sans drainage n'est pas une opération de tout repos, comme on pourrait le croire.

Extirpation des kystes hydatiques du foie. — L'extirpation des kystes hydatiques du foie a été rarement employée surtout en France. J'ai cependant dans deux cas exécuté cette opération. Dans le premier, il s'agissait d'un énorme kyste, qui s'était largement pédiculisé en entraînant le lobe gauche. Dans le second, le kyste s'était développé en plein tissu hépatique dans le lobe droit. Voici ces observations.

Extirpation d'un kyste hydatique du lobe gauche du foie. — A son entrée à l'hôpital, la nommée G..., âgée de vingt et un ans, présente une tuméfaction considérable siégeant dans la région épigastrique, formant une zone elliptique développée surtout à gauche de la ligne médiane et suivant les mouvements d'élévation et d'abaissement du diaphragme. Nettement limitée à droite, la tumeur paraissait s'enfoncer sous les côtes du côté gauche. Diagnostic : kyste hydatique du lobe gauche du foie.

Opération, le 27 mai 1908. — Incision sur la tumeur à son point le plus saillant, le long du bord externe du muscle droit. Après incision des plans musculaires, la tumeur apparaît de coloration rougeâtre, volumineuse et tendue, écartant d'elle-même les lèvres de la plaie. Ponction aspiratrice donnant issue au liquide clair du kyste hydatique. Injection de formol à 1 p. 100. Puis la tumeur est vidée avec un gros trocart. Contenu : 3 litres 800 grammes de liquide clair.

Une fois la ponction terminée, une pince ferme l'ouverture produite par le trocart; on attire la poche au dehors; elle vient facilement, bien qu'adhérente au lobe gauche du foie, aux dépens duquel elle s'est développée dans son épaisseur même. Etant donnée la difficulté de l'extraction, on agrandit à gauche l'incision parallèlement aux rebords des côtes. Le kyste paraît alors situé en avant de la grosse tubérosité de l'estomac, à laquelle il n'adhère pas; il est au contraire assez fortement fixé à l'épiploon voisin, au diaphragme, et surtout à la rate. Cette dernière, par suite des tractions, est elle-même attirée au dehors et paraît appendue à la poche kystique.

Les adhérences épiploïques sont assez facilement rompues. Il n'en est pas de même au niveau de la rate; on procède à une séparation lente et minutieuse, qui ne va pas sans déchirure, du parenchyme splénique, qui se met à saigner abondamment.

Cette hémorragie s'arrête assez facilement en plaçant des fils intraspléniques qui traversent la rate de chaque côté de la déchirure. Ces fils sont d'abord peu serrés, puis on revient vers le début du surjet, et ce nouveau surjet peut être plus serré, le fil prenant point d'appui sur le premier.

En examinant les rapports du foie et du kyste, on constate que, sur une étendue de 20 centimètres et sur une largeur de 5 centimètres, le foie s'est étalé sur le kyste, formant un pédicule de 2 centimètres d'épaisseur. De plus, le tissu hépatique paraît plus blanc que le tissu normal et semble sclérosé. Une pince est mise sur la partie gauche du pédicule et le foie est sectionné; l'on continue ainsi à mettre des pinces et à couper jusqu'à ce que la tumeur soit entièrement libérée. En un point seulement, il y a une hémorragie en jet, due à une artère hépatique qui est pincée et liée. La série de pédicules formés par les pinces est liée par des points de suture traversant le foie. Il ne se produit aucune hémorragie. Cependant on s'aperçoit qu'il est resté un petit diverticule de la paroi fibreuse du kyste s'étendant jusqu'au hile du foie. Ce diverticule admet à peine la pulpe de l'index, et ses parois en sont touchées à la solution formolée, bien qu'il ne s'agisse pas là de membrane hydatique. Un petit drain est placé à ce niveau.

Comme les adhérences diaphragmatiques suintaient légèrement, je mets sous le diaphragme un gros drain entouré de mèches. Reconstitution de la paroi.

Les suites opératoires furent très simples. Le premier jour, 38 degrés le matin, 38°4 le soir. Le deuxième jour, même température. Au bout de quarante-huit heures, on enlève la mèche. L'aspiration ne donne issue qu'à quelques gouttes de liquide séro-hématique. Le gros drain est enlevé le quatrième jour. On maintient le petit drain en place pendant huit jours.

La température qui, dès l'ablation de la mèche et l'aspiration, était redevenue normale, le reste, et la guérison se fait sans incidents.

La malade quitte le service le 29 juin, complètement guérie.

Extirpation du kyste hydatique siégant sur la face antérieure du lobe droit et sur son bord antérieur.

Jeune femme, âgée de vingt et un ans, atteinte d'une tumeur du lobe droit du foie. Incision curviligne longeant le rebord du thorax pour descendre parallèlement au bord externe du muscle droit.

L'abdomen ouvert, on voit une tumeur du volume d'une tête de fœtus, qui fait hernie à travers l'incision. Elle siège sur la face antérieure du lobe droit près du bord antérieur, qu'elle étale; elle est entièrement recouverte par le tissu hépatique. Ponction. Issue d'un liquide clair. Injection de formol à 1 p. 100. Incision de la poche, extraction de la membrane hydatique qui ne contient que quelques hydatiques filles.

Je me décide à extirper la membrane externe. Pour cela, je la décolle du tissu hépatique avec le doigt, et, chemin faisant, je place des pinces sur les vaisseaux qui saignent. La membrane enlevée, il reste une large surface cruentée qui suinte largement. L'aide comprimant le foie, je

mets d'autres pinces et n'ai plus bientôt qu'un léger suintement. Je lie es vaisseaux pincés les uns après les autres et, pour arrêter l'écoulement sanguin, je place une mèche et un drain au centre de la surface c ruentée dont je réunis les deux bords; par-dessous ceux-ci, une compresse est placée, étalée au-dessous du foie. La paroi est ensuite reconstituée sous trois plans.

Le lendemain, la température monte à 40 degrés, le pouls est petit à 120 et l'état général est grave. J'enlève la mèche intra-hépatique et fais de l'aspiration, qui donne issue à du sang fortement teinté de bile. Le deuxième jour la température atteint 40°2, l'état est toujours mauvais. La deuxième mèche est sortie. Injection de sérum et huile camphrée. Le soir, la température tombe à 38°5, le pouls se relève. Le lendemain, toute crainte a disparu.

Les jours suivants, la température varie entre 38°2 le soir, 37°5 le matin, pour revenir tout à fait normale au onzième jour.

Pendant tout ce temps, il s'écoule par le drain un peu de sérosité teintée de bile.

La malade, opérée le 6 juillet, sort le 16 août, et je la trouve guérie le 1er septembre.

Garré a publié dans le journal *Surgery gynecol. and obstet.*, 1907, un mémoire sur la résection du foie où il rapporte 4 extirpations réelles de kyste hydatique du foie avec 4 guérisons. Mais il est à retenir que dans tous ces cas, comme dans le mien, l'hémorragie a été parfois inquiétante. J'ai même été étonné de voir saigner le foie si abondamment après extirpation de la membrane externe du kyste. En effet, l'année dernière j'ai enlevé une volumineuse tumeur du foie, grosse comme une belle poire, située sur le bord antérieur du foie en avant de la vésicule biliaire qu'elle dépassait en haut et en bas. Je coupai le foie au bistouri, et mis des pinces sur chaque vaisseau qui saignait. Je n'eus pour ainsi dire aucune perte de sang; le léger suintement qui persistait fut arrêté par un simple surjet, que je fis de la façon suivante après avoir lié tous les vaisseaux pincés: après avoir fait parcourir au surjet un trajet de quelques centimètres sans serrer, je ramenai le fil à son point de départ. Le fil prenant point d'appui sur le premier surjet, put être serré davantage et tout écoulement s'arrêta. Cependant il s'agissait d'une large plaie de 20 centimètres environ. A la vue, la tumeur semblait être un cancer, mais l'examen histologique montra qu'il s'agissait soit d'un syphylôme, soit de tuberculose. Ce jeune homme était à la fois syphilitique et tuberculeux, et il avait été soumis au traitement sans succès. La guérison se fit sans incidents.

C'est, je crois, parce que j'avais coupé franchement les tissus que j'ai pu lier facilement les vaisseaux. Auvray a en effet montré d'une façon saisissante que les vaisseaux du foie peuvent s'étirer

et sortir de la tranche de section par traction. Il en résulte que si au cours de l'extirpation de la poche externe du kyste, on tire en la décollant sur cette membrane, les vaisseaux suivent, et quand ils sont sectionnés, rentrent dans le tissu hépatique, où il est alors très difficile de les lier. C'est aussi l'opinion de Garré, d'Anschutz, et si j'avais à pratiquer une nouvelle extirpation, c'est à l'incision du foie au bistouri que je m'adresserais. Je ferais en un mot ce que j'ai fait pour la tumeur que j'ai enlevée.

Il est bien évident, *a priori*, que la méthode de choix pour les kystes hydatiques est l'extirpation totale de la tumeur, mais il y a à compter avec des éléments importants, dont le plus frappant est la difficulté de faire l'hémostase. Aussi, je ne pratiquerai, à l'avenir, cette opération que pour les kystes largement pédiculés, ou encore pour les petits kystes multiloculaires, qui sont de véritables tumeurs et qu'il est impossible de traiter autrement.

Reste donc la marsupialisation et la réduction sans drainage.

Je pense que l'on peut poser en principe que le formolage pratiqué comme nous l'a indiqué M. Quénu, est sans danger et très efficace contre la récidive et qu'il doit être le premier acte dans une opération de kyste hydatique.

Je traiterai encore par la marsupialisation tous les kystes suppurés (bien qu'on en ait fermé et réduit), les grands kystes contenant de nombreuses vésicules filles, en un mot tous ceux dont je n'aurais pas pu explorer complètement toute l'étendue, pour voir s'il n'existe pas de suintement sanguin, ou biliaire, ou même s'il n'y a pas de canalicules saillants, prêts à se rompre. Cela sera peut-être moins brillant, mais certainement plus sûr.

La réduction après drainage comprend des variantes :

1° La réduction après suture simple ;

2° La réduction après capitonnage ;

3° La réduction sans suture (méthode des chirurgiens australiens) ;

4° La réduction avec suture, et en maintenant celle-ci en contact avec l'incision de la paroi (procédé Thornton-Quénu, avec la variante de Razumowsky que l'on trouvera exposée dans la thèse de Cauchoix). Notons en passant qu'il y a été amené par l'observation de certains cas, où il a observé après la suture du kyste une accumulation de liquide sanguinolent, bilieux et même purulent.

Comme nous venons de le voir, la production de liquide est assez fréquente, mais il est assez difficile de l'expliquer. Elle semble avoir été plus souvent constatée dans les cas où on a fixé le kyste à la paroi. C'est peut-être parce que le foie étant mobile, et le kyste étant fixé à la paroi, il se produit à chaque mouvement respiratoire une sorte de frottement entre elles des parois du

kyste. Ce qui tendrait à donner un certain poids à ce que je viens de dire et qui n'est qu'une hypothèse, c'est de voir les chirurgiens australiens Ryan et Hamilton Russel, réduire la poche après évacuation sans suture ni drainage.

Malgré tout, ce procédé ne me tente nullement, et malgré les inconvénients peut-être problématiques que présente à mes yeux la réunion de la suture à la paroi, comme le fait M. Quénu, c'est à elle que je m'adresserais dans les cas où je me déciderai à pratiquer cette opération. Ces cas se limiteront pour moi aux kystes petits ou de moyen volume, dont j'aurai pu, comme je le disais plus haut, explorer toute la cavité.

M. Guinard. — Pour répondre à l'appel de M. Hartmann, j'ai réuni tous les cas de kystes hydatiques du foie que j'ai observés depuis dix ans. Et, comme lui, j'ai été fort surpris d'en trouver un nombre bien au-dessous de ce que j'aurais cru. Il y a là, plus encore que pour des affections plus banales, une illusion d'optique de la mémoire, qui montre combien il nous est nécessaire de ne pas parler de chirurgie au pied levé et de ne pas donner de chiffres sans recourir à nos livres journaliers. J'élimine, bien entendu, les kystes du poumon, de la rate, des muscles, etc., pour ne parler que du foie.

Je n'ai trouvé dans mes cahiers que 28 cas de kystes hydatiques du foie pour lesquels je suis intervenu.

En étudiant ces faits, je répondrai successivement aux questions soulevées par M. Quénu.

D'abord les *kystes multiples* sont-ils fréquents ?

Sur ces 28 malades, j'en compte 7 qui avaient deux ou plusieurs kystes que j'ai opérés dans la même séance et qui, par conséquent, rentrent bien dans la définition de M. Quénu des kystes multiples. Je ne compte pas un malade que M. Morestin avait opéré huit mois auparavant pour un kyste hydatique du foie, et qui me revint avec un nouveau kyste, qu'on peut, en effet, considérer comme un « kyste récidivant ».

Dans cette petite statistique personnelle, je n'arrive assurément pas au chiffre de Dévé, qui indique presque la moitié des cas pour les kystes multiples, mais cependant 7 cas sur 28 constituent un chiffre imposant, et il me paraît insuffisant de dire avec M. Quénu « que les kystes multiples sont loin d'être rares », puisqu'on les rencontre au moins une fois sur quatre. Et je me propose dorénavant de ne jamais terminer une opération pour kyste hydatique du foie sans explorer soigneusement l'organe dans sa totalité.

Sur ces 7 kystes multiples, j'en note 5 doubles; un malade en avait 3, dont un suppuré, et un autre en avait 4, dont un suppuré.

Un fait m'a frappé aussi dans ma statistique : c'est le nombre des *kystes suppurés*. J'en trouve 7 sur mes 28 malades; et ce qui est remarquable, c'est que sur mes 7 cas de kystes multiples, trois fois il y avait une des poches suppurée que j'ai dû drainer et marsupialiser après avoir formolé et suturé les autres sans drainage aucun.

Il semblerait donc que si les kystes sont multiples, il est fréquent de trouver une des poches suppurée (dans la moitié des cas).

Pour la question du siège, j'ai eu affaire cinq fois à des kystes à développement thoracique pour lesquels j'ai dû intervenir par la voie transpleuro-péritonéale, qui m'a toujours donné la plus grande satisfaction. La proportion de 5 sur 28 est vraiment inattendue : ce n'est peut-être d'ailleurs qu'une série due aux hasards de la clinique.

J'arrive à la question du traitement. Je suis absolument stupéfait des désastres que M. Souligoux vient de nous mettre au passif de la réduction sans drainage. Je n'ai jamais rien vu de semblable.

Depuis les travaux de Dévé, je m'en tiens strictement aux règles qu'il a formulées, pour le formolage, et je dois dire que je n'ai plus observé de récidives dans la paroi abdominale comme je l'avais vu auparavant, notamment dans un cas déjà publié, que j'ai opéré avec le Dr Branthomme.

Je n'ai jamais fait de capitonnage de la poche à la Delbet, et je m'en tiens au formolage avec la solution de Dévé, suivi de l'extraction de la membrane fertile et de la suture simple, sans aucun drainage. Et à ce propos, j'avais compris, en entendant mon maître Schwartz, qu'avant de formoler la poche, il commence par l'ouvrir. C'est perdre tout le bénéfice du formolage. En lisant sa communication, j'ai vu qu'il s'agissait de kystes sans liquide, pour ainsi dire. Une seule fois, il m'est arrivé de tomber, comme dans un des cas de M. Schwartz, sur une poche bourrée de vésicules filles : là il est bien clair qu'il faut inciser le kyste avant d'injecter quoi que ce soit. Mais dans tous les autres cas, pourvu qu'il n'y ait pas de suppuration, bien entendu, ou même de soupçon d'infection, je pense que le principe de la méthode de Dévé est de ponctionner à ciel ouvert et d'injecter ensuite la solution de formol au centième, après avoir vidé la poche aussi complètement que possible. Ce n'est qu'après avoir laissé cette solution dans le kyste pendant le temps voulu qu'on la retire par aspiration et qu'on ouvre largement la poche pour extraire la membrane fertile.

Jamais je ne fais aucune manœuvre à la surface de la membrane fibreuse pour éviter de rompre un vaisseau biliaire ou sanguin. C'est tout juste si j'assèche, sans frotter, l'intérieur de la cavité, avant de suturer.

Il est certain qu'il y a là des vaisseaux prêts à s'ouvrir. Dans une de mes observations, une jeune fille avait été traitée en ville par du massage. Je trouvai son kyste rempli de bile, et elle guérit très normalement par la suture sans drainage.

Chez une autre malade, dont l'observation figure dans nos bulletins, la poche se remplit, après ma suture sans drainage, d'un liquide biliaire : une simple ponction avec aspiration guérit définitivement la malade.

Une autre fois, en explorant la cavité d'un kyste, je trouvai une saillie arrondie sur laquelle je donnai un coup de bistouri pour évacuer un second kyste. Il se fit une hémorragie très inquiétante dont je ne pus me rendre maître aveé des pinces et le tamponnement. Je dus recourir à un expédient de nécessité qui ne saurait être utile que si les poches sont petites. Je suturai soigneusement la poche la plus superficielle qui se remplit de sang. Cet hématome se résorba spontanément et tout disparut sans nouvelle intervention.

En somme, je considère le formolage et la suture simple comme une merveilleuse opération et j'ai deux observations typiques à cet égard. Dans l'une, il y avait quatre kystes dans le foie : l'un d'eux était suppuré; après avoir fermé les trois premiers par une suture simple, je marsupialisai celui qui était suppuré et la guérison se fit sans encombre. De même pour un malade qui avait trois kystes du foie, dont un seul suppuré.

Je note en passant que cette gravité spéciale des kystes multiples, évaluée à 30 p. 100 de mortalité par Ehrlich et Konitzer, me paraît très exagérée. Sur mes sept kystes multiples, je n'ai eu qu'une mort; encore est-il qu'il s'agissait de deux énormes kystes dont l'un était suppuré et occupait tout le lobe droit du foie; le malade, dans une cachexie extrême, succomba sur la table d'opération.

Enfin, pour terminer, j'insisterai, comme M. Delbet, sur le danger des ponctions exploratrices. Au début de ma pratique, j'ai eu deux fois les accidents les plus effrayants après une simple ponction avec la seringue de Pravaz. Ces deux malades me donnèrent pendant trente-six heures les inquiétudes les plus vives. Je n'y aurai plus jamais recours, surtout maintenant que la réaction de Weinberg permet de préciser le diagnostic quand il est douteux.

Mais ces ponctions sont, au contraire, très recommandables quand, le foie dans la main, on soupçonne la présence d'un second kyste dans son parenchyme. Dans ces cas-là, je crois, avec Dévé, qu'il est bon de faire des ponctions exploratrices, plutôt que de pénétrer dans la seconde poche par le fond de la première.

C'est en suivant cette dernière voie, mauvaise selon moi, que j'ai eu l'hémorragie sérieuse dont j'ai parlé. Je crois qu'on a moins de chance d'intéresser de gros vaisseaux en pénétrant dans un kyste de la périphérie au centre, qu'en sens contraire.

La conclusion qui me semble s'imposer actuellement pour le meilleur mode de traitement des kystes hydatiques du foie, c'est qu'il faut :

1° Se garder de faire des ponctions capillaires pour assurer le diagnostic ;

2° Marsupialiser et traiter comme des abcès, les kystes suppurés ;

3° Faire une large incision abdominale pour explorer le foie dans sa totalité et chercher les kystes multiples ;

4° S'il paraît volumineux ou de consistance suspecte, faire des ponctions à ciel ouvert pour dépister les kystes multiples, beaucoup plus fréquents qu'on ne le croirait ;

5° Ponctionner, formoler, évacuer et suturer les kystes à contenu clair ;

6° Et même en cas de kystes multiples, quand un de ces kystes est suppuré, traiter les autres comme s'il n'y avait pas de suppuration dans le voisinage.

M. Broca. — Mon expérience en fait de kystes hydatiques du foie est établie d'après 25 opérations pratiquées sur 23 sujets, et je commencerai, puisque ce fut l'origine de ce débat, par quelques mots sur les kystes multiples.

Ceux-ci sont au nombre de 6 dans mes observations et j'y compte 2 morts, les deux seules de ma statistique ; toutes deux datent de 1894 et sont déjà relatées dans la thèse de mon élève Guilaine (1899-1900) : un cas concerne un garçon de treize ans, qui avait des kystes non seulement dans le foie, mais dans tout l'abdomen, cette généralisation étant consécutive à la rupture, dans une chute, d'un kyste primitif ; dans l'autre, j'avais réséqué le lobe gauche bourré de kystes, et à l'autopsie j'ai trouvé des hydatides dans le reste du foie et dans le péricarde. Deux autres malades furent opérés deux fois, à quatre ans et à dix mois d'intervalle, le second kyste étant resté tout à fait inconnu lors de la première opération. Une fois, la seconde poche bombait dans la première sitôt celle-ci évacuée, et la paroi me parut assez mince pour être largement incisée sans danger ; la seconde hydatide fut ainsi facilement extraite, et le tout réduit avec capitonnage. Mais quand deux kystes, reconnus à l'avance ou au cours de l'opération, sont trop éloignés pour pouvoir être traités de la sorte, ou quand la cloison intermédiaire est épaisse, avec danger d'hémorragie si on l'incise, je ne crois pas que la meilleure conduite soit celle que propose

Guinard, c'est-à-dire, si j'ai bien compris, la ponction du second kyste, à travers la surface du foie et non à travers la cloison qui sépare les deux poches; je préférerais opérer un kyste, puis le second après guérison du premier, chacun pour son compte. J'ai vu un cas de ce genre, mais l'enfant, guéri de la première opération (juin 1903), ne m'a pas été ramené pour la seconde.

Jusqu'au mois de juin 1900, où Delbet a bien voulu venir me montrer sur une de mes malades les détails de sa technique, j'ai marsupialisé; et six malades traités de la sorte ont guéri. Ils y ont mis de trois à quatre mois, sans présenter ces fistules interminables, ces pénibles écoulements de bile dont Delbet nous a fait un jour un tableau quelque peu noirci : exagération d'auteur que je suis loin de blâmer, car c'était pour mener le bon combat.

Depuis juin 1900, en effet, je n'ai plus fait que 3 marsupialisation : une pour kyste suppuré; deux en raison d'altérations des voies biliaires sur lesquelles je reviendrai dans un instant. Je considère, en effet, que, sauf indications spéciales, la réduction sans drainage de la poche capitonnée est le procédé de choix.

Faut-il, pour agir ainsi avec plus de sécurité, réséquer la paroi adventice, de façon à passer en plein tissu hépatique? Je viens de vous dire qu'une fois j'ai réséqué le lobe gauche parce qu'il m'a paru le seul moyen de traiter les kystes dont il était farci. Mais enlever l'adventice d'un kyste ordinaire? J'en demande pardon à ceux de mes collègues qui ont parlé de cet acte avec quelque bienveillance : cela me paraît tout à fait déraisonnable. Cette adventice, en effet, n'a rien de parasitaire; ce n'est que du tissu hépatique feutré, où l'élément conjonctif, fort apte à la réunion immédiate, domine sur l'élément cellulaire atrophié par compression. Je ne crois pas du tout que l'on gagne en facilité et efficacité de la suture (au contraire même) ce qu'on perd en danger d'hémorragie si on coupe en plein tissu hépatique pour enlever cette adventice, plus utile que nuisible. Quand j'ai lu des publications sur ce sujet, je me suis bien juré de ne jamais opérer de cette manière; tandis que je m'étais bien juré, dès que j'ai connu la méthode, de mettre à l'étude le capitonnage de l'adventice une fois débarrassée du parasite.

Je l'ai fait et m'en suis bien trouvé puisque sur 13 cas (en 12 malades) j'ai eu 13 succès, et la blancheur de cette série fait contraste avec les reproches adressés à la méthode par Souligoux, par exemple. Elle tient peut-être à ce que toujours je capitonne la poche, après avoir réséqué ce qui pend au dehors du foie si le kyste est devenu superficiel; il ne peut donc pas s'accumuler beaucoup de liquide dans la cavité qu'on veut combler par réunion immédiate. Je n'ai pas considéré comme des progrès probables les procédés où

l'on a préconisé la réduction du kyste non capitonné et même non suturé. Ce capitonnage n'est pas toujours facile, mais j'ai toujours pu le réussir avec deux anses de catgut au moins. Dans les cas douteux, c'est-à-dire dans ceux où je crains une irruption secondaire de bile, je capitonne, je suture la poche, mais je mets un drain ou une mèche entre cette poche et la paroi. Trois fois j'ai agi ainsi parce que, l'hydatide une fois enlevée, j'ai vu des vaisseaux biliaires jaunâtres, entourés d'un estompage diffus par infiltration, marquer sur l'adventice une trace qui me faisait craindre une rupture possible : et si un de ces malades a guéri par première intention, les deux autres ont présenté pendant quelques semaines un écoulement de bile. Deux autres fois, il m'a même semblé prudent de marsupialiser de parti pris : un de ces deux sujets — dont l'histoire est publiée dans la thèse d'Oppenheim, Paris, 1904-05 — a dû subir ensuite une pleurotomie pour pleurésie putride et il a néanmoins guéri.

Depuis que Devé nous a appris la valeur du formolage, j'y ai recours. Mais, si j'ai bien compris ce que nous a dit Guinard, je ne sais pas pourquoi notre collègue semble établir un lien entre cette méthode et celle de la réduction. Le formolage a pour but unique de tuer les germes qui, versés par le liquide dans le péritoine ou dans la plaie, seraient susceptibles de s'y ensemencer. Son invention est postérieure à celle de la réduction; son application est aussi utile aux kystes marsupialisés qu'aux autres lorsque ceux-ci ne sont pas suppurés, c'est-à-dire morts. Avant le formolage, j'ai, en effet, observé un cas de greffe hydatide dans la paroi; depuis le formolage, je n'en ai plus observé : mais je dois reconnaître que l'éventualité de la greffe ne m'a jamais paru bien redoutable, et qu'une seule observation ne témoigne pas d'une grande vitalité des germes contenus dans le liquide hydatique. N'empêche que j'use du formol, puisqu'il a des avantages et aucun inconvénient.

Pour terminer, un mot sur la ponction.

Il y a déjà une dizaine d'années, j'ai dit ici pourquoi je n'y ai jamais recours. Un jour, étant tout jeune docteur, en 1886, j'ai été appelé auprès d'un homme mûr qui portait dans le lobe gauche du foie presque sûrement un cancer — probablement consécutif à un petit néoplasme stomacal — mais peut-être un kyste, car la masse était assez dure et assez ronde. Je voulus m'en assurer par une ponction : et en 12 heures le malade mourait d'hémorragie intra-péritonéale. Alors, vous comprenez que je n'aie plus jamais enfoncé un trocart dans le foie à travers les téguments !

Communication.

Un cas de lymphangiome kystique de la capsule surrénale du côté gauche,

par MM. E. POTHERAT, chirurgien de l'hôpital Broussais,
et CHAMBARD, interne des hôpitaux.

Messieurs, au mois de février dernier (1909), entrait dans mon service de l'hôpital Broussais une femme de quarante et un ans, qui avait vu son abdomen prendre peu à peu un développement progressif, et devenir tel qu'il constituait une gêne très grande pour les occupations de cette femme ; en outre, cet état ne laissait pas que de l'inquiéter sérieusement.

Ce développement anormal de l'abdomen de notre malade était dû, je puis le dire de suite, à la présence d'une tumeur à marche progressive, occupant surtout la partie supra-latérale gauche de cet abdomen, en sorte que le ventre se présentait avec des dimensions à la fois anormales et asymétriques.

C'était six années auparavant que, pour la première fois, on avait constaté cette tumeur. La malade avait eu un accouchement gémellaire, sans accidents, d'ailleurs, et, à cette occasion, on avait palpé avec soin son ventre et on avait reconnu dans le flanc gauche une masse insolite. Cette masse, pendant les années suivantes, s'était développée progressivement, sans déterminer d'autres troubles que quelques vagues douleurs lancinantes, survenant spontanément, sans cause appréciable, ayant le caractère de douleurs névralgiques et s'irradiant en ceinture autour du tronc.

Un an avant son admission à l'hôpital, un phénomène particulier et important s'était produit (février 1908). La malade, voulant soulever une lessiveuse pleine d'eau, avait appuyé celle-ci contre son ventre et fait un violent effort pour l'enlever. A ce moment, elle éprouva dans le ventre une sensation de déchirure, bientôt suivie d'une douleur très vive qui l'obligea à se mettre au lit qu'elle garda pendant quinze jours, sans toutefois que se soient produits des phénomènes de péritonite. Mais sous l'influence de cet accident, la tumeur avait paru se développer beaucoup. Cependant, les choses en restèrent là pendant un an encore.

Mais aucune amélioration ne survenait ; les douleurs persistaient ; elles étaient plus fréquentes et plus vives ; le ventre prenait des proportions excessives, le travail devenait impossible, la santé

générale elle-même périclitait ; il fallait prendre une détermination, et c'est dans ces conditions que la malade s'était adressée à moi.

C'était une femme grande, un peu sèche, paraissant amaigrie, et dont les traits fatigués acccusaient un âge plus avancé que celui qu'elle avait réellement. A l'examen, ce qui, de suite, sollicite l'attention, c'est l'aspect de son ventre.

Dans le décubitus dorsal, à plat, on voit celui-ci soulevé par une saillie volumineuse, globuleuse, occupant tout le flanc gauche.

A la palpation, il est aisé de se rendre compte qu'il y a là une tumeur abdominale à surface ronde, régulière, lisse, dont on suit assez bien les contours. La palpation, aidée de la percussion, montre qu'en haut elle s'engage sous le rebord du thorax qu'elle soulève modérément ; en bas, elle descend un peu au-dessous d'une horizontale passant par les épines iliaques antérieures et supérieures. En dedans, elle dépasse la ligne médiane de quelques travers de doigt, surtout dans la région ombilicale ; en dehors, elle occupe tout le flanc gauche ; elle remplit et refoule la fosse lombaire, en arrière. La tumeur est de consistance homogène ; elle est nettement fluctuante dans tous les sens : dans toute son étendue, la percussion révèle une matité absolue ; en aucun point, et particulièrement en avant où nous l'avons recherchée avec une attention toute spéciale, on n'observe de sonorité, ni même de submatité. Les manœuvres nécessitées par l'examen n'éveillent aucune douleur appréciable.

Malgré ses grandes dimensions, qui font que les parois de l'abdomen se tendent sur elle, cette tumeur peut être mobilisée dans une étendue appréciable, surtout dans le sens transversal ; c'est ainsi qu'on peut la repousser plus encore à gauche, et tendre fortement le flanc et la fosse lombaire gauches, qu'on peut la ramener à droite à ce point que sa partie la plus saillante qui est nettement à gauche au repos, vienne atteindre et même dépasser la ligne médiane vers la droite. Dans le sens vertical, on peut aussi déplacer manifestement la tumeur, mais dans une étendue beaucoup moindre.

Tels étaient, Messieurs, les renseignements que nous donnait l'examen de notre malade et à l'aide desquels devait s'établir notre diagnostic.

Nous étions bien manifestement en présence d'une tumeur liquide, d'un kyste ; mais quelle pouvait en être la nature et d'où tirait-il son origine ?

Du bassin ? C'était tout à fait improbable ; car la main, parcourant la surface, appréciait ses limites inférieures au delà desquelles elle plongeait dans le pelvis, d'autant plus aisément que la

malade était maigre et avait eu plusieurs enfants ; le bassin était vide, ce que confirmait le toucher vaginal montrant un utérus normal, très mobile, avec des culs-de-sac vaginaux souples, sans aucune lésion appréciable des annexes.

Du rein gauche ? Non ; car il n'y avait aucun trouble urinaire : les urines avaient tous les caractères normaux en tant que qualité et quantité ; il n'y avait jamais eu ni pollakiurie, ni polyurie, ni décharges urinaires, ni hématurie, ni pyurie ; il n'y avait aucune sonorité, aucune submatité en avant de la tumeur.

S'agissait-il d'un kyste hydatique du lobe gauche du foie ? Je crus devoir repousser ce diagnostic pour les raisons suivantes : la tumeur venait bien au contact du foie, mais celui-ci, dans la plus grande partie de son étendue, n'accusait aucune augmentation de volume ; il n'y avait eu aucun trouble digestif, aucune répulsion alimentaire, pas d'ictère, pas d'urticaire, et surtout pas de pigment biliaire dans les urines. En l'absence même de tout examen du sang et de la recherche de la réaction de Weinberg, il y avait là, me semblait-il, des éléments suffisants pour rejeter l'idée d'un kyste hydatique du foie.

Un kyste du pancréas ? Cette idée me souriait d'autant plus que quelques mois auparavant j'avais opéré un grand kyste de la queue du pancréas (je l'ai présenté à la Société de Chirurgie le 2 décembre 1908) et que, par son volume, ses connexions, sa forme, ses dimensions même, tous ses caractères objectifs enfin, la tumeur actuelle rappelait la tumeur que j'avais opérée trois mois auparavant et qui était bien et dûment un kyste d'origine pancréatique. Mais il n'y avait aucun des troubles physiologiques qu'on observe habituellement dans les affections du pancréas ; ni du côté de la peau, ni du côté des fèces, ni dans les fonctions du tube digestif, il n'existait de manifestations se rapportant à une pareille lésion ; et puis cette grande mobilité de la tumeur dans le sens transversal ne cadrait pas avec l'idée d'un kyste du pancréas.

Elle cadrait beaucoup mieux avec l'hypothèse d'un kyste vrai du mésentère ; ceux-ci, en effet, présentent une grande mobilité dans le sens tranverse : mais ils sont plus bas situés, médians ou presque, et la tumeur que nous observions avait manifestement un point de départ situé plus haut et surtout plus à gauche que le mésentère lui-même.

Ayant éliminé les organes du bassin, le rein, le foie, le pancréas, le mésentère ; il ne nous restait plus à gauche qu'un organe à envisager, c'était la rate, et bien qu'il n'y eût pas de troubles digestifs ni gastriques et que ce diagnostic fût loin de me satisfaire, c'est à celui de kyste de la rate que je m'arrêtai ; puis-

qu'aussi bien j'avais les meilleures raisons d'éliminer tous les organes, il fallait bien me rejeter sur ce dernier.

Eh bien! Messieurs, j'aurais dû mettre la rate au même rang que les organes précédents, car il ne s'agissait pas d'un kyste de la rate. Mais n'anticipons pas.

Si le diagnostic précis, positif restait dans une certaine indécision, il était hors de conteste que l'intervention chirurgicale s'imposait: le kyste grossissait de plus en plus, la malade maigrissait, sa santé était compromise; sa vie elle-même serait bientôt en question.

Le 2 mars dernier, je fis donc une laparotomie antérieure verticale, *latérale gauche*. L'incision passant par le point culminant de la tumeur répondait à peu près au bord externe du muscle droit; elle s'étendait du thorax à la ligne ilio-iliaque antérieure.

Dès que j'eus ouvert le péritoine, il apparut nettement aux yeux de tous que la tumeur n'était pas intrapéritonéale; elle refoulait la séreuse postérieure d'arrière en avant. Le côlon descendant était étalé au devant d'elle, comme il l'est au devant des tumeurs du rein, mais si vide, si flasque, si aplati que ce n'était plus qu'une bande musculaire, incapable de révéler par une sonorité quelconque à la percussion, sa présence en ce point. L'opération se continua donc de la manière suivante : J'incisai le péritoine postérieur en dehors du côlon que je réclinai en dedans, en décollant la séreuse et j'arrivai ainsi sur la tumeur qui était fusionnée avec les plans cellulaires rétro-péritonéaux à ce point que ce ne fut qu'après de patientes et laborieuses recherches que je pus trouver le plan de clivage me permettant de suivre les contours du kyste. Ayant trouvé ce plan, je ponctionnai la poche et j'évacuai ainsi une pleine cuvette (plus de trois litres) d'un liquide couleur chocolat, paraissant assez fluide, mais contenant des flocons fibrineux. Cette évacuation faite aux neuf dixièmes, je continuai à décoller la tumeur de proche en proche, et non sans difficultés, car les adhérences étaient solides qui unissaient le kyste aux tissus ambiants.

Bien entendu, dès que, le ventre ouvert, j'eus constaté que notre tumeur était rétropéritonéale, j'avais dû renoncer à l'idée d'un kyste de la rate pour me rabattre sur le pancréas et surtout sur le rein. Mais voici qu'au cours de la libération de la poche ce dernier m'apparut: il était intimement adhérent à elle par son bord antérieur, une partie de sa face interne et son pôle supérieur, mais somme toute, il était intact; il y avait contiguité mais non continuité de tissus. Le kyste n'appartenait pas au rein, il devait donc provenir du pancréas. Quoi qu'il en soit, la poche se décolla de plus en plus, et enfin vint tout entière dans ma main; elle n'était rattachée à aucun pédicule vasculaire ou parenchymateux,

et le pancréas ne se montrait en aucun point de la périphérie de la vaste poche laissée béante par la disparition du kyste. Seul le rein était là, dénudé jusqu'à sa capsule propre exclusivement sur une grande étendue, mais somme toute, je l'ai déjà dit, parfaitement intact.

L'opération n'avait donc pas fait la clarté que nous étions en droit d'en attendre, mais elle avait fait l'essentiel, puisque la tumeur était enlevée en totalité sans effraction organique ou vasculaire : je fis d'abord une contre-ouverture lombaire par laquelle j'introduisis un gros drain dans le foyer opératoire; je fis la ligature de quelques petits vaisseaux artériels ou veineux, je réunis complètement par le ventre le péritoine postérieur, puis je refermai totalement aussi la paroi antérieure de l'abdomen sans drainage, par un triple plan de sutures.

Les suites de cette intervention furent des plus simples ; il n'y eut aucun accident, aucun incident même. Le drain fut retiré au bout de quelques jours, et la malade se rétablit aussi rapidement qu'après l'opération d'un kyste de l'ovaire. Au bout de trois semaines elle était guérie; elle l'est demeurée.

Laissons donc de côté l'histoire clinique de notre malade et revenons à la tumeur elle-même. Je vous l'ai présentée dans la séance du 17 novembre dernier. Elle avait le volume d'une tête d'adulte; elle contenait, je l'ai dit, un liquide brun noirâtre, chocolat, qui m'avait, à l'écoulement, paru assez fluide; en réalité, il était un peu sirupeux et légèrement visqueux. Dedans flottait une masse de fibrine grosse comme le poing au moins.

La tumeur était sphérique, sans pédicule; on peut lui considérer deux régions ou hémisphères : une antérieure, ventrale, et une postérieure, lombaire. La paroi a une épaisseur qui varie de 5 à 6 millimètres à plus d'un centimètre; c'est en avant qu'elle est le plus mince, en arrière le plus épaisse. On y distingue trois couches : une externe, mince lame fibreuse en avant, adhérent assez fortement à la couche moyenne sous-jacente, augmente beaucoup d'épaisseur en arrière où elle atteint 5 millimètres. Sa surface extérieure est rugueuse et porte les traces des adhérences celluleuses nombreuses et solides qu'il a fallu rompre pour l'isoler.

La couche moyenne a une épaisseur à peu près uniforme de 1 centimètre environ ; elle a partout une consistance dure, fibreuse.

La couche interne est lisse, de coloration noirâtre, elle est recouverte, par places, par des dépôts fibrineux plus ou moins adhérents.

J'ai dit que la couche externe était assez irrégulière et rugueuse à sa face superficielle ; il y a plus : sur une surface de 7 à 8 centimètres de côté, au niveau de la région ventrale, on voit *de petites masses irrégulières granuleuses légèrement saillantes et de coloration*

jaune qui tranchent sur le blanc mat de la paroi du kyste. Ces granulations ont de 5 à 6 millimètres d'étendue; elles sont étalées et accolées à la paroi du kyste par une mince lame fibreuse appartenant à cette paroi elle-même.

Nous reviendrons plus loin sur ces masses granuleuses qui auront une grande importance quand il s'agira d'établir l'origine de notre tumeur.

J'avais fait prélever du liquide pour le soumettre à une analyse complète et à une étude physico-biologique. Malheureusement, cette étude importante ne put être faite; seul l'examen cytologique décela dans le liquide la présence de quelques globules rouges altérés.

L'examen macroscopique de la tumeur ne nous fournissait pas encore, vous le voyez, messieurs, la clef du diagnostic positif du kyste que nous avions enlevé. Il nous fallait demander de nouvelles clartés à l'examen histologique. Mon interne, M. Chambard, s'occupa activement de cet examen; il fit aussi à l'occasion de ce cas de nombreuses recherches bibliographiques que j'utiliserai plus loin; en un mot, il a très largement collaboré à ce travail et il est juste que son nom figure avec le mien dans cette communication qui est sienne pour une bonne part.

Voici, messieurs, ce que montra le microscope.

Couche externe : elle a l'aspect d'un tissu lymphoïde en voie de sclérose; de grosses fibres conjonctives forment un réticulum grossier, dans les mailles duquel sont des cellules lymphatiques. Dans l'épaisseur de ce tissu sont des couches superposées d'un tissu lymphoïde non sclérosé; on y voit de nombreux îlots lymphoïdes caractérisés par un très fin réticulum richement anastomosé et contenant dans ses mailles de nombreuses cellules rondes. Ce tissu se distingue donc bien d'un tissu conjonctif chroniquement enflammé, auquel il ressemble à première vue. On y voit aussi de nombreux vaisseaux sanguins et lymphatiques.

Couche moyenne : elle est formée d'un tissu conjonctif lamelleux, très dense, pauvre en cellules conjonctives et en vaisseaux, sans tissu réticulé. Près de la paroi interne de cette couche est une zone mince de calcification; pas d'endothélium ni d'épithélium nettement appréciable.

Couche interne : elle est à peu près en entier constituée par de la fibrine qui a été déposée là par une hémorragie antérieure. En certains points, elle paraît vouloir s'organiser, car on y remarque des cellules rondes et des vaisseaux limités par une paroi endothéliale très nette.

Il restait à examiner les dépôts jaunes et granuleux observés à la face externe du kyste. Or, l'histologie a montré qu'il s'agissait là du tissu même de la capsule surrénale, dont on reconnaît aisé-

ment les différentes couches là où se retrouve une assez grande épaisseur de la surrénale. Cette capsule est étalée, mais elle ne paraît pas faire partie intégrale des parois de la poche kystique; une mince couche de tissu fibreux dense l'entoure et l'isole du tissu lymphoïde de la couche externe.

Cet examen histologique nous montre donc que le kyste a pour paroi une membrane épaisse, à la fois fibreuse et lymphoïde, mais surtout lymphoïde, à la surface de laquelle une partie de la capsule surrénale s'est étalée, et à l'intérieur de laquelle une hémorragie s'est faite à une époque déjà ancienne. Cette hémorragie s'est vraisemblablement produite un an auparavant quand la malade a éprouvé à l'occasion d'un effort une sensation de déchirure et une violente douleur, suivies d'une grande augmentation de volume du kyste.

Mais qu'était donc primitivement ce kyste? Nous avons vu que le rein n'avait pu lui donner naissance, et qu'aucun élément de tissu pancréatique ne se retrouve dans sa structure. Au contact et en arrière du péritoine pariétal postérieur, c'est dans les *kystes rétropéritonéaux* qu'il faut le ranger; mais ceux-ci forment des classes multiples, plus ou moins bien différenciées d'ailleurs au point de vue de leur étiologie, sinon au point de vue anatomique.

C'est ainsi qu'alors que la majorité des auteurs admet que leur point de départ est dans le système lymphatique, et cette théorie est longuement développée dans la thèse d'Augagneur (agrégat., 1886), Druckbert (*Archives générales de chirurgie*, février 1908) et Cunéo (*Archives générales de chirurgie*, février 1909) n'acceptent pas cette théorie. Pour eux, les kystes rétropéritonéaux auraient une origine congénitale, en ce sens qu'ils se développeraient dans les recessus paracoliques de Toldt, résultant d'un défaut ou d'une imperfection de coalescence entre le péritoine pariétal postérieur et le péritoine mésocolique. Ces irrégularités de coalescence, en créant des fossettes, des diverticules péritonéaux plus ou moins profonds, sorte d'arrière-cavités des côlons, tiendraient tout préparés des lieux de production pour des amas de sérosité qui constitueraient tout naturellement des kystes rétropéritonéaux. Le fait que rapporte Cunéo, et sur lequel il base son travail, paraît bien, en effet, ressortir à cette variété, ainsi que le fait précédent de Druckbert. J'ai moi-même présenté ici, il y a trois ou quatre ans, un kyste séreux rétropéritonéal qui s'adapterait admirablement à cette opinion.

Mais, pour si acceptable que soit l'hypothèse ou la théorie péritonéale de ces deux auteurs, il n'en reste pas moins qu'il existe des kystes rétropéritonéaux qui ont vraisemblablement une origine lymphatique, sans qu'il soit absolument nécessaire d'admettre que

les lymphatiques intestinaux puissent seuls leur donner naissance, à la manière de la théorie le plus généralement admise.

Sans doute, les kystes d'origine lymphatique sont ordinairement des lymphangiomes multiloculaires, mais ils peuvent aussi être uniloculaires, quoique plus exceptionnellement. Lorsqu'on trouve, en effet, dans la paroi de ces productions kystiques, du tissu lymphoïde en grande abondance, il est bien difficile de ne pas leur reconnaître une origine lymphatique.

Cette structure lymphoïde se retrouve nettement dans notre cas. Doit-il donc être rangé dans les kystes rétropéritonéaux proprement dits? Nullement.

Je vous rappelle en effet qu'à la surface de la paroi on trouvait des amas jaunes qui n'étaient autres que des amas de capsule surrénale. Ce fait devait attirer notre attention et nous conduire à considérer cette tumeur comme étant, à n'en pas douter, un kyste de la capsule surrénale. Cet organe peut en effet donner naissance à des productions kystiques. Dans la *Revue de Chirurgie* de septembre 1906, MM. Terrier et Lecène, à l'occasion d'un cas particulier observé par M. Terrier et relaté avec les détails les plus circonstanciés, ont fait une étude d'ensemble de ces kystes de la capsule surrénale, dont ils ont réuni, indépendamment de leur cas personnel, neuf observations parmi lesquelles une appartient à notre collègue Routier.

Lorsqu'on relit le mémoire de MM. Terrier et Lecène, et qu'on parcourt les observations qui y sont rapportées, on est frappé de l'analogie presque complète qui existe entre la plupart de ces observations et la nôtre. Même siège naturellement, même mode de développement, mêmes accidents douloureux, très nets dans le cas de M. Terrier, et dans celui de Routier, même évolution progressive. Dans plusieurs de ces faits, une hémorragie s'était faite dans l'intérieur du kyste, et les auteurs du travail indiquent à cette hémorragie deux modes de production : par inflammation comme dans les vaginalites anciennes du testicule, ou par traumatisme, comme cela s'est passé dans notre cas. Ces kystes de la surrénale ne sont pas tous de même nature et MM. Terrier et Lecène en distinguent cinq variétés, suivant que ce sont les kystes *parasitaires* (hydatiques), *glandulaires vrais*, des *adénomes kystiques*, des *lymphangiomes kystiques*, des *pseudokystes*, enfin (cavités remplies de sang ou de débris de tissus).

Notre cas rentre, à n'en pas douter, dans les kystes de la capsule surrénale, et il doit de par sa structure être rangé dans la variété que MM. Terrier et Lecène ont appelée *lymphangiomes kystiques*.

C'est donc un onzième cas à joindre aux dix cas déjà publiés

dans le travail que je viens d'indiquer et auxquels d'autres faits viendront sans doute s'ajouter.

Avant de terminer cette trop longue communication, je voudrais encore dire quelques mots du traitement de ces kystes. Deux modes d'intervention ont été employés : la *marsupialisation* et l'*extirpation*. Sur les onze observations ci-dessus indiquées, cinq cas sont des trouvailles d'autopsie ; 6 malades seulement ont été opérées (dans les six cas, il s'agissait de femmes dont l'âge variait de trente-cinq à soixante-neuf ans) de propos délibéré. Bier, Routier, Terrier ont fait la marsupialisation ; seule la malade de Terrier a guéri. Krönlein, Pawlick et moi-même avons fait l'extirpation complète. Krönlein n'a pas fermé complètement l'abdomen ; il a laissé la place à un tamponnement à la Mickulicz ; sa malade mourut le cinquième jour dans le collapsus. Pawlick et moi, avons fait un drainage par voie lombaire et avons fermé complètement l'abdomen ; nos deux malades ont guéri, lentement dans le cas de Pawlick, vite et très simplement dans le mien.

Si donc on tient compte strictement des résultats de cette statistique, la préférence doit être accordée, dans le traitement, à l'extirpation totale, avec fermeture complète de l'abdomen, après drainage extrapéritonéal par voie lombaire. Mais cette statistique porte sur un nombre vraiment trop restreint de cas pour avoir une valeur décisive. Cependant la saine raison nous dit qu'il faut s'efforcer, avant toute chose, de réaliser l'extirpation complète. Si pourtant celle-ci présentait des difficultés insurmontables, ou exposait à de graves lésions, il faudrait bien se résigner à une marsupialisation ; mais j'estime que même dans ce cas, il faudrait faire la marsupialisation à la peau de la région lombaire par une incision à ce niveau, et s'efforcer de supprimer toute communication avec l'abdomen, tout drainage transpéritonéal. Le traumatisme ne sera pas plus grand à faire une marsupialisation lombo-cutanée, et la vie du sujet aura moins de risques à courir si l'abdomen est complètement fermé, et à l'abri de toute communication avec le kyste. Bien entendu, si le diagnostic de l'origine du kyste, ou tout au moins de sa situation rétropéritonéale, pouvait être fait au préalable, c'est par voie lombaire qu'il conviendrait de l'aborder, quand cette voie serait praticable. Ce diagnostic sera fait bien rarement : M. Terrier semble avoir dans son cas soupçonné un kyste rétropéritonéal, mais il n'était pas suffisamment certain de son diagnostic et il a emprunté la voie trans-abdomino-péritonéale.

Nous ne pouvons actuellement tirer de ces faits d'autres conclusions.

M. Paul Reynier. — La séance étant très chargée, je me contente de dire à M. Potherat que j'apporterai à la séance prochaine une observation d'un malade que j'ai opéré cette année pour un énorme hématome consécutif à une déchirure de la capsule humérale s'étant produite pendant un effort. Ces hémorragies de la capsule surrénale, d'origine traumatique, ou par le fait d'un effort peuvent rendre compte de la formation des tumeurs du genre de celles dont vient de parler M. Potherat, dans lesquelles on trouve caillots, globules sanguins pouvant faire penser à un ancien hématome modifié.

Présentations de malades.

Hydronéphrose ancienne.

M. Walther. — Le malade que je vous présente, âgé de soixante-sept ans, bandagiste, est entré le 22 octobre dans mon service.

Voici l'observation recueillie par M. Lerat, interne, et M. Richard, externe du service :

Antécédents héréditaires. — Mère morte à quatre-vingt-huit ans.

Père éthylique, mort à soixante-treize ans d'une affection hépatique ayant duré trois ans environ.

Femme morte à quarante-trois ans, d'un cancer du foie.

Deux enfants morts, l'un en naissant, l'autre à dix-huit mois.

Fille de dix-sept ans, bien portante.

Antécédents personnels. — Hématurie traumatique à trente-huit ans (1). Fièvre typhoïde à quarante-deux ans.

Histoire. — Il y a dix ans environ, le malade remarque que son ventre augmentait lentement et progressivement de volume, mais il n'y attacha aucune importance.

Il y a quatre ans, il fut pris de douleurs dans la région lombaire dont la violence augmentait pendant la marche. Il remarqua alors une modification notable dans ses urines. Tandis que le soir elles étaient claires, de quantité et de couleur normale, le matin, au contraire, elles étaient troubles, foncées, et le malade les compare à du chocolat fondu. Au bout de trois semaines, les douleurs disparurent, les urines redevinrent normales sans aucun traitement; mais à partir de cette date, le volume de l'abdomen augmenta beaucoup plus rapidement et atteignit un degré fort gênant.

(1) Le malade est à cette époque tombé la nuit dans une carrière d'une hauteur de 1 mètre environ. Il tomba à plat ventre, put se relever malgré une vive douleur et continuer sa marche. Le lendemain matin, il constata que les urines contenaient du sang rouge avec de petits caillots allongés. Cette hématurie dura trente-six heures environ et disparut spontanément sans aucun traitement. A aucun moment, le malade ne fut obligé d'interrompre son travail.

Enfin, le 15 août dernier, le malade commença à ressentir de la fatigue, du malaise après ses repas, avec sensation de pesanteur à l'épigastre, et son appétit diminue. Dans la suite, ces symptômes s'exagèrent, la respiration devient difficile et le malade doit cesser tout travail.

Le 26 septembre, le malade entra dans le service de M. le Dr Claisse, à la Pitié, salle Rayer; il fut soumis au régime lacto-végétarien. Quelques jours après son admission, on lui retira par ponction sept litres d'un liquide brun-chocolat, d'aspect absolument semblable aux urines qu'il avait émises quatre ans auparavant (1).

A la suite de cette ponction, une amélioration sensible et immédiate se fit sentir, la dyspnée et les troubles gastriques disparurent, l'appétit devint excellent, mais, au bout d'une semaine environ, le ventre reprit son volume primitif et, le 22 octobre, le malade fut envoyé au pavillon Michon.

État actuel. — Le malade a un facies tiré et émacié. Les membres sont amaigris, leurs muscles flasques, la peau trop large.

Le thorax est considérablement élargi à sa partie inférieure au-dessous de la ligne mamelonnaire, l'appendice xiphoïde projeté fortement en bas et en avant. En arrière, du côté droit, à la partie moyenne, il y a une voussure costale, s'accompagnant d'une scoliose de ce côté (cette déformation aurait toujours existé).

L'abdomen est augmenté de volume, globuleux, plus développé du côté gauche que du côté droit (fig. 1); l'ombilic est déplissé, la peau tendue, de coloration normale, sans dilatation du réseau veineux sous-cutané.

Fig. 1.

Hydronéphrose gauche ancienne.

La palpation permet de délimiter une tumeur élastique, tendue, mais nettement fluctuante, non douloureuse, occupant la moitié gauche de la portion sous-ombilicale de l'abdomen, le flanc gauche; au-dessus de l'ombilic, la tumeur déborde à droite la ligne médiane, décrit une courbe de convexité droite à sommet distant de 12 centimètres de la ligne médiane, et ne s'engage pas dans les côtes.

(1) *Analyse du liquide retiré par ponction* :

Volume du liquide examiné	130 cent. cubes.
Réaction	Alcaline.
Densité	1.028
Sels minéraux	8 gr. 54 par litre.
Albumine	5 grammes.
Urée	1 gr. 16 par litre

A 10 centimètres à gauche de l'ombilic, en remarque des gargouillements très nets. Si l'on palpe un instant cette région, on sent bientôt se dessiner sous la paroi abdominale soulevée une corde dure qui se dirige en haut vers le rebord inférieur des côtes qu'elle atteint à 14 centimètres de la ligne médiane, et que l'on peut suivre en bas jusqu'à 6 centimètres au-dessous du plan horizontal passant par l'ombilic. A ce moment, elle est distante de 10 centimètres de la ligne médiane.

A la percussion, on délimite une zone de matité occupant la fosse iliaque gauche, atteignant la ligne médiane dans la région sous-ombilicale. Au-dessus, la zone de matité dépasse la ligne médiane, se dirige en haut et à droite pour décrire une courbe à concavité gauche, dont le sommet, situé sur une ligne horizontale située à égale distance du sommet de l'appendice xiphoïde et de l'ombilic, est à 12 centimètres à droite de la ligne médiane.

A partir de ce moment, la courbe change de direction, se dirige en haut et à gauche, et arrive, sur la ligne mamelonnaire, à 4 centimètres au-dessous du rebord inférieur du thorax, dont elle est séparée par une zone très sonore. Ensuite, elle se dirige transversalement sur la ligne médiane, se trouve à 4 centimètres au-dessous du sommet de l'appendice xiphoïde et sur la ligne mamelonnaire droite, atteint le rebord inférieur du thorax. Ensuite, sa matité se confond avec celle de la rate qui est normale et celle du rein qui paraît augmenter de volume.

La tumeur est mate dans toute son étendue, sauf au niveau du côlon descendant que la palpation nous a déjà montré sous forme d'une corde dure. A ce niveau la percussion révèle tantôt une sonorité très nette, tantôt une matité absolue se confondant avec la matité de la tumeur environnante.

Quand le malade est dans le décubitus dorsal, on remarque à la partie postérieure du flanc droit une zone de matité séparée de la matité de la tumeur par une zone sonore large d'un travers de main environ. Cette matité disparaît si l'on a soin de faire coucher le malade dans le décubitus latéral gauche.

Mensuration, pratiquée dans le décubitus dorsal :

	centimètres	
I. — Distance de la base de l'appendice xiphoïde à l'ombilic. .	26	45
Distance de l'ombilic au pubis	19	
II. — Tour de taille au niveau de la base appendice xiphoïde . . .	104	cent.
Tour de taille au niveau du bord infecté	108	—
Tour de taille au niveau de l'ombilic	110	—

Au point de vue fonctionnel, l'appétit n'est pas sensiblement diminué, les digestions sont un peu pénibles, avec sensation de pesanteur à l'épigastre après les repas, la langue est recouverte d'un léger enduit blanchâtre, la constipation est légère et cède facilement aux purgatifs.

Température normale et pouls normal, 75, un peu dur. P = 15.

Urines : Q.	1.450 cent. cubes.
Réaction.	Neutre.
D	1.019
Urée.	16 gr. 653 par litre. (24 gr. en 24 h.).
Albumine, Sucre, Sang, Bile.	0

Autres organes. — Foie, ne dépasse pas le rebord inférieur des fausses côtes, même au niveau de l'appendice xiphoïde. La limite supérieure est normale. Rate normale. Cœur normal. Poumons : expiration soufflante à gauche; râles de congestion aux deux bases; frottements pleuraux à base gauche.

Le prolongement de la matité jusqu'à la région lombaire gauche, le contact lombaire très net, la présence du côlon descendant au devant de la tumeur permettaient de localiser le point de départ de la poche kystique dans le rein gauche ou, du moins, dans la loge rénale. La lente évolution et l'émission passagère, il y a quatre ans, d'un liquide brun-chocolat, analogue à celui retiré par la ponction faite dans le service de M. Claisse, permettaient d'affirmer le diagnostic d'hydronéphrose.

Opération le 5 novembre. — Anesthésie au chloroforme avec l'appareil de Ricard, après injection de morphine-scopolamine.

Désinfection du champ opératoire par la teinture d'iode seule.

La situation du côlon descendant perceptible à la surface de la tumeur sous la forme de cette corde et croisant avec une légère obliquité sa face antérieure ayant été très exactement repérée, je fis une incision latérale oblique de haut en bas et en avant à trois travers de doigt en dehors du côlon; incision longue de 12 centimètres.

Aussitôt apparaît la surface de la poche kystique très tendue, recouverte d'un péritoine épaissi, vasculaire; sur la face antérieure de la poche, immédiatement en avant de la lèvre antérieure de l'incision de la paroi, on aperçoit le côlon intimement soudé, fusionné avec cette paroi sur laquelle il est comme aplati, étalé.

La poche est ponctionnée à 6 centimètres environ en dehors du côlon avec le gros trocart à kyste. Cette ponction, faite avec prudence en réglant l'évacuation du liquide pour éviter une décompression trop brusque, donne issue à 12 litres de liquide de couleur rouge-brun, chocolat, un peu épais, mais homogène.

Le liquide complètement évacué, je cherchai à disséquer, à séparer le péritoine de la surface de la poche en m'attaquant d'abord à la zone d'adhérences du côlon. Je dus immédiatemen

reconnaître l'impossibilité de cette dissection et le danger qu'il y aurait à la tenter; le côlon était si intimement uni à la paroi très épaisse à ce niveau que toute dissection devait être écartée.

Je tentai alors de faire une manœuvre qui m'avait déjà réussi dans un cas analogue d'hydronéphrose adhérente.

Je fis, au niveau de l'orifice de la ponction, pris comme centre, une incision de 2 millimètres de profondeur environ sur la paroi épaisse et de consistance de cuir, et je tâchai de la dédoubler; après quelques tentatives infructueuses, je finis par trouver un plan de clivage et je pus ainsi décortiquer, dégager toute la moitié supérieure de cette énorme poche.

Je décortiquai ensuite la moitié inférieure entourée d'une couche de graisse comme tannée et sclérosée, reliquat d'une vieille périnéphrite graisseuse. Ici, la poche peut être séparée de cette masse de périnéphrite qui est liée par pédicules pour assurer l'hémostase.

L'artère rénale est liée au catgut n° 2 avec un second nœud de sûreté, et la poche peut être ainsi enlevée en totalité et la cavité de brèche est bien asséchée.

Le péritoine est fermé sur les deux lèvres de l'incision et un drain gros et court est placé dans la brèche pour empêcher toute accumulation de sang.

Le reste de la plaie est refermé par des sutures en trois plans. Pansement aseptique.

Suites normales. — Ablation du drain le troisième jour.

Ablation des sutures le huitième jour. Réunion parfaite.

Examen du liquide kystique.

Quantité	4 litres.
Réaction	Alcaline.
Chlorures	7 grammes par litre.
Phosphate	0 gr. 20 —
Urée	2 gr. 10 —
Sucre	1 gr. 65 —
Acide urique	Réaction de la murexide.
Mat. albuminoïde	Mucine.
	Sérine.
	Globuline.
Sang	Réaction positive.
Urobiline	Traces.

Description de la pièce. — La poche est constituée par une membrane très épaisse par endroits, et très amincie vers sa partie postéro-interne.

Quand on *regarde l'extérieur* de cette poche, on voit que toute la partie inférieure est occupée par une masse cellulo-adipeuse épaisse, due à de la vieille périnéphrite.

Le reste de la poche présente un aspect lisse, gris rosé, avec, par endroits, des pelotons adipeux qui lui sont accolés.

L'*intérieur de la poche* (fig. 2) a au contraire un aspect tomenteux, avec des sugillations, presque des végétations rougeâtres.

On aperçoit, lorsque la poche est étalée, de fortes travées qui limitent les calices.

Ces calices sont extrêmement dilatés et leur fond est occupé par un tissu rouge noirâtre et fortement tomenteux.

FIG. 2.

Poche de l'hydronéphrose ouverte, montrant la dilatation des calices et l'orifice de l'uretère oblitéré à 6 centimètres plus bas.

Et le fond de ces calices apparaît irrégulier, se détachant nettement en rouge sombre sur la coloration plus claire de la totalité de la poche.

Mensuration. — La poche étant étalée après avoir été fendue dans le sens longitudinal mesuré :

Longueur	39 centimètres.
Largeur	19 —
5 grands calices mesurant	10 × 6 6 × 5 12 × 7
2 petits calices	13 × 7

L'*uretère* est perméable dans une étendue de 6 centimètres seulement. Il se termine là en cul-de-sac dans l'épaisseur de la paroi fibreuse de la poche.

Pseudo-hermaphrodisme. Hypospadias périnéal.

M. T. Tuffier. — Messieurs, je vous présente une jeune fille de vingt ans dont je vous prie d'examiner la région thoracique. Comme vous le voyez, elle est de complexion assez mince et ses deux régions mammaires sont développées, autant, sinon plus, que celles de toute jeune fille de cet âge. Ceci constaté, je vais la prier de passer dans une autre salle pour vous en faire l'histoire.

Il y a trois semaines, cette jeune fille venait me consulter à Beaujon pour une petite tumeur siégeant dans la grande lèvre *du côté droit*, petite tumeur qui la gênait quelque peu et dont elle voulait se débarrasser *avant son prochain mariage*. Elle m'était présentée comme portant un kyste de la grande lèvre, probablement un sac hernière déshabité. Apparue il y a huit ans, cette tumeur siégeant d'abord dans le pli de l'aine avait émigré secondairement et progressivement dans sa situation actuelle.

Dans la grande lèvre, du côté *gauche*, s'était développée de la même façon mais plus lentement et plus discrètement, si bien qu'elle n'était pas gênante, une tumeur plus petite. On voit de suite la déformation formée par la tumeur du côté droit, mais je ne constatai rien d'anormal sur le reste de l'appareil génital externe. En palpant la tuméfaction du côté droit, je la trouvai lisse ovalaire du volume d'une grosse noix, parfaitement libre, sauf à sa partie postérieure où on ne pouvait l'énucléer complètement, et se continuant par un cordon pénétrant dans le canal inguinal. De suite, la forme, la consistance de cette tumeur m'ont fait penser à une hernie de l'ovaire; mais en palpant sa partie postérieure, on sentait un appendice qui rappelait absolument l'épididyme.

Du côté gauche, la tumeur était beaucoup plus petite, beaucoup plus flasque et elle ne présentait aucun caractère spécial. La pression sur la tumeur droite réveillait une sensation absolument spéciale qui n'existait pas à gauche. J'ai voulu de suite sortir d'un doute sur le sexe de la malade, et j'examinai plus attentivement l'appareil génital externe. Point de petites lèvres, un orifice vulvaire petit en place normale, un clitoris du volume de l'extrémité du petit doigt très encapuchonné, mais qui, par traction en haut, montrait sur sa partie inférieure un léger sillon qui se continuait jusqu'à la vulve. L'hypothèse de l'hypospadias périnéal se confirmait. J'introduisis dans cette vulve une sonde de femme, elle me conduisit tout droit dans la vessie; mais au-dessous de cet orifice se trouvait un diverticule en cul-de-sac, complètement

indépendant de l'urètre, d'une profondeur d'un centimètre et demi à 2 centimètres environ. Le toucher rectal combiné à la palpation abdominale donnait des renseignements d'autant plus nets que le ventre est plat et souple. Pas d'utérus, rien ne rappelant les ovaires ou une tuméfaction quelconque. En revanche, une surface entre la vessie et le rectum un peu plus dure au-dessus du sphincter et qu'on pourrait peut-être rapporter à une prostate.

Des photographies que je vous présente vous montreront que

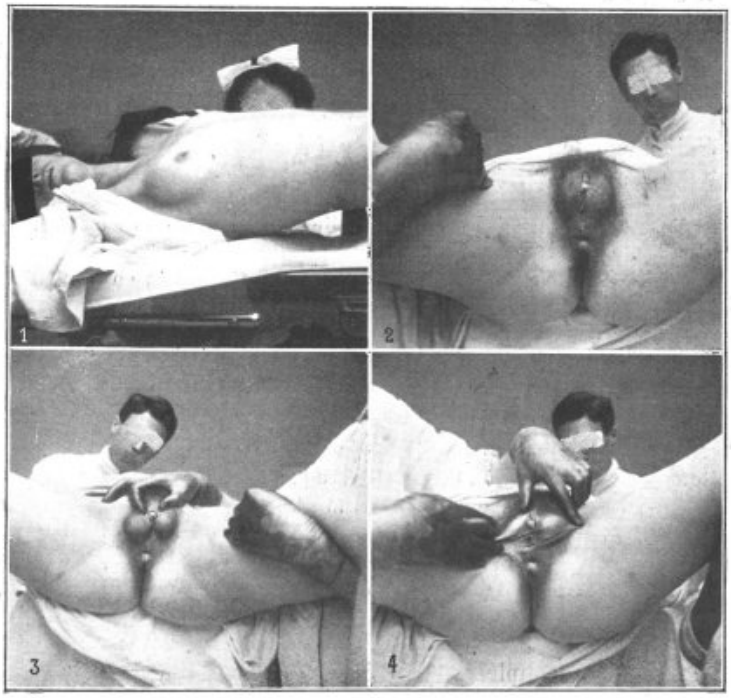

les cheveux noirs descendent jusqu'à la région lombaire, que le visage est absolument celui d'une femme, sans même une trace d'un duvet quelconque et que les extrémités, pieds et mains, sont minces et effilés.

Bien entendu, cette femme n'a jamais été réglée, elle a toujours eu une excellente santé. Elle est couturière et elle ne s'est jamais préoccupée de cette malformation, qu'elle ne soupçonne même pas. Elle a deux sœurs; l'une a vingt-cinq ans, est mariée, n'a jamais été réglée, pas plus d'ailleurs que l'autre qui n'a que seize ans. J'ai examiné l'aînée et je n'ai rien trouvé d'anormal dans son appareil génital.

Bien que l'existence d'un hypospadias périnéal entraînant une

erreur de sexe me parût à peu près certaine, je crus devoir, avant d'en prévenir la malade, pratiquer sur la lèvre droite une petite incision exploratrice. J'ai trouvé un testicule parfaitement conformé, de consistance et de volume normaux avec un hydatide de Morgagni dans la partie supérieure. Pour plus de sûreté, je fis l'ablation d'un petit fragment gros comme deux têtes d'épingle à la partie inférieure du parenchyme testiculaire. M. Mauté en a fait l'examen histologique qui ne laisse aucun doute.

Il s'agit bien de tissu testiculaire à peu près normal. Je crois malheureusement que cette constatation est tout ce que nous pouvons faire pour cette femme; le développement du clitoris est vraiment trop faible pour qu'on songe à pouvoir réparer la malformation, et d'ailleurs la malade refuse toute intervention.

J'ai demandé à M. Aubourg de faire la pelvimétrie de cette pseudo-femme, et voici les résultats qu'il m'a communiqués :

Radio-pelvimétrie suivant le procédé de Fabre pour obtenir les dimensions RÉELLES du détroit supérieur.

Malade radiographiée couchée sur le ventre, le bassin entouré d'un cadre rectangulaire, avec règles dentées au centimètre. Le cadre a été mis dans le plan du détroit supérieur et le rayon normal passe par le centre du cadre.

Bassin nettement asymétrique.

Elargissement très marqué des ailerons du sacrum (du reste, le losange de Michaelis n'est pas apparent chez la malade).

Retard de consolidation des crêtes iliaques.

Le diamètre transverse mesure 155 millimètres (normalement chez la femme, 130).

Les deux diamètres obliques, inégaux puisque le bassin est asymétrique, mesurés de l'interligne sacro-iliaque à l'éminence iléo-pectinée, mesurent 132 millimètres et 110 millimètres.

Et je vous ai simplement présenté cette malade, âgée de vingt ans et fiancée, à titre de curiosité, et pour bien mettre en évidence le caractère de féminisme et l'état vraiment peu explicable de la région thoracique.

Volumineuse hernie inguinale gauche contenant la majeure partie de l'intestin grêle, et le cæcum avec son appendice.

M. POTHERAT. — Messieurs, la plupart, de nos traités classiques, ou spéciaux, sont d'accord, aujourd'hui encore, pour déclarer qu'on ne doit pas opérer les hernies contenant la majeure partie de la masse intestinale ; l'intestin, disent-ils en substance, a, dans

ces cas, « perdu tout droit d'asile » dans l'abdomen ; par conséquent, il ne convient pas d'essayer de lui faire réintégrer son domicile originel.

Personnellement, je m'inscris en faux contre cette affirmation ; il y a déjà de longues années que j'opère ces énormes hernies, autant bien entendu qu'il n'existe pas, par ailleurs, de contre-indication à une intervention chirurgicale ; et nombreux sont les cas que j'ai traités ainsi par la cure radicale, non sans difficultés sérieuses parfois, mais avec un constant succès.

Le malade que je vous présente actuellement est un nouvel exemple de cette pénible infirmité qu'entraîne une hernie contenant une très grande quantité d'intestin.

L'infirmité, chez lui, était d'autant plus pénible qu'il est relativement jeune, puisqu'il n'a que trente-neuf ans ; elle lui était des plus préjudiciables puisqu'elle lui interdisait non seulement sa profession de boucher, mais même presque tout travail. De la partie inférieure de son ventre, pendait une énorme besace, descendant à mi-cuisse, englobant tous les organes génitaux externes. Il n'y avait là plus rien qui ressemblât à un scrotum, la verge avait totalement disparu, et l'urine s'échappait d'un profond infundibulum ; on ne pouvait plus sentir les testicules, et il fallait que le malade affirmât que la hernie avait débuté dix-neuf ans auparavant, par le *côté gauche*, pour qu'on pût être certain qu'elle provenait du canal inguinal gauche.

Au reste, par ce qui reste encore de peau flasque et inutile, malgré une résection cutanée qui eût fourni amplement la matière à une large serviette d'avocat et que j'aurais cru suffisante, vous pouvez vous faire une idée approximative de ce qu'était la besace que portait cet homme au-devant des cuisses. J'ajoute que le ventre était lui-même rétracté, creux, presque entièrement mat à la percussion.

Le malade réclamait une intervention capable de remédier à ce triste état de choses, intervention qui lui avait été refusée à différentes reprises.

Après un examen minutieux de ses divers viscères, et de ses urines, je décidai de lui donner satisfaction et je l'ai opéré dans mon service de l'hôpital de Bon-Secours il y a cinq semaines.

L'opération ne présenta aucune difficulté ; il n'y avait aucune adhérence des anses intestinales entre elles, ou avec le sac, et la réduction se fit aisément par un orifice par lequel mon poing pouvait aisément passer. La masse intestinale que je n'ai pas mesurée en longueur, représentait, à n'en pas douter, pour les assistants et les spectateurs qui m'entouraient et pour moi-même, deux tiers au moins, trois quarts peut-être de la masse intestinale. L'épi-

ploon n'entrait que pour une faible part dans la constitution de la masse totale. Je fis, après réduction, la dissection complète du sac, avec libération du cordon spermatique situé à la partie postérieure ; j'en fis la ligature par froncement progressif, puis je refis de mon mieux un canal inguinal et une paroi abdominale antérieure. Après quoi je fis une résection de peau, extrêmement large et que j'estimais être suffisante après rétraction, et la suture cutanée.

Les suites furent des plus simples, et vous le voyez, Messieurs, le malade va tout à fait bien. Voilà le fait. Il n'offre en somme rien de spécial et il se juxtapose à tous les cas de hernies inguino-scrotales gigantesques que j'ai déjà opérées et que je n'ai pas pris peine de vous amener ici.

Si je vous présente celui-ci, c'est que son cas présente une particularité qui n'est pas fréquente et qui mérite toujours d'être signalée.

J'ai dit, et vous le voyez vous-mêmes, que la hernie était *inguinale gauche*, et qu'elle contenait une masse d'intestin grêle, on voyait le *cæcum* et son *appendice*, avec une bonne partie du côlon ascendant. Côlon ascendant, cæcum, appendice, fin de l'iléon et coalescence iléo-cæcale, tout cela était net, clair et parfaitement normal.

Et, Messieurs, il ne s'agissait pas là d'une inversion des viscères suivant l'hypothèse d'Esprit. Il n'y avait pas glissement des viscères ; ceux-ci étaient libres dans un sac complet. Et au fond de la fosse iliaque gauche j'avais vu l'S iliaque. Pour la même raison, il ne pouvait s'agir là d'une insuffisante révolution intestinale et d'un défaut de migration du cæcum et de l'appendice.

Je crois plutôt qu'il s'agissait là d'un cæcum et d'un côlon ascendant siégeant primitivement à droite, mais s'étant transportés en totalité à gauche, soit par le fait d'une coudure du côlon transverse dans sa partie moyenne, soit plutôt par le fait de la longueur exagérée et de la laxité des moyens de fixité du cæcum ; car il était pourvu d'un très long méso-appendice et méso-cæcum dont l'étendue et le relâchement permettaient assurément les positions les plus diverses et les plus éloignées de la fosse iliaque droite.

Ce que je ne saurais dire, c'est si cette disposition anatomique était congénitale ou si elle s'était peu à peu développée du fait de l'entraînement du cæcum dans la hernie. Il se peut que cet entraînement ait joué un rôle pour développer ce méso-cæcum anormal, mais il devait bien exister quelque peu originellement pour que cette portion du gros intestin ait pu se trouver dans une hernie inguinale gauche.

Cancer du vagin. Colpohystérectomie totale par l'incision paravaginale. Guérison.

M. Henri Hartmann. — Vous connaissez tous l'opération de Schuchardt, modifiée par Schauta, pour l'ablation élargie des cancers utérins par la voie vagino-périnéale. Elle a été très bien décrite dans la *Presse médicale* par notre collègue Proust.

Ayant eu l'occasion d'y recourir dans un cas de cancer du vagin, j'ai pensé qu'il pouvait être intéressant de vous montrer la malade opérée il y a cinq mois et de vous exposer exactement la technique suivie, cette opération n'ayant guère été pratiquée, à ma connaissance, à Paris (1).

Mme C..., âgée de quarante-cinq ans, nous est adressée par notre confrère le Dr Duchesne, et entre à l'hôpital Bichat, le 9 juin 1909. Cette malade fait remonter le début de la maladie actuelle au mois de décembre 1908, époque où elle commença à avoir des pertes blanches et à éprouver des tiraillements dans la région lombaire droite avec irradiations dans le membre inférieur correspondant. Depuis le mois de mai 1909 elle constate que le liquide des injections vaginales revient souvent avec une teinte rosée; cette teinte disparaît à la suite de la substitution d'une canule molle à la canule rigide pour les injections. Il persiste néanmoins des écoulements qui tachent le linge. Amaigrissement notable.

Antécédents. — Père mort d'une maladie de poitrine, en 1871; mère morte en 1876 à la suite d'une amputation de cuisse faite pour tumeur du fémur; 1 frère mort à vingt-sept ans de fièvre typhoïde; 5 autres frères et sœurs bien portants.

La malade a toujours joui d'une bonne santé; en 1891 elle a eu une grossesse à terme suivie d'éclampsie. Pas de fausses couches.

Etat actuel. — Le col est sain, mais presque immédiatement au-dessous de lui, s'étendant sur la moitié de la hauteur de la paroi postérieure du vagin, allant d'un côté à l'autre, débordant même à gauche la partie latérale du conduit on trouve une vaste ulcération à fond

(1) Consulter sur cette opération : Karl Schuchardt, Ueber die paravaginale Methode der Exstirpatio uteri und ihre Enderfolge beim Uteruskrabs, *Arch. f. klin. Chir.*, 1901, t. LXIV, p. 289. — Schauta, Die Operation des Gebärmutteskrebses mittelst des Schuchardt'schen Paravaginalschnittes, *Monatschr. f. Geb. und Gyn.*, 1902, t. XV, p. 133, *Ibidem*, 1904, t. XIX, p. 475; Lehrbuch des gesatmen Gynäkologie, Vienne, 1907, 3e éd. t. II, p. 444, et *Annales de Gynéc.*, 1909, p. 642. — George Gelhom, Paravaginal or abdominal operation in carcinoma of the uterus, *Amer. J. of. obstetr.*, juillet 1905, p. 1. — Sinclair, On paravaginal section, *J. of. obstetr. and Gyn. of the British Empire*, avril 1906. — Staude, Ueber Totalexstirpation der carcinomatöser Uterus mittelst doppelseitiger Scheidenspaltung, *Mon. f. Geb. u. Gyn.*, 1902, t. XV, p. 863. — Proust, Colpohystérectomie totale par voie vulvo-périnéale, *Presse médicale*, 16 mars 1907.

inégal, à bords surélevés, non ulcérés sur leur versant externe, ulcérés sur leur versant interne.

Rien au toucher rectal. Ni sucre, ni albumine.

L'opération est momentanément ajournée à cause de la présence d'une série de furoncles sur les fesses.

Opération, le 6 juillet 1909. — Incision circulaire à 1 centimètre en arrière de l'orifice vulvaire.

Dissection du vagin en manchette sur une hauteur de 4 centimètres, puis suture des bords de la partie disséquée, conservant les chefs des fils longs.

Ceci fait, nous débridons la vulve obliquement en arrière et à gauche prolongeant dans la profondeur l'incision jusqu'au niveau de la section circulaire du vagin. Ce débridement vulvaire se continue en arrière avec une incision antéro-postérieure qui traverse la fosse ischio-rectale, et passe sur la partie latérale gauche de l'anus.

Nous séparons alors le vagin du rectum; cette séparation est facile sur la plus grande partie de son étendue; en un point, cependant, nous devons prendre le bistouri pour sectionner des parties fibreuses intermédiaires à l'ulcération cancéreuse et au rectum.

Le rectum est récliné en arrière et à droite; nous allons ainsi jusqu'au cul-de-sac péritonéal recto-utérin que nous ouvrons.

Ceci fait, nous passons à la dissection de la vessie, liant, chemin faisant, les vaisseaux qui, sur les parties latérales, abordent le vagin. Nous ouvrons le cul-de-sac péritonéal préutérin, lions l'artère utérine gauche, amenons dans la plaie l'utérus et les annexes gauches, lions les utéro-ovariennes gauches, puis, attirant au dehors utérus et annexes, nous terminons l'ablation par la section et la ligature des artères du côté droit, enlevant en bloc l'utérus, les annexes et le cancer vaginal en vase clos.

Le péritoine rétro-vésical est suturé au péritoine prérectal, et la vulve est reconstituée à l'aide de grandes anses de fil de bronze qui embrassent toutes les parties molles du périnée. De la gaze iodoformée est engagée par l'orifice vulvaire dans l'espace inter-vésico-rectal qu'elle tamponne mollement. Sonde de Pezzer à demeure.

Résultat immédiat. — Guérison sans le moindre incident. Le 15 juillet, fils et mèches avaient été enlevés.

Résultat éloigné. — Aujourd'hui, 1er décembre, vous pouvez voir la malade qui va très bien, a repris son poids normal et n'éprouve aucun trouble ni du côté du rectum, ni du côté de la vessie. La vulve a sa forme normale; elle présente simplement, au niveau de la partie gauche

de la fosse naviculaire, une petite encoche qui se continue avec la cicatrice antéro-postérieure de la fosse ischio-rectale. Lorsqu'on la déplisse, on voit que le vagin s'arrête à 1 centimètre et demi de profondeur; son fond a l'aspect d'un diaphragme, qui, tendu, présente en son centre une disposition légèrement étoilée plus lisse et plus grisâtre que la muqueuse normale. Rien au toucher rectal, ni au palper de l'abdomen.

L'examen histologique de la tumeur enlevée a été fait par M. Lecène et a montré qu'il s'agissait d'un épithélioma pavimenteux à globes cornés.

Consolidation d'une pseudarthrose flottante par une tige d'acier.

M. Souligoux. — A propos de la communication de M. Sebileau sur la tolérance des tissus pour les métaux, j'avais cité l'observation d'un homme à qui j'avais placé, dans l'humérus, une longue tige d'acier, fixée avec du ciment de dentiste, pour le guérir d'une pseudarthrose flottante. J'ai pu retrouver cet homme et les radiographies qu'il avait conservées.

En mai 1897, cet homme, très bien portant, eut le bras pris dans le laminoir-sécheur d'une usine. Le bras retiré est, dans toute sa longueur, aplati et broyé. Sur les téguments, on constate des brûlures. L'humérus est fracturé et son bout inférieur, très saillant, sort à travers la plaie.

A l'hôpital du canton où il habite, le malade est soigné pendant cinq mois avec des pansements humides.

Il vient à Paris en septembre 1897 où il est placé dans le service de M. Tillaux. A ce moment, les plaies sont guéries, les fractures de l'avant-bras sont consolidées, mais il existe une pseudarthrose absolument flottante de l'humérus.

Octobre. — Résection humérale, avivement des fractures. Suture osseuse; deux mois après, résultat nul.

15 décembre. — Nouvel avivement, nouvelle suture, le bras est maintenu longtemps dans un appareil; pas de résultat.

30 février 1898. — Avivement nouveau. Les os sont enveloppés de périoste de chien, tué au moment même de l'opération. Immobilisation pendant cinq mois. Pas de résultat.

Juillet 1898. — Essai de fixation des fragments huméraux par une tige d'ivoire. Résultat nul.

Le malade me suit à Saint-Louis et, de là, à Lariboisière dans le service de M. Peyrot.

Après tant d'échecs, le malade, lassé, me demandait de le débarrasser de son bras qui le gênait. Je finis par le convaincre de me laisser procéder à la tentative suivante.

J'eus l'idée de lui mettre dans l'os une tige d'acier longue d'environ 10 centimètres, de 3 millimètres de diamètre environ que je consolidai avec du ciment de dentiste. Un fil d'argent assurait encore l'accolement des fragments.

Je n'espérais pas ainsi obtenir une consolidation parfaite, mais je pensais qu'il se produirait autour de cette tige du tissu fibreux, qui prenant point d'appui sur elle, transformerait cette pseudarthrose flottante en pseudarthrose très serrée, permettant l'utilisation du membre.

Le résultat obtenu dépassait mes espérances, puisque trois mois après cet homme pouvait porter 10 kilogs à bras tendus.

Il put retravailler pendant sept mois, mais un jour le malade fit une chute et luxa sa tige d'acier.

Je lui fis une nouvelle intervention et plaçai une autre tige dans l'intérieur des deux fragments de l'humérus. La réunion se fit par première intention sans fièvre. Malheureusement mon interne eut la mauvaise idée d'enlever les fils trop tôt; la plaie se désunit et bientôt se mit à suppurer.

Au bout de six mois, j'enlevai la tige d'acier et je constatai qu'il y avait autour des fragments un manchon épais de tissu fibreux.

La guérison se fit rapidement, je mis à ce malade un appareil plâtré et il partit pour son pays où il put travailler pendant dix ans comme fabricant de peignes ayant l'usage à peu près parfait de son bras.

Vous pouvez voir que le but cherché (provoquer une pseudarthrose très serrée) est atteint : il y a à peine de la mobilité. Le bras est fort et le malade peut porter une chaise sur laquelle on place un gros pardessus.

La radiographie montre que les os sont fortement réunis et accolés bout à bout.

M. Tanton. — *Deux observations de plaies de poitrine par coups de couteau. Thoracotomie.*

M. Picqué, rapporteur.

M. Chevassu. — *Deux cas d'épithélioma du testicule traités par l'extirpation de la tumeur avec recherche des ganglions lombaires.*

M. Delbet, rapporteur.

M. Gosset. — *Épithélioma testiculaire. Ablation des ganglions lombo-aortiques. Guérison depuis dix mois.*

M. Delbet, rapporteur.

Présentation d'instrument.

Pince porte-thermocautère.

M. Quénu. — Voici une pince que j'ai fait construire par M. Guyot : elle a pour but d'éviter tout contact de la main qui opère avec le manche du thermocautère. Le thermo est employé fréquemment dans les opérations septiques, ouvertures d'anthrax, phlegmons diffus, etc.; il en résulte pour l'instrument une souil-

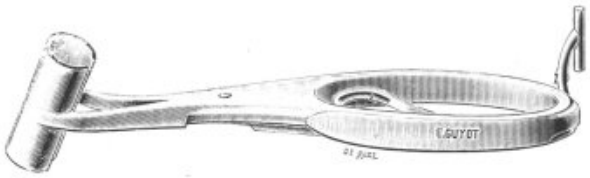

lure qu'il est difficile d'éviter. Nous parons d'ordinaire à la contamination des mains, en saisissant le manche avec une compresse stérilisée.

Certains constructeurs ont entouré le manche d'une gaine métallique stérilisable, mais le thermo est préparé et chauffé par un aide qui est bien obligé de prendre l'instrument par le manche et de le présenter à l'opérateur.

J'ai pensé qu'il était pratique pour l'opérateur de saisir lui-même solidement et lâcher à volonté l'instrument à l'aide de cette pince stérilisée dont le manche demeure intacte de toute contamination.

M. Lejars a rapporté jadis de Breslau une pince porte-thermo ayant un but semblable; je lui avais demandé de nous l'apporter afin de comparer les deux instruments, celui-ci m'a paru pratique, je ne connais pas l'instrument allemand.

Élections

Commission pour l'élection de membres correspondants nationaux.

MM. Kirmisson, Routier, Picqué, Broca ont été nommés membres d'une Commission pour l'élection de membres correspondants nationaux.

Commission pour l'élection de membres correspondants étrangers.

MM. Monod, Bazy, Lejars, Delbet ont été nommés membres d'une Commission pour l'élection de membres correspondants étrangers.

AVIS

M. le Secrétaire général rappelle à MM. les candidats à une place de membre titulaire, qu'ils ont jusqu'au 22 décembre pour faire valoir leurs titres.

Le Secrétaire annuel,

Lejars.

Paris. — L. Marethieux, imprimeur, 1, rue Cassette.

SÉANCE DU 8 DÉCEMBRE 1909

Présidence de M. Reynier.

Procès-verbal.

La rédaction du procès-verbal de la précédente séance est mise aux voix et adoptée.

Correspondance.

La correspondance comprend :

1°. — Les journaux et publications périodiques de la semaine.

2°. — Une lettre de M. Delorme, s'excusant de ne pouvoir assister à la séance,

3°. — Un travail de M. Le Jemtel (d'Alençon), intitulé : *Kyste hydatique rompu dans les voies biliaires. Cholédocotomie. Guérison.* — Rapporteur : M. E. Rochard.

4°. — Un travail de M. Rastouil (de La Rochelle), intitulé : *Ablation d'un appendice kystique noirâtre et à contenu fétide, ne donnant lieu à aucune réaction apparente, trois mois après une attaque appendiculaire des plus graves.* — Rapporteur : M. Walther.

A l'occasion du procès-verbal.

M. Souligoux. — M. Guinard, en disant : « Je suis absolument stupéfait des désastres que M. Souligoux vient de nous mettre au passif de la réduction sans drainage », montre qu'il n'a pas bien entendu ou que je me suis mal exprimé. Car sur les sept cas de réduction sans drainage où il s'est produit des incidents et non des

désastres, deux ont été observés par moi : un a guéri après marsupialisation, l'autre est mort trois mois après, mais il a été marsupialisé secondairement, et par conséquent la mort peut tout aussi bien être portée au compte de cette dernière méthode. Au contraire, dans tous les cas de M. Quénu, au nombre de cinq, il ne s'est agi que d'incidents peu graves et qui ont tous cédé très facilement à la ponction. Si j'ai groupé ces cas, c'est pour bien montrer qu'il peut se produire, dans les cas de réduction sans drainage, des incidents qui, bénins dans beaucoup de cas, peuvent, dans d'autres, être plus sérieux. Mais cela ne va pas dans mon esprit à l'encontre de la méthode de M. Quénu, puisque j'ai terminé ma communication en disant qu'à l'avenir je traiterai par cette méthode tous les kystes, sauf les suppurés dont j'aurai pu explorer complètement la cavité et voir qu'il n'y a pas de suintement sanguin, ou biliaire, ou des canalicules saillants prêts à se rompre.

Discussion.

Des kystes hydatiques multiples du foie (1).

M. Sieur. — Durant mon séjour en Algérie, pays où l'échinococcose est fréquente, j'ai eu l'occasion d'opérer quatre kystes du foie. Mais comme la discussion actuelle vise surtout les kystes multiloculaires, je vais me borner à vous résumer l'histoire de mon quatrième malade, car elle vient s'ajouter à celle des plus beaux exemples d'échinococcose diffuse du foie et du péritoine.

Le spahi indigène Ahmed B..., quarante ans, vieux bronchitique et vieux paludéen, entre dans mon service en décembre 1903.

Depuis trois ans et demi environ, il se plaint de troubles abdominaux sur lesquels il ne donne que des indications très vagues.

En l'examinant, on constate, du côté du foie, une tumeur saillante du volume des deux poings, développée au niveau des fausses côtes droites. Elle est mate et sa matité se confond avec celle du foie; elle est molle, sans frémissements hydatiques, et s'étend transversalement de la ligne blanche à la ligne axillaire et descend en bas, à mi-chemin de l'ombilic. Pas de douleurs spontanées, mais plutôt gêne notable résultant de son relief.

Le ventre est volumineux, et dans les deux fosses iliaques et la cavité du bassin on sent une série de tumeurs arrondies, mates,

(1) *Bull. et Mém. de la Soc. de Chir.*, 1909, p. 1116, 1131 et 1170.

distinctes les unes des autres, plus ou moins mobiles et qui encombrent la cavité de l'abdomen et du bassin au point de gêner la dilatation de la vessie et d'obliger le malade à uriner douze à quinze fois par vingt-quatre heures. Les urines sont claires, mais ne renferment que 7 à 8 grammes d'urée par litre et l'on y trouve des traces d'albumine.

Le diagnostic de kystes hydatiques multiples me paraissant évident, je décidai d'opérer tout d'abord le kyste du foie.

Comme il existait des signes manifestes de bronchite chronique avec quelques frottements pleuraux aux deux bases, j'eus recours à l'anesthésie locale à la cocaïne, ce qui était d'autant plus facile que la tumeur saillait fortement sous la peau. Enfin je ne pouvais m'empêcher de rapprocher le cas de mon malade de celui d'un opéré de mon maître et ami M. Mignon, dont l'observation vous a été rapportée à la séance du 13 juin 1900. Il s'agissait d'un malade qui avait déjà été opéré un mois auparavant par la méthode de M. Delbet d'un volumineux kyste du cul-de-sac de Douglas. Au moment où on l'anesthésiait à nouveau pour explorer son foie qui semblait atteint d'échinococcose, il était pris de syncope dès les premières bouffées de chloroforme et succombait en état d'asphyxie blanche. A l'autopsie, on trouvait deux volumineux kystes dans le lobe droit du foie, tandis que le lobe gauche en était littéralement farci. Deux masses hydatiques du volume d'une pomme étaient implantées dans le diaphragme, faisant saillie dans le thorax et l'abdomen, une autre occupait la rate, et des vésicules nombreuses étaient disséminées dans le poumon droit, dans l'épiploon et le mésocôlon transverse. Il me semblait que ces lésions n'avaient pas été étrangères à la production de la syncope mortelle.

D'ailleurs, mon malade supporta très bien l'opération, qui fut exécutée de la façon suivante :

Le 29 décembre 1903, incision de 10 centimètres le long du bord externe du muscle droit à droite; ponction de la poche kystique avec un fin trocart de Potain et issue de 250 grammes de liquide clair que l'on remplace par 200 grammes d'une solution formolée à 1 p. 100. Au bout de cinq minutes, la solution de formol est aspirée à son tour et la poche est ouverte sur une hauteur de 8 centimètres. Elle occupe la partie supérieure du lobe droit du foie et renferme de nombreuses vésicules filles qui sont extraites avec la membrane germinative. La poche est explorée avec le plus grand soin, exploration qui est d'autant plus facile que ses parois *sont exsangues*, et comme on ne constate rien de suspect, l'incision est suturée au catgut. Réunion de la plaie pariétale en deux étages.

A part quelques petits phénomènes congestifs survenus du côté

des deux bases pulmonaires et une augmentation du taux de l'albumine qui atteint 1 gr. 50, celui de l'urée restant toujours très inférieur, la guérison se fait sans aucun incident.

Un mois plus tard, sans qu'il y ait eu la plus petite réaction locale ni générale, la poche est aussi volumineuse qu'au moment de l'opération et cette réplétion s'est faite en quelques jours.

Une ponction à l'aide du fin trocart de Potain donne issue à 300 grammes d'un liquide fortement coloré en jaune qui, à l'analyse, est trouvé dépourvu d'éléments figurés et de bile, mais assez riche en albumine (3 gr. 50 par litre).

Quatre jours plus tard, la poche est de nouveau pleine, et une nouvelle ponction donne issue à la même quantité de liquide toujours dépourvu de bile.

Tous les huit jours, pendant un mois, je suis amené à pratiquer ainsi une ponction que je fais suivre une première fois d'un lavage à l'eau phéniquée forte et plus tard de l'instillation de 15 grammes de glycérine iodoformée. Cette dernière médication semble retarder la sécrétion du liquide, et j'en profite pour pratiquer un mois plus tard, le 31 mars 1904, et à la demande expresse du malade, une intervention qui doit avoir pour but l'ablation des masses kystiques qui occupent le ventre et le bassin.

Anesthésie générale sans incidents, longue incision médiane de 20 centimètres, ayant son milieu au niveau de l'ombilic. Six kystes occupant l'épiploon ou le mésentère et ayant tous un volume supérieur au volume du poing, ont enlevés en totalité après avoir pédiculisé et lié leur enveloppe sérofibreuse. L'un d'eux se rompt au moment de son énucléation, mais comme son pourtour immédiat est recouvert de compresses, le liquide est recueilli par ces dernières et la région nettoyée par des tampons imprégnés de la solution formolée à 1 p. 100.

Un dernier kyste ayant le volume d'une tête de fœtus occupe le cul-de-sac de Douglas. On le ponctionne et on injecte dans son intérieur du formol à 1 p. 100; puis, après avoir enlevé la membrane germinative et asséché avec soin la poche pour la débarrasser de toutes ses vésicules, on ferme l'ouverture du kyste à l'aide d'un surjet à la soie. Comme j'avais utilisé au cours de l'opération la totalité des fils à ligature que j'avais préparés, je dus me servir d'une soie dont l'ébullition avait été insuffisamment prolongée, et nous verrons par la suite que cet incident devait compromettre le résultat de mon intervention.

En effet, mon malade se remit beaucoup mieux que je ne pouvais l'espérer, et au bout de huit jours j'enlevai les fils de la plaie pariétale que j'avais fermée en totalité et dont la réunion était complète.

Le dixième jour, accès palustre franc qui fatigue notablement l'opéré, et le quinzième jour, comme il se plaint de quelques douleurs vagues au niveau de la région suspubienne et que sa température vespérale atteint 38 degrés, je constate un peu de rougeur et d'induration au niveau de la partie inférieure de la plaie opératoire, et une légère matité suspubienne qui indique la reproduction de liquide dans la poche kystique du cul-de-sac de Douglas.

Quatre jours plus tard, le 19 avril, j'ouvre la partie inférieure de l'incision médiane primitive, immédiatement au-dessus de la symphyse pubienne, et je tombe sur la suture de la poche kystique du cul-de-sac de Douglas. Elle est le siège d'une inflammation locale assez vive et adhère à la face profonde de la paroi. J'enlève le fil de soie qui a été évidemment la cause de l'infection et, tout en respectant autant que possible les adhérences déjà établies, je pénètre dans l'ancienne cavité hydatique, qui renferme 200 grammes de liquide louche. Un drain du volume du pouce est enfoncé jusqu'au fond de la poche, dont les parois ont une tendance naturelle à s'accoler, et j'entoure la sortie du drain de compresses stériles pour protéger le reste de la grande cavité péritonéale.

Dès le lendemain, la température tombe au-dessous de 37 degrés, chiffre qu'elle ne devait plus dépasser ; un liquide séreux abondant s'est écoulé par le drain, dont le fonctionnement paraît suffisant.

Par contre, à dater de ce moment, le malade reste abattu, comme sous l'impression d'un shock nerveux dont rien ne parvient à le tirer. Son pouls est à 100 ; il a de temps à autre du hoquet, et refuse toute alimentation. Et cependant l'écoulement qui se fait par la poche kystique est modéré et à peine teinté, le ventre est plat, sonore et peu sensible à la pression. La mort survient par affaissement progressif le 23 avril, vingt-quatre jours après l'intervention.

L'autopsie devait me donner l'explication de cette fin un peu inattendue.

Tous les kystes de l'épiploon et du mésentère avaient bien été enlevés au cours de l'opération et un seul moignon présentait une infection toute locale. C'était celui de la poche kystique du cul-de-sac de Douglas. Quant à la poche elle-même, elle était vide, grâce à la présence du drain mis en place cinq jours auparavant.

C'est l'examen du foie qui devait surtout nous réserver quelques surprises.

Le lobe droit ne présentait que la première poche kystique opérée trois mois auparavant. Elle renferme du liquide clair, ambré, analogue à celui retiré au cours des diverses ponc-

tions ; elle est notablement rétrécie, mais peut encore contenir 150 grammes de liquide. Cette absence de cicatrisation, ou plutôt d'accollement des parois de cette poche, semble due à ce que le tissu hépatique voisin est fibreux et comme lardacé. Il crie à la coupe du couteau et sa vascularisation est tout à fait anormale. Cette insuffisante vascularisation m'avait déjà frappé au cours de l'intervention, et c'est à elle seule que j'attribue la persistance de la cavité, car il n'y a jamais eu dans son intérieur d'épanchement de bile.

Le lobe gauche du foie, s'il a conservé en partie sa forme et ses dimensions, n'est plus constitué que par une mince coque de tissu hépatique recouvrant de très nombreux kystes hydatiques. Deux d'entre eux sont en voie de guérison par suite de la pénétration de bile dans leur intérieur, ainsi que l'indique la teinte jaune de l'espèce de boue qui représente le contenu et le plissement de la membrane germinative, que je ne saurais mieux comparer qu'à celui d'un mouchoir déplié que l'on froisse et emprisonne dans le creux de la main.

Deux kystes pédiculés et du volume du poing sont accolés au bord postérieur du foie et en contact de la colonne vertébrale ; quant au lobule de Spiegel, il est lui-même envahi par deux kystes de petit volume.

Deux autres kystes occupent la moitié droite du diaphragme et, comme ils sont refoulés par le foie, ils font surtout saillie dans la moitié correspondante de la poitrine.

L'un d'eux a le volume d'une tête de fœtus et est logé dans la foliole droite du trèfle fibreux, immédiatement en dehors de la veine cave inférieure. Il est coiffé par la base du poumon droit, à laquelle l'unissent des adhérences très solides et comme la base pulmonaire adhère elle-même au sinus costo-diaphragmatique, il en résulte qu'une certaine épaisseur de tissu pulmonaire isole le kyste de la paroi thoracique. Cette disposition explique que durant la vie, au cours des diverses explorations de la poitrine, nous ayons toujours eu de la sonorité à la percussion et du murmure vésiculaire avec frottements pleuraux à l'auscultation.

Le second a le volume du poing et est logé dans les fibres musculaires du diaphragme qui constituent le pilier droit.

Dans le poumon existent quelques tubercules crétacés avec des adhérences pleurales anciennes au sommet et à la base, mais nulle part on ne trouve de kyste, non plus que dans le cœur ou les médiastins.

Les reins sont petits et renferment de nombreux petits kystes ; la rate est simplement un peu volumineuse.

Mes observations de kystes hydatiques du foie sont trop peu

nombreuses et trop disparates pour que je puisse en tirer des indications de pratiqne générale.

Les deux premiers kystes étant suppurés, j'ai dû recourir à la marsupialisation et au drainage. L'un d'eux a guéri en moins de deux mois, malgré l'étendue de la poche kystique, et j'attribue cette rapidité de la guérison à l'accollement spontané des parois produit par la pression des viscères abdominaux.

Le second, qui communiquait avec l'estomac, a guéri aussi simplement que si ce dernier organe n'avait pas été en cause, et j'ai pu sans inconvénient alimenter le malade dès le quatrième jour.

Trois fois, j'ai eu recours à la suture immédiate de la poche kystique sans capitonnage.

Le premier malade a guéri très rapidement, après l'apparition d'une fistule biliaire de très courte durée, et cet échec relatif doit être mis sur le compte du mauvais état général du sujet.

Chez le second, la poche a sécrété un liquide albumineux, et l'absence de réunion des parois doit être attribuée à l'altération du tissu hépatique. Peut-être que si, dans ce cas, j'avais essayé de faire le capitonnage et de produire ainsi un accollement forcé des parois de la poche, le résultat immédiat eût été tout autre.

Dans le troisième cas, il y a eu infection secondaire de la poche par les fils de suture et, par suite, on ne saurait rendre la méthode de Delbet responsable de cet échec.

Enfin, chez mon dernier malade, j'ai pratiqué l'énucléation des kystes disséminés dans l'épiploon et le mésentère. Cette énucléation a été des plus faciles, mais je doute que hors les conditions un peu spéciales de mobilité et de facilité d'*accès* et d'absence d'adhérences que présentaient ces tumeurs, on puisse espérer mettre en pratique une semblable méthode sans faire courir à l'opéré de très graves dangers.

Je voudrais, en terminant, appeler votre attention sur la *guérison spontanée* de certains kystes hydatiques du foie. A l'autopsie de mon dernier opéré, j'ai trouvé, en effet, deux kystes qui avaient dû être volumineux à en juger par les nombreux replis de leur membrane germinative et qui n'étaient plus représentés que par deux masses arrondies renfermant au centre une bouillie biliaire.

En 1899, j'ai fait présenter à la Société anatomique, par mon ancien élève et ami M. Sacquépée, le foie d'un malade mort de septicémie dans le service de mon maître le professeur Robert et à la coupe duquel nous avions rencontré deux productions analogues. L'une des poches, située au voisinage de l'insertion du ligament falciforme, adhérait par son pôle inférieur à l'épiploon

gastro-hépatique et à une portion de la paroi stomacale. Cette dernière (environ à 5 centimètres du pylore) était fortement érodée sur une étendue de 2 centimètres carrés ; et cette érosion, d'aspect cicatriciel, répondait, à n'en pas douter, à une ancienne perforation qui, comme chez l'un de nos opérés, mettait le kyste en communication avec la cavité de l'estomac.

Une seconde poche intra-hépatique, du volume d'une orange, était comme la précédente remplie de boue biliaire. L'examen histologique du contenu des deux poches y décelait les divers composants de la bile, sans éléments de pus, sans microbes. La paroi, épaisse de 2 millimètres, était fortement incrustée de sels calcaires et, en la râclant, on trouvait des crochets caractéristiques de l'échinocoque.

Or, en se reportant à l'histoire pathologique du malade, on relevait, dix-huit ans auparavant, l'existence d'une tumeur siégeant au niveau du foie et qui s'était affaissée brusquement à la suite de violents vomissements.

Ces quatre observations semblent démontrer que l'invasion de la bile rend le kyste stérile en s'opposant au développement des hydatides. Le contenu liquide se résorbe peu à peu et il ne reste, comme vestige de l'ancienne lésion, qu'une membrane plus ou moins ratatinée avec au centre un amas de sels biliaires concrétés.

M. Lejars. — Je m'excuse de reprendre la parole dans cette discussion, mais elle s'est élargie, et je désirerais, comme mes collègues, apporter la statistique intégrale de mes opérations pour kystes hydatiques du foie.

Depuis 1893, j'ai opéré 38 malades ; sur 2 d'entre eux, je suis intervenu deux fois, ce qui fait un total de 40 opérations.

Neuf fois, il s'agissait de kystes hydatiques suppurés, qui furent traités par l'incision en un temps et la marsupialisation. Une malade, une femme âgée, opérée d'un énorme kyste sous-diaphragmatique par voie transpleurale, succomba rapidement ; une autre, âgée de vingt-sept ans, sortit de l'hôpital au trente-deuxième jour, dans un état local satisfaisant, mais dans un état général très précaire : elle s'affaiblit progressivement et succomba un mois après. Les sept autres malades quittèrent mon service au bout d'un temps variable de vingt-cinq jours à deux mois ; la guérison était alors assurée et s'acheva plus ou moins vite. J'en ai revu quelques-uns plusieurs années après l'opération.

Vingt-neuf fois, il s'agissait de kystes non suppurés ; de ces kystes,

17 furent traités par la marsupialisation, avec 14 guérisons et 3 morts :

2 furent extirpés, avec 1 guérison et 1 mort;

10 furent opérés par la méthode de Bobrow-Delbet, avec 9 guérisons, et 1 mort.

Il convient d'analyser d'un peu plus près ces résultats.

Sur les 2 extirpations, je ne reviendrai pas; j'ai rapporté ici les deux faits dans l'avant-dernière séance, et j'ai dit ce que je pensais du procédé.

Les 3 morts qui se sont produites à la suite de la marsupialisation se départagent de la façon suivante :

deux ont eu lieu, au deuxième et au dixième jour, chez des malades très cachectiques, qui portaient depuis longtemps des kystes très volumineux et méconnus; l'un était une femme de quarante-trois ans, que j'opérai le 16 mai 1907 : je trouvai une ascite abondante, un gros kyste de la face inférieure du lobe droit, et un autre du lobe gauche; je les marsupialisai tous les deux; mais la malade resta pâle et déprimée, et s'éteignit; l'autre était un homme de quarante-deux ans, d'une émaciation extrême, que j'opérai le 20 mars 1909; il succomba le 30 mars, sans accidents aigus ;

la troisième mort a été celle d'une femme de soixante et un ans que j'avais opérée à l'hôpital Beaujon, le 20 janvier 1898, d'un kyste, de moyen volume, de la région para-vésiculaire : la cicatrisation était presque complète, lorsque la malade succomba le 4 mars, à une sorte de dépérissement progressif.

Les 14 autres cas se sont terminés par la guérison, mais il serait bien malaisé d'en préciser le terme moyen ; les opérés sont rentrés chez eux au bout d'une période variant de 19 jours à 2 mois, mais la cicatrisation n'était pas toujours achevée à ce moment : dans 2 cas que j'ai suivis personnellement de près, elle a demandé 4 mois et 6 mois, mais elle a été complète et définitive. Je l'ai vue, se produire quelquefois assez vite, au bout d'un mois à six semaines; elle dépend de plusieurs éléments, dont les principaux me paraissent être : le volume du kyste et surtout l'état de sa paroi; la cholérragie, qui est survenue dans un tiers environ de mes cas; les précautions plus ou moins minutieuses qui sont prises, et qui peuvent être prises, pour éviter l'infection secondaire de la poche kystique. Cette dernière condition me semble de première importance, et l'on ne saurait apporter trop de soin au traitement consécutif de ces kystes marsupialisés. Là est le secret des résultats finalement heureux que l'on obtient parfois, dans les cas en apparence les plus défavorables. Je n'en saurais donner de meilleur exemple que celui d'une fillette de douze ans, sœur d'un de mes anciens élèves; je l'opérai, le 12 novembre 1902, d'un gros kyste de la face infé-

rieure du foie, descendant jusqu'à l'ombilic ; elle était alors fort malingre, pâle, amaigrie ; le kyste avait été reconnu depuis un an à peu près et s'était accru depuis lors, mais l'enfant avait un « gros ventre » et souffrait de troubles digestifs depuis plusieurs années. Je trouvai une poche jaunâtre, rigide, dure ; après formolage, je la ponctionnai, et je l'ouvris : le liquide était brunâtre et trouble, la paroi était coriace, calcifiée par places, de 6 à 7 millimètres d'épaisseur, j'en excisai un segment, puis je marsupialisai. Le frère, qui est un médecin fort distingué, s'attacha aux soins consécutifs et fit lui-même tous les pansements, dont je ne saurais évaluer le nombre ; cela dura près de six mois ; il n'y eut pas de suppuration, un suintement biliaire modéré ; enfin, peu à peu, la vaste poche béante se combla, et la cicatrisation fut complète. Aujourd'hui, ma petite opérée est une florissante jeune fille.

Trois de mes malades, traités par la marsupialisation, ont été l'objet d'une intervention ultérieure :

Une jeune fille, opérée et guérie de trois kystes, en 1905, a été réopérée en 1909, pour un quatrième kyste suppuré, et qui a été marsupialisé à son tour, j'ai rapporté ici cette observation ;

Un homme de quarante-six ans, opéré le 23 février 1903, d'un kyste hydatique ancien, adhérent, calcifié par places, et contenant quatre litres de liquide brun, fut soumis à une nouvelle intervention à la fin de juillet ; je libérai et réséquai une partie de la poche, je capitonnai le reste et je ne laissai qu'un drain ; la guérison était obtenue le 25 août :

Un homme que j'avais opéré par la marsupialisation, le 13 décembre 1898, se représenta en mai 1902 avec un kyste hydatique de la paroi abdominale, inclus dans la cicatrice ; j'enlevai la tumeur, en ouvrant le péritoine ; elle adhérait en arrière à l'épiploon, et j'examinai le bord du foie au niveau de la zone occupée par le précédent kyste. Il était grisâtre, dur, bosselé, nettement cicatriciel ; la paroi fut réunie à deux plans, et la guérison était complète le 19 mai.

J'arrive aux dix opérations pratiquées par la méthode de Bobrow-Delbet. Deux fois seulement j'ai eu recours au capitonnage avant de réunir ; six fois j'ai réuni sans drainage ; une fois j'ai laissé un drain minuscule, et, une autre fois, un faisceau de crins, à l'angle déclive de la ligne de réunion, pour les retirer au bout de quarante-huit heures.

Le cas de mort que j'ai signalé plus haut est, au sens propre du terme, un cas de mort opératoire, imputable à l'opérateur et non au mode d'opération. Il s'agissait d'un homme de cinquante-sept ans, chez lequel j'intervins, le 13 mai 1903, pour un énorme

kyste du lobe de Spiegel; le foie, d'ailleurs hypertrophié, était refoulé en avant par la tumeur kystique, qui proéminait derrière le ligament gastro-hépatique, étalait et soulevait ce ligament et les vaisseaux du pédicule. J'aurais mieux fait peut-être d'aborder ce kyste par la voie postérieure transpleurale; je poursuivis par la voie antérieure ; la ponction ramena un liquide clair, légèrement teinté de bile à la fin; j'amenai, non sans difficulté, la membrane hydatique, et je réunis. Mais je m'aperçus alors que le canal cystique avait été sectionné en travers ; cette fois encore, il eût été plus sage, sans doute, chez un homme gras, fatigué, et qui respirait mal, d'en finir au plus vite, en liant le bout central du cystique et en abouchant à la plaie le bout vésiculaire: je ne le fis pas, et je pratiquai la cholécystectomie. L'opération s'acheva toutefois assez facilement, et je réunis en laissant un drain. Mais mon opéré succomba le lendemain soir à des accidents cardio-pulmonaires.

Le fait n'est donc pas à inscrire au passif de la méthode. Tous les autres opérés ont guéri simplement; je n'ai point vu de suppurations secondaires. Ils sont sortis et ont repris leur vie habituelle au bout de quatorze, dix-sept, dix neuf (2), vingt, vingt-sept, trente, quarante-deux, quarante-cinq jours; dans ces deux derniers cas, il s'était agi : 1° d'un très gros kyste de la face convexe du lobe droit; 2° d'un kyste également volumineux, et à paroi calcifiée par places ; et, bien que la réunion eût été obtenue par première intention, il restait dans la profondeur, au niveau de la poche suturée, une masse épaisse, indolente d'ailleurs, et dont j'avais voulu attendre la résorption avant de livrer à eux-mêmes mes opérés. C'est là, du reste, à mon sens, une précaution utile à prendre, surtout lorsque la réunion sans drainage a porté sur de gros kystes.

Un de mes opérés, dont j'ai rapporté ici l'histoire le 4 juin 1902, avait présenté, durant trois jours, des accidents bizarres, caractérisés par un pouls très fréquent et petit, de la pâleur, quelques vomissements bilieux, et surtout un état de torpeur tout particulier ; j'avais attribué ces accidents à une intoxication hydatique ; ils furent, d'ailleurs, tout éphémères et ne laissèrent aucune trace ; la réunion primitive se fit, et l'opéré quittait l'hôpital au 21e jour, parfaitement guéri. Mon interprétation avait été critiquée, et l'on avait soulevé les hypothèses d'une hémorragie intra-kystique ou encore de la rupture d'une varice biliaire pariétale, donnant accès dans la cavité à un peu de bile septique. L'absence de toute réaction thermique, de toute tuméfaction profonde, et surtout la disparition brusque et totale des accidents, sans la moindre « suite », n'étaient guère en faveur de ces explications, et je crois encore

que l'intoxication hydatique était à invoquer : j'ajoute que, dans le cas de 1902, je n'avais pas fait d'injection parasiticide préalable. Depuis l'emploi du formolage, je n'ai pas revu d'accidents de ce genre ; une fois seulement, en mai dernier, un de mes opérés présenta, pendant les trois premiers jours, un pouls fréquent, de la pâleur, de la fièvre, un peu d'angoisse respiratoire, de la douleur abdominale, une certaine dépression, en somme une forme très atténuée des phénomènes relatés plus haut, et qui fut toute passagère et ne compromit nullement la guérison rapide : or, chez cet homme, au moment de la ponction du kyste, un peu de liquide hydatique avait fusé au dehors, sur le pourtour de l'aiguille, l'orifice étant irrégulier et fissuré, et, malgré les compresses ambiantes, quelques gouttes avaient pu pénétrer dans le ventre. Elles n'ont entraîné, du reste, aucun ensemencement, car la réaction de fixation est devenue négative, chez cet opéré, au bout de six semaines environ, et l'est restée depuis. Mais ces faits confirment la nécessité d'une technique minutieuse, dans la ponction préalable.

J'ai donc marsupialisé souvent, puisque, sur 10 opérations de Bobrow-Delbet je compte 17 marsupialisations. Au nombre des kystes que j'ai traités de la sorte, quelques-uns se seraient prêtés sans doute à la réunion sans drainage ; si je ne l'ai pas faite, c'est que j'ai toujours été d'une méfiance peut-être exagérée à l'endroit du liquide hydatique ; pour peu qu'il fût, je ne dis pas trouble, mais seulement coloré, de teinte jaunâtre, je me suis abstenu de fermer d'emblée la poche. Une autre condition m'a souvent arrêté aussi : l'état de la paroi très épaisse, rigide, calcifiée, et qui ne s'affaisse nullement, reste fixe et tendue, une fois le kyste vidé ; c'est là un élément de tout autre importance que le volume même de la poche : on voit des poches énormes qui, l'évacuation faite, se rétractent, se plissent, se pelotonnent, et se montrent toutes prêtes au processus d'occlusion consécutive ; parmi mes observations, plusieurs se rapportent à de pareils kystes, de très grande dimension, et qui n'en ont pas moins très simplement guéri par la réunion. Mais, lorsque la paroi est dure et calcifiée par places et que la cavité reste béante, il y a lieu de se demander comment, la réunion faite, elle se fermera, et cela, d'autant plus, que le capitonnage ne trouve guère à s'exercer utilement sur de telles parois, et que même le procédé de l'aspiration, recommandé par mon ami M. Delbet, peut n'être suivi que d'un résultat fort incomplet.

La réunion sans drainage n'est donc point toujours exécutable, mais, s'il convient de s'arrêter devant certaines conditions défavorables et certains obstacles, elle n'en reste pas moins, à mon sens, par la rapidité et la simplicité des guérisons qu'elle procure,

la méthode la meilleure et celle qu'il faut désirer pouvoir mettre en pratique.

Communication.

La fracture du péroné par abduction (fracture de Dupuytren) avec décollement épiphysaire du tibia.

Par A. BROCA.

Lorsque, chez l'adulte, le pied subit un mouvement forcé d'abduction et de rotation en dehors, l'articulation tibio-tarsienne, dans laquelle, à l'état normal, ces mouvements ne doivent point avoir lieu, en souffre gravement, et il s'y produit un écartement de la mortaise péronéo-tibiale. D'abord parce que la pointe de la malléole péronière est refoulée par le mouvement d'abduction de bas en haut et de dehors en dedans; ensuite et surtout parce que l'astragale, par le mouvement de rotation, tend à se mettre transversalement.

De là deux effets, sur le péroné d'une part, et sur la malléole tibiale de l'autre.

Fixé contre le tibia à la fois par son extrémité supérieure et au-dessus de la malléole, le corps du péroné, lorsque la pointe de la malléole tend à s'écarter de l'axe de la jointure, subit forcément une incurvation à concavité externe. A un moment donné, il cède, d'où la classique fracture de Dupuytren, de 5 à 10 centimètres au-dessus de la base de la malléole; dans cette fracture, le fragment inférieur est oblique en bas et en dehors, d'où, cliniquement, le « coup de hache » bien connu, au-dessus du pied en abduction.

Quant à la malléole tibiale, dans ces mouvements, elle subit une violente traction par les ligaments latéraux internes, et la plupart du temps ceux-ci l'arrachent à la base.

Quelle est la première en date de ces deux lésions : l'entorse tibiale par abduction ou l'incurvation du péroné? Il semble que ce soit plutôt l'incurvation. Mais en tout cas, l'abduction extrême nécessaire à leur production ne saurait exister si, dans l'effort, la mortaise n'a subi un certain degré d'écartement, par diastasis de l'articulation péronéo-tibiale inférieure; ce diastasis, en donnant du jeu à la malléole externe, augmente la possibilité d'incurvation de la diaphyse péronière en bas. Et c'est probablement par action

arrachante du puissant ligament interosseux que se trouve parfois détaché sur le plateau tibial un coin oblique en haut et en dehors ; l'os, dans l'effort de diastasis, a cédé de préférence au ligament.

Le valgus est, dans cette fracture, le déplacement principal, mais souvent s'associe à lui un déplacement plus ou moins prononcé où le fragment péronier est oblique en bas et en arrière, où l'astragale se porte en arrière, tandis que le pied se met en équinisme.

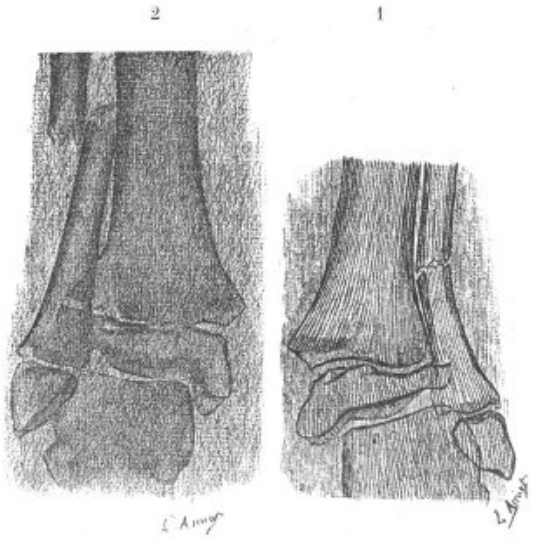

Fig. 1. — Décollement pur ; déplacement presque nul (vue antéro-postérieure).
Fig. 2. — Décollement avec fracture en coin (vue antéro-postérieure).

On observe chez l'enfant une fracture identique, mais où les lésions tibiales concomitantes sont différentes en raison de l'existence du cartilage conjugal. Je n'en aurais pas parlé ici si je n'avais lu, il y a quelques semaines, dans le *Marseille médical*, une observation que M. Pluyette croit de grande nouveauté. Or, les chirurgiens d'enfants ont tous eu à soigner des faits de ce genre, que la radiographie a permis de préciser, et en particulier dans un petit mémoire sur les décollements épiphysaires que j'ai inséré dans la *Presse médicale* (1905, p. 140), j'ai donné deux figures que je crois probantes (fig. 1 et 2).

Il s'agit, en effet, d'un décollement épiphysaire du tibia en bas ; ce décollement remplace l'arrachement de la pointe de la

malléole interne que l'on observe chez l'adulte. Sur les radiographies, on voit que, la fracture du péroné permettant une abduc-

Fig. 3. — Fracture de Dupuytren, avec fente longitudinale. Décollement tibial à grand déplacement latéral, avec fracture en coin (vue antéro-postérieure).

tion considérable, la traction du ligament latéral interne, inséré sur la malléole au-dessous de la ligne conjugale, a pour effet de

faire bâiller de dehors en dedans cette ligne cartilagineuse avec un déplacement en dehors, d'importance très variable. C'est le type du décollement par traction ligamenteuse, par mécanisme

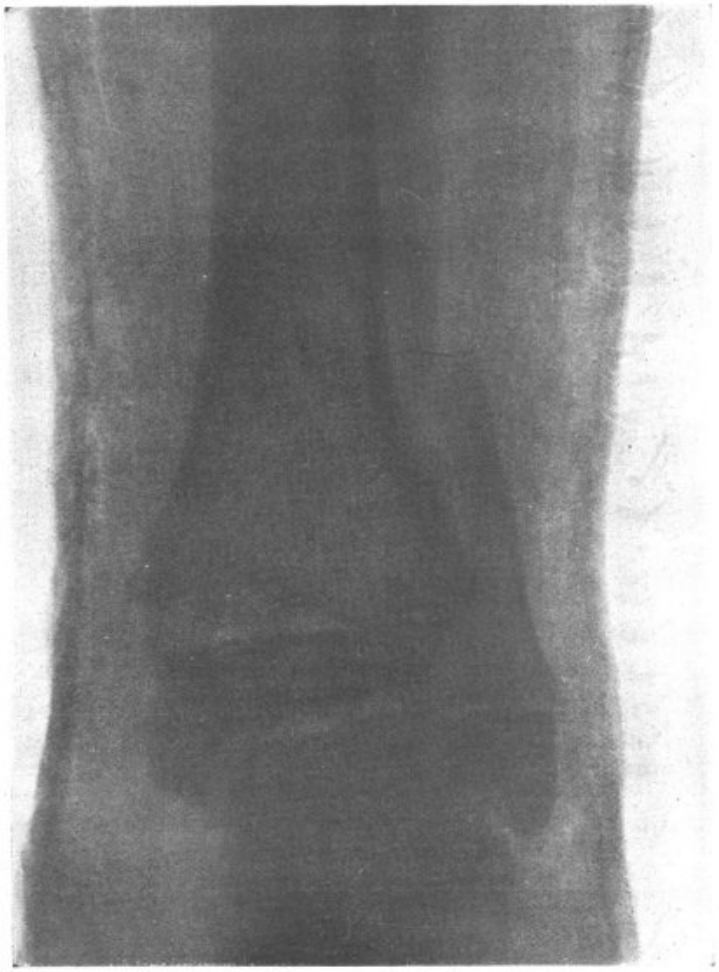

FIG. 4. — Le même que figure 3, après réduction.

indirect, tel qu'il est possible sur les seuls cartilages extra-ligamentaires. Dans des cas assez nombreux (environ la moitié d'après mes radiographies), le décollement s'arrête aux trois quarts environ de la largeur de l'épiphyse, et, à partir de là, se continue avec un trait de fracture oblique en haut et en dehors, détachant

un coin de la diaphyse tibiale. C'est le type du décollement continué par une fracture, par opposition aux cas où une fracture primitive emprunte à un moment donné et sur une longueur variable, le trajet d'une ligne conjugale.

Avec mon interne Phélip, je publierai dans la *Revue d'orthopédie* les six observations que, depuis 1902, j'ai trouvées dans mes

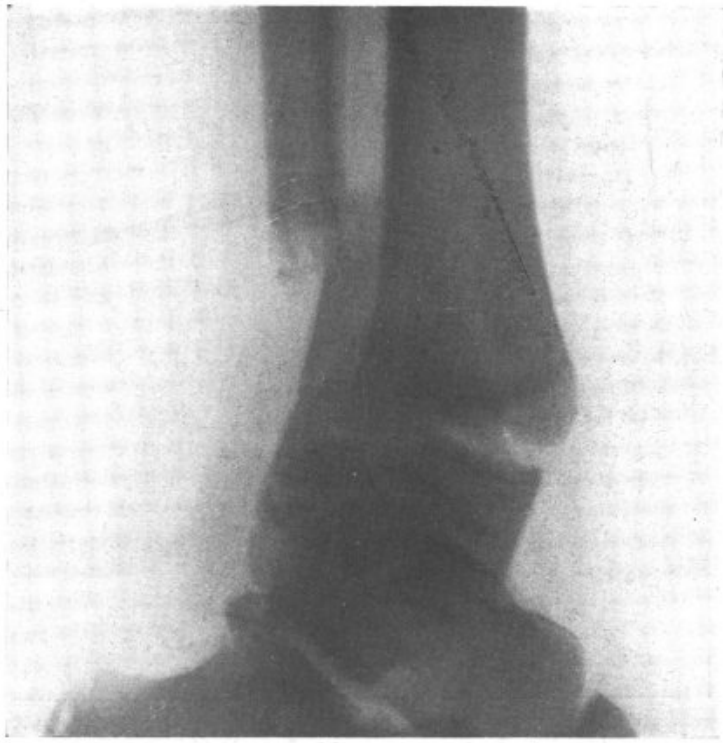

Fig. 5. — Le même. Déplacement antéro-postérieur.

fiches d'hôpital. Elles concernent des garçons de six, neuf, dix, onze, treize et quatorze ans.

Sur les radiographies, on voit la possibilité du déplacement en arrière et en équin (fig. 5 ; réduction fig. 6) ; on voit aussi sur une d'elles un éclatement longitudinal, que je crois intéressant, du fragment péronier inférieur (fig. 3 ; réduction fig. 4).

Le diagnostic s'établit par la douleur à la pression sur toute la ligne conjugale, transversale, et, dans les cas accentués, on sent en dedans l'écartement de cette ligne. Dans le déplacement en

arrière du pied, on sent en avant le bec diaphysaire faisant saillie, comme dans la forme de décollement par hyperextension qu'ont décrite Ch. Monod et son élève Lièvre (Thèse de Paris, 1902-1903, n° 297).

On voit sur la radiographie que des déplacements, même considérables, ont pu être réduits de façon très convenable, et sur trois

Fig. 6. — Le même que figure 5, après réduction.

malades revus au bout de trois ans, deux ans et deux mois, nous n'avons trouvé ni boiterie, ni ballottement persistant de l'astragale, ni raccourcissement de membre par arrêt d'ossification, ni déviation du pied en varus.

M. Demoulin. — Je demanderai à M. Broca si, consécutivement à la consolidation, en bonne position, des décollements épiphysaires dont il vient de nous entretenir, il a observé des arrêts de développement du membre inférieur ou des attitudes vicieuses de l'épiphyse tibiale par rapport à la diaphyse.

M. KIRMISSON. — La communication de M. Broca me fournit l'occasion de répéter ici ce que je dis tous les jours dans mon enseignement, à savoir que la fracture de Dupuytren n'existe pas chez l'enfant. Elle est remplacée par la fracture du péroné avec décollement épiphysaire de l'extrémité inférieure du tibia. Ce traumatisme n'est pas très rare chez les enfants; j'en ai vu six ou huit exemples. La symptomatologie est du reste la même que celle de la fracture de Dupuytren proprement dite, c'est-à-dire qu'il y a un déjettement plus ou moins marqué du pied en arrière et en dehors. Du reste, on peut voir tous les degrés depuis les cas où le déplacement du pied en dehors est très prononcé, jusqu'à ceux où il n'y a pas de déplacement apparent. J'ai précisément dans mon service, en ce moment, une petite fille chez laquelle existe cette fracture du péroné avec décollement épiphysaire du tibia, sans déplacement. Ce qui chez elle nous a conduit au diagnostic, c'est la douleur sur le péroné lui-même, et non sur les ligaments, comme dans l'entorse, le ballottement de l'astragale, et surtout ce fait qu'il existait à l'entrée de la malade un énorme épanchement sanguin dans l'intérieur de l'articulation tibio-tarsienne. En l'absence d'entorse, cet épanchement sanguin nous paraissait ne pouvoir s'expliquer autrement que par l'adjonction d'un décollement épiphysaire du tibia à la fracture du péroné. En effet, la radiographie est venue confirmer pleinement le diagnostic.

En général, la réduction du déplacement dans cette variété de traumatisme ne présente pas de sérieuses difficultés. Une seule fois, chez un malade qui avait été traité en dehors de mon service et qui offrait une déviation très marquée du pied en dehors, j'ai dû, par une ostéotomie, intervenir pour corriger la difformité.

M. BROCA. — J'ajouterai à ce que vient de dire M. Kirmisson à propos de la fréquence, que j'ai relevé dans mes fiches, six cas depuis 1902. Il y a une quinzaine d'années, j'ai eu, comme lui, à pratiquer chez un enfant une ostéotomie pour fracture du péroné consolidée en valgus. C'était avant la radiographie, et je ne puis rien préciser davantage.

Rapports.

Sur un cas d'actinomycose de la région sus-hyoïdienne, par M. le Dr Rouvillois, professeur agrégé au Val-de-Grâce.

Rapport de M. PICQUÉ.

M. le Dr Rouvillois nous a présenté il y a quelque temps un cas intéressant d'actinomycose.

Il s'agissait d'un cavalier de vingt-trois ans, appartenant à un régiment de dragons, qui, sans cause connue ou appréciable, a vu apparaître en pleine santé, il y a trois mois, une tuméfaction siégant dans la région sus-hyoïdienne médiane.

Cette lésion évolua progressivement sans douleur et prit en quelques semaines un caractère phlegmoneux tellement accusé que les médecins qui furent appelés à le soigner à ce moment songèrent à un phlegmon sus-hyoïdien septique et pratiquèrent dans cette région de larges incisions avec des pointes de feu profondes.

Les accidents aigus disparurent, mais il persista une tuméfaction dure de toute la région, avec çà et là de petits points ramollis, avec peau violacée, sur le point de s'abcéder.

C'est dans cet état que M. Rouvillois le vit le 4 janvier, dans le service de M. le professeur Sieur. La physionomie de la lésion est, depuis ce moment, restée stationnaire.

Il existe, dans la région sus-hyoïdienne médiane, une induration des parties molles, indépendante du squelette, et présentant tous les caractères d'un phlegmon chronique. En deux endroits, existent des points ramollis dont l'un d'eux a été ouvert et a donné issue a du pus grumeleux qui, recueilli dans un tube, a laissé déposer sur ses parois de petits grains jaunes dans lesquels M. le professeur agrégé Sacquépée a pu déceler l'actinomyces. Il a pu en reconnaître non seulement les filaments mycéliens, mais encore les massues caractéristiques. Le plancher de la bouche est resté indemne et il n'existe aucune gêne de respiration et de déglutition. Ce malade, depuis ce moment, est soumis au traitement ioduré qui semble déjà avoir eu pour résultat de faire retrocéder la lésion dans une certaine mesure.

Il m'a paru intéressant de vous rappeler ce cas et de l'insérer dans nos Bulletins.

L'actinomycose passe, en effet, souvent inaperçue, et M. Marcus qui a bien étudié cette lésion dans l'armée signale plusieurs cas

où des soldats atteints d'actinomycose ont été réformés à tort sous les rubriques les plus diverses.

Le siège exceptionnel de la lésion mérite également d'être signalé. On voit beaucoup plus fréquemment l'actinomycose occuper la région sus-hyoïdienne latérale, et c'est la raison pour laquelle elle fut prise tout d'abord pour une angine de Ludwig, comme dans les cas rapportés par Roser, Kalfer et Doyen.

Je rappellerai encore que ce soldat exerçait avant son incorporation la profession de cocher et qu'il fait actuellement son service dans un régiment de cavalerie.

L'habitude déplorable qu'ont certains sujets de mâcher des fragments de paille amène parfois des excoriations de la muqueuse qui servent alors de porte d'entrée au parasite.

M. Rouvillois est déjà connu de vous par les nombreuses communications qu'il a faites dans notre Société.

En le remerciant de sa présentation, je demande à nos collègues de ne pas oublier son nom lors de nos prochaines élections.

Occlusion intestinale subaiguë par diverticule de Meckel. Résection des 40 derniers centimètres de l'intestin et anastomose iléo-cæcale. Guérison, par M. O. JACOB, professeur au Val-de-Grâce.

Rapport de M. LUCIEN PICQUÉ.

M. le professeur Jacob nous a présenté, dans la séance du 16 juin 1909, un jeune soldat qui avait subi dans son service du Val-de-Grâce une résection des 40 derniers centimètres de l'intestin grêle pour une occlusion subaiguë due à un diverticule de Meckel, et vous m'avez demandé de vous présenter un rapport sur ce cas.

Voici le résumé de cette observation.

P... (Georges), vingt et un ans, caporal au 5e d'infanterie, entre au Val-de-Grâce le 6 avril 1909 avec le diagnostic de coliques appendiculaires.

Il y a quatre ans, le malade a présenté des accidents abdominaux graves caractérisés par de la fièvre, des coliques, de la diarrhée à laquelle aurait fait suite une constipation opiniâtre, enfin par des vomissements verdâtres et qui furent considérés par le médecin du malade comme dus à une péritonite appendiculaire. Ces accidents durèrent un mois et guérirent définitivement sans intervention.

Depuis, l'état de santé était resté excellent, lorsque brusquement il est pris au moment d'une manœuvre le 5 avril de coliques extrêmement violentes. Il put néanmoins rentrer à pied à la caserne.

Le médecin appelé près de lui pratique une injection de morphine.

Le lendemain 6 avril, les phénomènes douloureux se reproduisent aussi intenses que la veille. Le malade est envoyé à l'hôpital; il est placé dans un service de médecine; à son entrée le malade accuse des douleurs très vives à forme paroxystique dans la fosse iliaque droite et la région sous-hépatique.

Le facies est grippé pendant les crises douloureuses, mais redevient normal dans les périodes de calme. Les pommettes sont colorées, la langue humide et non suburrale.

La température est de 37°2. Le pouls, plein et bien frappé, présente des variations notables oscillant entre 70 pendant les périodes de calme et 100 et 120 pendant les paroxysmes.

Il existe du hoquet; depuis vingt-quatre heures le malade a des vomissements bilieux incessants.

La soif est vive. Depuis trente-six heures il n'y a ni selles ni émission de gaz par l'anus.

La quantité d'urine est faible; elle ne renferme ni albumine ni sucre.

L'examen de l'abdomen est presque négatif, il n'y a ni ballonnement, ni rétraction, ni matité. On ne sent aucune tumeur. Foie et rate normaux. Les anses se dessinent sous la paroi. Les anneaux herniaires sont libres. Toucher rectal négatif. La paroi se laisse facilement déprimer :

A la palpation, douleur localisée au point de Mac Burney.

Traitement : un lavement glycériné amène quelques matières moulées. Lavage d'estomac : compresses chaudes sur le ventre. Injection de sérum, un litre : 7 avril. Les vomissements ont été moins fréquents, les douleurs sont moins vives. Pas de fièvre. L'état général et le pouls restent excellents. Pas d'émission de gaz et de matières. Le ventre est un peu ballonné mais reste souple. Mêmes prescriptions, 8 avril et jours suivants. Le malade a une débâcle diarrhéique abondante le 8 avril ; à partir de ce jour, trois selles quotidiennes liquides ou moulées.

Les coliques persistèrent avec les mêmes caractères qu'au début. L'abdomen est parfois ballonné et l'on observe surtout après une palpation profonde quelques contractions péristaltiques.

C'est dans ces conditions que M. Jacob vit pour la première fois le malade le 26 avril.

Malade amaigri : traits un peu tirés, pommettes colorées, température normale, pouls à 86 bien frappé : cinq ou six coliques par jour assez vives. Douleur localisée un peu à droite et au-dessous de l'ombilic. L'abdomen est ballonné dans toute son étendue. Pas de sensation de flot. Pas de matité dans les flancs. La palpation est indolore, mais détermine des contractions de l'intestin.

Gargouillement dans la fosse iliaque droite. Il n'existe pas de tumeur appréciable à la palpation. Pas de clapotement cæcal. Le toucher rectal est négatif.

M. Jacob porte le diagnostic d'occlusion intestinale subaiguë d'origine probablement appendiculaire. Il conseille une intervention immédiate.

Opération le 27 avril. — Laparotomie médiane : à l'ouverture du péritoine, il s'écoule une petite quantité de liquide citrin.

On rencontre tout d'abord des adhérences épiploïques à la paroi abdominale antérieure qu'on sectionne entre ligatures.

On constate alors dans la fosse iliaque droite une masse d'anses grêles agglomérées en un paquet gros du volume d'une tête de fœtus à terme.

Ce paquet *est fixé* à la fosse iliaque par une sorte de *pédicule court*, de 3 centimètres environ, formé de deux cordons ayant chacun le volume d'un crayon. Section de ces deux cordons au thermocautère au ras de la masse intestinale après ligature.

L'un de ces cordons est constitué par une bride épiploïque. *Le deuxième n'est pas autre chose que l'appendice* dont le sommet est entièrement adhérent à la masse intestinale (cette double section étant faite, il devient facile d'attirer hors du ventre la plus grande partie de la masse, de l'isoler complètement dans un lit de compresses).

On constate alors qu'elle est constituée par une sorte de *nœud complexe*, formé aux dépens des dernières anses de l'intestin grêle.

Le bout d'intestin grêle qui sort de la masse pour se rendre au cæcum, mesure 6 ou 7 centimètres et est affaissé *et rétracté* : c'est le bout situé en aval de l'étranglement. Le deuxième bout qui émerge de la masse est au contraire *très dilaté* et épaissi. C'est le bout placé en amont de l'étranglement.

La main elle-même présente une coloration rouge-brun ; les anses qui la constituent paraissent former un nœud très serré dans lequel une autre anse est étranglée et réduite au volume d'un gros crayon ; des adhérences paraissent réunir les anses entre elles. M. Jacob essaie de les libérer pour pouvoir arriver à dénouer le nœud intestinal, mais les tentatives n'aboutissent qu'à produire une petite déchirure de l'intestin dont la friabilité est très grande.

Notre collègue se décide alors à pratiquer la résection de toute la masse. Section des deux bouts afférent et efférent de la masse intestinale. Sur le bout cæcal ou efférent elle est faite à 2 centimètres environ de la valvule de Bauhin; sur le bout duodénal ou afférent à 8 centimètres environ de la masse. A ce niveau, la paroi intestinale est encore très épaissie. Section du mésentère également très épaissie et ligature des vaisseaux mésentériques.

La masse intestinale étranglée est ainsi libérée, puis enlevée. Il ne reste plus alors qu'à rétablir la continuité du tube intestinal.

Chacun des deux bouts est fermé. Opération facile, sauf sur le bout duodénal, car la paroi est friable et se déchire sous le fil.

Puis, le bout afférent est uni au cæcum par anastomose latéro-latérale au bouton de Murphy.

Son emploi a permis de conduire très rapidement ce dernier temps l'opération.

Suture partielle de la paroi en un seul plan à l'aide de fil de bronze. Drainage inférieur à l'aide d'un gros tube de caoutchouc.

Suites normales. Le drain est enlevé le deuxième jour. La réunion est obtenue le dixième jour. Les garde-robes se rétablissent au quatrième jour. A ce moment, l'alimentation est commencée, puis continuée progressivement. Le malade se lève le vingtième jour et quitte l'hôpital le 18 juin complètement guéri, accusant seulement de temps en temps au niveau de la fosse iliaque droite, une douleur sourde dont la disparition rapide a dû coïncider avec l'élimination du bouton de Murphy. L'état général est excellent. Les fonctions gastro-intestinales sont régulières. La paroi solide. Il rentre au corps le 16 juillet.

Examen de la pièce. — La masse intestinale réséquée comprend environ les 40 derniers centimètres de l'intestin grêle. Au premier abord, il semble que l'étranglement résulte de la formation d'un nœud intestinal. Mais à un examen plus attentif, on s'aperçoit bientôt qu'il s'agit d'un étranglement par diverticule de Meckel. Aussi bien les lésions sont des plus complexes et ce n'est pas sans peine qu'on peut arriver à reconnaître le trajet de l'intestin dans la masse étranglée. La pièce nous présente les deux bouts d'intestin sectionnés au cours de l'opération. L'un, petit, étroit, est le bord cæcal ou efférent; l'autre, très large, distendu, est le bout duodénal ou afférent.

Prenons le bout cæcal et suivons-le en allant vers le bout duodénal; nous remarquons tout d'abord que la portion d'intestin qui lui fait suite est tordue sur elle-même et coudée plusieurs fois; puis, que sur cette portion s'implante à 11 centimètres environ

de la valvule de Bauhin, un diverticule de Meckel, long de 6 centimètres, de forme conique.

La base de ce diverticule, aussi large que l'intestin grêle, répond au point d'implantation. Son sommet effilé vient, en passant en arrière de l'anse d'où naît le diverticule, se fixer solidement sur la portion convexe de l'anse qui suit l'anse diverticulaire.

Il forme ainsi avec cette anse diverticulaire un nœud dans lequel est serrée et étranglée la portion terminale de l'intestin réséqué, celle qui aboutit au bout duodénal de la masse.

L'étranglement est très serré, et à son niveau l'intestin se trouve réduit aux dimensions d'un petit crayon.

Entre le point d'implantation du diverticule et le point où se fixe son sommet, l'intestin présente un rétrécissement tel qu'une sonde cannelée s'y engage avec peine.

D'autre part, entre le point de fixation du sommet du diverticule et le point d'étranglement dans le nœud diverticulaire, l'intestin est notablement coudé.

Ajoutons qu'au niveau des points de torsion et de coudure, les faces de l'intestin qui étaient en contact se sont étroitement soudées les unes aux autres, et de ce fait la torsion et les coudures sont absolument fixes.

Cette observation, qui fait le plus grand honneur à l'habileté opératoire de notre collègue, est intéressante à plus d'un titre, et je demande de m'y arrêter quelques instants.

L'occlusion intestinale par diverticule de Meckel n'est pas aussi rare qu'on l'a cru pendant longtemps. Forgue et Riche, dans leur travail, en relèvent 287 cas.

L'observation de M. Jacob confirme ce que nous savons de sa plus grande fréquence dans le jeune âge (76 p. 100 des cas avant trente ans) et chez l'homme (5 hommes pour une femme). [Forgue et Riche.]

Le *diagnostic* de l'affection est le plus souvent impossible. Sur les 287 cas, quatre fois seulement le vrai diagnostic a été établi (un cas de Bell, 1898, un cas de Theinaus, 1902, un cas de Moore, 1902, enfin un cas de Keefe, 1905) ; et encore, dans la plupart de ces cas, le chirurgien a été *mis sur la voie* par l'existence d'une fistule congénitale de la région ombilicale, témoignage d'un trouble dans l'évolution du canal omphalo-mésentérique.

En règle générale, le diagnostic porté a été celui d'appendicite, ou comme, pour le malade de M. Jacob, celui d'occlusion consécutive à une appendicite ancienne.

Il n'existe, en effet, *aucun signe* qui soit caractéristique de l'occlusion d'origine diverticulaire, et, d'autre part, le siège des

douleurs dans la fosse iliaque droite, l'existence dans les antécédents du malade de coliques plus ou moins graves, parfois même, comme chez notre malade, d'accidents péritonéaux à localisation droite, conduisent naturellement au diagnostic d'appendicite.

Dans l'observation de M. Jacob, trois points sont intéressants à relever, savoir :

1° La complexité des lésions ;

2° La coexistence d'une lésion appendiculaire et d'une diverticulite ;

3° L'intervention chirurgicale pratiquée.

Complexité des lésions. — Sur la pièce opératoire, sensiblement rétractée par un séjour prolongé dans le formol, mais intacte, vous pouvez aisément constater que *presque tous les mécanismes* d'obstruction intestinale se trouvent réunis : torsion, coudure, étranglement par diverticule, rétrécissement. On ne peut comprendre comment, avec de pareilles lésions et avec la diminution considérable du calibre de l'intestin qu'elles entraînaient, la circulation des matières n'ait pas été complètement et définitivement arrêtée. Des observateurs semblables sont très rares. Chiari (*Prag. med. Wochensch.* 1887) et Shun (*Bristol med. Journ.*, 1901) en ont rapporté quelques cas, mortels du reste.

2° *Coexistence d'une lésion appendiculaire et d'une lésion diverticulaire.* — C'est là également une association rare.

Trois cas seulement en ont été publiés :

1 cas de Chiari (cité plus haut), 1 cas de Erdmann (*Med. Record. N. Y.* 1900, LVIII, p. 45) et 1 cas de Hilgemeiner (*Beitr. z. klinische Chirurg. Trib.* 1902, XXIII, 702, 830). Chez le malade actuel, l'appendice était adhérent par son sommet avec une anse intestinale, tout à côté du point où le sommet du diverticule était lui-même fixé, et l'on dut en pratiquer la résection pour pouvoir libérer la masse intestinale étranglée. Indiscutablement, il existait chez lui des lésions appendiculaires anciennes, en même temps qu'une lésion diverticulaire. Ici se place tout naturellement la discussion du diagnostic des accidents péritonéaux accusés par le malade quatre ans avant la crise d'obstruction pour laquelle il a été opéré. Ces accidents, on s'en souvient, avaient été considérés comme de nature appendiculaire ; ils s'étaient accompagnés de vomissements, de fièvre, de ballonnement du ventre, d'arrêt des matières et des gaz ; ils avaient été très graves et avaient duré un mois. Et à l'intervention on a trouvé, en effet, des traces manifestes d'inflammation péritonéo-viscérale ancienne : l'épiploon était fixé à la paroi abdominale en plusieurs points ; le diverticule était très adhérent par son sommet avec une anse grêle. Les anses grêles constituant la masse étranglée avaient leurs

coudures intimement fusionnées. Quelle a été la cause de cette inflammation péritonéale étendue et ancienne : ce sont là les points intéressants que M. Jacob discute dans son travail.

Y a-t-il eu appendicite et l'inflammation partie de l'appendice s'est-elle propagée au diverticule et a-t-elle amené sa fixation d'où est résulté l'étranglement? Walther, chez une malade qui avait eu plusieurs poussées d'annexite, a bien trouvé à l'intervention un diverticule adhérent à la trompe droite.

Y a-t-il eu au contraire inflammation diverticulaire ou, si l'on préfère, diverticulité, et secondairement appendicite?

Ou bien les deux organes, appendice et diverticule, ont-ils été atteints en même temps?

Il est impossible, avec les renseignements forcément incomplets, fournis par le malade, de trancher la question. Toutefois, nous nous rallierions volontiers avec M. Jacob à la troisième opinion. Le diverticule comme l'appendice est un cul-de-sac où, au cours d'une inflammation intestinale, les germes trouvent des conditions particulièrement favorables à leur développement et à l'exaltation de leur virulence; il a donc pu être lésé en même temps que l'appendice.

D'ailleurs, quoi qu'il en soit de l'origine première des accidents inflammatoires, l'existence de ces accidents est, chez le malade de M. Jacob, absolument indiscutable, et on peut dire que ce sont eux qui en amenant la fixation du diverticule ont préparé l'étranglement. Chez notre malade, en effet, la fixation du diverticule n'est certainement pas d'origine congénitale comme quelques auteurs, Bérard et Delore, l'admettent.

Aucun méso-vasculaire ne prolonge le diverticule, aucune bride ne le fixe à l'intestin, des adhérences inflammatoires seules attachent solidement son sommet à l'anse intestinale.

Elle vient, par contre, à l'appui des idées soutenues par Mauclaire, Berthérand, Blaise et que j'avais émises moi-même dans une observation que j'ai autrefois publiée avec Guillemot sur l'origine inflammatoire de cette fixation.

Je désire dire, en terminant, quelques mots sur l'intervention chirurgicale. Le seul traitement de l'occlusion par diverticule de Meckel est, comme pour toute occlusion, quelle qu'en soit la cause, l'intervention chirurgicale précoce. C'est l'avis de M. Jacob dans le cas actuel.

Il est de règle, en effet, que, dans cette variété d'obstruction, les lésions marchent avec rapidité pour aboutir à la gangrène, à la perforation, à la péritonite diffuse. Les cas où l'intervention reculée après le huitième jour a donné un succès sont extrêmement rares : nous ne connaissons que le cas de Mac Gill opéré le neu-

vième jour, celui de Allen, le dixième jour, celui de Moore, le quinzième jour, enfin l'opéré de M. Jacob, le vingt-deuxième jour.

De pareilles observations s'expliquent par une structure intestinale peu serrée permettant aux lésions d'évoluer plus lentement; mais elles ne doivent pas entrer en ligne de compte, et l'intervention doit être faite dès que le diagnostic d'occlusion a été posé.

M. Jacob nous dit que s'il a opéré son malade le vingt-deuxième jour, c'est qu'il ne lui a été présenté qu'à ce moment, mais qu'il aurait agi beaucoup plus tôt s'il en avait eu la possibilité.

L'intervention pratiquée a été l'entérectomie large suivie d'une anastomose latéro-latérale iléo-cæcale. Aucune autre intervention n'eût été, en effet, justifiée. La seule résection du diverticule n'eût supprimé ni les rétrécissements, ni les coudures, ni la torsion, fixés par des adhérences anciennes, et il eût fallu en arriver à la résection intestinale, après avoir perdu un temps précieux. Or, une des conditions du succès n'était-elle pas, comme le fait remarquer M. Jacob, de terminer le plus rapidement possible une opération grave par elle-même et dont la gravité se trouvait encore augmentée par l'état de dépression et d'infection chronique du malade? Et c'est cette préoccupation d'aller le plus vite possible qui a fait choisir, à notre confrère, le bouton, de préférence à la suture, pour établir l'anastomose iléo-cæcale.

Messieurs, nous ne pouvons que féliciter notre savant confrère du beau succès qu'il a obtenu. Je prie la Société de le remercier de sa très intéressante observation et de la déposer dans nos archives.

M. Quénu. — J'apporterai à la Société de Chirurgie une observation de diverticulite avec accidents péritonéaux consécutifs qui vient par conséquent à l'appui de la théorie inflammatoire à laquelle se range M. Picqué; l'intérêt de mon observation réside dans ce fait que l'inflammation prenait son origine à la surface d'une petite tumeur ulcérée occupant le fond du diverticule. L'examen histologique de cette petite tumeur par M. Landel démontra qu'il s'agissait d'un épithélioma cylindrique. Des faits analogues sont exceptionnels, mais il est possible qu'ils paraissent tels parce que souvent l'examen histologique du diverticule n'est pas complètement fait. L'épithélioma de l'appendice a passé longtemps pour exceptionnel, il n'en est plus de même aujourd'hui, il est possible que les faits d'épithélioma du diverticule soient moins rares que ne le ferait supposer la littérature médicale.

M. Mauclaire. — Puisqu'il est question de l'infection du diver-

ticule, je dirai simplement que j'ai observé récemment un cas de diverticulite et d'appendicite concomitante, les deux organes nageaient dans la fosse iliaque droite. Il fut difficile de dire après examen histologique si c'était l'appendice qui avait infecté le diverticule ou si c'était le diverticule qui avait infecté l'appendice ou enfin si ces deux organes s'étaient infectés simultanément.

Péritonite traumatique par contusion de l'abdomen sans ruptures viscérales, par M. GUIBAL (de Béziers).

Rapport de M. TUFFIER.

(En raison de l'importance des corrections et du texte ajouté, l'insertion de ce rapport est remise au prochain Bulletin.)

Présentations de malades.

Ostéomyélite aiguë de l'extrémité inférieure du fémur avec arthrite purulente du genou, guérie par l'incision et le drainage, avec arthrotomie, sans trépanation osseuse.

M. KIRMISSON. — Messieurs, il y a deux ans (voir *Bulletins et Mémoires de la Société de Chirurgie*, 17 juillet 1907), à propos d'une communication de notre collègue M. Delbet, je vous disais que, pour ma part, je n'avais jamais recours à la trépanation préventive conseillée par M. Lannelongue, et que je me contentais toujours de l'incision du foyer suppurant dans toute la hauteur avec contre-ouverture et drainage. Je saisis aujourd'hui l'occasion qui s'offre à moi de vous montrer un beau succès obtenu par cette méthode. Je le fais d'autant plus volontiers que le malade n'a pas été opéré par moi, mais par mon chef de clinique, le Dr Gasne.

Il s'agit d'un jeune garçon de treize ans, entré dans mon service pendant les vacances. Le cas était grave, puisqu'à la suppuration sous-périostique de l'extrémité inférieure du fémur se joignait une arthrite purulente du genou. M. Gasne opéra le malade le 27 août dernier. Il fit sur les parties latérales du fémur deux larges incisions qui furent réunies entre elles par un drain en anse. Il pratiqua en même temps l'arthrotomie du genou au moyen de deux

incisions latérales, qui furent aussi réunies entre elles à l'aide d'un drain. Quand je repris mon service à la fin de septembre, la suppuration était si minime que je pus bientôt supprimer les drains. Quelques jours après, la cicatrisation était complète, et le malade, guéri, quittait l'hôpital le 7 novembre, soit moins de deux mois et demi après l'opération. Il marche aujourd'hui sans difficulté; l'articulation du genou qui a été le siège de suppuration, possède une quantité considérable de mouvements. Je ne pense pas qu'aucune méthode eût pu donner un résultat ni plus rapide ni plus satisfaisant.

M. A. Moucher. — *Scoliose congénitale.*
M. Kirmisson, rapporteur.

Présentations de pièces.

Pyélonéphrite tuberculeuse avec calculs primitifs du rein.

M. Tuffier. — Je vous présente le rein et les calculs d'une malade dont voici l'histoire :

Une femme de trente-eux ans entre, le 11 novembre 1909, salle Malgaigne, n° 19, à l'hôpital Beaujon; ce sont des douleurs dans la région lombaire droite qui ont nécessité son admission; elles ont débuté il y a un an et se sont accompagnées il y a quelques mois d'œdème de la face. A ce moment elle vint à la consultation de l'hôpital, fut prise pour une albuminurique et mise au régime lacté. Il y a huit mois, elle fut prise d'une crise douloureuse, extrêmement violente, lui arrachant des cris, occupant la région lombaire droite. Cette crise, véritable colique néphrétique, dura une nuit et disparut sans laisser de traces, sans hématurie ni expulsion de gravier.

A son entrée, nous constatons que la douleur de la région lombaire droite est continue, sans irradiation ni paroxysmes. A la palpation bimanuelle on sent, débordant de quatre travers de doigt les fausses côtes, le rein douloureux, un peu irrégulier; il donne même l'impression à sa surface d'un empâtement qui ferait penser à une périnéphrite fibrolipomateuse. L'uretère n'est ni douloureux ni accessible; aucun trouble vésical; légère douleur à la pression par le toucher vaginal dans la région de l'uretère droit.

Le rein gauche n'est ni douloureux ni perceptible.

La polyurie est trouble (2.500 grammes par vingt-quatre heures, la malade étant au régime lacté) et reste trouble par le repos. Les mictions ne sont ni fréquentes ni abondantes. Tous les viscères sont sains, mais le cœur fait entendre par intermittence un bruit de galop (Mauté). La tension artérielle est de 19 à l'appareil de Potain. La température est normale. Nous portons le diagnostic de *pyélonéphrite droite*, et l'absence de toute infection vésicale, de toute affection antécédente, nous fait penser à sa *nature tuberculeuse*.

L'hypothèse d'un calcul secondaire me fit demander à M. Aubouy un examen radiographique. Vous pouvez constater que du côté malade il existe, juste au-dessous de la 12e côte, une opacité régulière que nous rapportions volontiers à un calcul du rein, mais nous sommes obligés de faire certaines réserves, car j'ai vu des ombres presque aussi marquées dans les cas de tuberculose.

La radiographie du côté opposé est absolument nette, sans trace d'aucune opacité.

L'endoscopie vésicale est pratiquée par M. Lavenant.

Capacité vésicale, plus de 250 grammes; pas de douleur à la distension.

Vessie. Cystoscopie. — Vessie saine dans tout le dôme. Bas-fond absolument sain, de couleur normale, à part peut-être quelques arborisations vasculaires. Trigone sain dans toute sa portion gauche; à droite, teinte plus rose sans que cela soit congestif.

Méatoscopie urétérale. — *Orifice gauche.* — Fente allongée, oblique, en bas, en dedans, bords normaux, éjaculations normales, aucun bourrelet congestif.

Orifice droit. — Punctiforme, se trouve au sommet d'un mamelon un peu plus rouge que le reste de la vessie, peut-être un peu œdémateux, et dans lequel on ne voit plus aucune saillie du muscle inter-urétéral; c'est l'aspect d'une rétention ou d'un calcul. Je n'ai pas vu d'éjaculation urétérale pendant l'examen.

Il semble bien qu'il s'agisse d'une lésion rénale droite sans aucun retentissement vésical d'origine banale, c'est-à-dire non de tuberculose ouverte : il n'y a en effet aucune granulation, aucune ulcération tuberculeuse ou non au pourtour de l'orifice urétéral.

Pour parfaire le diagnostic, nous faisons examiner histologiquement et bactériologiquement le sédiment urinaire. L'urine, bien que très trouble, est acide; on n'y trouve pas de bacille de Koch, mais comme il n'existe aucun autre microorganisme, cette constatation nous fait penser à la tuberculose. Une inoculation est faite au cobaye. C'est surtout l'étude de la *bilatéralité des lésions* qui nous préoccupe. Aussi nous faisons avec Luys une division intra-

vésicale dont voici l'examen fait au laboratoire de M. le docteur Mauté :

Examen de la division des urines.

	Rein droit.	Rein gauche.	Vessie.
Volume . . .	10 cent. cubes.	12 cent. cubes.	24 cent. cubes.
Couleur . . .	Très pâle.	Jaune clair.	Jaune clair.
Aspect	Très trouble.	Très clair.	Très trouble.
Réaction . . .	Neutre (après 44 h.).	Acide.	Acide.
Nd à 17°5 . .	1.337.833	1.337.278	1.337.544
Δ	0°14	0°96	— 0°84
Urée p. 100. .	1 gr. 10	10 gr. 20	8 gr. 80
NaCl p. 1000 .	2 gr. 05	5 grammes.	5 grammes.
Albumine . .	Environ 0,50 cent. dont une partie seulement est due à la cytolyse des globules blancs.	Pas d'albumine.	Environ 0,40 cent.

Examen histo-bactériologique du sédiment.

Rein droit. — 1° Très nombreux leucocytes, tous assez mal conservés (ce qui ne permet aucune conclusion pathogénique).

Les polynucléaires existent dans la proportion de 58 p. 100 (pyurie très nette).

2° Quelques globules rouges dus au traumatisme de la division.

Rein gauche. — 1° Très rares globules rouges (comme dans toute division).

2° Leucocytes en très petit nombre — et *ne dépassant pas la proportion de ces éléments dans le sang* (par conséquent absence de leucocytes d'origine rénale).

3° Quelques cellules vésicales.

Vessie. — Pus en grande quantité. Comme dans le rein droit.

Malgré de nombreuses recherches, je n'ai pu déceler dans le pus aucun *bacille acido-alcoolo-résistant* ; mais il faut noter cependant, avant le résultat des inoculations, que le pus ne présentant aucun autre microbe, et étant acide, il y a de grandes chances pour qu'il s'agisse d'une affaire tuberculeuse.

De ces constatations, nous pouvons conclure que ces lésions sont unilatérales.

La malade nous ayant dit qu'elle avait présenté des œdèmes et ayant dans les urines de l'albumine vraie, malgré l'absence d'albumine dans le rein gauche, il était intéressant de savoir si l'on se trouvait en présence soit d'une néphrite tuberculeuse du côté opposé, soit plutôt d'un processus de néphrite surajouté à la tuberculose rénale. Dans ce but, la malade, après avoir été pesée, a été mise à un régime susceptible de provoquer *des œdèmes* (alimentation ordinaire, plus 10 grammes NaCl).

1° *Troubles du métabolisme des chlorures.* — La malade n'élimine pas complètement les chlorures, *11 grammes* par vingt-quatre heures avec une absorption de *20 grammes.*

Ce trouble du métabolisme est traduit également par la présence d'œdèmes (visibles à l'œil, bouffissure légère de la face, léger œdème des membres inférieurs) et accusés par la balance. Augmentation de *1 kilogramme et demi en trois jours.*

2° La perméabilité au bleu est absolument *normale comme début*, et comme mode d'élimination. Ce qui ne prouve en rien que le rein gauche soit sain, puisque l'élimination serait identique, en cas de dégénérescence amyloïde ou de néphrite à type parenchymateux de ce rein.

De l'ensemble de ces caractères, nous pouvons conclure que si le rein du côté opposé n'est pas absolument indemne, ses lésions doivent être très légères; et, comme d'autre part, nous savons que le fonctionnement rénal du côté sain peut être influencé par le rein malade, nous pensons que ces légers troubles sont dus à cette influence, bien qu'ils ne soient pas connus dans leur essence et qu'aucun travail ne nous ait montré encore sur quel élément du rein agissent les néphrotoxines; il est probable que cette lacune sera comblée puisque nous savons maintenant le moyen de diagnostiquer une lésion ou un trouble portant sur le système glomérulaire, sur les canalicules et sur les tubes de Bellini.

J'ai opéré cette malade le 29 novembre; j'ai trouvé une périnéphrite fibro-lipomateuse, un rein volumineux présentant dans sa partie inférieure une surface blanchâtre ressemblant à une plaque de pyélonéphrite.

Mais en dénudant ce rein, je sens dans le bassinet un calcul nettement *moulé et absolument lisse*, se prolongeant loin dans l'intérieur du rein. Je pensai tout d'abord à une pyélonéphrite tuberculeuse avec calcul secondaire, comme nous l'avions diagnostiqué, et, avant d'aller plus loin, j'ai voulu pratiquer la néphrotomie et l'extraction du calcul. Je saisis le pédicule rénal entre mes deux doigts, j'incise le bord convexe du rein, et je trouve un calcul rameux se moulant sur le bassinet, les grands calices et en bas jusqu'aux petits calices. Je dissèque ces prolongements, mais je ne peux les extirper sans en provoquer le fractionnement. A mon grand étonnement, j'étais devant un calcul urique, jaune, lisse, tout à fait caractéristique des calculs primitifs du rein.

J'allais me contenter de cette néphrotomie quand, en examinant les surfaces du rein sectionné, je constatai de gros noyaux jaunâtres intraparenchymateux et caractéristiques de la tuberculose. Néphrectomie, dissection et ligature de l'uretère 10 centimètres au-dessous.

La malade est actuellement guérie et je vous présente le rein et les calculs.

Rein augmenté de volume, creusé, surtout au niveau de son pôle supérieur, de nombreuses cavités, du volume d'une noisette à celui d'une noix, remplies de pus caséeux, séparées les unes des autres par un tissu dense, *lardacé*, très différent du tissu rénal.

L'examen histologique est fait par M. Mauté, qui me dit :

« Microscopiquement, toute la substance corticale est infiltrée de nodules tuberculeux typiques ; on trouve seulement quelques systèmes globérulo-tubulaires, atrophiés par du tissu scléreux, dans la partie la plus éloignée des cavités purulentes. La recherche du bacille de Koch dans les coupes a été positive. »

Examen du calcul. — Le calcul soumis à l'analyse donne, d'après le procédé Grimbert, la réaction caractéristique de la murexide : donc *acide urique*.

Voilà donc un fait particulièrement rare : la coïncidence d'un calcul primitif du rein avec une tuberculose rénale.

M. Guinard. — J'ai présenté ici, il y a quelques années, une pièce analogue, où la tuberculose rénale était combinée à des calculs.

Exostoses de croissance.

M. E. Potherat. — Dans la séance du 24 février dernier, je vous ai présenté des exostoses ostéogéniques que j'avais enlevées à un jeune homme de dix-sept ans, et qui avait été admis dans mon service de Bon-Secours. A cette occasion, je vous ai rapporté l'histoire clinique du malade, et indiqué que les pièces que je vous apportais ne représentaient que quelques-unes des exostoses dont son squelette était parsemé. Indépendamment des exostoses du fémur et du tibia, que j'avais réséquées, il en portait sur le tronc, au niveau de la crête iliaque droite et au niveau des côtes moyennes de l'un et de l'autre côté, et aussi au niveau de l'humérus.

Ce malade est revenu me trouver, me demandant d'enlever encore trois de ses exostoses qui le gênaient plus particulièrement par leur forme, leur siège ou leur volume. Je l'ai opéré ce matin. Voici une exostose en forme de petit doigt recourbé, sorte de long ergot, qui était insérée sur le col de l'humérus gauche, à sa partie antérieure, au-dessous du faisceau antérieur du deltoïde qui glissait sur lui à la faveur d'une bourse séreuse.

Voici maintenant une autre exostose mûriforme du volume d'une grosse mandarine, portant plusieurs prolongements en ergot. Celle-ci était, elle aussi, insérée par une base étroite (exostose pédiculée), sur le squelette, au niveau de la partie inférieure du fémur gauche, au-dessus du condyle externe. Elle aussi était recouverte d'une vaste bourse séreuse, interposée entre elle et les muscles. Cette bourse séreuse portait des traces évidentes d'une inflammation subaiguë.

Voici, enfin, une troisième exostose; elle est, comme vous le voyez, Messieurs, beaucoup plus volumineuse; un fragment représente le volume d'un poing d'adulte, et si vous voulez bien, par la pensée, y joindre les fragments qui l'accompagnent, vous obtiendrez une masse que l'on peut, comme volume, comparer à une tête de fœtus.

Cette volumineuse exostose est encroûtée de cartilage à sa surface externe; elle est mamelonnée, elle a poussé des pointes irrégulières à bouts arrondis dans des directions et avec des formes très irrégulières. Elle a donc tous les caractères des exostoses que je vous ai présentées le 24 février; son siège n'est pas moins exceptionnel que son volume; elle surmontait la crête iliaque droite; elle s'insérait sur la partie antérieure, tout près de l'épine iliaque antéro-supérieure, distincte cependant. En s'élevant, elle avait soulevé les muscles grand, petit obliques et transverse, à travers lesquels je dus passer pour arriver sur elle; elle était donc entre le plan musculo-aponévrotique et la paroi séreuse de l'abdomen. J'avais pensé que l'insertion de cette masse osseuse était étroite, localisée à la crête iliaque, et que, par suite, l'ablation en serait aisée; il n'en fut rien; l'insertion de l'exostose était sessile, largement sessile, et s'étendait au tiers externe de la fosse iliaque *interne*, et il ne fut pas aisé d'aller mettre à découvert cette large base. Je n'y parvins que par une longue incision suivant la crête iliaque et un véritable décollement de dehors en dedans de la paroi abdominale au niveau de la fosse iliaque. Il m'a semblé, sans que je puisse l'affirmer, que le point de départ s'était fait au voisinage du cartilage épiphysaire de la crête iliaque, naturellement, mais à la face interne de l'os iliaque.

Le Secrétaire annuel,

LEJARS.

Paris. — L. MARETHEUX, imprimeur, 1, rue Cassette.

SÉANCE DU 15 DÉCEMBRE 1909

Présidence de M. Reynier.

Procès-verbal.

La rédaction du procès-verbal de la précédente séance est mise aux voix et adoptée.

Correspondance.

La correspondance comprend :

1°. — Les journaux et publications périodiques de la semaine.

2°. — Deux observations de M. Guillaume Louis (de Tours), intitulées : 1° *Abcès pelvi-péritonitique* ; 2° *Infiltration ecchymotique diffuse de la face par compression brusque et intense du tronc. Mort huit heures après l'accident.*

M. Lejars, rapporteur.

A l'occasion du procès-verbal.

Pseudo-hermaphrodisme.

M. Quénu. — Je présente à propos de la communication de M. Tuffier (1) l'observation d'une petite fille de onze ans et demi qui me fut amenée à la fondation Péreire, le 4 février dernier, pour une grosseur de l'aine droite survenue depuis quelques mois, ou du moins remarquée depuis ce temps-là. Cette petite grosseur présentait une impulsion à la toux et offrait quelque sensibilité quand elle venait à être froissée ou quand on la palpait; elle siégeait exactement dans la région inguinale; sa forme était celle d'une amande, sa consistance ferme. Nous fîmes le diagnostic de hernie de l'ovaire, et nous apprîmes que l'enfant avait été déjà présentée à M. Kirmisson, qui avait fait le même diagnostic que nous.

(1) *Bull. et Mém. de la Soc. de Chir.*, 1909, p. 1202.

Je conseillai d'intervenir, et l'opération fut faite avec l'assistance de mon ancien interne Rottenstein. J'incisai la tumeur et

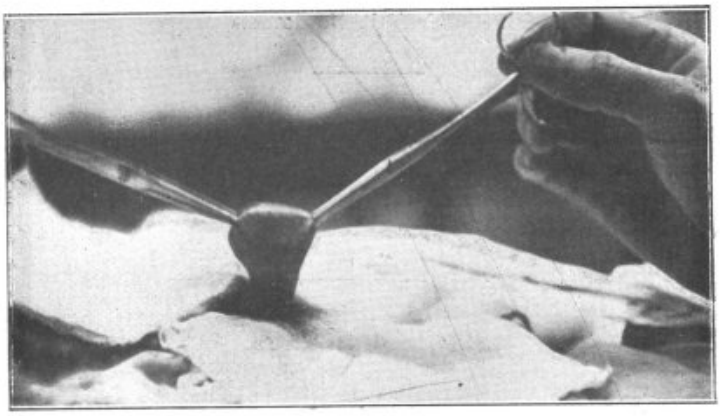

FIGURE 1.

ouvris le sac dont je sortis non sans un certain étonnement un testicule muni de son épididyme et parfaitement développé (fig. 1).

FIGURE 2.

Nous disposions d'un appareil de photographie ; ce testicule fut photographié, puis rentré dans le sac, qui fut suturé.

Nous examinons alors les organes génitaux (fig. 2) : nous constatons que la vulve est normalement développée, la grande lèvre droite est normale, la grande lèvre gauche contient dans son épaisseur une petite tumeur semblable à celle de l'aine droite et manifestement de nature testiculaire comme celle-ci; le clitoris est plutôt un peu volumineux, l'orifice urétral est reporté un peu en arrière, l'hymen a une forme semi-lunaire ; une sonde cannelée enfoncée dans le conduit vaginal nous donne la mesure de la profondeur de ce conduit qui n'est que de 2 centimètres et demi. Le toucher rectal nous permet de reconnaître l'absence totale d'utérus.

Cette enfant est donc en réalité un garçon muni de testicules normaux, l'un descendu, l'autre en ectasie inguinale, et dont les organes génitaux externes ont subi un arrêt de développement.

M. Broca. — Je rappellerai qu'à notre séance du 27 février 1907 (p. 241), j'ai montré ici un enfant ayant les organes externes tout à fait féminins et chez laquelle dans deux hernies il y avait deux testicules; j'en ai enlevé un pour assurer ce diagnostic par l'examen histologique.

M. Pierre Delbet. — Je veux seulement citer un fait du même genre que j'ai observé à Laënnec. Une jeune femme d'une vingtaine d'années me fut envoyée pour que je l'opère d'une hernie inguinale. Je constatai qu'il s'agissait d'un hypospade. La conformation des organes génitaux externes était à peu près celle que vous avez pu constater chez la malade de Tuffier. Cependant, le pseudo-clitoris était plus développé et je me suis demandé un moment si l'on ne pourrait pas entreprendre une réparation autoplastique. Mais quand on voulut expliquer à la malade qu'elle se trompait sur son sexe, elle ne comprit d'abord rien à ce que nous lui disions, puis entra dans une fureur violente.

Ce qui fait la particularité du cas de Tuffier, c'est que les caractères sexuels secondaires, comme les appellent les biologistes, sont absolument d'une femme. Il en était tout autrement chez le malade que j'ai observé. Les seins n'étaient pas développés et l'habitus extérieur, bien qu'il n'y eût pas de barbe, était plutôt d'un homme.

M. Tuffier. — J'ai pratiqué une biopsie sur mon malade, parce que j'ai lu nombre d'observations qui m'ont convaincu qu'il faut s'entourer de toutes les preuves avant d'annoncer, à un de ces malades, son changement de sexe. Il existe dans le livre de Neugebauer plusieurs cas d'ovotestis où seul l'examen histologique a pu lever les doutes.

M. Hartmann. — Chez le malade pseudo-hermaphrodite masculin, que nous a présenté mon ami Tuffier, un des points les plus intéressants était qu'il présentait tous les attributs corporels extérieurs d'une femme. Réciproquement on peut observer tout l'habitus extérieur d'un homme chez des pseudo-hermaphrodites féminins.

Il y a quelques années j'ai vu dans mon cabinet de consultation venir un homme pourvu d'une barbe blonde, à thorax et à musculature masculins, porteur d'une tumeur abdominale, cette tumeur présentait cliniquement, au palper, tous les caractères d'une tumeur utérine. J'étais fort embarrassé. Je demandais à pratiquer le toucher rectal et pus à ce moment constater qu'en arrière d'un pénis assez bien développé se trouvait un petit orifice. Un examen plus complet me fit constater l'existence d'un petit vagin, au fond duquel se trouvait l'utérus en rapport avec la tumeur; ce malade était marié et avait même une maîtresse.

Il savait présenter une malformation génitale mais, d'après ce qu'il m'a dit, croyait simplement être un homme hypospade.

M. Broca. — On trouvera dans nos Bulletins (1909, p. 294) une observation de Bégouin, sur laquelle j'ai fait un rapport, et qui est fort analogue à celle de Hartmann.

M. Ricard. — Je peux compléter l'observation si intéressante de M. Hartmann, car, d'après les détails qu'il nous fournit, je ne puis douter un seul instant que son malade et celui que j'ai observé ne fassent qu'un seul et même individu.

Je fus consulté dans le courant de l'année 1907, par un homme de vingt-huit ans environ, de taille moyenne, maigre plutôt que gras; pourvu d'une barbe respectable tirant sur le roux et la voix un peu grêle. Cet homme était porteur d'une tumeur abdominale du volume d'une tête d'adulte. Comme M. Hartmann, je lui dis que, s'il n'était pas un homme je penserais qu'il était atteint d'un fibrome de l'utérus. C'est alors qu'il m'avoua qu'en réalité, il était une femme, et qu'il me fit voir une vulve normalement conformée avec une dépression vaginale et un clitoris volumineux ressemblant à une petite verge d'enfant. Je pratiquai l'intervention et enlevai un énorme sarcome, mou, très vasculaire, à implantation pelvienne. Je fus dans l'impossibilité de trouver le point d'origine et ne notai dans l'excavation aucun vestige d'utérus ou d'ovaires.

Comme le malade de M. Hartmann, le mien était marié, avait des maîtresses et ne laissait pas ignorer qu'il recherchait beaucoup la société des femmes. Il était même père de famille; mais si la loi

lui reconnaissait la paternité, il m'avouait humblement que ne croyant pas devoir refuser à sa femme les joies de la maternité, il avait laissé effectuer par d'autres l'œuvre sexuelle dont il ne pouvait opérer qu'une frivole et stérile parodie.

Le malheureux est mort de récidive, il y a quelques mois.

Occlusion intestinale par diverticule de Meckel.

M. WALTHER. — Je demanderai à notre collègue M. Picqué de vouloir bien nous donner quelques renseignements complémentaires sur la très intéressante observation de M. Jacob qu'il a rapportée dans notre dernière séance (1).

En effet à l'examen du dessin que nous avait montré M. Picqué, j'avais été frappé de la disposition et de la forme de ce prolongement adhérent de l'intestin, et il me reste un doute sur la nature exacte de ce diverticule.

J'ai vu, en effet, trois fois des diverticules de Meckel, et je vous ai rapporté ici il y a quelques années une observation, qu'a citée M. Picqué dans son rapport, de diverticule ayant donné lieu à des accidents péritonéaux analogues à ceux d'une appendicite et que j'ai trouvé soudé au bord supérieur du ligament large près de la corne scléreuse.

Mais un diverticule de Meckel se présente toujours, je crois, sous forme d'un diverticule cylindrique, plus ou moins large à sa base, plus ou moins effilé par sa pointe, mais, en somme, d'aspect nettement diverticulaire, surajouté à un intestin de calibre normal.

Dans le dessin que nous a présenté M. Picqué, le diverticule intestinal est de forme absolument triangulaire, très effilé au niveau de son adhérence à une anse voisine, et présente absolument l'aspect de ces étirements de la paroi intestinale par une adhérence très ancienne.

Plusieurs fois en opérant des malades souffrant depuis plusieurs années d'adhérences consécutives à la résorption de gros foyers appendiculaires, j'ai rencontré cette disposition. La paroi de l'intestin est étirée par cette adhérence en forme d'un entonnoir ayant trois ou quatre centimètres de long.

Comme le malade de M. Jacob avait eu quelques années auparavant une grave atteinte péritonéale, comme l'intestin présente dans tout ce bloc qu'a si heureusement enlevé M. Jacob des lésions très nettes de vieille sclérose post-inflammatoire, adhé-

(1) *Bull. et Mém. de la Soc. de Chir.*, 1909, p. 1233.

rence, rétrécissement très accentué d'une anse, je me demande s'il ne faut pas faire quelque réserve et je crois utile de faire un examen très soigneux de la pièce.

Ceci, bien entendu, n'enlève rien à l'intérêt très réel de la communication de M. Jacob et n'a pour but que de demander un supplément d'information et peut-être une modification du titre de l'observation.

M. Picqué. — Mon collègue Walther vient de nous fournir des explications intéressantes sur le cas que je vous ai présenté.

Déjà dans notre dernière séance, il m'avait personnellement formulé des réserves sur le caractère du diverticule de Meckel, et invoqué des cas de diverticules pathologiques que, pour ma part, j'ai eu moi-même l'occasion d'observer; j'avoue avoir été très impressionné par ses observations et je l'ai engagé à les reproduire publiquement devant vous.

Permettez-moi donc de revenir sur quelques points de l'observation de M. Jacob, et d'essayer de voir avec vous s'il s'agit bien d'une occlusion intestinale par diverticule de Meckel et non d'un faux diverticule.

Les faux diverticules ont été différenciés du diverticule vrai par Meckel lui-même. Les premiers sont ordinairement arrondis, sphériques, multiples; ils peuvent se rencontrer sur toute l'étendue du tube digestif et siègent de préférence sur le bord concave de l'anse; les parois sont minces, uniquement constituées par deux couches : le péritoine et la muqueuse intestinale, ce sont de véritables hernies tuniquaires, selon le terme de Cruveilhier, dans lesquelles on ne rencontre jamais de fibres musculaires.

Les vrais diverticules, qu'ils soient constitués par des vestiges du canal omphalo-mésentérique (Meckel, Forgue et Riche), ou qu'ils représentent des anomalies de caractère ancestral rappelant les appendices analogues que l'on rencontre au même endroit chez certains animaux (Augier, Blanc, Gelis, Cahier) sont uniques, se rencontrent presque uniquement sur la dernière portion de l'intestin grêle (89 p. 100 des cas sur le dernier mètre de l'iléon d'après Forgue et Riche), se développent, en règle générale, sur le bord convexe; enfin, ils ont toujours la même structure que l'anse intestinale.

En s'appuyant sur cette distinction on pourrait croire avec Jacob qu'il s'agit bien d'un vrai diverticule de Meckel :

1° Parce que le diverticule siège sur la dernière portion de l'iléon à 11 centimètres environ de la valvule iléo-cæcale et qu'il est développé sur le bord convexe de l'anse;

2° Parce que le diverticule a des dimensions et une forme ana-

logue à celle de beaucoup de vrais diverticules de Meckel. Enfin, 38 p. 100 de vrais diverticules ont une longueur qui varie de 2 à

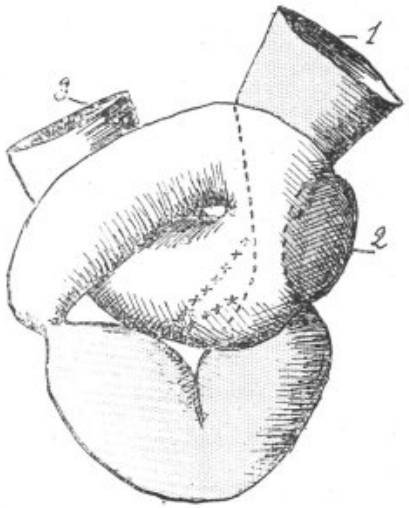

Fig. 1. — Vue antérieure: 1, bout duodénal; 2, diverticule; 3, bout cæcal.

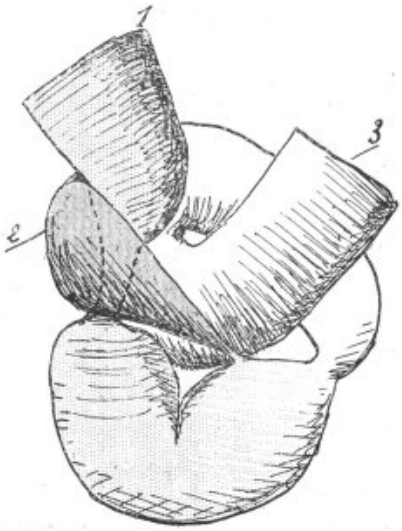

Fig. 2. — Vue postérieure : 1, bout duodénal; 2, diverticule; 3, bout cæcal.

5 centimètres et les diverticules courts (selon une dénomination acceptée) ont, comme celui de cette pièce, une forme conique à grosse extrémité ou base formant le point d'implantation ;

3° Parce que ce diverticule est, comme la plupart des diverticules de Meckel ayant occasionné des accidents d'occlusion, un diverticule fixe, c'est-à-dire adhérent par son sommet.

Sur 233 cas d'occlusion par diverticule de Meckel, on trouve 184 diverticules fixés et seulement 19 libres (Forgue-Riche) ;

4° Parce que, enfin, ce diverticule a une configuration intérieure et une structure qui sont celles des diverticules vrais ou, si l'on préfère, de l'intestin grêle.

En effet, la muqueuse diverticulaire présente des valvules conniventes. D'autre part, l'épaisseur des parois du diverticule, leur aspect macroscopique sont en tout semblables à l'épaisseur et à l'aspect macroscopique de l'anse intestinale d'où naît le diverticule.

Mais ces caractères ne sont peut-être pas suffisants, car les faits signalés par M. Walther sont différents; j'ai déjà dit que j'avais eu l'occasion d'en observer.

Dans ceux-ci, on ne doit plus invoquer la question du siège, de la forme et de la structure.

Les faux diverticules dont parle Walther présentent la constitution de l'anse normale, y compris la couche musculaire.

Dans ces conditions, la question reste obscure et le cas de M. Jacob présente une interprétation très difficile.

M. Walther. — Après examen rapide de la pièce que nous montre M. Picqué, j'avoue que je crois bien plutôt à un étirement de l'intestin par adhérence. Un examen plus minutieux me semble donc nécessaire.

M. Picqué. — J'accepte les réserves formulées par ceux de mes collègues qui ont bien voulu examiner la pièce. Cette pièce ne peut entraîner la conviction pour les raisons qu'ils ont exposées, mais j'estime qu'il convient alors de reprendre l'étude de la diverticulite et de reviser tous les cas publiés.

Discussion.

Des kystes hydatiques multiples du foie (1).

M. Auvray. — Je ne veux pas laisser passer cette discussion sur les kystes hydatiques multiples et sur le traitement des kystes hyda-

(1) *Bull. et Mém. de la Soc. de Chir.*, 1909, p. 1116, 1131, 1170 et 1214.

tiques du foie en général, sans rappeler les conclusions que nous avons formulées, M. le Professeur Terrier et moi, dans un long travail (1) paru en 1907 sur ces diverses questions, conclusions basées sur l'analyse d'observations personnelles et d'un grand nombre de documents publiés dans la littérature médicale.

Étudiant la question de la fréquence des kystes hydatiques multiples, aujourd'hui discutée devant la Société, nous rapportions un certain nombre de statistiques, qu'il peut être intéressant de verser au débat actuel : la statistique de Weithoff signalait 11,84 p. 100 de kystes multiples ; dans un travail de Könitzer (2) publié en 1900, Madelung signalait 11,3 p. 100 de kystes hydatiques multiples; Neisser, 12 p. 100 ; König, 13,2 p. 100; Peiper, 15,7 p. 100; Könitzer, 16,6 p. 100; Körte, 18,7 p. 100 ; Fürbringer, 21,7 p. 100. Nous citions enfin la statistique personnelle de Dévé (1905), pour lequel la proportion des kystes multiples du foie serait de 39 p. 100. Ce chiffre nous avait paru élevé, et je croirais volontiers que les chiffres oscillant autour de 20 p. 100 répondent davantage à la réalité ; au cours de la discussion actuelle, M. Hartmann a donné le pourcentage de 16,60 p. 100, M. Guinard, celui de 25 p. 100, et M. Broca, celui de 24 p. 100.

Nous avions insisté sur la difficulté du diagnostic des kystes hydatiques multiples du foie. « On devra rechercher, disions-nous, s'il n'existe pas dans le foie des tumeurs hydatiques multiples, diagnostic qui, sauf les cas où plusieurs tumeurs pourraient être isolées par la palpation ou la percussion, est bien difficile. Cependant, Fiaschi a admis que la recherche du « retentissement hydatique sonore » pouvait fournir parfois d'utiles renseignements sur la multiplicité des kystes. Ayant pu constater dans un cas trois foyers distincts d'auscultation, il conclut à l'existence de trois kystes indépendants, ce qui fut vérifié à l'opération.

La persistance de l'éosinophilie après l'ouverture chirurgicale d'un kyste devrait faire soupçonner la persistance d'un ou plusieurs kystes passés inaperçus.

En ce qui concerne le traitement des kystes hydatiques multiples du foie, notre manière de voir était en 1907 la suivante : « La proportion très élevée des kystes multiples crée pour le chirurgien qui opère un kyste hydatique l'*obligation d'explorer la surface extérieure du foie, de même que la surface intérieure de la poche à travers laquelle un second kyste peut être reconnu, avant de refermer le ventre*. En présence de kystes multiples, on a conseillé et pratiqué l'ou-

(1) Terrier et Auvray. *Chirurgie du foie et des voies biliaires*, t. II, 1907, p. 17 et suivantes.

(2) Könitzer. *D. Ztschr. f. Chir.* 1900, Bd LVI, 549.

verture des poches voisines en passant par la cavité évacuée de la première poche. Cette manière de faire a des inconvénients et il faut, en principe, lui préférer l'ouverture séparée de chaque kyste, surtout si ceux-ci sont éloignés l'un de l'autre, en s'aidant au besoin d'une incision indépendante, lorsque les kystes ne peuvent être que difficilement traités par la même incision pariétale. Les inconvénients dont il est question sont les suivants : l'évacuation d'un kyste, voisin en passant à travers la première poche ouverte est souvent très difficile à cause de la profondeur du kyste et par conséquent peut rester incomplète ; de même, en cas de marsupialisation, le drainage de la seconde poche peut être insuffisant ; de plus, en effondrant la cloison qui sépare les kystes, on est exposé à blesser un conduit biliaire ou une veine volumineuse. Chez un opéré de Jaboulay, il en résulta une hémorragie si abondante que l'opération dut être terminée rapidement sans qu'on ait extrait la membrane germinative. Enfin, le second kyste peut être infecté, alors que le contenu du premier était aseptique. (Cette dernière objection avait bien sa raison d'être, puisque M. Guinard, dans la dernière séance, nous a dit que dans la moitié des cas qu'il avait observés une des poches était suppurée.) Pour toutes ces raisons, l'ouverture indépendante des kystes paraît préférable, à moins que les deux cavités ne soient séparées par une cloison très mince et qu'elles ne soient facilement accessibles. »

Cette manière de voir était analogue à celle qu'avait exprimée Dévé dans ses intéressants travaux sur les kystes hydatiques ; c'est celle que semblent partager la plupart des orateurs qui ont pris part à la discussion actuelle.

En ce qui concerne le traitement des kystes hydatiques du foie en général, nous considérions, comme la plupart d'entre vous semblent l'avoir admis dans cette discussion, que l'énucléation et l'extirpation constituent des méthodes d'exception, qu'on aura bien souvent l'occasion de mettre en pratique. Nous réservions l'extirpation aux cas où le kyste s'étant presque complètement énucléé du tissu glandulaire, est retenu seulement au foie par un pédicule étroit. Nous considérions que l'énucléation devait être réservée aux kystes facilement accessibles, à ceux qui siègent au bord antérieur de l'organe, qui sont de petit volume, non suppurés, et dont la séparation avec le foie ou les organes voisins paraît devoir être facile et se faire pour ainsi dire d'elle-même ; il ne faut pas compter, en effet, trouver un plan de clivage entre l'enveloppe périkystique et le tissu hépatique, car ce plan de clivage n'existe pas ; dans aucun cas, on ne saurait faire courir au malade les dangers d'une longue et laborieuse dissection des parois du kyste.

Nous apportions à l'appui de cette opinion une statistique de 53 cas que nous avions réunis, cas où l'ablation totale du kyste avait été pratiquée, soit par extirpation avec ou sans résection, soit par énucléation. Ces 53 cas avaient donné 49 guérisons et 4 morts, soit 7,54 p. 100 de mortalité. Or, cette mortalité opératoire est plus élevée que celle fournie par les statistiques les plus récentes concernant la marsupialisation ou la réduction après suture sans drainage. Ceci montrait combien il fallait être réservé dans les tentatives audacieuses d'extirpation.

Dans le travail publié, il y a trois ans, en collaboration avec le Pr Terrier, nous avions longuement étudié la méthode « d'incision suivie de suture et réduction sans drainage ». « Nous la considérions comme applicable à la très grande majorité des kystes non suppurés. Le volume du kyste, la crainte des épanchements dans la poche adventice, l'existence même d'une fistule biliaire, ne constituent pas de contre-indication à l'opération. Seules, la calcification des parois, la situation occupée par certains kystes, et l'état complexe des kystes bourrés de vésicules, formant parfois un magma gélatiniforme, pouvant rendre l'opération impraticable ; celle-ci est applicable surtout aux kystes à développement abdominal. Les contre-indications de l'opération sont donc restreintes à un petit nombre de cas ; d'autre part, il faut reconnaître que la méthode nouvelle a fourni d'heureux résultats. »

Toutefois, ces résultats ne nous avaient pas paru aussi satisfaisants qu'on l'avait dit avant nous. Nous ne pouvions plus écrire avec le Pr Delbet « qu'aucun des malades traités par cette méthode n'avait succombé ». Les faits malheureux rapportés à la dernière séance par Souligoux ont été précédés de faits analogues. Notre statistique personnelle, dans laquelle nous avions recueilli des observations publiées en Europe et surtout en France, portait sur 58 observations de suture sans drainage, avec ou sans capitonnage. Elle donnait les résultats suivants : 57 guérisons et 1 mort, soit une mortalité de 1,72 p. 100. C'est en nous basant sur ces résultats nettement supérieurs à ceux de la marsupialisation, que nous avions considéré la méthode de réduction comme la méthode de choix. Mais il est juste de faire remarquer que dans une statistique publiée en 1901, Végas et Cranwell avaient recueilli dans la République Argentine 125 cas de suture sans drainage avec 86 guérisons et 7 morts, soit une mortalité de 5,6 p. 100 ; de plus, sur ces 125 cas, 32 fois la poche réduite avait suppuré, et la guérison avait pu être obtenue par un drainage secondaire. Ce taux élevé de la mortalité dans la nouvelle méthode nous avait paru exagéré, et nous reportant aux observations publiées en Europe et surtout en France, où la méthode avait été rapidement acceptée,

nous avions, je le répète, considéré la réduction sans drainage comme la méthode de choix. Il semble que nous ayons eu raison, puisque la plupart des orateurs qui ont pris part à la discussion actuelle (Quénu, Schwartz, Delbet, Lejars, Guinard, Broca) restent partisans de cette méthode qui commence à avoir pour elle l'épreuve du temps.

Pour prévenir la réplétion de la poche adventice qui, d'après le professeur Delbet, se produirait dans 25 à 30 p. 100 des cas, nous proposions, comme l'avait déjà fait Bond, de laisser un drain dans la poche fixée à la paroi, pendant deux ou trois jours après la réduction et de le retirer s'il ne se produit pas d'épanchement.

Pour ce qui est du formolage, nous l'avions considéré, M. Terrier et moi, à la suite des publications de F. Dévé et du professeur Quénu, comme susceptible de rendre de grands services. Mais encore faut-il qu'il soit applicable, car dans un cas personnel que j'ai déjà signalé, où il s'agissait d'un kyste de la face convexe, très ancien et très volumineux, à développement intrathoracique, que j'abordais par voie transpleurale, je ne parvins à évacuer qu'une très petite quantité de liquide hydatique et à injecter une quantité plus petite encore de formol, bien que le kyste fût énorme. J'étais en présence d'une de ces formes complexes dans lesquelles on trouve un amas de vésicules filles, engluées au milieu de débris gélatineux, et dans lesquelles il n'y a plus d'enveloppe parasitaire commune qui permette d'enlever d'un coup les vésicules filles et le sable échinococcique. En pareil cas, la ponction n'évacue que quelques vésicules filles et il n'y a pas à songer à injecter la solution formolée au milieu d'un tel magma. Je me résignai à ouvrir largement la poche fibreuse et à évacuer à l'aide d'une cuillère le magma gélatiniforme qu'elle contenait; la poche fut bien nettoyée et asséchée à l'aide de compresses, et je terminai par la marsupialisation, sans avoir pratiqué toutefois l'attachement des parois à l'aide de tampons imbibés d'une solution formolée comme quelques-uns d'entre vous l'ont fait, ce qui paraît être une bonne pratique.

Enfin reste une question dont je voudrais encore vous entretenir, c'est celle de la *résection du foie*, soulevée incidemment au cours de la discussion actuelle par Souligoux, et déjà traitée ici en 1908 et au mois de juin dernier par Morestin à propos d'une observation de Riche. Cette question de thérapeutique comme la plupart des questions analogues s'est singulièrement simplifiée depuis l'époque où je présentais à la Société de Chirurgie, en 1897, un nouveau procédé de ligature intrahépatique destiné à assurer l'hémostase préventive dans les résections du foie. J'avais à cette époque exposé l'état de la question et décrit les procédés de résection alors en usage; parmi eux, il en était de très compliqués, tel

celui de Segale, de Gênes, tel encore celui de Ceccherelli et Bianchi, qui proposaient de comprimer le tissu hépatique au delà du point à réséquer en se servant de plaques minces et plates d'os de baleine préalablement décalcifiés, qui devaient fournir un point d'appui ferme aux points de suture, ces points passant directetement sur les plaques et non sur le tissu du foie.

Aujourd'hui, non seulement on simplifie les procédés de suture hépatique destinés à assurer l'hémostase préventive du tissu du foie, comme l'ont indiqué dans la discussion de 1908 un certain nombre d'entre vous, qui se sont servis de fils en U passés à travers le foie tout autour de la masse à enlever et modérément serrés, mais encore on va jusqu'à pratiquer au bistouri la section franche du tissu hépatique en tissu sain, au delà de la tumeur, comme Souligoux l'a indiqué dans sa communication, sans avoir placé de sutures préalables, puis on fait le pincement et la ligature des vaisseaux qui saignent sur la tranche de section.

Certes la chose est possible, et je crois avoir été un des premiers à décrire et à représenter la technique de ces ligatures vasculaires faites sur une surface de section du foie ; Souligoux a bien voulu le rappeler dans la dernière séance (voy. *Chirurgie du foie et des voies biliaires*, par F. Terrier et M. Auvray, t. I, p. 50 et 51). On peut expérimentalement constater qu'il est très aisé de saisir avec le mors d'une pince à forcipressure les parois d'un vaisseau sur la surface de section du foie, et en exerçant de légères tractions auxquelles il résiste toujours (les expériences de Kousnetzoff et Pensky démontrent que pour obtenir la rupture des vaisseaux, il faut les soumettre à des tractions variant de 750 à 850 grammes selon leur calibre), de le dénuder sur une étendue suffisante pour poser une ligature sur ses parois.

La question est de savoir si la méthode simple et séduisante qui consiste à sectionner le tissu du foie au bistouri sans application préalable de sutures hépatiques, est applicable dans tous les cas : je ne le pense pas, et je ferai remarquer que dans les discussions précédentes ceux d'entre vous qui ont rapporté des cas de résection du foie (Faure, Walther, Ricard, Legueu, Picqué, Michaux, Riche) ont eu soin de circonscrire les portions de foie à réséquer avec des sutures intrahépatiques, simples il est vrai, avant de sectionner le tissu du foie entre les sutures et la tumeur.

En fait de résection du foie, je crois qu'il faut se comporter de façons différentes suivant la disposition anatomique de la tumeur. La tumeur peut être rattachée au foie par un pédicule mince et étroit, ou par un pédicule large mais peu épais ; d'autres fois, au contraire, elle présente une large base d'implantation sur le foie ; la tumeur peut être implantée sur les bords de l'organe ou sur ses

faces ; le tissu du foie lui-même peut être de consistance très variable, tantôt il est ferme, résistant, fibreux au voisinage de la tumeur, tantôt au contraire très friable. Il y a là autant de conditions qui doivent faire varier notre mode d'intervention. Aux pédicules minces et étroits, aux pédicules larges mais peu épais, aux tumeurs implantées sur les bords du foie, la section franche au bistouri, surtout lorsque le tissu hépatique est plus ou moins sclérosé, peut suffire sans qu'il soit besoin d'appliquer préalablement les sutures hépatiques même les plus simples ; nous avons appris avec l'expérience à ne pas redouter plus qu'il ne convient les hémorragies du foie. Je rappellerai qu'en 1900 intervenant pour un cancer de la vésicule biliaire avec envahissement du foie, je fus amené à pratiquer une cholésystectomie avec résection du foie. Or, la portion du foie envahie fut extirpée à l'aide de deux pinces longues et souples placées sur le tissu hépatique au delà de la zone envahie. Le foie fut sectionné au thermo-cautère en avant des pinces et l'hémostase fut parfaite. En tout cas, les sutures peu compliquées, les simples points en U circonscrivant la tumeur, faits avec des fils volumineux, et exerçant une striction suffisante pour assurer l'hémostase et insuffisante pour couper le tissu hépatique, seraient en pareil cas de mise. Il est probable que dans la majorité des cas, les manœuvres simples doivent suffire.

Mais cependant, comme le disait Morestin, à propos de la communication de Riche, il n'est pas absolument sûr que l'hémostase soit toujours aussi aisément réalisée. Dans les cas de grosses tumeurs, largement implantées sur le foie et entourées d'un tissu hépatique friable, il est fort possible que les sutures simples dont on a parlé soient insuffisantes pour assurer l'hémostase. Je suis convaincu qu'en pareil cas les procédés de ligature intrahépatiques (procédé de Kousnetzoff et Pensky, procédé d'Auvray), qui du reste ont fait leurs preuves, retrouvent tous leurs droits. Dans ces procédés, le but poursuivi n'est pas d'assurer l'hémostase en comprimant dans la ligature le tissu du foie, comme on le croit généralement ; M. Walther écrivait dans sa communication de 1908 (p. 195) que dans mon procédé de ligature intrahépatique « la suture était plus difficile à serrer au degré voulu ». Je lui répondrai que chaque anse n'est pas serrée à un degré voulu, mais systématiquement serrée à fond, déchirant de parti pris le tissu du foie, et rassemblant les gros vaisseaux en un pédicule vasculaire, tandis que les petits vaisseaux sont tordus ou étirés par la striction. Ces procédés de ligature intrahépatique ne sont ni plus longs, ni plus difficiles à appliquer que les points en U, dont il a été question précédemment, et je les crois plus sûrs dans les cas graves auxquels je viens de faire allusion.

M. ROUTIER. — Après l'intéressant rapport de notre collègue Quénu, Hartmann, dans sa communication, ayant invité chacun de nous à communiquer sa statistique intégrale, je réponds à son invitation en vous apportant le résultat complet de ma pratique en fait de cure de kystes hydatiques du foie.

De 1883 à 1909, j'ai opéré quarante-quatre cas de kystes hydatiques du foie; sur ce nombre, un même sujet revient trois fois à deux ans d'intervalle.

Sur ces quarante-quatre cas, j'ai eu affaire sept fois à des kystes multiples, ce qui ferait 16 p. 100.

Sur ces sept cas de kystes multiples, deux malades sont morts : laissez-moi tout de suite vous donner les détails qui les concernent.

Le premier était un homme de trente-quatre ans, que j'opérai le 24 mai 1890. La tumeur nous avait paru énorme; je fus donc surpris, après laparotomie, d'ouvrir un kyste à peine plus gros que le poing d'où sortit du liquide clair et une seule vésicule.

Peu satisfait de ce résultat, j'explorai la face interne de la poche déjà ouverte, et sentant un point fluctuant je le ponctionnai. Cette fois, il sortit plusieurs litres de liquide, j'agrandis l'ouverture de la ponction, les vésicules affluèrent.

Cela fait, il me parut encore qu'il y avait un point douteux sur la partie droite de la cavité; nouvelle ponction, issue de 3 ou 400 grammes de liquide et d'une vésicule.

Je drainai ces trois poches; tout alla bien d'abord, mais, trois mois après, le malade succombait à une septicémie lente.

L'autopsie nous montra qu'il existait encore dans le foie plusieurs autres kystes hydatiques, petits, il est vrai, mais suppurés.

L'autre malade que j'ai perdue était une jeune fille de dix-huit ans, que j'opérai *in extremis*.

Cinq mois avant le moment où je la vis, un de nos collègues l'avait déjà opérée. Il avait ouvert un kyste hydatique du foie et avait pratiqué la marsupialisation; elle avait encore deux gros drains.

Mais depuis plus d'un mois cette jeune fille maigrissait, depuis plus d'une semaine elle avait des frissons, de la fièvre, 39 et 40 degrés, et on sentait à gauche de la plaie, par où sortaient les deux drains, une grosse tuméfaction.

Je pratiquai une seconde laparotomie et j'ouvris deux nouveaux kystes hydatiques suppurés.

La malade mourut le jour même.

Les cinq autres malades porteurs de kystes multiples ont guéri : je les ai tous traités par le drainage large ou la marsupialisation, ayant toujours ouvert les kystes secondaires à travers la cavité du premier.

Je le répète, presque toujours le diagnostic du ou des kystes concomitants a été fait parce que l'ouverture du premier ne répondait pas aux données de la clinique, ce qui me conduisait à chercher autre chose, que je trouvais soit par la palpation du foie, soit par l'examen attentif de la cavité du kyste déjà ouvert.

Reprenant ma statistique intégrale, je dois dire que je n'ai pas toujours traité les kystes hydatiques de la même manière.

Mes interventions s'échelonnant, comme je le disais, de 1883 à 1909, se ressentent de l'époque à laquelle je les ai pratiquées.

A mes débuts, j'ai employé les procédés en honneur à cette époque; tout d'abord, la méthode de Boinet-Verneuil : ponction du kyste avec un énorme trocart dont on remplaçait la canule par une grosse sonde de Nélaton à travers laquelle on exécutait des lavages bien incomplets.

J'ai ainsi traité deux malades.

Le premier en 1883, nécessita cinq mois de soins attentifs, il guérit ; mais trois ans et demi après, il succombait à la tuberculose pulmonaire.

Le second en 1889, après avoir pratiqué la ponction avec le gros trocart, comme il ne sortit presque pas de liquide et que j'obtenais à grand'peine quelques vésicules par l'aspiration, je proposai de pratiquer une laparotomie; le malade s'y refusa.

Quinze jours après, il mourait de broncho-pneumonie.

Deux fois, pour des raisons spéciales et un peu contre mon gré, j'ai traité deux jeunes femmes l'une de vingt-quatre, l'autre de vingt-six ans, par la ponction aspiratrice simple.

Mes deux malades ont parfaitement guéri sans le moindre incident.

Il faut bien dire que dans les deux cas il s'agissait de gros kystes bien fluctuants, débordant la face inférieure du foie ; je retirai 2.500 grammes de liquide clair du premier, 1.800 grammes de liquide du second ; nous sommes autorisés à croire, vu la suite heureuse des événements, qu'il s'agissait de kystes uniloculaires, avec une seule membrane.

J'ai perdu de vue l'une de ces malades, mais l'autre était restée bien guéri plus de deux ans après.

J'ai opéré trente et un cas par la laparotomie avec ou sans formolage, ceci dépend de l'époque de l'opération, par incision des kystes, large drainage ou marsupialisation, j'ai eu cinq morts à déplorer.

Un homme de cinquante et un ans auquel j'avais ouvert un énorme kyste suppuré contenant 4 litres mourut d'urémie.

Une femme de cinquante ans, outre son kyste hydatique

suppuré, avait un cancer du foie. Elle succomba dans la nuit qui suivit l'intervention.

J'ai perdu vingt jours après l'opération une fois, dix-huit jours après une autre fois, de tuberculose généralisée, un homme de cinquante et un ans à gros kyste suppuré contenant 5.490 grammes de pus, et un homme de cinquante-deux ans, à kyste purulent central contenant 2 litres de pus.

J'avais opéré ces deux hommes en pleine fièvre, après l'évacuation des kystes, la température revint à la normale tout d'abord et j'avais un moment espéré un succès.

Enfin, j'ai perdu le jour même de l'intervention, un homme de quarante ans, porteur d'un énorme kyste sans liquide, mais contenant deux pleins bassins de bidet, de vésicules plus ou moins altérées.

Les autres malades traités par la marsupialisation ou le drainage large ont guéri, mais après une période de supuration et de soins qui a oscillé entre deux mois et demi et dix-huit mois.

Parmi eux, j'ai vu revenir dans mon service et y mourir de tuberculose pulmonaire, un homme de trente-cinq ans qui était resté guéri trois ans; plusieurs de mes malades, même guéris, étaient tuberculeux ou le sont devenus.

J'ai enfin traité neuf malades par la méthode de Delbet: ouverture du kyste après formolage, évacuation de l'hydatide, suture et réduction de la poche.

Ici, j'ai neuf guérisons sur neuf cas; une seule fois j'ai dû rouvrir la suture et drainer, ce qui a fait durer la cure quatre mois.

Mais tous mes autres malades étaient guéris en huit jours quand j'enlevais les sutures, et ils ont repris leurs occupations le vingtième jour, bien que deux fois j'aie eu des élévations de température, une fois à 38°2, l'autre fois à 40 degrés sans la moindre conséquence, et sans que j'aie su pourquoi. Aussi, vous comprendrez mon immense préférence pour la méthode de Delbet. Malheureusement, cette méthode n'est pas applicable dans tous les cas et, il faut bien l'avouer, je la réserve aux cas les plus favorables.

Il va sans dire que s'il y a suppuration du kyste, je n'oserais la conseiller; je continuerai, dans ces cas, à les traiter par l'incision large, le drainage ou la marsupialisation.

Mais, en dehors de la suppuration, je crois qu'on peut beaucoup étendre son domaine.

Sans la présence de mon ami Delbet qui était obligeamment venu m'apprendre son procédé, je n'aurais pas osé ainsi traiter mon premier cas qui guérit cependant vite et sans encombre, et

cela parce qu'il y avait un petit suintement sanguin sur la face interne de la poche.

Enhardi par ce fait, j'ai pu, dans un cas où il suintait de la bile, rétrécir par des sutures au catgut la cavité du kyste que je réduisis ainsi à son minimum, drainant seulement le point suspect; or, j'eus la chance de ne rien voir couler par ce drain que j'enlevai très vite et j'obtins une guérison rapide et sans fistule.

Je dois avouer que dans un cas où le kyste se présentait adhérent à la partie antérieure du foie dont il avait pour ainsi dire dédoublé le bord antérieur, semblant faire hernie, j'ai essayé la décortication de la poche adventice, mais je dus vite abandonner ce projet. Je n'ai plus tenté depuis et ne tenterai plus jamais cette manœuvre qui est, du reste, absurde et dangereuse.

Je partage entièrement, sur ce point, l'opinion si humoristiquement développée ici par mon ami Broca.

Vous comprendrez, vu mes résultats, mon immense préférence pour la méthode de Delbet que j'emploierai le plus possible.

Laissez-moi vous dire, en terminant, qu'il faut bien prendre garde, quand on applique ce procédé, à ne pas trop travailler dans la cavité du kyste: une fois le kyste formolé et ouvert, quand la membrane germinative est sortie, il y a lieu, dans certains cas, d'assécher la poche qui contient encore du liquide. Il faut apporter beaucoup de douceur dans cette manœuvre, ne pas frotter avec les compresses, car c'est ainsi qu'on déchire les vaisseaux biliaires ou sanguins.

Je n'ai jamais pratiqué le capitonnage en dehors du cas où j'ai dû laisser une partie du kyste drainé. Je ne me préoccupe pas outre mesure de la suture de la poche adventice; une fois, je l'avais attachée à la paroi; ce peut être une mesure de précaution dans certains cas; je crois que ce sont des exceptions.

Voici mes pièces justificatives, le résumé de mes observations :

Kystes traités par la ponction et le drainage.

Obs. 1. — 1883. — Homme de quarante-deux ans. Suppure cinq mois. Guérit. Trois ans après, meurt de tuberculose pulmonaire.

Obs. 2. — 1889. — Homme de quarante ans. Poche remplie d'hydatides qui sortent mal. Mort quinze jours après, de broncho-pneumonie,

Kystes traités par la ponction aspiratrice simple.

Obs. 3. — 1887. — Femme de vingt-quatre ans. Gros kyste très accessible, très fluctuant; on retira 2.500 grammes. Guérie sans incident. Revue deux ans après, guérie.

Obs. 4. — 1895. — Femme de vingt-six ans. Gros kyste très fluctuant,

sous-hépatique, contenant 1.200 grammes de liquide clair. Guérie sans incident.

Kystes traités par la marsupialisation ou l'ouverture large et drainage.

Obs. 5. — 1889. — Femme de cinquante et un ans. Enorme kyste suppuré contenant 4 litres de pus.

Morte d'urémie quinze jours après.

Obs. 6. — 1890. — Homme de trente-quatre ans. Le 14 mai, j'ouvre trois kystes. Mort le 10 août. Le foie, très atrophié, contient encore plusieurs kystes suppurés.

Obs. 7. — 1891. — Femme de cinquante ans. J'ouvre un kyste hydatique du foie de moyen volume; le foie est cancéreux.

Morte.

Obs. 8. — 1892. — Femme de vingt-sept ans. Très gros kyste qui déborde le bord antérieur du foie, qui semble dédoublé. Essai de décortication de la poche adventice, bientôt reconnue impossible.

Guérie en sept mois.

Obs. 9. — 1894. — Femme de vingt-quatre ans. Gros kyste de la face convexe. Pleurésie droite intercurrente.

Guérie en six mois. Revue bien portante en 1905.

Obs. 10. — 1895. — Homme de trente-quatre ans. Kyste uniloculaire contenant 1 litre de liquide eau de roche; la membrane germinative sort; le fond de la poche me paraît bizarre, gris, convexe; je pratique une ponction; j'ai 60 grammes de liquide clair, putride; il sort une pleine cuvette de vésicules.

Guérie après avoir conservé une fistule pendant dix-huit mois.

Obs. 11. — 1896. — Femme de cinquante-quatre ans. Gros kyste hydatique du foie.

Guérie en cinq mois.

Obs. 12. — 1897. — Fille de dix-huit ans. Il y a cinq mois, un collègue a ouvert et drainé un kyste hydatique du foie. Depuis huit jours, la malade, qui avait beaucoup maigri, a des frissons et 39 à 40 degrés; on sent une tuméfaction à droite du drain qui est en place. Je pratique une nouvelle laparotomie et j'ouvre deux poches pleines d'hydatides suppurées.

Morte le soir même.

Obs. 13. — 1897. — Femme de vingt-quatre ans. Gros kyste de la face convexe.

Guérie en quinze mois.

Obs. 14. — 1897. — Homme de quarante-cinq ans. Gros kyste de la face convexe, très haut, très difficile à atteindre.

Guéri en trois mois.

Obs. 15. — 1897. — Homme de quarante et un ans. Gros kyste de la face convexe, peu de liquide, beaucoup d'hydatides et de mastic verdâtre; il sortit des hydatides pendant deux mois.

Guéri en quatre mois.

Obs. 16. — 1898. — Femme de cinquante-six ans. Gros kyste de

2.700 grammes de liquide, très haut sur la face convexe, ouvert en juillet; deux mèches placées avec le drain tombent dans la cavité du kyste. Trois mois plus tard, seconde intervention; résection de la base du thorax pour mieux drainer.

Guérie en treize mois.

Obs. 17. — 1898. — Femme de cinquante-six ans. Kyste contenant 1.800 grammes de liquide, plusieurs poussées de congestion pulmonaire.

Guérie en trois mois.

Obs. 18. — 1898. — Femme de vingt-deux ans. Ouverture d'un kyste uppuré plein d'hydatides mortes, en octobre.

Accidents bizarres en novembre, avec 40 degrés, motivant une laparotomie secondaire, qui permet d'ouvrir en arrière d'un épais rideau épiploïque une cavité pleine de pus et d'hydatides.

Guérison en quatre mois.

Obs. 19. — 1899. — Homme de cinquante-trois ans, opéré déjà en 1895, par notre collègue Hartmann, pour un kyste double; en 1897, encore par Hartmann pour des kystes de la paroi.

Opéré par moi en mai pour kystes de la paroi et kystes multiples du foie, pour pratiquer en même temps une choliécystectomie.

Guéri.

Obs. 20. — 1899. — Enfant de treize ans. Gros kyste de la face convexe.

Guéri en six mois.

Cet enfant, huit mois après, mourut après une abondante hématémèse qui avait suivi une chute de l'impériale de l'omnibus.

Obs. 21. — 1900. — Homme de trente-trois ans. Kyste du bord du foie, 1.800 grammes de liquide.

Guéri en deux mois.

Obs. 22. — 1901. — Homme de cinquante-huit ans. Gros kystes contenant 5.490 grammes de liquide comme de la purée de pois et des hydatides mortes. Une grande portion de la membrane germinative est calcaire et fusionnée avec le foie.

Mort vingt jours après. Tuberculose généralisée, vieilles cavernes pulmonaires.

Obs. 23. — 1901. — Homme de cinquante-deux ans, kyste central, purulent, 2 litres de liquide, hydatides mortes. Malade épuisé au moment de l'opération, ayant 39 degrés.

Mort dix-huit jours après. Tuberculose généralisée, vieilles cavernes pulmonaires.

Obs. 24. — 1901. — Femme de vingt-six ans. Kyste central purulent, hydatides mortes; elle avait 40 degrés au moment de l'opération.

Guérie en sept mois.

Obs. 25. — 1896. — Homme de quarante-deux ans, tuberculeux. Gros kyste hydatique.

Guéri après trois mois malgré deux hémoptysies.

Obs. 26. — 1897. — Homme de quarante-trois ans, le même que celui de l'observation 25. Nouvelle laparotomie, issue d'un bassin et demi plein de liquide et de vésicule.

Guéri en six mois.

Obs. 27. — 1902. — Homme de quarante-huit ans, le même que celui de l'observation 26. Gros kyste hydatique du foie. Kystes de la paroi abdominale. Kystes de l'épiploon.

Guéri en deux mois et demi.

Obs. 28. — 1903. — Femme de trente-huit ans. Gros kyste suppuré. Ablation de l'appendice.

Guérie en cinq mois.

Obs. 29. — 1904. — Femme de quarante-neuf ans. Kyste suppuré de la face convexe.

Guérie en deux mois.

Obs. 30. — 1901. — Femme de quarante-deux ans. Kyste de la face inférieure, contigu à la vésicule; j'allais le refermer et le traiter par la méthode de Delbet quand je vois couler de la bile dans l'intérieur. Je rapetisse la cavité par des points au catgut, drainant seulement la portion d'où provient la bile. Drain. Rien ne coule par le drain qui fut enlevé de bonne heure.

Guérie en vingt-cinq jours.

Obs. 31. — 1906. — Femme de vingt-neuf ans. Kyste de la face convexe, deux litres et demi de liquide purée de pois, fistule biliaire.

Guérie en six mois.

Obs. 32. — 1906, — Homme de trente-cinq ans. Kyste de la face convexe, presque pas de liquide, hydatides mortes, calculs et bile.

Sort avec fistule après deux mois et demi.

Revient en 1907, perdant un liquide clair par sa fistule, liquide dont l'analyse ne nous enseigne rien.

Nouvelle laparotomie, je ne trouve rien et referme.

Guérison en six semaines.

En 1908, novembre, ce malade est mort de tuberculose pulmonaire.

Obs. 33. — 1908. — Homme de vingt-neuf ans. Kyste double de la face convexe du foie, le second ouvert par le fond de la cavité du premier, ce qui fait que je n'ai pu le fermer. Drainage.

Guéri en deux mois et demi.

En 1909, M. Weinberg a pratiqué chez ce malade sa réaction et l'a trouvée négative.

Obs. 34. — 1907. — Homme de quarante ans. Enorme kyste sans liquide, mais nous remplissons deux bassins à bidet d'hydatides.

Mort en six mois.

Obs. 35. — 1907. — Homme trente-cinq ans, gros kyste suppuré, hydatides mortes.

Guéri en trois mois.

Kystes traités par la laparotomie. Suture. Séduction.

Obs. 36. — 1900. — Femme trente-neuf ans. Gros kyste ouvert avec l'aide de Delbet, issue de la grosse vésicule et liquide clair.

Suture. Guérie en huit jours, sans fièvre.

Seul, j'aurais drainé, car il suintait un peu de sang.

Obs. 37. — 1900. — Femme vingt-neuf ans. Gros kyste face convexe

très haut, masse de vésicules, lavage pour évacuer la vésicule-mère qui ne voulait pas sortir, séchage de la poche. Suture réduction avec drains au contact.

Au moment où je sortais, on me rappelle, elle saigne, je défais les sutures, c'est la paroi ; hémostase ; je refais la suture.

Huit jours après 39 degrés, je rouvre, j'arrive avec peine sur la poche, drains, 200 grammes de liquide séreux.

Guérie en quatre mois.

Obs. 38. — 1903. — Femme vingt-huit ans. Gros kyste à liquide clair, énormes membranes adventives, résection petite mèche dans la paroi, deux jours.

Guérie en huit jours.

Obs. 39. — 1905. — Homme de vingt-huit ans. Kyste ayant dédoublé le bord du foie, 2 litres et demi, évacuation de la vésicule. J'essuie à la compresse.

Mauvaise suture, car les points déchirent les bords, réduction, suture de la paroi avec un drain au contact.

Guéri en huit jours.

Obs. 40. — 1906. — Homme vingt-cinq ans. Kyste de 2 litres, une forte membrane germinative, suture, réduction.

Guéri en dix-huit jours, 2 ascensions à 40 degrés, sans raison reconnue.

Obs. 41. — 1906. — Femme vingt-huit ans. Kyste de 3 litres et demi issu de la membrane germinative, suture de la poche, rattachée par un point à la paroi parce qu'il y a eu une tache de bile sur les compresses qui ont servi à assécher.

Guérison en huit jours ; apyrétique.

Obs. 42. — 1907. — Homme cinquante-deux ans. Kyste face convexe faisant une saillie en brioche, ponction, rien. Incision, hydatides mortes à magma verdâtre, nettoyage avec compresses formolées. Sutures, réduction, sutures de la paroi, guérison huit jours.

Obs. 43. — 1907. — Femme trente-six ans. Kyste face convexe, 1.800 grammes de liquide, grosses hydatides, sutures réduction.

Guérie en huit jours, a eu 38 degrés 2 fois.

En 1909, réaction de Weinberg négative.

Obs. 44. — 1908. — Femme quarante-six ans. Kyste de 600 grammes du bord du foie. Evacuation de la membrane germinative, suture et réduction. Suture de la paroi.

Guérie en huit jours.

M. Broca. — J'ai retrouvé depuis notre dernière séance une observation égarée, qui augmente d'une unité ma statistique de marsupialisations et qui me paraît mériter une analyse individuelle.

Un garçon de quatorze ans me fut présenté à l'hôpital, le 12 mars 1908, comme atteint d'une tumeur de la rate, probablement un kyste hydatique, ayant débuté sans douleur quatre ans auparavant. On avait

d'abord pensé à une tumeur splénique indéterminée pour laquelle on avait eu recours pendant dix-huit mois à la radiothérapie, sans obtenir une diminution de volume.

Je trouvai une tumeur arrondie, dure, rénitente, de l'hypocondre gauche, descendant à trois doigts au-dessus de la crête iliaque et faisant bomber les fausses côtes sous lesquelles elle se perdait. La tumeur suivait les mouvements du diaphragme dans la respiration ; elle refoulait à droite l'estomac et aussi le cœur, dont la pointe battait dans le 4e espace à deux doigts en dedans du mamelon. Il me sembla plus raisonnable de localiser le kyste dans le lobe gauche du foie plutôt que dans la rate.

L'examen globulaire du sang donna : 5.333 leucocytes ; 4 p. 100 d'éosinophiles ; 5 p. 100 de polynucléaires ; 6 p. 100 de grands mononucléaires ; 7 p. 100 de moyens ; 7 p. 100 de petits.

Nous constatâmes l'existence d'une albuminurie à 5 grammes par litre, que l'on rapportait à une scarlatine survenue à l'âge de sept ans, fait douteux comme nous allons le voir. Aussi l'enfant fut-il mis au régime lacté, puis déchloruré ; nous n'obtînmes pas la cessation, mais seulement la chute entre 0,50 et 1 gramme, en sorte que, le 6 avril, je procédai à la laparotomie par incision parallèle au rebord costal gauche.

Le lobe gauche du foie était fixé à la cage thoracique par de grosses adhérences fibreuses et sous une mince couche de tissu hépatique. J'y incisai, après ponction, une poche contenant environ 2 litres de liquide couleur chocolat, n'ayant aucune apparence de suppuration. La membrane hydatique était par places calcifiée et par places tapissée d'une matière brune, grumeleuse ressemblant à du tapioca cuit.

J'ai marsupialisé parce que l'extirpation de la poche me parut impossible, et, le 23 juillet, — soit en trois mois et demi — la guérison était complète.

J'ai cru intéressant de noter les modifications de l'hydatide, tuée probablement par les rayons X. J'ajouterai qu'à la résorption de substances contenues dans le liquide était peut-être due l'albuminurie, qui, en effet, a cessé brusquement aussitôt après l'opération.

Le liquide recueilli avait les caractères suivants :

Réaction alcaline.
Odeur nulle.

Au microscope, nombreuses hématies, un peu d'urate d'ammoniaque, beaucoup de cristaux de cholestérine.

Ni pigments biliaires, ni sucre.
Phosphates, 3 gr. 12 par litre.
Chlorures, 8 gr. 50 par litre.
Matières albumineuses, 72 gr. 50 par litre.
Matières grasses, 6 grammes par litre.

Rapports.

Péritonite traumatique par contusion de l'abdomen sans ruptures viscérales, par M. GUIBAL (de Béziers).

Rapport de M. TUFFIER.

M. le Dr Guibal, chirurgien de Béziers, nous a adressé la relation d'un cas de péritonite traumatique sans rupture viscérale. Le fait est de trop haute importance pour que je n'aie pris le plus grand soin à son étude. Le développement d'une *péritonite* à la suite d'une contusion abdominale *sans rupture d'aucun viscère*, est un fait rare. J'en ai relevé *dix-huit* cas qui ont prêté à maintes discussions et à nombre d'interprétations, depuis la publication du fait célèbre mais inutilisable de Morgagni.

Voici l'observation très précise de M. Guibal; vous me permettrez d'en rapporter complètement certains détails :

Il s'agit d'un homme de cinquante-neuf ans, qui, étant à bicyclette, le 21 mai 1909, fut jeté à terre par un camion. On ne sait pas exactement en quoi consista le traumatisme qu'il subit, mais des témoins prétendent qu'il fut roulé sous les pieds des chevaux et qu'une roue passa en travers sur son ventre. Il fut transporté chez lui, où un médecin constata une plaie de l'aile gauche du nez, des contusions en divers points du corps, et une fracture des 8e et 9e côtes du côté droit. Le ventre était, aussitôt après l'accident, souple et indolore. Cet accident s'était produit exactement *à trois heures de l'après-midi*.

Le lendemain, 22 mai, l'état est bon : pouls à 76, pas de température; on cherche à provoquer une selle par des suppositoires, mais sans résultat; on donne plusieurs lavements, qui sont rendus à peine salis; une chose est bien certaine, le blessé ayant été très explicite à ce sujet, c'est l'*absence absolue de gaz émis spontanément depuis l'accident*.

Le 23 mai, au matin, on donne une purgation, qui est vomie; on administre encore des lavements, mais toujours sans résultat; le pouls augmente un peu de fréquence, il est à 86; pas de fièvre, pas de douleur spontanée dans le ventre; pas de vomissement; le ventre commence à se ballonner légèrement; le malade urine spontanément et ses urines sont claires.

M. Guibal voit le blessé pour la première fois, à 5 heures du

soir, c'est-à-dire *cinquante heures après l'accident*. Il est somnolent et un peu abattu ; il n'a pas le facies péritonéal et la face est plutôt animée ; la langue est humide normalement ; le ventre est énormément ballonné et très saillant en avant ; il est sonore partout, sauf dans le flanc gauche, où il présente une zone mate de la largeur d'une petite paume de main ; la matité hépatique est, non pas abolie, mais remontée à six travers de doigt au-dessus du rebord costal ; sonorité normale à la base droite ; la palpation de l'abdomen révèle une défense nette, généralisée à toute son étendue, mais ce n'est pas, il s'en faut, le ventre de bois de certaines péritonites ; cette palpation ne provoque qu'une douleur très modérée ; elle permet encore de découvrir une zone indurée, siégeant dans l'épaisseur de la paroi, à *deux travers de doigt au-dessus et un peu à gauche de l'ombilic*, c'est-à-dire au niveau du muscle droit ; la peau présente à ce niveau une légère teinte ecchymotique ; il s'agit là certainement d'un *hématome de la paroi* résultant d'un choc. Le pouls est à *96*, petit, faible, très dépressible. Le blessé a eu par instants des tendances syncopales que l'on combat par des injections excitantes. La température axillaire est de 36°3. Pendant l'examen se produit *un vomissement*. Le liquide vomi est aqueux ; il est émis sans effort, en une abondante régurgitation.

Le diagnostic de péritonite n'est pas douteux et tous les symptômes plaident en sa faveur : accélération progressive du pouls, ballonnement à marche rapide, défense de la paroi, absence de gaz et de selles spontanées depuis l'accident, vomissements ; M. Guibal propose aussitôt la laparotomie, qui est pratiquée à 8 heures du soir, juste le temps de faire les préparatifs réglementaires. Le pouls s'est accéléré à 104 ; il y a eu trois vomissements ; nausées incessantes ; hoquet ; autres symptômes inchangés. L'état s'est donc aggravé.

On commence par une incision sus-ombilicale parce que la constatation d'un hématome sus-ombilical donne à penser que la source du mal se trouve dans cette région ; dès l'ouverture du péritoine il s'écoule *quelques cuillerées de sérosité louche, sans odeur fécale et sans mélange de gaz* ; les anses intestinales, énormément dilatées, s'échappent rapidement par l'incision et s'éviscèrent spontanément. Pour être en mesure de pratiquer une exploration correcte et rapide, on agrandit l'incision et l'étend de deux travers de doigt au-dessous de l'appendice xiphoïde, à quatre travers de doigt au-dessus du pubis ; c'est le minimum dont on puisse se contenter.

Convaincu qu'il existe une lésion intestinale, l'auteur *explore méthodiquement* le grêle et va d'abord à la recherche du cæcum.

L'anse grêle est dévidée sous les doigts et sous l'œil, centimètre par centimètre, et le mésentère examiné en même temps sur ses deux faces. Voici ce qu'il constate : en partant du cæcum, le grêle a sa coloration normale, blanc nacré ; il est dilaté et se distend de plus en plus à mesure qu'on s'éloigne du cæcum ; puis il prend une coloration rose foncé due à une vascularisation plus intense que normalement ; la longueur de cette zone vascularisée à l'excès est d'environ *80 centimètres* ; dans cette zone, l'anse dilatée a des dimensions *trois à quatre fois plus grandes* que normalement ; c'est aussi en ce point que la dilatation est au maximum et la cavité contient manifestement plus de liquide et surtout plus de gaz que le reste du grêle ; l'exploration de l'anse y produit un bruit hydro-aérique qui n'existe pas ailleurs ; en amont de cette zone, l'intestin reprend sa coloration normale, mais il est très dilaté sur une longueur de 1 mètre environ, puis on arrive à l'angle duodéno-jéjunal. La zone congestionnée ne présente *ni taches ecchymotiques, ni points dont la vue ou le toucher attentifs fassent supposer que la vitalité en est suspecte.* La démarcation entre la portion normale et la portion congestionnée de l'intestin est nettement tranchée et la zone rouge finit *brusquement*, en amont comme en aval.

Le mésentère semble normal. Nulle part on ne voit de fausses membranes.

Cet aspect de l'intestin paraissant dû à une péritonite commençante, il cherche le point de départ plus loin, et il doit extérioriser tout le grêle qu'il entoure de compresses tièdes, pendant que l'aide rétracte vigoureusement la paroi. Grâce à ces manœuvres et à un bon éclairage, il put explorer par la vue et un palper attentif, successivement l'appendice, le cæcum, les côlons ascendant, transverse, descendant, les angles côliques, l'anse sigmoïde, l'épiploon ; tout cela est normal comme coloration, comme aspect général, pas de dilatation notamment ; il saisit et attire l'estomac, rien encore ; d'ailleurs, il est manifeste que l'étage supérieur du ventre n'a pas souffert du traumatisme. Rien non plus du côté du pédicule hépatique. Dans les flancs, il ne trouve que deux ou *trois cuillerées de sérosité louche*, à droite comme à gauche où il avait cru reconnaître de la matité ; quelques cuillerées dans le petit bassin, très peu de liquide entre les anses grêles.

Restait à explorer le duodénum. L'*attache mésentérique*, qui jusqu'alors lui avait échappé, apparaît ; une *ecchymose* l'occupe, ayant la largeur d'une petite paume de main, c'est-à-dire environ 8 centimètres de diamètre ; elle s'infiltre entre les deux feuillets du mésentère sur une hauteur de 5 centimètres environ ; elle ne dépasse pas, par en bas, cette attache mésentérique ; par en haut,

elle fuse *sous le péritoine pariétal*, sur une hauteur de 3 centimètres environ ; elle siège sur la face antérieure et sur la face latérale gauche du rachis; elle n'empiète pas à droite. Il est un détail important qu'il a vérifié par deux fois : *cette ecchymose forme exactement le sommet d'un triangle mésentérique idéal qui aurait pour base la portion très dilatée et congestionnée de l'intestin grêle* dont il a parlé plus haut. Le reste du mésentère est sain. Cette ecchymose est due à l'extravasation d'une petite quantité de sang entre les deux feuillets du mésentère et sous le péritoine pariétal-postérieur; ce n'est pas un épanchement abondant, un hématome, car on perçoit facilement à travers lui les détails des corps vertébraux et on sent battre la mésentérique supérieure. Au niveau de l'ecchymose et sur le flanc gauche de la colonne vertébrale est une petite déchirure verticale de la séreuse, longue de deux centimètres; entre ses lèvres apparaît le tissu cellulaire rétro-péritonéal légèrement infiltré de sang, mais il ne se fait par là aucune hémorragie. *J'ajoute que la sérosité rencontrée dans le péritoine n'est nullement teintée de sang.* »

M. Guibal écrit : « Je suis convaincu que je vais trouver une lésion, déchirure, contusion ou sphacèle du duodénum, car l'*ecchymose placée à gauche de l'artère mésentérique* répond à l'angle unissant les troisième et quatrième portions de cette organe. J'agrandis au ciseau la déchirure et j'en fais écarter les lèvres à l'aide de deux écarteurs de Farabeuf, je dissocie prudemment au doigt et à la sonde cannelée le tissu sous-péritonéal légèrement infiltré de sang et je puis voir le duodénum dans la région suspecte, sur l'angle gauche du rachis, là où l'ecchymose domine; or, le duodénum est intact. J'essaie de fermer par une suture la déchirure péritonéale, mais le fil coupe et je n'insiste pas, ce détail me semblant sans importance.

« Je reviens à l'anse congestionnée qui, cela ne fait plus aucun doute pour moi, est l'origine de tout le mal, bien décidé à la supprimer, si sa vitalité me semble douteuse; j'ai beau la palper centimètre par centimètre, en comparer l'épaisseur, la consistance à celles des anses voisines, je ne trouve aucun point où l'on doive craindre que la musculo-muqueuse ou la muqueuse seule aient été écrasées, contuses ou simplement fissurées par écrasement. Quant au revêtement séreux, il est partout intact. L'anse est plus vascularisée que les voisines, mais cela me paraît trop peu pour justifier une résection.

« Quand je me suis enfin assuré qu'il n'y a *ni thrombose artérielle*, car les ramifications artérielles battent jusqu'au contact des anses grêles, *ni oblitération veineuse*, je termine en pratiquant un bon drainage : une mèche entourant un gros drain est mise au

contact de la racine mésentériqne contusionnée et dans la fosse prérénale gauche ; l'épiploon est remis soigneusement en place ; deux contre-incisions sont faites rapidement dans les fosses iliaques et un gros drain y est poussé très haut. La rentrée de l'intestin est pénible malgré l'emploi d'une grande compresse ; la paroi est suturée en un seul plan par des fils de bronze. L'opération a duré trois quarts d'heure, dont vingt minutes pour la fermeture de la paroi. » La mort survient à 11 heures, quatorze heures après l'opération.

En résumé, tous les viscères abdominaux étaient indemnes et M. Guibal n'a conservé aucun doute à ce sujet, « l'exploration pratiquée ayant été aussi complète qu'aurait pu le permettre une autopsie ». Les seules lésions consistaient dans l'ecchymose siégeant à la racine du mésentère et dans la congestion d'une portion d'anse grêle, longue de 80 centimètres à 1 mètre, formant la base d'un triangle dont le sommet était constitué exactement par la région ecchymosée du mésentère. J'insiste encore sur ce fait que l'anse était moyennement congestionnée, comme le sont les anses intestinales dans la péritonite, tandis que le reste de l'intestin avait sa coloration normale, que la distension par les gaz et le liquide était maxima dans cette zone ; mais que la palpation ne dénotait ni épaississement, ni amincissement, ni aucun caractère faisant craindre une atteinte sérieuse de l'une de trois tuniques ; que le revêtement péritonéal avait gardé son poli, sans fissure ni fausse membrane, qu'il n'existait aucun point de vitalité douteuse.

Je rappelle aussi qu'il n'y avait pas de déchirure du mésentère, que les artères battaient le long du bord mésentérique de l'anse et qu'on ne sentait pas de thrombose artérielle, ni veineuse. »

En face d'un cas de ce genre sans autopsie, notre première impression est défavorable à l'hypothèse d'une péritonite sans rupture et je pensai à quelque *fissure iutestinale méconnue*, mais les détails opératoires sont trop circonstanciés pour permettre une fin de non-recevoir, et, quand on lit l'observation si précise de l'auteur, on reste convaincu qu'elle mérite considération. D'ailleurs, la littérature chirurgicale enregistre nombre d'accidents analogues qui peuvent lever nos hésitations, écarter nos scrupules et nous permettre d'éclairer notre opinion. Hensch, en 1898, en rapporte 10 cas et Delamotte 16, mais la moitié de ces faits n'ont pas de valeur. J'ai pu lire et rassembler 18 cas de péritonite généralisée *sans rupture viscérale*, et 14 cas de péritonite localisée dont un cas m'est personnel. La lecture complète et *in*

extenso de toutes ces observations m'a vite convaincu qu'elles ne sont pas toutes comparables, ni même toutes valables. Elles n'ont de commun que l'*absence de rupture* viscérale, c'est-à-dire que l'opération ou l'autopsie ont démontré que l'intestin n'était pas ouvert dans le péritoine, mais cette notion n'implique *pas du tout l'intégrité de cet intestin*. La nature et le degré de ces altérations constituent un facteur capital.

Je diviserai les faits de péritonite sans rupture intestinale en trois groupes : 1° ceux où l'intestin était trouvé porteur d'*ecchymoses étendues, de gangrène imminente ou confirmée* : cas de Lenz, Michaux, Magantin et Messner, King, Fritz König et Chavasse.

Dans une seconde catégorie, je placerai les observations où la paroi intestinale d'une *anse est trouvée rouge, distendue*, et *où le mésentère est déchiré ou ecchymosé*. Cas analogues à celui de Guibal.

Enfin, les faits d'intestin bien et dûment examiné et déclaré *intus* et *extra* sans lésion.

I. — Quand l'intestin est largement ecchymosé comme dans les observations de Fritz König, de Magantin et Messner, de King et de Chavasse, quand il est en imminence de gangrène comme dans le fait de Michaux où on note une plaque noire dans la dernière partie du jéjunum, l'interprétation des accidents infectieux ne semble pas difficile, ni très discutable : le contenu septique de l'intestin a filtré à travers la paroi inerte ou de vitalité insuffisante, d'où la péritonite consécutive et généralement suraiguë. Son contenu est le plus souvent peu abondant, séro-purulent, bouillon sale. Rarement il est constitué par du pus ; en tout cas, il n'a aucune odeur stercorale.

II. — Les faits que je range dans la seconde catégorie, c'est-à-dire ceux qui enregistrent la présence d'anses intestinales rouges, distendues, avec lésion mésentérique, m'intéressent particulièrement, puisqu'ils touchent le thème de ce rapport. Faut-il, dans ce cas, admettre avec M. Moty, qu'il y a toujours une lésion méconnue de la muqueuse, lésion qui a laissé filtrer les germes infectieux? L'hypothèse est soutenable pour les faits analogues aux nôtres, où l'autopsie n'a pas été faite; mais pour ceux de Poncet et de Follet, de Lille, qui ont constaté par l'opération, puis par une nécropsie dont le protocole est garant des recherches minutieuses faites sur toute l'étendue du péritoine et de la muqueuse intestinale l'absence de toute lésion ; nous n'avons pas le droit de négation.

Il y a plus : une contusion avec rupture de la muqueuse ne va guère sans quelque ecchymose visible pour un œil prévenu. Et quand même cette légère rupture microscopique de la muqueuse

existerait, elle ne saurait, à elle seule, expliquer le développement de la péritonite. Je sais les expériences d'Adam et Fevrier, celles de Bosc et Blanc. S'il suffisait *de la désunion ou de l'affrontement insuffisant* de quelques cellules épithéliales de la muqueuse pour provoquer une péritonite alors que mésentère et séreuse sont intacts, nous n'aurions plus qu'à renoncer aux sutures intestinales et à la chirurgie gastrique. Il faudrait autre chose que cette minuscule perte de substance pour expliquer la pénétration des microbes dans le péritoine. Encore est-il que dans l'observation de Poncet publiée par Delore, et dans celle de Follet rapportée dans la thèse de Delamotte, la muqueuse était intacte.

Il faut un autre facteur qui ait mis en état d'infériorité de défense toute la paroi pour la rendre perméable aux microbes et nous savons que de tous ces facteurs le plus efficace est la distension de la paroi intestinale : expérimentation et clinique plaident en ce sens.

D'autre part, la *distension seule* sans troubles vasculaires s'accorde mal avec ce processus pathologique, car les occlusions intestinales s'accompagnent de distensions extrêmes sans péritonite et si l'intestin étranglé dans une hernie laisse passer les microbes, c'est qu'à la distension simple se surajoutent des troubles vasculaires concomitants. Il faut donc admettre *un double facteur* pathologique dont la distension est de beaucoup le plus important.

Pour ne parler que de notre observation, une anse intestinale d'environ 80 centimètres de long, est rouge, distendue, son contenu clapote, l'étendue et la nature des lésions excluent toute hypothèse de contusion, elle ne présente pas trace de solution quelconque de continuité et le liquide contenu dans le péritoine n'a aucune odeur, mais il existe sur la racine du mésentère une déchirure de la séreuse avec un hématome en triangle dont la base correspond exactement à la longueur de cette anse.

Il ne peut être question de rupture artérielle, la mésentérique bat, ses branches jusqu'à l'insertion de l'intestin battent, les veines ne sont pas thrombosées. M. Guibal admet et je partagerais volontiers son opinion à savoir que cette distension de l'intestin a peut-être été sous la dépendance d'une paralysie intestinale localisée par contusion ou rupture nerveuse ou d'une paralysie vaso-motrice de même ordre. L'intestin distendu a laissé sous cette influence filtrer microbes et poisons microbiens.

III. — Restent les faits où l'opération et l'autopsie ne révèlent pas trace d'une lésion quelconque, telle par exemple l'observation de Follet publiée par Lambert de Lille dans la thèse de Lamotte

et le *Bulletin médical*, où le tube digestif fut fendu, examiné, lavé depuis l'œsophage jusqu'au rectum sans qu'on pût trouver trace de lésion, tel celui de Poncet et celui de Richardière.

Pour l'interprétation de ces faits, le champ des hypothèses est encore ouvert, paralysie et contracture, dit Poncet, c'est la cavité close, paralysie temporaire, inoculation péritonéale par voie sanguine. J'avais espéré un instant trouver dans l'histoire clinique des blessés, dans la marche de l'infection quelque argument en faveur d'une hypothèse. J'ai dû y renoncer, le rapide développement des symptômes (douze heures après dans le cas de Poncet), la marche aiguë et fatale des accidents dans ces cas ne le cèdent en rien à ceux que nous relevons dans les cas d'ecchymoses ou de gangrène de l'intestin. Le contenu du péritoine n'a rien de caractéristique, c'est du sang noir dans le cas de Lejars, du liquide roussâtre, sans odeur, des fausses membranes, du séro-pus suivant la durée des accidents, dans les cas de Lenz, de Barnel, de Michaux, de Poncet, de Follet, de Richardière, de Fritz König, de Magantin et Messner; dans celui de la thèse de Mendy autopsié par Jeanmaire, il existait des gaz *intrapéritonéaux*, ce qui paraît peu en rapport avec une intégrité de l'intestin.

Quoi qu'il en soit, la thérapeutique de ces accidents s'impose et je ne veux pas insister sur ce point de leur histoire. Laparotomie, éviscération, drainage déclive des deux fosses illiaques, drainage autour d'une anse malade ecchymotique, drainage du cul-de-sac de Douglas chez les femmes. Et le traitement n'est pas inefficace surtout s'il est précoce. Car la gravité même de ces péritonites est à peu près celle des mêmes infections après perforation. Sur 17 cas analysés, je relève 13 morts avec 4 guérisons; l'intervention la plus précoce est celle de Fritz Kœnig qui a opéré son malade le jour même de l'accident et l'a guéri. Les autres ont tous subi la laparotomie plus de deux jours après l'opération.

Resterait à vous tracer l'histoire des *péritonites traumatiques localisées* sans lésions viscérales. Ici, les autopsies manquent. Les 14 blessés dont nous possédons l'observation ont tous guéri, la suppuration a suivi de quelques semaines le traumatisme. Il est donc bien difficile de savoir si l'intestin est intact, seule l'absence de toute matière stercorale, ou même de toute fétidité du pus, permet de croire à une lésion particulièrement minime des tuniques intestinales. Voici cependant un fait qui m'est personnel et où cette intégrité n'existait pas.

Il s'agit d'un homme entré à Beaujon, salle Ambroise Paré n° 4, pour une tuméfaction de la fosse iliaque gauche. Il avait été, dix jours avant son entrée, contusionné par un timon de voiture. Je

trouvai un abcès faisant saillie dans la fosse iliaque gauche d'une part, et de l'autre entre le rectum et la vessie, à tel point que je pensai à une rupture de l'uretère. Ouverture par le périnée, contre-ouverture par la fosse iliaque. Tout se cicatrise ; trois mois après, nouvel abcès iliaque, ouverture, constatation d'une plaque cicatricielle dans l'S iliaque.

Ces 16 observations de péritonite traumatique généralisée doivent être réparties en trois groupes :

1° Observations des malades chez lesquels l'intervention ou l'autopsie révéla les traces du traumatisme par l'existence d'une ecchymose ou d'une plaque de sphacèle plus ou moins prononcé : c'est le cas pour les 5 observations suivantes :

1. — Lenz. Tache de gangrène sur le côlon ascendant. Mort.
2. — Michaux. Plaque noire sur le jéjunum. Mort.
3. — King. Marques de contusion sur l'épiploon. Guérison.
4. — Fritz Konig. Plaque rouge foncé sur le côlon transverse. Guérison.
5. — Chavasse. Côlon transverse contus, pancréas et méso infiltrés. Mort.

2° Le second groupe comprendrait les observations dans lesquelles *aucune lésion ne fut remarquée par le chirurgien*, mais où une *autopsie ne vint pas permettre d'éliminer* d'une façon certaine la possibilité d'une lésion ayant pu passer inaperçue. C'est le cas pour les observations de *Barwel* (guérison), de *Michaux* (guérison) et de *Lejars* (mort).

Le dernier groupe réunit au contraire les cas où l'*intervention* d'une part, l'*autopsie* d'autre part, *démontrèrent l'absence de toute lésion.*

Pour les cas de *Morgagni*, de *Pelletan* et de *Villemin*, nous sommes forcés de nous en rapporter aux auteurs de ces observations quand ils mentionnent qu'ils n'ont pu trouver aucune lésion.

Restent les cas de *Richardière*, de *Jeanmaire* (*in* thèse de Mendy), de *Magantin* et *Messner*, de *Poncet* et de *Follet*. Il est incontestable que les auteurs de ces observations se sont entourés de toutes les précautions voulues et qu'ils ont très minutieusement et très curieusement examiné les pièces anatomiques. Or, quoique prévenus, ils n'ont trouvé absolument aucune lésion.

1. — Observations de Morgagni, de Pelletan et de Villemin où les renseignements tout en affirmant l'absence de lésions manquent cependant de précision voulue.

Ces trois observations se trouvent dans la *Thèse* de Villemin : « La péritonite traumatique » (Paris, 1877).

a) Morgagni. (Texte intégral de la *Thèse*) :

« Une femme reçoit sur la paroi abdominale un coup de bâton. Il s'ensuit une péritonite qui devient rapidement mortelle. A l'autopsie on ne trouve, outre les lésions de l'inflammation péritonéale, qu'une contusion limitée à la couche musculaire pariétale sans trace de contusion ni aux téguments, ni dans l'intérieur de la cavité. »

b) Pelletan. Cette observation que Villemin rapporte dans sa thèse fut publiée par Pelletan dans sa *Clinique chirurgicale*, t. II, p. 154. Voici le protocole de l'autopsie : « A l'ouverture du ventre, on trouve 7 ou 8 pintes d'un fluide séreux et sanguinolent de couleur verdâtre : le péritoine était généralement enflammé et comme gangréné ; toute la face convexe du foie semblait couverte d'un érysipèle boutonneux et en suppuration. L'affection du péritoine était la même partout et *pas un viscère n'était enflammé dans son épaisseur*. Il était évident que le sang décomposé et tendant à la putréfaction avait occasionné la péritonite ; en effet, il n'y avait point à la surface des viscères, ces fausses membranes ou concrétions albumineuses que l'on trouve quand l'inflammation du péritoine est primitive et qu'elle détermine l'amas de l'humeur qui mouille l'intérieur de cette membrane. S'il n'y avait point de caillots, c'est que la prompte décomposition du sang en a empêché la formation, et ils étaient restés en dissolution dans la sérosité qui devait sa couleur verte à la pourriture de la portion albumineuse. N'ayant pu disposer moi-même de l'ouverture du corps, je n'ai pas pu m'assurer du lieu d'où le sang épanché était sorti, mais la couleur rouge du liquide ne permettait pas de doute que ce ne fût véritablement un épanchement sanguin. »

c) La troisième observation rapportée dans la thèse de Villemin n'est pas plus démonstrative. Elle est prise dans les *Archives générales de médecine*, 1re série, t. LXXVII.

« A l'autopsie, la peau de l'abdomen ne présente aucune trace de contusion. La couche musculaire est infiltrée de sang noir dans le point frappé par le timon ; on trouve toutes les lésions d'une péritonite subaiguë. *Les viscères sont sains et ne présentent ni contusion ni déchirure.* »

2. — *Il en est tout autrement pour les cinq dernières observations où les détails sont précis.*

Ce sont les observations de Folet. (*Lambert*, péritonite traumatique sans lésions viscérales. *Bulletin médical*, 1900, n° 76, p. 1081).

Poncet. Des contusions de l'abdomen avec péritonite traumatique sans lésions viscérales. (*Gazette hebdomadaire*, 1897, 2, p. 889).

Richardière. (*Annales d'Hygiène*, 1888).

Jeanmaire. (*Thèse* de Mendy, Paris, 1896-7. Valeur comparée de l'expectation armée et de la laparotomie dans les contusions de l'abdomen par coup de pied de cheval).

« ... Un pus épais, crémeux, abondant, remplit les interstices des anses intestinales ainsi que la cavité du petit bassin ; *on n'aperçoit aucune trace de perforation ni de gangrène de l'intestin.* Il n'y a pas de

matières fécales ou d'autre épanchement que du pus dans le péritoine. »

Enfin Margantin et Messner (*Archives méd. militaire*, 1895 et *Thèse* de Mendy, 1896), donnent le procès-verbal suivant :

« *Autopsie.* La cavité péritonéale renferme environ trois quarts de litre d'un liquide purulent, épais, jaunâtre, fétide. Le grand épiploon est épaissi, ses mailles sont le siège d'une infiltration séro-purulente. Des adhérences fibrineuses existent entre les anses intestinales et les différents organes de l'abdomen ; ces adhérences sont en général peu solides et faciles à détruire excepté dans un point situé dans la fosse iliaque droite, où deux anses intestinales sont solidement réunies.

L'intestin grêle est distendu par les gaz, ses parois sont ramollies et offrent par place des points ecchymotiques arrondis, variables comme dimension ; *sa muqueuse est décolorée, recouverte d'un mucus puriforme ; examinée avec soin au niveau des points ecchymotiques périphériques, elle ne présente aucune lésion pouvant faire supposer une rupture ancienne ou récente.* Rien de particulier à signaler dans les autres organes, si ce n'est des adhérences de la plèvre droite et la congestion hypostatique de la partie postérieure des deux poumons. »

Ces cinq observations ont donc une réelle valeur.

Telles sont les réflexions que suggère l'observation de M. Guibal ; sa rareté, sa précision, son haut intérêt excusent la longueur de ce rapport. Je vous prie, Messieurs, de vous souvenir de notre collègue le distingué chirurgien de Béziers et de ses nombreuses présentations, lors du classement des candidats au titre de membre correspondant de notre Société.

A. Péritonites généralisées.

1. — Observation de Lenz, publiée par Chavasse. — Chute. Premiers symptômes au bout de vingt-quatre heures. Mort 11 jours après. Tache de gangrène sur le côlon ascendant. (Chavasse. Etude sur les contusions et ruptures de l'intestin. *Archives de méd. militaire*, 1890.)

2. — Observation de Barwel. — Chute avec fardeau sur les épaules. 5 jours après, premiers symptômes. Intervention le 7e jour. *Aucune lésion.* Flocons purulents dans le péritoine. Guérison. (Barwel. *Société clinique de Londres*, 28 octobre 1887.)

3. — Observation de Michaux, publiée par Adler. — Premiers symptômes le 2e jour. Intervention. Plaque noire sur la dernière portion du jéjunum. Mort 5 heures après. (Adler, *Thèse*, Paris, 1892.)

4. — Observation de Villemin. — Choc par timon de voiture. Mort par péritonite 8 jours après. Hématome de la paroi. *Aucune lésion d'organe.* (Villemin. La péritonite traumatique. *Thèse*, Paris, 1877.)

5. — Observation de Morgagni (Villemin). — Coup de bâton sur le ventre. Mort par péritonite. *Aucune lésion d'organe.* (*Loc. cit.*)

6. — Observation de Poncet. — Chute de cheval, le cheval lui-même

tombe sur l'abdomen du malade. Premiers symptômes 12 heures après. Aggravation de l'état. Intervention 3 jours après. 2 jours après l'opération, *mort. Aucune lésion. Anses intestinales congestionnées* et distendues. (Delore. Des contusions de l'abdomen avec péritonite traumatique sans lésions viscérales. *Gazette hebdomaire*, 1897, 2, p. 889.)

7. — Observation de Folet. — Abdomen pris entre le marchepied d'un wagon en mouvement et le quai. Premiers symptômes 2 jours après. Mort brusque. A l'autopsie, *aucune lésion*. Anses distendues et rouges. Péritonite. (Lambert. Péritonite traumatique sans lésions. *Bulletin méd.*, 1900, n° 76, p. 1081.)

8. — Observation de Richardière (1888). — Chute sur le ventre. Premiers symptômes le jour même. Mort 2 jours après. A l'autopsie, *aucune lésion*. Anses intestinales distendues et rouges. Au niveau de l'insertion mésentérique, taches ecchymotiques. (Richardière. *Annales d'hygiène*, 8, 1888.)

9. — Observation de Margantin et Messner. — Coup de pied de cheval. Premiers symptômes 16 jours après, à la suite d'une grande fatigue. Mort 25 jours après éclosion des premiers symptômes. Autopsie, *aucune lésion*. Péritonite. Anses distendues et présentant des taches ecchymotiques. (Margantin et Messner. *Archives de méd.*, Milet, 1895 et *Thèse* de Mendy, Paris, 1896.)

10. — Cas de Pelletan. — Coup à l'abdomen. Mort. Péritonite généralisée. *Viscères sains*. (Pelletan. *Clinique chirurgicale*, t. II, p. 154.)

11. — Cas de Jeanmaire, in *thèse* Mendy (*Thèse*, Paris, 1896). — Coup de pied de cheval à l'abdomen. Premiers symptômes 2 jours après. Etat s'aggravant. Mort 17 jours après les premiers symptômes. Autopsie. Péritonite généralisée. Aucune trace de perforation et de gangrène. (Mendy. *Thèse* de Paris, 1896-1897. Valeur comparée de l'expectation armée et de la laparotomie dans les contusions de l'abdomen.)

12. — Cas de Lejars. — Péritonite par chute dans les fossés des fortifications. Laparotomie. On trouve du sang noir assez abondant et pas de lésions d'organes. Mort. (Lejars. *Chirurgie d'urgence*.)

13. — Cas de King. — Coup de pied de cheval. 3 jours après, *péritonite*. Laparotomie. Contusion marquée de l'épiploon et de l'intestin. Guérison. (King. Succesful-Laparotomy for contusion of the Intestines. *The med. News*, 1890, p. 227.)

14. — Cas de Michaux (publié par Adler, 2e cas). — Chute du 7e étage. 2 jours après, état grave. Intervention. Aucune lésion d'organes et pas de signe de péritonite autre que le ballonnement. Guérison. (Adler. *Thèse* de Paris, 1892.)

15. — Cas de Fritz Konig. — Contusion de l'abdomen. Premiers symptômes immédiatement après l'accident. Intervention. *Plaque rouge foncée* sur le côlon transverse. Péritonite généralisée. Epanchement sanguin à un endroit du mésentère. Pas d'autres lésions viscérales. Guérison. (Lamotte. De la péritonite traumatique sans rupture viscérale. *Thèse* de Paris, 1900.)

16. — Cas de Chavasse. — Coup de pied de cheval. Le lendemain, premiers symptômes. Péritonite. Intervention au 3e jour. Epiploon

infiltré de sang et enflammé. Côlon transverse contus mais non déchiré. *Mort.* Le mésocôlon et le pancréas sont infiltrés de sang et enflammés. (Chavasse. Contusion de l'abdomen par un double coup de pied de cheval. *Soc. de Chirurgie*, 1885, p. 123. Rapport de M. Chauvel.)

B. Péritonites localisées.

1. — Cas de Folet. — Coup de pied sur l'abdomen datant de 6 semaines avant les symptômes qui déterminent l'entrée à l'hôpital. Laparotomie. Poche péritonéale remplie d'un liquide louche parsemé de flocons purulents. Drainage. Guérison. (In *Thèse* de Lamotte, Paris, 1900.)

2. — Cas de Drucbert. — Coup de pied, 8 jours avant les premiers symptômes de péritonite. Laparotomie. 100 grammes de pus. Poche péritonéale. Drainage. (In *Thèse* de Lamotte, Paris, 1900.)

3. — Cas de Quénu. — Chute; quelque temps après, accidents de sténose intestinale. Laparotomie. Liquide fibrineux dans poche péritonéale. Drainage. Guérison. (*Soc. de Chirurgie*, 1890, p. 380.)

4. — Cas de Duplay. — Coup de timon de voiture. Premiers accidents disparaissent au bout de quelques jours, puis un mois après, douleurs abdominales vives. Ponction. On retire 2 litres de liquide péritonéal, le liquide se reforme. Nouvelle ponction, 2 litres et demi. Teinture d'iode. Guérison. (In *Thèse* Chayron, 1877).

5. — Cas rapporté par Villemin. — Coup de pied de cheval. Tumeur abdominale consécutive. Plusieurs ponctions (31). Guérison. (In *Thèse* Villemin, Paris, 1877.)

6. — Cas rapporté par Mendy. — Une roue de voiture passe sur l'abdomen du malade. Epanchement limité consécutif. Ponction. Liquide avec grumeaux. Tuméfaction persiste. (*Thèse* Mendy, Paris, 1896.)

7. — Cas de Brouardel. — Coup de pied. Symptômes douloureux immédiats. Tumeur abdominale consécutive. Guérison par repos et traitement médical. (*Thèse* Mugnier, 1883.)

8. — Cas de Péan. — Coup de pied de cheval. Immédiatement, douleurs vives. Empâtement abdominal limité. Guérison sans intervention au bout de 32 jours. (Péan. *Clinique chirurgicale*, 1887.)

9. — Cas rapporté par Mendy. — Blessé le 28 juillet. Guéri le 30 août sans intervention. Pas d'autres renseignements. (Mendy, *Thèse* de Paris, 1896.)

10. — Cas de Blanc et Porte. — Coups de canne à l'abdomen. Le soir même, signes de péritonite. Traitement médical. Opération 42 jours après, 4 à 5 litres de liquide citrin. Guérison. (*Loire médicale*, 1907.)

C'est ici que trouveraient également place les trois observations de péritonite traumatique localisée, publiées en 1905, par Lebrun (de Bruxelles.)

Guérison.

1. — Barwel. Intervention 7 jours après l'accident.
2. — King. Intervention 3 jours après l'accident.
3. — Michaux. Intervention 2 jours après l'accident.
4. — Fritz Konig. Intervention le jour même.

Mort.

1. — LENZ. 11 jours après l'accident.
2. — MICHAUX. Intervention 2 jours après l'accident. Mort le jour même.
3. — VILLEMIN. Mort 8 jours après.
4. — MORGAGNI. Mort rapide (?).
5. — PONCET. Intervention 3 jours après l'accident. Mort 2 jours après.
6. — FOLET. Mort brusque 6 jours après l'accident.
7. — RICHARDIÈRE. Mort 2 jours après l'accident.
8. — MARGANTIN et MESSNER. Mort 25 jours après les premiers symptômes et 51 jours après l'accident.
9. — PELLETAN. Mort 10 jours après l'accident.
10. — MENDY. Mort 19 jours après accident et 17 jours après l'opération.
11. — LEJARS. Mort rapide.
12. — CHAVASSE. Intervention 3 jours après l'accident. Mort 2 jours après.

M. QUÉNU. — Je demanderai à M. Tuffier s'il a soumis à une critique très serrée les observations qui servent de base à son exposé, et si ces documents étaient suffisamment détaillés. Pour acquérir la certitude que la paroi gastro-intestinale est intacte sur toute sa longueur, qu'elle ne porte en aucun point une étroite fissure, une petite plaque de sphacèle, une besogne d'inspection minutieuse est indispensable; et, d'autre part, il serait nécessaire, pour conclure, que les faits invoqués fussent à l'abri de toute critique.

M. TUFFIER. — J'ai étudié de près les textes que je rapporte; si Follet, Poncet et d'autres n'ont rien trouvé, leurs recherches nécropsiques en avaient été d'autant plus minutieuses qu'elles étaient guidées par un œil averti.

M. CH. MONOD. — Dans le même ordre d'idées, je demanderai à M. Tuffier si, dans les observations qu'il a consultées, les artères mésentériques ont été examinées avec soin.

M. TUFFIER. — Oui, dans le cas de M. Guibal, mais non dans les autres. Au reste, les embolies et les thromboses des artères mésentériques, auxquelles M. Monod fait allusion, s'accompagnent de lésions bien connues de l'intestin qui n'auraient pu échapper aux observateurs.

Action curative du radium sur les angiomes tubéreux.
par MM. WICKHAM et DEGRAIS.

Rapport de M. LE DENTU.

Depuis quelque temps, le radium a fait beaucoup parler de lui. Parmi les résultats annoncés par ceux qui l'ont employé, les uns demeureront à l'état de vérités reconnues, les autres sont voués à l'oubli, comme tout ce qui dépasse peu ou prou l'efficacité réelle des médications nouvelles.

Le traitement des *tumeurs érectiles* appartient à la première catégorie de faits. Il est établi aujourd'hui sur des bases si solides que nul doute ne peut être élevé sur les services dont la chirurgie lui est déjà redevable. Cette situation privilégiée, il la doit pour la plus grande part, si ce n'est entièrement, à M. Wickham et à son habile collaborateur, M. Degrais.

Déjà une communication de nos estimables collègues à l'Académie de médecine, dans la séance du 8 octobre 1907, suivie de près par un rapport enthousiaste de M. Fournier (28 janvier 1908), avait montré de la manière la plus éclatante quelle confiance on peut accorder à cette nouvelle méthode. Vous aviez déjà pu vous convaincre de la légitimité des éloges que l'éminent rapporteur avait largement dispensés à ses protagonistes, lorsque M. Wickham vous a présenté, à la fin de l'une des séances de l'été dernier, plusieurs enfants qu'il avait soignés et guéris. C'étaient des types d'angiomes saillants, tubéreux, de ceux sur lesquels la méthode agit le plus sûrement, et de la façon la plus saisissante, sans préjudice des nævi proprement dits, franchement vasculaires, plats ou à peine surélevés au-dessus des téguments, qui, eux aussi, sont influencés de la façon la plus nette, mais avec une constance un peu moindre, par les mystérieux rayonnements du radium.

Vous avez vu d'abord un enfant chez qui l'angiome occupait le quart inférieur de l'oreille et toute la région jugo-cervicale voisine, angiome d'une vive coloration et animé de battements visibles à distance, érectile au plus haut degré. Le traitement a eu entièrement raison de cette tumeur menaçante. Que reste-t-il à la place? Une peau d'aspect un peu cicatriciel et lisse, piquée de quelques taches pigmentaires. Le lobule de l'oreille a repris ses dimensions et sa teinte normales. Ce qu'il y a d'un peu visible encore de l'angiome s'est extrêmement réduit, et il est devenu absolument impossible de se rendre compte de son ancien volume.

Sur un deuxième enfant, le lobule de l'oreille était seul atteint,

ce qui n'empêchait pas la tumeur d'être considérable. Même résultat presque aussi complet.

Quoique nettement *sous-cutanée* et développée sous des téguments intacts, la tumeur, qui, chez le troisième petit sujet, occupait une certaine étendue de la joue au-devant du tragus, et faisait un relief d'un centimètre environ, a régressé comme les deux précédentes, *et à aucun moment du traitement la peau n'a été lésée d'une façon quelconque*. Le résultat très complet a été obtenu sans difficulté et assez rapidement.

Un énorme angiome de la lèvre inférieure, ayant envahi toute la muqueuse et s'étendant sur la moitié antérieure de la muqueuse de la joue, empêchait l'enfant qui en était atteint de tenir la bouche fermée ; la lèvre inférieure pendait vers le menton. Quoique le traitement ne fût pas encore terminé, vous avez pu constater des modifications déjà assez accentuées pour qu'il fût permis d'espérer une guérison complète.

Dans le cinquième cas, les formes d'angiomes existant sur les premiers sujets de cette petite série étaient réunies : nappes fluctuantes, angiome sous-cutané, angiome de muqueuse labio-jugale. L'enfant, complètement défiguré, semblait n'avoir, à sa naissance, qu'une viabilité très limitée. Il lui était impossible de prendre le sein. La tumeur qui, partie de la lèvre supérieure, pénétrait dans les narines, gênait énormément la respiration. Les fosses nasales, l'oreille étaient obstruées par des masses considérables, les paupières boursouflées recouvraient l'œil. D'autres tumeurs semblables occupaient la joue et le front.

Un an de traitement a amené dans toutes ces productions disgracieuses ou menaçantes pour certaines fonctions des changements déjà très importants, qui viennent de s'accentuer notablement.

Un cas aussi compliqué a une place un peu à part dans la pratique de M. Wickham ; mais il en a déjà traité une dizaine où les dimensions, le volume des angiomes semblaient défier tous les efforts de la thérapeutique. Ils ont cependant bénéficié, dans de très grandes proportions, de l'application du radium.

Aussi bien, la cause de cette nouvelle médication est-elle aujourd'hui absolument gagnée devant l'opinion. Les nombreux faits rapportés dans la très importante monographie de MM. Wickham et Degrais sur la Radiumthérapie, les belles planches dont elle est parsemée, sont autant de témoins d'une efficacité qui n'est pas contestable.

Une question surgit, après l'étonnement profond qu'ont suscité des résultats aussi imprévus, aussi frappants : Dans quelle mesure la radiumthérapie peut-elle se substituer à la médecine

opératoire dans le traitement des angiomes? Quelles sont les indications de l'une ou de l'autre? Pas d'hésitations possibles pour tous les cas où la chirurgie ne peut que se reconnaître impuissante; nævi en larges nappes disséminées sur de vastes surfaces de peau, masses volumineuses envahissant les cavités de la face, inaccessibles au fer, au feu, aux injections coagulantes, à l'électrolyse. La sélection ne commence à s'exercer que sur les formes un peu moins accusées, mais encore assez développées, occupant d'assez grandes étendues, mais aussi assez bien délimitées pour se prêter favorablement à l'emploi de l'une des méthodes plus anciennes qui ont fait leurs preuves.

Vous saurez aussi bien que moi, à l'occasion, prendre telle ou telle détermination dans un cas donné; je n'ai donc pas à envisager toutes les espèces sur lesquelles vos décisions auraient à s'exercer. Ce que je tiens seulement à bien préciser, c'est que MM. Wickham et Degrais ne préconisent pas la radiumthérapie à l'exclusion de toute autre méthode. Ils désirent uniquement qu'elle soit reconnue efficace et vraiment utile là où les modes d'intervention classiques se montrent manifestement insuffisants ou trop dangereux. C'est déjà pour elle un beau titre à notre reconnaissance de pouvoir combler une regrettable lacune de la thérapeutique des angiomes.

A la série des cas d'angiomes tubéreux sur lesquels devait exclusivement rouler ce rapport, je ne puis m'empêcher d'ajouter celui d'une jeune fille présentant des nævi multiples en nappes que j'ai confiée à mes collègues. Une partie de la face, le cou, le bras étaient largement atteints. La guérison est à peu près terminée, et le résultat pourrait être déclaré très remarquable si l'aspect cicatriciel des parties traitées, surtout là où l'électropuncture avait été appliquée antérieurement, n'empêchait MM. Wickham et Degrais de se dire pleinement satisfaits. Ce cas n'en montre pas moins à quel point l'on peut compter sur le pouvoir résolutif du radium à l'égard du tissu érectile en général.

Au prix de quels inconvénients, de quels dangers, s'il en existe, ces guérisons inespérées sont-elles obtenues? De danger, je ne connais que celui des brûlures, des ulcérations de la peau ouvrant une brèche dans le tissu vasculaire et donnant lieu à des hémorragies. Je n'en parlerais même pas si un fait de ce genre ne m'avait été communiqué; mais la technique avait-elle été rigoureusement ce qu'elle doit être dans ces circonstances délicates? MM. Wickham et Degrais s'appliquent à régler la leur de plus en plus, exactement, de façon à éviter cette complication dont ils ne sont d'ailleurs pas responsables, dans le cas auquel j'ai fait allusion.

Quoi qu'il en soit, cette complication doit être extrêmement rare,

et elle ne peut qu'inspirer la prudence, sans ébranler la confiance que mérite cette méthode employée avec toutes les précautions reconnues utiles.

On lui a reproché d'être lente dans son action, d'exiger quelquefois plusieurs mois, et même une ou deux années, et davantage encore. Le fait en lui même est exact, mais qu'importe si le résultat est bon, puisque la santé des enfants n'est atteinte en rien? D'ailleurs, il ne faut pas ignorer que souvent plusieurs semaines et même plusieurs mois séparent les séances. C'est en réalité un traitement à très grandes intermittences, mais la longue durée de l'ensemble n'offre aucun inconvénient sérieux. L'électrolyse, l'ignipuncture, les injections coagulantes échappent-elles de leur côté à tout reproche?

Je vous fais grâce des détails de technique propres à faciliter le maniement de l'agent de destruction et à en accroître la puissance. Laissez-moi vous dire seulement que par le filtrage à travers des écrans spéciaux, que par la mensuration et le dosage des rayonnements, MM. Wickham et Degrais sont arrivés à être suffisamment maîtres de cet agent mystérieux, d'une puissance redoutable.

Ils ont aussi le mérite, et c'est par là que je finis, d'avoir été les premiers à appliquer cette méthode au traitement des angiomes tubéreux.

Les renseignements que j'ai pris aux sources les plus sûres, et particulièrement à Vienne, où le radium a été l'objet de beaucoup de travaux de laboratoire sans que ses applications pratiques aient marché parallèlement, me permettent d'affirmer que, sur le terrain des véritables tumeurs érectiles, des angiomes saillants, tubéreux, ils n'ont été devancés par personne. On ne pourrait pas être absolument aussi affirmatif en ce qui concerne les nævi proprement dits, en nappes plus ou moins étendues; mais, s'il est vrai que Danlos, Hartigan, Follard, Eckstein, Strasmann, Zimmern, Rehns ont fait, avec des appareils tout à fait insuffisants, quelques timides essais dont les résultats, excessivement limités, ne pouvaient en aucune façon entraîner la conviction, il est certain qu'en 1903, MM. Wickham et Degrais ont inauguré un mode de traitement beaucoup plus large et plus intensif, marquant le début vrai de la seule façon d'agir capable de procurer des succès complets (*Ann. de Dermatologie*, 1903).

Mais cette digression sur le terrain des nævi ne doit pas m'entraîner plus loin. Je n'ai que quelques mots à ajouter, pour vous proposer d'adresser des remercîments à MM. Wickham et Degrais pour leur intéressante communication, d'une grande

portée *pratique*, et de déposer honorablement leur travail dans nos archives.

Un cas d'hémorragie du pancréas (hématocèle prépancréatique). Laparotomie. Mort, par M. le Dr L. LAPEYRE (de Tours).

Rapport de M. A. GUINARD.

Le Dr Lapeyre, chirurgien de l'hôpital de Tours, nous a adressé une observation de pancréatite hémorragique que vous m'avez fait l'honneur de me confier pour vous la rapporter.

L'intérêt que je porte depuis longtemps à la chirurgie du pancréas m'a amené plusieurs fois à cette tribune, et il faut bien dire que, malgré des travaux nombreux sur ce sujet, la question du diagnostic reste toujours à l'ordre du jour; et ce n'est le plus souvent qu'à l'ouverture de l'abdomen qu'on a la surprise de trouver la lésion pancréatique. Je dois dire sans modestie que c'est actuellement l'inverse qui m'arrive, et si je ne laisse plus jamais passer sous mes yeux une pancréatite chirurgicale sans la diagnostiquer, j'ai eu plusieurs fois la surprise de trouver, en opérant, une affection tout autre, un kyste hydatique, par exemple. En me basant sur les symptômes que j'ai si longuement décrits ici, je diagnostique à tout coup les pancréatites aiguës; mais c'est pour les formes chroniques que l'erreur est surtout à craindre. C'est à ce titre que l'observation de M. Lapeyre mérite de figurer dans tous ses détails dans nos Bulletins. Elle s'ajoutera à d'autres observations analogues, et c'est en compulsant les faits de ce genre qu'on arrivera à fixer la symptomatologie des affections chroniques du pancréas.

M. M..., soixante-quatre ans, commerçant à Valençay, père de deux enfants d'une trentaine d'années, bien portants, est connu depuis longtemps de son médecin le Dr Bretheau.

Antécédents peu chargés : pas de grandes maladies infectieuses depuis l'enfance, pas de paludisme.

Un peu d'asthme, peut-être deux ou trois crises néphrétiques, artériosclérose accentuée, résultant sans doute de quelque tendance à faire bonne chère. Pas d'alcoolisme. L'affection actuelle a débuté il y a trois semaines, par des crises douloureuses survenues brusquement et devenues de plus en plus fréquentes.

Le tableau de ces crises est toujours le même : à la sensation permanente de tension, de lourdeur à l'épigastre, s'ajoute une douleur aiguë débutant à l'épigastre, puis s'étendant au thorax, avec épaule en avant et même en arrière.

A ce moment le malade croit étouffer, il se lève et va à la fenêtre, la durée de la crise varie de quelques minutes à une demi-heure.

Les crises se répètent depuis quelques jours, assez nombreuses pour ne laisser que peu de répit au malade. La morphine les calme pour plusieurs heures.

L'appétit a disparu, les aliments ne passent pas. Le régime lacté presque absolu a fini par s'imposer. Cependant aucun vomissement.

Le Dr Bretheau, appelé dès le début, pense d'abord à des crises angineuses, mais au bout de quelques jours, il constate dans l'hypocondre gauche, à l'insu du malade, une tumeur complètement incolore mais grossissant rapidement.

Il propose une consultation chirurgicale et je suis appelé le 6 août.

Le facies est très amaigri, basané (mais c'est, paraît-il, le teint habituel); les artères sont dures et sinueuses, le malade affaibli ne se lève pour ainsi dire plus.

Le malade décrit très nettement la gêne ressentie à l'épigastre, puis les crises toujours identiques à elles-mêmes.

L'examen ne révèle pas d'ictère, pas de modification des urines, ni des fèces. L'amaigrissement est très accusé, l'insuffisance de l'alimentation ne paraît pas l'expliquer entièrement.

A l'inspection, une tuméfaction arrondie apparaît immédiatement au-dessous des fausses côtes gauches. Le palper est absolument indolore, le malade ne soupçonne pas sa tumeur.

Il montre toujours son épigastre indolore, de même au toucher.

La tumeur elle-même est lisse, arrondie, élastique, donnant l'impression d'une tumeur liquide. Elle est très mobile, on peut la déplacer, la repousser sur les fausses côtes.

Elle s'enfonce sous les fausses côtes et sa limite supérieure ne peut être délimitée.

Elle est complètement mate, la matité se confond avec celle de la rate.

Pas de ballottement lombaire.

L'estomac et l'intestin ne sont pas distendus. Pas d'ascite, pas d'œdème. Rien au cœur et aux poumons.

Où cette tumeur s'est-elle développée et quelle est sa nature?

Ce n'est pas dans le rein, et, d'après les signes physiques, je pense d'abord à un kyste de la rate. Mais une autre question se pose : Les symptômes pseudo-originaux accusés par le malade résultent-ils de la présence de la tumeur?

Je réponds oui, car très nettement le siège initial de la douleur est l'épigastre, le plexus cœliaque et non le plexus cardiaque.

Il y a irritation du plexus cœliaque par compression. Je propose donc le transport du malade à Tours et une intervention probable.

Le transport est fait le lendemain et je procède à un nouvel examen, en compagnie de mon excellent collègue le Dr Bosc.

Nous sommes d'accord tous les deux pour affirmer l'existence de troubles du plexus solaire, occasionnés par la tumeur. Mais ces troubles ne s'expliquent guère avec une tumeur de la rate.

Nous pensons alors à une tumeur de la queue du pancréas. Mais la mobilité de la tumeur, sa superficialité, ses rapports de continuité apparente avec la rate nous écartent quelque peu d'un diagnostic qu'aucun autre symptôme ne vient corroborer. Nous restons dans le doute et décidons l'opération pour le 8 août.

Opération. — Laparotomie latérale gauche sur la tumeur elle-même. Incision prolongée obliquement en haut et en dedans en suivant les fausses côtes gauches. Le péritoine ouvert, une tumeur rougeâtre, lie de vin, sous une espèce de capsule graisseuse, apparaît. J'essaie de contourner la tumeur pour arriver à une ablation complète. Mais elle s'enfonce profondément en dedans vers la colonne vertébrale sans que la main en perçoive le pôle supérieur. A ce moment, la partie de la tumeur attirée entre les lèvres de la plaie se rompt, des caillots sanguins mous s'en échappent. Je vide alors une poche énorme contenant 1 litre 1/2 environ de caillots, et assèche de mon mieux la cavité.

Je veux alors réséquer partiellement la poche avant de la marsupialiser.

Je suis vite arrêté du côté externe par des adhérences intimes avec le coude droit du côlon et par la rate elle-même normale.

Marsupialisation et Mickulicz pour parer à une hémorragie possible.

La poche n'est autre chose que l'arrière-cavité des épiploons.

Suites immédiates excellentes. Pas de shock. Pas de douleur. Nuit calme. Le lendemain matin, agitation et pouls très rapide. Température, 36°4. Douleur aiguë à l'épigastre. Mort l'après-midi par syncope. Pas d'hémorragie dans le pansement. Pas de nécropsie.

M. Lapeyre ajoute que, malgré l'absence de nécropsie, « le diagnostic d'hémorragie prépancréatique est absolument certain ». Les signes fonctionnels étaient nuls, car la tête du pancréas était indemne, et ce sont les accès de « névralgie cœliaque » à forme angineuse qui avaient attiré son attention du côté du vrai diagnostic; malheureusement, la mobilité de cette tumeur lisse, élastique, presque fluctuante, siégeant à gauche, et évoluant assez rapidement, l'égarèrent du côté de la rate.

Or, c'est à ce propos que je veux encore insister sur une pratique que M. Lapeyre n'a pas utilisée : l'*insufflation de l'estomac*. Dans ce cas particulier, M. Lapeyre aurait vu disparaître immédiatement la tumeur pendant l'insufflation, et il aurait ainsi éliminé à coup sûr la rate et ses tumeurs. Quelques coups de poire du thermo-cautère suffisaient pour localiser le siège de la tumeur derrière l'estomac, et je suis convaincu que le diagnostic exact était fait du coup. Et c'est si simple. Il n'est pas de semaine où je n'use de ce petit moyen, si innocent quand on se sert non plus des poudres effervescentes, comme autrefois, mais du tube et de la soufflerie du thermo-cautère, comme je l'ai conseillé depuis longtemps. Je profite de cette observation typique de

M. Lapeyre pour montrer tout ce que peut donner l'insufflation de l'estomac. C'est une exploration qu'il ne faut jamais négliger en cas de tumeur sus-ombilicale de l'abdomen, et, pour tout ce qui concerne le pancréas, c'est une exploration indispensable, selon moi.

Au point de vue pathogénique, nous ne savons rien des hémorragies prépancréatiques, et cette observation ne donne que des renseignements négatifs : « Une seule tare banale à cet âge, dit M. Lapeyre, c'est l'artério-sclérose. »

Quant à l'issue fatale de l'opération, il ne faut pas s'en étonner beaucoup, car, jusqu'ici, la mortalité, en pareil cas, dépasse 50 p. 100. Réflexe cœliaque, syncope, etc., toutes les hypothèses sont permises, mais ce ne sont que des hypothèses. Quoi qu'il en soit, la conduite chirurgicale de M. Lapeyre était bien la seule à tenir.

Je propose de remercier M. Lapeyre de son intéressante observation et de l'inscrire en bonne place sur la liste des candidats au titre de membre correspondant de la Société de Chirurgie.

Présentation d'instrument.

Aspirateur-évacuateur abdominal.

M. Henri Hartmann. — Lorsque l'on veut aspirer le contenu d'une cavité adbominale, au cours d'une opération, il arrive fréquemment qu'on soit gêné par l'arrivée d'anses d'intestins qui, entraînées par l'aspiration, viennent oblitérer l'orifice de la canule évacuatrice. Aussi, m'a-t-il paru intéressant de vous présenter un nouveau modèle d'aspirateur-évacuateur, construit par M. Gentile sur les indications d'un de mes élèves, le Dr Du Bouchet.

Cet instrument se compose essentiellement de deux parties, du tube aspirateur proprement dit, et d'un second tube, extérieur au premier, servant de protecteur des viscères.

Le tube aspirateur, d'environ 30 centimètres de longueur et 10 millimètres de diamètre, est librement ouvert à son extrémité inférieure, par où se fait l'aspiration; il est engainé dans le second tube ou tube protecteur.

Celui-ci, d'un diamètre beaucoup plus large, est complètement fermé à sa partie inférieure, formant comme un petit réservoir où vient plonger l'extrémité du tube aspirateur : sur toute sa lon-

gueur, il est percé de larges et nombreux orifices; enfin, pour en permettre le nettoyage, il n'a pas été construit d'une seule pièce, mais est formé de deux gouttières juxtaposées, enfermées à chaque bout dans deux anneaux métalliques qui les maintiennent en bonne place, le tout facilement démontable.

Le tube interne, sortant de cette gaine protectrice, sur laquelle il est fixé par un système à baïonnette, se coude à angle droit et reçoit à frottement un ajutage spécial muni d'un robinet facile à manœuvrer d'une main; sur cet ajutage, se monte un gros tube de caoutchouc relié à un flacon où le vide est maintenu à l'aide d'une trompe à eau. Afin que ce tube ne s'aplatisse pas sous l'action du vide, il est armé intérieurement d'une spire métal-



lique, noyée dans l'épaisseur même de la paroi; l'intérieur du tube n'en reste pas moins lisse, sans rugosités, et, par suite, facile à nettoyer.

Tout cet ensemble est, d'ailleurs, non seulement nettoyable, mais aussi parfaitement stérilisable, soit par ébullition, soit à l'autoclave; de cette façon, les parties métalliques qui viennent en contact direct avec la plaie opératoire, et le tube de caoutchouc lui-même, peuvent être maniés saus crainte par le chirurgien au cours de son intervention.

La particularité essentielle de cet instrument consiste en ce que, contrairement à ce qui se produit avec les instruments similaires, l'aspiration n'agit uniquement que sur les liquides qui ont traversé la gaine externe ou tube protecteur; celui-ci, plongé au milieu de la masse viscérale, la draine, en filtre tous les liquides, les recueille en sa cavité comme en un réservoir d'où le tube aspirateur les entraîne sous l'action du vide, sans pouvoir agir sur une anse d'intestin.

Je n'ai pas encore eu l'occasion d'employer ce petit appareil sur le vivant, mais j'ai pu constater que, placé dans un bocal rempli d'eau et de flocons d'ouate, il permettait d'assurer une évacuation complète du liquide, sans entraîner dans le tube aspirateur un seul des flocons d'ouate qui nageaient dans le récipient.

Présentations de pièces.

Cancer papillaire du bassinet.

M. F. Legueu. — Je vous présente une pièce intéressante qui vient montrer les difficultés cliniques que nous offrent certaines tumeurs du bassinet. Il s'agissait d'un cancer papillaire; la tumeur a été examinée histologiquement et se caractérisait par des hématuries; mais elle avait greffé une de ses franges papillaires à la terminaison de l'uretère dans la vessie, de telle sorte que l'on pouvait croire qu'il s'agissait d'une tumeur de la vessie. L'ablation de la tumeur vésicale ne donna au malade aucun soulagement et les hématuries continuèrent après comme avant; le malade n'eut de cette première opération aucun bénéfice. C'est dans ces conditions que je fus appelé à examiner ce malade et je n'eus plus de peine à reconnaître l'intégrité de sa vessie; et dès lors l'origine de ces hématuries devait être reportée dans le rein. La néphrectomie fut alors pratiquée et le malade est guéri.

Radiographies de fractures anciennes de la rotule suturées.

M. Bazy. — Je vous présente deux radiographies qui représentent des anciennes fractures de rotule observées chez la même personne à deux ans d'intervalle.

L'une est la rotule droite, qui a été fracturée la première, il y a neuf ans; l'autre est la rotule gauche, qui a été fracturée deux ans après.

La première a été traitée par l'ouverture de l'articulation et cerclage au fil d'argent.

Le résultat fonctionnel fut si bon, que cette femme, qui habitait la campagne dans le département de l'Aisne, s'étant fracturé la rotule gauche deux ans après, se fit immédiatement transporter à Paris, dans mon service, où je l'ai opérée, et cette fois, je lui ai fait,

après ouverture de l'articulation, la suture au catgut du périoste et des tissus fibreux pré-rotuliens.

Or, dans les deux cas, le résultat au point de vue de la réunion des fragments est parfait, comme il l'est au point de vue fonctionnel.

En effet, il est absolument impossible de dire qu'il y ait eu une fracture de rotule, soit du côté droit, soit du côté gauche.

Mais ce qu'il y a d'intéressant et est du reste bien connu, c'est la façon dont s'est comporté le fil d'argent ayant cerclé la rotule; il s'est morcelé en neuf fragments de 1 centimètre en général de long, et les fragments sont allés se promener assez loin de la rotule, puisqu'on en trouve au-dessous de la tubérosité antérieure du tibia.

Aucun fragment ne paraît être dans l'articulation. Au reste, la malade ne se doute pas du tout de l'existence de ces fragments qui se sont promenés loin de leur point d'origine.

Le résultat fonctionnel est le même du côté droit aussi bien que du côté gauche, et tout à fait complet.

Le Secrétaire annuel,

LEJARS.

Paris. — L. MARETHEUX, imprimeur, 1, rue Cassette.

SÉANCE DU 22 DÉCEMBRE 1909

Présidence de M. Reynier.

Procès-verbal.

La rédaction du procès-verbal de la précédente séance est mise aux voix et adoptée.

Correspondance.

La correspondance comprend :

1°. — Les journaux et publications périodiques de la semaine.

2°. — Deux lettres, l'une de M. Delorme, l'autre de M. Mauclaire, s'excusant de ne pouvoir assister à la séance.

3°. — Une lettre de M. Broca, demandant un congé pendant le concours de l'internat.

4°. — Un travail de M. Carrel (de New-York), intitulé : *Chirurgie expérimentale de l'aorte thoracique par la méthode de Meltzer.*

5°. — Une brochure intitulée : *Etude anatomique et mécanique de la ceinture scapulaire*, de M. Miramond de La Roquette (de Nancy).

Des remerciements sont adressés à M. de La Roquette.

Discussion.

Des kystes hydatiques multiples du foie (1).

M. F. Legueu. — J'apporte à la discussion en cours les quelques observations de kystes hydatiques que j'ai opérés.

Sur douze opérations, je compte cinq marsupialisations pour des

(1) *Bull. et Mém. de la Soc. de Chir.*, 1909, p. 1116, 1131 et 1170, 1214 et 1256.

kystes suppurés et qui n'ont aucun intérêt au point de vue de la discussion actuelle. Deux fois, dans ces cas, j'ai vu des fistules biliaires prolongées qui se sont cependant terminées heureusement et spontanément.

Je compte sept cas dans lesquels j'ai pu faire la méthode de Delbet, la réduction sans drainage après formolage.

Sur ces sept cas, j'ai eu un insuccès et une récidive.

Un insuccès chez une femme, qui avait dans le flanc droit une tumeur qui ressemblait à une tumeur du rein et pour laquelle j'eus quelque peine à faire avec le cathétérisme de l'uretère le diagnostic d'une tumeur extra-rénale. La laparotomie me montra une tumeur sous-jacente au foie dont elle dépendait. L'injection de la solution formolée fut rendue difficile par la multiplicité des vésicules. Une fois la poche ouverte, j'eus même quelque peine à faire l'évacuation de toutes ces vésicules.

Les manœuvres furent quelque peu longues et délicates. Après avoir enlevé la membrane interne, je fermai sans drainage.

Mais, au bout de quelques jours, la malade présenta de la fièvre avec un peu de sensibilité dans la région, de telle sorte que, au bout de vingt jours, je fus obligé de rouvrir ma plaie première et la poche. Celle-ci contenait du sang, du pus, de la bile et des gaz ; je drainai, et la malade guérit lentement.

J'ai observé une récidive dans les conditions que voici :

Une jeune femme avait un kyste hydatique du foie et je l'opérai par la laparotomie. Dans sa tumeur, qui n'était pas très volumineuse, j'injectai du formol au 1/200, puis pratiquai la réduction sans drainage. Deux années après, cette malade est revenue me trouver avec une tumeur de même forme et de même caractère que la première. Je l'opérai à nouveau ; la tumeur siégeait comme la première dans les zones antérieures du foie, mais je n'ai pu me rendre compte si cette tumeur était réellement une récidive de la première tumeur ; ou bien si ce n'était pas plutôt une tumeur existant lors de la première opération et qui aurait passé inaperçue.

En dehors de ce cas, qui est peut-être un exemple de kystes multiples, j'ai vu deux autres fois des kystes hydatiques multiples. Sur une femme qui avait une grosse tumeur thoraco-abdominale, j'ai ouvert par la laparotomie le kyste sur la face antérieure du foie. Lorsque, après formolage, il fut vidé, j'enlevai les vésicules qui le remplissaient et, dans ces manœuvres, je rompis une tumeur qui s'étendait au-dessus du diaphragme et remontait très haut. Comme je ne pouvais pas être sûr de bien vider exactement cette tumeur, ou du moins de pouvoir exactement la débarrasser de toutes ses vésicules, je pratiquai le drainage et cette malade guérit non sans

avoir présenté une fistule biliaire très importante dont elle finit cependant par guérir.

Dans l'observation suivante, il ne s'agit plus, comme précédemment de kystes *contigus* : les deux tumeurs sont *éloignées* et siègent sur des territoires différents du foie.

Il s'agit d'un malade qui me fut passé d'un service de médecine pour un kyste hydatique si volumineux et si tendu à la fois que sa rupture paraissait imminente, et qu'il fallut presque pratiquer une opération d'urgence. La laparotomie médiane, pratiquée en plein sur le milieu de la saillie, me montra une tumeur développée à la face inférieure du lobe gauche du foie.

Après l'avoir formolée et vidée et fermée, je m'aperçus que la tuméfaction du foie avait relativement peu perdu de son importance, et il me parut évident qu'il y avait encore une tumeur en un autre endroit. Je pratiquai une opération à droite par laparotomie latérale et reconnus une volumineuse tumeur développée à la face supérieure du foie ; je la ponctionnai et la remplis de formol. Puis, après, je l'incisai ; mais il y avait à la surface de la tumeur une épaisseur relativement importante de tissu hépatique, et l'incision provoqua une hémorragie importante. J'eus beaucoup de peine à l'arrêter ; la malade perdit beaucoup de sang, et à la fin je fus obligé de terminer rapidement cette opération, persuadé que je n'arriverais à arrêter cette hémorragie qu'en suturant complètement la brèche faite au tissu hépatique. C'est ce qui se produisit.

Avant de refermer le ventre, je ponctionnai la poche que je venais de fermer pour être sûr que le saignement ne se reproduisait pas dans la profondeur. Et, comme il n'y avait rien, je fermai le ventre. Ce malade mourut dans la soirée, et l'autopsie montra que le saignement avait continué dans la poche. La poche de gauche était pleine de bile.

Dans ces cas où les kystes sont éloignés les uns des autres, il est nécessaire de faire plusieurs incisions pour les découvrir. En outre, l'impossibilité où l'on est de connaître à l'avance leur situation expose à les aborder par un point de leur surface où ils sont relativement trop profonds; leur incision devient une occasion d'hémorragie.

Rapports.

Luxation congénitale de la hanche avec déformation extrême et impotence fonctionnelle grave, traitée par l'ostéotomie sous-trochantérienne; résultat fonctionnel parfait, par M. COVILLE (d'Orléans).

Rapport de M. E. KIRMISSON.

Chez des sujets trop âgés pour subir la réduction de la luxation congénitale, et dont l'infirmité est fort gênante, vu l'inversion totale du membre et l'entrecroisement des genoux pendant la marche, j'ai proposé de faire l'ostéotomie sous-trochantérienne. J'ai pratiqué pour la première fois cette opération le 4 mai 1892, et, l'année suivante, dans un mémoire publié dans la *Revue d'Orthopédie* (1), je faisais connaître quatre observations du même genre que j'avais pu recueillir à ce moment. Depuis lors, j'ai eu l'occasion de pratiquer bon nombre de fois cette opération; elle m'a toujours fourni des résultats fonctionnels excellents et ne m'a jamais causé le moindre accident. J'ai donc le droit de la considérer comme une intervention utile. Du reste, j'ai eu la satisfaction de voir bon nombre de mes collègues, en particulier Hoffa, adopter la conduite que j'avais proposée. C'est une opération de ce genre que nous a communiquée mon élève et ami le Dr Coville (d'Orléans).

Il s'agit d'une jeune fille de quatorze ans, présentant une double luxation congénitale pour laquelle elle n'avait jamais été traitée. Depuis l'âge de dix ans sa situation a beaucoup empiré. Elle ne progresse plus qu'à l'aide d'un soutien, et encore, après quelques pas, elle est obligée de s'arrêter et de s'asseoir. En même temps que l'impotence fonctionnelle s'aggravait, la déformation devenait de plus en plus apparente. L'ensellure augmentait, les cuisses se fléchissaient, et les genoux s'entrecroisaient.

Les cuisses sont fortement fléchies sur le bassin, les deux genoux sont en contact intime, et même le genou gauche passe en avant du droit.

Pour marcher, l'enfant se dandine alternativement sur l'une et sur l'autre jambe, en plongeant fortement et en exécutant à

(1) Voyez Kirmisson. De l'ostéotomie sous-trochantérienne appliquée à certains cas de luxation congénitale de la hanche. *Revue d'Orthopédie*, 1894, p. 137.

chaque pas, tantôt à droite, tantôt à gauche, un mouvement de rotation de tout le corps, qui a pour but de permettre le décroisement des genoux et la projection de la jambe en avant. Le bassin est très oblique, l'épine iliaque antérieure gauche à 5 centimètres au-dessous de la droite.

Si l'on examine l'enfant couchée, on note tous les signes de la luxation congénitale double, mais la déformation est notablement plus accentuée à gauche qu'à droite.

M. Coville se décida à pratiquer, du côté gauche, une ostéotomie sous-trochantérienne ayant pour but de corriger la flexion et l'adduction extrême de ce côté.

L'opération fut exécutée le 5 janvier 1905, à l'aide d'une incision de 3 centimètres, et en quelques coups de ciseaux, le fémur fut sectionné, et le membre put être ramené à l'extension jointe à une abduction légère; il fut soumis ensuite à l'extension continue.

L'appareil fut enlevé le 25 mars, soit deux mois et demi après l'opération. La plaie est complètement cicatrisée ; l'attitude du membre est satisfaisante ; mais le cal semble encore flexible ; aussi la malade fut-elle remise à l'extension jusqu'à la fin de mai.

Dès le commencement de juin, elle était capable de marcher sans soutien. Elle a été revue le 15 octobre 1907, c'est-à-dire plus de deux ans et demi après l'opération. Le résultat est très satisfaisant ; elle vaque facilement et sans fatigue à toutes ses occupations, fait des courses longues, peut en somme se plier à toutes les exigences d'une vie active et laborieuse.

A la suite de son observation, M. Coville fait une remarque intéressante. Les mouvements de la hanche gauche, dit-il, sont à peu près ce qu'ils étaient avant l'opération ; mais la tête fémorale est plus fixe de bas en haut, et remonte moins dans la fosse iliaque. C'est ainsi, en effet, que les choses se passent ordinairement : cette fixité plus grande de la tête dans la fosse iliaque externe est en effet un des avantages de l'ostéotomie sous-trochantérienne appliquée au traitement de la luxation congénitale invétérée. Il est facile de s'en rendre compte. En effet, quand le membre est dans l'inversion complète, la tête tend à s'écarter de plus en plus du bassin et à remonter dans la fosse iliaque externe. Au contraire, quand l'ostéotomie sous-trochantérienne a ramené le membre dans une position moyenne d'abduction, la tête entre en contact avec la paroi pelvienne, elle tend à y prendre un point d'appui plus solide, et acquiert ainsi un degré de fixité très favorable au bon fonctionnement du membre.

Il est un autre point que discute M. Coville dans son travail, c'est celui de la valeur comparée de l'ostéotomie transversale et de la section oblique dans l'ostéotomie sous-trochantérienne appli-

quée au traitement de la luxation congéniiale. Dans son cas particulier, l'auteur a eu recours à l'ostéotomie transversale comme plus simple, et il ajoute que sans doute une ostéotomie oblique ne lui aurait pas donné un résultat plus favorable. Je vais plus loin, et je pense que, dans le cas d'inversion très marquée du membre, l'ostéotomie très oblique, se rapprochant de ce qu'on a appelé l'ostéotomie verticale, n'est qu'un leurre. Il est impossible, en effet, en pareil cas, d'agir sur le fragment supérieur pour diminuer sa position forcée d'adduction. Le seul résultat qu'on obtienne par l'application de l'extension continue, c'est l'entrecroisement des fragments dont la pointe peut dessiner une saillie gênante dans le triangle de Scarpa. Toute la hauteur dans laquelle les fragments s'entrecroisent est perdue pour l'allongement du membre.

Je crois donc plus sage, en pareil cas, d'avoir recours à une ostéotomie légèrement oblique, par exemple à une section à 45 degrés.

Je vous propose, Messieurs, de remercier M. Coville pour son intéressante observation, et de joindre son mémoire à ceux qu'il vous a déjà précédemment adressés à l'appui de sa candidature au titre de membre correspondant de notre Société.

Contusion abdominale. — Double perforation de l'intestin grêle et plaie du mésentère. — Laparotomie. — Suture. — Guérison. — Sept mois plus tard, volvulus total de l'intestin grêle. — Mort, par M. J. LAFOURCADE (de Bayonne).

Rapport de M. SOULIGOUX.

M. Lafourcade nous a communiqué l'intéressante observation suivante :

J'ai l'honneur d'adresser à la Société de Chirurgie l'observation d'un malade que j'ai opéré avec succès pour une double perforation de l'intestin grêle avec plaie du mésentère, à la suite d'une contusion de l'abdomen et qui a succombé sept mois plus tard à un volvulus total de l'intestin grêle. Les observations de cette dernière affection, dont s'occupa déjà la Société de Chirurgie sont assez rares pour qu'elles puissent encore l'intéresser.

Le 1er février 1908 est amené à ma clinique, vers 11 heures du matin, un vigoureux jeune homme de vingt-deux ans qui avait reçu, quatre heures auparavant, dans le bas ventre un morceau de bois

projeté par une scie mécanique. La contusion fut suivie d'une douleur syncopale, qui s'atténua assez rapidement pour disparaître après une demi-heure, et d'un seul vomissement.

Quand je vois le malade, le facies est normal; le pouls a 72; l'abdomen est douloureux; ni nausées, ni vomissements.

Le ventre n'est pas douloureux, *mais la pression réveille une contraction musculaire de défense dans toute l'étendue de l'abdomen.*

Le signe de défense de la paroi est plus accusé à trois travers de doigt au-dessus du pubis. En me basant sur ce seul signe, je procède séance tenante à la laparotomie.

Incision du pubis à l'ombilic. A l'ouverture du péritoine, il s'écoule du sang et des matières fécales mélangées à des gaz intestinaux.

Je me porte immédiatement sur l'angle iléo-cæcal et dévide le grêle. A 50 centimètres environ du cæcum, je trouve sur le bord libre de l'iléon une perforation longue de 3 centimètres et demi, que je suture à deux plans (surjet total et surjet séro-séreux).

Cette suture ne diminue pas le calibre de l'intestin d'une façon notable.

A quelques centimètres au-dessus, je trouve une seconde perforation de la dimension d'une pièce de 50 centimes et placée sur une des faces de l'intestin grêle. Double plan de suture transversale, comme précédemment.

Dans le voisinages de ces deux perforations, l'intestin grêle est distendu, couvert d'arborisations et d'exsudats fibrineux.

L'intestin ne présente pas d'autre lésion, mais sur le mésentère, à 6 ou 7 centimètres au-dessus de la première perforation, est une plaie qui intéresse une artériole qui donne en jet.

L'artériole est liée au catgut; la plaie mésentérique est suturée au fil de lin.

Après m'être assuré que la vessie ne présentait pas de lésion, je fais le nettoyage du petit bassin et des fosses iliaques à l'aide de compresses de mousseline et m'arrête quand toute la région paraît bien nette.

Mickulicz dans le petit bassin avec un gros drain dans l'intérieur du sac. Un drain est placé dans chacune des fosses iliaques.

Les suites opératoires furent normales, et le malade quitta la clinique un mois après l'opération.

Je vis le blessé deux ou trois fois dans les deux mois qui suivirent sa sortie.

Il se plaignait de se fatiguer rapidement, de ne pouvoir travailler, par suite de douleurs vagues qu'il ressentait dans le ventre.

L'examen ne révélait d'ailleurs rien d'anormal. La cicatrice est solide et le blessé va régulièrement à la selle.

Je le perdis de vue, quand, le 25 décembre 1908, soit sept mois après l'accident, mon ancien opéré m'est ramené vers 9 heures du matin. Il a été pris la veille, après son repas du soir, d'une violente douleur abdominale, et il a horriblement souffert toute la nuit. Au moment de l'examen, les douleurs sont encore extrêmement vives. Le ventre est en bateau. La sensibilité est telle que l'examen est impossible. Il

semble cependant que la douleur est plus vive au niveau de l'estomac. Pouls à 90; pas de vomissements.

Le tableau est celui d'une perforation, et je me dispose à agir en conséquence ; je fais faire une piqûre de morphine et décide l'opération.

Une heure et demie plus tard, quand les préparatifs de l'opération sont terminés, la situation a tellement empiré que toute opération est impossible. Les extrémités sont froides et cyanosées, le facies cadavérique, le pouls nul. La douleur s'est toutefois atténuée. Le malade succombe quelques instants après.

Autopsie. — L'autopsie pratiquée le 27 décembre, avec les Drs Lasserre et de Luzarcy, devait nous donner la clef de ces accidents imprévus et foudroyants.

La cavité péritonéale contient un léger épanchement sanguinolent et quelques gaz de putréfaction.

Pas d'adhérences de l'intestin à la paroi.

Pas d'adhérences des anses intestinales entre elles.

L'estomac et l'intestin sont normaux. L'appendice ne présente aucune lésion. L'intestin grêle est distendu et ballonné et présente une coloration noirâtre analogue à celle d'une anse intestinale étranglée ayant encore sa vitalité.

Un coup de ciseau étant donné sur une anse, il s'écoule de l'intérieur de l'intestin une quantité considérable de sang.

L'hémorragie intestinale occupe la plus grande étendue de l'intestin.

Cherchant à me rendre compte de la cause de ce phénomène, je trouve près du cæcum un étranglement serré de l'intestin grêle et un second étranglement au niveau de la partie supérieure du jéjunum à 60 ou 70 centimètres de l'angle du duodénum.

Les lésions intestinales sont limitées en leur deux points par deux sillons circulaires d'étranglement.

Au-dessus du sillon supérieur l'intestin a son aspect normal, il est affaissé au-dessous du sillon inférieur.

Le mésentère est tordu dans sa totalité. Il a subi un tour de spire à peu près complet; nous arrivons à détordre le mésentère en prenant tout le paquet intestinal et en lui faisant subir un mouvement de détorsion de gauche à droite.

A partir du sillon de torsion, qui est très net jusqu'à l'insertion de l'intestin, le mésentère présente une coloration noirâtre. Il est plus épaissi.

Les veines sont turgescentes. Du sillon jusqu'à la colonne vertébrale la coloration et l'aspect du mésentère sont normaux.

Il s'agit donc d'un volvulus presque complet de l'intestin grêle et de torsion du mésentère, d'une rotation de la presque totalité du grêle autour d'un axe formé par le mésentère.

Si l'hémorragie intra-abdominale analogue à l'hémorragie des kystes de l'ovaire par torsion du pédicule a emporté le malade avec une telle rapidité qu'aucune intervention n'était possible, les symptômes de l'étranglement n'ont pas eu le temps de se produire.

J'ai la presque certitude que si l'hémorragie en ne me donnant pas

le temps d'opérer, n'était pas survenue, mon intervention eut sauvé ce malheureux malade. Les sillons d'étranglement ont retenu cette hémorragie dans l'intestin.

Cette observation, déjà intéressante par elle-même, devient encore plus intéressante par la situation d'accident du travail où se trouvait mon malade et on me demandait si le volvulus terminal était la conséquence éloignée du traumatisme antérieur qui avait occasionné une double perforation intestinale.

Je répondis qu'il me paraissait bien difficile de se prononcer sur ce sujet et que j'en étais réduit à de simples hypothèses.

Depuis l'accident, C..... ne s'était jamais complètement remis. Dès qu'il faisait un effort, il se plaignait de souffrir et de ne pouvoir travailler; il était venu, à deux reprises, se plaindre de l'état d'incapacité où il se trouvait.

Ne pourrait-on pas admettre que la péritonite enkystée consécutive à l'inondation péritonéale par les matières fécales — bien qu'elle n'eût laissé après elle aucune adhérence, aucune coudure anormale de l'intestin — ait amené des modifications vitales du côté du mésentère ou du côté de l'intestin prédisposant au volvulus?

L'observation que je viens de vous relater est fort intéressante à deux points de vue. D'abord, elle montre l'intérêt qu'il y a à intervenir rapidement dans les grands traumatismes de l'abdomen et de ne pas attendre les signes de péritonite pour le faire. M. Lafourcade, ce faisant s'est conduit en chirurgien expérimenté et habile, ce qui lui a permis de sauver, au moins momentanément, la vie du blessé.

La deuxième partie de l'observation est plus intéressante, car elle semble apporter un cas nouveau de torsion totale du mésentère.

Depuis la communication de Delbet à la Société de Chirurgie, le rapport de M. Routier (1898), des observations se sont succédé. M. Kermisson, M. Reynier, M. Monod, Frölich, Schwartz, Quénu en ont rapporté à la Société en 1898 et en 1901. En 1907, M. Guibé a publié dans la *Revue de Chirurgie*, un travail très complet sur le volvulus de l'intestin grêle où il fait état de cinquante cas qu'il a pu réunir. Depuis j'ai trouvé dans la littérature médicale plusieurs observations appartenant à John Homans (*Boston Med. and Chirurg.*, 1899); G. Costa (*La Clinica chirurgica*, deux cas); Guido Sarta (de Turin), *La Riforma médica*, 1908. Ce qui fait un total de cinquante-quatre cas.

Je ne veux pas revenir ici sur les symptômes de la torsion du mésentère et désire m'en tenir à l'observation seule de M. Lafourcade.

Or, s'agissait-il bien là d'une torsion simple de la totalité du

mésentère. Voici ce qu'écrit M. Lafourcade : « Après avoir incisé l'intestin grêle rempli de sang dans son entier, je trouve près du cæcum un étranglement serré de l'intestin grêle, et un second étranglement au niveau de la partie supérieure du jéjunum à 60 ou 70 centimètres de l'angle duodéno-jéjunal. » Ayant vu les joints d'étranglement, il constate que le mésentère est tordu dans sa totalité et qu'il a subi un tour de spire à peu près complet.

Or, si l'on s'en rapporte à la description de Delbet, et qui est très exacte, ainsi que j'ai pu le vérifier sur le cadavre, il est bien difficile de comprendre comment M. Lafourcade a pu si facilement voir les sillons d'étranglement avant d'avoir détordu le mésentère. Dans son cas, la torsion s'est faite de droite à gauche. Cette difficulté de bien voir est telle, que beaucoup d'opérateurs non prévenus ont cru à une hernie rétro-péritonéale et n'ont été amenés à penser qu'il s'agissait d'une torsion du mésentère qu'après avoir inutilement tenté de dévider l'intestin grêle, et ce n'est qu'après avoir détordu qu'ils ont vu les sillons d'étranglement.

Mais, cependant, me direz-vous, il existait bien une torsion du mésentère, puisque M. Lafourcade l'a détordue? Sans doute, mais il serait possible que cette torsion ne fût que consécutive à une autre lésion. Je veux parler d'une oblitération du tronc de la veine mésentérique supérieure. J'ai vu à deux reprises des infarctus hémorragiques de l'intestin portant sur la partie supérieure du jéjunum et occupant une étendue de 50 centimètres environ. Dans ces derniers, aux limites supérieure et inférieure de l'infarctus il existait un sillon de séparation très net entre la partie infarcie et la partie saine.

Le malade de M. Lafourcade est mort, comme il le dit, non pas d'étranglement mais d'hémorragie, et il pense que si celle-ci ne s'était pas produite il aurait pu sauver son malade, en détordant le mésentère. Ces morts si rapides par torsion simple du mésentère sont extrêmement rares. Il n'en est pas de même après oblitération de la veine mésentérique supérieure; tous les expérimentateurs signalent que la mort survient dans un délai allant de quatre heures à dix à douze heures au maximum. J'ai moi-même, avec M. Lagane, fait cette expérience chez le chien. Or, l'animal est mort d'hémorragie en quelques heures; l'intestin était plein de sang, et il y avait un peu d'ascite hémorragique dans la cavité abdominale. Bien plus, si on lie les veines d'une anse grêle on constate qu'immédiatement cette anse est animée de mouvements péristaltiques violents. — Payr (de Griefswald) a noté aussi que, si l'on produit des embolies dans les veines mésentériques, l'intestin réagit à l'oblitération veineuse par une contraction spasmodique. Il est donc possible d'admettre qu'à la suite d'un infarctus

intense du grêle, celui-ci ait tendance à se tordre sous l'influence des contractions spasmodiques, aidé en cela par le poids énorme que représente la masse sanguine qui le pénètre dans ses tuniques et qui s'épanche dans sa cavité.

Cette explication du cas de M. Lafourcade est-elle exacte? Je l'espère, car elle me semble plus en rapport avec la réalité des faits rapportés par lui. M. Lafourcade dit: « Torsion du mésentère, infarctus hémorragique secondaire ». J'ai plus de tendance à admettre la pathogénie suivante : Infarctus hémorragique de tout le grêle par trombose de la veine mésentérique supérieure, et torsion secondaire du mésentère.

Quoi qu'il en scit, l'observation de M. Lafourcade est des plus intéressantes, et je vous prie de vouloir bien l'insérer dans nos Bulletins.

Kyste dermoïde du Mésentère, par M. le Dr Schmid (de Nice).

Rapport de M. PAUL LAUNAY.

M. le Dr Schmid (de Nice) nous a adressé une intéressante observation sur laquelle je dois vous faire un court rapport.

Voici d'abord l'observation de la malade :

Observation. — Mme V..., cinquante-trois ans, couturière, nous est adressée pour une tumeur abdominale, à la fin de janvier 1909.

Réglée à treize ans, toujours régulièrement pendant trois jours, sans douleurs ; ses règles ont cessé il y a quelques mois.

Mariée à vingt-neuf ans, a fait deux fausses couches de quatre mois environ dans les trois premières années de son mariage. Elles n'ont pas eu de suites ; pas d'autre grossesse.

Toujours bien portante jusqu'à quarante-deux ans, la malade a commencé à ressentir à ce moment quelques douleurs de ventre assez vagues, mais qui la déterminent à consulter un médecin. L'état reste stationnaire jusqu'à quarante-cinq ans. On traite alors son soi-disant fibrome par l'électricité, et ce traitement détermine une péritonite sérieuse qui la tient deux mois au lit. Elle se remet progressivement et conserve ses douleurs qui gênent son travail.

A cinquante ans, elle souffre de ballonnements du ventre et de difficultés de digestion ; à cinquante et un ans, une crise de douleurs aiguës accompagnées de vomissements la force à garder le lit pendant une dizaine de jours. Depuis ce moment-là, l'année dernière, son ventre augmente beaucoup de volume, elle souffre presque constamment et est obligée de renoncer progressivement à tout travail.

A l'examen nous constatons un abdomen très distendu jusqu'au creux

épigastrique, uniformément élastique, mat au milieu, sonore au niveau du creux épigastrique et des flancs, avec sensation de flot. Au toucher le col est petit, conique ; l'utérus est abaissé par une tumeur abdominale qu'on sent élastique dans le cul-de-sac antérieur et dure dans le cul-de-sac gauche. Nous pensons à un kyste de l'ovaire.

L'état général est mauvais ; il existe de la bronchite généralisée et de la congestion hypostatique des deux bases. La dyspnée et la toux sont assez intenses. Le cœur est mou et bat à 100. Il existe de l'œdème malléolaire. Traces d'albumine dans l'urine.

La malade nous semblant hors d'état de supporter une intervention, nous lui prescrivons un traitement médical approprié jusqu'en mars, où elle nous sembla suffisamment améliorée.

Le 26 mars. Laparotomie. — Un kyste volumineux se présente, il est ponctionné et vidé. Il adhère largement à l'épiploon par son pôle supérieur. En cherchant à l'extérioriser par en bas, on constate qu'il n'y a pas de pédicule ovarique, et on peut facilement l'amener au dehors. Nombreuses ligatures sur l'épiploon qu'on libère et relève. Le kyste est fixé par sa partie postéro-supérieure au feuillet du mésentère sur une surface grande comme une petite paume de main. Cette adhérence est dure, fibreuse, et paraît constituée par le feuillet du mésentère fortement épaissi dans l'angle de l'iléon et du côlon ascendant. On sectionne cette adhérence et on enlève le kyste.

On constate alors que de cette même partie mésentérique indurée part une grappe kystique, grosse comme trois poings, qui remonte entre le côlon et l'intestin grêle qu'elle refoule à gauche, et qui adhère à la face inférieure de l'épiploon. Plusieurs ligatures sur celui-ci qu'on sectionne. On continue la libération de la grappe qui a quelques adhérences lâches avec le côlon et une base d'implantation large de 4 centimètres environ, dure et fibreuse comme celle du grand kyste.

L'appendice gros, épaissi est réséqué. Examinant le bassin, on constate une tumeur de l'ovaire gauche de la grosseur de trois poings environ, de consistance inégale, pédiculée. On sectionne le pédicule au-dessus d'un champ.

L'ovaire droit, gros comme un petit œuf, est irrégulier, inégal, bosselé, dur, avec des points crétacés jaunes. Une tumeur, semblable d'aspect, est appendue à la face postérieure de l'utérus par un pédicule court et épais. On termine par une hystérectomie sus-vaginale. Suture de la paroi en trois plans. Drain dans le Douglas pendant qurante-huit heures.

Les suites ont été extrêmement simples; la température a oscillé autour de 37; le pouls, qui était aux environs de 100 avant l'opération est rapidement revenu à la normale. Les fils ont été enlevés le 7e jour. La malade s'est levée le 18e jour et a quitté la clinique le 23e jour. Nous l'avons revue à la fin juin en parfait état.

Examen des pièces. — *Le grand kyste* a une paroi épaisse d'un demi-centimètre. Sa surface externe est lisse. Sa surface interne a de nombreux dépôts de fibrine; sur un point de cette surface interne s'insère

une grappe d'une dizaine de vésicules à parois très épaisses, flétries, contenant un liquide ocreux.

Il contenait 7 litres d'un liquide brun-noir, mélangé de grumeaux de fibrine.

La grappe kystique sus-jacente au grand kyste mesure 12 × 15 × 10 centimètres; elle est constituée par une vingtaine de vésicules variées, les plus grosses comme un petit œuf, les plus petites comme des pois.

Le grand kyste et la grappe kystique sont développés sur une *masse commune* dure, fibreuse. Lorsqu'on sectionne celle-ci, on voit qu'elle est constituée par un tissu très résistant, contenant des parties cartilagineuses et osseuses. Au centre se trouve une cavité comme une noix, remplie d'un magma jaune, épais. Le mésentère vient s'insérer à la périphérie de cette masse commune.

Les cloisons qui séparent les kystes de la grappe ont à leur base l'aspect cartilagineux.

La tumeur de l'ovaire gauche mesure environ 15 × 12 × 12 centimètres et pèse 1.300 grammes. Sa surface est irrégulière, de consistance inégale, solide et kystique, de couleur ardoisée. A la coupe, elle est constituée par une série de cavités kystiques séparées par des cloisons d'aspect cartilagineux et par de nombreuses masses osseuses.

L'ovaire droit offre le même aspect, avec la différence que les kystes sont très petits et les parties osseuses moins importantes.

La tumeur appendue à l'utérus ne contient pas de kystes, elle est fibreuse et contient des parties crétacées.

L'utérus est petit, d'aspect sénile.

Examen histologique (dû à l'obligeance de notre collègue Boisseau) :

1° *Tumeur du mésentère.* — Les parois des kystes présentent une structure très variable suivant les points considérés. Elles présentent toutes sur leurs deux faces (externe et interne) un épithélium constitué par une rangée de cellules ici cylindriques, ailleurs aplaties. Elles sont constituées par du tissu conjonctif jeune (nombreuses cellules, très rares fibres) au sein duquel on voit par endroits du tissu cartilagineux et du tissu osseux. La matière jaunâtre contenue dans la petite masse osseuse centrale sur laquelle s'insèrent les kystes présente la constitution histologique de la moelle osseuse.

2° *Tumeur de l'ovaire gauche.* — Les parties solides de la tumeur sont constituées par du tissu fibro-conjonctif passsnt par places au tissu cartilagineux et au tissu osseux.

Les cavités kystiques sont tapissées tantôt d'un épithélium cylindrique à cils vibratiles, tantôt d'un épithélium cylindrique ou cubique généralement à une seule assise, avec cellules caliciformes.

Il s'agit, en somme, d'une volumineuse tumeur kystique congénitale implantée sur la partie inférieure du mésentère, entre le côlon ascendant et l'iléon, et développée en même temps qu'une tumeur de même nature et moins volumineuse de l'ovaire gauche.

Les tumeurs mésentérique et ovarienne sont en partie kystiques et en partie composées de tissus multiples, conjonctif, cartilagineux, osseux.

La tumeur mésentérique est implantée sur le mésentère, sa base se continuant directement avec la lame péritonéale qui n'enveloppe pas les kystes.

C'est un cas de kyste complexe ou mixte, mucoïde et dermoïde, du mésentère.

Les observations de ce genre sont très peu nombreuses, et nous n'avons pu réunir que les quatorze suivantes :

Lebert. In *Anat. path.*, cité par Quénu, *Traité de Chir.* de Duplay et Reclus, t. VI, p. 922; 2 cass.

Howship Dickinson. *Transact. of the patholog.* Soc. of. London, 1870-71.

Schutzer. *In* Lannelongue et Achard. *Traité des kystes congénitaux*, 1886.

Andral. *Ibid.*

Roux. *Ibid.*

Hosnier. *Boston Med. and Surg. journal*, vol. CII (cité par Lannelongue).

Spencer Wells. *Brit. med. journal*, 1890.

Trombetta. Ve Congrès de la Soc. Ital. de Chir. Naples, 1888.

Eppinger. *In* Braquehaye. *Arch. générales de Méd.*, septembre-octobre 1892.

Kœnig. *Ibid.*

Bantoch. *Ibid.*

Lemichez. *Journal des Sciences méd. de Lille*, 1894.

Marie-Berthier-Milian. *Soc. Anat.*, 17 mars 1899, p. 267.

Alexandre. *Soc. Anat.*, avril 1901, p. 292.

Parmi ces observations, les deux de Hosnier et de Howship Dickinson présentent beaucoup d'analogie avec celle de M. Schmid; nous trouvons en effet dans toutes, en outre des parties kystiques à revêtement épithélial varié, des productions plus ou moins volumineuses de tissus complexes : tissu conjonctif, adipeux, cartilagineux et osseux.

Enfin, la coexistence de ces tumeurs mésentériques avec une tumeur semblable de l'ovaire gauche doit faire donner à ces deux productions congénitales une même origine pathogénique, celle des tumeurs mixtes des ovaires, origine d'ailleurs incomplètement élucidée encore aujourd'hui.

La grande rareté de ces faits et le beau résultat obtenu rendent fort intéressante l'observation de M. Schmid, à qui je vous propose d'adresser nos félicitations et nos remerciements.

Communication.

Rupture spontanée des voies biliaires,

par M. ROUTIER.

Je vous demande la permission de vous communiquer deux cas de rupture des voies biliaires dont les causes, la marche, les lésions m'ont paru très obscures, dans l'espoir que quelques uns d'entre vous auront observé des cas analogues et pourront m'éclairer là-dessus.

Le 13 avril 1909, entrait dans mon service A. M..., femme P..., âgée de cinquante-six ans, en état d'occlusion intestinale.

Elle racontait que depuis dix ans elle avait eu à plusieurs reprises de violents accès de coliques hépatiques ; depuis un mois surtout, elle avait constamment de la douleur dans la région du foie et dans l'épaule droite.

Le 11 avril elle fut prise brusquement d'une douleur vive, plus violente que d'habitude, bientôt suivie de vomissements et d'ictère.

Elle vint à l'hôpital, fut reçue dans un service de médecine d'où on nous la fit passer.

A son entrée, le ventre était tendu, plus dur, plus résistant dans toute la moitié droite ; on pouvait cependant reconnaître une masse qui avait l'apparence d'une tuméfaction de la vésicule biliaire.

Les urines étaient absolument noires par la bile qu'elles contenaient.

La malade fut mise à la diète hydrique, on appliqua une large vessie de glace sur la région de la vésicule et on donna deux grands lavements froids.

Le lendemain, l'état me parut aggravé : elle avait 38°8 et 120 pulsations, le ventre était plus tendu, plus ballonné, la douleur à la pression au niveau de la vésicule plus forte que la veille : le facies était anxieux, la langue sèche, l'occlusion était absolue ; je crus devoir intervenir.

Au niveau du maximum de la douleur, à travers le muscle droit, je pratiquai une laparotomie qui donna immédiatement issue à un litre et demi environ de bile pure, verte, visqueuse ; ce liquide était libre dans la cavité abdominale, les anses intestinales étaient libres, sans adhérences, baignant dans la bile, la vésicule au-dessus, dans la partie supérieure de l'incision était

grosse, tendue, avec le volume d'une belle poire; prise entre les doigts, elle donnait la sensation d'une poche pleine de liquide et de calculs, résistant sous la pression.

Je pratiquai d'abord un lavage abondant de la cavité péritonéale, jusqu'à ce que l'eau ressortit claire.

Cela fait, protégeant la grande cavité péritonéale avec une bonne épaisseur de compresses, j'ouvris la vésicule.

Elle contenait un liquide incolore, limpide, assez abondant, et une grande quantité de calculs de couleur jaune-serin; on en compta 375 sans tenir compte des très petits.

Je pratiquai alors un lavage soigné de cette vésicule; l'eau ramenait encore de très petits calculs; enfin, il vint un moment où, du col de cette vésicule, il coula de la bile, comme si un calcul qui devait obstruer le col de cette vésicule avait été déplacé et avait permis à la bile de refluer du foie par le cystique préalablement bouché.

La différence absolue des deux liquides, l'un remplissant la cavité péritonéale formé de bile pure, l'autre remplissant la vésicule sous tension, tout à fait incolore, me fit penser qu'il devait y avoir eu une rupture des voies biliaires située entre le col de la vésicule obstruée et l'ampoule de Water. Sans prolonger outre mesure mes recherches, vu l'état précaire dans lequel se trouvait la patiente, je dois dire que je ne trouvai pas cette rupture.

Je me hâtai de terminer l'opération, je plaçai deux gros drains dans la vésicule; au-dessous de celle-ci, je fis comme une cloison avec deux fortes compresses, et au-dessous de ces compresses je plaçai encore deux autres gros drains plongeant assez loin dans la cavité péritonéale.

Les suites furent moins graves qu'on aurait pu le craindre, vu la fâcheuse situation.

Je pus, les jours suivants, enlever le drainage péritonéal, et le 5 mai il n'y avait plus qu'une forte fistule biliaire constituée par la vésicule ouverte.

Une congestion pulmonaire survint qui m'empêcha de m'occuper de la malade avant la fin de mai; le 27, je pratiquai une cholécystectomie dont les suites furent des plus simples.

Cependant, le 4 juin, elle refaisait une poussée de congestion pulmonaire; mais sortait du service définitivement guérie le 14 juin.

Depuis, elle a engraissé et se porte parfaitement.

J'ai étudié autrefois, et ici même en 1892, les ruptures traumatiques des voies biliaires, ce sont des accidents rares; je dois avouer que je n'en ai plus observé depuis cette époque.

Les ruptures non traumatiques, qu'on pourrait qualifier de spon-

tanées, sont aussi rares, si on en excepte les ruptures pathologiques de la vésicule.

Il me paraît certain que j'ai eu affaire à une rupture spontanée des voies biliaires, rupture qui devait siéger soit sur le canal cholédoque, soit sur l'hépatique,

Ici la vésicule était intacte et fermée, contenant sous pression, outre le très grand nombre de calculs, un liquide tout à fait différent de la bile, qui constituait l'épanchement libre intra-abdominal.

Les cas analogues sont rares. En 1906, notre collègue et ami Quénu a rapporté ici même une observation d'une rupture spontanée du canal cholédoque chez un lithiasique ancien en état de rétention biliaire depuis plusieurs semaines.

Quénu pratiqua une laparotomie, constata une sclérose atrophique des voies accessoires ; il lui fut impossible de découvrir les voies principales, mais il draina, d'une part, une poche biliaire près du cæcum dans la fosse iliaque droite, et, d'autre part, une grosse collection du même contenu, paraissant rétro-péritonéale.

J'incisai, dit-il, cette dernière, et drainai.

Ce drainage donna lieu à un écoulement de bile considérable pendant plusieurs semaines, puis la perméabilité biliaire se rétablit et le malade guérit.

Maire, de Vichy, dans la *Semaine médicale* d'octobre 1907 signale un cas de rupture spontanée de la vésicule avec inondation péritonéale, chez un homme qui avait un long passé biliaire ; on pratiqua la laparotomie, mais le malade succomba.

Kehr, dans *Archiv für klinische Chirurgie*, 1909, donne une observation dont voici le résumé :

Une femme de cinquante et un ans présentait une péritonite à point de départ hépatique datant de trois jours. Laparotomie ; sérosité louche fortement colorée par la bile qui semble venir de la partie inférieure du ligament duodéno-hépatique.

La vésicule est grosse, enflammée, non perforée. Craignant une appendicite, on enlève l'appendice qui ne présente pas de perforation.

Le petit bassin est plein de cette sérosité colorée par la bile.

Cholécystectomie. Un calcul dans l'hépatique, un dans le cholédoque près de la papille. Drainage de l'hépatique.

La perforation siège sur la face postérieure du cholédoque et regarde l'hiatus de Winslow. Mort après quarante-huit heures.

Je n'ai pu avoir une thèse de Leipzig 1908, de Lincke, intitulée : *Nouvelle contribution au traitement opératoire d'une déchirure des voies biliaires.*

J'ai observé un autre cas de rupture des voies biliaires dans des conditions particulières, chez une femme à qui j'avais pratiqué

antérieurement une cholécystectomie, il me paraît intéressant de le rapprocher du premier.

En 1901, le 1er juin, une femme de quarante-deux ans, qui avait déjà eu des coliques hépatiques à plusieurs reprises, vint dans mon service pour une crise plus violente; à son entrée, elle avait 39°4, et une grosse tuméfaction au niveau de la vésicule : elle avait un ictère assez prononcé, et son urine très foncée contenait cependant assez peu de pigments biliaires.

Après trois semaines de repos, de diète lactée, d'application de glace, la fièvre était tombée, la région de la vésicule était toujours empâtée.

Je pratiquai une laparatomie, la vésicule était petite, cachée sous le foie elle contenait un calcul : j'ouvris la vésicule et enlevai le calcul, mais on en sentait d'autres plus loin. Prenant alors la vésicule avec deux pinces, je la détachai du foie, et à coup de ciseaux j'ouvris sa face inférieure; progressivement, j'arrivai sur un rétrécissement que je franchis, je fis alors par pression d'arrière en avant sortir quatre calculs articulés, assez gros.

Ne sentant plus rien, aucune induration, je liai par deux catguts ce qui devait être le canal cystique, et enlevai la vésicule et la majeure partie de ce canal.

Malgré une fistule biliaire consécutive, la malade guérit. Elle avait repris ses occupations qui consistaient à faire des ménages et spécialement à cirer et à frotter plusieurs pièces. Ce dernier exercice la fatiguait toujours, et lui laissait une douleur dans le coté droit du ventre, mais plus bas que son ancienne opération.

C'est ce qu'elle nous raconta, un an après, quand elle fut rapportée dans mon service en pleine péritonite.

Les signes paraissant plus accentués dans la fosse iliaque droite, je pensai qu'elle avait une péritonite appendiculaire et crus devoir pratiquer une intervention immédiate.

Laparatomie latérale, ouverture d'un foyer purulent rétro-cæcal très profond, l'appendice couvert de fausse membrane est lié et réséqué : il est très congestionné, mais non perforé, sa muqueuse est saine.

Lavage du foyer, gros drainage.

Le lendemain l'état général s'améliorait, elle ne vomissait plus et rendait des gaz par l'anus.

Mais le second jour, le pansement était largement souillé de bile.

Après avoir donné l'espoir de la guérison, cette pauvre femme succombait quinze jours après l'opération.

A l'autopsie, il nous fut impossible de trouver le point par où s'écoulait la bile qui remplissait le foyer drainé : il y avait une

infiltration de bile tout le long de la colonne vertébrale ; nous constatons l'intégrité de la cicatrice résultant de la cholicystectomie ancienne : et nous trouvâmes un calcul à facettes bouchant l'ampoule de Water, et un petit calcul ramifié dans la branche droite de l'hépatique. Le cholédoque était un peu dilaté, mais le reste des voies biliaires intra-hépatique paraissait normal.

Et cependant, la bile a coulé en abondance par le drain pendant les quinze jours qu'a vécu notre opérée.

Dans une communication à la Réunion libre de chirurgie de Berlin (*Presse médicale*, 31 juillet 1909, page 549), M. Martens signale des accidents quasi-foudroyants résultant de la présence des calculs dans la vésicule, et rapproche ces accidents de ceux que provoque l'appendicite.

Il cite un cas de gangrène totale de la vésicule et un cas de perforation par gangrène du canal cystique, gangrène due à un calcul.

Dans les deux cas que je rapporte, bien que je n'aie pu constater *de visu* la rupture des voies billiaires, ni pendant l'opération chez ma première malade qui a guéri, ni à l'autopsie chez la seconde, cette rupture était certaine puisque la bile a coulé abondamment dans l'abdomen.

Mes deux malades étaient des calculeuses : la première avait sa vésicule pleine de calculs et d'un liquide tout différent à la bile contenue dans le péritoine ; la seconde n'avait plus sa vésicule.

Je reste embarrassé en face de ces deux cas pour expliquer ce qui s'est passé. Je ne puis en tirer que cette conclusion, c'est que la guérison peut être obtenue, après laparotomie, par un bon drainage, et que s'il persiste une fistule billiaire on peut y remédier par une opération ultérieure.

M. Quénu. — Je n'ai pas bien saisi la pensée de M. Routier, lorsqu'il nous a dit qu'en dehors des ruptures pathologiques, les ruptures spontanées de la vésicule sont très rares. Toutes les ruptures spontanées sont pathologiques et la lithiase en est l'origine la plus ordinaire. Je ne crois pas que ces perforations des voies biliaires par calculs, soient aussi exceptionnelles que notre collègue paraît l'admettre ; ce qui est particulièrement difficile dans les cas de ce genre, c'est de reconnaître le siège précis des ruptures dans un foyer doublé de fausses membranes et cloisonné d'adhérences.

Il y a aussi des ruptures spontanées, non lithiasiques, de la vésicule, et j'en ai recueilli un exemple chez une malade qui, à plusieurs reprises, avait été atteinte de poussées péritonitiques localisées à l'hypocondre et au flanc droits. Je l'opérai au cours d'une

poussée nouvelle et je trouvai dans le flanc une poche remplie de bile et limitée par des adhérences; je ne découvris de calcul ni dans cette poche ni dans la vésicule, que j'enlevai. Je terminai par un drainage, et la malade guérit.

Ce qui mériterait surtout d'être étudié c'est le mécanisme de ces ruptures, et l'on devrait distinguer celles qui se produisent au niveau d'un calcul, sous l'action directe et ulcérante du corps étranger, et celles qui surviennent au-dessus du point de compression locale par un processus de surdistension et d'éclatement.

M. Reynier. — J'ai rapporté au Congrès de Rome, en 1894, une observation de rupture des voies biliaires dans laquelle je trouvai un épanchement intra-abdominal de bile, de quantité énorme; il y en avait un plein seau. Il s'agissait d'une femme âgée et la vaste poche biliaire était limitée par des adhérences. Je drainai, et ma malade guérit.

M. Routier. — Je n'ai pas voulu discuter la question de pathogénie des ruptures des voies biliaires, je sais que tous les auteurs admettent que ces ruptures sont plus fréquentes chez les lithiasiques.

Mes deux malades l'étaient; mais ce pourquoi j'ai présenté mes observations, c'est parce que je n'ai pu trouver le point de rupture.

Ceci pourrait s'expliquer chez ma malade qui a guéri, et chez laquelle je n'ai pu, vu son état, faire des recherches suffisantes; mais à l'autopsie, chez ma seconde, malgré les recherches les plus scrupuleuses, je n'ai rien trouvé.

Présentation de malade.

Luxations médio-tarsienne et du métatarse.

M. F. Legueu. — Je vous présente en mon nom, et au nom de mon interne M. Houzel, un malade qui présente un traumatisme grave et ancien du pied. Je vais l'opérer ces jours-ci et j'ai pensé qu'il serait intéressant de vous le montrer avec la déformation qu'il présente.

Voici son observation :

Malade qui, en septembre 1908, reçoit sur le dos du pied gauche une pièce de fonte de 100 kilogrammes. Maîtrisant sa douleur, il ne tombe

pas et, dégagé, est mené à Beaujon. Là, pas d'intervention sanglante, malgré trois plaies contuses qui saignent beaucoup. On attend la diminution de l'œdème et l'on tente alors, sans anesthésie générale ni locale, une réduction. Pas de résultats. Le malade est envoyé à Vincennes. Il revient le 9 décembre de cette année à Laënnec, car il ne peut plus marcher et souffre beaucoup.

A l'examen rapide, on est frappé de la déformation du pied qui semble due à un déplacement articulaire de l'antétarse dans l'articulation de Chopart. En effet, à l'inspection, on remarque que l'antétarse et les métatarsiens sont subluxés en bas et en dedans. *Sur le dos du pied*, la luxation se traduit par un véritable dos de fourchette astragalien un peu marqué en dedans par la corde du muscle jambier antérieur dévié et tendu. Ce muscle empêche de percevoir l'hiatus astragalo-scaphoïdien qui doit exister.

En dedans, tout le scaphoïde ressort du bord interne et marque sa position anormale par un sillon perpendiculaire à ce bord. Tout l'avant-pied a suivi le déplacement scaphoïdien.

A la face plantaire, la plante est convexe par suite de la présence du scaphoïde et du cuboïde. On voit la saillie des os, et le malade marche sur son antétarse.

En dehors, à la vue, le bord interne semble intact.

Il faut noter surtout que, vu de face, il y a un léger valgus du pied et surtout une supination du bord interne, à partir de la luxation.

Enfin, la vue nous montre la trace du traumatisme sous forme de deux ou trois cicatrices sur le dos, juste en avant du col astragalien.

A la palpation, on confirme les données fournies par l'inspection sur le dos du pied :

La marche d'escalier pré-astragalienne.

La corde des muscles extenseurs, qui, tendus comme une corde sur un chevalet, expliquent *l'extension permanente des orteils*. Impossibilité de les fléchir.

Plus en avant, avec le doigt, on note un élargissement, un diastasis du 1er espace qui montre l'existence d'une luxation concomitante de la palette d'appui ; les quatre métatarsiens sont rejetés en dehors, mais sans le diastasis on ne pourrait se rendre compte du déplacement.

Au bord interne, le ressaut scaphoïdien avec, derrière lui, l'exagération de la gouttière calcanéenne, véritable rigole. Le jambier postérieur est en arrière du scaphoïde. La supination du bord interne, avec épaississement très notable de celui-ci.

A la face plantaire, la saillie osseuse palpable et douloureuse.

L'étude de la déviation du pied montre qu'il existe un pied plat convexe, menu et légèrement en valgus. En effet, l'axe de la jambe tombe au niveau du 1er espace. De plus, la torsion de l'avant-pied avec supination s'explique par la tension des muscles (j. ant., j. post). qui se rendent au chapiteau du 1er métatarsien et élèvent le bord interne.

Mensuration : Raccourcissement du pied : 14 à gauche, 15 1/2 à droite.

Ligne malléolo-calcanéenne : identique des deux côtés.

L'étude de mouvements provoqués montre l'intégrité de la tibio-

tarsienne et de la sous-astragalienne. Léger mouvement de torsion dans l'articulation de Chopart luxée.

En somme, d'après la suite des radiographies, et après l'examen du malade, on arrive à cette conclusion.

Il y a d'abord une luxation du métatarse dans l'avant-tarse, avec, en outre, un diastasis du premier espace intermétatarsien que M. Quénu a montré lésion constante dans ces traumatismes.

Il y a en outre une luxation directe de l'articulation médio-tarsienne de Chopart : cette luxation n'est qu'incomplète, mais elle est incontestable et vous pouvez vous en rendre compte en comparant des radiographies d'un pied normal que voici avec les radiographies de notre malade.

Or cette lésion dans laquelle les deux os scaphoïde et cuboïde ont quitté même partiellement leur surface articulaire de contact est très rare ; quelques observations seulement en ont été mentionnées, et tous ces faits trouveront leur place et leur commentaire dans la thèse prochaine de M. Houzel.

Présentations de pièces.

Fracture partielle dans la ligne épiphysaire récemment ossifiée avec fracture de l'extrémité inférieure des deux os de la jambe.

M. Chaput. — Un jeune homme de dix-huit ans s'est tordu le pied dans la rue ; il arrive à l'hôpital avec les signes suivants :

Déviation du pied en dehors (l'axe du tibia tombe sur le gros orteil) ; du côté droit, il tombe sur le 3e orteil.

La concavité postérieure du tendon d'Achille et la saillie du calcanéum en arrière sont plus marquées du côté malade.

Pas de bascule de la malléole externe, pas de choc ni de ballottement astragalien.

En présence de ces signes je diagnostique une fracture anormale des malléoles.

La *radiographie* du membre malade montre :

Sur la radiographie de face on constate une félure horizontale de la malléole externe, au niveau du plafond de la mortaise.

La félure ne dépasse pas le milieu de l'épaisseur du péroné.

A neuf doigts au-dessus de la pointe malléolaire externe, on voit un trait de fracture très oblique en bas et en dehors.

Il existe un diastasis net péronéo-tibial inférieur. On aperçoit

une ligne noire qui représente l'ossification du cartilage épiphysaire tibial inférieur. On ne voit pas de fracture à ce niveau et la ligne de soudure disparaît au niveau de la base de la malléole interne qui paraît intacte.

La partie du tibia placée au-dessous de la ligne épiphysaire est seule portée en dedans et en diastasis.

On aperçoit à deux ou trois doigts de l'articulation un trait de fracture décrivant un angle aigu ouvert en bas.

Sur l'épreuve de profil, on retrouve la fracture de la diaphyse péronéale. Le tibia présente une fracture en équerre à trait vertical remontant à quatre doigts au-dessus de la ligne épiphysaire et s'arrêtant en bas à cette ligne à l'union de son tiers postérieur et de son tiers moyen.

Le trait horizontal est formé des 2/3 antérieurs de la ligne épiphysaire ossifiée. Ce trait horizontal bâille en avant de 6 à 8 millimètres; en arrière, le trait de fracture est au contact du fragment diaphysaire.

La radiographie du côté sain montre la ligne épiphysaire tibiale soudée, la ligne épiphysaire péronéale est transparente dans son tiers interne.

Réflexions. — Cette observation est intéressante à plusieurs points de vue :

1° Il s'agit d'une fracture partielle dans la ligne épiphysaire

tibiale; fracture partielle dans le sens antéro-postérieur et partielle dans le sens transversal, les parties postérieures et interne de l'épiphyse n'étant pas détachées;

2° La fracture de la ligne épiphysaire tibiale se complique d'un trait vertical du tibia (fracture en équerre);

3° Le siège de la fracture dans la ligne épiphysaire montre que l'ossification de cette ligne était récente.

En effet, la radiographie du côté sain montre l'ossification incomplète de la ligne épiphysaire du péroné;

4° Notons encore le décollement partiel interne de l'épiphyse inférieure du péroné;

5° La coexistence d'une fracture élevée du péroné avec les lésions précédentes est à signaler;

6° La pièce en question démontre que chez ce sujet l'ossification de l'épiphyse péronéale a marché de dehors en dedans.

L'ossification de l'épiphyse tibiale paraît s'être faite d'arrière en avant et de dedans en dehors.

Il serait intéressant de savoir si la soudure de ces lignes épiphysaires se fait toujours de la même façon.

Je présente une seconde radiographie d'un jeune homme de treize ans atteint d'un traumatisme du cou-de-pied dont la radiographie présentait des lignes épiphysaires du péroné et du tibia, larges, onduleuses, irrégulières, avec des incisures faisant penser à des arrachements osseux.

La ligne épiphysaire du calcanéum présentait les mêmes caractères. La comparaison du cou-de-pied du côté sain a montré que cette disposition était normale.

M. FREDET. — *Epithélioma du testicule; ablation de la tumeur, du cordon, des vaisseaux spermatiques, des ganglions iliaques et juxta-aortiques, il y a huit mois.*

Rapporteur : M. Pierre DELBET.

Élections.

ÉLECTION DE SIX MEMBRES CORRESPONDANTS NATIONAUX.

Premier tour.

Votants, 34; majorité absolue, 18.

MM.	ROUVILLOIS (armée) . . .	33 voix.	Élu.
	BÉGOUIN.	25 —	Élu.
	PFIHL (marine).	24 —	Élu.
	FERRON.	21 —	Élu.
	LAFOURCADE	17 —	
	LE FORT	16 —	
	COVILLE.	15 —	
	GUIBAL	12 —	
	LAPEYRE	10 —	
	BAILLET.	10 —	
	MÉRIEL	6 —	
	SILHOL	4 —	
	RASTOUIL	3 —	
	DE FOURMESTRAUX	1 —	

Deuxième tour.

Votants, 34; majorité, 18.

MM.	LE FORT	21 voix.	Élu.
	LAFOURCADE	16 —	
	COVILLE.	8 —	
	LAPEYRE	7 —	
	BAILLET.	4 —	
	GUIBAL	3 —	
	RASTOUIL	1 —	
	DE FOURMESTRAUX	1 —	

Troisième tour.

Votants, 32; majorité absolue, 17.

MM.	LAFOURCADE.	17 voix.	Élu.
	LAPEYRE	12 —	
	COVILLE.	2 —	
	GUIBAL	1 —	

MM. ROUVILLOIS, BÉGOUIN, PFIHL, FERRON, LE FORT, LAFOURCADE sont élus membres correspondants nationaux.

NOMINATION D'UNE COMMISSION POUR L'EXAMEN DES TITRES DES CANDIDATS A UNE PLACE DE MEMBRE TITULAIRE.

MM. NÉLATON, LEGUEU et RICHE sont nommés membres de cette Commission.

ÉLECTION DU BUREAU POUR 1910.

Élection du Président.

30 votants.

M. ROUTIER est élu Président, à l'unanimité des suffrages.

Election du Vice-Président.

32 votants.

M. JALAGUIER est élu Vice-président, à l'unanimité des suffrages.

Election du premier Secrétaire annuel.

25 votants.

MM. HARTMANN . . . . . 23 voix.
POTHERAT . . . . . 2 —

Election du deuxième Secrétaire annuel.

25 votants.

M. POTHERAT . . . . . 24 voix.
1 bulletin blanc.

MM. HARTMANN et POTHERAT sont élus Secrétaires annuels.

Election du Trésorier et de l'Archiviste.

Par acclamation, M. ARROU est maintenu dans les fonctions de Trésorier, et M. BROCA, dans les fonctions d'Archiviste.

Le Secrétaire annuel,

LEJARS.

Paris. — L. MARETHEUX, imprimeur, 1, rue Cassette.

FACULTÉ DE MÉDECINE DE PARIS
BIBLIOTHÈQUE

SÉANCE DU 29 DÉCEMBRE 1909

Présidence de M. Reynier.

Procès-verbal.

La rédaction du procès-verbal de la précédente séance est mise aux voix et adoptée.

Correspondance.

La correspondance comprend :

1°. — Les journaux et publications périodiques de la semaine.

2°. — Des lettres de MM. Ferron (de Laval), Lafourcade (de Bayonne) et Rouvillois, remerciant la Société de leur nomination de membres correspondants nationaux.

3°. — Un travail de M. Van den Bossche (de Lyon), intitulé : *Les ostéomes du brachial antérieur* (Rapporteur, M. Mauclaire).

Discussion.

Des kystes hydatiques multiples du foie (1).

M. Mauclaire. — Dans la première partie de la discussion en cours, il était question des kystes hydatiques multiples. Or, j'ai eu l'occasion d'intervenir seize fois pour des kystes hydatiques du foie et, dans trois ou quatre cas seulement, j'ai pu constater à l'opération ou à l'autopsie la multiplicité des kystes. Voici l'indication de ces trois cas :

Obs. A. — B. P..., trente-sept ans (Bichat, mai 1900). — Marsupialisation d'un kyste hydatique de la face antérieure du foie chez un malade asphyxique et cachectique. Mort le quatrième jour. A l'autopsie, on trouve *6 à 7 gros kystes* qui ont échappé à l'intervention d'ailleurs très rapide par nécessité. Ces kystes refoulent le diaphragme jusqu'à la hauteur de la troisième côte. Le poumon est très aplati et très refoulé en haut.

(1) *Bull. et Mém. de la Soc. de Chir.*, 1909, p. 1116 et 1131, 1170, 1214, 1256 et 1257.

Obs. B. — Dans le deuxième cas (Bichat, avril 1902), il s'agissait d'un kyste suppuré compliqué de péritonite suppurée. J'ai marsupialisé, drainé le kyste et drainé le péritoine. Le malade succomba. A l'autopsie, outre le kyste suppuré qui occupait le lobe gauche, il y avait un *second* kyste non suppuré en plein lobe droit, kyste de volume d'une tête d'enfant, et un *troisième* kyste en contact immédiat avec le précédent; il était affaissé et contenait, repliée sur elle-même, une membrane teintée par la bile.

Obs. C. — Dans un troisième cas (Bichat, nov. 1902), kyste suppuré et péritonite généralisée au début. En explorant une première poche, j'en ai ouvert un *deuxième kyste* qui a été ouvert facilement car il bombait dans la première.

Enfin j'ai observé un cas exceptionnel dont je parlerai dans un instant.

La question de fréquence relative étant indiquée, soit 20 à 25 p. 100, je voudrais dire un mot sur la pathogénie de cette multiplicité des kystes.

Il est évident que ces kystes multiples sont des kystes plus ou moins contigus et développés indépendamment les uns des autres. Toutefois il y aurait lieu de se demander pour ces *kystes multiples* « *contigus* », si parfois le processus de développement « exogène » ne pourrait pas être invoqué. On sait que ce processus exogène est fréquent dans le foie chez les animaux. Chez l'homme, il est douteux pour le foie, mais il existe pour les os (Gangolphe) (1). M. Dévé, cependant, rapporte deux cas de kystes hydatiques hépatiques, dans lesquels il a trouvé des vésicules dans la paroi externe de la membrane germinative (2) et qui auraient pu ultérieurement se développer en dehors de la membrane germinative et non pas en dedans. Si je rappelle ce processus exogène, encore douteux chez l'homme, c'est que chez un malade j'ai observé une *masse hydatique* en grappe, insérée sur la face inférieure du foie et représentée par des kystes hydatiques multiples accolés sous forme d'une grappe et rappelant les kystes racémeux de l'ovaire. Je sais bien que l'on pourrait invoquer pour ce cas le fait d'une échinococcose secondaire du péritoine, dont les kystes se seraient accolés secondairement à un kyste hépatique de la face inférieure du foie et rompu. Je dois dire que la constatation de cette variété de *kyste végétant en grappe* n'a été faite qu'au cours de l'opération à laquelle le malade succomba, et l'autopsie n'a pu être pratiquée. L'observation (obs. VIII) est donc incomplète. Dans tous les cas ce processus exogène ne peut être que très exceptionnel; il est à rapprocher de l'échinococcose « alvéolaire » qui serait produite

(1) Gangolphe, cité par Dévé. *Thèse* de Paris, 1901, p. 130.
(2) Dévé. *Les kystes hydatiques du foie*. Paris, 1905, p. 15.

par un ténia spécial (Dévé) (1) et pour laquelle l'évolution exogène est admise (Carrière) (2).

En résumé, je pense qu'il y a lieu de se demander, pour ces *kystes hydatiques multiples et contigus*, si le processus de développement exogène ne pourrait pas être invoqué pour quelques cas exceptionnels. Le plus souvent, en effet, ces kystes d'abord indépendants les uns des autres, ne deviennent contigus que du fait de leur développement consécutif.

Au point de vue thérapeutique, je pense qu'il vaut mieux ouvrir les kystes contigus par la cavité initialement ouverte, quand cela est possible.

Dans la deuxième partie de la discussion, il a été question du traitement des kystes hydatiques du foie uniques. Au point de vue de la technique opératoire, je suis intervenu sept fois pour kystes suppurés et neuf fois pour kystes non suppurés.

Les sept cas suppurés ont été traités par la marsupialisation; il y a eu six décès et une guérison.

Voici l'indication de ces cas :

A. — Kystes suppurés (6 cas).

Obs. I. — B... P..., trente-sept ans (Bichat, mai 1900). — Kyste hydatique suppuré de la face supérieure du foie. Asphyxie très marquée de la malade. Marsupialisation. Décès.

Obs. II. — M... B... (Bichat, novembre 1902). — Kyste hydatique suppuré, marsupialisation (observation déjà publiée à la Société anatomique, 1903, page 215). Cholerragie les jours suivants. Trois mois après, exploration de la poche, les parois sont calcifiées par places. Ablation de ces points calcifiés, mais l'extirpation de la poche adventice paraît trop dangereuse. *Greffe épiploïque.* L'épiploon, qui était dans le voisinage, est appliqué sur les parois en bourrant la cavité, qui a les dimensions d'un poing d'adulte. Je ne coupe pas le pédicule de la greffe épiploïque. Au bout de dix jours, la cholerragie est très minime et elle cesse complètement. La malade a été revue guérie un an après avec une grosse éventration, mais une fistulette s'est reproduit un peu après. La malade n'a pas été revue depuis.

Obs. III. — M..., trente-sept ans (Bichat, mai 1902). — Kyste hydatique suppuré. Marsupialisation. Décès.

Obs. IV. — K..., trente-neuf ans (Bichat, novembre 1902). — Kyste suppuré du lobe gauche. Péritonite suppurée. Deux autres kystes dans le lobe droit. Décès.

Obs. V. — S... M... (Hôtel-Dieu, juillet 1903). — Kyste hydatique suppuré. Marsupialisation. Décès dix jours après.

Obs. VI. — P... M..., quarante-deux ans (Hôtel-Dieu, juin 1903). —

(1) Dévé. *Kystes hydatiques du foie*, 1905, p. 4.

(2) Carrière. Tumeur hydatique alvéolaire. *Thèse* de Paris, 1868, et Dévé, p. 4.

Kyste suppuré gazeux. Marsupialisation. Décès (observation déjà publiée par M. Griffon, Soc. anat., décembre 1904).

B. — Kystes non suppurés (1) (9 cas).

1° *Marsupialisation* (3 cas) :

Obs. VII. — G. J..., vingt-quatre ans (Bichat, 9 mai 1900). — Kyste hydatique de la face inférieure du foie. Marsupialisation. — *Guérison.*

Obs. VIII. — J. L..., quarante ans (Bichat, novembre 1902). — *Kyste végétant en grappe* de la face inférieure du foie. Formolage de quelques poches. Extirpation de quelques-unes. Marsupialisation d'une poche principale. — *Décès.*

Obs. IX. — M... (Hôtel-Dieu, 1904). — Kyste énorme central. Marsupialisation en fixant les bords de la poche, très profonde. Hémorragie capillaire abondante malgré le tamponnement. — *Décès.*

2° *Capitonnage et greffe épiploïque* (1 cas) :

Obs. X. — C. F..., cinquante-huit ans (Hôtel-Dieu, juillet 1903). — Kyste antéro-inférieur. Injection préliminaire d'un centimètre cube de formol. Enucléation de la paroi germinative. Diverticule vers le lobe gauche. *Capitonnage* de la partie inférieure de la cavité. *Greffe épiploïque* dans le diverticule avec section du pédicule; petit drainage à la paroi. Issue d'un peu de liquide huileux les jours suivants. — *Guérison.* (Soc. anat., 1903, p. 620.)

3° *Capitonnage et résection partielle de l'adventice* :

Obs. XI. — R..., quarante-quatre ans (Bichat, juin 1901). — Kyste de la face inférieure. Résection partielle de la membrane adventice, capitonnage de la partie restante. — *Guérison.*

4° *Résection partielle de l'adventice* (1 cas).

Obs. XII. — A. L... (Bichat, 9 avril 1902). — Kyste hydatique du lobe gauche. Résection de toute la partie libre et flasque de la poche évacuée. Décortication facile de la plus grande partie de la poche adhérente au tissu hépatique. Marsupialisation de la partie restante. — *Décès.*

La malade avait un néoplasme du médiastin comprimant l'œsophage et une péricardite cancéreuse. La cavité marsupialisée était pleine de bile. Un canal biliaire de troisième ordre avait été ouvert. La grosse veine sushépatique gauche faisait saillie dans la poche. (Obs. publiée par Dévé, Soc. anat., mai 1903.)

Cette observation est souvent citée dans les travaux récents comme exemple pour montrer les dangers de la résection partielle ou totale de la membrane adventice. Il est évident que cette méthode ne peut être suivie que très rarement, étant donnés ses dangers, malgré sa facilité apparente dans quelques cas.

(1) Observation déjà résumée dans la thèse de C. Petit. Méthode de Bond dans le traitement des kystes hydatiques non suppurés du foie. *Thèse*, Paris, 1906.

Résection totale d'un kyste marginal antérieur pédiculé.

Obs. XIII. — N..., trente-cinq ans (Dubois, août 1907). — Kyste pédiculé du bord antérieur du lobe droit du foie. Ablation totale facile. Suture hépatique facile, car le tissu hépatique est un peu sclérosé, ce qui a une certaine importance dans la question des sutures hépatiques. Guérison.

C. — Kystes du bord postérieur du foie non trouvés a l'opération (2 cas).

Obs. XIV. — R... J... (Hôtel-Dieu, juin 1903). — Foie énorme. Ponctions capillaires multiples négatives. On pense à la syphilis hépatique. Mort dans un service de médecine trois mois après d'un érysipèle de la face. A l'autopsie : kyste hydatique du bord postérieur du lobe droit du foie.

Obs. XV. — N... (Hôtel-Dieu, 1904). — Foie très gros, très vascularisé. Gêné par une trop nombreuse assistance, je me suis laissé aller à faire des ponctions capillaires multiples mais négatives. Mort d'hémorragie. A l'autopsie : kyste du bord postérieur du lobe droit du foie.

Obs. XVI. — Enfin, dans un seizième cas, il s'agissait d'un kyste hydatique déjà marsupialisé par notre collègue Faure, j'ai dû réséquer plusieurs côtes pour combler une poche fistuleuse assez volumineuse. Guérison.

J'ai donc utilisé les procédés thérapeutiques anciens et tous les procédés nouveaux pour des cas « bien disparates », mais je trouve mon expérience insuffisante et je ne peux conclure que vaguement en disant que, si les méthodes nouvelles ont certainement leurs indications, la méthode ancienne, la marsupialisation, n'a pas encore perdu les siennes, malgré ses inconvénients : la longue durée et l'éventration tardive consécutive.

Rapports.

Volumineux fibrome kystique suppuré de l'utérus, ayant évolué sans réaction locale, par M. le Dr Michon.

Rapport de M. AUVRAY.

Vous m'avez chargé de faire un rapport sur une observation de fibrome kystique suppuré de l'utérus, présentée ici il y a quelques mois par notre collègue Michon, et qui offre quelques particularités intéressantes.

Voici l'observation telle qu'elle nous a été remise par M. Michon :

Observation. — Mlle X..., âgée de soixante-cinq ans, n'offre pas d'antécédents pathologiques intéressants à signaler, sauf le diagnostic de

fibromes utérins, porté depuis plus de vingt ans par le Dr Rendu. Ces fibromes n'ont d'ailleurs donné lieu à aucun trouble sérieux; pas de métrorragie, pas de ménorragie, pas de poussée de péritonite. Depuis la ménopause, aucune perte de sang.

Au mois de novembre 1908, la malade commença à s'affaiblir, gardant le lit, ne pouvant faire aucun effort; appétit des plus médiocres. Mais le phénomène capital est l'apparition d'une fièvre à grandes oscillations; le matin, la défervescence est presque complète, le thermomètre marquant de 37 degrés à 37°5, mais le soir montant à 39 degrés et au-dessus. Quelques jours, trois ou quatre fois dans l'espace de ces six mois, il y eut, durant un jour, avec un léger frisson et quelques vomissements, une température très élevée le soir; nous notons par exemple, le 3 décembre au soir, 40°2; le 10 janvier, 40°6; le 12 mars, 40 degrés; le 15 avril, 40°4; le 20 avril, 41°4. Température rectale.

Les vomissements ne se produisaient pas en dehors des poussées fébriles plus marquées; les garde-robes étaient difficiles à obtenir, mais se produisaient à l'aide de laxatifs et de lavements. Anorexie.

J'eus l'occasion de voir la malade la première fois en novembre 1908 avec le Dr Moutard-Martin. A ce moment, on constate l'existence d'une tumeur arrondie, nettement fluctuante, remontant presque jusqu'à l'ombilic. Les signes physiques sont ceux d'un kyste de l'ovaire. La palpation est facile, nullement douloureuse; la percussion n'est pas pénible. Cette tumeur est absolument silencieuse. La malade nous dit que depuis un an elle a augmenté de volume, mais progressivement; il n'y a eu aucun changement brusque dans ses dimensions; mais autrefois, au dire de la malade, on sentait nettement deux tumeurs mobiles, et peu à peu l'une s'est développée et a masqué l'autre.

Je revis la malade la deuxième fois le 21 mai 1909, parce que trois jours auparavant, dans la nuit, était survenue brusquement une *douleur très vive dans le ventre*; l'abdomen s'était légèrement ballonné; pas de vomissements; quarante-huit heures sans garde-robe; température aux environs de 39 degrés. La malade, durant cette longue période de maladie, ne s'était pas cachectisée; l'état général était à peu près le même qu'en décembre.

Mais il s'était produit une modification du côté de la tumeur, qui avait doublé de volume, toujours fluctuante; dépassant l'ombilic, très douloureuse à la palpation, surtout au niveau de l'ombilic, où existe une petite bosselure; tympanisme abdominal supérieur très accentué. Par le toucher rectal on trouve que le kyste remplit le petit bassin mais sans paraître s'y enclaver; il est impossible de délimiter l'utérus.

Pas de phénomènes véritables d'occlusion intestinale.

La température ne s'est pas élevée plus que d'ordinaire; mais le pouls est plus rapide, à 108, pas de vomissements. En présence de ces accidents aigus, douloureux, on pense à une suppuration d'un kyste de l'ovaire et une opération est décidée après une consultation de MM. Moutard-Martin et Quénu.

Opération, le 23 mars 1909. — Anesthésie au chloroforme. Désinfection habituelle de la peau — savon et alcool.

Malade dans la position horizontale. Incision sous-ombilicale de 12 centimètres.

Aussitôt le péritoine ouvert, on aperçoit la tumeur lisse, arrondie, mais qui, au lieu d'avoir l'aspect gris bleuâtre d'un kyste, est rouge violacé comme un fibrome. Cependant la fluctuation y est évidente; la main explore doucement le petit bassin; il n'y a pas d'adhérences; mais on ne peut reconnaître l'utérus.

Ponction à l'aide d'un trocart et aspiration; issue de trois litres de liquide purulent, s'écoulant facilement; à mesure que la poche se vide, on peut l'attirer un peu dans la plaie et y placer des pinces à kyste. L'ablation semblait se faire facilement lorsque, au moment où la traction sépara la tumeur de la paroi abdominale antérieure, un flot de pus jaillit au niveau d'une perforation spontanée large comme une pièce de 20 centimes. Rapidement, la tumeur fut tirée hors du ventre, car il n'existait aucune adhérence dans le petit bassin. 2 clamps sur un pédicule épais qui est sectionné. Aucune goutte de pus ne semble avoir souillé le péritoine.

En examinant le pédicule, on voit qu'il est constitué par un utérus atrophié; les clamps l'étreignant, passant sur les ligaments larges en comprimant les ovaires, sont enlevés; et les pédicules sont liés comme dans une hystérectomie ordinaire — catgut sur ligament infundibulo-pelvien et ligament rond — utérus sectionné à nouveau, au niveau de l'isthme, ligature des utérines — péritonisation. Le tout au catgut.

Drainage — suture du péritoine et des muscles au catgut — de la peau aux crins de Florence.

Examen de la pièce. — La tumeur est constituée par un volumineux fibrome arrondi se continuant sur le col utérin; il est creusé d'une cavité kystique, contenant, d'après ce qu'on a recueilli, environ 8 litres de liquide. Ce kyste est unique et constitue en somme toute la tumeur.

La surface extérieure est lisse, sans adhérences; au niveau de sa partie supéro-antérieure existe une perforation dont les bords grisâtres et amincis indiquent l'origine spontanée.

La surface interne est irrégulière, tomenteuse, limitée en somme par du tissu détruit et ramolli par la suppuration.

Les connexions avec l'utérus sont faciles à reconnaître. La tumeur s'est développée dans la paroi postérieure de l'organe, elle a rempli le Douglas, puis l'abdomen, forçant l'utérus à se mettre en antéflexion marquée. La cavité du kyste n'est séparée de la cavité utérine que par une paroi mince et flottante, formée par la muqueuse et une mince couche musculaire.

La paroi antérieure de l'utérus contient un autre petit fibrome, et un troisième petit myome pédiculé s'insère sur elle. Ces deux tumeurs ne sont pas kystiques.

La cavité utérine est très agrandie.

Il n'y avait pas d'adhérences de la tumeur, sauf au point correspondant à la perforation; adhérences molles et récentes.

Les deux ovaires sont petits et sclérosés, pas de lésions des trompes.

Examen histologique. — Une partie du tissu formant la paroi du kyste

a été examinée : il s'agit d'un fibro-myome utérin ; on ne constate pas de revêtement épithélial.

Examen bactériologique du pus. — Deux pipettes de pus ont été recueillies et doivent être examinées par M. Joly. Malheureusement, des circonstances indépendantes de notre volonté ont empêché M. Joly d'examiner le pus en temps utile et aucune notion ne peut être fournie sur la nature bactériologique du pus.

Les suites opératoires furent des plus simples.

23 *mai*, 1.000 grammes de sérum artificiel, piqûre de morphine, on sonde la malade ; température, 37 degrés ; pouls, 90.

24 *mai*, 1.000 grammes de sérum, piqûre de morphine, miction spontanée.

25 *mai*, gaz par l'anus, suppression du drain abdominal.

Deux pansements furent faits le neuvième et le quinzième jour ; la malade se leva le dix-septième jour.

Dès le soir même de l'opération, la fièvre disparut, sauf une élévation de 38° degrés le deuxième jour à midi. L'appétit se montra rapidement. La malade se plaint seulement de démangeaisons séniles de date ancienne et très pénibles.

Telle est l'observation dont certains points méritent de retenir notre attention. Tout d'abord, comme le fait remarquer Michon, il semble bien qu'on se soit trouvé en présence d'un fibrome suppuré dont la suppuration a été précédée d'une modification dans la structure du myome, dégénérescence œdémateuse ou plus probablement kystique. Cette transformation kystique antérieure est vraisemblable dans les faits où le contenu de l'abcès, comme dans le cas de Michon, était fort important. On sait, en effet, que ces fibromes kystiques sont formés quelquefois d'une poche unique renfermant une quantité considérable de liquide, d'où la quantité abondante de pus qu'on rencontre dans le fibrome si ce kyste vient à suppurer.

D'une façon générale, on sait que la suppuration des fibromes en dehors de la gangrène, ce qui est le cas que nous envisageons ici, est une complication rare des myomes utérins. Piquand, dans sa thèse (Thèse de doctorat, Paris, 1905), considère qu'elle ne se rencontre pas dans plus de 1 à 2 p. 100 de fibromes. Mais elle est surtout rare dans les cas de fibromes kystiques, quoique indiscutable : en effet, dans des observations de Péan et de Fraser, l'existence du kyste avait été démontrée, longtemps avant qu'il suppure, par une ponction ; dans le cas de Péan, une ponction antérieure avait permis de retirer 8 litres de liquide clair. Piquand, dans sa thèse, n'est parvenu à réunir qu'une vingtaine d'observations de fibromes kystiques suppurés. C'est dans cette catégorie qu'il faut, je crois, faire rentrer l'observation de Michon, sans toutefois qu'on puisse en donner une preuve absolue.

L'observation de Michon est encore intéressante par les conditions dans lesquelles s'est développée la suppuration. On sait, d'après l'analyse des statistiques faite par Piquand, que la suppuration des myomes s'observe surtout à deux périodes la la vie : 1° pendant la deuxième période de la vie génitale, chez des femmes jeunes, chez lesquelles les causes d'infection sont plus fréquentes (grossesse et accouchement dont l'influence est si considérable, avortement, métrite, salpingite); 2° plus fréquemment aux environs de la ménopause, parce que les myomes sont le siège de troubles vasculaires qui favorisent la suppuration. Or, la malade de Michon avait soixante-cinq ans, son fibrome n'avait jamais donné lieu à aucun trouble sérieux, et depuis la ménopause aucun trouble utérin n'était à signaler.

Chez la malade de Michon, le fibrome avait été diagnostiqué plus de vingt ans avant l'époque de la suppuration par le Dr Rendu, fait rare qui rapproche l'observation que nous rapportons des faits exceptionnels cités par Carter, dont le fibrome était apparu quarante ans avant l'époque de la suppuration ; par Morestin, dont la malade portait depuis dix ans son fibrome ; par Hartmann et Mignot, dont le fibrome avait été diagnostiqué vingt ans avant l'époque de la suppuration ; par Vautrin, dont la malade avait un fibrome depuis vingt-sept ans.

L'étiologie de la suppuration dans le cas rapporté par Michon est tout ce qu'il y a de plus obscur. On sait que l'infection peut succéder à une intervention chirurgicale, telle qu'une ponction comme dans les cas de Péan et de Fraser, où il s'agissait de fibromes kystiques, ou encore à l'électro-puncture, ou à des injections modificatrices dans la tumeur ; on sait que les agents infectieux peuvent être amenés par voie vasculaire, ou venir de l'intestin, ou, de cavités voisines suppurées à travers des adhérences, ou ce qui est plus fréquent, gagner le fibrome par voie ascendante vagino-utérine. Or, chez sa malade, Michon n'a trouvé pour expliquer l'infection du fibrome ni traumatisme direct, ni lésions de la muqueuse utérine, ni adhérences intestinales, et il admet que « l'infection s'est vraisemblablement faite par voie sanguine ». Or, l'infection par voie sanguine est considérée comme un mode d'infection absolument exceptionnel, et Piquand dans sa thèse n'en avait pas trouvé un seul exemple certain dans les observations qu'il avait pu parcourir. De plus, on ne donne aucune infection générale, aucune septicémie à point de départ extra-utérin chez la malade de Michon ; on sait enfin que les fibromes sous-muqueux (or, le fibrome observé par Michon rentre bien dans la catégorie des fibromes sous-muqueux, puisque la cavité du kyste n'était séparée de la cavité utérine que par une paroi

mince et flottante, formée par la muqueuse et une mince couche musculaire) s'infectent principalement par voie ascendante vagino-utérine.

Michon n'a rien constaté d'anormal à l'orifice du côté de la muqueuse utérine; malheureusement il ne nous donne pas, dans son observation, d'examen histologique de la muqueuse; or, dans tous les cas de myomes suppurés où l'examen microscopique a été pratiqué, cet examen a montré des lésions de la muqueuse. Je rappellerai que dans un cas de Hartmann et Mignot, où il y avait suppuration et gangrène de plusieurs fibromes interstitiels, la muqueuse paraissait saine à l'œil nu; or, l'examen histologique montra des lésions inflammatoires très accentuées, l'épithélium de la muqueuse était très aplati, complètement détruit par endroits, la couche sous-épithéliale était infiltrée d'un grand nombre de leucocytes embryonnaires formant par places de véritables lacs de pus. Piquand, de son côté, a presque toujours trouvé des altérations histologiques de la muqueuse dans les cas de fibrome interstitiel et de fibrome sous-muqueux.

Il serait donc très possible que chez la malade de Michon, où le fibrome était sous-muqueux, l'infection se soit faite à travers une muqueuse dont l'altération pouvait être révélée seulement par l'examen histologique.

Il est impossible de dire quel a été, dans le cas de M. Michon, l'agent infectieux de la suppuration. Un accident de laboratoire a empêché de faire la culture du pus. C'est là une lacune regrettable, car les agents infectieux qui causent la suppuration des myomes utérins sont assez mal connus; et, d'autre part, le résultat des cultures du pus eût peut-être permis à M. Michon de résoudre une question qu'il pose dans son observation : Michon se demande si certaines de ces suppurations ne sont pas microbiennes ou à virulence atténuée, car les opérations faites pour ces fibromes suppurés à grosses collections ne semblent pas avoir eu toujours une grande gravité et se distinguent par là des interventions pour fibromes sphacélés avec infection putride. Mais je ne suivrai pas M. Michon sur ce terrain, où il nous est impossible de discuter sans avoir à notre disposition des examens bactériologiques très précis.

L'observation de notre collègue Michon est un cas intéressant au point de vue clinique. En effet, les accidents généraux seuls ont existé pendant de longs mois, et lorsque Michon fut appelé pour la première fois, en novembre 1908, à examiner la malade, il constata bien l'existence d'une tumeur abdominale, mais l'absence de tout accident local du côté de la tumeur, l'absence de réaction péritonéale, la non-existence d'un changement brusque

dans ses dimensions, firent que notre collègue ne crut pas devoir rattacher les accidents fébriles à la tumeur, si bien que les choses restèrent en l'état pendant six mois; les phénomènes de fièvre hectique, de septicémie chronique, dominaient la scène, sans que l'attention fût particulièrement attirée du côté du ventre; c'est seulement le 21 mai 1909 que Michon fut appelé à nouveau auprès de la malade qui, cette fois, présentait depuis trois jours des accidents très nets du côté de l'abdomen (douleurs vives, augmentation de volume de la tumeur, tympanisme abdominal supérieur, accélération du pouls) qui ne laissaient plus de doute sur la transformation subie par la tumeur. Malgré cette longue période d'attente, pendant laquelle les accidents fébriles avaient persisté sans s'atténuer un seul jour, la malade ne s'était pas trop cachectisée; l'état général était à peu près le même qu'en novembre.

On conviendra que l'évolution de la suppuration dans le cas de Michon est vraiment fort curieuse par la longue durée des accidents et par l'absence de toute réaction locale. Du reste, il est à remarquer que l'évolution clinique des fibromes suppurés est sujette à de grandes variations ; dans certains cas la suppuration a été une trouvaille d'autopsie, le fibrome suppuré n'ayant provoqué ni réaction générale, ni réaction locale ; d'autres fois, les accidents généraux et les accidents locaux se sont installés brusquement et ont évolué simultanément ; dans d'autres cas, les accidents ont eu une évolution chronique, et Piquand dans sa thèse signale quelques faits où l'évolution s'est faite en plusieurs semaines ; mais je ne crois pas qu'il ait été rapporté d'observation analogue à celle de Michon où les accidents aient évolué pendant une période de six mois, sans que des troubles locaux aient fait songer à la possibilité d'une transformation purulente du fibrome. A ce titre, l'observation de notre collègue est fort intéressante.

Elle l'est encore au point de vue de la marche de la suppuration qui a eu tendance à s'ouvrir spontanément au niveau de la paroi abdominale.

Nous avons vu, en effet, que le seul point où la tumeur ait contracté des adhérences existait au niveau de la paroi. Or, l'ouverture spontanée des fibromes suppurés au niveau de la paroi est bien rare, puisque dans sa thèse Piquand n'en a signalé que trois observations ; ce sont les cas de Pinault, d'Huguier, de Kœberlé.

En ce qui concerne le mode d'intervention suivi par Michon, je crois qu'il n'y a qu'à lui adresser des félicitations pour la façon dont il a conduit son opération et pour le succès qu'il a obtenu. La tumeur, ayant tous les caractères d'une tumeur à développement

abdominal et ayant été prise pour un kyste suppuré, devait être abordée par la voie haute.

Messieurs, je vous demande de remercier M. Michon de son intéressante observation, de la consigner dans vos archives, et de vous souvenir de son nom lorsqu'il sera candidat dans quelques jours à la place déclarée vacante de membre titulaire.

M. J. Lucas-Championnière. — Le fait de M. Michon et ceux que rapporte M. Auvray sont intéressants pour leur rareté et pour la difficulté de les interpréter.

On les trouve souvent sans les avoir diagnostiqués. Je puis en citer un cas qui, sans être tout à fait semblable, a néanmoins quelque analogie. C'est un fait bien ancien, qui date de la période à laquelle nous avons commencé à faire des opérations de kystes ovariens, près de trente ans.

Je vis une dame ayant passé la ménopause qui avait une tumeur kystique bien fluctuante, qui avait des accès de fièvre et dont l'état général devenait très mauvais. Nous pensâmes à un kyste de l'ovaire suppuré. A l'ouverture du ventre, nous trouvâmes une poche kystique constituée par un fibrome dégénéré, poche très grande qui contenait un gros caillot de sang et dont la paroi saignait beaucoup. Il fut possible de pédiculiser la tumeur sur la paroi de l'utérus sur laquelle elle était développée, sans enlever l'utérus, ce qui, à l'époque, aurait constitué une opération extraordinaire.

La malade guérit bien et resta guérie pendant bien des années. Elle mourut âgée et d'une tout autre maladie. Il n'y avait eu aucune récidive du côté de l'utérus.

Si la grande cavité kystique du fibrome ne contenait pas de pus bien lié, elle contenait un liquide louche et avait été manifestement le siège d'accidents inflammatoires, quoiqu'elle fût séparée et même distante de la muqueuse utérine.

On voit donc dans la circonstance que si notre observation n'est pas identique à celle de M. Michon, au moins a-t-elle trait à une femme qui, après la ménopause, a eu un développement kystique avec inflammation dans un fibrome assez éloigné de la cavité utérine pour qu'il soit assez difficile d'en expliquer l'infection. A l'époque, nous avions admis que le point de départ des accidents avait pu être dans un traumatisme subi par le fibrome au cours d'une chute.

M. Routier. — La suppuration des fibromes de l'utérus est rare et presque toujours insidieuse.

En octobre dernier, j'ai opéré une malade qui avait un gros

fibrome connu au moins depuis vingt ans, qu'elle avait toujours refusé de faire opérer, et pour lequel elle venait nous trouver parce qu'elle souffrait.

J'ai enlevé ce fibrome par hystérectomie abdominale, et j'ai été surpris de le trouver suppuré au centre. Ce fibrome était développé aux dépens de la formation de l'utérus mais étant tangent à la cavité utérine.

Elle était dans un tel état pulmonaire et cardiaque, que je l'ai traitée sans la faire coucher; elle a vécu douze jours sur un fauteuil et est parfaitement guérie.

Il est probable que ce sont des fibromes à dégénérescence kystique, et dont le liquide s'infecte par voie de propagation de la muqueuse.

M. Arrou. — Je n'ai rencontré jusqu'ici qu'un seul cas de fibrome suppuré. Il s'agissait d'une femme d'une cinquantaine d'années, qui vint à l'hôpital à pied, ne se plaignant de rien, sinon d'une exagération de volume du ventre. Encore cela s'était-il fait lentement, sans à-coup, sans pertes purulentes, sans épisode aigu. Il convient d'insister sur cette absence complète de tout signe de suppuration.

Cette femme hospitalisée, on prit sa température, comme on le fait toujours, et sans soupçon particulier : il n'y avait pas de fièvre. Le jour de l'opération fut donc décidé, et j'y procédai sans aucune arrière-pensée. Mais une mauvaise surprise m'attendait. Au moment de la section sus-vaginale du col, un flot de pus s'échappa dans le petit bassin, inondant mes champs protecteurs, et s'étendant au voisinage. La surprise était complète; rien dans l'aspect extérieur du fibrome n'avait donné à penser qu'il pût contenir du pus. J'étanchai ce pus très complètement, le pourchassant dans tous les recoins, et terminai mon intervention en plaçant deux gros drains dans le petit bassin. Il y avait bien quelques raisons d'être inquiet. Eh bien, par la suite, tout se passa comme si rien d'anormal n'était survenu au cours de l'intervention; ma malade n'eut aucune trace de fièvre, aucune réaction particulière, et je pus après trois jours enlever les drains. La guérison se fit le plus simplement du monde.

Un point reste obscur : la bactériologie de tout cela. S'il y avait des germes au moment de mon intervention, il est bien certain qu'ils étaient atténués. Je croirais plus volontiers qu'ici, comme dans les vieux pyo-salpinx, toute trace de microbes avait disparu avec le temps, le contenu de la poche étant redevenu stérile. Toutefois, ce n'est là qu'hypothèse, et la démonstration de cette façon de concevoir les choses reste tout entière à faire.

M. Auvray. — Le cas de M. Routier confirme ce que j'ai dit à propos du cas de M. Michon. La suppuration se produit en général dans des fibromes ayant subi une transformation préalable (dégénérescence œdémateuse, dégénérescence kystique, dégénérescence calcaire). Ce sont des faits sur lesquels Piquand a bien insisté dans sa thèse et qui sont généralement admis. Chez la malade de M. Routier, le fibrome étant tangent à la cavité utérine, il est tout naturel de penser que l'infection s'est faite à travers la muqueuse utérine plus ou moins altérée, comme elle l'est toujours dans le cas de fibromes sous-muqueux.

M. Arrou dit qu'il n'a observé qu'un seul fibrome suppuré; il faut bien dire, en effet, que la suppuration des fibromes est tout à fait rare. Je n'ai, pour ma part, sur un grand nombre d'opérations pour fibrome, jamais observé de fibrome suppuré, je ne parle, bien entendu, que de fibromes atteints de suppuration simple et non de fibromes gangrénés avec suppuration concomitante.

Je crois qu'il est bon, pour prévenir l'accident survenu à M. Arrou au cours de l'opération et pour éviter l'inoculation du péritoine, de placer un clamp sur le col pour bien fermer la cavité utérine avant de pratiquer la section du col de l'utérus, comme on le fait dans l'hystérectomie sub-totale.

L'écoulement du pus dans le péritoine dans le cas de M. Arrou n'a eu aucune suite fâcheuse. Il est possible qu'il s'agisse là d'une de ces suppurations amicrobienne ou à virulence atténuée dont parle M. Michon dans son observation, mais après tout rien ne le prouve, puisque dans l'observation de M. Arrou pas plus que dans celle de M. Michon l'examen bactériologique n'a été fait, et d'autre part nous savons que bien souvent au cours de nos opérations abdominales des liquides septiques peuvent tomber dans la cavité péritonéale, sans que pour cela nos malades succombent, si on a soin de prendre les précautions usitées en pareil cas.

M. Tuffier. — Je suis heureux d'entendre M. Auvray nous dire que la stérilité de ces abcès situés dans les myomes utérins n'est pas certaine. Tout me porte à croire que dans son observation le pus était particulièrement virulent. Mais de ce que son écoulement pendant l'opération n'a pas provoqué d'accidents chez la malade, ce que nous voyons tous les jours, il faut en conclure à l'emploi d'une bonne technique de la laparotomie, d'une protection efficace du péritoine, et non pas à une suppuration aseptique.

Chirurgie expérimentale de l'aorte thoracique par la méthode de Meltzer, par ALEXIS CARREL (from the Rockefeller Institute).

Rapport de M. TUFFIER.

Le Dr Alexis Carrel, professeur à l'Institut Rockefeller, de New-York, nous a adressé un mémoire d'une importance telle que je tiens à vous le rapporter beaucoup plus qu'à le commenter, car mon expérience sur la chirurgie expérimentale des vaisseaux est très inférieure à celle de notre compatriote.

Il porte sur trois points : 1° la si curieuse et si paradoxale méthode de Meltzer; 2° la chirurgie des gros vaisseaux de la base du cœur; 3° un procédé absolument nouveau, le tubage temporaire des vaisseaux.

« Les opérations sur l'aorte thoracique nécessitent l'emploi d'un procédé permettant de faire sans danger l'ouverture des plèvres. Je ne me suis pas servi des méthodes classiques, car elles sont trop compliquées. En outre, la ventilation pulmonaire ne s'y effectue que grâce aux mouvements respiratoires spontanés du sujet. Elles donneraient donc de mauvais résultats dans les opérations où, le thorax étant largement ouvert, le diaphragme et les côtes ne peuvent presque plus agir sur les poumons. C'est pourquoi j'ai employé la méthode plus simple et plus efficace de Meltzer, dans laquelle les échanges respiratoires se produisent même quand les poumons sont complètement immobiles. »

Le principe de cette méthode a été trouvé presque à la même époque par plusieurs expérimentateurs américains et allemands. Mais c'est à Meltzer que revient le mérite d'avoir démontré que, par la ventilation des poumons à l'aide d'un courant d'air continu, *la respiration se fait de manière presque normale, même en l'absence de mouvements respiratoires*. Meltzer introduisait une sonde de petit calibre dans la trachée d'un chien curarisé. La sonde était enfoncée jusqu'à la bifurcation des bronches. Puis il y faisait passer un courant d'air continu sous faible pression. L'air ventilait les poumons et s'échappait ensuite librement à l'extérieur. Le thorax étant ouvert, on voyait les deux poumons modérément gonflés et absolument immobiles. Les animaux pouvaient être maintenus dans cet état pendant trois ou quatre heures et même davantage. Meltzer me fit alors l'honneur de me montrer sa méthode et de me suggérer de l'appliquer en chirurgie. Je l'essayai aussitôt dans quelques expériences relativement simples, telles que la *résection d'un lobe pulmonaire*, l'*extirpation d'un segment*

de la partie moyenne de l'œsophage suivie de suture circulaire, la *dissection du médiastin avec ouverture des deux plèvres et du péricarde*, et la résection d'une petite partie de la veine cave supérieure suivie de son rapiècement par un morceau de jugulaire. Les animaux guérirent parfaitement, à l'exception d'un seul qui mourut de pleurésie quelques jours après l'opération.

Je commençai donc immédiatement des recherches sur la *chirurgie de l'aorte thoracique*. Le but de cette première série d'expériences était surtout de trouver une technique permettant de faire *des opérations plastiques sur les gros vaisseaux du thorax sans y interrompre la circulation*.

Les expériences furent pratiquées sur des chiens de moyenne et de petite taille. L'animal était anesthésié à l'éther. Puis une sonde de caoutchouc était introduite dans la trachée jusqu'au niveau de sa bifurcation. Au moment de l'ouverture du thorax, la sonde était unie au tube d'un soufflet à pédale donnant un courant continu d'air sous faible pression. Sur le tube étaient branchés un manomètre et une bouteille à éther. Après l'ouverture des plèvres, on laissait les poumons s'affaisser un peu. Puis on les maintenait ainsi modérément gonflés par un courant d'air continu. Si l'incision occupait un seul côté du thorax, la respiration continuait. Mais, quand la poitrine était ouverte par une incision antérieure demi-circulaire, le sternum coupé en travers et le thorax disloqué par une rétraction énergique, les poumons restaient presque complètement immobiles. Cependant, *la respiration continuait malgré l'absence de mouvements respiratoires*, et les échanges gazeux du sang demeuraient pratiquement normaux.

Six animaux furent opérés. Dans trois expériences, l'*aorte descendante* fut coupée transversalement au niveau de sa partie supérieure. Puis on fit des essais de tubage de l'aorte qui nécessitèrent plusieurs interruptions de circulation de quelques minutes. On termina par la suture circulaire des extrémités aortiques. La suture demanda une interruption de circulation de trois minutes dans le premier cas, et de six minutes et demie dans le troisième. Les trois animaux guérirent sans incident.

Dans la quatrième expérience, la partie ascendante de la crosse et de l'aorte fut incisée longitudinalement à 3 centimètres environ au-dessus du cœur, et suturée. L'opération fut faite pendant deux interruptions de la circulation d'environ trente secondes chacune. L'animal demeura en bonne santé.

La cinquième expérience consista à couper l'aorte descendante à sa partie moyenne et à interposer entre ses bouts un segment de grosse veine jugulaire conservée en cold storage. L'interruption de la circulation dura dix-sept minutes. L'animal resta en excel-

lente santé, mais les membres postérieurs se contractèrent en extension. L'animal marchait comme avec des jambes de bois. La contracture diminua progressivement. Néanmoins, *les jambes sont actuellement un peu rigides, plus de cinq semaines après l'opération.*

Je fis alors une sixième expérience avec *tubage temporaire* de l'aorte, *afin d'éviter les complications médullaires.* L'aorte descendante, au niveau de sa partie supérieure, fut ouverte par une incision longitudinale et un tube paraffiné introduit et fixé dans sa lumière. Cette petite opération fut faite à l'aide d'une courte interruption de la circulation. La circulation étant rétablie, on put réséquer à loisir la paroi antérieure du segment aortique tubé et y substituer un lambeau de veine cave conservée en cold storage. L'opération dura vingt-quatre minutes. Puis, on interrompit un instant la circulation et on enleva le tube à l'aide d'une petite incision de la paroi aortique. La circulation fut rétablie. L'animal guérit sans incident. Douze jours après l'opération, il mourut subitement d'une hémorragie, due à la nécrose d'un des bords du lambeau veineux. Cette nécrose était le résultat d'une faute dans la technique de la conservation en cold storage de l'étoffe veineuse.

Grâce à la méthode de Meltzer, ces six opérations furent aussi simples que des opérations abdominales. Leurs résultats montrent que les interventions sur l'aorte thoracique peuvent ne pas être très dangereuses.

La suture de l'*aorte descendante* se fait presque de la même manière que la suture des autres artères. Cependant, à cause du calibre du vaisseau et de l'épaisseur de sa paroi, elle est plus facile. Il est possible de faire l'anastomose en trois minutes, si les conditions sont favorables. L'aorte ascendante est très friable. Les fils déchirent sa paroi avec une grande facilité. Il faut faire des points en V, comme ceux de Jaboulay, bien que ce genre de suture donne une cicatrice peu solide, quand l'asepsie est très bonne. Cet inconvénient peut d'ailleurs être évité par un surjet de renforcement. Les résultats immédiats sont excellents. Il n'y a aucune raison de croire que les résultats éloignés seront inférieurs à ceux des opérations sur l'aorte abdominale, qui sont parfaits même après plusieurs années.

Le problème d'opérer sur l'aorte *sans y interrompre la circulation* présente plusieurs solutions différentes. Dans un cas d'anévrisme sacciforme, il serait peut-être possible de réséquer la poche et de fermer l'ouverture sans interrompre la circulation en pratiquant l'opération que j'ai décrite il y a quelques années sous le nom d'exclusion longitudinale. Mais s'il faut réséquer une large

portion de la paroi ou même un segment entier du vaisseau, le problème est plus difficile. Deux autres méthodes sont théoriquement possibles, la *dérivation latérale* du sang définitive ou temporaire et le *tubage* temporaire. Je n'ai pas encore essayé de pratiquer sur l'aorte la dérivation latérale. Mais j'ai implanté une veine conservée en cold storage sur l'oreillette droite, afin de créer une voie de suppléance collatérale pour la veine cave supérieure. L'opération ne fut pas très difficile. Malheureusement l'animal mourut de pleurésie deux jours après. Ces méthodes paraissent trop compliquées.

Le *tubage temporaire* est beaucoup plus simple. Il se fait rapidement à l'aide d'une très courte interruption de la circulation. Ensuite, lorsque la circulation est rétablie, on peut opérer aussi lentement qu'il est utile, et enlever, s'il est nécessaire, toute la paroi artérielle protégée par le tube. Je ne prétends pas que ce soit une méthode idéale, mais elle permet de faire des opérations plastiques sur l'aorte thoracique.

Messieurs, l'importance de ce mémoire ne peut vous échapper. Je vous prie de remercier son auteur, qui nous adresse une primeur, d'insérer ce travail *in extenso* dans nos Bulletins.

N. B. — Le mémoire ne contenait pas trace de la technique de Meltzer. J'ai câblé à mon ami Carrel pour combler cette lacune qui ne permettait à aucun de nous de répéter cette expérience. Voici sa réponse : « Le tube employé a la moitié du diamètre de la trachée, la pression de l'air injecté est de 12 à 15 millimètres. »

Traitement ambulatoire des fractures du fémur, par M. SAVARIAUD.

Rapport de M. PAUL REYNIER.

M. le Dr Savariaud nous a présenté deux malades atteints de fracture du fémur au tiers inférieur, qu'il avait traités au moyen d'un appareil ambulatoire de son invention, et qui tout en marchant s'étaient consolidés. Etant donnée l'importance de ce traitement ambulatoire, qui évite aux blessés l'immobilisation dans leurs lits pendant de longs mois, et leur permet de ne pas abandonner leurs affaires, on comprend quel intérêt nous avons eu à examiner les malades de M. Savariaud, non seulement pendant leur traitement, puis plus tard, la consolidation faite, et voir

comment cette consolidation s'était faite. Or, le résultat de cet examen est tellement satisfaisant, qu'il me paraît aujourd'hui intéressant pour nous de vous donner la description de l'appareil de M. Savariaud, et l'observation de ces malades, espérant vous inciter à suivre la conduite de notre collègue dans le traitement de ces fractures, ou tout au moins à expérimenter son appareil.

Or, voyons tout d'abord en quoi consiste son appareil, qui est fort simple, et ne nécessite aucune attelle spéciale, et pas d'autres matériaux que ceux que nous avons à notre disposition dans tous nos services.

Dans une pièce de tarlatane ordinaire il découpe une attelle triangulaire large de 20 centimètres en haut, de 15 centimètres en bas, faite avec huit épaisseurs de tarlatane, et ayant comme longueur la distance [qui sépare le pli de l'aine du malade de l'extrémité de ses orteils,

Il fait également une seconde attelle de six épaisseurs de tarlatane, large de 12 à 15 centimètres, sur toute sa longueur. Cette attelle lui servira d'étrier, elle doit être assez longue pour aller du pli génito-crural du malade à la crête iliaque de l'autre côté du membre fracturé, en passant sous le talon du blessé.

3° Enfin il prépare une bande de tarlatane de huit épaisseurs, large de 10 centimètres, assez longue pour cravater la racine de la la cuisse.

4° Il dispose enfin un appareil de Scultet classique à bandelettes.

Tout étant ainsi prêt, le plâtre étant gâché assez épais, pour, au moment venu, y plonger les attelles de tarlatane, il commence par entourer le pied et le cou-de-pied du malade d'une épaisse couche d'ouate, maintenue par une bande.

Il procède alors à la réduction de la fracture, à la coaptation des fragments, au moyen d'une traction lente continue, sans à coups, faite avec la main, évitant de faire souffrir le malade, condition absolument indispensable, nous dit M. Savariaud, pour le succès de son opération. Pendant qu'un aide ou lui-même fait cette extension en tirant sur le pied, un autre aide fait la contre-extension au moyen d'un mouchoir plié autour d'une cravate de ouate, dont on applique le plein dans le pli génito-crural, tandis que les chefs de la cravate sont croisés au niveau de la crête iliaque. Cette cravate a surtout pour but d'empêcher la branche interne de l'étrier de plâtre qu'on va appliquer de produire une escarre à la racine de la cuisse en comprimant directement la peau du sillon génito-crural.

La réduction se fait en général facilement par cette simple traction, même lorsque le déplacement est considérable. L'anesthésie est en général inutile. Si toutefois on était obligé d'y avoir recours,

M. Savariaud conseille avec raison de faire de l'anesthésie locale, avec des injections de cocaïne, d'après ce qu'a indiqué notre collègue Quénu, ou de la rachi-anesthésie, faisant remarquer que l'anesthésie générale par le fait de l'agitation du malade doit être déconseillée. Car dans la période d'excitation par le fait de la contracture à laquelle elle donne lieu, le chevauchement des fragments peut être aggravé, et il devient alors nécessaire d'avoir un plus grand nombre d'aides pour maintenir le malade, et obtenir la réduction.

La réduction obtenue, on glisse l'appareil de Scultet avec ses bandelettes au-dessous du membre blessé. On étale ces bandelettes de façon à ce qu'elles aillent de la racine du membre à son extrémité. On procède alors à la mise en place des attelles plâtrées.

L'attelle antérieure ayant été plongée dans une bouillie un peu épaisse de plâtre, obtenue avec quatre ou cinq parties de plâtre pour trois parties d'eau, modérément exprimée et glacée sur ses deux faces avec un peu de plâtre sec et de bouillie, est appliquée sur la face antérieure du membre, du pli de l'aine aux orteils. Elle se plaque sur le membre, et s'y maintient par son propre poids.

Pendant qu'on prépare l'étrier et qu'on l'enduit de plâtre, le chirurgien moule soigneusement cette attelle antérieure sur le membre, évitant tout pli.

L'étrier est alors appliqué, sans que l'aide qui tient le pied et fait l'extension se relâche un seul instant ; cet étrier est placé de façon à ce que sa partie interne vienne buter dans le pli de l'aine, contre la cravate de ouate, avec laquelle on fait la contre-tension ; la partie externe remonte jusqu'à la crête iliaque.

Pendant qu'on le place, l'aide continue sans se relâcher à faire l'extension, laissant, en enlevant une main pendant que l'autre continue à tirer, passer l'étrier sous le pied.

M. Savariaud insiste pour que dans cette manœuvre l'aide qui tient le pied ait le soin de ne pas serrer fortement les malléoles et le talon par-dessus le plâtre; il en résulterait en effet des pressions ultérieures de ce plâtre au niveau des points serrés, qui seraient douloureuses, surtout si on n'avait pas suffisamment enveloppé de ouate le cou-de-pied, comme il a été conseillé plus haut. Enfin, en dernier, on place l'attelle en cravate plâtrée, qui entoure la racine du membre, et unit l'attelle antérieure à l'étrier, passant dans le pli de l'aine, et croisant ses chefs devant l'épine iliaque. Les attelles plâtrées étant placées sur le membre, on les fixe au moyen des bandelettes de l'appareil de Scultet qu'on a glissé sous le membre, et qui maintiennent le plâtre pendant qu'il sèche, en même temps qu'elles maintiennent deux attelles en bois latérales, qu'on enlèvera le plâtre étant sec.

Reste maintenant à vous parler des soins consécutifs.

Quand le plâtre est sec, on enlève l'appareil de Scultet, et on le remplace par des tours de bande maintenant les différents éléments de l'appareil.

Les premiers jours, on laisse le malade dans son lit, faisant sur le pied de l'extension avec la poulie ordinaire fixée au pied du lit, et sur laquelle glisse la corde à laquelle est attaché un poids de 5 kilogrammes. On surveille si le plâtre ne blesse pas, rembourrant avec de la ouate au niveau du pli de l'aine, sectionnant au besoin si le plâtre gêne pour la flexion de la cuisse sur l'abdomen.

Mais au bout de trois à quatre jours on fait lever le malade, on lui donne des béquilles, et on le fait marcher ne s'appuyant tout d'abord que sur le membre sain, dont le pied est chaussé d'une bottine à talon haut, pour permettre au membre fracturé d'osciller dans le vide. Recouché, on remet l'extension pour la nuit.

Pendant un mois le blessé déambule ainsi sur une seule jambe. Il peut s'asseoir, se recoucher sans le secours de personne.

Vers la cinquième semaine, on va pouvoir lui supprimer ses béquilles, et il pourra marcher avec de simples cannes. Mais les progrès à cette époque s'accentuent, et vers la sixième ou septième semaine le blessé commence avec son appareil à marcher sans bâtons, avec une seule canne, en appuyant sur ses deux jambes. A ce moment, pour faciliter le jeu de la tibio-tarsienne, indispensable pour une marche régulière, il faut supprimer la partie pédieuse de l'attelle antérieure, dégager complètement le cou-de-pied assez haut sur la jambe, pour que le jeu des tendons ne soit pas gêné. On conserve toutefois l'étrier.

Théoriquement, l'appareil doit rester en place soixante jours, nous dit M. Savariaud ; toutefois, il nous cite l'exemple d'un de ses malades qui, sorti de l'hôpital, sur sa demande, avant cette date, enleva son appareil le cinquante-troisième jour, sans qu'il en soit résulté aucun inconvénient.

Voyons maintenant les observations :

Le premier malade qu'il nous a montré était un homme de cinquante ans, alcoolique, qui se fracturait le fémur au quart inférieur, le 23 juin 1909, et entrait dans le service de M. Thierry, à Tenon.

Le 28 juin, appareil plâtré, malgré un épanchement considérable du genou.

Le 1er juillet, il se leva avec des béquilles tous les jours. La nuit on fait sur l'appareil de l'extension à 5 kilogrammes.

Le 27 juillet, il marche toute la journée sans bâtons ni béquilles.

Le 28, il est présenté à la Société de Chirurgie.

Le second malade était un homme de dix-sept ans, entré le 21 avril 1909, dans le service du Dr Thierry, à l'hôpital Tenon. L'accident venait de se produire. On constate une fracture du fémur droit à l'union du tiers inférieur et du tiers moyen, avec épanchement sanguin considérable dans le genou.

M. Thierry, avec une obligeance dont M. Savariaud le remercie, confie à notre collègue ce malade pour l'application d'un appareil de marche.

Le lendemain jeudi 22, à la visite du matin, M. Savariaud applique l'appareil à attelle antérieure et à long étrier, en présence de M. Thierry et des élèves de son service. Cette application se fait dans le lit même du blessé, sans douleur pour ce dernier, et sans aucun instrument spécial.

Le 25 avril, trois jours après, M. Savariaud revient voir son blessé, qui se trouve très bien dans son appareil, mais qui ne s'est pas encore levé. Il enlève la partie de l'étrier qui recouvre la plante du pied. Il dégage les tendons extérieurs au niveau du coude-pied. Il garnit d'ouate le sillon génito-crural qui sert d'appui au poids du corps pendant la marche, et il fait lever son blessé, le jour même. Grâce à des béquilles, il peut arpenter la salle, mais on est obligé de le soutenir et de le pousser. Comme il est très pusillanime, on craint un moment qu'il ne marche jamais bien. Toutefois, le 7 mai, le blessé se lève tous les jours avec des béquilles.

M. Savariaud ne revoit son blessé que le 18 mai, soit vingt-six jours après la pose de l'appareil. Il marche bien avec des béquilles mais sans appuyer sur son membre. Il l'oblige alors à s'appuyer sur le membre blessé, ce qu'il fait sans douleur; il peut même, ce jour-là, marcher avec une seule béquille.

Le 6 juin, nouvelle visite. Le blessé marche sans appui depuis une dizaine de jours (ce qui fait trente-six jours après l'accident). Comme il est gêné par la partie malléolaire de l'appareil, M. Savariaud scie celui-ci au-dessus des malléoles.

Le 16 juin, soit cinquante-six jours après l'accident, le blessé est présenté à la Société de Chirurgie.

Or, ces deux malades ont été revus au mois de novembre dernier par moi — et j'ai été frappé de l'excellence du résultat. Ces malades n'avaient qu'un raccourcissement très minime, un centimètre chez l'un, un centimètre et demi chez l'autre, aucune atrophie musculaire, aucune raideur articulaire. Le cal n'était pas volumineux, et je ne constatai aucune hyperostose du fémur, que je craignais, connaissant la facilité avec laquelle je l'avais vu apparaître chez des malades, qui s'étaient levés trop tôt, après avoir été

traités, soit par l'appareil de Tillaux, soit par l'appareil d'Hennequin. Ces deux résultats m'ont particulièrement frappé, et viennent à l'appui des conclusions que donne M. Savariaud, nous disant que par le fonctionnement précoce du membre, beaucoup de troubles résultant de l'immobilisation sont très atténués. L'hydarthrose du genou qui est la conséquence du traumatisme chez ces deux malades n'existait plus à la levée de l'appareil.

L'atrophie musculaire est minime, et rapidement disparaît, dès que le malade marche. La raideur articulaire est nulle au cou-de-pied, et des plus modérées au genou; et nous avons pu constater sur les deux malades de M. Savariaud que, trois mois après, elle avait disparu.

Il est remarquable de voir comment les malades, même accidentés du travail, reprennent vite leurs fonctions, qu'ils n'ont pour ainsi dire pu jamais complètement quitter; et il n'y a pas, comme pour le traitement classique, cette brusque transition entre la position horizontale prolongée et la station verticale.

Toutefois, cet appareil a ses contre-indications. Il ne doit être appliqué que dans les cas de fracture du tiers inférieur, ou celles qui ne dépassent pas la moitié du fémur. Il faudrait, en effet, pour les fractures plus élevées, faire un spica plâtré, entourant le bassin, qui empêcherait de s'asseoir, et qui serait pénible à supporter pour le malade.

Un gros embonpoint, sans être une contre-indication absolue. est une condition défavorable pour la mise en place de cet appareil. Il vaut mieux le réserver pour les gens maigres, ou légèrement obèses, mais vigoureux.

Ces réserves faites, comme je vous l'ai dit en commençant, les résultats qu'a obtenus M. Savariaud et que j'ai contrôlés, doivent nous engager à expérimenter cet appareil dans le traitement des fractures de cuisse, et nous savons gré à M. Savariaud de nous l'avoir fait connaître.

M. Tuffier. — M. Reynier a-t-il vu les radiographies de ces fractures?

M. Reynier. — Oui, les radiographies ont été faites; elles sont très démonstratives.

M. Tuffier. — Je posais cette question, parce que je crois qu'il y a lieu de reprendre l'étude de ces appareils de marche et de leurs résultats. Pour moi, plus je vais, moins j'en suis partisan; et, après les avoir utilisés maintes fois, j'en arrive à cette conviction que le meilleur traitement des fractures, c'est encore de les bien réduire, d'assurer la coaptation exacte des fragments, et d'immo-

biliser. La durée de l'immobilisation me paraît d'importance secondaire. Il serait intéressant qu'une discussion s'établît ici, à ce sujet, qui permettrait à nos collègues de nous communiquer les résultats de leur expérience et leur opinion actuelle.

M. J. Lucas-Championnière. — Tout en trouvant très intéressants tous les essais d'appareils de marche pour les fractures et en estimant qu'ils peuvent avoir des indications exceptionnelles, je dois avouer que tout ce que j'ai étudié dans cet ordre d'idées ne m'a inspiré qu'une médiocre confiance. A cet égard-là je suis de l'avis de M. Tuffier. Mais je ne pourrai m'associer à son assertion relative à la condition essentielle de la cure des fractures, à savoir que la juxtaposition bout à bout des os fracturés est la seule condition acceptable pour une bonne cure des fractures. Mon expérience est tout autre. J'estime qu'en matière de thérapeutique des fractures la juxtaposition exacte des extrémités fragmentaires ne vient que bien après d'autres conditions fondamentales pour assurer le fonctionnement ultérieur et satisfaisant du membre.

Je suis assuré que la plupart des cas dans lesquels on affirme cette juxtaposition exacte ne supportent pas un examen attentif par la radiographie.

Mais surtout j'ai l'expérience que sont infiniment plus importantes les conditions suivantes : une bonne direction d'axe, un chevauchement qui ne dépasse pas les proportions qui pourraient amener un déséquilibre absolu du corps, une souplesse articulaire suffisante et point d'atrophies musculaires.

Telles sont les conditions que je mets bien au-dessus de la juxtaposition exacte des extrémités fragmentaires pour rendre au blessé des fonctions absolument parfaites du membre qui a été traumatisé.

M. Tuffier. — Que M. Lucas-Championnière me permette de lui répondre qu'il prêche un converti, et un converti de la première heure. J'ai gardé le souvenir de la surprise que provoqua ici ma communication de 1899, lorsque je vins démontrer, par la radiographie, que la réduction bout à bout des fractures est exceptionnelle, avec tous les appareils. J'ai écrit et répété partout que la réduction suivant l'axe était le fait capital alors que l'absence de raccourcissement était beaucoup moins important, bien que ce dernier résultat fut celui auquel tenait le plus la coquetterie chirurgicale.

M. Paul Reynier. — Je répondrai à M. Tuffier, que jusqu'à présent je n'ai pas été plus partisan que lui des appareils de marche ; comme lui, je considère que c'est le résultat final, qui doit

nous préoccuper, et qu'on ne doit pas le compromettre en supprimant au malade quelques ennuis même sérieux du traitement. Aussi est-ce avec une certaine défiance que je ne cache pas que j'ai examiné les malades de M. Savariaud, et que j'ai voulu par moi-même me rendre compte de ce qu'il avait obtenu.

Or, j'avoue que ces résultats m'ont paru très bons, comme je vous l'ai dit. Le cal n'était pas volumineux. Il y avait le minimum de raccourcissement que nous pouvions espérer et nous n'aurions pas pu avoir mieux avec d'autres modes de traitement. Nous sommes donc bien obligés de nous incliner.

Toutefois ce n'est pas la perfection absolue de la coaptation qu'obtient M. Savariaud. Il le dit lui-même. La mensuration et la radiographie, que je vous apporterai la fois prochaine montrent un léger chevauchement ne dépassant par 1 centimètre 1/2 à 2 centimètres. M. Savariaud ajoute : La déviation angulaire est presque nulle. Sans doute le bout à bout n'est point réalisé, mais en dehors de l'intervention sanglante avec boulonnage des os, et nous sommes tous d'accord avec lui sur ce point, connaît-on une méthode qui le réalise!

D'ailleurs ce desideratum n'est pas nécessaire au retour de la fonction; et si le raccourcissement est minime, il n'y a pas de claudication si la force musculaire reste normale; or, avec ces appareils de marche la force musculaire a plus de tendance à redevenir vite normale, qu'avec les autres traitements.

Présentations de pièces.

Présentation des photographies d'un hypospade ayant passé pour une femme, ayant été mariée pendant douze ans, ayant été présentée comme femme à barbe et ayant des seins très développés.

M. J. Lucas-Championnière. — L'autre jour, M. Tuffier, nous a présenté un sujet intéressant, hypospade homme, à testicules ectopiques, qui passait pour une femme et avait été fiancé comme telle.

J'ai retrouvé chez moi les photographies que je vous présente et qui sont celles d'une femme à barbe qui était déjà âgée lorsqu'elle vint dans mon service à l'hôpital Tenon, il y a quelque vingt-cinq ans.

Cet homme avait été marié comme femme pendant douze ans et avait rendu son mari parfaitement heureux. Au niveau de l'orifice de la vessie, les rapprochements avaient creusé une sorte d'*infundibulum* suffisant pour le coït. Le mari, vigneron en Bourgogne, avait été très satisfait de son mariage. Il avait une femme très

vigoureuse, qui travaillait comme un homme, et qui ne lui avait pas donné d'enfants.

Lorsqu'elle eut perdu son mari, tombée dans la misère, elle laissa pousser sa barbe, que jusque-là elle avait rasée pour ne pas subir de moqueries, et se montra avec grand succès dans les foires comme femme à barbe. Son succès fut d'autant plus grand qu'elle pouvait montrer des seins très développés dont la photographie ne donne pas une très bonne idée, parce que, chez le sujet devenu vieux, ces seins très pendants étaient flétris comme ceux d'une vieille femme; et la photographie les montre comme tels.

Dans cette nouvelle situation et dans la promiscuité des établissements forains, on la logeait dans les endroits réservés aux femmes, la considérant comme telle. Là, ses instincts sexuels devinrent tout à fait masculins, et ses confidences à cet égard ne nous laissèrent aucun doute à ce sujet.

Elle continua à être hospitalisée comme femme à la Salpêtrière, où un ordre barbare l'obligea à couper sa barbe, qui était très grande.

Malgré sa barbe et sa musculature assez puissante, le haut du corps avait un aspect réellement féminin. Ceci répond à la question posée par M. Tuffier : si les hypospades ont des seins pseudo-féminins.

Quant aux parties sexuelles externes, elles donnaient réellement à un examen superficiel des illusions, à cause surtout des modifications que le coït répété pendant de longues années avait fait subir à la région scroto-périnéale.

M. Tuffier. — Les observations de M. Championnière sont d'un haut intérêt. Son malade avait une *morphologie mixte*, des seins et de la barbe.

Des nombreuses observations que j'ai pu lire et des documents que notre collègue Lapointe m'a communiqués, j'arrive à cette conclusion qu'il faut examiner chez ces pseudo-hermaphrodites trois facteurs : organes génitaux, morphologie, psychisme. Ils peuvent être en concordance ou en discordance, c'est-à-dire qu'il peut exister, comme chez le malade que je vous ai présenté, des glandes sexuelles masculines avec une morphologie générale et un psychisme féminin, ou comme celui de M. Championnière, des glandes testiculaires, une partie morphologique masculine, la barbe; une partie morphologique féminine, les seins. Je crois qu'en examinant chacun de ces trois facteurs, on pourra peut-être faire un certain nombre de catégories dans les pseudo-hermaphrodites.

M. J. Lucas-Championnière. — Je ne puis souscrire aux conclusions si mathématiquement établies par M. Tuffier parce que je

les trouve tout à fait opposées à ce que j'ai observé non seulement pour ce sujet, mais encore pour d'autres sujets du même ordre que j'ai eu l'occasion d'étudier.

Je lui ferai remarquer que les tendances sexuelles étaient chez ce sujet si peu fixées par ses apparences féminines que, sans qu'il y eût rien de changé dans ses organes, après même que ses organes génitaux eurent été façonnés de manière à être utilisés comme organes féminins, le sujet, ayant simplement changé de voisinage et d'occasions, devint un sujet à instincts tout à fait masculins. Nous en eûmes la preuve non seulement par les confidences faites sur son séjour dans les barraques de foire où il partageait le lit des femmes, mais par quelques essais faits dans la salle des femmes où il avait été placé à l'hôpital Tenon.

M. Guinard. — J'ai publié ailleurs (1) une observation qui confirme ce que vient de dire M. Championnière. Une jeune femme devient veuve et reste sans ressources; elle entre comme « dame de compagnie » chez une dame veuve comme elle. Au bout de quelque temps, la patronne trouvant les organes génitaux de sa « dame de compagnie » semblables à ceux de son ex-mari, vint à Paris trouver Brouardel, qui parvint à la faire changer de sexe.

Or, elle épousa bientôt sa « dame de compagnie », qui se trouva ainsi avoir été mariée deux fois, une fois comme femme et l'autre comme homme. Il y eut donc là, comme dans le cas de M. Championnière, deux psychismes successifs.

Présentation d'une radiographie de fracture du radius droit méconnue, malgré la déformation, l'enfoncement et l'arrachement de l'apophyse styloïde du cubitus et donnant une bonne réparation sans aucune immobilisation.

M. J. Lucas-Championnière. — La radiographie que je vous présente n'a que l'intérêt d'un fait bien petit, mais est cependant utile à signaler pour l'histoire de la thérapeutique des fractures. Pour moi, elle me rappelle l'observation initiale qui me conduisit à admettre que le mouvement n'est point nuisible à la réparation des fractures, mais lui est même utile. En 1866-1867, j'ai eu l'occasion d'observer une dame âgée de soixante-seize ans, qui se fit une fracture du radius droit et ne montra sa main qu'après six semaines. Elle avait une fracture typique avec enfoncement radial, ascension de l'apophyse styloïde radiale et elle se servait

(1) A. Guinard. Comparaison des organes génitaux externes dans les deux sexes. Paris, 1886.

bien de son poignet, qu'elle garda parfaitement souple jusqu'à sa mort, survenue à l'âge de soixante-dix-huit ans.

Si, à cette époque, sa fracture eût été diagnostiquée, elle eût subi l'application d'un appareil au moins pendant un mois, si ce n'est six semaines, et elle n'eût pu jamais retrouver les mouvements de sa main, comme j'en ai vu tant d'exemples. Aussi, depuis cette date, je n'ai cessé de combattre l'immobilisation de ces fractures.

Or, voici la radiographie d'une fracture analogue que je viens d'observer sur un homme d'âge moyen, remarquablement intelligent, qui, au mois d'août dernier, tomba sur le poignet droit en voulant descendre d'une voiture en marche. Il ressentit une vive douleur dans le poignet droit, mais, assez énergique, il continua à se servir de la main droite. Il put même, après quelques jours, se remettre à dessiner. Il ne se serait pas autrement inquiété de ce poignet si, deux mois après l'accident, en voulant exercer un effort assez violent de la main droite pour ouvrir une serrure très résistante, il n'avait ressenti une douleur vive dans son poignet, qui lui parut gonfler notablement.

Lorsqu'il me montra sa main, quelques jours plus tard, je trouvai les signes caractéristiques d'une fracture avec enfoncement du radius. La ligne bistyloïdienne était manifestement modifiée. Le radius était épaissi par l'enfoncement. Les articulations carpiennes étaient le siège d'un peu de tuméfaction. Il y avait encore un peu de sensibilité à la pression au niveau de l'apophyse styloïde du cubitus.

En réalité, il s'agissait d'une fracture type du radius droit ayant permis au sujet de continuer l'usage même très délicat de sa main, lui ayant laissé une souplesse remarquable. A l'occasion d'un effort violent il y avait eu un peu d'irritation de la région du cal et de l'articulation du carpe. Mais ces phénomènes avaient été passagers et n'avaient pas entravé la réparation de la fracture qui s'était faite sans incident au cours des mouvements du poignet. Sur la radiographie, vous pouvez bien voir tous les caractères de la fracture du radius, l'enfoncement et l'engrènement des parties, l'arrachement de l'apophyse styloïde cubitale, et même, autour des extrémités osseuses, une ligne d'ombre très proche du foyer de fracture qui montre une réparation osseuse particulièrement avancée, car, à une époque aussi rapprochée de la fracture, on trouve rarement une opacité aussi nette au niveau du cal.

Le Secrétaire annuel,

LEJARS.

Paris. — L. MARETHEUX, imprimeur, 1, rue Cassette.

TABLE ALPHABÉTIQUE DES MATIÈRES

POUR L'ANNÉE 1909

A

Pages.

Abdomen. Plaie pénétrante par balle de revolver. Abstention. Guérison, par M. Souligoux (présentation de malade) 41
— Plaies pénétrantes de l'— par coup de feu; double plaie du foie; double plaie de l'estomac; plaie du pancréas, par M. Proust 332
Rapport : M. Lejars 332
— Etranglement interne après plusieurs interventions intra-abdominales. Laparotomie. Section de la bride. Guérison, par M. Potherat (présentation de malade) 931
Abdominale. Fibromes de la paroi, par M. Routier (présentation de pièce) 976
Actinomycose. (Voy. *Hyoïdienne.*)
Air chaud. Stérilisation des organes creux à contenu septique par l'air chaud, par M. Quénu 109
Discussion : MM. Guinard, Quénu 114
Quénu 177
— (Voy. *Gangrènes, Ulcérations.*)
Allocution de M. Reynier, président 61
— de M. Nélaton, président sortant 145
— de M. Routier, vice-président, à propos des décès de MM. Heurtaux, Chevassu, Jacques Reynier 941
— de M. Reynier, pour remerciements et à propos du décès de M. Baudon. 977
Amputation de Gritti, par M. Théry (présentation de pièce) 381
Discussion : M. Chaput. 381
Anesthésie lombaire à la novocaïne, par M. Chaput 819
Anévrismes. (Voy. *Brachio-céphalique, Carotide, Fémorale, Mollet, Poplité.*)
— (Voy. *Mollet.*)
Anastomose intestinale par la suture alternante, par M. Chaput (présentation de malade) 801

Pages.

Angiomes tubéreux (Action curative du radium), par MM. WICKHAM et DEGRAIS 1286
Rapport : M. LE DENTU. 1286
Anus artificiel (Cure opératoire) par le procédé de Biondi, par M. SAVARIAUD 923
Rapport : M. REYNIER 923
Discussion : MM. TUFFIER, PICQUÉ, BROCA, POTHERAT, MORESTIN, REYNIER. 926
Aorte. Rupture spontanée, par M. DEMOULIN; examen microscopique, par M. LETULLE 19
Discussion : M. PERIER. 38
— Chirurgie expérimentale de l'aorte thoracique par la méthode de Meltzer, par M. ALEXIS CARREL 1337
Rapport : M. TUFFIER. 1337
Aphasie motrice pure. Contusion cérébrale. Trépanation. Guérison de l'aphasie motrice, par M. TUFFIER (présentation de malade) 451
Appendice iléo-cæcal. Cancer, par M. POTHERAT (présentation de pièce) 42
— (Etranglement crural), par M. MORESTIN (présentation de pièce). . . 383
Discussion : MM. MONOD, GUINARD. 385
— (Etranglement en hernie crurale droite, par M. POTHERAT (présentation de pièce 659
Discussion : MM. GUINARD, THIÉRY, REYNIER, POTHERAT. 660
— en fourche, avec double implantation sur le cæcum, par M. ROUTIER (présentation de pièce). 656
— ablation d'un — kystique, noirâtre et à contenu fétide, ne donnant lieu à aucune réaction apparente, trois mois, après une attaque appendiculaire des plus graves, par M. RASTOUIL 1213
Rapport : M. WALTHER. 1213
Appendicite aiguë; intervention à chaud; occlusion intestinale consécutive; entérostomie; guérison, par M. REBREYEND 743
Rapport : M. LEGUEU. 743
— Perforante et épilepsie reflexe, par M. DIEULAFÉ 88
Rapport : M. VILLEMIN 88
— abdominale avec abcès pelvien, par M. SILHOL 1169
Rapport de M. WALTHER 1169
Discussion : MM. LUCAS-CHAMPIONNIÈRE, L. PICQUÉ, ROUTIER, VILLEMIN 89
Appendiculaire (Pseudo-myxome péritonéal d'origine—), par M. CHEVANNAZ 459
— Fistule tubo-appendiculaire, par M. JALAGUIER (présentation de pièce). 351
Arthrite chronique à type trophique, due au gonocoque, par M. DELBET (présentation de malade). 282
Discussion : M. PONCET. 317
— (Voy. *Coude, Tumeurs blanches.*)
Aspirateur. — Evacuateur abdominal, par M. HARTMANN (présentation d'instrument). 1293
Astragale (Fractures), par M. MAUCLAIRE (présentation de malade) . . 337
Discussion : M. MOTY. 339

B

Pages.

Bassin, fracture du —, par M. Rebreyend 743
Rapport : M. Legueu 743
Bassinet. Papillome du — par M. Legueu (présentation de pièce) . . . 285
— Cancer papillaire du —, par M. Legueu (présentation de pièce) . . . 1295
Biceps brachial droit (Arrachement du tendon inférieur d'insertion sur la tubérosité bicipitale du radius), par M. Tanton (présentation de malade) 239
Rapport : M. Arrou 239
Biliaires (Voies). — Angiocholécystite typhoïdique, par M. Guibal . . 1
Rapport : M. Quénu 1
— Rupture spontanée, par M. Routier 1311
Discussion : MM. Quénu, Reynier, Routier 1315
— (Voy. *Foie, Hépatique.*)
Bouche. (Tumeur de la glande sous-maxillaire extirpée par la —), par M. Morestin (présentation de malade) 653
Brachial antérieur. Les Ostéômes du —, par M. van den Bossche . . . 1323
Rapport : M. Mauclaire 1323
Brachio-céphalique. Anévrysme du tronc artériel —, par M. Tanton (présentation de pièce) 72
Rapport : M. Guinard 72
Bronchiectasie régionale avec fièvre hectique. Thoracotomie. Résultat, par M. Tuffier (présentation de malade) 415
Brûlures (Pansement à l'ambrine), par M. Michaux (présentation de malade) 1126

C

Calcanéotomie verticale postérieure, datant de dix-neuf ans, pour une section du tendon d'Achille, avec écartement considérable des deux bouts du tendon divisé, par M. Poncet. 624
Calculs. (Voy. *Rein.*)
Cancer. (Voy. *Appendice, Bassinet, Fulguration, Intestin, Rectum, Utérus.*)
Canule en os extraite du cul-de-sac de Douglas, par M. Routier (présentation de pièce) 769
Carotide. Anévrysme interne de la — et du sinus caverneux, par M. Monod (présentation de malade) 91
Discussion : MM. Delens, Picqué, Périer, Reclus 92
Carotidienne. Plaie de la région —, par culot de projectile. Section du tronc veineux thyro-linguo-facial et plaie longitudinale de la jugulaire interne. Ligature des deux bouts du tronc et suture latérale de la jugulaire. Guérison, par M. Robert Picqué 574
Carpe droit. Luxation dorsale du grand os. Fracture du scaphoïde en deux fragments. Arrachement de l'apophyse styloïde de la tête du cubitus. Réduction le sixième jour, par M. Potherat (présentation de radiographies) 765

Pages.

Carpe gauche. Luxation du grand os, par M. Potherat (présentation de malade). 930
Cerveau. Angiome du —. Epilepsie jacksonienne. Trépanation. Craniectomie. Destruction de la tumeur, par M. Tuffier (présentation de malade). 314
Discussion : M. Lucas-Championnière 316
— Angiome du —. Epilepsie jacksonienne. Opération. Mort par hémorragie intracérébrale, par M. Tuffier (présentation de pièces). 341
— (Voy. *Aphasie, Crâne, Hémisphère*).
Cholécystectomie. Résultat éloigné (vingt ans) d'une — pour fistule biliaire rebelle, par M. Michaux (présentation de malade). 697
Cholédoque. (Voy. *Hépatique.*)
Cirrhose hydatique, par M. Cranwel 3
Discussion : MM. Monod, Routier, Quénu, Auvray, Mauclaire, Potherat, Guinard, Villemin, Cranwel 14
Clamp. (Voy. *Mésentère.*)
Clavicule. Cal vicieux ; paralysie radiculaire du plexus brachial, type Duchenne-Erb. Résection du cal et suture des fragments, par M. Robert Picqué 535
Discusssion : MM. Delbet, Morestin, Robert Picqué 543
— Luxation acromio-claviculaire, traitement par la syndesmopexie coraco-claviculaire, par MM. Delbet et Moquot 894
Discussion : MM. Picqué, Reynier, Tuffier, Delbet, Morestin. . . . 900
— Tumeur d'origine thyroïdienne, par M. Guibé 117
Rapport : M. Legueu. 117
— Tumeur, par M. Delbet. 525
Discussion : M. Guinard 529
(Voy. *Luxations*).
Cœur. Deuxième cas de plaie du —, traitée par la suture et guérie, quelques autres faits de plaies pénétrantes graves du thorax, par M. Baudet. 1145
Rapport : M. Picqué 1145
Côlon. Diverticule du — transverse dans l'épaisseur du mésocôlon. Occlusion incomplète. Rétention stercorale. Tétanie et délire d'origine stercorémique. Anus artificiel temporaire. Extirpation du diverticule intestinal, par M. Morestin (présentation de malade) 447
Discussion : MM. Picqué, Morestin 451
— Occlusion par cancer du — pelvien. Iléo-rectostomie. Accidents de rétention, par M. Ferron. 220
Rapport : M. Launay. 220
— Deux observations de cancer du côlon gauche ; colectomie en trois temps ; anastomose termino-terminale ; guérison, par M. Rénon. . . 701
Rapport : M. Quénu. 701
(Voy. *Maladie de Hirschprung, Sigmoïdite.*)
Compte rendu des travaux de la Société pendant l'année 1908, par M. Ricard 149
Congrès de Chirurgie. Compte rendu, par M. Walther (présentation d'ouvrage). 97
Cordon pneumatique. Kyste dermoïde, par M. Broca (présentation de pièce) 938
Coude (Arthrite suppurée d'origine otitique, par M. Rouvillois 959
Rapport : M. Lejars 959

Pages.

Discussion : MM. Lucas-Championnière, Quénu, Delbet, Sieur. 970, 973
Nélaton (rapport sur une observation de M. Rastouil), Kirmisson, Lucas-Championnière, Tuffier, Moty, Broca, Quénu, Kirmisson 978, 991
Rieffel, Potherat, Mauclaire 1040, 1047
Auvray, Lejars 1046, 1051

Coude. Néoformation osseuse après résection du —, par MM. Tailhefer et Denoyez. 1093
Rapport : M. Broca. 1093

Coxalgie fistuleuse, injectée à la bouillie bismuthée, suivant la méthode de Beck, par M. Dujarrier (présentation de pièce) 658

Crâne. Coups de feu du — dans la région fronto-temporale droite; séton transventriculaire; guérison, par M. Duval (de Brest). 701
Rapport : M. Rochard 701

— **Traumatismes craniens** (sept cas), par M. Baudet. 270
Rapport : M. Picqué 270
Discussion : M. Lucas-Championnière 281

— Sur la trépanation préventive, par M. Lucas-Championnière. 319

— Troubles psychiques tardifs consécutifs aux traumatismes du crâne.
Discussion : MM. Auvray. 495
Delorme, Lucas-Championnière 497
Quénu. 498
Pierre Sebileau 499
L. Picqué 558
Tuffier, L. Picqué. 566

— Extraction d'une balle de revolver siégeant au contact du pédoncule cérébral, par M. Legueu (présentation de malade) 834

— Signes de fracture, fissure osseuse à la radiographie non vérifiée par l'opération et due au sillon de la méningée moyenne, par M. Chaput (présentation de pièce). 838

— Double fracture horizontale de la voûte cranienne. Epanchement sanguin sous-dure mérien bilatéral. Double hémiplégie successive avec crises épileptiformes. Double craniectomie. Guérison, par M. Baudet. 1086
Rapport de M. L. Picqué. 1086

— Traumatisme cranien. Epilepsie consécutive. Interventions multiples, par M. L. Picqué (présentation de malade) 1137

— Restauration métallique d'une vaste brèche cranienne, par M. Sebileau (présentation de malade). 1086
Discussion : MM. Lucas-Championnière. 1086
Souligoux. 1088
Sebileau. 1089

Cuir chevelu (Tumeur maligne). Ablation, récidive rapide, extension du mal. Nouvelle intervention, radiothérapie consécutive. Pas de récidive, par M. Potherat (présentation de malade). 973

Cuisse. (Ostéome volumineux du muscle droit antérieur), par M. Tersen 906
Rapport : M. Picqué 906
Discussion : MM. Moty, Reynier, Picqué. 944

D

Pages.

Décès de M. Barette, membre correspondant. 422
— de MM. Heurtaux et Chevassu, membres correspondants 941
— de M. Baudon, membre correspondant 977
Désinfection. Appareil pour la — des surfaces par l'air surchauffé, par M. Le Fagyays (présentation d'instrument). 976
Diverticule de Meckel. Cas d'auto-étranglement, par M. Villemin (présentation de pièce). 769
— (Voy. *Intestin.*)
Duodénum. (Voy. *Estomac, Intestin.*)

E

Echinococcose secondaire sous-diaphragmatique, par M. Cranwel. . 3
Discussion : MM. Monod, Routier, Quénu, Auvray, Mauclaire, Potherat, Guinard, Villemin, Cranwel. 14
Élections. *Membres correspondants nationaux* : MM. Brin, Gaudier, Picqué (Robert) 96
— Membres associés étrangers : MM. Rydygier, Durante. 96
— Membres correspondants étrangers : MM. Bassini, Halsted, Körte, Morris, Cheyne, White. 96
— Membre honoraire : M. Nélaton. 210
— Commission pour une place de membre titulaire vacante : MM. Monod, Michaux, Auvray 210
— Membre titulaire : M. Marion 352
— Commission pour une place de membre titulaire : MM. Kirmisson, Bazy, Marion. 556
— Membre honoraire : M. Delbet. 622
— Membre titulaire : M. Riche. 742
— Commissions pour le prix Laborie : MM. Nélaton, Michaux, Marion. 1068
— Commission pour le prix Marjolin-Duval : MM. Richelot, Ricard, Arrou. 1068
— — Pour le prix Ricord : MM. Schwartz, Rieffel, Launay. 1068
— Commission pour l'élection de membres correspondants nationaux : MM. Kirmisson, Routier, Picqué, Broca 1212
— Commission pour l'élection de membres correspondants étrangers : MM. Monod, Bazy, Lejars, Delbet. 1212
— Commission pour une place de membre titulaire : MM. Nélaton, Legueu, Riche. 1322
— Bureau pour l'année 1910 : *Président* : M. Routier; *Vice-président* : M. Jalaguier; *Secrétaires annuels* : MM. Hartmann, Potherat; *Trésorier* : M. Arrou; *Archiviste* : M. Broca. 1322
Éloge de L.-F. Terrier, par M. Rochard, secrétaire général. 158
Empalement. Plaie d'intestin. Entérorrhaphie. Péritonite. Entérostomie. Septicémie. Bains froids. Guérison, par M. Pauchet. 1102
Discussion : MM. Quénu, Reynier, Pauchet 1106

Pages.

Épaule droite (Luxation). Réduction à la cocaïne, par M. Quénu . . . 492
— (Luxation récidivante). Résection articulaire, par M. Picqué (présentation de malade) 554
— Modification des procédés classiques de capsulorraphie pour luxation récidivante, par M. Toubert 942
Épilepsie réflexe. (Voy. *Appendicite.*)
Epiploon. Torsion intra-abdominale du grand —, par M. Potherat (présentation de pièce) 737
Epispadias complet. Opération en plusieurs temps par la méthode de Thiersch. Guérison. Restauration intégrale des formes. Disparition de l'incontinence d'urine. Résultat maintenu depuis quinze ans, par M. Pozzi (présentation de malade) 240
Épithélioma développé sur une cicatrice près de quarante-huit ans après la constitution de cette cicatrice, par M. Thiéry (présentation de malade) 70
— cutané développé sur une cicatrice, par M. Ricard (présentation de malade) 71
— Guéri depuis quatre ans et demi, par MM. Quénu et Duval. 1041
Erysipèle. Péritonite et — par M. Vallas. 570
Discussion : MM. Tuffier, Vallas. 573
Estomac. Paralysie stomacale aiguë et occlusion duodénale post-opératoire; observation du Dr Baillet. 191
Rapport : M. Reynier. 191
Discussion : MM. Lucas-Championnière, Reynier. 199
— Cancérisation d'un petit ulcère, par M. Tuffier (présentation de pièce). 739
— Gastrotomie pour corps étranger, broche métallique, chez un enfant de neuf mois, par M. Le Jemtel 293
Rapport : M. Broca 293
— Perforation par ulcère. Sutures. Drainage, par M. Souligoux (présentation de malade). 339
— Ulcère latent. Perforation avec formation d'une tumeur gazeuse dans l'arrière-cavité des épiploons. Laparotomie *in extremis* au bout de trois heures. Mort, par M. Hache. 1129
— (V. *Abdomen, Rate.*)
Ethmoïde (Enchondrome), par M. Morestin (présentation de malade). 803
Discussion : MM. Sebileau, Faure, Morestin 806
Ethmoïdite chronique et polypes infectés des fosses nasales. Cure radicale, par l'ethmoïdectomie totale, par M. Labouré. 832
Rapport : M. Sebileau. 832
Exostoses multiples de croissance, par M. Potherat (présentation de pièces). 285
— de croissance, par M. Potherat 1246
Exostosis bursata à corps cartilagineux de l'extrémité humérale supérieure, par M. Lejars (présentation de pièce). 1000

F

Face. Infiltration ecchymotique diffuse par compression brusque et intense du tronc, par M. Guillaume Louis. 1249
Rapport : M. Lejars 1249

Pages.

Fémorale (artère). Anévrysme diffus traumatique; suture de la plaie artérielle, par M. Sencert 46, 215
Rapport : M. Mauclaire 46, 215
Discussion : MM. Delbet, Tuffier, Auvray, Mauclaire 219
Fémur. Traitement ambulatoire des fractures, par M. Savariaud . . . 1340
Rapport : M. Reynier 1340
Discussion : MM. Tuffier, Reynier, Tuffier 1345
— Appareil de marche pour fracture du —, par M. Savariaud (présentation de malade) 487
Rapport : M. Reynier 487
Discussion : MM. Lucas-Championnière 1346
Tuffier, Reynier 1346
— Fracture extra-capsulaire du col, à trois fragments, par M. Potherat (présentation de malade) 370
Discussion : MM. Tuffier, Demoulin, Nélaton, Lucas-Championnière, Hennequin, Potherat 379
— Fractures du col, par M. Delbet 387
— Radiographie d'une fracture du col à trois fragments, par M. Mauclaire 527
Discussion : M. Delbet 527
— Fracture extracapsulaire du col à trois fragments, par M. Potherat (présentation de malade) 487
Discussion : M. Demoulin 489
— Fracture extra-capsulaire du col à trois fragments, par M. Vincent. 458
— Fracture du — traitée par un appareil de marche, par M. Savariaud (présentation de malade) 768
— Fracture du — traitée par un appareil ambulatoire, par M. Savariaud (présentation de malade) 935
— Ostéomyélite aiguë de l'extrémité inférieure du — avec arthrite purulente du genou, guérie par l'incision et le drainage, avec arthrotomie, sans trépanation osseuse, par M. Kirmisson 1241
Fistule osseuse. Injection de bismuth, pour en préciser le point de départ (méthode de Carl Beck), par M. Mauclaire (présentation de malade). 871
— (Voy. *Coxalgie*.)
Foie. Cirrhose hydatique, par M. Daniel J. Cranwel 3
Discussion : MM. Monod, Routier, Quénu, Auvray, Mauclaire, Potherat, Guinard, Villemin, Cranwel 14
Routier 860
Reclus, Lejars 861
— Résection du — pour épithélioma primitif, par M. Riche (présentation de pièce) 386, 667
Rapport : M. Morestin 386, 667
Discussion : MM. Souligoux, Morestin 670
Souligoux 671
— Section complète du lobe gauche par écrasement, par M. Robert Picqué (présentation de pièce) 490
— (Voy. *Abdomen, Kystes hydatiques*.)
Fractures. Traitement des — par la réduction sanglante sans fixation, par M. Willems 45
Discussion : MM. Walther, Lucas-Championnière, Demoulin, Nélaton, Chaput, Broca, Thiéry, Schwartz, Moty, Souligoux, Rieffel, Quénu, Willems . . . 49, 59

Pages.

Fracture articulaire, par M. Leclerc 944
— (Voy. *Jambe, Péroné, Fémur.*)
Fulguration dans le cancer, par M. Nélaton 524
— par M. Sebileau 567
— par M. Tuffier 601
Discussion : MM. Guinard 603
Routier, P. Thiéry 604
Routier, Tuffier, Rochard, P. Thiéry 607
Legueu 608
Marion 609
Ricard 634
Souligoux 642
J.-L. Faure 645
Ed. Schwartz 664
Quénu 703
Guinard 709
Pozzi 744
Rochard 746
Quénu 752
Rochard, Pozzi 752
V. Pauchet 781
Quénu, Souligoux 785
Pauchet, Routier 786
Souligoux, Tuffier, Quénu, Nélaton 787
Nélaton, Quénu 814, 816
— (Voy. *Maxillaire, Rectum, Sein, Vessie.*)
— Mémoire sur la —, par M. Zimmern 695
Rapport : M. Pozzi 695

G

Gangrène diabétique, traitée et guérie par l'air chaud, par M. Ricard (présentation de malades) 239
— diabétique traitée par l'air chaud, par M. Ricard 250
Discussion : MM. Quénu, Delbet 253
Tuffier 290
Gastrotomie pour corps étranger (Voy. *Estomac*).
Garrot pour pose rapide du tube d'Esmarch, par M. Ricard (présentation d'instrument) 244
Génitale. Extirpation des voies spermatiques dans la tuberculose —, par M. Pauchet 715
Discussion : M. Marion 725
— Tuberculose —. Deux cas de vaso-vésiculectomie, par M. Baudet (présentation de malades et de pièces) 765, 1053
Rapport : M. Marion 765, 1053
Discussion : MM. Legueu 1070
Marion 1096
Genou. Mouvements de latéralité extrêmes consécutifs à une fracture compliquée du fémur droit, avec 14 centimètres de raccourcissement ;

Pages

ostéotomie oblique; extension; recouvement des fonctions du membre, par M. Mignon (présentation de malade). 135
Genou. Arthrite, à grains riziformes du —, par M. Mauclaire (présentation de malade) 417
— Balle restée intra-articulaire pendant trente-cinq ans, par M. Mauclaire (présentation de malade) 418
— Tumeur blanche, par M. Walther (présentation de malade) 1154
Goitre exophtalmique unilatéral, par M. Doyen (présentation de malade). 916
Rapport : M. Reynier. 916
— Origine traumatique de certains —, par M. Leniez. 1046
Rapport : M. Delorme 1046
Greffe. (Voy. *Ovarienne.*)
Gritti. (Voy. *Amputation.*)
Grossesse extra-utérine, deux observation, par M. Lop 585
Rapport : M. Reynier 585
— Infundibulaire; une histoire de —, par M. Silhol 1093
Rapport : M. Marion. 1093

H

Hanche. — Blessure par balle avec perforation du col fémoral et lésion du sciatique, par M. Jacob (présentation de malade) 311
— Luxation congénitale avec déformation extrême et impotence fonctionnelle grave, traitée par l'ostéotomie sous-trochantérienne ; résultat fonctionnel parfait, par M. Coville 1300
Rapport : M. Kirmisson. 1300
Hématémèse traumatique. Laparotomie, par M. Legueu (présentation de malade) 1082
Discussion : MM. Mauclaire, Tuffier, Michaux, Legueu, Quénu. . . 1083
Hématocèle. (Voy. *Ovaire.*)
Hémisphère cérébral gauche. Balle de revolver. Trépanation. Extirpation de la balle, par M. Herbet (présentation de malade) 207
Rapport : M. Auvray. 207
Hémophilie. — Trois cas d' — sporadique, par M. Guillot 775
Hémostase préventive dans les opérations portant sur le bassin et la racine des membres inférieurs, par M. Willems. 59
Discussion : MM. Monod, Willems, Lucas-Championnière, Guinard. 68
Hépatique. Résection d'une portion du canal — et du cholédoque au cours d'une cholécystectomie; suture bout à bout, par M. Delagenière. . . 1031
Hermaphrodisme (Pseudo-) masculin externe; sarcome de l'ovaire; laparotomie, par M. Bégouin. 294
Rapport : M. Broca 294
— Pseudo-. Hypospadias périnéal, par M. Tuffier (présentation de malade) 1202
— Pseudo-. MM. Quénu 1249
Broca, Delbet, Tuffier 1251
Broca, Ricard 1252
— Présentation des photographies d'un hypospade ayant passé pour une femme, ayant été mariée pendant douze ans, ayant été présentée

Pages.

comme femme à barbe et ayant des seins très développés, par M. Lucas-Championnière. 1347
Discussion : MM. Tuffier, Lucas-Championnière. 1348
Guinard 1349
Hernie crurale, résultats éloignés de la cure radicale, par M. Dionis du Séjour. 701
Rapport : M. Chaput. 701
— inguinale de la trompe et de l'ovaire gauches et du ligament large du même côté, par M. Souligoux (présentation de pièce) . . . 838
— inguinale gangrenée. Anus contre nature consécutif, portant sur le cæcum, près de l'insertion de l'appendice. Cure, par M. Routier (présentation de pièce). 1165
— inguinale gauche contenant la majeure partie de l'intestin grêle, et le cæcum avec son appendice, par M. Potherat 1204
Humérus. Exostose épiphysaire de l'extrémité supérieure gauche d'un volume exceptionnel, avec disposition particulière du corps de l'humérus, par M. Lucas-Championnière (présentation de pièce) 936
— Fracture par éclatement de l'extrémité intérieure de l'-. Hémi-résection tardive. Guérison avec bon résultat fonctionnel, par M. Mauclaire (présentation de malade). 996
Hydatiques. (Voy. *Kystes*.)
Hydrocèle en bissac volumineuse (contenu, six litres). Laparotomie exploratrice. Incision iliaque, décortication totale sous-péritonéale de la poche abdominale. Guérison, par M. Ferron. 1146
Rapport : M. Rochard. 1146
Discussion : MM. Routier, Hartmann, Le Dentu, Rochard. 1151
Hydronéphrose et pseudo-hydronéphrose traumatiques, par M. Ferron. 298
Rapport : M. Legueu. 298
Discussion : MM. Kirmisson, Legueu 310
— (Rupture traumatique), par M. Legueu (présentation de pièce). . . . 382
— (présentation de pièce), par M. Routier 455
— ancienne, par M. Walther (présentation de malade) 1196
Hyoïdien (Sus-). Kyste — d'origine congénitale, développé aux dépens du tractus thyréo-glosse, par M. Morestin (présentation de malade). . 481
Hyoïdienne (Sus-). Actinomycose, par M. Rouvillois 1232
Rapport : M. Picqué 1232
Hypertrophie mammaire unilatérale corrigée par la résection discoïde, par M. Morestin (présentation de malade) 996
Hypospade périnéal, par M. Broca (présentation de malade) 1067

I

Iléo-cæcale (Tuberculose) hypertrophique; résection iléo-cæcale; anastomose iléo-sigmoïdienne, par M. Guinard (présentation de malade). 732
Discussion : M. Schwartz. 736
Iliaque. Fosse — droite. Tumeur composée de plusieurs corps étrangers siégeant à la dernière portion de l'intestin grêle : valvule iléo-cæcale, par M. Psaltoff 947

Pages.

Intestin. (Cancer du gros —) opéré et guéri, par M. Savariaud 758
Rapport : M. Bazy. 758
— Un nouveau cas d'infarctus hémorragique de l'intestin, par thrombose veineuse mésentérique, ayant simulé une occlusion intestinale et opéré d'urgence, par M. Auvray (présentation de pièce). 138
Discussion : M. Legueu, Souligoux, Mauclaire. 143
— Invagination aiguë, causée par un retournement du diverticule de Meckel dans la lumière de l'intestin, par M. Gaudier. 245
— Occlusion intestinale subaiguë, résection des trente derniers centimètres. Anastomose iléo-cæcale, par M. Jacob (présentation de malade) 696
— Occlusion duodénale aiguë post-opératoire guérie par le décubitus ventral, par M. Delagenière 323
Discussion : MM. Reynier 326
Lucas-Championnière, Pierre Delbet. 328
Morestin. 330
Reynier 331
— Voy. *Estomac.*)
— Occlusion intestinale subaiguë par diverticule de Meckel. Résection des quarante derniers centimètres de l'intestin et anastomose iléo-cæcale. Guérison par M. Jacob. 1233
Rapport : M. Lucien Picqué 1233
Discussion : MM. Quénu, Mauclaire 1240
Walther. 1253
Picqué. 1254
Walther. 1256
Picqué. 1256
— Sténose tubulaire précoce par étranglement herniaire, par M. Riche (présentation de pièce). 770
— Double perforation et plaie du mésentère par —. Contusion abdominale. Laparotomie; suture; guérison; sept mois plus tard, volvulus total de l'intestin grêle; mort, par M. Lafourcade 1045, 1302
Rapport : M. Souligoux. 1045, 1302
Iode (Teinture d' —). (Voy. *Peau.*)

J

Jambe (Gangrène humide), par M. Fontoynont 891
— (Fracture) mal consolidée, traitée par l'ostéoclasie manuelle et l'extension continue, par M. Demoulin (présentation de malade) 916
Discussion : MM. Thiéry, Demoulin. 917
— (Fractures) traitées par l'appareil de marche de Delbet, par M. Routier (présentation de malade). 930
— (Fracture partielle dans la ligne épiphysaire récemment ossifiée, avec fracture de l'extrémité inférieure des deux os et de la —), par M. Chaput (présentation de pièce). 1318
— (Voy. *Fractures, Péroné.*)

Pages.

Joues et lèvres. Reconstitution, après ablation d'un épithélioma très étendu, par M. Morestin. 575
Discussion : MM. Reclus, Morestin 581
— (Sarcome mélanique) de la joue et des ganglions sous-maxillaires. Epithélioma récidivé de la commissure labiale droite et de la muqueuse jugale. Epithélioma du frein de la langue. Epithélioma de la base de la langue au niveau du sillon glosso-épiglottique. Sarcome de l'amygdale gauche, par M. Doyen. 870
Rapport : M. Sebileau 870
Jugulaires. Ligature des deux — internes, par M. Duval. 224
Rapport de M. Morestin 224
Discussion : MM. Sieur, Delbet, Moty, Segond, Quénu, Faure, Guinard, Walther, Tuffier, Ricard, Reynier, Morestin 233

K

Kystes hydatiques. Extirpation de la membrane mère et formolisation. Fermeture sans drainage du kyste. Guérison, par M. Dujarier 870
Rapport : M. Quénu 870
— Kyste hydatique ouvert dans les voies biliaires. Cholédocotomie. Guérison, par M. Le Jemtel. 1211
Rapport : M. Rochard 1211
— Kystes hydatiques. Deux observations traitées par le formolage et la réunion, par M. Dujarrier 1116
Rapport : M. Quénu 1116
Discussion : MM. Delbet. 1124
Kirmisson 1131
Schwartz 1134
Lejars. 1135
Hartmann 1140
Tuffier 1170
Souligoux 1173
Guinard 1181
Broca 1184
Sieur 1214
Lejars 1220
Legueu 1297
Auvray 1256
Routier 1263
Broca 1270
Mauclaire 1323
— Réaction de fixation dans le diagnostic des kystes hydatiques, par MM. Lejars et Parvu 403
Discussion : MM. Pierre Delbet, Tuffier 413
Routier, Faure. 414
P. Thiéry, Lejars 415
Walther 422
Villemin, Legueu, Guinard 424
Lejars. 425

Pages.

Discussion : MM. Launay 426
Tuffier 427
Demoulin, Reclus 428
— Nouveaux documents sur la réaction de fixation dans les kystes hydatiques, par MM. Lejars et Parvu 850
Discussion : MM. Pierre Delbet 858
Guinard. 859
— Séro-diagnostic dans les kystes hydatiques, par M. Weinberg . . . 421
Rapport : M. Delbet. 421
— (Voy. *Foie, Rate, Rein.*)

L

Laparotomies. Valve fixe pour maintenir la masse intestinale dans certaines, par MM. Faure et Goryllos (présentation d'instruments) . 933
Lèvres. (Voy. *Joues.*)
Ligament large. Kyste du —, à pédicule tordu chez une enfant de cinq ans et deux mois, par M. Villemin (présentation de pièce) 419
Lipome, rétro-péritonéal pesant 24 kilogrammes, par M. Demoulin (présentation de pièces) 136
Discussion : M. Routier. 136
— Deux observations de lipomes sous-péritonéaux étranglés, par M. Hardouin 212
Rapport : M. Delbet 212
— (Myxo-fibro-) enlevé chez une femme de quarante ans (présentation de pièce), par M. Souligoux 244
Luxations. Anesthésie locale dans la réduction, par M. Quénu 462
Discussion : MM. Guinard 466
Quénu 467
— Acromio-claviculaire, par M. Robert Picqué (présentation de malade). 934
Discussion : MM. Broca. 934
Pierre Delbet, Kirmisson, R. Picqué 935
— (Voy. *Clavicule, Epaule, Pied.*)

M

Main. Difformité, consécutive à une brûlure datant de la première enfance, par M. Reclus (présentation de malade) 200
Discussion : MM. Sieur, Morestin, Reclus. 201
Nélaton, Walther 202
Maladie de Hirschprung ou mégacôlon total. Torsion du côlon ascendant. Sténose du pylore par coudure, par M. Guinard (présentation de malade) 418
Maladie de Madelung, par MM. Mauclaire et Labadie-Lagrave. . . . 695
Discussion : MM. Pierre Delbet 695
Mauclaire. 696
— Ankylose temporo-maxillaire bilatérale, par M. Yahoub. 585
Rapport : M. Morestin 585

Pages.

Maxillaire inférieur (Angiome pulsatile), par M. Morestin. 1020
— supérieur (Fractures), par dislocation totale, par M. Ferraton. . . 788
— Ostéo-sarcome). Echec de la fulguration par Lucien Picqué (présentation de malade) 1085
Discussion : MM. Quénu, Souligoux. 1086
Médian (névrome du nerf), par M. Walther (présentation de malade) . 1153
Discussion : MM. Ricard, Launay. 1154
Médiastinite traumatique suppurée, par R. Le Clerc 500
Médio-tarsienne. (Voy. *Pied*.)
Membres inférieurs. (Voy. *Hémostase*.)
Mésentère (Clamp entéro-mésentérique), par M. Delbet (présentation d'instrument) 772
— Kyste dermoïde, par M. Schmid 874, 1307
Rapport : M. M. Launay 874, 1307
— (Voy. *Intestin*.)
Mésocôlon. Angio-fibro-lipome du — descendant pesant 2 525 grammes par M. Routier (présentation de malade) 523
Métatarse. (Voy. *Pied*.)
Mollet. Anévrisme diffus du —, consécutif à une blessure du tronc tibio-péronier, par M. Morestin (présentation de malade) 611
Discussion : M. Arrou 615
Mycose (Nouvelle) observée chez l'homme, par M. Auvray 686
Discussion : MM. Delbet 692
Auvray 693
Delbet, Demoulin, Quénu 694

N

Névralgie faciale, par M. Delbet (présentation de malade) 379
Nez. Ostéotomie linéaire de la racine avec abaissement par le procédé d'Ollier, pour tamponner le sinus sphénoïdal, point de départ d'hémorragies graves, par M. Schwartz (présentation de malade). 836

O

Occlusion. (Voy. *Intestin*.)
Œil. Epithéliome de l'angle interne. Résultats opératoires, par M. Faure (présentation de malade). 650
Œsophage. Corps étranger. (Voy. *Estomac*.)
Olécrane (fracture), avec luxation du coude en dehors ; ankylose, résection deux mois après et suture du fragment olécranien au cubitus. Guérison, par M. Français (présentation de malade) 1165
Rapport : M. Auvray. 1165
Omoplate. Fragment de balle resté trente-neuf ans dans les tissus et ayant déterminé un abcès au bout de ce temps, par M. Bazy (présentation de pièce) 657
— (sarcome), par M. Le Fort. 671
Rapport : M. Mauclaire 671

Pages.

Organes creux à contenu septique. (Voy. *Air chaud.*)
Orteil. Macrodactylie du 2e — gauche, par M. Thiéry (présentation de malade) 93
Discussion : M. Morestin. 95
Os. (Tumeurs pulsatiles), M. Auvray 1096
— (Voy. *Maxillaire.*)
Ostéomes musculaires-consécutifs aux blessures d'armes blanches, par M. Cranwell. 104
— (Voy. *Brachial intérieur, Cuisse.*)
Ouraque-kyste (support), qar M. Tricot. 775
Ovaire. Hématocèle par rupture d'un kyste hématique de l' —, par M. Jayle. 125
Rapport de M. Legueu. 122
Discussion : MM. Quénu, Broca, Legueu 131
— (Tumeur solide). Torsion du pédicule, hémorragie intra-péritonéale, par M. Michon. 1072
Rapport : M. Souligoux 1072
— tordu (fibrome), par M. Routier. 1094
— Kyste ovarien ou para-ovarien gauche par M. Demoulin (présentation de pièce). 137
Ovarienne. Contrôle histologique d'une greffe — humaine, par MM. Quénu et Sauvé. 112
Discussion : MM. Mauclaire, Routier, Quénu 116
Mauclaire, Souligoux, Walther, Tuffier, Pothérat, Lucas-Championnière, Segond, Quénu . 179, 191
— Auto-greffe — datant de six mois. Phenomènes congestifs, par M. Tuffier (présentation de malade) 522

P

Palmaire. Aponévrose). Rétraction bilatérale d'origine tuberculeuse, par M. Poncet. 467
Discussion : MM. Legueu, Poncet, Quénu, Poncet, Tuffier, Nélaton, Quénu, Bazy, Poncet, Tuffier, Broca, Poncet. 469
Pancréas (Hémorragie). Laparotomie. Mort, par M. Lapeyre 1290
Rapport : M. Guinard 1290
— Pseudo-kyste pancréatique consécutif à un épanchement aseptique de bile et de suc pancréatique dans l'arrière-cavité des épiploons. Marsupialisation du kyste. Petite fistule pancréatique guérie par le régime diabétique, par M. Savariaud. 753
Rapport : M. Reynier 753
Discussion : M. Guinard 758
— (Voy. *Abdomen.*)
Papillome. (Voy. *Bassinet.*)
Parotide. Extirpation totale de la glande — et de son conduit excréteur, pour cancer, par M. Morestin. 492, 655
— Tumeur parotidienne extirpée par une incision dissimulée dans le sillon rétro-auriculaire, par M. Morestin (présentation de malade). 650

Pages.

Peau. Coupes après désinfection par la teinture d'iode, par M. WALTHER (présentation de pièce) 345
Discussion : MM. QUÉNU, MONOD 346
SCHWARTZ, GUINARD, DELBET, QUÉNU 347
ROCHARD, ROUTIER, RECLUS 348
LEJARS, QUÉNU, LUCAS-CHAMPIONNIÈRE 349
MONOD, LEJARS, WALTHER 350
— Stérilisation par la teinture d'iode, par M. WALTHER 394
Pelvi-péritonitique. Abcès —, par M. GUILLAUME LOUIS 1249
Rapport : M. Lejars 1249
Périnée. Large fistule urétro-rectale traitée et guérie par la transplantation dans le périné d'un vaste lambeau scrotal, par M. MICHON. 913, 1077
Rapport : M. ROUTIER 913, 1077
Discussion : MM. LEGUEU, ROUTIER 1081
Péritonite et érysipèle, par M. VALLAS 570
Discussion : MM. TUFFIER, VALLAS. 573
— typhique sans perforation. Laparotomie. Guérison, par M. WOIMANT (présentation de malade) 1127
Rapport : M. LEJARS 1127
— traumatique par contusion de l'abdomen sans ruptures viscérales, par M. GUIBAL 842, 1272
Rapport : M. TUFFIER 842, 1272
Discussion : MM. QUÉNU, TUFFIER, MONOD, TUFFIER. 1283
Péroné. Diastasis tibio-malléolaire avec intégrité absolue, par M. TOUSSAINT 73
— Fracture oblique du tibia par torsion; fracture du péroné à la partie supérieure probablement par arrachement; lésion du nerf sciatique poplité externe, par M. POTHERAT (présentation de malade). 312
Discussion : MM. QUÉNU, SEBILEAU, POTHERAT 313
— La fracture du — par abduction (fracture de Dupuytren) chez l'enfant, par M. BROCA. 1225
Discussion : MM. DEMOULIN, KIRMISSON, BROCA 1230
Personnel de la Société nationale de Chirurgie XXIII
Pharynx. Rétrécissement de la bouche, de l'œsophage et diverticule du —, par M. ROUVILLOIS. 586
Rapport : M. DEMOULIN 586
— Plaie par coup de poignard, par M. MORESTIN (présentation de malade) 616
— Rétrécissement du — et perforation palatine d'origine syphilitique, par M. MORESTIN (présentation de malade) 808
Discussion : M. LUCAS-CHAMPIONNIÈRE 810
Phlegmons diffus spontanés, par M. CAILLAUD. 1069
Rapport : M. BROCA 1069
Pied. Luxations médio-tarsiennes et du métatarse, par M. LEGUEU (présentation de malade). 1316
— Tumeur blanche. (Voy. ce mot.)
Pince à coprostase, par M. QUÉNU (présentation d'instrument) 918
— porte-thermocautère, par M. QUÉNU (présentation d'instrument) . . 1211
Plaies. (Voy. *Carotidienne*, *Espace de Traube*, *Poitrine*.)
Poitrine. Plaies, par M. AUVRAY 73
— par M. SOULIGOUX 98

Pages.

Poitrine. Plaies, par M. M. M. Tourert 242
— Plaies compliquées d'hémorragies graves, par M. Delorme 353
Discussion : MM. Routier 360
Lucas-Championnière 363
Rochard 364
Tuffier 367
Schwartz, Souligoux 368
Moty 369
Lejars 371
Quénu 371
Lucas-Championnière 373
Rochard, Quenu, Souligoux 374
Quénu, Delorme 375
Quénu 377
Demoulin 389
Delorme 393
Rochard 429
Sieur 431
Thiéry 440
Tuffier 442
Routier 446
Delorme 447
— Plaies de poitrine avec hémorragie grave. Thoracotomie immédiate : suture d'une plaie du poumon et d'une plaie du péricarde. Réunion sans drainage. Guérison, par M. Lejars (présentation de malade) . . 519
Discussion : MM. Delorme, Lejars 522
— Plaies de poitrine par coup de couteau. Thoracotomie, par M. Tanton. 1210
Rapport : M. Picqué 1210
— (Voy. *Poumon*).
Polype naso-pharyngien, par M. Doyen (présentation de malade) . . . 765
Rapport : M. Ricard 765
Poplitée. Anévrisme diffus par rupture spontanée de la poplitée à son origine, par M. Morestin 530
Poplités (Anévrismes). Extirpation d'un —, guérison, par M. Delbet (présentation de malade) 865
Discussion : MM. Arbou, Delbet, Arbou, Ricard, Delbet, Tuffier, Ricard, Reynier 867
— Deux cas d'— traités avec succès par l'extirpation, par M. Ferron. 211, 874
Rapport : M. Pierre Delbet 211, 874
— Anévrysme fusiforme de la poplitée, par M. Venot. 491, 885
Rapport : M. Morestin 491, 885
Discussion : M. Paul Reynier, Pierre Delbet, Quénu, Morestin. . . 888
— Guérison spontanée d'un anévrisme du creux poplité, par M. Le Dentu 991
Poumon (Calculs), par M. Tuffier 503
Discussion : MM. Routier, Tuffier 506
A. Poncet, Tuffier, Quénu, Tuffier, Guinard, Tuffier 507
— Plaies traitées par la thoracotomie et la suture, par M. Baudet (présentation de malade) 838
— Quatre cas de chirurgie pulmonaire d'urgence, par M. Capolesco . 457
Rapport : M. Delorme 457
Prix décernés en 1908 175

Pages.

Prix à décerner en 1909 175
— à décerner en 1910 176
Pseudarthrose. Consolidation d'une — flottante par une tige d'acier, par M. Souligoux (présentation de malade) 1209
Pylorectomie pour cancer colloïde, survie de huit ans. Mort de pleurésie purulente sans récidive néoplasique, par M. Mauclaire (présentation de pièce) 621
Discussion : M. Reynier 624
— Résultats éloignés de la — pour cancer, par M. Reynier 623

R

Radiothérapie. (Voy. *Tumeur maligne.*)
Radius. Fracture du radius droit méconnue malgré la déformation, l'enfoncement et l'arrachement de l'apophyse styloïde du cubitus et donnant une bonne réparation sans aucune immobilisation, par M. Lucas-Championnière 1349
Rate. Rupture traumatique de la — et de l'estomac avec déchirure de l'épiploon chez un paludéen; splénectomie; guérison, par M. Alivisatos 85
Rapport : M. Walther 85
— (Kyste hydatique). Diagnostic précis par la radioscopie. Splénectomie, par M. Michon (présentation de pièce) 210, 822
Rapport : M. Morestin 210, 822
Discussion : MM. Quénu 827
Arrou, Tuffier 828
Lucas-Championnière 829
Guinard 830
Quénu, Souligoux 831
Quénu 832
Bazy 841
Potherat 843
Ricard, Lucas-Championnière 846
Morestin 847
— Volumineux kyste hydatique traité avec succès par la méthode conservatrice. Observations de séro-diagnostic de l'échinococcose par le procédé de Weinberg, par M. Jacob 929
Rapport : M. Morestin 929
— Rupture traumatique. Splénectomie. Guérison, par M. Potherat . . 934
Réaction de fixation (Voy. *Foie*).
Rectoscope de M. Georges Luys 215
Rapport : M. Delbet 215
Rectum. Résultat après dix ans d'une opération de Kraske pour cancer, par M. Legueu (présentation de malade) 39
Discussion : MM. Bazy, Quénu, Legueu 40
— (Cancer) opéré par fulguration, par MM. Schwartz, de Keating-Hart (présentation de malade) 283
— (cancer), volumineux et inopérable, opéré par la fulguration, par M. de Keating-Hart (présentation de malade) 419
Rapport : M. Tuffier 419

Pages.

Rectum (Cancer) traité par la fulguration, par M. Nélaton (présentation de malade) 524
Discussion : MM. Quénu, Nélaton. 525
— **cancéreux** (Stérilisation préparatoire) Gaine athéromisante isolatrice pour l'appareil de Gaille, par M. Quénu (présentation d'instrument) 582
— (Deux cas de prolapsus du cancer), par M. Le Fort 680
Rapport : M. Mauclaire. 680
— Rétrécissement du —. Traitement par l'électrolyse circulaire, par M. Zimmern 763
Rapport : M. Bazy 763
Discussion : MM. Quénu 775
P. Reynier. 779
— Rétrécissements rectaux dus à des inflammations rectales, par M. Potherat. 816
Règlement de la Société de Chirurgie VII
Rein. Calculs; traitement chirurgical, par M. Pousson. 726
— Kystes hydatiques et tuberculose, par M. Legueu (présentation de pièce) 95
— tuberculeux gauche. Néphrectomie sans cathétérisme urétéral préalable, par M. Bazy (présentation de pièce) 209
— Kyste hydatique, par M. Routier (présentation de pièce 581
— Enorme kyste multiloculaire, par M. Routier (présentation de pièce) 1090
— Kyste hydatique volumineux multiloculaire du rein droit, par M. Nandrot. 387
Rapport : M. Rochard 387
— Pyélonéphrite tuberculeuse avec calculs primitifs, par M. Tuffier (présentation de pièces) 1242
Discussion : M. Guinard 1246
Rhinosclérome (Cas de), par M. Braun 702
Rotule suturée (Radiographies anciennes), par M. Bazy (présentation de pièce 1295

S

Sacro-coxalgie guérie par la résection sacro-iliaque, par M. Robert Picque. 696
Discussion : MM. Quénu, Picqué. 697
Présentation de malades 915, 1107
Sciatique poplité externe. Fracture oblique du tibia par torsion; fracture du péroné à la partie supérieure, probablement par arrachement; lésion du nerf sciatique poplité externe, par M. Potherat (présentation de malade). 312
Discussion : MM. Quénu, Sebileau, Potherat 313
— **interne**; section traumatique; guérison, par M. Gi[illegible] 941
Rapport : M. Quénu 941
— (Voy. *Péroné*.)

Pages.

Scoliose congénitale produite par l'interposition de deux noyaux osseux en deux endroits différents de la colonne dorsale, par M. Coville. . 930
Rapport : M. Kirmisson. 930
Discussion : M. Broca. 939
— congénitale, par M. Mouchet (présentation de malade) 1242
Rapport : M. Kirmisson. 1242
Sein. Réunion par la première intention d'une amputation, avec fulguration (présentation de malade). 656
Discussion : M. Rochard 656
— Carcinose cutanée chez une malade opérée de tumeur maligne du — vingt-quatre et vingt-trois ans auparavant, par M. Potherat (présentation de pièce) 1008
— Ablation esthétique d'une tumeur bénigne, par M. Morestin (présentation de malades) 1036
Discussion : MM. Guinard, Reynier. 1037
Tuffier, Morestin 1038
Reynier, Morestin 1039
Sigmoïdite aiguë, par M. Baillet 941
Rapport : M. Michaux. 941
Sous-maxillaire (Adéno-phlegmon), traité par une incision buccale, par M. Morestin (présentation de malade). 864
Sous-phrénique. Hématome —, par Mesley. 941
Rapport : M. Quénu 941
Spina bifida, par M. Walther (présentation de malade). 862
— par M. Potherat 890
— guéri par l'intervention, par M. Petridès. 977
Rapport : M. Broca 977
Splénectomie après traumatisme, par M. Wiart (présentation de pièce) 811
Rapport : M. Potherat 811
Statuts de la Société de Chirurgie I
Sténon (Canal de). Ligature bilatérale, par M. Morestin (présentation de malade) 998
Stérilisation des instruments à l'autoclave par l'appareil Bellanger, par M. Quénu 902
Sternum (Gomme syphilitique), par M. Fontoynont 1018
Surrénale (Capsule). Grand kyste de la — gauche, par M. Potherat (présentation de pièce). 1127
— Un cas de lymphangiome kystique de la — du côté gauche, par MM. Potherat et Chambard. 1187
Sus-hyoïdien (Kyste) d'origine congénitale développé aux dépens du tractus thyréoglosse, par M. Morestin (présentation de malade). . . 481
Sympathique. Tumeur du grand sympathique abdominal provenant d'une opération pratiquée sur un enfant de quatre ans, par MM. Savariaud et Masson (présentation de pièce) 582
Rapport : M. Reynier 582

T

Testicule. Epithéliome paraissant d'origine wolffienne, par MM. Potel et Bruyant 513
Rapport : M. Mauclaire 513

Pages.

Testicule Deux cas d'épithélioma traités par l'extirpation de la tumeur avec recherche des ganglions lombaires, par M. Chevassu (présentation de malade) 1210
Rapport : M. Delbet. 1210
— (Epithélioma). Ablation des ganglions lombo-aortiques. Guérison depuis dix mois, par M. Gosset (présentation de malade). 1211
Rapport : M. Delbet 1210
— Epithélioma. Ablation de la tumeur, du cordon, des vaisseaux spermatiques, des ganglions iliaques et juxta-aortiques, il y a huit mois, par M. Fredet (présentation de pièce) 1320
Rapport : M. Delbet 1210
Tibio-tarsienne (Articulation). Résection atypique, par MM. Rochard et Froger (présentation de malade). 698
Traube (Espace de). Plaie par balle de l'espace de Traube. Blessure du cul-de-sac pleural, du foie et de l'estomac. Laparotomie : suture des plaies du foie, des perforations de l'estomac. Guérison, par M. Michon. 332
Rapport : M. Lejars 332
Trochanter (Petit). Fracture par arrachement, par M. Chaput (présentation de malade). 207, 240
Trompe utérine. (Voy. *Hernie.*)
Tube d'Esmarch. (Voy. *Garrot.*)
Tuberculose. (Voy. *Fémorale, Iléo-cæcale.*)
Tumeurs. (Voy. *Parotide, Sympathique, Iliaque.*)
Tumeurs blanches. Traitement par la méthode de Bier, par M. Chaput 546
Discussion : MM. Delbet 550
Abbou 551
Routier, Tuffier 552
Quénu. 554
Paul Thiéry. 597
Moty 598
Broca, Chaput. 599
Tumeur maligne et radiothérapie, par M. Potherat (présentation de malade) 913

U

Ulcérations trophiques guéries par l'air chaud, par M. Routier (présentation de malade) 611
— phagédénique ayant résisté à un grand nombre de médications et ayant guéri par l'air chaud surchauffé et non surchauffé, par M. Bazy (présentation de malade). 832
Uretère pelvien (Calcul) chez un enfant. Urétéro-lithotomie extra-péritonéale, par MM. Estor et Jeanbreau. 921
Urètre (Rétrécissement congénital), par M. Hardouin 1052
Rapport : M. Bazy. 1052
— Rétrécissement congénital, par M. Guibal. 1169
Rapport : M. Bazy 1169
Utérus (Sarcome hystique), par M. Jeanne (présentation de pièce). . . 1004
— (Pseudo-sarcome) fibromateux, par M. Potherat (présentation de pièce) 1041

Pages.

Utérus. Volumineux fibrome kystique suppuré, ayant évolué sans réaction locale, par M. MICHON 658, 1327
Rapport : M. AUVRAY. 658, 1327
Discussion : MM. LUCAS-CHAMPIONNIÈRE. 1334
ROUTIER. 1334
ARROU 1335
AUVRAY, TUFFIER. 1336
— Nouveau procédé de suspension dans le prolapsus utéro-vaginal, par M. JUVENAL DENEGRI 212
Rapport : M. BAZY. 212

V

Vagin. Absence congénitale du — et probablement de l'utérus et des annexes. Création d'un vagin artificiel par débridement, autoplastie et dilatation méthodique consécutive, par M. POZZI (présentation de malade). 202
— (Cancer). Colpohystérectomie totale par l'incision paravaginale. Guérison, par M. HARTMANN (présentation de malade et de pièce). . . 1207
Valve. (Voy. *Laparotomie.*)
Vaso-vésiculectomie. (Voy. *Génitale* [*Tuberculose*].)
Verge (Angiome de la) et de la muqueuse urétrale, par M. TUFFIER (présentation de malade. 836
Vésico-vaginale. Six cas de fistules — guéris par la méthode du dédoublement, par M. BÉGOUIN 514
Rapport : M. FAURE. 514
Vessie (Tumeur) inopérable, traitée par le curettage et la fulguration, par M. MARION (présentation de malade) 135
Rapport : M. WALTHER. 135
— (Papillomes récidivés). Sarco-épithéliome, à cellules vésicales, du bassin, par M. TANTON 832
Rapport : M. LEGUEU. 832
Volvulus. (Voy. *Intestin.*)



TABLE DES AUTEURS

POUR 1909

A

Alivisatos, 85.
Arrou, 239, 550, 615, 827, 867, 1335.
Auvray, 14, 138, 207, 219, 495, 658, 686, 692, 1046, 1096, 1165, 1256, 1327, 1336.

B

Baillet, 191.
Baudet, 270, 765, 838, 1053, 1086, 1127, 1145.
Bazy, 40, 209, 469, 657, 758, 763, 832, 841, 1052, 1295.
Bégouin, 294, 514.
Brault, 702.
Broca, 49, 134, 293, 294, 469, 597, 926, 934, 938, 959, 778, 1067, 1170, 1225, 1230, 1249, 1253, 1256.
Bruyant, 508.

C

Caillaud, 1069.
Carrel (Alexis), 1337.
Chambard, 1187.
Championnière. Voy. Lucas-Championnière.
Chaput, 49, 207, 240, 377, 382, 382, 546, 597, 801, 819, 859, 1318.
Chavannaz, 459.
Chevassu, 1210.
Coryllos, 938.
Coville, 950, 1300.
Cranwell, 3, 14, 104.

D

Degrais, 801, 1286.
Delagénière, 323, 1031.
Delbet (Pierre), 215, 219, 233, 250, 282, 311, 326, 346, 387, 413, 513, 525, 527, 543, 550, 692, 695, 772, 858, 865, 867, 874, 894, 900, 934, 970, 1124, 1210, 1211, 1249, 1320.
Delens, 92.
Delorme, 255, 353, 360, 389, 429, 495, 522.
Demoulin, 49, 136, 379, 389, 422, 489, 586, 692, 916, 917, 1230.
Denegri, 212.
Denoyez, 1093.
Dieulafé, 88.
Dionis du Séjour, 701.
Doyen, 765, 870, 916.
Dujarrier, 658, 870, 1116.
Duval, 224, 1041.

E

Estor, 921.

F

Faure (J.-L.), 233, 413, 514, 634, 650, 806, 919, 938.
Ferraton, 788.
Ferron (J.), 220, 298, 874, 1146.
Fontoynont, 891, 1018.
Français, 1165.
Froger, 698.

G

Gaudier (H.), 245.
Girou, 941.
Gosset, 1211.
Guibal, 1169, 1241, 1272.
Guibé, 117.
Guillaume (Louis), 1249.
Guillot, 775.
Guinard (A.), 14, 68, 72, 111, 346, 385, 418, 422, 466, 506, 526, 601, 660, 703, 732, 758, 827, 858, 1037, 1170, 1246, 1290, 1349.

H

Hache (M.), 1129.
Hardouin, 212, 1052,
Hartmann (H.), 1131, 1151, 1207, 1249, 1293.
Hennequin, 379.
Herbet, 207.

J

Jacob, 311, 696, 1233.
Jalaguier, 851.
Jayle (F.), 125.
Jeanbrau, 921.
Jeanne, 1004.

K

De Keating-Hart, 283, 419.
Kirmisson (E.), 310, 934, 950, 978, 1131, 1230, 1241, 1242, 1300.

L

Labadie-Lagrave, 695.
Labouré, 832.
Lafourcade, 1302.
Lapeyre, 1290.
Launay (P.), 220, 422, 1154, 1307.
Le Clerc, 500, 944.
Le Dentu, 801, 991, 1151, 1286.
Le Fagyays, 976.
Le Fort (R.), 671, 680.
Legueu (F.), 39, 40, 117, 125, 131, 143, 285, 298, 310, 382, 422, 469, 601, 832, 834, 1069, 1081, 1082, 1083, 1295, 1297, 1316.
Lejars (F.), 332, 346, 360, 403, 413, 422, 491, 519, 522, 850, 858, 959, 1000, 1046, 1127, 1131, 1214.
Le Jemtel, 293, 1211.
Leniez, 1046.
Letulle (M.), 19.
Lop, 585.
Lucas-Championnière (J.), 49, 68, 179, 199, 281, 316, 318, 326, 346, 353, 360, 379, 495, 810, 827, 841, 936, 970, 978, 1088, 1334, 1347, 1348, 1349.
Luys (G.), 215.

M

Marion, 135, 601, 725, 765, 1053, 1096.
Masson, 582.
Mauclaire (P.), 14, 116, 143, 179, 215, 219, 311, 337, 417, 418, 508, 513, 527, 621, 671, 680, 695, 871, 996, 1010, 1083, 1240, 1323.
Mesley, 941.
Michaux (P.), 697, 1083, 1126.
Michon, 210, 332, 658, 822, 913, 1072, 1077, 1327.
Mignon (A.), 133.
Monod (Ch.), 14, 68, 346, 385, 487, 1285.
Moquot, 894.
Morestin (H.), 201, 210, 224, 233, 383, 386, 431, 437, 484, 483, 487, 492, 536, 543, 575, 581, 611, 616, 650, 653, 665, 667, 670, 803, 806, 808, 841, 864, 874, 900, 926, 929, 996, 998, 1029, 11036, 1037.
Moty, 49, 233, 339, 360, 597, 911, 978.
Mouchet, 1242.

N

Nandrot, 387.
Nélaton (Ch.), 49, 145, 201, 379, 469, 525, 658, 813, 978.

P

Parvu, 403, 850.
Pauchet (V.), 715, 781, 1102, 1106.
Périer, 38, 92, 289.
Picqué (L.), 270, 451, 554, 557, 838, 906, 912, 927, 1085, 1086, 1127, 1145, 1157, 1210, 1232, 1233, 1254.
Picqué (R.), 490, 535, 574, 696, 697, 900, 915, 934, 1107.
Poncet (A.), 317, 467, 469, 506, 624, 743.
Potel, 508.
Potherat (E.), 14, 42, 179, 285, 312, 313, 378, 379, 487, 659, 660, 737, 765, 811,

816, 841, 890, 913, 926, 930, 931, 934, 973, 1008, 1010, 1041, 1127, 1187, 1204, 1246.
Pousson (A.), 726.
Pozzi (S.), 202, 240, 695, 744.
Proust, 332.
Psaltoff, 947.

Q

Quénu (E.), 14, 40, 49, 109, 111, 112, 116, 131, 177, 179, 233, 250, 313, 346, 360, 462, 466, 469, 492, 495, 506, 525, 550, 582, 656, 692, 697, 703, 744, 775, 781, 813, 827, 870, 847, 902, 918, 970, 978, 1041, 1083, 1086, 1106, 1116, 1211, 1240, 1249, 1285, 1315.

R

Rastouil, 1213.
Rebreyend, 743.
Reclus (P.), 200, 201, 346, 422, 581, 858.
Reynier (P.), 2, 191, 199, 233, 326, 487, 523, 554, 582, 621, 623, 660, 753, 768, 775, 867, 874, 900, 911, 916, 923, 926, 935, 977, 1037, 1106, 1196, 1315, 1340, 1345, 1346.
Ricard (A.), 71, 149, 233, 239, 244, 250, 634, 765, 841, 867, 1154, 1249.
Riche (P.), 386, 667, 770.
Rieffel (H.), 49, 1010.
Rochard (E.), 158, 346, 360, 429, 601, 656, 698, 744, 1146, 1151.
Routier (A.), 14, 116, 136, 346, 360, 413, 429, 455, 506, 523, 550, 581, 601, 611, 656, 769, 781, 868, 913, 930, 976, 1077, 1081, 1090, 1094, 1151, 1165, 1256, 1311, 1315, 1334.
Rouvillois, 586, 959, 1232.

S

Sauvé, 112.
Savariaud, 487, 523, 582, 753, 758, 768, 923, 935, 1340.
Schmid, 874, 1307.
Schwartz (E.), 49, 283, 346, 360, 664, 736, 836, 1131.
Sebileau (P.), 313, 495, 806, 832, 870, 1086, 1088.
Segond (P.), 179, 233.
Sencert, 215.
Sieur, 201, 233, 429, 970, 1214.
Silhol, 1093.
Souligoux, 42, 49, 98, 143, 179, 244, 244, 339, 360, 634, 670, 781, 827, 838, 1072, 1086, 1088, 1170, 1209, 1213, 1302.

T

Tailhefer, 1093.
Tanton, 72, 239, 832, 1210.
Tersen, 906.
Thiéry (P.), 49, 70, 381, 413, 429, 598, 601, 660, 917.
Toubert, 212, 942.
Toussaint (H.), 73.
Tricot, 775.
Tuffier (Th.), 179, 219, 233, 290, 314, 360, 379, 413, 415, 419, 422, 429, 451, 469, 503, 506, 522, 550, 557, 573, 601, 739, 781, 827, 836, 867, 900, 926, 978, 1037, 1083, 1170, 1202, 1241, 1242, 1249, 1272, 1285, 1336, 1337, 1345, 1346.

V

Vallas, 570, 573.
Van den Bossche, 1323.
Venot, 491, 874.
Villemin, 14, 419, 422, 769.
Vincent, 458.

W

Walther (Ch.), 49, 135, 179, 201, 233, 345, 346, 381, 394, 422, 862, 870, 976, 1153, 1154, 1196, 1253.
Weinberg, 421.
Wiart, 811.
Wickham, 801, 1286.
Willems (Ch.), 45, 49, 59, 68.
Woimant, 1127.

Y

Yahoub, 585.

Z

Zimmern, 695, 763.

Paris. — L. Marethieux, imprimeur, 1, rue Cassette.